



HAL
open science

Incidence de l'ostéonécrose des maxillaires de patients sous XGEVA® (Denosumab 120mg) : étude de cohorte rétrospective

Sophie Beaudoin

► **To cite this version:**

Sophie Beaudoin. Incidence de l'ostéonécrose des maxillaires de patients sous XGEVA® (Denosumab 120mg) : étude de cohorte rétrospective. Sciences du Vivant [q-bio]. 2020. dumas-03528206

HAL Id: dumas-03528206

<https://dumas.ccsd.cnrs.fr/dumas-03528206v1>

Submitted on 17 Jan 2022

HAL is a multi-disciplinary open access archive for the deposit and dissemination of scientific research documents, whether they are published or not. The documents may come from teaching and research institutions in France or abroad, or from public or private research centers.

L'archive ouverte pluridisciplinaire **HAL**, est destinée au dépôt et à la diffusion de documents scientifiques de niveau recherche, publiés ou non, émanant des établissements d'enseignement et de recherche français ou étrangers, des laboratoires publics ou privés.

THÈSE D'EXERCICE / UNIVERSITÉ DE RENNES 1

sous le sceau de l'Université Bretagne Loire

Thèse en vue du

DIPLÔME D'ÉTAT DE DOCTEUR EN CHIRURGIE DENTAIRE

présentée par

Sophie Beaudouin

née le 28 juillet 1994 à Rennes

**Incidence de
l'ostéonécrose
des maxillaires
de patients
sous XGEVA®
(Denosumab 120mg) :
étude de cohorte
rétrospective**

**Thèse soutenue à Rennes
le 30/03/2020**

devant le jury composé de :

Professeur Sylvie JEANNE
PU-PH UFR Odontologie Rennes 1
Présidente

Docteur Sophie LEJEUNE
MCU-PH UFR Odontologie Rennes 1
Directeur

Docteur Patrick LIMBOUR
MCU-PH UFR Odontologie Rennes 1
Juge

Docteur Lucie-Marie SCAILTEUX
AHU Faculté de Médecine
Juge

Docteur Claudia LEFEUVRE
Médecin du Centre Eugène Marquis Rennes
Membre invité

« La reconnaissance est la mémoire du cœur. »

HANS CHRISTIAN ANDERSEN

À Madame le Professeur Sylvie Jeanne

Je vous remercie d'avoir accepté de me faire l'honneur de présider ce jury. Merci pour la rigueur de vos enseignements tout au long de mon cursus odontologique et votre implication dans l'organisation de cette soutenance. Veuillez trouver ici l'expression de mon profond respect.

À Madame le Docteur Sophie Lejeune

Un grand merci pour ta confiance accordée dans cette proposition de sujet de thèse ; étude qui te tient particulièrement à cœur et que tu diriges depuis plusieurs années avec investissement et grande humanité. Cette thèse a été pour moi riche d'échanges et d'ouverture. Ta bienveillance et ton soutien lors de mes années d'internat ont été des appuis et le travail ensemble un véritable plaisir.

À Monsieur le Docteur Patrick Limbour

Je vous remercie pour votre présence depuis ma préparation à cet internat et jusqu'à aujourd'hui. Vous avez été pour moi un référent et vos encouragements m'ont toujours été précieux. Merci de m'avoir transmis votre passion. Veuillez accepter en ces termes le témoignage de ma plus grande et sincère reconnaissance.

« La reconnaissance est la mémoire du cœur. »

HANS CHRISTIAN ANDERSEN

À Madame le Docteur Lucie-Marie Scailteux, et à Madame le Docteur Louise Triquet

Merci à toutes les deux d'avoir accepté spontanément de participer à cette thèse. Votre compétence dans le domaine de la pharmacologie m'a apporté des éclairages pertinents. Votre maîtrise dans l'exploitation des données en a facilité l'analyse. Merci pour votre très grande disponibilité et implication dans cette étude. Je suis ravie d'avoir pu bénéficier de votre professionnalisme et vous présente toute ma gratitude pour votre soutien toujours positif.

À Madame le Docteur Claudia Lefevre

Je vous remercie tout particulièrement d'avoir accepté de participer à mon jury de thèse et pour l'expertise que vous apportez. Merci de faciliter les échanges entre le Centre Eugène Marquis et le Centre de Soins Dentaires, essentiels dans le parcours de soins de nos patients.

« Je certifie sur l'honneur ne pas avoir repris pour mon compte des propos, citations, ou illustrations déjà publiés »
Sophie Beaudouin

Table des matières

I. Introduction	9
II. Matériels et Méthodes	12
II. A) Design	12
II. B) Aspects réglementaires.....	12
II. C) Sélection des patients.....	12
II. D) Protocole de Prise en Charge	13
II.D) 1. BILAN PRE TRAITEMENT	13
II.D) 2. CONSULTATION DE SUIVI	16
II.D) 3. GESTION DES EVENEMENTS DENTAIRES INTERCURRENTS	16
II.D) 4. GESTION DES OSTEONECROSES DES MAXILLAIRES	17
II. E) Critères de jugements.....	19
II. F) Mode de recueil et méthode statistique	19
III. Résultats.....	20
III.A) Sélection des patients.....	20
III.B) Caractéristiques de la population.....	21
III.B) 1. Données descriptives médicales et dentaires.....	21
III.B) 2. Durée d'exposition.....	24
III.C) Incidence de l'ONM	25
III.D) Évènements bucco-dentaires intercurrents.....	42
III.D) 1. Extractions dentaires	42
III.D) 2. Autres manifestations orales concomitantes à l'administration de dénosumab 120mg :.....	43
IV. Discussion	44
IV.A) Incidence de l'ONM et détection précoce.....	44
IV.B) Avulsions dentaires et délai de cicatrisation	46
IV.C) Facteurs locaux bucco-dentaires.....	46
IV.D) Cotraitements.....	47
IV.E) Pharmacocinétique du dénosumab 120mg.....	48
IV.F) Forces de l'étude.....	48
IV.F) 1. Sélection et suivi de la population, covariables.....	48
IV.F) 2. Suivi bucco-dentaire régulier.....	49
IV.G) Faiblesses de l'étude	49
IV.G) 1. Critères de sélection.....	49
IV.G) 2. Analyses statistiques	49
IV.H) Avenir et pistes.....	50

V. Conclusion.....	51
VI. Bibliographie.....	52

Ce travail de thèse s’inscrit dans la continuité de l’étude préliminaire : « Prise en charge bucco-dentaire des patients sous XGEVA® (dénosumab 120mg) prévention et gestion du risque d’ostéonécrose des maxillaires » décrite par le Dr Selya Wdowik, dirigée également par le Dr Sophie LEJEUNE. [1]

I. Introduction

Les métastases osseuses font partie des complications fréquentes de certains cancers à un stade avancé de la maladie : elles concerneraient entre 65 à 75% des patients atteints d'un cancer métastatique du sein ou de la prostate et jusqu'à 100% des patients atteints de myélomes. [2] Elles sont fréquemment associées à des événements osseux secondaires, à type de fractures pathologiques ou de compression de la moelle épinière pouvant nécessiter une irradiation à visée antalgique, palliative ou une chirurgie osseuse. Le pronostic vital des patients est parfois engagé. [3]

Les traitements par inhibiteurs de la résorption osseuse (IRO), comme les bisphosphonates ou le dénosumab 120mg, sont utilisés en association avec le traitement anticancéreux pour prévenir les complications osseuses des tumeurs solides avec métastases osseuses. Plusieurs études ont prouvé l'efficacité du dénosumab 120mg et sa supériorité dans la prévention de ces événements osseux secondaires comparativement aux bisphosphonates. [4][5][6]

Certains essais cliniques de phase III comparant l'efficacité du dénosumab aux bisphosphonates dans la prévention des complications osseuses ont décrit moins d'effets indésirables rénaux sous dénosumab 120mg. La molécule présenterait ainsi un intérêt thérapeutique chez l'insuffisant rénal. [7][8][5][9][10]

Le dénosumab 120mg (XGEVA®) a obtenu son AMM en 2011 dans la prévention des complications osseuses (SRE) des tumeurs solides avec métastases. [11] La mise en place des prescriptions a eu lieu en 2013.

Dans cette indication, le schéma posologique est d'une injection sous cutanée de 120mg toutes les 4 semaines.

Le dénosumab 120mg est également prescrit dans le traitement des tumeurs à cellules géantes chez l'adolescent ou chez l'adulte à maturité squelettique, lorsque la tumeur est jugée non résécable ou nécessitant une intervention chirurgicale morbide. Le dénosumab est ainsi administré à raison de 120 mg/jour aux jours 1, 8, 15 et 29, et puis toutes les 4 semaines. [12][9][13]

Le dénosumab a aussi une indication de traitement de l'ostéoporose à la posologie de 60mg (Prolia®) administré en une injection unique tous les 6 mois. Cette posologie de traitement ne fait pas l'objet de cette étude.

L'ostéonécrose des maxillaires (ONM) est un effet indésirable grave des IRO.

L'ONM est définie par l'American Association of Oral Surgeons AAOMS (2014) comme :

- Une zone d'exposition osseuse ou fistule à la mandibule ou au maxillaire ;
- Non résolutive après 8 semaines ;
- Chez un patient bénéficiant ou ayant bénéficié d'un traitement IRO ;
- Sans antécédent de radiothérapie de la sphère oro-faciale ;
- Sans argument en faveur d'une métastase des maxillaires. [10]

Décrite pour la première fois par Marx en 2003 chez des patients traités par bisphosphonates dans des indications diverses, les ONM sont également rapportées depuis les années 2010 avec les spécialités à base de dénosumab, anticorps monoclonal (60mg Prolia® et 120mg Xgeva®). [14][12]

Globalement, les données de la littérature indiquent que la proportion d'ONM sous acide zolédronique et dénosumab 120mg tend à augmenter dans le temps, allant de 0,5% à 12 mois à 1,8% après 24 mois de traitement. [14] Certains auteurs ont montré que la proportion d'ONM sous dénosumab 120mg se stabiliserait après 2 ans d'exposition. Selon un essai clinique de phase III, le délai de survenue variait entre 4 et 30 mois après le début du traitement (médiane 14 mois). [16]

Plus de 90% des ONMs concernent les patients recevant des doses importantes d'IRO à visée oncologique. [6][17]

Le dénosumab est un anticorps monoclonal humain qui cible et se lie de manière spécifique à RANKL, empêchant l'interaction RANKL/RANK. Le RANKL est essentiel à la formation et au fonctionnement des ostéoclastes, responsables de la résorption osseuse. L'ostéoclastogénèse se voit interrompue par le dénosumab diminuant ainsi l'ensemble du remodelage osseux. [11]

En 2016, une méta-analyse d'essais cliniques a montré une association entre les ONM et la mauvaise hygiène bucco-dentaire, l'extraction dentaire, l'existence de prothèse amovible, la chimiothérapie et les traitements anti-angiogéniques. [19] Ces paramètres ont été ainsi identifiés comme facteurs de risque d'ONM.

Aussi les recommandations professionnelles de 2013 préconisent un bilan bucco-dentaire avant la mise en place du traitement par IRO, associé à une remise en état de la cavité buccale et un suivi bucco-dentaire régulier tout au long du traitement. [11][6]

Les données disponibles sur l'impact de ces mesures préventives de l'ONM sous IRO concernent principalement les bisphosphonates pour lesquels le recul clinique est supérieur.

Une étude visant à déterminer le rôle des mesures préventives bucco-dentaires avant l'introduction de l'acide zolédronique dans la prévention des complications osseuses associées au myélome multiple a montré une différence significative de réduction de presque 3 fois du taux d'incidence de l'ONM comparé aux patients ayant initié le traitement avant ses mesures préventives (IRR = 2.920, P = 0.0296). [20]

L'étude d'Owosho a également montré une différence significative ($p < 0,0001$; test exact de Fischer) lors de la comparaison de l'incidence d'ONM entre le groupe ayant reçu un bilan bucco-dentaire pré-traitement par IRO et/ou anti-angiogénique, (dénosumab 60mg ou 120mg, bisphosphonate à visée oncologique, anti-angiogénique et/ou ipilimumab), et le groupe sans bilan dentaire préalable. Le groupe ayant bénéficié d'un bilan dentaire préalable présentait une incidence d'ONM significativement réduite (0,9%), par rapport au groupe ayant commencé l'initiation du traitement avant le bilan dentaire (10,5%) ($p < 0,0001$). La principale limite résidait sur le fait que les auteurs ont « poolé » les patients exposés à un IRO, (sans distinction des bisphosphonates et dénosumab), et ceux exposés à un anti-CTL4. [21]

La littérature manque d'études sur le taux d'ostéonécrose spécifiquement lié au dénosumab 120mg lorsque les mesures préventives établies par les recommandations professionnelles seraient appliquées.

Un nombre croissant de diagnostic d'ONM survenues sous dénosumab 120mg, pour des patients n'ayant pas bénéficié de bilan dentaire préalable ou d'un bilan bucco-dentaire incomplet, a été constaté dès 2014 dans le service de Chirurgie Orale du CHU de Rennes.

Aussi depuis septembre 2015, le Centre de Soins Dentaires du CHU de Rennes a instauré une consultation spécialisée. Après concertation avec les oncologues du Centre Eugène Marquis, une filière de suivi dentaire pour les patients traités par dénosumab 120mg s'est organisée. La procédure de cette prise en soins a été détaillée dans l'étude préliminaire du Dr Wdowik.

Un bilan bucco-dentaire est effectué à la demande de l'oncologue avant l'instauration du traitement. Il a pour objectif de rechercher la présence de foyers infectieux bucco-dentaires.

L'élimination des foyers infectieux est programmée en accord avec l'oncologue et si l'état de santé général du patient le permet.

Une consultation de suivi est ensuite prévue tous les 4 mois pendant la durée du traitement.

Cette consultation spécialisée est unique dans la région et permet de prendre en charge des patients des départements limitrophes Ile et Vilaine, Côtes d'Armor et Mayenne. [1]

Les patients de cette consultation spécialisée ont été recensés dans une cohorte constituant les données de cette étude.

II. Matériels et Méthodes

II. A) Design

C'est une étude descriptive à partir des données de soins recueillies sur le Centre de Soins Dentaires du CHU de Rennes lors de la prise en charge des patients entre 2015 et 2019.

L'objectif principal de cette étude descriptive était de déterminer l'incidence de l'ONM dans une cohorte de patients traités par dénosumab 120mg à visée oncologique, et ayant bénéficié d'un bilan bucco-dentaire initial pré-traitement, puis d'un suivi en odontologie tout au long du traitement au Centre de soins dentaires du CHU de Rennes.

Les objectifs secondaires étaient de :

- Réaliser une analyse descriptive des caractéristiques des patients de la cohorte.
- Décrire les critères d'identification d'une ONM, illustrés par les ONM diagnostiquées.
- Réaliser un état des lieux des mesures préventives de l'ONM pour cette cohorte au Centre de Soins Dentaires de Rennes.
- Décrire la prise en charge bucco-dentaire proposée au Centre de soins dentaires du CHU de Rennes dans la prévention du risque de l'ONM des patients sous dénosumab 120mg.

II. B) Aspects réglementaires

L'étude a obtenu l'approbation du comité d'éthique de la faculté de Médecine de Rennes le 23/12/2019 (avis n°19.140). Elle entre dans le cadre de la « Méthodologie de Référence MR-004 » établie par la Commission Nationale Informatique et Liberté (CNIL). Les participants ont été informés de façon complète et loyale, en des termes compréhensibles, des objectifs de l'étude, de leurs droits de refuser de participer à l'étude voire la possibilité de se rétracter à tout moment.

II. C) Sélection des patients

La cohorte était définie comme suit : patients reçus dans cette consultation spécialisée entre le 10/09/2015 et le 26/09/2019, selon les critères de sélection suivants :

Critères d'inclusion :

- Patients majeurs (≥ 18 ans).
- Patients répondant à une indication de traitement par dénosumab 120mg prescrit par l'oncologue référent entre 2015 et 2019.
- Réalisation d'un bilan bucco-dentaire dans le cadre de la consultation spécialisée au Centre de Soins Dentaires de Rennes.
- Patients informés et sans opposition à participer à la recherche.

Critères de non inclusion :

- Patient ayant comme antécédent médicamenteux ou traitement actuel la prise de bisphosphonates (à visée oncologique ou anti-ostéoporotique) ou dénosumab 60mg.
- Patient ayant bénéficié d'un traitement par radiothérapie de la sphère oro-faciale.
- Patient ayant débuté le traitement par dénosumab 120mg avant le bilan dentaire indépendamment du nombre d'injection ou de la date d'initiation du traitement.
- Personnes majeures faisant l'objet d'une protection légale (sauvegarde de justice, curatelle, tutelle), personnes privées de liberté.

Critères d'exclusion :

- Patients ayant reçu un traitement par bisphosphonates au cours du suivi
- Patients non exposés au traitement par dénosumab 120mg :
 - o Projet de dénosumab 120mg abandonné après l'inclusion : changement de traitement sur décision de l'oncologue référent.
 - o Refus du patient de réaliser les avulsions et par conséquent traitement non initié par l'oncologue.
 - o Patient ayant eu des rendez-vous manqués successifs au cours de sa prise en charge.
 - o Patient n'ayant pas reçu l'accord bucco-dentaire pour le traitement :
 - Rendez-vous manqué des avulsions ou du contrôle de cicatrisation.
 - Patients décédés avant les avulsions dentaires ou avant le rendez-vous de contrôle de cicatrisation.
 - o Patients dans la période entre les extractions dentaires pré-traitement et le contrôle de cicatrisation osseuse.

II.D) Protocole de Prise en Charge

La prise en charge bucco-dentaire comprenait deux étapes : un bilan initial pré-traitement puis un suivi tous les 4 mois tout au long du traitement par dénosumab 120mg selon les recommandations de 2013. [18]

II.D) 1. BILAN PRE TRAITEMENT

Première Consultation

Une information précise et compréhensible du rôle du dénosumab 120mg et de son évènement indésirable associé, de type ONM, a été donnée au patient. Ces informations ont été également consignées sur une carte patient remise au début du traitement et un document adressé au dentiste traitant habituel.

Les patients ont été également informés que leurs données seraient utilisées à des fins de recherche ; ils pouvaient alors s'y opposer.

Anamnèse

Au cours de ce bilan, l'anamnèse médicale fut recueillie grâce aux documents transmis par l'oncologue : tumeur primitive, localisation des métastases, thérapeutique(s) médicamenteuse(s) associée(s), chirurgie, radiothérapie, état général et pronostic. Les comorbidités et traitements associés furent également notifiés : maladies chroniques, risque infectieux, risque hémorragique, allergie... La recherche de thérapies anti-angiogéniques et inhibiteurs de la résorption osseuse, antérieurs ou concomitants (bisphosphonates et dénosumab 60 ou 120mg), était systématique. Le patient était interrogé sur la régularité de son suivi dentaire, sur l'existence d'un chirurgien-dentiste traitant et sur la date de sa dernière consultation.

Examen clinique

Il comprenait l'inspection des muqueuses buccales, un examen dentaire et parodontal. Les prothèses amovibles étaient examinées à la recherche de toute compression ou instabilité pouvant engendrer des lésions au niveau des muqueuses.

Examens complémentaires

L'examen clinique était complété au minimum d'un cliché orthopantomogramme, de clichés rétro-alvéolaires et/ou d'un CBCT, (cone beam computed tomography / imagerie volumétrique par faisceau conique), à la recherche, en particulier, de foyers infectieux aigus ou chroniques.

Ce bilan s'organisait en parallèle des soins courants possiblement pratiqués chez leur dentiste traitant : soins conservateurs et restaurateurs, dont la prothèse conventionnelle et les traitements parodontaux étiologiques non chirurgicaux. Ainsi le chirurgien-dentiste traitant fut intégré à part entière dans l'équipe de soins.

Le plan de traitement était expliqué au patient. L'élimination des foyers infectieux bucco-dentaires au plan chirurgical était programmé dans le service afin de débiter au plus tôt le dénosumab 120mg. En outre, les patients reçurent des instructions détaillées en matière d'hygiène bucco-dentaire, d'entretien et du port des prothèses amovibles.

Toute extraction ou autre acte de chirurgie orale était proscrit après instauration du traitement et expliqué au patient : en cas d'évènement bucco-dentaire nécessitant une avulsion, la prise en charge s'effectuait en milieu hospitalier avec une fenêtre thérapeutique d'arrêt de traitement par dénosumab 120mg.

Le patient était invité à signaler toute douleur ou blessure sous une prothèse. Enfin, des recommandations lui étaient données pour le port des prothèses la nuit : dont il faut éviter le port nocturne. [6]

Remise en état de la cavité buccale

L'élimination des foyers infectieux consistait en l'extraction des dents non conservables, avec des foyers infectieux d'origine endodontique ou parodontal, symptomatique ou non, des dents enclavées, en désinclusion, ainsi que de pose des implants au stade de péri-implantite active si non conservables.

Les chirurgies endodontiques n'étaient pas envisagées en pré-dénosumab 120mg du fait du délai de cicatrisation osseuse, du risque de récurrence du foyer infectieux et des conséquences potentielles sur la date de début des injections.

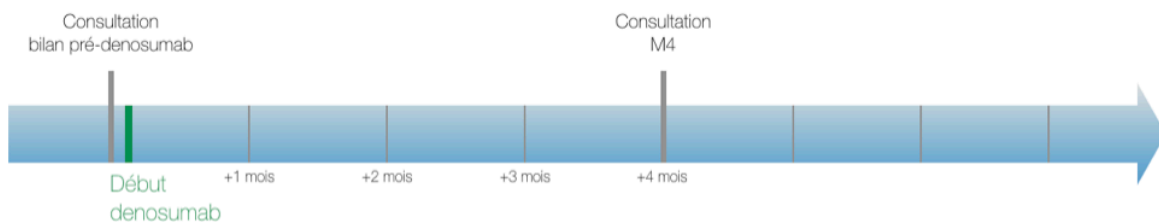
Les avulsions ont été réalisées dans le service de Chirurgie Orale du Centre de Soins Dentaires de Rennes.

La cicatrisation post-extractionnelle était évaluée à la fois au plan muqueux, puis au plan osseux et nécessaire avant d'autoriser le début du traitement. A trois semaines postopératoires, le rendez-vous de cicatrisation muqueuse fut organisé. Le contrôle de cicatrisation osseuse de l'alvéole, entre 90 et 120 jours postopératoires avec validation radiographique (rétro-alvéolaire et/ou orthopantomogramme), était programmé et s'est avéré souhaitable. A l'issue de ce contrôle, si la cicatrisation osseuse était validée, le traitement par dénosumab 120mg pouvait débuter.

Dans les cas où seuls les soins conservateurs et prothétiques étaient nécessaires, la mise en place du traitement n'a pas été différée.

La présence de foyers infectieux retardait donc l'initiation du traitement d'au moins 3 mois, aussi lorsque la maladie cancéreuse était de mauvais pronostic à court terme, la décision entre la mise en œuvre des avulsions ou l'abstention fut prise en concertation avec l'oncologue (Figure 1). [1]

Pas d'extraction requise



Une ou plusieurs extractions requises

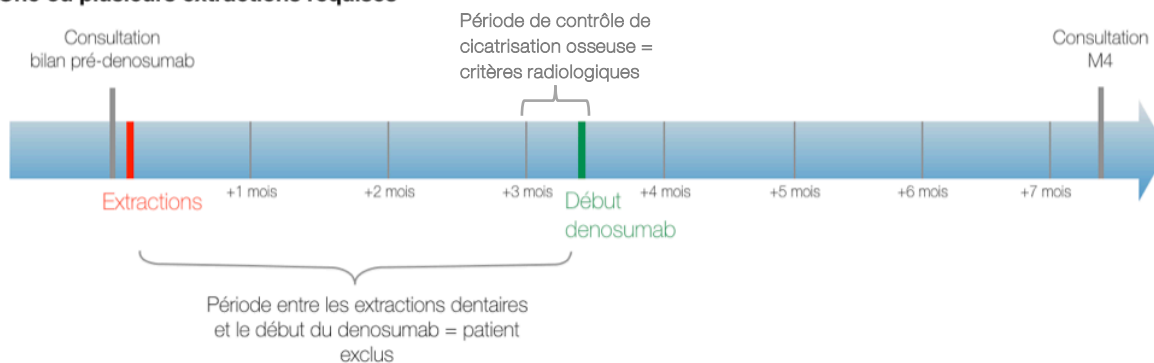


FIGURE 1 : CHRONOLOGIE SOUHAITEE DE DEBUT DE TRAITEMENT AVEC OU SANS EXTRACTIONS DENTAIRES. PRISE EN CHARGE BUCCO-DENTAIRE DES PATIENTS SOUS DENOSUMAB 120 MG, PREVENTION ET GESTION DU RISQUE D'OSTEONECROSE DES MAXILLAIRES : UNE ETUDE PRELIMINAIRE. COURTOISIE DR WDOWIK SELYA, 2018

II.D) 2. CONSULTATION DE SUIVI

Une consultation de suivi tous les 4 mois était organisée jusqu'à la fin du traitement, selon les recommandations de la SFCMFCO. Un dernier contrôle 4 mois après l'arrêt du dénosumab 120mg était programmé. A chaque visite furent recueillies les informations relatives à la survenue d'évènements bucco-dentaires potentiels. Tout changement de traitement à visée oncologique était également notifié.

Un nouvel examen clinique était réalisé et complété, si besoin, d'un examen radiologique. Un orthopantomogramme fut réalisé tous les 8 mois. Des signes révélateurs d'une ostéonécrose étaient recherchés : mobilité dentaire d'évolution récente, ulcération de la muqueuse orale persistante, exposition osseuse, fistule... Une attention toute particulière était portée sur l'état de la muqueuse au niveau des lignes obliques internes de la mandibule : zones privilégiées de début d'ONM.

L'examen des prothèses et leur adaptation étaient renouvelés : absence de compression, stabilité, absence de port nocturne...

L'information au patient était renforcée quant au risque d'ostéonécrose et de ses symptômes.

L'objectif de ce suivi fut de dépister, au plus vite, toute nouvelle lésion bucco-dentaire pouvant aboutir à une avulsion dentaire, voire engendrer potentiellement une ONM.

II.D) 3. GESTION DES EVENEMENTS DENTAIRES INTERCURRENTS

Au cours du traitement, malgré la prise en charge préventive, pour certaines dents, l'indication d'extraction s'est imposée. Ces avulsions furent limitées aux indications formelles d'extractions : dents non conservables, symptomatiques, avec présence de foyers infectieux... afin de réduire le risque d'ostéonécrose des maxillaires.

Un traitement conservateur était toujours privilégié pour les dents non conservables, asymptomatiques et en l'absence de foyers infectieux : traitement endodontique, coiffage par un ciment verre ionomère (CVI) ou CVI modifié par adjonction de résine (CVIMAR) de protection.

Un diagnostic différentiel était à évoquer devant toute dent présentant une mobilité au cours du suivi entre une infection de type endodontique, parodontale ou endo-parodontale et un stade 0 d'ONM sous-jacent. L'examen radiologique cone beam permettait ainsi d'affiner le diagnostic.

Les avulsions ont été réalisées au cours d'une fenêtre thérapeutique du dénosumab 120mg : 5 demi-vies après l'arrêt du traitement, soit 5 à 9 mois plus tard en fonction du nombre de doses reçues. Un suivi plus régulier du patient était instauré pendant cette temporisation afin de prendre en charge toute complication infectieuse ou douloureuse.

L'extraction dentaire était effectuée, selon les recommandations, de façon la plus atraumatique possible avec régularisation soigneuse des procès alvéolaires, fermeture étanche du site par des sutures et application de colle de fibrine. Par ses concentrations élevées en fibrinogène, thrombine et facteur VIII, cette colle biologique accélère la dynamique d'épithélialisation des plaies avec une réponse inflammatoire moindre. [22]

Une antibiothérapie était débutée 48 heures avant l'intervention et prolongée jusqu'à cicatrisation de la muqueuse : amoxicilline + acide clavulanique 1g/8h ; en cas d'allergie clindamycine 600 mg/12h + métronidazole 500 mg/8h.

Un contrôle de cicatrisation muqueuse était organisé. La validation de la cicatrisation osseuse de l'alvéole par radiographie, au minimum à 3 mois postopératoires, était nécessaire avant d'envisager une reprise du traitement.

II.D) 4. GESTION DES OSTEONECROSES DES MAXILLAIRES

Le diagnostic d'ONM a été établi à partir des signes clinique et radiologique de la classification d'ONM selon AAOMS (Tableau I). Le diagnostic différentiel de métastase osseuse a pu nécessiter une exploration par TEP-scan.

Lors du diagnostic d'une ONM, le dénosumab 120mg a été suspendu en accord avec l'oncologue.

Une prise en charge **médicale** de l'ONM était instaurée dans un premier temps [18] :

- Antisepsie biquotidienne avec alternance de bain de bouche rinçage à la chlorhexidine 0,12% et rinçage à la povidone iodée ;
- En cas de surinfection : une antibiothérapie large spectre pendant 15 jours (amoxicilline + acide clavulanique 1g/8h ; en cas d'allergie clindamycine 600 mg/8h + métronidazole 500 mg/8h ; en dernière intention ofloxacine 400 mg/12h + métronidazole 500 mg/8h) ;
- Port de prothèse amovible sus-jacente proscrit ;
- Application de gel antiseptique au niveau de la zone nécrosée ;
- Surveillance clinique mensuelle de l'ONM.

Cette prise en charge médicale systématique était nécessaire pendant la période de décroissance de la molécule. Tant que l'inhibition de la résorption osseuse du traitement était effective aucun geste chirurgical n'était programmé.

Cinq demi-vies sont nécessaires après l'arrêt d'un traitement pour que l'élimination de la molécule et de ses effets soit suffisante. [15] La demi-vie du dénosumab 120mg est de 28 jours en moyenne (14 à 55 jours). [16] Cette décroissance est objectivée sur l'examen radiologique 3D avec apparition de séquestre quand l'IRO n'est plus fonctionnel.

Le traitement **chirurgical** de l'ONM a pu s'effectuer 5 à 9 mois après l'arrêt des injections, en fonction du nombre de doses reçues.

L'expérience acquise auprès des patients pris en charge au CHU de Rennes, entre 2012 et 2014, a permis de confirmer ce paramètre. En effet, la chirurgie d'une ONM de stade 3, reportée pour raisons médicales, a mis en évidence l'apparition spontanée d'un séquestre osseux 5 à 6 mois après l'arrêt du dénosumab 120mg. Une reprise du remodelage osseux et donc une inhibition de la résorption osseuse ont eu lieu 5 demi-vies après l'arrêt du traitement. [1]

Le traitement chirurgical est instauré dans les stades 0 à 3 quand l'état général du patient le permettait. La prise en charge chirurgicale des ONM était effectuée par le Dr Sophie LEJEUNE et le Dr Romain GAMBY (Spécialité Chirurgie Cervico Maxillo Faciale - O.R.L.).

L'intervention était majoritairement réalisée sous anesthésie générale avec une hospitalisation de 5 jours et nécessitait la pose d'une sonde gastrique. Ce protocole opératoire a été établi à Rennes sur les expériences acquises des Dr Romain GAMBY et Dr Sophie LEJEUNE concernant la prise en charge chirurgicale de l'ONM. L'acte chirurgical consistait en l'élévation d'un lambeau muco-périosté, exposition de l'ONM, l'exérèse de l'os nécrotique ou séquestrectomie associée à un curetage osseux jusqu'en marge saine. La résection osseuse fut prolongée jusqu'à retrouver un saignement physiologique du tissu osseux. La fermeture était réalisée de manière étanche avec application de colle de fibrine et lambeau muqueux ou lambeau muqueux et musculaire local, lambeau de FAMM (Facial artery musculomucosal) ou pelviglossoplastie. La pose de la sonde gastrique, notamment, pérennisait la stabilité de la fermeture et permettait une meilleure cicatrisation postopératoire du site. Une antibiothérapie était débutée 48 heures avant l'intervention et prolongée pendant 21 jours. Des contrôles de cicatrisation muqueuse étaient organisés à 5 semaines puis à 10 semaines. Un contrôle de cicatrisation osseuse était également effectué à partir de trois mois postopératoires et avec validation des critères radiologiques.

TABLEAU I. CLASSIFICATION STADES DE L'ONM SELON L'AAOMS (2014).

Patients à risque	Absence d'exposition osseuse chez un patient asymptomatique traité par IRO IV ou par voie orale ou anti-angiogénique.		
Stade 0 (sans exposition osseuse)	Aucun signe clinique apparent de nécrose osseuse, présence de symptômes/ signes cliniques non spécifiques et éléments radiologiques tels que :		
	<p>Symptômes :</p> <ul style="list-style-type: none"> -douleur dentaire sans cause dentaire -douleur osseuse sourde irradiant la mandibule jusqu'à l'ATM -douleur sinusienne associée à une inflammation de la paroi sinusienne -fonction neurosensorielle altérée 	<p>Signes cliniques :</p> <ul style="list-style-type: none"> -perte d'une dent non expliquée par une pathologie parodontale -fistule péri-apicale ou parodontale non associée à une nécrose pulpaire/ maladie parodontale 	<p>Signes radiologiques :</p> <ul style="list-style-type: none"> -perte ou résorption osseuse non attribuable à une maladie parodontale chronique -modification de la trabéculatation osseuse et persistance os immature dans les alvéoles -région d'ostéosclérose -épaississement/ obscurcissement du LAD
	<i>Ces résultats non spécifiques, qui caractérisent cette variante non exposée de l'ONM, peuvent survenir chez des patients ayant des antécédents de stade 1, 2 ou 3 de la maladie qui ont guéri et qui n'avaient aucune preuve clinique d'os exposé.</i>		
Stade 1	Os nécrosé et exposé, ou fistule osseuse, chez des patients asymptomatiques et sans signe d'infection.		
Stade 2	Os nécrosé et exposé, ou fistule osseuse, associée à des signes d'infection comme douleur ou érythème dans la région où l'os est exposé avec ou sans drainage purulent.		
Stade 3	Exposition osseuse au-delà de l'os alvéolaire, symptomatique, signes d'infection et au moins un des signes suivants : fracture pathologique, fistule intra ou extra-orale, communication bucco-sinusienne ou bucco-nasale, extension au bord inférieur de la mandibule, extension de l'ostéolyse au-delà de l'os alvéolaire.		

II. E) Critères de jugements

Le critère de jugement principal de l'étude était l'apparition de l'ONM dans cette cohorte, dont le diagnostic était basé sur les éléments cliniques et radiologiques selon la classification de l'AAOMS.

Les critères de jugements secondaires étaient les caractéristiques de la cohorte (âge, type de cancer, cotraitement, durée d'exposition...), le diagnostic de survenue de l'ONM, la gestion de l'élimination des foyers infectieux bucco-dentaires lors du bilan initial, puis la gestion des événements dentaires intercurrents, une fois le traitement débuté.

II. F) Mode de recueil et méthode statistique

Les données furent recueillies à partir de l'anamnèse des patients et des dossiers médicaux. Le temps d'exposition des patients était calculé à partir du T0 d'introduction de la molécule jusqu'à la dernière donnée d'injection connue. La posologie du traitement étant mensuelle, le nombre d'injections de la molécule était le reflet de la durée du suivi. Tous les patients étaient exposés à la molécule pendant toute la durée du suivi.

Pour les patients n'ayant pas été revus au premier contrôle à 4 mois, (rendez-vous manqué, patient dans l'intervalle entre le bilan et le contrôle à M4 voire patients décédés), et en l'absence de données concernant le nombre exact d'injections, soit entre 0 et 4 injections, une dose arbitraire moyenne de 2 injections leur a été attribuée.

Nous avons estimé l'incidence des ONM sous dénosumab 120mg. Elle rapporte le nombre de nouveaux cas d'ONM pendant une période donnée et prend en compte les durées d'exposition respectives au dénosumab 120mg de chaque patient. Ce taux d'incidence a été calculé en personnes-mois avec un intervalle de confiance à 95%.

Bien que les consultations de suivi de l'état bucco-dentaire aient été réalisées à intervalle régulier, la date précise de début de l'ONM restait approximative. Les délais d'apparition de l'ONM ont été catégorisés comme survenant au cours des 6 premiers mois d'exposition, entre 7 et 12 mois, entre 13 et 18 mois, entre 12 et 24 mois et après 24 mois de traitement.

Pour évaluer l'incidence des ONM, nous avons par ailleurs pris en compte la censure par intervalle par des modèles de données. [25]

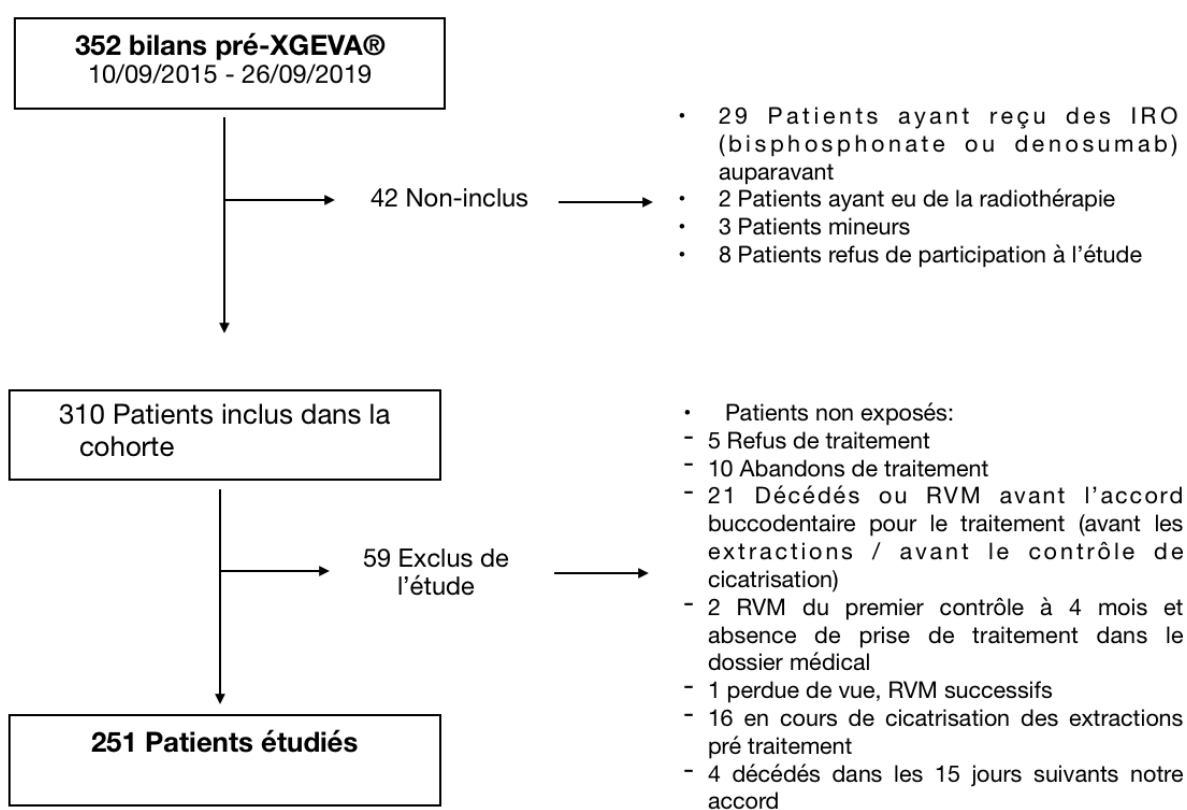
III. Résultats

III. A) Sélection des patients

Entre le 10 septembre 2015 et le 26 septembre 2019, 352 patients, adressés par leur oncologue, ont été pris en charge dans la consultation spécialisée, en bilan bucco-dentaire pré-dénosumab 120mg.

Après application des critères d'inclusion et exclusion, les données de 251 patients ont été étudiées (cf. Figure 2).

FIGURE II : DIAGRAMME DE FLUX DE LA COHORTE



A la fin du recueil de données, parmi les 251 patients inclus, 31 patients se trouvaient dans la période entre la consultation de bilan et le contrôle à M4, 13 autres avaient manqué leur rendez-vous de contrôle à M4, et 33 patients étaient décédés avant le rendez-vous de contrôle à 4 mois. La dose arbitraire de 2 injections de traitement leur a été attribuée.

III.B) Caractéristiques de la population

III.B) 1. Données descriptives médicales et dentaires

Les caractéristiques de la cohorte (sexe, âge, type de cancer, cotraitements et comorbidités) sont répertoriées dans le Tableau I.

La majorité des patients de la cohorte étaient des femmes suivies en oncologie dans un contexte de cancer du sein.

L'amplitude des âges de notre cohorte était de 26 à 91 ans. Cependant il est à noter que l'écart type des âges était de 13 et la médiane de 63 ans.

Au cours du suivi, les changements de traitement, pris de façon concomitante au dénosumab 120mg, ont été répertoriés. 86 patientes ont bénéficié d'un traitement par palbociclib 125mg dans leur traitement oncologique, ce qui représente 52% des patientes de la cohorte traitées pour leur cancer du sein.

TABLEAU I. CONTEXTE CLINIQUE DES PATIENTS

Facteurs systémiques		n	%
Sex-ratio	Hommes	68	27
	Femmes	183	73
Age (en années)	Médiane	63	
	Min-Max	26 - 91	
	Q1	54	
	Q3	71,5	
Cancer primitif	Sein	165	65,7
	Prostate	42	16,7
	Poumon	12	4,8
	Rein	7	2,8
	TCG	5	2,0
	Autres*	20	8,0
Co-traitements	Hormonothérapie	175	69,7
	Chimiothérapie	119	47,4
	IPK, ITK	94	37,5
	Dont Palbociclib	86	
	Immunothérapie	26	10,4
Thérapies antiangiogéniques		28	11,2
Comorbidités	Corticothérapie	49	19,5
	Diabète	9	3,6
	Tabac	8	3,2
	Anémie	4	1,6

*Cancer primitif Autres :Colon (3), Vessie (3), Thyroïde (3), Endomètre (2), Testicule (1), Rectum (1), Pancréas (1), Oesophage (1), Mélanome (1), Cavum (1), Col utérin (1), Ethmoïde (1), Non retrouvé (1).

Hormonothérapie : Molécules principalement retrouvées (>2%) : Letrozole (75); Fulvestrant (42); Enzalutamide (17); Abiratérone acétate (18); Leuproréline acétate (15); Tamoxifène (14); Triptoréline (13); Exémestane (11); Dégarélix acétate (7); Anastrozole (6)

IPK ITK : Inhibiteurs de protéine kinases Inhibiteurs de tyrosine kinases.

Immunothérapie : Molécules principalement retrouvées (>2%) : Trastuzumab (12), Pertuzumab (7); Bévacicumab (7); Nivolumab(7)

Thérapies anti-angiogéniques : évérolimus (14), sunitinib malate (3), pazopanib chlorhydrate (2), cabozantinib malate (2), bévacizumab (7).

Les caractéristiques bucco-dentaires sont détaillées dans le tableau II.

Parmi les 29% des patients porteurs de prothèse(s) amovible(s), 12 d'entre eux, soit 16,6%, ont présenté, lors d'une consultation de contrôle, des prothèses amovibles inadaptées ou blessantes. La correction de ces appareils a alors été demandée au dentiste traitant ou a été effectuée lors de nos rendez-vous de suivi au Centre de Soins Dentaires. Il était rappelé au patient l'arrêt du port de l'appareil la nuit voire plus si gêne ou douleur.

Le contrôle de cicatrisation osseuse post-extraction pré-dénosumab 120mg, entre 90 et 120 jours, avec critères radiologiques, condition sine qua non de l'accord pour débiter le traitement, a été mis en route au cours des débuts de l'établissement de la cohorte. Les injections ont été débutées pour 12 patients avant les 3 mois post-extractions.

Dans un contexte d'urgence à instaurer rapidement le traitement par dénosumab 120mg, deux patients, ont reçu l'accord bucco-dentaire pour le traitement malgré la présence de foyers infectieux bucco-dentaires chroniques asymptomatiques pour l'un, (images apicales au niveau de 3 dents), et foyers infectieux bucco-dentaires potentiels pour l'autre, (dents à l'état de racines résiduelles). Ces deux patients souffraient d'un cancer du poumon. L'un d'entre eux a été revu en contrôle après 7 injections et ne présentait pas d'exposition osseuse ni signe clinique d'infection ou d'ulcération.

TABLEAU II. CARACTERISTIQUES BUCCO-DENTAIRES DES PATIENTS

Facteurs locaux		n	%
Hygiène Bucco-Dentaire	IPO - IP1	166	70
	IP2 - IP3	72	30
	Non concerné	13	
Maladie parodontale	Oui	60	23,9
	Non	191	76,1
Prothèse Amovible	Oui	72	28,7
	Non	179	71,3
	Maxillaire seule(mx)	27	10,8
	Mandibulaire seule (md)	4	1,6
	Mx et md	26	10,4
	Bimaxillaire	15	6,0
	Dont Inadaptée	12	16,7*
Implants	Oui	13	5,2
	Nombre		43
Extractions pré dénosumab	Oui	95	37,8
	Non	156	62,2
Moyenne des dents extraites		2,7(dents)	
Min-Max		1 - 18	

Bimaxillaire : il s'agit de patients édentés totaux avec prothèse amovible complète bimaxillaire.

**12 correspond à 16,7% des patients porteurs de prothèse amovible*

Les implants observés chez les 13 patients, porteurs de 1 à 8 implants, étaient tous ostéo-intégrés, mis en charge, sans signe clinique de péri-implantite active. Un patient a présenté une image radiologique de péri-implantite importante au niveau d'un implant en position de 15, asymptomatique, ayant nécessité un débridement implantaire avant mise en route du traitement. Après 12 injections l'absence de signes infectieux et une alvéolyse osseuse stable étaient observés. (Figure 1).

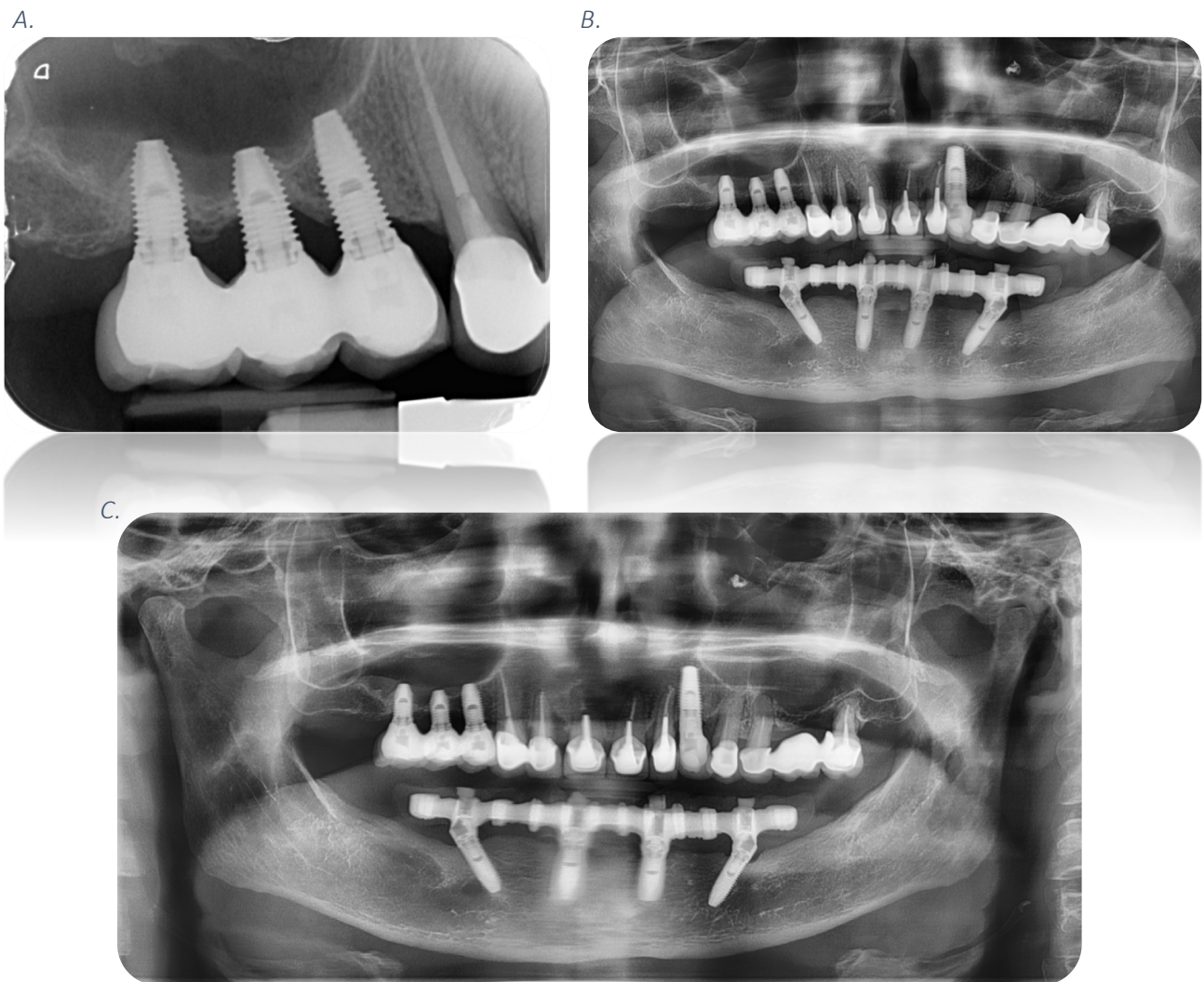

FIGURE III : A. EXAMEN RADIOLOGIQUE RETROALVEOLAIRE REVELANT UNE ALVEOLYSE ANGULAIRE OSSEUSE AU NIVEAU DE L'IMPLANT 15 AVEC PLUS DE 4 SPIRES D'EXPOSEES. B. ORTHOPANTOMOGRAMME DU BILAN DENTAIRE CLICHE DE DEBROUILLAGE A DROITE : PILOTI ALL ON FOUR AVEC NIVEAU OSSEUX SEMBLANT SATISFAISANT EN MANDIBULAIRE. C. ORTHOPANTOMOGRAMME DE CONTROLE A UN AN DU BILAN DENTAIRE.

Il est à noter qu'un patient avait, lors de la consultation de bilan, un appareil orthodontique lingual au niveau rétro-incisif. L'inactivité de l'appareil a été contrôlée afin de limiter tout mouvement traumatique dentaire et il a été décidé de le maintenir passif afin de conserver son rôle de contention.

III.B) 2. Durée d'exposition

Selon l'AMM, le schéma thérapeutique consiste en 1 injection mensuelle de dénosumab 120mg. La durée d'exposition des patients a été calculée en prenant en compte le nombre cumulé d'injection.

Les seules exceptions concernent les patients suivis dans le cadre de tumeurs à cellules géantes (TCG), et qui bénéficient de 4 injections dès le premier mois. Cela représentait 5 patients.

Le tableau III présente la répartition des patients en fonction de leur durée d'exposition (présentée en catégories de 6 mois). La durée médiane d'exposition était de 7 mois (Q1 : 2 – Q3 : 14).

TABLEAU III. REPARTITION DES PATIENTS EN FONCTION DE LEUR DUREE D'EXPOSITION

Durée d'exposition (mois)	n (N=251)
[1-6[113
[6-12[51
[12-18[41
[18-24[20
[24-30[24
[30-36[2
Médiane	7
Q1 – Q3	2 - 14

Au total, 74 patients de la cohorte sont décédés de leur cancer soit 29% de décès, dont 33 avant leur premier rendez-vous de contrôle suite à la mise en route du traitement : 11 patients atteints du cancer de la prostate (11 /41), 42 patientes atteintes du cancer du sein (42 /171), 8 atteints du cancer du poumon (8 /13), 1 patient atteint du cancer du rein, 12 patients atteints des autres cancers (12/21). En outre 23 patients ont manqué leur dernier rendez-vous.

La prise en charge s'est terminée pour 25 patients, arrivés au terme de leur traitement et pour 4 d'entre eux un relai par du clodronate de sodium a été poursuivi. Les arrêts de traitement se déclinent comme suit :

- 2 patients, pour nécessité d'intervention chirurgicale de leur tumeur à cellules géantes ont arrêté le dénosumab 120mg après 10 et 12 injections respectivement. L'un d'eux a de plus développé une hypovitaminose.
- 3 patients après 11 injections pour l'un et 14 injections pour les deux autres : arrêts de traitement sur avis médical de l'oncologue.
- 20 patients entre 20 et 30 injections.

A noter que 4 patients sont passés à une injection tous les trois mois après 7, 24, 26 et 33 injections.

FIGURE IV : REPARTITION DES PATIENTS EN POURCENTAGES EN FONCTION DU NOMBRE D'INJECTION DE TRAITEMENT REÇU

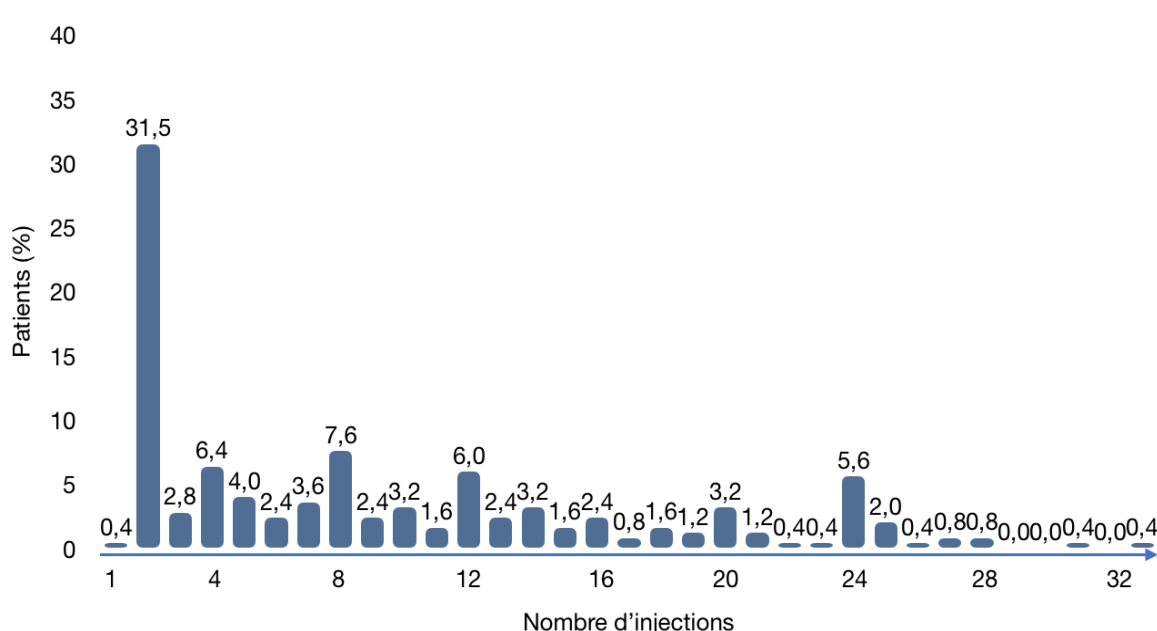


TABLEAU IV. TAUX D'INCIDENCE ET RAPPORT DES MEDIANES

Taux d'incidence (exprimé pour 100 patients-années)	5,1
Intervalle de confiance à 95%	[1,9 ; 8,3]
Durée médiane d'exposition ONM (mois)	12
Q1 – Q3	11,25 - 18
Durée médiane d'exposition de la cohorte (mois)	7
Q1 – Q3	2 - 14

III.C) Incidence de l'ONM

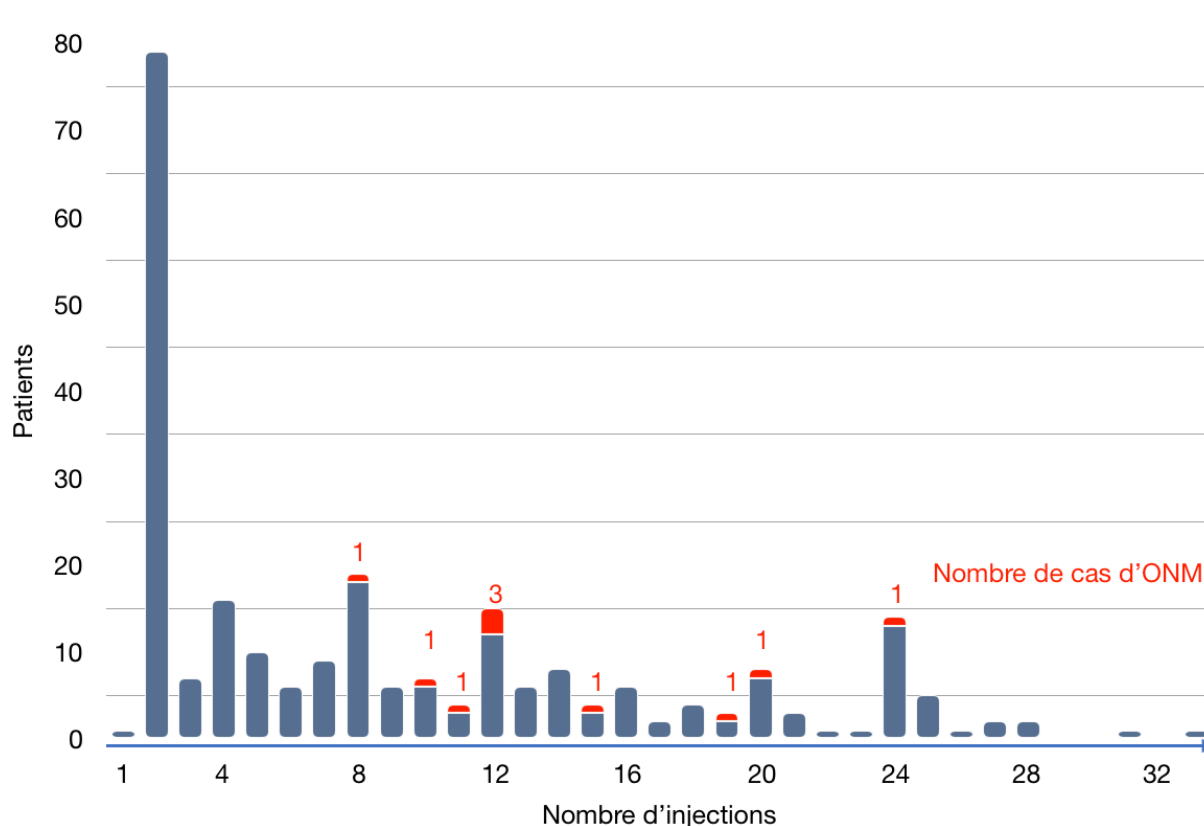
Parmi les 251 patients, 10 patients ont présenté un tableau d'ONM (4,0%) avec une durée médiane d'exposition au dénosumab 120mg de 12 mois (Tableau IV). L'incidence des ONM était de 5,1/100 patients-années (IC 95% : 1,9-8,3).

La figure V montre la répartition des patients avec et sans ONM en fonction de la durée totale d'exposition au dénosumab 120mg.

Chez les patients ayant une ONM, le dénosumab 120mg a systématiquement été arrêté.

Tous les cas d'ONM ont été déclarés comme évènement indésirable au Centre Régional de Pharmacovigilance du CHU de Rennes.

FIGURE V : REPARTITION DU NOMBRE DE PATIENTS ET DU NOMBRE D' ONM DIAGNOSTIQUEES EN FONCTION DU NOMBRE D'INJECTION DE DENOSUMAB 120MG



Le tableau V présente les caractéristiques des patients ayant présenté une ONM.

Concernant les deux premières ONM, les patientes 1 et 2 avaient bénéficié d'extractions dentaires pré-dénosumab 120mg et avaient débuté les injections moins d'un mois après : critère à l'époque requis de cicatrisation muqueuse. Les ONM étaient localisées sur les sites d'extractions dentaires et se sont déclarées au cours de la première année de suivi (Figures 1 et 2).

La patiente 1 a été opérée six mois après la dernière injection de dénosumab 120mg. L'intervention a consisté en une résection de l'os nécrotique, alésage de la corticale linguale mandibulaire, fermeture étanche du site par des sutures et application de colle de fibrine. L'intervention a été effectuée sous anesthésie locale. La résection a été prolongée jusqu'à retrouver un saignement physiologique du tissu osseux. Six mois après la chirurgie, le traitement par dénosumab 120mg a pu être repris sans récurrence d'exposition osseuse après quatre nouvelles injections.

La patiente 2 présentait en plus, comme cofacteur aggravant, une prothèse amovible compressive. Malgré les deux sites de compression muqueuse excessive signalés lors des consultations de contrôle, la patiente a maintenu le port de sa prothèse. Les foyers d'ONM se sont développés sur ces zones (Figure 2). L'intervention chirurgicale n'a pas eu lieu, la patiente étant décédée des suites de son cancer avant la programmation de la cure d'ONM.

Le patient 3 a également développé une ulcération sous son appareil prothétique maxillaire devenu trop compressif au rendez-vous à 4 mois. Le traitement par dénosumab 120mg fut suspendu le temps de guérison de l'ulcération. Au contrôle après 8 injections, l'ONM secteur 2 stade 1 a été mise en évidence (Figure 3). A l'issue du recueil de données le patient se trouve dans la phase de décroissance de la molécule (temporisation) avec la mise en route du traitement médical de l'ONM. Compte tenu de l'aggravation de l'état général du patient, l'intervention chirurgicale ne pourra être effectuée.

L'ONM de la patiente 4 est apparue spontanément au bout de 24 injections, objectivée par une ulcération sous prothétique maxillaire droite. La prothèse maxillaire était bien adaptée cependant la patiente la portait la nuit malgré nos recommandations. Lors du diagnostic de ce tableau d'ONM, l'introduction du palbociclib 125mg dans la thérapeutique oncologique a été également notifiée. L'ONM s'est développée et s'est stabilisée au stade 1 avec la suspension du traitement au bout de 24 injections (Figure 4). La patiente a été mise sous traitement médicamenteux le temps de la décroissance de la molécule, avant d'envisager l'intervention chirurgicale.

L'ONM du patient 5 est apparue sur un terrain parodontal défavorable. Ce patient, âgé de 44 ans d'origine asiatique, présentait comme antécédent un cancer du cavum de type UCNT EBV induit. L'examen radio-clinique lors du bilan pré-traitement avait révélé la présence d'une parodontite pour laquelle des débridements furent réalisés. Une exposition osseuse au niveau de la 18 en palatin est apparue spontanément après 12 injections de traitement. Une fistule vestibulaire secteur 2 a été constatée un mois après, lors du suivi de la première ONM (Figure 5). Une IRM et une TEP avaient été réalisées écartant toute hypothèse de récurrence tumorale pouvant expliquer ces lésions. Le traitement par dénosumab 120mg a été arrêté et un traitement médical instauré. Le patient est décédé des suites de son cancer 4 mois après la découverte de l'ONM.

La découverte de l'ONM chez la patiente 6 a eu lieu au rendez-vous à 19 mois du début du traitement par dénosumab 120mg, et est apparue de manière concomitante à l'introduction du palbociclib 125mg. En effet, lors du précédent contrôle, 4 mois auparavant, soit à 15 mois du début du traitement, aucun signe clinique ni radiologique d'ONM était observable.

La radiographie panoramique effectuée à ce contrôle objectivait uniquement une sclérose osseuse avec intensification de la ligne oblique (figure 6). En outre, seul l'introduction du traitement par palbociclib 125mg fut à noter comme changement dans cet intervalle de 4 mois. La posologie de cette thérapie ciblée par palbociclib fut diminuée de 125mg, 100mg jusqu'à 75mg par l'oncologue. La neutropénie chronique ne permettait pas une reprise du traitement, comme le prévoit le protocole de prescription. Cette ONM spontanée asymptomatique était située sur le versant lingual de la partie postérieure de la ligne oblique interne de la branche horizontale mandibulaire gauche (figure 6).

Une pelvimandibulectomie gauche, associée à une reconstruction par lambeau de pelvi-glosso-labio-plastie gauche ont été réalisées sous anesthésie générale pour la cure de l'ONM, avec fenêtre thérapeutique pour le dénosumab 120mg. L'intervention a été réalisée 8 mois après l'arrêt du traitement par dénosumab 120mg. La présence d'un tissu fibreux épais atypique a été observée lors de la dissection et délimitation de l'ostéonécrose. Les résultats d'analyses histologiques des prélèvements de la muqueuse avoisinante montraient un tissu fibro inflammatoire ainsi que la présence de sidérophages. Ces éléments témoignaient des remaniements hémorragiques chroniques pouvant être liés aux effets hématologiques induits par le palbociclib (Figure 6bis). La cicatrisation osseuse du curetage de l'ONM est toujours en cours au terme de l'analyse de ces données. Une fois acquise et objectivée radiologiquement le traitement par dénosumab 120mg pourra reprendre.

L'appareil amovible de la patiente 7 était bien adapté et non compressif. Une fistule secteur 2 édenté a été constatée : stade 0. Un traitement concomitant par palbociclib 125mg avait été introduit depuis le dernier rendez-vous de contrôle. Un aspect de sclérose osseuse au niveau des alvéoles secteur 2 pouvait être décelé sur la panoramique, et un début de formation de séquestre au niveau de la corticale vestibulaire observé sur le cone beam (Figure 7). Une perturbation de la trabéculatation osseuse à ce niveau a été constatée. La cure de la nécrose a eu lieu 8 mois après l'arrêt de traitement du dénosumab 120mg, sous anesthésie générale. Les résultats d'analyse histologique révélés identiques à ceux rencontrés pour la patiente précédente, confirment donc l'implication de la molécule palbociclib.

Les soupçons d'un stade 0 de l'ONM de la patiente 8 sont apparus suite à un abcès parodontal persistant au niveau de la dent 43. Un débridement parodontal a été réalisé. Compte tenu de l'arrêt de toutes thérapeutiques oncologiques et l'altération importante de l'état général de la patiente, la dent est restée sous surveillance avec le traitement médical, le temps de la décroissance (Figure 8).

La patiente 9 a présenté un abcès au niveau de la dent 46, persistant, malgré la prescription d'antibiotiques. Les clichés radiologiques ont permis de suspecter un stade 0 : en effet, une atteinte de la furcation était visible sur la radiographie rétro-alvéolaire de la 6 ainsi qu'une perturbation de la trabéculatation osseuse en lingual (Figure 9). L'arrêt du traitement par dénosumab 120mg a été instauré et la patiente se trouvait dans la phase de décroissance de la molécule lors du recueil de données. L'intervention chirurgicale sera programmée par la suite.

Pour la dernière patiente, des ulcérations, au niveau des dents 35 et 45, se sont manifestées au contrôle à 4 mois et 8 mois, faisant suspecter une ONM liée au traitement concomitant par l'anti-angiogénique sunitinib malate (Sutent®). Ce dernier a été stoppé par l'oncologue, et la réversibilité de l'ONM était espérée. Cependant, l'examen clinique a révélé ensuite un écoulement purulent et sur l'examen radiologique un foyer de résorption osseuse a été constaté, posant le diagnostic d'ONM de

stade 0 (Figure 10). Le dénosumab 120mg a été interrompu et la patiente fut mis sous cabozantinib malate (Cabometyx®) pendant cette période de décroissance de la molécule IRO.

Les dents 35 et 45 ont été extraites sous anesthésie locale après 8 mois d'arrêt de traitement de dénosumab 120mg. Une antibiothérapie a été instaurée et de la colle de fibrine a été appliquée au niveau des alvéoles. La patiente était en cours de cicatrisation osseuse au moment du recueil des données. Il semblerait qu'une absence de cicatrisation muqueuse ait lieu au niveau de l'alvéole 35 avec exposition osseuse, suspectant une aggravation de l'ONM du stade 0 à un stade 2. La Figure 10bis révèle l'examen radiologique cone beam réalisé à deux semaines post-extractions. La persistance d'absence de cicatrisation démontre que l'extraction dentaire seule n'a pas permis la guérison de cette ONM stade 0.

Après chaque diagnostic de nécrose, le traitement par dénosumab 120mg fut arrêté selon les recommandations de l'ANSM. [26] Un traitement médical de l'ONM associé à une surveillance régulière a été mis en place le temps de la décroissance de la molécule : alternance de bains de bouche Bétadine® et chlorhexidine ; Elugel®, Hyalugel® ; antibiotiques en cas de surinfection.

TABLEAU V. DESCRIPTION DES CAS D'ONM DE LA COHORTE

	Patient 1	Patient 2	Patient 3	Patient 4	Patient 5	Patient 6	Patient 7	Patient 8	Patient 9	Patient 10
Sexe	Féminin	Féminin	Masculin	Féminin	Masculin	Féminin	Féminin	Féminin	Féminin	Féminin
Age	56	63	82	86	44	70	62	72	61	61
Site	Secteur 4	Secteur 1 et 2	Secteur 2	Secteur 1	Secteur 1 et 2	Secteur 3 LOI	Secteur 2	Secteur 4	Secteur 4	Secteur 3 et 4
Stade	Stade 1	Stade 1	Stade 1	Stade 1	Stade 1	Stade 1	Stade 0	Stade 0	Stade 0	Stade 0
Cancer primitif	Sein	Sein	Prostate	Sein	UNCT du Cavum	Sein	Sein	Sein	Sein	Rein
Traitements concomitants	Capécitabine, létrozole, éxémestane, évérolimus, fulvestrant, palbociclib 125mg	Capécitabine, cyclophosphamide monohydrate, Anémie	Corticothérapie docétaxel trihydrate, leuproléine acétate, enzalutamide	Corticothérapie fulvestrant, palbociclib 75mg	Corticothérapie Méthotrexate carboplatine et doxorubicine	Létrozole palbociclib (125 > 100> 75mg), fulvestrant Neutropénie liée au Palbociclib	Corticothérapie éxémestane, évérolimus, fulvestrant, palbociclib, capécitabine, cyclophosphamide monohydrate.	Létrozole, fulvestrant, palbociclib (125>100>75mg), Capécitabine.	Tamoxifène Létrozole	Sunitinib maleate, cabozantinib maleate
Bilan pré dénosumab120mg	FIBD	FIBD	FIBD	FIBD	/	FIBD	FIBD	FIBD	FIBD	FIBD
Maladie Parodontale	+	+	+	/	+	+	+	+	+	+
Prothèse Amovible	/	Max compressif Port nocturne	Max Compressif	Bi maxillaire Port nocturne	/	/	Max Non compressif	Max Mand instables	Max non compressif	/
Extractions (n° dents)	45 + débridements	16 17 27 37 36	22 26 45 35	44	Débridements	37	15 16 25 35	42 et 13	13 47 44 43	13 14 15
Délai entre les extractions et l'initiation du dénosumab120mg	3 semaines	3 semaines	3 mois	3 mois	/	3 mois	3 mois	3 mois	3 mois	3 mois
Nb d'injections dénosumab120mg avant ONM	10	12	8	24	12	19	20	12	15	11
Traitement de l'ONM	Médical / Chirurgical	Médical	Médical	Médical	Médical	Médical / Chirurgical	Médical / Chirurgical	Médical	Médical	Médical / Chirurgical
Évolution de l'ONM	Rémission	NC	Temporisation	Temporisation	NC	Cicatrisation	Cicatrisation	Temporisation	Temporisation	Aggravation
Reprise de traitement	Réintroduction sans récidence après 4 injections	/	/	/	/	Envisagée	/	/	/	/
Suivi post diagnostic	16 mois 10 mois post cure d'ONM	4 mois	4 mois	5 mois	2 mois	8 mois 1 mois post cure d'ONM	7 mois	6 mois	1 mois	10 mois
Suivi total	29 mois	15 mois	18 mois	34 mois	15 mois	30 mois	34 mois	23 mois	22 mois	22 mois

FIBD : Foyers infectieux bucco-dentaires
 Max : maxillaire / Md : mandibulaire
 NC : Non connue en raison du décès des patients

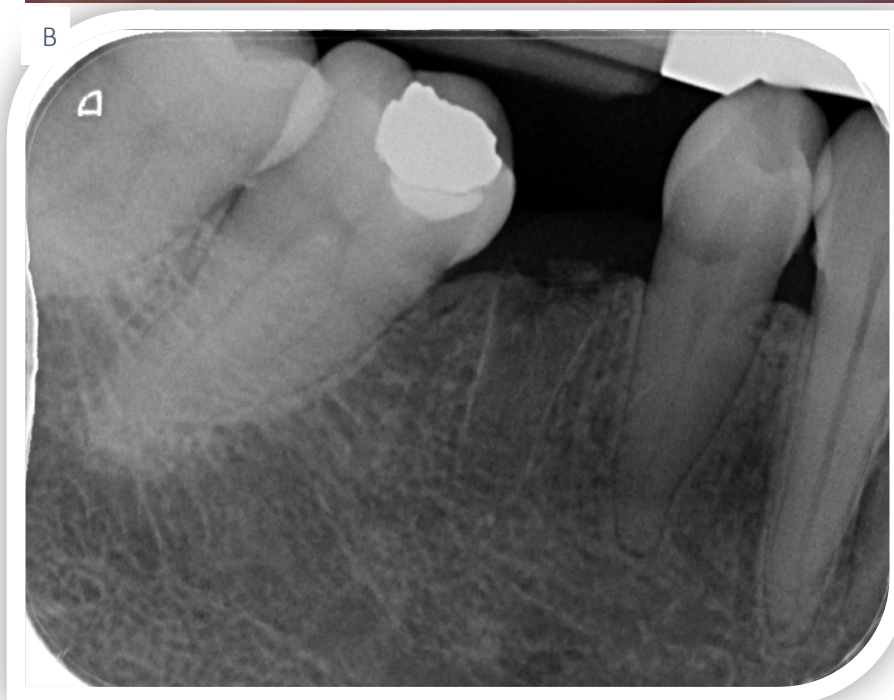
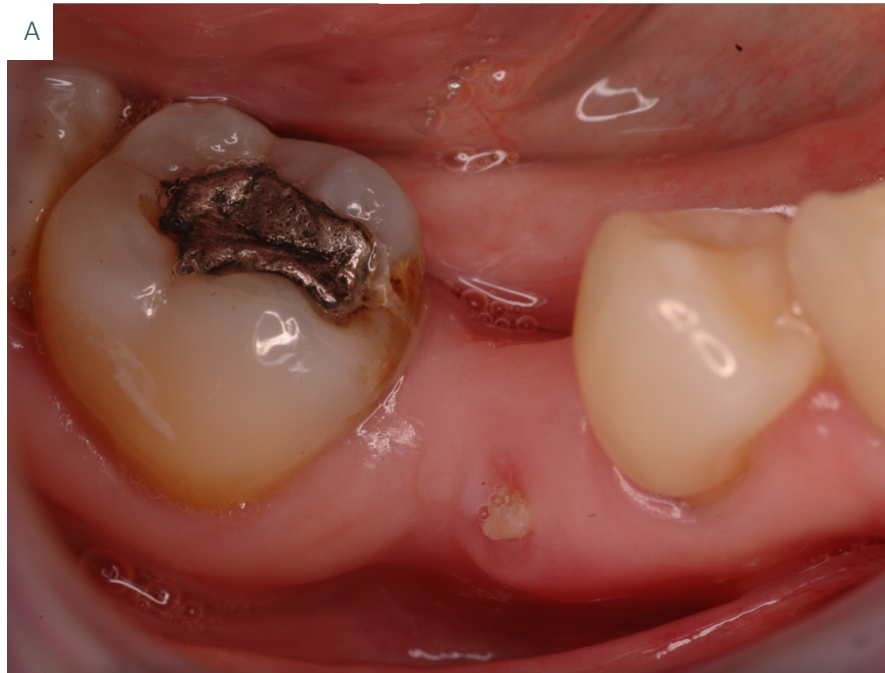
FIGURE 1 PATIENTE 1 : A. EXAMEN CLINIQUE EXPOSITION OSSEUSE VESTIBULAIRE EN SITE DE 45 B. RETRO ALVEOLAIRE DU SITE, 12 MOIS APRES L'EXTRACTION, REVELANT L'ABSENCE DE CICATRISATION OSSEUSE AU NIVEAU DE L'ALVEOLE D'EXTRACTION.

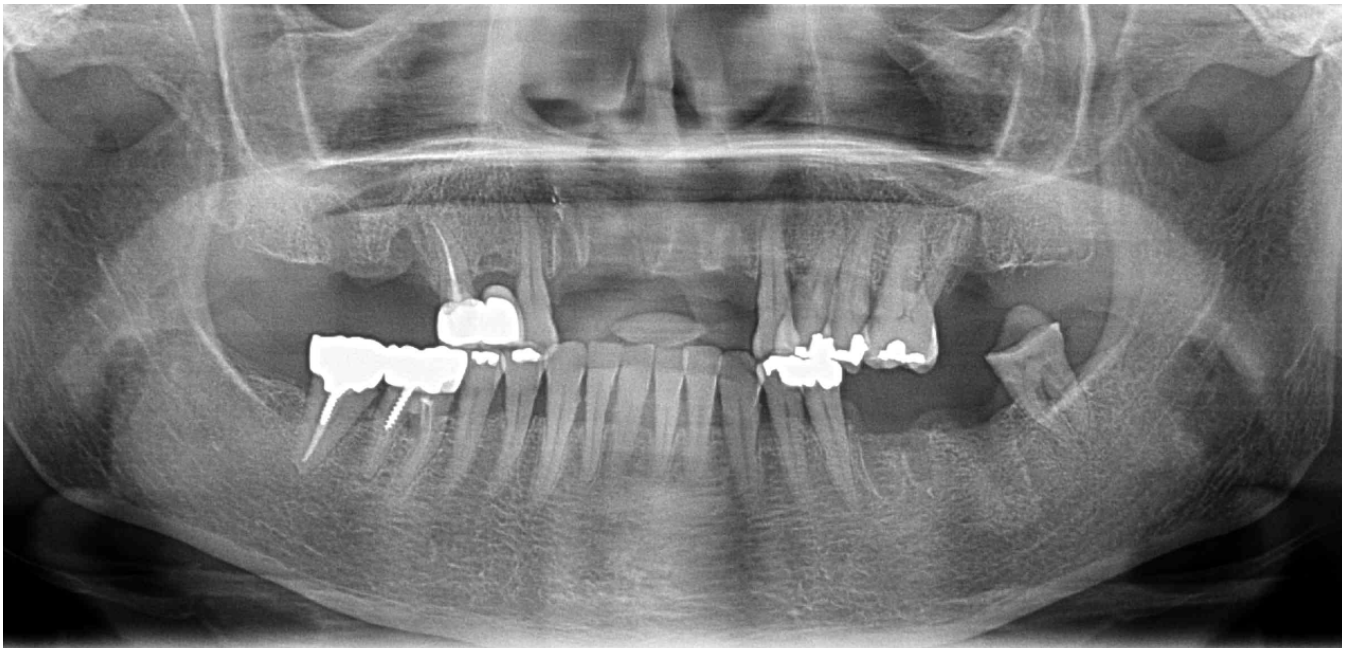
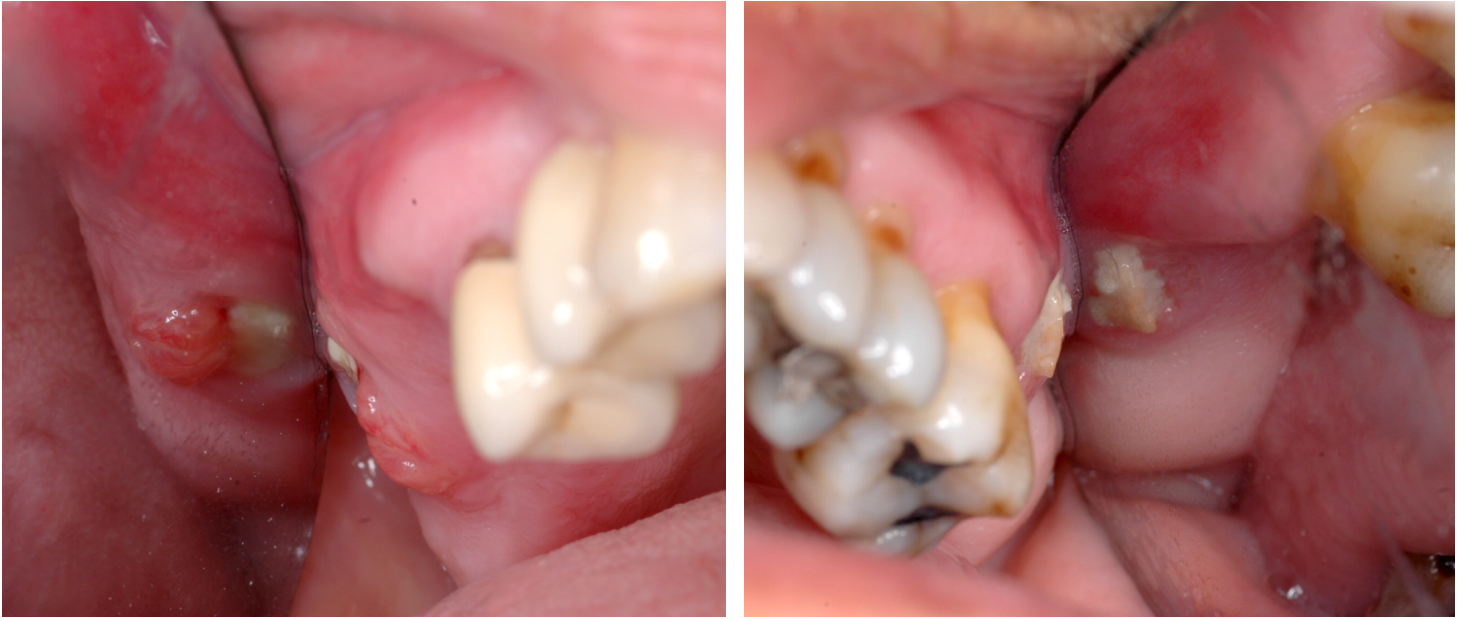

FIGURE 2 PATIENTE 2 : PHOTOGRAPHIES CLINIQUES ET EXAMENS RADIOLOGIQUES DE LA PATIENTE 2. EXPOSITION OSSEUSE EN VESTIBULAIRE DES SECTEURS 1 ET 2 DE 4 MM DE DIAMETRE. RADIOGRAPHIE PANORAMIQUE REVELANT L'ABSENCE DE CICATRISATION DES ALVEOLES D'EXTRACTIONS AU MOMENT DU DEBUT DE TRAITEMENT PAR DENOSUMAB 120MG.

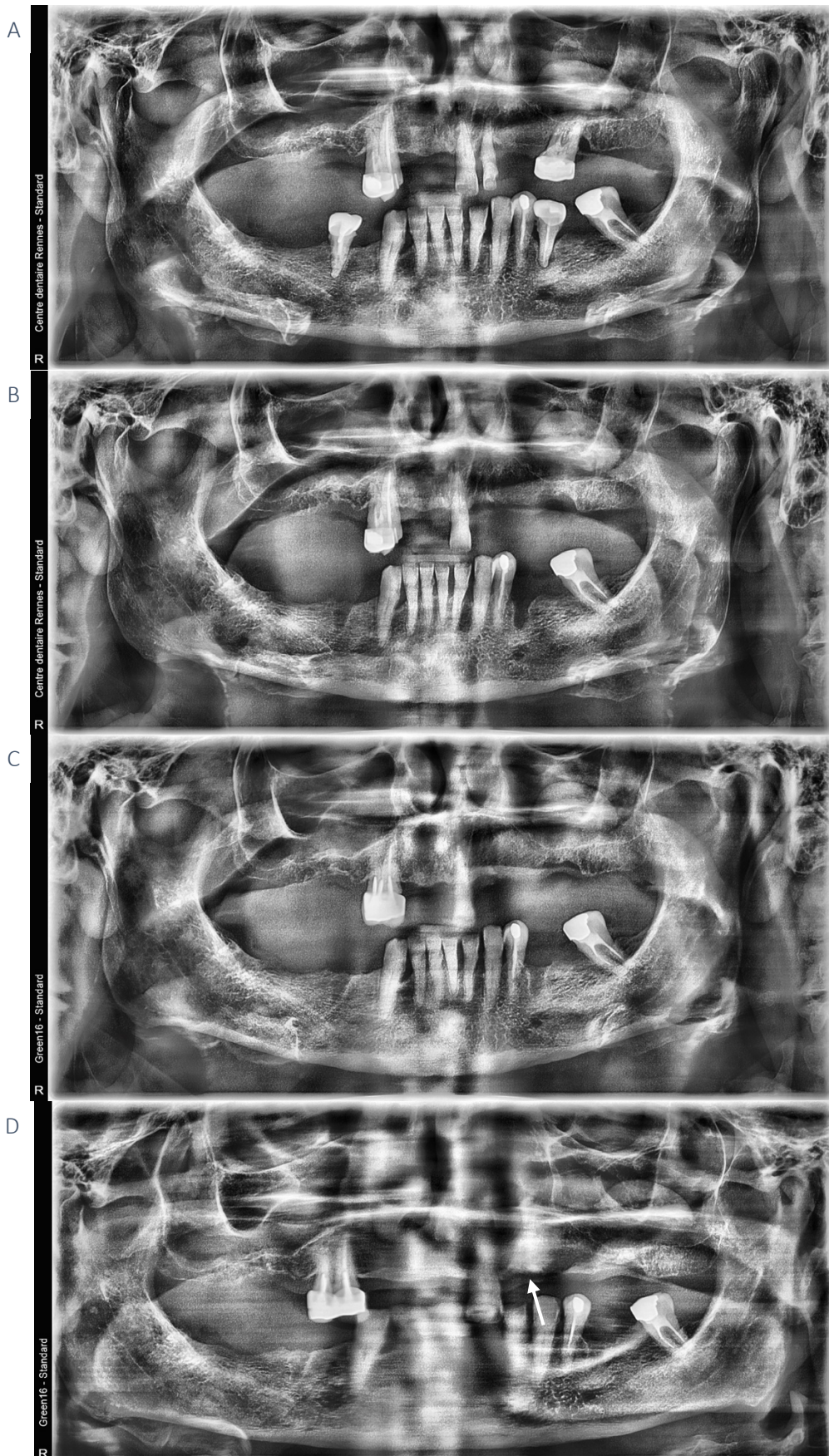


FIGURE 3 PATIENT 3 : ORTHOPANTOMOGRAMMES A. BILAN BUCCODENTAIRE INITIAL B. CONTROLE DE CICATRISATION POST-EXTRACTION : CICATRISATION OSSEUSE EN COURS C. CONTROLE A 8 INJECTIONS M8, EXPOSITION OSSEUSE A L'EXAMEN CLINIQUE EN SITE DE 22 D. REMANIEMENT OSSEUX VISIBLE 2MOIS APRES L'ARRET DU DENOSUMAB 120MG

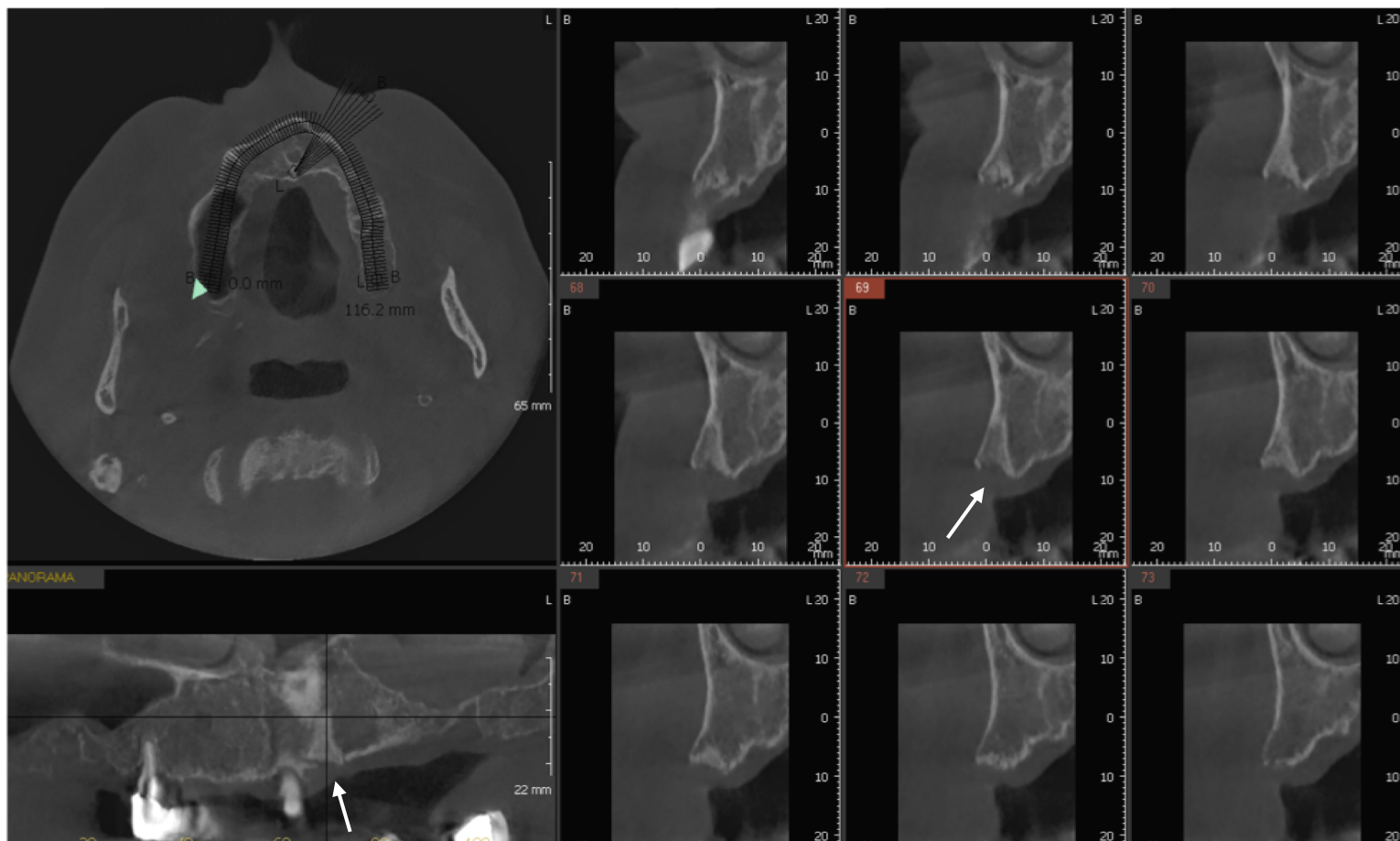
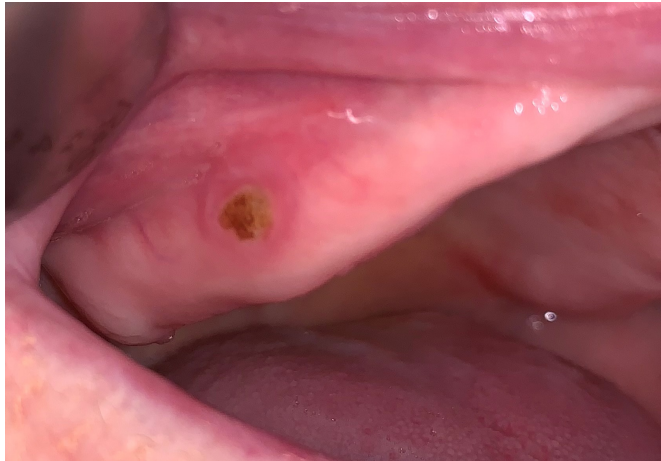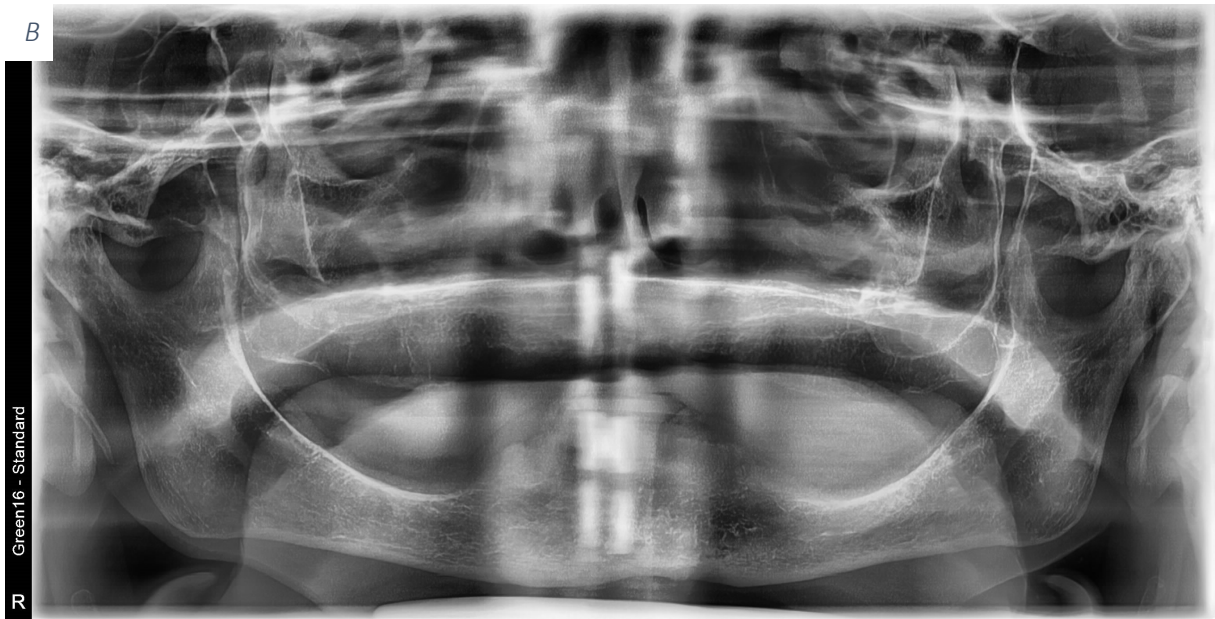


FIGURE 3 IBIS : CONE BEAM REVELANT UN ASPECT D'OSTEO SCLEROSE BIEN LIMITE LOCALISE AU NIVEAU DE L'ALVEOLE DE LA DENT 22. (FLECHES BLANCHES)

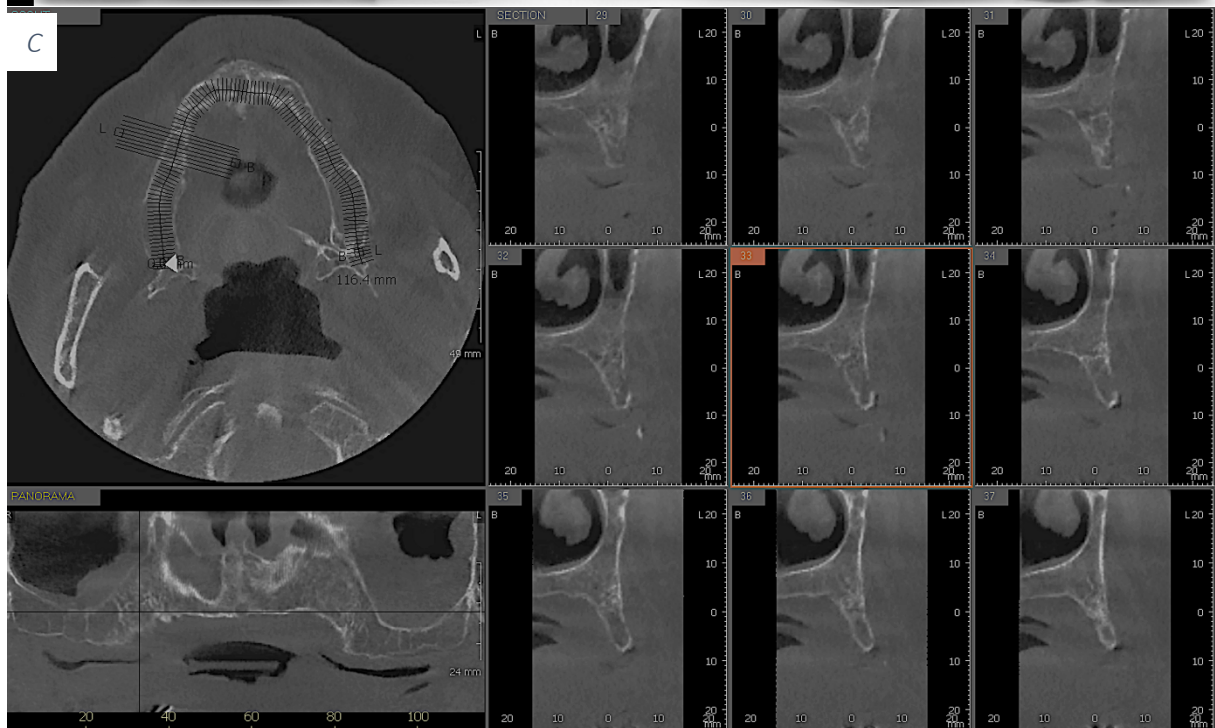
A



B



C



34

FIGURE 4 PATIENTE 4 : A. PHOTO ENDOBUCCALE REVELANT L'EXPOSITION OSSEUSE. B. RADIOGRAPHIE PANORAMIQUE. C. CONE BEAM CENTRE EN SITE DE 15 ONM SOUS PROTHETIQUE DEBUTANTE.

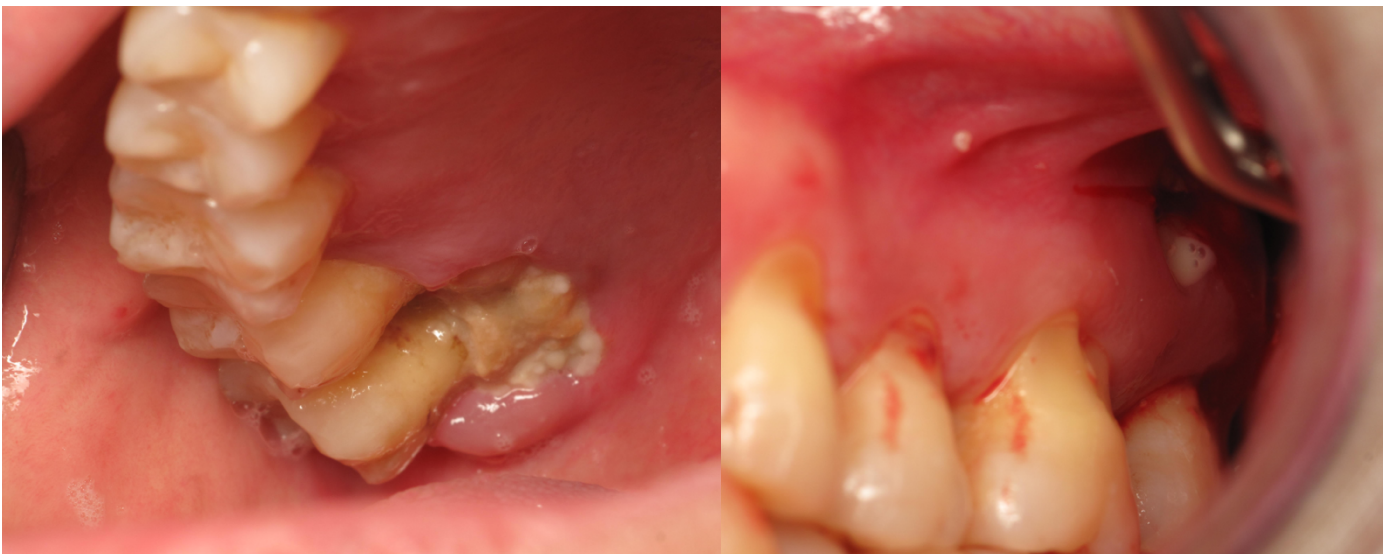
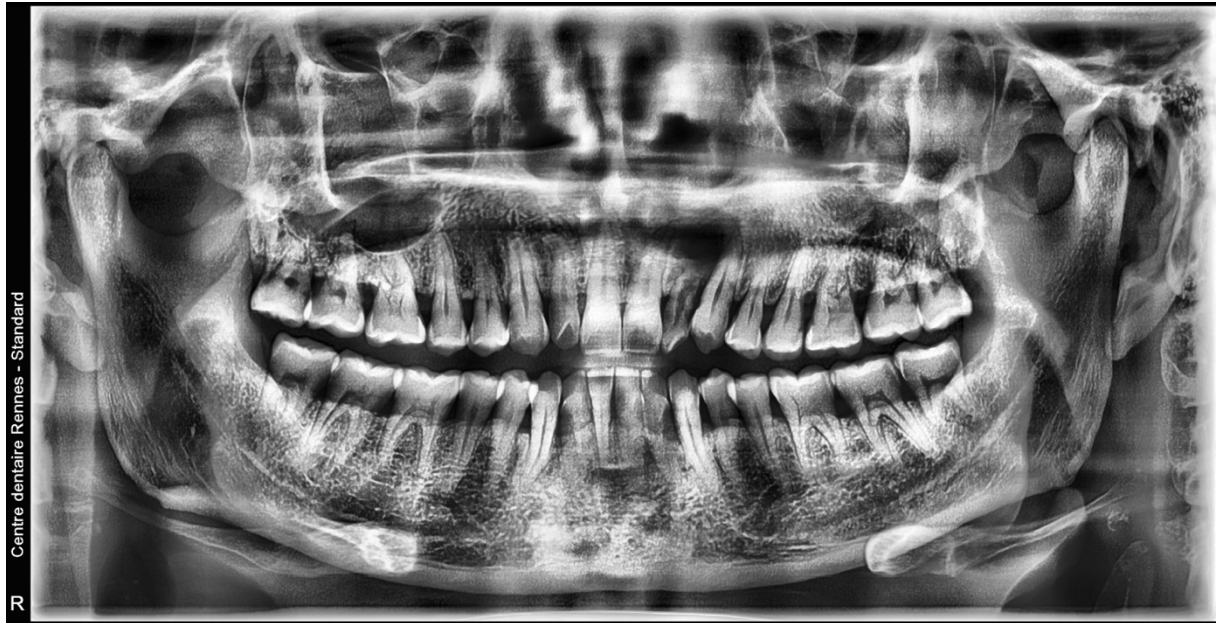
FIGURE 5 PATIENT 5 : A. ORTHOPANTOMOGRAMME A 5 MOIS DE TRAITEMENT PAR DENOSUMAB 120MG. B. EXAMEN CLINIQUE EXPOSITION OSSEUSE AU NIVEAU DE LA DENT 18 EN PALATIN ASYMPTOMATIQUE C. EXPOSITION OSSEUSE ASYMPTOMATIQUE AU NIVEAU DE LA DENT 27 EN VESTIBULAIRE POINT DE SUPPURATION VISIBLE.

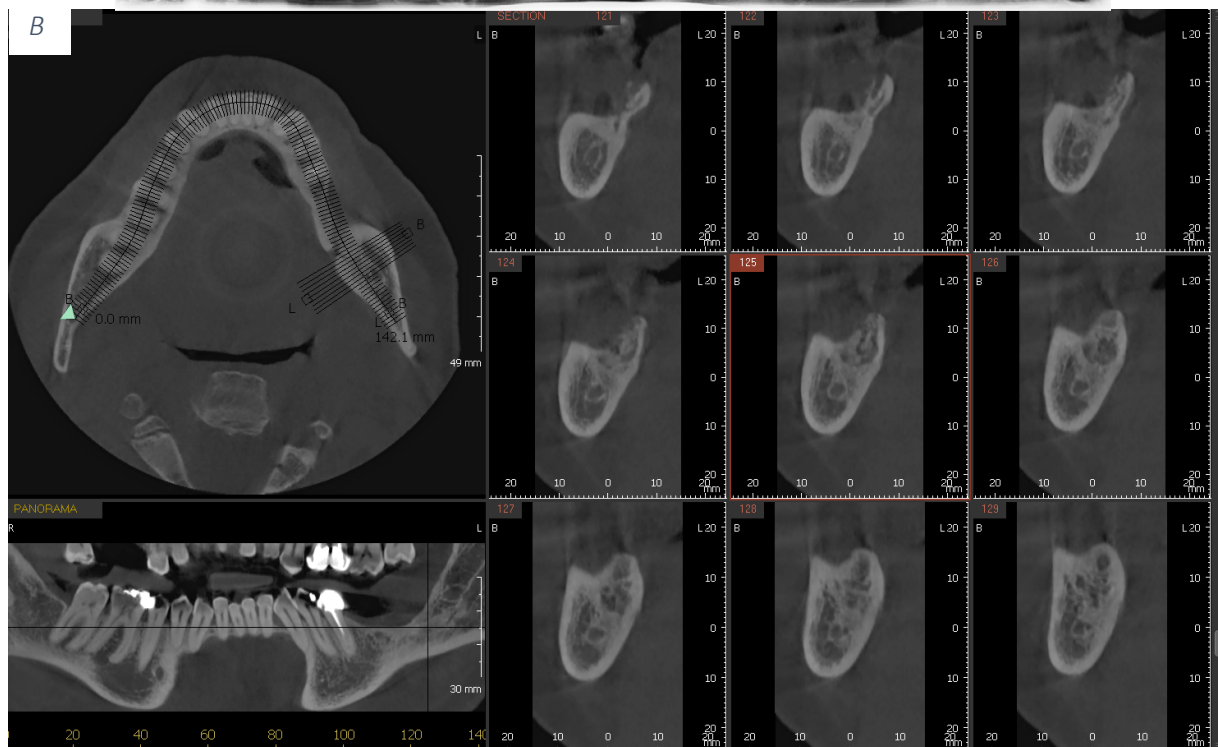
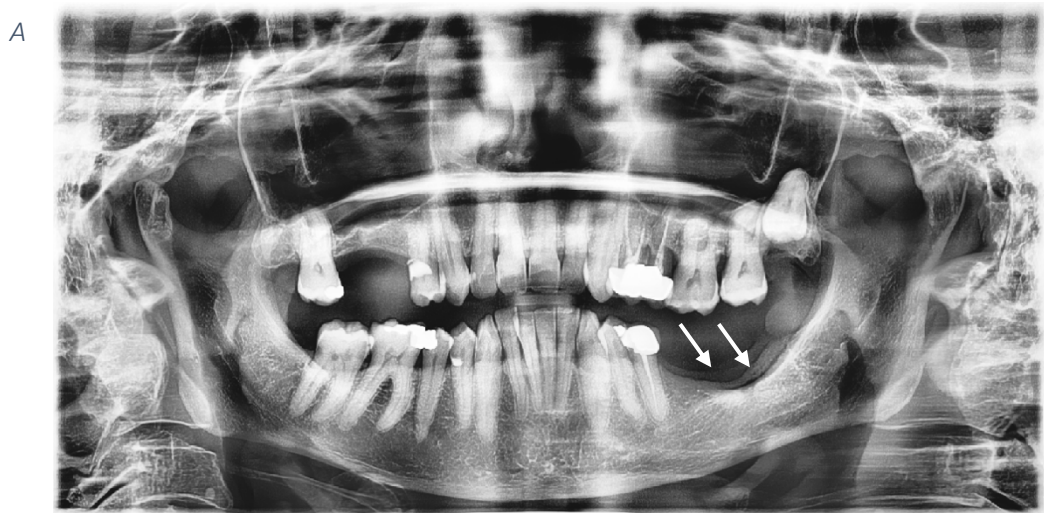


FIGURE 6 PATIENTE 6 : A. ORTHOPANTOMOGRAMME DE LA CONSULTATION DE CONTROLE A 15 MOIS DU DEBUT DE TRAITEMENT PAR DENOSUMAB 120MG REVELANT UNE INTENSIFICATION DE LA LIGNE OBLIQUE MANDIBULAIRE GAUCHE (FLECHES BLANCHES). B. CONE BEAM AU CONTROLE A 19 MOIS DU DEBUT DU TRAITEMENT PAR DENOSUMAB 120MG CENTRE SUR LE SECTEUR 3 REVELANT L'OSTEONECROSE.

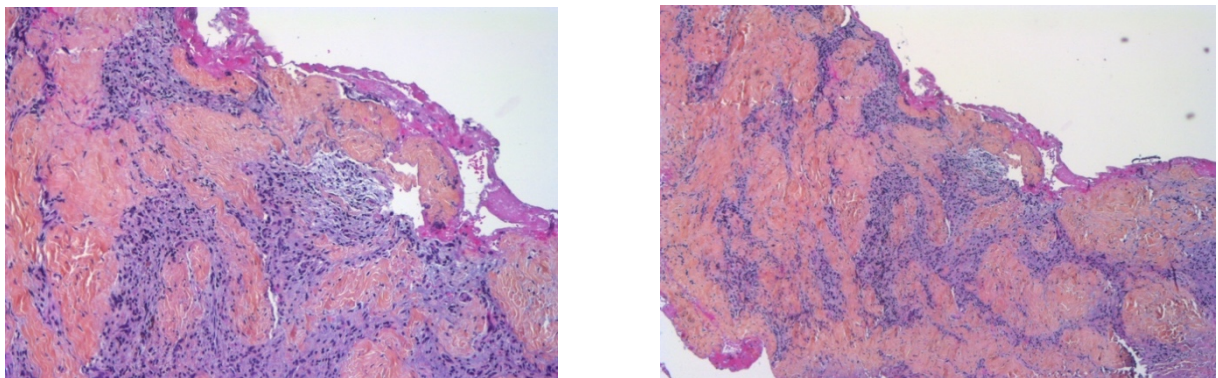


FIGURE 6BIS : HISTOLOGIE DE LA MUQUEUSE BORDANT LA NECROSE = TISSU FIBRO-INFLAMMATOIRE AVEC FIBRINE EN SURFACE, ABRASION PRESQUE COMPLETE DU REVETEMENT MUQUEUX EN SURFACE – PRESENCE DE QUELQUES SIDEROPHAGES TMOIGNANT DE REMANIEMENTS HEMORRAGIQUES CHRONIQUES. COURTOISIE DR PAUMIER VERONIQUE.

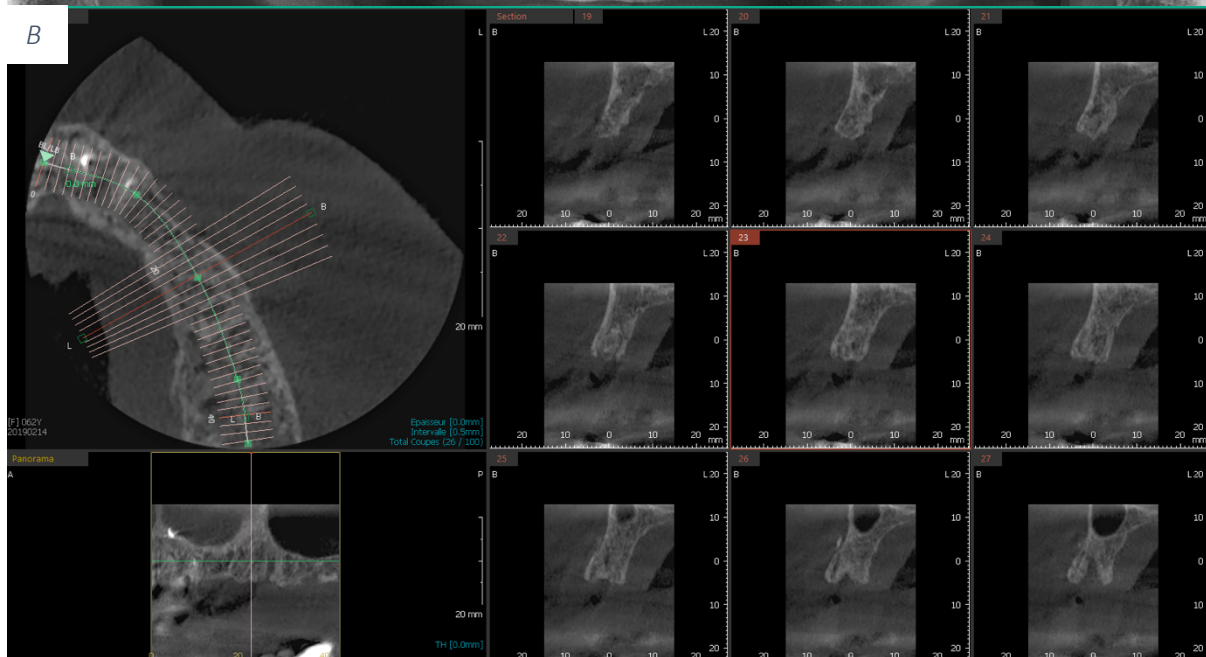
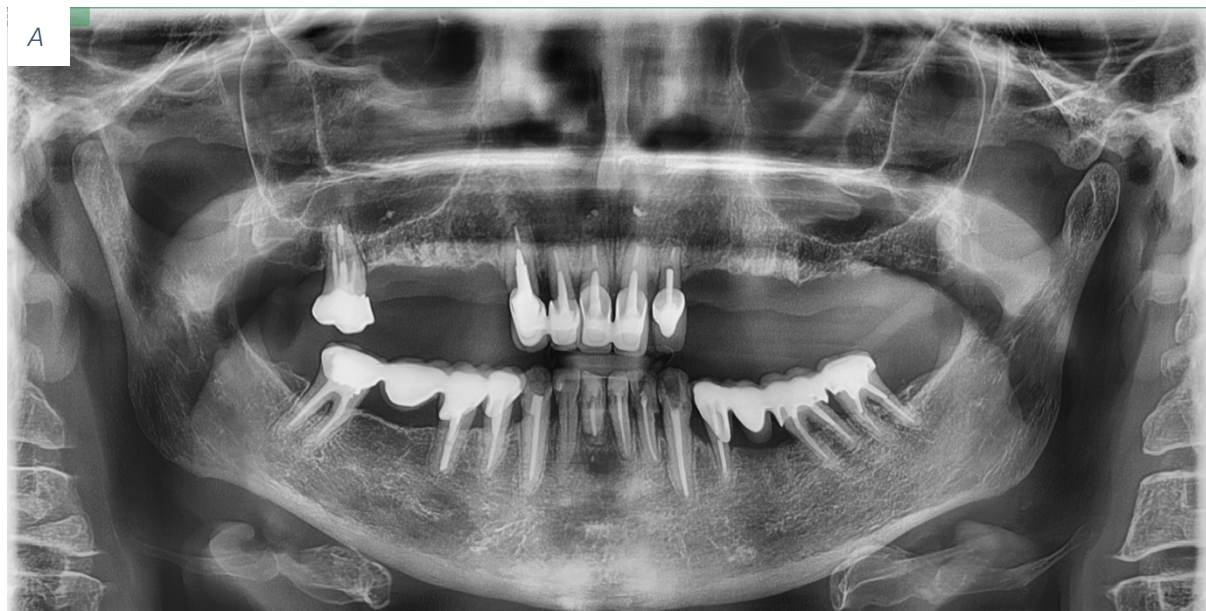
FIGURE 7 PATIENTE 7 : A. ORTHOPANTOMOGRAMME PRISE LORS DE LA CONSULTATION DE CONTROLE A 16 MOIS DU DEBUT DE TRAITEMENT PAR DENOSUMAB 120MG B. CONE BEAM CENTRE SUR LE SECTEUR 2 REVELANT L'OSTEONECROSE.

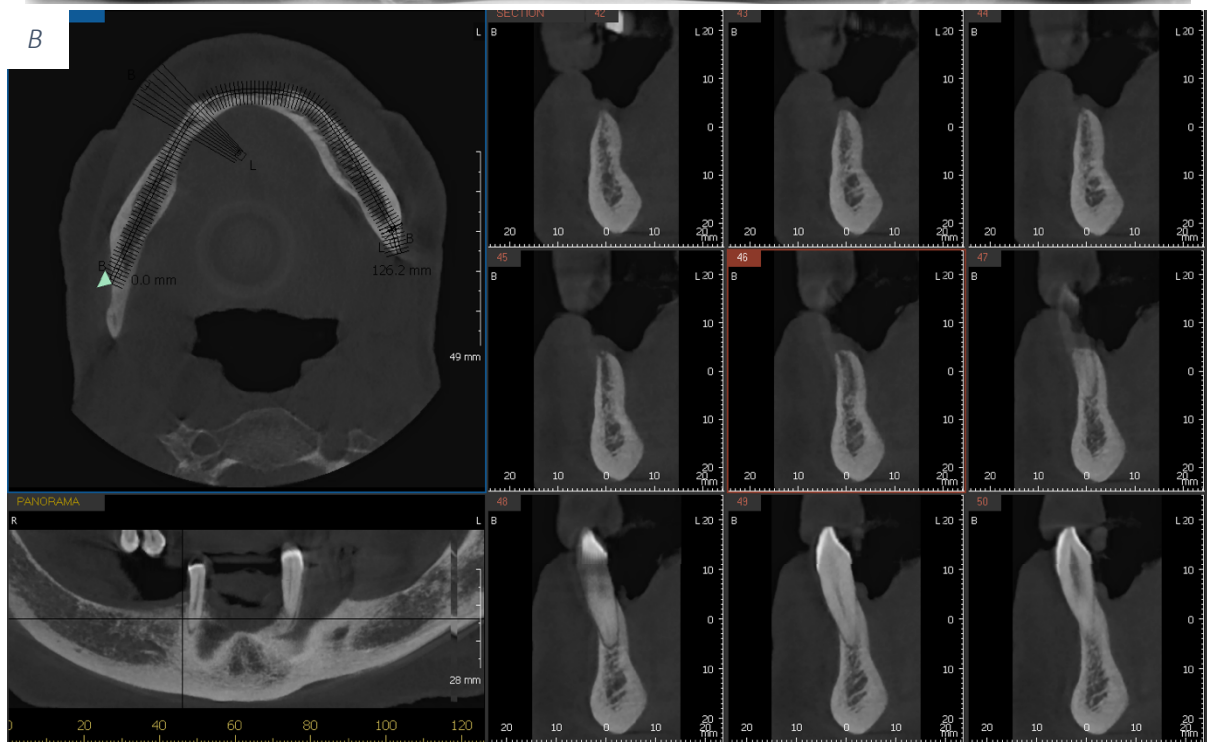
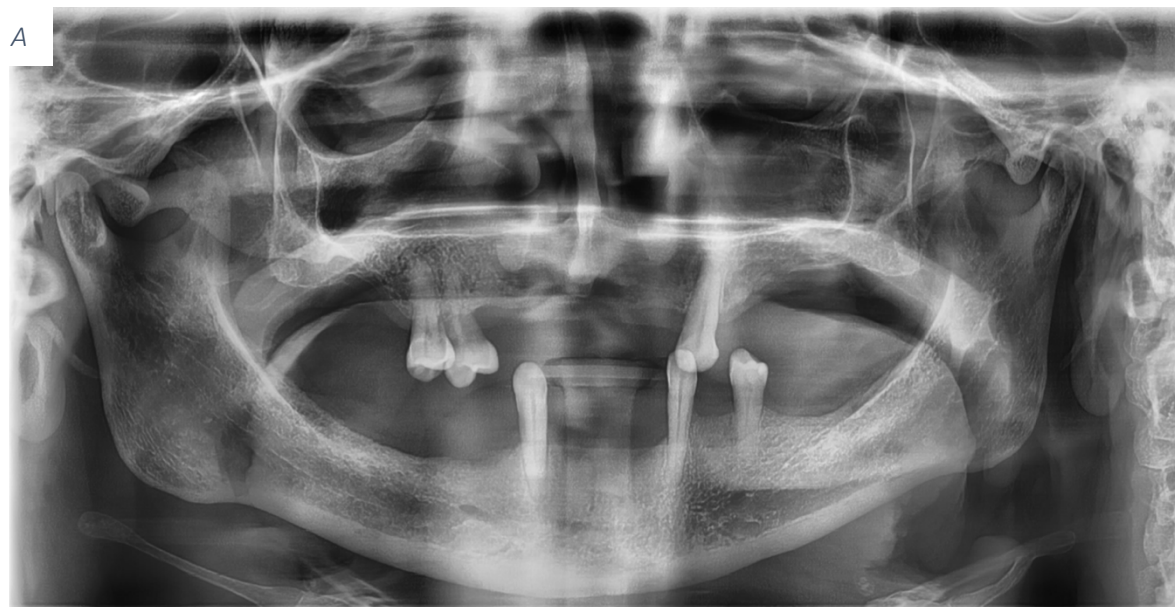


FIGURE 8 PATIENTE 8 : A. ORTHOPANTOMOGRAMME SUITE ABCES PARODONTAL SUR LA DENT 43. B. CONE BEAM SUSPICION D'UNE ONM STADE 0 SUR LA DENT 43.

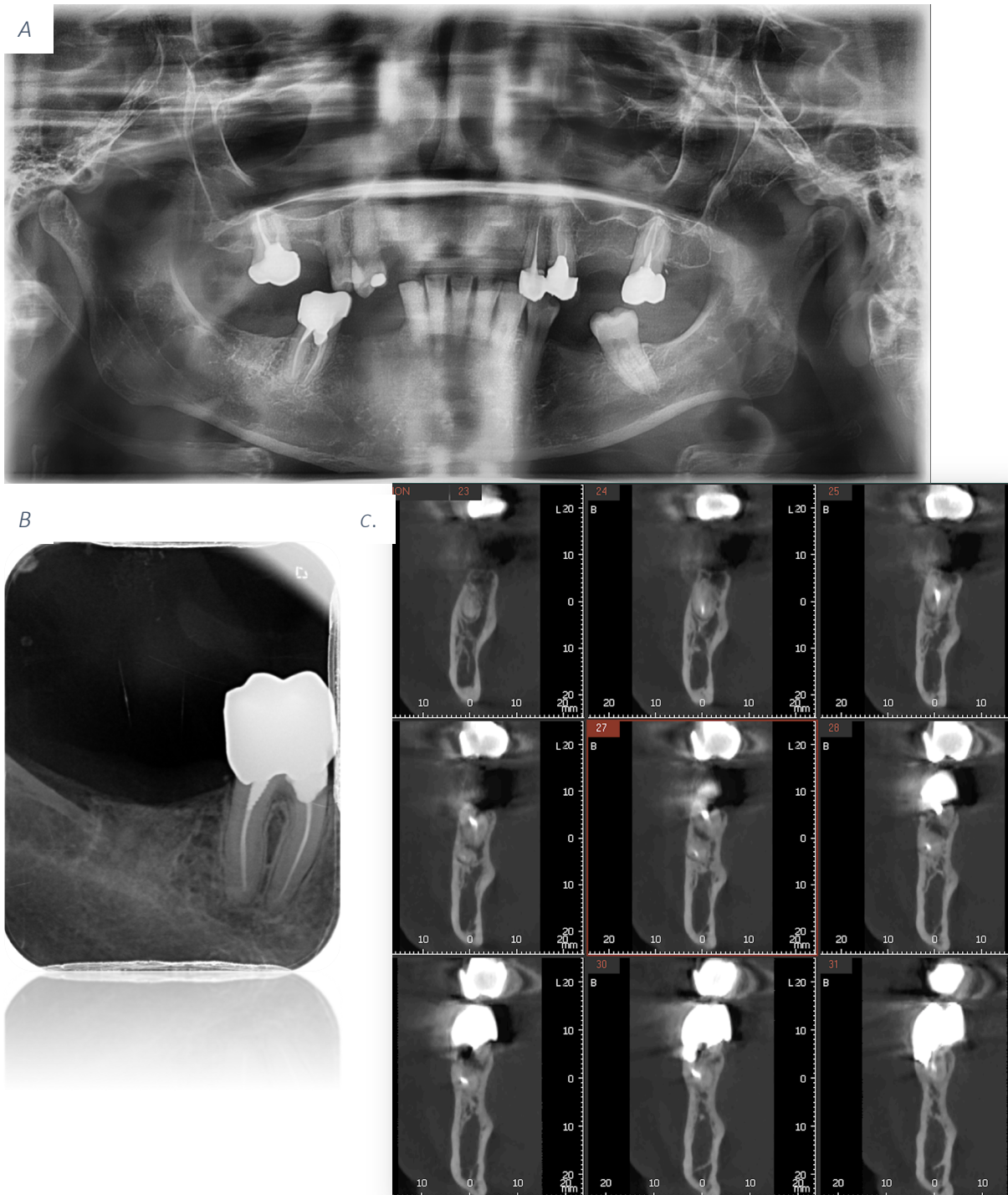


FIGURE 9 PATIENTE 9 : A. ORTHOPANTOMOGRAMME SUSPICION D'UNE ONM STADE 0 AU NIVEAU DE LA 46. B. RADIOGRAPHIE RETRO-ALVEOLAIRE ASSOCIEE. C. COUPES CONE BEAM REVELANT UNE OSTEOSCLEROSE AU NIVEAU DE L'EXOSTOSE LINGUALE.

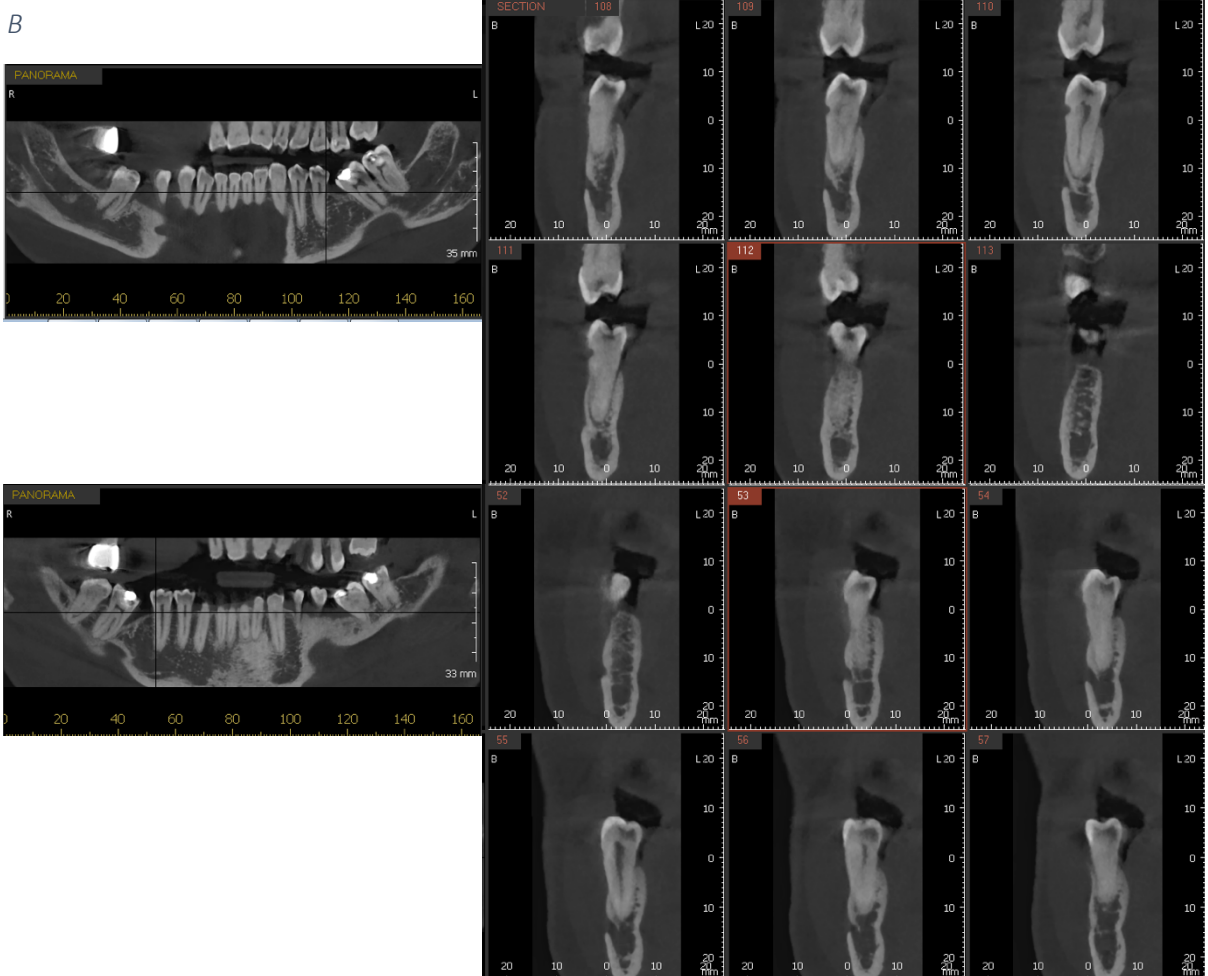
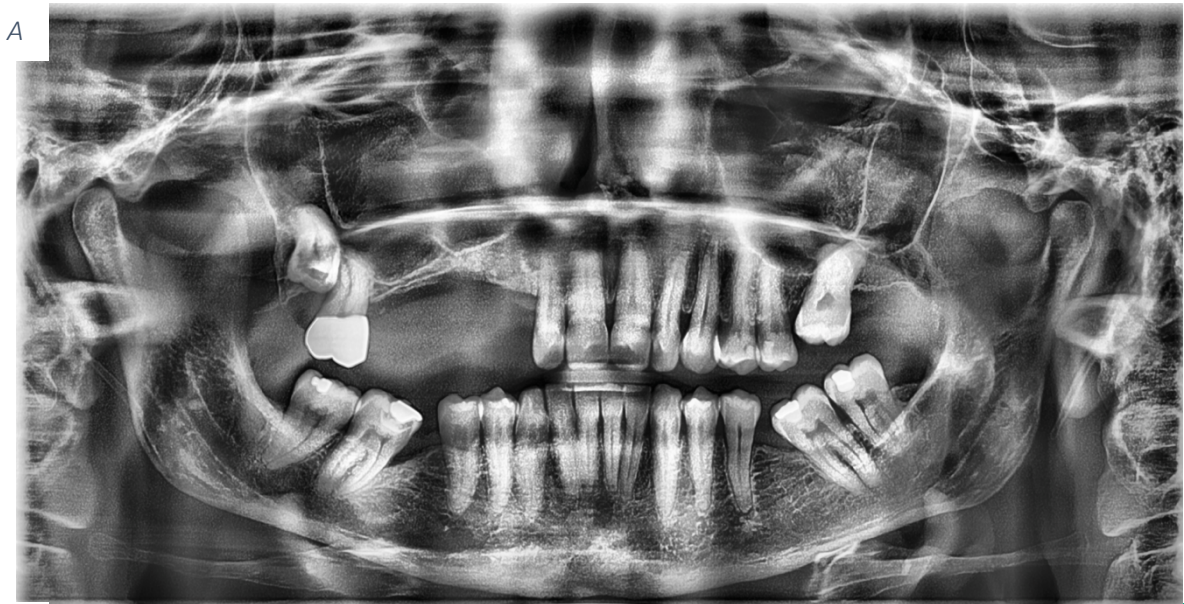

FIGURE 10 PATIENTE 10 : A. ORTHOPANTOMOGRAMME ABSENCE DE SIGNES RADIOLOGIQUES B. COUPES CONE BEAM CENTREES SUR 35 ET 45, REVELANT UN ASPECT MITE DE L'OS ET DES FOYERS DE RESORPTION OSSEUSE PLUS MARQUE AU NIVEAU 35.

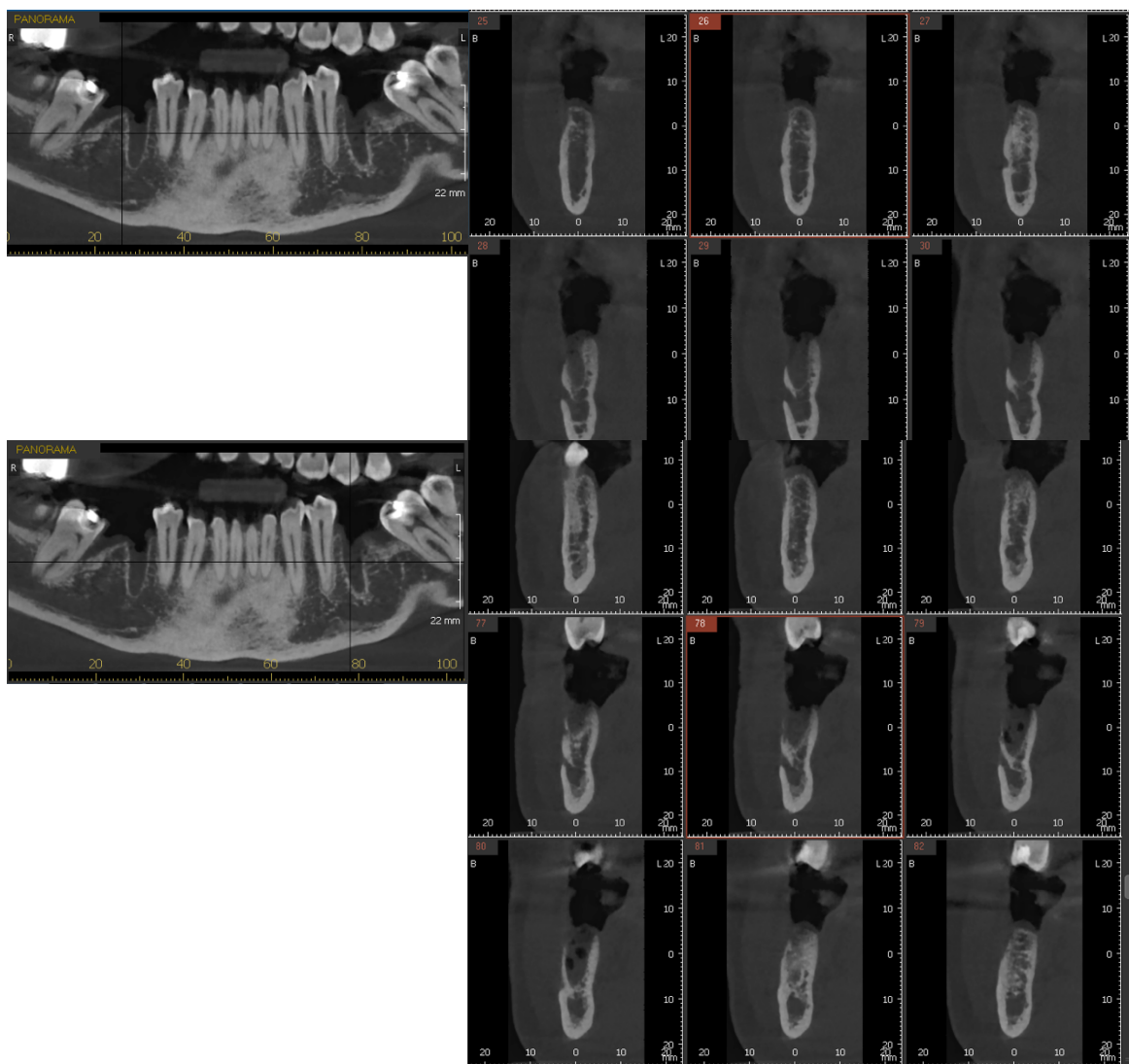


FIGURE 10BIS : EXAMEN CONE BEAM REALISE DEUX SEMAINES APRES LES AVULSIONS DE 35 ET 45 ASSOCIE A UNE EXPOSITION OSSEUSE CLINIQUE ET DEFAUT DE CICATRISATION MUQUEUSE. TRABECULATIONS OSSEUSE PERTURBEES AVEC DES ZONES D'OSTEOCONDENSATION POUVANT FAIRE SUSPECTER UNE ONM STADE 1.

III.D) Évènements bucco-dentaires intercurrents

III.D) 1. Extractions dentaires

Cinq patients ont présenté des pathologies dentaires dont le diagnostic a imposé l'avulsion de la dent causale. L'incidence des avulsions dentaires intercurrentes était de 2%.

Il a été constaté :

- Des fractures dentaires : corono-radulaire verticale sur dent dépulpée et couronnée avec ancrage radulaire pour deux patients à respectivement 9 et 12 mois.
- Douleurs dentaires sur une dent dépulpée couronnée avec ancrage radulaire et infection péri-apicale détectée à 9 mois.
- Douleurs dentaires sur dent avec infections péri-apicales et abcès parodontal survenues à 8 mois.
- Descellements récurrents d'une couronne sur une dent dépulpée présentant une lésion endo-parodontale avec atteinte de la furcation survenue à 7 mois.

Pour ces 5 patients, le dénosumab 120mg a été suspendu dès le diagnostic établi, avec un arrêt de 4 à 6 mois permettant le respect de la demi-vie de la molécule et son temps de décroissance avant l'extraction dentaire. Pour un patient, la molécule avait été suspendue pour une intervention de pose de PTH, l'avulsion a donc été réalisée au cours de cette fenêtre thérapeutique. Aucun patient n'a développé d'évènements osseux secondaires pendant la période d'arrêt du dénosumab 120mg.

Les avulsions ont été effectuées sous antibiothérapie et application de colle biologique, contrôle de cicatrisation muqueuse à 15 jours et de cicatrisation osseuse entre 90 à 120 jours, avec des critères radiologiques pour ce dernier.

La décision a été prise de s'abstenir d'extraire la dent, pour le dernier patient, après concertation avec l'oncologue compte tenu de l'altération de son état général et de la nécessité du maintien du traitement par dénosumab 120mg.

Parmi les 5 patients, 3 ont pu reprendre le traitement après cicatrisation osseuse de l'alvéole avec, respectivement, un suivi à 3 injections pour deux d'entre eux et 8 injections pour le troisième, sans nouveaux évènements buccodentaires décelés.

Pour les 2 derniers patients, l'un est dans la période de cicatrisation post-extractionnelle au moment du recueil des données et l'autre est dans la phase de temporisation, temps de décroissance de l'effet inhibiteur de la résorption osseuse du dénosumab 120mg, avant d'envisager l'avulsion.

III.D) 2. Autres manifestations orales concomitantes à l'administration de dénsumab 120mg :

Une ulcération persistante au niveau d'une crête mylo-hyoïdienne a fait suspecter chez un patient un stade 0 d'ONM, hypothèse finalement écartée après guérison de l'ulcération. Un autre patient a présenté des traces d'ulcérations face linguale du trigone rétro-molaire liées à un épisode de neutropénie.

Un patient a manifesté un épisode de parotidite aiguë quelques jours après sa première injection de dénsumab 120mg, ce qui a conduit l'oncologue à faire stopper le traitement.

Des zones de compressions de prothèses amovibles ont été observées notamment pour deux patients. Des rebasages et suivi chez le dentiste traitant ont été demandés. Le traitement a été stoppé pour l'un, compte tenu de la stabilité des métastases osseuses et une prescription à une injection tous les trois mois a été décidée pour l'autre.

Un patient a présenté des saignements de gencives, spontanés essentiellement le matin. Cet épisode semblait plutôt en lien avec son traitement concomitant par pazopanib chlorhydrate (Votrient®).

Une patiente a souffert des douleurs type névralgie au niveau buccal sur le V2 et le V3 expliquée, en partie, par la prise concomitante de pertuzumab (Perjeta®). Le pertuzumab, parmi ses effets indésirables, peut occasionner des douleurs neuropathiques.

IV. Discussion

IV.A) Incidence de l'ONM et détection précoce

Parmi les 251 patients, sous dénosumab 120mg à visée oncologique, ayant réalisé un bilan et suivi bucco-dentaire au centre de soins dentaires du CHU de Rennes, 4% ont présenté une ONM soit une incidence de 5,1/100 patients-années (IC 95% : 1,9-8,3).

Selon l'AAMOS le risque de survenue d'ONM chez les patients sous dénosumab 120mg à visée oncologique varie de 0,7 à 1,9%. [14]

D'autres études ont estimé la proportion des ONM, selon différents types de cancer (prostate, sein et myélome multiple) entre 1,1 et 2,8%. [9][27][8][5][19] Ces études ne fournissent cependant pas l'incidence des ONM. A noter que le suivi moyen était autour de 9 mois.

Une étude rétrospective plus récente, menée par la faculté Dentaire de Nancy et l'Institut de Cancérologie de Lorraine, s'est également penchée sur la question. Parmi les 141 patients traités par dénosumab 120mg et suivis à l'Institut du Cancer de Lorraine, 9 cas d'ONM ont été rapportés (6,4%). Dans cette étude, le bilan préalable et le suivi dentaire n'étaient pas un prérequis pour tous les patients, seuls 36 patients en avaient bénéficié. [21]

Dans une étude préliminaire à la nôtre et réalisée au centre de soins dentaires du CHU de Rennes, la proportion d'ONM était de 2,9%. [1]

La proportion plus élevée d'ONM par rapport au reste de la littérature peut s'expliquer par plusieurs paramètres :

- Certaines études excluent de leur analyse les patients pour lesquels une procédure intra-orale invasive était récente ou programmée : telles que des avulsions dans le cadre de la remise en état bucco-dentaire. Ces études s'affranchissent ainsi d'un facteur de risque prouvé de l'ONM : l'avulsion dentaire. Cette dernière concerne pourtant 95 patients de notre cohorte, sans compter les 5 patients ayant bénéficié d'avulsions en inter-cures.
- Les stades de diagnostic d'ONM ne sont pas renseignés dans les différents articles. Les ONM ont pu être détectées à des stades tardifs, stade 2, 3 tandis que les ONM de notre étude ont toutes été détectées aux stades précoces : le stade 0 et stade 1.
- Dans la littérature, aucune étude ne mentionne de bilan bucco-dentaire, ni de suivi aussi complet que le nôtre, suggérant que la plupart des ONM sont diagnostiquées à des stades plus tardifs.

Contrairement à l'étude préliminaire, les patients décédés avant le rendez-vous de contrôle à 4 mois ont été inclus, tout comme les patients ayant manqué leur dernier rendez-vous, pour autant cette différence d'inclusion n'est pas à l'origine de l'augmentation du taux d'incidence.

Dans l'étude d'Owosho *et al.*, les ONM sont diagnostiquées après une moyenne de 15 injections de dénosumab 120mg (médiane : 8, min-max : 5-36). [28]

Dans notre cohorte, nous retrouvons une médiane de 12 injections au diagnostic des ONM (min-max : 8-24). Bien que l'exposition cumulative du patient à la molécule soit un facteur dominant dans l'évaluation de la probabilité de développement d'une ONM, aucun seuil minimal de dose de dénosumab 120mg (en dessous duquel le risque de développement d'une ONM est nul) n'a été identifié. [6]

Sur les 10 nécroses décrites, 5 d'entre elles sont localisées au niveau de l'arcade mandibulaire, tandis que les 5 autres se situent au niveau de l'arcade maxillaire. Ces données sont contradictoires avec celles décrites dans la littérature, qui établit un rapport d'apparition des ONM 2/1 en faveur de la mandibule. [24][29]

En 2009, le stade 0 (unexposed bone variant) a été rajouté à la classification AAOMS. Il se définit par une absence de symptôme spécifique mais avec anomalies radiologiques (prodromes avant l'exposition osseuse). Le manque de spécificité de ce stade fait douter d'une éventuelle évolution vers l'ONM. En effet, seulement 50% des patients passeraient au stade supérieur. [10][30]

Ainsi la réversibilité de l'ONM stade 0 pour la patiente 10 a été espérée lors de la suspension de l'anti-angiogénique. Cependant l'aggravation des signes cliniques (suppuration) associée à la prise d'un nouvel anti-angiogénique, malgré l'arrêt du dénosumab 120mg, a confirmé l'évolution de l'ONM.

Un aspect de sclérose osseuse, une lamina dura renforcée, un rehaussement radiologique du canal mandibulaire ou encore une périostite proliférative sont autant de signes radiologiques pouvant être révélateurs d'un stade 0 d'ONM. [26]

Pour la patiente 6, une intensification de la ligne oblique en secteur 3 était décelable à la radiographie panoramique du rendez-vous de contrôle à 15 mois. La détection de l'ONM stade 1, 4 mois plus tard, fait suspecter a posteriori ce signe radiologique de stade 0. La prise de cliché panoramique tous les 8 mois, selon notre protocole, permet ainsi d'identifier ces signes radiologiques.

Depuis 2018 seulement, le diagnostic des ONM stade 0 a été pris en compte dans notre cohorte. Les deux seules ONM de la cohorte constatée avant 2018 ont été diagnostiquées à un stade 1, soit début d'ONM.

Comparativement à la littérature, nos résultats tendent à montrer que le suivi rapproché de nos patients, selon le protocole établi au Centre de Soins Dentaires, permettrait de retarder l'apparition des ONM et d'intercepter les ONM au stade précoce.

IV.B) Avulsions dentaires et délai de cicatrisation

L'extraction dentaire est clairement identifiée dans la littérature comme un facteur de risque de l'ONM : la prévalence d'extraction dentaire concernerait 50 à 70% des cas d'ONM. [19][29]

Deux de nos nécroses (patientes 1 et 2) sont survenues sur des sites d'extractions pour lesquelles le seul contrôle de cicatrisation de la muqueuse avait validé le début du traitement, comme le préconisaient à l'époque les recommandations de 2013. La seule cicatrisation muqueuse s'est révélée insuffisante comme le montre l'absence de minéralisation intra-alvéolaire sur les clichés radiographiques (Figures 1 et 2). Suite à cette expérience, il a été convenu pour le reste des patients de la cohorte que la cicatrisation osseuse, objectivée par des critères radiologiques, serait la condition sine qua non du début de traitement. La difficulté réside dans le respect de cette physiologie osseuse et l'urgence parfois à l'instauration du traitement. En effet, cette pratique de prévention a également été validée par Nicolatu-Galitis et al. en 2019. [6]

Les données de la littérature tentent d'apporter des précisions et des éclairages qui confortent notre choix de paramètre : le respect d'un minimum de 90 jours après extraction dentaire pourrait être un facteur de sécurité dans la prévention de l'ONM. [17][14][34][35]

Dans notre cohorte, 95 patients ont bénéficié d'avulsions dentaires, (dont 9 parmi nos cas d'ONM), soit 265 dents extraites préalablement au traitement par dénosumab 120mg. Hormis les 12 patients ayant reçu l'accord pour débiter le traitement à 3 semaines, pour tous les autres patients, la confirmation radiologique de la cicatrisation osseuse a été constatée après extractions. Ce protocole de bilan pré-traitement, unique dans la littérature, et la réintroduction de la molécule, sans ONM constatée après nos extractions dentaires intercurrentes, laissent supposer une réussite de prise en charge de ce paramètre d'extraction.

Concernant le traitement de l'ONM, dans le cas de la patiente 10, l'arrêt de la molécule, l'extraction dentaire sous antibioprofylaxie, antibiothérapie et mise en place de colle biologique de fibrine n'a pas permis la cicatrisation muqueuse du site. La prise concomitante d'un traitement par anti-angiogénique avant l'apparition d'ONM, puis l'introduction d'un nouvel anti-angiogénique lors de l'arrêt du dénosumab 120mg, sont autant de cofacteurs pouvant expliquer l'ONM. Le suivi est trop récent, seulement 2 semaines après l'extraction, pour émettre des conclusions, mais une intervention directement de cure chirurgicale osseuse pourrait être une condition sine qua non de la guérison de l'ONM.

IV.C) Facteurs locaux bucco-dentaires

Les réhabilitations prothétiques ont été identifiées par l'Association Américaine des Chirurgiens Buccaux et Maxillo faciaux comme facteurs de risques importants. La littérature rapporte que les appareils dentaires seraient associés à l'apparition d'une ONM chez les patients traités par dénosumab 120mg, de 48% à 77 % des patients traités. [19] Le risque serait multiplié par 2 pour les porteurs de prothèses amovibles. Il est fondamental de détecter les zones de compressions, les lésions buccales révélatrices et d'éviter un port de la prothèse supérieur à 12 heures par jour. [35][27]

Le port de prothèse amovible concernait 29% des patients de la cohorte. Parmi les 10 cas d'ONM, 6 patients étaient porteurs de prothèse et la compression des appareils amovibles a été incriminée dans 5 cas. Même en l'absence de compression objectivée lors de l'examen clinique, les rendez-vous de suivi ont mis cependant en évidence des ulcérations prothétiques liées notamment à un port nocturne de l'appareil. Ce suivi régulier permet d'ajuster donc ces paramètres locaux aggravants : rebasage de la prothèse, arrêt du port nocturne, conseils d'hygiène bucco-dentaire.

Le lien entre la maladie parodontale et le développement d'une ONM a bien été décrit dans la littérature. [41][6][45] La présence d'une maladie parodontale concernait 24% des patients de la cohorte. La maladie parodontale a été un cofacteur important retrouvé pour les patients 5, 7 et 8. De plus elle est présente dans 9 cas d'ONM sur 10. La corrélation entre l'apparition de l'ONM et un terrain parodontal défavorable est fortement suspectée.

IV.D) Cotraitements

Comme attendu, plusieurs études rapportent une utilisation concomitante de chimiothérapie, traitements anti-angiogéniques en plus du dénsumab à visée oncologique dans le cadre de cancer de prostate et du sein [9,19]. La littérature identifie un grand nombre de traitements favorisant la survenue d'ONM. Parmi eux figurent les inhibiteurs de tyrosine kinase (sunitinib, imatinib, sorafenib,...), les anticorps monoclonaux (bevacizumab, adalimumab, infliximab, rituximab), l'affibercept, les inhibiteurs mTor (évérolimus, temsirolimus) ainsi que les SERM modulateur sélectif du récepteur estrogène (raloxifene, methotrexate). [48][43]

Selon l'étude de Van Cann et al de 2018, le risque d'ONM, au cours de la première année d'exposition, était 5,9 fois plus élevé (IC95%, 1,1-6,7) pour le groupe « IRO + ITK-VEGFR » que dans le groupe de patients traités uniquement avec des IRO. Le mécanisme physiopathologique sous-jacent serait lié à l'effet anti-angiogénique des molécules. [48]

Dans notre étude de cohorte, 3 des 10 patients avec ONM étaient par ailleurs traités par anti-angiogénique.

Nous nous sommes particulièrement intéressés au palbociclib, en raison de critères chronologiques d'apparition. Nous suspectons que les neutropénies induites par ce médicament pourraient créer un terrain favorable à la survenue d'ONM. Le palbociclib a été utilisé de façon concomitante chez 4 patientes ayant présenté une ONM (et 82 patientes sans ONM). Le diagnostic des ONM, pour les patientes 4 et 8 notamment, s'est révélé après l'introduction du palbociclib entre deux rendez-vous de contrôle. Pour rappel, le palbociclib est indiqué dans le traitement du cancer du sein localement avancé ou métastatique. C'est un inhibiteur des kinases 4 et 6 dépendantes des cyclines CDK4 et CDK6. Ces dernières participent aux multiples voies de signalisation conduisant la prolifération cellulaire, notamment des précurseurs hématologiques. Les effets indésirables rapportés avec le palbociclib sont principalement hématologiques avec une cytopénie et plus particulièrement une neutropénie. Il n'a pas été décrit comme responsable ou élément favorisant des ONM jusqu'à présent. [45]

La corticothérapie est considérée comme un facteur de risque établi de l'OMN recensée dans la littérature. [48] Le groupe de travail international rapporte un risque de développer une ONM 6,5 fois plus élevé, lors d'un cotraitement par glucocorticoïdes. [35] Dans notre étude, 4 patients sur les 10 cas d'ONM avaient un traitement concomitant par corticothérapie.

IV.E) Pharmacocinétique du dénosumab 120mg

Le dénosumab n'est pas intégré dans la matrice osseuse. La demi-vie du dénosumab 120mg est de 28 jours en moyenne (14 à 55 jours), et sa rémanence est faible. [16] L'ONM liée au dénosumab 120mg peut être réversible du fait de la pharmacocinétique de cette molécule. Aussi la reprise du traitement après guérison de l'ONM peut être envisagée. Pour preuve, le cas de la patiente n°1 décrite dans cette étude.

Pour les avulsions, comme pour les traitements d'ONM, une fenêtre thérapeutique de 5 à 9 mois après l'arrêt des injections, en fonction du nombre de doses reçues, a bien été respectée.

Cependant les données de la littérature sont insuffisantes pour confirmer que l'arrêt de traitement par dénosumab 120mg permet un meilleur pronostic de cicatrisation après extraction. [41][14]

Parmi nos 10 cas d'ONM et parmi nos 5 cas d'extractions dentaires intercurrentes, 4 patients ont bénéficié de la reprise du dénosumab 120mg, sans récurrence d'ONM constatée avec un suivi respectivement de 3 mois pour deux d'entre eux, 4 et 8 mois pour les autres. La littérature ne fournit pas d'information ni de recommandation quant à une nouvelle prescription de dénosumab 120mg après une ONM. [35][38] Notre étude est donc la seule à montrer une réintroduction possible de la molécule après traitement de l'ONM.

IV.F) Forces de l'étude

IV.F) 1. Sélection et suivi de la population, covariables

Nous avons focalisé notre étude sur le risque d'ONM sous dénosumab à visée oncologique et estimé une incidence. Afin de limiter le biais d'indication, seuls les patients initiant un traitement par dénosumab 120 mg ont été inclus. Nous avons par ailleurs exclu les patients avec comme antécédents médicamenteux ou traitement actuel la prise de bisphosphonates (à visée oncologique ou anti-ostéoporotique) ou dénosumab 60mg.

Nous avons par ailleurs pris en compte les autres traitements concomitants, facteurs de risque potentiels d'ONM pour les patients.

Enfin, le nombre de perdus de vue ou de patients avec rendez-vous manqué (toutes durées de traitement confondues) était faible, concernant 23 patients (8,8%).

IV.F) 2. Suivi bucco-dentaire régulier

La particularité de notre étude réside en une prise en charge individuelle et préventive des patients en intégrant au cours du suivi les facteurs locaux bucco-dentaires et leur évolution. En effet, comme spécifié précédemment, aucune équipe n'a réalisé ce suivi rapproché pour l'ensemble de leurs patients. Certains auteurs ont indiqué que certains de leurs patients avaient bénéficié d'un suivi bucco-dentaire mais, contrairement à nous, ils ne discutaient pas le bénéfice réel d'une telle prise en charge. [27][21][20] Ce suivi rapproché nous a permis de détecter les ONM dès le stade 0, ce qui n'avait pas été décrit jusqu'alors.

IV.G) Faiblesses de l'étude

IV.G) 1. Critères de sélection

Les patients décédés avant le premier rendez-vous de contrôle à 4 mois ont été inclus dans l'étude. Cela concerne 33 patients qui ont eu un bilan bucco-dentaire préalable et d'un accord de notre part pour l'initiation du traitement. La mort intervenait ainsi comme un évènement compétitif à la détection des ONM. Une sous-estimation de l'incidence réelle est donc possible compte tenu du décès précoce des patients.

Par ailleurs, la date précise de début de l'ONM n'a pas pu être recensée, le diagnostic d'ONM n'étant posé qu'au moment des consultations de suivi au Centre de Soins dentaires. Ainsi le délai de survenue des ONM a été approximatif et potentiellement surestimé. Cependant, l'instauration du suivi rapproché des patients tous les 4 mois a permis de réduire en partie ce biais.

L'exposition réelle au traitement a également potentiellement été surestimée puisque nous ne pouvons certifier que les patients étaient tous observants jusqu'à la date de consultation de suivi.

IV.G) 2. Analyses statistiques

Le suivi parfois court des patients a restreint notre capacité à détecter des cas d'ONM. En effet, la médiane d'exposition (et de suivi) était de 7 mois pour la cohorte, alors que la médiane de survenue de l'ONM était de 12 mois. Cependant, près de 75% de notre cohorte avait 14 mois de suivi, ce qui est similaire aux données de la littérature. [21]

Enfin, compte tenu du fait que l'ONM est un évènement rare, le faible effectif de notre population d'étude (251 patients) et surtout le petit nombre de cas d'ONM observés étaient une limite importante de notre étude. Nous ne disposons donc pas de la puissance nécessaire permettant d'estimer de façon fiable le risque réel d'ONM sous dénosumab à visée oncologique, ni pour tenter d'évaluer l'impact des potentiels facteurs de risques.

IV.H) Avenir et pistes

Le dénosumab 120mg est de plus en plus prescrit pour des indications élargies : notamment pour le traitement des kystes osseux anévrysmaux en raison de leurs similitudes morphologiques avec les tumeurs à cellules géantes. En outre, la prescription du dénosumab 120mg pourra concerner des patients plus jeunes, parfois même en pleine croissance. C'était le cas pour les trois adolescents non inclus de notre cohorte. Se posera alors la question de la prise en charge des extractions de dents de sagesse notamment. [46][35]

Dans ces conditions, la durée du traitement par dénosumab 120mg pourrait atteindre 6 ans. [13]

De plus des constats pré-cliniques ont montré un effet anti-tumoral à médiation immunitaire via l'inhibition de RANKL. Cette découverte pourrait justifier une indication plus précoce dans le plan de traitement oncologique et donc une augmentation du nombre de prescriptions. La conséquence en sera une augmentation de patients à risque d'ONM. [48]

Concernant les ONM d'un stade 0 ou sans exposition osseuse : l'hypothèse d'une présence d'un stade 0 pré-extractionnelle est appuyée par l'étude de Soutcome et al. 2018 et Saia et al qui supposent que ce soit l'infection locale sous-jacente, et non l'extraction, qui expose le patient à un risque augmenté d'ONM. [37][38] Cependant de nouvelles études centrées sur ces stades précoces sont nécessaires afin d'affiner la démarche diagnostique de ce stade 0 et permettre son interception.

Des études plus larges, impliquant en particulier les différents traitements concomitants permettraient d'évaluer l'impact de potentiels facteurs de risques non encore décrits dans la littérature, comme nous l'avons abordé avec le palbociclib.

V. Conclusion

L'objectif principal de cette étude descriptive était de déterminer l'incidence de l'ONM dans une cohorte de patients traités par dénosumab 120mg à visée oncologique, ayant bénéficié d'un bilan bucco-dentaire initial pré-traitement puis d'un suivi en odontologie tout au long du traitement au Centre de soins dentaires du CHU de Rennes. Avec 10 cas d'ONM observés chez 251 patients exposés, le taux d'incidence de l'ONM était de 5,1/100 patients- années (IC 95% : 1,9-8,3).

Pour les patients atteints de cancer, la découverte d'une ONM et l'arrêt consécutif du traitement par dénosumab 120mg augmentent le risque d'apparition de complications osseuses. Réduire le risque d'apparition des ONM est alors essentiel et donne sens au protocole référencé dans cette étude.

L'apparition et le développement de l'ONM imputables au dénosumab 120mg semblent multifactoriels. Les facteurs locaux impacteraient davantage le risque d'ONM que les facteurs systémiques. Le port de prothèse amovible et son adaptation pourraient jouer un rôle primordial dans l'apparition des ONM. Bien que l'extraction dentaire ait été identifiée comme facteur déclenchant dans de nombreuses études, le taux d'ONM constaté dans la cohorte n'est pas proportionnel aux extractions effectuées. La mise en place des mesures préventives avec les critères de contrôle de cicatrisation osseuse radiologiques, tels que décrits dans cette étude avant le début du traitement, semble minorer le processus de déclenchement de l'ONM.

Le diagnostic initial de ces facteurs locaux aggravants délétères, est la première étape incontournable pour mettre en place les mesures préventives. Les résultats de cette cohorte montrent l'importance de la mise en place de mesures bucco-dentaires préventives associées à un suivi régulier pour les patients sous dénosumab 120mg. La détection précoce des ONM, notamment des stades 0, est essentielle dans cette prévention et malgré la difficulté du diagnostic, il semble que le suivi rapproché des patients soit une des clés de leur interception. Un recul clinique sera nécessaire afin de mieux comprendre leur mécanisme d'apparition ainsi que leur prise en charge spécifique. La réversibilité des lésions à ce stade, grâce aux propriétés pharmacocinétiques de la molécule dénosumab pourrait faire l'objet d'une recherche plus approfondie.

Savoir identifier les patients à risque, connaître les recommandations et les mesures préventives, les critères de diagnostic, et stratégies de gestions des ONM sont autant d'informations auxquelles les chirurgiens-dentistes doivent être sensibilisés.

L'arrivée de nouvelles thérapies ciblées dans l'arsenal thérapeutique amène de nouveaux cas d'ONM pour lesquels il est nécessaire d'en définir les caractéristiques afin d'expliquer les processus d'apparition. Notre étude est la seule évoquant à ce jour l'implication éventuelle du palbociclib 125mg. Des études ultérieures sont nécessaires afin d'évaluer s'il s'agit ou non d'un facteur de risque. De même de nouvelles études intéressant les ONM non liées aux IRO permettraient également d'éclairer la genèse de ces mécanismes.

La création de réseaux de soins avec une concertation multidisciplinaire est indispensable dans la prise en charge bucco-dentaire du patient atteint de cancer et traité par dénosumab 120mg tout au long de son parcours de soins : de l'évaluation du risque individuel d'ONM à l'établissement des stratégies thérapeutiques adaptées.

La formation et sensibilisation des praticiens à ces détectations de l'ONM est à promouvoir à l'instar des échanges médecins – chirurgiens dentiste. Les RCP institutionnalisées permettent ces collaborations précieuses et renforcent l'intérêt de la sensibilisation de tous les acteurs.

VI. Bibliographie

- [1] S. Wdowik, « Prise en charge bucco-dentaire des patients sous XGEVA (denosumab 120 mg), prévention et gestion du risque d'ostéonécrose des maxillaires : une étude préliminaire. » (2018-04-20) / Université de Rennes https://syntheses.univ-rennes1.fr/search-theses/thematic-search.html?id=wdowik_selya&submenuKey=authors&menuKey=theses-exercice&sort_field=title&sort_field_ascending=true
- [2] F. Macedo *et al.*, « Bone Metastases: An Overview », *Oncol. Rev.*, vol. 11, n° 1, mai 2017, doi: 10.4081/oncol.2017.321.
- [3] C. Domschke et F. Schuetz, « Side Effects of Bone-Targeted Therapies in Advanced Breast Cancer », *Breast Care*, vol. 9, n° 5, p. 8-8, 2014, doi: 10.1159/000368844.
- [4] K. Bink, « Analysis of Denosumab on Skeletal-Related Events in Patients With Advanced Breast Cancer », *Clin. J. Oncol. Nurs.*, vol. 19, n° 5, p. E108-E114, oct. 2015, doi: 10.1188/15.CJON.E108-E114.
- [5] D. H. Henry *et al.*, « Randomized, Double-Blind Study of Denosumab Versus Zoledronic Acid in the Treatment of Bone Metastases in Patients With Advanced Cancer (Excluding Breast and Prostate Cancer) or Multiple Myeloma », *J. Clin. Oncol.*, vol. 29, n° 9, p. 1125-1132, mars 2011, doi: 10.1200/JCO.2010.31.3304.
- [6] O. Nicolatou-Galitis *et al.*, « Medication-related osteonecrosis of the jaw: definition and best practice for prevention, diagnosis, and treatment », *Oral Surg. Oral Med. Oral Pathol. Oral Radiol.*, vol. 127, n° 2, p. 117-135, févr. 2019, doi: 10.1016/j.oooo.2018.09.008.
- [7] « Xgeva®, Résumé des caractéristiques du Produit (RCP), Amgen Inc; 2010. pi.amgen.com/united_states/xgeva/xgeva_pi.pdf ». .
- [8] K. Fizazi *et al.*, « Denosumab versus zoledronic acid for treatment of bone metastases in men with castration-resistant prostate cancer: a randomised, double-blind study », *Lancet Lond. Engl.*, vol. 377, n° 9768, p. 813-822, mars 2011, doi: 10.1016/S0140-6736(10)62344-6.
- [9] A. T. Stopeck *et al.*, « Denosumab Compared With Zoledronic Acid for the Treatment of Bone Metastases in Patients With Advanced Breast Cancer: A Randomized, Double-Blind Study », *J. Clin. Oncol.*, vol. 28, n° 35, p. 5132-5139, déc. 2010, doi: 10.1200/JCO.2010.29.7101.
- [10] A. Lipton *et al.*, « Superiority of denosumab to zoledronic acid for prevention of skeletal-related events: A combined analysis of 3 pivotal, randomised, phase 3 trials », *Eur. J. Cancer*, vol. 48, n° 16, p. 3082-3092, nov. 2012, doi: 10.1016/j.ejca.2012.08.002.
- [11] Haute Autorité de Santé (HAS), « Synthèse d'avis de la Commission de la transparence - XGEVA (denosumab) anticorps monoclonal. Autorisation de mise sur le marché », avr-2012. [En ligne]. Disponible sur: https://www.has-sante.fr/portail/upload/docs/application/pdf/2012-09/xgeva_synthese_11042012.pdf. [Consulté le: 30-oct-2017].
- [12] S. Uday *et al.*, « Osteonecrosis of the Jaw and Rebound Hypercalcemia in Young People Treated With Denosumab for Giant Cell Tumor of Bone », *J. Clin. Endocrinol. Metab.*, vol. 103, n° 2, p. 596-603, févr. 2018, doi: 10.1210/jc.2017-02025.
- [13] E. Palmerini *et al.*, « Denosumab in advanced/unresectable giant-cell tumour of bone (GCTB): For how long? », *Eur. J. Cancer*, vol. 76, p. 118-124, mai 2017, doi: 10.1016/j.ejca.2017.01.028.
- [14] S. L. Ruggiero *et al.*, « American Association of Oral and Maxillofacial Surgeons Position Paper on Medication-Related Osteonecrosis of the Jaw—2014 Update », *J. Oral Maxillofac. Surg.*, vol. 72, n° 10, p.

1938-1956, oct. 2014, doi: 10.1016/j.joms.2014.04.031.

- [15] T. Shibahara, « Antiresorptive Agent-Related Osteonecrosis of the Jaw (ARONJ): A Twist of Fate in the Bone », *Tohoku J. Exp. Med.*, vol. 247, n° 2, p. 75-86, 2019, doi: 10.1620/tjem.247.75.
- [16] F. Saad *et al.*, « Incidence, risk factors, and outcomes of osteonecrosis of the jaw: integrated analysis from three blinded active-controlled phase III trials in cancer patients with bone metastases », *Ann. Oncol.*, vol. 23, n° 5, p. 1341-1347, mai 2012, doi: 10.1093/annonc/mdr435.
- [17] A. A. Khan *et al.*, « Diagnosis and Management of Osteonecrosis of the Jaw: A Systematic Review and International Consensus », *J. Bone Miner. Res.*, vol. 30, n° 1, p. 3-23, 2015, doi: 10.1002/jbmr.2405.
- [18] SFSCMFCO, « Ostéonécrose des mâchoires en chirurgie oromaxillofaciale et traitements médicamenteux à risque (anti-résorbeurs osseux, anti-angiogéniques). », 2013.
- [19] A. Boquete-Castro, G. Gómez-Moreno, J. L. Calvo-Guirado, A. Aguilar-Salvatierra, et R. A. Delgado-Ruiz, « Denosumab and osteonecrosis of the jaw. A systematic analysis of events reported in clinical trials », *Clin. Oral Implants Res.*, vol. 27, n° 3, p. 367-375, mars 2016, doi: 10.1111/clr.12556.
- [20] M. A. Dimopoulos *et al.*, « Reduction of osteonecrosis of the jaw (ONJ) after implementation of preventive measures in patients with multiple myeloma treated with zoledronic acid », *Ann. Oncol.*, vol. 20, n° 1, p. 117-120, janv. 2009, doi: 10.1093/annonc/mdn554.
- [21] A. A. Owosho *et al.*, « Medication-related osteonecrosis of the jaw: An update on the memorial sloan kettering cancer center experience and the role of premedication dental evaluation in prevention », *Oral Surg. Oral Med. Oral Pathol. Oral Radiol.*, vol. 125, n° 5, p. 440-445, mai 2018, doi: 10.1016/j.oooo.2018.02.003.
- [22] « Intérêts de l'utilisation de protocoles spécifiques de prise en charge stomatologique des patients ostéoporotiques traités par inhibiteur de résorption osseuse ». .
- [23] Diquet B., Soubrie C., « Pharmacocinétique et métabolisme des médicaments ». *Encycl Méd Chir* (Elsevier, Paris), 1998.
- [24] European Medicines Agency, « XGEVA European public assessment report - Product informations », nov-2017. [En ligne]. Disponible sur: http://www.ema.europa.eu/ema/index.jsp?curl=pages/medicines/human/medicines/002173/human_med_001463.jsp&murl=menus/medicines/medicines.jsp&mid=WCOB01ac058001d125. [Consulté le: 08-mars-2018].
- [25] K. Bogaerts, A. Komarek, et E. Lesaffre, « Survival Analysis with Interval-Censored Data », p. 617.
- [26] C. Confrère, « Denosumab 120mg (XGEVA®) : Mise à jour des informations de sécurité d'emploi pour minimiser les risques d'ostéonécrose de la mâchoire et d'hypocalcémie », p. 2.
- [27] C. Egloff-Juras *et al.*, « Denosumab-related osteonecrosis of the jaw: A retrospective study », *J. Oral Pathol. Med.*, vol. 47, n° 1, p. 66-70, janv. 2018, doi: 10.1111/jop.12646.
- [28] A. A. Owosho *et al.*, « Osteonecrosis of the jaw in patients treated with denosumab for metastatic tumors to the bone: A series of thirteen patients », *J. Cranio-Maxillofac. Surg.*, vol. 44, n° 3, p. 265-270, mars 2016, doi: 10.1016/j.jcms.2015.12.005.
- [29] S. Aljohani *et al.*, « Osteonecrosis of the jaw in patients treated with denosumab: A multicenter case series », *J. Cranio-Maxillofac. Surg.*, vol. 46, n° 9, p. 1515-1525, sept. 2018, doi: 10.1016/j.jcms.2018.05.046.
- [30] S. Fedele *et al.*, « Nonexposed Variant of Bisphosphonate-associated Osteonecrosis of the Jaw: A Case Series », *Am. J. Med.*, vol. 123, n° 11, p. 1060-1064, nov. 2010, doi: 10.1016/j.amjmed.2010.04.033.

- [31] C. Klingelhöffer, M. Klingelhöffer, S. Müller, T. Ettl, et U. Wahlmann, « Can dental panoramic radiographic findings serve as indicators for the development of medication-related osteonecrosis of the jaw? », *Dentomaxillofacial Radiol.*, vol. 45, n° 5, p. 20160065, mai 2016, doi: 10.1259/dmfr.20160065.
- [32] K. E. Fleisher, R. Kontio, et S. Otto, *Antiresorptive drug-related osteonecrosis of the jaw (ARONJ): a guide to research*. 2016.
- [33] S. Otto, C. Pautke, T. Van den Wyngaert, D. Niepel, et M. Schiødt, « Medication-related osteonecrosis of the jaw: Prevention, diagnosis and management in patients with cancer and bone metastases », *Cancer Treat. Rev.*, vol. 69, p. 177-187, sept. 2018, doi: 10.1016/j.ctrv.2018.06.007.
- [34] A. G. Kulkarni et A. Patel, « Denosumab: A potential new treatment option for recurrent Aneurysmal Bone Cyst of the spine », *SICOT-J*, vol. 5, p. 10, 2019, doi: 10.1051/sicotj/2019007.
- [35] I. Alhumaid et A. Abu-Zaid, « Denosumab Therapy in the Management of Aneurysmal Bone Cysts: A Comprehensive Literature Review », *Cureus*, janv. 2019, doi: 10.7759/cureus.3989.
- [36] A. R. Hayes, D. Brungs, et N. Pavlakis, « Osteoclast inhibitors to prevent bone metastases in men with high-risk, non-metastatic prostate cancer: A systematic review and meta-analysis », *PLOS ONE*, vol. 13, n° 1, p. e0191455, janv. 2018, doi: 10.1371/journal.pone.0191455.

Serment d'Hippocrate

Au moment d'être admise à exercer une profession médicale, je promets et je jure d'être fidèle aux lois de l'honneur et de la probité.

Mon premier souci sera de préserver, de promouvoir ou de rétablir la santé dans toutes ses dimensions, physique et mentale, personnelle et sociale.

Pour cela, je travaillerai en partenariat respectueux avec mes confrères et avec toutes les autres professions qui partagent les mêmes objectifs.

J'aiderai les autorités sanitaires dans leurs efforts pour préserver et améliorer la santé de la population.

Je ne permettrai pas que des considérations de religion, d'ethnie, de classe sociale ou de revenus viennent s'interposer entre mes patients et moi.

Je donnerai mes soins à l'indigent et à quiconque me les demandera.

J'aurai comme objectif de prodiguer à mes patients les soins reconnus comme les plus efficaces par les sciences médicales du moment.

Je ne me laisserai pas influencer par la soif du gain. Je préserverai l'indépendance nécessaire à l'accomplissement de ces missions.

Je n'entreprendrai rien qui dépasse mes compétences et je considérerai comme un devoir absolu de perfectionner sans cesse celles-ci.

Je respecterai toutes les personnes, et leur autonomie.

J'informerai les patients des décisions envisagées, de leurs raisons et de leurs conséquences. Je tiendrai compte de leurs choix et de leurs préférences pour leur procurer la qualité de vie la meilleure. Je ne ferai rien pour forcer leur conscience.

Je garderai à mes maîtres le respect et la reconnaissance qui leur sont dus. J'apporterai mon aide à mes confrères ainsi qu'à leurs familles dans l'adversité.

Que les hommes et mes confrères m'accordent leur estime si je suis fidèle à mes promesses.

Que je sois couvert d'opprobre et méprisé si j'y manque.

BEAUDOUIN Sophie – Incidence de l'ostéonécrose des maxillaires de patients sous XGEVA® (Denosumab 120mg) : étude de cohorte rétrospective - 52f, 10ill, 5tabl., 30 cm.- Thèse : Odontologie ; Rennes 1; 2020 ; N° 42.2020. .

Introduction : L'ostéonécrose des maxillaires (ONM) est un effet indésirable grave des thérapies antirésorptives osseuses (IRO). Le taux d'incidence de l'ONM liée au dénosumab 120mg n'est pas clairement défini, plus particulièrement lorsqu'un suivi bucco-dentaire est établi. L'objectif principal de cette étude est de déterminer le taux d'incidence de l'ONM liée au dénosumab 120mg chez des patients, pour lesquels les mesures préventives bucco-dentaires ont été appliquées.

Matériel et Méthodes : Nous avons inclus des patients majeurs, avec une indication de traitement par dénosumab 120mg à visée oncologique, ayant bénéficié d'un bilan dentaire prétraitement et suivis en odontologie tout au long de leur traitement au Centre de Soins Dentaires du Centre Hospitalo-Universitaire de Rennes. Le critère de jugement principal était l'ONM. L'estimation de l'incidence a été réalisée pour 100 patients-années.

Résultats : 251 patients ont été inclus dans l'étude, 183 femmes et 68 hommes, avec une durée d'exposition moyenne de 9 mois. Dix nécroses ont été constatées (stade 0 selon l'AAOMS pour 4 patients et stade 1 pour les 6 autres), avec une médiane d'exposition de 12 mois (Q1: 11,25 – Q3: 18). Le taux d'incidence était de 5,1 pour 100 patients-années (IC 95% : 1,9-8,3).

Conclusion : Notre étude montre l'importance de la mise en place de mesures bucco-dentaires préventives associées à un suivi régulier pour les patients sous dénosumab 120mg. Ce suivi odontologique s'avère donc essentiel à la détection précoce et prévention des ONM.

Background: Osteonecrosis of the jaw ONJ is described as an expected adverse effect of bisphosphonate and denosumab. However, the incidence rate of ONJ of denosumab 120mg is not clearly defined, especially after close oral check-up. The aim of this retrospective study is to estimate the crude incidence rate of ONJ related to dénosumab 120mg in patients, who undergo dental preventive measure.

Methods: We included legal age patients who had an oncologic indication for denosumab 120 mg, and an oral check-up (pre-treatment and after initiation) at the Dental Care Centre in Rennes University Hospital. The primary endpoint was the ONJ. Estimation of the crude incidence was performed per 100 patient-year.

Results: 251 were included in the study, 183 women and 68 men, with an average exposure duration of 9 months. Ten ONJ were observed (stage 0 according to AAOMS for 4 patients and stage 1 for the 6 others), with an mediane exposure time of 12 months (Q1: 11,25 – Q3: 18). The incidence rate per patient year was 5.1 per 100 person-year (IC 95% : 1,9-8,3).

Conclusion: Our study shows the importance of implementing preventive oral measures combined with regular oral check-up for patients treated by denosumab 120mg. Oral close monitoring is necessary for ONJ prevention, early detection and care.

Rubrique de classement : CHIRURGIE ORALE ÉPIDÉMIOLOGIE

Mots-clés : Ostéonécrose des Maxillaires
Denosumab

Mots-clés anglais MeSH : Medication related osteonecrosis of the jaw
Denosumab

Président : Madame le Professeur Sylvie JEANNE

JURY : Assesseurs : Mme Sophie LEJEUNE

M. Patrick LIMBOUR

Mme Lucie-Marie SCAILTEUX

Mme Claudia LEFEUVRE