



HAL
open science

Édentement antérieur : gestion numérique d'un bridge collé cantilever en zircone

Jean-Guillaume Fuchs

► **To cite this version:**

Jean-Guillaume Fuchs. Édentement antérieur : gestion numérique d'un bridge collé cantilever en zircone. Sciences du Vivant [q-bio]. 2020. dumas-03528293

HAL Id: dumas-03528293

<https://dumas.ccsd.cnrs.fr/dumas-03528293>

Submitted on 17 Jan 2022

HAL is a multi-disciplinary open access archive for the deposit and dissemination of scientific research documents, whether they are published or not. The documents may come from teaching and research institutions in France or abroad, or from public or private research centers.

L'archive ouverte pluridisciplinaire **HAL**, est destinée au dépôt et à la diffusion de documents scientifiques de niveau recherche, publiés ou non, émanant des établissements d'enseignement et de recherche français ou étrangers, des laboratoires publics ou privés.



THÈSE D'EXERCICE / UNIVERSITÉ DE RENNES 1

sous le sceau de l'Université Bretagne Loire

Thèse en vue du

DIPLÔME D'ÉTAT DE DOCTEUR EN CHIRURGIE DENTAIRE

présentée par

Jean-Guillaume FUCHS

né le 20 février 1994 à Rennes

**Édentement antérieur :
Gestion numérique
d'un bridge collé
cantilever en zircone**

**Thèse soutenue à Rennes
le 2 novembre 2020**

devant le jury composé de :

Pr Olivier SOREL

PU-PH – Université de Rennes 1
Président

Dr Etienne LEFRANÇOIS

AHU – Université de Rennes 1
Directeur

Dr Xavier RAVALEC

MCU-PH – Université de Rennes 1
Directeur adjoint

Pr Dominique CHAUVEL-LEBRET

PU-PH – Université de Rennes 1
Assesseur

Dr Yann-Loïg TURPIN

MCU-PH – Université de Rennes 1 *Assesseur*

CORPS ENSEIGNANT U.F.R. ODONTOLOGIE

Responsable de discipline

Section 56 : Développement, croissance et prévention

Sous-section 56-01 Odontologie pédiatrique et orthopédie dento-faciale :

Discipline Odontologie pédiatrique

SIXOU Jean-Louis	<i>Professeur des universités - Praticien hospitalier</i>
MARIE-COUSIN Alexia	<i>Maître de conférences des universités - Praticien hospitalier</i>
LARADH Imen	<i>Assistante hospitalier universitaire</i>

Discipline Orthopédie dento-faciale

SOREL Olivier	<i>Professeur des universités - Praticien hospitalier</i>
BREZULIER Damien	<i>Maître de conférences des universités - Praticien hospitalier</i>
ALLEREAU Béatrice	<i>Assistante hospitalier universitaire</i>
NAAIM Mohamed	<i>Assistant hospitalier universitaire</i>
CONTAMINE Marie	<i>Assistant hospitalier universitaire</i>

Sous-section 56-02 Prévention, épidémiologie, économie de la santé, odontologie légale

BERTAUD-GOUNOT Valérie	<i>Professeur des universités - Praticien hospitalier</i>
PRIGENT Hervé	<i>Maître de conférences des universités - Praticien hospitalier</i>
COUATARMANACH Antoine	<i>Assistant hospitalier universitaire (temps plein)</i>
MAYOROVA Nadège	<i>Assistante hospitalier universitaire</i>

Section 57 : Chirurgie orale ; parodontologie ; biologie orale

Sous-section 57-01 Chirurgie orale ; parodontologie ; biologie orale :

Discipline Chirurgie orale

LEJEUNE-CAIRON Sophie	<i>Maître de conférences des universités - Praticien hospitalier</i>
LIMBOUR Patrick	<i>Maître de conférences des universités - Praticien hospitalier</i>
BADER Gérard	<i>Maître de conférences des universités - Praticien hospitalier</i>
DULONG Arnaud	<i>Assistant hospitalier universitaire</i>
MURDEN Kristen	<i>Assistant hospitalier universitaire</i>

Discipline Parodontologie

JEANNE Sylvie	<i>Professeur des universités - Praticien hospitalier</i>
BOLLE Caroline	<i>Maître de conférences des universités - Praticien hospitalier</i>
NOVELLO Solen	<i>Assistante hospitalier universitaire (temps plein)</i>
ALTHYAB Amr	<i>Assistant universitaire associé</i>

Discipline Biologie orale

BONNAURE-MALLET Martine	<i>Professeur des universités - Praticien hospitalier</i>
MEURIC Vincent	<i>Maître de conférences des universités - Praticien hospitalier</i>
BOYER Emile	<i>Maître de conférences des universités - Associé</i>
CHATHOTH Kanchana	<i>Assistant universitaire associé</i>

Section 58 : Réhabilitation orale :

Sous-section 58-01 Dentisterie restauratrice, endodontie, prothèses, fonction-dysfonction, imagerie, biomatériaux :

Discipline Dentisterie restauratrice, endodontie

DAUTEL Anne	<i>Maître de conférences des universités - Praticien hospitalier</i>
LE GOFF Anne	<i>Maître de conférences des universités - Praticien hospitalier</i>
TURPIN Yann-Loïg	<i>Maître de conférences des universités - Praticien hospitalier</i>
PERARD Matthieu	<i>Maître de conférences des universités - Praticien hospitalier</i>
LE CLERC Justine	<i>Maître de conférences des universités - Praticien hospitalier</i>
BINET Sophie	<i>Assistant hospitalier universitaire</i>
VO VAN Thomas	<i>Assistant hospitalier universitaire</i>
LE MOUROUX Rozenn	<i>Assistant hospitalier universitaire</i>
GASTINEAU Richard	<i>Assistant hospitalier universitaire</i>

Discipline Prothèses

(Mobilité) BEDOUIN Yvan	<i>Maître de conférences des universités - Praticien hospitalier</i>
CHAUVEL Brice	<i>Maître de conférences des universités - Praticien hospitalier</i>
RAVALEC Xavier	<i>Maître de conférences des universités - Praticien hospitalier</i>
PERRIGAULT Sébastien	<i>Assistant hospitalier universitaire</i>
LE BEVER Pierre	<i>Assistant hospitalier universitaire</i>
GOUBIN William	<i>Assistant hospitalier universitaire</i>
LEFRANCOIS Etienne	<i>Assistant hospitalier universitaire (temps plein)</i>
RAVALEC Paul	<i>Assistant hospitalier universitaire</i>
DESCLOS-THEVENIAU Marie	<i>Assistant hospitalier universitaire (temps plein)</i>

Discipline Fonction-dysfonction, imagerie, biomatériaux

CATHELINAEU Guy	<i>Professeur des universités - Praticien hospitalier</i>
CHAUVEL-LEBRET Dominique	<i>Professeur des universités - Praticien hospitalier</i>
MEARY Fleur	<i>Maître de conférences des universités - Praticien hospitalier</i>
MELOU Caroline	<i>Assistant hospitalier universitaire (temps plein)</i>

Enseignants autres sections

Section 41 - Sciences biologiques

TAMANAI-SHACOORI Zohreh *Maître de conférences des universités*

Section 64-65 – Biochimie et biologie moléculaire, biologie cellulaire

GAUTIER-COURTEILLE Carole *Maître de conférences des universités*

« Je certifie sur l'honneur ne pas avoir repris pour mon compte des propos, citations ou illustrations déjà publiés »
Jean-Guillaume FUCHS

Remerciements

Monsieur le Professeur Olivier SOREL,

Je vous remercie de m'avoir fait l'honneur de présider ce jury de thèse, merci pour votre dévouement au sein de l'Université et du centre de soin pour assurer un enseignement de qualité. Veuillez trouver dans ce travail, la marque de mon profond respect.

Monsieur le Docteur Etienne LEFRANÇOIS,

Je te remercie tout particulièrement pour ton aide précieuse dans ce travail. Merci pour ta réactivité, tes remarques et conseils toujours bienveillants et pertinents. J'espère que ce travail sera à la hauteur de tes espérances. Sois assuré de ma profonde reconnaissance.

Monsieur le Docteur Xavier RAVALEC,

Je vous remercie d'avoir accepté de participer à cette thèse, j'espère que ce travail sera à la hauteur de vos attentes. Merci pour vos enseignements rigoureux et de grande qualité, théorique et pratique. Ce fut un honneur de vous avoir eu comme professeur, veuillez croire en toute mon admiration.

Madame la Professeure Dominique CHAUVEL-LEBRET,

Je vous remercie d'avoir accepté de faire partie de ce jury de thèse, merci pour vos enseignements théoriques et pratiques toujours précis. Veuillez trouver dans ce travail la marque de toute ma gratitude.

Monsieur le Docteur Yann-Loïg TURPIN,

Je vous remercie d'avoir accepté de participer à ce jury de thèse. Merci pour votre encadrement et vos conseils tout au long de mes études. Soyez assuré de ma profonde gratitude.

Merci aussi à mes parents, frères, sœur et grands parents de m'avoir toujours soutenu. Ils ont toujours cru en moi et je les en remercie du plus profond de mon cœur.

Merci à toi Eva, pour ton soutien indéfectible tout au long de ces années. Merci pour ta patience, tes conseils et ta bienveillance.

Merci à mes amis pour leurs encouragements et nos projets. Vous comptez beaucoup pour moi.

Table des matières

<i>Introduction générale</i>	- 6 -
<i>Article</i>	- 10 -
Introduction	- 11 -
Réhabilitation prothétique d'une incisive latérale maxillaire	- 13 -
Situation clinique initiale	- 13 -
Mise en œuvre.....	- 14 -
Gestion du berceau gingival	- 14 -
Préparation amélaire et empreinte numérique.....	- 15 -
Phase de laboratoire	- 16 -
Essayage & assemblage.....	- 17 -
Discussion	- 20 -
Conclusion	- 21 -
<i>Bibliographie</i>	- 22 -
<i>Serment d'Hippocrate</i>	- 25 -

Introduction générale

À la lecture des publications du Dr Attal et du Dr Tirlet, le sujet du bridge collé cantilever a retenu toute mon attention. Cette introduction à la thèse est complémentaire à l'appréhension de l'article qui suit.

Le traitement de l'édentement unitaire antérieur par un bridge collé cantilever est aujourd'hui en plein essor. Plusieurs possibilités s'offrent aux cliniciens pour compenser un édentement antérieur, suivant le gradient thérapeutique décrit par G. Tirlet et J-P. Attal en 2009. Un bridge collé cantilever est une « *restauration prothétique constituée d'une seule ailette, collée sur un pilier dentaire, qui est solidarisée par une connexion à un intermédiaire en extension* ». ¹

Les agénésies et les traumatismes constituent les principales causes d'édentements antérieurs. Une situation d'agénésie en denture permanente est retrouvée chez 10 à 25% de la population mondiale. ² L'incisive latérale maxillaire est la dent la plus touchée par ce trouble de l'organogénèse, juste après la seconde prémolaire mandibulaire. ³ Dans la population générale, la fréquence des traumatismes dentaires se situe dans le même ordre de grandeur entre 10 et 35%. ⁴ La conséquence de ces traumatismes aboutira à la perte de la dent dans 7% des cas. Néanmoins, il existe d'autres raisons provoquant un édentement, comme la maladie carieuse ou encore la maladie parodontale. ⁵

L'implantologie a pris une place majeure dans le traitement des édentements, notamment celui de l'unitaire antérieur. Elle offre une solution thérapeutique reproductible et fiable pouvant cependant, présenter un taux d'échec (perte de l'implant) compris entre 0 et 33% et des proportions de peri-implantites de 12 à 66 %. ^{6,7} Il existe également certaines contre-indications à la thérapeutique implantaire. ⁸⁻¹¹ Elles peuvent être médicales (patient à haut risque d'endocardite, radiothérapie cervico-facial, diabète non équilibré, etc.), locales (absence d'espace prothétique, tabagisme, parodontite, volume osseux insuffisant, etc.) ou générales (âge inférieur à 20 ans).

En ce qui concerne l'âge d'implantation, le phénomène de « submersion de l'implant » est bien décrit, même dans le cas d'implantation après l'âge de 20 ans. ¹² Sur le long terme, la restauration prothétique devient alors inesthétique et nécessite d'être reprise. Le taux de submersion est trois fois plus élevé dans le cas d'implantation avant l'âge de 30 ans (Fig. 1). ¹²

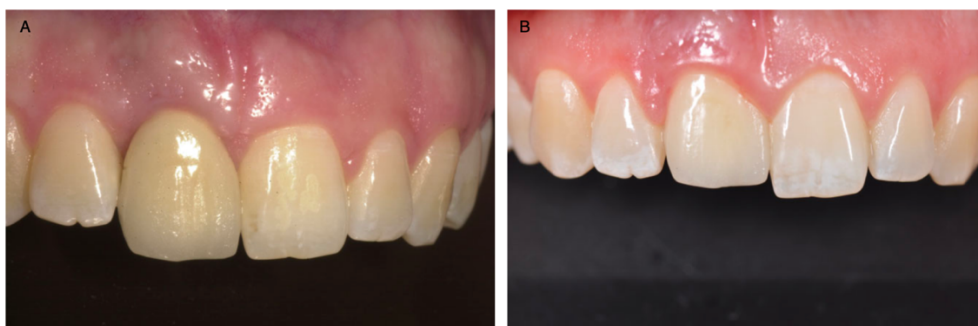

Fig 1 : Effet de « submersion de l'implant » en position de 11. A : Situation initiale. B : suivi à 6 ans

Dans ces différents contextes, le bridge collé est alors une solution alternative intéressante et peut même devenir une solution thérapeutique de choix et de première intention.

Le premier concept de bridge collé conventionnel est décrit en France par AL. Rochette en 1973.¹³ Il réalise celui-ci avec une armature métallique et plusieurs ailettes. Mais en 1980, le concept de collage sur une seule ailette apparaît.¹⁴ En effet, ces bridges collés possédant plusieurs ailettes souffrent fréquemment d'un décollement partiel, entraînant un risque carieux important. Celui-ci est expliqué par la différence de mouvement des dents supports lors des mouvements de propulsion et de latéralité. Avec une seule ailette, l'intermédiaire se déplace harmonieusement avec la dent support, empêchant alors les forces de torsions et de cisaillements sur l'élément intermédiaire, responsables des fractures et des décollements.^{15,16} La décision fut souvent prise de couper l'ailette décollée et de laisser la prothèse scellée sur une seule ailette.¹⁷ En 2005, M. Kern démontre que le taux de succès des bridges à deux ailettes à armature en In-Ceram Alumina est de 73,9% sur 5 ans alors que les bridges à une seule ailette ont un taux de succès de 92,3 à 5 ans.¹⁸ MG. Botelho décrit, sur un suivi de 18 ans, un taux de survie sans complication de 100% pour les bridges à une seule ailette à armature métallique, contrairement à un taux de survie de 50% pour les bridges à deux ailettes.¹⁹ Deux études, en 2014 et en 2015, viennent confirmer l'intérêt de l'utilisation d'une seule ailette.^{20,21} Les patients rapportent également une meilleure proprioception et une facilité d'entretien supérieur (car un passage de fil est possible sous l'intermédiaire).^{15,19}

Tous ces éléments nous conduisent aujourd'hui à favoriser des conceptions de bridges collés à une ailette. En 2016, la Haute Autorité de Santé valide l'utilisation des bridges collés cantilever, avec pour seule indication, le traitement de l'édentement unitaire antérieur des incisives maxillaires ou mandibulaires.²² Cette thérapeutique est formellement contre-indiquée si la valeur intrinsèque du pilier dentaire est trop faible ou si l'occlusion du patient est non favorable (classe II.2 ou présence de parafonctions).²²

Le choix du matériau est un facteur déterminant pour le succès de ce type de traitement. La résistance mécanique, le potentiel d'adhésion au substrat dentaire ainsi que les qualités optiques du matériau, sont des éléments essentiels à prendre en compte. Les premières armatures ont été réalisées en métal. Ce matériau possède d'excellentes propriétés mécaniques et très peu de fractures d'ailettes sont décrites.¹³ Néanmoins, plusieurs inconvénients sont identifiés dans l'utilisation d'une armature métallique. Le principal, d'après différents auteurs, est le côté inesthétique de l'ailette sur la dent support, lui donnant une teinte grisâtre en modifiant sa luminosité.^{23,24} L'autre désavantage est le faible potentiel de collage entre l'ailette et la surface dentaire.

Avec la découverte, l'évolution de la maîtrise et l'utilisation de nouveaux matériaux, il est devenu possible de réaliser ce type de bridge en céramique de haute ténacité. M.Kern est le premier, en 1997, à décrire la possibilité de réaliser un bridge collé en céramique infiltré à l'alumine (In-ceram®, Vita).²⁵ En 2005, F. Komine utilise la zircone pour l'armature de ce type

de réhabilitation.²⁶ Ces deux matériaux montrent d'excellents résultats tant au niveau esthétique que mécanique, avec une résistance à la flexion de 1100 MPa.²⁷ La biocompatibilité vis-à-vis du parodonte de ce type d'armature est meilleure que pour l'armature métal.¹ Ils seront suivis dans le choix de ce matériau par de nombreux auteurs.²⁸⁻³⁰

La vitrocéramique renforcée au disilicate de lithium est utilisée pour des bridges collés cantilever en 2006 par S. Ries.³¹ J-P. Attal et G. Tirlet, précurseurs du bridge collé tout céramique en France, feront le même choix de matériau en 2008 pour le potentiel d'adhésion remarquable de la vitrocéramique ainsi que ses excellentes qualités optiques.^{23,32-34} En contrepartie, la résistance à la flexion de ce matériau est moindre : 340 à 360 MPa.³² Cette vitrocéramique est, comparée à la zircone, plus apte au collage car elle possède une phase vitreuse mordançable à l'acide fluorhydrique qui permet d'assurer une rétention micromécanique. La liaison chimique est quant à elle, obtenue par silanisation. La dent est conditionnée par un mordantage à l'acide orthophosphorique et application d'adhésif universel ou M&R2. Le collage est effectué avec un composite standard ou un composite de collage sans potentiel adhésif après mordantage de la pièce prothétique à l'acide fluorhydrique et silanisation de celle-ci.

Dans le cas d'une armature en zircone, la réalisation de ce type de bridge nécessite des protocoles de collage très rigoureux. Le mordantage de l'intrados n'étant pas possible car elle ne possède pas de phase vitreuse, la solution du sablage de la pièce prothétique est retenue par de nombreux auteurs afin de créer une rugosité de surface.^{28,30,35,36} Le sablage de l'intrados de l'ailette se fait avec des particules d'alumine de 50 µm à faible pression (1 Bar) en respectant les recommandations de M. Kern.^{28,30} La faible pression utilisée permet d'éviter de créer des micro-fêlures dans le matériau. Le nettoyage de la pièce est réalisé dans une cuve à ultrasons avec une solution contenant 99% d'alcool isopropylique. La liaison chimique est faite grâce à un agent de couplage contenant du silane et des monomères de phosphate (MDP).³⁷ Elle est obtenue par hydrolyse du silane par les monomères acides contenus dans le MDP.^{38,39} M. Kern et SM. Wegner ont montré une adhésion supérieure entre la zircone et l'émail avec des ciments contenant du MDP.³⁷

Un autre facteur déterminant dans le succès de ce type de thérapeutique est la surface de connexion minimale entre le pontique et l'ailette du bridge collé. Celle-ci diffère de façon importante selon le matériau utilisé. La littérature recommande une connexion de 6 mm² minimum pour une armature en zircone et de 12 mm² minimum pour les céramiques à base de disilicate de lithium.^{1,15,30,32,40} En dessous de cette limite, le risque de fracture de l'armature est important. La principale cause d'échec de ce type de restauration en vitrocéramique infiltrée au disilicate de lithium est la fracture de l'intermédiaire, avant le décollement de l'ailette.¹

Pour chaque situation clinique, le choix du matériau est donc primordial et implique une conception et des protocoles adaptés afin d'assurer un succès thérapeutique.

Article

Édentement antérieur : Gestion numérique d'un bridge collé cantilever en zircone

E. LEFRANÇOIS

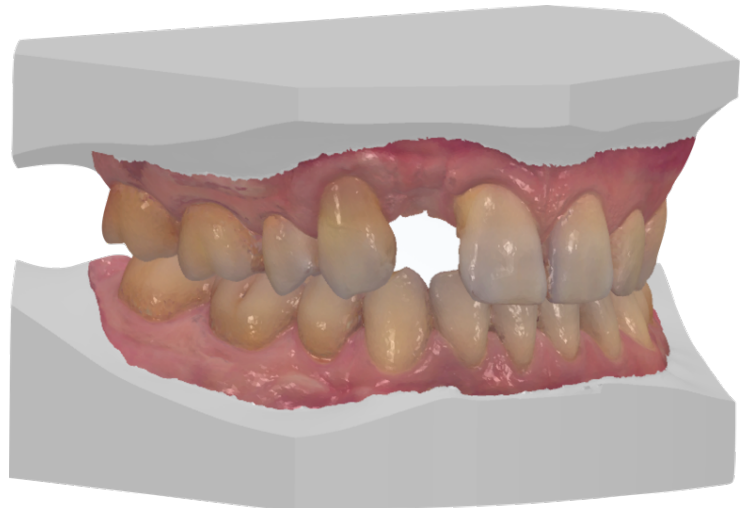
Assistant Hospitalo-Universitaire
Praticien Hospitalier
UFR d'odontologie de Rennes

J-G. FUCHS

Chirurgien-dentiste
Pratique libérale

J. LAMBERT

Prothésiste dentaire
CHU de Rennes



Remplacement d'une incisive latérale : quelle stratégie prothétique après un échec implantaire ?

Quel est le protocole d'assemblage d'un bridge collé cantilever à armature zircone ?

Quel est l'apport du flux numérique dans la réalisation de ce type de réhabilitation prothétique ?

Les auteurs ne déclarent aucun lien d'intérêt.

Introduction

Le bridge collé cantilever fait aujourd'hui partie intégrante de l'arsenal thérapeutique du praticien et particulièrement lors de la réhabilitation des secteurs incisifs. Depuis 1973, le bridge collé à armature métallique à deux ailettes d'Alain Rochette a évolué progressivement vers le bridge collé cantilever tout céramique, notamment grâce aux travaux de Matthias Kern.^{18,25}

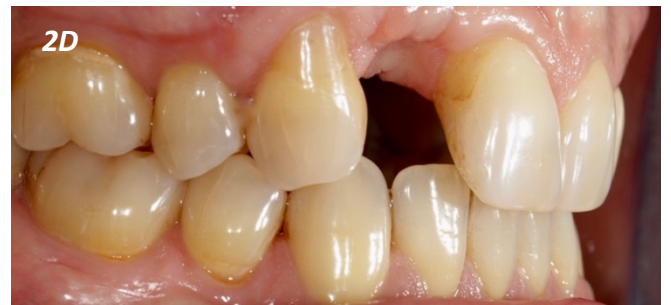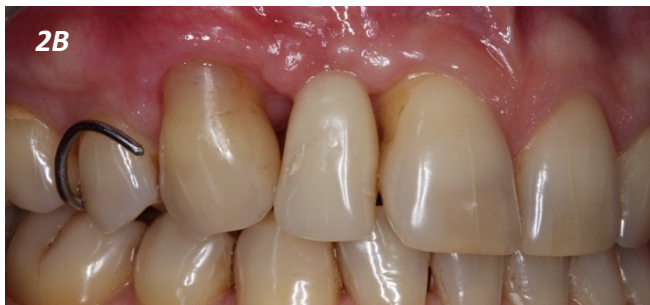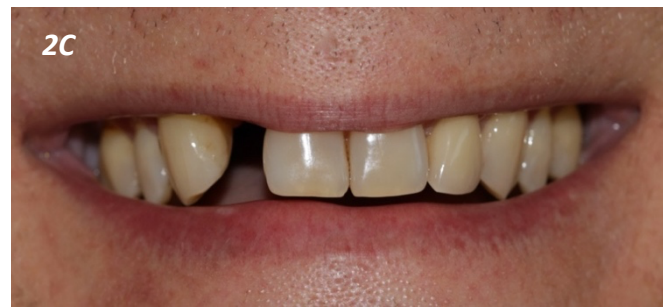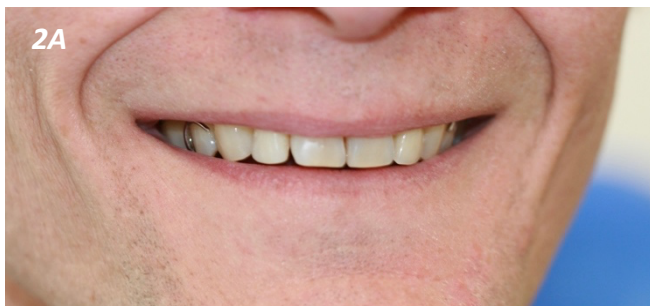L'édentement antérieur est conséquent à de multiples étiologies : agénésies (notamment de l'incisive latérale maxillaire qui concerne entre 1,55 et 1,78% de la population mondiale)³, traumatismes, maladies carieuses ou encore parodontales. M. Kern estime que 3 à 3,5% des adolescents ont une dent antérieure absente.⁴¹ Quelle que soit la cause de l'édentement, la problématique est identique pour le patient. Cela représente principalement une gêne sur le plan social et un inconfort

esthétique indéniable que le praticien se doit de prendre en charge tout en éclairant le patient sur les différentes thérapeutiques envisageables. Le traitement implantaire a pris une place majeure dans la compensation de ces édentements. Cependant cette solution n'est pas toujours la plus adaptée à cause de contre-indications, de volume osseux insuffisant ou d'échecs d'ostéointégration.⁸⁻¹¹ Le taux d'échec implantaire peut atteindre jusqu'à 33%.^{6,7} De plus, lors de l'implantation chez le sujet jeune, voire même après l'âge de 20 ans, en raison de la croissance continue des maxillaires, un effet de «submersion de l'implant» est également bien décrit.¹² Lors de la réhabilitation d'édentements unitaires, un taux de survie équivalent est rapporté entre une solution implantaire et un bridge cantilever mais un taux de succès nettement supérieur en faveur du bridge collé, en raison de complications biologiques moindres.⁴²

Dans ces contextes parfois délicats, le bridge collé peut alors être une solution de choix. Le champ d'application de cette thérapeutique est aujourd'hui plus étendu : allant de la temporisation pour un patient jeune en attente d'une réhabilitation implanto-prothétique, en passant par les situations de contre-indications à la mise en place d'un implant, jusqu'en solution d'usage comme une véritable alternative pérenne au traitement implantaire.^{1,42-44} Le bridge collé cantilever présente un excellent rapport coût/efficacité, une mise en œuvre relativement simple et rapide ainsi qu'une économie tissulaire importante respectant parfaitement le gradient thérapeutique.^{1,45-47} Dans chaque situation clinique, le choix du matériau est crucial et implique une conception et des protocoles adaptés afin d'assurer un

succès thérapeutique. Plusieurs études cliniques démontrent une excellente longévité des bridges collés cantilevers. M. Kern, avec un recul de plus de 10 ans, parvient à un taux de succès (décollement pris en compte comme complication), de 92% et un taux de survie de 98,2% pour une étude de 108 bridges collés cantilevers à armature zircone.³⁰ Martin Sasse, avec un suivi de 42 bridges collés en zircone sur 6 ans, présente des taux de succès (95,2%) et de survie (100%) équivalents.⁴⁸ La solution la plus pérenne, ayant les meilleurs taux de succès, pour ce type de réhabilitation semble être obtenue avec une armature zircone et l'utilisation d'une colle avec potentiel adhésif contenant du MDP (10-Methacryloyloxydecyl Dihydrogène Phosphate).⁴⁹ Actuellement les armatures sont principalement réalisées en vitrocéramique renforcée au disilicate de lithium ou en zircone.

Le cas clinique suivant illustre le recours au bridge collé cantilever à armature zircone comme solution thérapeutique d'usage faisant suite à un double échec implantaire. L'évolution numérique s'intègre naturellement tout au long de la chaîne prothétique de cette réalisation et contribue à une efficacité toujours plus grande.



Réhabilitation prothétique d'une incisive latérale maxillaire

Situation clinique initiale

Un patient de 44 ans, n'ayant comme antécédents médicaux qu'une addiction au tabac, présente une agénésie des incisives latérales supérieures. L'incisive latérale gauche lactéale (62) a été traitée de longue date par une facette céramique satisfaisante sur le plan clinique et esthétique (Fig. 2A). L'incisive latérale droite lactéale (52) a été extraite à la fin de son adolescence et remplacée par une prothèse fixe implanto-portée pendant plus de 15 ans. Une peri-implantite sévère a nécessité la dépose de ce premier implant. Le nouvel implant mis en place, à la suite de ce premier échec, a dû être également retiré après une perte d'ostéointégration secondaire. Une prothèse amovible partielle a alors été retenue comme solution de temporisation (Fig. 2 A et B).

Fig. 2 : Situation initiale :

A : Vue du sourire avec la prothèse amovible.

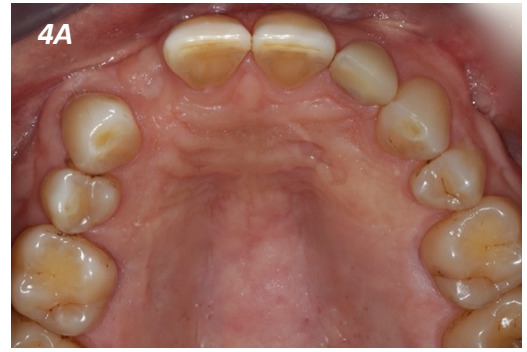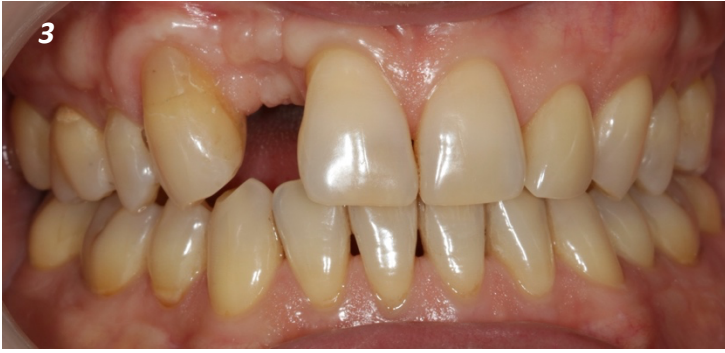B : Vue intrabuccale avec la prothèse amovible partielle.

C : Vue initiale du sourire sans la prothèse amovible partielle.

D : Vue intrabuccale de l'édentement.

L'analyse de la situation clinique montre une ligne du sourire basse (classe 4 selon Liébart et al.) (Fig. 2C).⁵⁰ La perte tissulaire parodontale de classe III (selon Seibert et al.) située au niveau de l'incisive latérale droite (12) est la conséquence des différents échecs rencontrés. Ce défaut tissulaire est associé à une perte d'attache parodontale (Fig. 2D) sur les deux dents adjacentes (11 et 13), entraînant une forte asymétrie de l'alignement des collets (Fig. 3). Le patient est en occlusion de classe I d'Angle bilatérale et présente un guidage canin fonctionnel.

Le patient exprime le souhait de ne plus subir d'intervention chirurgicale osseuse ou gingivale sur cette zone. La conséquence esthétique étant assez minime à distance sociale, notamment en raison de sa ligne du sourire basse, un traitement sans modification du parodonte est raisonnablement envisageable.



Une solution fixe, peu invasive et pérenne est attendue par le patient. Le bridge collé cantilever apparaît comme une évidence pour compenser cet édentement suite au double échec implantaire. Cette solution est accueillie avec enthousiasme par le patient. La zircone, grâce à ses excellentes qualités mécaniques est le matériau sélectionné pour l'armature. Elle sera surmontée d'une céramique cosmétique. La canine étant la « clé de voute » de l'occlusion dynamique, l'incisive centrale droite (11) est choisie comme point d'appui pour l'aillette (Fig. 4).³² De plus, la 11 est indemne de toute restauration et présente une surface tout à fait conve- nable pour assurer un collage durable (30 mm² au minimum).⁵¹

Mise en œuvre

Gestion du berceau gingival

Le berceau gingival est rendu concave pour accueillir le pontique, permettant une meilleure intégration esthétique et limitant au maximum le bourrage alimentaire.³² Il est aménagé par ovalisation à l'aide d'une fraise diamantée, bague rouge de gros diamètre. Une adjonction de composite fluide sur la dent en résine de la prothèse amovible partielle vient guider la cicatrisation en légère compression (Fig. 5).

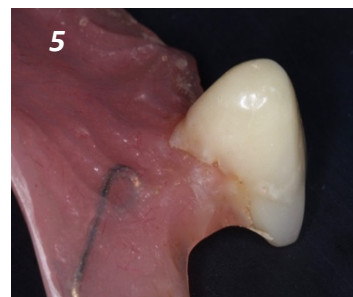
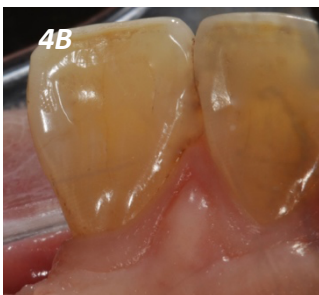
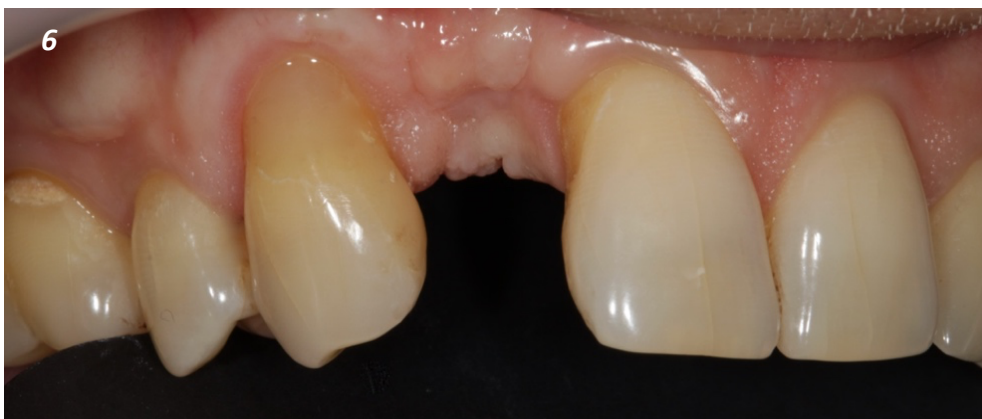Fig. 3 : Asymétrie de l'alignement des collets et défaut du parodonte.

Fig. 4A : Vue occlusale de l'arcade maxillaire et de la face palatine de la 11 qui sera support de l'aillette.

Fig. 4B : Vue palatine de la 11

Fig. 5 : Adjonction de composite fluide pour guider la cicatrisation de l'ovalisation.

Fig. 6 : Vue après ovalisation de la crête.



Préparation amélaire et empreinte numérique

Le relevé de la couleur est effectué (Fig. 7). La préparation amélaire pour l'intégration de l'ailette (0,5 à 0,7 mm de profondeur) est réalisée sur la 11 (Fig. 8): 15,18,28,33,51

- Un congé cervical palatin d'une épaisseur de 0,5 à 0,7 mm à angle interne arrondi qui assure la stabilisation de la pièce prothétique et évite un sur-contour.

- Une corniche occlusale qui s'oppose aux forces de clivage et permet une bonne adaptation du joint. Cette corniche doit se situer en dessous du bord incisal translucide pour une intégration esthétique optimale.

- Une boîte de connexion proximale en regard de la zone édentée d'une dimension minimale de 6 mm².

La situation clinique est transférée au prothésiste au moyen d'empreintes optiques (Trios® 2, 3Shape) pour une conception numérique de la prothèse (Fig. 9,10).

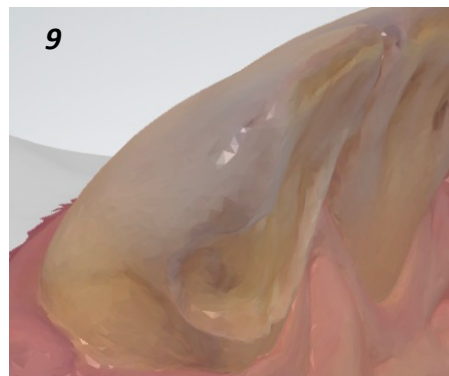
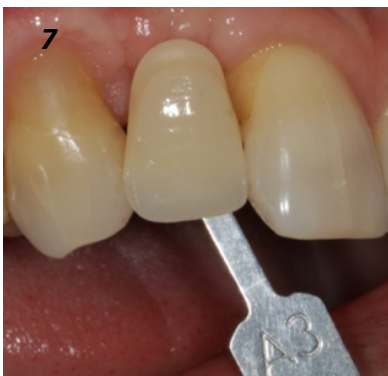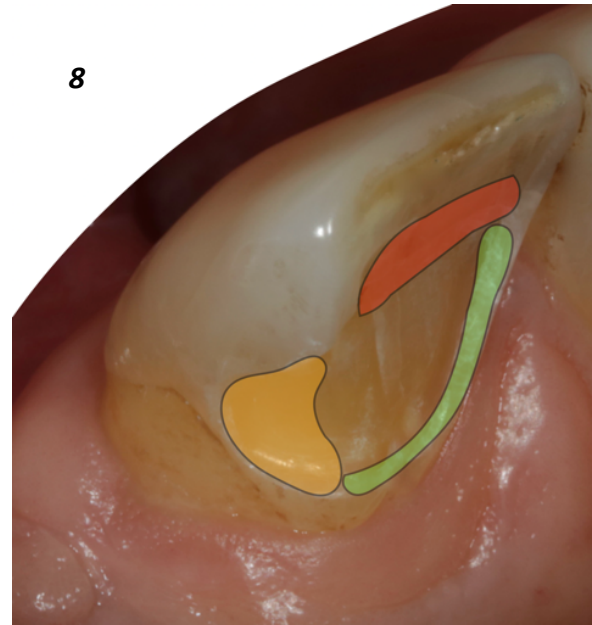


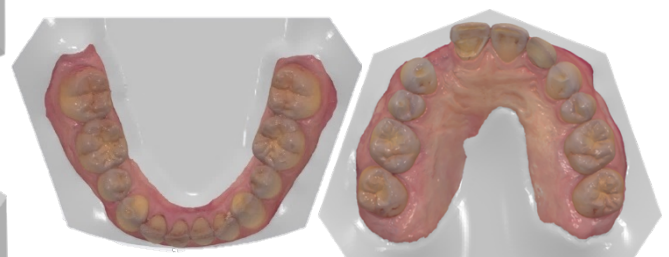
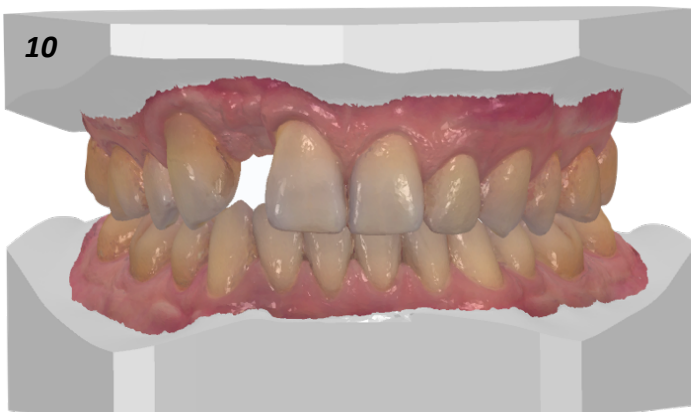Fig. 7 : Relevé de couleur avec le teintier Vita classical.

Fig. 8 : Principe de préparation amélaire :

- Congé cervical (en vert)
- Corniche occlusal (en rouge)
- Boîte de connexion (en orange)

Fig. 9 : Empreinte optique de la préparation.

Fig. 10 : Empreinte optique des deux arcades maxillaires et enregistrement du rapport d'occlusion.



Phase de laboratoire

Une fois les modèles virtuels créés, l'armature du bridge est modélisée par Conception Assistée par Ordinateur sur le logiciel Trios® Design Studio (3Shape) (Fig. 11). La surface de connexion mesurée est de 9,8 mm² (Fig. 12) et celle de collage de 40,56 mm², respectant ainsi les recommandations de la littérature.⁵¹

L'armature est usinée (Zenotec Select, Wieland dental) dans un disque de zircon (Zenostar® Zr Translucent, Wieland Dental) (Fig. 13) puis sintérisée (Tabeo, Mihm-Vogt) (Fig. 14). Les modèles numériques sont conjointement imprimés en 3D (Mars Pro, Elegoo) afin d'obtenir un modèle physique nécessaire à la stratification de la céramique cosmétique (Emax® Ceram, Ivoclar Vivadent) (Fig. 15 A et B).

Une clef papillon rigide en résine est modélisée et usinée (ProArt CAD Try-In, Ivoclar-Vivadent) pour garantir le maintien et le placement idéal de la pièce prothétique lors du collage (Fig. 16A, 16B, 19).

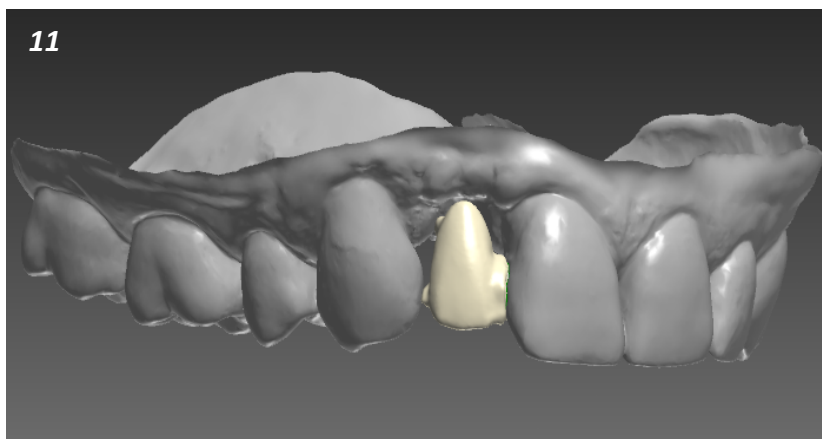
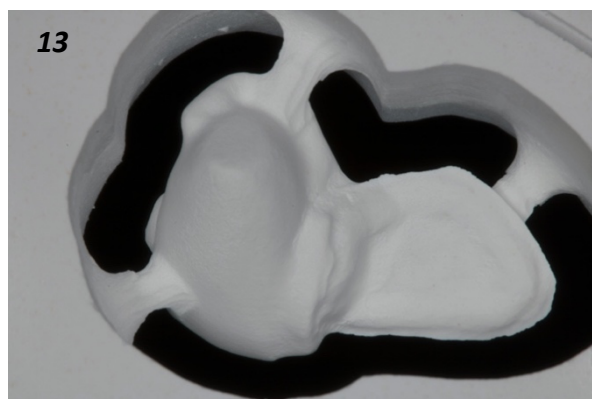
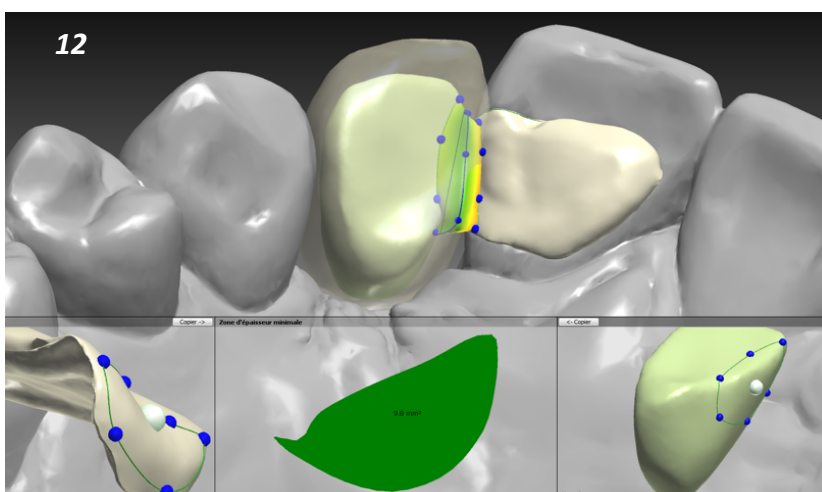


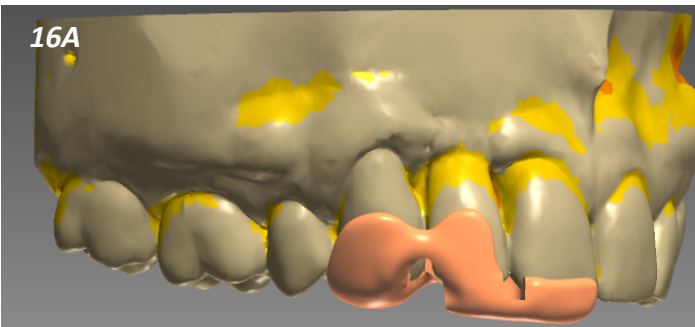
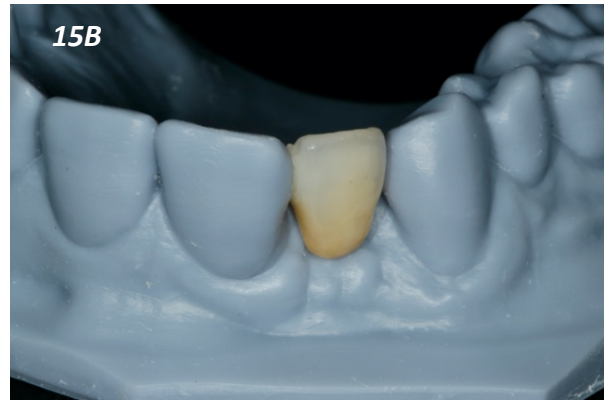
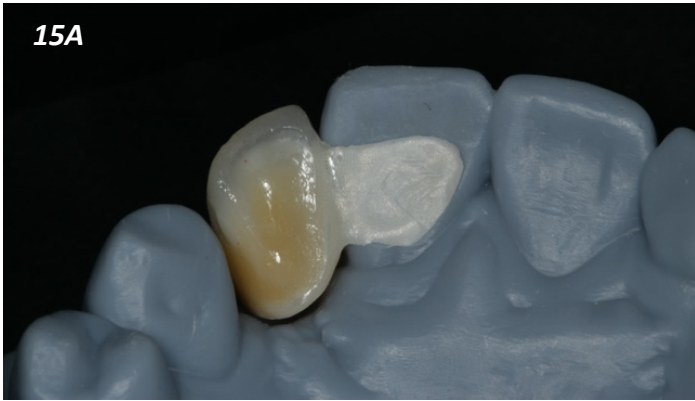Fig. 11 : Modélisation de l'armature sur Trios® Design Studio (3Shape).

Fig. 12 : L'outil numérique permet une conception précise et une analyse minutieuse de la surface et des rayons de courbures de la connexion.

Fig. 13 : Usinage de l'armature par FAO dans un disque de zircon (Zenostar® Zr Translucent, Wieland Dental).

Fig. 14 : Sintérisation de l'armature au four avant montage de la céramique cosmétique.





Essayage & assemblage

Le bridge cantilever est essayé en bouche et maintenu en place grâce à un composite de temporisation (Telio®, Ivoclar Vivadent) (Fig. 17). Cela permet la tenue suffisante de la pièce le temps d'effectuer le relevée des modifications à réaliser. L'absence de guidage fonctionnel de l'intermédiaire, le point de contact distal ainsi que les limites de l'aillette sont également vérifiés (Fig. 18). Le bon positionnement de la restauration est contrôlé avec la clef (Fig. 19). Après plusieurs essayages, une intégration esthétique naturelle a été obtenue et validée par le patient (Fig. 20).

Fig. 15A : Vue palatine du bridge collé cantilever stratifié et son ailette zircone sur le modèle imprimé en résine.

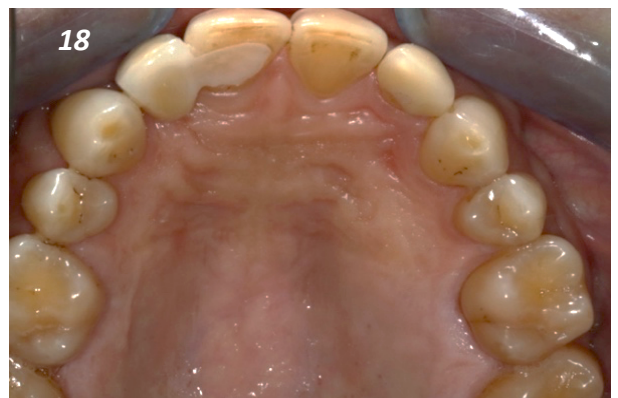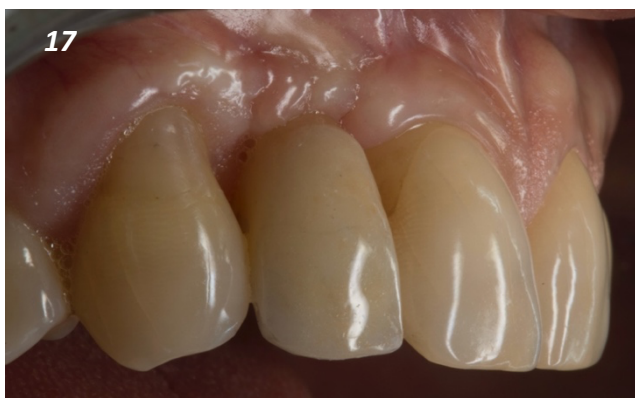Fig. 15B : Vue vestibulaire de la pièce prothétique prête à être essayée en bouche.

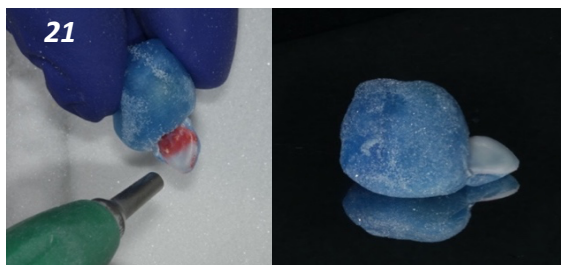
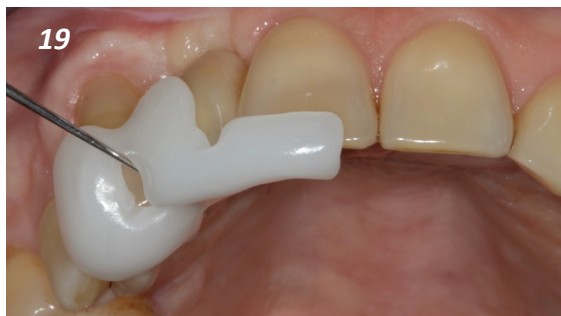Fig. 16A : Modélisation par CAO de la clef papillon permettant le repositionnement de la pièce lors du collage.

Fig. 16B : Clef papillon usinée en PMMA.

Fig. 17 : Vue intrabuccale de l'essayage en bouche du bridge avec un composite de temporisation permettant le maintien en place de l'aillette.

Fig. 18 : Vue occlusale de l'arcade maxillaire lors de l'essayage.

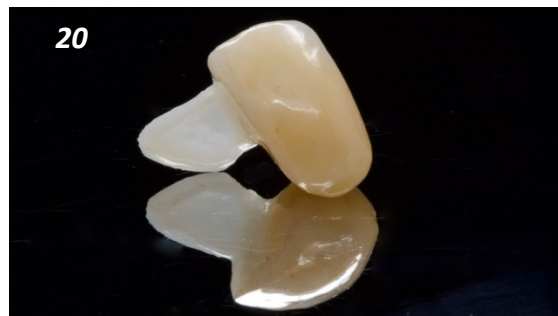



Le traitement de surface de la zircone est alors entrepris en respectant le protocole établi par M. Kern.^{28,30} L'ailette est sablée à l'oxyde d'aluminium 50 µm à faible pression (1 bar), en prenant soin de protéger le reste de la pièce prothétique (Fig. 21). Elle est ensuite nettoyée dans une cuve à ultrasons contenant une solution à 99% d'alcool isopropylique pendant 10 minutes.

Le Clearfil Ceramic Primer™ (Kuraray Noritake) est appliqué sur la pièce prothétique pendant 20 secondes puis séché modérément (Fig. 23). Une fois le champ opératoire (Nictone, MDC Dental) mis en place (Fig. 24), le conditionnement tissulaire de la 11 se fait par mordantage à l'acide orthophosphorique 40%, rinçage et séchage. Le Panavia® V5 Tooth Primer (Kuraray Noritake) est ensuite appliqué sur la dent pendant 20 secondes, puis séché (Fig.25).

L'assemblage se fait au moyen de la colle Panavia® V5 (Kuraray Noritake). Le bridge est positionné grâce à la clef papillon rigide. Les excès de ciment sont retirés de façon rigoureuse à l'aide d'un micro applicateur et la colle est photopolymérisée 20 secondes par face (Fig. 26). Une couche



de glycérine est appliquée sur la périphérie de l'ailette lors de la photopolymérisation finale. L'occlusion est scrupuleusement corrigée en statique et en dynamique puis l'ensemble est repris à l'aide de polissoirs (Fig. 27).

Les conseils d'hygiène sont expliqués et appris au patient : en particulier le passage du fil dentaire sous l'intermédiaire du bridge. Le patient est revu en contrôle à 7 jours et 3 mois (Fig. 28 à 34).

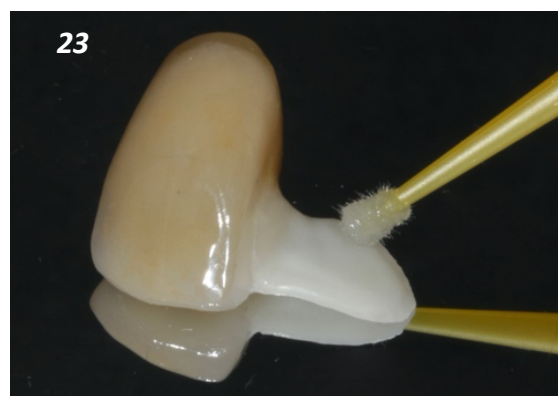


Fig. 19 : Essayage du bridge avec la clef papillon.

Fig. 20 : Pièce prothétique prête à être assemblée.

Fig. 21 : Traitement de surface de l'ailette zircone par sablage à l'alumine 50 µm, contrôlé grâce au marqueur rouge appliqué sur l'ailette. La céramique cosmétique est protégée avec une cire souple.

Fig. 22 : Coffret Panavia® V5 composé d'un primer pour la pièce prothétique, d'un primer pour le substrat dentaire et de la colle.

Fig. 23 : Application du primer Clearfil Ceramic Primer™ à l'aide d'un micro applicateur.

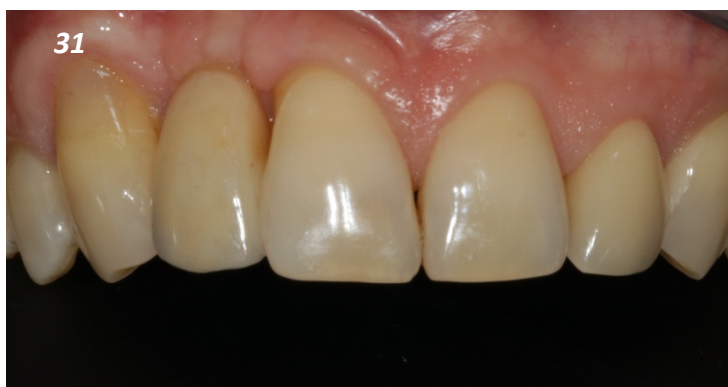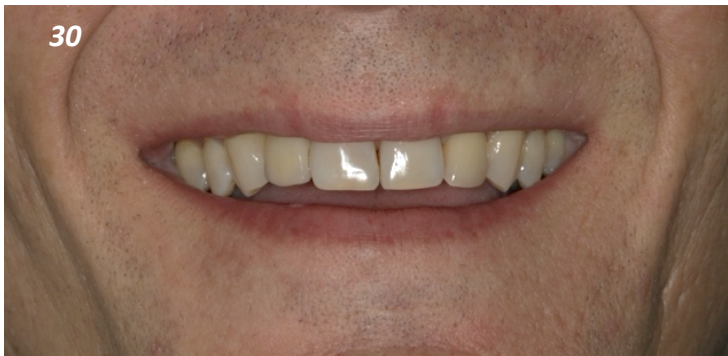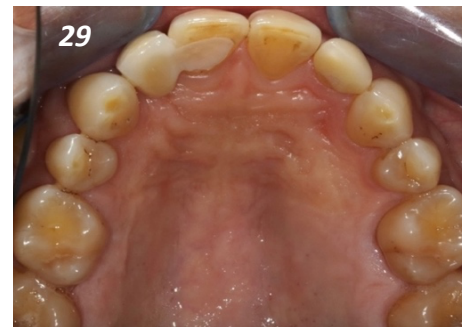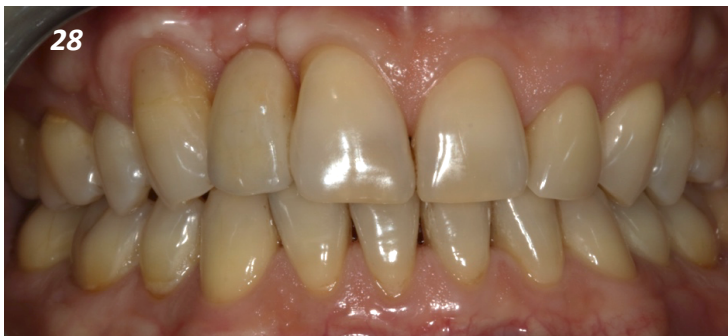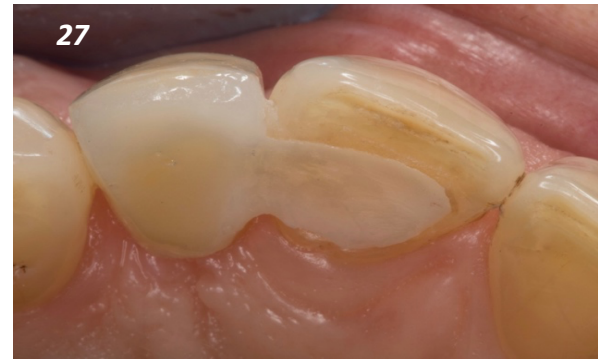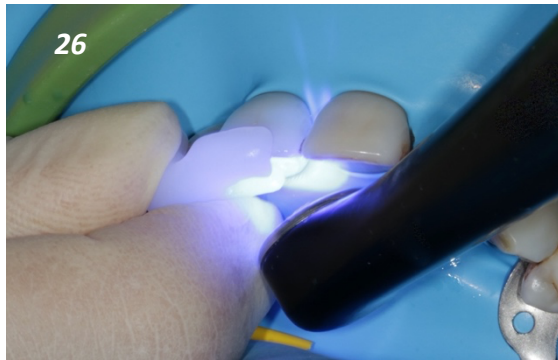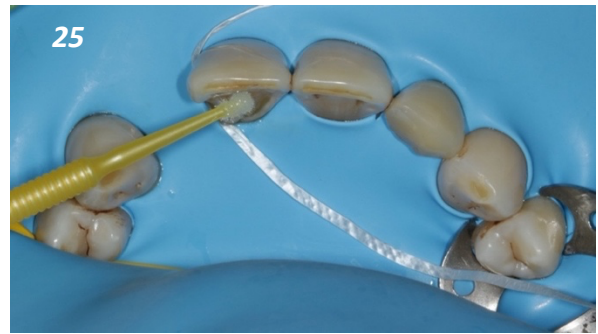


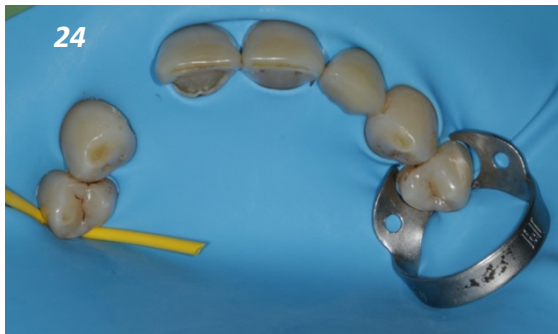Fig. 24 : Mise en place du champ opératoire.

Fig. 25 : Application du Panavia® V5 Tooth Primer sur la face palatine de la 11.

Fig. 26 : Assemblage à l'aide de la clef papillon et photopolymérisation du Panavia® V5.

Fig. 27 : Vue palatine du bridge collé cantilever et de son ailette après polissage et réglage de l'occlusion.

Fig. 28 : Vue frontale des deux arcades maxillaires en occlusion à une semaine post-opératoire.

Fig. 29 : Vue occlusale de l'arcade maxillaire à une semaine post-opératoire.

Fig. 30 : Vue du sourire à une semaine.

Fig. 31 : Intégration esthétique du bridge collé à une semaine.

Discussion

Ce traitement prothétique par bridge cantilever permet au patient de bénéficier d'une réhabilitation fixe et minimalement invasive qui, lorsque les indications sont respectées et les procédures maîtrisées, possède une longévité remarquable.⁴⁹ L'examen clinique se doit d'être rigoureux afin de déceler d'éventuels facteurs d'échecs comme un trouble de l'occlusion.⁵¹ Cette solution thérapeutique est dès lors contre-indiquée en cas d'occlusion non favorable (classe II.2) ou de parafonctions. Aucun contact antagoniste n'est souhaité sur l'intermédiaire du bridge collé tant en occlusion statique que lors des mouvements dynamiques.^{23,52} En effet, le décollement de l'ailette est principalement dû aux forces dans l'axe vestibulo-palatin qui sont bien plus importantes que celle s'appliquant dans l'axe occlusal.⁵³

Le bridge collé cantilever à armature zirconie a fait preuve d'excellents taux de succès avec un recul clinique important de plus de 10 ans.^{30,52} Concernant les armatures en vitrocéramique, les études publiées à ce jour restent à plus court terme mais les taux de succès rapportés sont comparables : 90,5% au bout de 2 ans voire même 100% pour une autre étude de 4 ans.^{16,31}

Grâce à ses performances mécaniques, une infrastructure en zirconie nécessite des surfaces de connexion et des épaisseurs de matériau plus faible que la vitrocéramique renforcée au disilicate de lithium. Néanmoins cette dernière aura un meilleur potentiel d'adhésion à la dent support. Le risque d'échec principal des armatures en zirconie qui en découle, est le

décollement de l'ailette, alors que dans le cas de l'utilisation de la vitrocéramique il s'agira en majorité d'une fracture.⁵⁴ La zirconie permet donc de réduire de façon importante le risque de fracture entre l'ailette et le pontique ce qui augmente les possibilités de réintervention (ré-assemblage sur le pilier). De plus, l'obtention d'une embrasure plus harmonieuse et naturelle est facilitée. La section entre l'intermédiaire et l'ailette des cantilevers a été décrite de façon empirique, en se basant sur une étude des surfaces de connexion minimales pour les bridge conventionnels.⁵⁵ Avec le mouvement différentiel des dents supports et les forces de cisaillement qui s'appliquent dans un bridge conventionnel, il a été admis qu'une surface au minimum identique serait suffisante pour un bridge collé à une ailette.⁵⁵ Aujourd'hui, la conception numérique offre un outil performant pour calculer efficacement la taille de la connexion, la surface de collage et les rayons de courbures. Cette gestion numérique est facilitatrice d'un contrôle optimal de ces paramètres, lors de la conception de l'élément prothétique.

Il est intéressant de noter que le choix du système de collage (Panavia® ou Multilink®) influencerait peu le taux de succès clinique : les valeurs d'adhésion pour une armature zirconie se situent aux alentours de 30 Mpa.^{29,56,57} Néanmoins, une colle ou un primer contenant du MDP semble être un prérequis pour assurer une liaison adhésive satisfaisante pour ce type d'armature.^{37,49} Depuis peu, pour résoudre la problématique du rapport résistance/adhésion, de nouvelles techniques sont à l'essai. Une armature en céramique hybride (vitrocéramique pressée sur l'intrados de l'ailette en zirconie) réunirait les meilleures

caractéristiques des céramiques utilisées : excellente adhésion de la vitrocéramique et résistance mécanique de la zircone.²³

L'impression 3D du modèle de travail nécessaire à la stratification de la céramique cosmétique doit être retouché au niveau de l'intermédiaire du bridge afin d'obtenir une légère compression du pontique. Se retrouve ici un désavantage de l'empreinte optique qui ne peut actuellement pas enregistrer la dépressibilité tissulaire. Il peut être alors judicieux de retravailler cette partie du modèle en remplaçant la résine par du silicone.

La difficulté majeure lors de la phase d'assemblage, est le positionnement parfait de la pièce prothétique pendant le collage sous digue. Une clef permet de surmonter cette complexité. Le design particulier de cette clef « papillon », en appui sur les dents adjacentes permet de maintenir l'élément prothétique dans sa position (malgré l'effet de « rebond » de la digue) tout en permettant un contrôle visuel et un accès facile pour retirer les excès de colle.³²

Le principal *challenge* de cette situation clinique fut de proposer au patient une solution fixe, respectant le gradient thérapeutique et sans aucune modification du parodonte suite aux différents échecs implantaires et reconstitutions tissulaires

effectuées par le passé. Le patient s'est en effet opposé à un aménagement chirurgical des tissus mous qui aurait été cependant souhaitable pour parfaire l'intégration parodontale et esthétique du bridge collé.

Conclusion

La stratégie de réhabilitation prothétique d'un édentement antérieur est souvent délicate. Le bridge collé cantilever fait aujourd'hui partie intégrante des outils thérapeutiques du praticien avec une excellente longévité. Ce procédé minimale-ment invasif et réversible respecte le gradient thérapeutique, ce qui en fait un traitement de choix pour le remplacement d'une incisive absente. Une rigueur importante est nécessaire, tant dans l'indication que dans la réalisation, afin d'obtenir les taux de succès cliniques à long terme de la littérature scientifique meilleurs résultats. La chaîne numérique prothétique apporte un véritable bénéfice d'analyse lors de la conception de ce type de pièce. De surcroît, le bridge collé cantilever est reçu de façon favorable par les patients, en leur procurant un haut degré de satisfaction et une nette amélioration de leur qualité de vie.^{16,47,58}

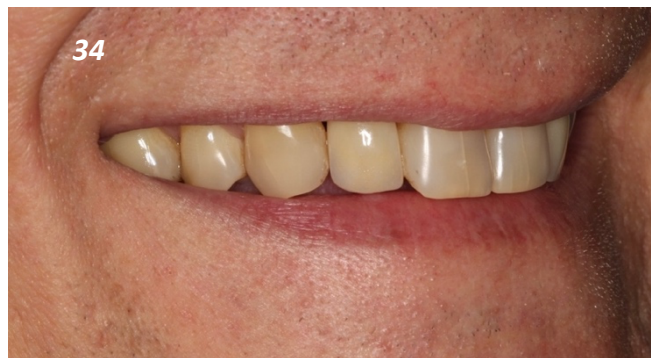
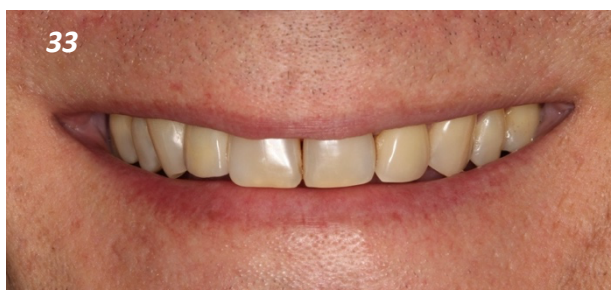
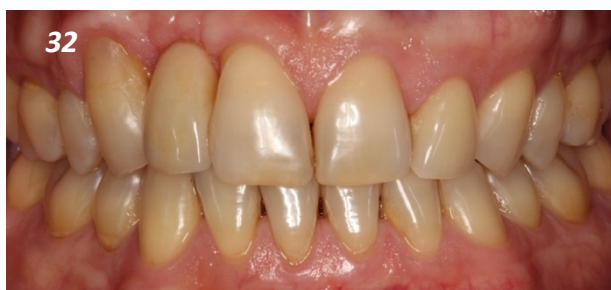Fig. 32 : Vue vestibulaire à 3 mois.

Fig. 33 : Vue du sourire de face à 3 mois.

Fig. 34 : Vue du sourire de profil à 3 mois.

Bibliographie

1. Attal J, Tirlet G. Le cantilever : une nouvelle géométrie pour les bridges collés. *Réal Clin*. 2015;26(25-34):10.
2. Matalova E, Fleischmannova J, Sharpe PT, Tucker AS. Tooth agenesis: from molecular genetics to molecular dentistry. *J Dent Res*. 2008;87(7):617-623.
3. Polder BJ, Van't Hof MA, Van der Linden FPGM, Kuijpers-Jagtman AM. A meta-analysis of the prevalence of dental agenesis of permanent teeth. *Community Dent Oral Epidemiol*. 2004;32(3):217-226.
4. Gassner R, Bösch R, Tuli T, Emshoff R. Prevalence of dental trauma in 6000 patients with facial injuries. *Oral Surg Oral Med Oral Pathol Oral Radiol Endodontology*. 1999;87(1):27-33.
5. Tuli T, Hächl O, Rasse M, Kloss F, Gassner R. Dentoalveoläre Traumen. *Mund Kiefer Gesichtschir*. 2005;9(5):324-329.
6. Levin L, Halperin-Sternfeld M. Tooth preservation or implant placement: a systematic review of long-term tooth and implant survival rates. *J Am Dent Assoc* 1939. 2013;144(10):1119-1133.
7. Tomasi C, Wennström JL, Berglundh T. Longevity of teeth and implants – a systematic review. *J Oral Rehabil*. 2008;35(s1):23-32.
8. Hwang D, Wang H-L. Medical Contraindications to Implant Therapy: Part I: Absolute Contraindications. *Implant Dent*. 2006;15(4):353–360.
9. Hwang D, Wang H-L. Medical Contraindications to Implant Therapy: Part II: Relative Contraindications. *Implant Dent*. 2007;16(1):13–23.
10. Danan M, Kruk H, Chevalier G, Cherkaoui S, Dancheva B, Bensaïd X. Implantologie dans le plan de traitement parodontal. *EMC*. Published online 2020:23.
11. Leclercq P, Dohan SL, Dohan DM. Implantologie axiale : procédures chirurgicales et stratégies prothétiques. *EMC*. Published online 2020:30.
12. Schwartz-Arad D, Bichacho N. Effect of age on single implant submersion rate in the central maxillary incisor region: a long-term retrospective study. *Clin Implant Dent Relat Res*. 2015;17(3):509-514.
13. Rochette AL. Attachment of a splint to enamel of lower anterior teeth. *J Prosthet Dent*. 1973;30(4, Part 1):418-423.
14. Hopkins C. An immediate cantilever Rochette bridge. *Br Dent J*. 1981;151(9):292-295.
15. Kern M, Sasse M. Ten-year Survival of Anterior All-ceramic Resin-bonded Fixed Dental Prostheses. *J Adhes Dent*. 2011;(5):407–410.
16. Sun Q, Chen L, Tian L, Xu B. Single-tooth replacement in the anterior arch by means of a cantilevered IPS e.max Press veneer-retained fixed partial denture: case series of 35 patients. *Int J Prosthodont*. 2013;26(2):181-187.
17. Shaw MJ, Tay WM. Clinical performance of resin-bonded cast metal bridges (Rochette bridges). A preliminary report. *Br Dent J*. 1982;152(11):378-380.
18. Kern M. Clinical long-term survival of two-retainer and single-retainer all-ceramic resin-bonded fixed partial dentures. *Quintessence Int Berl Ger* 1985. 2005;36(2):141-147.
19. Botelho MG, Chan AWK, Leung NCH, Lam WYH. Long-term evaluation of

- cantilevered versus fixed–fixed resin-bonded fixed partial dentures for missing maxillary incisors. *J Dent*. 2016;45:59-66.
20. Saker S, El-Fallal A, Abo-Madina M, Ghazy M, Ozcan M. Clinical survival of anterior metal-ceramic and all-ceramic cantilever resin-bonded fixed dental prostheses over a period of 60 months. *Int J Prosthodont*. 2014;27(5):422-424.
 21. King PA, Foster LV, Yates RJ, Newcombe RG, Garrett MJ. Survival characteristics of 771 resin-retained bridges provided at a UK dental teaching hospital. *Br Dent J*. 2015;218(7):423-428; discussion 428.
 22. Frédéric N. Haute Autorité de santé. Published online 2016:112.
 23. Ceinos R. Bridge collé d'un nouveaux genre en biocéramique. *Quintessence Fr*. 2020;14(1):69.
 24. Shimizu H, Kawaguchi T, Takahashi Y. The current status of the design of resin-bonded fixed partial dentures, splints and overcastings. *Jpn Dent Sci Rev*. 2013;50.
 25. Kern M, Cleser R. Cantilevered All-Ceramic, Resin-Bonded Fixed Partial Dentures: A New Treatment Modality. *J Esthet Restor Dent*. 1997;9(5):255-264.
 26. Komine F, Tomic M. A single-retainer zirconium dioxide ceramic resin-bonded fixed partial denture for single tooth replacement: a clinical report. *J Oral Sci*. 2005;47(3):139-142.
 27. Soualhi H. Bridge collé en zircone : à propos d'un cas. *Actual Odonto-Stomatol*. 2017;(283):5.
 28. Sasse M. All-ceramic resin-bonded fixed dental prostheses: Treatment planning, clinical procedures, and outcome. *Quintessence Int*. 2014;45(4):7.
 29. Sasse M, Eschbach S, Kern M. Randomized clinical trial on single retainer all-ceramic resin-bonded fixed partial dentures: Influence of the bonding system after up to 55 months. *J Dent*. 2012;40(9):783-786.
 30. Kern M, Passia N, Sasse M, Yazigi C. Ten-year outcome of zirconia ceramic cantilever resin-bonded fixed dental prostheses and the influence of the reasons for missing incisors. *J Dent*. 2017;65:51-55.
 31. Ries S, Wolz J, Richter E-J. Effect of design of all-ceramic resin-bonded fixed partial dentures on clinical survival rate. *Int J Periodontics Restorative Dent*. 2006;26(2):143-149.
 32. Tirlet G, Attal J. Les bridges collés cantilever en vitrocéramique renforcée au disilicate de lithium. *Réal Clin*. 2015;26:12.
 33. Tirlet G, Attal JP. Agénésie des incisives latérales. *ID Mag*. Published online 2015:8.
 34. Verfaille L. Le monolithique en disilicate de lithium et en zircone : interet dans les re-consitution coronaires périphériques en prothèse fixée unitaire. Published online 2018.
 35. Attal DJ-P. Bridge collé cantilever en céramique de haute ténacité assemblé à l'aide d'une colle réactive. *Fil Dent*. Published online 2008:4.
 36. Quigley NP, Loo DSS, Choy C, Ha WN. Clinical efficacy of methods for bonding to zirconia: A systematic review. *J Prosthet Dent*. Published online February 2020.
 37. Kern M, Wegner SM. Bonding to zirconia ceramic: adhesion methods and their durability. *Dent Mater*. 1998;14(1):64-71.
 38. Thompson JY, Stoner BR, Piascik JR, Smith R. Adhesion/cementation to zirconia and other non-silicate ceramics: Where are we now? *Dent Mater*. 2011;27(1):71-82.
 39. Scaminaci Russo D, Cinelli F, Sarti C, Giachetti L. Adhesion to Zirconia: A Systematic Review of Current Conditioning Methods and Bonding Materials. *Dent J*. 2019;7(3):74.
 40. Oh W, Götzen N, Anusavice KJ. Influence of connector design on fracture probability

of ceramic fixed-partial dentures. *J Dent Res*. 2002;81(9):623-627.

41. Kern M. Single-retainer resin-bonded fixed dental prostheses as an alternative to orthodontic space closure (and to single-tooth implants). *Quintessence Int*. 2018;49(10):10.
42. Lam WYH, Botelho MG, McGrath CPJ. Longevity of implant crowns and 2-unit cantilevered resin-bonded bridges. *Clin Oral Implants Res*. 2013;24(12):1369-1374.
43. Barwacz CA, Hernandez M, Husemann RH. Minimally Invasive Preparation and Design of a Cantilevered, All-Ceramic, Resin-Bonded, Fixed Partial Denture in the Esthetic Zone: A Case Report and Descriptive Review. *J Esthet Restor Dent*. 2014;26(5):314-323.
44. Kuijs R, van Dalen A, Roeters J, Wismeijer D. The Resin-Bonded Fixed Partial Denture as the First Treatment Consideration to Replace a Missing Tooth. *Int J Prosthodont*. 2016;29(4):337-339.
45. Samama Y. Fixed bonded prosthodontics: a 10-year follow-up report. Part II. Clinical assessment. *Int J Periodontics Restorative Dent*. 1996;16(1):52-59.
46. Barber MW, Preston AJ. An update on resin-bonded bridges. *Eur J Prosthodont Restor Dent*. 2008;16(1):2-9.
47. Antonarakis G, Prevezanos P, Gavric J, Christou P. Agensis of Maxillary Lateral Incisor and Tooth Replacement: Cost-Effectiveness of Different Treatment Alternatives. *Int J Prosthodont*. 2014;27(3):257-263.
48. Sasse M, Kern M. Survival of anterior cantilevered all-ceramic resin-bonded fixed dental prostheses made from zirconia ceramic. *J Dent*. 2014;42(6):660-663.
49. Mourshed B, Samran A, Alfaqih A, Samran A, Abdulrab S, Kern M. Anterior Cantilever Resin-Bonded Fixed Dental Prostheses: A Review of the Literature. *J Prosthodont Off J Am Coll Prosthodont*. 2018;27(3):266-275.
50. Liébart M-F, Fouque-Deruelle C, Santini A, et al. Smile Line and Periodontium Visibility. 2004;1(1):9.
51. Kern M. Single-retainer resin-bonded fixed dental prostheses as an alternative to orthodontic space closure (and to single-tooth implants). *Quintessence Int*. 2018;49(10):10.
52. Kern M. Fifteen-year survival of anterior all-ceramic cantilever resin-bonded fixed dental prostheses. *J Dent*. 2017;56:133-135.
53. Bhakta S, van Noort R, Cardew G. Improved retention of anterior cantilever resin-bonded prostheses by design alteration: An experimental and finite element study. *J Prosthet Dent*. 2006;95(3):209-217.
54. Devji T. Low-certainty evidence suggests high 5-year survival rate of all-ceramic resin-bonded fixed dental prostheses, and framework design and ceramic material may be associated with survival and complication rates. *J Am Dent Assoc 1939*. 2018;149(2):e51.
55. Wolfart S, Eschbach S, Scherrer S, Kern M. Clinical outcome of three-unit lithium-disilicate glass-ceramic fixed dental prostheses: up to 8 years results. *Dent Mater Off Publ Acad Dent Mater*. 2009;25(9):e63-71.
56. Ivoclar Vivadent. Revue technique Multilink.
57. Kuraray Noritake. Revue technique Panavia V5.
58. Anweigi L, Finbarr Allen P, Ziada H. Impact of resin bonded bridgework on quality of life of patients with hypodontia. *J Dent*. 2013;41(8):683-688.

Serment d'Hippocrate modifié et actualisé pour les Médecins dentistes

Au moment d'être admis à exercer une profession médicale, je promets et je jure d'être fidèle aux lois de l'honneur et de la probité.

Mon premier souci sera de préserver, de promouvoir ou de rétablir la santé dans toutes ses dimensions, physique et mentale, personnelle et sociale.

Pour cela, je travaillerai en partenariat respectueux avec mes confrères et avec toutes les autres professions qui partagent les mêmes objectifs.

J'aiderai les autorités sanitaires dans leurs efforts pour préserver et améliorer la santé de la population.

Je ne permettrai pas que des considérations de religion, d'ethnie, de classe sociale ou de revenus viennent s'interposer entre mes patients et moi.

Je donnerai mes soins à l'indigent et à quiconque me les demandera.

J'aurai comme objectif de prodiguer à mes patients les soins reconnus comme les plus efficaces par les sciences médicales du moment.

Je ne me laisserai pas influencer par la soif du gain. Je préserverai l'indépendance nécessaire à l'accomplissement de ces missions.

Je n'entreprendrai rien qui dépasse mes compétences et je considérerai comme un devoir absolu de perfectionner sans cesse celles-ci.

Je respecterai toutes les personnes, et leur autonomie.

J'informerai les patients des décisions envisagées, de leurs raisons et de leurs conséquences. Je tiendrai compte de leurs choix et de leurs préférences pour leur procurer la qualité de vie la meilleure. Je ne ferai rien pour forcer leur conscience.

Je garderai à mes maîtres le respect et la reconnaissance qui leur sont dus. J'apporterai mon aide à mes confrères ainsi qu'à leurs familles dans l'adversité.

Que les hommes et mes confrères m'accordent leur estime si je suis fidèle à mes promesses.

Que je sois couvert d'opprobre et méprisé si j'y manque.

FUCHS Jean-Guillaume - Édentement antérieur : Gestion numérique d'un bridge collé cantilever en zircone.

28 f., 40 ill., 30 cm.- Thèse : Odontologie ; Rennes 1 ; 2020 ; N° 42.20.20.

Résumé :

Le bridge collé cantilever fait aujourd'hui partie de l'arsenal thérapeutique du praticien. Cette stratégie de traitement minimalement invasif et respectant le gradient thérapeutique trouve tout son intérêt comme solution fixe et durable dans une situation d'échec implantaire comme illustré dans ce cas clinique.

Un recul clinique important de ce type de réhabilitation à armature zircone est déjà bien établi scientifiquement alors que celui d'une armature en vitrocéramique à base de disilicate de lithium reste relativement plus limité. Le respect du cadre de ses indications ainsi que la sélection des matériaux utilisés sont les indispensables au succès de cette thérapeutique prothétique. Les différents protocoles de préparation, de conception et d'assemblage, qui découlent principalement du choix du matériau, sont les garants d'une restauration durable. Le numérique s'inscrit aujourd'hui dans la chaîne prothétique comme un outil pertinent et facilitateur dans cette chaîne prothétique.

Une gestion minutieuse et précise de tous les paramètres du bridge collé cantilever à armature zircone permettent une réhabilitation pérenne de l'édentement unitaire antérieur.

Rubrique de classement : Cas Clinique

Mots-clés : Bridge collé cantilever, zircone, collage, prothèse, CFAO, édentement unitaire antérieur.

Mots-clés anglais MeSH : Single retainer, resin-bonded fixed partial denture, RBFDP, bonding, prosthesis, zirconia, CAD/CAM, single tooth replacement

Président : M. le Pr Olivier SOREL

Asseseurs : M. le Dr Etienne LEFRANÇOIS (Directeur de thèse)

JURY : M. le Dr Xavier RAVALEC (Directeur adjoint)

M^{me} la Pr Dominique CHAUVEL-LEBRET

M. le Dr Yann-Loïg TURPIN