



**HAL**  
open science

# Thérapeutique innovante dans la prise en charge des lésions cervicales d'usure : les chips de céramique

Marlène Dezest

► **To cite this version:**

Marlène Dezest. Thérapeutique innovante dans la prise en charge des lésions cervicales d'usure : les chips de céramique. Sciences du Vivant [q-bio]. 2021. dumas-03534170

**HAL Id: dumas-03534170**

**<https://dumas.ccsd.cnrs.fr/dumas-03534170>**

Submitted on 19 Jan 2022

**HAL** is a multi-disciplinary open access archive for the deposit and dissemination of scientific research documents, whether they are published or not. The documents may come from teaching and research institutions in France or abroad, or from public or private research centers.

L'archive ouverte pluridisciplinaire **HAL**, est destinée au dépôt et à la diffusion de documents scientifiques de niveau recherche, publiés ou non, émanant des établissements d'enseignement et de recherche français ou étrangers, des laboratoires publics ou privés.

**U.F.R. D'ODONTOLOGIE**

Année 2021

Thèse n°79

THESE POUR L'OBTENTION DU  
**DIPLOME D'ETAT de DOCTEUR EN CHIRURGIE  
DENTAIRE**

Présentée et soutenue publiquement

Par DEZEST, Marlène

Née le 20/06/1989 à Bayonne

Le 15 novembre 2021

**Thérapeutique innovante dans la prise en charge des  
lésions cervicales d'usure : les chips de céramique**

Sous la direction de : Jean-François LASSERRE

Membres du jury :

Mme BOILEAU Marie-José  
M. LASSERRE Jean-François  
M. D'INCAU Emmanuel  
M. CONTREPOIS Mathieu

Professeur des Universités  
Maitre de conférence des Universités  
Maitre de conférence des Universités  
Docteur en chirurgie dentaire

Président  
Directeur  
Rapporteur  
Assesseur

# UNIVERSITE DE BORDEAUX

MAJ  
01/09/2021

**Président** M. TUNON DE LARA Manuel  
**Directeur de Collège des Sciences de la Santé** M. PELLEGRIN Jean-Luc

## **COLLEGE DES SCIENCES DE LA SANTE UNITE DE FORMATION ET DE RECHERCHE DES SCIENCES ODONTOLOGIQUES**

**Directrice** Mme BERTRAND Caroline 58-01  
**Directeur Adjoint à la Pédagogie** Mr DELBOS Yves 56-01  
**Directeur Adjoint – Chargé de la Recherche** M. CATROS Sylvain 57-01  
**Directeur Adjoint – Chargé des Relations Internationales** M.SEDARAT Cyril 57-01

### **ENSEIGNANTS DE L'UFR**

#### **PROFESSEURS DES UNIVERSITES**

Mme	Caroline	BERTRAND	Prothèse dentaire	58-01
Mme	Marie-José	BOILEAU	Orthopédie dento-faciale	56-01
M	Sylvain	CATROS	Chirurgie orale	57-01
M	Raphaël	DEVILLARD	Dentisterie restauratrice et endodontie	58-01
Mme	Véronique	DUPUIS	Prothèse dentaire	58-01
M.	Bruno	ELLA NGUEMA	Sciences anatomiques et physiologiques - Biomatériaux	58-01
M.	Jean-Christophe	FRICAIN	Chirurgie buccale – Pathologie et thérapeutique	57-01

#### **MAITRES DE CONFERENCES DES UNIVERSITES**

Mme	Elise	ARRIVÉ	Prévention épidémiologie – Economie de la santé – Odontologie légale	56-02
Mme	Audrey	AUSSEL	Sciences anatomiques et physiologiques	58-01
Mme	Cécile	BADET	Biologie Orale	57-01
M.	Etienne	BARDINET	Orthopédie dento-faciale	56-01
M.	Michel	BARTALA	Prothèse dentaire	58-01
M.	Cédric	BAZERT	Orthopédie dento-faciale	56-01
M.	Christophe	BOU	Prévention épidémiologie – Economie de la santé – Odontologie légale	56-02
Mme	Sylvie	BRUNET	Chirurgie buccale – Pathologie et thérapeutique	57-01
M.	Jacques	COLAT PARROS	Sciences anatomiques et physiologiques	58-01
M,	Jean-Christophe	COUTANT	Sciences anatomiques et physiologiques	58-01
M.	François	DARQUE	Orthopédie dento-faciale	56-01
M.	François	DE BRONDEAU	Orthopédie dento-faciale	56-01
M.	Yves	DELBOS	Odontologie pédiatrique	56-01
M,	Emmanuel	D'INCAU	Prothèse dentaire	58-01
Mme	Mathilde	FENELON	Chirurgie Orale	57-01
Mme	Elsa	GAROT	Odontologie pédiatrique	56-01
M.	Dominique	GILLET	Dentisterie restauratrice et endodontie	58-01
Mme	Olivia	KEROUREDAN	Dentisterie restauratrice et endodontie	58-01
M.	Jean-François	LASSERRE	Prothèse dentaire	58-01
M.	Yves	LAUVERJAT	Parodontologie	57-01
Mme	Javotte	NANCY	Odontologie pédiatrique	56-01

M.	Adrien	NAVEAU	Prothèse dentaire	58-01
M.	Philippe	POISSON	Prévention épidémiologie – Economie de la santé – Odontologie légale	56-02
M.	Patrick	ROUAS	Odontologie pédiatrique	56-01
M.	Johan	SAMOT	Biologie Orale	57-01
Mme	Maud	SAMPEUR	Orthopédie dento-faciale	56-01
M.	Cyril	SEDARAT	Parodontologie	57-01
Mme	Noélie	THEBAUD	Biologie Orale	57-01
M.	Eric	VACHEY	Dentisterie restauratrice et endodontie	58-01

### **AUTRES ENSEIGNANTS**

M.	Cédric	FALLA	Prévention épidémiologie – Economie de la santé – Odontologie légale	56-02
M.	François	ROUZÉ L'ALZIT	Prothèse dentaire	58-01

### **ASSISTANTS**

M.	Bastien	BERCAULT	Chirurgie Orale	57-01
M.	Baptiste	BERGES	Prothèse dentaire	58-01
Mme	Mathilde	BOUDEAU	Odontologie conservatrice – Endodontie	58-01
Mme	Virginie	CHUY	Prévention épidémiologie – Economie de la santé – Odontologie légale	56-02
M	Pierre-Hadrien	DECAUP	Prothèse dentaire	58-01
Mme	Laura	DONNET	Biologie Orale	57-01
Mme	Julia	ESTIVALS	Odontologie pédiatrique	56-01
Mme	Laurie	FUCHS	Odontologie pédiatrique	56-01
Mr	Pierre-André	GUILLAUD	Parodontologie	57-01
Mme	Jane	GOURGUES	Prévention épidémiologie – Economie de la santé – Odontologie légale	56-02
Mr	Louis	HUAULT	Sciences anatomiques et physiologiques	58-01
Mme	Mathilde	JACQUEMONT	Parodontologie	57-01
Mme	Clémence	JAECK	Prothèse dentaire	58-01
Mr	Aymeric	JOUBERT DU CELLIER	Dentisterie restauratrice et endodontie	58-01
Mr	Jean-Baptiste	IRIBARREN	Dentisterie restauratrice et endodontie	58-01
Mme	Claudine	KHOURY	Prévention épidémiologie – Economie de la santé – Odontologie légale	56-02
Mme	Camille	LACAULE	Orthopédie dento-faciale	56-01
M.	Antoine	LAFITTE	Orthopédie dento-faciale	56-01
Mme	Léa	MASSE	Prothèse dentaire	58-01
Mme	Aude	MENARD	Prothèse dentaire	58-01
M	Florian	PILEU	Prothèse dentaire	58-01
Mme	Rawen	SMIRANI	Parodontologie	57-01
Mme	Florianne	VILLAT	Dentisterie restauratrice et endodontie	58-01
M.	Clément	VACHEY	Odontologie conservatrice – Endodontie	58-01
M	Paul	VITIELLO	Prothèse dentaire	58-01
Mme	Sophia	ZIANE	Odontologie conservatrice – Endodontie	58-01

## A notre Présidente de thèse

Madame le Professeur Marie-José BOILEAU

Professeur des Universités – Praticien Hospitalier

Section Orthopédie dento-faciale 56-01

*Je vous remercie d'avoir accepté de présider ma thèse. Je vous remercie également de votre enseignement tout au long de cette formation. Veuillez trouver dans ce travail l'expression de ma reconnaissance et de mon profond respect.*

## A notre Directeur de thèse

Monsieur le Docteur Jean-François LASSERRE

Maître de Conférences des Universités – Praticien Hospitalier

Section Prothèse dentaire – 58-01

*C'est peu dire que j'ai énormément appris à vos côtés et que je vous dois beaucoup. Merci de m'avoir ouvert les portes de votre cabinet dentaire pendant toutes mes années d'études. J'ai eu la chance de vous voir travailler et pu suivre, perchée sur mon escabeau, certains de vos patients. Merci ! Je tacherai de faire de mon mieux pour mettre en pratique ce que j'ai appris de vous et ce, durant toute ma carrière. Vous êtes un enseignant formidable et passionnant ainsi qu'un praticien de génie. Je me souviendrais aussi de votre intérêt curieux pour toutes sortes de bestioles volantes et effrayantes.*

## A notre Rapporteur de thèse

Monsieur le Docteur Emmanuel D'INCAU Maître de Conférences des Universités –  
Praticien Hospitalier

Section Prothèse dentaire – 58-01

*Je vous remercie d'avoir accepté de juger ce travail. J'ai eu la chance de faire mes premiers pas de dentiste à l'hôpital Pellegrin, merci d'avoir été un encadrant toujours bienveillant et pédagogue.*

*Veillez trouver ici l'expression de mes sentiments les plus respectueux*

### A notre Assesneur

Monsieur le Docteur Mathieu CONTREPOIS

*Je vous remercie d'avoir accepté de faire partie du jury. Mon tout premier cours en entrant dans le cursus d'odontologie était un TP que vous encadriez. Merci d'avoir eu la patience et la disponibilité pour me permettre de rattraper mon retard et d'aborder ainsi cette passerelle sereinement. C'est une façon de boucler ici la boucle. Merci.*

### A mes proches

A mes parents

*Je vous avais dit ne pas vouloir perdre mon temps sur les bancs de la fac et que je n'étais même pas sûre d'aller jusqu'au bout de la licence. Qu'est ce que j'allais devenir ? Pardon pour les cheveux blancs. Merci de nous avoir toujours poussé.*

A mes soeurs

*Merci d'avoir essayé de me raisonner et de me faire entendre que faire une passerelle après déjà autant d'années d'études était une folie. La folie est de reproduire les mêmes choses en espérant un résultat différent. Souvenons-nous en. Qui ose, gagne.*

Au noyau dur

*Lydie, Manu, Sacha, Pépone, Vivien, Sébastien, Marius, Marcel, Raymond, Hilda, et ceux que je ne connais pas encore, je suis contente de vous avoir à mes côtés pour cette étape de ma vie et aussi les prochaines. Merci d'être toujours là. Je jure que cette fois c'est la dernière thèse. J'espère que le champagne est au frais.*

*Jacqueline, Raymond, Carmen, Stéphane, l'amour est éternel.*

A mes amis

*On ne choisit pas sa famille (je n'aurais pas pu mieux tomber cela dit) mais on choisit ses amis. Je n'ai pas besoin de vous nommer, je vous compte sur les doigts de la main et vous*

*êtes mes indispensables. Merci de toujours m'encourager et d'être aussi bienveillants. Je ne connais pas de meilleurs menteurs que vous.*

Pierre, Lucho, Marie-Jo et Marina

*J'ai poussé les portes du cabinet en 2016 pour y faire mon premier stage. Ma sœur avait eu la carte pro d'un dentiste client de la banque dans laquelle elle travaillait « tu devrais aller le voir, il a un super cabinet et est très gentil ». A ce moment j'étais sur un fil, cette réorientation en dentaire demandait tellement d'efforts, je ne savais plus si je voulais poursuivre. Je n'ai jamais autant douté qu'à ce moment. Sans le savoir vous m'avez donné un second souffle. Il y a des rencontres déterminantes dans la vie. Merci d'avoir rallumé la lumière! Aujourd'hui quand je suis seule au cabinet le samedi matin, assise au bureau, je me dis presque à chaque fois « ce n'est pas possible ».*

Magdalena,

*J'étais en rempla à Nogaro la nuit où tu as voulu pointer le bout de ton nez. J'ai du attendre quelques jours avant de pouvoir rentrer pour te rencontrer. Je me souviendrais toujours avoir entendu mon téléphone sonner, voir que ta tante Isabelle m'avait envoyé une photo. J'étais en soin et je ne pouvais pas ouvrir le message sur le coup, je savais très bien que c'était la première photo de toi.*

*Quand tu seras capable de lire ça, tu auras bien grandi. Vise toujours le plus haut possible, tout est à ta portée, ne ménage jamais tes efforts, on n'a rien sans rien dans la vie. N'aies jamais peur de changer ce qui ne va pas, quel que soit ton âge, ta situation, il n'est jamais trop tard ! Marche vers le bonheur tout en sachant bien sûr que les roses ont aussi des épines. Tu verras que dans la vie on ne peut pas toujours prendre la ligne droite, les choses ne se passent pas toujours comme on l'avait prévu, voulu. Dans ces moments où tu n'auras plus la main, ne lutte pas, laisse toi embarquer et surtout ne perds jamais espoir, tout arrive, la vie à plus d'imagination que toi c'est juste ça. On sera là pour s'occuper des épines Petite.*

...

*Pas trop tôt ! Je crois que c'est toi ma prochaine étape.*

# Table des matières

<b>INTRODUCTION</b>	<b>1-2</b>
<b>BIBLIOGRAPHIE</b>	<b>3-43</b>
<u>Chapitre 1 : Les lésions cervicales non carieuses</u>	4-29
1. La formation des lésions d'usure	5-12
1.1 L'usure, un processus physiologique	5-7
1.1.1 Les dents, outils au service de la fonction	5-6
1.1.2 Les différents mécanismes tribologiques de l'usure dentaire	6-7
1.2 Les formes cliniques d'usure dentaire	8-12
2. Particularité des lésions cervicales d'usure	12-20
2.1 Notions importantes à connaître	12-15
2.1.1 Définitions des LCNC	12-13
2.1.2 Lésions cervicales : diagnostic différentiel	13
2.1.3 La région cervicale est une zone de fragilité	14-15
2.2 Les différentes formes cliniques rencontrées	15-20
2.2.1 Formes macroscopiques variables des LCNC	15-17
2.2.2 Changements microstructuraux référencés	17-20
3. Des lésions fréquentes et multifactorielles	20-29
3.1 Prévalence	20-22
3.1.1 De nombreux patients concernés	20-22
3.1.2 Des dents plus touchées	22
3.2 Etiologie des LCNC	22-24
3.2.1 Origines extrinsèques	22-24
3.2.2 Origines intrinsèques	24
3.3 Un motif de consultation fréquent	25-29
3.3.1 Des doléances récurrentes	25-26
3.3.2 Outils d'évaluation et de suivi de l'évolution des lésions	26-29
<u>Chapitre 2 : La prise en charge des LCNC</u>	30-43
1. Investigation clinique globale comme point de départ	31
2. L'éventail thérapeutique : prévention vs action	31-37
2.1 La prévention pour l'identification et la gestion des facteurs étiologiques	31-32
2.2 Traiter les pertes de substances et les gènes occasionnées	32-37
2.2.1 Agir sur l'hypersensibilité dentinaire	32-33
2.2.2 Restaurations des pertes de substance et respect du gradient thérapeutique	33-34



2.2.3	La chirurgie muco-gingivale, partie intégrante du traitement des LCNC	35-36
2.2.4	Maintenance et contrôle garant du succès thérapeutique	36-37
3.	Les restaurations adhésives en céramique	37-43
3.1	Les matériaux phares de la dentisterie moderne	37-39
3.2	Les écueils rencontrés	39-40
3.3	Les systèmes à privilégier pour un résultat durable	40-42
3.4	Les céramiques dans les restaurations des LCNC	42-43
	<b>REALISATION CLINIQUE</b>	<b>44-62</b>
	<u>Chapitre 1</u> Méthodologie pour la réalisation de chips en céramique	45-50
1.	Présentation	46
2.	La céramique pour les LCNC	46-50
2.1	Micro préparation de la lésion à traiter	46-47
2.2	Empreinte à insertion latérale ou empreinte optique	47
2.3	La couleur de la céramique monolithique	48
2.4	Le surcontourage amélaire	48-49
2.5	Finition mécanique en poli miroir	49-50
	<u>Chapitre 2</u> illustrations cliniques	51-62
1.	Anamnèse	52
1.1	Motif de consultation	52
1.2	Interrogatoire et examen endobuccal	52-53
2.	Prise en charge des dommages observés	53-54
2.1	Le contrôle de l'étiologie gage du succès thérapeutique	53
2.2	Stratégie thérapeutique validée en accord avec la patiente	53-54
3.	Mise en œuvre clinique étape par étape	54-62
3.1	Micro-préparation de la dentine slérotique	54-55
3.2	Empreinte à insertion latérale	55-56
3.3	Colorimétrie translucide monolithique	56-57
3.4	Mise en place du chips	58-61
3.5	Résultat final	61-62
	<b>DISCUSSION</b>	<b>63-65</b>
	<b>CONCLUSION</b>	<b>66-68</b>

# **Introduction**

La dentisterie actuelle se veut résolument conservatrice. La préservation des tissus dentaires est centrale et oriente chacune des décisions de prise en charge thérapeutique au cabinet. En effet ces 20 dernières années, la chirurgie dentaire a beaucoup progressé. Tant sur la gestion de la douleur lors des soins, que sur les techniques et matériaux mis en œuvre.

Les lésions cervicales d'usure (LCNC) sont très fréquemment rencontrées chez les patients. Bien sur chez les sujets âgés mais aussi, et de plus en plus, chez les plus jeunes. Les habitudes de vie et d'hygiène bucco-dentaire de la population contemporaine sont responsables de ce phénomène. Une attention particulière est portée à cette catégorie de lésion d'usure car si elles sont souvent rencontrées, la moitié seulement est traitée. Leur prise en charge constitue à l'heure actuelle un défi thérapeutique majeur. Non traitées les lésions auront tendance à s'aggraver, surtout si l'étiologie n'est pas maîtrisée, les symptômes qui y sont associés peuvent être très invalidants au quotidien pour les patients.

Si les lésions cervicales d'usure sont à ce point délaissées par les praticiens, c'est parce que leur restauration par le biais des techniques conventionnelles ne fonctionne pas correctement. En effet, les résines composites sont le plus souvent utilisées pour combler les pertes de substances et diminuer les gênes associées. Ce traitement présente un taux d'échec très important. Par exemple les composites se décollent, jaunissent, ils sont difficilement mis en œuvre car à cet endroit la digue est compliquée à poser, tout ceci décourage les dentistes.

La nature des tissus dentaires au niveau de la zone cervicale des dents est très particulière et encore plus quand une LCNC s'y est formée. La présente d'une couche hyperminéralisée, qui résiste notamment au traitement à l'acide orthophosphorique, ainsi qu'un nombre de tubuli dentinaires réduits la caractérisent. Il est alors facile de comprendre qu'aborder une LCNC de façon classique est déjà une erreur dans sa prise en charge thérapeutique.

Les résines composites sont aussi des matériaux qui présentent des faiblesses pour cette indication précise. La présence d'humidité constante et la proximité avec le parodonte marginal en plus d'une exposition à des forces spécifiques à la zone cervicale ne permettent pas d'envisager le composite comme un matériau très adapté, du moins de façon durable, pour traitement des LCNC.

La céramique est un matériau noble, stable, elle renforce la dent. Des pièces très petites peuvent être conçues. Associées à l'avènement du collage ces dernières années, il est possible d'envisager une autre solution pour palier aux écueils rencontrés. Les chips de céramique vont être présentées dans le cadre de cette thèse, ils constituent une option thérapeutique innovante et prometteuse.

# **Bibliographie**

# Chapitre 1 :

## Les lésions cervicales non carieuses (LCNC)

### Résumé :

L'usure dentaire est un processus physiologique étroitement lié à l'âge. S'il existe un large éventail de lésions d'usure, celles localisées au niveau cervical des dents, appelées LCNC, présentent des caractéristiques bien spécifiques et constituent un enjeu thérapeutique majeur. Il est donc important de savoir bien les diagnostiquer et d'être capable de différencier les formes macroscopiques les plus fréquentes pour une prise en charge réussie. De plus, les pratiques d'hygiène et les régimes alimentaires contemporains sont responsables de l'apparition de lésion, parfois sévère, chez des patients de plus en plus jeunes. Identifier les étiologies incriminées sera une part intégrante du succès thérapeutique. Les outils d'évaluation et de suivi de l'évolution des lésions sont à connaître puisqu'ils s'avèrent être des aides précieuses pour le praticien dans la prise en charge des patients concernés.

Avant de s'intéresser exclusivement aux LCNC, il est indispensable de présenter l'usure dentaire de façon plus large et d'en décrire les principaux mécanismes afin de comprendre la spécificité de celles localisées au niveau du collet des dents.

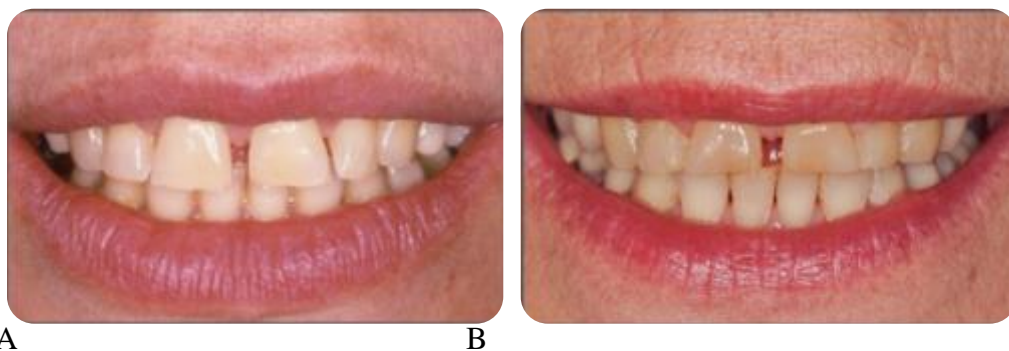## 1. La formation des lésions d'usure

### 1.1. L'usure, un processus physiologique

#### 1.1.1 Les dents, outils au service de la fonction

L'usure dentaire est un processus physiologique observable au fur et à mesure de la vie du patient (1). Selon le Littré, l'usure est une détérioration suite à l'usage, en opposition au traumatisme dentaire il s'agit d'une perte de substance progressive causée par des phénomènes répétitifs. En effet, les organes dentaires peuvent être assimilés à de véritables outils, il n'est donc pas surprenant qu'au cours du temps, des modifications généralisées liées à l'usure soient visibles.

En effet, si au moment de leur éruption les dents permanentes sont notamment caractérisées par une microgéométrie de surface aux nombreux reliefs, au cours du temps, l'épaisseur d'émail diminue. Des plages de dentine peuvent être exposées et la surface de la dent tend à devenir lisse. Ce phénomène est imputable principalement à l'abrasion causée par la fonction masticatoire, plus exactement par les frictions quotidiennes exercées sur les dents.



**Figure 1 : Usure physiologique des dents au cours du temps. A.** Dents jeunes trilobées avec un état de surface non lisse **B.** 27 ans plus tard : Raccourcissement du bord libre et diminution de la micro géométrie de surface, l'épaisseur d'émail générale a diminuée (Source personnelle du Dr Lasserre)

Il faut savoir que le modèle physiologique d'usure par abrasion était plus sévère dans les populations du passé (bol alimentaire coriace, cru et riche en aliments abrasifs) (2). Même s'il est encore observé, dans une moindre mesure, il est aujourd'hui largement remplacé par un modèle érosif pathologique, en lien avec les habitudes alimentaires et les procédures d'hygiène des populations contemporaines (3). Une forte augmentation de la fréquence des lésions d'usure est observée et en particulier chez les individus jeunes (surconsommation de sodas, etc.) (3) (4). Les différentes formes d'usure vont être maintenant décrites.

### *1.1.2 Les différents mécanismes tribologiques de l'usure dentaire*

Les étiologies à l'origine de la formation des lésions d'usure seront détaillées ultérieurement, il est important de comprendre en amont les mécanismes physiques ou chimiques mis en jeu dans le processus d'usure. L'abrasion, l'attrition, l'abfraction et l'érosion sont les principaux phénomènes décrits à ce jour en odontologie (5).

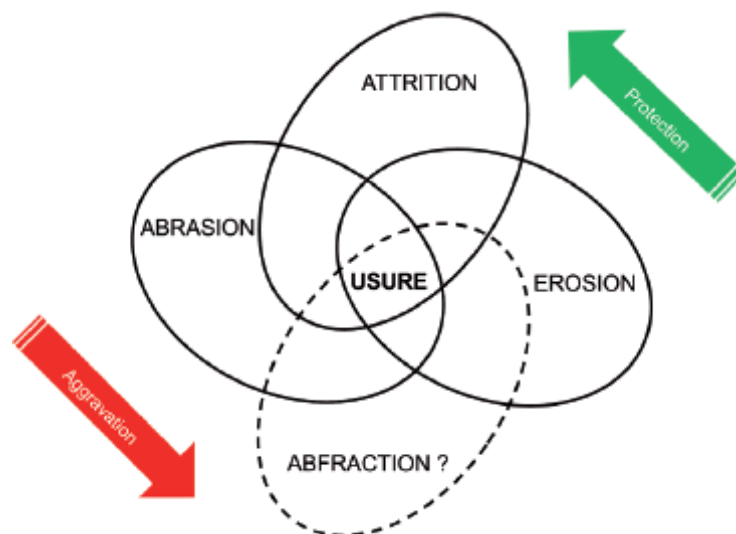
Il existe une science, la tribologie, qui étudie de façon précise les frictions appliquées aux dents et qui les classe en fonction des mécanismes impliqués, elles sont simplifiées ci-dessous :

- L'**attrition** ou usure abrasive à deux corps : il s'agit de la conséquence de la friction entre deux corps solides en mouvement dont les surfaces sont en contact direct. En dentaire, l'attrition représente le phénomène progressif d'usure lié aux contacts occlusaux et proximaux qui se produisent, de façon physiologique (mastication) ou pathologique (parafontions). Si les exemples d'usures sur les faces visibles des dents ne manquent pas, il est aussi admis qu'au cours de la vie, l'arcade dentaire peut perdre jusqu'à un centimètre de longueur à cause de l'usure des points de contact (compensée par la mésialisation des dents) (6).
- L'**abrasion** ou usure à 3 corps : représente la friction de deux corps solides en mouvement entre lesquels s'interpose un troisième corps dont la dureté, la taille et la forme de ce dernier aura une incidence sur la sévérité du phénomène et sa répartition (généralisé ou localisé)
- L'**érosion** résulte d'un processus chimique ou électrolytique se produisant dans la cavité buccale entraînant la rupture des liaisons entre les molécules

d'hydroxyapatite conduisant à une perte de surface dentaire. Nous le verrons par la suite, mais les substances délétères peuvent être d'origine exogènes ou endogènes, causer des lésions essentiellement palatines ou vestibulaires.

- L'**abfraction** ou flexion dentaire est un phénomène assez controversé (7). Les dents sont soumises à de fortes contraintes occlusales au cours du cycle masticatoire et particulièrement en cas de parafunctions (eg bruxisme), les forces sont distribuées à travers toute la structure de la dent. Dans les années 80, Lee et Eakle formulèrent l'hypothèse selon laquelle les contraintes occlusales généreraient de fortes tensions au niveau de la zone cervicale (8). La répétition des forces de traction et de compression, engendreraient une flexion de la dent à distance du point d'occlusion, entraînant des microfractures de la zone cervicale puis une perte de substance. Très peu d'études ont depuis été conduites pour préciser ce concept qui a la base est basé uniquement sur de la modélisation. La principale critique réside dans le fait que le ligament et l'os n'étaient pas pris en compte dans leur modèle. Or, selon certains auteurs en les incluant, de très significatives modifications quant au stress exercé sur la dent étaient obtenues (9) (10).

En résumé, l'usure dentaire est bien souvent multifactorielle. Elle est souvent influencée par divers facteurs aggravants ou à l'inverse protecteurs.



**Figure 2 : Mécanismes tribologiques impliqués dans la formation des lésions d'usure en odontologie (2)**

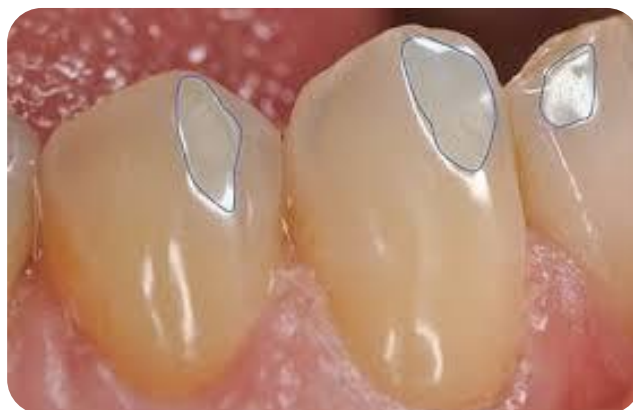

De façon plus concrète, un échantillon de cas cliniques va maintenant permettre d'illustrer les usures souvent rencontrées chez les patients. De leur forme les plus bénignes à leur forme les plus sévères, physiologiques ou pathologiques, impliquant des mécanismes physiques ou chimique ou combinant plusieurs procédés. En sachant lire les lésions très fréquemment observées chez les patients, il est possible de deviner les mécanismes et les étiologies impliquées. Il en sera de même pour procéder à l'analyse des LCNC, qui peut être plus délicate.

## 1.2 Les formes cliniques d'usure dentaire

Parmi les lésions d'usure fréquentes, **les facettes d'usure** traduisent un processus d'adaptation occlusale (11). Elles sont la conséquence de l'affrontement répété des dents lors des contacts dento-dentaire (attrition). En demandant au patient de serrer les dents ou en le guidant pour reproduire des mouvements, il est possible d'identifier précisément les zones de friction. Les lésions sur dents naturelles sont généralement visibles sur les deux corps antagonistes.

Notons ici l'importance de bien polir les céramiques, spécialement quand l'antagoniste est une dent naturelle. Dans le cas contraire, quand les deux corps n'ont pas la même dureté, des facettes d'usure encore plus importantes peuvent se former, au détriment de la dent qui s'usera plus que la céramique.

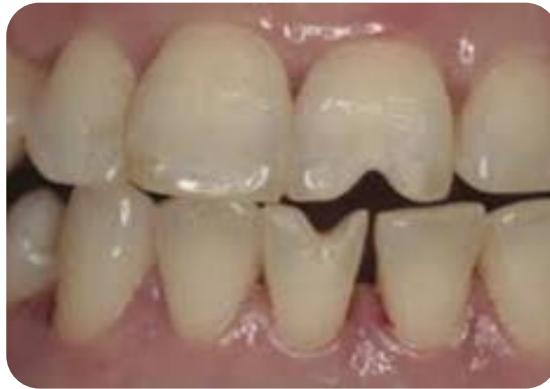

<https://dumas.ccsd.fr>

**Figure 3 : Facettes d'usure physiologiques traduisant l'adaptation occlusale**

Un autre exemple de lésions d'usure, ici probablement la résultante d'un tic de mordillement où un objet s'interpose entre les dents lors de la friction/cisaillement (abrasion). Ces

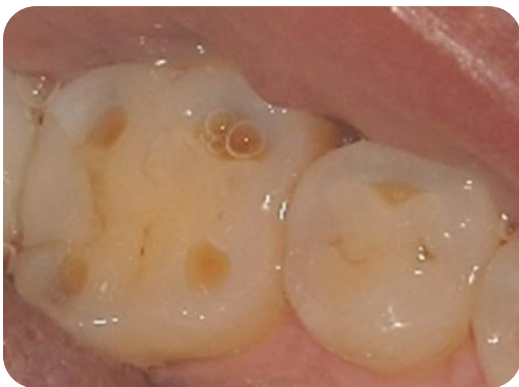dommages sont aussi très caractéristiques et facile à diagnostiquer. En effet, les lésions sont localisées, anormalement marquées, avec une forme qui ne peut pas être causée par des contacts dentaires seuls, ni par la simple fonction de mastication. Il s'agit ici d'une lésion dite pathologique dont la para fonction doit être identifiée et corrigée avant le traitement.



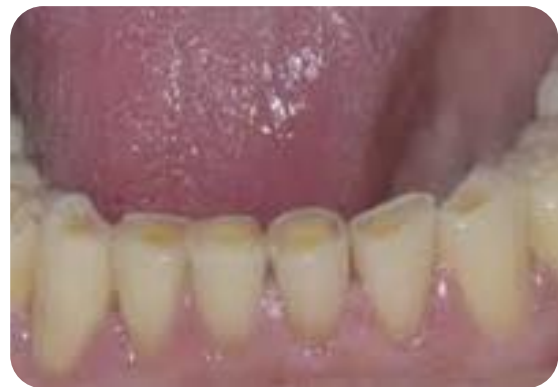<https://dumas.ccsd.fr>

**Figure 4 : Abrasion pathologique causée par une para fonction/tic de mordillement**

Autre exemple : Les îlots et plages dentinaires rencontrés chez les sujets âgés traduisent un processus d'usure physiologique et peut être généralisée à de très nombreuses dents (2). En effet, il n'est pas rare de voir des plages de dentine exposées en particulier au niveau des molaires mais aussi sur le bord libre des dents du bloc antérieur.



<https://www.dentistealdente.com>



<https://dumas.ccds.cnrs.fr>

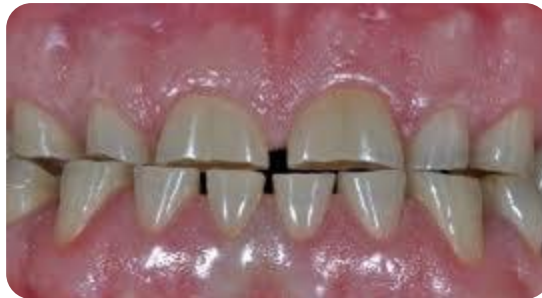**Figure 5 : Usure physiologique liée à l'âge généralisée à la majorité des dents**

Etant donné que ce phénomène est très progressif et se développe à bas bruit, ses dommages n'entraînent que peu de conséquences. En effet, il y a souvent une compensation des procès

alvéolaires maintenant la DVO. De plus, les dents ne sont pas plus sensibles au chaud/froid car la pulpe se rétracte également et accompagne le phénomène d'usure.

Nous l'avons vu, toutes les faces des dents peuvent être touchées, les faces proximales avec un raccourcissement de la taille de l'arcade et les faces vestibulaires et palatines qui paraissent de plus en plus lisses et jaunes au fur et à mesure que l'émail est usé. Notons également que cette usure, bien que clairement visible, reste relativement modérée et corrélable à l'âge du sujet. Quant aux mécanismes responsables, il est admis que l'ensemble des mécanismes sont impliqués (attrition, abrasion, érosion).

Le dernier exemple d'usure mécanique (attrition) commun est la conséquence d'une destruction intense et généralisée du bruxisme. Contrairement à l'usure physiologique, les mécanismes de friction sont très délabrants pour les dents et apparaissent à fortiori chez des sujets relativement jeunes (12). Les lésions sont souvent nettes, la cinématique mandibulaire peut se lire parfaitement en faisant glisser les arcades l'une contre l'autre (attrition).

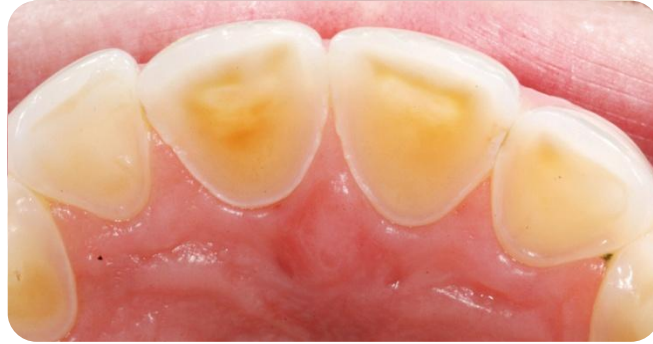

<https://dumas.ccds.cnrs.fr>

**Figure 6 : Lésions mécaniques pathologiques liées au bruxisme**

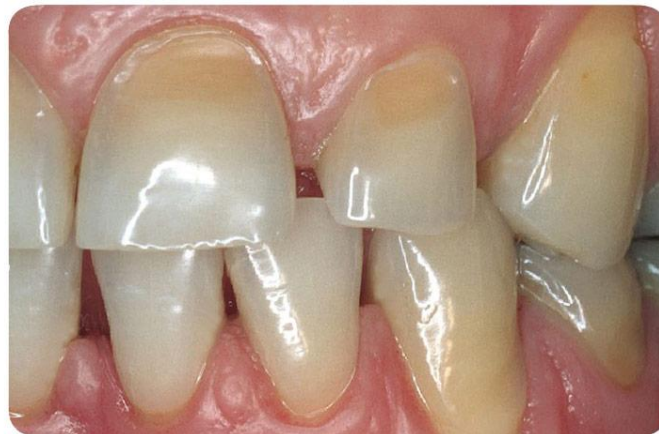Enfin, un cas illustrant les dommages chimiques et non mécaniques : les lésions érosives sont illustrées ci-dessous. Elles peuvent toucher toutes les faces des dents mais en fonction de la localisation des lésions, l'étiologie peut être devinée. Des usures érosives préférentiellement coté palatin évoquent un ROG. Les sucs gastriques acides sont responsables de cette « attaque chimique » au niveau de l'émail et de la perte de substance qui en découle (13) (14).

Aussi, lorsque des pertes de l'émail palatin sont rencontrées, ces dommages peuvent être attribués à des troubles du comportement alimentaire et à des régurgitations fréquentes qui agissent sur les dents selon le même principe que la ROG puisque la face palatine est plus en contact que la face vestibulaire avec les composés acides. L'interrogatoire du patient permettra de faire le diagnostic.



**Figure 7 : Lésion chimique de la face palatine des dents** (<https://dumas.ccds.cnrs.fr>)

L'usure chimique (érosion) peut aussi conduire à la perte de l'émail vestibulaire des dents. En clinique, on constate un état de surface très lisse et brillant qui traduit une perte d'épaisseur amélaire. En effet, l'atteinte cervicale est plus importante que sur le reste de la dent car c'est la zone où l'épaisseur d'émail est la plus fine, la dentine peut y être alors très visible. Ces lésions pathologiques sont caractéristiques de la surconsommation de sodas/citron et sont de plus en plus fréquentes, surtout chez les jeunes (15).



**Figure 8 : Lésions érosives attribuées à la surconsommation de soda**

(<https://www.laoratoire-medident.fr>)

*Nous avons vu à travers cette partie que l'usure dentaire est un nom générique qui regroupe quatre grands mécanismes physiques ou chimiques pouvant survenir seuls ou de manière combinée. Ils seront impliqués dans la formation des LCNC.*

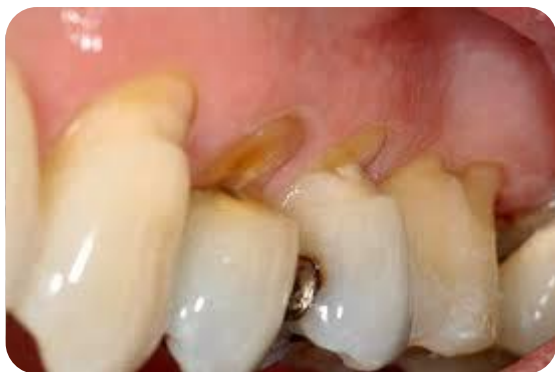*L'usure est un phénomène physiologique, lié à la fonction et s'accroît tout au long de la vie du patient. Il apparaît évident qu'en cas de parafontions et en fonction des habitudes alimentaires, l'usure puisse devenir pathologique. Les dents présentent alors localement ou globalement sur l'arcade une forme d'usure trop sévère par rapport à l'âge du sujet, elles mettent en péril la dent, la fonction mais peuvent également entraîner des douleurs.*

## 2. Particularité des lésions cervicales d'usure

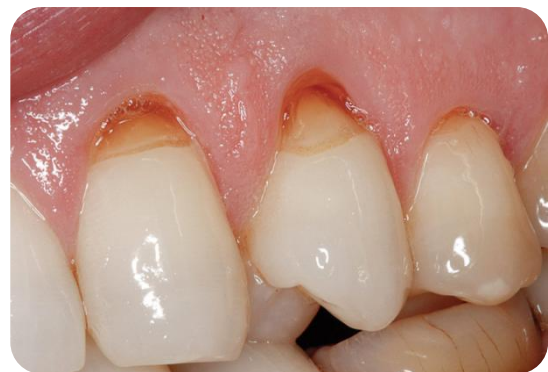### 2.1. Notions importantes

#### 2.1.1 Définition des LCNC

Différentes terminologies sont aujourd'hui rencontrées dans la littérature pour désigner les lésions non carieuses situées dans la zone cervicale des dents. Les plus connues sont odontolyse ou encore mylolyse mais on parle aussi de lésions cervicales d'usure (LCU).



A

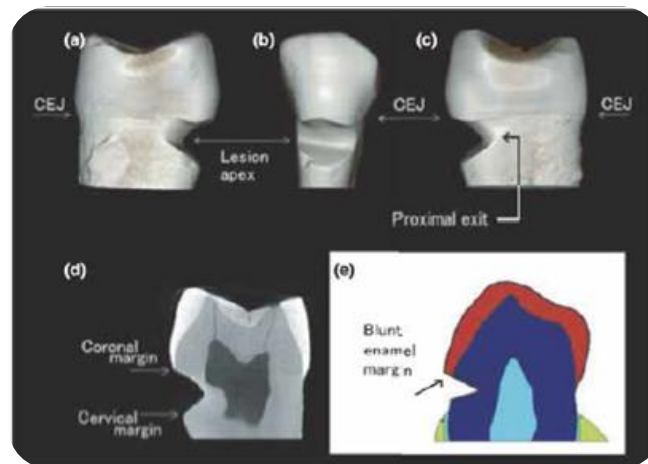


B

**Figure 9 : Lésions cervicales non carieuses A-En encoche B- En cuvette**

*(<https://www.semanticscholar.org>)*

Le terme considéré actuellement comme le plus approprié par la communauté scientifique est : lésion cervicale non carieuse (LCNC). Il désigne la perte de tissus dentaire au niveau de la jonction email-cément (Fig.10). Elle est d'origine non bactérienne et affecte préférentiellement la face vestibulaire des dents plutôt que la face linguale/palatine.



**Figure 10 : Caractéristique d'une LCNC (16)**

### 2.1.2. Lésions cervicales : Diagnostic différentiel

D'autres types de lésions affectant aussi cette zone comme, les caries, les résorptions cervicales ne sont pas incluses dans cette définition, il sera important de bien les différencier en clinique pour une prise en charge adaptée.

La **lésion carieuse** est la conséquence d'une atteinte bactérienne, elle peut être active ou arrêtée. La carie **active** présente une coloration allant du jaune au brun. Quand l'atteinte est seulement amélaire l'aspect de la lésion est rugueux. Lorsque la dentine est touchée, elle est alors ramollie, les contours sont irréguliers. En règle générale la présence de plaque dentaire est notée. La carie **arrêtée** quant à elle est de couleur plutôt foncée voire noirâtre, le fond de la cavité est lisse et dur, elle est souvent peu symptomatique. Il est possible de la distinguer des LCNC car ces dernières ne présentent que peu de variation de teinte.

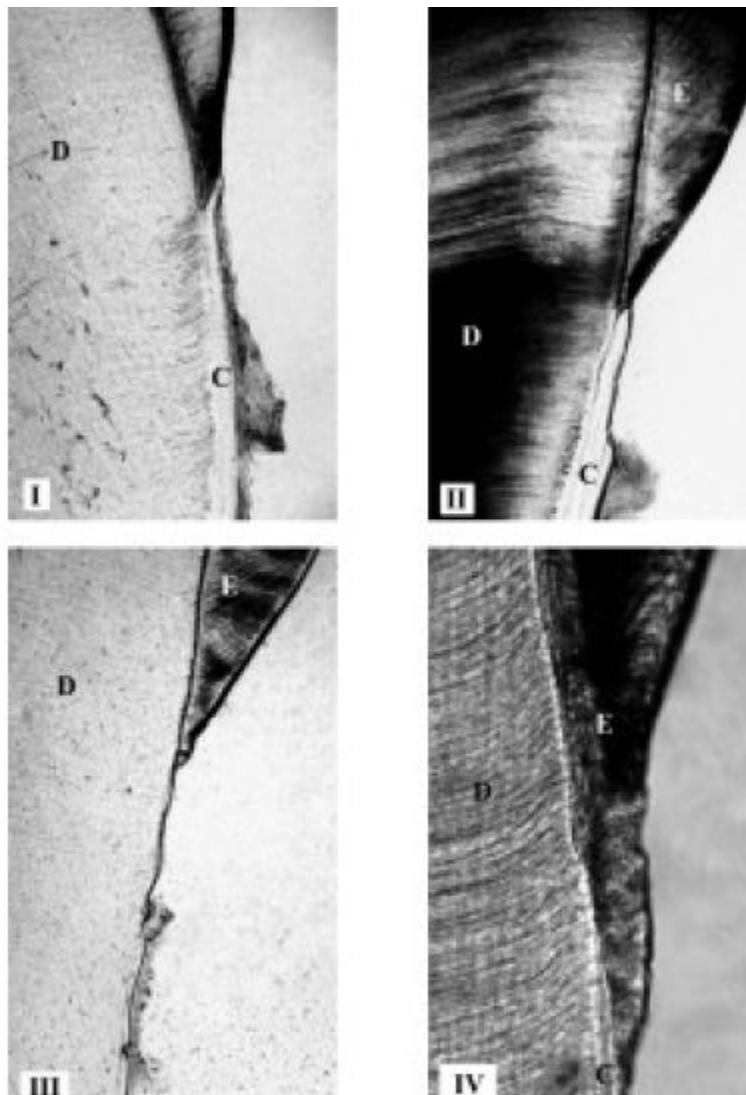
La **résorption radiculaire** externe est toujours pathologique quant elle concerne les dents permanentes. Les étiologies sont diverses et bien décrites dans la littérature (17). De façon simplifiée on distingue : les résorptions de surface qui sont limitées et touchent le cément seulement ; les résorptions de remplacement qui touchent aussi la dentine, les tissus lésés sont remplacés par le l'os entraînant l'ankylose de la dent ; enfin, les résorptions inflammatoires majoritairement apicales en lien avec une infection ou déclenchées par les traitements d'orthodontie. Les résorptions sont souvent asymptomatiques, aux contours flous, la dent reste vivante. Pour les atteintes plus sévères la radiographie montre une image radioclaire. Les résorptions externes sont associées très souvent à une inflammation des tissus parodontaux adjacents (la percussion est a ce titre positive) et la présence d'un « pink spot » est caractéristique ce qui peut aider à poser le diagnostic.



### 2.1.3. La région cervicale est une zone de fragilité

Les LCNC se forment sous la ligne de la jonction amélo-dentinaire qui est une zone de « fragilité » de la dent. En effet, cet endroit présente des particularités anatomiques qui vont être présentées et est également en communication avec les tissus mous.

Il existe des variantes morphologiques de la JEC suivant les individus (fig.11). Dans plus de la moitié des cas, le ciment recouvre légèrement l'email (fig 11.A). Il n'est « bord à bord » avec la couche d'email que dans un tiers des cas (fig 11.B) contrairement à ce que l'on attend lorsque l'on parle de « jonction » (18)(19). Il n'est pas non plus rare que l'email et le ciment ne soient pas directement en contact mais séparés, laissant à nue la dentine sous jacente (fig 11.C). Enfin, de façon assez exceptionnelle l'email recouvre légèrement le ciment au niveau de la JEC (fig 11.D) (18)(19).



**Figure 11 : Observation microscopique des différentes formes anatomiques de la JEC.**  
**A- le ciment chevauche l'émail B- Les deux entités sont bord à bord C- les deux entités ne sont pas en contact D- l'émail recouvre le ciment**

La JEC constitue une zone vulnérable pour plusieurs raisons histologiques et anatomiques. Premièrement l'épaisseur d'émail y est très fine et sa structure est différente par rapport au reste de la dent, il est moins minéralisé et plus poreux (20). Aussi, il a été montré que la liaison émail-dentine à cet endroit est plus faible (21). Enfin, des récessions gingivales surviennent fréquemment dans le temps, exposant ainsi la surface radiculaire juste sous la JEC (16)(22). Cette dernière est dépourvue d'émail or nous savons que le ciment et la dentine sont des tissus peu résistants comparativement à l'émail qui est le tissu le plus dur du corps humain.

## 2.2. Les différentes formes cliniques rencontrées

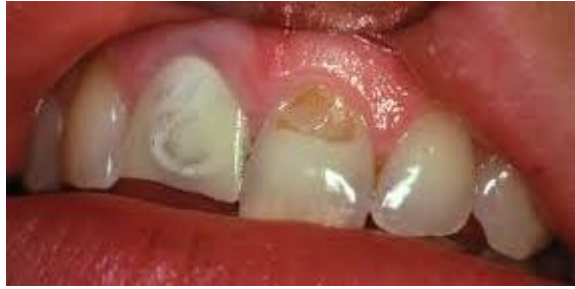### 2.2.1 *Formes macroscopiques variables des LCNC*

D'un point de vue macroscopique il existe 3 principales formes cliniques suivant l'étiologie .

- Les **lésions en cuvette** dites « **saucer-shaped** » : perte du bombé cervical, les contours de la lésion sont mal définis, elle est souvent peu profonde. Un fin bandeau d'émail persiste généralement au niveau de la gencive marginale quand la dentine est exposée (23). Enfin, des colorations des lésions d'origine exogène peuvent être rencontrées (Fig.12). La lésion n'a pas un aspect brillant et poli mais si elle reste lisse, son aspect est satiné.

Le phénomène impliqué est principalement l'érosion. En fonction de leur localisation, vestibulaire ou palatine, il est possible de définir si l'origine est intrinsèque (RGO) ou extrinsèque (soda). Ces lésions vont avoir tendance à s'approfondir et s'élargir dans le temps.

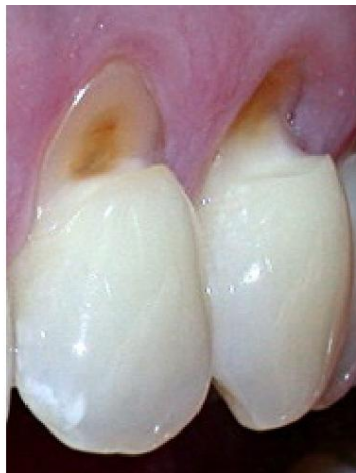



**Figure 12 : Lésion cervicale en cuvette due à l'érosion**

*(<https://link.springer.com>)*

- Les **lésions en encoche** dites « **wedge shaped** » : caractérisées par des rebords très anguleux et abrupts, cette fois la lésion est plus profonde que large. En grossissant (aide optique, photo, observations microscopiques), on observe souvent la présence de stries au niveau de ces lésions car l'étiologie principale est l'abrasion (brossage iatrogène) (24). Le fond de la lésion est quant à lui poli et dur. L'évolution de ces lésions est liée au parodonte, en effet avec un parodonte fin la lésion va avoir tendance à s'étendre en direction apicale plus qu'à se creuser, ce sera l'inverse avec un parodonte épais.



**Figure 13 : Lésions cervicale en encoche liée à un brossage iatrogène**

*(<https://www.semanticsholar.org>)*

- Les lésions atypiques ou « **mixed shaped** » : présentent des caractéristiques empruntées aux deux types de lésions précédemment décrites, elles constituent ainsi le reflet de l'origine multifactorielle des lésions d'usure.

Il existe d'autres classifications plus détaillées des LCNC, celle de Michael décrit 5 catégories différentes. Toutefois, cliniquement il apparaît impossible de les différencier de façon certaine, pour le praticien, les autres classifications apparaissent inexploitable (25).

### 2.2.2. *Changements microstructuraux référencés*

D'un point de vue microscopique, la différence entre les trois types de LCNC est retrouvée, une surface lisse caractérise les lésions en cuvette, des stries (correspondant aux poils de la brosse à dent) bien organisées sont mises en évidence par des observations au MEBE pour les lésions en encoche, alors qu'une surface hétérogène est propre au troisième type de lésions décrit précédemment. Notons qu'aucune microfracture évoquant l'abfraction n'a jamais pu être observée en microscopie à ce jour.


Ces observations microscopiques permettent également de visualiser que de la dentine sclérotique se forme au niveau du plancher de la lésion (26). Cette obturation des tubuli est plutôt perpendiculaire au grand axe de la dent dans les W-shaped et parallèle dans les S-shaped.

Un intérêt particulier va être porté aux propriétés microscopiques des LCNC dans le cadre de cette thèse car, nous le verrons dans le chapitre suivant, le collage et les restaurations directes pour réhabiliter les dents lésées échouent largement. Une des explications réside particularités microscopiques de ces lésions :

En s'intéressant de plus près à l'oblitération tubulaire au niveau de ces lésions sclérotiques, de grande variation existe au sein même d'une même lésion et parfois au sein d'un même tubuli. Au sein d'une lésion, certains tubuli restent intacts, d'autres sont complètement ou partiellement obturés par des cristaux minéraux (calcium, phosphore, magnésium) et/ou par de la dentine peritubulaire. Vers la surface de la lésion, la taille des cristaux diminue et ils forment des colonnes d'agglomérats qui bouchent complètement les orifices des tubuli et peuvent être assimilés à de véritables bouchons sclérotiques (27).


La particularité des lésions en encoche, qui sont les plus fréquentes, est de posséder trois zones d'interface bien distinctes (fig 14A), elles sont décrites comme suit: le plafond (ceiling), la zone anguleuse (right angle) et le plancher (floor) (26). Les faisceaux de tubuli sclérotiques s'étendent depuis le plancher jusqu'à la pulpe, il a été démontré que très peu de tubuli sont

encore ouverts (fig 14B). En effet, il est possible de voir que de la dentine intratubulaire s'est développée et obture les tubuli limitant ainsi l'influx nerveux.



**Figure 14 : Observation microscopique de la surface dentinaire d'une lésion en encoche A- Trois zones interface B- Dentine saine >50000 tubuli/mm<sup>2</sup> C- Dentine sclérotique du plancher (<15000/mm<sup>2</sup>)**

Ce qui fait la particularité des zones les plus profondes des lésions en encoche (anguled zone) est qu'elles sont moins accessibles au brossage (27). Au niveau microscopique cette zone est très différente du reste de la lésion (toit et plancher). En effet, une couche colorée de bactéries filamenteuses non minéralisées, mais plus minéralisée que la dentine, surplombe une couche hyperminéralisée d'environ 15µm d'épaisseur (fig 15A). La structure de la surface hyperminéralisée est fortement hétérogène dans la zone anguleuse de la lésion en encoche.



**Figure 15 : observation microscopique par STEM de la couche hyperminéralisée noire (26)**

Plus en détail, il existe deux sortes de bactéries au sein de cette couche hyperminéralisée : celles qui vivent et se développent à la surface (aspect filamenteux décrit plus haut) et celles qui sont prisonnières le long de chaque couche qui donnent un aspect en strates (fig 15B). Autrement dit, cette couche hyperminéralisée peut être assimilée à un « millefeuille », il y a successivement une très fine couche hyperminéralisée surplombée de bactéries, l'ensemble se répète et peut faire jusqu'à 18 $\mu$ m. Chaque colonie bactérienne est minéralisée avant le dépôt de la colonie suivante. Le très fin « glaçage » de bactéries (aspect filamenteux) surplombant la couche hyperminéralisée est quant à lui bien vivant et actif d'un point de vue métabolique, entraînant des variations de pH sur la surface dentaire pouvant induire la minéralisation voire hyperminéralisation de la zone (28).

Au niveau du toit de la lésion en encoche, l'épaisseur à la fois de la couche bactérienne et de la couche hyperminéralisée est de plus en plus fine, au plus faible 1-2  $\mu\text{m}$ . Le plancher est la zone la plus accessible au brossage, il n'y a généralement pas de bactérie mais simplement une très fine couche hyperminéralisée de 200-300nm.

La taille des cristaux est plus importante au niveau de la couche hyperminéralisée par rapport aux cristaux oblitérants les tubuli dentinaire. L'organisation des cristaux entre eux est aussi différente.

Le dernier point qui reste à aborder ici est la présence ou non de collagène au sein de la couche HM. Les observations microscopiques montrent que la matrice servant de support aux cristaux de la couche HM est bien constituée d'un lit de fibres de collagène dénaturées. Les dommages causés aux fibres de collagène seraient due aux produits du métabolisme microbien qui se déroule au sein de la couche HM, l'acidité et les enzymes générées participeraient à la déminéralisation et à la dénaturation du collagène.

*Nous avons vu qu'il existe 3 types de LCNC facilement reconnaissables en clinique. Ces lésions peuvent être plus ou moins sévères et auront tendance à s'accentuer, s'étendre et /ou s'approfondir, dans le temps sans une prise en charge adaptée. La formation de dentine sclérotique et l'obturation des tubuli dentinaire fait partie des spécificités de ces lésions d'usure.*

### **3. Des lésions fréquentes et multifactorielles**

#### **3.1 Prévalence**

##### *3.1.1 De nombreux patients concernés*

Il est important de noter que les LCNC semblent être un phénomène assez contemporain. En effet, si les populations archéologiques présentaient des lésions d'usure abrasives très marquées par rapport à celle des populations contemporaines, les LCLN étaient en revanche inexistantes chez ces populations (29). En effet, comme le montre l'étude comparative réalisée en 2010, aucune LCNC n'a pu être observées dans les populations archéologique alors que 26% des patients actuels en ont au moins une. Cette observation est a relier à l'évolution

du régime alimentaire, des pratiques d'hygiène et probablement à l'allongement de la durée de vie (30).

**Tableau 1 : Présence des LCNC en fonction de l'âge et de l'époque (29)**

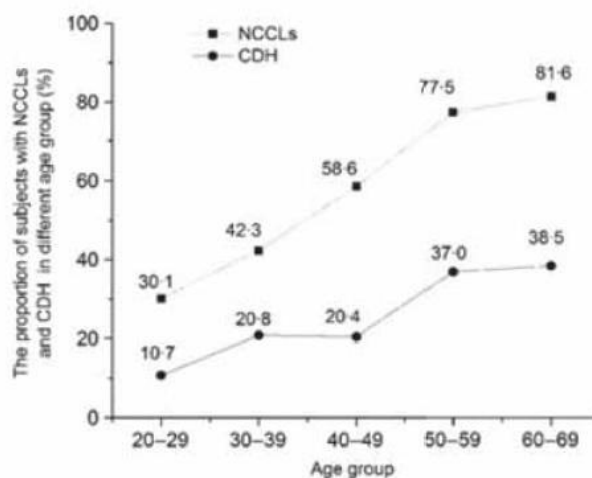
Age group	Archeological samples (series 1)				Modern subjects (series 2)		
	Male	Female	Undetermined sex	Total	Male	Female	Total
12-36 years							
No. with lesion	0/9	0/47	0/101	0/157	12/107	9/26	21/133
%	0	0	0	0	11.2	34.6	15.8
>36 years							
No. with lesion	0/9	0/19	0/49	0/77	23/62	18/43	41/105
%	0	0	0	0	37.1	41.9	39
Undetermined age							
No. with lesion	0/1	0/3	0/21	0/25			
%	0	0	0	0			
Total							
No. with lesion	0/19	0/69	0/171	0/259	35/169	27/69	62/238
%	0	0	0	0	20.7	39.1	26.1

En ce qui concerne la prévalence des LCNC il est assez difficile d'avoir une idée précise des personnes concernées, Levitch et coll. ont recensé les valeurs obtenues dans la littérature et, en fonction des études, les LCNC sont retrouvées entre 5 et 85% dans la population (30).

Ce qui explique une telle disparité d'une étude à l'autre est d'une part, la taille de l'échantillon et surtout, les sujets sélectionnés.

En revanche, les auteurs s'entendent pour dire qu'il existe un lien entre les LCNL et l'âge du sujet. Il apparait que plus la population est âgée :

- plus le nombre de personnes avec au moins une lésion est important (31). Comme le montre la figure 16, si entre 20 et 29 ans 30% des sujets porte au moins une lésion, ce chiffre passe à plus de 80% à partir de 60 ans.



**Figure 16 : Prévalence des LNCL en fonction de l'âge**

- plus le pourcentage de dents lésées est élevé

- plus importante est la sévérité de la lésion

Un autre paramètre semble réunir tous les auteurs, il s'agit de l'hygiène bucco-dentaire et en particulier du nombre de brossage par jour. Les sujets se brossant les dents au moins deux fois par jour ont significativement plus de LCNC que les autres (32).

Aucune différence significative n'a été décrite en les hommes et les femmes.

### *3.1.2 Des dents plus touchées*

La distribution intraorale des LCNL dépend largement de leurs étiologies. Malgré cela, des tendances ont été mises en lumière à travers les études réalisées sur ce sujet.

L'arcade maxillaire semble être plus touchée que l'arcade mandibulaire sans qu'il y ait pour l'instant d'explication évidente (33) (34).

En revanche, aucune différence significative n'a pu être observée entre les secteurs 1-4 et 2-3. Quelques auteurs ont observés que le coté droit semblait plus touché que le gauche mais la tendance n'est pas assez marquée pour être sérieusement considérée (35)(36). L'explication plausible est que chez la majorité des sujets, la main droite est la plus utilisée, le brossage est plus iatrogène/fort du coté droit.

Les auteurs s'accordent en revanche pour dire que des dents/groupes de dents sont plus concernées que d'autres. Les prémolaires sont largement les dents les plus touchées par les LCNC, suivi par les canines. A l'inverse les incisives et les troisièmes molaires sont statistiquement les moins affectées (36).

Dernier point, la face vestibulaire est presque toujours concernée, la face palatine assez exceptionnellement, dans 2% des cas selon certains auteurs (37).

## 3.2 Etiologie des LCNC

### *3.2.1. Origines extrinsèques*

De nombreuses origines extrinsèques sont recensées comme source de LCNC :

En particulier les **boissons alcoolisées** et/ou acides (sodas, jus de fruits, thés, etc.) ont des pH bas, inférieur au pH critique de 5.5 de dissolution de l'émail, et les acides qu'elles contiennent

tels que l'acide citrique, phosphorique, tartrique vont avoir un pouvoir érosif conséquent (38)(39).

**Tableau 2 : Acidité des boissons fréquemment consommées (1)**

Boissons	pH
Jus de citron	2,4
Coca-cola	2,5
Red Bull	3,2
Jus d'orange / pomme	3,5
Eau plate	7,33

En plus des propriétés physico-chimiques, la façon de consommer ses boissons va aussi jouer sur la sévérité des dégâts occasionner. Il est démontré aujourd'hui que siroter toute la journée des boissons acides (soda) est particulièrement délétère. En effet, la salive et son pouvoir tampon ne parviennent pas à rééquilibrer le pH dans la cavité buccale et les dents sont donc toujours victime d'une attaque acide (40).

**Certains aliments et régimes alimentaires** ainsi que de mauvaises habitudes participent au phénomène (41). La consommation de grande quantité d'agrumes, de vinaigre, de confiseries acidulées, etc. est néfaste pour l'émail (1)(42). Mordre dans un quartier de citron pour blanchir les dents ou encore la préparation de boisson détox, très en vogue depuis quelques années, qui consiste à presser le jus d'un citron dans de l'eau chaude tous les matins peuvent causer de sérieux dommages dentaires.

Des **médicaments et stupéfiants** de part leur acidité (vitamine C, aspirine, ventoline, etc.) mais aussi parce qu'ils sont à l'origine de xérostomie (Ecstasy, cannabis, tranquillisants, anticholinergiques, antiémétiques, antiparkinsoniens) participent eux aussi à l'apparition de LCNC (3)(43).

Enfin certaines **habitudes de vie** comme la pratique de sport et la consommation de boissons énergisantes associée sont source de LCNL (44). Nous allons surtout aborder ici le problème du brossage iatrogène bien connu pour causer ces lésions d'usure (32)(45)(46). La technique de brossage la plus traumatique est le brossage horizontal énergique. C'est elle qui va être à l'origine de la formation des lésions en encoche et d'autant plus si une déminéralisation des dents a cause de l'acidité y est associée. La force moyenne de brossage ne doit pas excéder 300N (300g) selon Ganss (47). Il existe une corrélation entre la force de brossage et la



survenue des LCNC. Aujourd'hui des brosses à dents électriques s'arrêtent si la force de brossage appliquée est supérieure à 2N. Aussi, une fréquence de brossage supérieure ou égale à 2 fois par jour augmente aussi le risque de voir apparaître ce type de lésion, il reste toutefois recommandé de se brosser les dents 2 fois par jour. La dureté des poils de la brosse à dents est un paramètre minime. Le dentifrice en revanche joue un rôle capital, le RDA (relative dentine abrasivity) représente le score d'abrasivité du produit, plus il est élevé, plus le dentifrice est abrasif. Il a d'ailleurs été observé que le brossage seul sans dentifrice n'entraîne pas l'apparition de LCNL.

### 3.2.2 Origines intrinsèques

Au delà des origines extrinsèques, l'acide **d'origine intrinsèque** existe, il s'agit de l'acide gastrique pH 1.5. Cet acide se retrouve dans la cavité buccale via les **RGO, vomissement** (grossesse, anorexie, alcoolisme) et la **rumination (48)(49)(50)**.

Des facteurs modulateurs sont connus pour augmenter ou diminuer la survenue de LCNC. A commencer par la **salive** et plus précisément son débit et son pouvoir tampon qui sont variables. Par ces concentrations en calcium et phosphate elle permet la reminéralisation des dents, elle participe à la formation de la pellicule acquise exogène qui se développe sur les surfaces dentaires et les protège.

La composition minérale des dents est variable d'un individu à l'autre, des sujets sont donc plus à risque que d'autres quant à l'apparition de LCNC. Nous avons évoqué précédemment le rôle du biotype parodontal ainsi que de l'âge qui vont engendrer des différences et des prédispositions chez certains patients.

Il est aujourd'hui admis que les LCU ont une étiologie souvent multifactorielle. En effet de multiples mécanismes peuvent causer l'initiation ainsi que la progression de la lésion. Par exemple le brossage, l'alimentation, les contraintes occlusales peuvent agir indépendamment et à différents moments dans le développement de la LCNC.

### 3.3. Un motif de consultation fréquent

#### 3.3.1. Des doléances récurrentes

Le patient peut être amené à consulter au sujet des LCNC pour plusieurs raisons principales. En particulier pour des **raisons esthétiques**. En effet, il peut remarquer et s'inquiéter de voir apparaître au niveau du collet de ses dents des zones creuses qu'il trouve disgracieuses. Notons qu'un maximum de perte tissulaire peut être observé quand, en conséquence, le patient pense mal se brosser les dents et augmente l'intensité et la fréquence du brossage.

L'apparition de récessions gingivales peut aussi être associée aux LCNC, en particulier quand elles sont provoquées par un brossage iatrogène sur un parodonte fin. Le patient se plaint de l'aspect inesthétique de la mise à nue d'une partie de la racine et s'inquiète d'avoir à voir ses dents « se dechausser » avec le temps.

Pour les lésions les plus sévères, le patient se rend souvent compte que le délabrement de la dent s'aggrave dans le temps. Une inquiétude quant au pronostic et au risque de fracture coronaire, associée à une perte fonctionnelle de la dent peut être évoquée par le patient.

Le deuxième motif de consultation est d'**origine pulpaire**. Le patient consulte pour des douleurs brèves, vives, provoquées par, le chaud/froid, des stimuli, tactiles (brossage, etc.), osmotiques ou chimiques (sucre). En général le patient arrive à localiser précisément la dent ou les dents responsables de la douleur, cette dernière peut être identifiée et reproduite par le clinicien via le passage de la soufflette ou de la sonde au niveau de la dentine cervicale exposée.

Les tableaux douloureux décrits sont divers et variés. Ils peuvent représenter un désagrément minime pour le patient, mais dans les cas les plus sévères, avoir un impact négatif sur sa qualité de vie. Il sera important d'évaluer ce paramètre et en particulier l'EVA dans la prise en charge thérapeutique.

Dans le cadre des LCNC, la douleur ressentie peut être attribuée à :

- une perte de l'émail cervical (par érosion, abrasion, etc) exposant alors les tubuli dentinaires sous jacent
- la mise à nue de la surface radulaire
- une combinaison des deux processus

Il est aujourd'hui admis que la douleur ressentie par le patient est attribuée à des mouvements du fluide dentinaire qui en stimulant un barorécepteur active un signant neuronal qui

provoquera la sensation douloureuse (51). Cette théorie a été décrite par Brannstrom sous le nom de théorie hydrodynamique. En effet des variations de températures, des changements physiques ou osmotiques vont modifier l'écoulement du fluide dentinaire, générer des flux sortant ou entrant, et selon le mécanisme décrit à l'instant, entrainer une douleur. Il existe bien entendu d'autres théories (peu convaincantes actuellement) que celle-ci pour expliquer l'hypersensibilité dentinaire mais qui ne seront pas détaillées dans cette thèse.

Enfin, le patient peut être amené à consulter pour un simple contrôle annuel. Si des LCNC sont découvertes, il sera important d'en informer le patient et de le lui dire, même si ces lésions sont asymptomatiques, et de les prendre en charge.

Bien entendu un paramètre va être prépondérant dans la prise au sérieux des observations constatées, il s'agit bien entendu de l'âge. Le rôle du praticien ne sera pas identique face à patient âgé présentant des LCNC et un patient jeune présentant les mêmes lésions. De même si les lésions sont découvertes à un moment où elles sont peu sévères et asymptomatiques, la thérapeutique sera moins invasive que dans les cas les plus avancés. Ceci sera repris et développé dans le chapitre suivant.

### *3.3.2 Outils d'évaluation et de suivi de l'évolution des lésions*

Nous l'avons vu, il sera important d'identifier précisément l'étiologie des LCNC pour pouvoir agir sur la cause également et assurer ainsi le suivi thérapeutique. Des questionnaires qui vont permettre de préciser le diagnostic, de connaître les données médicales, le régime alimentaire, le mode de vie, les habitudes d'hygiène bucco-dentaire existent, comme représenté par le tableau 2 (52)(53).

**Tableau 2 : Proposition synthétique de questionnaire étiologique spécifique (52)**

<b>Données générales</b>		
Nom/Prénom		
Date de naissance		
Activité professionnelle		
Motif de consultation		
<b>Données Médicales</b>		<b>Si oui, précisez</b>
Antécédents de santé	Oui/Non	
Médications en cours	Oui/Non	
Grossesse	Oui/Non	Trimestre : premier / second / dernier
Troubles gastriques	Oui/Non	Brûlures d'estomac Reflux gastro-oesophagien Régurgitation Autres :
Problèmes comportementaux	Oui/Non	Vomissement Rumination Régurgitation Autres :
Sensation de sécheresse buccale	Oui/Non	Conditions d'apparition :
Antécédents de problème de glandes salivaires	Oui/Non	Précisez :
Antécédents de radiothérapie	Oui/Non	Précisez :
Prise de stupéfiants	Oui/Non	Cocaïne / Cannabis / Ecstasy / Autres :
Vitamine C	Oui/Non	Sous quelle forme ?
Prise chronique d'aspirine	Oui/Non	Sous quelle forme ?
<b>Régime alimentaire</b>		<b>Si oui, fréquence</b>
Sodas	Oui/Non	
Jus de fruits, boissons énergisantes	Oui/Non	
Fruits, agrumes	Oui/Non	
Vinaigrette	Oui/Non	
Condiments, épices, moutarde	Oui/Non	
Vin, autres alcools	Oui/Non	
Thé, infusions	Oui/Non	
Jeûne / Régime	Oui/Non	
Végétarien / Végétalien	Oui/Non	
<b>Modalités de consommation des boissons (avec ou sans alcool)</b>		<b>Si oui</b>
Période	Matin/Midi/Coucher	Brossage immédiatement après ingestion : Oui/Non
Utilisation d'une paille	Oui/Non	
Mode personnel de prise		Sirotage / Agitation en bouche / Conservation en bouche / Autres :

Modalités d'hygiène bucco-dentaires	
Brosse à dents	Manuelle / Électrique
Dureté des poils	Souple / Médium / Dur
Technique de brossage	Horizontale / Verticale / Rouleau / Autres Précisez :
Dentifrice	Précisez
Fréquence (par jour)	Zéro / Une / Deux / Trois / Quatre ou plus
Durée	
Accessoires utilisés	Brossette inter-dentaire / Fil dentaire / Autres :
Bicarbonate de soude	Oui / Non Si oui, à quelle fréquence ?
Main utilisée pour le brossage	Droite / Gauche

Autres	
Grincez vous des dents ?	
Êtes vous stressé durant la journée ?	
Pensez vous avoir d'autres habitudes pouvant expliquer vos usures ?	Usage de cure dents / Mordillage de stylo, ongles ou autres / Usage d'une pipe à tabac / Autres :

Un autre élément va être très important pour la prise en charge des patients portants des LCNC, c'est la capacité à évaluer l'évolution dans le temps et donc l'efficacité de nos actions. Il faut être capable de répondre a des questions telles que : est ce que de nouvelles lésions sont a noter ? Est-ce que la sévérité des lésions existantes a augmenté ? Est-ce que l'évolution est rapide ? Est-ce que la situation est stabilisée ? De combien de mm est la perte d'attache ?etc. A l'image du charting-status qui permet d'avoir une idée quantitative si on compare les valeurs pré et post interventionnelles en parodontologie, des outils existent pour constituer un recueil de données qui pourra servir de référence dans la prise en charge thérapeutique.

Dans la littérature, de nombreuses classifications permettant d'établir un indice d'usure des lésions existent. En pratique elles ne sont que très peu utilisées, hormis peut-être l'indice de BEWE (Basic Erosive Wear Examination) (14). En quelques mots, il s'agit de noter le score d'érosion le plus élevé observé par sextant et de faire la somme des valeurs obtenues pour les six sextants(R).

Score 0 : pas d'érosion

Score 1 : début de la disparition du relief de surface

Score 2 : Lésion nette et destruction des tissus durs sur moins de 50% de la surface

Score 3 : Lésion nette et destruction des tissus durs sur plus de 50% de la surface

La valeur du score est assortie de recommandations en prise en charge thérapeutique.

Toutefois, si cet indice évalue que la sévérité des lésions érosives et sera une aide pour évaluer la sévérité de l'érosion précoce de plus en plus observée, les lésions abrasives sont exclues par exemple. En d'autres termes, aucune classification ou indice n'est propre au LCNC à ce jour.

Ce qui peut être mis en place et qui s'inscrit dans des pratiques contemporaines et l'utilisation de la photographie. Cet outil est en plus un excellent moyen de communication avec le patient. Il facilite aussi la visibilité et l'observation qui peut s'avérer difficile en bouche.

Par exemple pour identifier les signes annonciateurs de LCNC, l'outil photo aide à, observer la disparition des perikymaties, à constater l'aspect brillant de l'émail, la présence d'un rebord amélaire juxtagingival intact, la formation du bourrelet de Mac Call et tous les autres signes évoqués précédemment.

Aussi la réalisation (ou la conservation) d'empreintes chez la patient porteur de LCNC va permettre d'avoir une vue de la situation à un instant t et sera un outil précieux pour suivre leur évolution. À l'image des photographies, les modèles sont aussi très parlants pour les patients.

*Cette partie a permis de faire le tour des lésions cervicales d'usure, de leur formation à leurs particularités micro et macroscopiques. La partie suivante va s'intéresser à leur prise en charge thérapeutique. Dans un premier temps, nous allons nous intéresser à la façon d'aborder ce type de lésions en clinique. Puis discuter des options possibles pour la restauration des pertes de substance qui se heurte actuellement à un taux d'échec hors normes. Enfin, l'avènement du collage ces dernières années ainsi que la naissance de la dentisterie minimale invasive ouvre la voie à de nouvelles stratégies thérapeutiques.*

## Chapitre 2 :

# La prise en charge des LCNC

### Résumé :

La prise en charge de ces lésions doit être adaptée en fonction de, la sévérité de l'usure, de la demande du patient et des atteintes associées (récessions, exposition pulpaire, préjudice esthétique).

A ce jour, les soins effectués pour réhabiliter les LCNC offrent des résultats satisfaisants au regard du traitement des sensibilités, de l'amélioration du berceau gingival souvent concomitant avec les lésions d'usure mécanique mais font face à d'un taux d'échec des plus importants en ce qui concerne le traitement des pertes de substance.

L'avènement du collage et les avancées techniques permettent aujourd'hui la conception de très petites pièces en céramique, appelées chips, qui offrent de nouvelles perspectives très prometteuses.

L'ensemble de ces points va être exposé dans cette partie.

## **1. Investigation clinique globale comme point de départ**

Nous l'avons vu dans le précédent chapitre, les causes de l'apparition des LCNC sont nombreuses. La mise en place d'une thérapeutique sans avoir, en amont, agit sur l'étiologie est un échec assuré.

Pour les lésions causées par un brossage iatrogène par exemple, il est important d'expliquer au patient qu'il n'a pas le bon geste lors du brossage et que certaines de ses dents présentent une atteinte plus ou moins sévères (miroir, photographie). Il faudra alors lui indiquer la méthode à adopter pour un brossage efficace et non délétère pour ses dents. Une fois ceci corrigé, il sera possible de lui proposer une solution thérapeutique adaptée.

De même, bien souvent pour les personnes concernées par les lésions d'usure par érosion, les patients ne sont pas conscients de leurs mauvaises habitudes et ne vont pas savoir trouver l'origine d'eux même. Il faudra donc prendre le temps de bien les interroger pour identifier l'étiologie. Un patient peut utiliser quotidiennement du jus de citron pour blanchir ses dents en pensant bien faire, il pourra abandonner cette habitude facilement une fois qu'il aura compris que cette pratique est néfaste. A l'inverse pour un patient qui consomme 1L de soda par jour depuis des années ou qui souffre d'anorexie et se fait vomir la situation est plus complexe. La maîtrise de l'étiologie est plus difficile à tenir et il faudra en tenir compte pour la prise en charge.

Une fois la problématique de l'étiologie traitée et au vu du tableau clinique, le praticien décide de la nécessité ou non de traiter les lésions observées.

## **2. Eventail thérapeutique : prévention vs action**

### **2.1 La prévention pour l'identification et la gestion des facteurs étiologiques**

La prévention vise à éviter l'apparition des LCNC, on parle de prévention primaire mais aussi, à éviter l'aggravation des lésions observées, on parle alors de prévention secondaire (14).



Dans les deux cas le praticien a un rôle de conseil. De nombreux articles existent et la liste des recommandations à donner aux patients est longue mais, elles peuvent être synthétisées en deux catégories.

- Les recommandations alimentaires s'articulent essentiellement autour de la limitation de la consommation de produits acides (soda, jus de fruits, certaines infusions).
- Les consignes relatives à l'hygiène sont capitales, en particulier concernant la technique de brossage (54)(55)(56). Il est admis aujourd'hui que la brosse électrique élimine plus de plaque bactérienne que la brosse à dents manuelle. Son utilisation est donc préférable et simplifie aussi la question du geste à adopter pour ne pas avoir un brossage iatrogène. Il faut expliquer au patient de nettoyer cadran par cadran. La brosse passe sur toutes les faces en 10 secondes par face : vestibulaires, puis occlusales et enfin palatines/linguales. Elle se pose sur les dents avec la force que l'on applique sur le stylo quand on écrit. Attention aussi à la composition de dentifrices utilisés par les patients, bio en particulier, pour certains très riches en acides (ex citrique) et en particules trop abrasives pour l'émail.

La prévention peut nécessiter une prise en charge pluridisciplinaire pour certains patients comme ceux atteints de RGO ou de troubles alimentaires. Le dentiste peut être le premier témoin des conséquences de ces pathologies, il faut être vigilant et savoir orienter (14). Quand il apparaît difficile de pouvoir maîtriser l'étiologie, c'est principalement les lésions d'usure qui vont être compliquées à gérer (médicament au quotidien, RGO, anorexie, addiction, etc.), une fluoruration régulière va renforcer l'émail et compenser, du moins en partie, l'action de l'acidité (57).

## 2.2 Traiter les pertes de substances et les gênes occasionnées

L'objectif de la prise en charge curative des LCNC est multiple, à commencer par arrêter la progression des lésions, protéger des sensibilités dentaires et améliorer l'esthétique des dents abimées.

### 2.2.1 Agir sur l'hypersensibilité dentinaire

L'hypersensibilité dentinaire peut être très invalidante pour certains patients atteints de LCNC (59). Il n'y a pas forcément de lien entre la sévérité de la lésion et l'apparition de sensibilité. En effet, des lésions en encoche peuvent être importantes en terme de perte de substance et pour autant être asymptomatique. Inversement, une petite lésion associée à une légère dénudation radiculaire est parfois douloureuse. Le traitement des sensibilités dentinaires s'organise autour de deux approches, la première est de limiter la transmission nerveuse et la seconde consiste à obturer les tubuli dentinaires.

L'éventail thérapeutique est large, il conviendra d'appliquer un gradient thérapeutique, de la prévention au traitement, du moins invasif au plus invasif (60).

La prescription de produits contenant des agents désensibilisants, qui diminuent la transmission nerveuse (nitrate de potassium : Sensodyne soin complet) ou obturent les tubulis (sels de strontium : Sensodyne rapide action ; verres bioactifs : Sensodyne répare et protège ; Arginine : Elmex sensitive professionnel), est très efficace (61)(62)(63).

Les soins au fauteuil très peu invasifs sont, en cas d'inefficacité des soins ambulatoires, la solution de choix (58). L'application de vernis fluoré afin d'obturer des tubulis puis, si cela reste insuffisant, d'adhésifs et résines pour les sceller sont des traitements très souvent appliqués(64)(65). En cas d'échec de tous les traitements, dans les cas les plus sévères, si les douleurs persistent et deviennent trop inconfortables pour le patient, dépulper la dent est la solution de dernier recours.

Dans les cas où la dénudation radiculaire est la cause des douleurs la chirurgie parodontale est clairement indiquée afin de repositionner les tissus à leur place (cf partie 2.2.3).

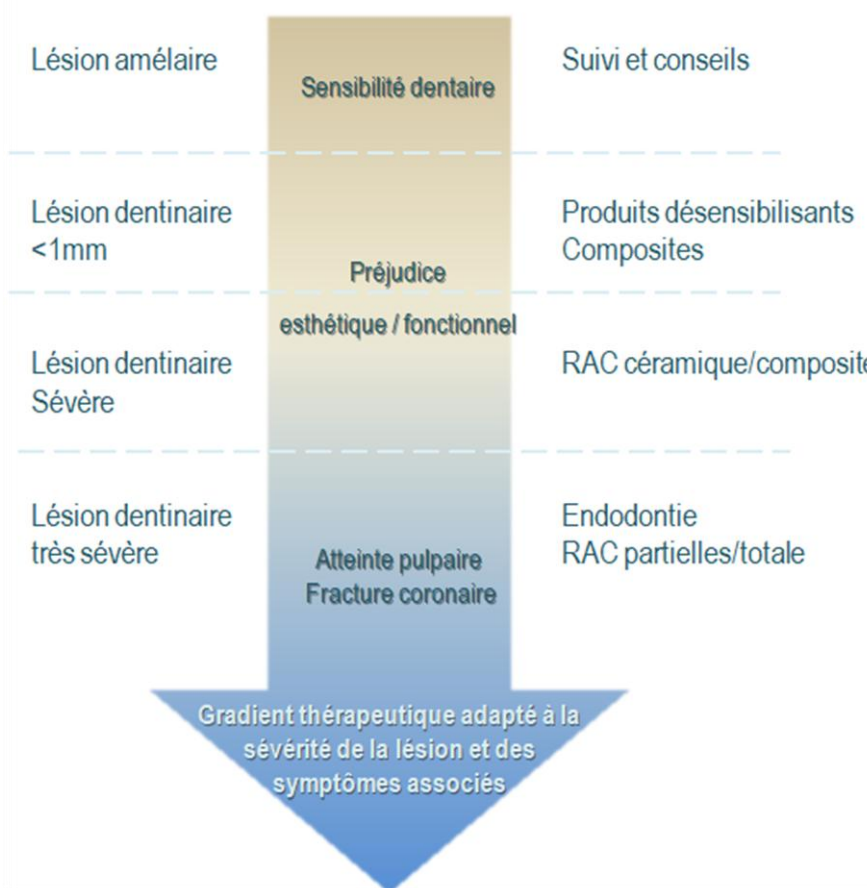
### *2.2.2 Restaurations des pertes de substance et respect du gradient thérapeutique*

Pour les pertes de substances, les restaurations directes en composites sont le traitement de choix appliqués par les praticiens, elles rendent service mais, nous verrons pourquoi, elles sont confrontées à un taux d'échec important. Pour les formes les plus sévères, les reconstitutions indirectes (composites ou céramiques) sont indiquées (66)(67).

Les indications à la mise en place d'un traitement restaurateur sont bien référencées, il en existe de très nombreuses. Celles décrites par Levitch sont claires et synthétiques, les LCNC nécessitent un traitement restaurateur lorsque (68) :

- l'intégrité de la structure dentaire est menacée
- la dentine exposée entraîne des hypersensibilités dentinaires
- le préjudice esthétique est important
- il y a un risque d'exposition pulpaire imminent
- la morphologie cervicale ne permet pas le positionnement convenable du bras de rétention du crochet d'une prothèse amovible partielle

L'arbre décisionnel présenté figure 17 reprend ce qui vient d'être décrit et représente de façon schématique les traitements à privilégier en fonction, de la sévérité de la lésion et des signes cliniques associés. Plus la lésion est profonde est plus les soins sont invasifs (restaurations adhésives, restaurations périphérique, RAC) alors que pour les LCNC superficielle, de simples conseils et une refluoration vont suffire à stabiliser la situation. Il est évident que cette approche se heurte parfois à la réalité clinique et des lésions légères vont pouvoir être symptomatique et nécessiter des soins plutôt réservés a des pertes de substances plus évoluées.



**Figure 17 : Traitement à privilégier en fonction de la sévérité de la lésion**

### 2.2.3 *La chirurgie muco-gingivale, partie intégrante du traitement des LCNC*

Comme évoqué précédemment, la chirurgie muco-gingivale est indiquée dans le traitement des hypersensibilités dentinaire, en particulier quand elles sont attribuables à des dénudations radiculaires. Elle peut aussi être envisagée pour une gêne esthétique associée à la LCNC, le patient se plaint d'une dent plus longue et d'un alignement des collets qui n'est plus harmonieux (69).

Ce qui nous amène à aborder le cas souvent observé où la lésion cervicale concerne de façon combinée la partie radiculaire et la partie coronaire, rendant invisible la jonction amélo-dentinaire. La restauration de la portion coronaire délabrée, dans les cas où elle doit être associée à un recouvrement de la portion radiculaire exposée, est appelée la technique combinée (70). En effet, il est important de se rappeler qu'il n'y a pas de restauration dentaire réussie si l'écrin gingival est négligé.

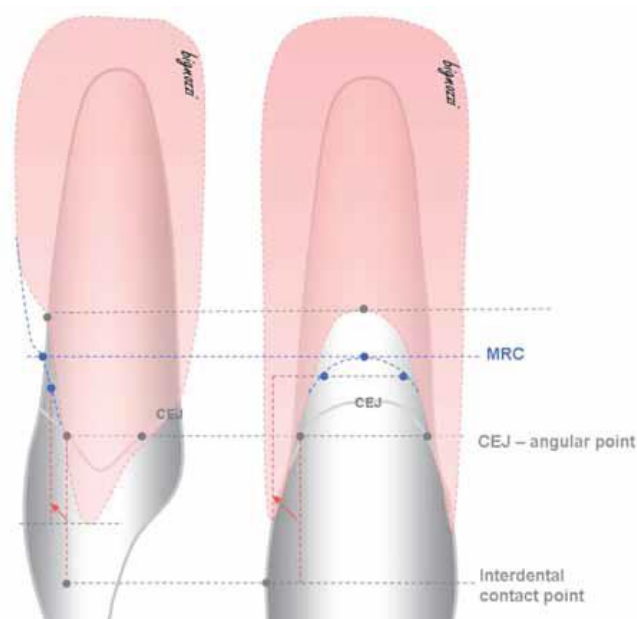
Il est recommandé dans le cas de lésions combinées, d'assurer un recouvrement maximal de la portion radiculaire par le biais de la chirurgie parodontale (71). Se pose la question de l'ordre des soins. Faut-il commencer par les tissus durs puis terminer par les tissus mous, ou l'inverse ?

Il a été démontré que la restauration coronaire n'interfère pas sur le taux de recouvrement radiculaire. En effet, dans l'étude de Santamaria en 2009, la mise en place d'un composite a précédé la chirurgie parodontale dans le traitement d'une lésion de classe 1 de Miller. Le résultat final observé est un réalignement parfait des collets (72).

Deux éléments méritent d'être soulignés. Premièrement, nous savons que le composite est un matériau qui devient poreux avec le temps et donc une « éponge à bactéries » qui peut entraîner une inflammation gingivale dans le temps autour de la restauration au composite. Deuxièmement, en fonction du point de départ, c'est-à-dire de l'importance : de la récession gingivale, du biotype parodontal, de l'hygiène et la santé du patient (médicaments, maladie, tabac), il est compliqué de prédire le résultat final et de dire au patient dans quelle mesure la récession pourra être recouverte. Dans les cas les plus défavorables, il est donc préférable de faire l'inverse car il se peut qu'une partie radiculaire reste visible en dépit de tous les moyens mis en œuvre pour la recouvrir. Cette portion sera alors intégrée dans la restauration de la partie coronaire qui suit.

Ceci nous amène bien entendu à évoquer l'importance de choisir la meilleure technique chirurgicale en fonction de la lésion à traiter (lambeau déplacé, greffes). Les différentes techniques de recouvrement ne seront pas détaillées dans le cadre de cette thèse, toutefois il est important de savoir que si un recouvrement complet est envisageable pour les classes 1 ou 2 de Miller, il est plus limité pour les classes 3 ou 4.

La méthode décrite par Zucchelli en 2011 permet une prévision du recouvrement radiculaire maximum (MRC) qu'il sera possible d'obtenir (71). La MRC s'établit en suivant un protocole bien établi, elle sera la ligne de référence entre le recouvrement radiculaire par le biais de la chirurgie et la restauration coronaire.



**Figure 18 : Schéma expliquant la prévision du positionnement de la MRC (73)**

#### *2.2.4 Maintenance et contrôle garant du succès thérapeutique*

Comme pour toutes les prises en charge thérapeutiques, l'étape de maintenance fait partie intégrante du succès des soins prodigués et ne doit pas être négligée.

Il sera important de s'assurer que l'étiologie ayant causé des LCNC est bien maîtrisée. Au besoin, revoir avec le patient si technique de brossage et les mauvaises habitudes sont sous contrôle.

Il faudra bien sûr contrôler la qualité des restaurations réalisées. Il existe une technique de réévaluation des restaurations développées par Cvar et Ryge 2005 qui donne une appréciation

de A à D se basant sur l'observation de : la teinte, la dyschromie du joint, la forme, adaptation marginale, l'absence de carie (74).

En fonction de l'état du soin réalisé, il conviendra de : repolir le joint, retoucher/réparer la restauration, la déposer et refaire le soin si cela est nécessaire.

### **3. Les restaurations adhésives en céramique**

Nous avons abordé la prise en charge thérapeutique de ces lésions de façon générale, les principaux motifs de consultation et les gênes associées ont été décrits. Le cœur de cette thèse est de présenter une innovation dans le traitement restaurateur des LCNC : les chips de céramique. Il convient donc d'apporter une attention particulière, aux traitements qui sont l'usage de nos jours, aux matériaux disponibles et bien entendu, aux limites et écueils rencontrés qui conduisent à développer de nouvelles techniques.

Nous l'avons vu les LCNC sont des lésions très souvent rencontrées par les chirurgiens-dentistes et parmi l'arsenal thérapeutique, les techniques adhésives sont tout à fait indiquées pour leur restauration. En effet, ces dernières sont peu mutilantes et réversibles. Aussi, elles rétablissent la fonction et l'esthétique en comblant les pertes de substances et traitent en même temps le problème des sensibilités.

La mise en œuvre en apparence aisée de ces techniques se heurte à un taux d'échec clinique des plus élevé en dentisterie : fracture de la restauration, décollement lié a un problème de collage sur la dentine sclérotique et /ou a des forces de flexion trop importantes, formation de carie secondaire, aggravation ou apparition de récession gingivale, coloration/perde esthétique des matériaux (58)(75). Face à ce constat il est important de faire le point sur les techniques adhésives actuelles.

#### **3.1 Les matériaux phares de la dentisterie moderne**

Il ne s'agit pas dans cette thèse de faire un inventaire détaillé de tous les matériaux qu'il est possible d'utiliser, ils seront bien entendu évoqués mais seule une attention particulière sera portée sur les résines composites. Commençons par rappeler le cahier des charges que le matériau idéal doit remplir (58) :

- faible module d'élasticité pour la transmission des contraintes passive au reste de la dent
- bonnes propriétés esthétiques
- qualités physiques et chimiques pour résister dans le temps et ne présenter aucun danger pour la santé
- modelables avant polymérisation, polissage possible
- adhésion spontanée aux tissus durs

Il est admis que parmi le champ des possibles, en clinique le choix s'articule autour trois principaux matériaux de restauration que sont, les composites micro et nano-hybrides, les composites fluides et les CVI/CVIMAR. Le choix final est dicté par la situation clinique : le patient (âge, hygiène, état de santé, attente esthétique), la limite de la lésion (possibilité ou non de poser la digue)

*Tableau 3 : Propriétés des principaux matériaux de restauration non céramiques utilisés en dentisterie (58)*

Cahier des charges du matériau idéal	Matériau de restauration	Composites micro-hybrides, nano-hybrides	Composites fluides	CVI/CVIMAR
Faible module d'élasticité		-	+	+
Qualité esthétique		+	+	-
Qualités physico-chimique		+	-	+/-
Modelable avant polymérisation		+	+/-	-
Adhésion spontanée aux tissus durs		-	-	+
Absence de contraction de polymérisation		-	-	+

Si le CVI présente de nombreux avantages comme, une capacité d'adhésion chimique à la dentine et à l'émail (que n'ont pas les résines composites) une biocompatibilité à la fois avec les tissus pulpaire et parodontaux, ses défauts le rende toutefois moins attrayant que les composites. En effet, ils présentent notamment de moins bonnes propriétés mécaniques qui entraînent un résultat dans le temps peu satisfaisant et un surtout, un résultat très inesthétique.

Les résines composites sont devenues des modalités de traitement indispensables en dentisterie restauratrice contemporaine et ce sont bien elles qui sont les plus employées pour la restauration des LCNC. Leur succès repose sur l'utilisation de l'adhésion pour assurer la

liaison aux structures dentaires. Il existe deux stratégies bien connues de liaison des résines à l'émail et la dentine : MR et SAM. Les universels 8<sup>ème</sup> génération sont une avancée importante et ouvrent de nouvelles perspectives.

L'historique et la classification des systèmes adhésifs sont largement référencés et connus de tous, nous nous concentrerons alors seulement sur le cas particulier de l'adhésion au niveau la zone cervicale pour comprendre les causes d'échecs observés et les limites que rencontrent les traitements actuels.

### 3.2 Les écueils rencontrés

De façon générale, quels que soient les systèmes employés, si la liaison à l'émail est forte et durable, celle à la dentine est moins pérenne. En effet, l'adhésion à la dentine passe par la formation d'une couche hybride (76), le traitement acide entraînant une déminéralisation de surface et la libération des fibres de collagène inter et intra tubulaires. La mauvaise qualité de la liaison s'explique par la persistance dans la zone cervicale d'une proportion de fibres de collagène qui ne sera pas parfaitement imprégnée par l'adhésif. Ces dernières seront alors vulnérables et soumises à la dégradation hydrolytique par les enzymes collagéno-lytiques ce qui fragilisera la liaison résine-dentine dans le temps (77)(78)(79).

La réponse au mordantage des LCNC n'est pas optimale. Dans le chapitre 1 les particularités macro et microscopiques de LCNC, telles que : la zone de surface qui surplombe la dentine sclérotique et qui est composée de bactéries. La zone hyperminéralisée, d'épaisseur variable, est très résistante à l'attaque acide. Ensuite, l'oblitération plus ou moins marquée ainsi que le nombre réduit et l'orientation des tubuli propre à la dentine sclérotique de la zone cervicale, ne permet qu'une augmentation réduite de collagène de surface, deux à cinq fois moins qu'en occlusal par exemple (80). Dans la même idée, lorsque la restauration doit se faire à cheval sur une portion radiculaire, sur le cément, nous savons que la formation de la couche hybride n'a pas lieu.

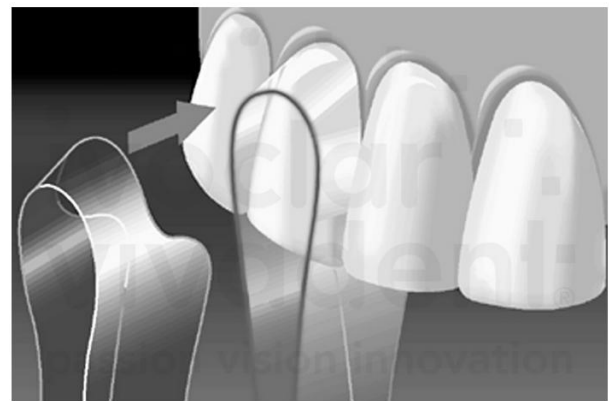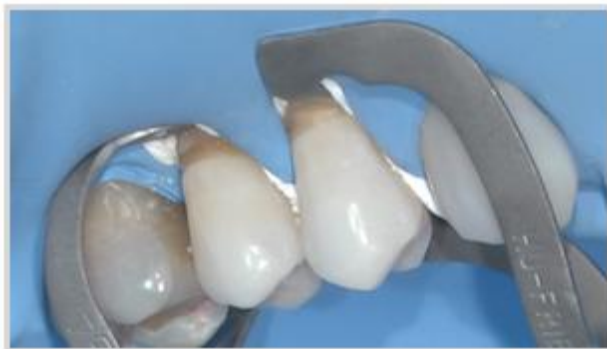Dans les deux cas, la qualité de la couche hybride obtenue ainsi que la diminution de la longueur des digitations résineuses (TAG) également observés sont responsables de la survenue d'une perméabilité marginale des restaurations évoquées précédemment.

Le facteur C ou facteur de configuration correspond au rapport entre le nombre de parois sur lesquelles le composite prend appui sur le nombre de parois disponible. Plus le facteur C est



élevé, plus les contraintes à l'interface dent-matériau sont importantes. Pour une cavité de site 3, la contrainte liée au retrait de polymérisation génère un risque de hiatus marginal. Pour limiter les risques il est conseillé de monter le composite par petits apports successifs et également de réaliser une soft start polymérisation (81).

Enfin, l'isolation dans cette zone très particulière, en rapport étroit avec le berceau gingival et sans doute la première difficulté rencontrée pour leur restauration. En effet, la localisation anatomique rend très ardue la mise en place du champ opératoire pour isoler le site des fluides salivaires et sulculaire. Si la digue classique est largement indiquée, elle est souvent difficile à poser dans cette zone. La mise en place d'un contour-strip est une alternative précieuse pour la restauration des LCNC. En effet, une bande de matrice très fine est prédecoupée, insérée en proximal où elle sera maintenue par des coins de bois et glissée dans le sulcus (58).



**Figure 19 : Différentes façon d'isoler la dent au moment de sa restauration A. Digue conventionnelle B. Contour-strip (82)**

### 3.3 Les systèmes à privilégier pour un résultat durable

Face à ces particularités et pour assurer une restauration la plus durable, les meilleurs systèmes adhésifs, ceux qui permettant une reproductibilité et une efficacité dans le temps sont les MR3. Ces derniers ont montré leur efficacité y compris sur la dentine sclérotique (83)(84). Les MR2 et SAM sont moins performants (84)(85). À ce titre, ils sont considérés comme le gold standard quand le protocole de collage est correctement conduit.

Protocole recommandé :

- Léger passage des instruments rotatifs sur la lésion dans le but d'éliminer la couche hyperminéralisée.
- Isolation à l'aide de la digue
- Mordançage total de la lésion et rinçage
- Application des produits de collage dans le respect des recommandations du fournisseur

Notons que les SAM2 moyens ont aussi montré une réelle efficacité dans le traitement des LCNC, les monomères qu'ils contiennent, tels que le 10-MDP ou de 4-META vont avoir une affinité forte pour le calcium présent dans l'email mais aussi dans la couche hyperminéralisée et offrir une bonne efficacité clinique (86)(83).

Protocole recommandé :

- Sablage léger ou passage des brosettes et pate à polir
- Isolation à l'aide de la digue
- Mordançage sélectif (email) et rinçage
- Application des produits de collage dans le respect des recommandations du fournisseur

Les adhésifs universels ou adhésifs de huitième génération, présentent l'avantage de regrouper en un seul produit les trois éléments nécessaires à l'adhésion. Néanmoins, un mordançage sélectif de l'email en amont de leur application, semble recommandé pour améliorer encore le collage. Cette génération d'adhésifs entrainerait un phénomène d'hydrolyse des fibres de collagène déminéralisées et non imprégnées moins important que des autres, diminuant le risque de sensibilités postopératoires. De plus, l'action des métalloprotéases matricielles (MMP) ne seraient pas induite par leur application (87).

Les résines composites rendent service et nous l'avons vu, certaines sont à privilégier dans la restauration des LCNC et permettent des résultats durables, à condition que la mise en œuvre soit irréprochable. Malgré tout et en dehors du taux d'échec important qui est observé, les composites restent des matériaux qui vont avoir tendance à jaunir, surtout au niveau du joint ce qui le rend de plus en plus visible dans le temps. Aussi, ils deviennent poreux et se comportent alors comme « des éponges a bactéries », surtout si ils ne sont pas régulièrement retouchés et si l'hygiène est défailante. De plus, dans les cas de délabrement les plus sévères,

leur utilisation n'est plus indiqué. Ceci nous amène alors au dernier volet de ce chapitre et à aborder les céramiques pour la restauration des LCNC.

### 3.4 Les céramiques dans les restaurations des LCNC

Contrairement au composite, les céramiques sont connues pour leur biocompatibilités, leur mimétisme, elles ne jaunissent pas, ne subissent pas l'usure et restent stables au cours du temps.

Il existe plusieurs grandes familles de céramiques, les classifications sont connues de tous et elles ne seront donc pas revues en détail dans cette thèse. Dans le cas des LCNC, les restaurations totales ou partielles en céramiques sont envisageables. En effet, si l'économie tissulaire est aujourd'hui devenue de rigueur, dans les cas les plus défavorables la couronne est indiquée. Si la céramique peut être scellée (ex : couronne zircone au CVIMAR), le grand intérêt de ce matériau est sa capacité à être collé. La céramique renforce alors la dent qui retrouve ainsi la majeure partie de ses propriétés initiales. En choisissant la bonne céramique en fonction du cas clinique, les restaurations en céramiques sont de précieuses alliées, tant pour le succès thérapeutique qu'elles permettent d'obtenir que d'un point de vue esthétique.

En clinique, le choix se fait en réalité souvent entre 3 familles de céramiques : Les céramiques feldspathiques sont les plus belles mais les plus fragiles mécaniquement. Leur phase vitreuse permet un collage efficace. Les céramiques enrichies, par exemple en disilicate de lithium (emax) restent aussi très mimétiques et sont plus résistantes mécaniquement que la feldspathique. Elles ont aussi une phase vitreuse qui assure un collage efficace. La zircone est une céramique très solide mais elle est peu esthétique et son collage n'est pas possible, elle est envisageable uniquement pour les restaurations totales.

Pour ce qui est du traitement des LCLN, la restauration à l'aide de dispositifs en céramique est bien entendu possible. Si les couronnes en font partie (pour les cas les moins favorables), il est aujourd'hui possible de fabriquer de toutes petites pièces très esthétiques en céramique, appelées chips. Elles vont remplacer uniquement la partie manquante de la dent et faire l'économie des tissus qui ne sont pas lésés. La résistance mécanique des céramiques n'a que peu d'importance du fait de l'absence d'impact occlusaux directs, les propriétés esthétiques et la force de collage qu'il est possible d'obtenir prévalent. Les chips de céramiques constituent une innovation et va dans le sens de la dentisterie contemporaine qui se doit de préserver au

maximum les tissus dentaires. Elle suit aussi les progrès, en particulier l'avènement du collage observé ces dernières années.

*A travers les cas cliniques qui vont être exposés dans la partie suivante, nous allons voir la mise en œuvre des restaurations à l'aide de chips en céramique, de l'instrumentation de la lésion, au choix du matériaux dans lequel sera conçu la pièce prothétique, en passant par la ou les techniques d'empreintes et bien entendu son collage à la dent. Seront présentés les résultats qu'il est possible d'obtenir grâce aux chips dans différentes situations cliniques (des plus banales aux plus complexes).*

# Réalisation clinique

# Chapitre 1 :

## Méthodologie pour la réalisation de chips en céramique

### Résumé :

La conception ainsi que la manipulation de pièces en céramiques aussi minimes, doivent obéir à certaines règles afin d'éviter les pièges. Ceci passe par, le choix des matériaux (type de céramique, adhésif, composite d'assemblage etc.) les plus adaptés, une instrumentation préalable adéquate de la zone à restaurer, un design des chips permettant de les stabiliser lors de la pose et d'obtenir une intégration esthétique idéale.

## **1. Présentation**

Les chips sont de très petites pièces visant à restaurer des défauts morphologiques, fermer les espaces interdentaires, rallonger des bords incisifs ou remplacer des parties dentaires fracturées et bien entendu, restaurer des LCNC.

Le principe d'économie tissulaire est devenu la règle et le remplacement exclusif des tissus lésés doit être recherché. Si les chips se développent depuis ces dernières années avec l'avènement du collage, néanmoins le concept a été inventé il y a plus d'une trentaine d'année.

On distingue 4 grands types de chips suivant leur la lésion qu'ils visent a restaurer (88) :

Les chips vestibulaires ou d'angle, les chips de rallongement des bords incisifs maxillaires, chips de fermeture de diastème et ceux qui vont nous intéresser ici, les chips de traitement des lésions cervicales d'usure.

## **2. La céramique pour les LCNC**

La première partie de cette thèse a mis en avant le taux d'échec important des restaurations composites lié notamment a une mauvaise qualité du collage a cause d'un support de dentine sclérotique propre au LCNC. Les composites se décolent plus ou moins rapidement et de ce fait, 50% des lésions de seraient pas traitées (88) par les dentistes.

La céramique offre une approche prometteuse d'un point de vue biomécanique, esthétique et sans préparation (no prep). Il est par son biais possible de redonner sa rigidité a la zone cervicale. Sans référence scientifique, les composites micro-chargés ayant un faible module d'élasticité semblent recommandés pour faire face à la flexion concentrée dans la zone cervicale. Il s'avère que la céramique monolithique renforcée en disilicate de lithium est le matériau de choix pour traiter les LCNC. En effet, une autre famille de céramique que le disilicate, par exemple, la céramique feldspathique, casserait net au niveau de l'ailette. Il en est de même si on envisage une pièce en disilicate de lithium stratifiée.

### **2.1 Micro préparation de la lésion à traiter**

Il s'agit ici d'une des cinq clefs pour une mise en œuvre optimale du traitement des LCNC par des chips de céramique. Nous l'avons vu en détail, la dentine sclérotique observée au niveau

de ces lésions sur une trentaine de micromètres est un obstacle majeur, il apparaît donc évident que ne pas instrumenter la lésion avant le collage serait une erreur. Dans le respect du concept de l'économie tissulaire, un simple traitement de la couche dentinaire hyperminéralisée à l'aide d'embouts diamantés ultrasonores (type perfect margin PM4 Acteon) et de fraises de micro-dentisterie (8830RM 314009 Komet) suffisent à rendre la surface compatible avec le collage (89). Le passage de la fraise est indiqué en particulier pour les lésions ayant un angle très aigues. En effet, le biseautage augmente la surface de collage et donc l'adhésion à l'email. Aussi, il facilite l'intégration esthétique de la pièce prothétique en diminuant graduellement l'épaisseur de la céramique.

## 2.2 Empreinte à insertion latérale ou empreinte optique

Une fois l'instrumentation de la dent terminée, vient le temps de l'empreinte. L'empreinte traditionnelle pour l'enregistrement de la LCNC se heurte avec l'élasticité du matériau d'empreinte qui est dépassée pour ces cavités renfoncées, entraînant des déformations. Les empreintes sont alors fausses.

Afin de contourner le problème, appliquer les matériaux latéralement plutôt que verticalement apparaît être la bonne solution. Il convient de fabriquer un porte empreinte individuel perforé, à deux pans en résine. Les embrasures sont comblées en lingual (digue liquide, cavit, teflon) afin que le matériau d'empreinte ne fuse pas dans les espaces interdentaires et ne se déchire lors du retrait du porte empreinte. La précision de l'enregistrement des marges des lésions est fondamentale pour la confection de pièces précises. Comme toujours en prothèse fixée, l'empreinte est réalisée en double mélange avec du silicone en ayant appliqué au préalable l'adhésif spécifique dans le porte empreinte.

Les progrès dans le domaine du numérique et en particulier le développement des systèmes d'empreintes optiques permettent aujourd'hui d'obtenir des empreintes numériques d'une grande précision. Elles ne sont pas plus précises (ni moins) que les empreintes conventionnelles mais offrent à la fois un confort pour le praticien et le patient. En effet, il est facile de revenir sur la zone si l'enregistrement ne convient pas sans avoir à tout recommencer. Les problèmes d'homogénéisation des matériaux, bulles, respect des temps de prise, etc sont supprimés. La communication avec le laboratoire de prothèse se fait en quelques clics et fait disparaître les problèmes d'hygiène liés aux empreintes. Enfin, le patient est dispensé d'avoir en bouche des matériaux désagréables pendant de longues minutes.



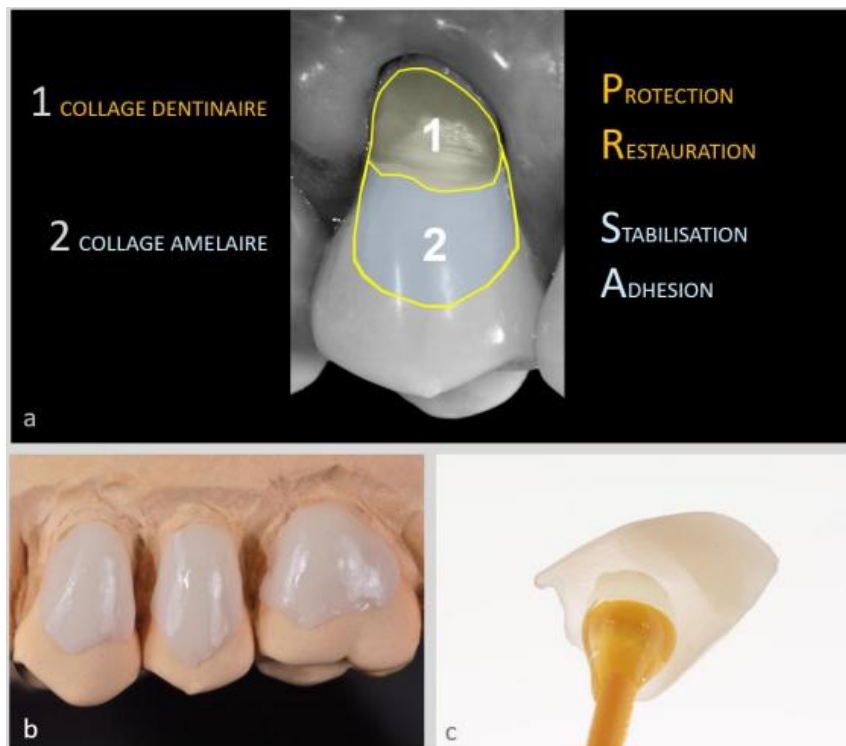
### 2.3 La couleur de la céramique monolithique

Par définition la céramique monolithique est un matériau homogène, sans stratification, de couleur uniforme. Obtenir une intégration esthétique avec ce type de matériaux paraît donc plus ardue. Trois points doivent être respectés. Le relevé de la teinte du support doit être effectué avec un teintier spécifique (ips natural materiel ivoclar) car c'est lui qui influence le plus la teinte finale. Ensuite, il convient de choisir l'importance de la translucidité du lingotin de céramique, il peut être translucide ou au contraire avoir une transmission lumineuse très faible, ce paramètre est capital pour une intégration esthétique réussie. Le troisième est dernier point est le choix de la tonalité chromatique de lingotin.

L'essayage du chips de céramique avec une pâte hydrosoluble permet de valider son mimétisme avec le collage.

### 2.4 Le surcontourage amélaire

Afin de rigidifier la zone cervicale et d'éviter que le collage ne repose majoritairement sur le collage dentaire, qui est moins noble que le collage amélaire, il est important de créer une pièce ayant une extension d'environ deux fois la taille de la LCNC. Aussi, la partie en surcontour devient une aide précieuse au moment du collage puisqu'elle stabilise de positionnement du chips. De plus elle permet de flouter la jonction dent céramique et participe ainsi à un effet plus mimétique. En d'autres termes, une partie du chips est fonctionnelle, elle restaure les tissus perdus et règle les symptômes qui y sont associés. L'autre partie fait office de sécurité, elle garantit un collage performant, offre un confort de mise en œuvre et facilite la réussite esthétique du traitement. Notons qu'aucune fracture entre les deux parties n'a été observée à ce jour.



**Figure 20 : Principe de surcontourage amélaire (88)**

## 2.5 Finition mécanique en poli miroir

Une fois la pièce collée vient le temps de la finition directement en bouche, les loupes sont alors indispensables.

Le profil d'émergence sous-gingival est d'abord lissé avec une petite fraise a congé bague rouge (8 877 314 012 komet).

Ensuite, la réduction des surépaisseurs des marges du chips doit être effectuer afin d'obtenir un continuum optique entre la dent et la céramique, la micro-fraise bague rouge (8 881M 314 007 Komet) est celle qui convient le mieux. Une fois passée, il faut procéder à un polissage mécanique et ce, en utilisant une succession de pointe-montées siliconées ayant un grain de plus en plus fin. Durant toute cette étape, les fraises travaillent en direction de l'émail pour ne pas le creuser et sous spray abondant. Il faut veiller a ne pas échauffer la céramique au niveau du joint lors du polissage pour de pas altérer la qualité du collage au niveau du

joint. La pierre d'Arkansas est appliquée au niveau de l'email pour en éliminer les rayures et les petits défauts.

Enfin, le brillantage final est obtenu à l'aide du passage de brochettes souples enduites de pâte à polir ultrafine sur toute la zone restaurée.

Après s'être intéressé à la réalisation pratique de la restauration des LCNC à l'aide de chips de céramique, nous allons l'illustrer à l'aide de cas cliniques.

## **Chapitre 2 :**

# Cas clinique

Le dernier volet de cette thèse va consister à illustrer la prise en charge des LCLC, à travers un exemple pratique rencontré au cabinet dentaire, de la première consultation à la dernière. Les soins ainsi que les photographies ont été effectués par le Dr Lasserre (88).

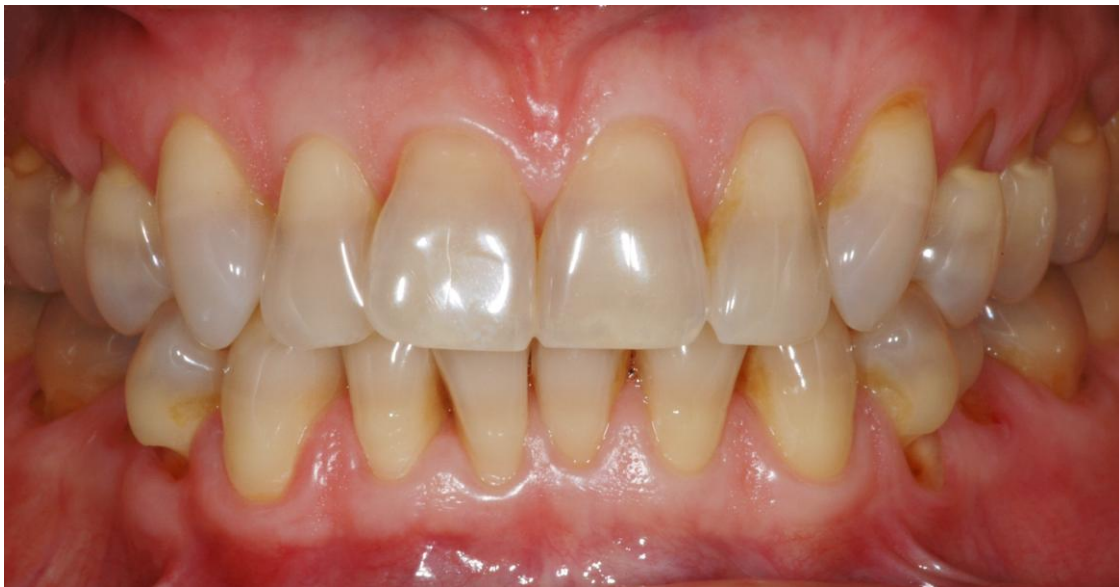## **1. Anamnèse**

### **1.1 Motif de consultation**

Une patiente de 45 ans se présente et se plaint de plusieurs choses. Premièrement, elle est gênée au quotidien par des sensibilités dentaires importantes, plus intenses secteur 1, il s'agit du principal motif de consultation. Aussi, après les repas elle est incommodée par du bourrage alimentaire au niveau des collets. Les lésions qu'elle observe sur ses dents lui paraissent d'autre part inesthétiques et la teinte globale de ses dents la dérange.

### **1.2 Interrogatoire et examen endobuccal**

Ce qui retient notre attention est bien entendu la présence de pertes de substance au niveau des collets des dents postérieures, sur tous les secteurs.



**Figure 21 : Situation initiale d'une patiente atteinte de LCNC multiples et sévères (88)**

Les lésions sont caractérisées par des rebords très anguleux et abrupts, le fond de la lésion est poli et dur. Cette description est propre aux lésions causées par le l'abrasion (cf chapitre 1). Sont diagnostiquées pour la patiente, des LCNC, dites en encoche, multiples et sévères.

Nous l'avons vu, identifier précisément l'étiologie des LCNC est la première étape dans leur prise en charge. Ici un brossage trop énergique est responsable des dommages observés, aggravés par une hyperactivité musculaire.

Une photographie est prise de façon de façon à faciliter l'observation des lésions et également pour pouvoir mieux communiquer avec la patiente. En effet comme nous l'avons vu, la photographie est un précieux outil d'évaluation et de suivi de l'évolution des lésions dans le temps.

## **2. Prise en charge des dommages observés**

La prise en charge doit être adaptée en fonction de la sévérité de l'usure, de la demande du patient et des atteintes associées. Aussi, la mise en place d'une thérapeutique sans avoir, en amont, agit sur l'étiologie est un échec assuré (chapitre 2).

### **2.1. Le contrôle de l'étiologie gage du succès thérapeutique**

Ici, il a tout d'abord été indiqué à la patiente la bonne façon de se brosser les dents en lui expliquant que de mauvaises habitudes de brossage étaient grandement responsables de son problème. D'autre part, elle a été orientée vers un kinésithérapeute spécialisé dans le traitement des dysfonctions temporo-mandibulaires. Des mouvements favorisant la relaxation des muscles élévateurs lui sont enseignés dans le but qu'elle soit en mesure de diminuer son hyperactivité musculaire de façon autonome.

Une fois la problématique de l'étiologie traitée, vient de temps de décider de la nécessité ou non de traiter les lésions observées.

## 2.2 Stratégie thérapeutique validée en accord avec la patiente

Nous l'avons vu, l'éventail thérapeutique s'étend de la prévention à l'action. L'objectif de la prise en charge curative des LCNC est multiple. Il s'agira dans ce cas précis, d'arrêter la progression des lésions, de diminuer les sensibilités dentaires et d'améliorer l'esthétique des dents abimées.

La patiente est atteinte de lésions dentinaires sévères causant un préjudice esthétique et fonctionnel, associées à des douleurs pulpaire. Le traitement à privilégier est, comme illustré par la figure 17, la mise en place de RAC céramiques ou composites.

Les deux possibilités sont exposées à la patiente en lui présentant les avantages et inconvénients des deux matériaux. La céramique est bien entendu préférable au composite pour des raisons détaillées dans les chapitres précédents.

La patiente est jeune, avec une demande esthétique importante, la réhabilitation des LCNC à l'aide de chips en céramique est l'option choisie.

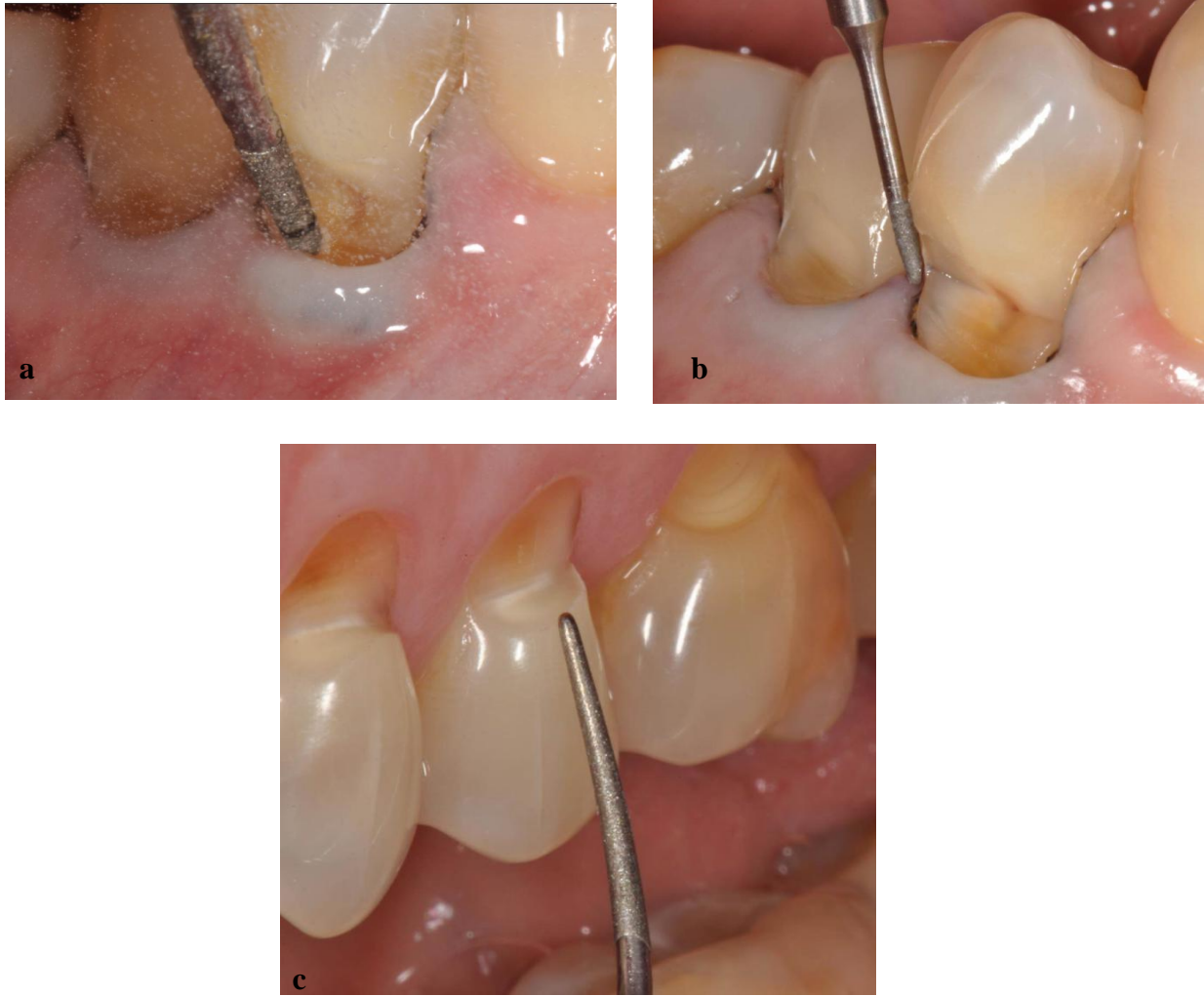## 3. Mise en œuvre clinique étape par étape

### 3.1 Micro-préparation de la dentine sclérotique

La couche dentinaire hyper-minéralisée est traitée sous aides-optiques à l'aide d'embouts diamantés ultrasonores Perfect Margin PM4 Acteon (Fig 22a) dans le but d'augmenter les forces d'adhésion au moment du collage.

Les fraises de micro-dentisterie, telle que la micro-fraise flamme bague rouge (8830RM 314 009 Komet) (Fig. 22b) servent à biseauter les angles externes trop aigus augmentant aussi la surface de collage à l'émail ainsi que l'intégration esthétique uu chips de céramique.

Le dépolissage de l'émail quant il est nécessaire est obtenu en passant l'insert ultrasonores H1 F003.66 Acteon (Fig. 23c)



**Figure 22 : Préparation à minima des lésions a restaurer. a.** Elimination de la couche hyperminéralisée. **b.** Réduction des angles trop aigus. **c.** Dépolissage de l'émail. (88)

A ce stade, la phase de préparation dentaire est terminée. Elle garantit un état de surface permettant un collage de bonne qualité, tout en respectant bien entendu, le principe d'économie tissulaire de la dentisterie contemporaine.

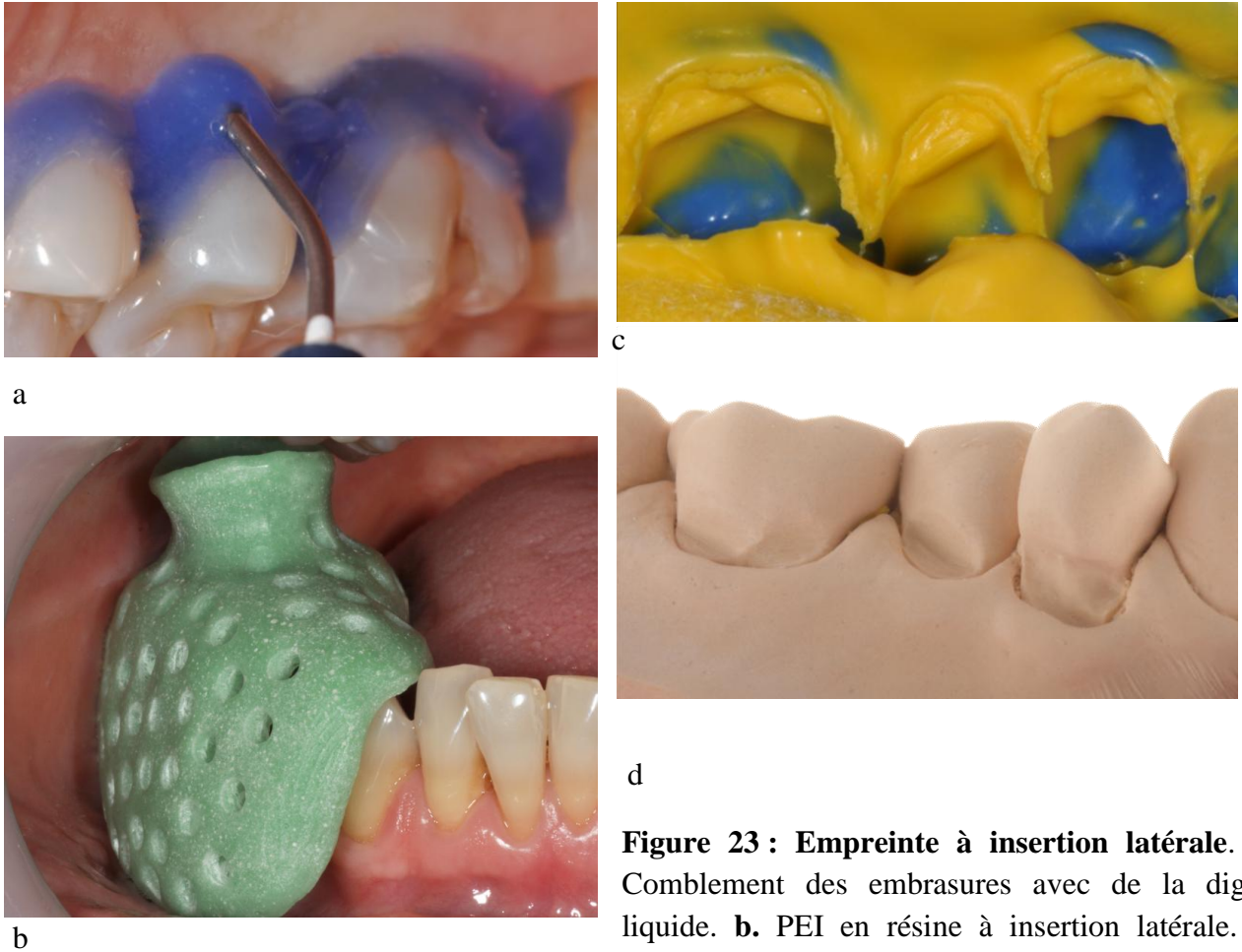
### 3.2 Empreinte à insertion latérale

Vient alors le temps de l'empreinte. La technique du double mélange est la plus indiquée en prothèse fixée et est ici également utilisée. Afin d'éviter, lors de la désinsertion du porte-empreinte, les déchirures du silicone ayant fusé dans les contre dépouilles créées par la perte de substance au niveau du collet, l'empreinte doit être réalisée dans l'axe de la lésion. Un



porte empreinte individuel (Fig. 23a), à insertion latérale est nécessaire à la réalisation d'une empreinte précise.

Les embrasures linguales sont aussi comblées, avec de la digue liquide photopolymérisable, pour éviter que le silicone ne fuse dans les espaces interdentaires. L'enregistrement des papilles proximales n'est ainsi pas abimé au moment du retrait du porte empreinte et les limites de la lésions sont donc précises et faciles à lire.



**Figure 23 : Empreinte à insertion latérale. a.** Comblement des embrasures avec de la digue liquide. **b.** PEI en résine à insertion latérale. **c.** préservation des papilles. **d.** Précision de la prise d'empreinte visible sur la réplique en plâtre (88)

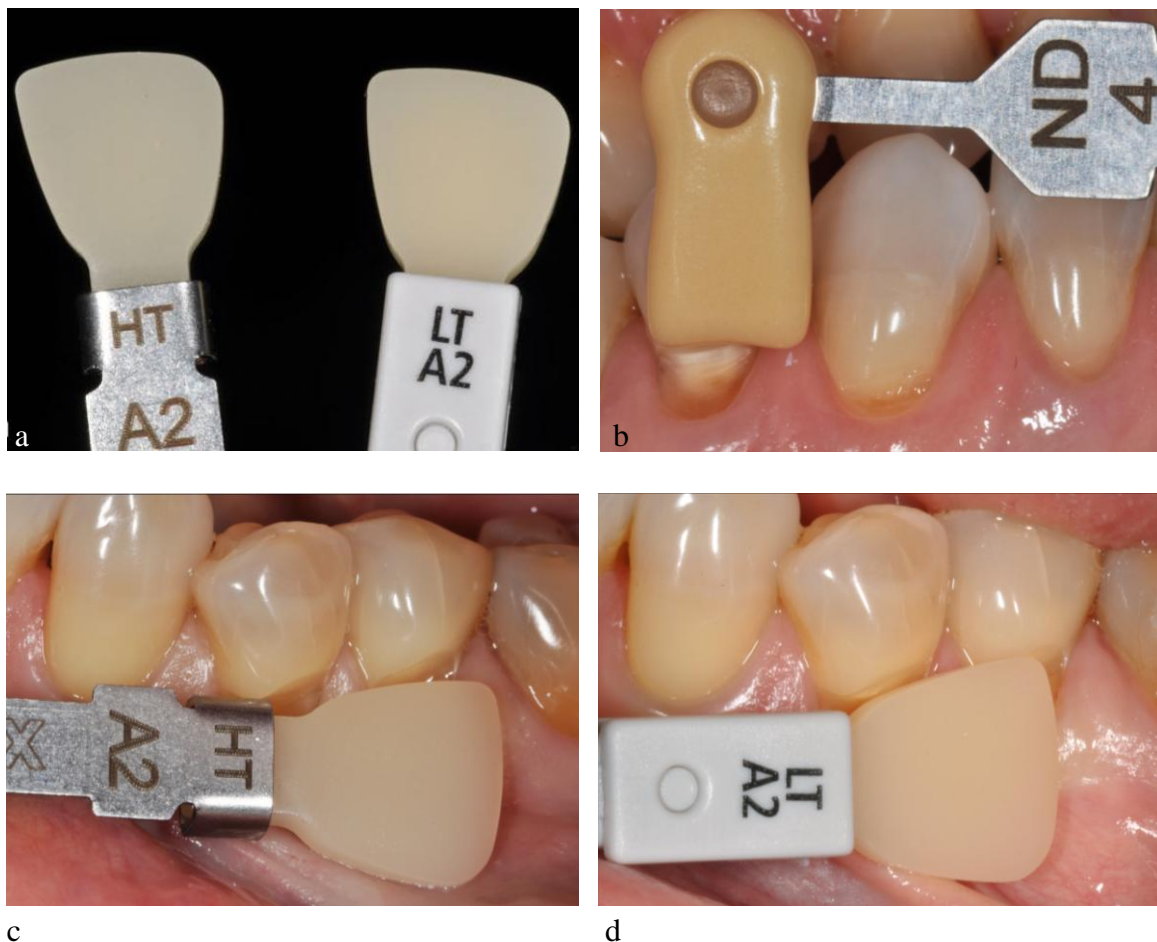### 3.3 Colorimétrie translucide monotithique

Pour commencer, le relevé de teinte de la couleur du support dentaire doit être fait de façon systématique car il influence de façon très importante la teinte finale. Elle sera à

communiquer au prothésiste. Ici le teintier IPS Natural Die Materiel Ivoclar a été utilisé (Fig24 a).

La tonalité chromatique est ensuite relevée à l'aide du teintier universel, le Classical Vita, teinte A2 pour la patiente.

Le taux de transmission lumineuse de la céramique doit aussi être défini, c'est le paramètre le plus important pour ce type de restauration. Le Shape-guide e.max Press Ivoclar a été utilisé. Deux échantillons, de la même tonalité chromatique, dans ce cas A2, mais de translucités différentes sont comparés en bouche. L'échantillon LTA2 est celui qui semble le plus adapté pour la patiente. Lors de la séance consacrée à l'essayage du chips, des pâtes d'essai hydrosolubles permettront de valider ce choix avant le collage.



**Figure 25 : Principes colorimétriques en chips monolithiques. a.** différence d'opacité entre haute et basse translucidité **b.** relevé de teinte du support dentaire **c et d.** comparaison en bouche des échantillons HT et LT (88)

### 3.4 Mise en place du chips

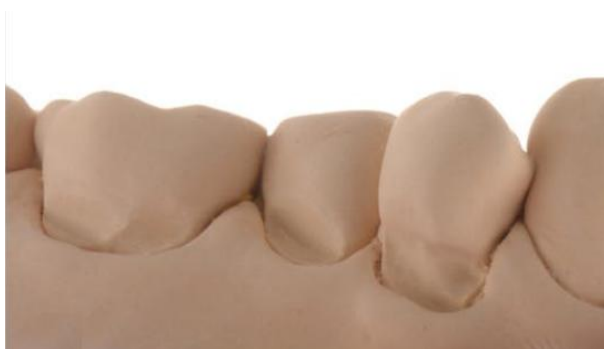Les pièces en céramique demandées au prothésiste sont très délicates comme il est possible de le voir sur la figure 26a. Néanmoins, étant enrichies au disilicate de lithium leur résistance mécanique est grande. En observant la taille des LCNC sur le modèle en plâtre (fig 26b), il est aisé de visualiser l'important du surcontour axial débordant sur l'émail (fig 26c). Pour rappel, la partie du chips « dentinaire » protégera des sensibilités pulpaire et rendra le volume perdu à la dent. La partie « amélaire » quant à elle, assura la stabilité de la pièce au moment du collage mais surtout, un collage optimal et donc durable. Notons aussi que la partie en surcontour s'arrête bien, au maximum, à 1mm en dessous des contacts occlusaux (Fig 26c). Enfin, l'essayage des pièces en bouche permet de valider le travail fait, il y a un *continuum* optique parfait entre la dent et la céramique (fig 26d).



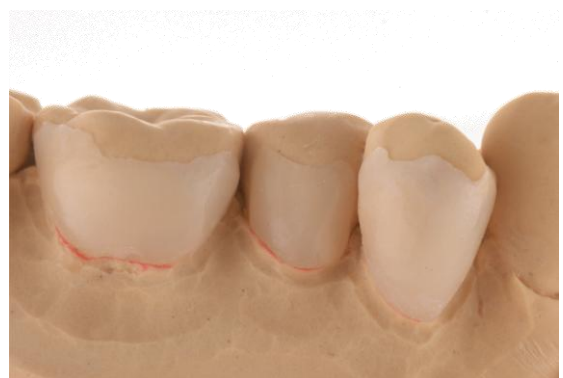a



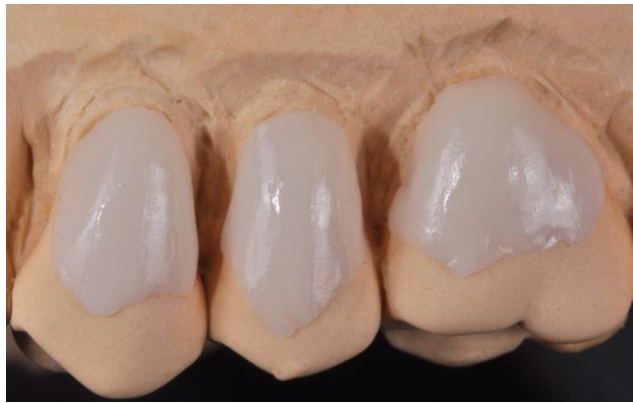a'



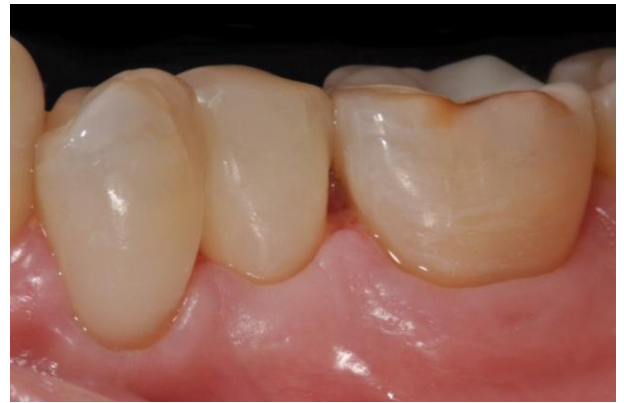b



c



c'



d

**Figure 26 : Observation et validation des pièces en céramique avant leur mise en place en bouche a et a'.** Délicates pièces en céramique **b**. Répliques en plâtre des lésions observées secteur 4 **c** et **c'**. Principe de surcontourage amélaire des chips **d**. Essayage des pièces (88)

A ce stade, les pièces en céramique sont toutes validées et le collage peut avoir lieu. Ces étapes ne sont pas illustrée ici car elles ne présentent aucun intérêt particulier, elles ont été conduite en suivant le protocole habituel.

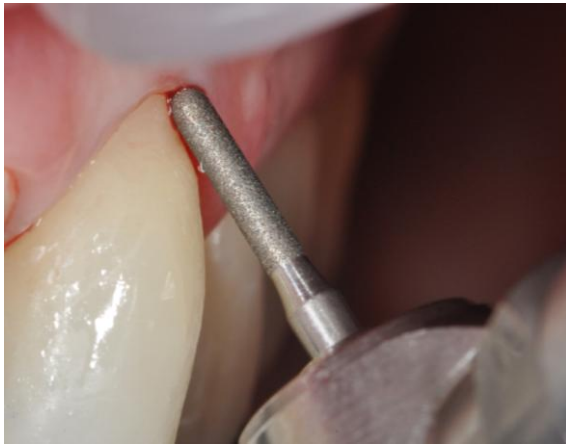Une fois collées vient l'étape finale de retouches et polissage des pièces détaillée dans le précédent chapitre. En effet, les pièces sont collées brutes, la réduction des surépaisseurs au niveau des marges, les finitions en poli miroir et le brillantage se font directement en bouche.

Tout d'abord, le travail commence par l'amélioration du profil d'émergence sous-gingival avec une fraise a congé bague route (8 877 314 012 Komet) (fig.27a). Une fois ceci effectué, la rectification du surcontour horizontal est obtenu en passant une micro fraise flamme bague rouge (8 881M 314 007 Komet) (Fig.27b) sur les marges de la céramique. Le geste se fait de la céramique, vers l'émail, pour ne pas le creuser et sous spray d'eau abondant. La pierre d'Arkansas (fig 27c) est passée sur l'émail pour en retirer les rayures et défauts.

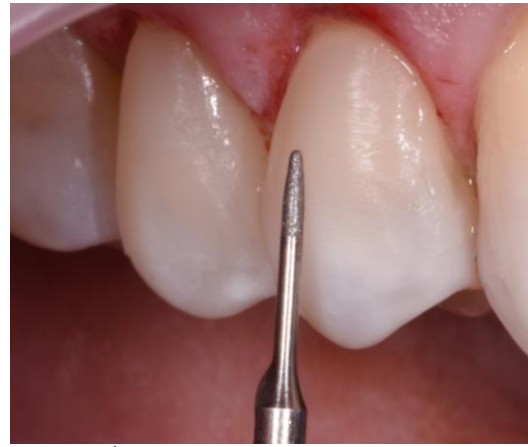Afin d'obtenir un polissage idéal, dit en poli miroir, des pointes-montées en silicone sont passées avec une chronologie progressive de grain de plus en plus fin comme le montre la figure 27 d.e.f.

Le brillantage se fait en appliquant une petite quantité de pate prophylactique diamantée tres fine (CleanJoy VOCO) à l'aide de brochettes souples (fig 27g.h). Elle permet le retrait des traces d'adhésifs et de colles invisibles a l'œil nu.

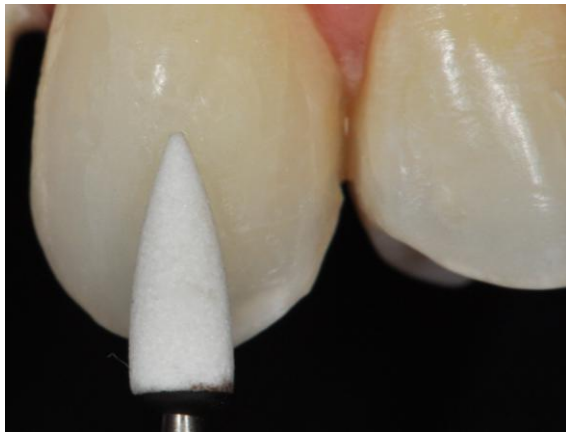



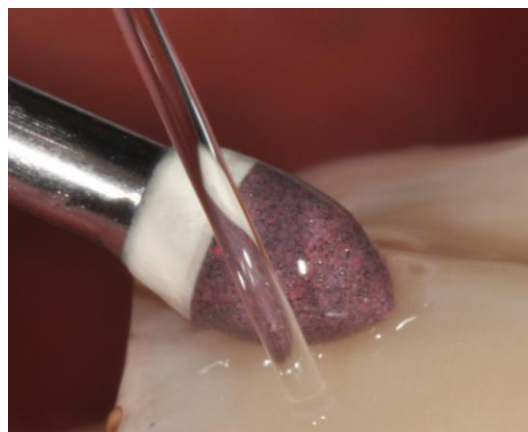a



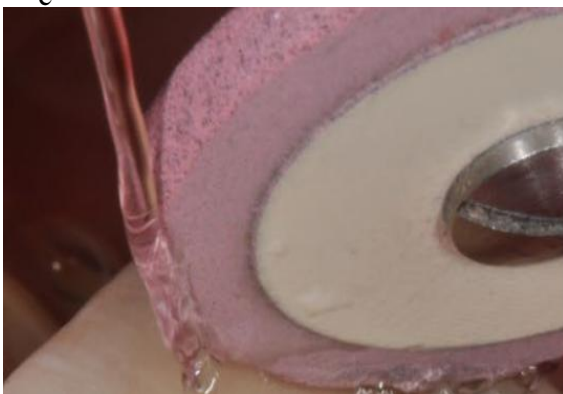b



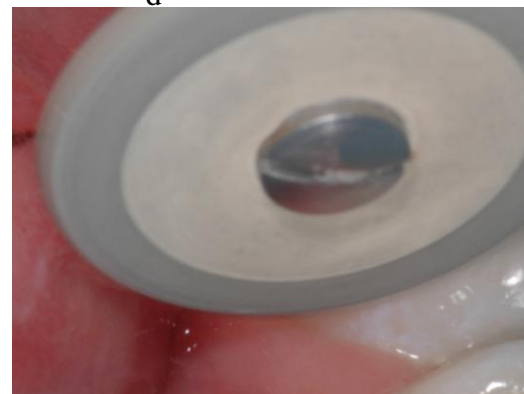
c



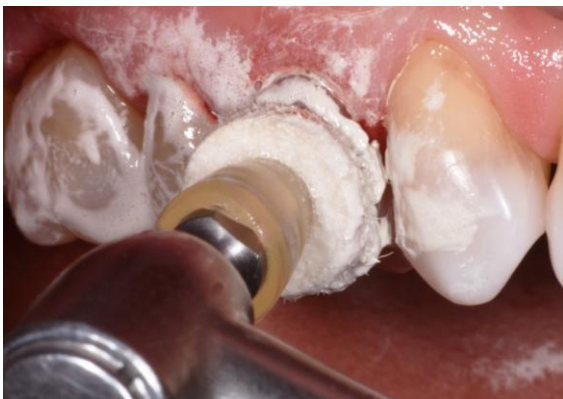d



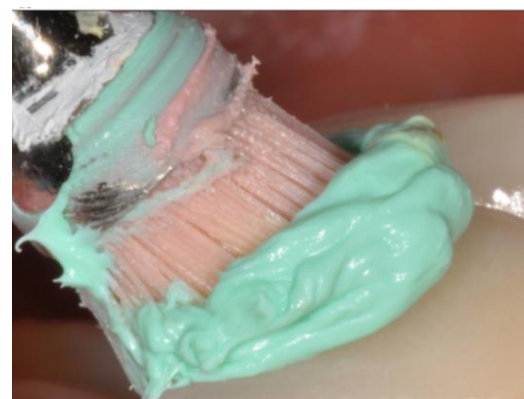e



f



g



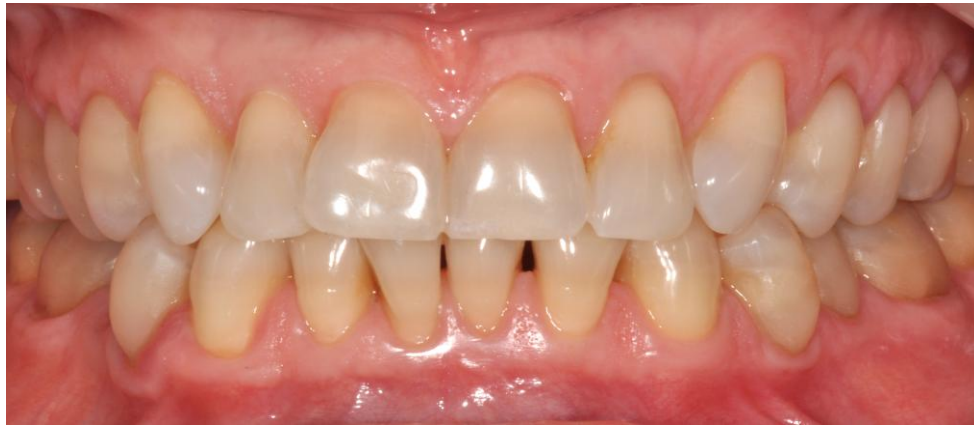h

**Figure 27 : Retouches et polissage du chips après collage. a.** travail du profil d'émergence intra-sulculaire **b.** Gommage du surcontour horizontal **c.** application de la pierre d'Arkansas sur l'émail **d. e. f.** passage des pointes et disques diacéram de grains décroissants **g.h.** utilisation de pates prophylactiques de grains de 3 a 1micron sans spray pour contrôler à l'aide de loupes l'apparition de l'effet brillant. (88)

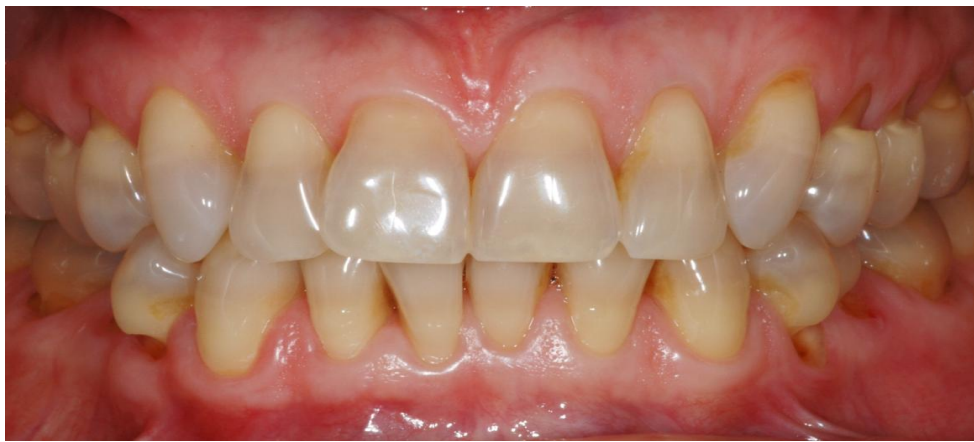### 3.5 Résultat final

Les LCNC ont été traitées par des collages de chips cervicaux réalisés en e.max Press. A la fin du traitement, la patiente est satisfaite et ne rapporte plus de sensibilités dentaires et a une sensation de dents plus solides.

Sur la plan esthétique et avec un recul de 3 ans (fig 28 a), le résultat est tres satisfaisant, les dents ont retrouvé leur galbe au niveau du collet et les chips sont invisibles à l'œil nu. Aussi, une amélioration du parodonte marginal est visible en comparant la situation finale à la situation initiale (fig 28b). Le traitement s'est donc avéré être à la hauteur des attentes de la patiente et du praticien.



a



b

**Figure 28 : Vues cliniques post (a) et pré (b) opératoire (88)**

En conclusion, à travers ce cas clinique, il a été possible d'illustrer étape par étape la prise en charge d'un cas de LCNC sévères et multiples à l'aide de chips en céramique.

Ce traitement a permis de régler l'ensemble des problèmes pour lesquels la patiente a été amenée à consulter.

Trois ans après, les restaurations sont toujours en place et intactes, le parodonte marginal s'est amélioré, les chips ont été parfaitement intégrés d'un point de vue biologique.

Il apparaît donc que les RAC en céramique sont des alternatives au composite qui permettraient de traiter de façon efficace et durable ces lésions d'usure qui représentent, encore actuellement, un déficit thérapeutique tant le taux d'échec de leur prise en charge est important.

# Discussion



Les chips en céramique sont à considérer comme une nouvelle alternative aux résines composites pour la restauration des LCNC. Elles peuvent être intégrées avec confiance dans notre arsenal thérapeutique.

Les résines composites sont actuellement les matériaux privilégiés pour compenser les pertes de substances et s'opposer aux différents signes cliniques qui sont associés aux LCNC. Cependant la durée dans le temps de ce type de soins est hasardeuse. Tant parce que la nature du support sur lequel est appliqué le composite est mal considérée (dentine sclérotique), que parce que les composites en eux même sont des matériaux peu nobles qui vont notamment avoir tendance à s'éroder et devenir poreux. Ceci est un problème, d'autant plus quant ils ont vocation à rester au niveau de la zone cervicale, donc de fait, à proximité du parodonte et soumis à des contraintes mécaniques importantes. Décollement, jaunissement, inflammation gingivale, usure, joint réinfiltré, intégration esthétique médiocre font partie de ce à quoi les praticiens sont fréquemment confrontés dans le suivi des soins apportés aux LCNC quand les composites ont été utilisés.

La céramique est un matériau noble, biocompatible et stable dans le temps. Après cuisson, son absence de porosité la rend très compatible avec le parodonte puisque les bactéries et la plaque ne peuvent pas s'y développer facilement. Pouvoir utiliser ce type de matériaux pour la restauration des LCNC est donc déjà un point positif.

Même si le recul clinique sur les chips en céramique est à ce jour modeste et que la technique est très peu répandue, les résultats obtenus et présentés (88) par le Dr Lasserre sont très prometteurs. Pour commencer, aucune cassure au niveau de la jonction du chips email/dentine n'a été observée dans le temps. Aucun décollement de la pièce non plus. Si les chips sont une innovation, la force du collage email-céramique n'est en revanche plus à prouver.

Il a aussi été constaté une amélioration globale de l'environnement parodontal après la mise en place du chips, non seulement grâce à la correction du profil axial qui améliore la déflexion alimentaire mais aussi comme nous l'avons évoqué grâce au fait que contrairement au composite, la céramique ne retient pas la plaque.

Au delà d'essayer de rendre à la dent délabrée son état originel, les chips en céramique ont vocation à traiter et gommer les signes cliniques associés aux pertes tissulaires. Pour parler des sensibilités dentaires, qui sont de loin les premières gênes ressenties par les patients, elles

disparaissent après la mise en place du chips. De ce point de vue, leur utilisation est aussi un succès.

Enfin, le mimétisme de la céramique est avéré, à condition bien entendu d'avoir fait les bons choix en particulier en terme de translucidité et d'avoir veillé à bien gommer et polir les marges de la pièce. En termes d'esthétique c'est bien entendu le matériau de choix, même si les résines composites apportent un résultat satisfaisant, seule la céramique est stable.

Au regard de l'ensemble de ces éléments, les chips en céramique constituent donc bien une innovation puisqu'ils offrent enfin la possibilité de pouvoir traiter les LCNC de façon durable. Le manque de fiabilité des traitements contemporains étant le principal problème.

Des précautions doivent, comme pour tout traitement, être prises afin d'éviter certains pièges conduisant à l'échec du traitement.

L'apparition de fêlures au moment du collage, à cause de la force de rétraction survenant lors de la polymérisation du composite d'assemblage est possible et ce, plus la pièce est fine et mal ajustée. Il faut donc être prudent et ne pas effectuer une polymérisation trop forte et rapide. A l'inverse, la soft polymérisation doit être privilégiée. De plus, il ne faut pas oublier que les composites d'assemblage sont des matériaux duaux, cette propriété doit être exploitée. En effet, utiliser la chémo-polymérisation est un bon moyen de réduire les contraintes appliquées sur le chips et d'éviter ainsi tout risque de fêlures.

Afin d'éviter les éclats et fractures de céramiques, il conviendra de s'assurer que les limites de la pièce en céramique se situent bien à 1 mm des zones de contacts occlusaux.

Dernier point, la visibilité du joint peut aussi s'opposer à un rendu visuel satisfaisant. Ceci se produit dans le cas d'un film de collage trop épais.

En dehors de ces quelques points et en veillant à respecter toutes les précautions relatives au protocole de collage et au traitement préalable de la céramique, les chips de céramique s'avèrent être de précieux outils relevant le défi que représente la restauration des LCNC. Ils s'inscrivent parfaitement dans le principe d'économie tissulaire de rigueur de nos jours et utilisent les progrès continus observés en dentisterie au sujet du collage de la céramique. Bien qu'encore peu connus et répandus, nul doute que ce type de procédés se démocratise.

# Conclusion

L'usure dentaire se manifeste sous différentes formes, les LCNC en font partie et sont très fréquentes. Souvent d'origine traumatique, liées le plus souvent à un brossage iatrogène, elles peuvent aussi être la conséquence de la fonte de l'email par un processus chimique liée à une exposition à l'acidité qui ne peut plus être gérée par le pouvoir tampon de la salive (consommation excessive de soda, reflux, etc.).

Leur localisation dans une zone spécialement exposée aux contraintes mécaniques, à proximité du parodonte et des fluides biologiques, représente un obstacle majeur à leur prise en charge. De plus, nous l'avons vu, la nature des tissus dentaires à cet endroit est très particulière. Caractérisées par une dentine sclérotique épaisse, très hétérogène, entremêlée de couches bactériennes « fossilisées », les LCNC sont devenues un support dentaire réfractaire au traitement à l'acide orthophosphorique et plus généralement, à une approche conventionnelle en vue d'une restauration traditionnelle à l'aide de résines composites.

Le taux d'échec des traitements mis en œuvre pour la restauration des LCNC est stupéfiant, ce qui a motivé l'intérêt porté aux innovations concernant leur prise en charge développé dans le cadre de cette thèse.

En effet, des erreurs dans la façon dont le support dentaire des LCNC est abordé, couplé aux limites des matériaux en eux-mêmes utilisés pour traiter les pertes de substances ainsi que les signes cliniques associées, explique qu'environ 50% des LCNC ne sont même plus traitées.

Les avancées en dentisterie observées ces 20 dernières années, en particulier l'avènement du collage de la céramique, ont rendu possible une pratique plus respectueuse et économe en termes de tissus dentaire. Le principe d'économie tissulaire est une approche qui s'applique à tout acte en odontologie de nos jours.

A ce titre, les chips de céramique décrits dans cette thèse, s'inscrivent totalement dans cette lignée. D'autant plus qu'ils se sont avérés capables de relever le défi que représente le traitement des LCNC. La céramique est un matériau noble car elle est stable dans le temps, biocompatible, esthétique et la force de collage aux tissus dentaire à largement fait ses preuves.

Si le recul clinique à leur sujet est encore modeste et constitue sans doute la principale critique pouvant être formulée, les résultats obtenus à ce jour dans le traitement des LCNC s'avèrent être un succès, tant sur le fait de rendre à la dent sa structure initiale, que dans la neutralisation des symptômes ressentis par les patients. Le recul concernant le collage de la céramique (facettes, onlay, etc.), pour d'autres applications, ne fait en revanche pas débat et peut donc faire office de garantie puisque les mêmes principes sont repris pour les chips.

Une microinstrumentation de la lésion doit être effectuée pour la rendre compatible avec le protocole de collage conventionnel. La céramique choisie est monolithique enrichie en dissilicate de lithium et la pièce doit faire environ deux fois la taille de la lésion de façon à assurer un collage sur de l'email.

Les chips en céramique sont à considérer comme une innovation dans la prise en charge des LCNC et peuvent être intégrés avec confiance dans notre éventail thérapeutique.

## Références

- 1 Lasfargues J, Colon P. 2009. 'Odontologie conservatrice et restauratrice Tome 1 Une approche médicale globale'. CDP, 221-255
- 2 D'Incau. E. 2018. 'Usures dentaires : origines et formes des lésions. Réalités cliniques : revue européenne d'odontologie'. 29 :81-89
- 3 Lussi,A., Jaeggi, T. 2012.'L'érosion dentaire. Diagnostic, évaluation du risque, prévention, traitement.' Quintessence International.
- 4 Margaritis V, Mamai-Homata E, Koletsi-Kounari H, Polychronopoulou A. 2011. 'Evaluation of three different scoring systems for dental erosion: A comparative study in adolescents.' J Dent. 39(1):88–93
- 5 Grippo, J et al., 2004.'Attrition, abrasion, corrosion and abfraction revisited: a new perspective on tooth surface lesions'. A Am Dent Assoc. 135(8):1109– 18.
- 6 Kaleka R. 2014. ' L'usure dentaire en questions'. Rev Odont Stomat. 43(1):36-55.
- 7 Badel T, Keros J, Šegović S, Komar D. ASCRO: Clinical and Tribological View on Tooth Wear [Internet]. <http://www.ascro.hr/index.php?id=301>. [cited 2016 Jan 20]. Available from: <http://www.ascro.hr/index.php?id=301>
- 8 Ee He., Wang ch., Cheng ch., Chang ch. 2002.' Stresses at the cervical lesion of maxillary premolar, a finite element investigation'. j. dent., 30 : 283-290
- 9 Silva AG, Martins CC, Zina LG, Moreira AN, Paiva SM, Pordeus IA, et al. 2013. 'The association between occlusal factors and noncarious cervical lesions: A systematic review'. J Dent. 1 : 9–16.
- 10 Wood I, Jawad Z, Paisley C, Brunton P.2008.' Non-cariou cervical tooth surface loss: A literature review'. J Dent. 10 : 759–66.
11. Abebe M, Appl FC. 1988.'Theoretical analysis of the basic mechanics of abrasive processes. Part 1: General model'. 126(3):251-66

12. Murali, R.v. 2015. 'Bruxism : conceptual discussion and review'. J Pharm Bioallied Sci. 1-48
13. Smith BGN, Robb ND. 1989. 'Dental erosion in patients with chronic alcoholism'. J Dent. 1989 17(5):219–21.
14. Colon P, Lussi A. 2014. 'Minimal intervention dentistry: part 5. Ultra-conservative approach to the treatment of erosive and abrasive lesions'. Br Dent J. 216(8):463–8.
15. El-Khoder et al . 2014. 'Une brève histoire de l'usure dentaire'. Rev Odont Stomat. (41)
16. Hur, B. 2011. 'Characteristics of non-cariou cervical lesions- an Ex Vivo Study using micro computed tomography : non-cariou cervical lesions-abrasions or abfractions ?'. Journal of oral rehabilitation (38)
- (17) Dallongeville S. Les lésions cervicales d'usure: étiologies et prises en charge [Thèse d'exercice]. [France]: Université de Nantes; 2010.
18. Arambawatta K, Peiris R, Nanayakkara D.2009. 'Morphology of the cemento-enamel junction in premolar teeth'. J Oral Sci. 51(4):623-7.
19. Wang X, Lussi A. 2012. 'Functional foods/ingredients on dental erosion'. Eur J Nutr. 51 Suppl 2:S39-48.
20. Gašperšič D.1995. 'Micromorphometric analysis of cervical enamel structure of human upper third molars'. Arch Oral Biol. 40(5):453–7.
21. Komabayashi T, Nonomura G, Watanabe LG, Marshall Jr. GW, Marshall SJ.2008. 'Dentin tubule numerical density variations below the CEJ'. J Dent. (11):953–8.
22. Carrigan PJ, Morse DR, Furst ML, Sinai IH.1984. 'A scanning electron microscopic evaluation of human dentinal tubules according to age and location'. J Endod. (8):359–63.
23. Walter, C., E. Kress, H. Götz, K. Taylor, I. Willershausen, et A. Zampelis.2014. ' The anatomy of non-cariou cervical lesions'. Clinical oral investigations 18: 139-46.
24. Kaleka, R., S. Saporta, D. Bouter, et E. Bonte. 2001. 'Lésions cervicales d'usure (LCU) : étiopathogénie.' Réalités cliniques 12, no 4 : 367-85.

25. Michael JA, Kaidonis JA, Townsend GC. 2010. 'Non-cariou cervical lesions: a scanning electron microscopic study'. *Aust Dent J.* 55(2):138–42.
26. Daley, T. 2009. 'The cervical wedge-shaped lesion in teeth : light and electron microscopic study.' *Australian dental journal* 54 : 19-212
27. Kwong S-M, Tay FR, Yip H-K, Kei L-H, Pashley DH. 2000. 'An ultrastructural study of the application of dentine adhesives to acid-conditioned sclerotic dentine'. *J Dent.* (7):515–28.
28. Tay FR, Pashley DH.2004. 'Resin bonding to cervical sclerotic dentin: A review'. *J Dent.* (3):173–96
29. Aubry M, Mafart B, Donat B, Brau JJ. 2003. 'Brief communication: Study of noncariou cervical tooth lesions in samples of prehistoric, historic, and modern populations from the South of France'. *Am J Phys Anthropol.* 121(1):10-4.
30. Levitch LC, Bader JD, Shugars DA, Heymann HO.1994.'Non-cariou cervical lesions'. *J Dent.* 22(4):195–207.
31. Que, K. et al, 2013.'A cross-sectional study : non cariou cervical lesions, cervical dentine hypersensitivity and related risk factors'. *Journal of oral rehabilitation* 40 : 24-32
32. Heasman PA, Holliday R, Bryant A, Preshaw PM.2015. 'Evidence for the occurrence of gingival recession and non-cariou cervical lesions as a consequence of traumatic toothbrushing'. *J Clin Periodontol.*42 Suppl 16:S237-255.
33. Zipkin I, McClure FJ.1949. 'Salivary citrate and dental erosion; procedure for determining citric acid in saliva; dental erosion and citric acid in saliva'. *J Dent Res.* 28(6):613-26.
- 34.Lussi A, Schaffner M, Hotz P, Suter P. 1991.'Dental erosion in a population of Swiss adults'. *Community Dent Oral Epidemiol.* 19(5):286-90.
35. Borcic J, Anic I, Urek MM, Ferreri S.2004. 'The prevalence of non-cariou cervical lesions in permanent dentition'. *J Oral Rehabil.* 31(2):117-23.
36. Radentz WH, Barnes GP, Cutright DE.1976. 'A survey of factors possibly associated with cervical abrasion of tooth surfaces'. *J Periodontol.* 47(3):148-54.



37. Khan F, Young WG, Shahabi S, Daley TJ. 1999. 'Dental cervical lesions associated with occlusal erosion and attrition'. *Aust Dent J.* 44(3):176-86.
38. Lussi A, Jaeggi T, Zero D. 2004. 'The role of diet in the aetiology of dental erosion'. *Caries Res.* 2004;38 Suppl 1:34-44.
39. Imfeld, T. 1996. 'Prevention of progression of dental erosion by professional and individual prophylactic measures'. *European journal of oral sciences* 104 : 20-215
40. Osborne-Smith KL, Burke FJ, Wilson NH. 1999. 'The aetiology of the non-carious cervical lesion'. *Int Dent J.* 49(3):139-43.
41. Colon, P et al. 2014. 'Minimal intervention dentistry : part 5. Ultra-conservative approach to the treatment of erosive and abrasive lesions'. *BDJ* 216 : 68-463
42. Kaleka R, Saporta S., Bouter D., Bonte E. 2001. 'Lésions cervicales d'usure (LCU): Etiopathogénie'. *Réalités Cliniques.* 12(4):367-85
43. Zero DT. 1996. 'Etiology of dental erosion--extrinsic factors'. *Eur J Oral Sci.* 104(2 ( Pt 2)):162-77.
44. Deibert P, König D, Allgaier H-P, Berg A. [Sport and the digestive system]. *Dtsch Med Wochenschr* 1946. 2007;132(4):155-60.
45. Dzakovich JJ, Oslak RR. 2008. 'In vitro reproduction of noncarious cervical lesions'. *J Prosthet Dent.* 100(1):1-10
46. Bartlett DW, Shah P. 2006. 'A critical review of non-carious cervical (wear) lesions and the role of abfraction, erosion, and abrasion'. *J Dent Res.* 85(4):306-12.
47. Ganss C, Schlueter N, Preiss S, Klimek J. 2009. 'Tooth brushing habits in uninstructed adults--frequency, technique, duration and force'. *Clin Oral Investig.* 13(2):203-8.
48. Scheutzel P. 1996. 'Etiology of dental erosion--intrinsic factors'. *Eur J Oral Sci.* 104(2 ( Pt 2)):178-90.

49. Barron RP, Carmichael RP, Marcon MA, Sàndor GKB. 2003. 'Dental erosion in gastroesophageal reflux disease'. *J Can Dent Assoc.* 69(2):84-9.
50. Moayyedi P, Talley NJ. 2006. 'Gastro-oesophageal reflux disease'. *Lancet Lond Engl.* 367(9528):2086-100.
51. Brännström M, Aström A. 1972. 'The hydrodynamics of the dentine; its possible relationship to dentinal pain'. *Int Dent J.* 22(2):219-27.
52. Bonte E, Mesgouez-Menez C. 2011. 'L'hypersensibilité dentinaire dans la consultation'. *22(4):309-21.*
53. Jager L. Les lésions cervicales d'usure : Du diagnostic au traitement [Thèse d'exercice]. Université Henri Poincaré-Nancy 1; 2011.
54. D'Incau, E et al. 2012. 'Human tooth wear in the past and the present : tribological mechanisms, scoring systems, dental and skeletal compensations'. *Archives of oral biology.* 29-214
55. Sadaf D, Ahmad Z. 2014. 'Role of Brushing and Occlusal Forces in Non-Carious Cervical Lesions (NCCL)'. *Int J Biomed Sci IJBS.* 10(4):265-8.
56. Wiegand A, Kuhn M, Sener B, Roos M, Attin T. 2009. 'Abrasion of eroded dentin caused by toothpaste slurries of different abrasivity and toothbrushes of different filament diameter'. *J Dent.* 37(6):480-4.
57. Amaechi BT, Higham SM. 2005. 'Dental erosion: possible approaches to prevention and control'. *J Dent.* 33(3):243-52.
58. Koubi S.-A, Tassery H, Bukiet F. 2008. 'Lésions cervicales. des problématiques cliniques au traitement.' *EMC - Odontol.* 10(28):735.
59. Veitz-Keenan A, Barna JA, Strober B, Matthews AG, Collie D, Vena D, et al. 2013. 'Treatments for hypersensitive noncarious cervical lesions: A Practitioners Engaged in Applied Research and Learning (PEARL) Network randomized clinical effectiveness study'. *J Am Dent Assoc.* 144(5):495-506.
60. Jaeggi T, Lussi A. 1999. 'Toothbrush abrasion of erosively altered enamel after intraoral exposure to saliva: an in situ study'. *33(6):455-61.*

61. Bohin F, Kaleka R.2001. 'Hyperesthésie dentinaire cervicale'. *Réalités Cliniques*.12(4):403-14.
62. Ozen T, Orhan K, Avsever H, Tunca YM, Ulker AE, Akyol M.2009. 'Dentin hypersensitivity: a randomized clinical comparison of three different agents in a short-term treatment period'. *Oper Dent*.34(4):392-8.
63. Yu X, Liang B, Jin X, Fu B, Hannig M.2010. 'Comparative in vivo study on the desensitizing efficacy of dentin desensitizers and one-bottle self-etching adhesives'. *Oper Dent*.35(3):279-86.
64. Vot L. L'hyperesthésie dentinaire: mécanismes et traitements [Thèse d'exercice]. Université de Lorraine; 2012.
65. Ritter AV, de L Dias W, Miguez P, Caplan DJ, Swift EJ. 2006.'Treating cervical dentin hypersensitivity with fluoride varnish: a randomized clinical study'. *J Am Dent Assoc* 139. 137(7):1013-20.
66. Du J-K, Li H-Y, Wu J-H, Lee H-E, Wang C-H. 2011.'Emergence angles of the cemento-enamel junction in natural maxillary anterior teeth'. *J Esthet Restor Dent Off Publ Am Acad Esthet Dent Al*. 23(6):362-9.
67. Kuroe T, Itoh H, Caputo AA, Konuma M. 2000.'Biomechanics of cervical tooth structure lesions and their restoration'. *Quintessence Int Berl Ger* 1985. 31(4):267-74
68. Tassery H, Bukiet F.2001. 'Traitement restaurateurs des lésions cervicales d'usure'. *Réalités Cliniques*. 12(4):427-39.
69. Mattout P, Mattout C.2005. 'Le traitement parodontal des récessions gingivales associées aux lésions cervicales d'usure'. *Inf Dent*. (35):33-8.
70. Chambrone L, De Castro Pinto R. 2014.'Does the use of combined surgical/restorative approaches enhance the clinical outcomes of recession type defects with non carious cervical lesions?' *Clin Adv Periodontics*. (4):127-32.
71. Zucchelli G, Gori G, Mele M, Stefanini M, Mazzotti C, Marzadori M, et al. 2011.'Non-carious cervical lesions associated with gingival recessions: a decisionmaking process'. *J Periodontol*. 82(12):1713-24.

72. Santamaria MP, Ambrosano GMB, Casati MZ, Nociti Júnior FH, Sallum AW, Sallum EA. 2009.'Connective tissue graft plus resin-modified glass ionomer restoration for the treatment of gingival recession associated with noncarious cervical lesion: a randomized-controlled clinical trial'. J Clin Periodontol.36(9):791-8.
73. Zucchelli G, Testori T, De Sanctis M. 2006.'Clinical and anatomical factors limiting treatment outcomes of gingival recession: a new method to predetermine the line of root coverage'. J Periodontol. 77(4):714-21.
74. Cvar, J. and Gunnar, R.2005. 'Reprint of criteria for the clinical evaluation of dental restorative material'. Clinical oral investigation.32-215
75. Marshall, G. et al. 2000.'Citric acid etching of cervical sclerotic dentin lesions : an AFM study'. Journal of biomedical materials research 49 : 44-338
76. Guastalla O, Viennot S, Allard Y. 2005.'Collages en odontologie'. EMC - Odontol. 1(3):193– 201.
77. Fenguy, S. et al, 2006.'Matrix metalloproteinase dependent and independent collagen degradation', Frontiers in bioscience 11:3100-3120
78. Osorio, R. 2011. 'Effet of dentin etching and chlorhexidine application on metalloproteinase-mediated collagen degradation'. European journal of oral science 119 : 79-85
79. Tjaderhane, L. 2013. 'Optimizing dentin bond durability : Control of collagen degradation by matrix metalloproteinases and cysteine cathepsins'. Dental materials 29 :116-135
80. Cagidiaco MC, Ferrari M, Vichi A, Davidson CL.1997.' Mapping of tubule and intertubule surface areas available for bonding in Class V and Class II preparations'. J Dent. 25(5):379–89.
81. Nalçacı, A. et al. 2005.'The effects of soft-start vs continuous-light polymerization on microleakage in class II resin composite restorations'. J Adhes Dent. 7 : 309-314
82. Ivoclar Vivadent [Internet]. [cited 2015 Oct 20]. Available from: <http://www.ivoclarvivadent.com/en/press/2009/simplified-placement-of-class-v-restorations>

83. Peumans M, De Munck J, Mine A, Van Meerbeek B. 2014. 'Clinical effectiveness of contemporary adhesives for the restoration of non-cariou cervical lesions'. A systematic review. *Dent Mater.* 30(10):1089–103.
84. Van Dijken JWV. 2000. 'Clinical evaluation of three adhesive systems in class V non-cariou lesions'. *Dent Mater.* (4):285–91.
85. E SD, Ruffieux C, Rousson V.2010. 'Clinical performance of cervical restorations—A metaanalysis'. *Dent Mater.* (10):993–1000.
86. Qin W, Lei L, Huang Q-T, Wang L, Lin Z-M. 2014. 'Clinical effectiveness of self-etching adhesives with or without selective enamel etching in noncariou cervical lesions: A systematic review'. *J Dent Sci.* (4):303–12.
87. Paul Noudeau. L'utilisation des adhésifs universels dans l'omnipratique. *Chirurgie.* 2020
88. Jean-Fraçois Lasserre. Fusion-Art et la nature dans les resturations céramiques. *Quintessence international.*2020
89. Sous M. 2008. 'Précision et confort: apport des inserts ultrasonores à la finition des préparations en Prothèse Fixée'. *Clinic* 12:1-10.

Vu, Le Président du Jury,

Date, Signature :

Vu, la Directrice de l'UFR des Sciences Odontologiques,

Date, Signature :

Vu, le Président de l'Université de Bordeaux,

Date, Signature :

## Collège des Sciences de la Santé

### UFR des Sciences Odontologiques

# Serment

En présence de mes Maîtres et de mes condisciples, je promets et je jure d'être fidèle aux lois de l'honneur et de la probité dans l'exercice de l'art dentaire.

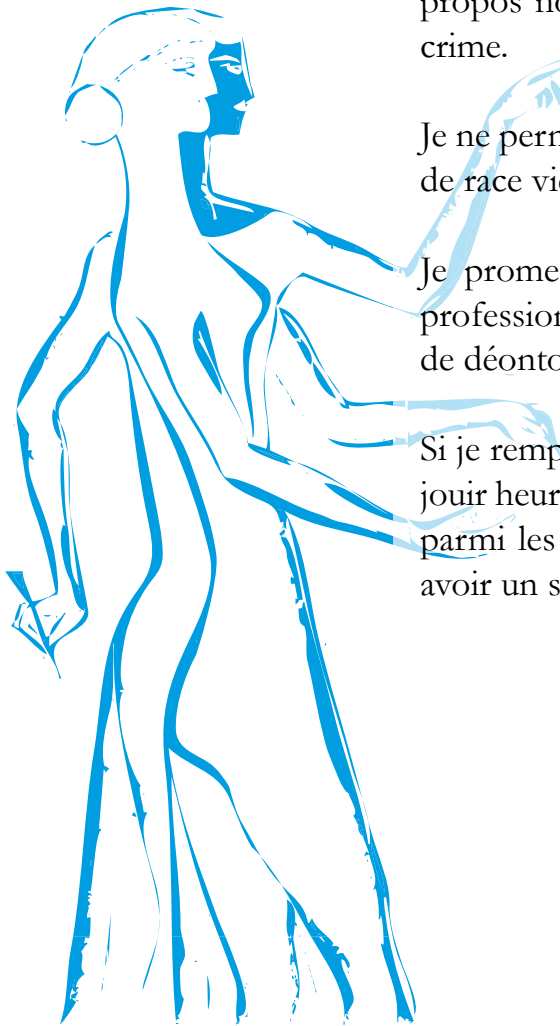
Je donnerai mes soins gratuits à l'indigent et n'exigerai jamais un honoraire au-dessus de mon travail. Ma langue taira les secrets qui me seront confiés. Admis à l'intérieur des maisons, mes yeux ne verront pas ce qui s'y passe.

Mes connaissances et mon état ne serviront ni à diffuser des propos non avérés, ni à corrompre les mœurs, ni à favoriser le crime.

Je ne permettrai pas que des conditions de croyance, de nation et de race viennent s'interposer entre mon devoir et mon patient.

Je promets et je jure de conformer strictement ma conduite professionnelle aux principes et aux règles prescrites par le code de déontologie.

Si je remplis ce serment sans l'enfreindre, qu'il me soit donné de jouir heureusement de la vie et de ma profession, honoré à jamais parmi les hommes. Si je le viole et que je me parjure, puissé-je avoir un sort contraire.



## **Titre : Thérapeutique innovante dans la prise en charge des lésions cervicales d'usure : les chips de céramique**

**Résumé :** Les lésions cervicales d'usure représentent un enjeu thérapeutique majeur en dentisterie contemporaine. En effet, le taux d'échec des stratégies thérapeutiques disponibles aujourd'hui est très important, si bien que 50% des LCNC ne sont pas traitées. Pourtant ce type de lésion est de plus en plus observé chez les patients. Les chips en céramique monolithique réalisées en disilicate de lithium offre de nouvelles perspectives dans la prise en charge de ces lésions d'usure. En effet, les avancées thérapeutiques observées ces dernières années avec par exemple l'avènement du collage, permettent d'envisager la céramique comme un outil de choix pour la restauration les pertes de substances et traiter les symptômes associés.

**Mots clés :** LCNC, Chips de ceramique, disilicate de lithium monolithique

---

## **Title : Innovative therapy in the management of non-carious cervical lesions: ceramic chips**

**Abstract :** Non-carious cervical lesions represent a major therapeutic issue in contemporary dentistry. Indeed, the failure rate of the therapeutic strategies available today is very high, so that 50% of LCLC go untreated. However, this type of lesion is increasingly observed in patients. Monolithic ceramic chips made from lithium disilicate offer new perspectives in the management of these injuries. Indeed, the therapeutic advances observed in recent years with, for example, the progress of bonding, make it possible to consider ceramics as a serious tool for restoring loss of substances and treating the associated symptoms.

**Keywords :** NCCL, chips in ceramic, monolithic lithium disilicate

---