



HAL
open science

Étude expérimentale des conséquences de l'infiltration résineuse de taches de déminéralisation sur un éclaircissement à posteriori

Aurélie Chane Kouo

► **To cite this version:**

Aurélie Chane Kouo. Étude expérimentale des conséquences de l'infiltration résineuse de taches de déminéralisation sur un éclaircissement à posteriori. Sciences du Vivant [q-bio]. 2021. dumas-03536675

HAL Id: dumas-03536675

<https://dumas.ccsd.cnrs.fr/dumas-03536675v1>

Submitted on 20 Jan 2022

HAL is a multi-disciplinary open access archive for the deposit and dissemination of scientific research documents, whether they are published or not. The documents may come from teaching and research institutions in France or abroad, or from public or private research centers.

L'archive ouverte pluridisciplinaire **HAL**, est destinée au dépôt et à la diffusion de documents scientifiques de niveau recherche, publiés ou non, émanant des établissements d'enseignement et de recherche français ou étrangers, des laboratoires publics ou privés.

U.F.R. D'ODONTOLOGIE

Année 2021

Thèse n°89

THESE POUR L'OBTENTION DU

**DIPLOME D'ETAT de DOCTEUR EN CHIRURGIE
DENTAIRE**

Présentée et soutenue publiquement

Par CHANE KOOU Aurélie

Née le 14/11/1996 à Saint-Denis (974)

Le 13 décembre 2021

**ÉTUDE EXPÉRIMENTALE DES CONSÉQUENCES DE
L'INFILTRATION RÉSINEUSE DE TACHES DE
DÉMINÉRALISATION SUR UN ÉCLAIRCISSEMENT À
POSTERIORI**

Sous la direction de : Elsa GAROT

Membres du jury :

Mme. BOILEAU Marie-José
Mme. GAROT Elsa
M. ROUAS Patrick
Mme. MASSÉ Léa

Président
Directeur
Rapporteur
Assesseur

*Professeur des Universités
Maître de conférences des Universités
Maître de conférences des Universités
Assistant Hospitalo-Universitaire*

UNIVERSITE DE BORDEAUX

MAJ
02/11/2021

Président M. TUNON DE LARA Manuel

Directeur de Collège des Sciences de la Santé M. PELLEGRIN Jean-Luc

COLLEGE DES SCIENCES DE LA SANTE UNITE DE FORMATION ET DE RECHERCHE DES SCIENCES ODONTOLOGIQUES

<i>Directrice</i>	Mme BERTRAND Caroline	58-01
<i>Directeur Adjoint à la Pédagogie</i>	Mr DELBOS Yves	56-01
<i>Directeur Adjoint – Chargé de la Recherche</i>	M. CATROS Sylvain	57-01
<i>Directeur Adjoint – Chargé des Relations Internationales</i>	M. SEDARAT Cyril	57-01

ENSEIGNANTS DE L'UFR

PROFESSEURS DES UNIVERSITES

Mme Caroline	BERTRAND	Prothèse dentaire	58-01
Mme Marie-José	BOILEAU	Orthopédie dento-faciale	56-01
M Sylvain	CATROS	Chirurgie orale	57-01
M Raphaël	DEVILLARD	Dentisterie restauratrice et endodontie	58-01
Mme Véronique	DUPUIS	Prothèse dentaire	58-01
M. Bruno	ELLA NGUEMA	Sciences anatomiques et physiologiques - Biomatériaux	58-01
M. Jean-Christophe	FRICAIN	Chirurgie buccale – Pathologie et thérapeutique	57-01

MAITRES DE CONFERENCES DES UNIVERSITES

Mme Elise	ARRIVÉ	Prévention épidémiologie – Economie de la santé – Odontologie légale	56-02
Mme Audrey	AUSSEL	Sciences anatomiques et physiologiques	58-01
Mme Cécile	BADET	Biologie Orale	57-01
M. Etienne	BARDINET	Orthopédie dento-faciale	56-01
M. Michel	BARTALA	Prothèse dentaire	58-01
M. Cédric	BAZERT	Orthopédie dento-faciale	56-01
M. Christophe	BOU	Prévention épidémiologie – Economie de la santé – Odontologie légale	56-02
Mme Sylvie	BRUNET	Chirurgie buccale – Pathologie et thérapeutique	57-01
M. Jacques	COLAT PARROS	Sciences anatomiques et physiologiques	58-01
M. Jean-Christophe	COUTANT	Sciences anatomiques et physiologiques	58-01
M. François	DARQUE	Orthopédie dento-faciale	56-01
M. François	DE BRONDEAU	Orthopédie dento-faciale	56-01
M. Yves	DELBOS	Odontologie pédiatrique	56-01
M. Emmanuel	D'INCAU	Prothèse dentaire	58-01
Mme Mathilde	FENELON	Chirurgie Orale	57-01
Mme Elsa	GAROT	Odontologie pédiatrique	56-01
M. Dominique	GILLET	Dentisterie restauratrice et endodontie	58-01
Mme Olivia	KEROUREDAN	Dentisterie restauratrice et endodontie	58-01
M. Jean-François	LASSERRE	Prothèse dentaire	58-01
M. Yves	LAUVERJAT	Parodontologie	57-01
Mme Javotte	NANCY	Odontologie pédiatrique	56-01

M.	Adrien	NAVEAU	Prothèse dentaire	58-01
M.	Philippe	POISSON	Prévention épidémiologie – Economie de la santé – Odontologie légale	56-02
M.	Patrick	ROUAS	Odontologie pédiatrique	56-01
M.	Johan	SAMOT	Biologie Orale	57-01
Mme	Maud	SAMPEUR	Orthopédie dento-faciale	56-01
M.	Cyril	SEDARAT	Parodontologie	57-01
Mme	Noélie	THEBAUD	Biologie Orale	57-01
M.	Eric	VACHEY	Dentisterie restauratrice et endodontie	58-01

AUTRES ENSEIGNANTS

M.	Cédric	FALLA	Prévention épidémiologie – Economie de la santé – Odontologie légale	56-02
M.	François	ROUZÉ L'ALZIT	Prothèse dentaire	58-01

ASSISTANTS

M.	William	AUMAILLEY	Prothèse dentaire	58-01
M.	Bastien	BERCAULT	Chirurgie Orale	57-01
M.	Baptiste	BERGES	Prothèse dentaire	58-01
Mme	Mathilde	BOUDEAU	Odontologie conservatrice – Endodontie	58-01
Mme	Virginie	CHUY	Prévention épidémiologie – Economie de la santé – Odontologie légale	56-02
M	Pierre-Hadrien	DECAUP	Prothèse dentaire	58-01
M	Quentin	DESPERIEZ	Prothèse dentaire	58-01
Mme	Laura	DONNET	Biologie Orale	57-01
Mme	Julia	ESTIVALS	Odontologie pédiatrique	56-01
Mme	Laurie	FUCHS	Odontologie pédiatrique	56-01
M.	Paul	GIRARDEAU	Sciences anatomiques et physiologiques	58-01
Mr	Pierre-André	GUILLAUD	Parodontologie	57-01
Mme	Jane	GOURGUES	Prévention épidémiologie – Economie de la santé – Odontologie légale	56-02
Mr	Louis	HUAULT	Sciences anatomiques et physiologiques	58-01
Mme	Mathilde	JACQUEMONT	Parodontologie	57-01
Mr	Aymeric	JOUBERT DU CELLIER	Dentisterie restauratrice et endodontie	58-01
Mr	Jean-Baptiste	IRIBAREN	Dentisterie restauratrice et endodontie	58-01
Mme	Claudine	KHOURY	Prévention épidémiologie – Economie de la santé – Odontologie légale	56-02
Mme	Camille	LACAULE	Orthopédie dento-faciale	56-01
M.	Antoine	LAFITTE	Orthopédie dento-faciale	56-01
M,	Xavier	LAGARDE	Chirurgie Orale	57-01
Mme	Mathilde	LEVRIER	Prothèse dentaire	58-01
Mme	Léa	MASSE	Prothèse dentaire	58-01
Mme	Chiara	PASCALI	Prothèse dentaire	58-01
Mme	Rawen	SMIRANI	Parodontologie	57-01
Mme	Florianne	VILLAT	Dentisterie restauratrice et endodontie	5801
M.	Clément	VACHEY	Odontologie conservatrice – Endodontie	58-01

REMERCIEMENTS

A notre Présidente de thèse

Madame le Professeur Marie-José BOILEAU

Professeur des Universités – Praticien Hospitalier

Section Orthopédie dento-faciale 56-01

Je vous remercie pour l'honneur que vous me faites de présider le jury de cette thèse. Je demeure reconnaissante pour la qualité de votre enseignement durant nos années universitaires. Recevez dans ce travail le témoignage de ma reconnaissance et de mon respect.

A notre Directrice de thèse

Madame le Docteur Elsa GAROT

Maître de Conférences des Universités – Praticien Hospitalier

Section Odontologie Pédiatrique – 56-01

Je tenais sincèrement à vous remercier pour votre disponibilité tout au long de l'élaboration de ce travail. Merci pour votre aide, vos conseils bienveillants et votre implication durant la réalisation de cette thèse et pendant mes vacances au PQR. Un grand merci d'avoir accepté de réaliser cette expérience à mes côtés. Veuillez trouver dans ce travail l'expression de ma sincère reconnaissance.

A notre Rapporteur de thèse

Monsieur le Docteur Patrick ROUAS

Maître de Conférences des Universités – Praticien Hospitalier

Section Odontologie Pédiatrique – 56-01

Je vous remercie chaleureusement d'avoir accepté d'être le rapporteur de notre thèse. Merci pour le temps que vous avez consacré à la relecture de ce travail. Soyez assuré de ma sincère gratitude.

A notre Assesseur

Madame le Docteur Léa MASSÉ

Assistant Hospitalo-Universitaire

Section Prothèse dentaire 58-01

Je vous remercie d'avoir accepté d'être membre de ce jury de thèse. Je vous adresse mes remerciements les plus sincères et ma profonde reconnaissance.

À la société VITA,

Je vous adresse mes sincères remerciements. Merci à vous d'avoir accepté de participer à cette thèse.

À Pascal Housty, *je te remercie de nous avoir prêté sans hésiter du matériel pour notre expérience.*

À mes parents,

Merci de toujours croire en moi. Merci pour votre soutien, votre amour et pour tout ce que vous m'apportez depuis petite. Je ne pourrai jamais assez vous remercier de m'avoir permise d'être là où j'en suis aujourd'hui. Ça y est, Lili est docteur !

À ma sœur,

Merci pour toutes ces aventures entre Doubies, la prochaine peut être dans le froid canadien ! Heureusement que j'ai ma petite sœur, toujours là pour me soutenir. Merci d'être présente dans ma vie !

À mes grands-parents,

Pour votre disponibilité, votre générosité depuis toujours. Merci de m'avoir fait grandir. Je vous en serai à jamais reconnaissante.

À ma famille,

À mes amis de la Réunion, de Bordeaux et aux bébés dentistes,

Merci de m'accompagner durant toutes ces années, merci d'être vous !

À Hervé,

Merci pour tes idées de génie qui m'ont beaucoup aidée pour la réalisation de mon expérience. À toutes nos namventures, il me tarde déjà les prochaines ! Merci d'être toujours là pour me faire rire, m'agacer et me rendre heureuse au quotidien. Je suis chanceuse de t'avoir dans ma vie !

TABLES DES MATIÈRES

REMERCIEMENTS.....	3
INDEX DES FIGURES	9
INDEX DES TABLEAUX.....	10
INDEX DES ANNEXES.....	11
INTRODUCTION	12
CHAPITRE I. ÉTAT DE L'ART SUR LES LEUCOMES PRÉCARIOUX.....	14
1. DEFINITION	15
2. PREVALENCE.....	15
3. FACTEURS ETIOLOGIQUES.....	16
4. ANATOMOPATHOLOGIE	17
5. STRUCTURE DU LEUCOME	17
6. DIAGNOSTIC	19
6.1. <i>Les moyens diagnostics.....</i>	<i>19</i>
6.2. <i>Diagnostics différentiels.....</i>	<i>20</i>
7. MOYENS DE PREVENTION.....	21
7.1. <i>Motivation à l'hygiène bucco-dentaire.....</i>	<i>22</i>
7.2. <i>Hygiène alimentaire.....</i>	<i>22</i>
7.3. <i>Application de produits fluorés.....</i>	<i>22</i>
7.4. <i>Phosphopeptide de caséine – phosphate de calcium amorphe (CPP-ACP).....</i>	<i>23</i>
8. THERAPEUTIQUES ESTHETIQUES DES LEUCOMES PRECARIOUX.....	23
8.1. <i>Le gradient thérapeutique</i>	<i>23</i>
8.2. <i>Thérapeutiques de reminéralisation</i>	<i>24</i>
8.2.1. Les ions fluorures.....	24
8.2.2. Phosphopeptide de caséine-phosphate de calcium amorphe (CPP-ACP).....	25
8.3. <i>L'érosion-infiltration</i>	<i>26</i>
8.3.1. Définition.....	26
8.3.2. Présentation de l'Icon® (DMG)	26
8.3.3. Mode d'action	27
8.3.4. Protocole clinique.....	27
8.3.5. Indications et contre-indications	28
8.4. <i>La micro-abrasion.....</i>	<i>28</i>
8.4.1. Principe.....	28
8.4.2. Indications et contre-indications	29
8.4.3. Protocole.....	29
8.5. <i>Éclaircissement dentaire externe.....</i>	<i>30</i>
8.5.1. La couleur physiologique des dents	30

8.5.2. La détermination de la couleur.....	31
8.5.3. Principe de l'éclaircissement dentaire externe.....	32
8.5.4. Indications et contre-indications	32
8.5.5. Mécanisme d'action.....	33
8.5.6. Les techniques d'éclaircissement externe.....	34
a. Technique ambulatoire	34
b. Technique immédiate au fauteuil	35
c. Technique combinée.....	35
8.5.7. Effets secondaires (39,46).....	35
CHAPITRE II. ÉTUDE EXPÉRIMENTALE	38
1. BUT DE L'ÉTUDE	39
2. MATÉRIEL ET MÉTHODES	40
2.1. <i>Échantillon</i>	40
2.1.1. Critères d'inclusion	40
2.1.2. Critères d'exclusion.....	40
2.2. <i>Mesure de la couleur</i>	41
2.3. <i>Coloration</i>	43
2.4. <i>Étapes expérimentales</i>	43
3. RESULTATS.....	48
3.1. <i>Données recueillies</i>	48
3.2. <i>Illustrations graphiques</i>	51
3.3. <i>Analyse statistique</i>	56
4. DISCUSSION	58
CONCLUSION	62
BIBLIOGRAPHIE.....	63
ANNEXES	67

INDEX DES FIGURES

FIGURE 1 : WHITE SPOT EN COUPE TRANSVERSALE, OBSERVE AU MICROSCOPE OPTIQUE (1).....	17
FIGURE 2 : TRAJET DU RAYON LUMINEUX DANS UN EMAIL SAIN (D'APRES DENIS ET AL. (1)).....	18
FIGURE 3 : TRAJET DU RAYON LUMINEUX DANS UN EMAIL HYPOMINERALISE (1)	18
FIGURE 4 : LEUCOMES PRECARIOUX (COURTOISIE DR. ELSA GAROT)	19
FIGURE 5 : FLUOROSE DENTAIRE (COURTOISIE DR. ELSA GAROT).....	20
FIGURE 6 : HYPOMINERALISATION TRAUMATIQUE SUR LA DENT N°21 (COURTOISIE DR. ELSA GAROT)	21
FIGURE 7 : HYPOMINERALISATION MOLAIRE ET INCISIVE (COURTOISIE DR. ELSA GAROT).....	21
FIGURE 8 : LE GRADIENT THERAPEUTIQUE (D'APRES J-P ATTAL ET G. TIRLET (20)).....	24
FIGURE 9 : TEINTIER VITA LINEARGUIDE 3D-MASTER® (SOURCE VITA)	41
FIGURE 10 : VITA EASYSHADE® (SOURCE VITA)	42
FIGURE 11 : APPLICATION D'ACIDE ORTHOPHOSPHORIQUE A 40%, PENDANT 1H30 ; DENT N°15 (SOURCE ICONOGRAPHIE PERSONNELLE)	44
FIGURE 12 : LEUCOME CREE SUR LA FACE DISTALE ; DENT N°15 (SOURCE ICONOGRAPHIE PERSONNELLE)	45
FIGURE 13 : APPLICATION DE L'ICON ETCH®; DENT N°15 (SOURCE ICONOGRAPHIE PERSONNELLE).....	46
FIGURE 14 : RESULTAT APRES EROSION-INFILTRATION ; DENT N°15 (SOURCE ICONOGRAPHIE PERSONNELLE)	47
FIGURE 15 : MISE EN PLACE DU PRODUIT ECLAIRCISSANT (SOURCE ICONOGRAPHIE PERSONNELLE).....	48
FIGURE 16 : EVOLUTION DES TEINTES APRES TRAITEMENT PAR ECLAIRCISSEMENT EXTERNE SUR LA FACE TRAITEE PAR EROSION- INFILTRATION	52
FIGURE 17 : EVOLUTION DES TEINTES APRES TRAITEMENT PAR ECLAIRCISSEMENT EXTERNE SUR LA FACE DE REFERENCE	53
FIGURE 18 : DIAGRAMME RECAPITULATIF DES TEINTES RELEVES AVANT ET APRES ECLAIRCISSEMENT EXTERNE (DENTS N°1-15)	54
FIGURE 19 : DIAGRAMME RECAPITULATIF DES TEINTES RELEVES AVANT ET APRES ECLAIRCISSEMENT EXTERNE (DENTS N°16-30).....	55
FIGURE 20 : ECLAIRCISSEMENT DES FACES INFILTREES	56
FIGURE 21 : ECLAIRCISSEMENT DES FACES DE REFERENCE	56
FIGURE 22 : GAIN DE TEINTES SUITE AU TRAITEMENT PAR ECLAIRCISSEMENT EXTERNE	57

INDEX DES TABLEAUX

TABLEAU 1 : TEINTES INITIALES ET POST-COLORATION (SURLIGNAGES JAUNES = FACES SELECTIONNEES POUR NOTRE ETUDE).....	49
TABLEAU 2 : TEINTES DES FACES TRAITEES PAR EROSION-INFILTRATION (SURLIGNAGES ORANGE = TEINTES MODIFIEES SUITE AU TRAITEMENT)	50
TABLEAU 3 : TEINTES APRES TRAITEMENT PAR ECLAIRCISSEMENT EXTERNE	51

INDEX DES ANNEXES

ANNEXE 1 : PHOTOGRAPHIES DE LA DENT N°1 (ICONOGRAPHIE PERSONNELLE).....	67
ANNEXE 2 : PHOTOGRAPHIES DE LA DENT N°5 (ICONOGRAPHIE PERSONNELLE).....	67
ANNEXE 3 : PHOTOGRAPHIES DE LA DENT N°10 (ICONOGRAPHIE PERSONNELLE).....	68
ANNEXE 4 : PHOTOGRAPHIES DE LA DENT N°15 (ICONOGRAPHIE PERSONNELLE).....	68

INTRODUCTION

Les leucomes précaireux sont des déminéralisations superficielles non cavitaires de l'émail entraînant des taches blanches à la surface des dents. Ils apparaissent en particulier suite à une accumulation de plaque dentaire dans le tiers cervical vestibulaire de la dent ou durant le port de dispositifs orthodontiques. Ces déminéralisations sont liées à une hygiène défectueuse ou peuvent être rattachées à une consommation importante d'aliments cariogènes (1).

Aujourd'hui, la demande esthétique des patients augmente, en particulier chez les jeunes adultes. La présence de taches opaques sur les dents antérieures constitue un motif de consultation fréquent au cabinet dentaire. Les leucomes post-orthodontiques sont d'autant plus inesthétiques car présents sur un grand nombre de dents. Ces lésions perturbent l'harmonie du sourire et peuvent provoquer un complexe chez certaines personnes. Le chirurgien-dentiste est alors confronté au traitement de ces défauts de l'émail chez des patients de plus en plus jeunes. Il est ainsi indispensable d'apporter des solutions satisfaisantes d'une part au niveau esthétique et d'autre part respectant le principe d'économie tissulaire. Ces thérapeutiques réalisées à un jeune âge ne doivent pas compromettre une ré-intervention future (2).

A l'ère de la dentisterie micro-invasive, l'utilisation du procédé de l'érosion-infiltration permet le traitement de ces lésions carieuses débutantes, tout en préservant la structure dentaire. Ce traitement consiste dans un premier temps à traiter l'émail de surface avec un acide chlorhydrique afin de permettre l'accès à la lésion sous-jacente. Dans un second temps, une application d'éthanol permet de prévisualiser le résultat esthétique. Ensuite, une infiltration de résine fluide au niveau dans le défaut sera réalisée et permettra d'atténuer la visibilité de la tache blanche (3).

L'esthétique du sourire a de nos jours, des impacts psychologiques et sociaux participant au bien-être. C'est pourquoi à l'âge adulte, les patients souhaitent fréquemment améliorer leur sourire et réaliser un éclaircissement dentaire. L'objectif de ce travail est de venir s'interroger sur le comportement de la résine d'infiltration face à un traitement d'éclaircissement externe *a posteriori*.

La problématique résultante est donc : peut-on proposer un éclaircissement à un âge plus avancé, sur des dents traitées au préalable par une résine d'infiltration ?

Une étude expérimentale est alors proposée, en analysant le résultat d'un éclaircissement de zones préalablement traitées par une résine d'infiltration.

**CHAPITRE I. ÉTAT DE L'ART
SUR LES LEUCOMES
PRÉCARIOUX**

1. Définition

Les lésions carieuses initiales, couramment appelées « white spots », sont définies comme des hypominéralisations post-éruptives de l'émail. Ces lésions sont majoritairement non cavitaires, caractérisées par un émail de couleur blanc-crayeux avec des contours plus ou moins diffus (4). Dans les cas avancés, l'aspect des lésions peut avoir une teinte jaunâtre, marron et une perte de substance peut y être associée (5).

Les leucomes précarieux, liés à une rétention de plaque dentaire, se localisent fréquemment au niveau du tiers cervical de la face vestibulaire et autour des attaches orthodontiques. Ces dispositifs constituent des facteurs de rétention de la plaque dentaire, en compromettant l'hygiène bucco-dentaire. La probabilité de développer ces lésions augmente considérablement lors de traitements multi-attaches. Ces lésions se réduisent en partie avec le temps mais elles peuvent demeurer visibles après la dépose des dispositifs orthodontiques (1).

2. Prévalence

De nombreuses études ont été réalisées afin d'évaluer la prévalence de ces déminéralisations de l'émail. Néanmoins, les résultats sont très variables car liés à de nombreux facteurs comme la méthode de détection ou la taille de l'échantillon.

En comparant toutes les pathologies entraînant la présence de lésions blanches, les « white spots » présentent la prévalence la plus élevée.

Selon l'étude de *Gorelick et coll.* en 1982, par diagnostic visuel, près de 49% des patients étudiés présentent au moins un leucome précarieux suite à la mise en place de dispositifs orthodontiques. La prévalence apparaît deux fois plus élevée comparée au groupe témoin (24%) (6).

Boersma et coll. ont quant à eux montré en 2011, avec une étude par détection visuelle et par fluorescence, que 97% des patients présentent une déminéralisation initiale suite au port de dispositifs orthodontiques fixes (7).

L'étude proposée par *Richter et coll.* a révélé une incidence de 72% de patients ayant développé au moins une lésion initiale amélaire au cours du traitement. Le nombre de lésions semble être plus important lors de traitements de longue durée (8).

L'étude de *Julien et coll.* publiée en 2013 a montré un pourcentage de patients présentant des leucomes avant traitement de 8%, durant le traitement celui-ci est passé à 23%, pour atteindre 32% des patients à la fin du traitement (9).

Les leucomes liés au port des dispositifs orthodontiques peuvent survenir dès les premières semaines de traitement. Les dents les plus touchées sont les incisives latérales maxillaires.

3. Facteurs étiologiques

Les facteurs de risque des leucomes sont reliés à ceux des lésions carieuses. Le développement de la carie dépend de trois facteurs :

- La présence de bactéries cariogènes : streptocoques mutans et lactobacilles,
- Une hygiène alimentaire riche en hydrates de carbone,
- La susceptibilité de l'hôte.

L'évaluation du risque carieux individuel (RCI) passe par l'étude de la balance déminéralisation/reminéralisation. Elle rassemble les facteurs liés aux habitudes alimentaires, à l'hygiène bucco-dentaire, l'utilisation de produits préventifs et la susceptibilité de l'hôte.

Le processus carieux initial est relié à une succession de phénomènes physico-chimiques entraînant des phases de dissolution/précipitation. Les acides libérés par les bactéries de la plaque dentaire conduisent à une baisse du pH de la cavité buccale et à terme à une déminéralisation de l'émail par dissolution des molécules de phosphate de calcium, initiant le processus carieux. Le pouvoir tampon de la salive permet la neutralisation des acides. L'utilisation de produits fluorés favorise la reminéralisation de la surface atteinte. Lorsque la chute de pH est importante, le phénomène de déminéralisation devient majoritaire. Une désagrégation des cristaux d'hydroxyapatite de surface se produit et l'élargissement des espaces inter-cristallins conduit à un émail poreux (10).

4. Anatomopathologie

Au début du processus carieux, l'alternance des processus déminéralisation-reminéralisation permettent de conserver une couche de surface relativement intacte (*Figure 1*). Lors de la progression de la maladie carieuse, la déminéralisation s'étend et se propage au niveau des zones de faiblesses amélares (le long des prismes d'émail et des stries de Retzius). La porosité de l'émail augmente. La liaison des cristaux d'hydroxyapatite à la gaine protéique permet de maintenir le réseau cristallin (1). Lorsque le processus de déminéralisation n'est pas maîtrisé, des cavités se créent au sein de l'émail et cette fragilisation de la surface augmente le risque d'effondrement de la structure (10).

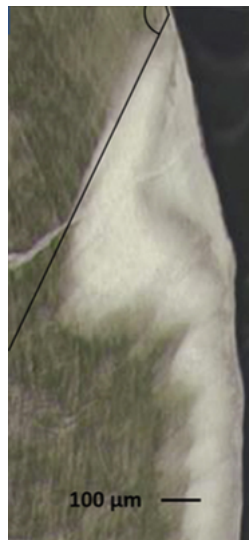

Figure 1 : white spot en coupe transversale, observé au microscope optique (1)

5. Structure du leucome

L'émail sain se compose de 96% de cristaux d'hydroxyapatite et de 4% de fluides organiques. La phase d'hydroxyapatite étant prédominante, l'indice de réfraction de l'émail (1,62) est égal à celui-ci. La structure étant homogène, la trajectoire du rayon lumineux parvenant sur la surface amélaire n'est pas perturbée (*Figure 2*). En présence d'une lésion carieuse amélaire, la composition chimique de la structure est modifiée. On retrouve une diminution de la phase minérale de l'émail et une augmentation des fluides organiques. L'émail possède alors une conformation

hétérogène. La visibilité de la lésion débute à partir du moment où le corps de la lésion présente un déficit minéral de 10% par rapport à l'émail sain (1).

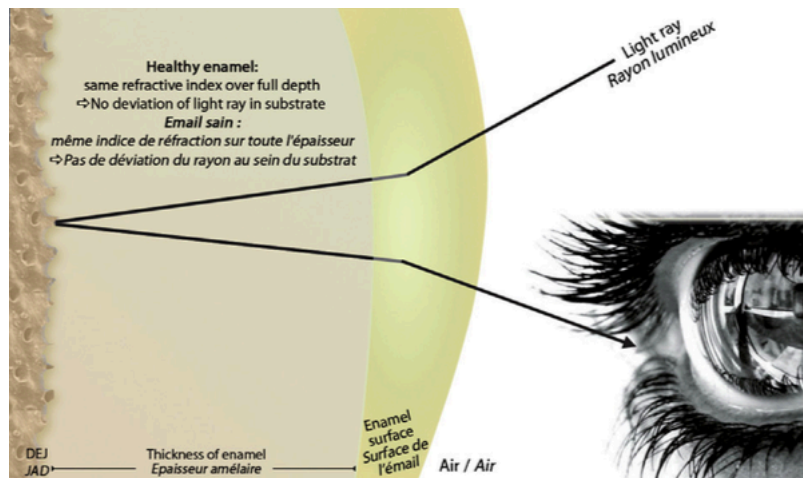


Figure 2 : trajet du rayon lumineux dans un émail sain (d'après Denis et al. (1))

La visibilité de la lésion repose sur les lois de l'optique. Au niveau des défauts apparaissent des phases d'indices de réfraction différents. A la rencontre d'interfaces, le rayon lumineux est dévié et entraîne la perception d'un excès de luminosité rendant la lésion visible à l'œil (Figure 3) (11).

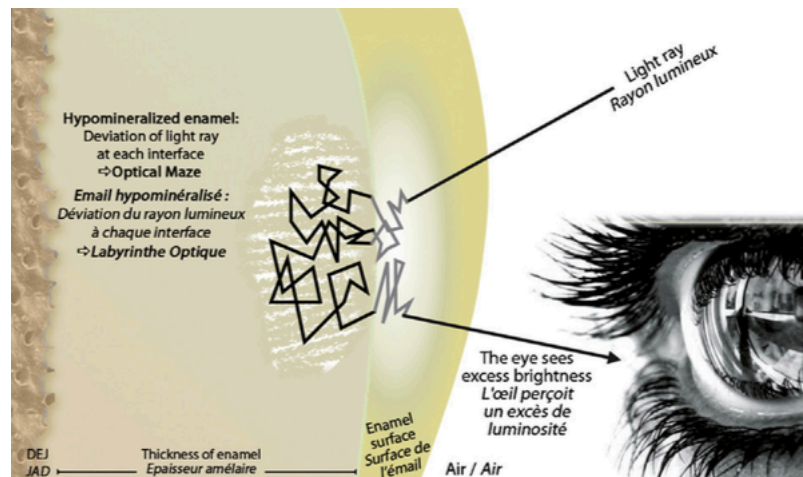


Figure 3 : trajet du rayon lumineux dans un émail hypominéralisé (1)

6. Diagnostic

6.1. Les moyens diagnostics

Le diagnostic des leucomes précaireux se pose essentiellement lors de l'examen clinique. L'inspection clinique doit se réaliser sur des surfaces propres et séchées. Dans le cas des leucomes précaireux, l'émail étant non vascularisé et non innervé, aucune symptomatologie n'est associée (1). Un diagnostic précoce de l'atteinte carieuse permet d'instaurer les thérapeutiques prophylactiques adéquates (10).

Lié à la mise en évidence des microreliefs, la surface de l'émail atteint apparaît légèrement rugueuse. Les leucomes précaireux à cause orthodontique ont une forme caractéristique en fer à cheval ou de forme circulaire, car situés sur le pourtour des boîtiers orthodontiques ou des résines de collage (*Figure 4*). Ils sont retrouvés généralement sur un grand nombre de dents et associés à une hygiène déficiente (12).

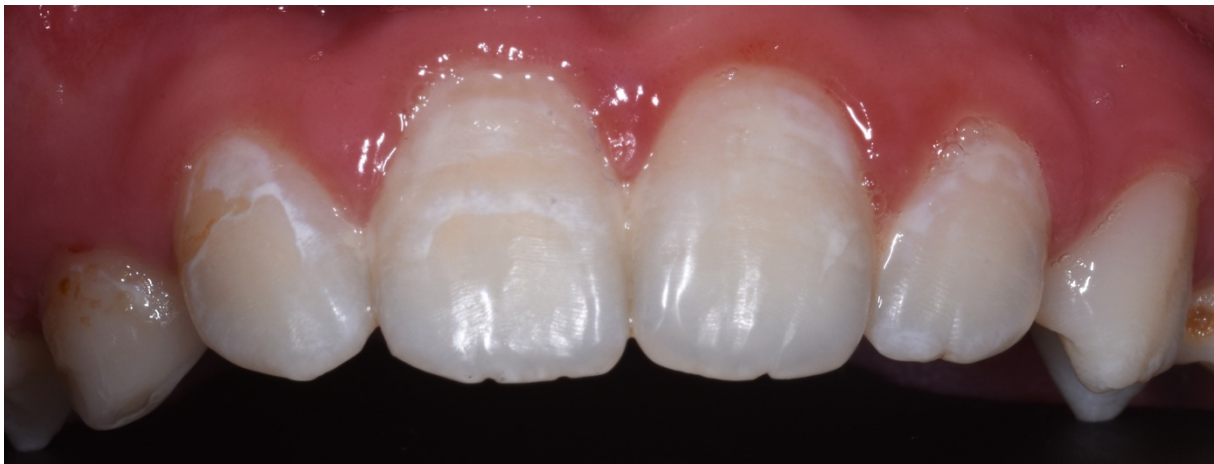

Figure 4 : leucomes précaireux (courtoisie Dr. Elsa Garot)

L'*International Caries Detection and Assessment System* (ICDAS) ou système international de détection et d'évaluation des lésions carieuses permet un diagnostic précis et standardisé des lésions carieuses. Il repose sur 6 étapes dans la chronologie du processus carieux et permet de poser un diagnostic sur l'atteinte histologique. En intégrant dans sa classification les lésions carieuses non cavitaires de l'émail, des traitements précoces et prophylactiques peuvent être mis en place. Les leucomes précaireux sont des lésions non cavitaires de stades 1-2 *ICDAS II* (13,14).

6.2. Diagnostiques différentiels

Pour réussir à traiter ces anomalies de l'émail, il faut savoir étudier leur étiologie et appréhender leur localisation au sein de la couche amélaire. Les leucomes précarieux doivent être distingués des atteintes pré-éruptives de l'émail.

- La fluorose

Cette atteinte est la conséquence d'une intoxication au fluor. La sévérité des atteintes est proportionnelle à la quantité ingérée. L'hypominéralisation est liée à une incorporation excessive de fluor chez l'enfant lors de la formation de l'émail. Elle est caractérisée dans ses formes légères par des lignes blanches horizontales (*Figure 5*). L'atteinte dentaire est symétrique sur les dents homologues. Dans les formes plus avancées, la totalité de la surface dentaire peut être touchée et des taches brunes peuvent être retrouvées (15).

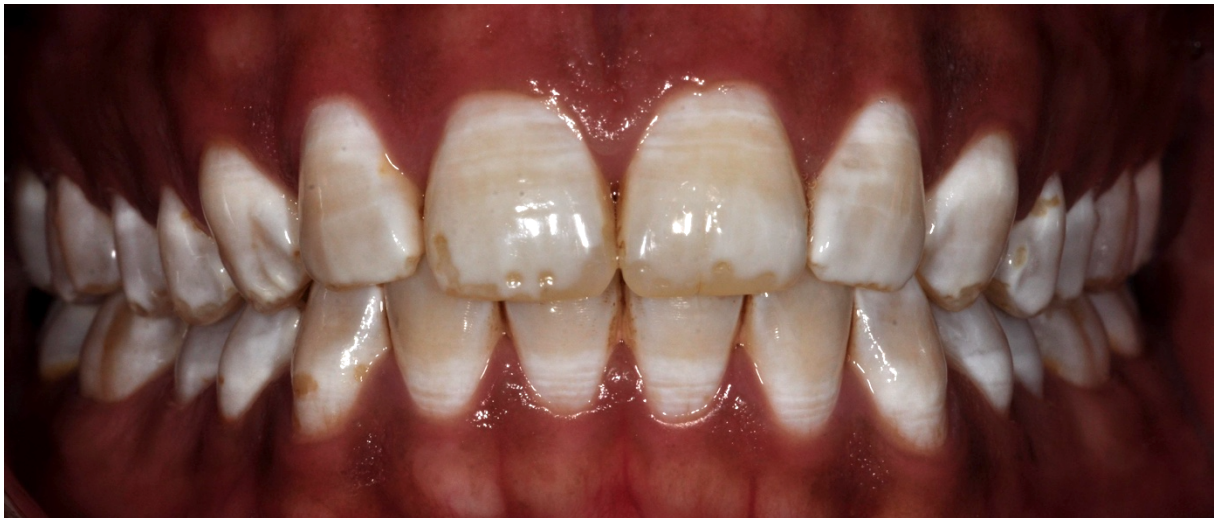

Figure 5 : fluorose dentaire (courtoisie Dr. Elsa Garot)

- L'hypominéralisation traumatique

Cette lésion est une répercussion de traumatismes des dents lactéales. Une infection du périapex ou un traumatisme d'intrusion peuvent perturber la minéralisation du germe sous-jacent. De nombreuses formes cliniques peuvent être retrouvées, variables en position, en forme et au niveau de la teinte. Elle est fréquemment limitée à une seule dent, punctiforme et localisée au niveau du tiers-incisal coronaire (*Figure 6*) (3).

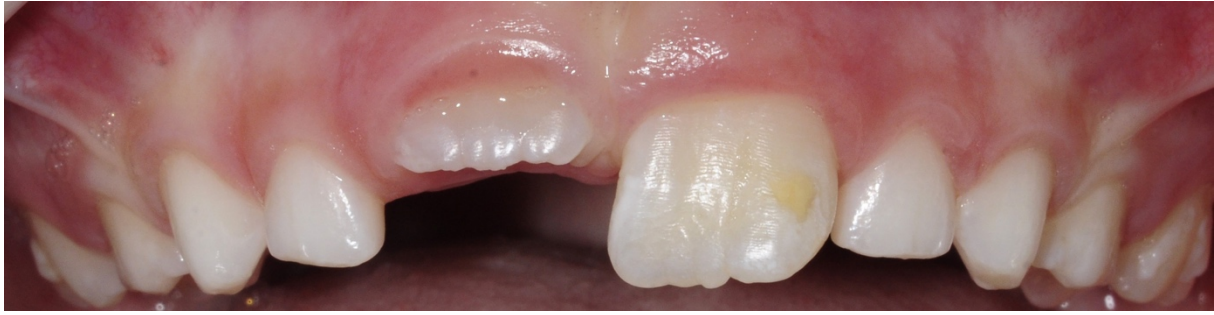

Figure 6 : hypominéralisation traumatique sur la dent n°21 (courtoisie Dr. Elsa Garot)

- L'Hypominéralisation Molaire Incisive (MIH)

Elle engendre un défaut amélaire présent sur au moins une des quatre premières molaires permanentes. Elle peut être associée à une atteinte des incisives permanentes. L'étiologie des MIH semble être multifactorielle et d'origine systémique. Cliniquement, ces lésions sont asymétriques et inhomogènes, représentées par des opacités blanches à brunes en fonction des stades (Figure 7). Des fractures spontanées peuvent se produire, liées à la porosité de l'émail. Une hypersensibilité dentaire est retrouvée au niveau des dents touchées, compromettant l'hygiène dentaire et favorisant l'apparition de lésions carieuses (16).

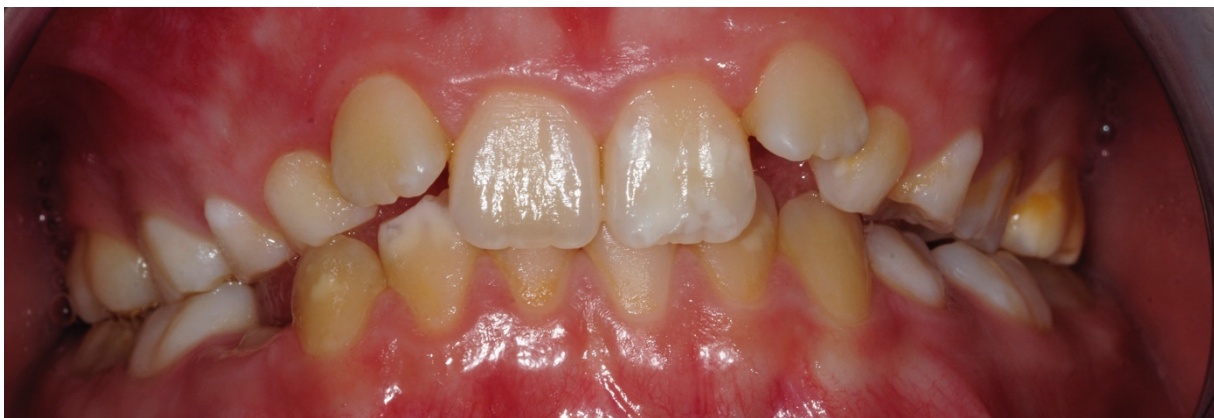

Figure 7 : hypominéralisation molaire et incisive (courtoisie Dr. Elsa Garot)

7. Moyens de prévention

Des techniques préventives lors des traitements orthodontiques conditionnent l'apparition, l'évolution et la réversibilité des lésions (12). Il est nécessaire de prévenir les patients du risque et d'évaluer leur compliance à chaque rendez-vous (5).

7.1. Motivation à l'hygiène bucco-dentaire

Pour prévenir l'apparition des leucomes précarieux, il est nécessaire d'éduquer les patients au respect de l'hygiène bucco-dentaire. Les bonnes règles d'hygiène doivent être transmises et comprises par le patient avant tout traitement orthodontique. Le brossage des surfaces dentaires doit être réalisé au minimum deux fois par jour, à l'aide de dentifrice fluoré. L'utilisation de brossettes inter-dentaires et fil dentaire en utilisation quotidienne, permet de compléter le brossage. Ils permettent le nettoyage des zones de rétention liées au dispositif orthodontique (boîtier, arc, ligatures, crochets...). Une motivation à l'hygiène doit être réalisée à chaque visite de contrôle et accompagnée si nécessaire d'un nettoyage prophylactique des surfaces dentaires.

7.2. Hygiène alimentaire

Des conseils alimentaires permettent la prévention des atteintes carieuses. Une consommation limitée de produits sucrés et l'absence de grignotage limitent l'apparition des leucomes précarieux (4).

7.3. Application de produits fluorés

Le fluor possède un effet cariostatique. L'apport externe de fluor permet la formation de cristaux enrichis en hydroxyapatite fluorée au sein de l'émail et lui confère une meilleure résistance contre les attaques acides. Les ions fluorures facilitent la reminéralisation de l'émail et limitent sa déminéralisation. L'apport de produits fluorés peut être réalisé sous forme de dentifrice, de bains de bouche ou de gommes à mâcher. Au cabinet dentaire, le chirurgien-dentiste peut avoir recours à des produits à haute concentration en fluor, tels que les vernis ou les gels fluorés. L'application de vernis fluorés montre un réel intérêt dans la prévention carieuse grâce à leur effet prolongé (17). Lors d'un traitement orthodontique, une mise en place de vernis au cabinet dentaire toutes les 6 semaines apparaît avoir un intérêt dans la lutte contre la maladie carieuse (18).

7.4. Phosphopeptide de caséine – phosphate de calcium amorphe (CPP-ACP)

Les propriétés protectrices de la phosphopeptide de caséine (CPP), dérivé de la protéine de lait de vache a été mis en avant par le professeur Reynolds de l'Université de Melbourne dans les années 1980. Elle permettrait de limiter le processus de déminéralisation et de favoriser la reminéralisation. Le complexe CPP-ACP a la capacité de relarguer des ions calcium et phosphate dans un environnement acide. Commercialisés sous le nom de *Recaldent*[™] et élaborés par le laboratoire GC, le *MI Paste*[®] et le *MI Paste Plus*[®] se présentent sous forme de crème à appliquer sur les surfaces dentaires. Leur utilisation peut être réalisée au cabinet dentaire par le chirurgien-dentiste mais également à domicile, par le patient lui-même. Il est contre-indiqué lors d'allergie aux protéines de lait de vache et aux hydroxybenzoates (19).

8. Thérapeutiques esthétiques des leucomes précaireux

8.1. Le gradient thérapeutique

Depuis ces dernières années, les demandes de réhabilitation du sourire sont de plus en plus importantes. Le principe de préservation tissulaire doit toujours guider notre réflexion et orienter le choix de notre thérapeutique. Le chirurgien-dentiste dispose d'un panel de traitements classés au sein du « gradient thérapeutique », proposé par Gil Tirlet et Jean-Pierre Attal en 2009. Cet axe horizontal classe les thérapeutiques de la plus conservatrice à la plus mutilante (*Figure 8*). Une association de plusieurs traitements peut être réalisée en fonction de l'atteinte. Les thérapeutiques non invasives ont l'avantage de permettre une ré intervention immédiate ou ultérieure, grâce à leur faible coût tissulaire (20).

La solution choisie doit ainsi concilier respect du gradient thérapeutique, tout en répondant à la demande initiale du patient. Dans le cas de leucomes précaireux, les techniques de reminéralisation sont réalisées en première intention. Lors d'une demande esthétique, l'éclaircissement dentaire externe peut être réalisé dans le but d'atténuer la visibilité des taches. Aujourd'hui, l'érosion-infiltration représente la thérapeutique par excellence dans le traitement des leucomes précaireux. Elle permet

la prise en charge de la lésion carieuse, l'amélioration des propriétés mécaniques du tissu amélaire lésé et restaure l'esthétique, tout en répondant au concept de la dentisterie minimalement invasive. Le traitement par micro-abrasion trouve aussi sa place dans les traitements des lésions carieuses initiales, mais demeure moins utilisé de nos jours car plus invasif.

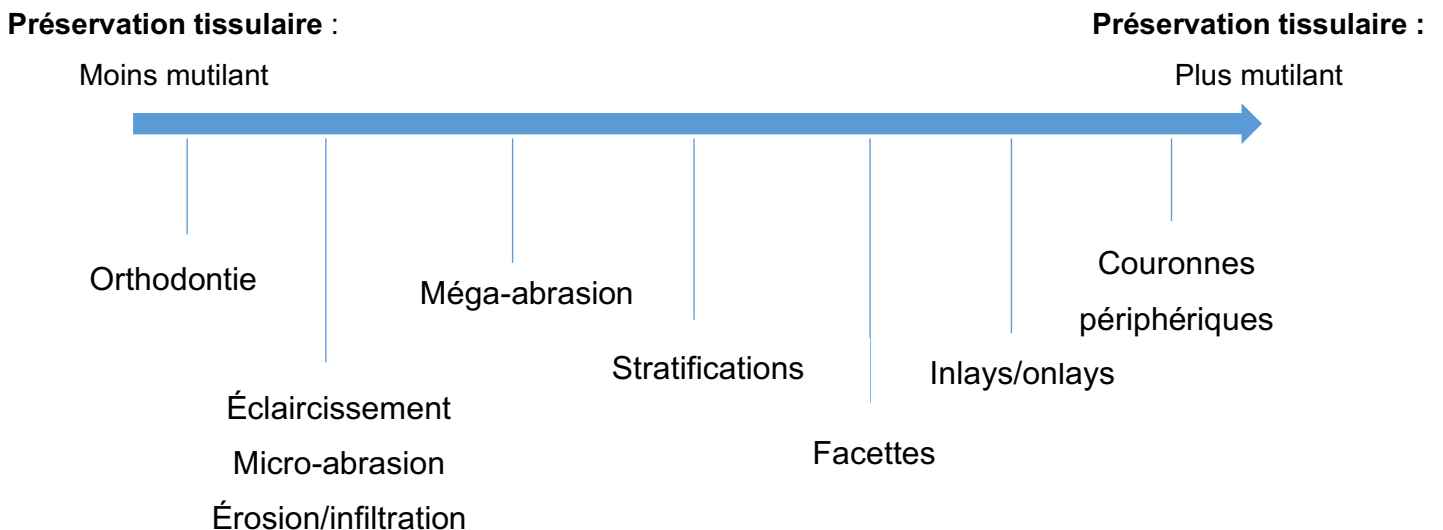


Figure 8 : le gradient thérapeutique (d'après J-P Attal et G. Tirlet (20))

8.2. Thérapeutiques de reminéralisation

La reminéralisation des lésions peut survenir spontanément, grâce aux minéraux salivaires. Elle est facilitée lorsque les lésions présentes sont superficielles. Néanmoins, liée à la faible concentration en ions phosphates et calcium, la reminéralisation naturelle est difficilement obtenue. Dans de nombreux cas, les lésions demeurent inchangées ou progressent. Le traitement proposé dans un premier temps est la reminéralisation des lésions (21,22).

8.2.1. Les ions fluorures

Les ions fluorures ont la capacité de s'intégrer dans l'émail, de limiter le processus de déminéralisation et de favoriser la reminéralisation des tissus durs. A haute concentration, les produits fluorés permettent la formation de microcristaux de

fluorures de calcium sur les surfaces dentaires et en particulier sur les surfaces déminéralisées. Ces composés permettent la création d'un réservoir de minéraux en cas de chute de pH et évitent la progression de la maladie carieuse. A usage personnel, on retrouve les dentifrices fluorés (1500 à 5000 ppm) et les bains de bouche fluorés (23). Les produits à usage professionnel permettent l'application de produits de concentration plus élevée en fluor. Les gels fluorés, de concentration allant jusqu'à 20000 ppm sont appliqués à l'aide de gouttières thermoformées. Les vernis fluorés adhèrent aux surfaces dentaires et permettent une diffusion prolongée du fluor. Leur application se réalise au fauteuil sur des surfaces propres et sèches. Selon les études, les vernis fluorés apparaissent bénéfiques pour le traitement des lésions carieuses initiales et peuvent être conseillés après dépose des appareils orthodontiques (24).

8.2.2. Phosphopeptide de caséine-phosphate de calcium amorphe (CPP-ACP)

Cette protéine permet la création d'un réservoir minéral au sein de la plaque dentaire et la diffusion du phosphate et du calcium au sein de l'émail. Elle a pour capacité de stabiliser le calcium et le phosphate dans un état amorphe, sous forme ionique. Les études montrent qu'en milieu acide, ce complexe CPP-ACP rend possible la formation de cristaux de fluoroapatite par augmentation de la disponibilité des ions phosphate et calcium. Les produits *Tooth Mousse*® et *MI Paste Plus*® du laboratoire GC sont des pâtes aromatisées, concentrées à 10%. Le *MI Paste Plus*® contient en supplément du fluor (900 ppm) optimisant la délivrance et l'incorporation du fluor dans l'émail. Il contient les ions calcium, phosphate et fluor nécessaires à la formation de fluoroapatite. Il inhibe la déminéralisation de l'émail par son pouvoir tampon et favorise la reminéralisation des lésions carieuses initiales de l'émail. Cette technique de gestion non-invasive permet aussi de diminuer la visibilité des lésions de déminéralisation. De par leurs propriétés protectrices et reminéralisantes, ces produits à base de CPP-ACP sont indiqués pendant et après le traitement orthodontique. Leur application peut être réalisée à domicile à l'aide de gouttières ou non et au cabinet dentaire (25,26).

8.3. L'érosion-infiltration

8.3.1. Définition

L'érosion-infiltration est une technique permettant une prise en charge micro-invasive des lésions dentaires, en permettant une conservation maximale des tissus. Elle concilie résultat esthétique satisfaisant et respect de la notion de conservation tissulaire. Elle a comme avantages d'être indolore et permet un traitement en une séance (27).

Le principe de l'érosion-infiltration est d'obturer les porosités de l'émail avec une résine fluide. Suite au traitement de l'émail de surface par un acide permettant l'accès à la lésion sous-jacente, les anfractuosités de la lésion sont infiltrées par une résine de très faible viscosité. Cela permet de redonner un aspect translucide à un émail hypominéralisé et limite la pénétration chimique et bactérienne au sein de la lésion (3).

8.3.2. Présentation de l'*Icon*® (DMG)

A l'origine, le procédé de l'érosion-infiltration a été conçu pour le traitement des lésions amélaire non cavitaires situées sur les faces proximales des dents postérieures, dans l'objectif de stopper la progression de la maladie carieuse et d'augmenter la résistance de l'émail déminéralisé. Grâce à ses propriétés optiques, la résine *Icon*® est depuis quelques années utilisée pour les traitements à visée esthétique dans l'objectif de masquer les taches blanches de l'émail (28).

L'*Icon*® (DMG) est un produit développé par Meyer-Lueckel et Paris, en partenariat avec l'hôpital de la Charité à Berlin et l'université de Kiel. Ce produit est commercialisé en France par la compagnie allemande DMG depuis l'année 2009. La composition du coffret destiné au traitement des lésions vestibulaires est la suivante (29) :

- Une seringue d'*Icon-Etch*® : gel d'acide chlorhydrique à 15%, de silice pyrogénée et de substances tensio-actives,
- Une seringue d'*Icon-Dry*® : éthanol à 99%,
- Une seringue d'*Icon-Infiltrant*® : matrice à base de résines de méthacrylate, principalement du triéthylène glycol diméthacrylate (TEGDMA), d'initiateurs et d'additifs.

8.3.3. Mode d'action

L'apparition et la visibilité de la lésion blanche d'hypominéralisation sont liées à la réflexion de la lumière incidente au niveau du défaut. Le principe de l'érosion-infiltration est d'obturer les porosités de l'émail avec une résine fluide ayant un indice de réfraction avoisinant celui de l'émail sain. Cela dans le but d'éviter la déviation de la lumière au niveau du défaut et de le rendre invisible à l'œil nu. La résine infiltrante a un indice de réfraction égal à 1,52. Celui-ci est ainsi proche de celui de l'émail sain (1,62) afin de permettre une transmission homogène de la lumière (27).

L'application d'acide chlorhydrique permet une déminéralisation de la surface et l'accès au défaut sous-jacent. L'éthanol assure la déshydratation des parois en éliminant les fluides de la lésion. Il permet de prévisualiser en amont le résultat final grâce à son effet optique. La résine d'infiltration, de type méthacrylate, peu chargée et très fluide pénètre par capillarité dans les porosités de l'émail modifiant ainsi l'indice de réfraction de l'émail altéré (30).

8.3.4. Protocole clinique

Les étapes de traitement d'une lésion blanche sont (29) :

- Nettoyage prophylactique de la dent à traiter et des dents collatérales,
- Pose du champ opératoire,
- Appliquer l'*Icon-Etch*® au niveau de la lésion et laisser agir pendant 2 minutes
- Aspiration l'*Icon-Etch*®, rinçage à l'eau pendant 30 secondes au minimum et séchage à l'air non humide.
- Application l'*Icon-Dry*® en quantité légèrement excédentaire sur la surface traitée pendant une durée de 30 secondes, puis séchage à l'air,
- Contrôle visuel : lorsque la tache blanche est masquée, l'infiltration résineuse peut être réalisée. Si ce n'est pas le cas, il est nécessaire de renouveler l'étape d'érosion. Trois mordançages à l'acide chlorhydrique de durée ne dépassant pas 2 minutes peuvent être effectués avant l'infiltration de la lésion.
- Appliquer l'*Icon-infiltrant*® sur le défaut pendant 3 minutes, à l'abri de la lumière et photopolymériser pendant 40 secondes.

- Appliquer une seconde fois l'*infiltrant Icon®* pendant 1 minute, photopolymérisation pendant 40 secondes, afin de compenser le retrait de polymérisation.
- Dépose du champ opératoire.
- Polissage soigneux de la zone traitée.

8.3.5. Indications et contre-indications

Indications :

- Lésions carieuses amélares non cavitaires.
- Traitement esthétique des taches blanches : white spot, les taches liées à une MIH, à une fluorose ou induites par un traumatisme.

Contre-indications :

- Allergies à un ou plusieurs constituants du matériau.
- Traitement des lésions carieuses cavitaires : stades 4-5 *ICDAS II*.
- Lésions amélares cavitaires (29).

8.4. La micro-abrasion

8.4.1. Principe

Cette technique consiste à éliminer la partie superficielle atteinte de l'émail par application d'une pâte associant un composé érosif à un composé abrasif. Le mélange est mis en place au niveau du défaut par instrumentation manuelle ou plus fréquemment rotative. L'action chimique de la pâte est effectuée par l'acide chlorhydrique, phosphorique ou citrique. L'action mécanique est permise par la présence de micro particules abrasives telles que la pierre ponce, l'oxyde alumine, de silicium ou du carbure de silicium (31). L'épaisseur d'émail éliminée est de 10 microns par cycle, mais reste dépendante de nombreux facteurs (les produits utilisés et leurs concentrations, le nombre et la durée de chaque cycle, le type d'instrumentation...) (32).

8.4.2. Indications et contre-indications

La micro-abrasion est utilisée pour le traitement des colorations et déminéralisations superficielles de l'émail, telles que les fluoroses légères et les leucomes précaireux suite aux traitements orthodontiques. Dans le cas des leucomes, la micro-abrasion permet un résultat esthétique mais les lésions doivent être peu profondes afin de limiter le délabrement de l'émail. Un diagnostic précis doit permettre ou non de poser l'indication de cette thérapeutique. Les résultats cliniques sont totalement dépendants de la profondeur de la lésion initiale. Cette thérapeutique est à proscrire pour les patients présentant une hypersensibilité dentaire ou dotés d'un émail de fine épaisseur (33–35).

8.4.3. Protocole

La micro-abrasion est souvent combinée au traitement par éclaircissement externe, réalisé au préalable ou *a posteriori*.

Le kit *Opalustre*® commercialisé par Ultradent est constitué d'une pâte *Opalustre*® (acide chlorhydrique à 6,6% + microparticules de carbure de silice), d'une cupule d'apposition avec pinceau (*OpalCup Bristle*®) et d'une cupule de polissage (*OpalCup Finishing*®).

- Mise en place du champ opératoire,
- Application de la pâte abrasive (*Opalustre*®) au niveau des lésions,
- Frotter le mélange à l'aide d'une cupule en caoutchouc (*OpalCup Bristle*®) montée sur contre-angle à faible vitesse avec une pression manuelle pendant une durée de 60 secondes,
- Rinçage abondant à l'eau,
- Évaluation du résultat obtenu (lorsque la lésion est toujours visible, un nouveau cycle d'abrasion est réalisé),
- Polissage minutieux de la surface traitée à l'aide d'une brosse/cupule (*OpalCup Finishing*®, Ultradent) et de pâte à polir.

Afin d'assurer la reminéralisation de l'émail et limiter les sensibilités post-opératoires, un gel de fluorures ou une crème à base de CPP-ACP est appliqué en fin de séance (36,37).

8.5. Éclaircissement dentaire externe

8.5.1. La couleur physiologique des dents

La couleur est définie comme la *perception visuelle de la répartition spectrale de la lumière visible*. Elle est le résultat de la stimulation des photorécepteurs spécialisés localisés sur la rétine. Les cônes permettent la vision des couleurs et la vision diurne. On en retrouve trois sortes, réagissant plus ou moins à la lumière rouge, bleue ou verte. Les bâtonnets, nombreux et très sensibles, sont eux responsables de la vision de la luminosité et de la vision nocturne.

Les trois paramètres fondamentaux de la couleur sont :

- La luminosité

Nommée également valeur lumineuse, brillance, luminance ou clarté, elle correspond à la quantité de lumière réfléchiée par l'objet. Les bâtonnets étant nombreux et très sensibles, la luminosité est le paramètre à relever en premier et avec précision lors de soins dentaires.

- La saturation

Elle représente l'intensité d'une couleur. Elle définit la quantité de pigments purs contenue dans une couleur. La saturation est le deuxième paramètre à étudier lors du choix de la couleur.

- La teinte

La teinte est aussi appelée tonalité chromatique, ton ou chromaticité. Elle désigne la longueur d'onde réfléchiée en majorité par l'objet et est responsable des impressions colorées (jaune, rouge, vert, bleu etc.). La teinte est le paramètre ayant le moins d'impact lors d'un relevé de couleur (38).

8.5.2. La détermination de la couleur

- Le relevé visuel

La détermination visuelle repose sur le fait de comparer la dent à différents échantillons d'un teintier afin de trouver la couleur qui s'en rapproche le plus. Il est nécessaire d'effectuer cet examen en début de séance afin de limiter la déshydratation dentaire. Certains sont conçus par groupe de teintes comme le VITA classical®, d'autres par groupes de luminosité comme le VITA Linearguide 3D-MASTER® ou le VITA Toothguide 3D-MASTER®. Les imprécisions concernant le choix de la couleur peuvent être liées au praticien avec sa subjectivité et son expérience clinique, au matériel utilisé pouvant être endommagé ou légèrement différent d'un teintier à un autre mais également à l'environnement avec la quantité et la qualité de lumière présente.

- Relevé visuel assisté

Des outils permettant d'assister le praticien dans le choix de la couleur ont été créés. La détermination reste subjective mais les conditions sont optimisées. On retrouve les lampes calibrées et l'appareil photographique. Les lampes délivrent une source lumineuse calibrée et continue, permettant de limiter les erreurs liées à la lumière environnante. L'appareil photographique est un moyen de transmettre la couleur au laboratoire, en photographiant la situation clinique avec la barrette de couleur choisie.

- Le relevé instrumental

Il permet de s'affranchir de la subjectivité du praticien et de limiter les imprécisions. On retrouve les colorimètres, les spectrophotomètres, les caméras optiques intra-orales et le logiciel d'analyse photographique. Les colorimètres et spectrophotomètres ont des principes différents mais une utilisation similaire. Les colorimètres réalisent une analyse spectrale de la réflexion lumineuse à travers trois filtres (rouge, vert et bleu). Les spectrophotomètres mesurent les longueurs d'ondes réfléchies d'une lumière incidente polychromatique visible. Les caméras optiques intra-buccales sont de plus en plus utilisées pour la réalisation d'empreintes numériques. La 3Shape (TRIOS®) enregistre toutes les données colorimétriques au sein du fichier numérique et permet une détermination de la couleur. Le logiciel ClearMatch® quant à lui a pour fonction d'analyser les données RVB de photographies et de dresser une cartographie

colorimétrique des dents analysées (38).

8.5.3. Principe de l'éclaircissement dentaire externe

Actuellement, on retrouve un intérêt croissant des patients pour les techniques d'éclaircissement dentaire. Les colorations dentaires sont liées à la présence de pigments au sein de la structure. Ces composés organiques se composent d'un ou plusieurs chromophores (noyau aromatique) et d'auxochromes (chaînes accessoires). L'éclaircissement dentaire est une technique de choix pour le traitement des dyschromies et lors de demandes esthétiques, tout en préservant au maximum les tissus dentaires (39).

8.5.4. Indications et contre-indications

L'éclaircissement externe peut être indiqué dans de nombreux cas, en traitement seul ou en traitement combiné avec d'autres techniques. Il est réalisé dans le traitement des dyschromies extrinsèques liées à l'alimentation ou au tabac par exemple et pour les dyschromies intrinsèques, où la structure dentaire est atteinte en profondeur. Ces colorations peuvent être génétiques, liées au vieillissement, post-traumatiques avec conservation de la vitalité pulpaire, médicamenteuses ou liées à une fluorose. Le résultat d'une procédure d'éclaircissement dépend de l'étiologie et de l'importance de la coloration à traiter (40).

Les contre-indications de l'éclaircissement externe :

- Femmes enceintes ou en cours d'allaitement,
- Patients mineurs,
- Allergie à un ou plusieurs constituants des produits,
- Traitement orthodontique en cours,
- Atteinte profonde de la structure dentaire (fluoroses sévères, coloration liées aux tétracyclines de 3^e et 4^e degré, dyschromies liées aux sels métalliques).

Des éléments peuvent retarder ou compromettre la réalisation du traitement.

Un examen clinique rigoureux doit être réalisé afin de détecter :

- La présence de lésions carieuses, de restaurations non étanches ou de tailles importantes,
- Une hypersensibilité dentinaire excessive,
- La présence de fractures, fêlures, myolyses,
- Une maladie parodontale sévère (40,41).

Situé au début du gradient thérapeutique, l'éclaircissement dentaire externe est indiqué dans de nombreuses situations. Dans le cas de défauts de l'émail, il est fréquemment utilisé en combinaison avec d'autres thérapeutiques (érosion-infiltration, micro-abrasion...).

8.5.5. Mécanisme d'action

Le principe de l'éclaircissement dentaire repose sur la diffusion des agents éclaircissants dans la structure dentaire et leur interaction avec les molécules colorées. Le principal produit actif utilisé est le peroxyde d'hydrogène. La rencontre entre agent éclaircissant et la structure dentaire entraîne la libération de molécules d'oxygène, de radicaux libres et d'anions perhydroxyles. Ces molécules actives vont oxyder les chromophores et fragmenter leurs structures tridimensionnelles. Cette solubilisation entraîne l'effet éclaircissant (40,42).

Le peroxyde d'hydrogène (H_2O_2) est un liquide incolore couramment utilisé comme agent éclaircissant. Son faible poids moléculaire permet une pénétration facilitée dans les tissus. La faible liaison de ses atomes entraîne la libération de molécules d'oxygène. Le résultat est la conversion des chaînes des molécules chromogènes en structures plus simples, par rupture des doubles liaisons. La modification de la structure chimique des molécules colorées permet de changer l'apparence de la coloration. Le peroxyde d'hydrogène peut également être produit à partir d'une réaction chimique de peroxyde de carbamide ($CH_6N_2O_3$). Ce composé est majoritairement utilisé pour les traitements d'éclaircissements externes grâce à son relargage progressif de H_2O_2 (42).

8.5.6. Les techniques d'éclaircissement externe

Les techniques varient selon la concentration des produits actifs et le temps de contact avec les structures dentaires.

a. Technique ambulatoire

En 1989, Haywood et Heymann propose un nouveau type de procédé : l'éclaircissement ambulatoire. Le port de gouttières thermoformées (avec ou sans réservoirs) réalisées à partir d'empreintes dentaires, permettent la mise en place du produit éclaircissant. Il a pour avantage l'utilisation de produits peu concentrés, majoritairement du gel de peroxyde de carbamide de 10 ou 16% pouvant être appliqué toute la nuit car il devient inactif après sa période d'action (1h-2h). Il ne nécessite pas de préparation dentaire préalable et économise le temps du praticien et du patient car réalisé en dehors du cabinet dentaire. Les préalables sont la réalisation d'un examen clinique et radiologique minutieux afin de détecter tout défaut d'étanchéité coronaire. L'avantage prédominant de cette technique est que les effets secondaires rencontrés sont rares.

Le déroulement de l'éclaircissement en ambulatoire est le suivant :

- Examen clinique et radiologique (détection des lésions carieuses, restaurations non étanches, plages de dentine exposée, infection périapicale, maladie parodontale...).
- Détartrage et polissage soigneux.
- Relevé de la couleur et prise de clichés photographiques.
- Réalisation des empreintes.
- Vérification de l'adaptation des gouttières et remise des instructions concernant le déroulement du traitement.

Les gouttières doivent recouvrir la totalité de la surface dentaire et découvrir les tissus mous. Elles doivent être confortables et limiter les risques de blessures des tissus environnants. L'adaptation précise des gouttières permet de limiter l'ingestion et la perte du produit. Le produit éclaircissant est présenté sous forme de seringue, de concentration en peroxyde de carbamide 10-16%. 1 à 2 gouttes de produits doivent

être apposées au niveau de chaque dent à traiter. La durée de port des gouttières est généralement de deux semaines mais est dépendante du souhait du patient, avec un temps de pose quotidien variant selon la concentration des produits (43).

b. Technique immédiate au fauteuil

Ce traitement permet un résultat esthétique en un laps de temps court. L'application de l'agent éclaircissant est réalisée en 2 à 3 séances au sein du cabinet dentaire. Ce traitement utilisait des produits de concentrations élevées (peroxyde d'hydrogène à 35-40%) augmentant le risque d'hyperesthésies dentaires. Aujourd'hui, la directive de la Commission Européenne appliquée en 2012 interdit aux chirurgiens-dentistes les produits dont la concentration en peroxyde d'hydrogène est supérieure à 6%. Les résultats obtenus sont donc moins satisfaisants qu'auparavant. Pour cette technique, il est nécessaire de limiter le contact des produits avec les tissus mous environnants. L'isolation est permise par la pose d'une protection gingivale. L'application peut être directe par apposition du produit sur les surfaces dentaires ou par l'intermédiaire d'une gouttière. Le temps d'application est variable (entre 15-20 min) en fonction des produits et des renouvellements sont effectués au cours de la séance. Selon le produit, une activation par la chaleur ou la lumière est parfois nécessaire (39,44,45).

c. Technique combinée

Elle correspond à l'association des deux techniques précédentes. Elle consiste en la réalisation d'une séance au fauteuil suivie d'un traitement ambulatoire. Elle permet d'additionner les avantages de chaque méthode. La technique combinée permet un résultat rapide et durable (40).

8.5.7. Effets secondaires (39,46)

- Sensibilités dentinaires

L'hypersensibilité dentaire est l'effet indésirable rapporté en majorité. Les douleurs rapportées peuvent être plus ou moins vives, en fonction des patients. Elles peuvent survenir au cours de traitement, même en présence de produits à faibles concentrations. Les hypersensibilités peuvent provoquer un arrêt transitoire du traitement et être traitées par application de produits à base de fluorures ou de nitrate

de potassium.

- Irritations gingivales, brûlures

Une application excessive de produit ou une mauvaise adaptation de la gouttière en bouche peuvent provoquer des ulcérations au niveau des tissus mous. Pour éviter ces effets, il est nécessaire de réaliser une gouttière adaptée, personnalisée au patient, d'utiliser des produits permettant un relargage modulé de H₂O₂ et d'expliquer correctement au patient la procédure d'utilisation.

- Effets sur les tissus durs

Des altérations mineures superficielles de l'émail sont parfois rapportées selon les études. Ces modifications sont variables selon la durée de traitement et les propriétés des produits utilisés. Le potentiel de reminéralisation de la salive et les produits reminéralisants permet de pallier à cet effet.

- Effets sur les matériaux de restauration

Les études sont divergentes à ce sujet. Certaines exposent que les agents éclaircissants peuvent agir sur les amalgames dentaires et provoquer une libération de mercure mais que la quantité relarguée est toutefois minime et sans risque. Ces produits semblent parfois modifier la surface des résines composites et augmenter leur rugosité, selon les études. Un polissage rigoureux apparaît indispensable avant le début du traitement pour limiter ces effets indésirables. Suite à un éclaircissement dentaire, la libération retardée d'oxygène et la présence de radicaux libres perturbent l'adhésion des résines composites. Il est recommandé d'attendre environ deux semaines avant la réalisation de restaurations.

- Toxicité sur l'organisme

Une ingestion accidentelle de produit peut survenir au cours du traitement. Néanmoins, la supervision du traitement par un chirurgien-dentiste et la réglementation concernant les concentrations de peroxyde d'hydrogène utilisées excluent les risques de toxicité.

Les effets secondaires rencontrés dans le cas d'un éclaircissement dentaire sont réversibles et sans risque pour les patients lors de respect du protocole et de contrôles

réguliers chez le chirurgien-dentiste. Les effets de l'éclaircissement dentaire durent en moyenne deux à trois ans en fonction de la durée du traitement réalisé et du mode de vie des patients. Un entretien avec un nouveau traitement d'éclaircissement peut s'avérer nécessaire.

CHAPITRE II. ÉTUDE EXPÉRIMENTALE

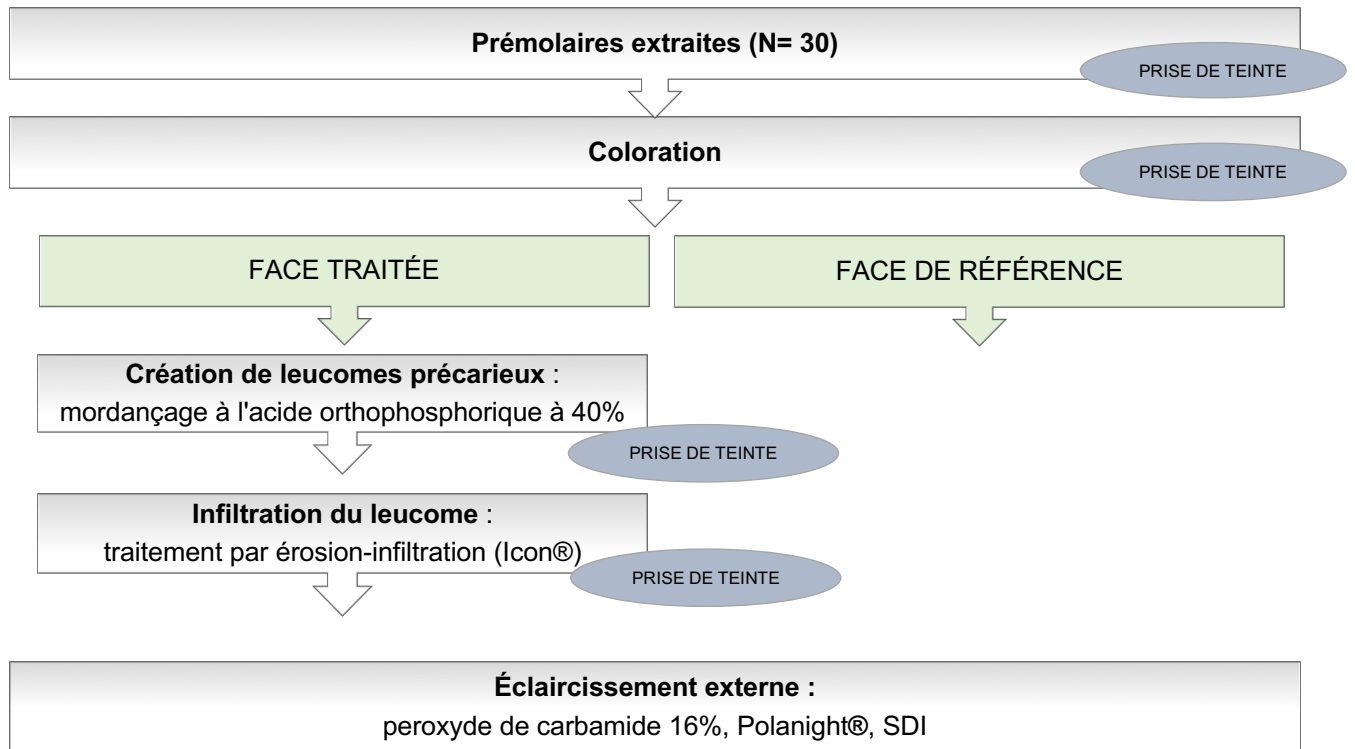
1. But de l'étude

Les leucomes précaireux fréquemment retrouvés suite au port de dispositifs orthodontiques entraînent l'apparition de taches blanches sur les surfaces dentaires. Ces hypominéralisations de l'émail perturbent l'esthétique du sourire en engendrant un effet disgracieux. Depuis ces dernières années, la demande esthétique des patients ne cesse de grandir. Les traitements par érosion-infiltration sont fréquemment réalisés pour traiter ces lésions blanches.

A l'âge adulte, un grand nombre de patients souhaitent réaliser un éclaircissement dentaire. Cependant, l'utilisation du traitement par résine infiltrante étant relativement récente, il y a un manque de connaissance sur le résultat d'un éclaircissement dentaire externe au niveau des dents traitées par la résine Icon® (DMG, Pred).

L'objectif de ce travail est d'étudier la capacité d'éclaircissement d'une zone traitée par une résine d'infiltration. Lors de notre expérimentation, pour chaque échantillon, nous nous concentrerons sur deux faces de même teinte initiale. Une face permettra la création du leucome précaireux et l'autre servira de référence. Un éclaircissement externe sera par la suite réalisé sur les deux zones étudiées. Une analyse sera faite entre les teintes finales obtenues.

2. Matériel et méthodes



2.1. Échantillon

2.1.1. Critères d'inclusion

L'étude a été conduite sur 30 prémolaires extraites pour des raisons orthodontiques. Elles ont été recueillies chez différents chirurgiens-dentistes. Avant le début de l'étude, les dents extraites ont été conservées à température ambiante dans du sérum physiologique afin d'éviter la dessiccation dentaire et la déminéralisation de la surface de l'émail par des solutions acides. Au cours de l'étude, chaque dent a été individualisée dans un micro-tube numéroté et conservée dans de l'eau stérile.

2.1.2. Critères d'exclusion

- Dent présentant des fêlures importantes
- Dent présentant une usure dentaire
- Dent présentant une ou plusieurs restaurations

- Présence de lésions carieuses
- Dent présentant une dyschromie marquée

2.2. Mesure de la couleur

La détermination de la couleur a été réalisée grâce au spectrophotomètre VITA Easyshade® V et au teintier VITA Linearguide 3D-MASTER®. La couleur a été relevée à quatre reprises : à l'état initial, après coloration, infiltration du leucome et éclaircissement. Les mesures ont été prises avec l'Easyshade® V, au centre de la face étudiée. Elles ont été réalisées trois fois de suite pour plus de précision. La couleur conservée fut la valeur relevée à deux reprises.

- Teintier VITA Linearguide 3D-MASTER® (Figure 9)

La création du teintier VITA Linearguide 3D-MASTER® a été réalisée dans le but de simplifier la prise de teinte. Il est l'évolution simplifiée du teintier VITA Toothguide 3D-MASTER®. Le relevé de la couleur se réalise en deux étapes uniquement. La première étape est la détermination du degré de luminosité selon des échantillons classés de 0 à 5. À chaque chiffre correspond une palette servant à affiner le choix de la couleur et déterminer la saturation et la teinte. 29 échantillons de couleurs (26 échantillons + 3 couleurs blanchies) sont contenus dans le teintier VITA Linearguide 3D-MASTER®.



Figure 9 : teintier VITA Linearguide 3D-MASTER® (source VITA)

- Spectrophotomètre VITA Easyshade® V (*Figure 10*)

Un spectrophotomètre est « un instrument destiné à la mesure de la couleur qui analyse la réflexion spectrale d'une couleur et qui la transforme en valeurs chromatiques ou en une valeur numérique internationalement reconnue ». Cet appareil permet de mesurer la couleur des dents de façon objective, rapide et indépendamment de l'espace environnant. Son mode de fonctionnement est l'émission d'une lumière blanche polychromatique calibrée et l'analyse du flux lumineux réfléchi. La mesure est réalisée à l'aide de fibres optiques. L'utilisation de l'Easyshade® peut être faite sur des dents naturelles mais également sur des restaurations en céramique. Il permet la détermination d'une couleur moyenne obtenue à partir de plusieurs mesures, mais est aussi capable de mesurer les couleurs par zone (cervicale, centrale et incisale).

Le VITA Easyshade® a comme référentiels les teintiers VITA® classical A1-D4 et VITA 3D-MASTER®. Les couleurs VITA 3D-MASTER® permettent l'accès à 29 échantillons de couleurs et aux 52 couleurs intermédiaires. Les couleurs VITA® classical A1-D4 font référence aux 16 couleurs VITA® classical A1-D4. Un étalonnage sur le blanc est nécessaire avant chaque relevé. L'embout de l'appareil doit être correctement positionné sur la zone à analyser (perpendiculaire à la face). Selon les études, le VITA Easyshade® a une fidélité de 96,4% et une exactitude de 92,6%. Le spectrophotomètre nous aidera ainsi à évaluer objectivement la variation de teinte au cours de notre étude. Nous avons choisi de relever les valeurs issues du VITA SYSTEM 3D-MASTER®, plus précises car prenant en compte les 3 paramètres de la couleur.



Figure 10 : VITA Easyshade® (source VITA)

2.3. Coloration

Après le relevé de la couleur, les dents sélectionnées présentaient des teintes très claires. Nous avons pris la décision de les colorer afin d'obtenir des résultats esthétiques au niveau de l'éclaircissement final. Elles ont été imprégnées dans une solution colorante composée de vin rouge (50ml), de café soluble (5g) et de thé noir (4g) dissouts dans de l'eau chaude (100ml) pendant 24 heures.

2.4. Étapes expérimentales

- Détermination des faces étudiées pour chaque dent

Un relevé des teintes initiales est réalisé à l'aide du spectrophotomètre sur chaque face de chaque dent. Cette première analyse nous a permis de sélectionner pour chaque dent, deux faces de même teinte. Une face, permettra la création du leucome précaireux et la seconde sera la face témoin.

- Création d'un leucome précaireux

Pour reproduire le plus fidèlement les leucomes précaireux, un mordantage à l'acide orthophosphorique à 40% est réalisé en appliquant le produit au centre de la face sélectionnée (*Figure 11*). Différents temps d'apposition ont été testés afin de trouver celui permettant de créer les leucomes souhaités. L'objectif a été d'obtenir une déminéralisation amélaire visible sans séchage, de score 2 dans la classification ICDASII (*Figure 12*). L'application a donc été réalisée pendant une durée de 1h30 et un rinçage abondant a été par la suite effectué.



Figure 11 : application d'acide orthophosphorique à 40%, pendant 1h30 ; dent n°15 (source iconographie personnelle)



Figure 12 : leucome créé sur la face distale ; dent n°15 (source iconographie personnelle)

- Traitement par érosion-infiltration

Les leucomes créés ont été par la suite traités par le processus d'érosion-infiltration.

Différentes étapes ont été réalisées, en respectant le protocole du fabricant :

- Mordançage à l'acide chlorhydrique à 15% (*Icon Etch®*, DMG) pendant 2 minutes (*Figure 13*)
- Rinçage abondant pendant 30 secondes
- Séchage de la surface traitée
- Application de l'éthanol à 99% (*Icon Dry®*) pendant 30 secondes
- Séchage de la surface traitée
- Application de la résine fluide (*Icon infiltrant®*) pendant une durée de 3 minutes au niveau du défaut

- Photopolymérisation pendant 40 secondes (*lampe à photopolymériser HS-LED 1200 Light 1200*)
- Deuxième infiltration de la résine fluide pendant 1 minute
- Photopolymérisation pendant 40 secondes

Dans notre expérience, le traitement des leucomes créés a été permis par une seule application d'*Icon Etch®* (*Figure 14*).

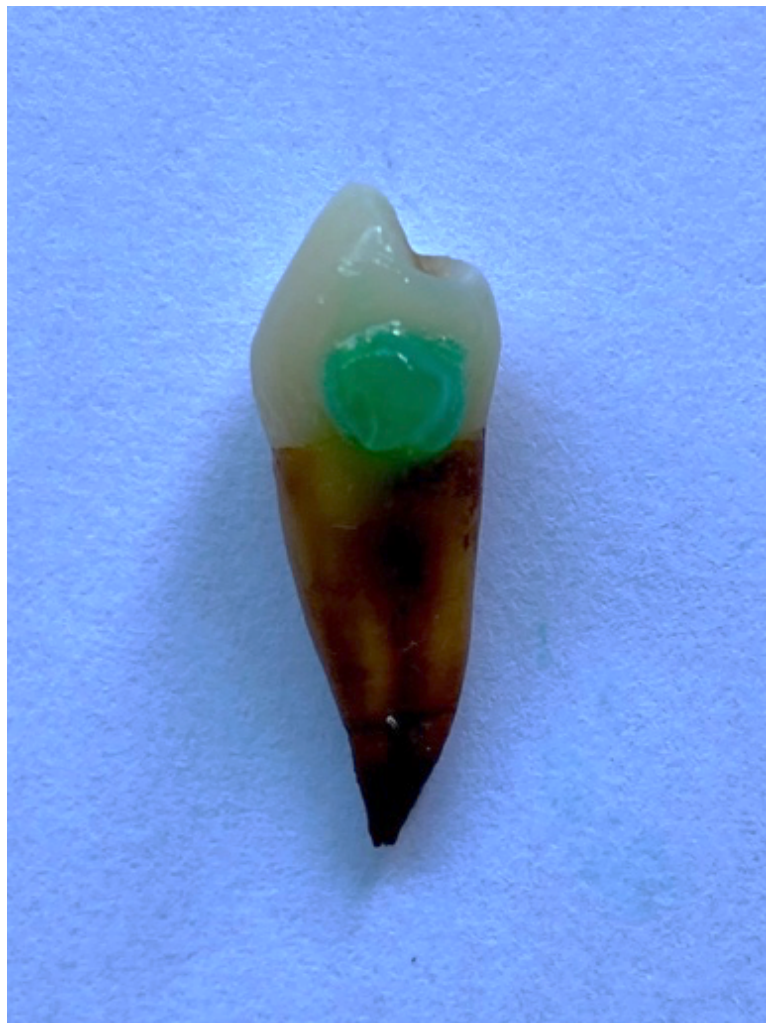

Figure 13 : application de l'Icon Etch®; dent n°15 (source iconographie personnelle)

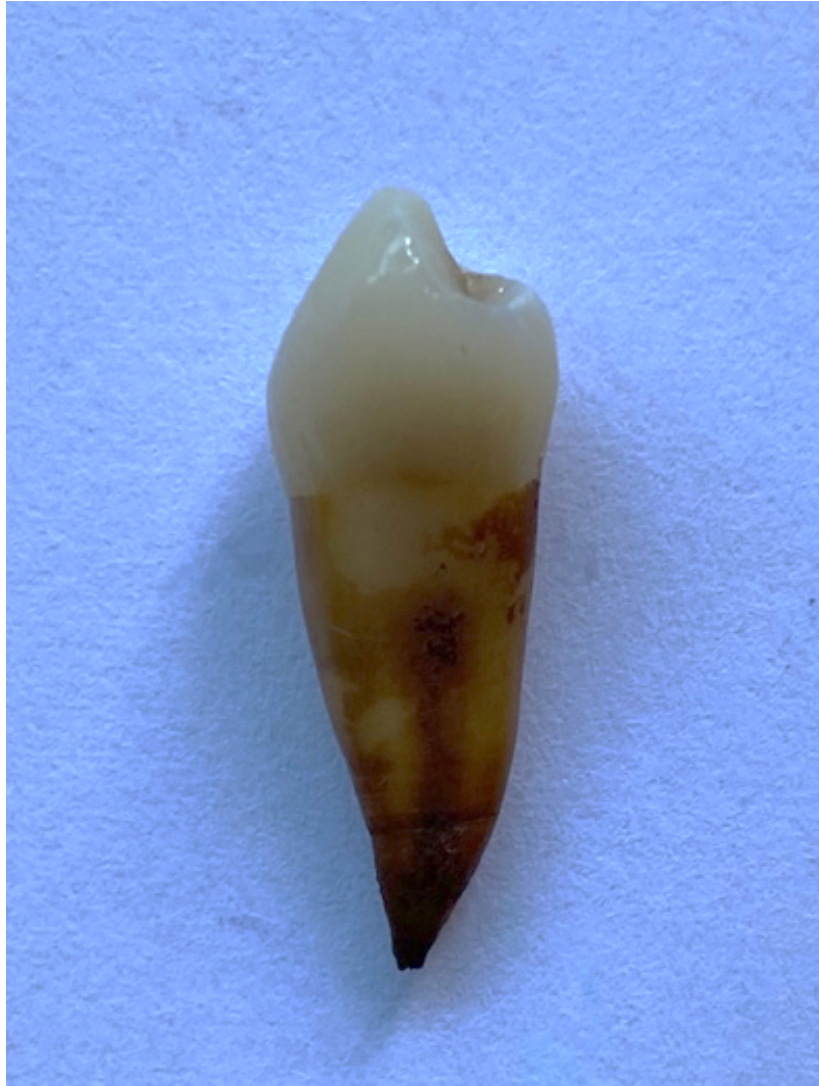

Figure 14 : résultat après érosion-infiltration ; dent n°15 (source iconographie personnelle)

- Traitement par éclaircissement externe

Les dents ont été placées dans un socle de silicone putty-soft afin de permettre l'application du produit simultanément sur les deux faces étudiées (Figure 15). L'emplacement de chaque échantillon a été numéroté et les faces à éclaircir inscrites sur la base siliconée (V = vestibulaire / M = mésiale / D = distale / L = linguale). *Exemple pour la dent n°1 : la face vestibulaire est la face où a été réalisé le leucome et la face distale a été utilisée comme référence.* L'agent éclaircissant utilisé est le peroxyde de carbamide 16%, *Polanight®*, SDI. Le traitement a été réalisé pendant 14 jours (temps de traitement moyen d'un éclaircissement externe dentaire). Une goutte de produit a été apposée sur chaque face étudiée et étalée à l'aide d'une microbrush. Le produit a été appliqué pendant une durée de 1h30 par jour, selon les

recommandations du fabricant. Après chaque traitement, les échantillons ont été rincés abondamment à l'eau et replacés dans leurs flacons respectifs.




Figure 15 : mise en place du produit éclaircissant (source iconographie personnelle)

3. Résultats

3.1. Données recueillies

Coloration des échantillons

Les teintes initiales et celles obtenues suite au bain de coloration ont été inscrites dans le *tableau 1*. Les deux faces de teintes identiques, sélectionnées pour notre étude, ont été surlignées en jaune. Lorsque plus de deux faces présentaient la même teinte, les deux faces les plus simples à traiter ont été choisies, (surfaces planes, de grandes étendues...) afin de permettre une application plus aisée des produits.

N° DENT	ÉTAT INITIAL				POST-COLORATION			
	Face V	Face M	Face L	Face D	Face V	Face M	Face L	Face D
1	2M2	2M2	2M2	2M2	2M2	3M2	2M2	2M2
2	2M2	2M2	2M2	2M2	2M2	2M2	2M3	2R2.5
3	2M2	2M2	2M2	2M2	2R2.5	2M2	2R2.5	2M2
4	2M3	3M3	2M3	2M3	2M3	3M3	2M3	2M3
5	2M2	2M2	2M2	2M2	2M3	2M3	2M3	2M3
6	2M2	2M2	2M2	2M2	2M2	2M2	2M2	2M2
7	2M2	2M2	2M2	2M2	2M3	2M3	2M3	2M3
8	2M2	2L1.5	2M2	2L1.5	2M2	2L1.5	2M2	2R1.5
9	2M2	2M2	2M2	2M2	2R2.5	2M2	2R2.5	2M2
10	2M2	2M3	2M3	2M3	2M2	3M2	3M2	2M3
11	2M3	2M3	2M3	2M3	2M2	2M3	2M3	2M3
12	2M2	2M2	2M2	2M2	3M3	5M3	3M3	3M3
13	2M2	2M2	2M2	2M2	2M2	2M2	2M3	2M2
14	2M2	2M2	2M2	2M2	2M2	2M2	2M3	2M2
15	2M2	2M2	2M2	2M2	2M2	2R2.5	3M2	3M2
16	2M2	2M3	2M2	2M3	2M3	2M3	2M3	2M3
17	2M2	2M2	2M2	2M2	2M3	2M3	2M3	2M3
18	2M3	2M3	2M3	2M3	2M3	3M3	2M3	2M3
19	2M3	2M3	2M3	2M3	3M3	2M3	3M3	3M3
20	2M2	2M2	2M2	2M2	2M2	2M2	2M2	2M2
21	2M3	2M3	2M3	2M3	2M3	2M3	2M3	2M3
22	2M3	2M3	2M3	2M3	2M2	2L2.5	3L3,5	2L2.5
23	2M2	2M2	2M2	2M2	2M2	2M3	2M3	2M3
24	2M3	2M3	2M3	3M3	3M3	2M3	3M3	3M3
25	2M2	2M2	2M3	2M3	2M3	2M3	2M3	3L2.5
26	2M2	2M2	2M2	2M3	2M2	2M3	2M2	2M3
27	2M2	2M3	2M2	2M3	2R2.5	2M3	2M3	2M3
28	2M2	2M2	2M2	2M2	2M2	3M2	2M2	2M2
29	2L2.5	2M2	2M2	2M2	3M2	3M2	3M2	3M2
30	1M2	2M2	1M2	2M2	2M2	2M2	2M2	2R2.5

Tableau 1 : teintes initiales et post-coloration (surlignages jaunes = faces sélectionnées pour notre étude)

Traitement par érosion-infiltration

Des prises de teintes ont été réalisées, suite au traitement par érosion-infiltration (tableau 2). Suite à l'infiltration au niveau des leucomes, des changements de teinte ont été constatés pour certaines faces (surlignées en orange dans le tableau).

N° DENT	FACE	ÉTAT INITIAL	POST-ICON
1	V	2M2	1M2
2	V	2M2	2M2
3	V	2R2.5	2M2
4	V	2M3	2M3
5	V	2M3	2M2
6	V	2M2	2M2
7	V	2M3	2M3
8	V	2M2	2M2
9	V	2R2.5	2M3
10	M	3M2	2M3
11	M	2M3	2M3
12	V	3M3	3M3
13	M	2M2	2M2
14	V	2M2	2M2
15	D	3M2	3M2
16	V	2M3	2M3
17	D	2M3	2M3
18	V	2M3	2M3
19	V	3M3	3M3
20	V	2M2	2M2
21	V	2M3	2M3
22	M	2L2.5	2R2.5
23	M	2M3	2M2
24	V	3M3	2M3
25	V	2M3	2R2.5
26	M	2M3	2M2
27	D	2M3	2M2
28	V	2M2	2M2
29	V	3M2	3M2
30	V	2M2	2M2

Tableau 2 : teintes des faces traitées par érosion-infiltration (surlignages orange = teintes modifiées suite au traitement)

Traitement par éclaircissement externe

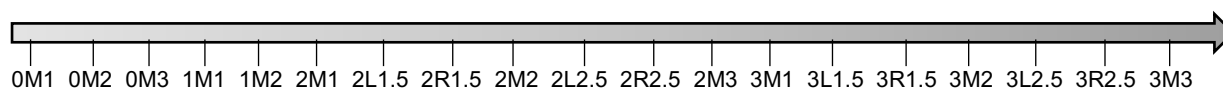Après le traitement par éclaircissement externe, une prise de teinte a été faite sur toutes les faces incluses dans l'étude. Les valeurs ont été inscrites dans le *tableau 3*.

N° DENT	FACE INFILTRÉE			FACE RÉFÉRENCE		
	Face	POST-INFILTRATION	POST-ÉCLAIRCISSEMENT	Face	ÉTAT INITIAL	POST-ÉCLAIRCISSEMENT
1	V	1M2	0M3	D	2M2	1M2
2	V	2M2	1M2	M	2M2	1M2
3	V	2M2	0M3	L	2R2.5	1M2
4	V	2M3	1M2	L	2M3	2M2
5	V	2M2	1M2	D	2M3	1M2
6	V	2M2	1M2	D	2M2	1M2
7	V	2M3	1M2	L	2M3	2M2
8	V	2M2	1M2	L	2M2	1M2
9	V	2M3	1M2	L	2R2.5	2M2
10	M	2M3	2M2	L	3M2	2R2.5
11	M	2M3	1M2	D	2M3	1M2
12	V	3M3	2M3	L	3M3	2M3
13	M	2M2	1M2	D	2M2	1M2
14	V	2M2	1M2	D	2M2	1M2
15	D	3M2	2M2	L	3M2	2M2
16	V	2M3	1M2	D	2M3	2M2
17	D	2M3	2M3	L	2M3	2M3
18	V	2M3	2M1	L	2M3	1M2
19	V	3M3	2R2.5	L	3M3	2M2
20	V	2M2	0M3	D	2M2	1M2
21	V	2M3	1M2	D	2M3	1M2
22	M	2R2.5	2M1	D	2L2.5	2L1.5
23	M	2M2	2M2	D	2M3	2M2
24	V	2M3	1M2	D	3M3	2M2
25	V	2R2.5	2L1.5	L	2M3	2M2
26	M	2M2	2M2	D	2M3	2M2
27	D	2M2	1M2	M	2M3	1M2
28	V	2M2	0M3	L	2M2	1M2
29	V	3M2	2L1.5	L	3M2	2L1.5
30	V	2M2	2M1	L	2M2	1M2

Tableau 3 : teintes après traitement par éclaircissement externe

3.2. Illustrations graphiques

Afin de pouvoir comparer les résultats obtenus, les teintes ont été classées par ordre de luminosité décroissante. Nous nous sommes basés sur les teintes présentes dans le teintier VITA Linearguide 3D-MASTER®.



Les teintes initiales et celles recueillies suite à l'éclaircissement externe ont été intégrées dans des graphiques afin d'avoir de mieux visualiser l'évolution des teintes au cours de l'étude. La *figure 16* montre l'évolution des teintes après éclaircissement externe sur la face infiltrée pour chaque dent étudiée. Ce graphique permet de

visualiser l'efficacité de l'éclaircissement externe sur la quasi-totalité de notre échantillon.

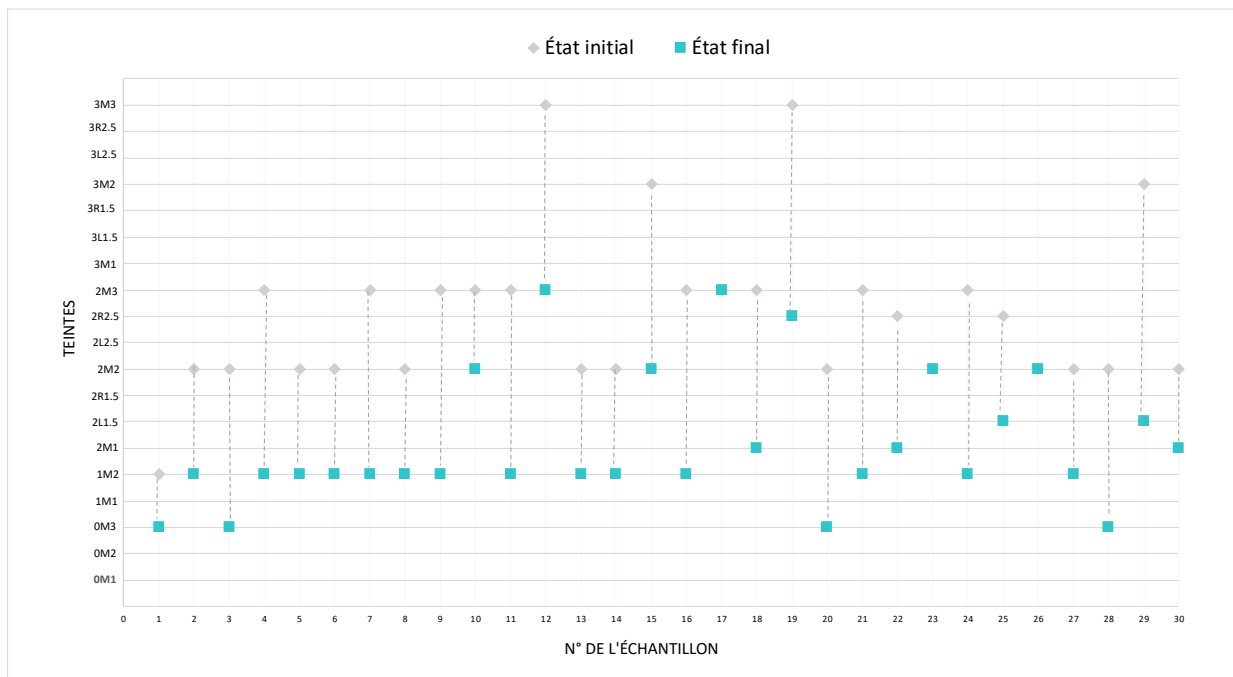


Figure 16 : évolution des teintes après traitement par éclaircissement externe sur la face traitée par érosion-infiltration

La figure 17 représente l'évolution des teintes après éclaircissement externe sur les faces de référence. L'écart constaté entre les teintes initiales et finales démontrent l'efficacité de l'éclaircissement externe.

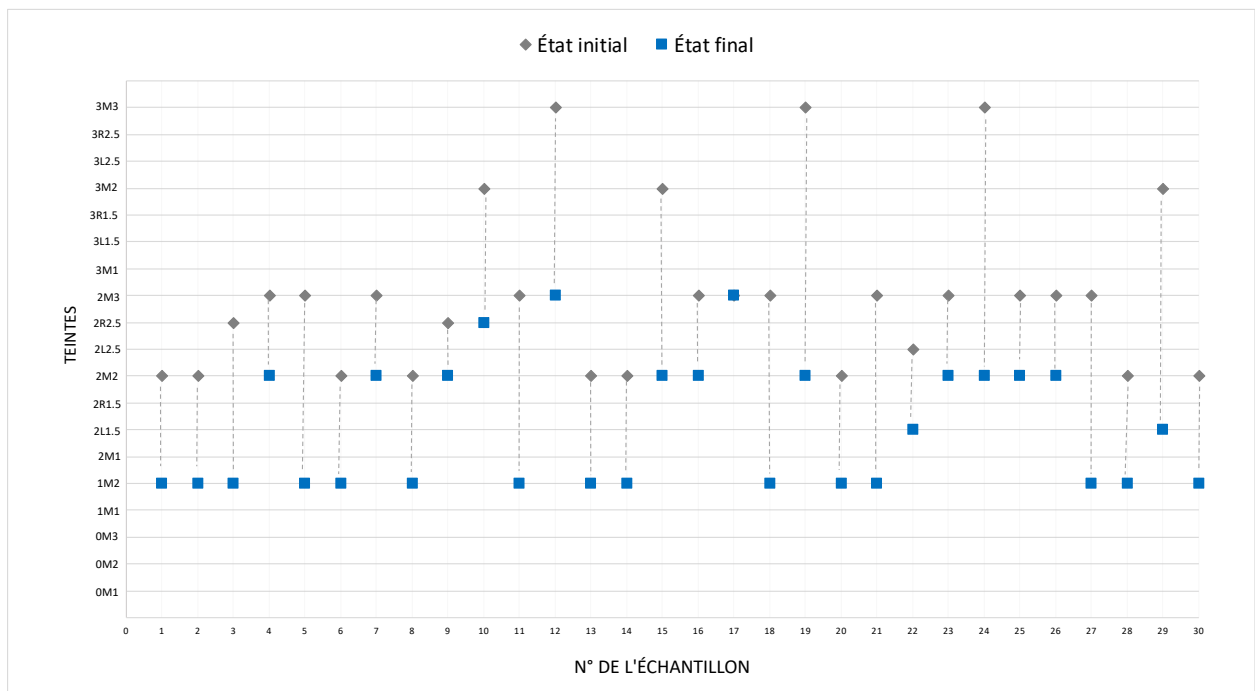


Figure 17 : évolution des teintes après traitement par éclaircissement externe sur la face de référence

Les figures 18 et 19 sont des diagrammes récapitulatifs des teintes relevées avant et après éclaircissement externe pour chaque face étudiée.

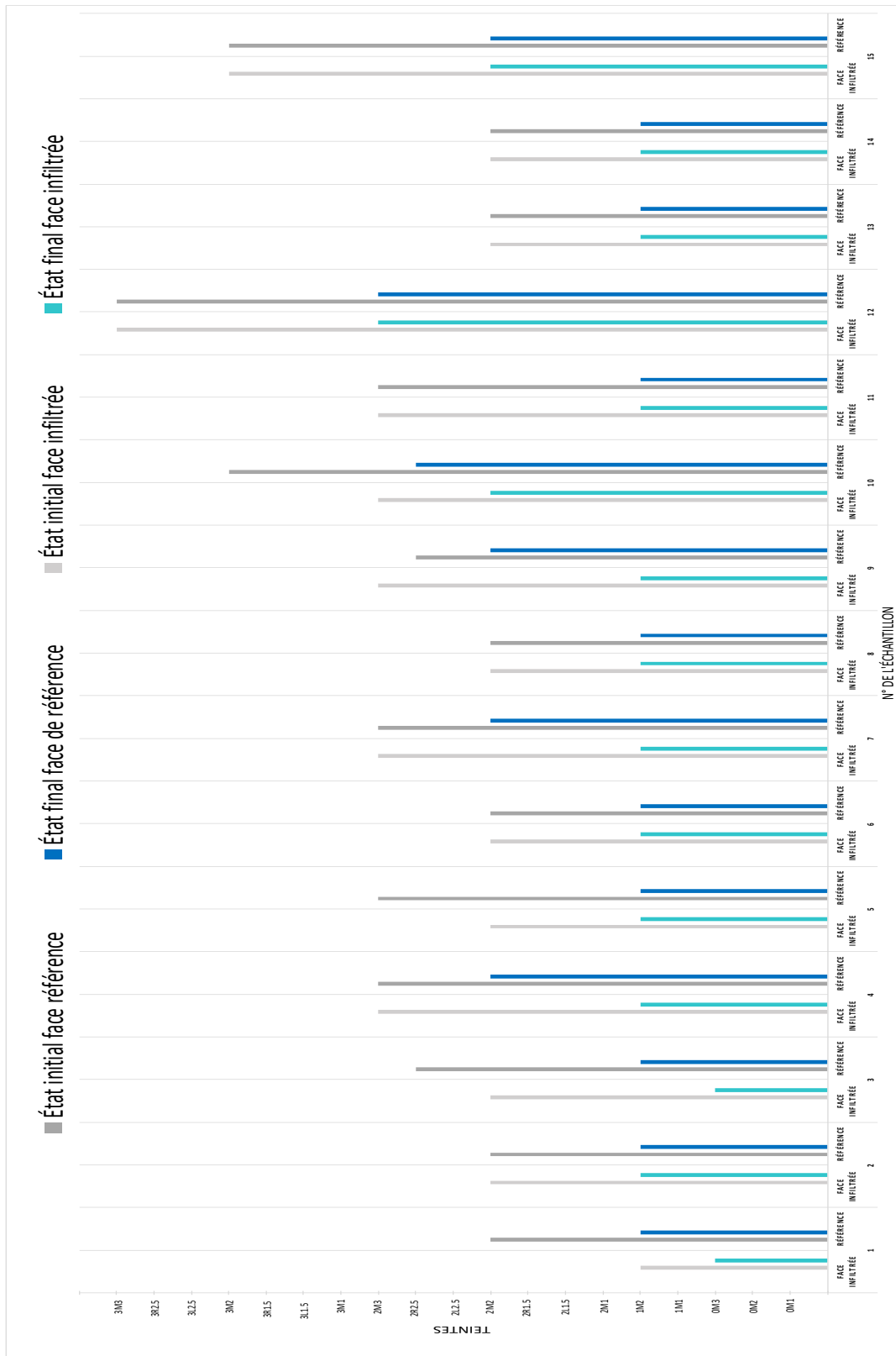


Figure 18 : diagramme récapitulatif des teintes relevées avant et après éclaircissement externe (dents n°1-15)

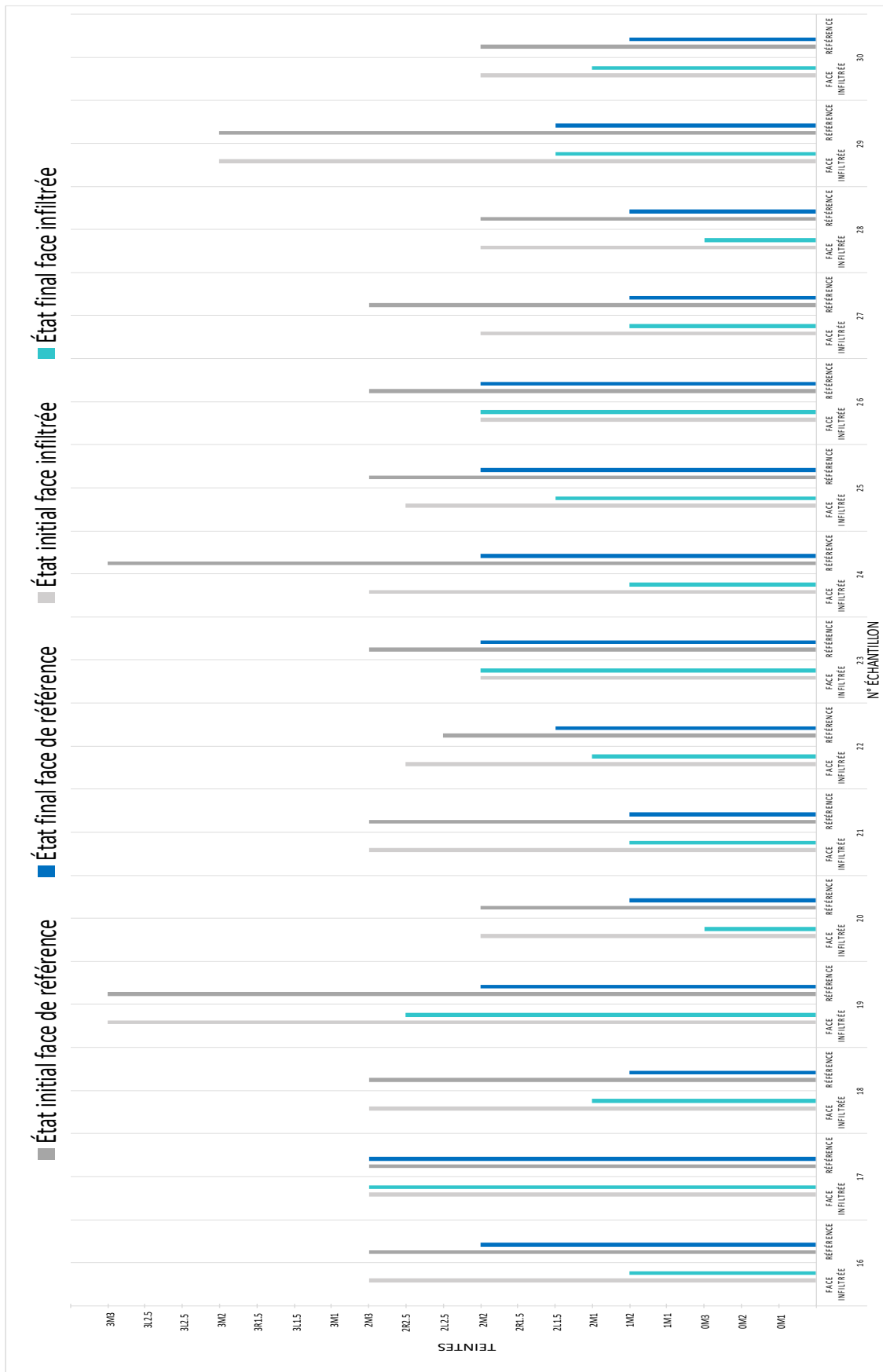


Figure 19 : diagramme récapitulatif des teintes relevées avant et après éclaircissement externe (dents n°16-30)

3.3. Analyse statistique

Succès du traitement par éclaircissement externe

Pour les faces traitées par la résine d'infiltration, le traitement d'éclaircissement a été inefficace sur 3/30 faces : dent n°17-23-26 (*figure 20*).

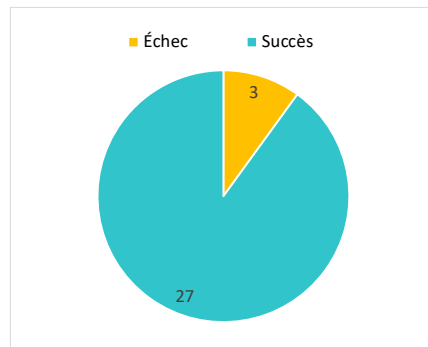


Figure 20 : éclaircissement des faces infiltrées

Au niveau des faces de référence, nous avons relevé uniquement un échec : dent n°17 (*figure 21*).

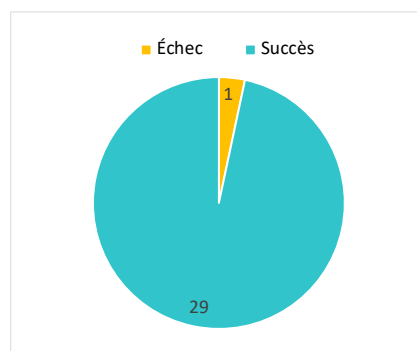


Figure 21 : éclaircissement des faces de référence

Comparaison faces infiltrées versus faces de référence

Certaines des faces de teintes identiques à l'initial ont vu leurs teintes évoluer suite au traitement par érosion-infiltration. Afin de pouvoir confronter les résultats obtenus, nous avons décidé de comparer le nombre de teintes gagnées suite à l'éclaircissement externe. Nous nous sommes basés sur les teintes présentes au sein du teintier VITA Linearguide 3D-MASTER®. Les valeurs obtenues sont illustrées dans la *figure 22*.

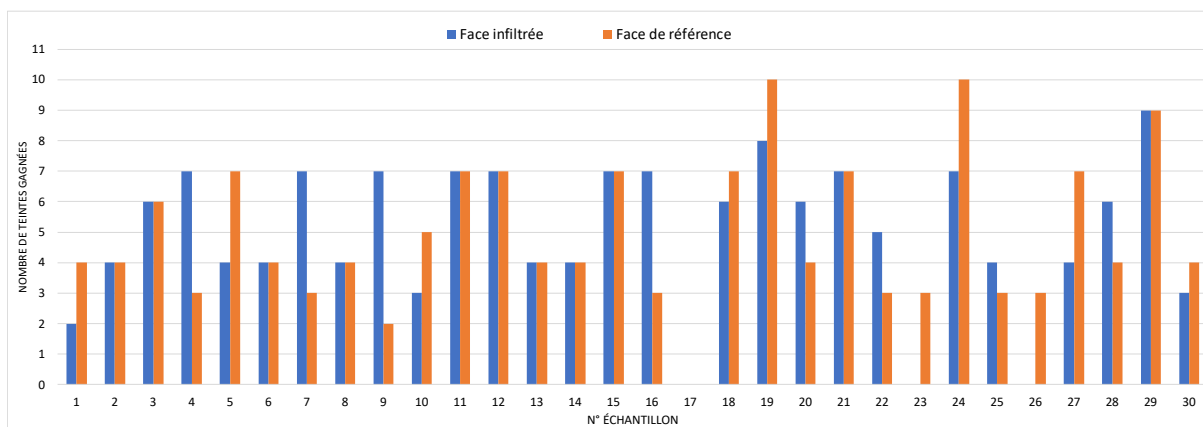


Figure 22 : gain de teintes suite au traitement par éclaircissement externe

En comparant le gain de teintes des deux faces étudiées pour chaque dent composant notre échantillon, nous avons relevés (figure 23) :

- 11 dents (n°2-3-6-8-11-12-13-14-15-21-29) pour les lesquelles le même écart de teinte a été relevé entre l'état initial et l'état final sur les deux faces étudiées.
- Pour 8 dents (n°4-7-9-16-20-22-25-28), le delta obtenu suite à l'éclaircissement, est supérieur au niveau des faces infiltrées comparées à celui des faces de référence.
- 10 dents (n°1-5-10-18-19-23-24-26-27-30), ont montré un résultat supérieur au niveau des faces de référence par rapport à celles infiltrées.
- Un échec (dent n° 17) où l'éclaircissement a été inefficace sur les deux faces.

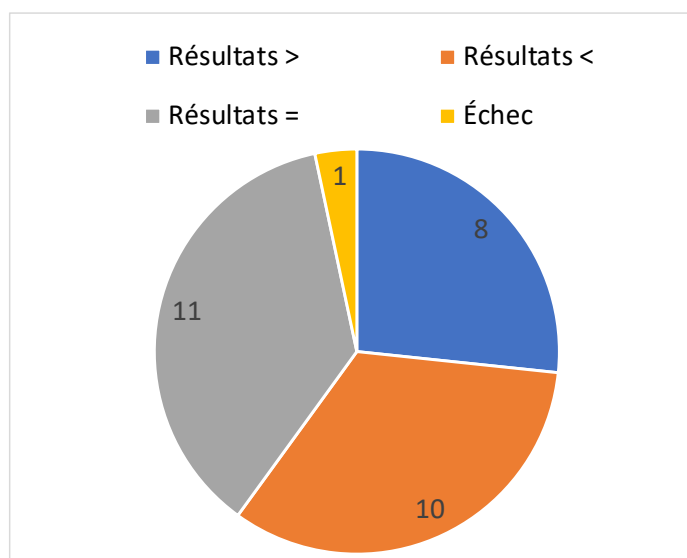


Figure 23 : résultats de l'éclaircissement = faces infiltrées versus faces de référence

Moyenne des teintes gagnées suite à l'éclaircissement externe

Mis à part les dents qui n'ont pas réagi au traitement, nous avons pu constater jusqu'à 9 teintes gagnées pour les faces infiltrées et 10 pour les faces de référence. Le gain de teintes moyen obtenu grâce à l'éclaircissement externe pour les faces infiltrées et de référence s'élève respectivement à 4,96 et 4,93 (figure 24).

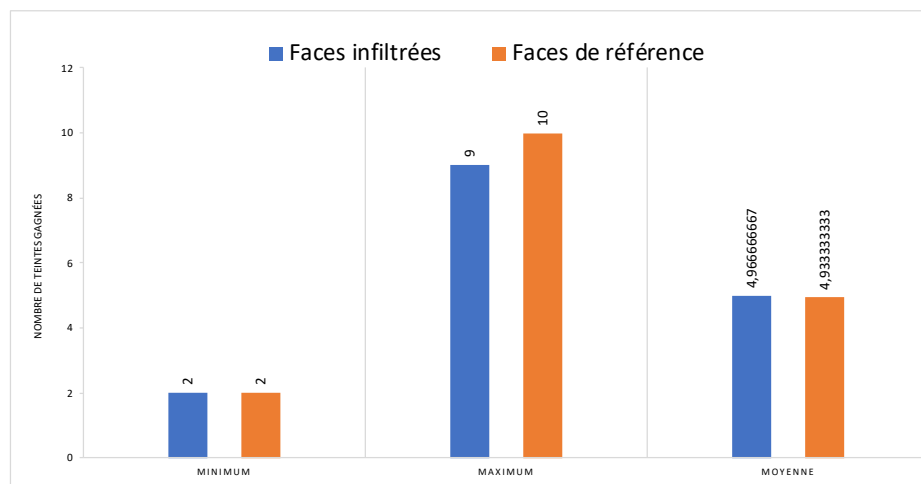


Figure 24 : nombres de teintes gagnées suite au traitement par éclaircissement externe

4. Discussion

Les matériaux résineux ne réagissant habituellement pas aux produits éclaircissants, nous nous sommes alors demandés si un éclaircissement externe était réalisable sur des dents traitées par une résine d'infiltration. Notre étude avait alors pour objectif d'étudier la possibilité d'éclaircir une zone traitée par une résine d'infiltration. Pour ce faire nous avons comparé les teintes des faces infiltrées suite à un éclaircissement externe et celles obtenues sur les faces de référence.

Difficultés rencontrées

Pour pouvoir débiter notre étude, nous avons dû trouver pour une même dent, deux zones bien distinctes de même teinte. Étant donné la localisation des leucomes précaireux dans le tiers cervical, notre idée première fut de diviser la zone cervicale vestibulaire en deux parties : mésiale et distale, qui seraient séparées par un élément isolant tel que de la digue liquide. Sur une zone serait créé le leucome précaireux et l'autre zone servant de référence. Cependant, le spectrophotomètre VITA

Easysshade® V, lié à la petite taille de son embout, est limité dans la détermination de deux teintes dans la zone cervicale. Le relevé des teintes des deux parties n'aurait alors pas pu être réalisable. Plutôt que de comparer deux zones d'une même face, nous avons alors choisi de comparer deux faces. Cependant, les dents étudiées n'avaient pas toutes leurs faces vestibulaires/linguales ou mésiales/distales de même teinte. Nous avons alors pris la décision de sélectionner pour chaque dent, une à une, deux faces de même teinte. Les dents ne comportant pas deux faces de teintes identiques ont dû être exclues de l'étude.

Nous nous sommes également rendu compte que les dents sélectionnées avaient des teintes très claires. Nous avons alors décidé d'ajouter une étape de coloration dans le protocole afin d'avoir plus de chance d'obtenir un contraste après l'éclaircissement externe. Cependant, la coloration n'a pas été efficace sur la totalité de l'échantillon. Certaines dents n'ont pas réagi au bain de coloration.

Pour la création du leucome précaireux, de nombreux tests ont dû être effectués avant de trouver le temps de mordantage idéal. En effet, après avoir laissé le produit pendant 10-15 et 30 min, nous nous sommes rendus compte que la déminéralisation n'était pas suffisamment visible. Un temps de mordantage trop important (> 1h30) commençait quant à lui à créer des leucomes cavitaires, non souhaités pour notre expérience.

Suite au relevé des teintes après l'infiltration des leucomes précaireux, nous avons constaté un changement de teinte de certaines faces. Cet élément a ainsi complexifié notre analyse finale, étant donné que certaines faces infiltrées ne présentaient plus la même teinte initiale (avant éclaircissement) que les faces de référence. Nous avons alors choisi d'analyser pour nos résultats, l'écart entre les teintes initiales et finales afin de pallier à cette différence.

Limites de notre étude

Notre étude expérimentale a été réalisée sur des dents extraites conservées pendant l'étude dans de l'eau stérile. Cet environnement diffère de manière importante du milieu salivaire, où se produit une reminéralisation naturelle grâce aux ions présents.

De plus, les dents n'ont pas été soumises aux colorations pouvant provenir de l'alimentation.

Concernant la prise de teinte, nous avons objectivé les mesures par l'utilisation du spectrophotomètre. Néanmoins, les valeurs obtenues lors de la prise de teinte ont peut-être été faussées par un positionnement légèrement différent de l'embout sur la face étudiée lors de diverses étapes. Également l'étendue parfois réduite de certaines faces a ajouté des difficultés pour le positionnement de l'Easyshade®. Également, les analyses de notre étude ont été concentrées sur les teintes du VITA *Linearguide 3D-MASTER*®. Il aurait pu être intéressant d'étudier les coordonnées universelles de la couleur définies par l'espace CIEL *a*b.

Dans cette étude, les leucomes créés, de score 2 ICDAS, ont pu être traités par une unique application d'acide chlorhydrique. Nous ne pouvons pas transposer les résultats obtenus à des traitements comportant plusieurs cycles d'érosion.

Études similaires dans la littérature

Les résultats obtenus sont en accord avec les études publiées (47–49). Une d'entre elles, publiée en 2015 (47) s'est intéressée à tester la stabilité de la teinte de l'émail infiltré suite à une coloration par le café mais a également étudié la possibilité d'éclaircir par la suite, la résine d'infiltration. Le groupe infiltré a montré une plus grande susceptibilité à la coloration que le groupe témoin. Néanmoins, le succès de la procédure d'éclaircissement sur la zone infiltrée a permis d'augmenter la luminosité *a posteriori*. Dans cette étude parue en 2020 (48), réalisée sur des dents de bovins, il a été montré que pour des dents ayant subi une coloration pendant 24 heures, l'Icon® n'avait pas influencé l'efficacité de l'éclaircissement externe. A l'opposé, les dents colorées de façon extrême durant 7 jours et traitées par résine d'infiltration ont vu l'efficacité de l'éclaircissement diminuée comparées aux dents non traitées. Dans la troisième étude (49), le traitement par éclaircissement a été efficace sur l'émail coloré infiltré et non infiltré. Les produits éclaircissants, qu'importe leur concentration, ont pu éclaircir de manière significative les zones traitées. Cette étude a également montré que l'éclaircissement n'affecte pas l'effet masquant et cario-protecteur de la résine

d'infiltration. Il est ainsi important de poursuivre les études afin de mieux appréhender les facteurs pouvant altérer les restaurations résineuses en particulier dans les zones esthétiques.

Intérêts cliniques de notre étude

L'objectif de notre étude était d'évaluer si une dent traitée par érosion-infiltration répondait à un traitement par éclaircissement externe. Autrement dit, si la teinte recueillie au niveau d'une zone infiltrée pouvait évoluer après éclaircissement. L'éclaircissement des faces infiltrées a rencontré trois échecs, dont un également relevé dans le groupe de référence. Nous pouvons supposer que cette dent avait peut-être déjà subi des traitements la rendant imperméable aux produits éclaircissants. Des teintes blanchies (OM3) ont pu être relevées au niveau de l'infiltration résineuse, validant le succès du traitement d'éclaircissement. De plus, les moyennes des teintes obtenues grâce à l'éclaircissement sont quasiment similaires pour les deux groupes comparés. Les résultats de notre étude ont ainsi montré un gain de teintes au niveau des faces infiltrées comparables aux faces de référence. Pour la quasi-totalité de notre échantillon, l'éclaircissement externe réalisé à posteriori, a été efficace sur les zones traitées par la résine d'infiltration.

CONCLUSION

Le port des dispositifs orthodontiques combiné à une hygiène déficiente entraîne fréquemment l'apparition de lésions précaries à la surface des dents. L'érosion-infiltration représente la thérapeutique par excellence pour le traitement de ces déminéralisations de l'émail. Elle permet une prise en charge micro-invasive des lésions tout en apportant un résultat esthétique satisfaisant. Le manque de recul sur cette résine d'infiltration, nous a poussé à la réalisation de cette expérience ayant pour but de savoir s'il était possible de proposer un éclaircissement dentaire externe sur des dents traitées par érosion-infiltration.

Les résultats obtenus dans les conditions de l'étude montrent que la résine d'infiltration ne semble pas influencer l'efficacité de l'éclaircissement. Les teintes relevées sur les faces infiltrées par l'Icon®, comparées à celles de référence traduisent un nombre de teintes gagnées après éclaircissement quasi similaire. La résine d'infiltration ne semble pas faire barrière à la diffusion des produits éclaircissants.

Le vieillissement et le changement de couleur des restaurations directes, en particulier celles à base de résine impactent la réussite des traitements esthétiques. L'érosion-infiltration est de plus en plus réalisée chez les patients jeunes, il est important d'approfondir les connaissances sur ce matériau afin de prévoir son évolution dans le temps. Il serait alors intéressant de poursuivre les études sur cette résine d'infiltration, afin de connaître plus précisément les facteurs pouvant influencer son vieillissement et les traitements réalisables à posteriori.

BIBLIOGRAPHIE

1. Denis M, Atlan A, Vennat E, Tirlet G, Attal J-P. White defects on enamel: Diagnosis and anatomopathology: Two essential factors for proper treatment (part 1). *Int Orthod*. 2013;11(2):139-65.
2. Clément M, Marcoux C. Les dyschromies dentaires : un diagnostic précis pour un traitement esthétique réussi. Cdp. 2018.
3. Denis M, Atlan A, Attal JP. Erosion/infiltration : Un nouveau traitement des taches blanches. *Entret Bichat*. 2012;6.
4. Morrier J-J. Leucomes et traitement orthodontique. Prévention, traitement. *Orthod Fr*. 2014;85(3):235-44.
5. Atlan A, Denis M, Tirlet G, Attal J-P. Orthodontie et taches de l'émail. Intérêts de l'approche minimalement invasive, conduite à tenir pour l'orthodontiste. *Rev Orthopédie Dento-Faciale*. 2017;51(2):225-40.
6. Gorelick L, Geiger A, Gwinnett A. Incidence of white spot formation after bonding and banding. *Am J Orthod*. 1982;81(2):93-8.
7. Boersma JG, van der Veen MH, Lagerweij MD, Bokhout B, Pahl-Andersen B. Caries Prevalence Measured with QLF after Treatment with Fixed Orthodontic Appliances: Influencing Factors. *Caries Res*. 2005;39(1):41-7.
8. Richter AE, Arruda AO, Peters MC, Sohn W. Incidence of caries lesions among patients treated with comprehensive orthodontics. *Am J Orthod Dentofacial Orthop*. 2011;139(5):657-64.
9. Julien KC, Buschang PH, Campbell PM. Prevalence of white spot lesion formation during orthodontic treatment. *Angle Orthod*. 2013;83(4):641-7.
10. Chala S, Bouamara R, Abdallaoui F. Les méthodes de diagnostic des lésions carieuses initiales. *Rev Odontostomatol*. 2004;33(4):297-310.
11. Sellem J, Orlu R, Dursun E. Dyschromies colorées du secteur antérieur : étiopathogénie et prise en charge. *Actual Odonto-Stomatol*. 2014;(269):36-41.
12. Moll V, Pignoly C. Les taches blanches de l'émail - 1ère partie : Etiopathogénie. *Clin* 2013. (34):469-74.
13. Ismail AI, Sohn W, Tellez M, Amaya A, Sen A, Hasson H, et al. The International Caries Detection and Assessment System (ICDAS): an integrated system for measuring dental caries. *Community Dent Oral Epidemiol*. 2007;35(3):170-8.

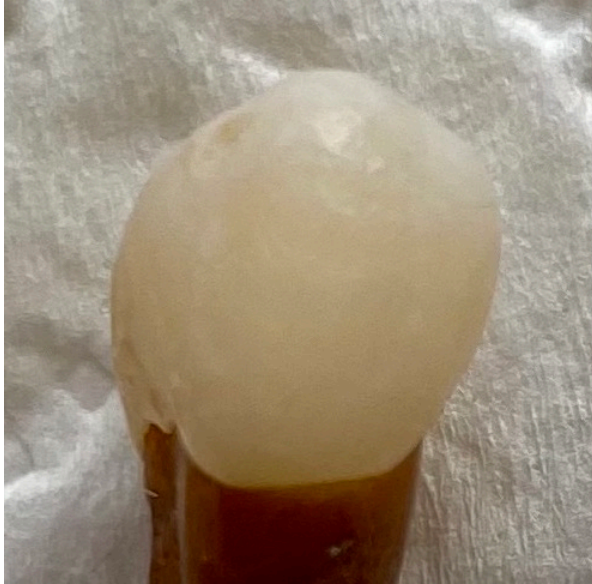14. Dikmen B. ICDAS II criteria (International Caries Detection and Assessment System). *J Istanbul Univ Fac Dent*. 2015;49(3):63.
15. Arbab Chirani R, Foray H. Fluorose dentaire : diagnostic étiologique. *Arch Pédiatrie*. 2005;12(3):284-7.
16. Weerheijm KL. Molar Incisor Hypomineralisation (MIH). *Eur J Paediatr Dent*. 2003;7.
17. Lussi A, Hellwig E, Klimek J. Fluorides - mode of action and recommendations for use. *Schweiz Monatsschrift Für Zahnmed Rev Mens Suisse Odonto-Stomatol Riv Mens Svizzera Odontol E Stomatol SSO*. 2012;122(11):1030-42.
18. Utilisation du fluor dans la prevention de la carie dentaire avant l'âge de 18 ans. *J Pédiatrie Puériculture*. 2009;22(4-5):235-40.
19. MI Paste Plus | GC Europe [Internet]. 2020 [cité 14 juill 2021]. Disponible sur: https://europe.gc.dental/fr-CH/products/mipastepplus?language_content_entity=fr-CH
20. Tirlet G, Attal J. Le gradient thérapeutique un concept médical pour les traitements esthétiques 2009;41-2:2561-68. *Inf Dent*. 2009;(41-2):2561-8.
21. Tirlet G. Infiltration, a new therapy for masking enamel white spots: a 19-month follow-up case series. *The Europ J Esthet Dent*. 2013;12.
22. Beerens MW, Van Der Veen MH, Van Beek H, Ten Cate JM. Effects of casein phosphopeptide amorphous calcium fluoride phosphate paste on white spot lesions and dental plaque after orthodontic treatment: a 3-month follow-up: Effects of CPP-ACFP. *Eur J Oral Sci*. 2010;118(6):610-7.
23. Stafford GL. Fluoride varnish may improve white spot lesions: Question: Is fluoride varnish effective in reverting white spot lesions (WSLs) after fixed orthodontic treatment? *Evid Based Dent*. 2011;12(4):104-5.
24. Du M, Cheng N, Tai B, Jiang H, Li J, Bian Z. Randomized controlled trial on fluoride varnish application for treatment of white spot lesion after fixed orthodontic treatment. *Clin Oral Investig*. 2012;16(2):463-8.
25. Reynolds EC. Casein Phosphopeptide-Amorphous Calcium Phosphate: The Scientific Evidence. *Adv Dent Res*. 2009;21(1):25-9.
26. Bailey DL, Adams GG, Tsao CE, Hyslop A, Escobar K, Manton DJ, et al. Regression of Post-orthodontic Lesions by a Remineralizing Cream. *J Dent Res*. 2009;88(12):1148-53.
27. Salehi A. L'érosion-infiltration : un protocole simple et efficace. *Fil Dent*. 2017;
28. Attal J-P, Atlan A, Denis M, Vennat E, Tirlet G. White spots on enamel: Treatment

- protocol by superficial or deep infiltration (part 2). *Int Orthod.* mars 2014;12(1):1-31.
29. DMG - Infiltrant de carie vestibulaire [Internet]. [cité 10 juin 2021]. Disponible sur: <https://fr.dmg-dental.com/produits/infiltration-des-caries/icon/le-produit/infiltrant-de-carie-vestibulaire/#Description>
 30. Borges AB, Caneppele TMF, Masterson D, Maia LC. Is resin infiltration an effective esthetic treatment for enamel development defects and white spot lesions? A systematic review. *J Dent.* 2017;56:11-8.
 31. Croll T. Enamel microabrasion : the technique. *Quintessence Int.* 1989;20(6):395-400.
 32. Sundfeld R, Rahal V, de Alexandre R, Briso A, Sundfeld Neto D. Smile restoration through use of enamel microabrasion associated with tooth bleaching. *Compend Contin Educ Dent.* 2011;32(3):53-7.
 33. Murphy TC, Willmot DR, Rodd HD. Management of postorthodontic demineralized white lesions with microabrasion: A quantitative assessment. *Am J Orthod Dentofacial Orthop.* 2007;131(1):27-33.
 34. Sundfeld renato herman, Rahal vanessa, Croll theodore p., De alexandre rodrigo sversut, briso andre luiz fraga. Enamel Microabrasion Followed by Dental Bleaching for Patients after Orthodontic Treatment?Case Reports. *J Esthet Restor Dent.* 2007;19(2):71-7.
 35. Croll T, Bullock G. Enamel microabrasion for removal of smooth surface decalcification lesions. *J Clin Orthod.* 1994;28(6):365-70.
 36. Opalustre™ and OpalCups™ [Internet]. [cité 16 juill 2021]. Disponible sur: <https://www.ultradent.com/products/categories/whitening/in-office/opalustre-and-opalcups>
 37. Minoux M, Serfaty R. Micro-abrasion amélaire : techniques et précautions. *Fil Dent.* 2013;
 38. D’Incau E, Pia J-P, Pivet J. Couleur et choix de la teinte en odontologie. 2014;15.
 39. Aboudharam G, Fouque F, Pignoly C, Claisse A, Plazy A. Eclaircissement dentaire. EMC Elsevier Masson SAS Paris. 2008;28-652-C-10.
 40. Faucher A-J, Pignoly C, Koubi GF, Humeau A, Toca E, Lucci D. Les dyschromies dentaires: de l’éclaircissement aux facettes céramiques. Paris, France: Editions CdP; 2001. vi+123.
 41. Sultan P. Éclaircissements sur le blanchiment dentaire. *Rev Orthopédie Dento-Faciale.* 2009;43(4):465-9.
 42. Kwon SR, Wertz PW. Review of the Mechanism of Tooth Whitening: The Mechanism of Tooth Whitening. *J Esthet Restor Dent.* 2015;27(5):240-57.

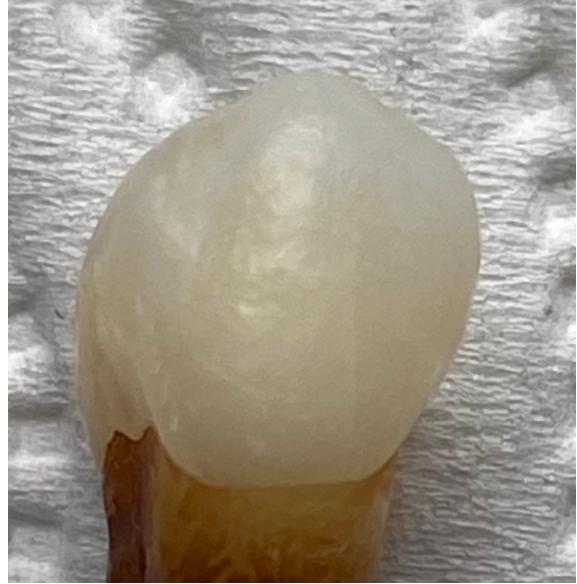43. Haywood VB, Heymann H. Nightguard vital bleaching. *Quintessence Int.* 1989;20(3):173-6.
44. Pillon F, Pillot G. Le blanchiment des dents, un acte sous contrôle des professionnels de santé. *Actual Pharm.* 2014;53(533):49-52.
45. Lussi A, Schaffner M. Évolution en odontologie restauratrice. *Quintessence International*; 2013. 264 p.
46. L'éclaircissement dentaire: évaluation des thérapeutiques. Paris (France): Association dentaire française; 2005. 63 p. (Dossiers ADF).
47. Araújo G, Naufel F, Alonso R, Lima D, Puppim-Rontani R. Influence of Staining Solution and Bleaching on Color Stability of Resin Used for Caries Infiltration. *Oper Dent.* 2015;40(6):E250-6.
48. Effectiveness of Home Bleaching Treatment after Resin Infiltrant Application. *Oral Health Prev Dent.* 2020;18(1):549-54.
49. Jansen EE, Meyer-Lueckel H, Esteves-Oliveira M, Wierichs RJ. Do bleaching gels affect the stability of the masking and caries-arresting effects of caries infiltration—in vitro. *Clin Oral Investig.* 2021;25(6):4011-21.

ANNEXES

Annexe 1 : photographies de la dent n°1 (iconographie personnelle)

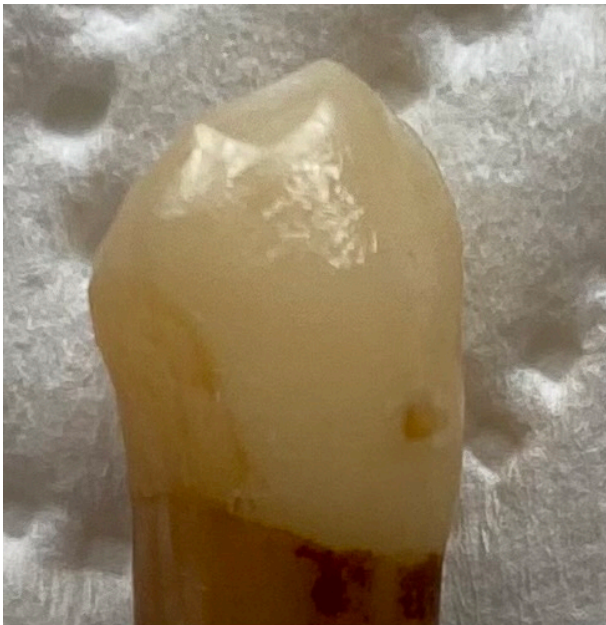

Après érosion-infiltration

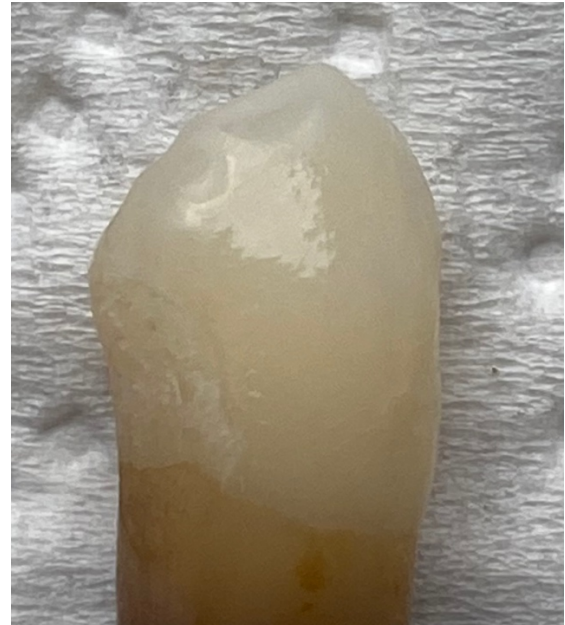

Après éclaircissement externe

Annexe 2 : photographies de la dent n°5 (iconographie personnelle)

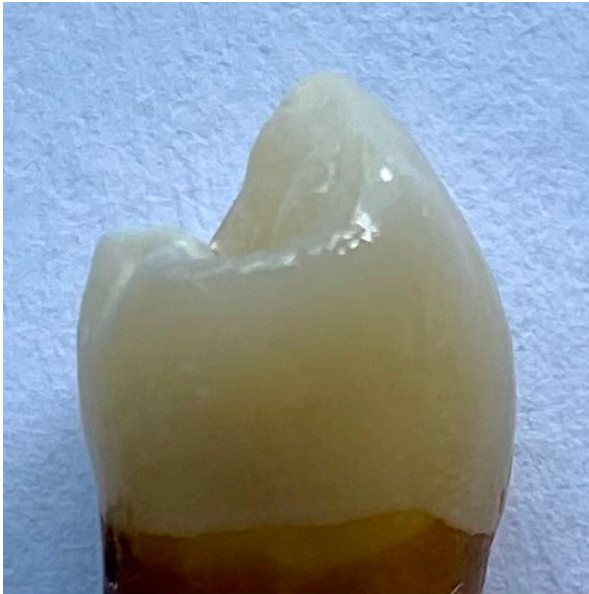

Après érosion-infiltration

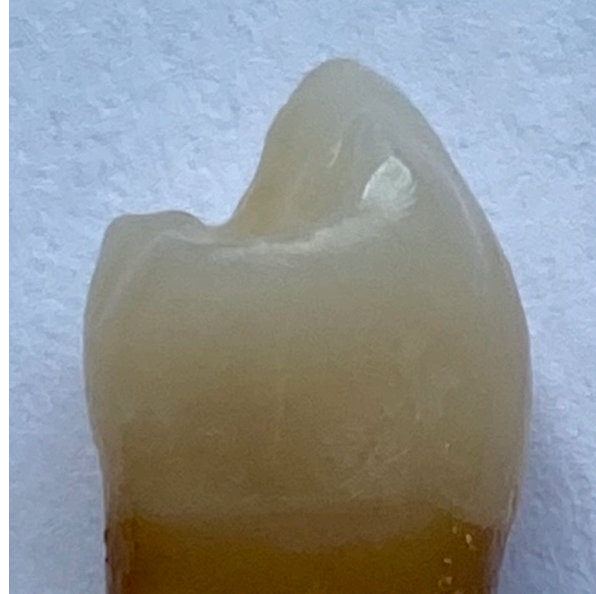

Après éclaircissement externe

Annexe 3 : photographies de la dent n°10 (iconographie personnelle)

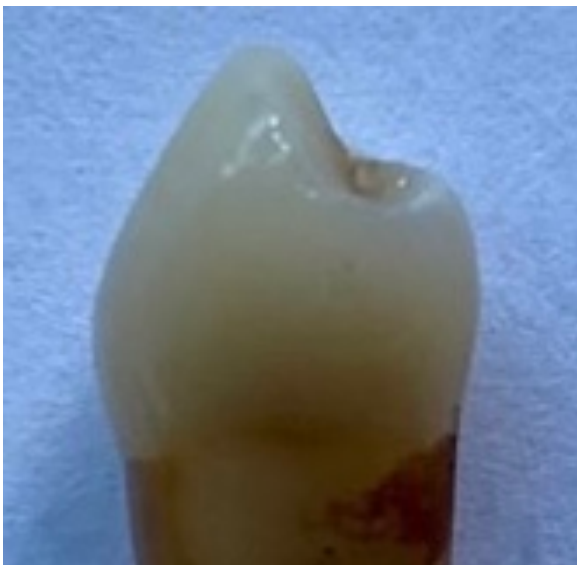

Après érosion-infiltration



Après éclaircissement externe

Annexe 4 : photographies de la dent n°15 (iconographie personnelle)



Après érosion-infiltration



Après éclaircissement externe

Collège des Sciences de la Santé

UFR des Sciences Odontologiques

Serment

En présence de mes Maîtres et de mes condisciples, je promets et je jure d'être fidèle aux lois de l'honneur et de la probité dans l'exercice de l'art dentaire.

Je donnerai mes soins gratuits à l'indigent et n'exigerai jamais un honoraire au-dessus de mon travail. Ma langue taira les secrets qui me seront confiés. Admis à l'intérieur des maisons, mes yeux ne verront pas ce qui s'y passe.

Mes connaissances et mon état ne serviront ni à diffuser des propos non avérés, ni à corrompre les mœurs, ni à favoriser le crime.

Je ne permettrai pas que des conditions de croyance, de nation et de race viennent s'interposer entre mon devoir et mon patient.

Je promets et je jure de conformer strictement ma conduite professionnelle aux principes et aux règles prescrites par le code de déontologie.

Si je remplis ce serment sans l'enfreindre, qu'il me soit donné de jouir heureusement de la vie et de ma profession, honoré à jamais parmi les hommes. Si je le viole et que je me parjure, puissé-je avoir un sort contraire.



Vu, Le Président du Jury,

Date, Signature :

Vu, la Directrice de l'UFR des Sciences Odontologiques,

Date, Signature :

Vu le Président de l'Université de Bordeaux,

Date, Signature :

Étude expérimentale des conséquences de l'infiltration résineuse de taches de déminéralisation sur un éclaircissement à postériori.

Les leucomes précaireux sont aujourd'hui majoritairement traités par érosion-infiltration. Ce traitement minimalement invasif permet un résultat esthétique en infiltrant une résine de faible viscosité (Icon®, DMG) au sein de la zone de déminéralisation. Le manque de recul sur ce matériau, nous a conduit à la réalisation d'une expérience ayant pour objectif d'étudier le comportement de la résine d'infiltration face à un traitement d'éclaircissement externe *a posteriori*. Les résultats traduisent une réponse positive des faces infiltrées vis à vis du produit éclaircissant. Quatre teintes sont gagnées en moyenne sur les faces infiltrées et celles de référence suite à l'éclaircissement externe. Des études approfondies doivent être menées afin d'en apprendre davantage sur le vieillissement de cette résine d'infiltration.

Mots clés : leucomes précaireux, défauts de l'émail, érosion-infiltration, éclaircissement

Experimental study of resin infiltration of demineralized lesions consequences on a posteriori bleaching.

White spot lesions are currently treated by erosion/infiltration. This mini-invasive treatment provides an aesthetic result by infiltrating a low viscosity resin (Icon®, DMG) in the demineralization area. The lack of clinical follow-up on this material, lead us to carry an experimentation studying the behavior of the resin in front of a posteriori bleaching. The results reflect a positive response from the infiltrated face to bleaching product. On average, four shades are earned for the infiltrated and reference faces after tooth-whitening. Dept studies need to be conducted to learn more about the aging of this resin.

Keywords : white spot lesions, enamel defects, erosion infiltration, bleaching