



**HAL**  
open science

# Extraction des premières molaires permanentes atteintes de l'hypominéralisation molaire-incisive : le point de vue de l'orthodontiste

Thi Quynh Nhien Chau

## ► To cite this version:

Thi Quynh Nhien Chau. Extraction des premières molaires permanentes atteintes de l'hypominéralisation molaire-incisive : le point de vue de l'orthodontiste. Sciences du Vivant [q-bio]. 2021. dumas-03536752

**HAL Id: dumas-03536752**

**<https://dumas.ccsd.cnrs.fr/dumas-03536752>**

Submitted on 20 Jan 2022

**HAL** is a multi-disciplinary open access archive for the deposit and dissemination of scientific research documents, whether they are published or not. The documents may come from teaching and research institutions in France or abroad, or from public or private research centers.

L'archive ouverte pluridisciplinaire **HAL**, est destinée au dépôt et à la diffusion de documents scientifiques de niveau recherche, publiés ou non, émanant des établissements d'enseignement et de recherche français ou étrangers, des laboratoires publics ou privés.

**U.F.R. D'ODONTOLOGIE**

Année 2021

Thèse n° 92

THESE POUR L'OBTENTION DU

**DIPLOME D'ETAT de DOCTEUR EN CHIRURGIE  
DENTAIRE**

Présentée et soutenue publiquement

Par CHAU, Thi Quynh Nhien

Née le 11/07/1983 au Vietnam

Le 13/12/2021

**EXTRACTION DES PREMIERES MOLAIRES  
PERMANENTES ATTEINTES DE  
L'HYPOMINERALISATION MOLLAIRE – INCISIVE : LE  
POINT DE VUE DE L'ORTHODONTISTE**

Sous la direction de : Cédric BAZERT

Membres du jury :

Mme. BOILEAU, Marie-José  
M. BAZERT, Cédric  
Mme. GAROT, Elsa  
M. BARDINET, Etienne  
M. BOU, Christophe

Professeur des Universités  
Maître de Conférences des Universités  
Maître de Conférences des Universités  
Maître de Conférences des Universités  
Maître de Conférences des Universités

Président  
Directeur  
Rapporteur  
Assesseur  
Assesseur

**Président** M. TUNON DE LARA Manuel  
**Directeur de Collège des Sciences de la Santé** M. PELLEGRIN Jean-Luc

## **COLLEGE DES SCIENCES DE LA SANTE UNITE DE FORMATION ET DE RECHERCHE DES SCIENCES ODONTOLOGIQUES**

<b>Directrice</b>	Mme BERTRAND Caroline	58-01
<b>Directeur Adjoint à la Pédagogie</b>	Mr DELBOS Yves	56-01
<b>Directeur Adjoint – Chargé de la Recherche</b>	M. CATROS Sylvain	57-01
<b>Directeur Adjoint – Chargé des Relations Internationales</b>	M.SEDARAT Cyril	57-01

### **ENSEIGNANTS DE L'UFR**

#### **PROFESSEURS DES UNIVERSITES**

Mme	Caroline	BERTRAND	Prothèse dentaire	58-01
Mme	Marie-José	BOILEAU	Orthopédie dento-faciale	56-01
M	Sylvain	CATROS	Chirurgie orale	57-01
M	Raphaël	DEVILLARD	Dentisterie restauratrice et endodontie	58-01
Mme	Véronique	DUPUIS	Prothèse dentaire	58-01
M.	Bruno	ELLA NGUEMA	Sciences anatomiques et physiologiques - Biomatériaux	58-01
M.	Jean-Christophe	FRICAIN	Chirurgie buccale – Pathologie et thérapeutique	57-01

#### **MAITRES DE CONFERENCES DES UNIVERSITES**

Mme	Elise	ARRIVÉ	Prévention épidémiologie – Economie de la santé – Odontologie légale	56-02
Mme	Audrey	AUSSEL	Sciences anatomiques et physiologiques	58-01
Mme	Cécile	BADET	Biologie Orale	57-01
M.	Etienne	BARDINET	Orthopédie dento-faciale	56-01
M.	Michel	BARTALA	Prothèse dentaire	58-01
M.	Cédric	BAZERT	Orthopédie dento-faciale	56-01
M.	Christophe	BOU	Prévention épidémiologie – Economie de la santé – Odontologie légale	56-02
Mme	Sylvie	BRUNET	Chirurgie buccale – Pathologie et thérapeutique	57-01
M.	Jacques	COLAT PARROS	Sciences anatomiques et physiologiques	58-01
M,	Jean-Christophe	COUTANT	Sciences anatomiques et physiologiques	58-01
M.	François	DARQUE	Orthopédie dento-faciale	56-01
M.	François	DE BRONDEAU	Orthopédie dento-faciale	56-01
M.	Yves	DELBOS	Odontologie pédiatrique	56-01
M,	Emmanuel	D'INCAU	Prothèse dentaire	58-01
Mme	Mathilde	FENELON	Chirurgie Orale	57-01
Mme	Elsa	GAROT	Odontologie pédiatrique	56-01
M.	Dominique	GILLET	Dentisterie restauratrice et endodontie	58-01
Mme	Olivia	KEROUREDAN	Dentisterie restauratrice et endodontie	58-01
M.	Jean-François	LASSERRE	Prothèse dentaire	58-01
M.	Yves	LAUVERJAT	Parodontologie	57-01
Mme	Javotte	NANCY	Odontologie pédiatrique	56-01

M.	Adrien	NAVEAU	Prothèse dentaire	58-01
M.	Philippe	POISSON	Prévention épidémiologie – Economie de la santé – Odontologie légale	56-02
M.	Patrick	ROUAS	Odontologie pédiatrique	56-01
M.	Johan	SAMOT	Biologie Orale	57-01
Mme	Maud	SAMPEUR	Orthopédie dento-faciale	56-01
M.	Cyril	SEDARAT	Parodontologie	57-01
Mme	Noélie	THEBAUD	Biologie Orale	57-01
M.	<del>Eric</del>	VACHEY	Dentisterie restauratrice et endodontie	58-01

### **AUTRES ENSEIGNANTS**

M.	Cédric	FALLA	Prévention épidémiologie – Economie de la santé – Odontologie légale	56-02
M.	François	ROUZÉ L'ALZIT	Prothèse dentaire	58-01

### **ASSISTANTS**

M.	William	AUMAILLEY	Prothèse dentaire	58-01
M.	Bastien	BERCAULT	Chirurgie Orale	57-01
M.	Baptiste	BERGES	Prothèse dentaire	58-01
Mme	Mathilde	BOUDEAU	Odontologie conservatrice – Endodontie	58-01
Mme	Virginie	CHUY	Prévention épidémiologie – Economie de la santé – Odontologie légale	56-02
<u>M</u>	Pierre-Hadrien	DECAUP	Prothèse dentaire	58-01
M	Quentin	DESPERIEZ	Prothèse dentaire	58-01
Mme	Laura	DONNET	Biologie Orale	57-01
Mme	Julia	ESTIVALS	Odontologie pédiatrique	56-01
Mme	Laurie	FUCHS	Odontologie pédiatrique	56-01
M.	Paul	GIRARDEAU	Sciences anatomiques et physiologiques	58-01
Mr	Pierre-André	GUILLAUD	Parodontologie	57-01
Mme	Jane	GOURGUES	Prévention épidémiologie – Economie de la santé – Odontologie légale	56-02
<del>Mr</del>	Louis	HUAULT	Sciences anatomiques et physiologiques	58-01
<del>Mme</del>	Mathilde	JACQUEMONT	Parodontologie	57-01
<del>Mr</del>	<del>Aymeric</del>	JOUBERT DU CELLIER	Dentisterie restauratrice et endodontie	58-01
Mr	Jean-Baptiste	IRIBARREN	Dentisterie restauratrice et endodontie	58-01
Mme	Claudine	KHOURY	Prévention épidémiologie – Economie de la santé – Odontologie légale	56-02
Mme	Camille	LACAULE	<del>Orthopédie dento-faciale</del>	56-01
M.	Antoine	LAFITTE	<del>Orthopédie dento-faciale</del>	56-01
M,	Xavier	LAGARDE	Chirurgie Orale	57-01
Mme	Mathilde	LEVRIER	Prothèse dentaire	58-01
Mme	Léa	MASSE	Prothèse dentaire	58-01
Mme	Chiara	PASCALI	Prothèse dentaire	58-01
Mme	<del>Rawen</del>	SMIRANI	Parodontologie	57-01
Mme	<del>Florianne</del>	VILLAT	Dentisterie restauratrice et endodontie	58-01
M.	Clément	VACHEY	Odontologie conservatrice – Endodontie	58-01

## REMERCIEMENTS

### A notre Présidente de thèse

Madame le Professeur Marie-José BOILEAU

Professeur des Universités – Praticien Hospitalier

Sous-section Orthopédie dento-faciale 56-02

*C'est un grand honneur que vous me faites en acceptant d'être la présidente de mon jury de thèse.*

*Je vous remercie infiniment pour votre soutien, votre gentillesse, vos précieux conseils et les connaissances que vous m'avez transmises.*

*Veillez trouver ici l'expression de ma grande considération et de ma respectueuse admiration, pour la richesse et la qualité de l'enseignement que vous m'avez prodigué.*

## A notre directeur de thèse

Monsieur le Docteur Cédric BAZERT

Maître de Conférences des Universités – Praticien Hospitalier

Sous-section Orthopédie dento-faciale 56-02

*Je vous suis extrêmement reconnaissante de m'avoir accompagné tout au long de la réalisation de cette thèse.*

*Je vous remercie pour votre totale disponibilité, votre support et pour toutes les connaissances que vous m'avez apportées durant mes années d'études.*

*Veillez trouver ici l'expression de mes remerciements les plus sincères et de ma profonde gratitude.*

A notre rapporteur de thèse

Madame le Docteur Elsa GAROT

Maître de Conférences des Universités – Praticien Hospitalier

Sous-section Odontologie pédiatrique 56-01

*Je vous remercie d'avoir accepté de relire cette thèse et d'en être rapporteur.*

*Je suis extrêmement reconnaissante pour votre disponibilité, votre soutien jusqu'au dernier moment.*

*Veillez trouver ici l'expression de mes remerciements les plus sincères.*

### A notre assesseur

Monsieur le Docteur Etienne BARDINET

Maître de Conférences des Universités – Praticien Hospitalier

Sous-section Orthopédie dento-faciale 56-02

*Je vous remercie d'avoir accepté de faire partie du jury de cette thèse.*

*Je vous suis également reconnaissante de m'avoir aidée lors des vacances cliniques de mon DU d'Orthodontie.*

*Veillez trouver ici l'expression de ma profonde considération.*

### A notre Assesseur

Monsieur le Docteur Christophe BOU

Maître de Conférences des Universités – Praticien Hospitalier

Sous-section Prévention épidémiologie – Economie de la santé – Odontologie légale 56-03

*Je vous remercie de m'avoir fait l'honneur de participer au Jury de soutenance.*

*Votre gentillesse et votre soutien m'ont accompagnée pendant toutes mes années d'étude.*

*Veillez accepter mon sincère respect et ma profonde gratitude.*



A ma famille et mes amis,

Ces remerciements ne peuvent s'achever, sans une pensée à ma famille.

A mes parents, merci pour votre présence et pour votre affection inépuisable.

A mon mari, à ma Zoé et à mon tout petit bout, aucun mot peut exprimer tous mes sentiments pour vous. Je vous aime et vous remercie de votre présence, de votre soutien.

A tous mes amis qui sont toujours là pour moi, que ce soit des moments joyeux ou des moments difficiles de ma vie.

## TABLE DES MATIERES

<b>I.</b>	<b>INTRODUCTION.....</b>	<b>11</b>
<b>II.</b>	<b>RAPPELS SUR LA MIH.....</b>	<b>13</b>
1.	Définition.....	13
2.	Prévalence.....	13
3.	Diagnostic.....	14
3.1.	Critères diagnostiques.....	14
3.2.	Diagnostic précoce: HSPM (Figure 2).....	14
3.3.	Sévérité des atteintes.....	15
3.4.	Diagnostic différentiel.....	16
3.5.	Aspect étiologique.....	16
3.6.	Apparence histologique.....	17
4.	Thérapeutique des PMP touchées par la MIH.....	18
4.1.	Généralités.....	18
4.2.	Evolution sans prise en charge.....	19
4.3.	Thérapeutiques conservatrices des PMP.....	20
4.4.	Extraction des PMP très délabrées.....	24
<b>III.</b>	<b>CONSEQUENCES DE LA PERTE D'UNE PMP.....</b>	<b>27</b>
1.	Conséquences dentaires.....	27
1.1.	Au niveau des dents adjacentes.....	27
1.2.	Au niveau des dents antagonistes.....	31
1.3.	Conséquences sur les autres dents de l'arcade.....	32
1.4.	Conséquences occlusales et répercussions parodontales.....	34
1.5.	Conséquences sur les bases osseuses.....	34
1.6.	Conséquences sur les anomalies avéolo-dentaires.....	35
<b>IV.</b>	<b>PROBLEMATIQUES ORTHODONTIQUES.....</b>	<b>39</b>
1.	Rappel : troubles d'évolution des dents postérieures.....	39
1.1.	Inclusion ou enclavement des SMP.....	39
1.2.	Inclusion ou enclavement des TMP.....	41
2.	Gestions orthodontiques de la mésialisation de la SMP.....	41
2.1.	Mésialisation de la SMP.....	44
3.	Gestions orthodontiques de la désinclusion ou du désenclavement de la TMP.....	46
3.1.	Méthodes conventionnelles.....	47

3.2. Alternatives thérapeutiques assistées par des dispositifs d’ancrage temporaires (mini implant) .....	52
<b>4. Les différentes situations cliniques .....</b>	<b>55</b>
4.1. Extraction des quatre PMP .....	55
4.2. Extraction seule des PMP supérieures.....	56
4.3. Extraction seule des PMP inférieures.....	56
4.4. Extraction asymétrique.....	57
<b>V. DISCUSSION.....</b>	<b>58</b>
1. La MIH mérite-elle les extractions ? .....	58
2. Quelles lignes directrices pouvons-nous suivre à la lumière des problèmes soulevés ? ....	63
<b>VI. CONCLUSION.....</b>	<b>69</b>
<b>Références.....</b>	<b>70</b>

# **EXTRACTIONS DES PREMIERES MOLAIRES PERMANENTES ATTEINTES DE MIH : LE POINT DE VUE DE L'ORTHODONTISTE**

## **I. INTRODUCTION**

La première molaire permanente (PMP) joue le rôle « clé de l'occlusion » selon Angle et tient une place primordiale dans la thérapeutique orthodontique.

L'hypominéralisation incisive-molaire ou Molar Incisor Hypomineralization (MIH), rendant les PMP plus fragile présente non seulement un problème de santé bucco-dentaire (1, 2), un fardeau psychologique et économique pour les enfants affectés et pour leur famille (3, 4), mais aussi constitue un vrai challenge pour les chirurgiens-dentistes et pour les orthodontistes.

Compte tenu des difficultés impliquées dans le traitement de MIH (hypersensibilité, progression rapide des caries, anxiété, difficultés avec anesthésie, répercussion esthétique, échec des restaurations), un diagnostic précoce est essentiel pour minimiser ses conséquences.

La prise en charge des PMP atteintes de MIH selon leur sévérité entre autres a été abordée par plusieurs études (5-11). Un arbre de décision thérapeutique a été proposé par Mathu-Maju et Wright en 2006 (11) ; puis plus tard en 2018, un panel de thérapeutique a été élaboré par Craveia et al. (12) : prévention-reminéralisation pour les atteintes légères, restauration directe ou indirecte ou coiffe pédiatrique préformée dans certains cas plus sévères et enfin extraction comme le dernier recours dans les cas très sévères. Le choix thérapeutique dépend de la sévérité, de la présence d'une malocclusion générale, de l'âge du patient, de l'état des dents voisines ainsi que de l'attente du patient et de ses parents (2, 9).

Cependant, dans la pratique actuelle, les chirurgiens-dentistes prescrivent fréquemment les extractions des PMP alors qu'elles ne sont pas habituellement recommandées dans la pratique orthodontique. Plusieurs études indiquent comment guider l'évolution des secondes molaires permanentes (SMP) (13-15) mais aucune

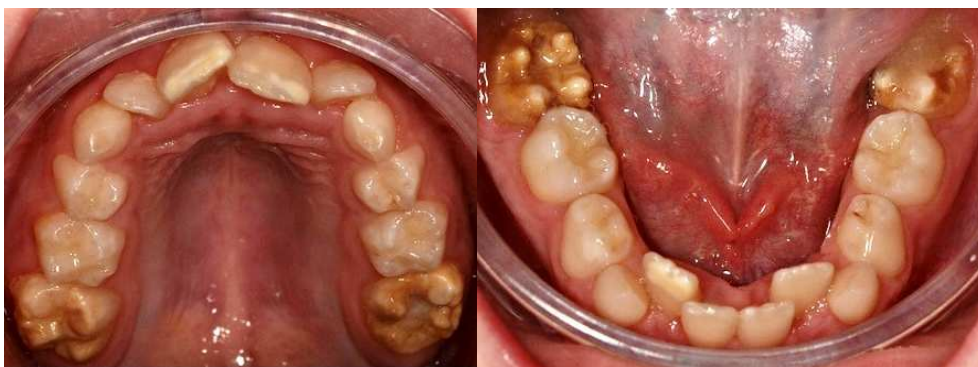n'évoque les contraintes de la mise en occlusion des troisièmes molaires permanentes (TMP) en place de SMP.

L'objectif de cette thèse est de démontrer les difficultés orthodontiques à la suite de l'extraction des PMP atteintes de MIH dans la récupération des SMP et particulièrement dans celle des TMP et enfin de proposer de nouvelles lignes directrices pour intégrer la gestion de la mise en occlusion des TMP dans la décision thérapeutique des MIH.

## II. RAPPELS SUR LA MIH

### 1. Définition

La MIH (Figure 1) est définie comme une anomalie qualitative de l'émail, consistant en une hypominéralisation d'origine systémique, intéressant toujours au moins une première molaire permanente, parfois les quatre avec un degré de sévérité souvent variable. Les incisives permanentes sont également fréquemment touchées (1, 2, 5) bien que les canines ou d'autres sont plus rarement impliquées (2, 16).



**Figure 1** : cas MIH modéré à sévère des PMP chez un patient de 7 ans (photos du Dr NGUYEN D-H)

### 2. Prévalence

La prévalence attribuée sur la MIH varie significativement entre les études, de 2,9% à 44%, en fonction de la région, du pays étudié et des critères diagnostics utilisés (17). Une revue systématique et méta-analyse de 2017 a constaté que la MIH touche 878 millions de personnes dans le monde en 2015 avec 17.5 millions de nouveaux cas chaque année (18).

D'autres études ont montré que la prévalence moyenne mondiale de MIH chez les enfants est à 14,2% (19) et celle de HSPM varie entre 0 et 21,8% selon les pays (20). Il se peut que ces chiffres de prévalence soient sous-estimés à cause de la difficulté du diagnostic dans certains cas d'absence d'opacité identifiée (délabrements importants, reconstitutions atypiques, PMP extraites...) (21).

### **3. Diagnostic**

#### **3.1. Critères diagnostiques**

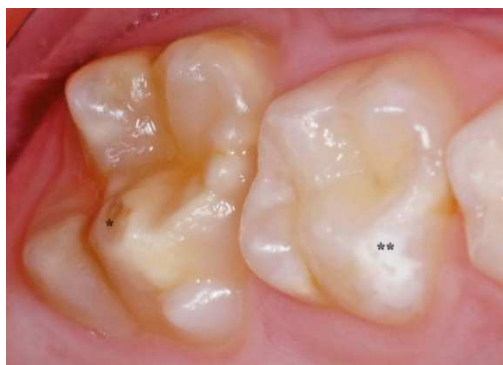Les critères diagnostiques suivants ont été définis lors du congrès de l'EAPD en 2003 :

- Opacité démarquée
- Fracture amélaire post-éruptive
- Restaurations atypiques
- Extraction d'une molaire en raison de MIH

En effet, les lésions caractéristiques de la MIH peuvent être de couleur blanche, jaune crèmeuse ou brune, d'épaisseur normale avec une surface lisse, localisées au niveau des deux tiers occlusaux ou des bords libres (2, 5, 22). Elles sont bien délimitées, asymétriques et variables en étendue et en sévérité, pouvant aboutir à des fractures amélares post-éruptives (PEB) et/ou à des caries atypiques plus ou moins importantes (23-26). L'association d'une absence de molaire à d'autres critères diagnostiques (opacité démarquée, PEB, restauration atypique) sur les autres molaires ou incisives indique vraisemblablement une avulsion pour cause de MIH.

#### **3.2. Diagnostic précoce: HSPM (Figure 2)**

L'hypominéralisation peut toucher les deuxièmes molaires temporaires associées ou non aux canines temporaires. Ce type de défaut est nommé Hypomineralised Second Primary Molars (HSPM) par l'Académie Européenne de Dentisterie Pédiatrique (EAPD) (20). La présence de HSPM figurait un facteur prédictif de MIH et multiplierait le risque de développer la MIH par plus de quatre (21, 27).









**Figure 2** : Photographie d'après GAROT *et al.* (2019) (27) : Patient de 6 ans atteint de MIH et de HSPM. \* Fracture post-éruptive de l'émail associée à une opacité jaune sur la première molaire permanente droite (PMP) 16. \*\* Opacité blanche sur la 2e molaire temporaire droite.

### 3.3. Sévérité des atteintes

Cliniquement, la sévérité de MIH varie d'un léger changement de couleur (opacité crémeuse blanche ou jaune) à une grave dégradation de l'émail (1).

Trois degrés d'atteinte de MIH sont classiquement décrits : léger, modéré, sévère (Figure 3) (2).

	MIH léger	MIH modérée	MIH sévère
Caractéristiques cliniques	<p>Molaires :</p> <ul style="list-style-type: none"> <li>opacité isolée de couleur blanc crème</li> <li>pas de perte d'émail au niveau de ces opacités</li> <li>pas d'hypersensibilité</li> <li>pas de lésion carieuse associée</li> </ul> <p>Incisives :</p> <ul style="list-style-type: none"> <li>atteinte légère ou inexistante</li> </ul>	<p>Molaires :</p> <ul style="list-style-type: none"> <li>une ou plusieurs faces atteintes sans effondrement (initial) des cuspides</li> <li>perte de l'émail après l'éruption</li> <li>légère sensibilité</li> </ul> <p>Incisives :</p> <ul style="list-style-type: none"> <li>opacité modérée et bien délimitée</li> </ul>	<p>Molaires :</p> <ul style="list-style-type: none"> <li>plusieurs faces atteintes avec effondrement cuspidien dès l'éruption</li> <li>hypersensibilité importante</li> <li>lésion carieuse associée</li> </ul> <p>Incisives :</p> <ul style="list-style-type: none"> <li>opacité plus importante souvent associée à une teinte plus marquée</li> </ul>
Molaires			
Incisives			

**Figure 3** : D'après WEERHEIJM *et al.* (2003) (2) : Classification des hypominéralisations molaire-incisive (MIH).



### 3.4. Diagnostic différentiel

Le diagnostic différentiel de la MIH se discute avec d'autres anomalies congénitales et acquises de la structure amélaire :

- *Amélogenèses imparfaites* sont les défauts héréditaires de l'émail, leur phénotypes hypoplasique ou hypominéralisée se caractérisent par une atteinte généralisée au niveau des dents temporaires et permanentes. On peut donc les distinguer avec la MIH par leur distribution topographique. Il existe toutefois une grande variabilité d'expression phénotypique avec des possibilités d'association des formes hypominéralisée, hypoplasique et hypomature, ce qui complique le diagnostic différentiel (28).

- *Fluorose* se caractérise par des lésions diffuses contrairement à des lésions bien délimitées de la MIH. De plus, l'anamnèse et notamment le bilan des apports fluorés pendant la petite enfance permettra de différencier la fluorose de la MIH

- *Hypominéralisations d'origine systémique* liées à une hypocalcémie ou autres anomalies métaboliques et systémiques survenant durant la phase de minéralisation ou de maturation matricielle amélaire

- *Lésions carieuses*

- *Dyschromies d'origine extrinsèque acquises*

### 3.5. Aspect étiologique

Son étiologie reste inconnue à ce jour mais semble complexe et multifactorielle, faisant intervenir les facteurs intrinsèques et extrinsèques sur les périodes pré-, péri- et post-natales ainsi que les prédispositions génétiques, contribuant à des perturbations du métabolisme améloblastique et de la maturation matricielle (5, 29, 30).


Ces facteurs incluent entre autres l'exposition aux toxine PCB et dioxines, les complications pré, péri et néonatales (une malnutrition, un problème de santé de la mère pendant la grossesse, une naissance prématurée, un poids à la naissance très faible...), les maladies communes de l'enfant (les maladies respiratoires, les otites...), l'exposition au fluor, les maladies chroniques spécifiques (la maladie cœliaque, la fibrose kystique, les néphropathies...) (30), les antibiotiques (31)), les bisphénols A (32) et les

polymorphismes génétiques (du gène SCUBE1, des gènes codant pour les protéines amélaire) (33-35). Son étiologie reste inconnue à ce jour mais semble complexe et multifactorielle, faisant intervenir les facteurs intrinsèques et extrinsèques sur les périodes pré-, péri- et post-natales ainsi que les prédispositions génétiques, contribuant à des perturbations du métabolisme améloblastique et de la maturation matricielle (5, 29, 30).

La minéralisation des PMP étant proche de celle des incisives permanentes suppose une origine systémique survenant entre 0 à 4 ans (1, 31). Néanmoins, les études plus récentes montrent que cet intervalle a été limité aux six premiers mois de vie de l'enfant (32, 36).

### 3.6. Apparence histologique

Les dents affectées de MIH présentent un changement de l'arrangement des cristaux amélaire, entraînant des propriétés mécaniques inférieures (dureté et module d'élasticité réduits) par rapport à l'émail normal (37-42) (Figure 4).



**Figure 4** : D'après FEARNE *et al.* (2004) (38) : Images microscopiques de l'émail normal (en haut : structure dense, bien organisée, d'orientation uniforme) et de l'émail hypominéralisé (en bas : les cristaux semblent plus lâches et irréguliers).

## **4. Thérapeutique des PMP touchées par la MIH**

### **4.1. Généralités**

Une approche thérapeutique en 6 étapes a été proposée par William et al. en 2006 (43) dans le cadre du diagnostic et de la prise en charge de la MIH :

- Identification du risque
- Diagnostic précoce
- Reminéralisation – Désensibilisation
- Prévention des clivages amélaire
- Restauration - Avulsion
- Maintenance à long-terme

Après le gradient thérapeutique de Mathu-Maju et Wright en 2006 (11), Craveia et al. en 2018 (12) ont présenté un panel de thérapeutique en fonction de la gravité de la MIH :

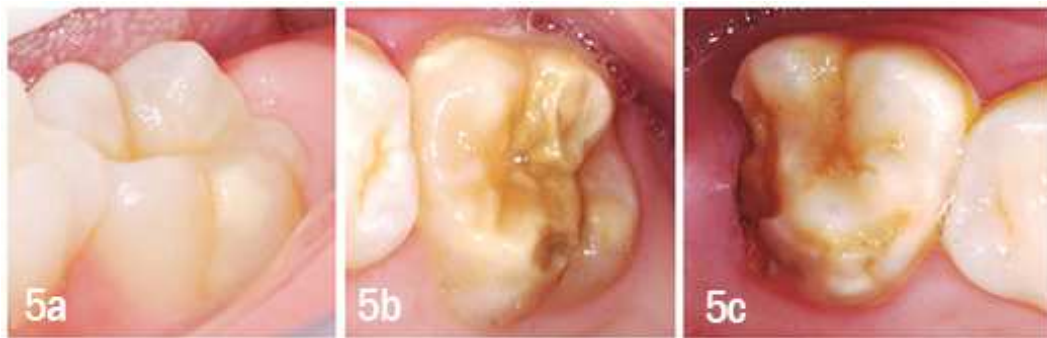- Si elle est légère (figure : 5a) : la prévention – reminéralisation sera préconisée, consistant en une éducation thérapeutique de l'hygiène bucco-dentaire et alimentaire, une surveillance, des fluorations topiques biannuelles et un scellement des sillons.

- Si elle est modérée (figure : 5b) : en plus des mesures préventives, s'ajoutent des thérapeutiques restauratives directes (au composite ou aux verres ionomères) ou indirectes partielles collées. Le collage devra s'effectuer sur des marges saines d'émail à cause de la qualité d'adhésion diminuée sur l'émail hypominéralisé.

- Si elle est sévère (figure : 5c) : des coiffes pédiatriques préformées pourront être la solution idéale jusqu'à la fin de la croissance puis seront remplacées par des inlays/onlays/overlays et réhabilitations prothétiques durables (8).

Néanmoins, la prise en charge de ces dents présente un défi à la fois pour le patient et pour le chirurgien-dentiste lié aux difficultés à réaliser une anesthésie suffisamment efficace (13). En cas d'échec des thérapeutiques restauratrices, l'avulsion pourrait être la solution en dernier recours (3, 44). Cette décision thérapeutique devra se faire en

collaboration avec l'orthodontiste en tenant compte de la présence de la troisième molaire permanente (TMP), de la classe d'Angle ainsi que de la typologie faciale.



**Figure 5 :** Photographies d'après CRAVEIA *et al.* (2018) (12) : MIH selon les sévérités. 5a : MIH légère (émail blanc, opaque) ; 5b : MIH modérée (coloration jaune, brune, surface crayeuse et effondrement post-éruptif de l'émail) ; 5c : MIH sévère (atteintes associées à des pertes de substance importante).

#### 4.2. Evolution sans prise en charge

- Hypersensibilité : la fonction protectrice de l'émail affecté ne peut plus être assurée contre les stimuli thermiques, chimiques et/ou mécaniques à cause de sa porosité et de l'exposition dentinaire suite à la fracture amélaire (11, 45).

- Impact sur l'hygiène bucco-dentaire (HBD) : la sensibilité impacte la qualité et la fréquence des brossages (2), HBD est donc déficiente. De plus, la méconnaissance d'éruption de la molaire et la vulnérabilité par sa position (postérieure, au fond de la bouche) font que les débris et les plaques s'accumulent facilement.

- Lésion carieuse à évolution rapide : MIH est considérée comme un facteur de risque pour le développement de la carie (46). Vargas-Ferreira *et al.* (47) ont conduit une méta-analyse sur l'association des caries et des défauts de développement de l'émail (DDE) et ont trouvé une association positive entre les deux. L'accumulation de plaque dentaire résultant de la porosité de l'émail et de la mauvaise HBD augmente le risque carieux et favorise la progression carieuse (48, 49). De plus, la présence des opacités de l'émail augmente le risque carieux (50).

- Douleur pulpaire : L'émail hypominéralisé est un très mauvais isolant contre les changements thermiques bucco-dentaires. Le stress chronique sur la pulpe déclenche

une réponse inflammatoire qui fait que la pulpe réagit avec beaucoup moins de stimulation que normalement nécessaire car le seuil de la douleur est abaissé par les médiateurs inflammatoires. Cette douleur rend l'anesthésie plus difficilement atteinte même en augmentant la dose. De plus, les bactéries peuvent pénétrer à travers l'émail hypominéralisé et se rendre dans la dentine même si la surface externe de l'émail semble intacte. Ces bactéries créent une réaction inflammatoire chronique de la pulpe entraînant des changements neuronaux de la pulpe, le seuil d'activation neuronale est donc abaissé (35).

- Anxiété : Les enfants atteints de MIH manifestent souvent une anxiété dentaire à la suite de nombreuses expériences dentaires invasives et douloureuses (anesthésie locale non optimale, fréquence de visite augmentée...). La coopération de l'enfant est donc de moins en moins bonne.

- Qualité de vie perturbée : Une récente étude brésilienne a démontré un impact négatif de MIH sur la qualité de vie liée à la santé bucco-dentaire selon les perceptions des écoliers et de leurs parents / tuteurs (51).

La prise en charge tardive à un stade avancé rend le traitement encore plus complexe et le pronostic d'autant plus mauvais amenant à une avulsion inévitable. En effet, les formes sévères avec une perte de substance importante, avec ou sans lésions carieuses associées peuvent compromettre la pérennité de la dent sur l'arcade. Selon Ong et Bleakly, 2010, l'extraction des PMP compromises serait probablement bénéfique dans certains cas en prenant en compte le rapport bénéfice-risque pour l'enfant (44).

#### 4.3. Thérapeutiques conservatrices des PMP

##### 4.3.1. *Restauration directe en résine composite* (Figure 6)

La quantité d'émail à éliminer et la limite de la future restauration sont à déterminer en faisant la balance entre conservation tissulaire et risque de fractures marginales (8).

La durée du mordantage doit être réduite à quelques secondes afin de laisser une surface d'émail résiduel rugueuse et donc d'augmenter l'efficacité du collage. Les systèmes auto-mordants (SAM) sont recommandés par leur avantage de réduire

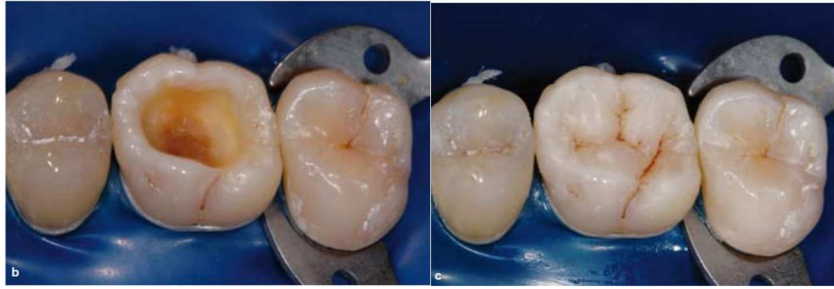
considérablement le risque de sensibilités postopératoires du fait du maintien des bouchons de boues dentinaires (52). Cependant les SAM diminuent significativement des forces d'adhésion à l'émail par rapport aux adhésifs avec pré-mordançage (53, 54). De ce fait, certains auteurs préconisent un pré-mordançage au niveau de l'émail uniquement, avec de l'acide orthophosphorique à 35 %, avant l'application du SAM afin de majorer les forces d'adhésion au niveau de l'émail (55).

Afin de réduire le stress au niveau de l'interface dent/obturation donc de minimiser le risque de rupture de l'interface, on utilise un composite fluide comme couche initiale puis un composite micro-hybride par la technique de stratification pour restaurer l'anatomie (56). Les avantages et les inconvénients de la résine micro-hybride sont présentés dans le Tableau 1.

Familles de composites	Avantages	Inconvénients
Macrochargés	- Bonnes caractéristiques mécaniques	- Caractéristiques de surfaces inappropriées - Mauvaise résistance à l'usure
Microchargés : microchargés, microchargés renforcés	- Grande résistance à l'abrasion appropriée - Bonne qualité de surface (polissage rapide et facile, garde son poli longtemps) - Bonnes caractéristiques optiques	- Fort retrait de polymérisation - Faible module de flexion - Faible résistance mécanique
Hybrides : hybrides, microhybrides	- Résistance physique plus élevée, - Bon rendu esthétique	- Retrait de polymérisation toujours existant - Propriétés mécaniques encore perfectibles

**Tableau 1 :** Avantages et inconvénients des résines composites conventionnelles (57).

L'inconvénient de cette technique est la présence d'une contraction de prise lors de la polymérisation du matériau.



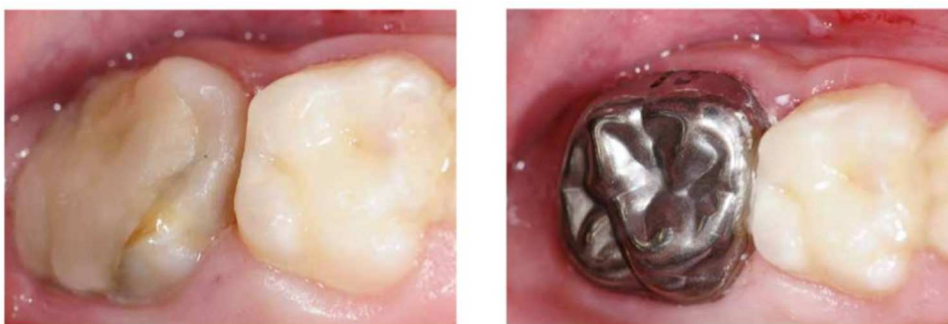**Figure 6:** Photographies d'après LEHMANN (2008) (56) : Restauration adhésive en composite de la 26 en technique directe.

#### 4.3.2. Restauration directe par techniques sandwiches

Cette technique est le recours de la technique précédente en associant la résine composite à des ciments verres ionomères modifiés par addition de résine (CVIMAR) qui ne présentent pas de contraction de prise. Ces CVIMAR sont utilisés en remplacement de la dentine tandis que la résine composite se substitue à l'émail (58).

#### 4.3.3. Coiffes pédiatriques préformées (Figure 7)

Les coiffes pédiatriques préformées (CPP) peuvent être en acier inoxydable avec ou sans facette céramique ou en zircone. A noter que les coiffes en acier inoxydable avec facette céramique et en zircone ne sont pas commercialisées en France (59).



**Figure 7 :** Photographies d'après GAROT *et al.* (2019) (27) : Restauration de la 16 par CPP.

Ces coiffes seront remplacées à la fin de la croissance par des inlays/onlays/overlays et de réhabilitations prothétiques durables (8).



#### 4.3.4. Inlays/onlays/overlays

Les inlays/onlays/overlays peuvent être en composite ou en céramique, offrant une économie tissulaire et une meilleure qualité esthétique (60). Ci-dessous la comparaison des 2 matériaux (tableau 2) et leurs critères décisionnels (tableau 3) :

	Avantages	Inconvénients
Céramique	<ul style="list-style-type: none"> <li>Bonne résistance mécanique notamment à l'abrasion et bon état de surface</li> <li>Très esthétique et stabilité de la teinte</li> <li>Biocompatible</li> <li>Adaptation marginale</li> </ul>	<ul style="list-style-type: none"> <li>Fragilité</li> <li>Technique plus onéreuse</li> <li>Préparation plus mutilante</li> <li>Dureté du matériau pouvant mener à l'abrasion de la/des dents antagonistes.</li> </ul>
Composites	<ul style="list-style-type: none"> <li>Esthétique, technique qui propose un large choix de teintes</li> <li>Matériau moins cassant que la céramique, permettant une ré-intervention et/ ou une réparation ultérieure</li> <li>Réalisation simple</li> <li>Coût modéré</li> </ul>	<ul style="list-style-type: none"> <li>Des monomères toxiques peuvent subsister après polymérisation</li> <li>Moins bonne résistance mécanique que la céramique à l'abrasion et aux forces masticatoires</li> <li>Etat de surface plus sensible aux colorations exogènes</li> <li>Usure plus importante avec le temps</li> </ul>

**Tableau 2 :** Avantages et inconvénients des différents matériaux (61, 62).

	En faveur de la céramique	En faveur du composite
Facteurs fonctionnels	<ul style="list-style-type: none"> <li>Antagoniste restaurée en céramique</li> <li>Nécessité de stabiliser l'occlusion ou les contacts proximaux</li> </ul>	<ul style="list-style-type: none"> <li>Antagoniste restaurée au composite</li> <li>Perte de substance essentiellement</li> <li>Epaisseurs fines</li> <li>Nécessité potentielle de réparation ou d'ajustement de la face occlusale après collage</li> <li>Bruxisme léger ou modéré.</li> </ul>
Facteurs biologiques	<ul style="list-style-type: none"> <li>Terrain allergique</li> </ul>	<ul style="list-style-type: none"> <li>Dent pulpée symptomatique ou avec un risque de nécessité de traitement endodontique.</li> </ul>
Facteurs techniques	<ul style="list-style-type: none"> <li>Réalisation par le prothésiste</li> </ul>	<ul style="list-style-type: none"> <li>Mise en forme par CFAO</li> </ul>

**Tableau 3 :** Critères décisionnels en faveur de la céramique ou du composite (62, 63).



Aucun type de restauration est idéal et systématique. C'est la responsabilité du clinicien de choisir les matériaux et la technique adaptés à chaque cas.

#### 4.4. Extraction des PMP très délabrées

Dans les cas où la pérennité à moyen et à long terme des PMP n'est plus assurée, la question de leurs avulsions se pose.

Une concertation multi-disciplinaire impliquant l'odontologie pédiatrique et l'orthodontie est nécessaire dans les formes sévères de MIH pour confirmer l'indication d'avulsion des PMP.

Les critères à prendre en compte sont (64):

- Le degré de sévérité de la MIH
- La symptomatologie avec antécédents de complications pulpaires
- La coopération du patient
- L'asymétrie intra-arcade
- La présence d'une dysharmonie dents-arcade
- La relation intermaxillaire
- La classe squelettique et dentaire
- L'âge dentaire
- La présence et l'état des autres dents (notamment des dents de sagesse).

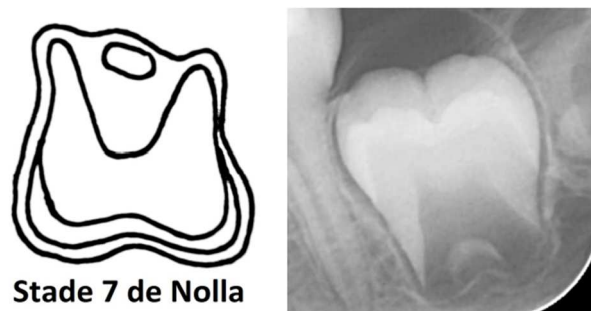
L'objectif de l'extraction est de profiter au maximum de la mésialisation de la seconde molaire permanente (SMP) pour la fermeture spontanée de l'espace d'extraction de la PMP (13) ainsi que de minimiser les effets négatifs tels que la rotation, la version, la migration indésirable des dents voisines (seconde prémolaire permanente (SPmP) et SMP).

Le moment idéal de l'extraction se situe en denture mixte stable, lorsque la SMP débute la furcation radiculaire, au stade 7 de Nolla (65) (Figure 8) ou au stade E de Demirjian

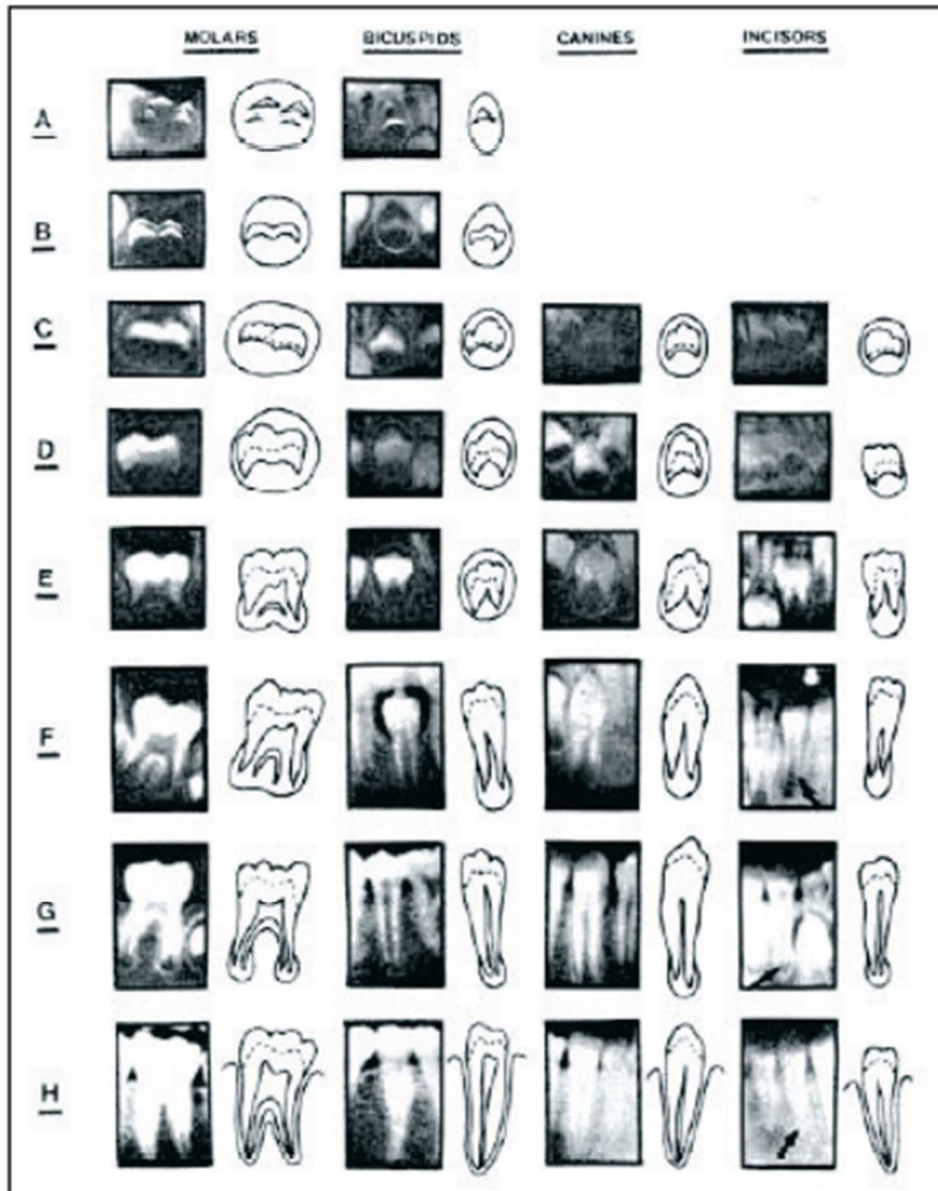
(66) (Figure 9) et il est généralement plus critique à la mandibule qu'au maxillaire (64). En effet, l'avulsion de PMP mandibulaire présente plus de difficultés pour la fermeture spontanée de l'espace d'extraction, ceci pourrait être expliqué par la différence entre le trajet d'éruption de la SMP maxillaire et celui de la SMP mandibulaire (67) :

- Au maxillaire : L'apex de la SMP maxillaire est proportionnellement placé plus mésialement par rapport à la couronne. De ce fait, la SMP maxillaire s'inclinera vers l'avant et atteindra facilement la position satisfaisante sur l'arcade après l'avulsion de la PMP maxillaire (67). La revue systématique de Eichenberger et al. (68) a conclu que les extractions des PMP maxillaires entre l'âge de 8 et 11,5 ans montrent des résultats cliniques plus favorables, on obtient souvent une fermeture spontanée de l'espace d'extraction par migration mésiale de la SMP.

- A la mandibule : La position initiale de la SMP mandibulaire est moins favorable. L'apex de la SMP mandibulaire est placé en général plus distalement. La couronne aura tendance donc à s'incliner davantage en mésial lors de son éruption vers l'espace d'extraction (67). Il a été démontré que les extractions effectuées chez les enfants de 8 à 10,5 ans amènent de meilleurs résultats que chez les enfants plus jeunes ou plus âgés (68).



**Figure 8** : D'après SABER *et al.* (2018) (65) : stade 7 Nolla.



**Figure 9** : stade de Demirjian (66)

### III. CONSEQUENCES DE LA PERTE D'UNE PMP

Les PMP jouent le rôle d'une clef de l'occlusion. Leur perte sans traitement ultérieur amène à des répercussions importantes sur le développement bucco-dentaire et maxillo-facial ainsi que sur les fonctions orales.

#### 1. Conséquences dentaires

À la suite de l'extraction d'une PMP, l'équilibre occlusal n'est plus assuré. Les dents, notamment celles bordant les sites d'extraction, effectuent des mouvements complexes dans le but de fermer l'espace d'extraction (66). Ces mouvements sont plus ou moins importants selon l'âge dentaire auquel l'extraction est pratiquée et selon l'extraction de la PMP supérieure ou inférieure.

##### 1.1. Au niveau des dents adjacentes

###### *1.1.1. La mésioversion coronaire de la SMP et sa migration mésiale*

Jalavik et al. (13) ont montré que la composante mésiale du trajet d'éruption de la SMP supérieure favorise la fermeture de l'espace d'extraction de la PMP tandis que celui de la SMP inférieure plus vertical engendre la version et l'espacement.

##### a. Au maxillaire

La mésialisation spontanée de la SMP se produit de façon satisfaisante jusqu'à 12 ans d'âge dentaire (69). Cette migration mésiale peut atteindre la fermeture totale de l'espace d'extraction de la PMP (70). La rotation mésio-palatine autour de la racine palatine ainsi que la version mésiale de la SMP sont d'autant plus prononcées que l'extraction a été faite tardivement. (71). Si l'extraction de PMP est pratiquée après l'évolution de la SMP, cette dernière se verse mésialement. La mésioversion de la SMP empêche son éruption totale favorisant une infraclusion d'autant plus marquée que la molaire mandibulaire antagoniste s'égresse (71).

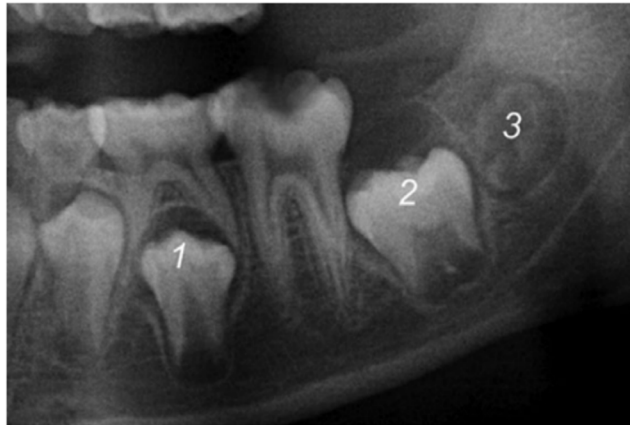b. A la mandibule

Les conséquences sont beaucoup moins satisfaisantes.

Il est rare d'obtenir la fermeture totale de l'espace d'extraction. La mésialisation spontanée s'effectue correctement lorsque l'édification radiculaire de la SMP n'a pas encore commencée. Au fur et à mesure que les racines se forment, ce mouvement de translation s'associe à une mésioversion et à une rotation mésiolinguale car la table osseuse linguale est plus fine que la vestibulaire (64).

En cas d'extraction seulement des PMP inférieures, la migration des SMP inférieures pourrait être plus lente que l'égression des PMP supérieures, ce qui bloque la migration mésiale des SMP inférieures. Cette dernière va se verser mésialement provoquant des interférences occlusales et une diminution de l'efficacité masticatoire (64).

Teo et al. (72) analyse la fermeture spontanée de l'espace d'extraction des PMP chez 236 enfants de 7 à 13 ans et trouve que seulement 66% des extractions des PMP mandibulaires au moment idéal (stage E) entraînent une fermeture spontanée. Ils supposent que le timing d'extraction seul ne semble pas assurer le succès de la fermeture d'espace. Dans une autre étude plus récente, Teo et al. (73) analyse les facteurs radiographiques supplémentaires pouvant être un meilleur prédicteur de la fermeture spontanée de l'espace d'extraction des PMP inférieures. Ils concluent que : en plus du bon timing de l'extraction, il faut également prendre en compte la présence de la TMP, l'angulation de la SMP ainsi que la position de la SPmP. (Figure 10). L'extraction de la PMP aurait un effet favorable sur l'éruption de la TMP en augmentant l'espace d'éruption de celle-ci. L'angulation mésiale de la SMP peut contribuer à une fermeture spontanée plus favorable. Le développement de la SPmP dans la bifurcation de la deuxième molaire primaire est nécessaire pour un bon guidage lors de l'éruption pour empêcher la dérive distale, la rotation ou l'inclinaison de la SPmP dans l'espace d'extraction de la PMP.



**Figure 10** : D'après TEO *et al.* (2016) (73) : 3 facteurs radiographiques pouvant affecter la fermeture spontanée (1) : La position de la SPmP. (2) : L'angulation de la SMP. (3) : La présence de la TMP.

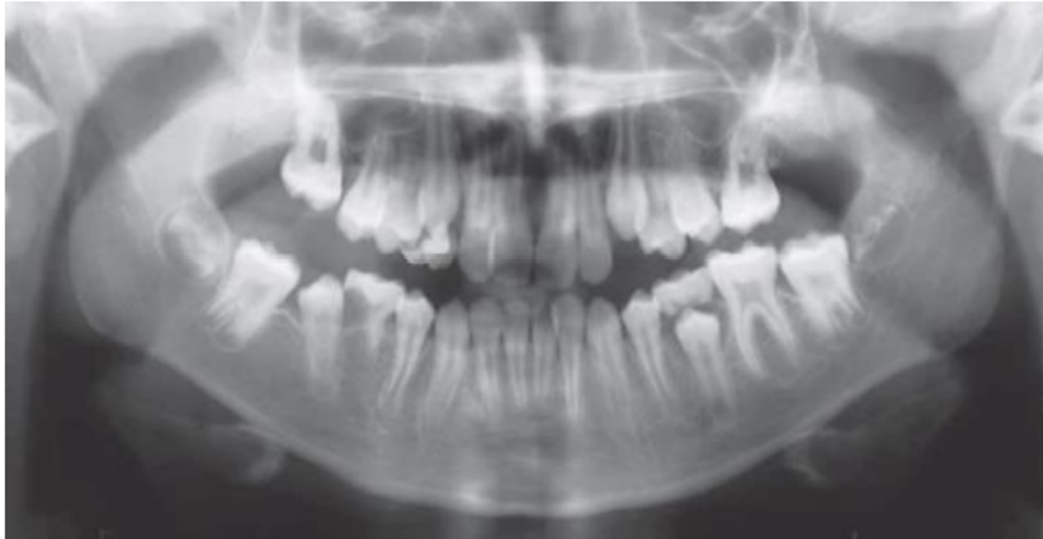#### *1.1.2. La migration et la version distale des prémolaires et des canines*

Il est très fréquent que la SPmP mandibulaire prenne une dérive distale, accompagnée d'une version et d'une rotation (64). Ce mouvement est beaucoup plus rare et moins important au maxillaire (71).

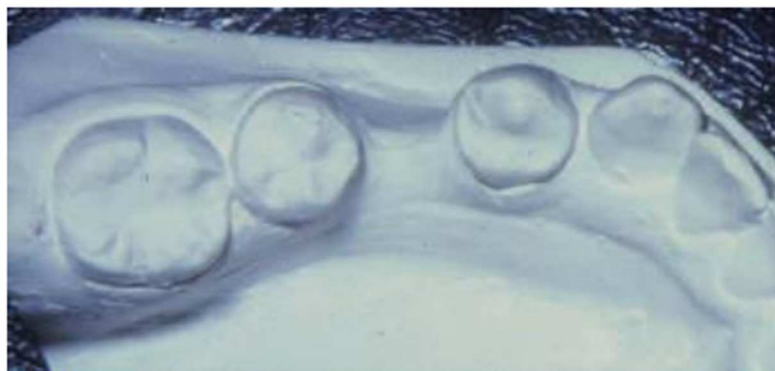Lors de l'extraction très précoce d'une PMP mandibulaire, avant l'âge de 8 ans, la SPmP n'est pas encore enchâssée entre les racines de la deuxième molaire temporaire (DMT), en perdant son guide d'éruption (la PMP), la SPmP peut avoir une éruption distale en cherchant la voie d'éruption moins résistante au niveau de l'alvéole de la PMP (Figure 11).

Parfois une importante translation distale de la SPmP peut survenir (74), laissant un diastème de la taille d'une prémolaire et empêchant une mésialisation spontanée de la SMP (Figure 12). Cependant, en cas d'encombrement antérieur, cette dérive distale permet une atténuation de ce problème.

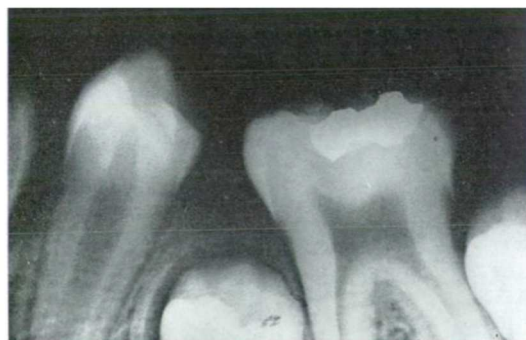Ainsi, on peut constater un risque d'inclusion de la SPmP si la DMT a été également extraite précocement car la mésialisation naturelle de la SMP peut réduire l'espace d'éruption de la SPmP (64) (Figure 13).



**Figure 11 :** Eruption distale de la 45 (75, 76)



**Figure 12 :** Distalisation spontanée de 35 après extraction de 36, isthme alvéolaire entre 34 et 35 (64)



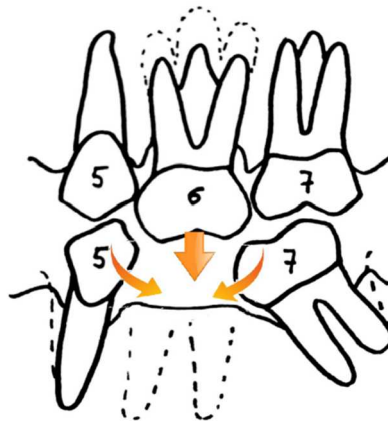
**Figure 13 :** Rétention de germe de la 35 suite à la perte de la 36 (77).

## 1.2. Au niveau des dents antagonistes

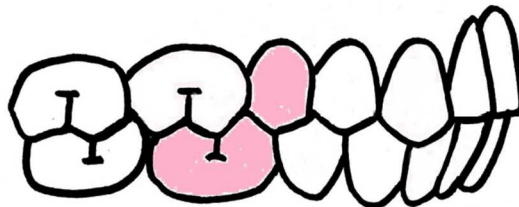
En cas d'avulsion sur une seule arcade, la PMP antagoniste peut progressivement s'égresser (Figure 14).

Cette égression s'observe surtout au maxillaire et peut faire obstacle à la dérive mésiale de la SMP mandibulaire, engendrer donc des interférences non travaillantes (78). Ceci peut prédisposer plus tard à des dysfonctionnements temporo-mandibulaires.

Une égression de la PMP mandibulaire est plus rare, notamment en classe 1 d'Angle. Ceci est expliqué par le calage occlusal entre sa cuspide mésiale et la DMT ou la SPmP maxillaire (Figure 15). De plus, la fermeture de l'espace au maxillaire est plus rapide que l'égression de PMP mandibulaire (64).



**Figure 14:** D'après DEFRETIN (2017) (79) : Schéma représentant l'égression spontanée de la 26 en cas de perte de 36.



**Figure 15 :** D'après DEFRETIN (2017) (79) : En normocclusion, la PMP mandibulaire est en contact avec la SPmP maxillaire, qui empêche son égression.

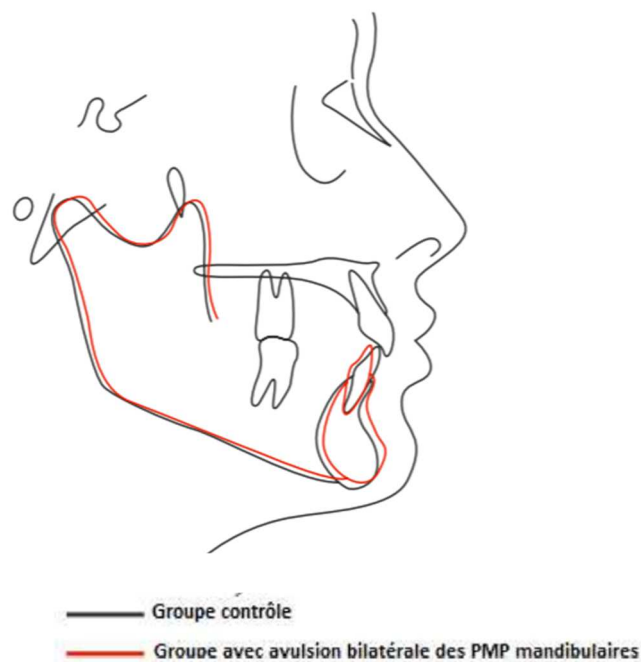


### 1.3. Conséquences sur les autres dents de l'arcade

#### 1.3.1. *Conséquences sur le secteur incisif*

Au maxillaire : les répercussions des extractions de PMP sont quasiment nulles pour Saber (65) tandis que Thunold (80) observe une légère amélioration de l'encombrement antérieur d'après son étude avec un suivi de 25 ans (65), mais d'autres facteurs favorisant ont pu intervenir.

A la mandibule : la perte des PMP entraîne une rétrusion des incisives ainsi qu'une tendance à l'augmentation du surplomb et du recouvrement incisif (Figure 16). A contrario, Thunold (80) avec un suivi de 25 ans ne trouve pas de changement du recouvrement après extractions des 4 PMP.



**Figure 16 :** D'après NORMANDO *et al.* (2010) (81) : Effets de l'avulsion bilatérale des PMP mandibulaires sur les incisives.

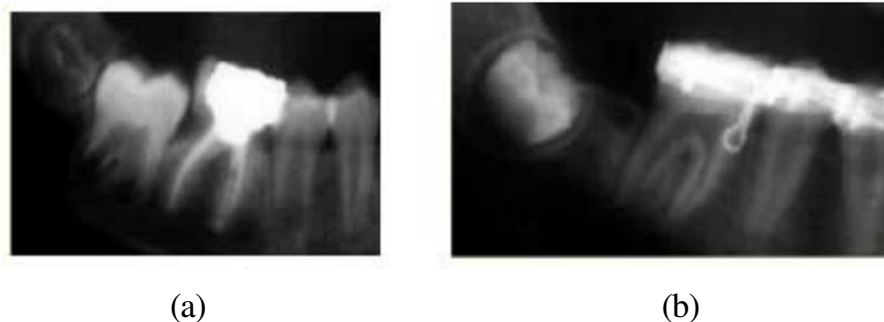
### 1.3.2. Conséquences sur les TMP

L'extraction des PMP augmente l'espace d'éruption des TMP en permettant la mésialisation des DMP vers l'espace d'extraction et diminue donc leur risque d'inclusion.

Plusieurs auteurs notent une accélération de l'édification, une éruption précoce ainsi qu'un redressement d'axe de la TMP (82).

Ay et al. (83) analysent le changement d'angulation de la TMP mandibulaire après l'extraction unilatérale de PMP. Ils notent 73% de TMP du côté extraction en angulation verticale (favorable) contre 35% du côté non-extraction.

La mésialisation de la TMP ne peut se produire que si celle-ci est en phase d'éruption active. Si la mésialisation de la SMP est trop précoce, lorsque la TMP est encore immature, en l'absence de gaine de Hertwig induisant la formation radiculaire, la mésialisation spontanée de la TMP ne pourra pas avoir lieu (84) (Figure 17).



**Figure 17 :** D'après GILL *et al.* (2001) (64) : Effets d'une mésialisation trop précoce de la SMP sur la TMP : (a) Le germe de 48 est très immature. (b) La mésialisation trop précoce de 47 suite à l'avulsion de 46 ne permet pas à la 48 de la suivre.

Malgré la perte précoce de la PMP, la TMP peut s'inclure. Cette inclusion est favorisée par les facteurs tels que l'absence de guidage de la SMP, la distalisation marquée de la SPmP, l'axe défavorable de TMP (64).

En cas d'inclusion horizontale extrême ou de racines très divergentes, le redressement orthodontique des TMP est contre-indiqué (85).

#### 1.4. Conséquences occlusales et répercussions parodontales

D'après Douyère et Courson, la perte d'une ou plusieurs molaires est responsable des interférences occlusales causées par les mouvements dentaires indésirables tels qu'une version, une rotation des dents adjacentes, une égression des dents antagonistes pouvant entraîner des contacts prématurés, un articulé croisé postérieur (86). Certains auteurs notent une bascule du plan d'occlusion dans le sens anti-horaire dans les cas d'extractions bilatérales de PMP (65, 87).

Au niveau parodontal, l'avulsion d'une PMP entraîne une résorption de l'os alvéolaire au niveau du site d'extraction dans le sens vertical ainsi que vestibulo-lingual. Cet aspect rétracté peut gêner la migration mésiale de la SMP et favoriser sa mésioversion (64). Le déficit osseux, accentué par le tassement alimentaire, favorise les poches parodontales. Les troubles parodontaux sont accélérés par les forces de mastication qui ne se transmettent pas dans l'axe de la dent. La SMP perdrait 72% de son efficacité masticatoire du fait de sa mésioversion (64).

#### 1.5. Conséquences sur les bases osseuses

##### *1.5.1. Dans le sens vertical*

L'influence de la perte des 4 PMP sur la dimension verticale d'occlusion (DVO) est globalement controversée (86). Certaines études observent une diminution de la DVO (64) alors que d'autres démontrent un bon contrôle de la croissance verticale (88, 89).

Une diminution de la hauteur ramale et condylienne est aussi notée par Elsheikh (90) lors d'extraction des PMP mandibulaires mais Halicioglu (82) ne met pas en évidence une différence significative de l'asymétrie verticale ramale et condylienne en comparant 2 groupes non-extraction et extraction bilatérale des PMP (64).

### *1.5.2. Dans le sens transversal*

Cağlaroğlu (91) analyse les effets d'une extraction unilatérale de PMP sur l'asymétrie squelettique. Il conclut qu'une déviation des milieux incisifs est plus marquée à la mandibule.

Il note aussi une asymétrie squelettique, en particulier dans le tiers inférieur de la face. Cette asymétrie dentaire et squelettique peut s'expliquer par les troubles occlusaux, musculaires et articulaires ou encore par la mastication unilatérale à la suite de l'extraction unilatérale de PMP.

### *1.5.3. Dans le sens sagittal*

Plusieurs auteurs remarquent l'absence de répercussion notable sur les décalages sagittaux (73), (92)

## 1.6. Conséquences sur les anomalies avéolo-dentaires

### *1.6.1. Classe I DDM*

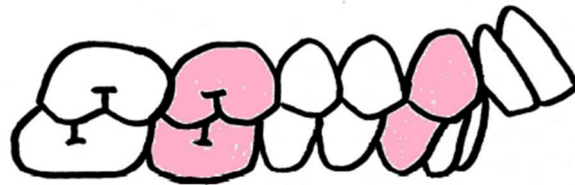
L'extraction de PMP favorise la correction spontanée de la DDM latérale ou postérieure.

Si la DDM est située dans le secteur antérieur :

- Au maxillaire : sa correction est discutée. Certains constatent une légère amélioration au niveau de l'encombrement antérieur (81) alors que d'autres précisent qu'il n'y a pas de retentissement au niveau incisif mais seulement un léger gain d'espace au niveau des canines (93).

- A la mandibule : une légère diminution de l'encombrement incisif est observée (93, 94).

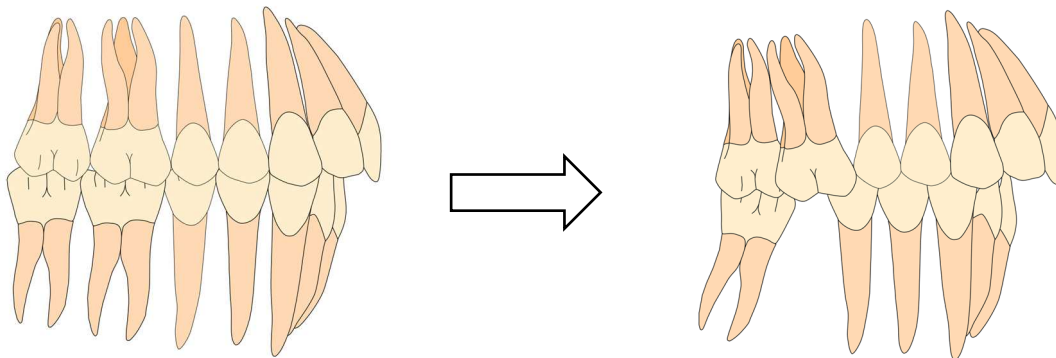
### 1.6.2. Classe II division 1



**Figure 18** : D'après DEFRETIN (2017) (79) : classe II,1.


- Au maxillaire : l'extraction des PMP, étant très postérieure, ne donne peu ou pas de correction au niveau du surplomb incisif. De plus, la mésialisation spontanée favorable de la SMP maxillaire va mettre cette dent en classe II avec la PMP mandibulaire, ce qui ne corrige pas la classe II initiale.

- A la mandibule : l'extraction des PMP mandibulaires va accentuer la classe II occlusale au niveau canin-prémolaire par le recul spontané des prémolaires (Figure 19). Ce dernier se fait plus aisément que la mésialisation des SMP. En général, cette extraction ne peut s'effectuer que dans les cas d'extraction de leurs homologues supérieures (71, 95).



**Figure 19** : En classe II d'Angle, l'avulsion inappropriée de la PMP mandibulaire aggrave la classe II canine et prémolaire

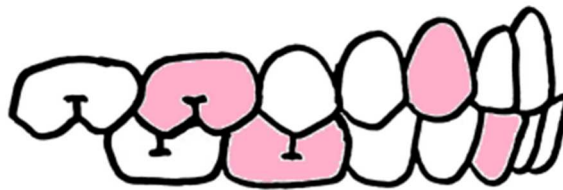
### 1.6.3. Classe II division 2



**Figure 20** : D'après DEFRETIN (2017) (79) : classe II,2

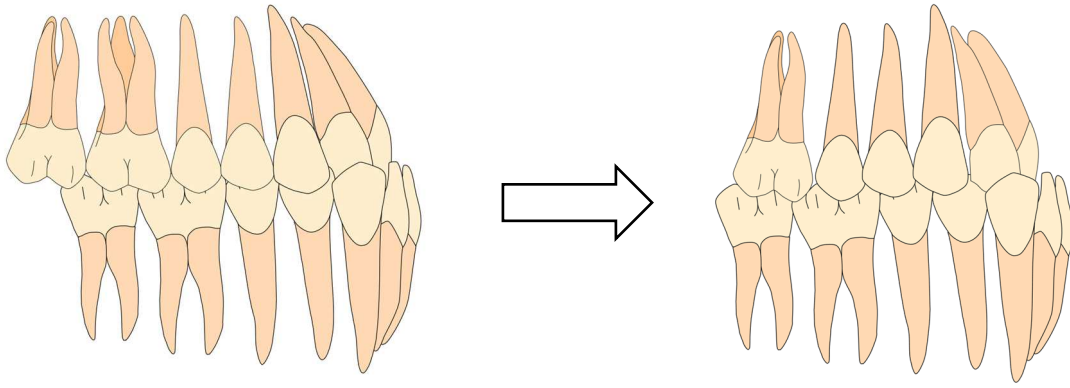
L'extraction des PMP, comme dans le cas précédent, ne peut être que néfaste car cela va également aggraver la classe II. De plus, l'extraction en général complique la correction de la supraclusion ainsi que la linguoversion des incisives. La classe II,2 dans un contexte hypodivergent va rendre difficile à la fermeture d'espace d'extraction notamment au niveau mandibulaire, pouvant donner des répercussions néfastes sur l'esthétique (creusement du profil).

### 1.6.4. Classe III



**Figure 21** : D'après DEFRETIN (2017) (79) : classe III d'Angle.

- Au maxillaire : l'extraction des PMP va aggraver le décalage sagittal et va réduire le volume du maxillaire, ce qui peut favoriser une position de la langue basse. Le risque de recul antérieur par perte d'ancrage naturelle va aggraver une occlusion inversée antérieure (Figure 22).



**Figure 22** : en classe III d'Angle, l'avulsion de la PMP aggrave la situation

- A la mandibule : l'extraction de PMP pourrait être bénéfique. Bassigny (71) rapporte des cas cliniques traités avec succès par extraction prophylactique des PMP mandibulaires sans traitement orthodontique ultérieur. Néanmoins, cette pratique peut compliquer la prise en charge, notamment en cas de traitement ortho-chirurgical.

#### **IV. PROBLEMATIQUES ORTHODONTIQUES**

Les orthodontistes sont habitués à gérer la mécanique des cas avec extraction des PMP conventionnelles en dehors de la maladie MIH ou celle des cas sans extraction de PMP avec des SMP enclavées ou incluses.

La gestion orthodontique (et mécanique) des déplacements après extraction de PMP atteintes de MIH peut être assimilée aux deux situations précédentes :

- fermeture de l'espace d'extraction de la PMP par mésialisation de la SMP,
- désinclusion ou désenclavement cette fois-ci de la TMP.

La problématique de l'évolution de cette dernière est en effet peu souvent prise en compte par les chirurgiens-dentistes et les pédodontistes lors de leur décision.

Pourtant, une mauvaise orientation éruptive des TMP peut entraîner une mécanique orthodontique complexe, incertaine, et désagréable pour le patient.

##### **1. Rappel : troubles d'évolution des dents postérieures**

- Une dent incluse proprement dite est « une dent encore incluse dans l'os maxillaire ou mandibulaire dont l'édification radiculaire apicale s'est terminée avant que le processus d'éruption ne lui ait permis d'évoluer jusque dans le milieu buccal, sans la moindre effraction de la muqueuse orale et sans contamination du sac péri-coronaire par la flore bactérienne buccale » (96)

- Une dent enclavée (terme utilisé principalement en France) est « une dent dont l'édification radiculaire apicale s'est terminée après que le processus d'éruption lui ait permis d'évoluer jusque dans le milieu buccal, mais sans pouvoir atteindre une relation d'occlusion fonctionnelle au sein des arcades dentaires » (96)

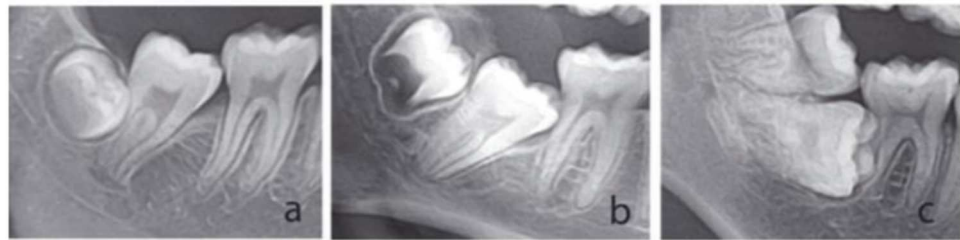##### **1.1. Inclusion ou enclavement des SMP**

L'inclusion des SMP est relativement rare. Les prévalences rapportées dans la littérature varient entre 0 et 2,3% (97).



Les étiologies peuvent impliquer des facteurs systémiques, locaux et parodontaux, ainsi que des perturbations du développement du germe dentaire (98).

L'inclusion de la SMP peut présenter différents niveaux de sévérité (Figure 23). Cliniquement, la sévérité de l'inclusion varie en fonction de l'angulation dentaire et de la distance verticale de la SMP par rapport au plan occlusal (99).



**Figure 23** : D'après MAH *et al.* (2016) (99) : Les différents degrés de sévérité d'inclusion de la SMP (a) : léger, (b) : modéré, (c) : sévère.

Plusieurs approches thérapeutiques ont été abordées dans la littérature qui seront détaillées dans la partie IV.4.

Les critères de décision prennent en considération différents facteurs (100):

- La symptomatologie : l'inclusion est traitée si elle est symptomatique ou qu'elle est suspectée de le devenir.
- L'âge du patient : le pronostic de traitement est plus favorable lorsqu'il existe encore un potentiel de croissance mandibulaire.
- La forme et la longueur des racines concernées : plus les racines présentent de divergences, de crochets ou une longueur importante, plus le traitement peut s'avérer compliqué.
- Leur rapport avec le bord basilaire mandibulaire : lorsque les racines d'une dent sont prises dans le bord basilaire mandibulaire, on observe une forme d'ankylose de la partie apicale de la dent, ce qui rend sa traction difficile.
- Leur degré d'inclusion : plus une dent est profondément incluse, plus le pronostic de traitement est défavorable.
- Le stade d'apexification de la dent : un potentiel de croissance apicale facilite le traitement par la croissance naturelle des racines.

## 1.2. Inclusion ou enclavement des TMP

Les TMP représentent 98% de toutes les dents incluses. Les troisièmes molaires ont le taux d'impaction le plus élevé de toutes les dents (101, 102), (103).

De 17 % à 25 % de la population aura une troisième molaire impactée (104, 105).

L'inclusion des TMP peut se produire en raison du manque de l'espace, des changements d'angulation défavorables, ou d'une combinaison de ces deux problèmes.

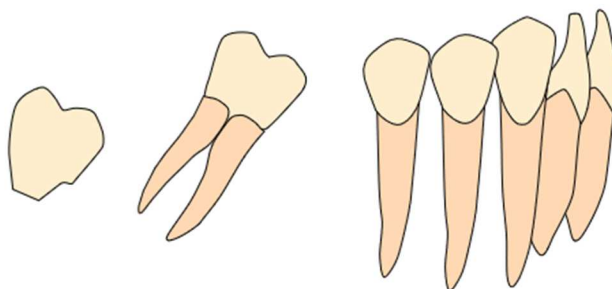
L'étiologie de l'inclusion des TMP n'a pas été entièrement expliquée, mais il existe un consensus selon lequel le manque d'espace est le facteur principal (106, 107).

Dans la plupart des cas, les SMP bloquent le chemin d'éruption des TMP et agissent comme une barrière physique, empêchant une éruption complète de la TMP (108).

L'extraction ou l'extraction prophylactique des TMP incluses est souvent indiquée en raison de leurs complications telles qu'une périoronarite, une parodontite, un abcès périapical, des kystes ou des néoplasmes, une résorption des racines adjacentes, une position aberrante. Cependant, dans certains cas, la TMP dans le cadre d'un plan de traitement orthodontique doit être conservée. En effet, la TMP peut jouer un rôle important dans les cas d'extraction précoce de la PMP. L'objectif est de remplacer la PMP et la SMP par la SMP et la TMP. Néanmoins, dans les cas d'inclusion profonde associée ou non à un axe très défavorable de la TMP, notamment la TMP mandibulaire, sa récupération est critiquable et parfois impossible. La solution implantaire sera alors la solution thérapeutique.

## **2. Gestions orthodontiques de la mésialisation de la SMP**

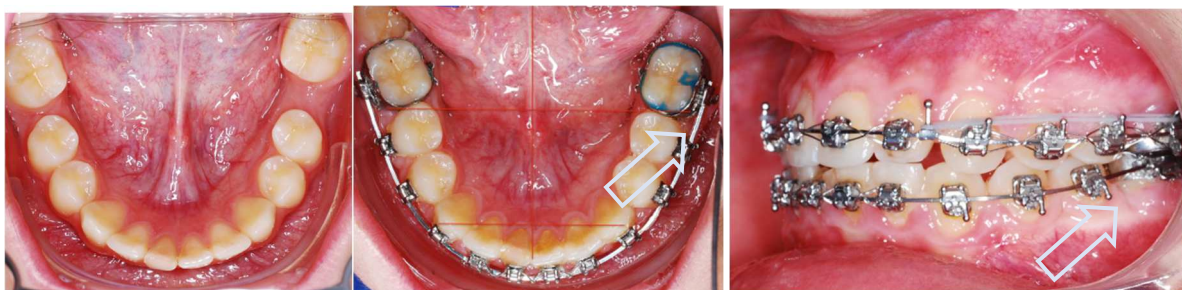
Si l'extraction des PMP s'effectue au bon timing, la mésialisation spontanée des SMP maxillaires est favorable et ne nécessite pas dans la plupart des cas d'un traitement orthodontique ultérieur, tandis que les SMP mandibulaires sortent à distance des SPmP et un peu mésialement versées (Figure 24). L'orthodontiste doit gérer la fermeture de l'espace par redressement et mésialisation des SMP mandibulaires.



**Figure 24** : Illustration de l'inclinaison de la SMP après l'extraction de la PMP.

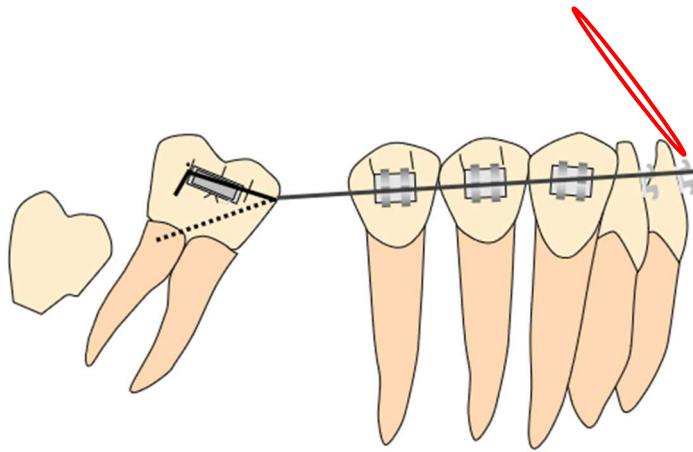
La mésialisation des SMP mandibulaires n'est pas toujours aisée :

- L'accès en postérieur est difficile, en fond de bouche, et les SMP sont souvent enfouies en partie sous la gencive.
- La prise en charge des SMP s'effectuant en bout de fil, sans autre appui postérieur, les dispositifs ont moins de force et le contrôle du déplacement est moins complet.
- Elle nécessite un ancrage antérieur important. Une classe II peut augmenter suite à la perte d'ancrage antérieur.
- L'espace entre SPmP et SMP peut entraîner une cassure ou un pliage de fil dans ce secteur lors de la mastication. Des mouvements indésirables peuvent alors apparaître.
- Une extraction de PMP délabrante, une mésialisation sur une longue distance de SMP peuvent favoriser l'apparition de pli gingival entre la SMP et la SPmP (108) (Figure 25).



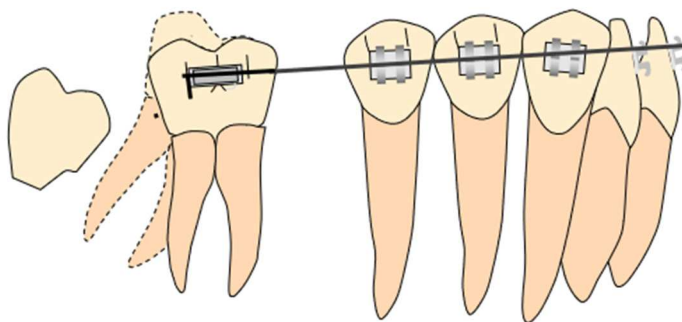
**Figure 25** : Illustration d'un cas d'extraction des PMP mandibulaires. La mésialisation de la 37 sur une longue distance favorise l'apparition de pli gingival entre la 35 et la 37.

La mésio-version de la SMP doit être préalablement corrigée avant sa mésialisation. Cela peut être effectué par des arcs à base de Nickel-titane (Niti) ou par un fil d'acier inoxydable (SS) avec plicature en tip-back (Figure 26).



**Figure 26** : Illustration du redressement de la SMP. Un fil SS 0.019\*0.025 inséré d'un tip-back de 5-10° est utilisé. TIM III légères ou TIM verticales sont à associées pour soutenir les incisives contre leur ingressión.

Une fois la version corrigée (Figure 27), la mésialisation peut être effectuée.



**Figure 27** : Illustration de situation après le redressement de la SMP.

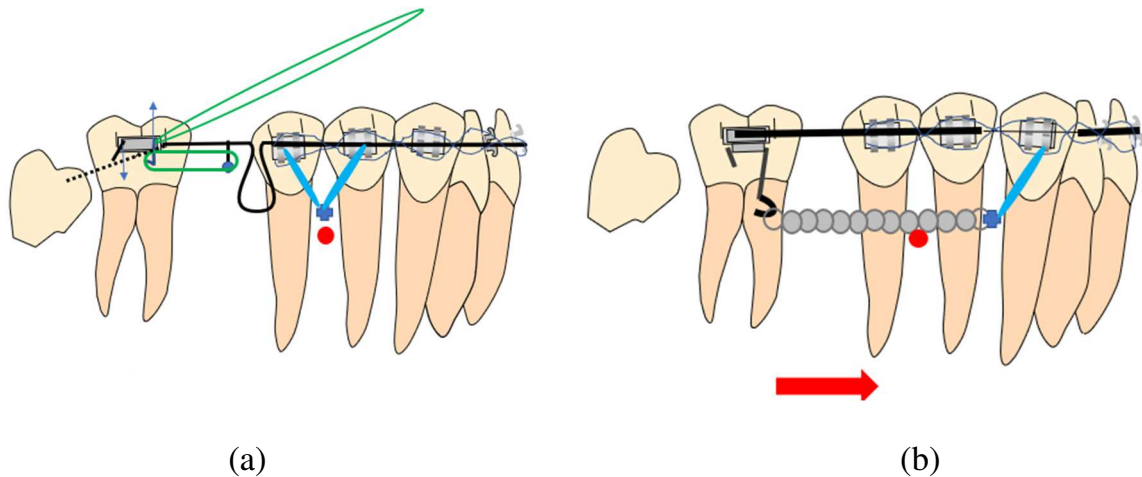
## 2.1. Mésialisation de la SMP

### 2.1.1. *Moyens*

- Fil continu avec chaînettes : L'utilisation du fil d'acier inoxydable de grosse section (0.019\*0.025 SS) est recommandée pour éviter la version mésiale de la SMP et la perte d'ancrage du secteur antérieur, les informations contenues dans les brackets ou celles des plicatures du fil, sont ainsi mieux exprimées. Les déplacements, par diminution du jeu dans le bracket sont alors mieux contrôlés. Un tip-back de 5 degrés et un toe-in doivent être insérés pour éviter la version mésiale et la rotation mésio-linguale de la SMP.

- Fil à boucle de mésialisation (Figure 28a) : Pour les mêmes raisons que précédemment, l'utilisation du fil d'acier inoxydable de grosse section (0.019\*0.025 SS) est recommandée. Un tip-back de 5 degrés et un toe-in doivent également être insérés pour éviter la version mésiale et la rotation mésio-linguale de la SMP. Il est important de maintenir l'inclinaison axiale de la SMP en contrôlant la quantité d'activation de la boucle (1mm d'activation par mois).

- Mini-implant (MI) par ancrage direct : La mésialisation de la SMP peut se faire en s'appuyant directement sur un mini-implant. Un ressort est lié entre le mini-implant et le crochet (long bras) au niveau de la SMP. La ligne d'action passe par le centre de résistance de la SMP entraînant une translation de celle-ci. Le mini-implant peut aussi servir d'ancrage indirect pour renforcer l'ancrage antérieur, notamment si des forces de frottement tendent à vestibuler les incisives. (Figure 28b).



**Figure 28** : Mécanique de la mésialisation de la SMP. (a) Arc à boucle associé à TIM II et à ancrage indirect par mini-vis. (b) Traction directe de SMP sur mini-vis : Ancrage indirect antérieur associé.

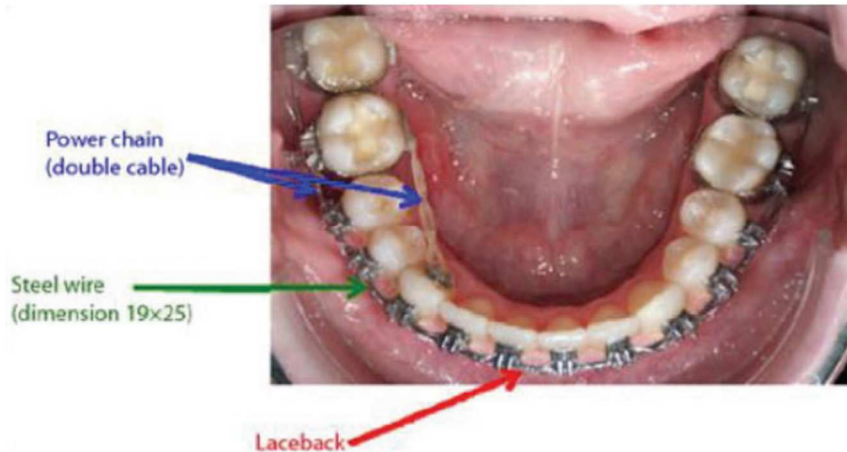
### 2.1.2. Contrôles

L'ancrage antérieur doit être renforcé par plusieurs moyens :

- Solidarisation des dents antérieures avec une ligature continue (laceback) (Figure 29)
- Insertion de torque radiculo-lingual sur les incisives
- Insertion d'une plicature de deuxième ordre sur les canines (tip forward)
- Port de tractions intermaxillaires (TIM) de classe II ou TIM verticales positionnées sur les SPmP mandibulaires.
- Mini - implant positionné entre les racines des prémolaires ou en distal des canines (Figure 28)

Contrôle du sens transversal (éviter la rotation de la SMP) par :

- Insertion du toe-in au niveau de la boucle de fermeture
- Traction légère par chainettes au niveau lingual (double cable) (Figure 29).
- Torque corono-lingual si besoin



**Figure 29** : Photographie d'après JACOBS *et al.* (2011) (110) : Exemple d'une mésialisation de la 47 avec doubles chainettes élastomériques et ancrage antérieur par ligature continue.

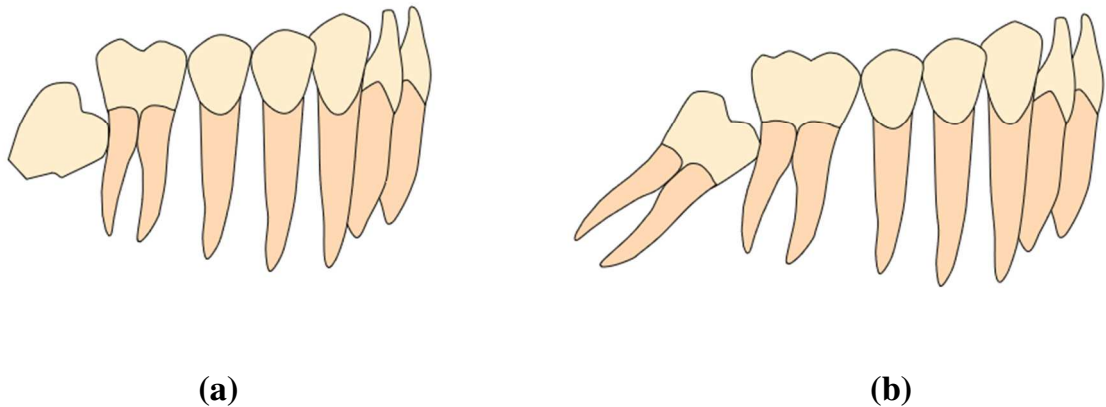
### 3. Gestions orthodontiques de la désinclusion ou du désenclavement de la TMP

La minéralisation de la TMP débute entre 7 et 10 ans et s'achève vers 13 à 15 ans tandis que le meilleur timing pour l'extraction des TMP est indiqué entre 8 et 11,5 ans pour le maxillaire, entre 8 et 10,5 pour la mandibule. Cela veut dire que l'on ne voit qu'une trace des TMP au moment de l'extraction, ce qui n'assure rien sur la normalité de leur forme ni de leur axe. L'orthodontiste peut se retrouver avec des TPM de toute petite taille ce qui rend difficile à les mettre en occlusion avec leurs antagonistes et nécessite parfois des reconstitutions pour adapter leurs formes.

Dans les cas avec l'extraction de PMP, l'espace disponible dans la région postérieure s'améliore et le risque d'inclusion ou d'enclavement de TMP diminue (111).

Néanmoins, ce risque n'est pas totalement supprimé dans les cas avec DDM excessif ou dans les cas avec l'axe de TMP défavorable. De plus, à la suite de la mésialisation de la SMP trop précoce ou trop rapide avant la phase d'éruption active de la TMP, la TMP ne peut pas suivre la SMP et perd son guide d'éruption entraînant une version mésiale, avec ou sans éruption, ce qui aboutit à une TMP enclavée ou incluse.

Le traitement des TMP incluses ou enclavées en cas d'extraction de PMP est analogue de celui mis en œuvre pour gérer des SMP incluses ou enclavées dans les cas sans extraction de PMP (Figure 30).



**Figure 30** : Illustration des situations analogues : (a). Extraction précoce de la PMP avec la SMP incluse. (b). Inclusion de la SMP dans le cas sans extraction de PMP.

De différentes options thérapeutiques ont été identifiées dans la littérature décrivant la prise en charge des SMP incluses ou enclavées. Ces options peuvent être appliquées en cas de TMP incluse après l'extraction de la PMP. Elles comprennent le traitement orthodontique, le traitement chirurgical et le traitement orthodontico-chirurgical (112). Les alternatives chirurgicales vont de la simple exposition de la dent à son redressement chirurgical par luxation. Dans la limite de cette thèse, nous n'allons pas détailler les techniques chirurgicales. Nous aborderons par la suite la gestion orthodontique du redressement de la TMP, une fois qu'une attache (un tube) ait été collée sur sa face vestibulaire ou disto-vestibulaire ou parfois occlusale.

### 3.1. Méthodes conventionnelles

Il existe deux méthodes pour redresser les molaires en général :

- Une implique une mécanique cantilever, qui génère une force d'extrusion ainsi qu'un moment de bascule distale (113, 114). Par conséquent, cette

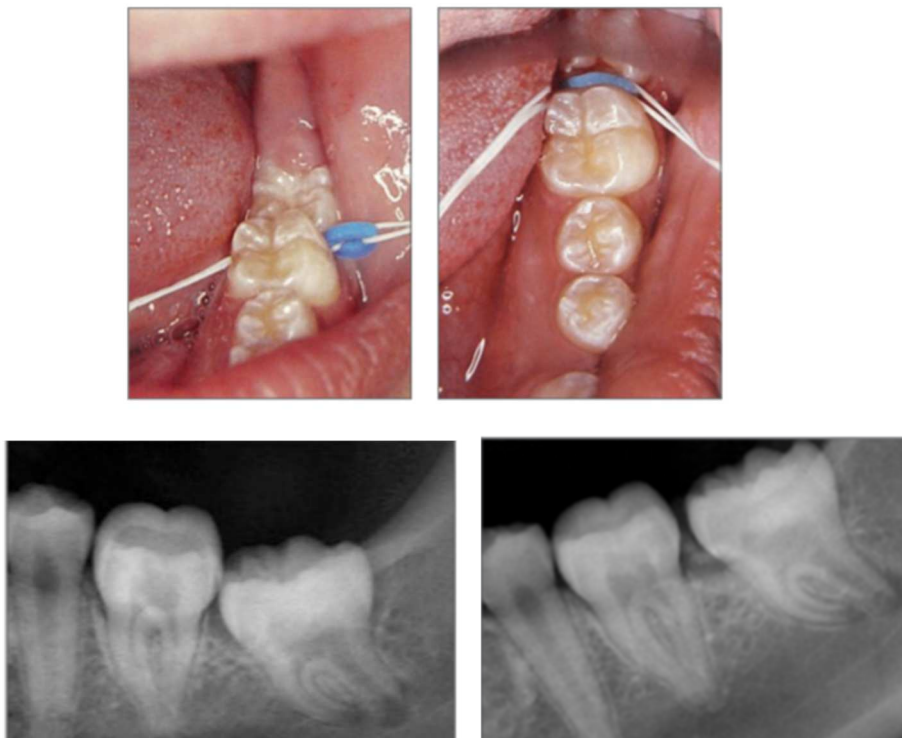

mécanique est indiquée pour la correction des molaires fortement inclinées et profondément incluses.

- L'autre est une mécanique qui utilise une force de compression générée par un ressort hélicoïdal ouvert qui génère une force distalante et un moment de bascule distale dû à une force passant au-dessus du centre de résistance de la molaire incluse (115).

Il existe plusieurs applications concrètes de ces méthodes :

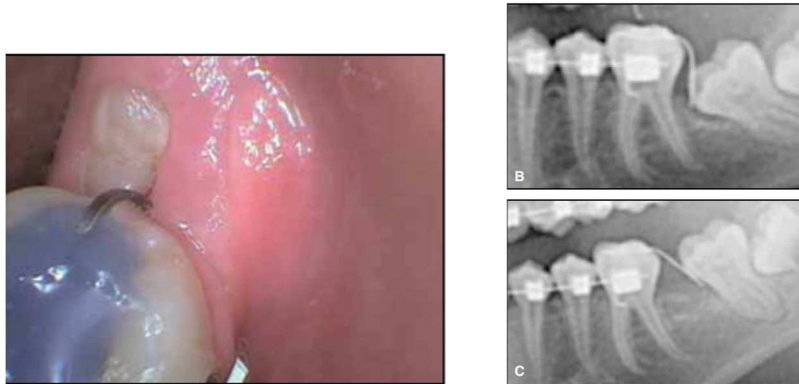
- Un séparateur en élastomère peut être utilisé pour résoudre un léger enclavement (116) (Figure 31).



**Figure 31** : D'après SAITO *et al.* (2009) (116) : Utilisation d'un séparateur pour redresser la 37 enclavée – l'image radiographie de la 37 avant l'opération et 15 jours après.

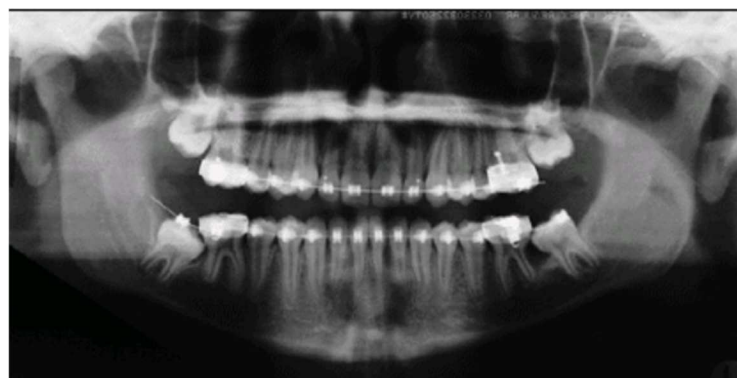- Bach décrit une méthode efficace pour redresser la SMP inférieure mésialement enclavée à l'aide d'un fil Copper Niti 0.014\*0.025 segmenté (117) mais cette

technique est inefficace dans les cas de problèmes transversaux ou de rotation associés tels que la vestibuloversion ou linguoversion (Figure 32) .

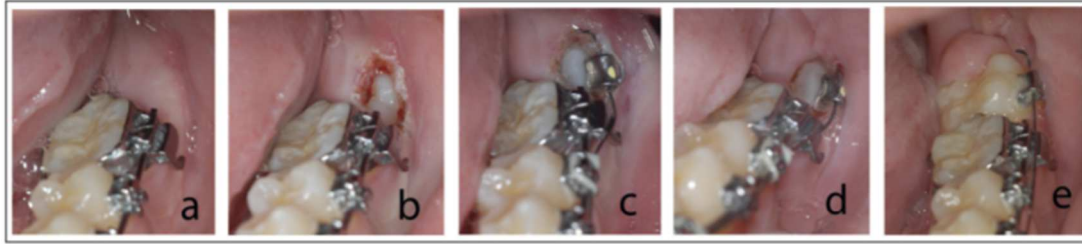

**Figure 32** : D'après BACH *et al.* (2011) (117) : Insertion du fil 014\*025 Copper Niti – 8 semaines après l'insertion et 16 semaines après l'insertion.

- Going et Eckhart proposent l'utilisation des arcs sectionnels en Niti (de petite à grande taille) ou en Copper Niti (0017\*0025), s'étendant d'au moins 3 à 5 mm en distal du tube de la SMP pour favoriser le glissement de la SMP (118, 119) (Figure 33 et Figure 34).

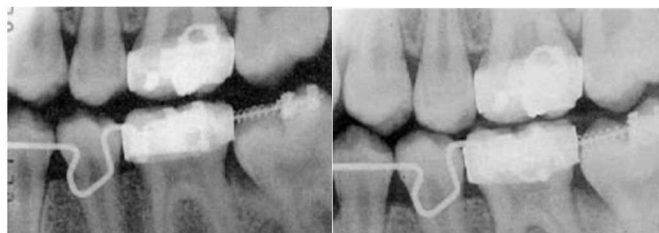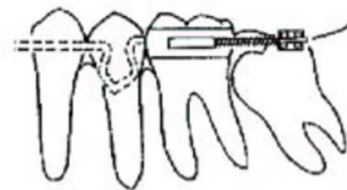


**Figure 33** : D'après GOING *et al.* (1999) (118) utilisation d'un arc auxiliaire en Niti avec un segment distal prolongé pour favoriser le glissement de 47.



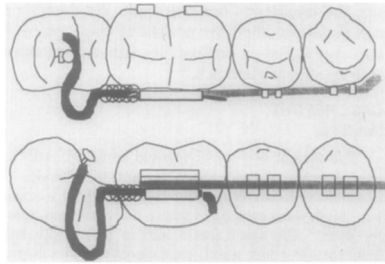
**Figure 34** : D'après ECKHART *et al.* (1998) (119) : Illustration des étapes cliniques : exposition chirurgicale de la face vestibulaire de la 37 par un laser à diode et redressement orthodontique par un arc auxiliaire Niti.

- Sinha utilise un ressort en compression placé entre le tube de la PMP et l'attache (bracket d'une incisive maxillaire) collée sur la face occlusale de la SMP. Un fil d'acier inoxydable (SS) sectionnel de 0.018 a été engagé pour redresser la SMP (Figure 35).



**Figure 35** : D'après SINHA *et al.* (1995) (120) : Arc avec ressort de compression : situation de début – 3 semaines après l'activation puis 6 semaines après l'activation.

- Majourau utilise un auxiliaire de ressort configuré par un fil TMA 0.017\*0.025 associé à un ressort ouvert. Un fil continu 0.019\*0.025 SS est utilisé comme unité d'ancrage (Figure 36). Les bagues des PMP sont équipées de double tubes.



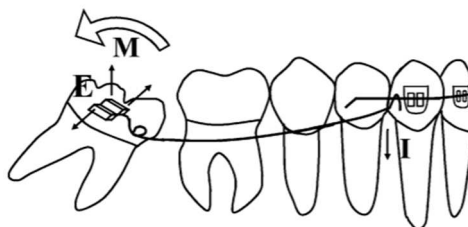
**Figure 36** : D'après MAJOURAU *et al.* (1995) (115) : Représentation schématique : vue occlusale et vestibulaire d'un auxiliaire de ressort.

- Shapira utilise un segment de redressement accroché sur l'arc principal (Figure 37).



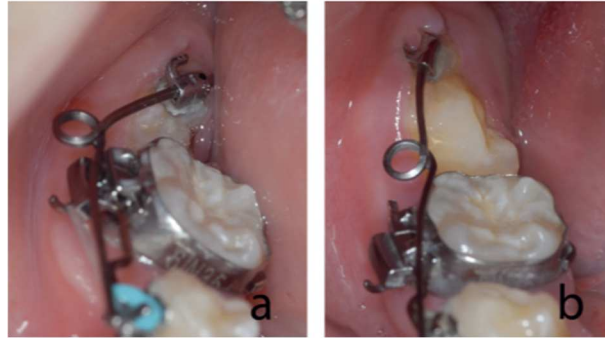
**Figure 37** : D'après SHAPIRA *et al.* (1998) (113) : Segment de redressement 0.016\*.0.025.

- Sawicka utilise le système cantilever avec un segment de redressement en TMA 0.017\*0.025 (Figure 38).



**Figure 38** : D'après SAWICKA *et al.* (2007) (114 ) : Illustration de la mécanique du segment de redressement : E : force d'égression sur la molaire, I : force d'ingression sur le secteur antérieur, M : le moment distal.

- Mah utilise un ressort auxiliaire ou un auxiliaire avec boucle de redressement qui peut aussi corriger les versions linguales (Figure 39).



**Figure 39** : D'après MAH *et al.* (2015) (121) : Redressement orthodontique par un ressort auxiliaire.

### 3.2. Alternatives thérapeutiques assistées par des dispositifs d'ancrage temporaires (mini implant)

Lorsque la mécanique cantilever est utilisée, la molaire incluse est soumise non seulement à un moment de redressement, mais également à une force d'extrusion, ce qui pourrait provoquer une interférence occlusale avec la dent antagoniste. De plus, une force intrusive est appliquée aux dents sur lesquelles l'extrémité mésiale du cantilever est accrochée. Afin de minimiser ces effets indésirables lors du redressement molaire, l'utilisation des dispositifs d'ancrage temporaire a été préconisé (122-126).

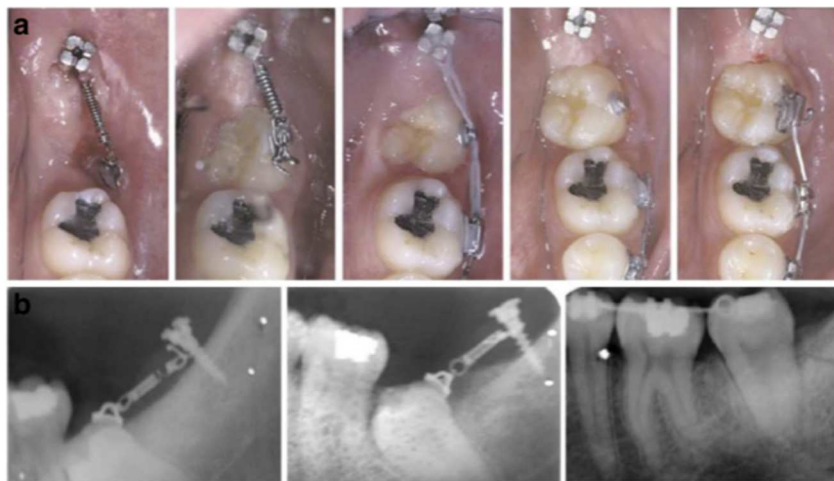Une revue systématique récente analyse les études sur le désenclavement ou la désinclusion des molaires mandibulaires à l'aide des mini-implants orthodontiques (122). Elle montre que les mini-implants (MI) constituent une alternative thérapeutique et offrent beaucoup d'avantages tels que la diminution des mouvements indésirables des techniques conventionnelles. L'ancrage direct est plus simple comparé à l'ancrage indirect car il nécessite uniquement un MI en ancrage et une attache sur la dent à redresser, minimisant ainsi l'inconfort du patient et réduisant également le temps sur le

fauteuil. Cependant, l'ancrage direct a des limites dans les cas de linguoversion ou de rotation (122).

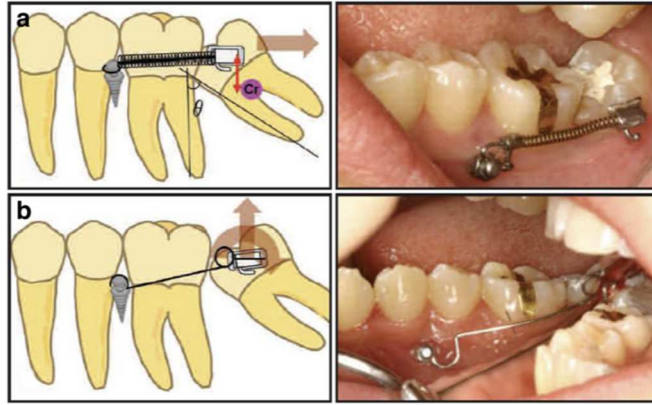
### 3.2.1. Redressement molaire par ancrage direct

Le MI (vis écrou ou vis bracket, pour pouvoir y insérer un arc) peut être posé sur le bord antérieur de la branche montante (Figure 40) ou au niveau inter-radicaire en mésiale la dent adjacente (Figure 41).

Le redressement molaire est atteint par l'utilisation soit d'une chaînette, soit des ressorts ou des auxiliaires de redressement.

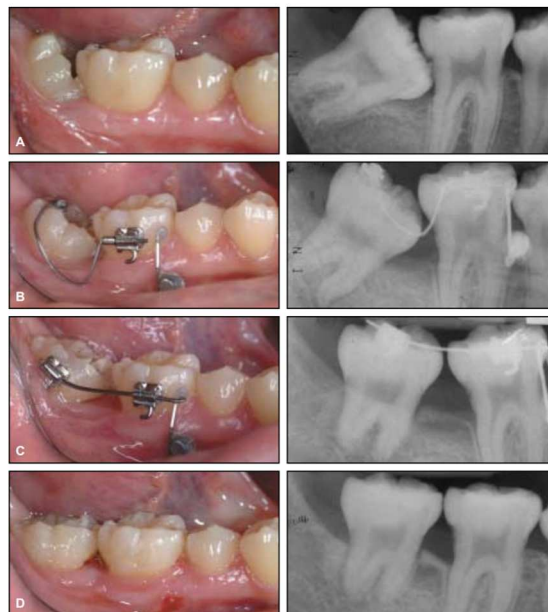


**Figure 40** : D'après GIANCOTTI *et al.* (2004) (125) : Redressement de la 37 incluse avec un MI et un ressort hélicoïdal fermé attaché à un bouton (a) Un MI en titane de 7 mm positionné sur le bord antérieur de la branche montante et chargé avec une force de 50 g sur un ressort hélicoïdal fermé en nickel-titane. Après l'extrusion de la couronne, la dent a été redressée par un appareil sectionnel fixe. (b) Radiographies d'évolution pendant le traitement.



**Figure 41** : D'après LEE *et al.* (2007) (127) : Redressement de la 37 enclavée avec ancrage MI, un ressort hélicoïdal ouvert et un ressort de redressement en acier inoxydable. (a) Étape 1 : Application d'une force de distalisation sur la 37 à partir d'un fil 0.016 SS et d'un ressort hélicoïdal ouvert (b) Étape 2 : redressement de la 37 avec un tip-back inséré sur un segment de fil 0.016 × 0.022 SS avec boucle de redressement.

### 3.2.2. Redressement molaire avec ancrage indirect (Figure 42)



**Figure 42** : D'après YUN *et al.* (2005) (128 )Redressement de la 47 enclavée par ressort de redressement TMA - un MI placé entre la 46 et la 45 est reliée à la 46 par un fil d'acier inoxydable servant d'ancrage indirect. A. Situation de début B. Après 3 semaine d'activation C. Après 2 mois de traitement, la 47 est collée d'un tube pour le nivellement D. Résultat final.



## 4. Les différentes situations cliniques

L'extraction des 4 PMP n'est pas systématique et peut-être à moduler en fonction de l'importance et la localisation de la MIH et en fonction des objectifs globaux du traitement orthodontique proprement dit.

### 4.1. Extraction des quatre PMP

#### 4.1.1. *Classe I*

La fermeture des espaces d'extraction se fait simultanément et de façon symétrique pour maintenir la classe I canine et molaire. Toutefois le contrôle de l'ancrage antérieur mandibulaire peut être perdu plus facilement que le maxillaire et s'instaure alors une classe II occlusale.

#### 4.1.2. *Classe II*

Les espaces d'extraction maxillaires vont pouvoir être utilisés pour le recul du secteur antérieur, récupérer la classe I canine et réduire le surplomb éventuel.

Il faut contrôler impérativement la dérive mésiale des SMP maxillaires pour éviter que ne se crée à nouveau des rapports molaires de classe II.

Si cela est assuré cette classe II postérieure sera réduite ou corrigée par la mésialisation des SMP mandibulaires. L'ancrage antérieur mandibulaire est primordial.

#### 4.1.3. *Classe III*

La classe I molaire sera obtenue par la mésialisation des SMP maxillaires.

Les espaces d'extraction mandibulaires vont permettre le recul du secteur antérieur pour corriger (si occlusion inversée) ainsi que pour obtenir la classe I canine.

Des TIM III vont permettre le contrôle de l'ancrage antérieur maxillaire et aider au recul antérieur mandibulaire.



#### 4.2. Extraction seule des PMP supérieures

La situation est assez simple à gérer car :

- La mésialisation des SMP est facile à obtenir.
- Il n'existe pas ou peu de problème des TMP maxillaires.
- Dans les classe II, les espaces d'extraction seront utilisés pour le recul du secteur antérieur et pour obtenir la classe I canine.

Cependant, dans les cas de classe III, elle est à proscrire pour éviter une perte d'ancrage antérieure et une perte de volume osseux qui affaibliraient encore plus un maxillaire souvent peu développé dans les classes III.

#### 4.3. Extraction seule des PMP inférieures

##### 4.3.1. *Classe I*

L'extraction des PMP inférieures est acceptable exclusivement si un ancrage antérieur important est assuré. En effet, la classe I molaire ne doit être obtenu que par la mésialisation de la SMP mandibulaire afin de conserver la classe I canine.

##### 4.3.2. *Classe II*

Dans un contexte de classe II occlusale, l'arcade mandibulaire est déjà en position distale par rapport à l'arcade maxillaire. La perte d'ancrage antérieur possible lors de la mésialisation des SMP mandibulaires accentuerait ce décalage, ce qui compliquerait grandement la correction de la classe II dans son ensemble.

C'est une contre-indication à la mésialisation des SMP et on privilégiera le maintien d'espace pour une réhabilitation implantaire en PMP, à l'âge adulte.

#### 4.3.3. *Classe III*

L'extraction des PMP inférieures est indiquée. Elle permettra le recul du secteur antérieur afin d'obtenir un meilleur rapport incisif et une classe I canine.

#### 4.4. Extraction asymétrique

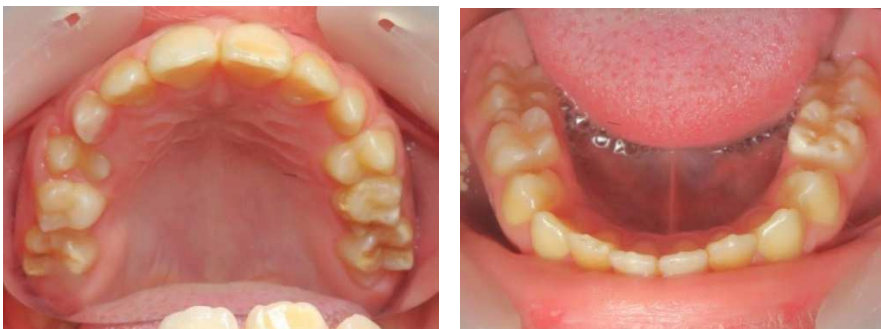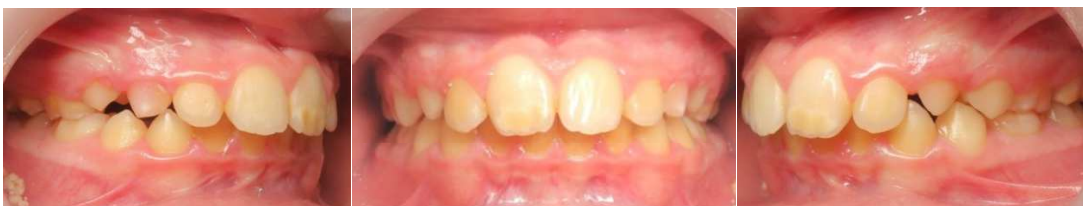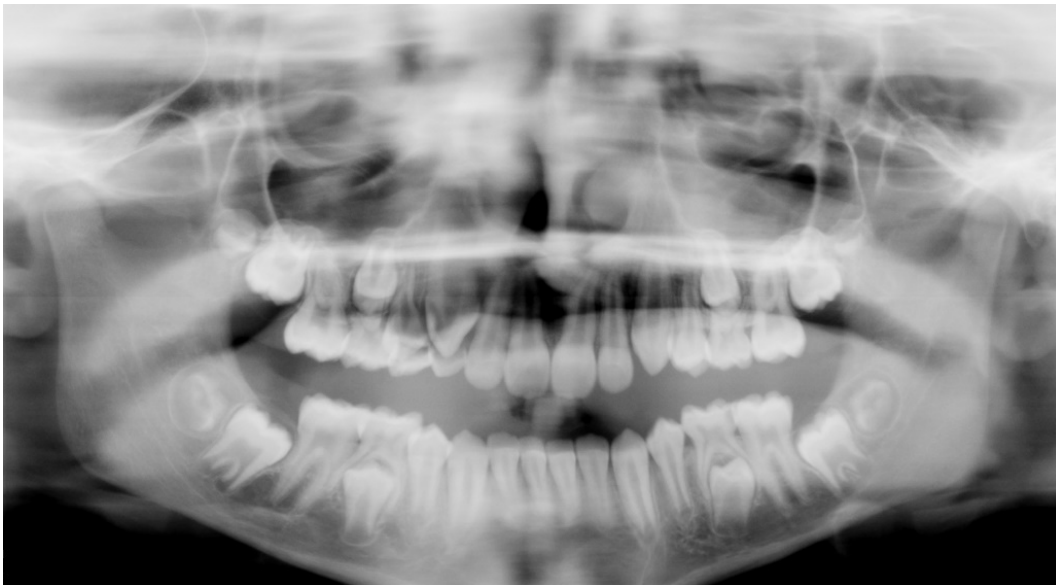Ce type d'extraction complique les gestions orthodontiques sur le contrôle du sens transversal, la symétrie des arcades et sur le centrage des milieux incisifs. Des mécaniques asymétriques seront appliquées et nécessitent très souvent des ancrages osseux (MI) pour éviter des effets parasites (inclinaison du plan d'occlusion par exemple).

## V. DISCUSSION

### 1. La MIH mérite-elle les extractions ?

- *Ne peut-on pas garder au long terme les premières molaires par traitement conservateur (coronaire ou endodontique) ?*

Exemple clinique : Patient de 12 ans, en retard d'éruption, des TMP très peu formées, des PMP légèrement atteintes de MIH, peu délabrées, peu ou pas de sensibilité.



Proposition du pédodontiste : extractions des PMP, moment idéal par rapport à la formation des SMP.

Ce cas clinique présente bien la problématique des extractions, peut être abusive, des PMP et la difficulté d'en comprendre la pertinence clinique par l'orthodontiste.

Concernant les traitements conservateurs, Elhennawy (127) réalise une revue systématique en 2016 analysant les modalités thérapeutiques de la MIH. Les résultats sur les molaires montrent que le taux d'échec annuel pour des scellements de sillon (sur une période de suivi moyenne de 4 ans) est le plus élevé (12%) tandis que celui des restaurations indirectes (5 ans de suivi) est le plus bas (1%). Ce taux descend à 4.3% pour des résines composites (4.5 ans de suivi) et à 1.3% pour des couronnes métalliques préformées (3.1 ans de suivi). Même si ce taux d'échec annuel peut être confondu avec le risque d'échec, car la sévérité de la MIH n'est pas notée dans toutes les études, les traitements destinés à des lésions sévères tels que les restaurations indirectes et des couronnes métalliques préformées présentent les taux d'échec les plus faibles.

Si une approche restauratrice doit être adoptée, une prise en charge endodontique pourrait être nécessaire lorsqu'une exposition pulpaire est notée après le retrait des tissus dentaires infectés ou lorsque le patient présente des signes cliniques et/ou radiographiques caractéristiques d'une atteinte pulpaire.

L'Académie américaine de dentisterie pédiatrique (AAPD) a proposé des guidelines sur la thérapie pulpaire des PMP immatures suggérant plusieurs techniques : pulpotomie (partielle et totale), pulpectomie, apexification et techniques régénératives (129). Malgré ces guidelines, leur utilisation chez les professionnels dentaires semble rester limitée (130).

Une revue systématique récente en 2020 (131), incluant 11 études, analyse le succès d'un traitement endodontique des PMP compromises chez les enfants âgés de moins de 16 ans. Ces PMP compromises englobent des PMP cariées et des PMP atteintes de la MIH. Le résultat montre que les pulpotomies ont un taux de réussite global de 91,1 %

(70%-100%), avec des pulpotomies partielles et totales rapportés à 91,3 % (78,5 % -100 %) et 90,5% (70%-100%), respectivement. Ceci suggère que les pulpotomies sont des techniques intéressantes étant donné qu'elles sont moins sensibles et plus rapides par rapport aux traitements endodontiques conventionnels et les techniques régénératives. Elles peuvent alors fournir une alternative d'une extraction facultative (131).

Il existe des preuves très limitées pour approuver l'efficacité des traitements endodontiques conventionnels.

Il ressort de cette dernière revue que les pulpectomies conventionnelles semblent être rarement employées par les praticiens chez les enfants car cette technique n'est abordée que dans une seule étude. Son taux de réussite de 36 % (bien qu'un petit nombre de cas (n = 10)) noté dans cette revue contraste fortement avec le taux de survie de 87 % (IC à 95 % : 82 %, 92 %) après 10 ans de suivi pour une pulpectomie conventionnelles des dents permanentes chez l'adulte (132).

Ce n'est pas surprenant que les molaires sont souvent plus difficiles à traiter chez les enfants avec une coopération limitée. Dans ces cas, l'extraction est probablement à privilégier par les praticiens.

➤ *Un traitement conservateur est-il si préjudiciable par rapport à un traitement orthodontique avec toutes les complications et de finition qu'il comprend ?*

	Avantages	Inconvénients
Traitement conservateur	<ul style="list-style-type: none"> <li>• Traitement non invasif</li> <li>• Réalisation simple et rapide</li> <li>• Les objectifs esthétiques et fonctionnels sont facilement atteints.</li> <li>• Possibilité de reprise en cas d'échec.</li> </ul>	<ul style="list-style-type: none"> <li>• Des corrections et des remplacements sont à prévoir sur le long terme (entre 3 et 5 ans).</li> <li>• Anesthésie est difficile donc risque de sensibilités et de douleurs persiste au cours du traitement.</li> </ul>
Extraction et traitement orthodontique (fermeture d'espace)	<ul style="list-style-type: none"> <li>• Pas de réhabilitation prévue.</li> <li>• Correction des problèmes orthodontiques associés</li> </ul>	<ul style="list-style-type: none"> <li>• Traitement invasif et non reproductible.</li> <li>• Traitement long, parfois en 2 temps</li> <li>• La mésialisation de la SMP n'est pas anodine.</li> <li>• Perte du guidage éruptif de la TMP si la mésialisation de la SMP est trop précoce.</li> <li>• Problème d'axe initial à gérer, notamment des TMP</li> <li>• La finition orthodontique est longue et complexe</li> <li>• Risque d'anomalies de forme de TMP</li> <li>• Coût élevé</li> </ul>

➤ *Répercussions occlusales non négligeables (133)*

Le calage, l'anatomie des molaires sont particuliers, l'extraction d'une ou plusieurs PMP va forcément créer une dysharmonie au sein de l'arcade et une perturbation de la qualité et de la stabilité de l'engrènement.

Ainsi :

- ✓ En cas d'extraction seule des PMP mandibulaires :
  - La répartition des charges occlusales est moins bonne car la cuspide mésio-palatine de la PMP maxillaire s'engrène dans la fosse marginale distale de la SMP mandibulaire.
  - Le dégagement moins facile de la cuspide mésio-palatine de la PMP maxillaire en latéralité non travaillante, du fait de la non-concordance des faces occlusales de la PMP maxillaire (en Y) et celle la SMP mandibulaire (cruciforme).
  - La cuspide d'appui mésio-palatine de la PMP maxillaire est distalée par rapport à la fosse centrale de la SMP mandibulaire ce qui peut entraîner une interférence en latéralité travaillante.
  - Les risques d'usure sont augmentés reflétant les difficultés d'engrènement et de mouvement car la cuspide mésio-vestibulaire de la PMP maxillaire crée une fosse plus large au niveau de la face occlusale de la SMP mandibulaire.

Pour améliorer ces problèmes, on peut créer un diastème entre la SPmP et la SMP mandibulaires, et entre la SMP et la TMP maxillaires.

Enfin, un meulage sélectif peut minimiser ces problèmes.

- ✓ En cas d'extraction seule des PMP maxillaires
  - La cuspide centro-vestibulaire de la PMP mandibulaire est rarement calée dans la fosse centrale de la SMP maxillaire qui est déportée mésialement.

- En général la TMP maxillaire est trop courte, avec peu d'acuité cuspidienne et aura une relation de tangente au niveau de la SMP mandibulaire.
- ✓ En cas d'extraction des 4 PMP
  - Moins d'interférences occlusales mais instabilité occlusale importante
  - On observe souvent un diastème entre SPmP et SMP maxillaires.

## 2. Quelles lignes directrices pouvons-nous suivre à la lumière des problèmes soulevés ?

- *Si une ou deux PMP atteintes de MIH, notamment les PMP mandibulaires : privilégier les soins conservateurs quand ils sont possibles ou des solutions implantaires.*

En effet, un traitement conservateur est généralement plus simple et plus rapide à réaliser. Il évite d'avoir à gérer, notamment dans un cas d'extraction d'une ou deux PMP dans les secteurs d'arcade opposés, des déplacements asymétriques qui nécessitent bien souvent une mécanique complexe, le tout associé à la difficulté de mise en place des SMP et TMP mandibulaires.

- *limiter au maximum les extractions des PMP mandibulaires en cas de classe II occlusale marquée non chirurgicale.*

Le risque d'accentuation de la classe II est important par perte d'ancrage antérieur mandibulaire et postérieur maxillaire, comme expliqué dans la partie IV 4.3.2

- *Temporiser au maximum avant l'extraction des PMP pour permettre un bon guidage éruptif des TMP et leur formation coronaire pleine.*

L'extraction des PMP est conseillée entre 8,5 ans et 11 ans par plusieurs auteurs afin de favoriser l'éruption et la mésialisation spontanée des SMP. Or, cette mésialisation trop précoce entraîne une perte de guidage éruptif pour les TMP. Plus la SMP se



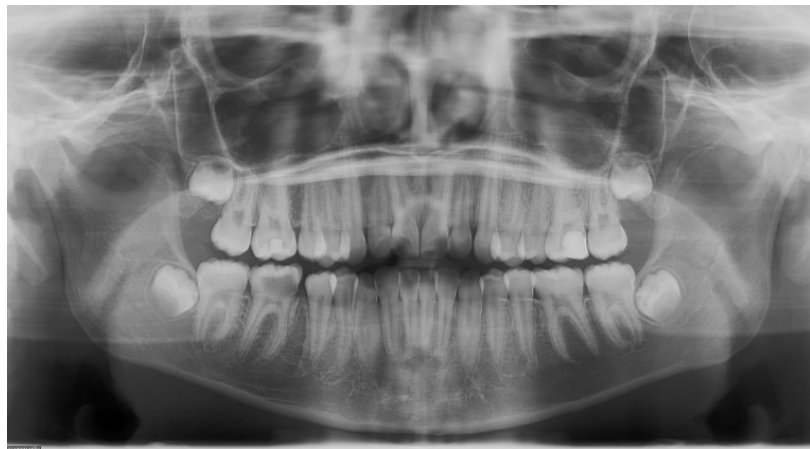mésiale, plus la TMP s'incline vers l'avant. Ce problème d'axe de la TMP entraîne par la suite un enclavement ou une inclusion de la TMP.

De plus, l'image radiographique des TMP vers 8 à 10 ans ne donne pas toutes les informations sur leurs formes. Une anomalie de forme des TMP rend compliquée leur mise en occlusion avec leurs antagonistes.

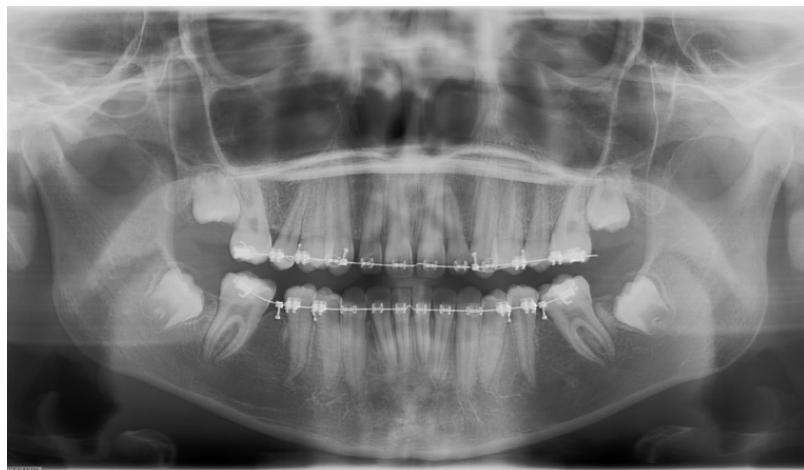Il faut aussi s'assurer de leur présence avant extraction des PMP.

Exemple clinique :

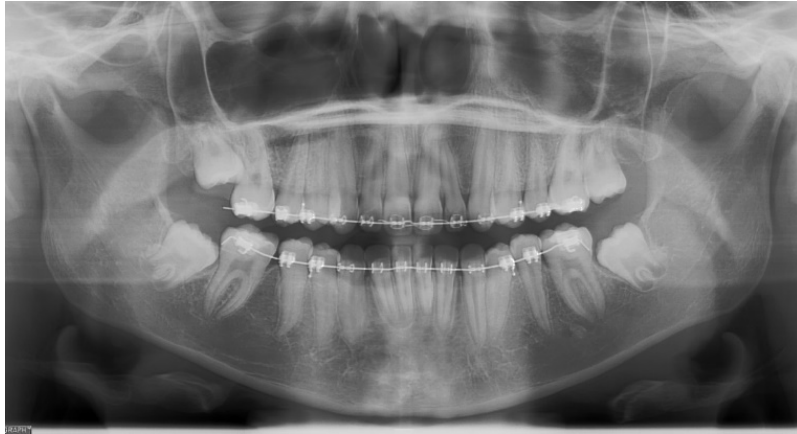- ✓ Cas d'extraction des 4 PMP avec troubles d'éruption de certaines TMP



Caries importantes sur 26 et 46 dans un contexte de classe I occlusale

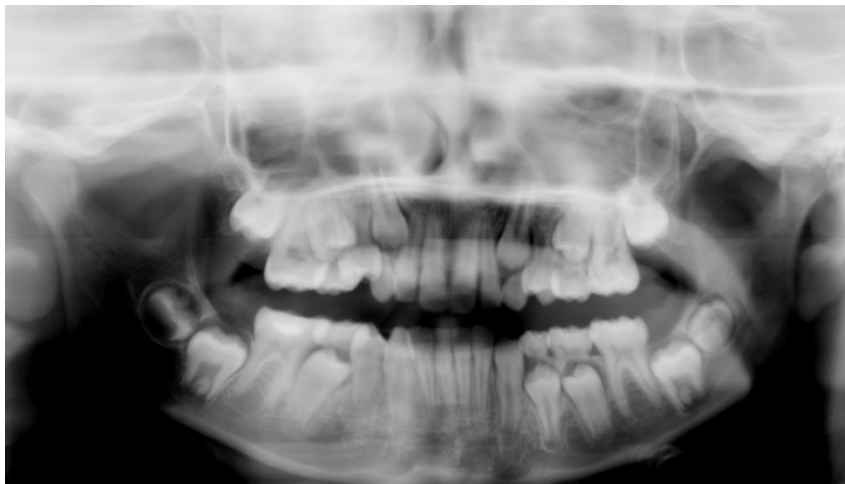

La mésialisation des SMP est réalisée après l'extraction des 4 PMP.

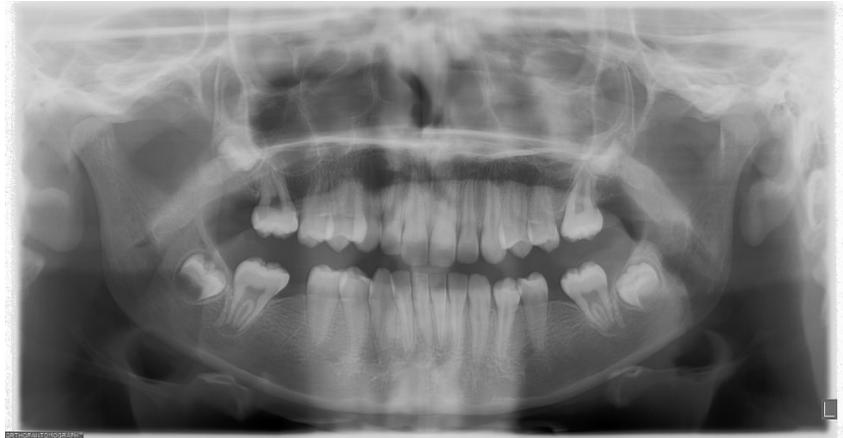

L'évolution naturelle des TMP n'est pas favorable : 18 se mésioverse et risque d'enclavement de 38 et 48.

- ✓ Cas d'extraction des 4 PMP avec les TMP très en retard d'évolution



Lors de la décision d'extraction des PMP par le pédodontiste, les 18 et 28 ne sont qu'à l'état de trace, sans garantie de développement.



Après l'extraction des 4 PMP : mésialisation naturelle quasi complète des SMP maxillaires, mésoversion et faible mésialisation des SMP mandibulaires.

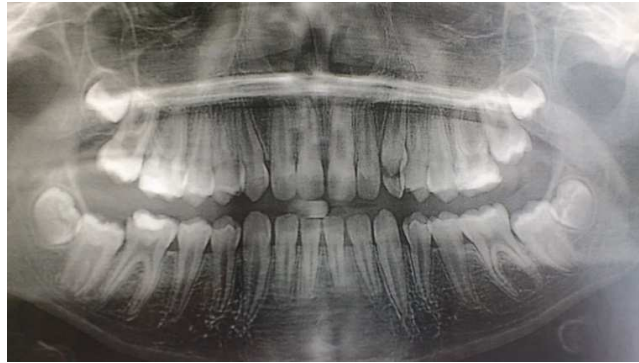
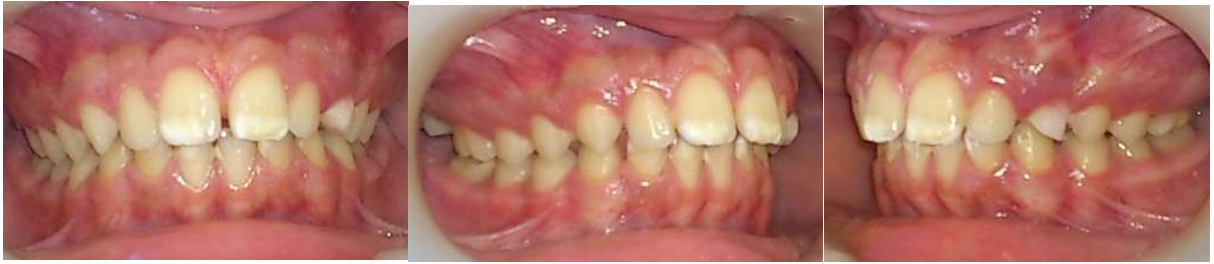28 se forme mais avec un fort retard d'évolution, ce qui peut compromettre sa mise en place occlusale et son rôle fonctionnel en position de seconde molaire.

- *Si l'extraction des PMP mandibulaires précoces est nécessaire, on ne cherche pas forcément une mésialisation naturelle maximale des SMP, quitte à bloquer la SMP (en utilisant un arc lingual par exemple) après son éruption pour limiter une mésialisation trop rapide, qui peut être préjudiciable au guidage de la TMP.*

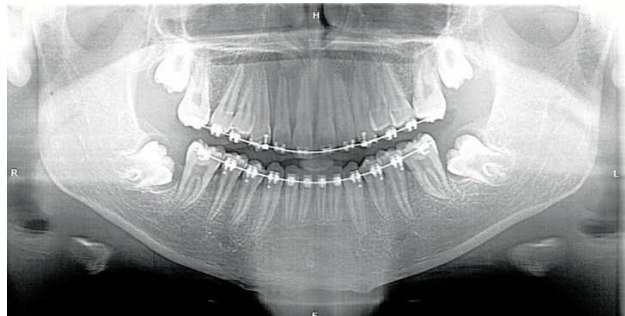
Le traitement orthodontique global est ainsi différé à un moment optimal pour associer prise en charge du problème MIH (fin de la mésialisation des SMP et mise en place des TMP) et prise en charge des troubles orthodontiques autres. Cela dans l'optique de réduire la durée du traitement et de la limiter à une seule phase de soins ainsi que d'en minimiser la complexité.

*Ainsi : Ne vaut-il pas mieux attendre une plus grande formation des TMP, quitte à avoir moins de mésialisation naturelle mais moins de problème d'axes à gérer ?*

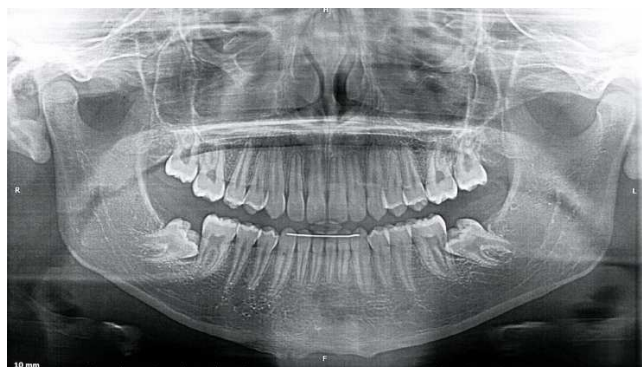Exemple clinique : Patient de 13 ans présente une MIH avec atteinte modérée 16/26/46.



Après l'extraction des 4 PMP, la mésialisation des SMP a été réalisé.



A la fin du traitement, les TMP mandibulaires sont mésioversées et incluses. Leur désinclusion a été nécessaire lors d'une reprise de traitement actif, alors que l'ensemble du traitement orthodontique était terminé et le patient en contention.



- *L'extraction des PMP dans le cadre de MIH et sa compensation par traitement orthodontique doit être contre-indiquée, du fait de la longueur du traitement, dans les cas de défaut d'hygiène ou de manque de motivation de l'enfant et/ ou des parents.*

La conservation des PMP le plus longtemps possible, ou leur remplacement par une solution prothétique sont alors les solutions thérapeutiques.

## **VI. CONCLUSION**

En s'appuyant sur les cas cliniques, sur les résultats des études et la comparaison avec les résultats des alternatives thérapeutiques, cette thèse remet en question la décision d'extraction des PMP atteintes de la MIH.

Elle démontre que le traitement des PMP atteintes de MIH doit se faire selon un gradient thérapeutique, de la prévention-traitement conservateur jusqu'à l'extraction. Cette dernière doit être le dernier recours, et sa décision toujours prise en concertation avec l'orthodontiste. La décision d'extraction des PMP dans le cadre de traitement de MIH ne peut se faire seulement en se basant sur l'évolution des SMP mais doit intégrer obligatoirement la gestion de la mise en occlusion des TMP.

La littérature concernant ce problème clinique est très limitée, cette thèse le met en évidence mais une étude prospective serait nécessaire pour mieux l'appréhender.

## Références

1. Weerheijm KL, Jälevik B, Alaluusua S. Molar-incisor hypomineralisation. *Caries research*. 2001;35(5):390-1.
2. Weerheijm KL, Duggal M, Mejàre I, Papagiannoulis L, Koch G, Martens LC, et al. Judgement criteria for molar incisor hypomineralisation (MIH) in epidemiologic studies: a summary of the European meeting on MIH held in Athens, 2003. *European journal of paediatric dentistry*. 2003;4(3):110-3.
3. Jälevik B, Klingberg GA. Dental treatment, dental fear and behaviour management problems in children with severe enamel hypomineralization of their permanent first molars. *International journal of paediatric dentistry*. 2002;12(1):24-32.
4. Ghanim AM, Manton DJ, Morgan MV, Mariño RJ, Bailey DL. Trends of oral health care and dental treatment needs in relation to molar incisor hypomineralisation defects: a study amongst a group of Iraqi schoolchildren. *European archives of paediatric dentistry : official journal of the European Academy of Paediatric Dentistry*. 2012;13(4):171-8.
5. Weerheijm KL. Molar incisor hypomineralization (MIH): clinical presentation, aetiology and management. *Dental update*. 2004;31(1):9-12.
6. Lygidakis NA. Treatment modalities in children with teeth affected by molar-incisor enamel hypomineralisation (MIH): A systematic review. *European archives of paediatric dentistry : official journal of the European Academy of Paediatric Dentistry*. 2010;11(2):65-74.
7. Elhennawy K, Schwendicke F. Managing molar-incisor hypomineralization: A systematic review. *Journal of dentistry*. 2016;55:16-24.
8. Rouas P, Bandon D. Les hypominéralisations molaires-incisives. 2010:13-20.
9. Kotsanos N, Kaklamanos EG, Arapostathis K. Treatment management of first permanent molars in children with Molar-Incisor Hypomineralisation. *European journal of paediatric dentistry*. 2005;6(4):179-84.
10. Da Cunha Coelho ASE, Mata PCM, Lino CA, Macho VMP, Areias C, Norton A, et al. Dental hypomineralization treatment: A systematic review. *Journal of esthetic and restorative dentistry : official publication of the American Academy of Esthetic Dentistry [et al]*. 2019;31(1):26-39.
11. Mathu-Muju K, Wright JT. Diagnosis and treatment of molar incisor hypomineralization. *Compendium of continuing education in dentistry (Jamesburg, NJ : 1995)*. 2006;27(11):604-10; quiz 11.

12. Craveia J, Garot E, Rouas P. Les MIH en pratique. *L'Orthodontiste* 2018;7(2): 37-8.
13. Jälevik B, Möller M. Evaluation of spontaneous space closure and development of permanent dentition after extraction of hypomineralized permanent first molars. *International journal of paediatric dentistry*. 2007;17(5):328-35.
14. Courson F, Douyere D. La première molaire permanente délabrée chez l'enfant : conserver, temporiser ou extraire ?. *Revue Francophone d'odontologie pédiatrique*. 2008;3(3):103- 10.
15. Craveia J, Rouas P, Carat T, Manton DJ, Boileau MJ, Garot E. Knowledge and Management of First Permanent Molars with Enamel Hypomineralization among Dentists and Orthodontists. *The Journal of clinical pediatric dentistry*. 2020;44(1):20-7.
16. Ghanim A, Elfrink M, Weerheijm K, Mariño R, Manton D. A practical method for use in epidemiological studies on enamel hypomineralisation. *European archives of paediatric dentistry : official journal of the European Academy of Paediatric Dentistry*. 2015;16(3):235-46.
17. Hernandez M, Boj JR, Espasa E. Do We Really Know the Prevalence of MIH? *The Journal of clinical pediatric dentistry*. 2016;40(4):259-63.
18. Schwendicke F, Elhennawy K, Reda S, Bekes K, Manton DJ, Krois J. Global burden of molar incisor hypomineralization. *Journal of dentistry*. 2018;68:10-8.
19. Zhao D, Dong B, Yu D, Ren Q, Sun Y. The prevalence of molar incisor hypomineralization: evidence from 70 studies. *International journal of paediatric dentistry*. 2018;28(2):170-9.
20. Elfrink ME, Ghanim A, Manton DJ, Weerheijm KL. Standardised studies on Molar Incisor Hypomineralisation (MIH) and Hypomineralised Second Primary Molars (HSPM): a need. *European archives of paediatric dentistry : official journal of the European Academy of Paediatric Dentistry*. 2015;16(3):247-55.
21. Garot E, Denis A, Delbos Y, Manton D, Silva M, Rouas P. Are hypomineralised lesions on second primary molars (HSPM) a predictive sign of molar incisor hypomineralisation (MIH)? A systematic review and a meta-analysis. *Journal of dentistry*. 2018;72:8-13.
22. Chawla N, Messer LB, Silva M. Clinical studies on molar-incisor-hypomineralisation part 2: development of a severity index. *European archives of paediatric dentistry : official journal of the European Academy of Paediatric Dentistry*. 2008;9(4):191-9.
23. Elhennawy K, Manton DJ, Crombie F, Zaslansky P, Radlanski RJ, Jost-Brinkmann PG, et al. Structural, mechanical and chemical evaluation of molar-incisor hypomineralization-affected enamel: A systematic review. *Archives of oral biology*. 2017;83:272-81.



24. Bullio Fragelli CM, Jeremias F, Feltrin de Souza J, Paschoal MA, de Cássia Loiola Cordeiro R, Santos-Pinto L. Longitudinal Evaluation of the Structural Integrity of Teeth Affected by Molar Incisor Hypomineralisation. *Caries research*. 2015;49(4):378-83.
25. Giuca MR, Cappè M, Carli E, Lardani L, Pasini M. Investigation of Clinical Characteristics and Etiological Factors in Children with Molar Incisor Hypomineralization. *International journal of dentistry*. 2018(4):1-5.
26. Cabral RN, Nyvad B, Soviero V, Freitas E, Leal SC. Reliability and validity of a new classification of MIH based on severity. *Clinical oral investigations*. 2020;24(2):727-34.
27. Garot E, Delbos Y, Rouas P. Les hypominéralisations, un nouveau défi pour le praticien. *Information dentaire*. 2019;16:42-8.
28. Prasad M, Laouina S, El Alloussi M, Dollfus H, Bloch-Zupan A. Amelogenesis imperfecta: 1 family, 2 phenotypes, and 2 mutated genes. *Journal of dental research*. 2016;95(13):1457-63.
29. Silva MJ, Scurrah KJ, Craig JM, Manton DJ, Kilpatrick N. Etiology of molar incisor hypomineralization - A systematic review. *Community dentistry and oral epidemiology*. 2016;44(4):342-53.
30. Crombie F, Manton D, Kilpatrick N. Aetiology of molar-incisor hypomineralization: a critical review. *International journal of paediatric dentistry*. 2009;19(2):73-83.
31. Whatling R, Fearn JM. Molar incisor hypomineralization: a study of aetiological factors in a group of UK children. *International journal of paediatric dentistry*. 2008;18(3):155-62.
32. Jedeon K, De la Dure-Molla M, Brookes SJ, Loiodice S, Marciano C, Kirkham J, et al. Enamel defects reflect perinatal exposure to bisphenol A. *The American journal of pathology*. 2013;183(1):108-18.
33. Kühnisch J, Thiering E, Heitmüller D, Tiesler CM, Grallert H, Heinrich-Weltzien R, et al. Genome-wide association study (GWAS) for molar-incisor hypomineralization (MIH). *Clinical oral investigations*. 2014;18(2):677-82.
34. Jeremias F, Koruyucu M, Kuchler EC, Bayram M, Tuna EB, Deeley K, et al. Genes expressed in dental enamel development are associated with molar-incisor hypomineralization. *Archives of oral biology*. 2013;58(10):1434-42.
35. Fagrell TG, Lingström P, Olsson S, Steiniger F, Norén JG. Bacterial invasion of dentinal tubules beneath apparently intact but hypomineralized enamel in molar teeth with molar incisor hypomineralization. *International journal of paediatric dentistry*. 2008;18(5):333-40.

36. Fagrell TG, Salmon P, Melin L, Norén JG. Onset of molar incisor hypomineralization (MIH). *Swedish dental journal*. 2013;37(2):61-70.
37. Fagrell TG, Dietz W, Jälevik B, Norén JG. Chemical, mechanical and morphological properties of hypomineralized enamel of permanent first molars. *Acta odontologica Scandinavica*. 2010;68(4):215-22.
38. Fearne J, Anderson P, Davis GR. 3D X-ray microscopic study of the extent of variations in enamel density in first permanent molars with idiopathic enamel hypomineralisation. *British dental journal*. 2004;196(10):634-8; discussion 25.
39. Mahoney EK, Rohanizadeh R, Ismail FS, Kilpatrick NM, Swain MV. Mechanical properties and microstructure of hypomineralised enamel of permanent teeth. *Biomaterials*. 2004;25(20):5091-100.
40. Xie Z, Kilpatrick NM, Swain MV, Munroe PR, Hoffman M. Transmission electron microscope characterisation of molar-incisor-hypomineralisation. *Journal of materials science Materials in medicine*. 2008;19(10):3187-92.
41. Suckling GW, Nelson DG, Patel MJ. Macroscopic and scanning electron microscopic appearance and hardness values of developmental defects in human permanent tooth enamel. *Advances in dental research*. 1989;3(2):219-33.
42. Jälevik B, Dietz W, Norén JG. Scanning electron micrograph analysis of hypomineralized enamel in permanent first molars. *International journal of paediatric dentistry*. 2005;15(4):233-40.
43. William V, Messer LB, Burrow MF. Molar incisor hypomineralization: review and recommendations for clinical management. *Pediatric dentistry*. 2006;28(3):224-32.
44. Ong DC, Bleakley JE. Compromised first permanent molars: an orthodontic perspective. *Australian dental journal*. 2010;55(1):2-14; quiz 105.
45. Arbonneau F, Foray H. Hypominéralisation Molaires Incisives. EMC (Elsevier Masson SAS, Paris) Médecine Buccale. 2010.
46. Grossi JA, Cabral RN, Leal SC. Caries Experience in Children with and without Molar-Incisor Hypomineralisation: A Case-Control Study. *Caries research*. 2017;51(4):419-24.
47. Vargas-Ferreira F, Salas MM, Nascimento GG, Tarquinio SB, Faggion CM, Jr., Peres MA, et al. Association between developmental defects of enamel and dental caries: A systematic review and meta-analysis. *Journal of dentistry*. 2015;43(6):619-28.
48. Milgrom P, Riedy CA, Weinstein P, Tanner AC, Manibusan L, Bruss J. Dental caries and its relationship to bacterial infection, hypoplasia, diet, and oral hygiene in 6- to 36-month-old children. *Community dentistry and oral epidemiology*. 2000;28(4):295-306.

49. Ekanayake L, Van der Hoek W. Dental caries and developmental defects of enamel in relation to fluoride levels in drinking water in an arid area of Sri Lanka. *Caries research*. 2002;36(6):398-404.
50. Ellwood RP, O'Mullane DM. Association between dental enamel opacities and dental caries in a north Wales population. *Caries research*. 1994;28(5):383-7.
51. Dantas-Neta NB, Moura LF, Cruz PF, Moura MS, Paiva SM, Martins CC, et al. Impact of molar-incisor hypomineralization on oral health-related quality of life in schoolchildren. *Brazilian oral research*. 2016;30(1):e117.
52. Reibel A, Garret-Bernardin A, Lebas V, Jung S, Maniere M-C. Approches thérapeutiques de l'Hypominéralisation Molaires Incisives: HMI. *RFOP Revue francophone d'odontologie pédiatrique*. 2006;1(4):181-7.
53. Gordan V, Vargas M, Denehy G. Interfacial ultrastructure of the resin-enamel region of three adhesive systems. *American journal of dentistry*. 1998;11(1):13-6.
54. Hannig M, Reinhardt K, Bott B. Self-etching primer vs phosphoric acid: an alternative concept for composite-to-enamel bonding. *Operative dentistry*. 1999;24:172-80.
55. Torii Y, Itou K, Nishitani Y, Ishikawa K, Suzuki K. Effect of phosphoric acid etching prior to self-etching primer application on adhesion of resin composite to enamel and dentin. *American Journal of Dentistry*. 2002;15(5):305-8.
56. Lehmann N. La première molaire permanente. Préserver... restaurer... remplacer. 2008;19(4):333.
57. Berthault G, Durand A, Lasfargues J, Decup F. Les nouveaux composites: évaluation et intérêts cliniques pour les restaurations en technique directe. *Revue d'odonto-stomatologie (Paris)*. 2008;37(3):177-97.
58. Ngo NC Opsahl-vital S. Intervention minimale en cariologie. La place des ciments verre ionomère. *Réalités Cliniques*. 2012;23(3):237-9.
59. Ouatik N. Intérêt des couronnes préfabriquées en zircone pour la restauration des dents temporaires. *Rev Francoph Odontol Pediatr*. 2013;8(4):156-61.
60. Dahan L, Raux F. Pourquoi et quand faire un inlay-onlay. *Inf Dent*. 2010;34:19-26.
61. Deniaud C. Les indications des Inlays-Onlays . [Diplôme d'état de docteur en chirurgie dentaire]. : Université de Nantes; 2013.
62. Briand A, Ropartz J. Premières molaires permanentes chez les sujets jeunes. [Diplôme d'état de docteur en chirurgie dentaire]: Université de Rennes; 2016.
63. Fron Chabouis H, Prot C, Attal J. Restauration partielle indirecte: composite ou céramique. *Réalités Cliniques*. 2014;25(4):297-306.

64. Gill DS, Lee RT, Tredwin CJ. Treatment planning for the loss of first permanent molars. *Dental update*. 2001;28(6):304-8.
65. Saber AM, Altoukhi DH, Horaib MF, El-Housseiny AA, Alamoudi NM, Sabbagh HJ. Consequences of early extraction of compromised first permanent molar: a systematic review. *BMC oral health*. 2018;18(1):1-15
66. Demirjian A, Goldstein H, Tanner JM. A new system of dental age assessment. *Human biology*. 1973:211-27.
67. Crabb JJ, Rock WP. Treatment planning in relation to the first permanent molar. *British dental journal*. 1971;131(9):396-401.
68. Eichenberger M, Erb J, Zwahlen M, Schätzle M. The timing of extraction of non-restorable first permanent molars: a systematic review. *European journal of paediatric dentistry*. 2015;16(4):272-8.
69. Bassigny F. Que faire en présence d'une première molaire très délabrée ou déjà extraite ? Plaidoyer pour l'option orthodontique. *Rev Odontostomatol Paris* 2008:135-48.
70. Coulomb E, Hurel C, Portier R. Extraction raisonnée de la première molaire permanente. *Pédodontie. Stratégie thérapeutique XXVIe journées internationales de la société française de pédodontie Montpellier*. 1994.
71. Bassigny F. Les traitements avec extraction des premières molaires: Edition de la société française d'orthopédie dento-faciale; 1979.
72. Teo T, Ashley P, Parekh S, Noar J. The evaluation of spontaneous space closure after the extraction of first permanent molars. *European Archives of Paediatric Dentistry*. 2013;14(4):207-12.
73. Teo TK-Y, Ashley PF, Derrick D. Lower first permanent molars: developing better predictors of spontaneous space closure. *European journal of orthodontics*. 2016;38(1):90-5.
74. Matteson SR, Kantor ML, Proffit WR. Extreme distal migration of the mandibular second bicuspid. A variant of eruption. *The Angle orthodontist*. 1982;52(1):11-8.
75. Conway M, Petrucci D. Three cases of first permanent molar extractions where extraction of the adjacent second deciduous molar is also indicated. *Dental update*. 2005;32(6):338-42.
76. Rahhal AA. Extraction timing of heavily destructed upper first permanent molars. *Open J Stomatol*. 2014.
77. Deniaud Ch, Brulin F. Étude clinique des mésioversions molaires. *Rev Orthop Dento Faciale*. 1974.

78. Innes N, Borrie F, Bearn D, Evans D, Rauchhaus P, McSwiggan S, Foster Page L, Hogarth F. Should I eXtract Every Six dental trial (SIXES): study protocol for a randomized controlled trial. *Trials*. February 2013;14(1):59
79. Defretin A. Extraction des premières molaires permanentes dans la thérapeutique de l'hypominéralisation molaires-incisives : prise en charge et suivi des enfants opérés au bloc opératoire du CHRU de Brest. [Diplôme d'état de docteur en chirurgie dentaire]: Université de Brest; 2017.
80. Thunold K. Early loss of the first molars 25 years after. *Rep Congr Eur Orthod Soc*. 1970:349-365.
81. Normando D, Cavavami C. The influence of bilateral lower first permanent molar loss on dentofacial morphology – a cephalometric study. *Dental Press J Orthod*. 2010.
82. Halicioğlu K, Toptas O, Akkas I, Celikoglu M. Permanent first molar extraction in adolescents and young adults and its effect on the development of third molar. *Clinical oral investigations*. 2014;18(5):1489-94.
83. Ay S, Açar U, Bıçakçı AA, Köşger HH. Changes in mandibular third molar angle and position after unilateral mandibular first molar extraction. *American journal of orthodontics and dentofacial orthopedics*. 2006;129(1):36-41.
84. Yavuz I, Baydaş B, İkbâl A, Dağsuyu İM, Ceylan İs. Effects of early loss of permanent first molars on the development of third molars. *American journal of orthodontics and dentofacial orthopedics*. 2006;130(5):634-8.
85. Raghoobar GM, Boering G, Vissink A, Stegenga B. Eruption disturbances of permanent molars: a review. *Journal of oral pathology & medicine : official publication of the International Association of Oral Pathologists and the American Academy of Oral Pathology*. 1991;20(4):159-66.
86. Douyère D, Courson F. La première molaire permanente délabrée chez l'enfant : conserver, temporiser ou extraire ? . *Rev Francoph Odontol Pédiatr*. 2008;3(3):103-10.
87. Legris S. Extraction de la première molaire permanente et incidences orthodontiques *Rev Orthop Dento Faciale*. 2019.
88. Hans MG, Groisser G, Damon C, Amberman D, Nelson S, Palomo JM. Cephalometric changes in overbite and vertical facial height after removal of 4 first molars or first premolars. *American journal of orthodontics and dentofacial orthopedics*. 2006;130(2):183-8.
89. Bimboire J. Première molaire permanente immature : mise à jour des connaissances actuelles. (Thèse de Doctorat en Chirurgie dentaire n° 64). : UFR odontologie Bordeaux 2013.

90. Elsheikh M, Ali A. Planned extraction of first permanent molars during late childhood: a clinical note and mini-review. *Dent Oral Craniofac Res.* 2015;1(3):77-80.
91. Çağlaroğlu M, Kilic N, Erdem A. Effects of early unilateral first molar extraction on skeletal asymmetry. *American journal of orthodontics and dentofacial orthopedics.* 2008;134(2):270-5.
92. Alkhadra T. A systematic review of the consequences of early extraction of first permanent first molar in different mixed dentition stages. *Journal of International Society of Preventive & Community Dentistry.* 2017;7(5):223.
93. Mac Even JD, Burke PH. Aspects thérapeutiques de l'extraction de la première molaire permanente. *Orthodontie Française.* 1969;40:29-85.
94. Richardson A. Spontaneous changes in the incisor relationship following extraction of lower first permanent molars. *British journal of orthodontics.* 1979;6(2):85-90.
95. Bonnet A, Lopez I, Berthet A, Jacquelin L. Conserver ou extraire une dent de 6 ans «compromise» chez l'enfant. *Fil Dent.* 2013;82:36-7.
96. Devoize L. L'inclusion dentaire : définitions, fréquences, causes. *Réalités Cliniques* 2008(1):5-10.
97. Cassetta M, Altieri F. The influence of mandibular third molar germectomy on the treatment time of impacted mandibular second molars using brass wire: a prospective clinical pilot study. *International journal of oral and maxillofacial surgery.* 2017;46(7):905-11.
98. Suri L, Gagari E, Vastardis H. Delayed tooth eruption: pathogenesis, diagnosis, and treatment. A literature review. *American Journal of Orthodontics and Dentofacial Orthopedics.* 2004;126(4):432-45.
99. Mah M, Takada K. Gestion orthodontique de l'inclusion de la seconde molaire mandibulaire. *Orthodontie Française.* 2016;87(3).
100. Messica L. Traitement des deuxièmes molaires incluses. *Revue d'Orthopédie Dento-Faciale.* 2015;49(3):255-60.
101. Bishara SE, Andreasen G. Third molars: a review. *American journal of orthodontics.* 1983;83(2):131-7.
102. Grover PS, Lorton L. The incidence of unerupted permanent teeth and related clinical cases. *Oral Surgery, Oral Medicine, Oral Pathology.* 1985;59(4):420-5.
103. Andreasen JO, Petersen JK, Laskin DM. *Textbook And Color Atlas of Tooth Impaction: Diagnosis, Treatment And Prevention.* 1997.

104. Cavanaugh JJ. Third molar changes following second molar extractions. *The Angle orthodontist*. 1985;55(1):70-6.
105. Richardson M. The development of third molar impaction. *British journal of orthodontics*. 1975;2(4):231-4.
106. Ricketts RM. A principle of arcial growth of the mandible. *The Angle orthodontist*. 1972;42(4):368-86.
107. Silling G. Development and eruption of the mandibular third molar and its response to orthodontic therapy. *The Angle orthodontist*. 1973;43(3):271-8.
108. Ghaemina H, Nienhuijs ME, Toedtling V, Perry J, Tummers M, Hoppenreijts TJ, et al. Surgical removal versus retention for the management of asymptomatic disease-free impacted wisdom teeth. *The Cochrane database of systematic reviews*. 2020;5(5):Cd003879.
109. Nanda RS, Tosun YS. *Biomechanics in orthodontics. Principles and practice* Hanover Park IL: Quintessence Publishing Co. 2010:38-9.
110. Jacobs C, Jacobs-Müller C, Luley C, Erbe C, Wehrbein H. Orthodontic space closure after first molar extraction without skeletal anchorage. *Journal of Orofacial Orthopedics/Fortschritte der Kieferorthopädie*. 2011;72(1):51-60.
111. Bayram M, Özer M, Arici S. Effects of first molar extraction on third molar angulation and eruption space. *Oral Surgery, Oral Medicine, Oral Pathology, Oral Radiology, and Endodontology*. 2009;107(2):e14-e20.
112. Turley PK. The management of mesially inclined/impacted mandibular permanent second molars. *Journal of the World Federation of Orthodontists*. 2020;9(3):S45-S53.
113. Shapira Y, Borell G, Nahlieli O, Kuftinec MM. Uprighting mesially impacted mandibular permanent second molars. *The Angle orthodontist*. 1998;68(2):173-8.
114. Sawicka M, Racka-Pilszak B, Rosnowska-Mazurkiewicz A. Uprighting partially impacted permanent second molars. *The Angle orthodontist*. 2007;77(1):148-54.
115. Majourau A, Norton LA. Uprighting impacted second molars with segmented springs. *American Journal of Orthodontics and Dentofacial Orthopedics*. 1995;107(3):235-8.
116. Saito CT, Pereira ALP, Varanda T, Panzarini SR, Bernabe PFE, de Mendonca MR. Uprighting impacted mandibular second molars with orthodontic elastic separating rings. *Quintessence International*. 2009;40(5).
117. Bach RM. Non-surgical uprighting of mesially impacted lower molars. *Journal of clinical orthodontics*. 2011;45(12):679-81.

118. Going Jr RE, Reyes-Lois DB. Surgical exposure and bracketing technique for uprighting impacted mandibular second molars. *Journal of oral and maxillofacial surgery*. 1999;57(2):209-12.
119. Eckhart JE. Orthodontic uprighting of horizontally impacted mandibular second molars. *Journal of clinical orthodontics*. 1998;32(10):621-4.
120. Sinha PK, Nanda RS, Ghosh J, Bazakidou E. Uprighting fully impacted mandibular second molars. *Journal of clinical orthodontics*. 1995;29(5):316-8.
121. Mah S-J, Won P-J, Nam J-H, Kim E-C, Kang Y-G. Uprighting mesially impacted mandibular molars with 2 miniscrews. *American Journal of Orthodontics and Dentofacial Orthopedics*. 2015;148(5):849-61.
122. Magkavali-Trikka P, Emmanouilidis G, Papadopoulos MA. Mandibular molar uprighting using orthodontic miniscrew implants: a systematic review. *Progress in orthodontics*. 2018;19(1):1-12.
123. Barros SE, Janson G, Chiqueto K, Ferreira E, Rösing C. Expanding torque possibilities: A skeletally anchored torqued cantilever for uprighting “kissing molars”. *American Journal of Orthodontics and Dentofacial Orthopedics*. 2018;153(4):588-98.
124. Nienkemper M, Ludwig B, Kanavakis G, Pauls A, Wilmes B, Drescher D. Uprighting mesially impacted lower third molars with skeletal anchorage. *Journal of clinical orthodontics*. 2016;50(7):420-6.
125. Giancotti A, Arcuri C, Barlattani A. Treatment of ectopic mandibular second molar with titanium miniscrews. *American Journal of Orthodontics and Dentofacial Orthopedics*. 2004;126(1):113-7.
126. Giancotti A, Muzzi F, Santini F, Arcuri C. Miniscrew treatment of ectopic mandibular molars. *Journal of Clinical Orthodontics*. 2003;37(7):380-3.
127. Lee K-J, Park Y-C, Seong E-H, Hwang W-S. Uprighting mandibular second molars with direct miniscrew anchorage. *Journal of Clinical Orthodontics*. 2007;41:627–635.
128. Yun SW, Lim WH, Chun YS. Molar control using indirect miniscrew anchorage. *Journal of clinical orthodontics*. 2005;39(11):661-4.
129. Subcommittee PT, Committee CA, Dentistry AAoP. Guideline on pulp therapy for primary and immature permanent teeth. *Reference Manual*. 2014;37(6):244-52.
130. Taylor GD, Pearce KF, Vernazza CR. Management of compromised first permanent molars in children: Cross-Sectional analysis of attitudes of UK general dental practitioners and specialists in paediatric dentistry. *International journal of paediatric dentistry*. 2019;29(3):267-80.



131. Taylor GD, Vernazza CR, Abdulmohsen B. Success of endodontic management of compromised first permanent molars in children: a systematic review. *International journal of paediatric dentistry*. 2020;30(3):370-80.
132. Ng YL, Mann V, Rahbaran S, Lewsey J, Gulabivala K. Outcome of primary root canal treatment: systematic review of the literature—part 1. Effects of study characteristics on probability of success. *International endodontic journal*. 2007;40(12):921-39.
133. Rerhrhaye W, Bahije L, Zaoui F. Les répercussions occlusales des extractions thérapeutiques. *Actualités odonto-stomatologiques*. 2008(243):239-48.

Vu, Le Président du Jury,

Date, Signature :

Vu, la Directrice de l'UFR des Sciences Odontologiques,

Date, Signature :

Vu, le Président de l'Université de Bordeaux,

Date, Signature :

## Collège des Sciences de la Santé

### UFR des Sciences Odontologiques

# Serment

En présence de mes Maîtres et de mes condisciples, je promets et je jure d'être fidèle aux lois de l'honneur et de la probité dans l'exercice de l'art dentaire.

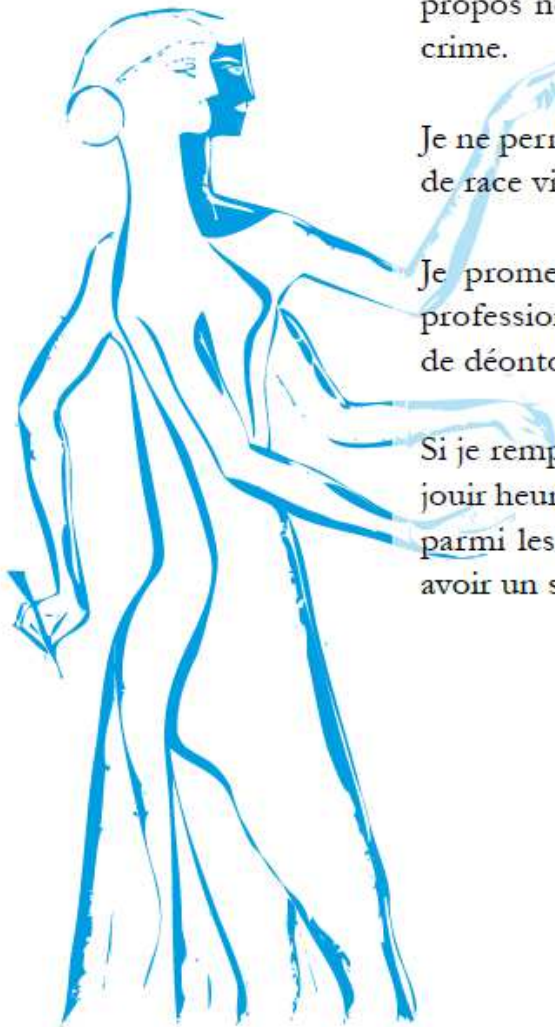
Je donnerai mes soins gratuits à l'indigent et n'exigerai jamais un honoraire au-dessus de mon travail. Ma langue taira les secrets qui me seront confiés. Admis à l'intérieur des maisons, mes yeux ne verront pas ce qui s'y passe.

Mes connaissances et mon état ne serviront ni à diffuser des propos non avérés, ni à corrompre les mœurs, ni à favoriser le crime.

Je ne permettrai pas que des conditions de croyance, de nation et de race viennent s'interposer entre mon devoir et mon patient.

Je promets et je jure de conformer strictement ma conduite professionnelle aux principes et aux règles prescrites par le code de déontologie.

Si je remplis ce serment sans l'enfreindre, qu'il me soit donné de jouir heureusement de la vie et de ma profession, honoré à jamais parmi les hommes. Si je le viole et que je me parjure, puissé-je avoir un sort contraire.



**Titre :** Extraction des premières molaires permanentes atteintes de l'hypominéralisation incisive-molaire : le point de vue de l'orthodontiste

**Résumé :** [2000 caractères maximum, espaces compris, soit 200 à 250 mots]

L'anomalie de l'émail la plus fréquemment rencontrée est l'hypominéralisation molaire-incisive ou MIH. Une partie de cette maladie se traite avec l'extraction des premières molaires permanentes. Ces décisions thérapeutiques se basent sur l'évolution de la MIH ainsi que sur l'évolution des deuxièmes molaires permanentes. L'orthodontiste sera confronté pour obtenir une bonne occlusion au problème de mise en place des deuxièmes molaires permanentes et aussi des dents de sagesse. Les dents de sagesse, dont l'évolution est souvent incertaine, sont peu pris en compte lors de la décision d'extraction des premières molaires permanentes. Au travers d'une étude de la littérature et présentation de cas cliniques, nous détaillerons ces problématiques et proposerons de nouvelles lignes directrices.

**Mots clés :** [3 minimum]

Première molaire permanente, hypominéralisation molaire-incisive (MIH), thérapeutique, extraction, orthodontie, deuxième molaire permanente, troisième molaire permanente, inclusion, enclavement

**Title :** Extraction of First permanent molars with incisor-molar hypomineralization: the orthodontist's point of view

**Abstract :** [2000 caractères maximum]

The most frequently encountered enamel abnormality is molar-incisor hypomineralization or MIH. Part of this disease is treated with the extraction of the first permanent molars. These treatment decisions are based on the evolution of the MIH and the evolution of the second permanent molars. To obtain a good occlusion, the orthodontist will face the problem of placing the second permanent molars and also the wisdom teeth. Wisdom teeth, the evolution of which is often uncertain, are not considered when deciding whether to remove the first permanent molars. Through studying the literature and presentation of clinical cases, we will detail these issues and propose new guidelines.

**Keywords :** [3 minimum]

First permanent molar, molar-incisor hypomineralization (MIH), treatment, extraction, orthodontic, second permanent molar, third permanent molar, impaction.