



HAL
open science

Prise en charge des pathologies courantes du genou à l'officine: gonarthrose et entorses

Aurélie Labussière

► To cite this version:

Aurélie Labussière. Prise en charge des pathologies courantes du genou à l'officine: gonarthrose et entorses. Sciences du Vivant [q-bio]. 2021. dumas-03536878

HAL Id: dumas-03536878

<https://dumas.ccsd.cnrs.fr/dumas-03536878>

Submitted on 20 Jan 2022

HAL is a multi-disciplinary open access archive for the deposit and dissemination of scientific research documents, whether they are published or not. The documents may come from teaching and research institutions in France or abroad, or from public or private research centers.

L'archive ouverte pluridisciplinaire **HAL**, est destinée au dépôt et à la diffusion de documents scientifiques de niveau recherche, publiés ou non, émanant des établissements d'enseignement et de recherche français ou étrangers, des laboratoires publics ou privés.

Université de Bordeaux
U.F.R DES SCIENCES PHARMACEUTIQUES

Année 2021

Thèse n° 93

Thèse pour l'obtention du

DIPLÔME D'ÉTAT DE DOCTEUR EN PHARMACIE

Présentée et soutenue publiquement par

Aurélie LABUSSIÈRE

Née le 18 mai 1993 à Bayonne

Le 3 septembre 2021 à Bordeaux

**PRISE EN CHARGE DES PATHOLOGIES COURANTES DU GENOU À
L'OFFICINE : GONARTHROSE ET ENTORSES**

Directrice de thèse

Madame Françoise AMOUROUX

Jury

Pr Jean GUILLON, Professeur	Président du Jury
Mme Françoise AMOUROUX, Docteur en pharmacie	Membre du Jury
M. Laurent TABOUY, Docteur en pharmacie	Membre du Jury

REMERCIEMENTS

À Monsieur Jean Guillon,

Merci de me faire l'honneur de présider le jury de cette thèse.

À Madame Françoise Amouroux,

Merci pour votre grande implication dans ce travail, pour votre disponibilité, votre gentillesse et le temps consacré aux différentes relectures. Merci également pour vos conseils qui ont toujours été pertinents et bienveillants.

À Monsieur Laurent Tabouy,

Merci de m'avoir permis de réaliser mon stage de fin d'études dans votre officine, de m'avoir donné toutes les cartes pour devenir un pharmacien d'officine qualifié et compétent, ainsi que d'avoir accepté de faire partie de ce jury.

À mes collègues officinaux,

De Langoiran, la Benauge et Camblanes, merci d'avoir fait de mes apprentissages et de l'exercice de ma profession des moments agréables.

À mes parents, Papa, Maman,

Merci pour les valeurs que vous m'avez transmises, merci pour votre soutien indéfectible toutes ces années. Grâce à vous j'ai pu réaliser mon rêve de devenir pharmacien. Merci pour tout l'amour et le bonheur que vous m'avez apportés tout au long de ma vie. Merci d'être si extraordinaires que je ne trouve pas de mots assez forts pour vous exprimer ma reconnaissance. Je ne serais pas qui je suis sans vous. Merci pour tout, je vous aime du plus profond de mon cœur.

À mon frère et ma sœur, Mathieu et Léna,

Merci pour ces belles années partagées, pour avoir été là dans les bons comme dans les mauvais moments. Merci de m'avoir tant apporté, vous êtes des piliers dans ma vie. Et merci aussi de m'avoir fait l'honneur de me prendre comme exemple dans votre choix de profession !

À toute ma famille, ma Mamie, mon Aitatxi, mes parrain marraine, mes oncles et tantes, mes cousins et petits cousins, ma belle-sœur,

Merci pour votre présence et votre amour au quotidien. Depuis mon enfance vous m'avez accompagnée dans chaque évènement de ma vie. Nos liens familiaux sont précieux à mes yeux, importants à mon cœur.

À tous mes amis, que je ne peux citer au vu du nombre mais qui se reconnaîtront ici,

Quel que soit le lieu de notre rencontre, lycée, fac, Pays Basque, équitation, merci pour les incroyables moments partagés, les fous rires comme les pleurs, les coups de gueule comme les réconciliations, le sérieux des études comme la légèreté des soirées, les confidences comme les potins, les quelques égarements sportifs comme la « récupération » qui en suivait, les fêtes dans l'excès comme les lendemains difficiles remplis de regrets, les conversations interminables en présentiel comme au téléphone... Merci pour votre soutien immuable.

Ces dernières années ont été riches en émotions et en rencontres, j'espère que les prochaines le seront tout autant et que vous aurez la capacité de me porter (et me supporter) encore longtemps !

Merci d'être vous tout simplement.

TABLE DES MATIÈRES

REMERCIEMENTS.....	2
TABLE DES MATIÈRES.....	4
INDEX DES FIGURES.....	8
INTRODUCTION.....	11
PARTIE 1 : ANATOMIE ET PHYSIOLOGIE DU GENOU.....	13
I. Les os.....	14
II. Le cartilage.....	14
1. Matrice extra cellulaire.....	15
2. Chondrocyte.....	16
III. Les ménisques.....	16
IV. La cavité articulaire.....	18
V. Les ligaments.....	19
1. Les ligaments latéraux.....	20
2. Les ligaments centraux.....	20
VI. Les muscles.....	22
VII. Les tendons.....	24
PARTIE 2 : GONARTHROSE.....	28
I. Généralités - Définition.....	28
II. Epidémiologie.....	30
III. Facteurs de risques.....	31
IV. Physiopathologie de la gonarthrose.....	33
1. Le cartilage arthrosique.....	33
a. Modifications mécaniques du cartilage.....	34
b. Modifications biologiques du cartilage.....	34
2. Atteinte de l'os sous-chondral.....	36
a. Ostéocondensation ou ostéosclérose sous-chondrale.....	36
b. Ostéophytose.....	37
c. Formation de géodes ou kystes sous-chondraux.....	37
3. Atteinte du tissu synovial.....	38
V. Les symptômes de la gonarthrose.....	39
VI. Diagnostic de la gonarthrose.....	41

1.	Examen clinique.....	41
a.	L'interrogatoire.....	41
b.	L'auscultation.....	44
2.	Examens complémentaires.....	48
a.	La radiographie.....	48
VII.	Traitement médicamenteux de la gonarthrose	51
1.	Traitement de la douleur.....	54
a.	Paracétamol.....	55
b.	Anti-inflammatoires non stéroïdiens	56
c.	Antalgiques opioïdes faibles (Palier II).....	60
d.	Antalgiques opioïdes forts (Palier III).....	63
2.	Traitement de fond.....	64
a.	Chondroïtine sulfate : CHONDROSULF®, STRUCTUM®	65
b.	Glucosamine : DOLENIO®, FLEXEA®, OSAFLEXAN®, STRUCTOFLEX®	65
c.	Diacérhéine : ART 50®, ZONDAR®.....	66
d.	Insaponifiables d'avocat et de soja : PIASCLÉDINE®	67
3.	Traitements locaux.....	69
a.	Les topiques antalgiques.....	69
b.	Infiltration de corticoïdes	70
c.	Infiltration d'acide hyaluronique.....	72
VIII.	Rôle complémentaire du pharmacien et conseil de traitements alternatifs	74
1.	Information et éducation du patient.....	76
2.	Mesures hygiéno-diététiques.....	77
a.	Lutte contre la surcharge pondérale et alimentation	77
b.	Promotion de l'activité physique	79
3.	Phytothérapie	80
a.	Harpagophyton : <i>Harpagophytum procumbens</i>	81
b.	Saule blanc : <i>Salix alba</i>	81
c.	Reine des près : <i>Filipendula ulmaria</i>	82
d.	Cassis : <i>Ribes nigrum</i>	82
e.	Curcuma : <i>Curcuma longa</i>	82
f.	Prêle des champs : <i>Equisetum arvense</i>	83
g.	Ortie : <i>Urtica dioïca</i>	83
h.	Bambou : <i>Bambusa arundinacea</i>	84
i.	Piment : <i>Capsicum annuum</i>	84

j.	Arnica des montagnes : <i>Arnica montana</i>	85
4.	Aromathérapie	86
a.	Huile essentielle de Gaulthérie : <i>Gaultheria fragrantissima</i>	87
b.	Huile essentielle d'Eucalyptus citronné : <i>Eucalyptus citriodora</i>	87
c.	Huile essentielle de Genévrier : <i>Juniperus communis</i>	88
d.	Huile essentielle de Gingembre : <i>Zingiber officinale</i>	88
e.	Huile essentielle de Giroflier : <i>Syzygium aromaticum</i>	89
f.	Huile essentielle de Citronnelle : <i>Cymbopogon winterianus</i>	89
g.	Autres suggestions :	90
5.	Homéopathie.....	93
6.	Orthopédie.....	95
a.	Les orthèses de genou	95
b.	Les semelles orthopédiques.....	100
7.	Aides techniques.....	101
8.	Neurostimulation	101
9.	Thermothérapie	103
	PARTIE 3 : ENTORSES DU GENOU.....	105
I.	Généralités – Classification.....	106
1.	Stade I : Entorse bénigne	106
2.	Stade II : Entorse de gravité moyenne	106
3.	Stade III : Entorse grave.....	107
II.	Épidémiologie.....	108
III.	Physiopathologie des entorses.....	110
1.	Stabilité et mobilité physiologiques du genou.....	110
a.	Mobilité du genou	110
b.	Stabilité du genou.....	113
2.	Mouvement pathologique lors de l'entorse	115
a.	Entorse du ligament latéral interne	115
b.	Entorse du ligament latéral externe	117
c.	Entorse du ligament croisé antérieur	118
d.	Entorse du ligament croisé postérieur	120
3.	Cicatrisation des ligaments	121
IV.	Diagnostic des entorses du genou	122
1.	Interrogatoire	122
a.	Mécanisme de survenue	123

b.	Symptomatologie	126
2.	Examen clinique.....	128
a.	Observation / Inspection	128
b.	Palpation.....	129
c.	Manœuvres cliniques : recherche de laxités	131
3.	Examens complémentaires.....	138
a.	La radiographie.....	138
b.	L'Imagerie par Résonance Magnétique (IRM).....	140
V.	Quelle attitude adopter face à une suspicion d'entorse du genou à l'officine ?	145
VI.	Prise en charge thérapeutique des différentes entorses du genou.....	147
1.	Prise en charge d'une entorse du genou de stade I.....	147
2.	Prise en charge d'une entorse du genou de stade II	148
3.	Prise en charge d'une entorse du genou de stade III.....	149
VII.	Traitements de l'entorse du genou et rôle du pharmacien d'officine	151
1.	Protocole GREC / RICE	151
2.	Traitements médicamenteux de l'entorse	154
a.	Traitement de la douleur par antalgiques et anti-inflammatoires	154
b.	Traitements anti-inflammatoires locaux	158
3.	Traitement orthopédique.....	159
a.	Prise en charge orthopédique de l'entorse de stade I.....	159
b.	Prise en charge orthopédique des entorses de stade II et III.....	161
c.	Orthèses utilisées pour la reprise d'activité sportive	164
4.	Traitements alternatifs : Homéopathie, Phytothérapie, Aromathérapie.....	166
VIII.	Autres traitements de l'entorse du genou	167
1.	Chirurgie	167
2.	Kinésithérapie.....	171
	CONCLUSION GÉNÉRALE	172
	RÉFÉRENCES BIBLIOGRAPHIQUES	173

INDEX DES FIGURES

<i>Figure 1: Schéma de l'articulation du genou chez l'homme</i>	<i>13</i>
<i>Figure 2: Organisation de la matrice extracellulaire.....</i>	<i>15</i>
<i>Figure 3: Les ménisques du genou.....</i>	<i>17</i>
<i>Figure 4: La cavité articulaire.....</i>	<i>18</i>
<i>Figure 5: Anatomie ligamentaire du genou.....</i>	<i>19</i>
<i>Figure 6: Ligament croisé antérieur lors de la flexion-extension.....</i>	<i>21</i>
<i>Figure 7: Deux principaux muscles de la jambe.....</i>	<i>22</i>
<i>Figure 8: Autres muscles de la jambe influençant la mobilité et la stabilité du genou.....</i>	<i>23</i>
<i>Figure 9: Le tendon quadricipital et le tendon patellaire.....</i>	<i>24</i>
<i>Figure 10: Chefs long et court du biceps fémoral.....</i>	<i>25</i>
<i>Figure 11: Le tendon du muscle semi-membraneux et ses expansions.....</i>	<i>26</i>
<i>Figure 12: Insertion des muscles gastrocnémiens.....</i>	<i>26</i>
<i>Figure 13: Tenseur du fascia lata.....</i>	<i>27</i>
<i>Figure 14: Type de gonarthroses selon localisation articulaire.....</i>	<i>29</i>
<i>Figure 15: Fréquence de l'arthrose dans la tranche d'âge 65-75 ans.....</i>	<i>30</i>
<i>Figure 16: Les différents axes du membre inférieur.....</i>	<i>32</i>
<i>Figure 17: Articulation saine (à gauche) et articulation atteinte d'arthrose (à droite).....</i>	<i>33</i>
<i>Figure 18: Evolution et atteinte de l'os sous chondral dans l'arthrose.....</i>	<i>36</i>
<i>Figure 19: Les 4 signes élémentaires d'arthrose selon le stade de la maladie.....</i>	<i>37</i>
<i>Figure 20: Une vision globale de la physiopathologie de l'arthrose.....</i>	<i>39</i>
<i>Figure 21: Indice de Lequesne et de WOMAC dans la gonarthrose.....</i>	<i>44</i>
<i>Figure 22: Examen clinique de l'arthrose fémoro-patellaire.....</i>	<i>45</i>
<i>Figure 23: Les axes du membre inférieur.....</i>	<i>46</i>
<i>Figure 24: Choc rotulien.....</i>	<i>46</i>
<i>Figure 25: Palpation de l'interligne articulaire.....</i>	<i>47</i>
<i>Figure 26: Flexum du genou.....</i>	<i>47</i>
<i>Figure 27: Radiographie de face d'un genou normal.....</i>	<i>49</i>

<i>Figure 28: Radiographie de profil d'un genou normal.....</i>	<i>49</i>
<i>Figure 29: Radiographie du défilé fémoro patellaire d'un genou normal.....</i>	<i>49</i>
<i>Figure 30: Radiographie postéro-antérieur "en schuss" d'un genou normal.....</i>	<i>49</i>
<i>Figure 31: Radiographie d'un genou arthrosique avec atteinte des compartiments fémoro-tibial et fémoro-patellaire.....</i>	<i>50</i>
<i>Figure 32: Arbre décisionnel de la prise en charge de la gonarthrose.....</i>	<i>53</i>
<i>Figure 33: Les trois paliers de la douleur selon l'Organisation Mondiale de la Santé.....</i>	<i>54</i>
<i>Figure 34: Structure chimique du para-acétylamino-phénol.....</i>	<i>55</i>
<i>Figure 35: Mécanisme d'action des anti-inflammatoires non stéroïdiens.....</i>	<i>57</i>
<i>Figure 36: Structures chimiques de deux anti-inflammatoires non stéroïdiens.....</i>	<i>57</i>
<i>Figure 37: Structures chimiques de la codéine et du tramadol.....</i>	<i>60</i>
<i>Figure 38: Structures chimiques des opioïdes forts.....</i>	<i>63</i>
<i>Figure 39: La pharmacien au cœur de la prise en charge de l'arthrose du genou.....</i>	<i>75</i>
<i>Figure 40: Fiches d'associations possibles d'huiles essentielles pour soulager l'arthrose.....</i>	<i>91</i>
<i>Figure 41: Spécialités d'aromathérapie retrouvées en pharmacie pour les articulations.....</i>	<i>92</i>
<i>Figure 42: Attelles de cryothérapie.....</i>	<i>100</i>
<i>Figure 43: Placement des électrodes TENS en cas de douleurs au genou.....</i>	<i>102</i>
<i>Figure 44: Différents stades des entorses du genou.....</i>	<i>107</i>
<i>Figure 45: Répartition des diagnostics des traumatismes du genou.....</i>	<i>109</i>
<i>Figure 46: Répartition des atteintes ligamentaires du genou.....</i>	<i>109</i>
<i>Figure 47: Mouvement de flexion - extension du genou.....</i>	<i>111</i>
<i>Figure 48: Mouvement de rotation axiale du genou.....</i>	<i>111</i>
<i>Figure 49: Anatomie ligamentaire du genou.....</i>	<i>113</i>
<i>Figure 50: Mouvement de valgus - rotation externe du genou.....</i>	<i>116</i>
<i>Figure 51: Mécanismes lésionnels de l'entorse du ligament latéral interne.....</i>	<i>116</i>
<i>Figure 52: Mouvement de varus - rotation interne du genou.....</i>	<i>117</i>
<i>Figure 53: Mécanismes lésionnels de l'entorse du ligament latéral externe.....</i>	<i>118</i>
<i>Figure 54: Mécanismes lésionnels de l'entorse isolée du ligament croisé antérieur.....</i>	<i>119</i>
<i>Figure 55: Mécanismes lésionnels de l'entorse pluri-ligamentaires comprenant le ligament croisé antérieur.....</i>	<i>119</i>

<i>Figure 56: Mécanismes lésionnels de l'entorse du ligament croisé postérieur.....</i>	<i>120</i>
<i>Figure 57: Observation des axes des membres inférieurs.....</i>	<i>128</i>
<i>Figure 58: Palpation face interne du genou.....</i>	<i>130</i>
<i>Figure 59: Palpation face externe du genou.....</i>	<i>130</i>
<i>Figure 60: Testing laxité interne en extension et rupture ligament latéral interne.....</i>	<i>131</i>
<i>Figure 61: Testing laxité externe en extension et rupture ligament latéral externe.....</i>	<i>132</i>
<i>Figure 62: Testing laxités interne et externe en flexion.....</i>	<i>132</i>
<i>Figure 63: Testing laxité antérieure - Mouvement de tiroir antérieur.....</i>	<i>133</i>
<i>Figure 64: Testing laxité antérieure - Test de Lachman.....</i>	<i>134</i>
<i>Figure 65: Testing laxité postérieure - Mouvement de tiroir postérieur.....</i>	<i>134</i>
<i>Figure 66: Testing laxité rotatoire externe - Recurvatum test de Hughston.....</i>	<i>135</i>
<i>Figure 67: Test dynamique du ressaut – Pivot shift de Mac Intosh.....</i>	<i>136</i>
<i>Figure 68: Test dynamique méniscale - Grinding test.....</i>	<i>136</i>
<i>Figure 69: Test dynamique méniscale - Test Mac Murray.....</i>	<i>137</i>
<i>Figure 70: Représentation schématique du genou, A de face, B de profil, montrant les principaux sites à vérifier sur le bilan radiographique d'un genou traumatique.....</i>	<i>139</i>
<i>Figure 71: Clichés de radiographie suite à un traumatisme du genou.....</i>	<i>140</i>
<i>Figure 72: Visualisation du ligament croisé antérieur lors d'une IRM.....</i>	<i>141</i>
<i>Figure 73: Visualisation du ligament croisé postérieur lors d'une IRM.....</i>	<i>142</i>
<i>Figure 74: Visualisation du ligament latéral interne lors d'une IRM.....</i>	<i>143</i>
<i>Figure 75: Visualisation du ligament latéral externe lors d'une IRM.....</i>	<i>144</i>
<i>Figure 76 : Protocole GREC.....</i>	<i>152</i>
<i>Figure 77: Attelles de cryothérapie.....</i>	<i>153</i>
<i>Figure 78: Exemple de genouillères élastiques.....</i>	<i>160</i>
<i>Figure 79: Exemple d'orthèses ligamentaires.....</i>	<i>160</i>
<i>Figure 80: Attelles articulées de genou.....</i>	<i>162</i>
<i>Figure 81: Attelles articulées de genou avec système 4 points.....</i>	<i>162</i>
<i>Figure 82: Attelles non articulées de genou type "Zimmer".....</i>	<i>163</i>
<i>Figure 83: Recommandations de la Haute Autorité de Santé pour la reconstruction du ligament croisé antérieur.....</i>	<i>168</i>

INTRODUCTION

En dehors de sa mission originelle de dispensation des médicaments et de ses responsabilités de chef d'entreprise, le pharmacien d'officine consacre une partie de son temps à l'écoute et l'accompagnement des patients. Sa formation pluridisciplinaire et son contact direct avec le public lui permettent d'informer, de conseiller et d'éduquer le patient dans de nombreux domaines de santé. En tant que pharmacien, les sujets pouvant être étudiés pour une thèse d'exercice sont extrêmement vastes. Parmi ce panel, l'un en particulier a suscité mon intérêt : le genou.

A mes yeux, l'articulation du genou est une véritable prouesse du corps humain, associant force et fragilité. Elle se doit de concilier deux impératifs fonctionnels, mais néanmoins contradictoires, la stabilité et la mobilité. Véritable pilier, nécessaire au soutien du poids du corps, elle doit également permettre à l'Homme de se mouvoir. Ce paradoxe la rend extrêmement complexe et par la même vulnérable, malheureusement.

Jours après jours, les genoux sont soumis à d'importantes sollicitations pouvant conduire au fil du temps à des phénomènes d'usure. De plus, leur fragilité les expose particulièrement aux blessures que ce soit lors de pratiques sportives ou simplement dans la vie quotidienne. Il n'est donc pas étonnant qu'à l'heure actuelle de nombreuses personnes souffrent de problèmes du genou. Le pharmacien est un acteur incontournable dans la prise en charge de ces pathologies et de la douleur occasionnée.

Centrée autour de l'articulation du genou, cette thèse aborde deux pathologies ; la gonarthrose et l'entorse. Elles semblent à première vue bien différentes, mais elles présentent une similitude : leur fréquence. En effet, il s'agit des pathologies les plus

courantes ciblant cette articulation, et, de ce fait, le pharmacien d'officine y sera régulièrement confronté dans sa pratique quotidienne.

L'idée de cette thèse est de fournir des outils au pharmacien d'officine dans la prise en charge de ces pathologies en approfondissant ses connaissances et en abordant un grand nombre de thérapeutiques différentes telles que l'allopathie, l'orthopédie, la phytothérapie, l'aromathérapie, l'homéopathie et d'autres encore.

Dans une première partie, nous aborderons l'anatomie fondamentale du genou nécessaire à la compréhension des pathologies abordées dans la suite de la thèse.

La deuxième partie sera consacrée à l'étude de l'arthrose du genou ou gonarthrose. Dans un premier temps, nous aborderons l'épidémiologie, la physiopathologie, les symptômes et le diagnostic de cette maladie. Et dans un second temps, les traitements médicamenteux ou alternatifs disponibles, sans oublier le rôle du pharmacien d'officine.

Enfin, la troisième partie sera consacrée aux entorses du genou en commençant par la classification, l'épidémiologie, la physiopathologie et le diagnostic des différentes entorses. Nous verrons ensuite quelle attitude adopter à l'officine face à une suspicion d'entorse et les différentes prises en charge selon la gravité. Pour finir, nous aborderons en détail les thérapeutiques utilisées.

Partie 1 :

Anatomie et physiologie du genou

En anatomie, une articulation représente la jonction entre deux os. Le genou est l'articulation la plus complexe du corps humain. De par sa structure et son importance dans la mobilité quotidienne, il s'agit probablement de l'articulation du corps la plus à risque de pathologies traumatiques ou dégénératives.

Il s'agit d'une articulation mobile, aussi appelée diarthrose ou articulation synoviale. Elle est caractérisée par la présence d'une capsule articulaire tapissée intérieurement par une membrane synoviale qui délimite la cavité articulaire et sécrète le liquide synovial conférant à l'articulation une grande stabilité ainsi qu'une grande mobilité.

Divers acteurs sont impliqués dans la composition et le bon fonctionnement de l'articulation du genou. On retrouve le tissu osseux, le tissu cartilagineux, la membrane synoviale, les tissus élastiques tels que les ligaments et les tendons, les tissus musculaires, et enfin les ménisques.[1][2]

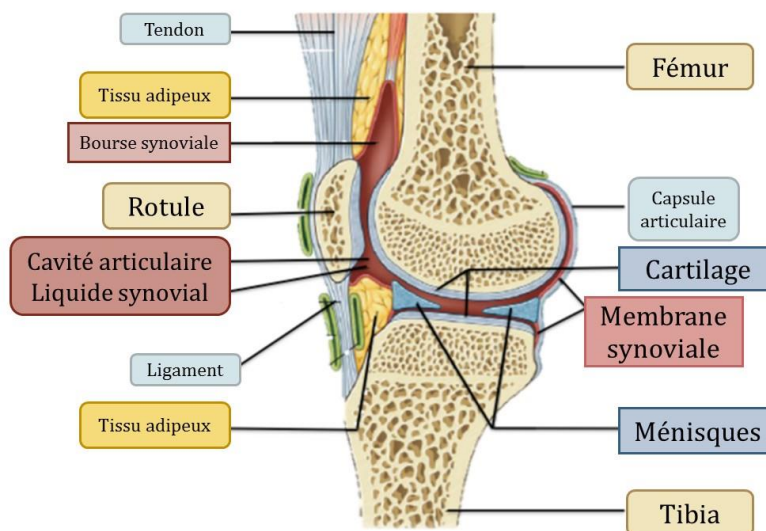


Figure 1 : Schéma de l'articulation du genou chez l'homme [2]

I. Les os

L'articulation du genou assure la jonction entre le fémur et le tibia. Plus précisément la jonction se fait entre l'extrémité inférieure du fémur, composée de deux masses osseuses aussi appelées condyles fémoraux externe et interne, et la partie supérieure du tibia aussi appelée plateau tibial. Sur la partie antérieure on trouve également la rotule ou patella. Cet ensemble forme l'articulation charnière du genou.

Deux parties peuvent y être mises en évidence, il s'agit de l'articulation fémoro-patellaire (entre le fémur et la rotule) et l'articulation fémoro-tibiale (entre le fémur et le tibia) qui se divise elle-même en articulation fémoro-tibiale interne et externe.

La partie de l'os située juste au-dessous du cartilage est appelée "os sous-chondral". Il s'agit d'un tissu osseux lisse qui représente une zone de transition entre le cartilage et l'os. Il constitue « l'assise » du cartilage et joue un rôle primordial dans l'amortissement des chocs.[3][4]

II. Le cartilage

Le cartilage est un tissu élastique qui résiste aux forces biomécaniques engendrées lors des mouvements de l'articulation. Il permet d'assurer un bon glissement entre les pièces osseuses du genou ainsi que d'amortir et de répartir les pressions. C'est un tissu hautement spécialisé qui est dépourvu d'innervation et de vascularisation. Ainsi c'est grâce à lui que nous nous déplaçons sans douleur dans la vie quotidienne.

Le cartilage articulaire sain est constitué en majorité par de l'eau emprisonnée dans une matrice extra cellulaire composée de protéoglycanes et de collagènes. On retrouve dans cette matrice un unique type cellulaire, il s'agit des chondrocytes.

1. Matrice extra cellulaire

La matrice cartilagineuse ou glucido-protidique est une matrice vivante, représentant 90% de la masse cartilagineuse. Elle est composée essentiellement d'un réseau dense de fibres de collagène rigides, permettant la résistance aux tensions, et de substance fondamentale hyaline, permettant la résistance à la compression et à la déformation. La substance fondamentale est composée d'eau (70 à 80%) et de protéoglycanes en majorité.

Les protéoglycanes sont de larges molécules constituées autour d'une protéine centrale appelée agrécane. C'est sur cet axe protéique que viennent se brancher plusieurs glycosaminoglycanes ou chaînes de sucre : chondroïtine sulfate et kératine sulfate principalement. Ces protéoglycanes se branchent grâce à des protéines de liaisons sur des molécules d'acide hyaluronique. Ce maillage, au fort pouvoir hydrophile, permet de retenir l'eau.

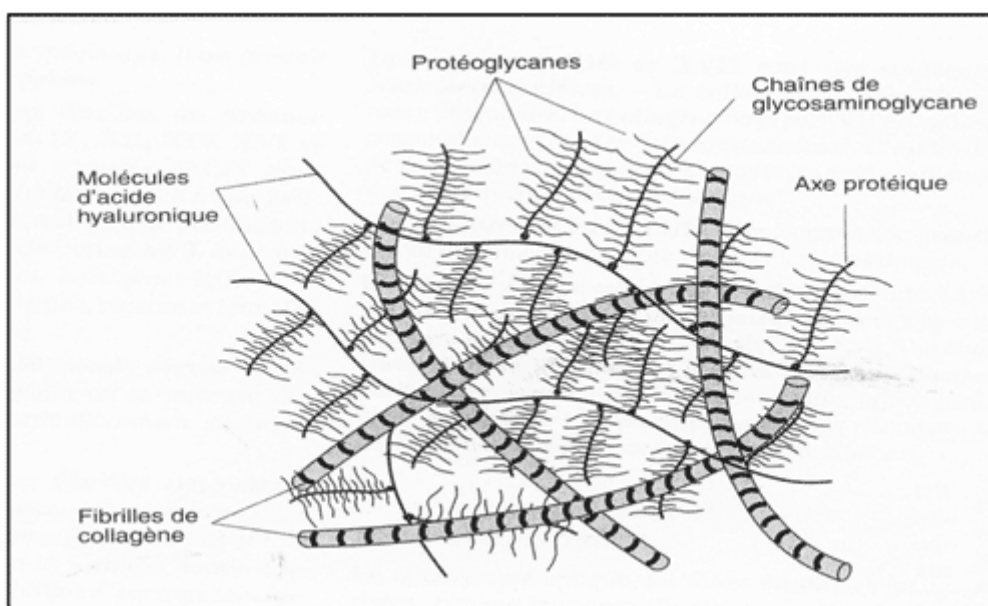


Figure 2: Organisation de la matrice extracellulaire [5]

Ainsi, grâce à cette matrice, le cartilage est donc une véritable éponge sélective, siège d'un flux permanent d'eau que favorisent les mouvements articulaires et les pressions intermittentes, tout en conservant une grande élasticité. Lorsqu'elle est dégradée, les os se touchent et c'est là que la douleur se fait sentir, car les os, eux, sont innervés.

2. Chondrocyte

Les chondrocytes représentent seulement 10% de la masse cartilagineuse. De plus lorsqu'ils sont détruits ils ne sont pas remplacés chez le sujet adulte. Il s'agit de grosses cellules sphériques, hautement différenciées, d'origine mésenchymateuse. Les chondrocytes jouent un rôle fondamental dans les premières années de vie, dans la croissance osseuse et cartilagineuse. A partir de l'âge adulte le nombre de chondrocytes s'effondre et les cellules deviennent quiescentes.

Le chondrocyte est l'usine où se fabrique la matrice du cartilage. Il maintient l'intégrité de cette matrice en assurant un équilibre permanent entre la synthèse de nouveau cartilage et l'élimination du cartilage usé. A l'état physiologique, la synthèse, l'incorporation et la dégradation des protéines de la matrice sont toutes dirigées par les chondrocytes en fonction des besoins.

Les chondrocytes sont donc responsables de catabolisme (dégradation du cartilage) et d'anabolisme (croissance du cartilage) sous l'influence de nombreux facteurs. Tant que les capacités catabolisantes de ces cellules ne dépassent pas leurs capacités anabolisantes, l'homéostasie de la matrice extracellulaire et l'intégrité du cartilage articulaire sont assurées. En cas de déséquilibre, une dégradation tissulaire a lieu ce qui aboutit à l'arthrose. [6][7][8][2][5]

III. Les ménisques

Deux autres éléments essentiels composent les genoux : les ménisques. Ce sont des structures fibro-cartilagineuses semi lunaires qui se situent à l'interface des surfaces articulaires tibiale et fémorale. On retrouve le ménisque interne, plutôt ouvert en forme de C, et le ménisque externe, plutôt fermé en forme de O. Ils s'apparentent à des joints élastiques répartiteurs de pression entre les deux surfaces articulaires.

Tout comme les autres éléments anatomiques du genou, ils jouent un rôle primordial. Ils permettent l'absorption des chocs, la transmission des forces, la proprioception. Il s'agit de stabilisateurs secondaires qui assurent également la congruence articulaire.[3][9]

Le rôle des ménisques dans l'amélioration de la congruence et de la stabilité est évident lorsqu'on examine les surfaces articulaires qui sont, à l'origine, non congruentes. La surface proximale du ménisque fournit une surface concave qui s'adapte à la convexité des condyles fémoraux.

Les ménisques jouent également un rôle dans la lubrification et la nutrition de l'articulation du genou, sans que ce mécanisme en soit complètement expliqué.[10]

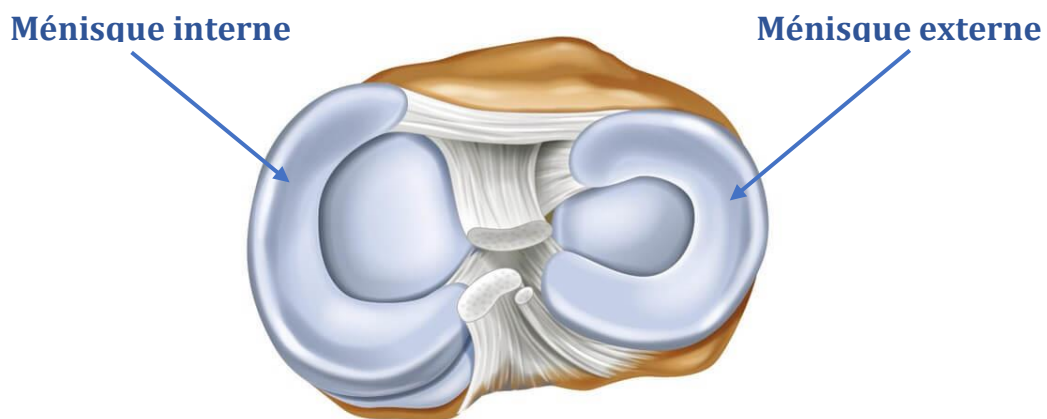


Figure 3: Les ménisques du genou [11]

Le tissu fibrocartilagineux du ménisque est composé en grande partie d'une matrice extracellulaire fibro-cartilagineuse, avec quelques chondrocytes intercalés à l'origine de sa synthèse. Au niveau de la composition des ménisques, on retrouve environ 70% d'eau ce qui permet une grande résistance aux pressions et environ 20% de collagène, ce qui leur confère une meilleure résistance à la traction. Le reste de leur composition se répartit en protéines non collagéniques, comme l'élastine ou les protéoglycanes, en lipides et en fibres élastiques.

A l'inverse du cartilage hyalin de la surface articulaire, composé lui majoritairement de collagène de type II, le fibrocartilage du ménisque est constitué en grande majorité de collagène de type I. Il s'agit de fibres grossières qui constituent l'échafaudage structural du ménisque. [12]

IV. La cavité articulaire

La capsule articulaire est un manchon fibreux qui enveloppe l'extrémité inférieure du fémur et l'extrémité supérieure du tibia, les maintient au contact l'une de l'autre et constitue les parois non osseuses de la cavité articulaire.

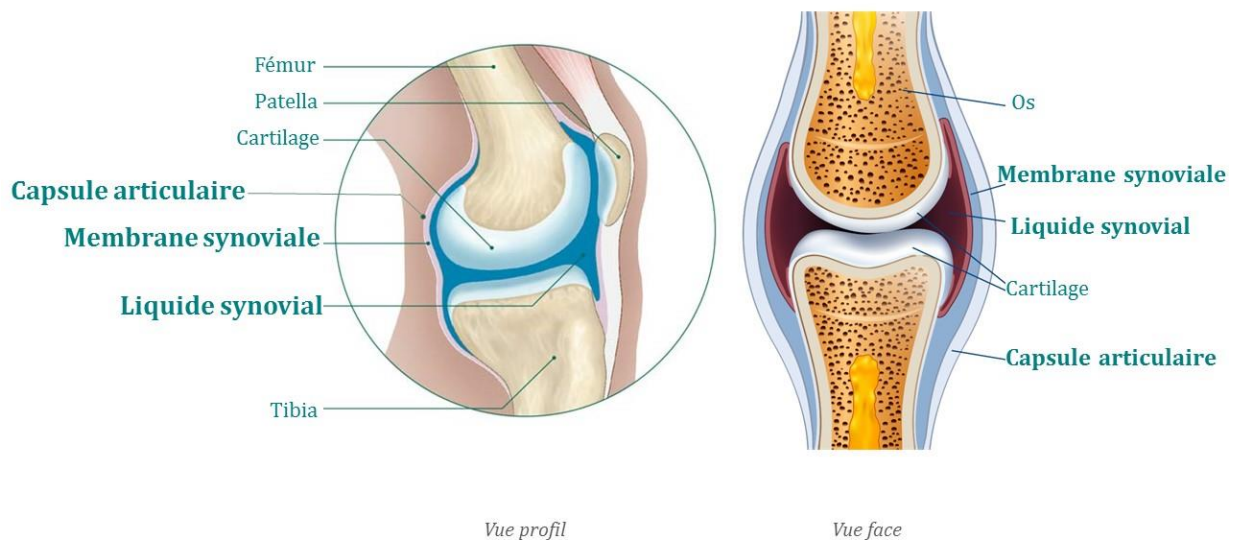


Figure 4: La cavité articulaire [13]

Cette enveloppe se compose d'une couche fibreuse externe, aussi appelée capsule fibreuse, doublée profondément par une membrane synoviale qui tapisse également toutes les surfaces de la cavité articulaire.

La capsule fibreuse présente certains épaisissements qui permettent la formation de ligaments intrinsèques, mais dans la globalité, il s'agit d'une couche mince qui s'avère même déficiente à certains endroits pour permettre aux tendons ou ligaments de sortir de l'articulation. Par exemple, le tendon du muscle quadriceps, la rotule et le ligament patellaire remplacent la capsule antérieurement. La capsule se retrouve donc par endroit en continuité avec d'autres structures dans les régions qu'elle n'occupe pas.

La membrane synoviale, couche interne formée de tissu conjonctif lâche, tapisse quant à elle toutes les surfaces qui délimitent la cavité articulaire, à l'exception des parties recouvertes de cartilage articulaire. Cette membrane contribue d'une part à la production de liquide synovial ou synovie qui remplit l'espace articulaire et d'autre part elle assure la phagocytose des débris présents dans le liquide synovial.

Le liquide synovial est un liquide visqueux et transparent composé de liquide interstitiel filtré du plasma sanguin, d'électrolytes, de glucose, de protéines, de glycoprotéines et d'acide hyaluronique. La synovie joue plusieurs rôles indispensables au bon fonctionnement de l'articulation. De par les propriétés viscoélastiques de l'acide hyaluronique elle lubrifie la surface cartilagineuse afin de limiter les frottements, de favoriser le mouvement et de protéger l'articulation contre les chocs. Elle permet également de nourrir le cartilage qui est non vascularisé. En effet grâce au mouvement de compression et d'extension, la synovie circule vers l'intérieur ou vers l'extérieur de la matrice cartilagineuse, ce qui lui permet d'apporter aux chondrocytes l'oxygène et les nutriments indispensables, mais aussi de nettoyer la cavité articulaire en débarrassant la matrice de certains déchets métaboliques. [14][15][3]

V. Les ligaments

Un ligament est une bande de tissu conjonctif fibreux très solide, élastique et qui relie les os entre eux au sein d'une articulation. Il permet le mouvement, mais évite aussi aux os de bouger de façon excessive. La stabilité de l'articulation du genou est sous la dépendance de puissants ligaments : les ligaments croisés et les ligaments latéraux.

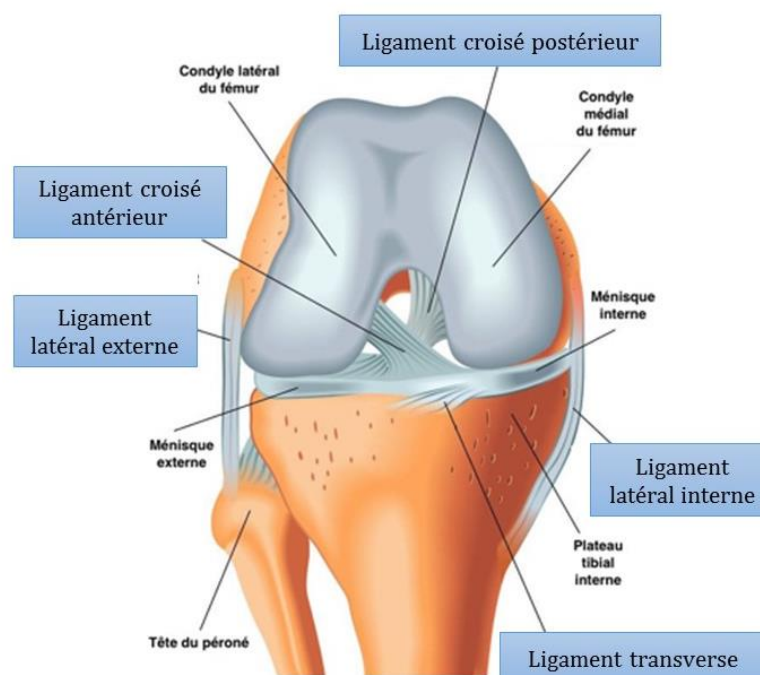


Figure 5: Anatomie ligamentaire du genou [16]

1. Les ligaments latéraux

Les ligaments latéraux renforcent la capsule articulaire du côté interne ainsi que du côté externe. Ils assurent la stabilité latérale du genou en extension.

- Le **ligament latéral interne** ou ligament collatéral médial, s'étend de la face cutanée du condyle interne du fémur à l'extrémité supérieure du tibia. Il s'agit d'un des ligaments principaux du genou. Il représente l'élément stabilisateur principal du compartiment médial du genou. Ce ligament fusionne avec la capsule articulaire et le ménisque.

- Le **ligament latéral externe** ou ligament collatéral latéral est une structure fine et robuste qui s'étend de la face cutanée du condyle externe du fémur à la tête du péroné ou fibula. Il s'agit de la structure principale qui assure la stabilité sur la partie externe du genou.

2. Les ligaments centraux

Deux ligaments centraux constituent le pivot central : le ligament croisé antérieur et le ligament croisé postérieur. Ils sont situés en plein centre de l'articulation, logés en grande partie dans l'échancrure intercondylienne. Ces ligaments contractent des rapports tellement intimes avec la capsule articulaire qu'on peut dire qu'ils ne sont en réalité que des épaissements de cette capsule et que comme tels ils en font partie intégrante.

Le premier qui s'offre à la vue est le ligament croisé antérieur dont l'insertion tibiale s'effectue sur la partie antérieure et son insertion fémorale s'effectue sur la partie postérieure de la face axiale du condyle latéral. On lui décrit 3 faisceaux ; le faisceau antéro-interne (A sur le schéma) qui est le plus long et le plus exposé aux traumatismes, le faisceau postéro-externe (B sur le schéma), c'est celui qui résiste lors des ruptures partielles, et le faisceau intermédiaire.

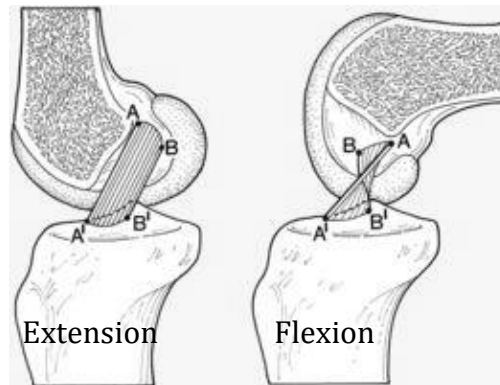


Figure 6: Ligament croisé antérieur lors de la flexion-extension [17]

Le ligament croisé postérieur quant à lui, possède une insertion tibiale sur la partie postérieure du plateau tibial et son insertion fémorale s'effectue sur la partie antérieure de la face axiale du condyle médial. C'est un ligament puissant, plus épais que le ligament croisé antérieur, constitué de deux faisceaux de fibres : le faisceau antérolatéral et le faisceau postéromédial.

Globalement les ligaments croisés assurent la stabilité antéro-postérieure du genou et permettent les mouvements de charnière tout en maintenant les surfaces articulaires de contact.

Pour résumer, les ligaments présents dans l'articulation du genou ont un rôle primordial dans la stabilité du genou. Les ligaments latéraux ont pour rôle de limiter les mouvements latéraux c'est-à-dire de valgus (vers l'extérieur) et de varus (vers l'intérieur) alors que les ligaments croisés ont un rôle dans la stabilité antéro-postérieure. De plus ces ligaments contribuent à la stabilité rotatoire du genou puisque les ligaments latéraux limitent la rotation externe et les croisés limitent la rotation interne. [3][18]

VI. Les muscles

L'articulation du genou s'intègre dans un complexe musculaire essentiel à sa stabilité et à sa mobilité. Deux acteurs principaux se démarquent des autres dans la stabilité et la mobilité du genou ; il s'agit des quadriceps et des ischio-jambiers.

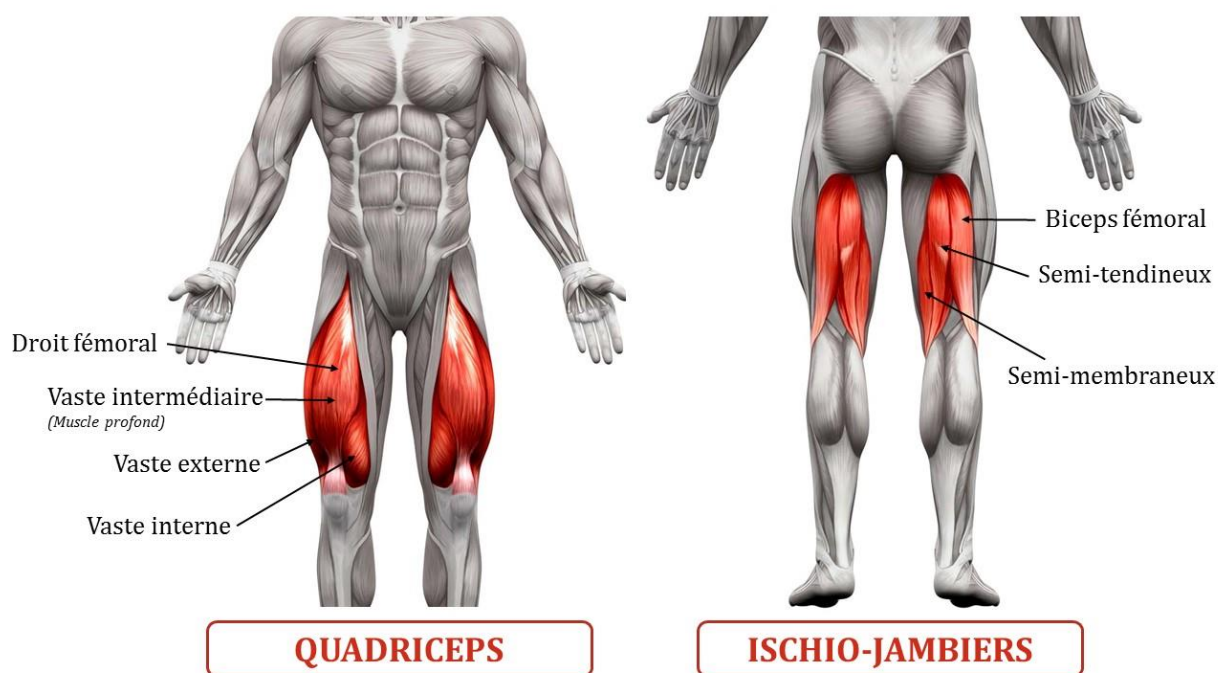


Figure 7: Les deux principaux muscles de la jambe [19]

Les **quadriceps** représentent un groupe musculaire de la partie antérieure de la cuisse et sont composés de 4 grands faisceaux musculaires : le droit fémoral au centre, le vaste interne vers le bas de la cuisse sur la face intérieure, le vaste externe situé à l'extérieur de la cuisse et le vaste intermédiaire, muscle profond situé en dessous des autres. Ces 4 muscles ont des origines diverses, au niveau du fémur pour les vastes, et au niveau de l'os coxal du bassin pour le droit fémoral. Leurs terminaisons, cependant, convergent au niveau de la patella par l'intermédiaire du tendon quadricipital et au niveau du tibia grâce au ligament patellaire. Cet ensemble de muscles permet, en plus du rôle stabilisateur de la rotule, l'extension du genou, la flexion de la hanche ainsi que la rotation interne et externe du genou.

Les **ischio-jambiers** correspondent au groupe musculaire de la face postérieure de la cuisse. Ils sont composés de trois faisceaux musculaires qui sont, le biceps fémoral, sur la face externe constitué de deux chefs, long et court, le semi-tendineux sur la face

interne et le semi-membraneux, également sur la face interne mais recouvert en grande partie par le semi-tendineux. Ils trouvent leur origine au niveau de la tubérosité ischiatique à l'exception du chef court du biceps fémoral qui trouve son origine sur la lèvre latérale de la ligne âpre du fémur. Leurs terminaisons s'effectuent au niveau de la fibula pour le biceps fémoral, et au niveau du tibia pour le semi-tendineux et le semi-membraneux. Ils agissent comme des antagonistes des quadriceps, en permettant la flexion du genou et l'extension de la hanche.

D'autres muscles ont aussi un rôle dans la stabilité du genou ainsi que dans ses mouvements en agissant en synergie avec les deux principaux muscles décrits précédemment. On peut citer :

- Les **muscles gastrocnémiens** au niveau du mollet qui agissent en synergie avec les extenseurs et ont un rôle notamment dans la stabilisation antéro-postérieure du genou. Ils constituent avec le muscle soléaire, le triceps sural qui est un muscle volumineux et puissant donnant le galbe postérieur du mollet.
- Le **muscle poplité**, situé sur la partie postérieure de la jambe, contribuant à certains mouvements ainsi qu'à la stabilité rotatoire du genou,
- Les **muscles de la patte d'oie**. Avec le gracile et le sartorius, le semi-tendineux vu précédemment fait partie des muscles de la patte d'oie en raison de la forme réalisée par l'insertion des tendons de ces muscles au niveau du tibia. Ils permettent notamment la stabilisation du genou en flexion,
- Le **tenseur du fascia lata** situé sur la partie latérale de la hanche et dont le rôle principal est la stabilisation du genou. [20][21][22]

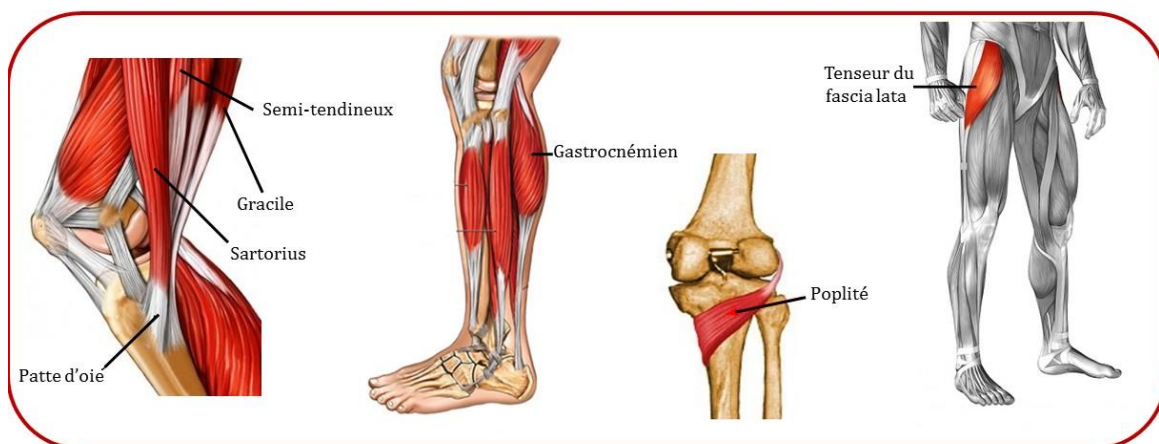


Figure 8: Autres muscles de la jambe influençant la mobilité et la stabilité du genou

VII. Les tendons

Un tendon est un faisceau de tissu conjonctif résistant, élastique et fibreux permettant de rattacher les muscles aux os. Ils possèdent par intermittence un rôle stabilisateur des articulations osseuses, en synergie avec les muscles auxquels ils sont reliés. En physiologie humaine les tendons peuvent être considérés comme les « bras armés » des muscles. Ils permettent la mise en mouvement du corps en autorisant la force que génèrent les muscles à se transmettre aux pièces osseuses lors de la contraction musculaire. Le tendon et le muscle forment alors une composante dynamique qui permet à l'homme de se mouvoir et d'interagir avec son environnement.

Les tendons du genou sont la continuité de chaque muscle décrit précédemment. On retrouve alors :

- Le **tendon quadricipital** : Comme vu précédemment, le quadriceps est composé de quatre chefs musculaires, qui, à proximité du genou, donnent naissance à des lames tendineuses distinctes fusionnant pour former le tendon du quadriceps ou tendon quadricipital au-dessus de la patella. Une lame tendineuse superficielle naît du droit fémoral et fusionne sur la ligne médiale avec les tendons du vaste externe et interne pour former une lame intermédiaire. Une autre lame tendineuse profonde naît du tendon du vaste intermédiaire. On observe également qu'un contingent de fibres tendineuses s'insère directement sur le tibia ; ce sont les expansions latérales du vaste externe et interne.

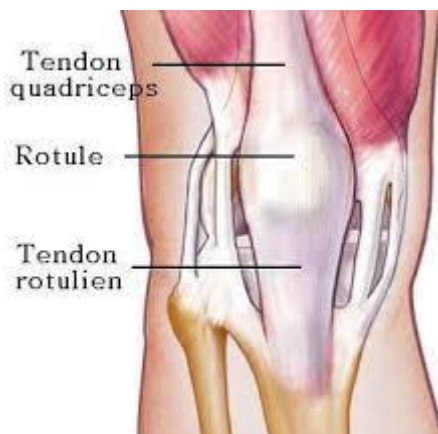

Figure 9: Le tendon quadricipital et le tendon patellaire [23][24]

- Le **tendon rotulien ou patellaire** aussi appelé ligament patellaire : Le tendon patellaire se trouve dans la continuité du tendon quadricipital. Il s'agit d'une lame tendineuse, aplatie, apparaissant sous la forme d'une large bande qui s'insère en haut sur la rotule et en bas sur la tubérosité tibiale antérieure.

L'appellation de ce tendon est soumise à certaines controverses. En effet dans la dénomination internationale on le nomme « ligament patellaire » car il s'agit d'une structure conjonctive qui joint deux os, la patella et le tibia. Or, ce ligament fait partie intégrante de la chaîne muscle-tendon-os en transmettant la force des fibres musculaires du quadriceps au tibia. Il participe donc de façon essentielle à la continuité de l'appareil extenseur du genou et à l'efficacité de l'activité musculaire. En cela, il s'apparente donc à un tendon et diffère des ligaments dont la fonction essentielle est de maintenir la stabilité articulaire du genou.

- Le **tendon du biceps fémoral** : de manière simple, les deux chefs du biceps fémoral se rejoignent afin de s'insérer sur la face latérale de la tête de la fibula (péroné). En réalité son insertion est nettement plus complexe et de nombreuses variantes anatomiques existent. Le biceps fémoral présente une insertion bifide ; un faisceau tendineux postérieur rejoint l'extrémité du ligament latéral externe pour s'attacher sur la tête de la fibula et un faisceau antérieur vient s'attacher sur le tibia.

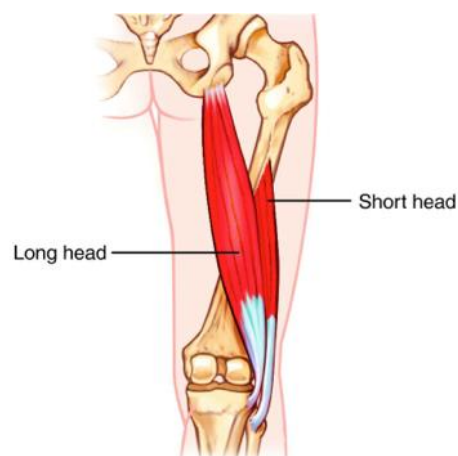


Figure 10: Chefs long et court du biceps fémoral [24]

- Les **fibres tendineuses du semi-membraneux** : Le tendon distal du muscle semi-membraneux longe la face postérieure du condyle médial fémoral puis s'insère sur la face postérieure du condyle médial du tibia par un tendon direct. Deux expansions se détachent de ce tendon ; l'expansion médiale ou tendon réfléchi et l'expansion latérale ou ligament poplité oblique.

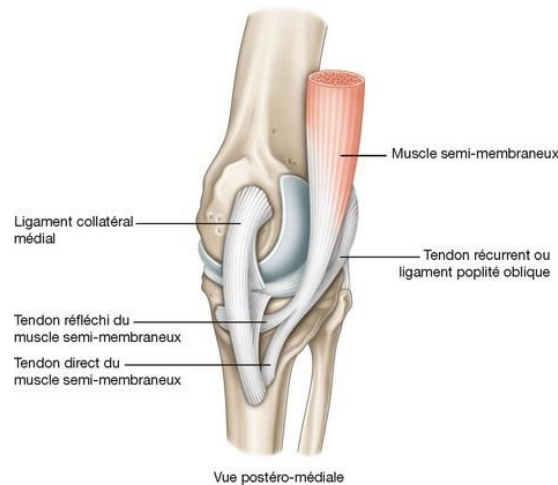


Figure 11: Le tendon du muscle semi-membraneux et ses expansions [25]

- Les **fibres tendineuses des gastrocnémiens** ou jumeaux : le gastrocnémien interne ou médial s'insère en haut par un fort tendon sur l'épicondyle médial du fémur et le gastrocnémien externe ou latéral s'insère sur l'épicondyle latéral du fémur. Les deux chefs du gastrocnémien et le muscle soléaire se rejoignent et forment une lame tendineuse plate et épaisse issue de la réunion des différents faisceaux ; il s'agit du tendon calcanéen aussi appelé tendon d'Achille qui se termine au niveau de la partie inférieure de la face postérieure du calcanéum.

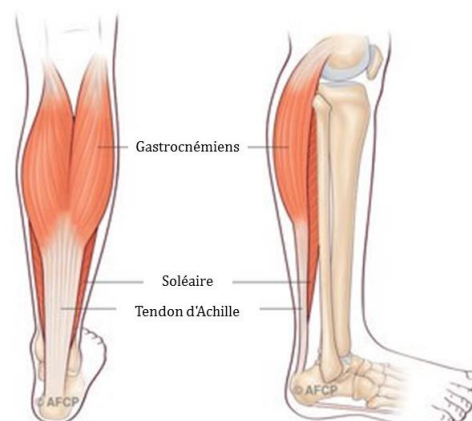

Figure 12: Insertion des muscles gastrocnémiens [26]

- Le **tendon du poplité** : il s'agit d'un épais tendon oblique, se dirigeant vers le haut et vers l'extérieur. Il se termine sur la face latérale du condyle fémoral latéral, dans la fossette poplitée.

- Les **tendons de la patte d'oie** : Trois tendons s'accrochent à l'intérieur du genou à la manière d'une patte d'oie il s'agit du tendon du semi-tendineux, du tendon du droit interne ou gracile et du tendon du couturier ou sartorius. Leur insertion commune s'effectue sur le tiers supérieur de la face médiale du tibia.

- Le **tendon du fascia lata** aussi appelé bandelette ilio-tibiale : il s'agit d'une bande fibreuse, véritable tendon, qui correspond au tendon terminal du muscle grand fessier et du tenseur du fascia lata. Ce tendon, possède une forme particulière, puisqu'elle est plate, comme une véritable lame, et va se fixer à la partie extérieure du genou au niveau du tubercule infra-condyloire sous le plateau tibial latéral du tibia. C'est ce tendon qui est à l'origine du syndrome de l'essuie-glace. [27][28][29][30][18][31]

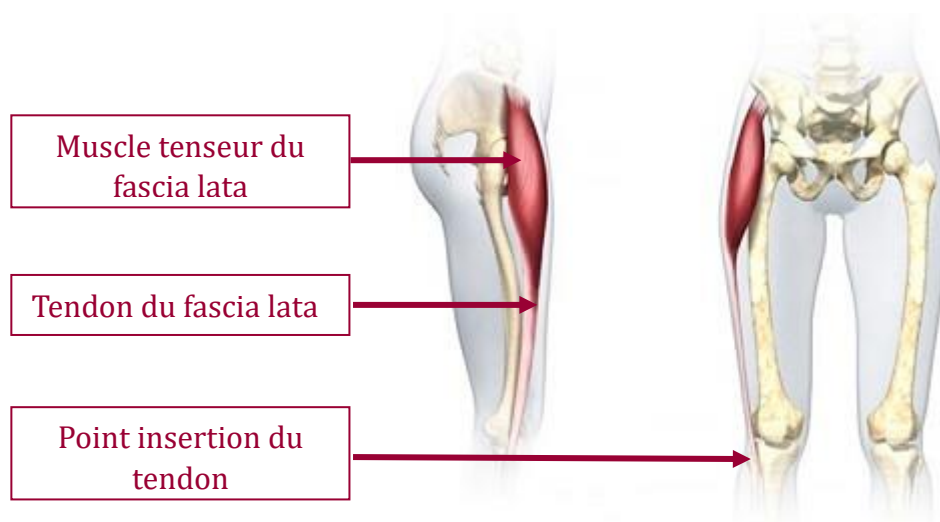


Figure 13: Tenseur du fascia lata [32]

Partie 2 :

Gonarthrose

Handicapante et douloureuse, l'arthrose du genou ou gonarthrose représente la forme d'arthrose la plus fréquente des membres inférieurs. Il s'agit d'une maladie chronique des articulations qui se développe habituellement lentement sur 10 à 15 ans, perturbant ainsi les activités de la vie quotidienne. Il existe tout un panel de solutions, médicamenteuses ou non, pour limiter les douleurs et l'aggravation de la pathologie, cependant la douleur arthrosique, symptôme majeur de cette maladie, reste difficilement soulagée. La prise en charge complexe de cette pathologie offre par conséquent, un rôle primordial au pharmacien d'officine. En effet, il permet de conforter un succès thérapeutique et un ralentissement de l'évolution de la pathologie avec pour objectif principal le soulagement de la douleur et l'amélioration de la qualité de vie du patient.

Traditionnellement, la gonarthrose était interprétée comme une « usure » du cartilage articulaire uniquement en raison du vieillissement et non liée à l'inflammation. Bien que la physiopathologie de la maladie soit encore mal comprise et fasse l'objet d'une enquête, il est admis que l'arthrose du genou est d'origine multifactorielle. Alors que les processus inflammatoires et biomécaniques jouent un rôle central, l'arthrose du genou est également influencée par une combinaison de facteurs tels que l'âge, le surpoids, l'hérédité, l'alignement des membres inférieurs et bien d'autres encore.[33]

I. Généralités - Définition

Selon l'OMS :

"L'arthrose est la résultante de phénomènes mécaniques et biologiques qui déstabilisent l'équilibre entre la synthèse et la dégradation du cartilage et de l'os sous-chondral. L'arthrose touche tous les tissus de l'articulation diarthrodiale et se manifeste par des modifications morphologiques, biochimiques, moléculaires et biomécaniques des cellules de

la matrice cartilagineuse conduisant à un ramollissement, une fissuration, une ulcération et une perte du cartilage articulaire, une sclérose de l'os sous-chondral avec production d'ostéophytes et de kystes sous-chondraux. Quand elle devient symptomatique, l'arthrose entraîne douleur et raideur articulaires, un éventuel épanchement articulaire avec des degrés variables d'inflammation locale. »

A travers cette définition, on constate que l'arthrose n'est pas une simple usure de l'articulation, mais qu'il s'agit d'un véritable processus dynamique de destruction articulaire.

L'arthrose du genou est un trouble complexe qui touche l'articulation fémoro-patellaire entre le fémur et la rotule, et/ou l'articulation fémoro-tibiale entre le fémur et le tibia. Elle évolue par "crises" ou poussées inflammatoires douloureuses qui se succèdent à un rythme imprévisible, variable dans le temps et selon les malades.

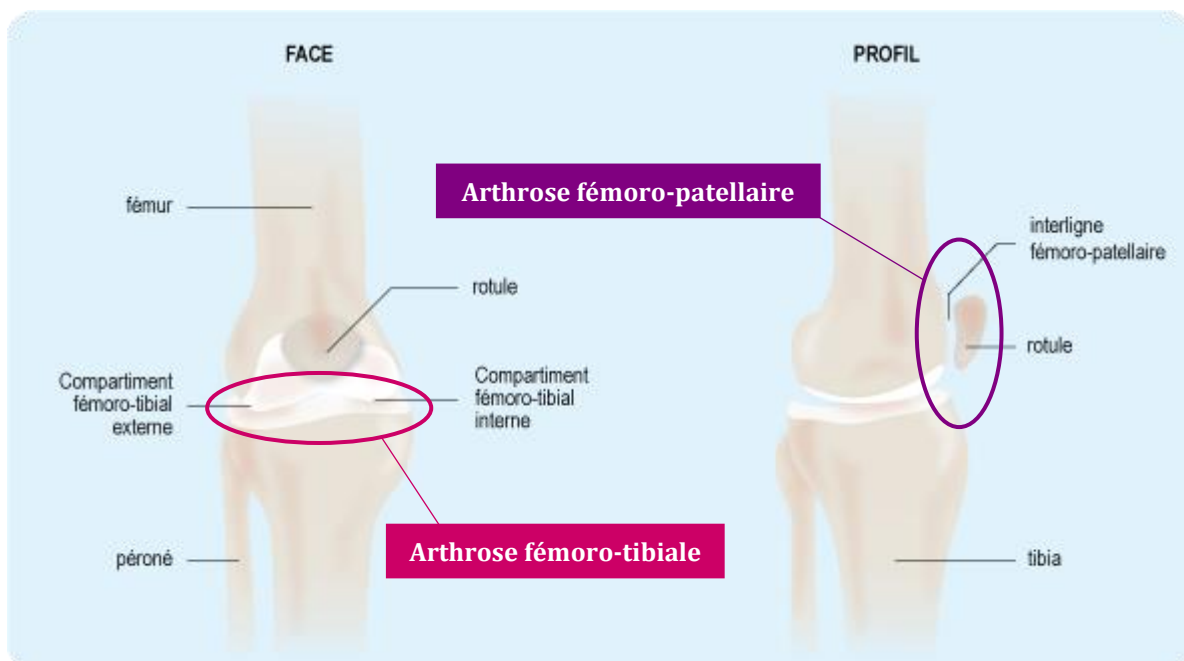


Figure 14: Type de gonarthroses selon localisation articulaire [34]

L'arthrose fémoro-patellaire survient dans 35% des cas et touche majoritairement les patients plus jeunes ayant subi au préalable un traumatisme ou présentant une instabilité rotulienne. Quant à elle, l'arthrose fémoro-tibiale est la plus fréquente, retrouvée dans 45 à 50% des cas. Le compartiment fémoro-tibial interne est plus fréquemment touché que le compartiment externe. Cette dernière peut être due à une déviation de l'axe de la jambe. Une association de ces deux localisations est retrouvée dans 15 à 20% des cas.[34]

II. Epidémiologie

En France, l'arthrose est un fléau médical qui touche 10 millions de personnes soit 17% de la population. Il s'agit de la première cause d'incapacité fonctionnelle pour les personnes de plus de 40 ans, cependant elle touche toutes les tranches d'âge.[35] Sur ces 10 millions de français concernés on en recense 65% qui ont plus de 65ans.[36]

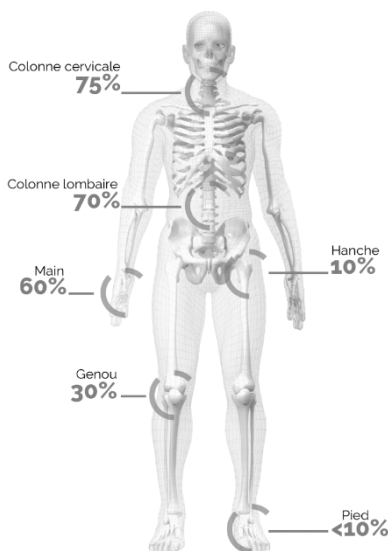


Figure 15 : Fréquence de l'arthrose dans la tranche d'âge 65-75 ans [37]

La gonarthrose quant à elle concerne 30 % des personnes de 65 à 75 ans. Elle est trois fois plus fréquente que l'arthrose de hanche ou coxarthrose. Si elle est plus fréquente chez la personne âgée, l'arthrose du genou peut également apparaître chez des personnes plus jeunes.[34]

Avec 9 millions de consultations par an, 14 millions d'ordonnances, 300 000 examens radiologiques, l'arthrose, pathologie omniprésente, coûte très cher à la population française et à la sécurité sociale. De plus il s'agit de la première cause d'invalidité des plus de 40ans et de la deuxième cause de consultation chez le généraliste après les maladies cardio-vasculaires. Les coûts engendrés par l'arthrose se calculent en milliards. L'arthrose a donc un impact médico-économique majeur et cela ne devrait pas aller en s'améliorant car les prévisions annoncent que l'incidence de l'arthrose devrait doubler d'ici 2030.[38][39]

III. Facteurs de risques

Dans une grande majorité des cas, la gonarthrose, tout comme l'arthrose, apparaît sans causes apparentes. Cependant de nombreux facteurs de risques ont pu être identifiés. Les connaître s'avère indispensable dans la prise en charge du malade. En effet, certains, comme le surpoids par exemple, pourront être prévenus et évités afin de ralentir l'évolution de la maladie. [3][40][34]

Dans ces facteurs on retrouve :

- ❖ L'âge : l'arthrose du genou est souvent liée au vieillissement, elle est rare chez les personnes de moins de 40ans.
- ❖ Le sexe : la gonarthrose est une pathologie plus fréquente chez les femmes que chez les hommes. L'incidence augmente notamment après la ménopause ; la cause se trouve être hormonale, en effet une carence en œstrogènes accélère la dégradation cartilagineuse.
- ❖ L'hérédité : la génétique joue un rôle important, de nombreux gènes sont potentiellement responsables de la maladie. La composante héréditaire est estimée à 40% pour l'arthrose du genou.
- ❖ La surcharge au niveau de l'articulation : liée à une surcharge pondérale ou au port fréquent de lourdes charges. L'obésité est sans aucun doute un des facteurs de risque biomécanique le plus important, particulièrement pour les genoux. Il s'agit d'un facteur d'apparition mais également d'aggravation pour la gonarthrose.
- ❖ Le surmenage de l'articulation : une activité physique trop intense, violente et répétitive peut faciliter l'apparition d'arthrose du genou. Des microtraumatismes répétés peuvent apparaître lors de certaines pratiques sportives, comme avec le football ou le rugby par exemple, mais aussi lors de certaines activités professionnelles.
- ❖ Les traumatismes du genou : les lésions méniscales, les entorses, la rupture des ligaments croisés antérieurs, les luxations, certaines opérations chirurgicales ... sont autant de facteurs de risques de la gonarthrose. Les traumatismes

articulaires, qu'ils soient majeurs ou mineurs, créent une instabilité avec modification de la répartition des forces sur le genou ce qui multiplie le risque de développer une gonarthrose par 4.

- ❖ Certaines pathologies : comme le diabète, l'ostéonécrose, la polyarthrite rhumatoïde, la goutte ... augmentent la survenue de gonarthrose.
- ❖ Les anomalies architecturales de l'articulation : elles sont liées à des anomalies de l'axe des genoux. Il s'agit du *genum varum* (axe de la jambe déporté en dedans) du *genum valgum* (axe de la jambe déporté vers l'extérieur). L'axe mécanique fémoro-tibial est dévié du centre, ce qui entraîne un surplus de contraintes et une usure précoce du genou favorisant ainsi l'installation de la gonarthrose.

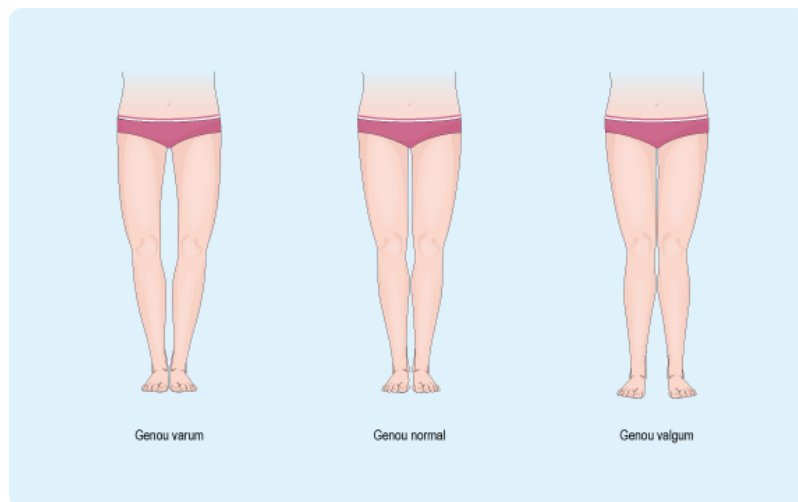

Figure 16 : Les différents axes du membre inférieur [34]

Certains de ces facteurs sont modifiables et font aujourd'hui partie intégrante du traitement. En tant que pharmacien d'officine, il est indispensable d'en prendre connaissance pour adapter notre conseil au-delà de l'aspect médicamenteux pur.

IV. Physiopathologie de la gonarthrose

L'arthrose a longtemps été considérée comme une maladie restreinte à une simple atteinte du cartilage, qui, du fait des forces de frottement, faisait l'objet d'une usure. Or nous avons aujourd'hui une vision bien plus complexe de cette pathologie. En effet, le cartilage ne « s'use » pas mais se dégrade suite à l'action d'enzymes protéolytiques. De plus, les autres tissus articulaires, tels que l'os sous chondral et le tissu synovial, sont impliqués dès les stades précoces de la maladie. La vision actuelle de la maladie est donc pluri-tissulaire. Le cartilage, l'os sous chondral et la membrane synoviale, contribuent à la dégradation de l'articulation, ainsi qu'aux symptômes, par le biais de médiateurs inflammatoires et d'enzymes protéolytiques qui compromettent l'intégrité articulaire.

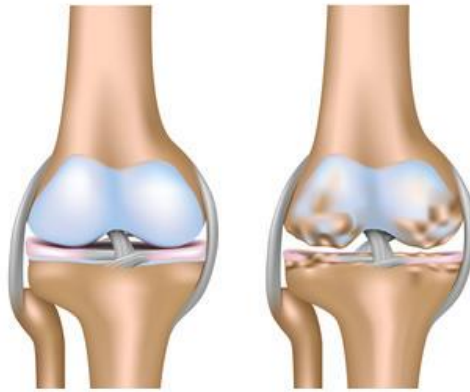


Figure 17: Articulation saine (à gauche) et articulation atteinte d'arthrose (à droite) [41]

1. Le cartilage arthrosique

L'arthrose se caractérise par des altérations quantitatives et qualitatives du cartilage. C'est en réponse à un excès de pression sur le cartilage que le processus arthrosique va se déclencher. Deux cas de figures existent :

- Le cartilage est normal mais soumis à un excès de pression, il finit par dégénérer et l'arthrose s'installe : il s'agit de l'arthrose dite mécanique.
- La pression est normale mais s'exerce sur un cartilage fragilisé. La pression est alors trop importante pour ce cartilage moins robuste que la normale, qui va également dégénérer vers l'arthrose : il s'agit de l'arthrose dite structurale.

On a vu précédemment que le cartilage présente l'originalité d'être composé d'un seul type cellulaire, le chondrocyte, inséré dans des petites logettes, au sein d'une matrice cartilagineuse. Cette matrice est composée essentiellement d'eau et de protéoglycanes, et son architecture repose sur un réseau de fibres de collagène de type II, ce qui confère au cartilage ses propriétés élastiques.

A partir de là, deux types de réactions concomitantes sont observées : une réaction mécanique et une réaction biologique.

a. Modifications mécaniques du cartilage

L'hyperpression appliquée sur le cartilage entraîne une rupture et une déstructuration du réseau de fibres de collagène. Cette rupture du filet de collagène permet une expansion anormale et une fragmentation des protéoglycanes. Le maillage, capable de retenir l'eau, est alors altéré. Il s'en suit une hyperhydratation du cartilage aboutissant à la formation d'œdèmes. Ce cartilage hyperhydraté et « ramolli » perd ses propriétés biomécaniques sous l'effet des pressions persistantes et devient fragile. Il se fissure, s'ulcère, s'amincit et se fragmente.

A un stade avancé, la destruction du cartilage gagne les couches profondes, mettant à nu l'os sous chondral, ce qui entraîne alors un pincement de l'interligne articulaire, c'est-à-dire, une réduction de l'espace entre les deux extrémités osseuses.

Toutes ces modifications entraînent la libération de débris cartilagineux dans la cavité articulaire, à l'origine de mécanismes inflammatoires et douloureux.

b. Modifications biologiques du cartilage

Face à la destruction cartilagineuse, la réaction mécanique s'accompagne d'une réaction biologique. Dans un premier temps, les chondrocytes, activés par un stress traumatique ou inflammatoire, deviennent, « hyperactifs » en augmentant leur prolifération et la synthèse d'éléments matriciels (collagène, protéoglycanes, enzyme de destruction). Il s'agit d'une tentative pour réparer ou limiter les lésions induites par l'hyperpression, ce qui va s'avérer inefficace. En effet, dans un deuxième temps, ces

chondrocytes s'épuisent, entrent en apoptose, ce qui laisse le champ libre aux contraintes mécaniques pour détruire la matrice.

On dit alors qu'il existe une augmentation générale du métabolisme, d'abord en faveur de la synthèse, puis en faveur de la destruction.

L'évènement cellulaire principal observé au cours de l'arthrose est une modulation du phénotype des chondrocytes. Leur différenciation hypertrophique aboutit à une diminution de la production de collagène de type II en faveur d'une augmentation de production d'autres types de collagène dont les propriétés biomécaniques sont moins bonnes que celles du collagène de type II.

On observe également une prolifération des chondrocytes initialement quiescents, au niveau des couches superficielles cartilagineuses, aboutissant à la formation de « clusters » (amas cellulaires). Ce phénomène est suivi d'une nécrose et mort par apoptose des chondrocytes.

Outre les modifications phénotypiques, sous l'influence du stress mécanique, les chondrocytes sécrètent divers facteurs chondrolytiques : des cytokines comme l'interleukine-1 (IL-1) et du tumor necrosis factor- α (TNF- α). Parmi ces facteurs on retrouve des radicaux libres, comme le monoxyde d'azote, des médiateurs lipidiques, comme les prostaglandines E2 (responsables de la douleur et de l'inflammation), et des enzymes protéolytiques, comme les métalloprotéases et les agrécanases. Ces phénomènes sont à l'origine de la mort cellulaire des chondrocytes et de la dégradation de la matrice cartilagineuse.

Dans le processus arthrosique, on observe également la synthèse d'inhibiteurs de métalloprotéases et d'agrécanases, les TIMP (*Tissue Inhibitor of MetalloProteinase*). Leur synthèse, bien qu'augmentée, reste insuffisante face au surcroît d'activité des enzymes protéolytiques.

Toutes les modifications vues précédemment participent à la perte d'équilibre entre l'anabolisme et le catabolisme de la matrice extracellulaire, conduisant à l'altération de l'homéostasie cartilagineuse. [33][42][43][6][44][45]

2. Atteinte de l'os sous-chondral

Les modifications de l'os sous chondral jouent un rôle important dans l'initiation et le développement de l'arthrose. A la suite de la diminution de l'épaisseur du cartilage avec pincement de l'interligne artriculaire, le cartilage n'est plus capable d'assurer son rôle protecteur vis-à-vis de l'os sous chondral. Lorsqu'une fissure du cartilage met à nu l'os sous chondral, ce dernier, va subir directement des pressions mécaniques auxquelles il n'était pas préparé. En réponse à cet excès de pression, l'os sous chondral s'épaissit et se sclérose, laissant apparaître trois types de lésions : l'ostéocondensation sous-chondrale, l'ostéophytose et la formation de géodes.

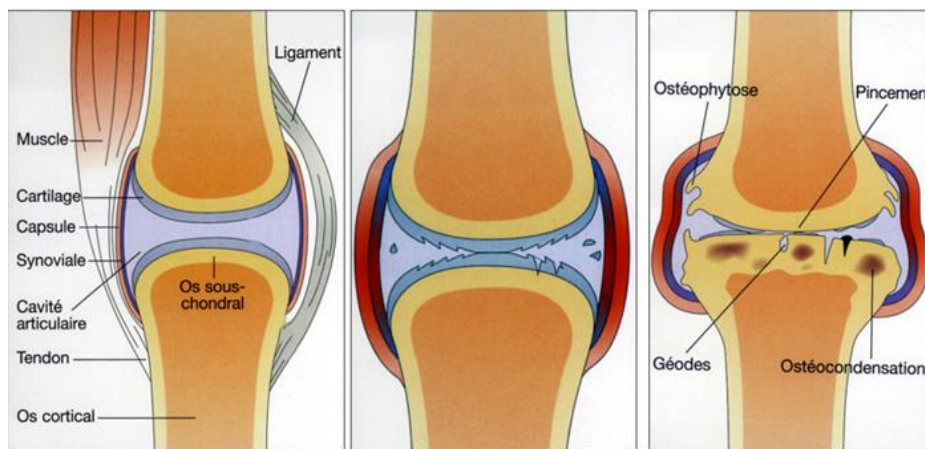


Figure 18: Evolution et atteinte de l'os sous chondral dans l'arthrose [46]

a. Ost ocondensation ou ost oscl rose sous-chondrale

L'os, suite   la disparition du cartilage sus-jacent, effectue un remodelage afin de limiter la destruction cartilagineuse. Il r agit   la pression et aux l sions du cartilage en se « densifiant » au niveau des alt rations cartilagineuses et des zones de pression maximale.

On observe alors un  paississement de la plaque sous chondrale par endroit, avec la formation de nouvelles lamelles osseuses et de nouveaux trab cules d'os spongieux, ainsi qu'une croissance accrue d'ost oblastes. Ce changement qualitatif de composition de l'os est   l'origine de l'aspect  pais et quasi compact observable en radiographie.

Cette densification sous-chondrale, peut  tre le signe d'une arthrose, en amont m me de l'apparition du pincement de l'interligne artriculaire.

6. Ostéophytose

En réaction à l'augmentation des frottements sur la surface osseuse articulaire, des mécanismes de défense et de réparation se mettent en place. Ils se traduisent par la néoformation d'excroissances osseuses, appelées ostéophytes ou becs-de-perroquet, en raison de leur forme caractéristique. Ils sont situés en marge de l'articulation, à l'extrémité de la surface articulaire. Ces ostéophytes sont à l'origine de nombreux dégâts articulaires, de douleurs, voire même de gênes lors des mouvements. [42][47][48][49]

c. Formation de géodes ou kystes sous-chondraux

Dans une articulation, une géode correspond à une perte de substance osseuse formant une cavité pathologique au voisinage du cartilage. L'érosion du cartilage augmente les pressions s'exerçant sur l'os et conduit à la formation des géodes. Parallèlement, l'interleukine-1, sécrétée par les chondrocytes, active les ostéoclastes qui accélèrent la dégradation osseuse et conduit également à la formation de géodes.

Généralement de forme sphérique ou ovalaire, elles correspondent soit à des zones de mort cellulaire osseuse (nécroses aggravées), soit à des poches de liquide synovial (kystes). Il arrive que ces kystes s'ouvrent et forment un sillon débouchant sur la cavité articulaire, entraînant alors des fractures à l'origine de douleurs plus importantes. [50][47]

	Arthrose débutante	Arthrose modérée	Arthrose évoluée
Pincement de l'interligne	Minime	Nettement visible	Important voire complet (Parfois érosion de l'os)
Condensation osseuse	Modérée	Modérée à importante	Importante
Géodes	Absentes en général	Possibles	Fréquentes
Ostéophytes	Débutants et de petite taille	Modérés	Exubérants, volumineux

Figure 19: Les 4 signes élémentaires d'arthrose selon le stade de la maladie [51]

3. Atteinte du tissu synovial

La synovite correspond à l'inflammation de la membrane synoviale. Son apparition est fréquente au cours des gonarthroses douloureuses, présente dans environ, 50% des cas.

Lors de la dégradation de la matrice cartilagineuse, de nombreux débris se retrouvent à l'intérieur de la cavité articulaire. On a vu précédemment que la membrane synoviale détient deux rôles principaux : la production de liquide synovial et la phagocytose des débris présents dans la cavité. De ce fait, la membrane synoviale tente d'épurer la cavité articulaire.

Ces débris stimulent les cellules de la synoviale (macrophages, fibroblastes, lymphocytes) ce qui déclenche la production de médiateurs pro inflammatoires impliqués dans la dégradation des tissus articulaires : l'interleukine-1 (IL-1), le Tumor necrosis factor- α (TNF- α), les prostaglandines et le monoxyde d'azote (NO). Ces molécules inflammatoires entraînent en cascade la libération d'enzymes cataboliques, telles que les protéases, capables de dégrader les débris présents dans la cavité. Le problème est que ces protéases sont non sélectives et dégradent également le cartilage.

Le cartilage et la synovie se stimulent alors réciproquement par le biais de nombreux facteurs, pour aboutir à une détérioration de l'articulation, c'est ce que l'on appelle le cercle vicieux cartilagino-synovial.

En réaction à l'inflammation, la membrane synoviale s'épaissit et augmente considérablement sa production de liquide synovial. On observe alors une accumulation de ce liquide, à l'origine de l'épanchement de synovie, qui entrainera un gonflement particulièrement douloureux de l'articulation.[42][52]

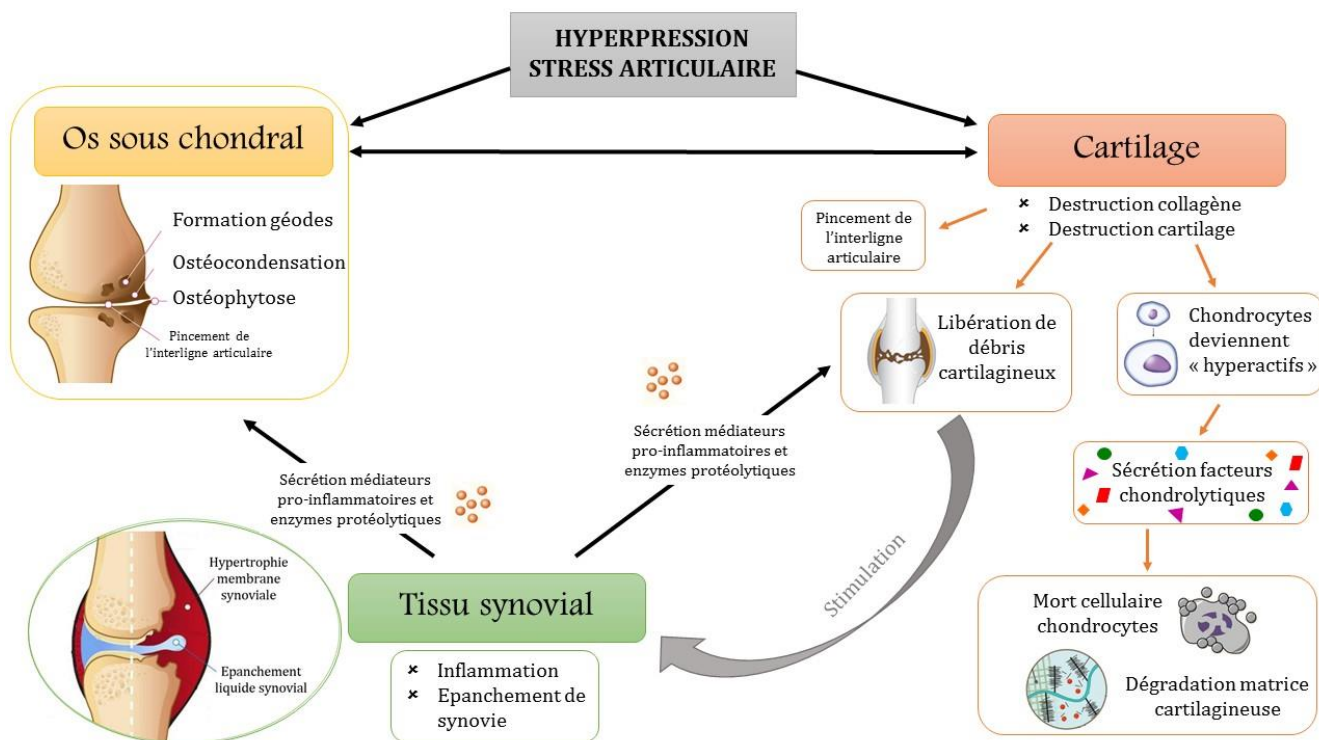


Figure 20: Une vision globale de la physiopathologie de l'arthrose

V. Les symptômes de la gonarthrose

La douleur, la raideur, le gonflement de l'articulation, la déformation arthrosique, la sensation de craquement du genou, sont autant de symptômes, que l'on retrouve dans la gonarthrose, qui s'avère être une pathologie particulièrement invalidante.

Les deux symptômes maîtres de la gonarthrose restent la douleur et la raideur articulaire. La douleur représente généralement le principal motif de consultation médicale. L'apparition des symptômes se fait le plus souvent de manière progressive. Il est important de faire la distinction entre les signes cliniques, vus dans cette partie, et les signes radiologiques, que l'on abordera ultérieurement. La présence de signes cliniques, n'engendre pas nécessairement, la présence de signes radiologiques et vice versa ; c'est ce que les médecins appellent la dissociation « radio-clinique ». Ainsi vous pouvez souffrir alors que vos radios ne montrent que de légères lésions arthrosiques, et une arthrose visible à la radiographie ne sera pas forcément à l'origine de douleurs.

Les **douleurs arthrosiques** peuvent revêtir toutes sortes d'intensités, en partant d'un niveau très modéré et pouvant aller jusqu'à une douleur insupportable.

Généralement localisées dans la zone arthrosique du genou, les douleurs sont essentiellement liées à l'activité comme la marche, le piétinement, le port de charges lourdes ou encore la montée et la descente des escaliers. Le repos, la position assise ou la position couchée permettent, en général, de soulager cette douleur.

Etroitement liée à la douleur, on retrouve une **gêne fonctionnelle** ou **raideur**, qui correspond à la limitation de la mobilité de l'articulation. Certes la gamme des mouvements est majoritairement diminuée, à cause de la douleur, cependant le manque de souplesse de l'articulation joue également un rôle majeur. Cette raideur est variable selon l'activité des personnes, néanmoins, elle s'active typiquement le matin au réveil. En effet, l'articulation paraît enraidie et nécessite un court temps de dérouillage.

Dans certains cas de gonarthrose, on peut observer un **gonflement** au niveau du genou. Cet œdème résulte de l'irritation de la membrane synoviale par les débris de cartilage et les facteurs inflammatoires libérés au cours de l'arthrose, ce qui entraîne alors une surproduction, suivie d'une accumulation, du liquide synovial. L'hyperpression induite sera à l'origine de douleurs et de gênes importantes.

Une **déformation arthrosique** peut aussi apparaître. Elle se trouve à la jonction entre deux processus : la déformation initiale, certainement à l'origine de l'arthrose, et la déformation due à l'arthrose, liée à la destruction du cartilage. Elle apparaît uniquement dans les arthroses évoluées et peut devenir irréversible. La déformation importante du genou (en valgus ou en varus) résulte de l'usure cartilagineuse au début, puis, plus tardivement, de la faillite ligamentaire due à cette déformation.

Enfin, on peut également retrouver certains des signes suivants : des sensations de craquements, de dérochements, d'accrochages et de pseudo blocages, pouvant être très gênants.

Selon le compartiment articulaire atteint d'arthrose, les symptômes peuvent varier :

- ❖ Pour l'arthrose fémoro-tibiale : les douleurs, d'abord intermittentes, deviennent rapidement prolongées et diffuses. Elles surviennent en fait, lorsque le fémur appuie sur le tibia, par exemple pendant la marche, lors de la montée ou de la descente des escaliers. Elles sont soulagées par le repos. Un œdème du genou s'observe régulièrement lors des poussées inflammatoires ce qui intensifie la douleur. L'évolution de cette arthrose est variable selon les cas, toutefois, elle est

le plus souvent lente, avec des périodes d'accalmie, entrecoupées de périodes de poussées douloureuses.

- ❖ Pour l'arthrose fémoro-patellaire : les douleurs apparaissent sur la région antérieure du genou et irradient vers le bas quand la rotule est mobilisée. A l'auscultation, la rotule est particulièrement douloureuse. Les douleurs sont déclenchées lors de l'extension de la jambe, lors de la descente des escaliers, lors de l'agenouillement ou lors d'une station assise prolongée. La gêne est moins marquée que pour l'arthrose fémoro-tibiale et l'évolution est moins invalidante. La douleur s'accompagne parfois d'une sensation de blocage de la rotule, voire de déroboement de la jambe et de craquement du genou. [34][33][53]

VI. Diagnostic de la gonarthrose

Le diagnostic de l'arthrose du genou est avant tout clinique. Grâce à certains éléments simples retrouvés lors de l'interrogatoire et de l'examen clinique, le médecin sera en mesure de poser le diagnostic d'arthrose dans la grande majorité des cas. Le diagnostic est ensuite confirmé par des examens complémentaires comme la radiographie.

1. Examen clinique

L'examen clinique, première étape lors du diagnostic de la gonarthrose, repose sur deux étapes successives : l'interrogatoire et l'auscultation.

a. L'interrogatoire

Lors de l'interrogatoire, le médecin va chercher à mettre en évidence plusieurs signes cliniques retrouvés dans la gonarthrose. Le diagnostic repose sur la présence de trois symptômes clés : la gonalgie persistante (douleur), la gêne fonctionnelle ou raideur comprenant le dérouillage matinal, et l'incapacité ou impotence fonctionnelle.

i. La douleur

La douleur articulaire est la plainte prédominante de personnes souffrant d'arthrose, c'est d'ailleurs ce qui amène, dans la majorité des cas, à la première consultation. Depuis plusieurs décennies, la prise en charge de la douleur connaît d'importants progrès, et reçoit une attention toute particulière de la part du corps médical. La prise en charge de la douleur se base sur le ressenti du patient ainsi que sur l'impact sur la qualité de vie. De ce fait il existe de nombreux outils permettant de caractériser la douleur. Dans le cas de l'arthrose, un grand nombre d'échelles et de questionnaires, spécifiques ou non de cette pathologie, sont utilisés notamment pour poser le diagnostic de l'arthrose.

On rencontre couramment des échelles quantitatives permettant au patient d'évaluer l'intensité de sa douleur. La plus courante, est l'échelle visuelle analogique (EVA), qui permet sur une réglette graduée de 0 à 10 de placer un curseur proportionnellement au ressenti de la douleur. Même si cette échelle n'est pas spécifique de l'arthrose, elle reste utilisable pour évaluer l'intensité de la douleur arthrosique en pratique clinique. Toutefois, une mesure plus qualitative de la douleur peut s'avérer utile. Il est donc nécessaire d'utiliser des auto-questionnaires multidimensionnels pour évaluer au mieux les répercussions de cette maladie dans toute sa subjectivité et sa complexité.

Parmi les mesures de la douleur spécifiques de l'arthrose, l'index de sévérité symptomatique de l'arthrose des membres inférieurs, appelé WOMAC (West Ontario McMaster Osteoarthritis Index) a été le plus largement utilisé. Cet index évalue l'intensité de la douleur au moment de la réalisation de cinq activités : rester debout, marcher, monter ou descendre des marches, au repos et la nuit.

Afin d'évaluer la douleur d'arthrose, indépendamment de l'effet de cette dernière sur la fonction physique, un nouveau questionnaire multidimensionnel a été développé : il s'agit de l'ICOAP (Intermittent and Constant OsteoArthritis Pain). Cette approche qualitative, évalue l'expérience douloureuse au cours de l'arthrose, comprenant l'intensité et la fréquence des douleurs, ainsi que leur impact sur l'humeur, le sommeil ou la qualité de vie.

On retrouve également dans les approches qualitatives, l'échelle OASIS (OsteoArthritis Symptom Inventory Scale). Ce questionnaire OASIS présente une grande particularité. En effet, il explore une facette méconnue de la « qualité » de la douleur en déterminant si celle-ci brûle, pique, mord, réveille la nuit, survient à la marche etc. Ainsi il permet d'identifier plus facilement les différents phénotypes de la douleur arthrosique. [54][55][56][57][58]

ii. L'impotence fonctionnelle

Par définition, l'impotence fonctionnelle correspond à l'impossibilité pour un individu d'utiliser un organe ou un membre de façon normale, en général à cause de la douleur. Dans l'arthrose du genou, les symptômes retrouvés tels que les douleurs, les raideurs et les déformations de l'articulation, aboutissent à une impotence fonctionnelle. L'impotence fonctionnelle est directement corrélée à une diminution de la qualité de vie. De ce fait, des questionnaires standards de qualité de vie existent et permettent au praticien d'évaluer le handicap fonctionnel.

Parmi ces outils d'évaluation, l'indice de Lequesne et l'indice de WOMAC sont les plus utilisés et permettent d'apprécier des concepts subjectifs comme les symptômes, les capacités fonctionnelles ou la qualité de vie.

L'indice algo-fonctionnel de Lequesne est un questionnaire visant à évaluer, par un professionnel de santé, les capacités fonctionnelles et la gêne ressentie par les patients souffrant de gonarthrose. Il est composé d'un questionnaire de 10 questions, dont les items, additionnés, permettent d'obtenir un score. Il interroge sur les douleurs à différents moments de la journée, et lors de certaines activités, il définit le périmètre de marche maximal, et il détermine le degré de difficulté généré lors de la vie quotidienne. Le score obtenu, qualifie alors, le niveau d'handicap causé par l'arthrose, ce qui sera utile pour définir la prise en charge thérapeutique adaptée.

L'indice de WOMAC (West Ontario McMaster Osteoarthritis Index), vu précédemment, est un auto-questionnaire, qui comprend en réalité trois domaines d'analyses : la douleur, la raideur, et la fonction quotidienne. Pour évaluer l'incapacité fonctionnelle, une série de questions est abordée en demandant, par exemple, quelles sont les difficultés rencontrées lors de la montée des escaliers, de la station debout prolongée, de la sortie du lit, lors du ménage de la maison, lors de la descente de la voiture etc.

Pour chaque question un score est attribué et le total obtenu définira la sévérité de l'arthrose, ainsi que son impact sur la vie quotidienne.

L'indice de WOMAC et l'indice de Lequesne sont considérés comme des outils valides et fidèles de la fonction du genou dans la gonarthrose, en permettant, notamment, de surveiller l'évolution de la maladie et l'efficacité des traitements. [59][56][60][61]

Indice algo-fonctionnel de Lequesne			Indice de WOMAC	
<p>Cotation : 0=sans difficulté, 0,5=assez facilement, 1=avec difficulté, 1,5=avec beaucoup de difficulté, 2=impossible</p>			<p>2 systèmes de cotation sont possibles : l'Échelle Visuelle Analogique ou l'Échelle de Lickert (Nulle=0; Minime=1; modérée=2; Sévère=3; Extrême=4)</p>	
DOULEUR	SCORE	POINTS	Question	Score
Nocturne			WOMAC DOMAINE DOULEUR : Quelle est l'importance de la douleur ?	
Aucune	0 <input type="checkbox"/>	<input type="checkbox"/>	1. Lorsque vous marchez sur une surface plane ?	
Seulement aux mouvements et dans certaines positions	1 <input type="checkbox"/>	<input type="checkbox"/>	2. Lorsque vous montez ou descendez les escaliers ?	
Même immobile, sans bouger	2 <input type="checkbox"/>	<input type="checkbox"/>	3. La nuit, lorsque vous êtes au lit ?	
Dérouillage matinal			4. Lorsque vous vous tenez debout ?	
Aucun ou inférieur à 1 minute	0 <input type="checkbox"/>	<input type="checkbox"/>	WOMAC DOMAINE RAIDEUR	
Entre 1 et 15 minutes	1 <input type="checkbox"/>	<input type="checkbox"/>	1. Quelle est l'importance de la raideur de votre articulation lorsque vous vous levez le matin ?	
Plus d'un quart d'heure	2 <input type="checkbox"/>	<input type="checkbox"/>	2. Quelle est l'importance de la raideur de votre articulation lorsque vous bougez après vous être assis, couché ou reposé durant la journée ?	
Rester debout ou piétiner sur place ½ hre augmente-t-il la douleur			WOMAC DOMAINE FONCTION : Quelle est l'importance de la difficulté que vous éprouvez à :	
Non	0 <input type="checkbox"/>	<input type="checkbox"/>	1. Descendre les escaliers ?	
Oui	1 <input type="checkbox"/>	<input type="checkbox"/>	2. Monter les escaliers ?	
Doaleur à la marche			3. Vous relever de la position assise ?	
Non	0 <input type="checkbox"/>	<input type="checkbox"/>	4. Vous tenir debout ?	
Seulement après quelque distance	1 <input type="checkbox"/>	<input type="checkbox"/>	5. Vous pencher en avant ?	
Dès le début de la marche et de façon croissante	2 <input type="checkbox"/>	<input type="checkbox"/>	6. Marcher en terrain plat ?	
Pouvez-vous vous relever d'une chaise sans l'aide des bras ?			7. Entrer et sortir d'une voiture ?	
Non	0 <input type="checkbox"/>	<input type="checkbox"/>	8. Faire vos courses ?	
Oui	1 <input type="checkbox"/>	<input type="checkbox"/>	9. Enfiler collants ou chaussettes ?	
PÉRIMÈTRE DE MARCHÉ (quelle que soit la douleur)			10. Sortir du lit ?	
Illimité	0 <input type="checkbox"/>	<input type="checkbox"/>	11. Enlever vos collants ou chaussettes ?	
Limité, mais supérieur à 1 km	1 <input type="checkbox"/>	<input type="checkbox"/>	12. Vous étendre sur le lit ?	
Environ 1 km (environ 15 minutes)	2 <input type="checkbox"/>	<input type="checkbox"/>	13. Entrer ou sortir d'une baignoire ?	
500 à 900 mètres (environ 8 à 15 minutes)	3 <input type="checkbox"/>	<input type="checkbox"/>	14. Vous asseoir ?	
300 à 500 mètres	4 <input type="checkbox"/>	<input type="checkbox"/>	15. Vous asseoir et relever des toilettes ?	
100 à 300 mètres	5 <input type="checkbox"/>	<input type="checkbox"/>	16. Faire le ménage « à fond » de votre domicile ?	
Une canne ou une béquille est nécessaire	+1 <input type="checkbox"/>	<input type="checkbox"/>	17. Faire l'entretien quotidien de votre domicile ?	
Deux cannes ou deux béquilles sont nécessaires	+2 <input type="checkbox"/>	<input type="checkbox"/>	TOTAL	
AUTRES DIFFICULTÉS DE LA VIE QUOTIDIENNE				
Pouvez-vous monter un étage ?	0 à 2 <input type="checkbox"/>	<input type="checkbox"/>		
Pouvez-vous descendre un étage ?	0 à 2 <input type="checkbox"/>	<input type="checkbox"/>		
Pouvez-vous vous accroupir ou rester à genoux ?	0 à 2 <input type="checkbox"/>	<input type="checkbox"/>		
Pouvez-vous marcher en terrain irrégulier ?	0 à 2 <input type="checkbox"/>	<input type="checkbox"/>		
TOTAL				
Si l'indice est ≥ à 10-12, une prothèse peut être envisagée				

Figure 21: Indice de Lequesne et de WOMAC dans la gonarthrose[62][63]

6. L'auscultation

A la suite de l'interrogatoire, le médecin procède à l'examen clinique à proprement parler et va regarder de plus près les articulations. De manière générale, le ou les genoux du patient arthrosique ne sont ni rouges ni chauds et ne présentent pas de signes inflammatoires locaux.

Lors de cette auscultation, le médecin recherche systématiquement :

- La présence d'une douleur à la palpation
- Une diminution de l'amplitude articulaire lors des mouvements

- Une déformation articulaire
- La présence éventuelle d'un épanchement liquidien

Le diagnostic clinique de la gonarthrose diffère selon que l'atteinte touche le compartiment fémoro-patellaire ou le compartiment fémoro-tibial.

i. Arthrose fémoro-patellaire

A l'examen clinique, au stade initial de la gonarthrose fémoro-patellaire, il peut n'y avoir qu'un syndrome algique rétropatellaire avec un frottement fémoro-patellaire palpable. Lors de cet examen physique, la douleur est réveillée par l'extension contrariée de la jambe, la pression de la rotule sur le genou fléchi et le toucher rotulien, qui consiste à palper les facettes rotuliennes médiale et latérale.

Le signe du RABOT est généralement positif ; il permet de mettre en évidence des rugosités articulaires au niveau fémoro-patellaire. En effet, lors de la mobilisation de la rotule contre la trochlée, on observe une crépitation palpable douloureuse pouvant être parfois audible.

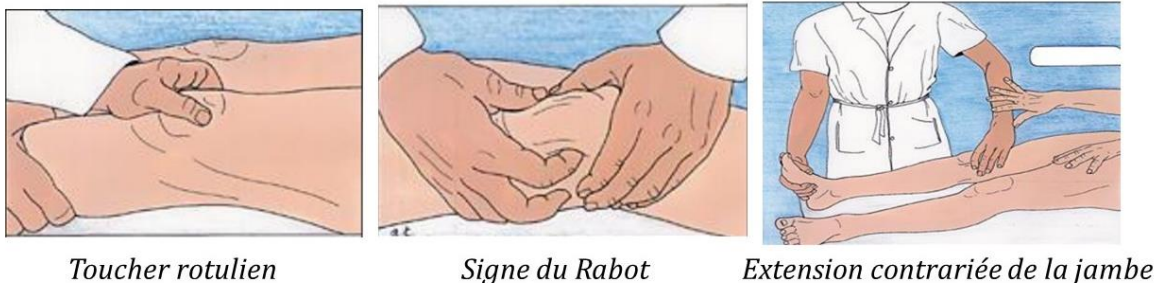


Figure 22: Examen clinique de l'arthrose fémoro-patellaire [64]

La manœuvre de Zohlen permet également de mettre en évidence une arthrose débutante. Elle consiste à créer un mouvement opposé à l'ascension de la rotule lors de la contraction du quadriceps, c'est-à-dire que le patient se trouve en décubitus dorsal et le médecin bloque la rotule vers le bas tout en demandant au patient de contracter le muscle.

En cas de douleur, les manœuvres spécifiques vues précédemment, signent la souffrance fémoro-patellaire et orientent alors le diagnostic vers une arthrose fémoro-patellaire.

ii. Arthrose fémoro-tibiale

L'examen clinique à la recherche d'une arthrose fémoro-tibiale s'effectue en trois temps : debout, allongé et lors de la marche.

L'examen debout est centré sur la recherche d'une déviation axiale des membres inférieurs pouvant être à l'origine de la gonarthrose. On recherche alors la présence d'anomalies comme le *genu varum* ou le *genu valgum*.

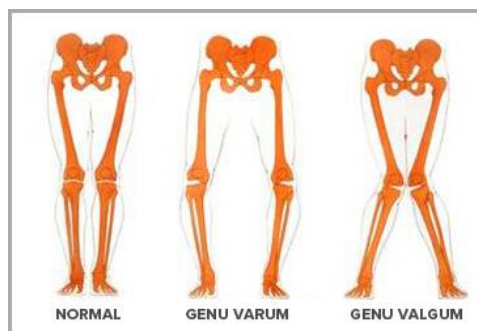


Figure 23: Les axes du membre inférieur [65]

L'examen dynamique lors de la marche permet de mettre en évidence une majoration d'un trouble statique, l'existence d'une boiterie, voire la mise en évidence d'un déroboement (flexion spontanée du membre en position debout) témoignant d'une faiblesse quadricipitale.

Enfin, l'examen en décubitus dorsal étudie la mobilité du genou. La flexion du genou, bien que longtemps conservée dans la gonarthrose, peut être douloureuse et laisser apparaître l'existence de craquements audibles et palpables.

On recherche systématiquement lors de cet examen la présence d'un choc rotulien qui signe la présence de liquide dans l'articulation et donc d'un épanchement intra articulaire. En cas de liquide dans l'articulation, la rotule « flotte » au-dessus ce qui fait que en appuyant dessus elle s'enfonce et lorsqu'on relâche, elle remonte comme le ferait un glaçon dans un verre d'eau.

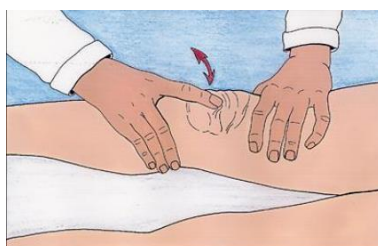

Figure 24: Choc rotulien [64]

Lors de la palpation du genou, une pression appliquée sur l'interligne articulaire fémoro tibiale entraîne des douleurs en cas d'arthrose.

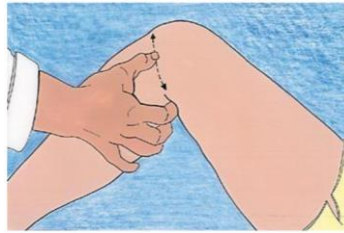


Figure 25: Palpation de l'interligne articulaire [64]

Une amyotrophie quadricipitale peut être mise en évidence lors de cet examen en effectuant une mesure comparative du périmètre de la cuisse. Elle témoigne alors d'une non utilisation du membre, en général à cause de la douleur.

Dans les arthroses évoluées, on peut mettre en évidence des déformations importantes du genou laissant apparaître un aspect globuleux et fréquemment un flessum. Le flessum ou flexum du genou correspond à une limitation de l'extension du genou, qui ne peut plus être en extension totale et conserve une position de flexion, plus ou moins importante, en permanence.

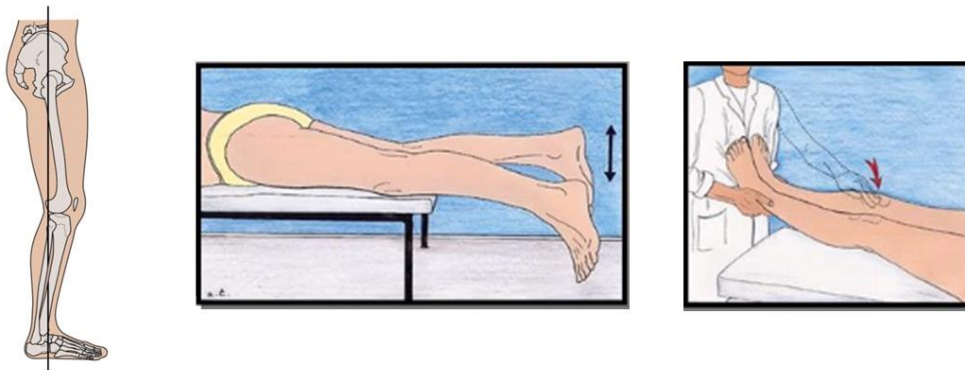


Figure 26: Flexum du genou [64]

Enfin, on teste les stabilités antéropostérieures et latérales pour déceler une éventuelle laxité. Ce dernier critère s'avère plus utile pour la prise en charge thérapeutique (chirurgie, orthèse) que pour le diagnostic à proprement parler. [66][67][68][69][70]

2. Examens complémentaires

Le pré diagnostic clinique en cas de suspicion de gonarthrose, sera toujours complété par des examens complémentaires. Le bilan d'imagerie à réaliser, doit comporter, en premier lieu, un bilan radiographique conventionnel. Il s'agit de l'examen complémentaire de référence dans le domaine, essentiel aussi bien au diagnostic qu'au suivi de l'évolution de la pathologie.

Le recours à d'autres examens, comme l'IRM (Imagerie par Résonance Magnétique), l'échographie ou le scanner s'avère habituellement inutile pour le diagnostic. Ils peuvent être réalisés en seconde intention devant une présentation atypique de la maladie et permettent également, d'exclure d'autres étiologies. Ils sont donc utiles au diagnostic différentiel pouvant mettre en évidence d'autres atteintes du genou, telles que des lésions ligamentaires, des tendinopathies, une instabilité rotulienne, une atteinte méniscale etc.

La biologie quant à elle, ne permet pas, à ce jour, de mettre en évidence une arthrose. En effet, il n'existe pas de biomarqueurs spécifiques de cette pathologie même si les recherches sur certains éléments pourraient s'avérer prometteuses. Elle est, de ce fait, peu ou pas utilisée dans le diagnostic de l'arthrose.

Nous détaillerons par la suite, uniquement l'examen de référence dans le diagnostic de l'arthrose ; la radiographie standard.

a. La radiographie

Lors du bilan radiographique, il est nécessaire d'étudier systématiquement les incidences de manière bilatérale et comparative. Ce bilan comprend quatre clichés standardisés à réaliser pour une vision globale des atteintes :

- Un cliché de face, en appui bipodal, avec les genoux en extension complète, permettant de visualiser la partie antérieure de l'interligne fémoro-tibiale du genou.

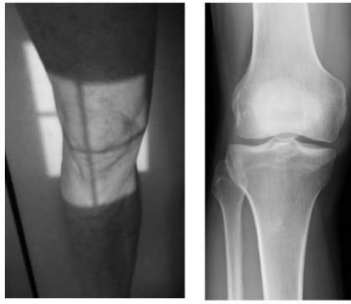


Figure 27: Radiographie de face d'un genou normal [71]

- Un cliché de profil des genoux en charge, qui dévoile l'articulation fémoro-patellaire.

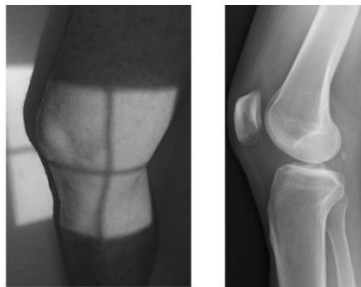

Figure 28: Radiographie de profil d'un genou normal [71]

- Un cliché du défilé fémoro patellaire avec une flexion de 30°, utile pour dévoiler une arthrose fémoro-patellaire.




Figure 29: Radiographie du défilé fémoro patellaire d'un genou normal [71]

- Un cliché postéro-antérieur de face, dit « en schuss », avec une flexion de 30°, qui explore la partie postérieure de l'interligne articulaire et des condyles fémoraux et qui permet de détecter un pincement articulaire débutant non visible sur le cliché de face.

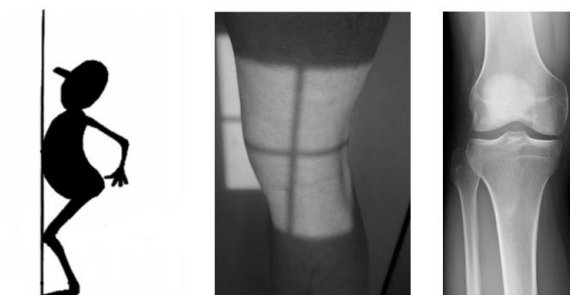

Figure 30: Radiographie postéro-antérieure "en schuss" d'un genou normal [71]

Lors de l'analyse radiologique, on recherche quatre signes cardinaux témoignant d'une gonarthrose :

- Un **pincement de l'interligne artriculaire** qui correspond à un rétrécissement de l'espace artriculaire. Les extrémités osseuses se rapprochent sur la radiographie ce qui correspond à un amincissement du cartilage. Théoriquement, au centre, la hauteur est de 4,9mm chez l'homme et 4,5mm chez la femme en moyenne, et sur les côtés la hauteur est de 5,8mm chez l'homme et 4,8 chez la femme. Plus l'arthrose évolue, plus cet espace se rétrécit. La mesure de cet interligne présente un intérêt majeur dans le suivi de l'évolution de l'arthrose.
- Une **condensation de l'os sous chondral ou ostéocondensation** ; il s'agit d'une densification de l'os qui apparaît plus blanc sur la radiographie.
- La présence d'**ostéophytes** ; il s'agit d'excroissances osseuses en forme de becs de perroquet caractéristiques de cette pathologie.
- La présence de **géodes** ; ce sont des cavités qui apparaissent au niveau de l'os sous chondral sous la forme de disques noirs sur la radiographie.

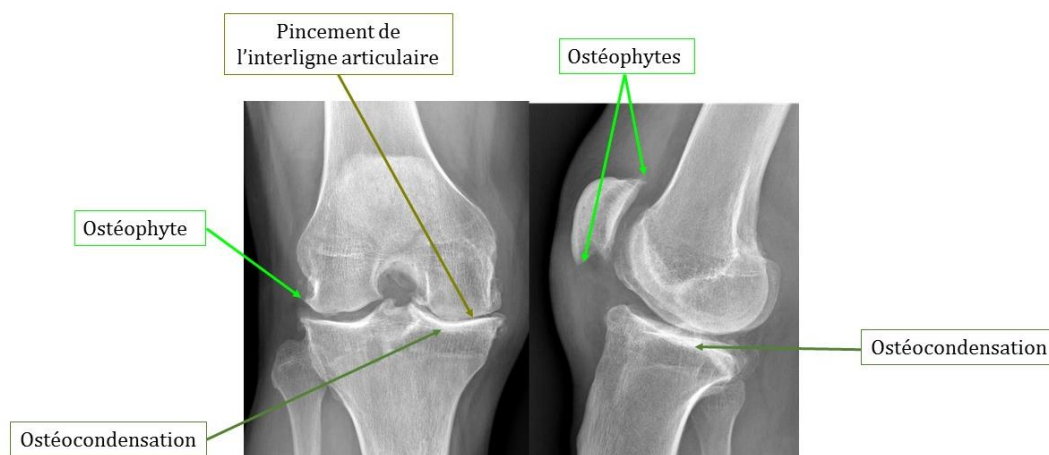


Figure 31: Radiographie d'un genou arthrosique avec atteinte des compartiments fémoro-tibial et fémoro-patellaire [72]

Le diagnostic radiologique n'est pas toujours évident mais reste un atout indispensable à la suite d'une suspicion clinique de gonarthrose. Il faut également garder à l'esprit la notion de dissociation « radio-clinique ». En effet, la présence de signes cliniques n'engendre pas systématiquement la présence de signes radiologiques et vice versa. Les signes visibles à la radiographie ne sont donc pas des témoins fiables de l'intensité de la douleur du patient, ou du retentissement dans sa vie quotidienne. [73][74][75][76][68][77]

VII. Traitement médicamenteux de la gonarthrose

Aujourd'hui, le remède contre l'arthrose reste insaisissable et sa prise en charge est largement palliative en se concentrant sur le soulagement des symptômes.

Les objectifs de la prise en charge de la gonarthrose sont le soulagement de la douleur, l'amélioration de l'incapacité fonctionnelle et le maintien des amplitudes articulaires et, si possible, le ralentissement de la dégradation du cartilage.

La symptomatologie de l'arthrose est variable d'un patient à un autre, il faut donc garder à l'esprit que la prise en charge sera individualisée en fonction de chaque patient. Le traitement de la gonarthrose sera personnalisé en fonction : des facteurs de risques des genoux (obésité, facteur mécanique, activité physique), des facteurs de risques généraux (âge, affections associées, polymédication), du niveau de douleur et d'handicap, de la présence ou non de signes inflammatoires locaux, de la localisation et du degré des lésions structurales.

Dans cette partie, nous aborderons successivement les traitements médicamenteux utilisés dans la gonarthrose à travers le regard du pharmacien.

D'après l'article R. 4235-48 du code de déontologie des pharmaciens issu du Code de la Santé Publique (CSP) : « *Le pharmacien doit assurer dans son intégralité l'acte de dispensation du médicament, associant à sa délivrance ; 1° L'analyse pharmaceutique de l'ordonnance médicale si elle existe ; 2° La préparation éventuelle des doses à administrer ; 3° La mise à disposition des informations et les conseils nécessaires au bon usage du médicament. Il a un devoir particulier de conseil lorsqu'il est amené à délivrer un médicament qui ne requiert pas de prescription médicale. Il doit par des conseils appropriés et dans le domaine de ses compétences, participer au soutien apporté au patient.* »

Cet article met en avant le rôle du pharmacien dans sa globalité. Le pharmacien n'effectue pas une simple délivrance de médicaments mais bien un acte de dispensation, associant l'analyse pharmaceutique, aux conseils qui s'avèrent indispensables au bon usage des médicaments. Cet article évoque également les médicaments sans ordonnance qui présentent un fort risque de mésusage si les conseils prodigués par le pharmacien ne sont pas à la hauteur.

Pour cela, nous retrouverons tout au long de cette partie des encadrés intitulés « Point conseil Pharmacien » permettant une synthèse des choses à savoir et à communiquer auprès des patients lors de la délivrance des médicaments concernés.

L'arsenal thérapeutique disponible dans le traitement de l'arthrose du genou est vaste et il n'est guère facile de tirer des recommandations ou des conclusions pratiques. Les antalgiques sont toujours nécessaires, les anti-arthrosiques dans le traitement de fond, bien que controversés, sont largement utilisés, les anti-inflammatoires sont particulièrement utiles lors des poussées évolutives, les infiltrations ont des indications plus limitées mais présentent de bons résultats dans certains cas, enfin la chirurgie est réservée aux situations d'échec.[78][79][80][81]

Prise en charge de la gonarthrose

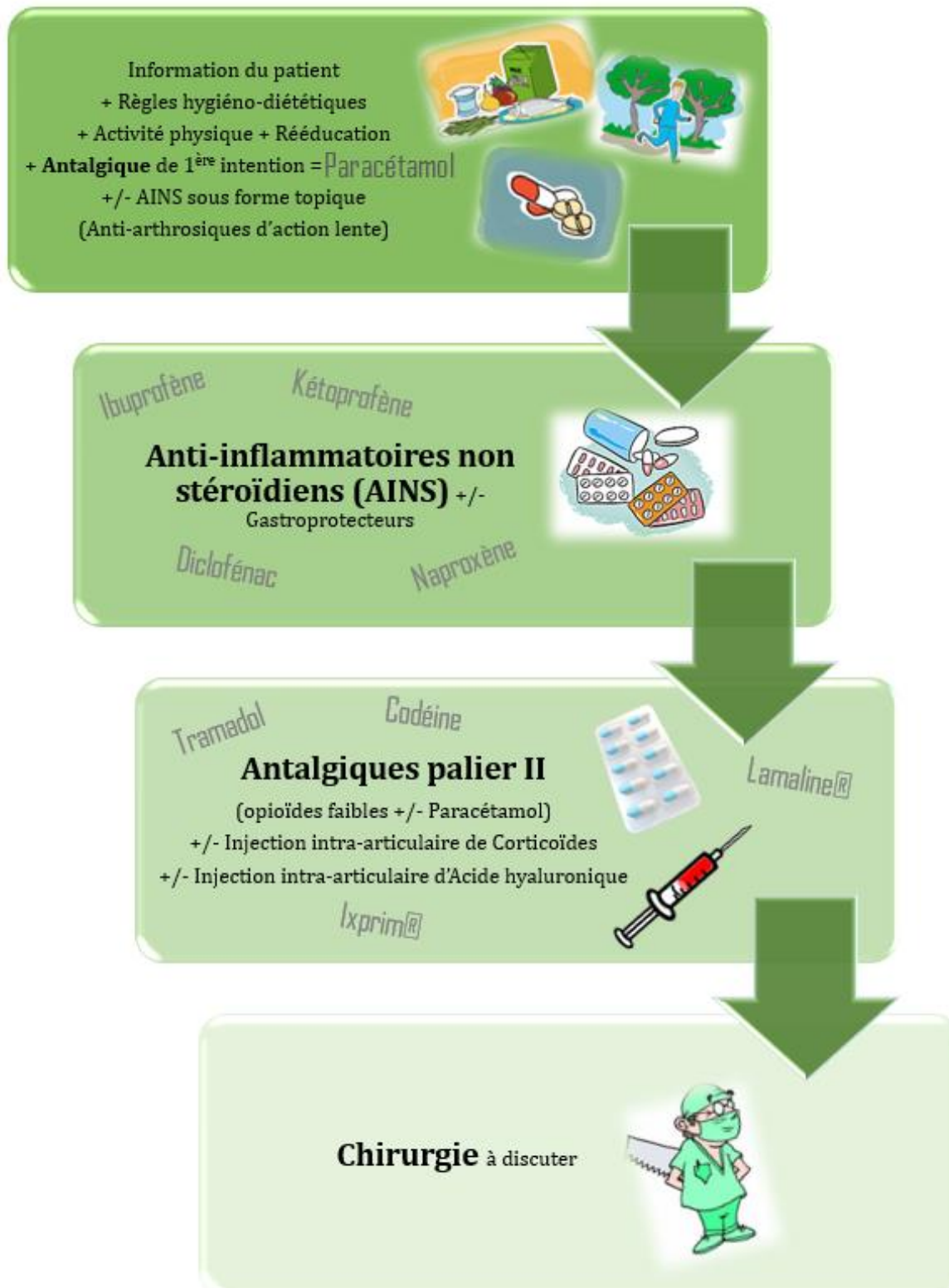


Figure 32: Arbre décisionnel de la prise en charge de la gonarthrose [78]

1. Traitement de la douleur

« Toute personne a le droit de recevoir des soins visant à soulager sa douleur. Celle-ci doit être en toute circonstance prévenue, évaluée, prise en compte et traitée » Article L1110-5 du Code de la Santé Publique (CSP).[82]

La douleur n'est pas une fatalité et sa prise en charge est un droit fondamental. Dans l'arthrose du genou, la douleur constitue le symptôme maître et s'avère difficilement soulagée. En tant que professionnel de santé, il est de notre devoir de considérer la prise en charge de la douleur comme prioritaire.

Pour ce faire, il existe un arsenal thérapeutique de traitements anti-douleur, non spécifiques de la gonarthrose mais qui auront, tout de même, un rôle majeur dans le soulagement des patients. L'Organisation Mondiale de la Santé (OMS) a établi une échelle d'emploi des analgésiques selon l'intensité de la douleur évaluée ; il s'agit des paliers de l'OMS. Le passage d'un palier à l'autre se fera en fonction de l'évolution de la douleur et du degré de soulagement du patient. [83]

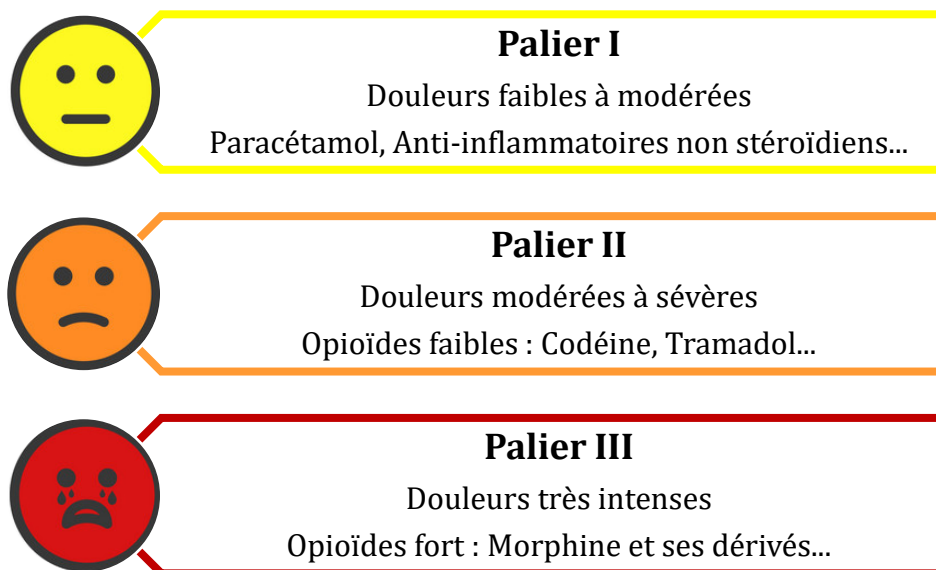


Figure 33: Les trois paliers de la douleur selon l'Organisation Mondiale de la Santé

a. Paracétamol

Le paracétamol ou para-acétyl-amino-phénol, contenu dans de nombreuses spécialités, telles que le *Doliprane*®, *Dafalgan*®, *Efferalgan*®, est indiqué dans le traitement symptomatique des douleurs d'intensité légère à modérée et/ou des états fébriles.

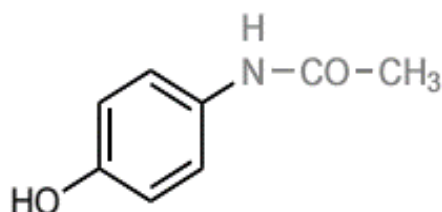


Figure 34: Structure chimique du para-acétylamino-phénol [84]

Bien que de plus en plus discuté, le paracétamol reste à ce jour, le traitement antalgique utilisé en première intention dans la prise en charge de la gonarthrose. Il s'agit d'un antalgique de palier 1 possédant un excellent rapport bénéfice/risque. Du fait de sa grande tolérance, on le retrouvera systématiquement en première ligne dans la lutte antidouleur. Cependant, l'action antalgique peut s'avérer insuffisante dans bien des cas de gonarthrose. De ce fait, le recours à d'autres thérapeutiques, s'avère relativement fréquent dans cette pathologie.

Le mécanisme d'action du paracétamol reste à ce jour peu connu, même si plusieurs hypothèses ont été exposées. Ce qu'il est important de retenir, c'est qu'il agirait à la fois au niveau du système nerveux central et du système nerveux périphérique, par le biais de divers médiateurs, aboutissant in fine à une action antalgique.

Il entraîne très peu d'effets indésirables lorsqu'on respecte les doses recommandées, c'est-à-dire 3 à 4g par jour chez l'adulte, en ne dépassant pas les 1g toutes les 4 à 6h. Son principal point faible est qu'en cas de surdosage important un métabolite hépatotoxique est formé, provoquant des lésions du foie, potentiellement, mortelles. De ce fait, il est contre indiqué chez les patients souffrant d'insuffisance hépatocellulaire sévère. [85][86][87]



Paracétamol

« Point conseil Pharmacien »



- ✗ Respecter la posologie maximale du Paracétamol et l'intervalle minimum entre les prises.
- ✗ Vérifier la présence de paracétamol dans les autres médicaments afin de ne pas dépasser les doses recommandées. En effet de nombreuses spécialités contiennent du paracétamol telles que Fervex®, Actifed®, Lamaline®, Humex®, Prontalgine®, Ixprim®...
- ✗ Prudence chez les sujets de moins de 50kg, en cas d'insuffisance hépatique, en cas d'insuffisance rénale sévère et en cas d'alcoolisme chronique.
- ✗ Eviter les formes effervescentes chez les sujets souffrant d'hypertension artérielle du fait de leur forte teneur en sel. En effet, un comprimé effervescent de paracétamol 1g, contient approximativement 1g de sel. A raison de 4 comprimés par jour de paracétamol on atteint les 4g de sel. Or selon les recommandations de l'OMS, un adulte devrait consommer moins de 5g de sel par jour, alimentation comprise.
- ✗ L'utilisation concomitante d'anti-inflammatoires et d'antalgiques opioïdes est possible et n'entraîne pas d'interactions particulières. Il est possible d'alterner les prises pour une meilleure couverture anti-douleur sur la journée ou bien de les prendre au même moment pour une action plus forte.

6. Anti-inflammatoires non stéroïdiens

Les anti-inflammatoires non stéroïdiens (AINS) appartenant à la classe des antalgiques de palier 1, sont dotés de propriétés antalgique, antipyrétique et anti-inflammatoire, ce qui leur confère un panel d'indications dont l'arthrose fait évidemment, partie.

Ils interviennent donc en seconde intention dans le traitement de la douleur chez un patient atteint de gonarthrose, en relai ou en complément du paracétamol, si ce dernier s'avère insuffisant pour soulager le patient.

Les AINS agissent par inhibition de la cyclooxygénase (COX) ; l'enzyme qui permet la conversion de l'acide arachidonique en prostaglandines et thromboxane. La cyclooxygénase présente deux isoformes ; COX 1 et COX 2. L'isoforme COX 1 synthétise des prostaglandines participant au phénomène d'agrégation plaquettaire, de régulation

du flux sanguin rénal, et de protection de la muqueuse gastroduodénale. L'isoforme COX 2, synthétise préférentiellement des prostaglandines à l'origine d'une réaction inflammatoire et douloureuse. Il en résulte que les effets thérapeutiques des AINS sont dus au blocage de la COX 2, et les effets indésirables des AINS sont dus au blocage de la COX 1. Suivant leur mécanisme d'action, les AINS peuvent être divisés en deux sous-groupes : les inhibiteurs non sélectifs des cyclooxygénases, ciblant COX 1 et COX 2, appelés AINS classique, et les inhibiteurs sélectifs COX 2 aussi appelés coxibs.

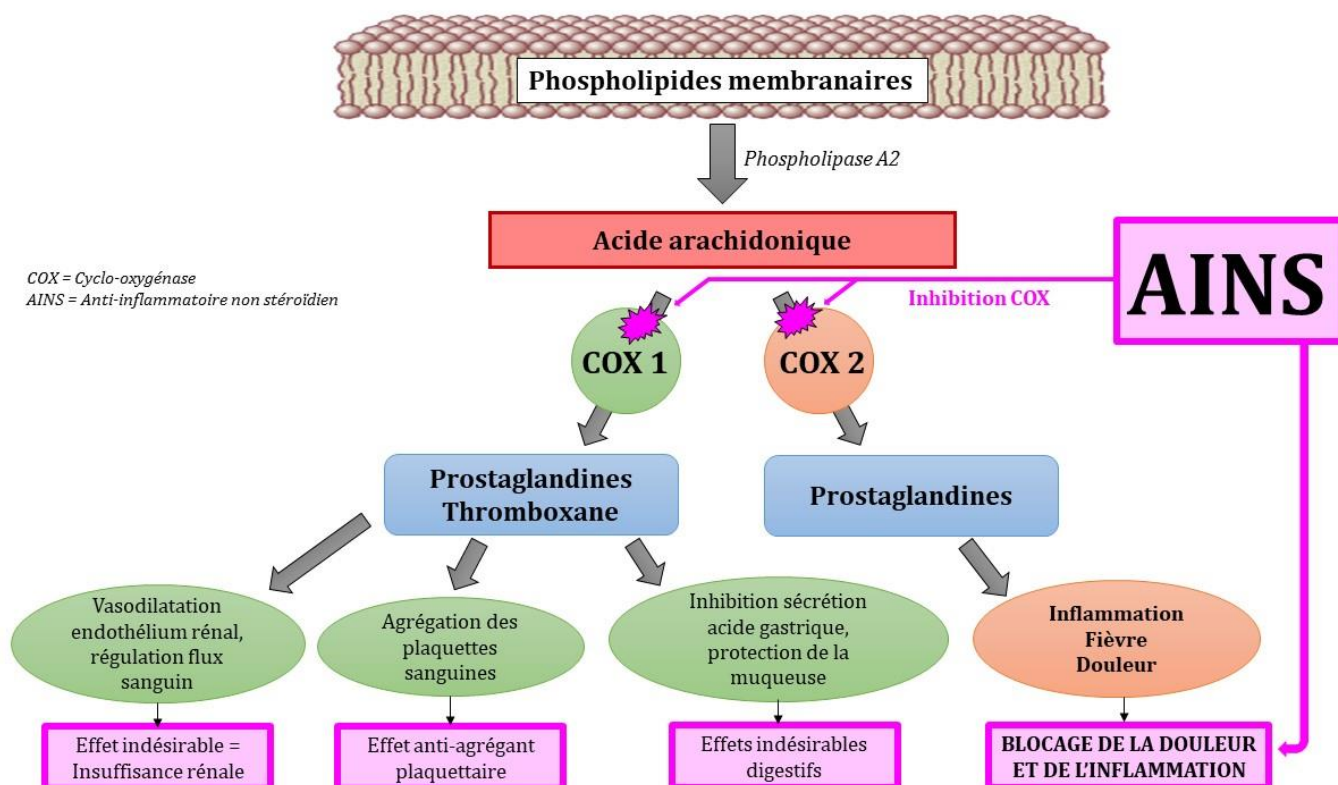


Figure 35: Mécanisme d'action des anti-inflammatoires non stéroïdiens

Les AINS classiques sont très nombreux, on retrouve ; Acéclofénac (Cartrex®), Diclofénac (Voltarène®), Ibuprofène (Advil®, Spifen®), Kétoprofène (Profénid®), Naproxène (Apranax®), Piroxicam (Brexin®) etc.

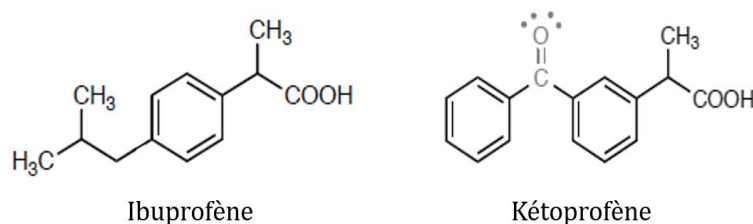


Figure 36: Structures chimiques de deux anti-inflammatoires non stéroïdiens [84]

Les coxibs sont en nombre plus restreints, avec par exemple le Célécoxib (Célébrex®) et l'Etoricoxib (Arcoxia®). On retrouve des effets indésirables communs à tous les anti-inflammatoires non stéroïdiens, d'intensité variable cependant, suivant les molécules. Les plus fréquents sont les effets gastroduodénaux avec des douleurs abdominales, des nausées, des gastralgies, des ulcérations gastroduodénales, des saignements digestifs. On retrouve aussi un risque d'insuffisance rénale ainsi qu'un risque de saignement par inhibition de l'agrégation plaquettaire.

Du fait qu'ils n'inhibent pas ou très peu la COX-1, les coxibs ont une action moindre sur l'agrégation plaquettaire ainsi qu'une meilleure tolérance digestive. En théorie cette inhibition sélective serait la solution pour obtenir une bonne action pharmacologique avec une diminution des effets indésirables. Or on observe une recrudescence d'effets indésirables de type cardiovasculaire comme des infarctus du myocarde, des accidents vasculaires cérébraux, des évènements thrombotiques etc. De ce fait, leur utilisation s'avère moins fréquente, que les AINS classiques.

Au niveau des contre-indications, on retrouve, les allergies aux AINS, les ulcères gastroduodénaux, les insuffisances cardiaque, hépatique et rénale sévères, ainsi que la grossesse et l'allaitement. Les coxibs sont également contre-indiqués chez les personnes atteintes de maladies cardiovasculaires ou présentant des facteurs de risques cardiovasculaires. [86][87]

Posologie des anti-inflammatoires non stéroïdiens les plus utilisés :

AINS	Nom spécialités	Dosage	Posologie maximum	Modalités de prises
Ibuprofène	Advil®, Nurofen®, Spifen®	200mg, 400mg	1200mg/jour	400mg max par prise 6h entre les prises
Kétoprofène	Bi Profénid®, Profénid®	50mg, 100mg, 200mg	200mg/jour	200mg max par prise
Diclofénac	Voltarène®	50mg, 75mg, 100mg	150mg/jour	100mg max par prise
Acide tiaprofénique	Flanid®, Surgam®	100mg, 200mg	600mg/jour	200mg max par prise
Flurbiprofène	Antadys®, Cebutid®	50mg, 100mg, 200mg	300mg/jour	200mg max par prise
Acide acétylsalicylique	Aspirine®, Kardégic®	75mg, 100mg, 160mg, 300mg, 500mg, 1g	3g/jour	1g max par prise 4h entre les prises
Naproxène	Antalnox®, Apranax®	250mg, 275mg, 500mg, 550mg, 750mg, 1000mg	1100mg/jour	1000mg max par prise
Piroxicam	Brexin®, Feldène®	10mg, 20mg	20mg/jour	20mg max par prise



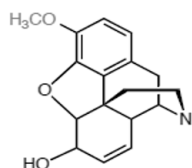
Anti-inflammatoires

« Point conseil Pharmacien »

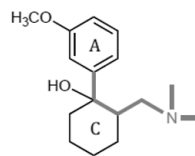


- ✦ Utiliser les AINS à la dose minimale efficace, pendant la durée la plus courte, en respectant l'intervalle minimum entre les prises.
- ✦ Ne pas associer plusieurs médicaments AINS, afin d'éviter une majoration de la toxicité. De ce fait, vérifier la présence d'AINS dans certaines spécialités utilisées, notamment celles issues du libre accès (Rhinadvil®, Ipraféine®, Spedifen®...).
- ✦ Eviter la prise d'AINS en cas d'ulcère gastrique ou d'antécédent d'ulcère.
- ✦ Favoriser la prise au cours des repas pour minimiser les complications digestives. Un protecteur gastrique, type, inhibiteur de la pompe à proton (Oméprazole, Esoméprazole...) peut être associé en cas de douleurs gastriques.
- ✦ Attention au risque d'allergie/d'intolérance, fréquent, avec les AINS
- ✦ Prudence en cas d'asthme. Les AINS peuvent entraîner une bronchoconstriction, à l'origine d'une crise d'asthme de survenue rapide pouvant être sévère ; un arrêt immédiat du traitement doit être préconisé dans ce cas-là.
- ✦ Ne pas donner chez la femme enceinte. Attention particulièrement à l'Ibuprofène présent en vente libre et sujet à l'automédication.
- ✦ Ne pas utiliser dans un contexte infectieux (angine, otite, varicelle, infection dentaire etc.). Ils peuvent entraîner un masquage des symptômes comme la fièvre ou la douleur conduisant à un retard de prise en charge. De plus, ils diminuent la réponse immunitaire et empêchent l'organisme de se défendre contre ces maladies. Ils provoquent alors une aggravation des symptômes lors de viroses ou d'infections bactériennes.
- ✦ Prudence avec l'utilisation concomitante d'antiagrégants plaquettaires, d'anticoagulants oraux, de corticoïdes, d'antidépresseurs inhibiteurs sélectifs de la recapture de la sérotonine, pouvant majorer le risque d'hémorragie digestive.

c. Antalgiques opioïdes faibles (Palier II)



Codéine



Tramadol

Figure 37: Structures chimiques de la codéine et du tramadol [84]

Les antalgiques opioïdes faibles sont indiqués dans le traitement symptomatique des douleurs modérées à intenses. Ils sont indiqués en troisième intention dans la gonarthrose en cas de douleurs réfractaires, d'allergies ou d'intolérance aux antalgiques non opioïdes du palier I, vus précédemment. Ils constituent le palier II de l'Organisation Mondiale de la Santé, et se composent de trois molécules ; l'opium, la codéine et le tramadol, retrouvées seules ou en association avec des antalgiques de palier I, dans de nombreuses spécialités. De manière générale, la coadministration d'autres antalgiques permet de diminuer la posologie des antalgiques opioïdes et de leurs effets indésirables, tout en conservant ou en augmentant les effets antalgiques.

Posologie des opioïdes faibles les plus utilisés :

Molécules	Nom spécialités	Dosage	Posologie maximum par jour	Modalités de prises
Codéine + Paracétamol	Codoliprane®	20mg+400mg / 30mg+500mg	8 comprimés	1 à 2 comprimés/6h
	Dafalgan codéine®	30mg+500mg		
	Klipal Codéine®	25mg+300mg		
50mg+600mg		6 comprimés	1 comprimé/6h	
Codéine + Paracétamol + Caféine	Prontalgine®	20mg+400mg+50mg	8 comprimés	1 à 2 comprimés/6h
Codéine + Ibuprofène	Antarène	30mg+200mg /	6 comprimés	1 à 2 comprimés/6h
	Codéine®	60mg+400mg	3 comprimés	1 comprimé/6h

Tramadol	Contramal®	50mg	8 comprimés	1 à 2 comprimés/4h
	Topalgic®	100mg LP	4 comprimés	1 à 2 comprimés/8h
	Zamudol®	150mg LP 200mg LP	2 comprimés 2 comprimés	1 comprimé/8h 1 comprimé/8h
Tramadol + Paracétamol	Ixprim®	37,5mg+325mg	8 comprimés	2 comprimés/6h
	Zaldiar®			
Opium + Paracétamol	Izalgi®	25mg+500mg	4 gélules	1 gélule/4h
Opium + Paracétamol + Caféine	Lamaline®	10mg+300mg+30mg	10 gélules	1 à 2 gélules/4h

Les antalgiques du palier 2 sont des agonistes des récepteurs opioïdes μ , autrement dit des récepteurs à la morphine, avec cependant une puissance inférieure à la morphine. Les récepteurs morphiniques sont localisés essentiellement dans les régions cérébrales et médullaires impliquées dans la transmission et la modulation du message douloureux. On les retrouve au niveau spinal, supraspinal et périphérique. La fixation des opioïdes sur ces récepteurs, entraîne des mécanismes en cascade, aux trois niveaux, à l'origine d'une diminution du signal douloureux.

Le tramadol, partage le mécanisme d'action des opioïdes, avec un effet agoniste sur le récepteur μ , mais il agit à un deuxième niveau, en inhibant la recapture de la sérotonine et de la noradrénaline, à l'instar de certains antidépresseurs. Cette propriété, spécifique au tramadol, augmente son action antalgique mais entraîne également des interactions et des effets indésirables supplémentaires.

Au niveau des effets indésirables, on retrouve ceux communs à tous les antalgiques opioïdes ; constipation, nausées, vomissements, sédation, somnolences, vertiges, bronchospasme, dépression respiratoire, rétention urinaire, prurit, dépendance et syndrome de sevrage. Le tramadol, du fait de sa propriété supplémentaire, peut engendrer en plus des effets indésirables cités précédemment une crise convulsive, des troubles visuels, un syndrome sérotoninergique, une hyponatrémie et une hypoglycémie.

La prescription d'un traitement opioïde est contre indiquée dans le cas ; d'allergie aux substances, d'insuffisance respiratoire, d'asthme, au cours de la grossesse (tramadol) et de l'allaitement (tramadol et codéine), chez l'enfant de moins de 15ans (tramadol) et 12ans (codéine) et dans le cas d'une association avec des agonistes, antagonistes

morphiniques. Le tramadol est également contre indiqué chez les patients traités simultanément par les inhibiteurs de la monoamine oxydase, ainsi qu'en cas d'épilepsie non contrôlée.

Les antalgiques opioïdes faibles sont très souvent retrouvés en association dans des spécialités, notamment avec le paracétamol, l'ibuprofène ou autre. Il est donc capital, de penser également aux contre-indications et effets indésirables des molécules associées. [87][88][86][89]



Opioïdes

« Point conseil Pharmacien »



- ✦ Respecter les posologies usuelles des antalgiques opioïdes. Ils ne présentent pas vraiment de dose maximale, tant que les effets indésirables sont tolérés. Les doses butoirs, sont fréquemment indiquées par les molécules présentes, lors d'association.
- ✦ Prudence ! Plusieurs spécialités de palier II peuvent renfermer d'autres molécules en association (paracétamol, ibuprofène...). Vérifier l'utilisation concomitante de ces molécules afin d'éviter un surdosage.
- ✦ Faire preuve de vigilance avec les contre-indications des antalgiques opioïdes, sans oublier celles des molécules associées.
- ✦ Risque d'altération de la vigilance et d'augmentation de la somnolence : prudence lors de la conduite, attention au risque de chutes, potentiellement graves chez la personne âgée, éviter la consommation de boissons alcoolisées en simultanée...
- ✦ L'abus et le mésusage d'antalgiques opioïdes sont fréquents, le risque de dépendance à ces substances est non négligeable. Optimiser la prise en charge médicamenteuse de la douleur et ne pas banaliser le recours à ces médicaments.
- ✦ Attention chez le sportif : ces médicaments contiennent des substances susceptibles de rendre positifs certains tests anti-dopage.
- ✦ Prévenir les effets indésirables digestifs. Pour la constipation, prévention systématique avec des mesures hygiéno-diététiques (hydratation, fibres alimentaires, activité physique...), plus ou moins associées avec des laxatifs. Pour les nausées et vomissements, utilisation d'un antiémétique possible.

d. Antalgiques opioïdes forts (Palier III)

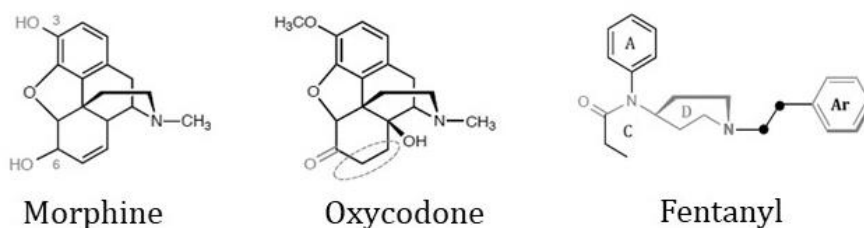

Figure 38: Structures chimiques des opioïdes forts [84]

Les antalgiques opioïdes forts (morphine, oxycodone, fentanyl) ne sont pas retrouvés dans les recommandations, à proprement parler, de la prise en charge de la gonarthrose. Leur utilisation ne peut s'envisager que comme traitement de dernier recours en cas de douleur rebelle sévère ayant un impact négatif sur les capacités fonctionnelles ou la qualité de vie du patient, après échec des traitements conventionnels médicamenteux et non médicamenteux recommandés. Généralement, on retrouve ces antalgiques à un stade où les solutions chirurgicales sont envisagées, à condition, que les bénéfices espérés surpassent les risques potentiels. La place de cette classe thérapeutique doit donc être la plus réduite possible.

Les effets indésirables des opioïdes forts, leurs contre-indications, leurs précautions d'emploi sont les mêmes que celles vues précédemment pour les antalgiques opioïdes faibles, du fait de leur mécanisme d'action commun sur les récepteurs morphiniques. Nous ne les redétaillerons donc pas dans cette partie.

Cependant il faut savoir que leur puissance d'action est nettement supérieure à celle des antalgiques opioïdes faibles. Par conséquent les effets indésirables seront bien plus forts (constipation, nausée, dépression respiratoire...) et le risque de dépendance sera fortement augmenté également. La « dangerosité » de cette classe thérapeutique justifie le statut de stupéfiant avec la réglementation qui en découle. La vigilance du pharmacien à l'égard de cette classe doit être renforcée, et son conseil est un atout indispensable pour la bonne prise en charge des patients. [90][89]

2. Traitement de fond

Les traitements de fond contre l'arthrose du genou, constituent la classe des médicaments anti-arthrosiques symptomatiques d'action lente (AASAL). Contrairement aux médications antalgiques vues précédemment, les AASAL pourrait présenter un effet structural, en plus de l'effet symptomatique. Cette classe thérapeutique regroupe les chondroïtines sulfates et la glucosamine sulfate, extraits de constituants du cartilage, les insaponifiables d'avocat et de soja, et la diacérhéine, extrait d'une plante.

Ces AASAL se définissent par des caractéristiques pragmatiques : ils agissent sur les douleurs de l'arthrose, après un délai d'action de plusieurs semaines, et ont un effet rémanent d'un à deux mois après leur arrêt. L'effet thérapeutique ne s'observe qu'après un délai d'environ trois mois, ce qui justifie leur utilisation au long cours en tant que traitement de fond. De plus ils sont bien tolérés, notamment sur le plan digestif contrairement aux anti-inflammatoires non stéroïdiens, à l'exception de la diacérhéine qui engendre assez souvent des diarrhées.

En pratique, les AASAL ne remplaceront pas les antalgiques ou les anti-inflammatoires pour calmer une poussée douloureuse, ou une forme évoluée. Cependant, ils peuvent être utilisés en association de ces derniers. Comme la tolérance est généralement bonne, si cet AASAL s'avère un épargneur de médicament potentiellement plus toxique, c'est une autre raison de le conseiller. Cependant il est recommandé de stopper ce traitement si le bénéfice symptomatique n'est pas acquis au bout de six mois.

Ces médicaments possèdent une autorisation de mise sur le marché (AMM) en tant que traitement symptomatique d'action différée dans l'arthrose du genou et/ou de la hanche. Cependant, malgré toutes les choses positives que l'on vient d'évoquer, la Haute Autorité de Santé (HAS) a estimé en 2013 que leurs effets sur la douleur et la gêne fonctionnelle liée à l'arthrose sont minimes et de pertinence clinique discutable. De ce fait le Service Médical Rendu (SMR) par ces médicaments est insuffisant pour justifier une prise en charge par la solidarité nationale. Au 1^{er} mars 2015, on observait donc le déremboursement de ces spécialités.[91][92][79][93]

a. Chondroïtine sulfate : CHONDROSULF®,
STRUCTUM®

La chondroïtine sulfate, constituant normal du cartilage, est un polysaccharide sulfaté, appartenant à la famille des glycosaminoglycanes. Pour rappel, la matrice cartilagineuse est composée principalement de collagène, d'eau et de protéoglycanes. Les protéoglycanes sont des molécules synthétisées et sécrétées par les chondrocytes et qui sont formées d'une protéine axiale sur laquelle se branchent un grand nombre de chaînes de glycosaminoglycanes, dont la chondroïtine sulfate.

Son mécanisme d'action reste mal défini. La chondroïtine sulfate, d'une part stimulerait la synthèse de protéoglycanes, et d'autre part, inhiberait certaines enzymes responsables de la dégradation du cartilage. Elle serait également active dans le processus inflammatoire.

Le Chondrosulf® est utilisé à une posologie usuelle de 1200mg par jour, soit une gélule de 400mg trois fois par jour, ou un sachet de 1200mg en une prise journalière. Le Structum®, quant à lui, est utilisé à une posologie de 1000mg par jour, soit une gélule de 500mg deux fois par jour. On préconise leur administration au cours des repas pour une meilleure tolérance digestive.

Les effets indésirables liés à l'utilisation de ces médicaments sont rares et essentiellement digestifs (nausées, vomissements, diarrhées). On retrouve également de possibles réactions cutanées (éruptions, urticaire, démangeaisons). Enfin ils sont contre-indiqués chez l'enfant de moins de 15 ans, et déconseillés chez la femme enceinte ou allaitante.[94][95][96]

b. Glucosamine : DOLENIO®, FLEXEA®,
OSAFLEXAN®, STRUCTOFLEX®

Produit naturellement par l'organisme à partir de glucose et de glutamine, la glucosamine joue un rôle prépondérant dans le maintien de l'intégrité du cartilage des articulations. Son mécanisme d'action reste mal défini ; elle permettrait de ralentir la

dégradation des cartilages en stimulant la production de protéoglycanes, et elle favoriserait l'action lubrifiante du liquide synovial.

La glucosamine contribue à soulager la douleur en cas d'arthrose du genou légère à modérée. Elle pourrait également ralentir l'évolution de la pathologie et améliorer la mobilité articulaire.

Pour les spécialités Dolenio® et Osaflexan®, la posologie usuelle est de, respectivement, un comprimé ou un sachet de 1178mg de glucosamine, à raison d'une fois par jour. On retrouve dans ces deux spécialités, un excipient à effet notoire en quantité notable, le sel (151mg). Structoflex® et Flexea® contiennent quant à eux 625mg de glucosamine et leur posologie est de deux gélules ou comprimés, en une prise unique par jour.

La glucosamine n'induit pratiquement pas d'effets indésirables. Les plus fréquemment retrouvés sont d'ordre digestifs (nausées, douleurs abdominales, constipation, diarrhées, indigestion). Cette molécule peut également entraîner des maux de tête et de la fatigue, il faudra être prudent en cas de conduite. Des précautions sont nécessaires en cas de diabète, d'excès de cholestérol, et d'asthme. En effet la glucosamine peut entraîner des modifications de la glycémie, une augmentation du cholestérol et une aggravation de l'asthme. Leur utilisation est déconseillée chez la femme enceinte ou allaitante. Enfin ces médicaments ne doivent pas être utilisés en cas d'allergie aux crustacés car la substance active est obtenue à partir de carapaces de crustacés. [97][87][98]

L'association glucosamine/chondroïtine sulfate est pertinente puisque les mécanismes d'action de ces deux molécules sont différents et complémentaires. Certaines études ont conclu à leurs effets bénéfiques, notamment chondroprotecteur, lorsqu'elles sont combinées pour soulager l'arthrose du genou.

c. *Diacérhéine : ART 50®*, *ZONDAR®*

La diacérhéine est un dérivé d'antraquinone, qui a démontré son efficacité dans les manifestations fonctionnelles de l'arthrose ainsi que sur la composante structurale. Deux des mécanismes d'action de la diacérhéine ont été mis en évidence : l'inhibition in vitro de la synthèse de l'interleukine 1 (IL-1), principale cytokine destructrice du

cartilage, et l'activité sur la synthèse des protéoglycanes, glycosaminoglycanes et acide hyaluronique, principaux constituants du cartilage.

La posologie de la diacérhéine est de 50mg, une à deux fois par jour, à prendre au cours des repas pour améliorer la tolérance digestive.

Les effets indésirables sont majoritairement digestifs, avec des diarrhées, des douleurs abdominales, des selles fréquentes. Les diarrhées, bien que retrouvées avec d'autres anti-arthrosiques d'action lente, sont plus fréquentes avec la diacérhéine et peuvent être responsables de l'arrêt du traitement. En règle générale, ces effets diminuent au cours du traitement, mais dans certains cas, la diarrhée peut être sévère et engendrer des complications telles qu'une déshydratation et des troubles de l'équilibre hydroélectrolytique.

La diacérhéine ne doit pas être utilisée en cas de maladie inflammatoire du côlon, d'occlusion intestinale ou risque d'occlusion, de syndromes douloureux abdominaux de cause indéterminée, et de maladie hépatique. Enfin, cette molécule est déconseillée pendant la grossesse et l'allaitement.[99][98][87][100]

d. Insaponifiables d'avocat et de soja :

PIASCLÉDINE®

Piasclédine® est une association d'extraits végétaux, obtenu après plusieurs opérations successives sur les huiles d'avocat et de soja. Il est utilisé dans le traitement symptomatique de l'arthrose du genou et de la hanche.

Au niveau du mécanisme d'action, Piasclédine® présente des effets anabolisants, anti-cataboliques et anti-inflammatoires sur les chondrocytes. Les insaponifiables d'avocat et de soja stimulent la synthèse des agrécanes, constituants majeurs de la matrice cartilagineuse, et inhibent l'activité de métalloprotéases, impliquées dans la destruction cartilagineuse. Ils réduisent également les effets néfastes de l'interleukine 1 β sur le métabolisme des chondrocytes, probablement en augmentant l'expression du facteur de croissance TGF- β , et par ce phénomène, ils empêchent la destruction du cartilage.

Une gélule de Piasclédine® 300mg contient 100mg d'insaponifiable d'huile d'avocat, et 200mg d'insaponifiable d'huile de soja. La prise s'effectue une fois par jour, au

moment de la journée qui conviendra le mieux au patient, de préférence au cours du repas. Les effets secondaires de Piasclédine® sont peu nombreux ; on retrouve de rares régurgitations « lipidiques » pouvant être diminuées avec une prise durant les repas, des réactions cutanées de type eczéma ou urticaire, et dans certains cas, une légère augmentation des enzymes hépatiques. Ces effets sont rares et bénins, cependant, ils sont à mettre en balance avec une efficacité qui est souvent remise en cause.

L'hypersensibilité à la substance active ou à l'un des excipients, constitue, la seule contre-indication à l'utilisation de Piasclédine®. En l'absence de données pertinentes, l'utilisation de Piasclédine® est déconseillée pendant la grossesse et l'allaitement.[98][101][102][87][103]



Anti-arthrosiques « Point conseil Pharmacien »



- * L'observance des anti-arthrosiques symptomatiques d'action lente est capitale. En effet leur délai d'action est long (≈ 2 à 3 mois) avant d'observer des effets bénéfiques. Prévenir le patient de ne pas se décourager et de prendre correctement son traitement.
- * Stopper le traitement si le bénéfice symptomatique n'est pas acquis au bout de 6 mois.
- * Insister sur l'importance de la régularité de la prise des médicaments pour la continuité de soulagement.
- * Prévenir du caractère non remboursé des anti-arthrosiques, qui ne doit pas dissuader systématiquement la prise du traitement. Le bénéfice apporté par ces produits peut paraître minime, mais il reste non négligeable pour une personne souffrant d'arthrose du genou.
- * Favoriser la prise au cours des repas pour améliorer la tolérance.
- * Prudence en cas d'utilisation de médicaments à base de diacérhéine. Il s'agit de l'anti-arthrosique le moins bien toléré. De plus, des restrictions et précautions d'emploi ont été prononcées (contre-indication en cas de pathologie hépatique, initiation du traitement à dose réduite, arrêt immédiat en cas de fortes diarrhées, précautions avec les diurétiques et glucosides cardiotoniques).
- * Prudence avec l'utilisation des compléments alimentaires. La chondroïtine sulfate et la glucosamine sont également commercialisées sous forme de compléments alimentaires, et des populations à risques ont été identifiées (diabétiques, asthmatiques...).
- * Les anti-arthrosiques sont tous déconseillés chez la femme enceinte ou allaitante.

3. Traitements locaux

Le traitement de l'arthrose doit être adapté à chaque cas particulier et faire coexister des traitements pharmacologiques par voie générale et locale. Les traitements locaux ont une place importante dans la prise en charge de la gonarthrose. On retrouve les anti-inflammatoires non stéroïdiens sous forme topique, pouvant être utilisés en première intention et les infiltrations, de corticoïdes ou d'acide hyaluronique, qui apparaissent plus tard dans la prise en charge de l'arthrose du genou, après échec des thérapeutiques antalgiques par voie orale. [104]

a. Les topiques antalgiques

Les médicaments analgésiques topiques soulagent localement la douleur arthrosique, en présentant l'avantage de ne pas entraîner la plupart des effets indésirables associés à la voie orale. Les systèmes d'administration par voie topique ont été développés pour traverser les couches de la peau, en déployant leur action par le biais de l'absorption locale du principe actif.

Les topiques retrouvés dans le traitement de l'arthrose du genou sont les anti-inflammatoires non stéroïdiens d'action locale. On retrouve deux molécules topiques présentant l'indication dans l'arthrose du genou ; le kétoprofène (Ketum®) et le Diclofénac (Voltarène®, Flector®).

Les anti-inflammatoires non stéroïdiens topiques agissent via l'inhibition de la cyclooxygénase, à l'instar de ceux par voie orale. Ils s'appliquent sur la peau non lésée des zones douloureuses sous forme de gel, crème ou emplâtre. Ils pénètrent à travers la peau, entrent dans les tissus ou articulations et inhibent les processus inflammatoires responsables de la douleur. La posologie usuelle chez l'adulte est de 1 à 3 applications par jour.

La concentration de médicament dans le sang est relativement faible, les effets indésirables sont donc minimisés, par rapport aux anti-inflammatoires oraux, et restent localisés. On retrouve possiblement des rougeurs ou irritations cutanées, des démangeaisons, des réactions allergiques cutanées dans certains cas, et une photosensibilisation (majoritairement pour le Kétoprofène).

Ces topiques anti-inflammatoires sont contre-indiqués en cas d'allergie aux anti-inflammatoires non stéroïdiens, en application sur la peau lésée et à partir du 6^{ème} mois de grossesse. De plus, le Kétoprofène est contre-indiqué en cas d'exposition des régions traitées au soleil ou aux ultraviolets pendant le traitement et les deux semaines qui suivent.[95][105][106]



Topiques anti-inflammatoires « Point conseil Pharmacien »



- ✗ Privilégier une utilisation sur une courte durée.
- ✗ Appliquer les gels en massage doux et prolongé sur la région douloureuse.
- ✗ Penser à se laver soigneusement les mains après utilisation ; ces substances peuvent être irritantes pour les yeux et les muqueuses.
- ✗ Ne pas appliquer ces topiques sur les muqueuses ou sous un pansement occlusif.
- ✗ En cas d'éruption cutanée, ne pas poursuivre le traitement sans avis médical.
- ✗ Attention à l'exposition solaire ! Ces médicaments sont susceptibles d'entraîner une photosensibilisation (surtout Kétoprofène) : il est nécessaire de couvrir la zone traitée à l'aide d'un vêtement pendant le traitement et les 15 jours qui suivent son arrêt.
- ✗ Ne pas utiliser pendant la grossesse et chez l'enfant de moins de 15ans.

6. Infiltration de corticoïdes

« Corticoïdes » est le terme communément utilisé pour parler des glucocorticoïdes. Ils appartiennent à la classe thérapeutique des anti-inflammatoires stéroïdiens. Le cortisol, hormone naturelle, aussi appelé hydrocortisone, présente des propriétés glucocorticoïdes (en particulier anti-inflammatoire) et des propriétés minéralocorticoïdes (anti-diurétique, anti-natriurétique, et kaliurétique). Les glucocorticoïdes de synthèse, sont des médicaments qui dérivent du cortisol, et qui furent développés en vue de maximiser les effets glucocorticoïdes et de minimiser les effets minéralocorticoïdes.

Dans l'arthrose du genou, lorsque les traitements médicaux par antalgiques et anti-inflammatoires par voie générale se révèlent insuffisants pour soulager efficacement les douleurs de façon durable, on peut dans certains cas proposer une infiltration de corticoïdes dans l'articulation atteinte.

L'infiltration de corticoïdes permet de diminuer l'inflammation à l'origine des douleurs lors des poussées congestives, d'améliorer l'amplitude articulaire, et également, de diminuer la prise d'antalgiques et d'anti-inflammatoires.

L'infiltration consiste à injecter un produit anti-inflammatoire directement dans l'articulation, au plus près de la région douloureuse, pour potentialiser l'efficacité du corticoïde. Elle est particulièrement efficace au niveau du genou car l'articulation est superficielle et par conséquent facile à atteindre. Les effets bénéfiques sont ressentis rapidement (de quelques heures à quelques jours) et se prolongent pendant une durée très variable selon les patients (quelques semaines à quelques mois). Il est recommandé de ne pas dépasser les trois infiltrations par an et par articulation.

En pratique on utilise des corticoïdes de synthèse en injectable. On retrouve ceux à action immédiate à base de bétaméthasone (Betnesol®, Célestène®), et ceux à action prolongée à base de prednisolone (Hydrocortancyl®), de méthylprednisolone (Depo-médrol®), de triamcinolone acétonide (Kenacort retard®), et de triamcinolone hexacétonide (Hexatrione®).

De par l'injection locale du produit, le passage dans le sang est faible, les effets secondaires sont donc minimes et principalement dus à l'injection en elle-même. On peut retrouver une douleur passagère et généralement modérée, un hématome qui disparaît généralement en quelques jours, des malaises vagues. De plus le risque infectieux reste présent mais peut être évité par une asepsie optimale. En effet, on observe une effraction à travers la barrière cutanée, propice à l'infection, cumulée à l'utilisation de corticoïdes bien connus pour affaiblir le système immunitaire.

Les corticoïdes sont contre indiqués en cas d'infection non contrôlée par un traitement adapté et en cas de traitement anti-coagulant ou de troubles sévères de la coagulation. Des précautions seront à prendre chez les patients diabétiques, les patients atteints de maladies cardio-vasculaires, et les patients présentant des antécédents d'ulcères gastroduodénaux.[107][108][109][110][86][87]



Infiltrations corticoïdes « Point conseil Pharmacien »



- ✗ Le jour de l'infiltration, il faut bien se laver la peau dans la région à traiter avec du savon, ne pas se raser, et il n'est pas nécessaire d'être à jeun.
- ✗ Il est préférable de se faire accompagner lors de l'examen et surtout pour le retour à domicile en raison du risque, bien que rare et non grave, de malaise vagal, et du risque de douleur au genou après l'injection, pouvant altérer la conduite.
- ✗ Respecter une mise au repos de l'articulation durant 24 à 48h après l'infiltration.
- ✗ Utiliser de la glace si apparition de gonflement du genou ou de douleurs locales.
- ✗ Attention chez le sportif : ces médicaments contiennent des substances susceptibles de rendre positifs certains tests anti-dopage.
- ✗ Contacter son médecin, dans les 48h suivant l'injection, en cas de fièvre accompagnée d'un œdème articulaire douloureux et chaud, ou en cas de tout autre symptôme inhabituel.

c. Infiltration d'acide hyaluronique

Constituant de base de la matrice extracellulaire du cartilage et du liquide articulaire, l'acide hyaluronique est un glycosaminoglycane produit par les synoviocytes. Il permet la viscoélasticité du liquide articulaire, jouant un rôle sur l'absorption des chocs, et aussi la résistance du cartilage articulaire. Il présente également un rôle de lubrifiant dans le liquide synovial.

Les infiltrations d'acide hyaluronique sont très appréciées des rhumatologues, et généralement proposées en cas d'échec des thérapeutiques antalgiques par voie orale. Elles permettent de diminuer les douleurs dues à l'arthrose et d'augmenter la mobilité articulaire.

En France, on dispose d'une vingtaine de préparations d'acide hyaluronique commercialisées, qui diffèrent par leurs caractéristiques physicochimiques et leurs modalités d'utilisation ; Hyalgan®, Synvisc®, Ostenil®, Arthrum®, Structovial®...

Le nombre d'injections varie selon le poids moléculaire et la formulation du viscosupplément. Dans la plupart des cas, trois injections au minimum seront nécessaires, espacées d'une semaine à chaque fois. Il existe également des spécialités monodoses permettant de réduire le protocole à une seule injection. Les injections d'acide hyaluronique agissent plus lentement que les infiltrations de corticoïdes mais leur effet est plus durable, pouvant atteindre 8 mois à 1 an.

Les effets systémiques des acides hyaluroniques sont exceptionnels voire inexistant. Le risque de complications septiques existe, mais semble assez rare. Les effets indésirables les plus fréquemment rencontrés sont locaux (arthrite, douleur, rougeur, épanchement).

L'acide hyaluronique est une option thérapeutique très utile chez beaucoup de patients, du fait d'un profil d'efficacité et de tolérance parfaitement adapté à la gonarthrose, ainsi leur place est indiscutable dans la prise en charge de cette affection.

Malgré les preuves d'efficacité, les recommandations thérapeutiques internationales donnent un avis contrasté sur l'usage des acides hyaluroniques dans la gonarthrose. Ainsi, en France l'acide hyaluronique n'est plus remboursé par la sécurité sociale depuis 2017. Cette décision est particulièrement controversée par les professionnels de santé et les patients, notamment ceux qui ont vu leur qualité de vie s'améliorer grâce à ces injections.[111][112][113][87]

VIII. Rôle complémentaire du pharmacien et conseil de traitements alternatifs

La proximité avec les patients au quotidien ainsi que la confiance accordée par ces derniers, offrent au pharmacien d'officine un rôle central dans la prise en charge de la gonarthrose, que ce soit par le biais de thérapeutiques médicamenteuses, non médicamenteuses ou encore avec l'accompagnement du patient dans sa maladie.

Dans la partie vue précédemment, nous avons détaillé les différents traitements médicamenteux disponibles pour cette pathologie. Le pharmacien en tant qu'expert du médicament doit être capable de connaître parfaitement ces traitements, leurs effets indésirables, leurs posologies, leurs interactions et contre-indications ainsi que leurs précautions d'emploi ; il s'agit-là du cœur du métier de pharmacien.

Or le pharmacien ne se cantonne pas uniquement à cela, notamment dans la prise en charge d'une pathologie aussi complexe que l'arthrose. C'est ce que nous allons détailler dans cette partie.

En effet, le pharmacien doit être capable d'élargir son conseil, aussi bien en prodiguant des conseils hygiéno-diététiques, qu'en conseillant d'autres produits présents dans l'officine, ou en réorientant les patients vers d'autres professionnels de santé quand cela s'avère nécessaire. C'est d'ailleurs ce qui est évoqué dans l'article R. 4235-62 du code de la santé publique : « *Chaque fois qu'il lui paraît nécessaire, le pharmacien doit inciter ses patients à consulter un praticien qualifié.* »

De plus, il n'est pas rare que le pharmacien sorte des sentiers battus en apportant un réel soutien psychologique aux patients, qui le considèrent dans la plupart des cas comme une personne de confiance. Il s'agit là d'une des nombreuses casquettes du métier de pharmacien, d'ailleurs évoquée dans l'article R. 4235-48 du code de la santé publique : « *...Il doit par des conseils appropriés et dans le domaine de ses compétences, participer au soutien apporté au patient.* »

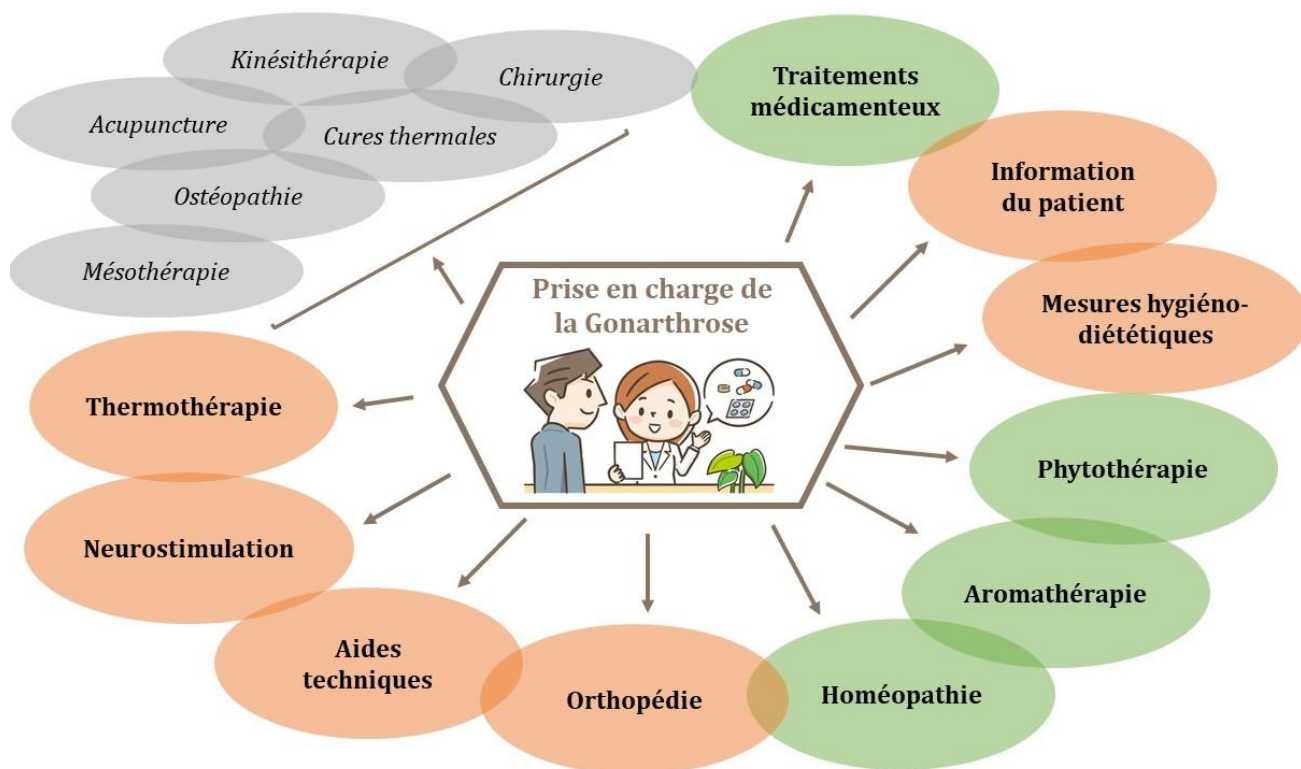


Figure 39: La pharmacien au cœur de la prise en charge de l'arthrose du genou

Le pharmacien occupe une place centrale dans la prise en charge de l'arthrose du genou. La liste des thérapeutiques évoquées dans le schéma ci-dessus n'est pas exhaustive. A l'heure actuelle, l'absence de traitement curatif dans l'arthrose engendre une multiplication des traitements alternatifs présentant un but commun : le soulagement de la douleur. Dans cette partie nous détaillerons uniquement les méthodes où le pharmacien d'officine peut jouer un rôle prépondérant dans le conseil, le suivi, et l'accompagnement du patient.

La kinésithérapie, l'ostéopathie, les cures thermales... ne seront pas détaillées dans cet ouvrage, mais n'en reste pas moins importantes dans la prise en charge de la gonarthrose. Ces méthodes ne relèvent juste pas de la compétence directe du pharmacien d'officine. Cependant, il est indispensable de les garder à l'esprit et de les suggérer, aux patients, le cas échéant.

1. Information et éducation du patient

Les informations apportées aux patients par le pharmacien d'officine et l'éducation thérapeutique sont essentiels à la bonne prise en charge de l'arthrose du genou.

Pour un patient, être atteint d'une maladie chronique, telle que l'arthrose, entraîne une modification complète de son mode de vie, avec la nécessité de s'adapter et de faire face au jour le jour aux conséquences de la maladie. Le rôle du pharmacien d'officine est donc d'aider les patients et éventuellement leur famille à comprendre la maladie et les traitements, à vivre plus sainement et améliorer leur qualité de vie. En effet, il est avéré que pour mieux gérer leur maladie les patients ont besoin d'acquérir et de maintenir des compétences particulières.

La première démarche qu'entreprend le pharmacien au comptoir est d'informer le patient sur sa maladie et ses traitements. Le patient atteint d'arthrose doit être un véritable acteur de sa maladie, il doit adhérer aux traitements et être observant. L'observance thérapeutique est la capacité d'un patient à respecter le traitement qui lui a été prescrit. L'observance dépend certes de la compliance du patient mais elle dépend aussi de la qualité de l'information donnée par un professionnel de santé, en l'occurrence par le pharmacien. Le pharmacien doit être à l'écoute du patient, doit s'assurer de la bonne compréhension de ce dernier, il doit convaincre le patient que son traitement est utile, lui expliquer les objectifs et l'informer des risques en cas de mauvais suivi.

Cependant, bien qu'indispensable, l'information est insuffisante dans de nombreux cas pour la prise en charge complexe de l'arthrose du genou. C'est à ce stade qu'intervient l'éducation thérapeutique du patient. L'éducation thérapeutique est différente de la simple information, elle part des besoins des patients pour leur faire acquérir des compétences d'autosoins et d'adaptation à la maladie chronique

D'après les recommandations de l'OARSI (Osteoarthritis Research Society International) « *Tout patient atteint d'arthrose du genou doit bénéficier d'un accès à l'information et d'une éducation concernant les objectifs du traitement et l'importance des modifications du mode de vie, de l'exercice physique, de l'adaptation des activités, de la perte de poids et d'autres mesures pour décharger la ou les articulations endommagées. L'accent initial doit être mis sur les moyens et les traitements pouvant être mis en œuvre par le patient lui-même, plutôt que sur des traitements passifs délivrés par des professionnels de la santé.*

Ensuite, les efforts devront surtout viser à encourager l'adhésion du patient aux traitements. »

L'éducation thérapeutique comprend donc la sensibilisation, l'information, l'apprentissage, le soutien psychologique et l'accompagnement du patient en lien avec sa maladie. Elle nécessite une collaboration interdisciplinaire associée à un partage de connaissance entre les différents partenaires impliqués dans la chaîne de soins. Le pharmacien d'officine, situé à l'interface entre le patient et le médecin, est un médiateur précieux permettant de renforcer le message thérapeutique des médecins et autres professionnels de santé dans le but d'optimiser le suivi des patients. Il s'agit d'un interlocuteur compétent quant aux informations relatives à tout ce qui concerne la médication, de plus, il est le professionnel de santé le plus accessible aux patients.

L'éducation thérapeutique doit être considérée comme une réelle valeur ajoutée à notre fonction de pharmacien et il est de notre devoir en tant qu'acteur de santé de promouvoir cette discipline et de veiller au meilleur suivi possible pour nos patients.[114][115][116][117]

2. Mesures hygiéno-diététiques

Assurer une activité physique adaptée et corriger un éventuel excès pondéral sont les deux grandes mesures hygiéno-diététiques à mettre en place prioritairement dans l'arthrose du genou.

a. Lutte contre la surcharge pondérale et alimentation

La surcharge pondérale constitue le plus important facteur de risque de gonarthrose mais aussi un facteur d'aggravation de la maladie. Afin de limiter les contraintes articulaires, la perte ou la stabilisation du poids s'avèrent indispensables. Un lien de causalité a été établi entre la valeur de l'IMC (Indice de Masse Corporelle) et le risque d'être atteint de gonarthrose : un IMC en dessous de 20 n'engendre pas de risque significatif de gonarthrose, au-dessus de 24 le risque d'être atteint de gonarthrose est multiplié par 2,5, au-dessus de 36 le risque est multiplié par 13,6. Selon la Haute Autorité

de Santé, une perte de poids de 5 à 10%, chez des personnes en excès pondéral, est recommandée et réduirait le handicap lié à l'arthrose du genou.

En plus de l'influence sur l'apparition et l'aggravation de la maladie, l'obésité impacte aussi les chances de réussite sur la pose d'une prothèse de genou. Ceci s'explique par une contrainte supérieure à la normale sur la prothèse pouvant entraîner un dysfonctionnement de cette dernière.

Un soin particulier doit donc être accordé à l'alimentation en cas d'arthrose. L'idéal est de modifier durablement son alimentation pour retrouver un poids normal et surtout le conserver. De nos jours on préfère le rééquilibrage alimentaire au régime strict. En effet il faut mettre en garde les patients contre les risques des régimes successifs à l'origine de fluctuations de poids pouvant être dangereuses pour la santé. La clé de la réussite se trouve dans la motivation du patient. Notre premier rôle sera de l'encourager en lui expliquant les bénéfices de la perte de poids sur sa qualité de vie (diminution des douleurs, diminution des contraintes sur l'articulation...). On peut ensuite conseiller au patient d'aller consulter un médecin-nutritionniste ou un diététicien-nutritionniste pour une meilleure prise en charge et un meilleur suivi.

En complément, on peut revenir sur des notions de diététiques au comptoir comme réduire les apports en graisse, en sel et en sucre, de privilégier la consommation de fruits et légumes, de boire à minima 1,5 litre d'eau par jour, de privilégier la consommation d'acides gras oméga-3 (qui inhibent les processus inflammatoires) présents par exemple dans le saumon, le thon, les sardines, les légumes à feuilles vertes, les noix, de limiter sa consommation de viandes et privilégier le lait, les produits laitiers, les œufs et les substituts de viandes, de consommer en quantité suffisante des fibres alimentaires végétales contenues dans le pain, les céréales, les pâtes, les légumes secs, d'avoir un apport en vitamine D suffisant grâce à l'exposition solaire mais également grâce aux aliments gras tels que les produits laitiers, les œufs, les poissons, les avocats. On préconisera aussi au patient de manger à heure fixe, de ne pas sauter de repas et de bannir les grignotages dans la journée. [118][119][120][121]

6. Promotion de l'activité physique

Dans les cas de gonarthrose, l'exercice physique régulier permet de soulager la douleur, de prévenir les dommages articulaires, de diminuer le handicap, et également de maintenir un poids normal ce qui réduit les contraintes sur l'articulation. Ainsi il entraîne un bénéfice symptomatique à la fois sur la composante douleur et sur la composante fonctionnelle. A l'inverse une activité physique vigoureuse est susceptible d'accroître le risque de lésions articulaires et par conséquent le développement d'arthrose. Il est donc important que les acteurs de santé conseillent aux mieux leur patient sur la pratique sportive régulière adaptée.

Des exercices thérapeutiques structurés effectués une à trois fois par semaine produisent un effet bénéfique sur la douleur et la fonction lors de gonarthrose avérée. De même ils préviennent les attitudes vicieuses et pourraient ralentir la vitesse de progression de la pathologie. Trois types d'exercices sont recommandés : les exercices physiques de loisir tels que la marche, la natation, l'aquagym, le vélo, les exercices visant à améliorer l'amplitude des mouvements et les exercices de renforcement contribuant à maintenir ou à accroître la force musculaire. Un suivi par un kinésithérapeute est primordial dans le cas de patients atteints d'arthrose du genou. Lors des poussées douloureuses, il est recommandé de mettre l'articulation au repos et d'arrêter temporairement le sport et les exercices de rééducation.

Notre rôle en tant que pharmacien est de promouvoir l'activité physique au comptoir ainsi que ses bienfaits, notamment chez les personnes âgées pour lutter contre la sédentarité. En effet il ne faut surtout pas commettre l'erreur de cesser toute activité sportive provoquant alors un cercle vicieux : le genou étant douloureux, le patient le sollicite de moins en moins ce qui entraîne un enraidissement associé à une fonte musculaire, alors la dégradation cartilagineuse s'aggrave et les douleurs s'intensifient, la pratique d'une activité physique s'avère de plus en plus compliquée. On pourra faire prendre conscience aux patients des nombreuses occasions de la vie qui sont bonnes pour maintenir une activité comme prendre les escaliers, aller à la boulangerie ou à la pharmacie à pied, préférer les balades dominicales en famille, effectuer du ménage, du jardinage ou du bricolage. Ces exemples permettent de démontrer au patient que 30min d'activité journalière est un objectif tout à fait réalisable.[120][119][122]

3. Phytothérapie

Aujourd'hui nous considérons la phytothérapie comme la « thérapie par les plantes » ou plus exactement la méthode thérapeutique utilisant des plantes médicinales dans le traitement de maladies. La mise en évidence de principes actifs et de propriétés pharmacologiques ont permis de faire des plantes d'authentiques médicaments. De plus, l'efficacité de la phytothérapie est reconnue et démontrée scientifiquement.

L'époque actuelle est profondément marquée par la recherche d'une vie plus saine, d'un retour à la nature, aux valeurs essentielles. De par sa dimension naturelle, son action en douceur et ses bienfaits incontestables pour notre santé, la phytothérapie apparaît comme la réponse idéale aux besoins de santé actuels.

En phytothérapie, de nombreuses drogues végétales sont traditionnellement utilisées dans « le traitement symptomatique des manifestations articulaires douloureuses mineures » par voie orale ou en usage local. Elles possèdent des propriétés qui peuvent s'avérer utile dans l'arthrose du genou en apportant un réel soulagement, voire un retard de l'évolution de la maladie. Parmi celles-ci, on peut distinguer celles exerçant une activité anti-inflammatoire avec l'harpagophyton, le saule, la reine des près, le cassis et le curcuma, de celles exerçant une action reminéralisante comme la prêle, l'ortie, le frêne et le bambou.

Il est souvent intéressant d'associer plusieurs plantes entre elles pour avoir une complémentarité d'action optimale. C'est d'ailleurs l'essence même de la phytothérapie que de savoir marier les plantes entre elles pour apporter une réponse adaptée. On retrouve souvent en association l'harpagophyton avec d'autres plantes aux vertus anti-inflammatoires lors des phases aiguës ou avec des plantes aux propriétés reminéralisantes lors des phases d'entretien.

a. Harpagophyton : Harpagophytum procumbens

L'harpagophyton ou « griffe du diable » est une plante aux propriétés anti-inflammatoires puissantes puisqu'elle réduit le niveau de cytokines (Interleukine 1 et TNF- α), substances pro-inflammatoires impliquées dans l'arthrose. L'harpagophyton exerce également une action antalgique. De plus, elle inhibe les enzymes qui « digèrent » le cartilage. Il s'agit donc d'une arme tout à fait centrale dans la stratégie de prise en charge de l'arthrose pour améliorer la mobilité et soulager la douleur, c'est d'ailleurs la plante ayant montré le plus grand intérêt dans cette indication. Elle possède peu d'effets secondaires, quelques troubles gastro-intestinaux, mais elle est déconseillée en cas d'ulcère gastroduodéal, de troubles cardio-vasculaires, de grossesse et d'allaitement. Les premiers effets bénéfiques dus à la prise d'harpagophyton ne sont ressentis qu'après plusieurs jours de traitement. C'est pour cela qu'on l'associe régulièrement à d'autres plantes anti-inflammatoire telles que le cassis, le saule, la reine des près ou le curcuma, pour obtenir une action antalgique immédiate.



b. Saule blanc : Salix alba

Tout comme la reine des près, l'écorce de saule contient des dérivés d'acide salicylique, anti-inflammatoires et analgésiques. C'est à la suite de travaux scientifiques sur les propriétés de ce petit arbuste qu'a été découverte l'aspirine. Le saule blanc a récemment connu un regain d'intérêt dans le traitement des douleurs articulaires dues à l'arthrose et des douleurs lombaires. Les contre-indications sont les mêmes que celles pour l'aspirine ou la reine des près : ulcères gastroduodénaux, allergies aux anti-inflammatoires non stéroïdiens et risque hémorragique. L'écorce de saule est aussi déconseillée aux femmes enceintes, aux enfants, en cas d'asthme, de goutte, de maladie des reins, et en cas de prise concomitante d'anti-inflammatoires non stéroïdiens sous peine de majorer les effets indésirables.



c. Reine des près : Filipendula ulmaria



Cette célèbre plante, également à l'origine de l'aspirine, possède des vertus analgésiques et anti-inflammatoires bien connues pour soulager les douleurs rhumatismales. Contrairement à l'aspirine elle est bien tolérée sur le plan digestif, cependant en raison de sa composition on retrouve les mêmes contre-indications que pour l'écorce de saule, vue précédemment.

d. Cassis : Ribes nigrum



Les feuilles de cassis sont traditionnellement utilisées contre les douleurs articulaires liées à l'arthrose. Le cassis possède une action anti-inflammatoire, analgésique mais aussi diurétique ce qui favorise l'élimination de déchets organiques. Plus encore que dans les feuilles, c'est dans les bourgeons de cassis que l'on trouve les concentrations plus importantes de principes actifs anti-inflammatoires. Aucune contre-indication formelle et aucun effet indésirable n'ont été signalés avec le cassis.

e. Curcuma : Curcuma longa



Cette vieille épice est l'ingrédient principal du curry et ses propriétés médicinales sont bien connues depuis des siècles. Traditionnellement la tige souterraine ou rhizome est utilisée en cas de problèmes de peau ou en cas de problèmes intestinaux, mais les différentes études de ces dernières années mettent également en avant des effets anti-inflammatoires prometteurs, efficaces sur les douleurs arthritiques et rhumatismales. La curcumine, actif naturel anti-inflammatoire, va jouer un rôle protecteur sur les chondrocytes. Son action est renforcée par la pipérine, contenue dans le poivre noir, qui multiplie par 20 son pouvoir anti-inflammatoire, d'où leur association

dans les spécialités retrouvées à l'officine. Les effets indésirables retrouvés sont une sécheresse buccale et des troubles digestifs. Enfin il est contre-indiqué en cas d'hypersensibilité, d'obstruction des voies biliaires et de troubles hépatiques.

f. Prêle des champs : Equisetum arvense

La prêle, également appelée « queue de cheval » à cause de l'aspect filiforme de son rameau, est une plante reminéralisante. Du fait de sa richesse en silice, elle se révèle bénéfique pour les os et les articulations. En effet la silice est un constituant des tissus conjonctifs qui participe à la solidité des os, à la résistance des tissus et au confort articulaire en soutenant la flexibilité et la mobilité. Elle possède également des propriétés diurétiques et antioxydantes. Les effets indésirables sont majoritairement d'ordre digestifs. La prêle est contre-indiquée chez les personnes souffrant d'œdèmes dus à une pathologie cardiaque ou rénale.



g. Ortie : Urtica dioïca

L'ortie, reléguée à tort au rang des mauvaises herbes est pourtant appréciée depuis longtemps pour ses bienfaits sur la santé. Les vertus de l'ortie sont nombreuses : purifie la peau, aide à l'élimination des toxines, stimule l'élimination urinaire, redonne vitalité et force aux cheveux... Enfin, grâce à sa forte teneur en minéraux (magnésium, fer, silice) et en oligoéléments, l'ortie permet de maintenir la flexibilité et la mobilité des articulations et de renforcer le système locomoteur. De plus elle renferme des composés anti-inflammatoires tels que les flavonoïdes. Il s'agit donc d'une plante intéressante à conseiller en cas d'arthrose pour ces propriétés à la fois reminéralisantes et anti-inflammatoires. Peu d'effets indésirables sont retrouvés avec l'ortie, cependant cette plante est contre-indiquée en cas



d'œdème lié à des pathologies cardiaques ou rénales et déconseillée chez la femme enceinte.

h. Bambou : Bambusa arundinacea

De par sa teneur élevée en silice, le bambou participe à la préservation du cartilage au niveau des articulations. Le bambou favorise la souplesse articulaire, la reminéralisation osseuse, la résistance des tissus conjonctifs et le confort articulaire. A ce jour, aucun effet secondaire ni contre-indication n'ont été répertoriés suite à l'utilisation du bambou, qui semble sans danger pour l'organisme. Il reste cependant déconseillé aux femmes enceintes et allaitantes sans avis médical, comme la grande majorité des compléments alimentaires.



i. Piment : Capsicum annuum

Pour calmer la douleur dans l'arthrose le fruit du piment, aux vertus antalgiques, peut être utilisé en usage externe sous forme de topiques. En effet la capsaïcine, alcaloïde extrait du piment rouge, est capable de désensibiliser les récepteurs de la douleur par contact prolongé, entraînant un effet antalgique. L'usage du piment entraîne une augmentation du flux sanguin au niveau local provoquant rougeur et sensation de chaleur. C'est une réaction normale faisant partie du mécanisme d'action et qui doit disparaître rapidement. De rares cas de réactions d'hypersensibilité peuvent cependant apparaître et nécessiter l'arrêt du traitement. L'application de ce topique ne doit pas se faire sur une peau lésée, au niveau des yeux ou des muqueuses, c'est pourquoi il est nécessaire de se laver les mains après utilisation. Enfin son utilisation est déconseillée chez les moins de 18ans, les femmes enceintes et allaitantes.



j. Arnica des montagnes : Arnica montana

L'arnica est l'une des plantes les plus connues dans le monde de la phytothérapie. Les préparations à base d'arnica sont utilisées uniquement en applications locales pour soulager les ecchymoses, les hématomes, les contusions ou encore les douleurs articulaires. Pris par voie orale, l'arnica est rapidement toxique, sauf sous forme de préparations homéopathiques. Les fleurs d'arnica renferment des substances, tels que les flavonoïdes, anti-inflammatoires et analgésiques, mais elles possèdent également des propriétés allergisantes. L'arnica doit être appliqué sur une peau intacte, à distance des yeux et de la bouche. Une application prolongée ou trop dosée de produits à base d'arnica peut provoquer une irritation de la peau se traduisant par des rougeurs, de l'eczéma, des démangeaisons, voire des nécroses. Il convient donc d'utiliser ces produits de manière occasionnelle. Du fait de sa toxicité par voie orale et du risque de réactions cutanées potentiellement graves en phytothérapie, les produits d'homéopathie à base d'arnica, d'usage plus sûr, sont à privilégier à l'officine.[97][123][124][125][126][87][127]



4. Aromathérapie

L'aromathérapie correspond à l'utilisation médicale des huiles aromatiques ou essentielles. Une huile essentielle est un extrait liquide et aromatique obtenu généralement par distillation à la vapeur d'eau à partir d'une plante. Elle représente la quintessence de la plante, sous forme de concentré, riche d'une très grande variété de substances actives.

Les vertus thérapeutiques des plantes aromatiques sont connues depuis des milliers d'années. De nos jours de nombreuses personnes ont tendance à se rapprocher des méthodes naturelles pour se soigner. L'aromathérapie s'impose alors de plus en plus comme médecine à part entière, représentant une alternative fiable à l'allopathie. Cependant, de tels produits, bien qu'issus du règne végétal, ne sont pas dénués d'effets néfastes sur la santé en cas d'utilisation hasardeuse. Les huiles essentielles font l'objet de recommandations précises concernant leurs indications et modalités d'utilisation, et peuvent être à l'origine de nombreux cas d'iatrogénie. La maîtrise du conseil est donc primordiale à l'officine afin d'utiliser les huiles essentielles au quotidien en toute sécurité.

Les huiles essentielles peuvent présenter un intérêt dans la prise en charge de la gonarthrose pour calmer la douleur et l'inflammation. Dans cette indication, elles sont utilisées par voie externe majoritairement mélangées à une huile végétale ou sous forme de gels et baumes.

Les huiles végétales sont des compléments indispensables aux huiles essentielles. Elles permettent d'optimiser et de renforcer leurs actions et bienfaits. Parmi ces huiles, on peut conseiller, l'huile d'amande douce dans le cas des peaux sensibles et fragiles, l'huile d'argan pour des peaux sèches, l'huile de calophylle pour les peaux réactives et à tendance inflammatoire et l'huile végétale d'arnica possédant des propriétés antalgiques et anti-inflammatoire.

Nous allons évoquer certaines huiles essentielles pouvant être utilisées chez le patient arthrosique. Au vu de leur grande diversité nous ne prétendons pas que cette liste soit totalement exhaustive.

a. Huile essentielle de Gaulthérie : *Gaultheria fragrantissima*



Formidablement anti-inflammatoire, antalgique et antirhumatismale, la gaulthérie est l'antidouleur le plus utilisé, en aromathérapie, dans le traitement de la douleur arthrosique. Son principe actif, le salicylate de méthyle possède des propriétés similaires à celle de l'aspirine. Cette huile essentielle procure sur la peau un effet d'échauffement, tout à fait normal, et un effet apaisant en cas de douleur.

La gaulthérie est interdite par voie orale. Il ne faut pas l'utiliser chez la femme enceinte ou allaitante, chez l'enfant de moins de 7ans, en cas d'allergie à l'aspirine ou aux salicylés, en cas de traitement anticoagulant et chez le sujet épileptique. Pour les rhumatismes on conseille de mélanger 1 à 3 gouttes d'huile essentielle de gaulthérie avec une huile végétale de calophylle ou d'arnica, en massage, jusqu'à 3 fois par jour.

b. Huile essentielle d'Eucalyptus citronné : *Eucalyptus citriodora*



Puissant anti-inflammatoire, antispasmodique et antalgique, l'huile essentielle d'eucalyptus citronné est idéale pour soulager les rhumatismes tels que l'arthrose et l'arthrite, ainsi que les traumatismes articulaires et musculaires.

L'huile essentielle d'eucalyptus citronné doit toujours être très largement diluée dans une huile végétale par exemple, avant l'application sur la peau. Elle ne doit pas être utilisée chez la femme enceinte ou allaitante, chez l'enfant de moins de 7ans, chez la personne allergique à l'un des composants (citronellal, citronellol...), chez les asthmatiques sans avis médical, et chez le sujet épileptique. En usage individuel, on conseille de diluer dans une cuillère à café d'huile végétale (calophylle, amande douce), 5 gouttes d'huile essentielle d'eucalyptus citronné et de masser la zone douloureuse avec ce mélange jusqu'à 3 fois par jour.

c. Huile essentielle de Genévrier : Juniperus communis



Antidouleur et anti-inflammatoire, l'huile essentielle de genévrier soigne aussi bien l'arthrite que l'arthrose et autres rhumatismes. Sur la peau l'huile essentielle de genévrier doit être diluée avant application.

Elle ne doit pas être utilisée chez la femme enceinte ou allaitante, chez l'enfant de moins de 7ans, chez les personnes allergiques à l'un des composants, chez les asthmatiques sans avis médical, chez les personnes souffrant d'un cancer hormonodépendant, chez les personnes épileptiques et chez celles présentant des pathologies rénales. Pour les rhumatismes, on conseille de mettre 10 gouttes d'huile essentielle de genévrier dans 7,5ml d'huile végétale d'amande douce et 7,5ml d'huile végétale de calophylle ou 15 ml de l'huile végétale de notre choix, en massage 2 à 3 fois par jour.

d. Huile essentielle de Gingembre : Zingiber officinale



Formidable tonique et anti-fatigue, l'huile essentielle de gingembre possède également des propriétés anti-inflammatoires, scientifiquement démontrées, efficaces sur les rhumatismes tel que l'arthrose.

Elle ne doit pas être utilisée chez la femme enceinte ou allaitante, chez l'enfant de moins de 7ans, chez la personne allergique à l'un des composants (géraniol, limonène...), chez les asthmatiques sans avis médical, chez le sujet épileptique et en cas de traitement anticoagulant. L'huile essentielle de Gingembre est dermocaustique et irritante pour la peau à l'état pur, il faut donc la diluer à 20 % dans une huile végétale (20 % d'huile essentielle pour 80 % d'huile végétale).

e. Huile essentielle de Giroflier : Syzygium aromaticum



Parmi ces nombreuses propriétés, l'huile essentielle de giroflier possède des vertus analgésiques et anti-inflammatoires efficaces dans les douleurs rhumatismales dues à l'arthrose, l'arthrite ou la polyarthrite rhumatoïde.

Fortement irritante utilisée pure, elle doit être diluée dans une huile végétale avant utilisation sur la peau. Elle ne doit pas être utilisée chez la femme enceinte ou allaitante, chez l'enfant de moins de 7ans, chez la personne allergique à l'un des composants, chez les asthmatiques sans avis médical, chez les sujets épileptiques et en cas d'atteinte hépatique. On conseille de diluer 2 gouttes d'huile essentielle de giroflier dans 15 gouttes d'huile végétale à appliquer en massage.

f. Huile essentielle de Citronnelle : Cymbopogon winterianus



Bien connue comme antimoustique naturel, l'huile essentielle de citronnelle est également anti-inflammatoire et peut être utilisée pour soulager les douleurs rhumatismales. Elle doit impérativement être diluée dans une huile végétale lors d'une application cutanée.

A l'instar des autres huiles essentielles, elle ne doit pas être utilisée chez la femme enceinte ou allaitante, chez l'enfant de moins de 7ans, chez la personne allergique à l'un des composants (citronellal, citronellol...), chez les asthmatiques sans avis médical, et chez les sujets épileptiques. On conseille de diluer cette huile essentielle à 20 % dans une huile végétale avant toute application cutanée (20 % d'huile essentielle diluée dans 80 % d'huile végétale).

g. Autres suggestions :

On peut également utiliser l'huile essentielle de **MENTHE POIVRÉE** pour ses propriétés antalgiques, l'huile essentielle d'**HÉLICHRYSE**, très utilisée pour les hématomes, et qui possède des propriétés anti-inflammatoires, l'huile essentielle de **THYM** à feuilles de sarriettes pour son action anti-inflammatoire et tonique, l'huile essentielle de **ROMARIN** à camphre pour améliorer le confort articulaire grâce à ses propriétés anti-inflammatoires et antinévralgiques, l'huile essentielle de **LAVANDE VRAIE** pour calmer la douleur et l'inflammation, l'huile essentielle de **MUSCADE** pour contribuer au confort musculaire et articulaire, l'huile essentielle de **YLANG YLANG** pour ses propriétés antirhumatismales et anti-inflammatoires.

A l'aide des nombreuses huiles essentielles vues précédemment, on peut réaliser soi-même des préparations à appliquer localement pour soulager les douleurs arthrosiques. Quelques exemples sont présentés ci-dessous sous forme de fiches pratiques. [128][129][130][131][132]

Soulager l'arthrose avec
Huiles essentielles

GAULTHERIE

5 mL



+

CITRONNELLE

5 mL



+

LAVANDE

4 mL



+

**Huile végétale
d'ARNICA**

15 mL



*En massage circulaire sur le genou
jusqu'à 3 fois par jour*

Soulager l'arthrose avec
Huiles essentielles

GAULTHERIE

10 gouttes



+

**EUCALYPTUS
CITRONNÉ**

20 gouttes



+

ROMARIN à camphre

15 gouttes



+

**Huile végétale
d'AMANDE DOUCE**

20 mL



**Huile végétale
de CALOPHYLLE**

10 mL



*En massage sur le genou
jusqu'à 3 fois par jour*

Soulager l'arthrose avec
Huiles essentielles

GAULTHERIE

90 gouttes



+

**EUCALYPTUS
CITRONNÉ**

30 gouttes



+

GENÉVRIER

60 gouttes



+

**Huile végétale
de CALOPHYLLE**

40 mL



*Excellent remède antidouleur, en massage
sur le genou jusqu'à 5 fois par jour*

Soulager l'arthrose avec
Huiles essentielles

GAULTHERIE

4 gouttes



+

**EUCALYPTUS
CITRONNÉ**

4 gouttes



+

**ROMARIN à
camphre**

4 gouttes



GENÉVRIER

4 gouttes



BAIN TRAITANT

Dans une cuillère à soupe de base neutre pour le bain et la douche (ou de lait écrémé) car les huiles essentielles ne sont pas miscibles dans eau directement.



Figure 40: Fiches d'associations possibles d'huiles essentielles pour soulager l'arthrose

Il existe également de nombreuses spécialités prêtes à l'emploi à base d'huiles essentielles. A titre d'exemple on retrouve : le roll'on articulations et muscles de Phytosun aroms, le gel de massage du Comptoir Aroma, le roller, le gel, les patchs chauffants... articulations et muscles de Puresentiel, le roll'on articulations et muscles de Naturactive, le gel antidouleur Therm°Cool etc.



Figure 41 : Spécialités d'aromathérapie retrouvées en pharmacie pour les articulations

5. Homéopathie

L'homéopathie est une médecine non conventionnelle, inventée par Samuel Hahnemann en 1796. Aujourd'hui elle a parfaitement trouvé sa place dans l'officine et de nombreux patient sont attirés par cette médecine douce dont les traitements ne présentent pas d'effets indésirables, ni de toxicité.

Les patients souffrant d'arthrose peuvent recourir aux médicaments homéopathiques pour réduire leurs douleurs chroniques, d'autant qu'il n'existe pas de traitement vraiment efficace pour guérir l'arthrose de nos jours. Peu de données scientifiques sont disponibles sur le traitement homéopathique de l'arthrose confirmant ou réfutant son efficacité, cependant l'homéopathie peut s'avérer utile chez certaines personnes et peut être essayée sans risque, en complément des mesures médicamenteuses. La totalité des médicaments homéopathiques se verra déremboursée au 1^{er} janvier 2021, ce qui pourra présenter un frein à leur utilisation dans des traitements chroniques comme l'arthrose.

L'homéopathie est une thérapeutique individualisée, on dit souvent que « *l'homéopathie ne soigne pas une maladie, mais soigne un malade* ». Les traitements seront donc individualisés selon la réactivité personnelle de chacun, ce qui explique les indications parfois précises des souches. En pratique, plusieurs souches sont souvent associées lors d'une prise en charge homéopathique. Dans le tableau ci-dessous, nous allons voir quelques exemples de souches homéopathiques utilisées dans l'arthrose du genou. Il faut savoir que ces souches présentent de nombreuses autres indications qui ne seront pas citées ici. [133][134][135]

Souches	Indications	Posologies
ARNICA MONTANA	Tout type de douleurs	3 granules 3 fois/jour
SYNOVIALE ARTICULAIRE 4CH	Douleur articulaire aiguë et crise d'arthrose	3 granules 3 fois/jour
APIS MELLIFICA 5CH, 7CH, 9CH	Inflammation : articulation enflée, douloureuse, chaude dont la douleur est diminuée par le froid	3 granules 3 fois/jour
CAUSTICUM 5CH, 7CH, 9CH	Douleur et raideur des articulations améliorés par temps doux humide et chaud	3 granules 2 fois/jour
MEDORRHINUM 9CH	Rhumatisme des grosses articulations. Douleurs aggravées le matin avec besoin de dérouillage, améliorés par temps humide et doux	5 granules matin et soir
DULCAMARA 7CH	Douleurs arthrosiques aggravées par temps humide et améliorées par le mouvement	2 granules 3 fois/jour
NATRUM SULFURICUM 5CH, 7CH	Douleurs arthrosiques aggravées par temps humide	5 granules 2 à 3 fois/jour
BRYONIA 5CH, 7CH, 9CH	Arthralgies aggravées par le mouvement et améliorées par le repos, hydrarthrose	5 granules 2 à 4 fois/jour
LEDUM PALUSTRE 5CH, 7CH	Douleurs articulaires avec gonflement soulagées par le froid	5 granules toutes les 3h, puis espacer
RHUS TOXICODENDRON 5CH, 7CH	Douleurs arthrosiques atténuées par le mouvement, aggravées par le temps froid et humide	3 granules 1 à 3 fois/jour
KALIUM IODATUM 5CH, 7CH	Arthralgies aggravées la nuit, avec besoin de bouger	5 granules le soir, à répéter au cours de la nuit si nécessaire
RADIUM BROMATUM 7CH	Douleurs rhumatismales améliorées par mouvement, avec besoin de s'étirer	3 granules 3 fois/jour
HELIANTHUS ANUUS 5CH	Gonalgie surtout gauche aggravée par la descente des escaliers	5 granules 2 à 4 fois/jour
ANGUSTURA VERA 7CH	Raideurs douloureuses au niveau des genoux avec sensation de dérobement	3 granules 3 fois/jour

En traitement local, il est intéressant d'utiliser un gel à base d'arnica, tel que Arnican®, Arnigel®, Bio arnica gel® etc, deux à trois fois par jour sur les zones douloureuses.

6. Orthopédie







a. Les orthèses de genou

Les orthèses sont destinées, selon le modèle, à immobiliser, soutenir ou corriger partiellement le mouvement d'une articulation. Elles permettent de lutter contre l'instabilité et de mettre au repos l'articulation afin de diminuer les contraintes excessives qui sont à l'origine de l'arthrose.







On peut les classer en 3 types différents :

- Les orthèses simples : elles ne permettent pas de redresser l'articulation et d'améliorer la capacité fonctionnelle mais elles apportent une stabilisation de celle-ci et peuvent soulager la douleur en exerçant notamment une action proprioceptive.
- Les orthèses dynamiques ou attelles : elles peuvent être utilisées dans le cas d'arthrose du genou, elles visent à redresser et soulager l'articulation.
- Les attelles de repos ou d'immobilisation : permettent de placer l'articulation dans une position qui soulage les contraintes, lutte contre les déformations, et soulage la douleur.

Tableau des orthèses présentant une indication dans la gonarthrose

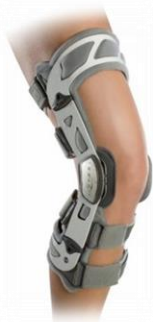Gonarthrose légère	Thuasne Silistab®Genu		Elle est idéale pour les patients avec peu d'activité. Le maintien de la patella est assuré pour un insert patellaire, les baleines latérales souples avec antiglisse assurent le maintien de l'articulation. Le tricotage anatomique avec creux poplité ouvert assure un grand confort. La compression de classe 2 assure une aide proprioceptive.
	Donjoy OA Reaction®		Sa structure en élastomère favorise la réduction de la douleur par dispersion de l'énergie sur l'ensemble du genou. Les composants extensibles s'allongent avec les mouvements, absorbent les chocs, diffusent les impacts au-delà de la zone douloureuse et assurent un contact proprioceptif. La structure ouverte épouse parfaitement la forme de la rotule et lui assure une stabilisation dynamique et complète. Il s'agit d'un modèle bilatéral facile à enfiler. Elle diffère du modèle Donjoy Reaction® classique par des silicones doux assurant la protection et le confort au niveau des condyles et permettant la mise en décharge des compartiments médiaux ou latéraux.
	Gibaud Genouillères DV4®		Utilisée dans les cas de gonarthrose douloureuse, le tricot en laine apporte de la chaleur et un effet antalgique. Elle possède deux armatures souples latérales assurant un léger maintien.
	MediSport Genouillères de maintien 3D®		Il s'agit d'une genouillère anatomique exerçant une compression uniforme stimulant la proprioception et favorisant l'activité musculaire. Elle possède un tricotage souple au niveau du creux poplité. Elle présente un effet antalgique en cas d'arthrose du genou.
	MediSport Genouillère rotulienne 3D®		Il s'agit d'une genouillère anatomique disposant d'un insert rotulien en silicone à picots exerçant un massage intermittent sur les parties molles périphériques améliorant le métabolisme (résorption des œdèmes et des épanchements) tout en stabilisant la rotule. Elle possède des baleines latérales souples et un tricotage souple au niveau du creux poplité. Le rappel proprioceptif et la compression exerce une action antalgique.
	Orliman Genuforte®		C'est une genouillère en tricot élastique très résistant et respirant. Ce tissu offre une contention forte et confère un effet proprioceptif sur le genou traumatisé.

	Orliman Rotulig®		Il s'agit d'une genouillère à armature souple avec un maintien modéré en tricot souple élastique assurant la compression sur chaque zone. L'insert rotulien avec picots favorise l'effet proprioceptif, les ressorts latéraux apportent soutien et dynamisme au pas.
	Orliman Genulig Stab®		C'est une genouillère ligamentaire articulée et rotulienne, confortable qui permet d'accompagner le mouvement du genou tout en contrôlant les mouvements de flexion, extension et rotation. Le maintien est modéré.
	Epitact PHYSIOstrap® Médical		Genouillère proprioceptive discrète contre l'arthrose qui se porte facilement sous les vêtements. Elle aide à soulager et à sécuriser le genou fragile ou douloureux sans entraver le mouvement. Elle stabilise le genou grâce au tendon breveté et aux tissus de compression performants. Elle a été développée pour être portée quotidiennement et sur des longues durées.
Gonarthrose modérée à sévère	Gibaud Genugib® Arthrose		Elle s'utilise en cas de gonarthrose évoluée douloureuse et instable. Elle possède une fenêtre patellaire avec anneaux hémisphériques et une talonnette amortissante favorisant l'économie articulaire au niveau des membres inférieurs et du rachis. L'ouverture antérieure totale facilite la mise en place et l'adaptabilité.
	MediSport Orthèse de genou articulée 3D®		Il s'agit d'une genouillère ligamentaire et rotulienne avec renforts latéraux articulés polycentriques amovibles. Son tricotage anatomique 3D exerce une compression uniforme stimulant la proprioception et favorisant l'activité musculaire. Elle possède un insert rotulien en silicone à picots et des sangles de maintien sur les renforts latéraux.
	BSN Actimove® GenuStep		Utilisée pour soulager les gonarthroses douloureuses, elle possède une articulation polycentrique permettant un mouvement naturel du genou en limitant les mouvements latéraux et d'hyperextension du genou.
	Orliman Flexilig®		Il s'agit d'une genouillère ligamentaire articulée fabriquée à partir de fibres respirantes et non allergisantes, ouverte au niveau du creux poplité avec une ouverture postérieure totale. Le maintien est modéré avec cette attelle.

Gonarthrose fémoro-patellaire	Thuasne Patella Reliever®		Elle cible les patients avec douleurs derrière la patella par exemple après un période assise prolongée, en descendant les escaliers. Elle permet le réalignement de la patella grâce à son insert rotulien en demi-lune et son système de traction de la patella par des sangles. Le maintien de l'articulation est assuré par les baleines articulées.
	Gibaud Genugib® 3D rotulienne		L'articulation est stabilisée par des baleines latérales recouvertes de velours. Elle présente une compression de classe 3 et la zone poplitée présente un tricotage spécifique ajouré. L'anneau rotulien avec gouttière de stabilisation permet un centrage facilité et un maintien confortable de la rotule.
	Cizeta Patella Stab®		Elle procure un maintien renforcé pour les instabilités modérées et peut soulager en cas de douleurs arthrosiques. Elle augmente la proprioception par stimulation des muscles du quadriceps et possède un anneau confortable permettant une adaptation à la morphologie de la patella.
Gonarthrose fémoro-tibiale légère à modérée	Thuasne Action Reliever®		C'est une genouillère de décharge souple idéale pour les patients avec douleur légère à modérée pratiquant une activité modérée. Son système à 3 points d'appuis grâce aux sangles inélastiques assure une décharge maximale du compartiment lésé. La stabilisation de l'articulation s'effectue par une partie rigide du côté lésé et souple du côté sain ainsi que grâce à l'insert patellaire en silicone.
	Donjoy Clima-Flex OA®		Elle est composée d'un tissu respirant, antimicrobien et doux. Le niveau de compression est facilement réglable par le patient en fonction de ses besoins et du confort ressenti. Elle possède un système intégré de réglage pour ajuster rapidement et simplement la décharge du compartiment affecté en limitant les amplitudes de flexion ou d'extension.
	Donjoy OA FullForce®		Le design « 3 points de décharge » de l'armature permet de redistribuer la pression hors du compartiment affecté vers le compartiment sain. L'articulation réglable permet d'ajuster le degré de décharge. Elle permet un ajustement de la correction varus/valgus en deux actions et limite les amplitudes de flexion extension. Les coussins condyliens assurent un confort accru.

Gonarthrose fémoro-tibiale modérée à sévère

Donjoy
OA Nano



Elle permet une diminution des contraintes articulaires sur le compartiment arthrosique. Le design exclusif « 3 points de décharge » augmente la stabilité de l'attelle, apporte une protection des ligaments et redistribue la pression. Elle est fabriquée à partir d'un matériau innovant et ultra léger permet d'ajuster la charge/décharge du compartiment affecté de manière efficace.

Thuasne
Rebel
Reliever®



Il s'agit d'une genouillère de décharge rigide du compartiment lésé en 3 points d'appui assurant une liberté de mouvement. Elle cible les patients arthrosiques nécessitant une décharge maximale. La sangle de suspension au-dessus du mollet et la forme spécifique de la coque tibiale permettent d'éviter les mouvements de rotation.

Donjoy
OA Defiance



Elle permet une diminution des contraintes articulaires sur le compartiment arthrosique avec ou sans instabilité ligamentaire associée. Elle est idéale pour la pratique d'activité physique. Système en « 3 points de décharge » permettant de redistribuer la pression hors du compartiment atteint. C'est une attelle légère, peu encombrante, fabriquée en matériau composite, adaptée au varus/valgus de chaque patient.

Orliman
Gonartec
Plus®



Genouillère spécifique de gonarthrose, dotée d'une seule articulation polycentrique dynamique, réglable latéralement, elle renforce l'appui des condyles fémoraux pour limiter les frottements osseux non maîtrisés. Le maintien est renforcé.

Pour soulager les douleurs arthrosiques on peut également conseiller des attelles de cryothérapie basée sur le principe thérapeutique qui associe cryothérapie, compression et contention. Elles ne possèdent pas d'indication directe dans la gonarthrose contrairement aux attelles citées précédemment mais peuvent tout de même s'avérer efficaces. Elles possèdent un effet antalgique rapide et permettent la réduction des œdèmes et de l'inflammation. On retrouve par exemple le modèle Perform'ice genou® et Support everest ice® du laboratoire Donjoy, l'attelle de genou Igloo® du laboratoire ISO ou encore l'attelle de genou articulée modèle cryo-compressif de chez MediSport.

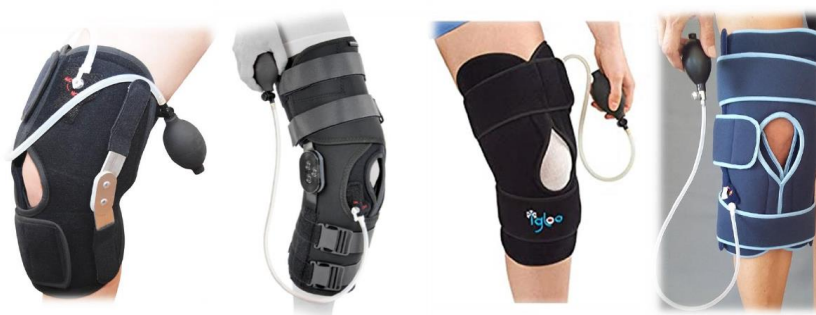

Figure 42: Attelles de cryothérapie

[136][137][138][139][140][141][142][143][144]

6. Les semelles orthopédiques

Dans la gonarthrose, un certain nombre de conseils sont volontiers prodigués comme le recours aux chaussures avec semelles amortissantes ou l'éviction de chaussures à talon haut et de petite surface. Les semelles permettent l'amortissement des chocs et de diminuer les vibrations responsables de la dégradation du cartilage. Elles permettent également de rétablir l'axe de la jambe en modifiant l'appui au sol, ce qui permet de rééquilibrer les charges et de soulager la région lésée, ainsi que de corriger les déformations de valgus et varus chez certains patients.

Les semelles viscoélastiques servent principalement à l'absorption des chocs et des vibrations. Elles sont disponibles en vente libre à l'officine et peuvent être conseillées par le pharmacien. Les semelles orthopédiques, dites compensatrices permettent de rééquilibrer de façon plus homogène les pressions sur les compartiments du genou et sont réalisées sur mesure par un podologue ou par un pharmacien titulaire du diplôme universitaire d'orthopédie.[120][145]

7. Aides techniques

L'intérêt des aides techniques, notamment pour la marche, ne doit pas être négligé. L'utilisation d'une canne simple ou de béquilles vise à décharger partiellement l'articulation du poids du corps lors de la marche. Le stress articulaire et la douleur ressentie, en sont ainsi diminués. Ces aides préviennent également l'aggravation des lésions articulaires dues à la pathologie grâce à la réduction des contraintes sur l'articulation touchée. En somme, elles préviennent et compensent les incapacités fonctionnelles et confèrent au patient une certaine autonomie.

Il est nécessaire de toujours s'assurer de la bonne adaptation de ces aides à la marche. Pour le réglage de la hauteur des cannes, on s'assure que la poignée tenue par la main soit réglée à la hauteur du grand trochanter, relief osseux palpable sur le côté de la cuisse, que l'angle du coude soit un peu ouvert (environ 30°) pour que la contraction des muscles des bras soit plus puissante, et que la canne soit portée du côté opposé à l'articulation atteinte.

A l'officine, le pharmacien se doit d'être particulièrement attentif au type de modèle choisi pour assurer au patient un confort optimal. En effet, suivant l'âge des patients, leur mobilité, leur stabilité, l'atteinte d'un ou des deux genoux... les aides à la marche mises en place pourront être individualisées. On retrouve les cannes simples auxquelles on peut associer différents embouts (simple, étoilé etc.), les cannes tripodes, les cannes quadripodes, les cannes anglaises. On retrouve aussi les cadres de marche et les fauteuils roulants qui peuvent être utilisés dans des cas avancés d'arthrose chez la personne âgée.[120][146]

8. Neurostimulation

La stimulation nerveuse électrique transcutanée, plus communément appelée TENS, est une technique non médicamenteuse et non invasive de physiothérapie couramment utilisée dans le traitement de la douleur aiguë ou chronique. Elle peut s'avérer utile dans le traitement de la gonarthrose pour calmer la douleur et réduire en parallèle la prise médicamenteuse associée.

Cette technique consiste à transmettre des impulsions électriques près de la zone douloureuse par l'intermédiaire d'électrodes placées sur la peau. Le TENS fonctionne suivant deux mécanismes d'action principaux : le Gate Control basé sur le principe d'inhibition du signal douloureux et la stimulation endorphinique qui favorise la production d'endorphines, substances naturellement analgésiques.

La vente ou la location de ce type d'appareil s'effectue à l'officine et est pris en charge par l'assurance maladie. La prise en charge à la location couvre une durée de six mois, et en cas d'efficacité avérée de la technique, la prise en charge à l'achat sera assurée. Les électrodes sont réutilisables et l'assurance maladie prend en charge dans la limite d'un lot de 4 électrodes souples tous les 15 jours pendant la période de location mais également après achat de l'appareil.

La thérapie par le TENS est une prise en charge pluridisciplinaire faisant intervenir entre autres le pharmacien d'officine. Le pharmacien met en place la location avec le patient suivi de l'achat et délivre régulièrement des nouvelles électrodes. De ce fait il est amené à jouer un rôle dans la formation du patient à l'utilisation de cette technique et doit également être en mesure de répondre aux diverses questions que les patients se posent.

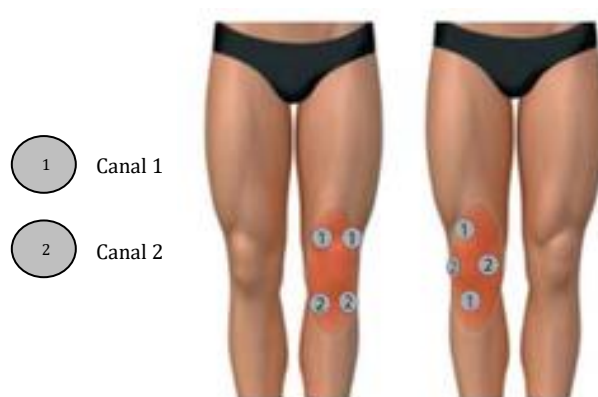


Figure 43 : Placement des électrodes TENS en cas de douleurs au genou

Le pharmacien peut être amené à expliquer le bon positionnement des électrodes au patient, comment fonctionne l'appareil, quel programme utiliser si besoin, et à quelle fréquence l'utiliser. On conseille généralement d'effectuer au minimum une séance par jour de 15min à 1h, pouvant aller jusqu'à 5 à 6 séances d'une heure par jour, voire même une utilisation en continu.[120][147][148][149]

9. Thermothérapie

La thermothérapie est l'art de soulager ou d'améliorer les douleurs à l'aide de la température, par le chaud ou le froid. Le traitement de la douleur par hyperthermie ou hypothermie peut être extrêmement efficace, est facilement abordable et réalisable, et présente peu d'effets secondaires et de contre-indications. La thermothérapie peut s'avérer être une méthode bénéfique pour soulager les douleurs arthrosiques en complément des stratégies thérapeutiques médicamenteuses.

Le froid qui possède une action antalgique est recommandé pour les états inflammatoires. En effet, il permet la vasoconstriction des vaisseaux sanguins, ce qui diminue l'inflammation articulaire, il entraîne une baisse de la production de molécules inflammatoires, il ralentit également la vitesse de conduction des fibres nerveuses et possède donc une action anesthésiante. On peut conseiller d'utiliser la thérapie par le froid pendant de courtes périodes (10 à 15 min) plusieurs fois par jour.

Le chaud est conseillé en cas de douleur hors phase d'inflammation, de spasmes musculaires et de raideurs. A l'inverse du froid la chaleur est vasodilatatrice ce qui va provoquer un afflux de sang sur la zone chauffée. Elle stimule le métabolisme cellulaire, augmente l'apport en nutriments et oxygène, et permet d'évacuer les toxines. La chaleur améliore également l'élasticité des muscles et tissus et diminue l'influx du message nerveux en bloquant les récepteurs de la douleur.

Dans les deux cas, via les messages nerveux qu'ils suscitent, la chaleur ou le froid agissent contre la sensation de douleur. Le conseil se fera individuellement en fonction de ce qui convient le mieux à chaque patient.

A l'officine il existe des dispositifs médicaux que l'on peut conseiller tels que les poches de gel pouvant être utilisées chaudes ou froides (Nexcare®, Actipoche®, Thera°Pearl@...), les patchs chauffants dénués de principe actif (Thermacare®, Syntholkiné®, Urgo Douleurs Patch chauffant®, Saint-Bernard Patchs chauffants®, Voltacare@...), les compresses de froid (Cryopad®, FlexiPac@...), des bouillotes. Certaines spécialités utilisent également la thermothérapie ajoutée à des huiles essentielles par exemple (Puessentiel – Patchs Chauffants, Puessentiel – Cryo Pure®, Therm°Cool@...). [150][151][152]

Sur le même principe, la cryothérapie corps entier, approuvée par les instances médicales, serait un moyen efficace pour traiter les douleurs arthrosiques, améliorer la mobilité articulaire et améliorer de ce fait la qualité de vie des patients.

Partie 3 :

Entorses du genou

Complexe articulaire et musculaire, le genou, est une articulation synoviale présentant deux impératifs fonctionnels ; la mobilité et la stabilité. Lors de la vie quotidienne ou lors d'activités sportives, les genoux sont fréquemment sollicités ce qui les rend très vulnérables aux blessures et particulièrement à risque de pathologies traumatiques, telles que les entorses.

La fréquence élevée des traumatismes du genou, associée à l'importance d'une prise en charge adaptée, justifie le rôle primordial du pharmacien dans le parcours de soins, notamment au niveau de la prise en charge thérapeutique. Du fait de sa proximité, il sera également responsable de l'orientation du patient vers d'autres professionnels de santé lorsque cela s'avère nécessaire.

La prise en charge des entorses du genou est pluridisciplinaire et nécessite les connaissances ainsi que les compétences de divers professionnels de santé. Le médecin sera en charge du diagnostic et de la prescription de médicaments ou d'orthèses. Le kinésithérapeute, quant à lui, s'occupera de la rééducation de l'articulation touchée. Enfin, le pharmacien sera responsable de la délivrance des médicaments et des conseils associés, concernant les médicaments ou la pathologie elle-même pour un rétablissement optimal. Il délivrera également les orthèses prescrites par le médecin et sera responsable dans de nombreux cas du choix de l'appareillage adapté. [153][154][155]

I. Généralités – Classification

L'entorse du genou correspond à une lésion ligamentaire, survenant après un traumatisme direct ou après un mouvement anormal de la jambe. La gravité de l'entorse va dépendre des ligaments atteints et de la nature des lésions, pouvant aller du simple étirement à une déchirure totale d'un ligament.[156]

Classiquement on classe les entorses du genou en trois stades :

1. Stade I : Entorse bénigne

Ce stade correspond à une simple élongation ou distension, pouvant aller jusqu'à une microdéchirure des éléments périphériques du genou, c'est-à-dire les ligaments latéraux interne et externe. A ce stade le pivot central constitué des ligaments croisés n'est généralement pas atteint et l'évolution de l'entorse est généralement favorable. La douleur observée est en général légère à modérée et n'empêche pas de bouger l'articulation et de s'appuyer dessus. En raison de la localisation des ligaments latéraux à l'extérieur de la capsule articulaire du genou, aucun épanchement synovial n'est généralement observé. Cependant un gonflement peut éventuellement se développer rapidement ou n'apparaître qu'après plus de 24h. Il se situera plutôt latéralement et sera le résultat d'une accumulation de sang autour des muscles. L'atteinte du ligament latéral interne est plus fréquente que l'atteinte du ligament latéral externe. Cela s'explique par une moindre sollicitation de ce dernier lors des mécanismes les plus fréquents d'entorse du genou.

2. Stade II : Entorse de gravité moyenne

A ce stade on observe une rupture partielle ou totale des éléments périphériques ; les ligaments latéraux. Le pivot central n'est toujours pas atteint à ce stade-là, l'atteinte est généralement isolée. La douleur est plutôt modérée à sévère, particulièrement lorsque les personnes mobilisent l'articulation du genou. Comme dans l'entorse bénigne, un gonflement peut éventuellement apparaître et le ligament latéral interne reste le plus fréquemment touché.

3. Stade III : Entorse grave

L'entorse grave du genou correspond à la rupture partielle ou totale d'un ou deux éléments du pivot central, c'est-à-dire les ligaments croisés. Elle peut être isolée ou associée à une atteinte des éléments périphériques. Généralement à ce stade la douleur est plus intense. Il n'est pas rare d'observer une impotence fonctionnelle avec impossibilité pour les personnes de bouger l'articulation ou de s'appuyer dessus. Les ligaments croisés se situant à l'intérieur de la capsule articulaire, le gonflement apparaît rapidement et témoigne d'un saignement intra-articulaire. Lors de la rupture un craquement peut être audible et est bien souvent synonyme d'une atteinte grave du genou. En pratique la rupture du ligament croisé antérieur est beaucoup plus fréquente que celle du ligament croisé postérieur. [153][157][158]

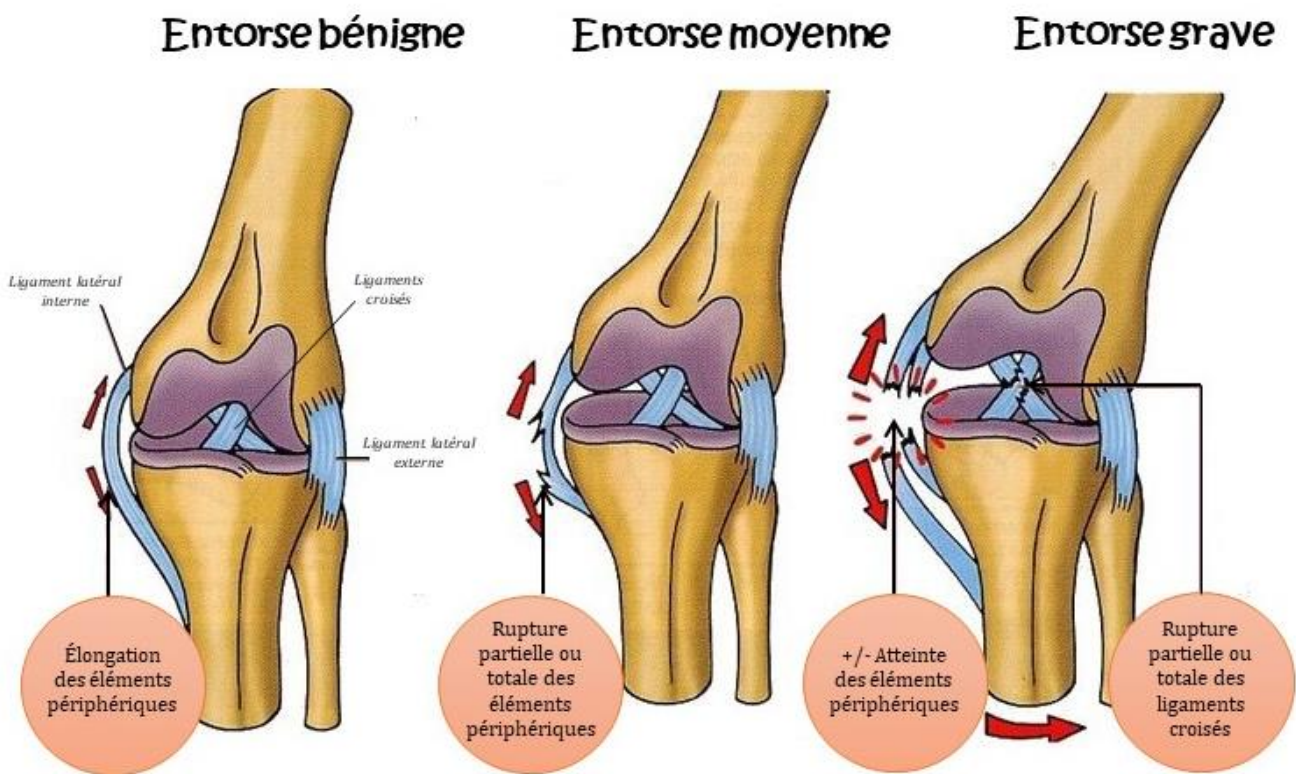


Figure 44: Différents stades des entorses du genou [159]

II. Épidémiologie

Les entorses du genou sont extrêmement fréquentes du fait notamment de l'augmentation des activités de loisir, tel que le ski, et des pratiques sportives. Le genou représente l'articulation la plus sollicitée et la plus exposée lors du sport. Le recours à une consultation pour un traumatisme du genou est donc fréquent. Les patients se présentent soit d'emblée après la blessure, soit quelques jours après, devant une douleur ou une impotence fonctionnelle persistante.

Les entorses du genou touchent principalement les adolescents et les jeunes adultes. Cependant l'incidence chez des patients de plus de 50 ans augmente du fait de pratiques sportives de plus en plus soutenues à un âge avancé. Les statistiques récentes montrent une augmentation certaine d'entorse du genou chez la femme avec un taux qui se rapproche de celui des hommes.

La rupture du ligament croisé représente 70% des entorses du genou. Elle survient lors de la pratique sportive dans 70 à 85% des cas. Le ski, le football, le handball, le basketball et le rugby sont les sports les plus concernés par cette lésion. Le ski, sport à risque, est responsable de près de 135 000 accidents chaque saison, principalement d'entorses du genou (36% des lésions). De plus, près d'une entorse sur deux correspond à une rupture du ligament croisé antérieur. En France, on considère que l'on opère actuellement plus de 15000 ruptures du ligament croisé antérieur par an.[160][161]

Une étude épidémiologique, réalisée en Grande Bretagne nous permet de visualiser la répartition des diagnostics face à un traumatisme du genou ainsi que la répartition des structures ligamentaires touchées.[162]

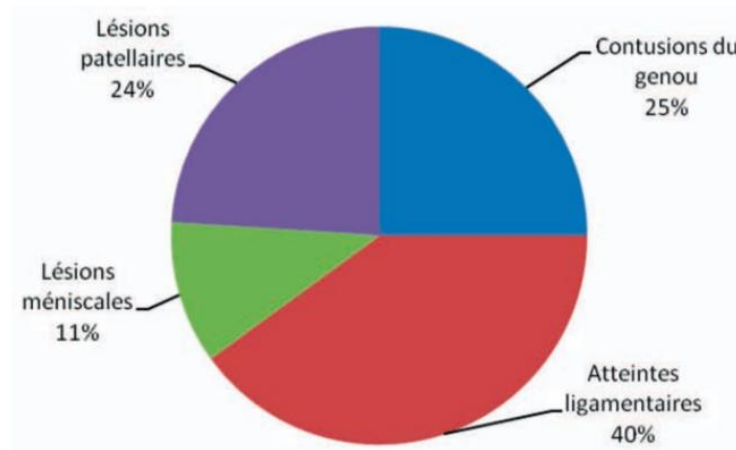


Figure 45: Répartition des diagnostics des traumatismes du genou [162]

Par ordre de fréquence, ce diagramme place directement en première position les entorses du genou, c'est-à-dire les atteintes ligamentaires. Ces chiffres diffèrent assez peu de ce que l'on peut observer en France. En effet à la suite d'un traumatisme du genou, les atteintes ligamentaires possèdent également la plus forte incidence.

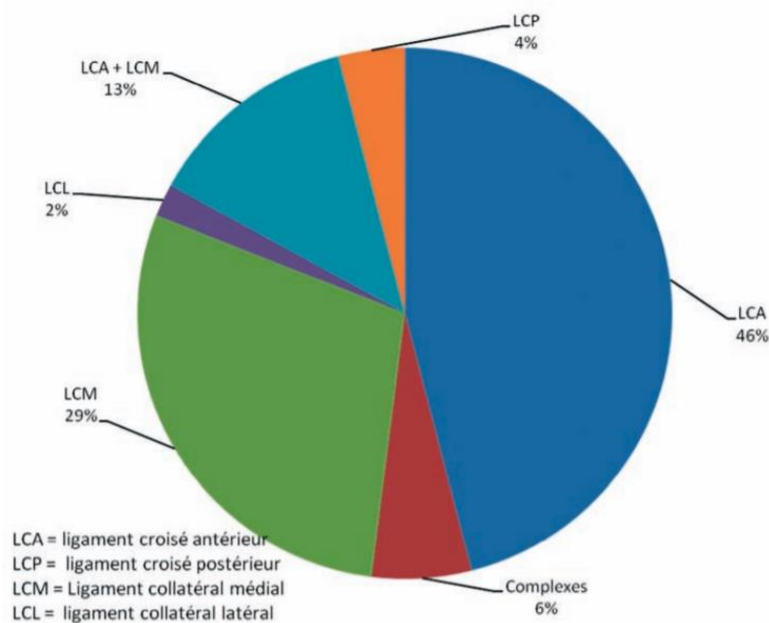


Figure 46: Répartition des atteintes ligamentaires du genou [162]

Dans ce diagramme, la rupture isolée du ligament croisé antérieur est l'entorse la plus souvent rencontrée, suivie en deuxième position par l'entorse du ligament latéral interne. En troisième position se place l'entorse combinée du ligament croisé antérieur et du ligament latéral interne. Et pour finir on retrouve les entorses du ligament croisé postérieur et du ligament latéral externe qui s'avèrent bien plus rares. L'ordre de fréquence en France est similaire à celui observé dans cette étude. [162][163]

III. Physiopathologie des entorses

1. Stabilité et mobilité physiologiques du genou

L'articulation du genou est une gageure : elle doit concilier deux impératifs contradictoires. D'une part elle doit faire preuve d'une grande stabilité lors de l'extension complète où le genou subit d'importantes contraintes dues, par exemple, au poids du corps, d'autre part elle doit acquérir une grande mobilité à partir d'un certain angle de flexion nécessaire aux déplacements par exemple.

L'articulation du genou résout ces contradictions grâce à des dispositifs mécaniques extrêmement ingénieux. Cependant le faible emboîtement des surfaces, nécessaire à une grande mobilité, l'expose aux entorses et aux luxations. C'est lors de la flexion, position d'instabilité, que le genou se retrouve exposé au maximum aux lésions ligamentaires.[18]

a. Mobilité du genou

Le genou est l'articulation intermédiaire du membre inférieur. Il s'agit principalement d'une articulation à un degré de liberté, la flexion/extension, qui lui permet de rapprocher ou d'éloigner plus ou moins l'extrémité du membre de sa racine ou de contrôler la distance du corps par rapport au sol. Il s'agit du mouvement principal du genou et son amplitude s'apprécie à partir de la position de référence, c'est-à-dire debout avec les jambes tendues. L'extension se définit comme le mouvement qui éloigne la face postérieure de la jambe de la face postérieure de la cuisse. Il n'existe pas d'extension absolue, puisque dans la position de référence le membre inférieur est déjà dans son état d'allongement maximum (extension = 0°). Cependant on observe chez certains sujets une hyperextension pouvant être pathologiquement exagérée ce qui entraîne un *genu recurvatum*.

La flexion quant à elle est le mouvement qui rapproche la face postérieure de la jambe de la face postérieure de la cuisse. Il existe des mouvements de flexion absolue, à partir de la position de référence, et des mouvements de flexion relative, à partir de toute position de flexion. Généralement, la flexion peut atteindre les 120 à 160°.

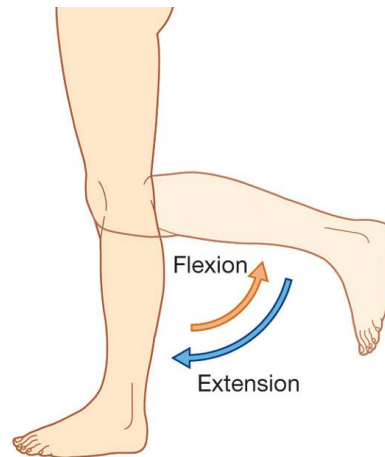


Figure 47: Mouvement de flexion - extension du genou [164]

Accessoirement, l'articulation du genou comporte un deuxième degré de liberté : la rotation sur l'axe longitudinal de la jambe qui n'apparaît que lorsque le genou est fléchi. En effet la rotation du genou est impossible lorsque l'articulation du genou se trouve en extension complète, mais lorsque le genou est fléchi on observe une rotation médiale pouvant aller jusqu'à 30° et une rotation latérale allant jusqu'à 40°. [153][154][18]

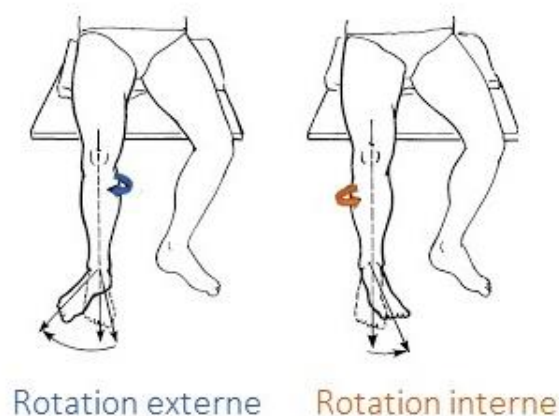


Figure 48: Mouvement de rotation axiale du genou [165]

Les groupes musculaires autour du genou qui permettent de créer la dynamique ou mobilité articulaire contribuent également à la stabilisation active de l'articulation.

Sur la face antérieure de la jambe on retrouve les **muscles extenseurs**. Le muscle responsable de l'extension est presque exclusivement le quadriceps, muscle puissant, formé de quatre corps musculaires s'insérant par un appareil extenseur commun sur la tubérosité tibiale antérieure : le droit fémoral, le vaste interne, le vaste externe et le vaste intermédiaire. Le quadriceps est trois fois plus puissant que les muscles fléchisseurs. Outre sa fonction extenseur du genou, le quadriceps possède une composante latérale grâce aux vastes interne et externe. La contraction normalement équilibrée des deux vastes engendre une force résultante dirigée vers le haut permettant l'extension. Cependant il est à noter que le vaste interne est plus puissant et descend plus bas que le vaste externe ce qui lui permet de s'opposer à la tendance de la rotule qui est de luxer en dehors. Lors de l'extension de la jambe le quadriceps est également soutenu de façon modeste par le muscle tenseur du fascia lata.

Les **muscles fléchisseurs** du genou sont contenus dans la loge postérieure de la cuisse. Il s'agit principalement des ischio-jambiers constitués du muscle semi-membraneux, du muscle semi-tendineux et du biceps fémoral. Les muscles de la patte d'oie (le sartorius, le gracile et le muscle semi-tendineux), et le muscle poplité, jouent également un rôle lors de la flexion du genou. Les muscles gastrocnémiens du mollet ou jumeaux ne sont pratiquement pas fléchisseurs du genou, cependant ils jouent un rôle important dans la stabilisation du genou et sont des antagonistes synergiques du quadriceps.

La rotation axiale, possible lorsque que le genou se trouve en position fléchie, est contrôlée par les muscles rotateurs qui se répartissent en deux groupes suivant leur point d'insertion sur le squelette jambier.

Les **muscles rotateurs externes** se fixent sur l'extérieur de la jambe. Le biceps fémoral appartenant aux groupes des ischio-jambiers est presque le seul rotateur externe qui s'oppose aux nombreux rotateurs internes. Il peut être accessoirement soutenu par le muscle tenseur du fascia lata. Lorsque ces deux muscles tirent en arrière la partie externe du plateau tibial, ils le font tourner de telle manière que la pointe du pied se dirige vers l'extérieur. Le tenseur du fascia lata possède un rôle de rotateur externe uniquement lorsque le genou est fléchi. En effet sur un genou tendu il perd son action de rotation et devient un extenseur qui permet le « verrouillage » du genou en extension.

Les **muscles rotateurs internes** se fixent quant à eux à l'intérieur de la jambe. Parmi ces rotateurs on retrouve le muscle semi-tendineux et le muscle semi-membraneux du groupe des ischio-jambiers, le sartorius, le vaste interne du quadriceps et le muscle poplité. Lors de la traction de la partie interne du plateau tibial en arrière, ces muscles font tourner le plateau de telle sorte que la pointe du pied se dirige vers l'intérieur. Ils jouent un rôle de frein de la rotation externe et protègent ainsi les éléments capsulo-ligamentaires lors d'une sollicitation violente au cours d'un virage brutal.

6. Stabilité du genou

On distingue la stabilité passive du genou qui dépend du système capsulo-ligamentaire et la stabilité active qui dépend des groupes musculaires.

Pour rappel, la stabilité de l'articulation est assurée en grande partie par les quatre principaux ligaments du genou : le ligament latéral externe ou collatéral latéral, le ligament latéral interne ou collatéral médial, le ligament croisé antérieur et le ligament croisé postérieur.

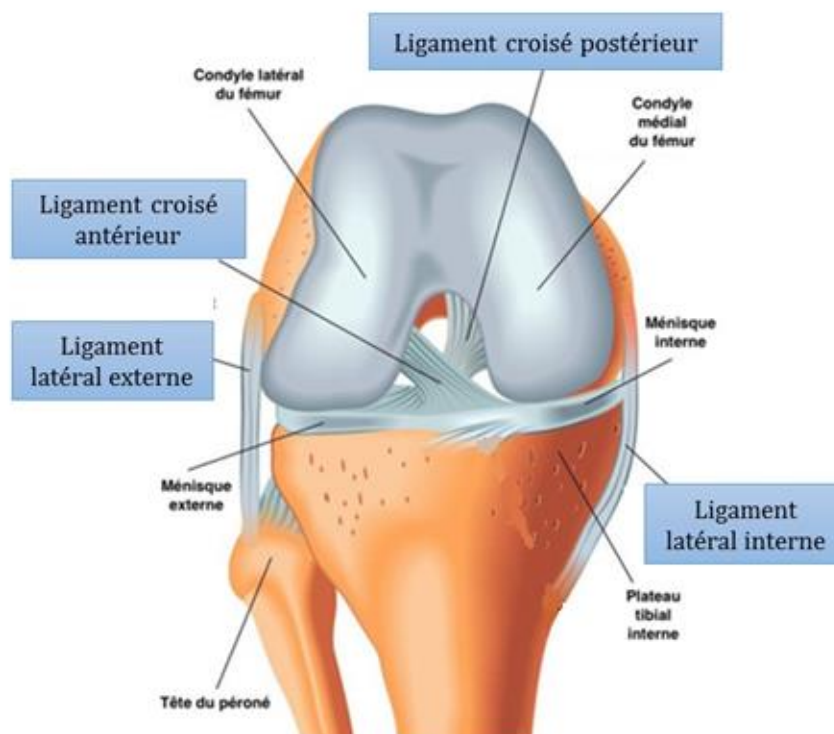


Figure 49: Anatomie ligamentaire du genou [16]

La stabilité passive est contrôlée par les ligaments croisés qui empêchent les mouvements de tiroirs antéro-postérieurs, les ligaments latéraux qui empêchent le mouvement de latéralité du genou, la capsule articulaire qui s'épaissit à l'arrière du genou pour former les coques condyliennes et qui empêche les mouvements d'hyperextension, le tendon ou ligament rotulien ainsi que des petits ligaments reliant la rotule aux ménisques et aux condyles à l'avant du genou, et les ménisques qui jouent également un rôle de stabilisateurs passifs en augmentant la congruence articulaire.

On retrouve également dans les éléments stabilisateurs du genou, les points d'angle. Il s'agit de noyaux fibro-tendineux périarticulaires correspondant à différentes structures qui convergent pour constituer des renforts. Ils correspondent à des zones de transition entre les formations capsulo-ligamentaires collatérales et les coques condyliennes postérieures. On distingue le PAPI, point d'angle postéro interne, constitué de l'union entre les fibres postérieures du ligament latéral interne, la coque condylienne médiale et le tendon réfléchi du muscle semi-membraneux, du PAPE, point d'angle postéro externe, constitué de l'union entre les fibres postérieures du ligament latéral externe, la coque condylienne latérale, le ligament poplité arqué et le tendon terminal du muscle poplité. Dans certaines entorses, ces éléments anatomiques peuvent être déchirés et aggraver le pronostic fonctionnel du genou en l'absence de traitement adéquat.

En extension le genou est stabilisé passivement par les tensions ligamentaires et l'articulation peut s'équilibrer sans action musculaire.

En flexion, les ligaments sont beaucoup plus détendus ce qui offre à l'articulation des possibilités de mouvement de rotation. C'est à ce moment-là qu'interviendra la stabilisation active, possible grâce aux différents groupes musculaires, qui permettra d'actionner l'articulation du genou tout en apportant un soutien actif à l'appareil capsulo-ligamentaire. [166][167][18][146][4]

2. Mouvement pathologique lors de l'entorse

L'articulation du genou est une articulation extrêmement sollicitée lors de la vie quotidienne. Sa grande mobilité lui confère une certaine fragilité, ce qui la rend très vulnérable aux traumatismes entraînant des lésions capsulo-ligamentaires. La plupart des mécanismes lésionnels aboutissant à une entorse du genou apparaissent lors de la pratique sportive, particulièrement lors des sports dits « pivot ». Selon les mécanismes et l'énergie en jeu, les lésions peuvent aller du simple étirement du ligament latéral interne à la redoutable luxation du genou impliquant la déchirure de plusieurs ligaments au sein de l'articulation. Nous allons aborder les mécanismes à l'origine des différentes entorses du genou.

a. Entorse du ligament latéral interne

Pour rappel le ligament latéral interne ou collatéral médial du genou, tout comme les autres ligaments, permet la stabilisation du genou. Il constitue un frein passif au mouvement de valgus du genou. Lors d'une entorse du ligament latéral interne on observe une rupture partielle ou totale de ce dernier pouvant être isolée ou associée à des lésions méniscales ou capsulo-ligamentaires comme par exemple dans l'atteinte concomitante du ligament latéral interne et du ligament croisé antérieur.

Le mécanisme lésionnel en cause est un mouvement de valgus associé à une rotation externe du compartiment médial, ce qui entraîne une déformation ligamentaire pouvant aller jusqu'à la rupture.

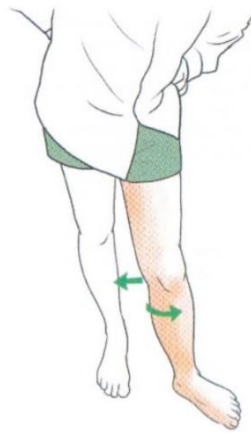


Figure 50: Mouvement de valgus - rotation externe du genou [168]

Ce type de blessure est fréquemment retrouvée dans les sports de contact tel que le football mais aussi lors de la pratique du ski. Au cours de la marche et de la course le genou est perpétuellement sollicité par des efforts latéraux. Dans certains cas le corps est en déséquilibre interne sur le genou porteur ce qui a pour conséquence l'exagération du valgus physiologique pouvant aboutir également à la blessure.

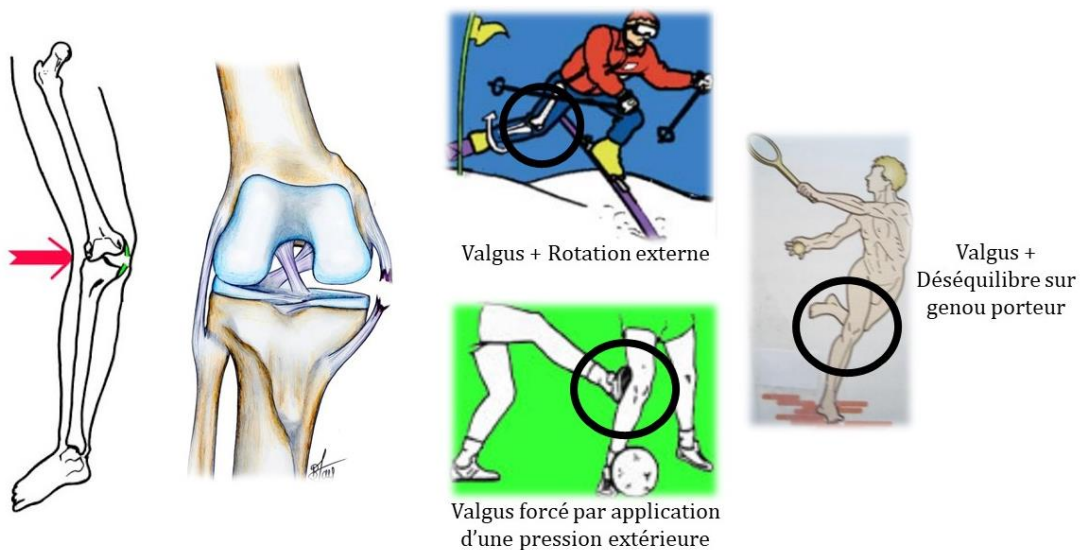


Figure 51: Mécanismes lésionnels de l'entorse du ligament latéral interne [169][170][171]

Les causes d'entorse du ligament latéral interne sont donc nombreuses, on retrouve : le traumatisme au niveau de la face externe du genou entraînant un valgus forcé, le choc ou l'écrasement direct au niveau du ligament latéral interne, le défaut de stabilité musculaire et le traumatisme par torsion ou rotation.

6. Entorse du ligament latéral externe

L'entorse du ligament latéral externe ou collatéral latéral correspond à une rupture partielle ou totale de ce dernier fréquemment associée à d'autres lésions, pouvant être méniscales ou capsulo-ligamentaires. Le ligament latéral externe constitue un frein primaire pour le varus et la rotation tibiale externe. Les lésions touchant le ligament latéral externe sont bien moins répandues que celles touchant le ligament latéral interne ce qui s'explique aisément par la présence d'un valgus physiologique rendant plus propice les entorses en mouvement de valgus.

Le mécanisme lésionnel en cause est à l'inverse de celui lésant le ligament latéral interne. Il peut s'agir d'un mouvement de varus en extension ou d'une force postérieure appliquée sur un genou fléchi avec le tibia en rotation interne. Lors de la rotation interne les ligaments croisés se décroisent ce qui a pour conséquence la diminution de la stabilité externe du genou qui sera alors assurée par les formations périphériques externes. Comme pour le ligament latéral interne la déformation ligamentaire pourra aller jusqu'à la rupture suivant la force du traumatisme.

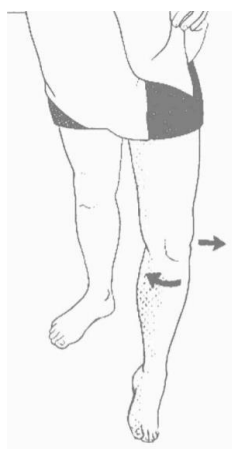


Figure 52: Mouvement de varus - rotation interne du genou [172]

Ces types de lésions sont retrouvées dans des sports tels que la lutte ou le judo par exemple. Les causes de l'entorse du ligament latéral externe peuvent être : un choc ou un écrasement direct au niveau du ligament latéral externe, un traumatisme au niveau de la face interne du genou entraînant un varus forcé, un traumatisme par torsion ou rotation et pour finir un défaut de stabilisation musculaire.

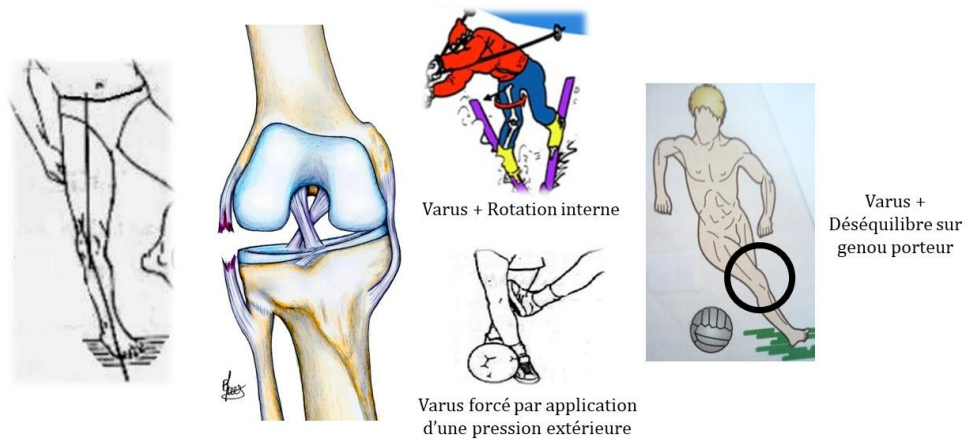


Figure 53: Mécanismes lésionnels de l'entorse du ligament latéral externe [170][172][173]

c. Entorse du ligament croisé antérieur

Le ligament croisé antérieur possède un double rôle : d'une part il contrôle la translation antérieure du tibia sous le fémur en agissant comme un frein primaire, c'est ce que l'on appelle le mouvement de tiroir antérieur, d'autre part il joue un rôle primordial dans la stabilité du genou au cours des mouvements de rotations, en contrôlant principalement la rotation tibiale interne. Par ailleurs les deux ligaments croisés jouent un petit rôle de frein secondaire dans la stabilisation des mouvements de varus et de valgus.

L'entorse du ligament croisé antérieur est bien plus fréquente que l'entorse du ligament croisé postérieur. Dans ce cas-là on observe une atteinte du pivot central, ce qui nous place directement au stade d'entorse grave. En France on dénombre cinq sports à risque responsables de 90% des ruptures du ligament croisé antérieur ; il s'agit du football, du ski, du rugby, du basket-ball et du judo.

Plusieurs mécanismes lésionnels sont à l'origine d'une déchirure partielle ou d'une rupture isolée du ligament croisé antérieur. L'un de ces mécanismes est l'hyperextension dynamique du genou par contraction maximale du quadriceps. Par exemple lors d'un shoot dans le vide au football, le frein primaire s'opposant directement à l'avancée du tibia sous le fémur étant le ligament croisé antérieur, il va venir se rompre de manière isolée. On retrouve également le mécanisme d'hyper flexion dynamique avec la contraction maximale du quadriceps entraînant la rupture du ligament croisé antérieur, c'est l'exemple du skieur en déséquilibre arrière. Enfin le mécanisme de rotation interne pur

du genou est un mécanisme lésionnel classique lors de la pratique de sports comme le football ou le volley-ball. A la réception d'un saut, le pied se retrouve bloqué au sol en rotation interne et le corps pivote dans le sens opposé ce qui entraîne la mise en tension maximale du ligament croisé antérieur bien souvent au-delà de sa limite de résistance.

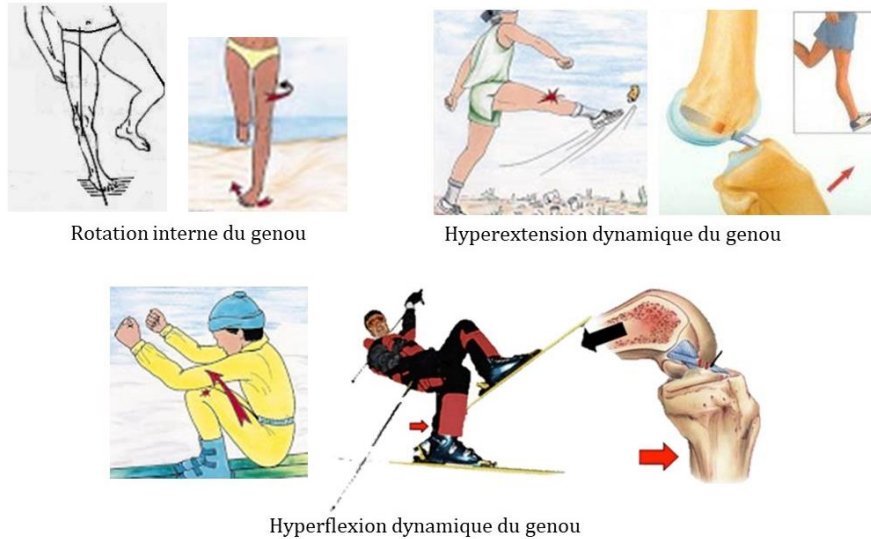


Figure 54: Mécanismes lésionnels de l'entorse isolée du ligament croisé antérieur [173][168]

D'autres mécanismes lésionnels, plus complexes sont à l'origine d'entorses pluri-ligamentaires touchant à la fois le ligament croisé antérieur et les structures ligamentaires périphériques. On retrouve le mécanisme de valgus en flexion associé à une rotation externe provoquant une atteinte du ligament croisé antérieur et du ligament latéral interne, et le mécanisme de varus en flexion associé à une rotation interne provoquant une atteinte du ligament croisé antérieur et du ligament latéral externe.

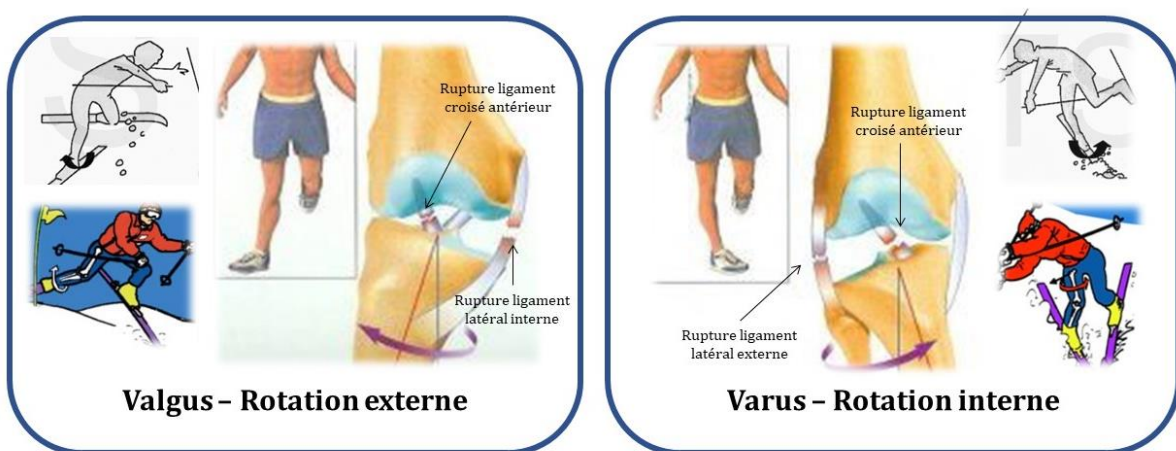


Figure 55: Mécanismes lésionnels de l'entorse pluri-ligamentaires comprenant le ligament croisé antérieur [174][172]

d. Entorse du ligament croisé postérieur

Comme évoqué précédemment, l'entorse ou la rupture du ligament croisé postérieur est beaucoup plus rare. En effet, il s'agit d'un ligament puissant et plus épais que le ligament croisé antérieur, d'où sa moindre fragilité. De fait de l'atteinte du pivot central, il s'agit d'une entorse de stade grave. La rupture de ce ligament est rarement isolée ; en effet, elle est souvent associée à des lésions des ligaments périphériques ou du ligament croisé antérieur.

Le ligament croisé postérieur contrôle principalement la translation postérieure du tibia sous le fémur. Il s'agit donc d'un frein primaire au mouvement de tiroir postérieur et d'un frein secondaire à la rotation tibiale externe.

Le ligament croisé postérieur est atteint lors de traumatismes à haute énergie comme au cours d'un match de rugby ou d'accident de la voie publique, par exemple lors d'un choc contre le tableau de bord. Si une force est appliquée lors d'une hyperextension statique du genou, d'avant en arrière, le frein primaire, c'est-à-dire le ligament croisé postérieur, va se rompre de manière isolée par déplacement du tibia vers l'arrière sous le fémur.[168][153][154][173][170][174]

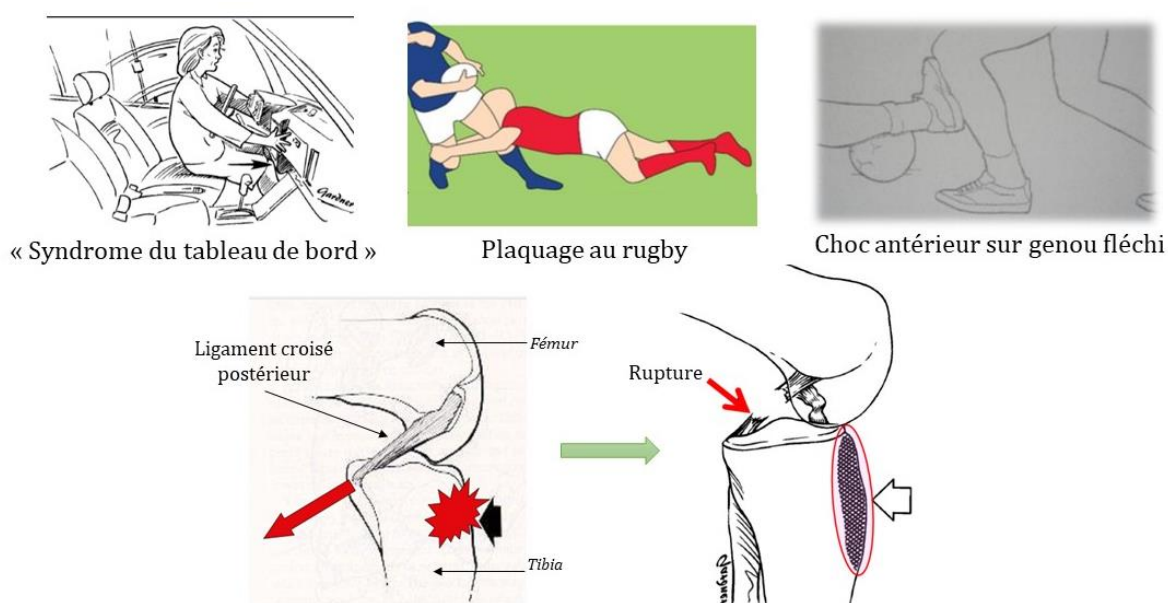


Figure 56: Mécanismes lésionnels de l'entorse du ligament croisé postérieur [175][176]

3. Cicatrisation des ligaments

Nous avons vu précédemment qu'une entorse est une déformation traumatique du ligament allant d'une simple élongation jusqu'à la rupture partielle ou totale d'un ou plusieurs ligaments.

Les ligaments font partis des tissus conjonctifs de soutien. Le processus de cicatrisation ligamentaire répond aux règles de cicatrisation de tout tissu conjonctif. Classiquement on divise ce processus en quatre phases :

- **1^{ère} phase = Phase inflammatoire** : Elle apparaît de manière précoce juste après la lésion et dure environ 72h. Il s'agit de la phase de saignement initial où l'on observe un afflux des éléments sanguins et inflammatoires entraînant la détersion de la lésion.
- **2^{ème} phase = Phase de réparation** : Elle dure environ 6 semaines. On observe une prolifération vasculaire et une prolifération des fibroblastes. La production de tissus fibreux riches en collagène, issus de la synthèse accrue de matrice extra-cellulaire, permet de combler l'espace entre les extrémités ligamentaires.
- **3^{ème} phase = Phase de remodelage** : Elle consiste à un réarrangement des fibres de collagènes et dure entre 3 et 6 mois. Il faut noter qu'un tissu cicatriciel reste pendant longtemps nettement moins résistant qu'un ligament non pathologique. En effet, pendant cette phase, la résistance du ligament s'élève à seulement 50% de ses capacités initiales.
- **4^{ème} phase** : Il s'agit d'une phase tardive de récupération des propriétés mécaniques et conjonctives pouvant aller jusqu'à 2ans.

Ce processus de cicatrisation est favorable pour les structures périphériques mais controversé pour les ligaments intra articulaires. Plusieurs facteurs seraient à l'origine d'une moins bonne cicatrisation intra articulaire : les ligaments croisés sont moins bien vascularisés, le phénomène de rétraction est plus important, la dilution de l'hématome au sein de la capsule empêcherait la formation d'un clou fibrinaire et l'acheminement de facteurs de croissance nécessaires à la cicatrisation.

Les ligaments latéraux interne et externe possèdent donc un bon potentiel de guérison. Le temps de cicatrisation est d'environ 6 semaines, bien qu'il soit difficile de généraliser. Suivant le degré d'atteinte du ligament la cicatrisation pourra être plus ou

moins rapide, voire impossible dans certains cas sans intervention chirurgicale. En effet une rupture complète ligamentaire a plutôt tendance à être traitée chirurgicalement.

Le recours à la chirurgie est bien plus systématique lors de l'atteinte des éléments du pivot central au vu de leurs capacités moindres de cicatrisation. Le ligament croisé postérieur est cependant mieux vascularisé que le ligament croisé antérieur et sa cicatrisation est donc plus rapide.[177] [178] [179] [180]

IV. Diagnostic des entorses du genou

Le diagnostic d'une entorse du genou est avant tout clinique. Le médecin procèdera en premier lieu à l'interrogatoire indispensable pour aiguiller le diagnostic. L'examen clinique pourra ensuite appuyer ses constatations et aboutir à un premier diagnostic. Enfin, si jugés nécessaires, des examens complémentaires permettront de confirmer ce diagnostic et d'évaluer les structures atteintes ainsi que la gravité des lésions.

1. Interrogatoire

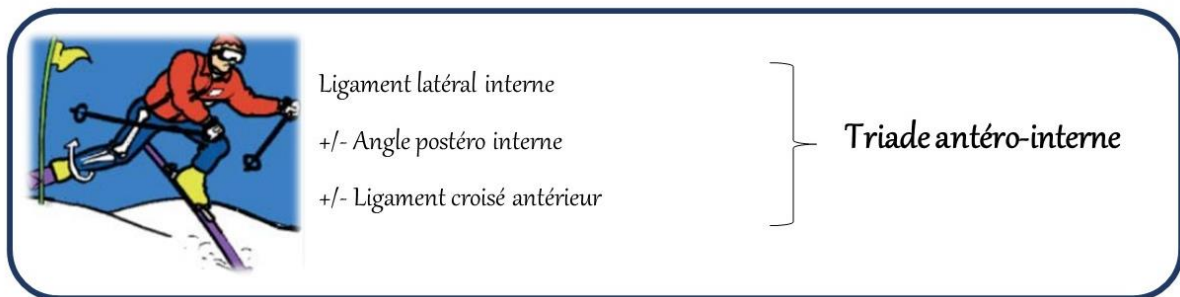
L'interrogatoire doit être méticuleux pour orienter au mieux la suite de l'examen. Il consiste à recueillir les caractéristiques et les antécédents du patient et à identifier le mécanisme lésionnel et les symptômes associés.

Une bonne connaissance du patient est primordiale pour sa bonne prise en charge. Il convient de s'informer sur : son âge, son sexe, son activité professionnelle, son degré d'activité sportive, ses antécédents généraux mais surtout ostéoarticulaires, et sur les antécédents traumatiques des deux genoux. Ces éléments permettront de déterminer s'il s'agit au préalable d'un genou sain ou pathologique. Ils permettront également de rendre plus « lisible » l'examen clinique en expliquant des modifications plus anciennes que le médecin pourrait retrouver comme certaines laxités par exemple. [181][182]

a. Mécanisme de survenue

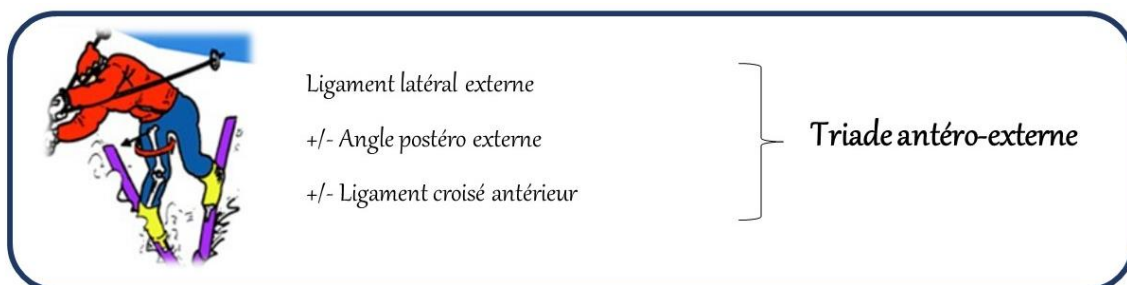
Les circonstances de survenue d'une entorse sont des indicateurs majeurs des entités ligamentaires touchées. Un traumatisme sur le genou peut entraîner successivement une lésion isolée, une triade, une pentade et pour finir une luxation du genou. On retrouve les mécanismes lésionnels vu précédemment :

i. Le mouvement de VALGUS – FLEXION – ROTATION EXTERNE



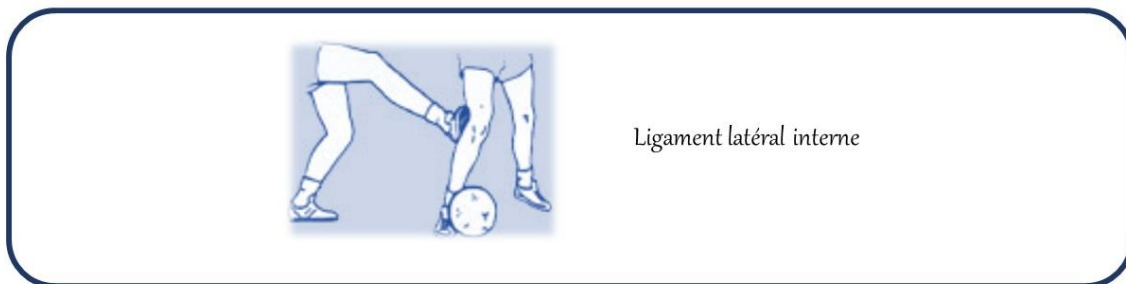
Il s'agit du mécanisme le plus fréquemment observé. En fonction de la violence du traumatisme, la séquence lésionnelle touche d'abord le plan capsulo-ligamentaire interne ; le ligament latéral interne puis le point d'angle postéro interne. Si l'énergie du traumatisme est suffisamment importante ce mécanisme peut conduire à une rupture ligamentaire du pivot central touchant le plus souvent le ligament croisé antérieur. Lors de cette association lésionnelle on parle de triade antéro-interne aussi appelée triade malheureuse de Don O'Donoghue. Dans le même temps, des lésions méniscales peuvent aussi apparaître. On parle de pentade lésionnelle interne lorsque la triade s'accompagne d'une atteinte du ligament croisé postérieur et des coques condyliennes.

ii. Le mouvement de VARUS – FLEXION – ROTATION INTERNE



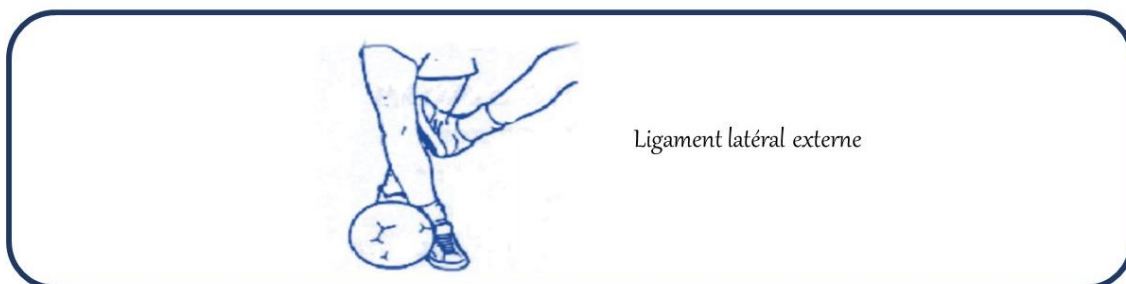
Ce mécanisme est bien moins fréquent que celui abordé précédemment. Suivant la violence du traumatisme, le ligament latéral externe sera le premier touché, suivi du point d'angle postéro externe, puis du ligament croisé antérieur. On parle alors de triade antéro-externe. Les ménisques peuvent également être lésés. Lorsque cette triade s'accompagne d'une lésion du ligament croisé postérieur et des coques condyliennes on parle à nouveau de pentade lésionnelle mais externe dans le cas présent.

iii. Le mouvement de VALGUS FORCÉ sur un genou en extension




Lors de ce mouvement, avec application d'une force sur la face extérieure du genou en extension, la principale structure touchée sera le ligament latéral interne.

iv. Le mouvement de VARUS FORCÉ sur un genou en extension



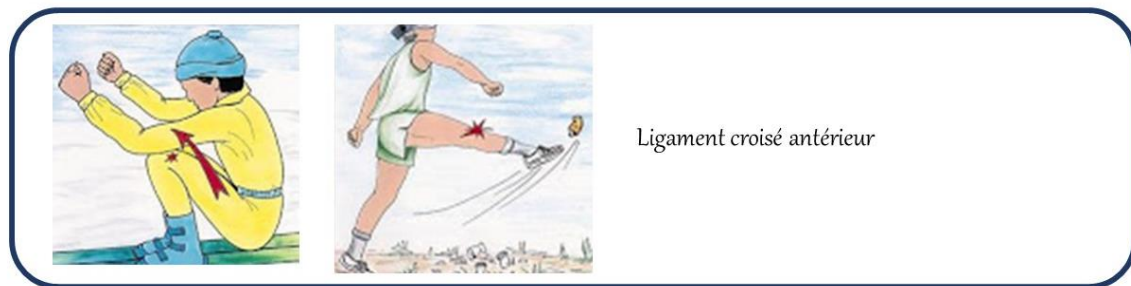
A l'inverse du mouvement précédent, lors de l'application d'une force sur la face interne du genou en extension, la première structure touchée sera le ligament latéral externe.

v. Le mouvement de ROTATION INTERNE pied fixé au sol



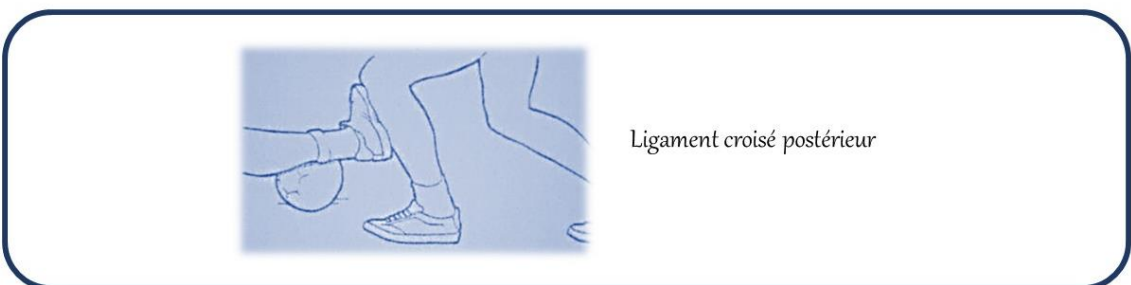
Le mouvement de rotation interne pur lorsque le genou est proche de l'extension est un mécanisme lésionnel classique souvent responsable d'une rupture isolée du ligament croisé antérieur.

vi. Le mouvement d'HYPEREXTENSION ou d'HYPERFLEXION DYNAMIQUE



L'hyperextension ou l'hyperflexion dynamique du genou par contraction maximale des muscles du quadriceps témoignent également d'une atteinte du ligament croisé antérieur.

vii. Le mouvement d'HYPEREXTENSION STATIQUE ou ANTERO-POSTERIEUR dû à un choc sur le genou fléchi à 90°



Lors d'un choc direct antéro-postérieur ou d'une hyperextension passive appuyée, on observe une atteinte du ligament croisé postérieur. Suivant l'énergie du traumatisme on peut observer des lésions complexes associées au ligament croisé postérieur entraînant des triades. La triade postéro externe touche également le ligament latéral externe et le point d'angle postéro externe, et la triade postéro interne touche également le ligament latéral interne et le point d'angle postéro interne.

Il apparaît évident que la connaissance de la circonstance de survenue de l'entorse est essentielle pour appuyer le diagnostic. En effet suivant les mouvements pathologiques auxquels sont soumis les genoux, les structures ligamentaires atteintes varient. Il n'en reste pas moins difficile d'identifier le mouvement précis mis en cause et par conséquent d'affirmer avec exactitude les structures atteintes. C'est pour cela que le praticien s'appuiera également sur la symptomatologie, l'examen clinique et si nécessaire sur les examens radiologiques pour établir un diagnostic. [183][184][153][154][185]

6. Symptomatologie

Il faut ensuite rechercher lors de l'interrogatoire les signes fonctionnels. On recherche alors les sensations et les perceptions éprouvées par le patient pendant le traumatisme. L'interrogatoire précise, outre le mécanisme lésionnel, les circonstances de l'accident ainsi que les traitements entrepris depuis.

Après une blessure au genou, quatre symptômes capitaux sont à rechercher systématiquement :

- **LA DOULEUR** : Il s'agit de la manifestation la plus souvent rencontrée. Son intensité n'est pas proportionnelle à la sévérité des lésions anatomiques. C'est ce que l'on appelle la dissociation « radio-clinique », une entorse bénigne peut être extrêmement douloureuse et à contrario une entorse grave peut être indolore dans certains cas. Lors de l'interrogatoire, il faut en préciser la localisation en demandant au patient de nous montrer le site douloureux. Par exemple, une douleur sur le versant interne du genou sera évocatrice d'une atteinte du ligament latéral interne et une douleur sur le versant externe d'une atteinte du ligament latéral externe. Le type de douleur, mécanique ou

inflammatoire, l'horaire de la douleur et les facteurs aggravant ou déclenchant peuvent également être précisés.

- **L'INSTABILITÉ** : Il s'agit d'un symptôme souvent à l'origine de confusion. Il est important de faire la distinction entre la sensation de déboitement et la sensation de déroboement. Le déboitement est décrit comme un déplacement osseux ou comme un genou qui se luxe. Il évoque en premier lieu, soit une rupture ligamentaire au niveau du pivot central, soit une instabilité rotulienne. Le déroboement quant à lui correspond plutôt à un genou « qui lâche », « qui ne tient pas » dans certaines circonstances comme par exemple lors de la marche sur un terrain accidenté. Le déroboement témoignera plutôt d'un réflexe de protection articulaire lors d'une atteinte méniscale ou d'une altération des surfaces cartilagineuses.

- **LE BLOCAGE** : La notion de blocage doit être interprétée avec prudence, il faut distinguer le vrai blocage du pseudo blocage. Le vrai blocage survient par exemple lors de lésions méniscales et empêche le patient d'étendre complètement son genou pendant une durée supérieure à quelques minutes. Il s'agit alors d'un blocage mécanique lié à l'interposition d'un élément étranger dans l'articulation dont il faudra chercher la cause. Une luxation ou subluxation rotulienne entraîne également un vrai blocage avec impossibilité de plier le genou. A l'inverse, le pseudo-blocage ne dure que quelques secondes. C'est le plus souvent un blocage réflexe, une réaction de défense face à la douleur. Ce blocage peut s'améliorer avec un traitement antalgique et quelques exercices. Un épanchement abondant ou une hémarthrose importante à la suite d'un traumatisme peuvent être responsables d'un fliessum antalgique. Dans ce cas le fliessum du genou doit être réévalué après avoir évacué l'épanchement. Qu'il soit douloureux ou mécanique, le blocage du genou peut entraîner une boiterie plus ou moins invalidante.

- **L'ÉPANCHEMENT** : Il s'agit d'un gonflement du genou qui témoigne d'une lésion anatomique de l'articulation. Dans un contexte traumatique récent ce gonflement est de nature hémorragique. Lorsque le gonflement est presque contemporain du traumatisme, il évoque une hémarthrose témoin d'une lésion ligamentaire intra articulaire le plus souvent, c'est-à-dire une rupture du pivot central. Petite précision, quatre lésions peuvent être à l'origine d'un saignement articulaire : une atteinte des ligaments croisés, une atteinte méniscale, un arrachement des épines tibiales, points de fixation des ligaments croisés, ou une fracture ostéo-cartilagineuse. En cas de constitution secondaire, le gonflement est plutôt corrélé à la mise en place d'une réaction inflammatoire.

On peut également explorer d'autres symptômes cliniques qui s'avèrent pertinents pour l'orientation diagnostique :

- **Le craquement** : Le craquement, parfois audible, est un signe de gravité évoquant une rupture ligamentaire ou méniscale. Il doit entraîner la recherche d'une fracture associée.

- **L'impotence fonctionnelle** : En cas d'impossibilité d'appui sur le membre touché, on évoque une rupture ligamentaire, une lésion méniscale ou une fracture ostéocondrale. L'impotence fonctionnelle est souvent signe de gravité. L'appui est le plus souvent douloureux, voire impossible lorsque l'hémiarthrose est constituée.[186][187][188][153]

2. Examen clinique

a. Observation / Inspection

Il est capital que l'examen clinique soit comparatif. Si cela est possible l'examen commence le patient debout. De cette manière on peut définir le morphotype des membres inférieurs du patient et comparer les masses musculaires à la recherche d'une amyotrophie. Le morphotype se caractérise par la position du tibia en appui par rapport au fémur. Dans le plan frontal, c'est-à-dire de face, le patient peut présenter un *genu varum* ou un *genu valgum*. Dans le plan sagittal, c'est-à-dire de profil le patient peut présenter un *genu flessum* ou un *genu recurvatum*.

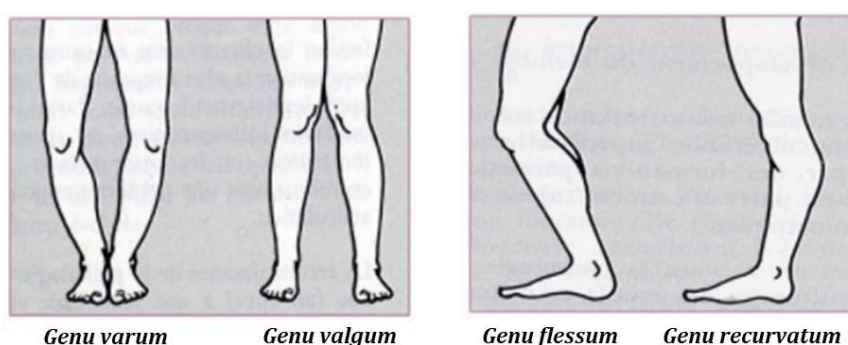


Figure 57: Observation des axes des membres inférieurs [189]

Le morphotype *genu varum* est visualisable par la présence d'un écart entre les genoux lorsque les pieds sont joints. Il s'associe le plus souvent à une torsion tibiale externe et à une torsion fémorale interne et correspond à une distension des formations ligamentaires externes. Le *genu valgum* est visualisable par la présence d'un écart entre

les pieds lorsque les genoux sont collés. Il s'associe à une torsion tibiale interne ou à une torsion fémorale externe associé à un *genu recurvatum*. Il correspond à une distension des formations ligamentaires internes. Le *genu flessum* correspond à un défaut d'extension de l'articulation du genou qui demeure en flexion et le *genu recurvatum* correspond à une hyperextension de l'articulation souvent rencontrée lors d'une hyperlaxité ligamentaire. Ces différents morphotypes modifient la cinématique articulaire par variation des axes de flexion et de rotation axiale. Les structures ligamentaires et musculaires subissent les conséquences de ces variantes anatomiques.

L'observation de la marche permet de définir l'angle du pas. L'angle du pas normal est symétrique et compris entre 10 et 15° en rotation externe. Dans certains cas, l'observation permet également de déceler une boiterie ou plus rarement une décoaptation compartimentale touchant l'articulation fémoro-tibiale interne ou externe. Elle permet également de déceler une bascule en recurvatum du genou. Une décoaptation entraîne la sortie des éléments de l'articulation de leur position normale lors de la marche puis les laisse revenir à leur position initiale. Une décoaptation compartimentale est un signe fonctionnel de lésion grave de l'appareil ligamentaire. [190][191]

6. Palpation

La palpation doit être réalisée de façon bilatérale et comparative lorsque le patient est en décubitus dorsal. Elle cherche à mettre en évidence un épanchement intra articulaire et permet la recherche d'éventuels points douloureux.

On recherche la présence d'un choc rotulien afin d'objectiver un épanchement. En cas de liquide dans l'articulation, la rotule « flotte » au-dessus ce qui fait qu'en appuyant dessus elle s'enfonce et lorsqu'on relâche, elle remonte comme le ferait un glaçon dans un verre d'eau. L'apparition rapide d'un épanchement, dans les deux heures, témoigne d'une hémarthrose provenant d'une lésion intra-articulaire grave. Lorsque l'épanchement apparaît plus tardivement, dans les douze heures, il caractérise plutôt un épanchement synovial d'origine inflammatoire, sans valeur particulière car il s'observe dans la plupart des lésions intra-articulaires du genou.

Lors de la palpation on va également rechercher des points douloureux sur les ligaments, les points d'angle et au niveau des interlignes articulaires.

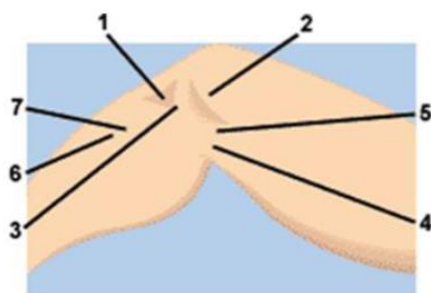


Figure 58: Palpation face interne du genou [185]

Une douleur ressentie lors de la palpation de l'interligne articulaire interne d'avant en arrière (n° 1 et 4) évoque une lésion méniscale ou une arthrose fémoro-tibiale. Une douleur lors de la palpation du point d'insertion supérieur du ligament latéral interne (n°2) et du point d'insertion inférieur de ce même ligament (n°7) témoigne probablement d'une entorse. Une douleur au niveau du point d'angle postéro-interne (n°3) oriente également vers le diagnostic d'une entorse. Une douleur au niveau de la patte d'oie (n°6) témoigne plutôt d'une tendinite de la patte d'oie. Enfin, une douleur au niveau du croisement de l'interligne articulaire et du ligament latéral interne (n°5) oriente vers une entorse ou vers des lésions méniscales.

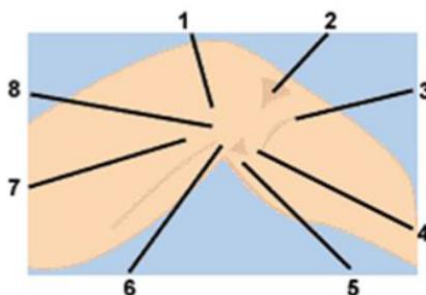


Figure 59: Palpation face externe du genou [185]

Une douleur ressentie lors de la palpation de l'interligne articulaire externe d'avant en arrière (n°2 et 6) évoque une lésion aux niveaux des ménisques. Une douleur lors de la palpation de l'insertion inférieure (n°4) ou supérieure (n°1) du ligament latéral externe oriente vers une entorse. Une douleur au niveau du point d'angle postéro-externe (n°7) oriente également vers le diagnostic d'une entorse. Une douleur au niveau de l'insertion du biceps crural (n°5) et une douleur au niveau du tubercule de Gerdy, point d'insertion du tenseur du fascia lata (n°3), oriente vers des tendinites. Enfin, une douleur au niveau du croisement de l'interligne articulaire et du ligament latéral externe (n°8) oriente vers une entorse ou vers des lésions méniscales.[185][186]

c. Manœuvres cliniques : recherche de laxités

Les manœuvres cliniques permettent de tester les différentes structures ligamentaires. Ce « Testing ligamentaire » doit toujours être bilatéral et doit commencer sur le genou sain pour avoir comme référence la laxité normale. L'examen clinique initial est parfois compliqué à réaliser, du fait de la douleur, ce qui aboutit à une simple suspicion de diagnostic. En revanche, en cas de douleur modérée et d'épanchement peu important, l'examen complet est possible en permettant la réalisation de tests diagnostiques spécifiques.

i. Mouvements latéraux : Recherche d'une laxité frontale, genou en extension

Cet examen consiste en la mobilisation du membre inférieur en extension dans un mouvement de varus et de valgus afin de détecter des laxités latérales.

Pour tester la laxité interne du genou, on empaume le talon d'une main et avec l'autre on effectue un contre-appui sur la face externe de la cuisse distale. Par un mouvement de valgus, on recherche une ouverture du compartiment interne. On peut également tester cette laxité à l'aide des deux mains, de part et d'autre du genou, en exerçant une pression vers l'intérieur. Une laxité du compartiment interne du genou met en évidence une déchirure du ligament latéral interne et du point d'angle postéro-interne. A ce stade les ligaments croisés peuvent aussi être touchés mais ce test ne permet pas de l'affirmer.

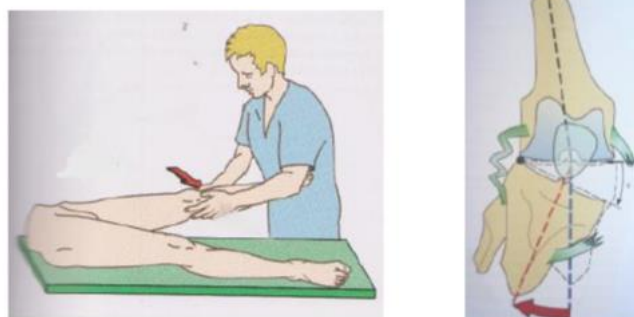


Figure 60: Testing laxité interne en extension et rupture ligament latéral interne [154]

Pour tester la laxité externe du genou, on procède de la même manière qu'au-dessus mais cette fois on appliquera un mouvement de varus, c'est-à-dire une pression vers l'extérieur, pour rechercher une ouverture du compartiment externe. Une laxité du compartiment externe évoque une déchirure du ligament latéral externe et du point d'angle postéro-externe pouvant être associée à une déchirure d'un ou des ligaments croisés.

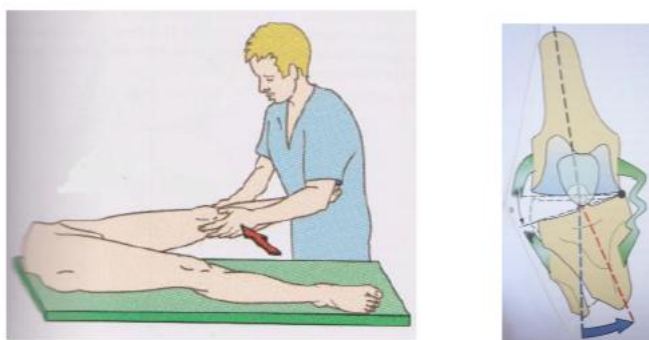

Figure 61: Testing laxité externe en extension et rupture ligament latéral externe [154]

ii. Mouvements latéraux : Recherche d'une laxité frontale, genou en flexion à 30°

Lors de cet examen le genou est déverrouillé, en flexion de 30°, et l'on explore respectivement en valgus puis en varus, la laxité du compartiment interne et du compartiment externe. On a vu précédemment qu'une laxité du compartiment interne ou externe en extension totale témoigne de lésions graves des ligaments périphériques et des points d'angle, souvent associés à des lésions du pivot central. Cependant, l'absence de laxité en extension mais la présence d'une laxité en flexion témoigne d'une lésion isolée du ligament latéral interne en valgus forcé ou du ligament latéral externe en varus forcé.

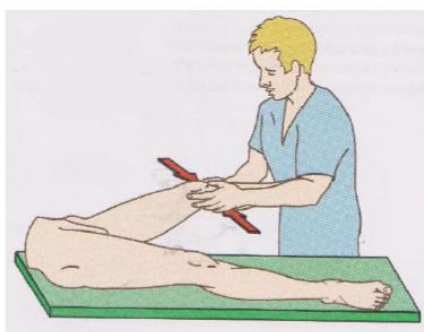


Figure 62: Testing laxités interne et externe en flexion [154]

iii. Recherche d'une laxité sagittale antérieure

La recherche d'une laxité antérieure s'effectue par le biais de deux manœuvres : le mouvement de tiroir antérieur direct et le test de Lachman.

Le mouvement de tiroir antérieur direct est un mouvement anormal de déplacement antéro-postérieur. Pour le mettre en évidence, le patient est en décubitus dorsal avec le genou à examiner fléchi en angle droit et le pied posé sur la table. Ce test n'est réalisable que si l'on peut positionner le genou à 90°, ce qui n'est pas toujours possible suivant le degré de douleur. Après avoir bloqué le pied du patient en s'asseyant dessus par exemple, le praticien saisit à pleine mains l'extrémité supérieure du tibia et réalise un glissement vers l'avant du tibia sous le fémur. Si le test est positif, l'aspect de l'articulation se modifie de façon nette. Le tiroir antérieur est présent en cas de rupture du ligament croisé antérieur associée à des lésions du plan capsulo-ligamentaire périphérique.

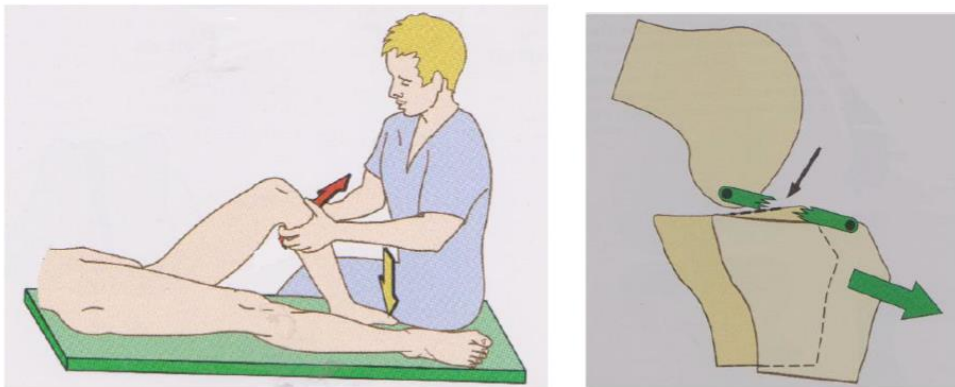


Figure 63: Testing laxité antérieure - Mouvement de tiroir antérieur [154]

Le test de Lachman témoigne également d'une rupture du ligament croisé antérieur. Il permet de rechercher une translation antérieure du tibia par rapport au fémur. Pour ce test le patient se trouve en décubitus dorsal. On commence par examiner le genou sain afin de percevoir la laxité antérieure physiologique du genou. Le genou est légèrement fléchi, le talon posé sur la table, le praticien empaume la cuisse au-dessus du genou et le tibia en-dessous et effectue un mouvement de translation du tibia vers l'avant. Lorsqu'on effectue cette manœuvre sur un genou sain, la translation antérieure est courte et l'arrêt est « dur », ce qui témoigne de l'intégrité du ligament croisé antérieur. Le test est considéré comme positif si le déplacement du tibia est significativement plus important

comparativement au côté sain et si le spécialiste ressent un arrêt dit « mou » en fin de mouvement. Un déplacement antérieur important associé à un arrêt « dur » peut présager d'une rupture partielle du ligament croisé antérieur.

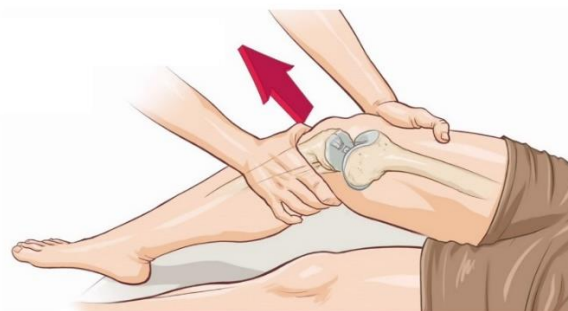

Figure 64: Testing laxité antérieure - Test de Lachman [192]

iv. Recherche d'une laxité sagittale postérieure

La présence d'un mouvement de tiroir postérieur permet d'objectiver une lésion du ligament croisé postérieur. Pour le mettre en évidence, on positionne le patient en décubitus dorsal avec le genou à examiner en flexion entre 70 et 90° et le pied bloqué sur la table. Le praticien empaume le tibia avec ses deux mains et pousse vers l'arrière. Le test est considéré comme positif si le déplacement postérieur du tibia est significativement supérieur par rapport au côté sain et si le praticien ressent un arrêt « mou » en fin de mouvement. La recherche d'une laxité postérieure peut également se faire par une simple observation. Dans la même position que précédemment, on inspecte les deux genoux de profil et on observe un recul du tibia du côté pathologique ayant pour conséquence la disparition de la tubérosité tibiale antérieure évocatrice d'une rupture du ligament croisé postérieur.

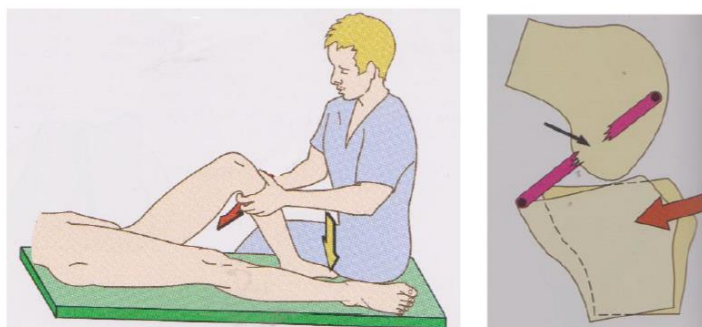


Figure 65: Testing laxité postérieure - Mouvement de tiroir postérieur [153]

v. Recherche d'une laxité rotatoire postéro-latérale

Pour mettre en évidence une instabilité rotatoire externe on utilise le test de rotation externe appelé recurvatum test de Hughston. Ce test consiste à soulever le membre inférieur par traction sur les gros orteils. Ce test est positif lorsque l'on observe une asymétrie entre les deux membres. Le membre lésé effectue un recurvatum associé à une rotation externe tandis que le genou se varise. Il témoigne d'une probable rupture du ligament croisé postérieur et des structures du point d'angle postéro-externe. [188][186][191][193][194]

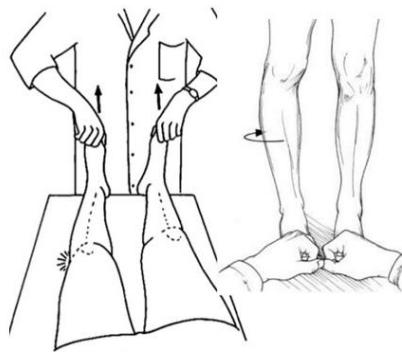


Figure 66: Testing laxité rotatoire externe - Recurvatum test de Hughston [168]

vi. Recherche d'un ressaut rotatoire par test dynamique en valgus – flexion – rotation interne

La mise en évidence d'un ressaut rotatoire affirme le diagnostic de la rupture du ligament croisé antérieur. Cette recherche s'effectue de maintes manières différentes. En effet il existe de nombreux tests tels que le test de Lemaire, le test du pivot shift de Mac Intosh, le Jerk test mais le principe reste le même. Lors d'une instabilité antérieure à la suite d'une rupture du ligament croisé antérieur, le plateau tibial externe est subluxé vers l'avant en extension. Lors de la flexion progressive du genou, vers 30° la subluxation se réduit et s'accompagne d'un ressaut parfaitement identifiable.

Nous allons détailler le test du pivot shift de Mac Intosh qui est certainement le test le plus utilisé. Le patient est en décubitus dorsal avec le genou en extension, et le pied maintenu en rotation interne par la main mobilisatrice du praticien. La main palpatrice du praticien est posée sur le plateau tibial externe de manière à imprimer un léger valgus. Dans un second temps, le genou est fléchi progressivement tout en maintenant les

mouvements de valgus et de rotation interne. Si le genou est stable, le condyle externe glisse harmonieusement sur le plateau tibial externe. A l'inverse, lors d'une instabilité, on observe vers 30° de flexion la réduction brutale de la subluxation du plateau tibial externe entraînant un ressaut perceptible palpable par la main du praticien.[173][187]

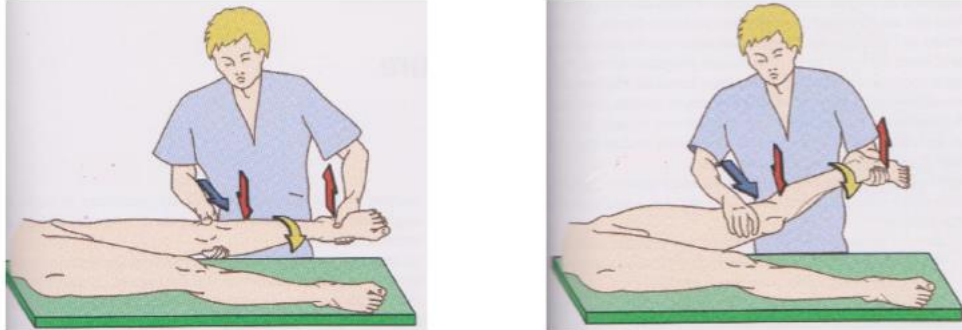


Figure 67: Test dynamique du ressaut - Pivot shift de Mac Intosh [154]

vii. Recherche de lésions méniscales

Dans ce contexte traumatique, il n'est pas rare d'évoquer une lésion méniscale associée. L'examen clinique est incertain et pourra être confirmé par imagerie. Deux manœuvres sont couramment utilisées pour mettre en évidence une atteinte méniscale.

- Le grinding test ou manœuvre d'Apley : On positionne le sujet en décubitus ventral avec le genou fléchi à 90°. Le praticien comprime la jambe dans l'axe du pied et ajoutant des mouvements rotatoires. Lors d'une rotation interne on teste le ménisque externe et lors d'une rotation externe on teste le ménisque interne. L'apparition d'une douleur orientera vers une lésion méniscale.

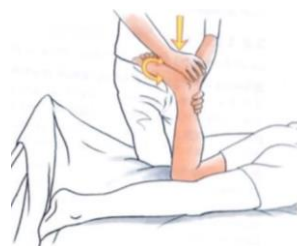

Figure 68: Test dynamique méniscale - Grinding test [193]

- La manœuvre de Mac Murray : On positionne le patient en décubitus dorsal avec le genou fléchi. Le praticien empaume la cheville d'une main et positionne le pouce et l'index de l'autre main sur les interlignes médiale et latérale en arrière des ligaments collatéraux. On effectue une rotation interne en augmentant progressivement l'extension pour explorer le ménisque externe et une rotation externe de la même manière pour explorer

le ménisque interne. Ce test est considéré positif lorsque que le patient perçoit une sensation douloureuse et que le doigt du compartiment comprimé ressent un ressaut au même moment.[193][188]

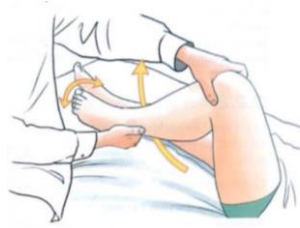

Figure 69: Test dynamique méniscale - Test Mac Murray [193]

Pour résumer :

- La présence d'une laxité frontale en VALGUS forcé sur un genou en FLEXION associée à une absence de laxité frontale en valgus sur un genou en extension témoigne d'une **atteinte du LIGAMENT LATÉRAL INTERNE ISOLÉE**

- La présence d'une laxité frontale en VARUS forcé sur un genou en FLEXION associée à une absence de laxité frontale en varus sur un genou en extension témoigne d'une **atteinte du LIGAMENT LATÉRAL EXTERNE ISOLÉE**

- La présence d'une laxité frontale en VALGUS forcé sur un genou en EXTENSION témoigne d'une **atteinte du LIGAMENT LATÉRAL INTERNE ASSOCIÉE** à une atteinte du pivot central et ou des points d'angle.

- La présence d'une laxité frontale en VARUS forcé sur un genou en EXTENSION témoigne d'une **atteinte du LIGAMENT LATÉRAL EXTERNE ASSOCIÉE** à une atteinte du pivot central et ou des points d'angle.

- La présence d'un tiroir antérieur, d'un test de Lachman positif et d'un ressaut rotatoire positif témoigne d'une **atteinte du LIGAMENT CROISÉ ANTÉRIEUR**

- La présence d'un tiroir postérieur et d'un recurvatum test de Hughston témoigne d'une **atteinte du LIGAMENT CROISÉ POSTÉRIEUR**

- La présence d'un grinding test positif ou d'un test de Mac Murray positif oriente vers des **LÉSIONS MÉNISCALES**

Au terme de l'examen, il faut différencier les entorses bénignes sans signes de gravité qui nécessiteront un traitement médical et fonctionnel avec surveillance du genou pendant quelques semaines, des entorses graves présentant des signes de gravité. Si on détecte la présence de signes graves ou s'il existe le moindre doute d'atteintes ligamentaires ou méniscales traumatiques, il faudra obligatoirement réaliser des examens complémentaires et adresser le patient au plus tôt à un spécialiste du genou.[157]

3. Examens complémentaires

Les examens complémentaires lors du diagnostic d'une entorse du genou ne sont pas systématiques. En première intention et en l'absence d'un examen clinique rassurant, on effectuera un bilan radiologique pour écarter des potentielles lésions osseuses associées. En deuxième intention l'imagerie par résonance magnétique (IRM) est recommandée en cas de diagnostic clinique incertain, notamment pour le ligament croisé antérieur, ou en cas de suspicion de lésions osseuses ou méniscales associées. Elle peut également avoir un rôle pronostic en visualisant le niveau d'atteinte des ligaments.[195]

a. La radiographie

L'intérêt de la radiographie repose principalement sur la recherche d'une fracture, d'une luxation non réduite ou de signes indirects en faveur de ces diagnostics. Des critères cliniques permettant d'orienter la décision de prescription d'examens complémentaires existent ; il s'agit des critères d'Ottawa.

On prescrit un bilan radiologique lorsque la blessure au genou est récente, c'est-à-dire moins de 7 jours, et si au moins un des critères suivants est présent :

- Patient âgé de 55ans ou plus
- Sensibilité isolée de la rotule
- Sensibilité de la tête du péroné
- Incapacité de fléchir le genou à 90°

- Incapacité de procéder à une mise en charge immédiate lors du traumatisme ou de faire quatre pas lors de l'examen, avec ou sans boiterie.

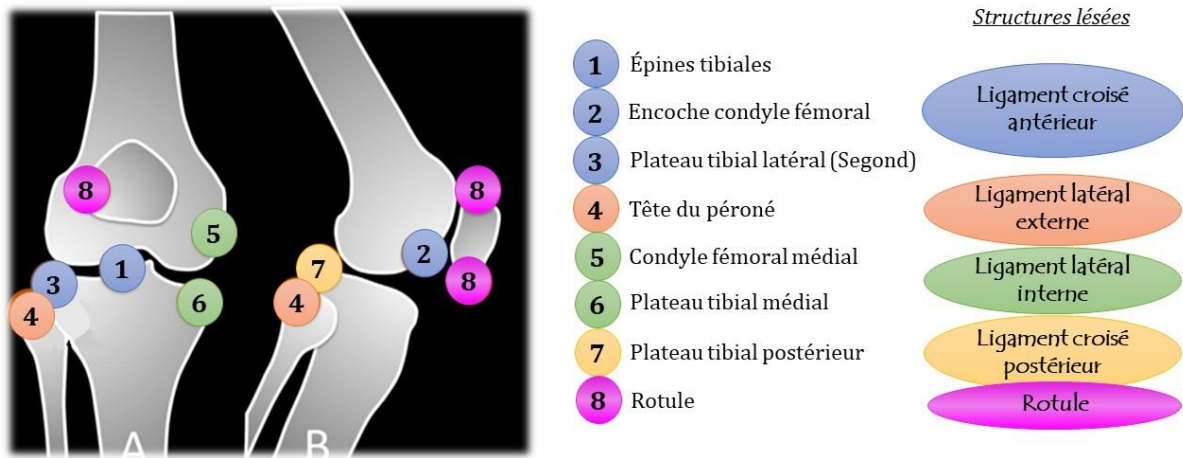


Figure 70: Représentation schématique du genou, A de face, B de profil, montrant les principaux sites à vérifier sur le bilan radiographique d'un genou traumatique [196]

L'examen radiologique de première intention comprend des radiographies de face, de profil et une vue axiale de la rotule à 30° de flexion. Hormis une fracture évidente, les radiographies permettent de détecter de nombreuses lésions osseuses pouvant être évocatrices de la gravité d'une blessure. Un arrachement du massif des épines tibiales peut témoigner d'une atteinte du ligament croisé antérieur. Un arrachement du rebord antéro-externe du tibia aussi appelé fracture de Segond témoigne d'une lésion grave du pivot central. Une fracture du bord postérieur du tibia correspond à une avulsion du point d'insertion du ligament croisé postérieur et témoigne donc d'une incompétence de ce dernier. Une fracture, même anodine, de la tête du péroné peut être à l'origine d'un arrachement osseux de l'insertion du ligament latéral externe et peut témoigner d'une lésion grave du compartiment externe. Un bâillement de l'interligne fémoro-tibiale médial ou latéral peut témoigner d'une lésion ligamentaire latérale interne ou externe. La présence d'un petit fragment osseux libre sur le bord interne de la rotule lors d'une vue axiale est souvent significative d'une luxation rotulienne. Enfin la présence d'un fragment osseux intra-articulaire doit faire suspecter une fracture ostéocartilagineuse.

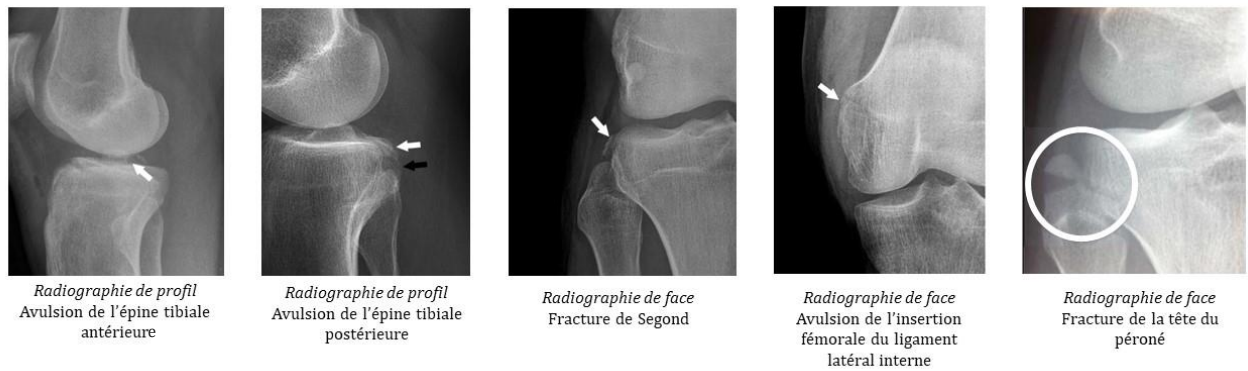


Figure 71: Clichés de radiographie suite à un traumatisme du genou [196]

Ces clichés peuvent être complétés si besoin par des examens dynamiques, néanmoins difficilement réalisables en urgence la plupart du temps du fait de la douleur. Ces clichés dynamiques doivent être impérativement comparatifs. On retrouve des clichés en tiroir antérieur et postérieur pouvant témoigner d'une lésion du pivot central et des clichés en varus ou valgus pouvant témoigner d'une lésion des ligaments latéraux.[188][197][186][198]

6. L'Imagerie par Résonance Magnétique (IRM)

L'imagerie par résonance magnétique est dans un bon nombre de cas un examen de deuxième intention après les radiographies standards. Il s'agit de l'examen d'imagerie le plus fiable pour le diagnostic de ruptures ligamentaires ou d'atteintes méniscales. Il faut savoir qu'il n'y a jamais d'urgence à réaliser une IRM c'est pour cela qu'elle est souvent prescrite à distance du traumatisme en l'absence de signes de gravité. L'IRM est recommandée en cas de doute diagnostique ou en cas d'épanchement post traumatique. Elle constitue l'examen de référence pour le diagnostic d'une lésion des ligaments croisés et permet également de déceler des lésions osseuses ou méniscales associées. Habituellement, concernant les ligaments latéraux, le diagnostic est essentiellement clinique et ne nécessite pas d'investigations complémentaires sophistiquées. Cependant dans certains cas, une IRM peut être réalisée à la recherche de lésions associées et dans ce cas-là les anomalies des ligaments latéraux seront aisément visualisables.

Lors d'une IRM, l'adaptation de certains paramètres permet d'obtenir des images ayant un contraste donné (T1 ou T2). La séquence T1 est dite « anatomique » et la séquence T2 est dite « anti-anatomique ». Dans une image pondérée en T1 la graisse

apparaît hyperintense (en blanc) et l'eau hypointense (en noir). Dans une image pondérée en T2 c'est l'inverse l'eau apparaît hyperintense (en blanc) et la graisse apparaît plus sombre. Lorsque l'on parle d'hyposignal cela signifie que l'apparence de la structure est plus blanche qu'elle ne devrait l'être et lorsque l'on parle d'hyposignal l'apparence de la structure est plus sombre.

Le ligament croisé antérieur normal apparaît en hyposignal sur toutes les séquences et dans tous les plans. Le plan sagittal constitue le meilleur plan d'analyse. Il est rectiligne, tendu entre le fémur et le tibia, avec des contours nets surtout sur le bord antérieur. Les insertions proximale et distale sont visibles.

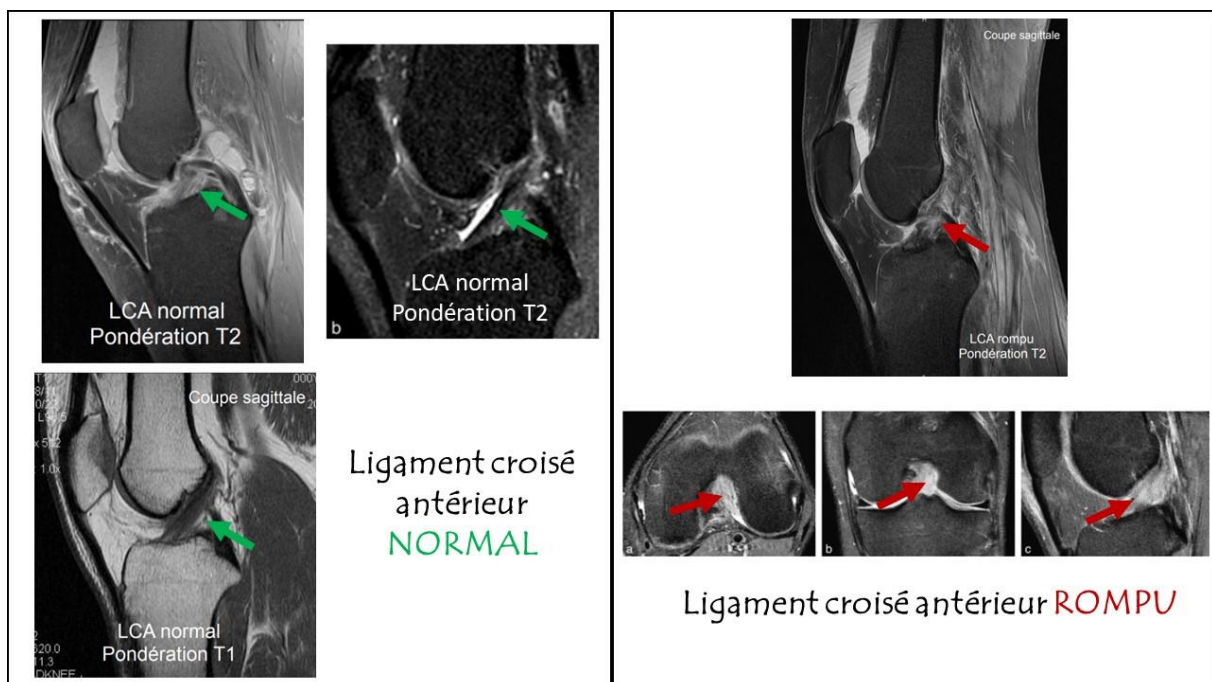


Figure 72: Visualisation du ligament croisé antérieur lors d'une IRM [199][200]

La rupture complète du ligament croisé antérieur se manifeste par des signes directs qui concernent le signal et la morphologie du ligament et des signes indirects qui sont la conséquence de la rupture.

Lors de la rupture le ligament croisé antérieur apparaît épaissi avec un hypersignal en T2. Ces anomalies sont focales ou diffuses. On peut observer une interruption complète de la continuité des fibres avec visualisation de la zone de rupture mais dans la plupart des cas on observe une désorganisation de l'ensemble des fibres, le ligament n'est alors plus identifiable quel que soit le plan d'analyse.

Des signes indirects sont également observables à l'IRM en cas de rupture du ligament croisé antérieur. Des contusions osseuses contemporaines de la phase aiguë

peuvent apparaître en hyposignal T1 et en hypersignal T2, accompagnées d'une hémarthrose. Une verticalisation du ligament croisé postérieur peut se produire. Des signes d'instabilité avec une translation tibiale antérieure apparaissent secondairement à la rupture du ligament croisé antérieur. Enfin la visualisation de la fracture de Segond constituera également un signe indirect de la rupture de ce ligament.

Le ligament croisé postérieur est la structure la plus facilement identifiée sur les images IRM. Il apparaît sur tout son trajet en hyposignal plus marqué que le ligament croisé antérieur, bien analysé dans le plan sagittal. Ses bords sont réguliers et ses limites sont nettes.

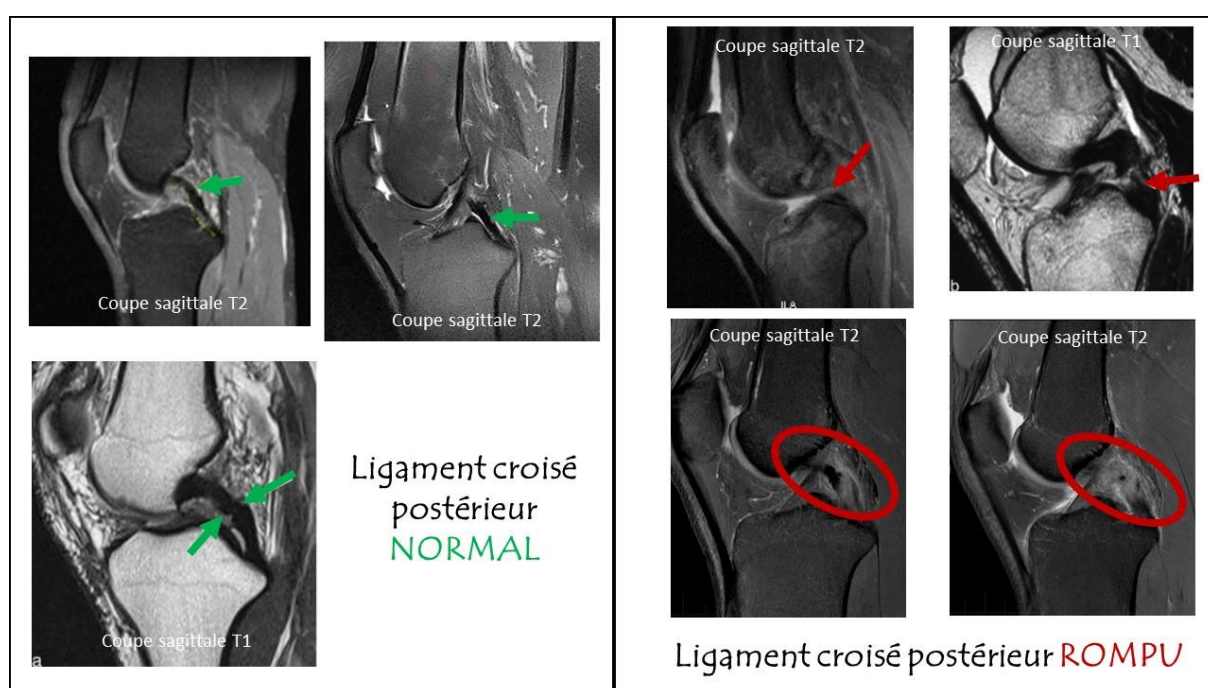


Figure 73: Visualisation du ligament croisé postérieur lors d'une IRM [194][195]

La rupture du ligament croisé postérieur est diagnostiquée devant un hypersignal en T2 localisé ou diffus touchant toute l'épaisseur des fibres, voire une disparition complète du ligament. On observe un épaississement du ligament avec une discontinuité complète des fibres et des contours ligamentaires flous.

Tout comme pour le ligament croisé antérieur, des signes indirects peuvent être observés : des contusions osseuses, des signes d'instabilité avec le tiroir postérieur, une fracture identique à celle de Segond mais localisée sur le bord médial du plateau tibial.

Le ligament latéral interne se présente sous forme d'une bande fine, linéaire, en hyposignal courant depuis la face médiale du fémur jusqu'à la face médiale du tibia sur une IRM normale.

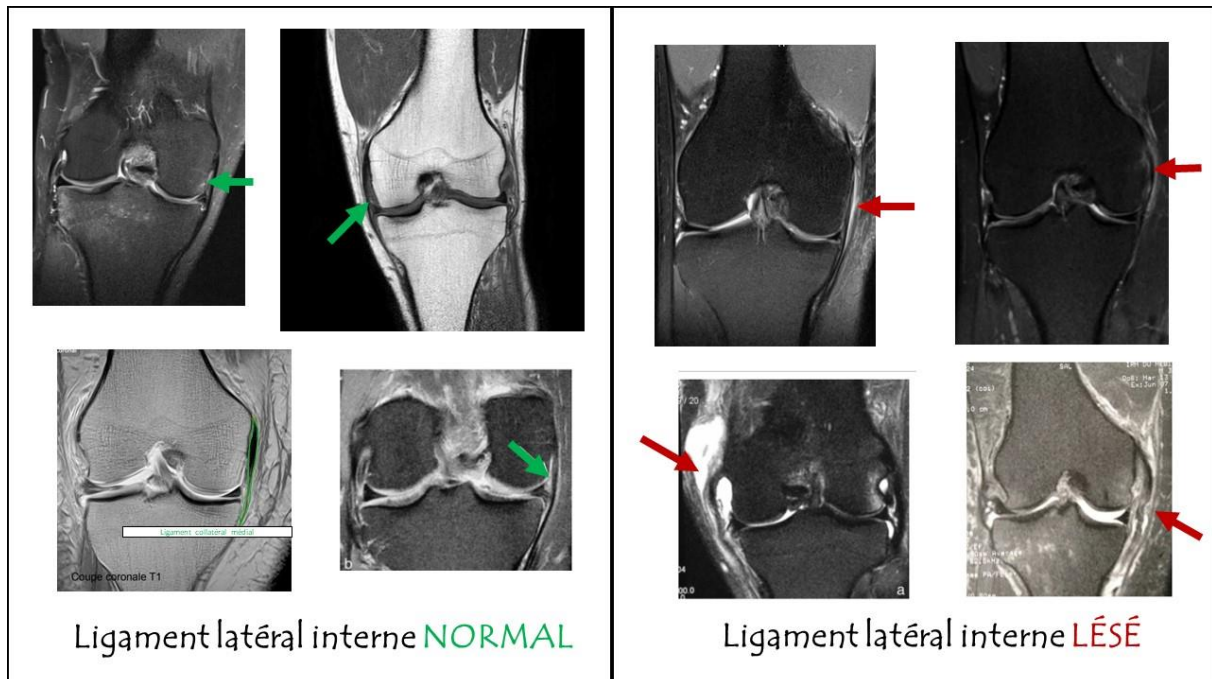


Figure 74: Visualisation du ligament latéral interne lors d'une IRM [194][195]

Les lésions du ligament latéral interne se manifestent par un épaissement, un dédoublement et une perte de la netteté des contours de ce dernier, associées à des modifications de signal de la graisse environnante qui devient hypo-intense en T1 et hyper-intense en T2. Dans les lésions sévères, le ligament est discontinu et de signal élevé. On peut également retrouver des signes indirects comme une infiltration médullaire osseuse en regard des sites d'insertion ligamentaire traduisant des lésions de traction. Comme vu précédemment l'IRM n'est pas directement réalisée pour visualiser les lésions du ligament latéral interne mais plutôt pour rechercher d'éventuelles lésions associées. Elles concernent le plus souvent le ligament croisé antérieur et le ménisque médial, plus rarement le ligament croisé postérieur. Des contusions osseuses peuvent également apparaître et intéressent plus souvent le compartiment latéral que médial.

Le ligament latéral externe peut être analysé dans les trois plans de l'IRM. Il s'étend depuis l'épicondyle fémoral latéral jusqu'au versant latéral de la tête du péroné et apparaît hypo-intense, fin et régulier sur une IRM normale.

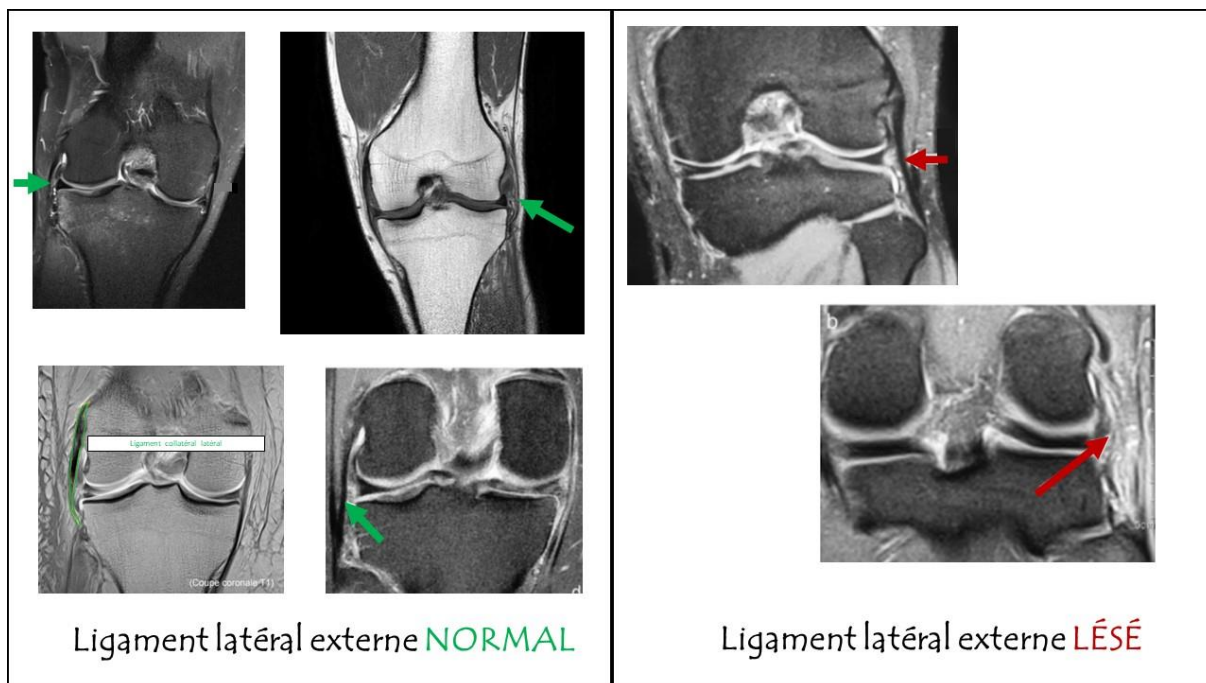


Figure 75: Visualisation du ligament latéral externe lors d'une IRM [194][195]

La sémiologie IRM des entorses et rupture du ligament latéral externe est identique à celle du ligament latéral interne. L'atteinte s'accompagne d'un épaissement, d'une désorganisation et d'un hypersignal en T2. On peut également retrouver des signes indirects et des lésions associées.[201][199][200][202]

V. Quelle attitude adopter face à une suspicion d'entorse du genou à l'officine ?

Concernant les entorses du genou dans notre pratique officinale, deux cas de figure peuvent se présenter à nous : le patient se rend à l'officine directement à la suite d'un traumatisme du genou sans avoir préalablement consulté, ou bien, il se présente à nous après une consultation médicale. La consultation médicale aura permis de poser un premier diagnostic et de fournir au patient une ordonnance accompagnée d'instructions. Dans les deux cas de figure, nous allons mettre en évidence l'importance du rôle du pharmacien d'officine.

Bon nombre de patient se rend à l'officine directement après des blessures de la vie quotidienne. Le rôle du pharmacien est donc primordial pour conseiller, orienter et accompagner les patients dans la prise en charge de leurs maux. C'est le cas classique de l'entorse du genou, le patient se présente à l'officine avec une douleur plus ou moins sévère du genou et nous sollicite pour la démarche à suivre. Les conseils prodigués à cet instant-là sont déterminants pour le bon rétablissement du patient. En effet une entorse du genou mal soignée peut entraîner des complications telles qu'une raideur modérée avec pertes de quelques degrés de mobilité, des douleurs résiduelles pouvant apparaître lors de la vie quotidienne ou lors d'activité sportive, et la persistance d'une instabilité qui à terme favorisera l'usure du genou et sera responsable de l'apparition d'arthrose. Le rôle du pharmacien d'officine n'est en aucun cas d'affirmer un diagnostic, cependant il sera intéressant pour lui de connaître les signes orientant vers une entorse afin de conseiller au mieux le patient et si besoin, de préconiser l'immobilisation pour éviter l'aggravation de potentielles lésions. La connaissance des critères d'Ottawa faisant suspecter une fracture sont également important à connaître afin d'immobiliser le genou de manière plus stricte dans l'attente de la consultation médicale et des éventuels examens complémentaires.

En pratique, le pharmacien d'officine interrogera le patient sur le mécanisme de survenue, les antécédents, les douleurs et autres symptômes associés afin de visualiser

des hypothèses diagnostics. A la suite de cela, il préconisera l'immobilisation provisoire si jugée nécessaire. Dans un second temps il redirigera le patient vers le médecin dans la quasi-totalité des cas. Le rôle du pharmacien n'étant en aucun cas de se substituer à un avis médical. Enfin, il conseillera la mise au repos de l'articulation, la mise en place immédiate du protocole GREC (que nous détaillerons plus tard), et l'utilisation de toutes thérapeutiques visant à soulager le patient, telles que, les antalgiques, les anti-inflammatoires, les topiques locaux, l'homéopathie, la phytothérapie ou encore l'aromathérapie.

Dans le deuxième cas de figure, le patient se présente à l'officine à la suite d'un diagnostic établi par le médecin. Suivant la gravité de l'entorse, une orthèse peut être prescrite et le pharmacien devra appareiller au mieux le patient. Certaines prescriptions d'orthèses sont précises, auquel cas le pharmacien se rangera à l'avis du médecin, sauf aberrations pouvant justifier d'un appel téléphonique à ce dernier. Dans le cas d'une prescription plus vaste, le médecin se réfère au pharmacien qui se retrouve alors seul responsable du choix de l'appareillage adapté. La connaissance de la pathologie et des prises en charge par le pharmacien d'officine est donc primordiale. Le médecin peut également associer une prise en charge médicamenteuse qui nécessitera évidemment les conseils pharmacologiques du pharmacien. Enfin un rappel sur les mesures complémentaires à adopter, tel que le protocole GREC, peut s'avérer nécessaire.

VI. Prise en charge thérapeutique des différentes entorses du genou

Nous avons vu précédemment une classification des entorses du genou en trois stades ; le stade 1 qualifié d'entorses bénignes correspondant à une élongation ligamentaire touchant les structures périphériques, le stade 2 regroupant les entorses de gravité moyenne avec rupture partielle ou totale des ligaments latéraux, et le stade 3 regroupant les entorses graves avec atteinte des ligaments croisés pouvant être également associée à des lésions périphériques.

La prise en charge thérapeutique de l'entorse du genou découle directement du degré de gravité de l'entorse et des structures touchées. Dans cette partie nous allons aborder les stratégies thérapeutiques indiquées pour chaque stade d'entorse et dans les parties suivantes nous aborderons ces mêmes thérapeutiques, une à une, en les détaillant davantage.

Tout d'abord, il est à noter qu'à ce jour aucune recommandation officielle n'existe sur la prise en charge des entorses du genou malgré des avancées certaines concernant le traitement fonctionnel et la rééducation. Les stratégies que nous allons aborder, bien qu'extrêmement utilisées en pratique courante, ne sont pas reconnues comme des recommandations officielles par les sociétés savantes.

1. Prise en charge d'une entorse du genou de stade I

Pour rappel, les entorses de stade 1, tout comme les entorses de stade 2 touchent majoritairement le ligament latéral interne. En effet l'atteinte isolée du ligament latéral externe est rare. Elle est considérée comme grave jusqu'à preuve du contraire car elle est fréquemment associée à des lésions des structures postéro-latérales, une lésion du ligament croisé antérieur ou des lésions méniscales. La prise en charge sera alors différente et nécessitera un recours à la chirurgie dans de nombreux cas. Les thérapeutiques évoquées concernent donc en grande majorité le ligament latéral interne.

Le traitement de l'entorse de stade 1 est principalement fonctionnel, il consiste à rétablir la fonction de l'articulation le plus rapidement possible tout en protégeant la cicatrisation du ligament. Une prise en charge médicale avec antalgiques et anti-inflammatoires est souvent associée. Le protocole GREC (Glaçage, Repos, Elévation, Compression) est systématiquement conseillé quel que soit le stade d'entorse du genou.

Le traitement orthopédique permettant une stabilisation dans le plan frontal du genou n'est pas systématique à ce stade. Il peut être envisagé dans certains cas à l'aide d'une orthèse articulée avec renforts latéraux permettant la flexion ou bien à l'aide d'une genouillère avec baleines latérales entraînant une immobilisation relative de l'articulation. L'appui complet à ce stade est autorisé et l'immobilisation fonctionnelle, à visée antalgique principalement s'étend sur une durée d'environ 10 jours à 3 semaines.

On préconise également la mobilisation rapide du genou par rééducation ou auto-rééducation. La durée moyenne de traitement des entorses bénignes est de 3 semaines. La reprise sportive est conseillée entre 3 et 6 semaines et doit être progressive dans la sollicitation articulaire. On conseille de commencer la reprise en décharge avec des sports tels que le vélo ou la natation et de reprendre les sports « pivot » plus tardivement.

2. Prise en charge d'une entorse du genou de stade II

On retrouve la prise en charge médicamenteuse avec antalgiques et anti-inflammatoires, associée au protocole GREC (Glaçage, Repos, Elévation, Compression).

A ce stade, le traitement orthopédique s'impose et a pour but de favoriser la cicatrisation ligamentaire par une immobilisation totale ou relative de 3 à 6 semaines. Le traitement orthopédique par immobilisation stricte avec attelle rigide type zimmer expose le patient à de nombreux risques de complications vasculaires, d'amyotrophie et de raideur articulaire. De nos jours en l'absence de lésions osseuses avérées, ce traitement est abandonné au profit de traitements conservateurs plus fonctionnels avec des attelles articulées, autorisant un degré de flexion compris entre 30 et 60°, associés à une rééducation précoce. La rééducation s'effectue dans un premier temps en flexion extension sans solliciter l'articulation dans le plan frontal. Tant que la douleur n'est pas contrôlée il peut s'avérer nécessaire de décharger le membre inférieur lésé à l'aide de

cannes anglaises ; par la suite l'appui est autorisé mais toujours sous protection de l'attelle.

La reprise sportive se situe entre la 8^{ème} et la 10^{ème} semaine et doit être progressive comme pour les entorses de stade 1.

La chirurgie peut s'envisager dans de rares cas lors de rupture isolée d'un des ligaments latéraux, si présence d'avulsions osseuses ou d'instabilité résiduelles, mais le traitement sera conservateur dans la plupart des cas.

3. Prise en charge d'une entorse du genou de stade III

A ce stade également, toutes les sociétés savantes s'accordent sur la mise en place immédiate d'un traitement antalgique, du protocole GREC (Glaçage, Repos, élévation, Compression), associé à la mise en place d'une rééducation précoce.

Lors d'une entorse de stade 3, on observe automatiquement une atteinte d'un ou des ligaments croisés, le ligament croisé antérieur étant le plus fréquemment touché.

Le traitement de la rupture du ligament croisé antérieur présente trois alternatives ; orthopédique, fonctionnelle et chirurgicale. Le dénominateur commun à ces alternatives sera la rééducation. Selon les recommandations de la Haute Autorité de Santé toute lésion du ligament croisé antérieur ne nécessite pas de reconstruction chirurgicale.

L'indication de la chirurgie de reconstruction se base sur les symptômes dont le maître symptôme est l'instabilité fonctionnelle, et sur des critères faisant intervenir : l'âge du patient, le type et le niveau d'activité sportive et professionnelle, l'ancienneté de la lésion, l'importance de la laxité, et la présence ou non de lésions associées en particulier méniscales ou cartilagineuses.

Devant une **rupture récente isolée du ligament croisé antérieur** un traitement fonctionnel sera entrepris. Dans la majorité des cas une immobilisation de l'articulation est préconisée à l'aide d'une orthèse articulée sur une période de 3 à 4 semaines. La reprise de l'appui est autorisée dès la cessation de la douleur. La chirurgie du ligament croisé antérieur est évaluée et préconisée à distance de la blessure pour diminuer les complications thrombo-emboliques et l'enraidissement articulaire. Dans certains cas le

ligament croisé antérieur serait capable de cicatriser, cependant, selon certaines études cette cicatrisation ne doit pas être prise en compte dans l'évolution du traitement car elle ne rendrait pas le ligament efficace sur le plan fonctionnel. La première phase du traitement comportera la rééducation préopératoire sur une durée d'au moins 6 semaines. Elle vise surtout à diminuer la douleur et l'épanchement, à récupérer les amplitudes articulaires fonctionnelles, à renforcer les muscles et à améliorer la reprogrammation neuro-musculaire. Naturellement la rééducation se poursuivra en post-opératoire et la reprise sportive est permise 6 mois minimum après l'intervention.

Devant une **rupture récente du ligament croisé antérieur associée à une atteinte du ligament latéral interne**, c'est cette dernière qui conditionne la prise en charge immédiate. Une immobilisation de 6 semaines est alors nécessaire pour permettre la cicatrisation du plan interne avant d'envisager la chirurgie du ligament croisé antérieur. A cette exception près, la prise en charge sera similaire.

Devant une **rupture récente du ligament croisé antérieur associée à des douleurs du plan postéro-interne ou postéro-externe**, une immobilisation stricte d'environ 4 semaines est nécessaire. La mise en décharge du membre peut s'avérer nécessaire suivant les structures touchées pour permettre une meilleure cicatrisation. Les lésions du point d'angle postéro-externe (PAPE) ou du point d'angle postéro-interne (PAPI) peuvent justifier une intervention chirurgicale précoce.

Devant une **rupture partielle du ligament croisé antérieur** le traitement est à priori fonctionnel et non chirurgical, ce qui pourra justifier d'une immobilisation un peu plus durable. L'immobilisation sera effectuée à l'aide d'une attelle rigide ou d'une attelle articulée autorisant une légère flexion durant 6 à 8 semaines pour permettre la cicatrisation du faisceau lésé. Une rééducation en parallèle est également préconisée. A la sortie de l'immobilisation, il conviendra de s'assurer de la bonne cicatrisation ligamentaire et de l'absence de lésions associées qui auraient échappées au premier diagnostic.

Devant une **entorse grave du ligament croisé postérieur**, le traitement sera en première intention fonctionnel et antalgique avec mise en décharge du membre une dizaine de jours. Ce traitement fonctionnel associé à une rééducation permet très souvent une bonne récupération avec un retour à la normale. Une immobilisation avec une attelle articulée peut être envisagée pendant environ 1 mois pour favoriser la cicatrisation.

L'entorse du ligament croisé postérieur possède des indications chirurgicales plus restreintes. Des lésions associées type triade ou pentade, une rupture avec arrachement osseux, et une forte laxité orientent vers un traitement chirurgical en première intention. La chirurgie sera suivie d'une rééducation pendant 4 à 6 mois, et la reprise sportive avec ou sans intervention est conseillée à partir du 6^{ème} mois.

[200][21][22][198][204][205][206][172][207][208][209][210]

VII. Traitements de l'entorse du genou et rôle du pharmacien d'officine

Dans cette partie nous allons aborder les traitements de l'entorse du genou pour lesquels le pharmacien d'officine joue un rôle direct de conseil et d'accompagnement du patient, et dans la partie suivante nous aborderons plus brièvement les traitements tels que la chirurgie, la rééducation où le rôle du pharmacien s'avère plus limité. Ces traitements n'en sont pas moins indispensables voir inévitables. Cette thèse étant une thèse d'exercice officinal, elle s'oriente en priorité vers les domaines relevant de la compétence du pharmacien. Par conséquent les diverses thérapeutiques ne sont en aucun cas abordées par ordre de priorité.

1. Protocole GREC / RICE

Le protocole GREC (*Glaçage, Repos, Élévation, Compression*), ou RICE en anglais (*Rest, Ice, Compression, Elevation*) doit systématiquement s'appliquer en phase post-traumatique ou post-opératoire. En effet ce protocole permet de réduire la douleur et la survenue d'œdème, de réduire l'activité métabolique et la réaction inflammatoire, d'exercer un effet de pompe sur l'œdème et de favoriser la cicatrisation des tissus.

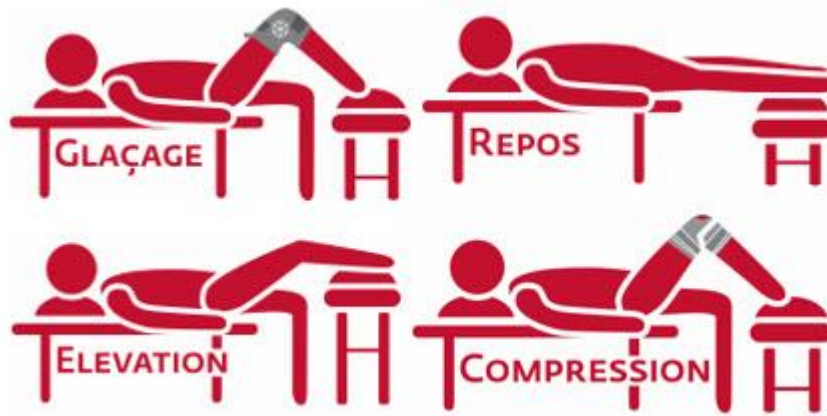

Figure 76 : Protocole GREC [211]

La première phase de ce protocole est le **GLAÇAGE**. L'inflammation causée par la lésion des tissus lors de l'entorse du genou engendre l'apparition de douleur et d'un œdème. Le froid, possédant une action antalgique, est recommandé lors des états inflammatoires. En effet, il permet la vasoconstriction des vaisseaux sanguins, ce qui diminue l'inflammation articulaire, il entraîne une baisse de la production de molécules inflammatoires, il ralentit également la vitesse de conduction des fibres nerveuses et possède donc une action anesthésiante. Le froid, via les messages nerveux qu'il suscite, permet de diminuer la sensation de douleur. Pour être efficace, le glaçage doit être effectué sur des courtes périodes (10 à 30min) et être renouvelé régulièrement tout au long de la journée.

Dans un second temps, le protocole consiste à observer une phase de **REPOS**. Après un traumatisme ou une opération, il est primordial de mettre le membre lésé au repos. Une sollicitation excessive pourrait entraîner l'aggravation des lésions et des symptômes tels que la douleur et l'œdème.

L'**ÉLEVATION** du membre inférieur, par rapport au reste du corps, favorisera le retour veineux et le drainage en évitant l'accumulation de liquide inflammatoire autour de la zone lésée. Une élévation de quelques centimètres des jambes en position assise ou allongée sera suffisante. Cette mesure s'avère également très efficace pour réduire la douleur, l'inflammation et le gonflement.

Enfin, la **COMPRESSION** du genou permet d'exercer un effet pompe sur la zone lésée ce qui va accélérer le rétablissement des circuits sanguin et lymphatique. Elle permet à la poche de glace d'épouser au mieux l'articulation et de favoriser ainsi une

pénétration du froid en profondeur dans les tissus. La compression lutte aussi contre l'apparition de l'œdème, favorise sa résorption et diminue la douleur.

On a vu dans la partie sur l'arthrose qu'il existait des attelles de cryothérapie basée sur le principe thérapeutique qui associe cryothérapie, compression et contention. Elles possèdent un effet antalgique rapide et permettent la réduction des œdèmes et de l'inflammation. Il s'agit de l'outil idéal pour la mise en place du protocole GREC, puisqu'elles permettent à elles seules le glaçage, le repos, et la compression. En pratique leur utilisation n'est pas systématique. On peut se demander pour quelles raisons au vu de leurs nombreux avantages : d'une part leur utilisation se limite dans certains cas à seulement 1 ou 2 jours, d'autre part elles ont un certain coût, qui ne se justifie pas systématiquement pour des durées aussi brèves. Différents modèles existent comme le modèle Perform'ice genou® et Support everest ice® du laboratoire Donjoy, l'attelle de genou Igloo® du laboratoire ISO ou encore l'attelle de genou articulée modèle cryo-compressif de chez MediSport.

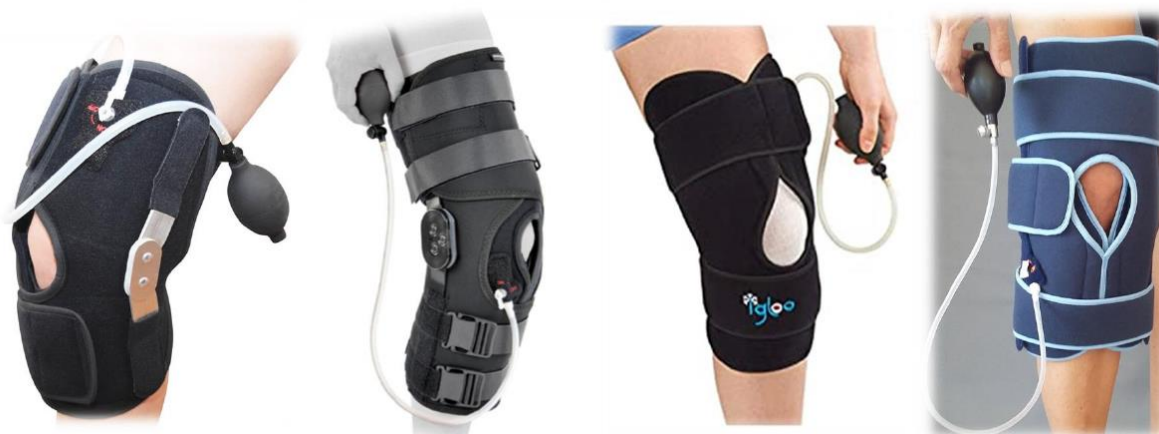

Figure 77: Attelles de cryothérapie

2. Traitements médicamenteux de l'entorse

Les traitements médicamenteux retrouvés pour les entorses du genou sont les mêmes que ceux décrits dans la partie précédente sur l'arthrose du genou. Ils seront abordés succinctement pour éviter une trop forte redondance. Seuls les encadrés « Point conseil Pharmacien » seront réévoqués. Pour les mécanismes d'action, les posologies, les effets indésirables et les contre-indications on pourra se référer à la partie « *Traitements médicamenteux de la gonarthrose* »

a. *Traitement de la douleur par antalgiques et anti-inflammatoires*

L'arsenal thérapeutique de traitements anti-douleur peut être divisé en trois paliers selon l'intensité de la douleur ; le palier 1 pour les douleurs faibles à modérées, le palier 2 pour les douleurs modérées à sévères et le palier 3 pour les douleurs très intense.

Communément devant une entorse du genou avec un patient algique, le médecin ou le pharmacien conseilleront au patient la prise d'antalgique de palier 1 en première intention. On retrouve dans ce palier le paracétamol et les anti-inflammatoires non stéroïdiens pouvant être utilisés seuls ou en association.

En cas de fortes douleurs ou de douleurs résistantes aux antalgiques de palier 1, les opioïdes faibles du palier 2 pourront être envisagés suivi dans de rares cas des opioïdes forts du palier 3.[83]

i. Paracétamol (Palier I)

Le paracétamol, contenu dans de nombreuses spécialités, telles que le *Doliprane®*, *Dafalgan®*, *Efferalgan®*, est indiqué dans le traitement symptomatique des douleurs d'intensité légère à modérée et/ou des états fébriles. Il possède un excellent rapport bénéfique/risque d'où son utilisation en première intention. Il entraîne très peu d'effets indésirables lorsqu'on respecte les doses recommandées, c'est-à-dire 3 à 4g par jour chez l'adulte, en ne dépassant pas les 1g toutes les 4 à 6h. [85][86][87]



Paracétamol « Point conseil Pharmacien »



- ✦ Respecter la posologie maximale du Paracétamol et l'intervalle minimum entre les prises.
- ✦ Vérifier la présence de paracétamol dans les autres médicaments afin de ne pas dépasser les doses recommandées. En effet de nombreuses spécialités contiennent du paracétamol telles que Fervex®, Actifed®, Lamaline®, Humex®, Prontalgine®, Ixprim®...
- ✦ Prudence chez les sujets de moins de 50kg, en cas d'insuffisance hépatique, en cas d'insuffisance rénale sévère et en cas d'alcoolisme chronique.
- ✦ Eviter les formes effervescentes chez les sujets souffrant d'hypertension artérielle du fait de leur forte teneur en sel. En effet, un comprimé effervescent de paracétamol 1g, contient approximativement 1g de sel. A raison de 4 comprimés par jour de paracétamol on atteint les 4g de sel. Or selon les recommandations de l'OMS, un adulte devrait consommer moins de 5g de sel par jour, alimentation comprise.
- ✦ L'utilisation concomitante d'anti-inflammatoires et d'antalgiques opioïdes est possible et n'entraîne pas d'interactions particulières. Il est possible d'alterner les prises pour une meilleure couverture anti-douleur sur la journée ou bien de les prendre au même moment pour une action plus forte.

ii. Anti-inflammatoires non stéroïdiens (Palier I)

Les anti-inflammatoires non stéroïdiens (AINS) sont dotés de propriétés antalgique, antipyrétique et anti-inflammatoire. Ils interviennent donc en seconde intention dans le traitement de la douleur de l'entorse du genou en relai ou en complément du paracétamol. Certaines études prouvent l'efficacité des AINS sur la douleur engendrée par l'entorse

mais sans supériorité par rapport au paracétamol. De plus leur effet sur la réduction de l'œdème du genou n'est pas significatif. Le choix se fait donc en fonction des comorbidités du patient.[86][87][212]



Anti-inflammatoires « Point conseil Pharmacien »



- ✦ Utiliser les AINS à la dose minimale efficace, pendant la durée la plus courte, en respectant l'intervalle minimum entre les prises.
- ✦ Ne pas associer plusieurs médicaments AINS, afin d'éviter une majoration de la toxicité. De ce fait, vérifier la présence d'AINS dans certaines spécialités utilisées, notamment celles issues du libre accès (Rhinadvil®, Ipraféine®, Spedifen®...).
- ✦ Eviter la prise d'AINS en cas d'ulcère gastrique ou d'antécédent d'ulcère.
- ✦ Favoriser la prise au cours des repas pour minimiser les complications digestives. Un protecteur gastrique, type, inhibiteur de la pompe à proton (Oméprazole, Esoméprazole...) peut être associé en cas de douleurs gastriques.
- ✦ Attention au risque d'allergie/d'intolérance, fréquent, avec les AINS
- ✦ Prudence en cas d'asthme. Les AINS peuvent entraîner une bronchoconstriction, à l'origine d'une crise d'asthme de survenue rapide pouvant être sévère ; un arrêt immédiat du traitement doit être préconisé dans ce cas-là.
- ✦ Ne pas donner chez la femme enceinte. Attention particulièrement à l'Ibuprofène présent en vente libre et sujet à l'automédication.
- ✦ Ne pas utiliser dans un contexte infectieux (angine, otite, varicelle, infection dentaire etc.). Ils peuvent entraîner un masquage des symptômes comme la fièvre ou la douleur conduisant à un retard de prise en charge. De plus, ils diminuent la réponse immunitaire et empêchent l'organisme de se défendre contre ces maladies. Ils provoquent alors une aggravation des symptômes lors de viroses ou d'infections bactériennes.
- ✦ Prudence avec l'utilisation concomitante d'antiagrégants plaquettaires, d'anticoagulants oraux, de corticoïdes, d'antidépresseurs inhibiteurs sélectifs de la recapture de la sérotonine, pouvant majorer le risque d'hémorragie digestive.

iii. Antalgiques opioïdes faibles (Palier II) et forts (Palier III)

Les antalgiques opioïdes faibles (opium, codéine, et tramadol) sont indiqués dans le traitement symptomatique des douleurs modérées à intenses. Dans l'entorse du genou, ils pourront être utilisés en cas de fortes douleurs, de douleurs réfractaires, et en cas d'allergies ou d'intolérance aux antalgiques du palier I. Les antalgiques opioïdes forts (morphine, oxycodone, fentanyl) sont rarement utilisés dans le traitement de l'entorse récente du genou. Cependant lors d'une prise en charge chirurgicale ils pourront être utilisés pour diminuer les douleurs post-opératoires. [87][88][86][89][90][89]



Opioïdes « Point conseil Pharmacien »



- ✗ Respecter les posologies usuelles des antalgiques opioïdes. Ils ne présentent pas vraiment de dose maximale, tant que les effets indésirables sont tolérés. Les doses butoirs, sont fréquemment indiquées par les molécules présentes, lors d'association.
- ✗ Prudence ! Plusieurs spécialités de palier II peuvent renfermer d'autres molécules en association (paracétamol, ibuprofène...). Vérifier l'utilisation concomitante de ces molécules afin d'éviter un surdosage.
- ✗ Faire preuve de vigilance avec les contre-indications des antalgiques opioïdes, sans oublier celles des molécules associées.
- ✗ Risque d'altération de la vigilance et d'augmentation de la somnolence : prudence lors de la conduite, attention au risque de chutes, potentiellement graves chez la personne âgée, éviter la consommation de boissons alcoolisées en simultanée...
- ✗ L'abus et le mésusage d'antalgiques opioïdes sont fréquents, le risque de dépendance à ces substances est non négligeable. Optimiser la prise en charge médicamenteuse de la douleur et ne pas banaliser le recours à ces médicaments.
- ✗ Attention chez le sportif : ces médicaments contiennent des substances susceptibles de rendre positifs certains tests anti-dopage.
- ✗ Prévenir les effets indésirables digestifs. Pour la constipation, prévention systématique avec des mesures hygiéno-diététiques (hydratation, fibres alimentaires, activité physique...), plus ou moins associées avec des laxatifs. Pour les nausées et vomissements, utilisation d'un antiémétique possible.

6. Traitements anti-inflammatoires locaux

Les médicaments analgésiques topiques soulagent localement la douleur de l'entorse, en présentant l'avantage de ne pas entraîner la plupart des effets indésirables associés à la voie orale du fait de leur faible passage systémique. Il existe des gels et des emplâtres contenant des anti-inflammatoires non stéroïdiens indiqués dans le traitement d'appoint des entorses pour lutter contre l'œdème et la douleur. On retrouve par exemple l'Advil Gel®, le diclofénac en gel (Voltarène®, Flector®), l'ibuprofène®, le Ketum®, le Niflugel®. [95][105][106][213]



Topiques anti-inflammatoires « Point conseil Pharmacien »



- × Privilégier une utilisation sur une courte durée.
- × Appliquer les gels en massage doux et prolongé sur la région douloureuse.
- × Penser à se laver soigneusement les mains après utilisation ; ces substances peuvent être irritantes pour les yeux et les muqueuses.
- × Ne pas appliquer ces topiques sur les muqueuses ou sous un pansement occlusif.
- × En cas d'éruption cutanée, ne pas poursuivre le traitement sans avis médical.
- × Attention à l'exposition solaire ! Ces médicaments sont susceptibles d'entraîner une photosensibilisation (surtout Kétoprofène) : il est nécessaire de couvrir la zone traitée à l'aide d'un vêtement pendant le traitement et les 15 jours qui suivent son arrêt.
- × Ne pas utiliser pendant la grossesse et chez l'enfant de moins de 15ans.

3. Traitement orthopédique

Les orthèses sont destinées, selon le modèle, à immobiliser, soutenir ou corriger partiellement le mouvement d'une articulation. Dans le cas de l'entorse du genou les orthèses sont préconisées afin de favoriser la cicatrisation ligamentaire, de soulager la douleur, et d'accompagner la reprise sportive en prévention d'une nouvelle blessure.

Les orthèses du genou appuient leur efficacité sur plusieurs propriétés. D'une part elles possèdent une action mécanique permettant le maintien et la stabilité de l'articulation. Elles placent les ligaments dans une position de repos et constituent une réelle protection contre les récives. D'autre part elle contribuent à renforcer l'effet proprioceptif. La sensibilité proprioceptive permet d'avoir conscience de la position et des mouvements de chaque segment du corps dans l'espace. Elle permet l'ajustement des contractions musculaires lors des mouvements et assure l'équilibre ainsi que le maintien de la posture, grâce à des informations relayées au système nerveux de manière inconsciente. En effet, les orthèses suivent les mouvements naturels de l'articulation et déclenchent, grâce à leur surface de contact, une stimulation des récepteurs proprioceptifs sous cutanés [214]. Pour finir, le facteur psychologique est une constante dans l'efficacité des orthèses. Elles apportent une sensation de confort et de sécurité au patient grâce à une action mécanique et antalgique qui rassurent et soulagent le patient.

a. Prise en charge orthopédique de l'entorse de stade I

Face à une entorse bénigne du genou l'immobilisation de l'articulation est facultative. Certaines orthèses ou genouillères peuvent néanmoins être utilisées et possèdent l'indication pour l'entorse de stade 1. On retrouve les orthèses élastiques simples ou genouillères simples qui possèdent une fonction de maintien du genou et améliorent la proprioception. Grâce à leur action compressive elles favorisent le drainage de l'œdème et entraîne une action antalgique.

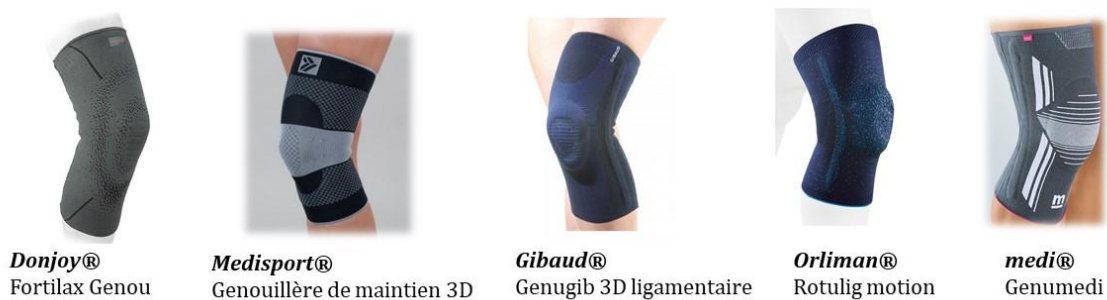

Figure 78: Exemple de genouillères élastiques [215][143][137][141][140]

Les orthèses « ligamentaires » peuvent également être préconisées lors d'une entorse de stade 1. Elles offrent un maintien supplémentaire par rapport aux genouillères souples de contention grâce à des adjonctions supplémentaires variables selon les marques. On peut retrouver des baleines latérales souples, des baleines de rigidité variable pouvant être amovibles, des sangles transversales supérieures et inférieures ou des systèmes de strapping.

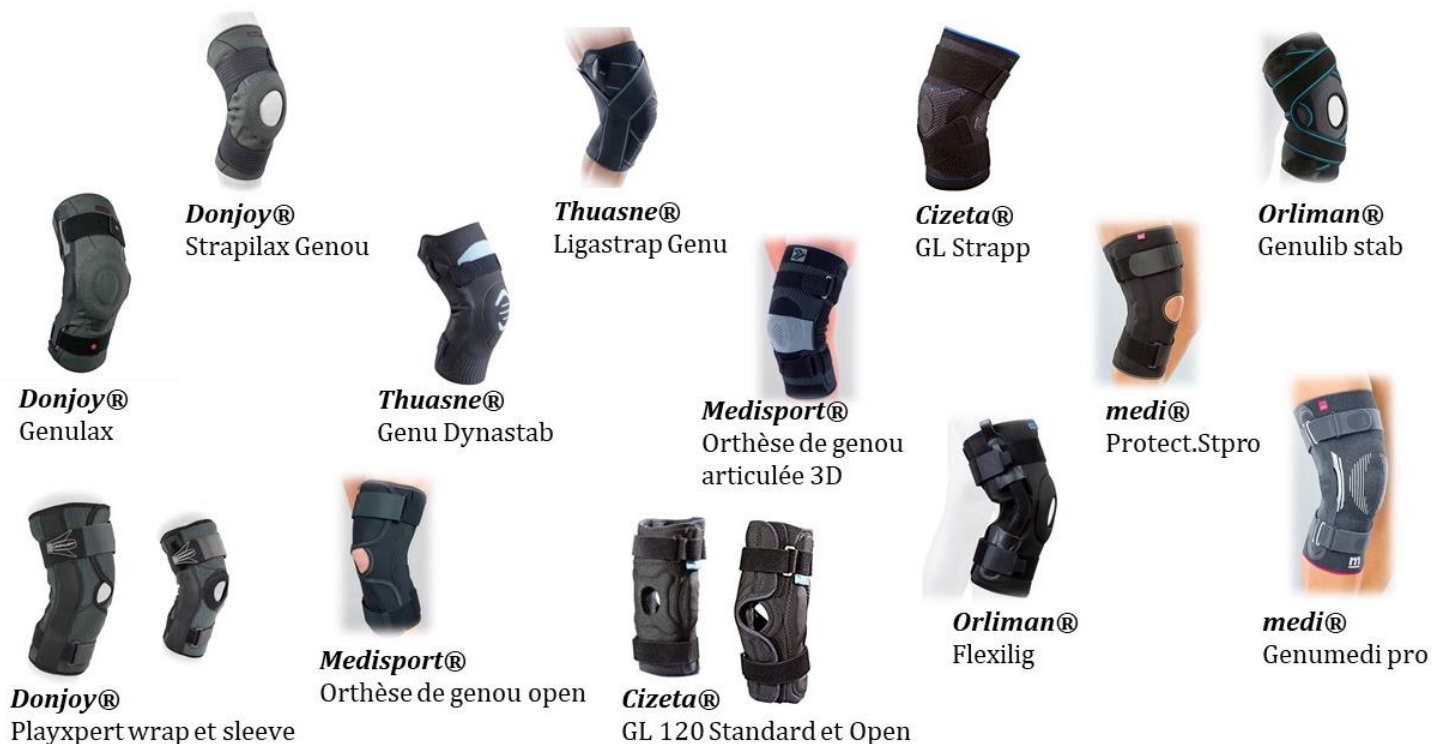

Figure 79: Exemple d'orthèses ligamentaires [215][143][137][141][140][139][138]

6. *Prise en charge orthopédique des entorses* *de stade II et III*

Face à une entorse de stade 2 ou de stade 3, le traitement orthopédique s'impose et a pour but de favoriser la cicatrisation ligamentaire par une immobilisation totale ou relative. La mise au repos de l'articulation permet également de soulager le patient. Nous avons vu précédemment les mouvements responsables d'entorses du genou. On retrouve les mouvements de varus/valgus, les mouvements de rotations interne et externe et les mouvements d'hyperflexion ou d'hyperextension dynamiques. L'immobilisation à ce stade a pour objectif de stabiliser le genou dans le plan frontal en bloquant ces mouvements pathologiques.

Pour traiter les entorses modérées à graves on retrouve deux types d'attelles d'immobilisation : les attelles articulées de genou et les attelles non articulées aussi appelées attelles de Zimmer.

Les **attelles articulées du genou** sont utilisées dans la majorité des cas d'entorse de stade 2 et 3. Elles sont proches des orthèses ligamentaires mais diffèrent néanmoins sur certains points. Elles sont généralement plus longues, les renforts latéraux sont plus rigides et elles sont souvent pourvues de quatre sangles destinées à maintenir les renforts latéraux. Les modèles les plus perfectionnés et les plus intéressants pour le traitement de ces entorses, possèdent un système de réglage permettant le contrôle de l'amplitude du mouvement. Ainsi on pourra limiter les amplitudes de flexion et d'extension en fonction de la gravité de l'atteinte. De plus elles seront évolutives puisque les amplitudes pourront être augmentées au fur et à mesure de la guérison du genou lésé. L'immobilisation peut être totale au début, en extension complète, puis permettre jusqu'à 90° de flexion plus tard tout en assurant la stabilité du genou dans le plan frontal. En bref, elles offrent une immobilisation bien plus stricte pour la mise au repos de l'articulation dans le but de favoriser la cicatrisation ligamentaire.

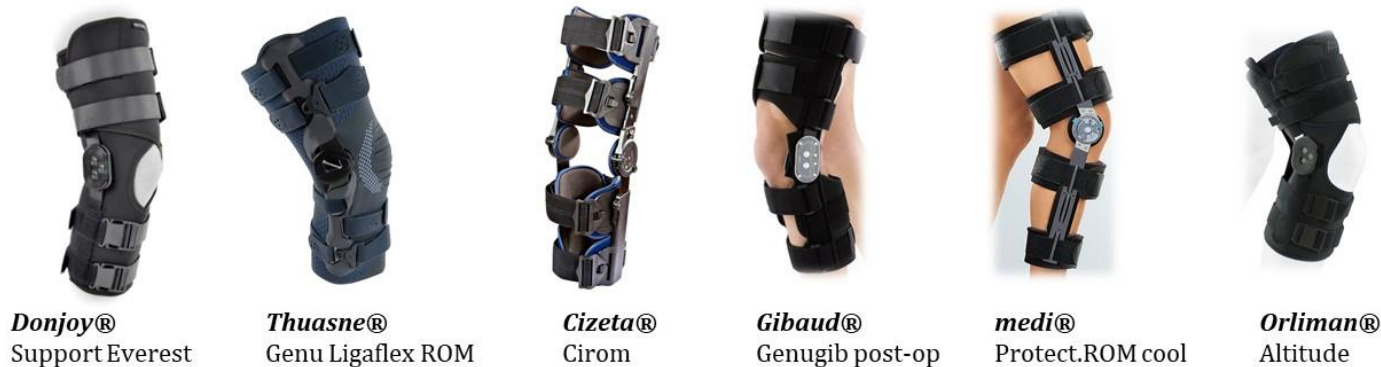

Figure 80: Attelles articulées de genou [140][139][138][137][215][143]

Toujours dans cette catégorie il existe des attelles articulées possédant un système breveté avec quatre points d'appui. Ce système est cliniquement prouvé comme étant le plus efficace pour prévenir la rotation-translation du tibia. Les quatre points d'appui constituent un dispositif capable de générer des forces s'opposant au mouvement de tiroir antérieur du tibia. Ces attelles sont donc idéales lors de lésions des ligaments croisés mais peuvent également être indiquées dans le cas d'atteintes des ligaments latéraux. Elles possèdent également un système de réglage permettant le contrôle des mouvements de flexion/extension du genou.



Figure 81: Attelles articulées de genou avec système 4 points [140][139][215]

Les **attelles non articulées type zimmer** sont utilisées en urgence lors d'un diagnostic différé d'atteinte du genou, en maintien pré ou post opératoire ou en cas de suspicion de lésions graves associées à l'entorse. On a vu précédemment que le traitement orthopédique par immobilisation stricte avec attelle rigide type zimmer expose le patient à de nombreux risques de complications vasculaires, d'amyotrophie et de raideur articulaire. Lorsqu'il ne s'avère pas strictement nécessaire, il sera abandonné au profit des attelles articulées. Il est à noter que certaines attelles articulées du genou peuvent permettre le blocage en extension complète ce qui leur offre les mêmes caractéristiques que l'attelle de zimmer dans cette position.

Les attelles de zimmer se présentent sous forme de panneaux en tissu rigide, munis de baleines latérales et postérieures prévues pour mettre la jambe en extension complète (0°) ou avec un léger flessum (20°). Suivant les modèles la fermeture se fait grâce à des velcros ou des sangles à clips. Certaines possèdent des systèmes « antiglisse » au niveau de la cuisse ou du mollet visant à diminuer la descente de l'attelle le long de la jambe. Les attelles standards sont constituées d'un seul panneau qui se décline en différentes tailles pour s'adapter aux morphologies. D'autres sont universelles et le choix de la taille sera fonction de la hauteur uniquement. Elles se composent de trois panneaux qui se superposent les uns aux autres ce qui permet de s'adapter à toutes les circonférences de jambes.

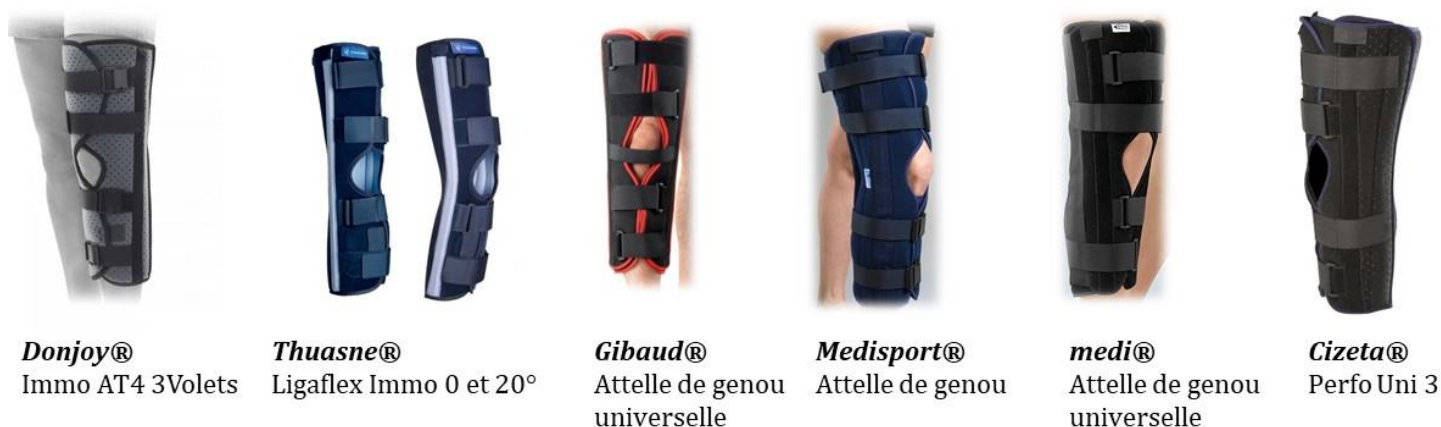

Figure 82: Attelles non articulées de genou type "Zimmer" [140][139][215][137][141][138]

c. Orthèses utilisées pour la reprise d'activité sportive

Les orthèses de genou utilisées lors de la reprise d'activité sportive apportent une aide précieuse, notamment, lorsque la stabilité du genou n'est pas parfaite. En outre elles redonnent également confiance au patient chez qui une appréhension peut subsister à la suite d'une blessure au genou. Elles autorisent la fonction de l'articulation tout en limitant les mouvements extrêmes ce qui contribue alors à la prévention des récives.

Toutes les attelles évoquées précédemment, à l'exception de l'attelle non articulée de zimmer, peuvent être utilisées pour la reprise d'activités sportives. Les attelles articulées de genou étant relativement encombrantes et rigides, leur utilisation principale, bien que possible, n'a pas lieu lors d'activités sportives. Elles seront conseillées à la suite d'une entorse grave chez des patients nécessitant un maintien maximal.

Les genouillères simples et les orthèses ligamentaires, vues dans le traitement des entorses bénignes, sont idéales pour la reprise d'activité sportive. Cependant il est indispensable que la cicatrisation ligamentaire soit faite avant de passer sur ce type d'orthèses au vu de leur maintien relatif de l'articulation. Elles offrent un maintien souple de l'articulation et améliorent la proprioception par leur action compressive. Le confort du patient sera primordial lors du choix de ces orthèses pour qu'il soit le plus à l'aise possible dans sa pratique sportive. Cependant il faudra se méfier du risque de dépendance avec ces orthèses et conseiller au patient d'abandonner leur utilisation dès lors que l'articulation redeviendra assez stable.



Traitement orthopédique « Point conseil Pharmacien »



- ✗ Le choix de l'orthèse est primordial, et doit se faire en collaboration avec le médecin et le patient. Ne pas hésiter à appeler le médecin si on a un doute sur l'orthèse choisie.
- ✗ La prise de mesure est nécessaire et varie avec le fabricant et le type d'orthèse. La plupart du temps on mesure la circonférence de la cuisse ou du genou.
- ✗ L'essayage de l'orthèse est CAPITAL ! En pratique la prise de mesure ne suffit pas toujours pour un appareillage adapté. Il est également indispensable de s'assurer que le patient est capable de la mettre correctement seul, et de lui expliquer si nécessaire.
- ✗ Suivant le stade de l'entorse, il est important de rappeler au patient de porter l'orthèse en continu de jour comme de nuit.
- ✗ Insister sur l'intérêt du port de l'orthèse pendant toute la période conseillée. Un retrait précoce de celle-ci pourrait entraîner une mauvaise cicatrisation ligamentaire ainsi que des complications.
- ✗ Rappeler au patient de surélever sa jambe au repos et de glacer autant que possible son genou. L'orthèse pourra être retirée momentanément pour le glaçage.
- ✗ Sauf dans certains cas de blessures très graves, on peut ôter l'orthèse le temps de la toilette en faisant preuve d'une extrême vigilance pour ne pas aggraver la blessure.
- ✗ Le lavage des orthèses s'effectue de préférence à la main avec de l'eau et du savon. Le séchage doit se faire à l'air libre.
- ✗ Ne pas hésiter à proposer des cannes anglaises en cas de suspicion de blessure grave ou en cas de très fortes douleurs.

[154][153][215][143][137][141][140][139][138][216]

4. Traitements alternatifs : Homéopathie, Phytothérapie, Aromathérapie

L'époque actuelle est profondément marquée par la recherche d'une vie plus saine, d'un retour à la nature, aux valeurs essentielles. De nombreuses personnes ont tendance à se rapprocher des méthodes naturelles pour se soigner. La phytothérapie, l'aromathérapie et l'homéopathie apparaissent comme la réponse idéale face à des patients en quête de médecines douces et naturelles. A la suite d'une entorse du genou ces alternatives peuvent se révéler efficaces pour diminuer les douleurs et favoriser la récupération. Le conseil de ces thérapeutiques par le pharmacien d'officine sera adapté selon le profil du patient, mais ne dispense en aucun cas de l'utilisation d'une orthèse pour la cicatrisation ligamentaire et de la mise en place du protocole GREC à la suite de la blessure.

En **HOMEOPATHIE**, on peut conseiller la prise concomitante de 4 souches homéopathiques. Prendre, toutes les heures pendant 48h puis 3 fois par jour :

- 5 granules d'Arnica montana en 9CH : pour calmer les douleurs et empêcher ou limiter la formation d'un hématome
- 5 granules d'Apis mellifica en 9CH : pour réduire l'œdème et l'inflammation, face à une articulation gonflée, rosée et chaude dont la douleur est diminuée par le froid
- 5 granules de Bryonia en 9CH : pour réduire la douleur et l'inflammation face à une articulation chaude, gonflée et sensible au moindre mouvement
- 5 granules de Ruta gravéolens en 9CH : pour les traumatismes ligamentaires avec sensation de brisure ou de raideur, améliorée par le mouvement, grâce à ses propriétés assouplissantes

En traitement local on pourra conseiller d'utiliser un gel à base d'arnica 2 à 3 fois par jour sur les zones douloureuses non lésées. [217]

En **PHYTOTHERAPIE**, pour traiter la phase de crise, on peut conseiller l'utilisation de plantes anti-inflammatoires telles que l'ananas qui contient de la bromélaïne (une gélule 3 fois par jour), l'Harpagophytum (1 gélule 3 fois par jour au moment des repas), le saule blanc (1 gélule matin et soir au moment des repas) ou la reine des près (1 gélule 3 fois par jour au moment des repas).

Des traitements de fond visant à prévenir les récurrences peuvent être conseillés pendant 3 ou 4 mois pour renforcer l'articulation et les ligaments. La prêle par exemple, plante reminéralisante, peut être conseillée pour accélérer la consolidation des fractures et la récupération des ligaments après une entorse. Le bambou, le lithothamne ou encore la spiruline peuvent également être conseillés.

En **AROMATHERAPIE**, on peut conseiller l'huile essentielle d'Hélichryse italienne connue pour ses vertus anti-hématome très puissante, anti-coagulante, anti-inflammatoire et cicatrisante. Elle peut s'utiliser pure en usage externe à raison de 3 gouttes 2 fois par jour, le plus tôt possible après le traumatisme. Elle peut être ajoutée dans un topique à base d'arnica (2 gouttes, 3 fois par jour). Elle peut également être mélangée à d'autres huiles essentielles comme par exemple avec la menthe poivrée pour une formule anti-œdémateuse et anti-inflammatoire (2 gouttes hélichryse + 1 goutte menthe poivrée + 3 gouttes d'huile végétale d'arnica).

L'huile essentielle de Gaulthérie pourra également être utilisée pour ses propriétés antalgiques et anti-inflammatoires seule ou en association à d'autres huiles essentielles. Pour une entorse on peut conseiller de mélanger 1 à 3 gouttes de gaulthérie avec une huile végétale de calophylle ou d'arnica, en massage, jusqu'à 3 fois par jour.[218][219]

VIII. Autres traitements de l'entorse du genou

1. Chirurgie

Lors d'une entorse grave du genou, une prise en charge chirurgicale peut s'envisager. Elle s'utilise dans la plupart des cas lors d'une rupture du ligament croisé antérieur. Cependant toute lésion du ligament croisé antérieur ne nécessite pas automatiquement de reconstruction chirurgicale. Comme vu précédemment, l'intervention à un stade précoce n'est pas conseillée, il semble souhaitable de la différer afin de réduire les complications thrombo-emboliques et l'enraidissement articulaire.

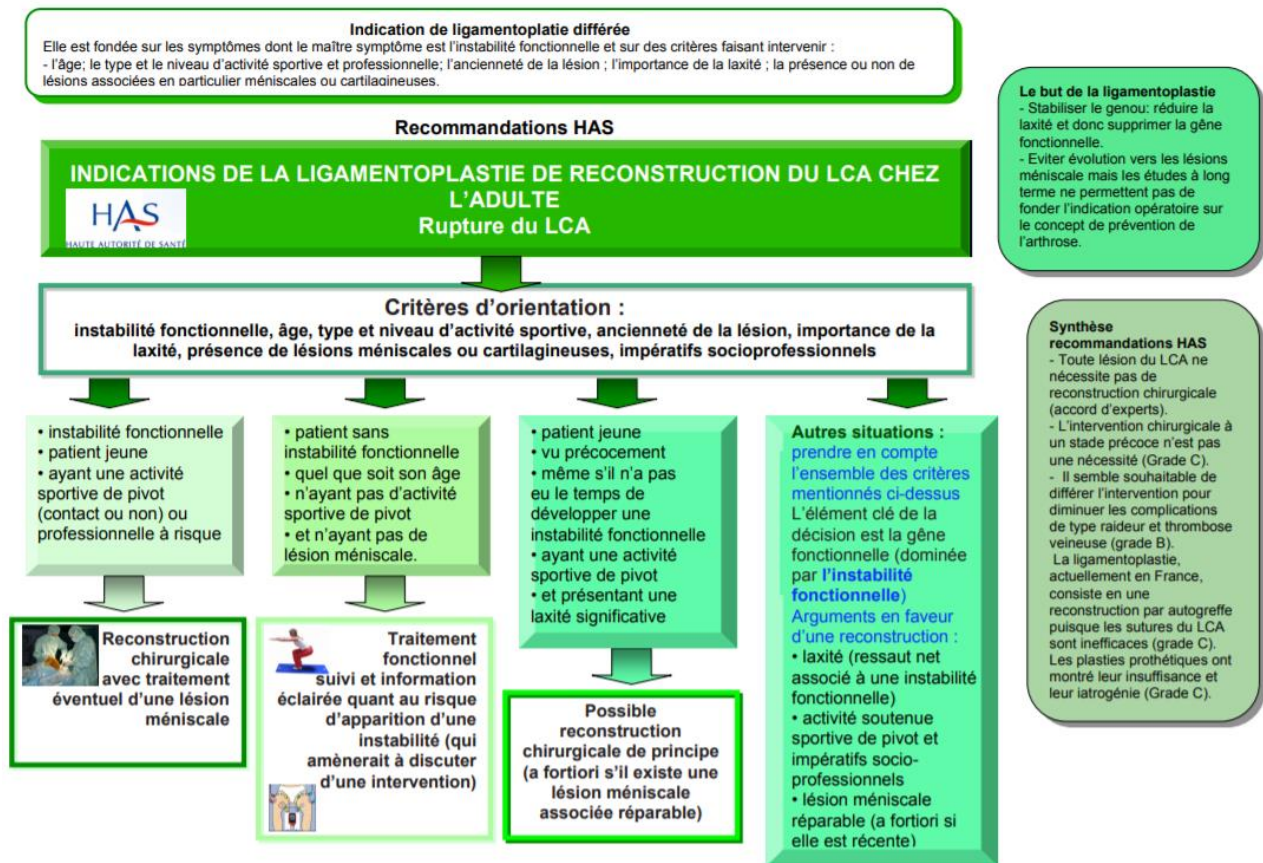


Figure 83: Recommandations de la Haute Autorité de Santé pour la reconstruction du ligament croisé antérieur [172]

Une prise en charge chirurgicale a pour but de restaurer la stabilité du genou blessé pour que le patient puisse retrouver ses capacités physiques et sportives. Les moyens thérapeutiques utilisés ont beaucoup évolué ces dernières années. La suture directe du ligament croisé antérieur et le remplacement du ligament par prothèse ligamentaire ont été abandonnés en raison de résultats insuffisants ou d'effets secondaires invalidants.

De nos jours la technique chirurgicale utilisée est la ligamentoplastie. Elle consiste en une reconstruction par autogreffe du ligament croisé antérieur, c'est-à-dire par une greffe prélevée directement sur le sujet opéré visant à remplacer le ligament déchiré. Plusieurs greffes peuvent être utilisées lors d'une ligamentoplastie. La greffe du tendon rotulien est l'intervention classique, la plus fréquemment pratiquée. Il s'agit de la technique de Mac Intosh au tendon rotulien ou de la technique de Kenneth Jones. Ce type d'intervention offre d'excellents résultats en terme de stabilité, mais les possibles séquelles douloureuses au niveau du tendon rotulien ou de la rotule restent un inconvénient dans cette technique. Une autre technique, connue sous le nom d'opération de Mac Intosh au fascia lata, consiste à utiliser comme greffon une bandelette du fascia

lata. Elle présente de bons résultats mais a pour inconvénient la présence d'une grande cicatrice sur la face externe de la cuisse et du genou. Enfin la technique de DIDT peut être utilisée. Elle utilise les tendons de la « patte d'oie » du muscle Droit Interne et du muscle Demi Tendineux, d'où son nom. Cette technique a l'avantage d'obtenir un nouveau ligament croisé solide et d'éviter les douleurs résiduelles ultérieures au niveau du tendon rotulien. L'utilisation de l'arthroscopie au cours de ces interventions permet de limiter la taille des cicatrices et de traiter dans le même temps opératoire de possibles lésions méniscales.

En tant que pharmacien d'officine notre rôle est assez limité à ce stade. Cependant les conseils pré opératoires et post opératoires peuvent être rappelés à notre patient. En effet, en amont de l'opération, le patient se rend automatiquement à la pharmacie avec son ordonnance prescrite lors de la consultation pré opératoire. Ceci nous permet d'établir un dialogue avec le patient, d'appuyer les consignes délivrées par le chirurgien et par conséquent de contribuer à la bonne observance du patient pour un rétablissement optimal.

En pré-op il est important de rappeler au patient de procéder à une épilation complète du membre opéré à l'aide d'une tondeuse ou d'une crème dépilatoire. L'utilisation d'un rasoir est formellement contre indiqué. On rappelle également au patient qu'il doit procéder à une douche antiseptique, généralement la veille et le matin de l'intervention. L'antiseptique devra être utilisé sur l'intégralité du corps ainsi que sur les cheveux.

L'ordonnance obtenue lors de la consultation pré-opératoire contient tout le panel nécessaire à la prise en charge post opératoire du patient. On peut retrouver des antalgiques, des anti-inflammatoires, des bas de compression, des cannes anglaises, une orthèse, des anti-coagulants etc. Le pharmacien devra rappeler les bonnes pratiques d'utilisation des médicaments mais aussi les consignes à suivre lors du retour au domicile après l'intervention. [220][221]



Consignes à respecter en post-opératoire

« Point conseil Pharmacien »



- ✦ Bien respecter le temps de repos à la maison indiqué par le chirurgien. L'objectif est de limiter l'œdème et faciliter la résorption de l'hématome.
- ✦ Eviter les stations debout prolongées, éviter de piétiner et rester le plus possible le membre surélevé pour améliorer le retour veineux.
- ✦ Privilégier la toilette à l'aide d'un gant pour ne pas mouiller le membre opéré et le pansement. Les douches sont possibles uniquement si le pansement est refait juste après.
- ✦ Porter les bas de compression, principalement du côté opéré, le jour et la nuit s'il est bien toléré la première semaine. Il est souvent nécessaire de les garder la journée pendant quelques semaines. Lors de la délivrance des bas bien expliquer au patient les techniques pour les mettre et les enlever ainsi que la manière de les laver.
- ✦ L'appui est autorisé avec des béquilles. La marche se fait en appuyant au maximum pour faciliter le drainage et limiter la sensation de jambes lourdes. Les béquilles sont conservées tant que le verrouillage du genou en extension n'est pas obtenu. C'est souvent le kinésithérapeute ou le chirurgien qui autorise la marche sans béquilles.
- ✦ Glacer le genou au maximum : 10 à 30min toute les 3 à 4h pendant 1 à 2 semaines.
- ✦ Bien prendre ses antalgiques en systématique les premiers jours aux bonnes posologies.
- ✦ Le port d'une attelle n'est pas systématique, le genou réparé étant solide, elle n'a qu'une valeur antalgique. On conseille de la porter la nuit pour éviter les douleurs dues à des faux mouvements et en extérieur.
- ✦ Préconiser l'auto rééducation en bougeant et réactivant musculairement son genou. Ne pas porter l'attelle 24h/24h. Mobiliser le genou en flexion et travailler le réveil du quadriceps en le contractant régulièrement.

2. Kinésithérapie

Aujourd'hui, la kinésithérapie reste l'élément incontournable dans la prise en charge de l'entorse du genou. Elle permet au patient de retrouver une articulation mobile, indolente et stable. La prise en charge de l'entorse du genou a beaucoup évolué ces dernières années. Le traitement orthopédique à proprement parler a été abandonné au profit de thérapeutiques plus conservatrices plus adaptées à la cicatrisation ligamentaire tout en diminuant les complications associées à une immobilisation stricte. La prise en charge fonctionnelle ne consiste pas à faire l'impasse sur la cicatrisation des tissus, au contraire, la mise en tension douce et répétée des tissus par le rodage articulaire, le travail musculaire et la mise en charge sont des éléments bénéfiques pour la guérison du patient.

La kinésithérapie est indiquée si le traitement est fonctionnel et orthopédique, mais aussi, avant et immédiatement après une opération en cas de traitement chirurgical. La rééducation précoce vise à limiter tant que possible le déconditionnement musculaire, articulaire, sensitivo-moteur et sportif puis à stabiliser le genou dans les trois plans de l'espace en accordant une place centrale à la rééducation proprioceptive du genou. Les techniques utilisées en rééducation sont nombreuses et constituent une discipline à part entière. A titre d'exemple on retrouve dans la prise en charge par le kinésithérapeute : l'électrothérapie antalgique couplée aux techniques de renforcement du quadriceps, des massages décontracturants, à visée circulatoire ou des massages des cicatrices, une mobilisation passive et active du genou, une rééducation à la marche, un renforcement des muscles visant à stabiliser le genou (quadriceps, ischios jambiers), un travail de proprioception, un travail sur la stabilité active du genou etc. [222][223]

CONCLUSION GÉNÉRALE

L'arthrose et les entorses sont des pathologies extrêmement fréquentes dans la population générale. L'articulation du genou, particulièrement vulnérable, est, dans de nombreux cas, la cible de ces pathologies. Une connaissance approfondie est la clé d'une bonne prise en charge face à ces atteintes presque « banales ». Cette thèse a pour but d'enrichir nos connaissances en la matière, ce qui constitue un bon outil sur le terrain.

Bien qu'articulaires, ces pathologies peuvent entraîner un fort retentissement sur la qualité de vie de nos patients. De ce fait elles ne doivent pas être négligées, au même titre que les autres maladies. Les conseils prodigués par le pharmacien seront indispensables pour une bonne prise en charge thérapeutique, qui se doit d'être précoce pour les entorses et adaptée pour la gonarthrose. Notre objectif principal face à un patient souffrant de gonarthrose est le soulagement de la douleur afin d'améliorer sa qualité de vie. Face à un patient souffrant d'une entorse au genou, une prise en charge rapide et de qualité permettra au patient un bon rétablissement et de limiter les récurrences qui s'accompagnent souvent de douleurs chroniques sur le long terme.

Dans cette prise en charge, le pharmacien travaille en coopération permanente avec les autres corps de métier tout aussi indispensables. Les mesures hygiéno-diététiques, les traitements médicamenteux, les médecines douces ou alternatives offrent tout un panel de solutions à conseiller à nos patients. Le pharmacien va venir renforcer la thérapeutique par son savoir. De plus, la qualité d'un pharmacien ne réside pas uniquement dans les compétences théoriques qu'il détient, mais également dans son écoute et dans l'empathie dont il peut faire preuve. En effet, le soutien psychologique apporté à une personne qui souffre est primordial et ne doit pas être négligé. Par ces actions, il joue un rôle indispensable dans l'efficacité thérapeutique en renforçant l'adhésion et la confiance du patient.

La connaissance, le conseil, l'écoute, l'empathie, associés à l'accompagnement et la sensibilisation du patient constituent à mes yeux une priorité pour tout pharmacien d'officine.

RÉFÉRENCES BIBLIOGRAPHIQUES

- [1] « Arthrose : maladie chronique et affection dégénérative qui touche le cartilage ». <https://www.stop-arthrose.org/qu-est-ce-que-l-arthrose> (consulté le sept. 21, 2019).
- [2] A. Bianchi, « Arthrose : régénérer le cartilage du genou au lieu d'opérer », *The Conversation*. <http://theconversation.com/arthrose-regenerer-le-cartilage-du-genou-au-lieu-doperer-68119> (consulté le sept. 21, 2019).
- [3] Troa, « Orthosud Montpellier | Anatomie du genou ». <http://www.orthosudmontpellier.com/les-pathologies/genou/anatomie-du-genou.html> (consulté le sept. 21, 2019).
- [4] *UE5 PACES - Organisation des appareils et systèmes: Aspect morphologiques et fonctionnels généraux. Edition 2012.* .
- [5] « Cours UE2 PACES : Les tissus conjonctifs squelettiques spécialisés ; le cartilage et l'os. » .
- [6] « Arthrose - Cours Université Médicale Virtuelle Francophone » . .
- [7] « FMPMC-PS - Histologie : les tissus - Niveau PAES ». <http://www.chups.jussieu.fr/polys/histo/histoP1/squelet.html> (consulté le sept. 22, 2019).
- [8] « McKINLEY M.P, DEAN O'LOUGHLIN V, STOUTER BIDLE T. Anatomie et physiologie : une approche intégrée. Edition Maloine ; 2014. » .
- [9] C. Steltzlen et C. Versailles, « Anatomie et biomécanique du ménisque », p. 27.
- [10] S. Evelinger, X. Dufour, et A. Cerioli, « Point d'anatomie. Focus sur les ménisques : l'anatomie au service de la clinique », *Kinésithérapie Rev.*, vol. 18, n° 193, p. 27-30, janv. 2018, doi: 10.1016/j.kine.2017.11.005.
- [11] « Les Ménisques du Genou - A quoi servent-ils, comment en prendre soin ? » <http://meunier-osteopathe-toulouse.fr/osteopathie-cat/menisques/> (consulté le oct. 03, 2019).
- [12] « Science direct - FUNCTIONAL ANATOMY AND BIOMECHANICS OF THE MENISCUS » . .
- [13] « L'arthrose : Causes, Symptômes, Prévention et Traitement de l'arthrose », *Dr Michael Desbiens, Chiropraticien*. <https://chiroste-foy.com/arthrose/> (consulté le sept. 08, 2020).
- [14] « Articulations du membre inférieur: Capsule articulaire du genou ». <http://www.inferieurarticulations.net/capsule-articulaire-du-genou.html> (consulté le oct. 05, 2019).
- [15] « Collège Français des Enseignants en rhumatologie. Connaissances et pratique en rhumatologie. 4 ème édition Elsevier Masson, 2011 » . .

- [16] « Docteur Bruno Lévy | Rupture du Ligament Croisé Antérieur - Docteur Bruno Lévy ». <http://docteurbrunolevy.com/chirurgie/rupture-du-ligament-croise-anterieur/> (consulté le oct. 01, 2019).
- [17] « Positionnement des Tunnels (haut débit) ». <http://www.genou.com/didt/tunnelshd.htm> (consulté le sept. 08, 2020).
- [18] *Physiologie articulaire : Membre inférieur 5ème édition I.A. KAPANDJI.* .
- [19] « Exercice et musculation ischio | Prépa Physique », *Préparation physique football*, nov. 03, 2018. <https://www.prepa-physique.net/exercice-ischio/> (consulté le sept. 08, 2020).
- [20] « Centre du Genou du Québec : Comprendre le Genou ». <http://www.centredugenou.com/douleur-au-genou/anatomie-et-fonction-du-genou/> (consulté le oct. 04, 2019).
- [21] « Poly DU orthopédie pratique : Anatomie biomécanique du genou - Université de pharmacie et médecine de France-Comté - Docteur MICHEL et Docteur PARRATTE ». .
- [22] « Poly DU orthopédie pratique : Le genou - Université de pharmacie et médecine de Franche-Comté - Docteur BEVALOT ». .
- [23] « tendinite-anterieur-de-l-appareil-extenseur-du-genou.pdf ». Consulté le: sept. 08, 2020. [En ligne]. Disponible sur: <https://www.prothese-genou.com/pdf/tendinite-anterieur-de-l-appareil-extenseur-du-genou.pdf>.
- [24] « Le biceps fémoral », *étirements et bandage fonctionnel*, nov. 28, 2016. <https://deltoideinfraepineuxbicepsfemoral.wordpress.com/2016/11/28/le-biceps-femoral/> (consulté le sept. 08, 2020).
- [25] U. F. O. Themes, « 14: Traitement des stabilisateurs actifs | Medicine Key ». <https://clemedicine.com/14-traitement-des-stabilisateurs-actifs/> (consulté le sept. 08, 2020).
- [26] « insertion muscle gastrocnémien – Recherche Google ». https://www.google.com/search?q=insertion+muscle+gastrocn%C3%A9mien&sxsrf=ALeKk003QQRsejRS0Nkgz8FvC2EdPeiqPA:1599557454144&source=lnms&tbm=isch&sa=X&ved=2ahUKewiw5ufun9nrAhXq0eAKHRnlCD8Q_AUoAXoECA8QAw&biw=1536&bih=722#imgrc=7HFszJsx9orsBM (consulté le sept. 08, 2020).
- [27] M. Bouvard, C. Marion, A. Lippa, et M. Montaudon, « Anatomie et tendinopathie patellaire : un malentendu », *J. Traumatol. Sport*, vol. 35, n° 4, p. 231-239, déc. 2018, doi: 10.1016/j.jts.2018.10.001.
- [28] M. Shahabpour, N. DeMeyere, M. DeMaeseneer, P. David, F. DeRidder, et T. Stadnik, « Anatomie normale du genou en imagerie par résonance magnétique », *EMC - Radiol.*, vol. 2, n° 2, p. 165-182, mai 2005, doi: 10.1016/j.emcrad.2004.12.001.
- [29] « INNERVATION DES MUSCLES ISCHIO-JAMBIERS - PDF ». <https://docplayer.fr/21503896-Innervation-des-muscles-ischio-jambiers.html> (consulté le oct. 07, 2019).

- [30] « Les tendons : Lésions traumatiques- Science directe ».
- [31] E. Masson *et al.*, « Rupture du tendon distal du biceps fémoral au FC Girondins-de-Bordeaux », *J. Traumatol. Sport*, vol. 35, n° 1, p. 44-54, mars 2018, doi: 10.1016/j.jts.2017.12.005.
- [32] « tenseur du fascia lata - Recherche Google ». https://www.google.com/search?q=tenseur+du+fascia+lata&sxsrf=ALeKk030keJiuCQ7FabDNUMe5Dd04EiR0Q:1599557569673&source=lnms&tbm=isch&sa=X&ved=2ahUKEwjPs_OloNnrAhVCA2MBHegSDUcQ_AUoAXoECBMQAw&biw=1536&bih=722#imgrc=xiSwqQsR6kSW2M (consulté le sept. 08, 2020).
- [33] M. J. Lespasio, N. S. Piuzzi, M. E. Husni, G. F. Muschler, A. Guarino, et M. A. Mont, « Knee Osteoarthritis: A Primer », *Perm. J.*, vol. 21, sept. 2017, doi: 10.7812/TPP/16-183.
- [34] « Arthrose du genou - Améli.fr ». <https://www.ameli.fr/assure/sante/themes/arthrose-genou/definition-facteurs-favorisants> (consulté le sept. 18, 2019).
- [35] « Site officiel de l'AFLAR - Association anti-rhumastismale ». <http://www.aflar.org/> (consulté le sept. 18, 2019).
- [36] « Arthrose INSERM », *Inserm - La science pour la santé*. <https://www.inserm.fr/information-en-sante/dossiers-information/arthrose> (consulté le sept. 17, 2019).
- [37] « Qu'est-ce que l'arthrose? », *Sanofi Arthrose*. <https://www.sanofi-arthrose.fr/larthrose-en-detail/> (consulté le sept. 16, 2020).
- [38] « Une journée entièrement consacrée à l'arthrose - Site officiel de l'AFLAR - Association anti-rhumastismale ». <http://www.aflar.org/une-journee-entierement-consacree-a-l> (consulté le sept. 18, 2019).
- [39] « Arthrose, vieillissement et consultations : les chiffres officiels ». <https://www.stop-arthrose.org/l-arthrose-en-chiffres> (consulté le sept. 18, 2019).
- [40] « Facteurs et pratiques à risques de l'arthrose ». <https://www.stop-arthrose.org/les-facteurs-de-risques> (consulté le sept. 19, 2019).
- [41] « Douleur de l'arthrose : symptômes, traitement, définition - docteurclic.com ». <https://www.docteurclic.com/maladie/douleur-de-l-arthrose.aspx> (consulté le sept. 16, 2020).
- [42] J. Sellam, « De l'arthrose aux arthroses : une nouvelle vision phy-siopathologique », *Bull. Académie Natl. Médecine*, vol. 202, n° 1-2, p. 139-152, janv. 2018, doi: 10.1016/S0001-4079(19)30347-4.
- [43] F. Rannou, J. Sellam, et F. Berenbaum, « Physiopathologie de l'arthrose : conceptions actuelles », *Presse Médicale*, vol. 39, n° 11, p. 1159-1163, nov. 2010, doi: 10.1016/j.lpm.2010.09.001.

- [44] « Qu'est-ce que l'arthrose ? » http://www.rhumatologie.asso.fr/04-Rhumatismes/grandes-maladies/0B-dossier-arthrose/A0_definition.asp (consulté le oct. 10, 2019).
- [45] E. E. Hayek, C. Chauvet, et F. Rannou, « Cartilage articulaire, stress mécanique et arthrose », *MISE AU POINT*, p. 5.
- [46] « L'arthrose - Centre Hospitalier Universitaire (CHU) de Toulouse ». <https://www.chu-toulouse.fr/-l-arthrose-> (consulté le sept. 16, 2020).
- [47] « L'os sous chondral - Faculté de Médecine et de Maïeutique Lyon Sud - Charles Mérieux ». https://lyon-sud.univ-lyon1.fr/servlet/com.univ.collaboratif.util.LectureFichiergw?ID_FICHER=1320397716633 (consulté le oct. 11, 2019).
- [48] A. Boudenot, « Caractérisation de l'os sous chondral: du traumatisme du genou à la gonarthrose: étude chez l'homme et dans un modèle expérimental: effets de l'activité physique », p. 333.
- [49] « Définition, diagnostic et traitements d'une ostéophytose ». <http://www.novia-sante.fr/information-sante/osteophytose.html> (consulté le oct. 11, 2019).
- [50] D. Godefroy, B. Rousselin, et L. Sarazin, « La hanche dégénérative », </data/revues/02210363/v92i6/S0221036311002046/>, juin 2011, Consulté le: oct. 13, 2019. [En ligne]. Disponible sur: <https://www.em-consulte.com/en/article/298862>.
- [51] « STOP arthrose - Diagnostic et particularités ». Consulté le: oct. 11, 2019. [En ligne]. Disponible sur: https://www.stop-arthrose.org/IMG/pdf/images_d_arthrose_diagnostic_et_particularites.pdf.
- [52] P. M. Perrigot, « DIPLÔME INTER-UNIVERSITAIRE DE MÉSOTHÉRAPIE », p. 19.
- [53] « Gonarthrose : Symptômes et traitement de l'arthrose du genou – Arthrolink ». <https://www.arthrolink.com/fr/diagnostic/patient-virtuel/genou-les-symptomes-de-la-gonarthrose> (consulté le oct. 20, 2019).
- [54] « Echelles quantitatives et qualitatives pour mesurer la douleur liée à l'arthrose ». <https://www.stop-arthrose.org/mesurez-votre-douleur> (consulté le oct. 23, 2019).
- [55] G. Hawker, « Evaluer cliniquement la douleur articulaire et la fonction », p. 3, 2016.
- [56] « Indice WOMAC ». <http://www.rhumato.info/fiches-pratiques2/148-arthrose/1572-indice-womac> (consulté le oct. 23, 2019).
- [57] « Arthrose : Évaluer la douleur avec "OASIS" », *Conseil dépendance*, nov. 14, 2016. <https://www.conseildependance.fr/arthrose-evaluer-douleur-oasis/> (consulté le oct. 23, 2019).
- [58] A.-P. Trouvin et S. Perrot, « Douleur dans l'arthrose : comprendre les mécanismes pour améliorer la prise en charge », *Rev. Rhum.*, vol. 85, n° 4, p. 324-330, juin 2018, doi: 10.1016/j.rhum.2017.12.002.

- [59] « Vivre avec l'Arthrose entraîne une baisse de la qualité de vie ». <https://www.arthrolink.com/fr/dossiers-arthrose/tous-les-dossiers/arthrose-qualite-de-vie> (consulté le oct. 27, 2019).
- [60] « Examens à réaliser », *Mon arthrose*. <http://www.mon-arthrose.com/arthrose-de-la-hanche/examens-realiser/> (consulté le oct. 27, 2019).
- [61] « Indice Algo Fonctionnel Lequesne », *JIM.fr*, 00:00:00+02. http://www.jim.fr/e-docs/indice_algo_fonctionnel_lequesne_145378/document_appli.phtml (consulté le oct. 27, 2019).
- [62] « Indice algo-fonctionnel de Lequesne pour le genou.pdf ». Consulté le: sept. 16, 2020. [En ligne]. Disponible sur: <http://www.antalvite.fr/pdf/Indice%20algo-fonctionnel%20de%20Lequesne%20pour%20le%20genou.pdf>.
- [63] « Index de WOMAC.pdf ». Consulté le: sept. 16, 2020. [En ligne]. Disponible sur: <http://www.antalvite.fr/pdf/Index%20de%20WOMAC.pdf>.
- [64] G. Flessum Lachman, Marche, Déboîtement, Synovite, Boiterie, « EXAMEN CLINIQUE DU GENOU - ppt video online télécharger ». <https://slideplayer.fr/slide/9106704/> (consulté le sept. 16, 2020).
- [65] « Arthrose du genou | Équilibre ». <https://equilibre.net/portail-sante/douleurs-aux-genoux/arthrose-du-genou/> (consulté le sept. 16, 2020).
- [66] « Epidémiologie, diagnostic et diagnostic différentiel, examens et documentation ».
- [67] « Symptômes et bilan d'une gonarthrose ». <https://www.ameli.fr/assure/sante/themes/arthrose-genou/symptomes-diagnostic> (consulté le nov. 06, 2019).
- [68] « Le diagnostic de l'arthrose », *Sanofi Arthrose*, juin 06, 2014. <https://www.sanofi-arthrose.fr/larthrose-en-detail/> (consulté le oct. 23, 2019).
- [69] « GONARTHROSE Cours Externes 20162.pdf ». Consulté le: nov. 06, 2019. [En ligne]. Disponible sur: https://cours-examens.org/images/An_2016_1/Etude%20Superieures/Medecine/Alger/Locomoteur/GONARTHROSE Cours Externes 20162.pdf.
- [70] D. A. Ruysen-Witrand, « Sémiologie genoux », p. 26, 2012.
- [71] « Centre d'imagerie Ostéo-Articulaire | Clinique du sport de Bordeaux ». <http://www.image-echographie.net/?r=5&ssr=22&a=1226> (consulté le sept. 16, 2020).
- [72] « ARTHROSE », *Dr Rémi : chirurgien orthopédiste à Toulouse*. <http://www.docteur-remi.fr/arthrose/> (consulté le nov. 21, 2019).
- [73] « Diagnostic arthrose : quels examens pour diagnostiquer l'arthrose ? Arthrolink ». <https://www.arthrolink.com/fr/maladie/connaitre-l-arthrose/les-signes-cliniques#targetText=Les%20signes%20radiologiques%20servent%20%C3%A0,osseuses%20autour%20de%20l'articulation> (consulté le nov. 17, 2019).
- [74] *Médecins : Comment poser le diagnostic d'arthrose | Laboratoires Arthrolink.com / Revue du praticien.* .

- [75] R. Theiler, « Arthrose - Epidémiologie, diagnostic et diagnostic différentiel, examens et documentation », *Forum Méd. Suisse – Swiss Med. Forum*, juin 2002, doi: 10.4414/fms.2002.04549.
- [76] COFER, *Rhumatologie: Réussir les ECNi*. Elsevier Health Sciences, 2018.
- [77] « Le radiologue et la gonarthrose ». Consulté le: nov. 21, 2019. [En ligne]. Disponible sur: <https://www.aquae-officiel.fr/wp-content/uploads/2017/11/JMGD-2018-imagerie-gonarthrose.pdf>.
- [78] « VIDAL - Gonarthrose, coxarthrose - Prise en charge ». https://www.vidal.fr/recommandations/1586/gonarthrose_coxarthrose/prise_en_charge/ (consulté le avr. 16, 2020).
- [79] C. Thurel, « Le médecin généraliste face aux... douleurs de l'arthrose », *Douleurs Eval. - Diagn. - Trait.*, vol. 9, n° 6, p. 311-314, déc. 2008, doi: 10.1016/j.douler.2008.09.009.
- [80] « Recommandations de l'EULAR pour le traitement de la gonarthrose », p. 1.
- [81] « Code de déontologie », *calameo.com*. <https://www.calameo.com/read/0024493953009f087bf17> (consulté le juin 05, 2020).
- [82] *Code de la santé publique - Article L1110-5*, vol. L1110-5. .
- [83] « B04- Douleur - prise en charge medicamenteuse.pdf ». Consulté le: avr. 23, 2020. [En ligne]. Disponible sur: http://www.medecine.ups-tlse.fr/DCEM2/module6/soins_paliatifs/MODULE_II/B04-%20Douleur%20-%20prise%20en%20charge%20medicamenteuse.pdf.
- [84] « UE douleur et inflammation - Chimie thérapeutique des antalgiques et anti-inflammatoires - Professeur Nuhrich ».
- [85] « Arthrose : le paracétamol en 1re intention lors des crises douloureuses », *Haute Autorité de Santé*. https://www.has-sante.fr/jcms/pprd_2974704/fr/arthrose-le-paracetamol-en-1re-intention-lors-des-crisis-douloureuses (consulté le avr. 18, 2020).
- [86] « Cours 3ème année - Douleur et inflammatoir - Faculté de Pharmacie de Bordeaux ».
- [87] « VIDAL : Base de données médicamenteuse pour les prescripteurs libéraux », *VIDAL*. <https://www.vidal.fr/> (consulté le avr. 19, 2020).
- [88] « antalgiques.pdf ». Consulté le: avr. 26, 2020. [En ligne]. Disponible sur: http://www.medecine.ups-tlse.fr/du_diu/fichiers/sallerin/antalgiques.pdf.
- [89] « Livret-opioides-1.pdf ». Consulté le: avr. 26, 2020. [En ligne]. Disponible sur: <https://www.respadd.org/wp-content/uploads/2018/10/Livret-opioides-1.pdf>.
- [90] « CT-13534_MORPHINE_AGUETTANT_PIC_REEVAL_SMR_Avis2_CT13534.pdf ». Consulté le: avr. 23, 2020. [En ligne]. Disponible sur: https://www.has-sante.fr/upload/docs/evamed/CT-13534_MORPHINE_AGUETTANT_PIC_REEVAL_SMR_Avis2_CT13534.pdf.

- [91] « Les traitements médicamenteux contre l'arthrose ». <https://www.stop-arthrose.org/agir-contre-la-douleur-199> (consulté le mai 07, 2020).
- [92] « fs_bum_aasal_v3.pdf ». Consulté le: avr. 16, 2020. [En ligne]. Disponible sur: http://www.has-sante.fr/upload/docs/application/pdf/2013-07/fs_bum_aasal_v3.pdf.
- [93] B. Mazières, « Traitement de la coxarthrose à la lumière des recommandations internationales », *Rev. Rhum.*, vol. 76, n° 4, p. 346-355, avr. 2009, doi: 10.1016/j.rhum.2008.07.023.
- [94] E. Pertuiset, « Efficacité thérapeutique des chondroïtines sulfates dans l'arthrose Méta-analyse différenciée du Chondrosulf® Mise au point sur la structure, la sulfatation et le mode d'action », *Rev. Rhum.*, vol. 69, p. 157s-170s, nov. 2002, doi: 10.1016/S1169-8330(02)74570-5.
- [95] « Les médicaments de l'arthrose - EurekaSanté par VIDAL », *EurekaSanté*. <https://eukasante.vidal.fr/maladies/appareil-locomoteur/arthrose-rhumatismes.html> (consulté le mai 08, 2020).
- [96] O. Baillet, « DIPLÔME D'ÉTAT DE DOCTEUR EN PHARMACIE », p. 220.
- [97] « Les traitements de l'arthrose », *Actual. Pharm.*, vol. 55, n° 555, p. 23-29, avr. 2016, doi: 10.1016/j.actpha.2016.02.006.
- [98] « Accueil - Base de données publique des médicaments ». <http://base-donnees-publique.medicaments.gouv.fr/> (consulté le mai 12, 2020).
- [99] W. B. Van den Berg, « Les mécanismes d'action de la diacérhéine, premier inhibiteur de l'interleukine 1 dans l'arthrose », *Presse Médicale*, vol. 33, n° 9, Part 2, p. 10-12, mai 2004, doi: 10.1016/S0755-4982(04)98702-7.
- [100] O. Baillet, « DIPLÔME D'ÉTAT DE DOCTEUR EN PHARMACIE », p. 220.
- [101] « 520F.pdf ». Consulté le: mai 22, 2020. [En ligne]. Disponible sur: <http://dune.univ-angers.fr/fichiers/20050941/2013PPHA520/fichier/520F.pdf>.
- [102] Y. Henrotin, « Avocado/soybean unsaponifiable (ASU) to treat osteoarthritis: a clarification », *Osteoarthritis Cartilage*, vol. 16, n° 9, p. 1118-1119, sept. 2008, doi: 10.1016/j.joca.2008.01.010.
- [103] « Extraits d'avocat et de soja pour soulager les articulations douloureuses - Soins des articulations, des os et des muscles - Nutranews ». <https://www.nutranews.org/fr--articulations--extraits-avocat-soja-pour-soulager-les-articulations-douloureuses--1115> (consulté le mai 22, 2020).
- [104] P. Hilliquin, « Traitements locaux et non médicamenteux de l'arthrose », *Douleurs Eval. - Diagn. - Trait.*, vol. 6, n° 1, Part 2, p. 14-17, févr. 2005, doi: 10.1016/S1624-5687(05)80232-X.
- [105] R. Theiler et G. Freystätter, « Analgésiques topiques en cas de douleurs arthrosiques », *Forum Méd. Suisse*, vol. 19, n° 3536, p. 574-578, août 2019, doi: 10.4414/fms.2019.08354.

- [106] « Médicaments anti-inflammatoires non-stéroïdiens topiques pour les douleurs musculo-squelettiques chroniques chez l'adulte ». /fr/CD007400/SYMPT_medicaments-anti-inflammatoires-non-steroidiens-topiques-pour-les-douleurs-musculo-squelettiques (consulté le mai 25, 2020).
- [107] J. Damiano, « Infiltrations intra-articulaires périphériques de corticoïdes », *Rev. Rhum. Monogr.*, vol. 87, n° 2, p. 141-145, avr. 2020, doi: 10.1016/j.monrhu.2020.01.001.
- [108] O. Fichez, « Traitement de la gonarthrose du jeune sportif », *J. Traumatol. Sport*, vol. 30, n° 1, p. 11-16, mars 2013, doi: 10.1016/j.jts.2012.12.008.
- [109] X. Ayral, « Les traitements intra-articulaires de la gonarthrose », *Rev. Rhum.*, vol. 67, p. 180-185, juill. 2000, doi: 10.1016/S1169-8330(00)80099-X.
- [110] D. P. Loriaut, « Infiltrations de corticoïdes », *Dr Philippe LORIAUT | Chirurgien Orthopédiste Paris*. <https://www.chirurgienorthopedisteparis.com/infiltrations-de-corticoides/> (consulté le mai 27, 2020).
- [111] E. Maheu, « Acides hyaluroniques dans la gonarthrose, les autres localisations arthrosiques et en extra-articulaire », *Rev. Rhum. Monogr.*, vol. 87, n° 2, p. 146-154, avr. 2020, doi: 10.1016/j.monrhu.2020.01.003.
- [112] P. Richette, « Faut-il conserver une place à l'acide hyaluronique dans le traitement de la gonarthrose? », *Rev. Rhum.*, vol. 84, n° 5, p. 366-367, oct. 2017, doi: 10.1016/j.rhum.2017.03.030.
- [113] « 01/12/2017 : Déremboursement des acides hyaluroniques dans l'arthrose du genou (gonarthrose) | SNMR ». <https://snmr.org/01122017-deremboursement-des-acides-hyaluroniques-dans-larthrose-du-genou-gonarthrose/> (consulté le mai 26, 2020).
- [114] E. Coudeyre, D. Claus, et J.-M. Ristori, « Éducation thérapeutique et arthrose », *Presse Médicale*, vol. 39, n° 11, p. 1195-1200, nov. 2010, doi: 10.1016/j.lpm.2009.10.021.
- [115] Netgen, « Le pharmacien d'officine et son rôle dans l'éducation thérapeutique du patient », *Revue Médicale Suisse*. <https://www.revmed.ch/RMS/2006/RMS-76/30863> (consulté le juin 24, 2020).
- [116] « Cespharm - Rôle du pharmacien ». <http://www.cespharm.fr/fr/Prevention-sante/L-education-pour-la-sante/Role-du-pharmacien> (consulté le juin 24, 2020).
- [117] C. Beauvais et J. S. G.-L. Quintrec, « L'éducation thérapeutique en rhumatologie », *MISE AU POINT*, p. 5.
- [118] « reco2 clics_obesite_adulte_premiers_recours.pdf ». Consulté le: juill. 17, 2020. [En ligne]. Disponible sur: https://www.has-sante.fr/upload/docs/application/pdf/2011-10/reco2clics_obesite_adulte_premiers_recours.pdf.
- [119] « Soigner l'Arthrose: Activité physique et régime diététique ». <https://www.arthrolink.com/fr/traitements/mesures-hygiengo-dietetiques> (consulté le juill. 17, 2020).
- [120] R.-M. Flipo et T. Conrozier, « La prise en charge thérapeutique de l'arthrose en ce début de 3e millénaire: Seconde partie : les traitements non médicamenteux », *Rev.*

Médecine Interne, vol. 24, n° 4, p. 243-252, avr. 2003, doi: 10.1016/S0248-8663(02)00820-2.

[121] « Alimentation et arthrose - Ligue suisse contre le rhumatisme ». <https://www.ligues-rhumatisme.ch/blog/2018/alimentation-et-arthrose> (consulté le juill. 17, 2020).

[122] Netgen, « Activités physiques – sport et arthrose », *Revue Médicale Suisse*. <https://www.revmed.ch/RMS/2012/RMS-332/Activites-physiques-sport-et-arthrose> (consulté le juill. 17, 2020).

[123] M. L. Andersen, E. H. R. Santos, M. de L. V. Seabra, A. A. B. da Silva, et S. Tufik, « Evaluation of acute and chronic treatments with *Harpagophytum procumbens* on Freund's adjuvant-induced arthritis in rats », *J. Ethnopharmacol.*, vol. 91, n° 2, p. 325-330, avr. 2004, doi: 10.1016/j.jep.2004.01.003.

[124] « Medicines », *European Medicines Agency*. https://www.ema.europa.eu/en/medicines/field_ema_web_categories%253Aname_field/Herbal/field_ema_herb_outcome/european-union-herbal-monograph-254 (consulté le juin 15, 2020).

[125] S. Derbré et M.-V. Leclerc, « Prise en charge alternative des douleurs articulaires », *Actual. Pharm.*, vol. 51, n° 521, p. 38-41, déc. 2012, doi: 10.1016/S0515-3700(12)71239-9.

[126] L. Bourgeois, « Comment lutter contre l'arthrose? Allopathie, homéopathie, phytothérapie et nutrithérapie: enquête chez les patients atteints d'arthrose », p. 176.

[127] « Place de la phytothérapie dans la prise en charge des douleurs articulaires chroniques à l'officine ». .

[128] D. Festy, *Ma bible des huiles essentielles*. Éditions Leduc.s, 2018.

[129] « Cours 4ème année - Phytothérapie et Aromathérapie - Université de Bordeaux ». .

[130] F. COUIC-MARINIER, *Se soigner avec les huiles essentielles*. edi8, 2016.

[131] A. Barotto, « Prise en charge médicamenteuse de l'arthrose et alternatives », p. 86.

[132] *48 Huiles essentielles indispensables pour se soigner autrement - PuresSENTIEL*. .

[133] « Homeophyto », *Homeophyto*. <https://www.homeophyto.com/> (consulté le juin 09, 2020).

[134] A. Horvilleur, « G », in *Vademecum De la Prescription en Homéopathie (Deuxième Édition)*, A. Horvilleur, Éd. Paris: Elsevier Masson, 2011, p. 167-182.

[135] « Cours Homéopathie 5ème année Pharmacie - Université de Bordeaux ». .

[136] « Profession pharmacien 2018 - orthopédie - tout sur les orthèses de genoux non articulées ».

[137] *Gibaud - Catalogue général 2020 - Orthopédie*. .

- [138] *Cizeta ortò - Catalogue de vente 2020.* .
- [139] *Thuasne Orthopédie 2020.* .
- [140] *Donjoy - catalogue orthopédie 2020.* .
- [141] *MediSport Orthèses médicales - Catalogue orthomarine 2020.* .
- [142] « BSN medical ». <https://www.bsnmedical.fr/> (consulté le juill. 15, 2020).
- [143] « Orliman | Atelles orthopédiques | ». <https://www.orliman.fr/> (consulté le juill. 15, 2020).
- [144] « Genouillère pour Arthrose Physiostrap® Medical - Epitact ». <https://epitact.fr/physiostrap-medical> (consulté le juill. 15, 2020).
- [145] « Intérêt des semelles dans la gonarthrose ? » <https://www.stop-arthrose.org/interet-des-semelles-dans-la-gonarthrose> (consulté le juill. 16, 2020).
- [146] « Cours DU orthopédie pratique et petit appareillage - Université de Franche-Comté ». .
- [147] « Les bénéfices de la neurostimulation électrique transcutanée - TENS », *Subli-med.fr.* <https://subli-med.fr/douleur-chronique-neurostimulation-electrique-transcutanee-tens/> (consulté le juin 23, 2020).
- [148] « cepp-1899_tens.pdf ». Consulté le: juin 23, 2020. [En ligne]. Disponible sur: https://www.has-sante.fr/upload/docs/application/pdf/2009-03/cepp-1899_tens.pdf.
- [149] A. Potrel, « Place de la neurostimulation électrique transcutanée (TENS) dans la prise en charge de la douleur et implications du pharmacien d'officine », p. 201, 2016.
- [150] « Thermothérapie pour l'arthrite », *RheumInfo*. <https://rheuminfo.com/fr/vivre-avec-larthrite/thermotherapie-pour-larthrite/> (consulté le juill. 06, 2020).
- [151] « Qu'est ce que la thermothérapie ? », *Mat Médical France*. https://www.matmedical-france.com/la-thermotherapie-pxl-16_31.html (consulté le juill. 06, 2020).
- [152] « Actipoche - Soulager la douleur grâce à la Thermothérapie », *Actipoche*. <https://www.actipoche.fr/> (consulté le juill. 06, 2020).
- [153] « Poly - Diplôme Universitaire d'orthopédie pratique et petit appareillage 2020 - Anatomie et biomécanique du genou - Dr E. SCHMITT ». .
- [154] « Poly - Diplôme Universitaire d'orthopédie pratique et petit appareillage 2020 - Le genou - Dr M.HENON ». .
- [155] « LA PRISE EN CHARGE DES PATHOLOGIES DU GENOU ET DE LA CHEVILLE DE L'HOPITAL A L'OFFICINE ». Consulté le: sept. 23, 2020. [En ligne]. Disponible sur: <http://cpcms.fr/wp-content/uploads/2015/03/Dernie%CC%80re-de-couverture.pdf>.
- [156] « Comprendre l'entorse du genou ». <https://www.ameli.fr/assure/sante/themes/entorse-genou/comprendre-entorse-genou> (consulté le sept. 23, 2020).

- [157] « Entorse du genou, Dr CATTAN spécialiste de l'entorse de genou », *Clinique de l'arthrose*, août 01, 2018. <https://www.clinique-arthrose.fr/chirurgie-genou/entorse-du-genou/> (consulté le nov. 03, 2020).
- [158] « L3ES_Traumatologie.pdf ». Consulté le: nov. 03, 2020. [En ligne]. Disponible sur: http://www.staps.univ-avignon.fr/S5/UE4/Entrainement/Traumatologie/L3ES_Traumatologie.pdf.
- [159] « Traitement des entorses et ostéopathie ». <https://www.osteop91.fr/blog/motifs-de-consultations/entorses-et-osteopathie.html> (consulté le nov. 05, 2020).
- [160] M. Blaysat et D. Saragaglia, « Lésions ligamentaires et méniscales du genou et de la cheville », *Rev. Prat.*, vol. 57, p. 12, 2007.
- [161] « Traumatologie du ski : Les entorses du genou ». https://www.caducee.net/DossierSpecialises/traumatologie/entorse-genou.asp?fbclid=IwAR10Dh-sx7um2sNC1v5KgPU_J5LJIVL84R9uaBhn9aOFUTk91kXniMV5RnU (consulté le janv. 21, 2021).
- [162] J. Webb et I. Corry, « Injuries of the sporting knee », *Br. J. Sports Med.*, vol. 34, n° 3, p. 227, juin 2000, doi: 10.1136/bjsm.34.3.227.
- [163] B. Coudert, « Le genou du week-end », Urgences 2013 Chapitre 16.
- [164] Elsevier, « Membre inférieur, un extrait du Gray's Anatomie – Les fondamentaux », *Elsevier Connect*. <https://www.elsevier.com/fr-fr/connect/anatomie/membre-inferieur,-un-extrait-du-grays-anatomie-les-fondamentaux> (consulté le nov. 03, 2020).
- [165] « capiod-genou-biomecanique-anatomie-fonctionnelle.pdf ». Consulté le: nov. 03, 2020. [En ligne]. Disponible sur: <https://www.irbms.com/download/diaporamas-traumatologie-du-sport/capiod-genou-biomecanique-anatomie-fonctionnelle.pdf>.
- [166] « Myologie membre inférieur (Cours d'anatomie) STAPS ». <http://calamar.univ-ag.fr/uag/staps/cours/anat/new/muscl2.htm> (consulté le nov. 05, 2020).
- [167] J.-P. Lepoutre, « Modélisation biomécanique du mouvement: vers un outil d'évaluation pour l'instrumentation en orthopédie », Lepoutre 2007 p. 243.
- [168] « Entorse du genou - Docteur Richard FERRER - Service des urgences hôpital Saint Joseph - Marseille ». .
- [169] docteur perraudin, « Entorse avec atteinte ou rupture du ligament interne du genou ». <https://www.docteurperraudin.com/ligament-lateral-interne.html> (consulté le nov. 05, 2020).
- [170] « Entorse du genou et lésions des ligaments », *Centre de Chirurgie du Genou à Saint Raphaël*. <https://genou-var.com/entorse-du-genou-et-lesions-des-ligaments> (consulté le nov. 05, 2020).
- [171] « Rupture du ligament latéral interne ». <http://www.genou.com/LLL.htm> (consulté le nov. 05, 2020).

- [172] « entorsegenou.pdf ». Consulté le: nov. 08, 2020. [En ligne]. Disponible sur: <http://www.protocoles-urgences.fr/page4/files/entorsegenou.pdf>.
- [173] P. par L. Pallure, « Un médecin du sport vous informe ». <http://un-medecin-vous-informe.blogspot.com/2015/01/evaluation-clinique-entorses-du-genou.html> (consulté le nov. 08, 2020).
- [174] « ruptures_LCA.pdf ». Consulté le: nov. 08, 2020. [En ligne]. Disponible sur: http://amdts.free.fr/pps/2014/ruptures_LCA.pdf.
- [175] « Peut-on pratiquer le rugby sans Ligament Croisé Postérieur ? », *studylibfr.com*. <https://studylibfr.com/doc/1221285/peut-on-pratiquer-le-rugby-sans-ligament-croisé-postérieur-?> (consulté le nov. 08, 2020).
- [176] « genou-traumatique-ligaments3.pdf ». Consulté le: nov. 08, 2020. [En ligne]. Disponible sur: <http://onclepaul.fr/wp-content/uploads/2011/07/genou-traumatique-ligaments3.pdf>.
- [177] C. Ch, « Cicatrisation ligamentaire », *Mens. Prat. Tech. Kinésithérapeute*, vol. 459, oct. 2005, Consulté le: nov. 11, 2020. [En ligne]. Disponible sur: <https://www.ks-mag.com/article/6882-cicatrisation-ligamentaire>.
- [178] « Processus de réparation des tendons, muscles et ligaments », *studylibfr.com*. <https://studylibfr.com/doc/763524/processus-de-réparation-des-tendons--muscles-et-ligaments> (consulté le nov. 11, 2020).
- [179] D. M.-E. Isner-Horobeti, « Processus de réparation des tendons, ligaments et muscles: conséquences sur les délais de mise en contrainte », p. 41.
- [180] P. Landreau, P. Christel, et P. Djian, *Pathologie ligamentaire du genou*. Springer Science & Business Media, 2003.
- [181] Tremblay JL. *L'examen musculo-squelettique. Les presses de l'université de Montréal 2009.* .
- [182] Rochcongar P, Monod H, Amoretti R, et al. *Médecine du sport pour le Praticien. Masson 2009.* .
- [183] « Lésions-ligamentaires-du-genou.pdf ». Consulté le: nov. 13, 2020. [En ligne]. Disponible sur: <http://www.ifsidijon.info/v2/wp-content/uploads/2018/11/L%C3%A9sions-ligamentaires-du-genou.pdf>.
- [184] « vo_vv_2016.pdf ». Consulté le: nov. 13, 2020. [En ligne]. Disponible sur: https://www.hug.ch/sites/interhug/files/atelier_mpr/vo_vv_2016.pdf.
- [185] Chanussot JC., Danowski RG., *Traumatologie du sport, 8ème édition, Elsevier Masson 2012.* .
- [186] Netgen, « La prise en charge des entorses du genou », *Revue Médicale Suisse*. <https://www.revmed.ch/RMS/2001/RMS-2373/21762> (consulté le nov. 14, 2020).
- [187] « FMPMC-PS - Orthopédie - Questions d'internat ». <http://www.chups.jussieu.fr/polys/orthopedie/polyortho/POLY.Chp.7.4.html> (consulté le nov. 14, 2020).

- [188] S. Lustig, E. Servien, S. Parratte, G. Demey, et P. Neyret, « Lésions ligamentaires récentes du genou de l'adulte », *EMC - Appar. Locomoteur*, vol. 8, n° 1, p. 1-17, janv. 2013, doi: 10.1016/S0246-0521(12)58587-6.
- [189] « Image result for désalignement en varus d'attitude avec genou flessum | Attitude », *Pinterest*. <https://www.pinterest.com/pin/391179917618236732/> (consulté le nov. 17, 2020).
- [190] Netgen, « Anomalies morphologiques des membres inférieurs dans la gonarthrose », *Revue Médicale Suisse*. <https://www.revmed.ch/RMS/2002/RMS-2417/22592> (consulté le nov. 17, 2020).
- [191] O. Siegrist, « Unité de traumatologie du sport, Hôpital orthopédique de la Suisse romande, Centre hospitalier universitaire vaudois, avenue Pierre-Decker 4, 1005 Lausanne », p. 4.
- [192] dr D. says, « Anterior Cruciate Ligament (ACL) Injuries », *Core EM*. <https://coreem.net/core/acl-injuries/> (consulté le nov. 17, 2020).
- [193] *Traumatologie Volume 1 - Stratégies diagnostique et orientations - Editions scientifiques L&C - Sanofi aventis*.
- [194] « External Rotation Recurvatum Test », *Robert LaPrade, MD | Minnesota Knee Specialist | Twin Cities, Minneapolis-St.Paul, Edina, Eagan*, juin 16, 2015. <https://drrobertlaprademd.com/external-rotation-recurvatum-test/> (consulté le nov. 19, 2020).
- [195] « Service Evaluation des Dispositifs », p. 127.
- [196] A. Venkatasamy, M. Ehlinger, et G. Bierry, « Radiographies du genou traumatique : attention aux petits signes qui révèlent de grandes lésions », *J. Radiol. Diagn. Interv.*, vol. 95, n° 6, p. 552-562, juin 2014, doi: 10.1016/j.jradio.2013.08.007.
- [197] « Les règles d'Ottawa pour le genou », *Minerva Website*. <http://www.minervaebm.be/fr/article/812> (consulté le nov. 27, 2020).
- [198] « Imagerie des traumatismes du genou », *J. Radiol.*, vol. 88, n° 5, p. 775-787, mai 2007, doi: 10.1016/S0221-0363(07)91345-1.
- [199] « IRM du genou », *IRM En Prat. Clin.*, p. 273-313, janv. 2017, doi: 10.1016/B978-2-294-72502-9.00018-3.
- [200] « entorse-du-genou-2016.pdf ». Consulté le: nov. 19, 2020. [En ligne]. Disponible sur: <http://www.amiform.com/web/dpc-traumato-ferrer-nice-janvier-2016/entorse-du-genou-2016.pdf>.
- [201] F. Lecouvet, J. Malghem, P. Poilvache, et B. V. Berg, « MÉCANISME LÉSIONNEL ET LÉSIONS ASSOCIÉES », p. 14, 2006.
- [202] « DIU-SPORT_-LYON_-IMAGERIE-DU-GENOU_-PR-PIALAT-min.pdf ». Consulté le: nov. 29, 2020. [En ligne]. Disponible sur: http://orthopedie-lyon.fr/wp-content/uploads/2012/02/DIU-SPORT_-LYON_-IMAGERIE-DU-GENOU_-PR-PIALAT-min.pdf.

- [203] J. Barsotti *et al.*, Éd., « Chapitre 43 - Entorses du genou », in *Guide pratique de traumatologie (Sixième Édition)*, Paris: Elsevier Masson, 2010, p. 222-227.
- [204] « Que faire devant un genou aigu traumatique? » Consulté le: janv. 13, 2021. [En ligne]. Disponible sur: http://www.transmedicales.fr/biblio/cat_genou_traumatique.pdf.
- [205] *Médecine du sport pour le Praticien - Rochcongar P, Monod H, Amoretti R, et al. Masson 2009.* .
- [206] M. H. Marchant, L. M. Tibor, J. K. Sekiya, W. T. Hardaker, W. E. Garrett, et D. C. Taylor, « Management of medial-sided knee injuries, part 1: medial collateral ligament », *Am. J. Sports Med.*, vol. 39, n° 5, p. 1102-1113, mai 2011, doi: 10.1177/0363546510385999.
- [207] « [lesions_meniscales_et_du_ligament_croise_anterieur_-_recommandations.pdf](https://www.has-sante.fr/upload/docs/application/pdf/2008-07/lesions_meniscales_et_du_ligament_croise_anterieur_-_recommandations.pdf) ». Consulté le: janv. 14, 2021. [En ligne]. Disponible sur: https://www.has-sante.fr/upload/docs/application/pdf/2008-07/lesions_meniscales_et_du_ligament_croise_anterieur_-_recommandations.pdf.
- [208] « Prise en charge d'un traumatisme du genou ». Consulté le: janv. 14, 2021. [En ligne]. Disponible sur: https://www.sfm.u.org/upload/70_formation/02_formation/03_journees/archives/frey.pdf.
- [209] « Traitement orthopédique des entorses du genou associant des lésions du LLI et LCA », *Ann. Réadapt. Médecine Phys.*, vol. 39, n° 6, p. 327, janv. 1996, doi: 10.1016/0168-6054(96)86855-3.
- [210] « Évaluation de la prise en charge initiale des entorses graves du genou (à propos d'une étude prospective faite aux urgences du CHU de brest) », *J. Traumatol. Sport*, vol. 23, n° 1, p. 38-39, mars 2006, doi: 10.1016/S0762-915X(06)71388-2.
- [211] « LE PROTOCOLE GREC : QUE FAIRE EN CAS DE BLESSURES? – Bienvenue sur le blog DJO France! » <https://www.djoglobal.eu/blog/?p=594> (consulté le janv. 20, 2021).
- [212] « Entorse grave du genou : états des lieux de la prise en charge par les médecins généralistes du Pays de Retz - Matthieu Le Vraux - Thèse pour le diplôme d'état de docteur en médecine - 2016 ». .
- [213] « Comment traite-t-on les entorses ? », VIDAL. <https://www.vidal.fr/> (consulté le janv. 14, 2021).
- [214] « Encyclopédie Larousse en ligne - proprioceptif ». <https://www.larousse.fr/encyclopedie/medical/proprioceptif/15559> (consulté le févr. 03, 2021).
- [215] « Orthèses et attelles medi ». <https://www.medi-france.com/produits/ortheses/> (consulté le févr. 10, 2021).
- [216] *Thèse - Etat des lieux de la prise en charge de patients souffrant d'une pathologie du membre inférieur.* .
- [217] « Entorses pack conseil homéopathique pour 15 jours de traitement », *Medicament.com - Pharmacie en ligne et produits de santé.*

<https://www.medicament.com/1367-entorses-pack-homéopathie-conseil.html>
(consulté le janv. 26, 2021).

[218] « Huile essentielle d'Hélichryse italienne : propriétés et utilisations - Aroma-Zone ». <https://www.aroma-zone.com/info/fiche-technique/huile-essentielle-helichryse-italienne-bio-aroma-zone?page=library> (consulté le janv. 26, 2021).

[219] C.-B. Nelly, « PRISE EN CHARGE DES DOULEURS ARTICULAIRES PAR AROMATHERAPIE ET PHYTOTHERAPIE », p. 195.

[220] « LCA : Retour à domicile, Suivi, retour au sport », *Nantes Chirurgie Jeunesse et Sport*. <https://www.nantes-chirurgie-jeunesse-sports.fr/je-me-fais-operer-du-genou/je-dois-me-faire-operer-du-lca/lca-retour-a-domicile/> (consulté le janv. 14, 2021).

[221] « Les Ruptures du Ligament Croisé Antérieur », *Orthopole 34*. <https://www.orthopole34.fr/chirurgie-orthopedique/genou/rupture-ligament-croise-anterieur/> (consulté le févr. 22, 2021).

[222] « Fabri-EMC2008.pdf ». Consulté le: oct. 03, 2020. [En ligne]. Disponible sur: <https://www.lpgmedical.com/es/wp-content/uploads/sites/5/2016/11/Fabri-EMC2008.pdf>.

[223] « Entorse du genou à Paris | Institut de Kinésithérapie ». <https://www.institut-kinesitherapie.paris/traumatologie/generale/membres-inferieurs/genou/entorse-genou/> (consulté le mars 08, 2021).

Serment de Galien

Je Jure, en présence des Maîtres de la Faculté, des Conseillers de l'Ordre des Pharmaciens et de mes Condisciples :

D'honorer ceux qui m'ont instruit dans les préceptes de mon art et de leur témoigner ma reconnaissance en restant fidèle à leur enseignement ;

D'exercer, dans l'intérêt de la santé publique, ma profession avec conscience et de respecter non seulement la législation en vigueur, mais aussi les règles de l'honneur, de la probité et du désintéressement ;

De ne jamais oublier ma responsabilité et mes devoirs envers le malade et sa dignité humaine.

En aucun cas, je ne consentirai à utiliser mes connaissances et mon état pour corrompre les mœurs et favoriser des actes criminels.

Que les hommes m'accordent leur estime si je suis fidèle à mes promesses.

Que je sois couvert d'opprobre et méprisé de mes confrères si j'y manque.

Titre :

PRISE EN CHARGE DES PATHOLOGIES COURANTES DU GENOU À
L'OFFICINE : GONARTHROSE ET ENTORSES

Thèse soutenue le 3 septembre 2021

Par Aurélie LABUSSIÈRE

Résumé :

L'arthrose et les entorses sont des pathologies extrêmement fréquentes dans la population générale. L'articulation du genou, particulièrement vulnérable, est, dans de nombreux cas, la cible de ces pathologies. La formation pluridisciplinaire du pharmacien d'officine et son contact direct avec le public lui offrent une place de choix dans la prise en charge de ces pathologies. Il informe, conseille et éduque le patient en coopération permanente avec les autres corps de métier. Les mesures hygiéno-diététiques, les traitements médicamenteux, les traitements orthopédiques, les médecines douces ou alternatives offrent au pharmacien tout un panel de solutions à conseiller à ses patients.

Mots-clés :

Genoux – Arthrose – Entorses – Prise en charge – Officine – Traitements – Conseil