HAL
open science

AVC cérébelleux et troubles cognitifs : revue systématique de littérature

Alban Detroussel

To cite this version:

Alban Detroussel. AVC cérébelleux et troubles cognitifs : revue systématique de littérature. Médecine humaine et pathologie. 2021. dumas-03538129

HAL Id: dumas-03538129

https://dumas.ccsd.cnrs.fr/dumas-03538129v1

Submitted on 20 Jan 2022

HAL is a multi-disciplinary open access archive for the deposit and dissemination of scientific research documents, whether they are published or not. The documents may come from teaching and research institutions in France or abroad, or from public or private research centers.

L'archive ouverte pluridisciplinaire **HAL**, est destinée au dépôt et à la diffusion de documents scientifiques de niveau recherche, publiés ou non, émanant des établissements d'enseignement et de recherche français ou étrangers, des laboratoires publics ou privés.

UNIVERSITÉ de CAEN NORMANDIE

UFR SANTÉ

FACULTÉ de MÉDECINE

Année 2020/2021

THÈSE POUR L'OBTENTION

DU GRADE DE DOCTEUR EN MÉDECINE

Présentée et soutenue publiquement le : 16 septembre 2021

par

Mr. DETROUSSEL Alban

Né le 31/08/1993 à Mamers (72)

TITRE DE LA THÈSE :

AVC cérébelleux et troubles cognitifs, revue systématique de littérature

Président : Monsieur le Professeur TOUZE Emmanuel

Membres : Monsieur le Professeur MARTINAUD Olivier
Monsieur RUET Alexis
Madame YOUSFI Nelly

Directeur de thèse : ***Dr RUET Alexis***

UNIVERSITÉ DE CAEN · NORMANDIE

UFR SANTÉ - FACULTE DE MEDECINE

Année Universitaire 2020/2021

Doyen
Professeur Emmanuel TOUZÉ

Assesseurs
Professeur Paul MILLIEZ (pédagogie)
Professeur Guy LAUNOY (recherche)
Professeur Sonia DOLLFUS & Professeur Evelyne EMERY (3ème cycle)

Directrice administrative
Madame Sarah CHEMTOB

PROFESSEURS DES UNIVERSITÉS - PRATICIENS HOSPITALIERS

M.	**AGOSTINI Denis**	Biophysique et médecine nucléaire
M.	**AIDE Nicolas**	Biophysique et médecine nucléaire
M.	**ALEXANDRE Joachim**	Pharmacologie clinique
M.	**ALLOUCHE Stéphane**	Biochimie et biologie moléculaire
M.	**ALVES Arnaud**	Chirurgie digestive
M.	**AOUBA Achille**	Médecine interne
M.	**BABIN Emmanuel**	Oto-Rhino-Laryngologie
M.	**BÉNATEAU Hervé**	Chirurgie maxillo-faciale et stomatologie
M.	**BENOIST Guillaume**	Gynécologie - Obstétrique
M.	**BERGER Ludovic**	Chirurgie vasculaire
M.	**BERGOT Emmanuel**	Pneumologie
M.	**BIBEAU Frédéric**	Anatomie et cytologie pathologique
Mme	**BRAZO Perrine**	Psychiatrie d’adultes
M.	**BROUARD Jacques**	Pédiatrie
M.	**BUI Thanh-huy Eric**	Psychiatrie d’adultes
M.	**BUSTANY Pierre**	Pharmacologie
Mme	**CHAPON Françoise**	Histologie, Embryologie
Mme	**CLIN-GODARD Bénédicte**	Médecine et santé au travail
M.	**DAMAJ Ghandi Laurent**	Hématologie
M.	**DAO Manh Thông**	Hépatologie-Gastro-Entérologie
M.	**DEFER Gilles**	Neurologie
M.	**DELAMILLIEURE Pascal**	Psychiatrie d’adultes
M.	**DENISE Pierre**	Physiologie
Mme	**DOLLFUS Sonia**	Psychiatrie d'adultes
Mme	**DOMPMARTIN-BLANCHÈRE Anne**	Dermatologie

M.	**DREYFUS Michel**	Gynécologie - Obstétrique
M.	**DU CHEYRON Damien**	Réanimation médicale
Mme	**ÉMERY Evelyne**	Neurochirurgie
M.	**ESMAIL-BEYGUI Farzin**	Cardiologie
Mme	**FAUVET Raffaèle**	Gynécologie – Obstétrique
M.	**FISCHER Marc-Olivier**	Anesthésiologie et réanimation
M.	**GÉRARD Jean-Louis**	Anesthésiologie et réanimation
M.	**GUÉNOLÉ Fabian**	Pédopsychiatrie
Mme	**GUITTET-BAUD Lydia**	Epidémiologie, économie de la santé et prévention
M.	**HAMON Martial**	Cardiologie
Mme	**HAMON Michèle**	Radiologie et imagerie médicale
M.	**HANOUZ Jean-Luc**	Anesthésie et réa. médecine péri-opératoire
M.	**HITIER Martin**	Anatomie –ORL Chirurgie Cervico-faciale
M.	**HULET Christophe**	Chirurgie orthopédique et traumatologique
M.	**ICARD Philippe**	Chirurgie thoracique et cardio-vasculaire
M.	**JOIN-LAMBERT Olivier**	Bactériologie - Virologie
Mme	**JOLY-LOBBEDEZ Florence**	Cancérologie
M.	**JOUBERT Michael**	Endocrinologie
M.	**LAUNOY Guy**	Epidémiologie, économie de la santé et prévention
M.	**LE HELLO Simon**	Bactériologie-Virologie
Mme	**LE MAUFF Brigitte**	Immunologie
M.	**LOBBEDEZ Thierry**	Néphrologie
M.	**LUBRANO Jean**	Chirurgie viscérale et digestive
M.	**MAHE Marc-André**	Cancérologie
M.	**MANRIQUE Alain**	Biophysique et médecine nucléaire
M.	**MARCÉLLI Christian**	Rhumatologie
M.	**MARTINAUD Olivier**	Neurologie
M.	**MAUREL Jean**	Chirurgie générale
M.	**MILLIEZ Paul**	Cardiologie
M.	**MOREAU Sylvain**	Anatomie/Oto-Rhino-Laryngologie
M.	**MOUTEL Grégoire**	Médecine légale et droit de la santé
M.	**NORMAND Hervé**	Physiologie
M.	**PARIENTI Jean-Jacques**	Biostatistiques, info. médicale et tech. de communication
M.	**PELAGE Jean-Pierre**	Radiologie et imagerie médicale
Mme	**PIQUET Marie-Astrid**	Nutrition
M.	**QUINTYN Jean-Claude**	Ophtalmologie
Mme	**RAT Anne-Christine**	Rhumatologie

M.	**REPESSE Yohann**	Hématologie
M.	**REZNIK Yves**	Endocrinologie
M.	**ROD Julien**	Chirurgie infantile
M.	**ROUPIE Eric**	Médecine d'urgence
Mme	**THARIAT Juliette**	Radiothérapie
M.	**TILLOU Xavier**	Urologie
M.	**TOUZÉ Emmanuel**	Neurologie
Mme	**VABRET Astrid**	Bactériologie - Virologie
M.	**VERDON Renaud**	Maladies infectieuses
Mme	**VERNEUIL Laurence**	Dermatologie
M.	**VIVIEN Denis**	Biologie cellulaire

PROFESSEURS ASSOCIÉS DES UNIVERSITÉS A MI-TEMPS

Mme	**BELLOT Anne**	Pédiatrie
M.	**DE LA SAYETTE Vincent**	Neurologie
M.	**GUILLAUME Cyril**	Médecine palliative
M.	**LE BAS François**	Médecine Générale
M.	**SABATIER Rémi**	Cardiologie

PRCE

Mme	**LELEU Solveig**	Anglais

PROFESSEURS ÉMÉRITES

M.	**DERLON Jean-Michel**	Neurochirurgie
M.	**GUILLOIS Bernard**	Pédiatrie
M.	**HABRAND Jean-Louis**	Cancérologie option Radiothérapie
M.	**HURAULT de LIGNY Bruno**	Néphrologie
Mme	**KOTTLER Marie-Laure**	Biochimie et biologie moléculaire
M.	**LE COUTOUR Xavier**	Epidémiologie, économie de la santé et prévention
M.	**LEPORRIER Michel**	Hématologie
M.	**RAVASSE Philippe**	Chirurgie infantile
M.	**TROUSSARD Xavier**	Hématologie
M.	**VIADER Fausto**	Neurologie

Année Universitaire 2020/2021

Doyen
Professeur Emmanuel TOUZÉ

Assesseurs
Professeur Paul MILLIEZ (pédagogie)
Professeur Guy LAUNOY (recherche)
Professeur Sonia DOLLFUS & Professeur Evelyne EMERY (3ème cycle)

Directrice administrative
Madame Sarah CHEMTOB

MAITRES DE CONFERENCES DES UNIVERSITÉS - PRATICIENS HOSPITALIERS

Mme	**BENHAÏM Annie**	Biologie cellulaire
M.	**BESNARD Stéphane**	Physiologie
Mme	**BONHOMME Julie**	Parasitologie et mycologie
M.	**BOUVIER Nicolas**	Néphrologie
M.	**BROSSIER David**	Pédiatrie
M.	**COULBAULT Laurent**	Biochimie et Biologie moléculaire
M.	**CREVEUIL Christian**	Biostatistiques, info. médicale et tech. de communication
M.	**DE BOYSSON Hubert**	Médecine interne
Mme	**DINA Julia**	Bactériologie - Virologie
Mme	**DUPONT Claire**	Pédiatrie
M.	**ÉTARD Olivier**	Physiologie
M.	**GABEREL Thomas**	Neurochirurgie
M.	**GRUCHY Nicolas**	Génétique
M.	**ISNARD Christophe**	Bactériologie Virologie
M.	**JUSTET Aurélien**	Pneumologie
Mme	**KRIEGER Sophie**	Pharmacie
M.	**LEGALLOIS Damien**	Cardiologie
Mme	**LELONG-BOULOUARD Véronique**	Pharmacologie fondamentale
Mme	**LEVALLET Guénaëlle**	Cytologie et Histologie
M.	**MACREZ Richard**	Médecine d'urgence
M.	**MITTRE Hervé**	Biologie cellulaire
M.	**MOLIN Arnaud**	Génétique
M.	**SAINT-LORANT Guillaume**	Pharmacie

M.	**SESBOÜÉ Bruno**	Physiologie
M.	**TOUTIRAIS Olivier**	Immunologie
M.	**VEYSSIERE Alexis**	Chirurgie maxillo-faciale et stomatologie

MAITRE DE CONFERENCES DES UNIVERSITÉS DE MÉDECINE GÉNÉRALE

M. HUMBERT Xavier

MAITRES DE CONFERENCES ASSOCIÉS DES UNIVERSITÉS A MI-TEMPS

Mme	**ABBATE-LERAY Pascale**	Médecine générale
M.	**BANSARD Mathieu**	Médecine générale
M.	**COUETTE Pierre-André**	Médecine générale
Mme	**NOEL DE JAEGHER Sophie**	Médecine générale
M.	**PITHON Anni**	Médecine générale
M.	**SAINMONT Nicolas**	Médecine générale
Mme	**SCHONBRODT Laure**	Médecine générale

MAITRES DE CONFERENCES ÉMÉRITES

Mme	**DEBRUYNE Danièle**	Pharmacologie fondamentale
Mme	**DERLON-BOREL Annie**	Hématologie
Mme	**LEPORRIER Nathalie**	Génétique

Remerciements

* **Monsieur le Professeur TOUZE Emmanuel**,
Je suis reconnaissant de l'honneur que vous me faites de présider mon jury de thèse.
Veuillez recevoir le témoignage de mes respectueuses considérations.

* **Monsieur le Professeur MARTINAUD Olivier**,
Tous mes remerciements pour votre participation à ce jury, vous me faites l'honneur de juger ce travail, veuillez trouver ici l'expression de mes sincères remerciements.

* **Monsieur le Docteur RUET Alexis**, mon directeur de thèse :
Un grand merci pour tout le temps et le travail passé sur mon projet. Tu m'as soutenu et tu as toujours été disponible pour mes questions.
Merci d'avoir partagé cette épreuve avec moi, je suis reconnaissant pour ton aide.
Tu me suis depuis le début de mon internat, tu as toujours eu une confiance absolue dans mon travail.

* **Monsieur le Docteur BAMOUDOU Nassim** (1er lecteur) :
Dès mon premier semestre de MPR, tu m'as entrainé dans cette aventure en me proposant ce sujet. Tu m'as aidé dans la lecture et la sélection des articles. Malheureusement, nos carrière se sont séparées et t'as dû quitté ce projet. Un grand merci car tu m'as donné le goût à la neuro-cognition.

* **Madame le Docteur YOUSFI Nelly** (3ème relectrice) :
A ma relectrice, nous avons passé d'excellents moments dans le service de neuro-locomoteur. L'échographie n'a plus de secret pour moi grâce à tes explications !

* **Monsieur le Docteur DESVERGEE Antoine** :
Tu m'as donné le gout de la MPR et à la réalisation d'un suivi parfait pour les patients. Merci également à tes remarques vestimentaires toujours pertinentes. J'ai toujours une petite pensée lorsque je dis "en effet" et "par contre".

* Merci à tous les praticiens rencontrés au cours de mes stages d'internat, pour leur confiance, leur sympathie, l'enseignement de leurs connaissances / compétences et le partage de leur savoir. Merci de m'avoir transmis le goût pour la MPR.

- **Ma famille**:
* **Ma Mamounette** : Pour tes sacrifices et ton soutien inconditionnel tout au long du chemin parcouru. Ma confidente du "téléphone", tu es toujours présente pour me consoler et me rassurer. Je sais que je peux compter sur toi dans tous les bons comme les mauvais moments de la vie et que tu seras toujours là pour m'aider et me soutenir.

* **Mon papounours** : Tu ne communiques pas suffisamment avec nous et tes mots sont choisis avec parcimonie. Il faut parfois écouter entre les phrases pour connaitre exactement le fond de ta pensée mais je sais qu'au final, tu es fier de mon parcours et de ce que je suis devenu. Je suis également fier de toi car je suis devenu l'homme que je suis grâce aux différentes valeurs que tu m'as transmises.

* **Ma sœur** : Contre vents et marrées, tu es toujours là pour me soutenir. Même si souvent, je ne te l'ai pas demandé. Tu as souhaité relire entièrement ma thèse afin de corriger toutes mes fautes pour que ce projet soit parfait.
A tous ces bons moments partagés ensemble quand nous étions petits.

A tous nos roads trips à travers la France (ou plutôt nos périples annuels) qui ont permis de resserer nos liens (en même temps dormir dans une voiture, ça rapproche !).
A tous nos moments difficiles qu'on a réussi à traverser ensemble.
Tu auras toujours une place dans mon cœur. Même si on ne se voit pas aussi souvent que tu le souhaites, je serais toujours là pour toi !

* **Mon Apo** : Toi qui m'as vu dans tous mes états pour cette thèse. Toi qui as vu les bons et les mauvais moments (surtout les bons !). Je ne comprends toujours pas comment tu fais pour me supporter (sûrement l'amour) mais saches que je suis le plus heureux des hommes car vivre tous ces moments avec toi est un bonheur au quotidien. Je sais que les années qui viennent seront encore plus merveilleuses car mon amour augmente à chaque minute passée à tes côtés. Tu trouves toujours les mots pour me motiver et surtout tu m'aides à me transcender. Je t'aime à l'infini et au delà.

* **A Coco, Tata, Tonton et Nounou** : A vous qui êtes partis durant mes études. J'aurais tellement aimé que vous soyez présents avec moi pour cette concrétisation. Je vous garde en tout cas dans mon esprit et dans mon cœur, je pense souvent à vous. Vous me manquez énormément.

- **Mes amis** :
* **Kapouet et Bichon** : A mes complices du 2ème, mes frères que je n'ai pas eus. Grâce à vous deux, j'ai passé tellement d'excellents moments que je ne pourrais pas tous les citer. Vous avez donné une folie dans mes études, cela m'a permis de tenir jusqu'à la fin. Je sais que je peux compter sur vous à tout moment. A notre amitié qui n'est pas près de s'arrêter !

* **Mes potes** : Vous vous reconnaitrez. Entre le quatuor de la baignoire, les soirées folles de l'Orient, le temps passé à la cafétéria du PFRS, les barbecues pharma qui débutent à 14h, les nuits passées dans un 9m² … Et j'en passe énormément. A tous ses moments qui resteront gravés dans ma mémoire, à tout jamais.

* **Mes co-internes** : A toutes ces rencontres qui m'ont permis de me développer dans ma pratique. A tous ces moments passés au bar et à faire des jeux de sociétés (#teamAvranches).
A tous nos moments post bibliographies. J'ai hâte de continuer à écrire nos histoires.

Abréviations

AAT : Aachener Aphasie Test

AICA : Artère Cérébelleuse Antéro-Inférieure

AMS : Aire Motrice Supplémentaire

Anc. : Anciennement

AVC : Accident Vasculaire Cérébral

AB : Aire de Brodmann

AV : Artère Vertébrale

BADS : Behavioral Assessment of the Dysexecutive Syndrome

BAT : Bilingual Aphasia Test

BNT : Boston Naming Test

CCAS : Syndrome Affectif Cognitif Cérébelleux

CM : Corrélation Maximale

DCCC : Diaschisis Cérébello-Cérébral croisé

H. : Hémisphère

HAD : Hospital Anxiety and Depression scale

ICARS : International Cooperative Ataxia Rating Scale

IRMf : Imagerie par Résonnance Magnétique fonctionnelle

LM II : Logical Memory delayed free recall

LPS : LeistungsPrüfSerie

MMSE : Mini-Mental State Examination

NGC : Noyaux Gris Centraux

PALPA : Psycholinguistic Assessments of Language Processing in Aphasia

PASAT : Paced Auditory Serial Addition Task

PET FDG : Tomographie par Emissions de Positrons au 18-FluoroDésoxyGlucose

Ph-STS : Phonological Short-Term Store

PICA: Artère Cérébelleuse Postéro-Inférieure

QI : Quotient Intellectuel

RAVLT : Rey Auditory Verbal Learning Test

RBMT : Rivermead Behavioural Memory Test

RC : Réponse conditionnée

ROCF : Rey-Osterrieth Complex Figure

SCA : Artère Cérébelleuse Supérieure

SDMT : Simbol Digit Modality Test

TAP : Test of Attentional Performance

TEA : Test of Everyday Attention

TMT : Trail Making Test

V. : Vermis

VA : Volume d'Activation

VLMT : Verbaler Lern- und Merkfähigkeits-Test (= Version Allemande du RAVLT)

VTER : Visual Threat Eye-blink Response

vWM : Mémoire de Travail Verbale

WAIS-R : Wechsler Adult Intelligence Scale Revised

WAT-BA : Word Accentuation Test Buenos Aires

WCST : Winsconsin Card Sorting test

WMS-R : Weschler Memory Scale Revised

Tableaux et figures

Figure 1 : Flowchart de la revue de littérature

Figure 2 : Explication anatomique des lobules vermiens (à gauche) et hémisphérique (à droite).

Figure 3 : Schéma final représentant les troubles cognitifs selon les lobules atteints

Figure 4 : Schéma représentant la morphologie externe du cervelet face postéro-supérieure (à gauche) et antérieur (à droite)

Figure 5 : Vascularisation artérielle du cervelet

Figure 6 : Vascularisation veineuse du cervelet

Figure 7 : Vue interne du cervelet

Figure 8 : Voie anatomo-clinique de l'archéocerebellum

Figure 9 : Neuro-anatomie du paléocerebellum

Figure 10 : Neuro-anatomie du néocerebellum

Figure 11 : Schéma de la connectivité fonctionnelle motrice du cerveau et du cervelet

Sommaire :

Pages

INTRODUCTION 1

MATERIEL et METHODE

1) Stratégie de recherche et critères d'éligibilités 2

2) Sélection des articles 2

3) Extraction des données 3

RESULTAT

1) Description de l'étude 4

2) Troubles cognitifs décrits dans les articles sélectionnés 5

A) Fonction exécutive 5

a) Description des troubles 5

b) Rappel anatomique 5

c) Corrélation anatomo-clinique 6

B) Mnésique 6

a) Description des troubles 6

b) Corrélation anatomo-clinique 7

C) Perception visuo-spatiale 7

a) Description des troubles 7

b) Corrélation anatomo-clinique 8

D) Langage 8

a) Description des troubles 8

b) Corrélation anatomo-clinique 9

E) Comportement / Thymie 9

a) Description des troubles 9

b) Corrélation anatomo-clinique 9

DISCUSSION

1) Données anatomo-clinique supplémentaires concernant le CCAS 10

A) Fonction exécutive 10

B) Mnésique 10

C) Langage 11

D) Comportement / Thymie 11

2) Incidence 12

3) Evolution du cervelet 13

Pages

4) Représentation cérébrale dans le cervelet 13

5) Hypothèse sur l'apparition des troubles cognitifs 14

6) Limitation de cette étude / Axes à entreprendre 15

CONCLUSION 18

BIBLIOGRAPHIE 19

ANNEXES

1) Connaissances sur le cervelet (fonctions / voies neuro-anatomiques) 23

A) Fonctions générales 23

B) Situation du cervelet 23

C) Développement et subdivision fonctionnelle (Phylogenèse) 23

a) Archéocerebellum 23

b) Paléocerebellum 23

c) Néocerebellum 24

D) Morphologie externe 24

a) Parcellisation lobulaire 24

b) Vascularisation artérielle 25

c) Vascularisation veineuse 26

d) Lien entre la vascularisation et les troubles cognitifs 27

E) Morphologie interne 28

a) L'écorce du cervelet 28

b) La substance blanche 29

c) Les noyaux gris centraux 29

2) Systématisation et fonctions sensori-motrice du cervelet 29

A) Systématisation de l'archéocerebellum (lobe flocculo-nodulaire) 29

B) Systématisation du paléocerebellum (vermis) 32

C) Systématisation du néocerebellum 34

a) Boucle de régulation du mouvement volontaire global 34

b) Boucle de régulation des activités musculaires cervico-faciales 34

D) Ce qu'il faut retenir sur les fonctions sensori-motrice 37

3) Apport de la littérature dans le rôle sensori-moteur du cervelet 38

4) Tableau des résultats 41

INTRODUCTION

De nombreuses études, durant ces 40 dernières années, ont essayé de dévoiler les secrets du cervelet. Son rôle dans le contrôle moteur est bien connu car décrit depuis de nombreuses années (Flourens, 1824; Luciani, 1891). Cependant, il ne s'agit pas de sa seule fonction. Des travaux plus récents suggèrent que le cervelet est également impliqué dans le fonctionnement cognitif. Ainsi, les lésions du cervelet postérieur (vermis et hémisphère) peuvent conduire au **syndrome cognitivo-affectif cérébelleux** (CCAS ou **syndrome de Schmahmann**) qui comprend des troubles des fonctions exécutives, mnésiques, de la cognition spatiale, du comportement et du langage.

Les avancées technologiques ont pu apporter des informations sur les connexions anatomiques entre le cervelet et les zones associatives cérébrales. Les études de neuro-imagerie fonctionnelle précisent les activations lors d'une tâche donnée.
Si la littérature au sujet de l'implication du cervelet dans le traitement cognitif, s'étoffe, celui-ci reste peu connu par les cliniciens. Il a été décidé de s'intéresser aux accidents vasculaires cérébraux car il s'agit, pour la plupart des patients, de lésions circonscrites et identifiables par l'imagerie. Il est donc plus aisé de faire la corrélation entre les zones touchées et les troubles perçus.

Nous avons donc entrepris de réaliser une revue de la littérature portant sur les publications décrivant les troubles cognitifs dans les suites d'AVC cérébelleux dans l'objectif de décrire la fréquence des troubles cognitifs, de préciser la typologie des troubles cognitifs rencontrés, et la réalisation d'associations entre les lésions anatomiques et la typologie des troubles cognitifs. Au-delà d'une meilleure compréhension des liens entre lésions cérébelleuses et troubles cognitifs, la connaissance de ces données a un intérêt clinique pour orienter au mieux le bilan neuropsychologique et pouvoir adapter la prise en charge rééducative.

MATERIEL et METHODE

1) Stratégie de recherche et critères d'éligibilités

Pour la réalisation de cette revue systématique, la recherche a été réalisée uniquement sur **Pub-Med**.

Les mots clés utilisés, via **MEDLINE**, étaient: « (((cognition disorders) OR neurocognitive disorders) OR executive function) OR attention) OR memory) OR problem solving)) AND ((("Cerebellum")) OR "Cerebellar Diseases")) AND ((("Stroke") OR "Hemorrhage") OR "Intracranial Hemorrhages") OR "Intracranial Thrombosis")

Les **critères de sélection** des articles étaient donc :

- La présence de troubles cognitifs.
- Un premier AVC cérébelleux pur ischémique ou hémorragique.
- Les articles devaient être publiés en anglais ou en français.

Les **critères d'exclusions** comportent :

- Les AVC multifocaux avec lésions hémisphériques ou du tronc cérébral,
- La présence d'autres pathologies cérébelleuses associées (telle qu'une atrophie cérébelleuse, une lésion néoplasique, une pathologie neuro-dégénérative, une pathologie inflammatoire, carentielle).
- Les articles ayant une population pédiatrique étaient également exclus.

Ont été recherchés uniquement les articles entre le 01/01/1970 et le 31/12/2017.
Des articles pertinents pouvaient également être identifiés dans les citations des articles sélectionnés. Dans ce cas, leur éligibilité était jugée sur les mêmes critères et la même méthodologie.

2) Sélection des articles

Concernant l'éligibilité des articles, cela a été jugé de manière indépendante et standardisée par 2 évaluateurs (Dr. BAMOUDOU Nassim et Mr. DETROUSSEL Alban (interne).

La première sélection a été réalisée en lisant le titre. Une seconde sélection a été effectuée sur la lecture du résumé. Puis la dernière reposait sur la lecture intégrale des articles. Une comparaison entre les 2 évaluateurs a été réalisée après chacune des étapes.

En cas de désaccord, les raisons du jugement étaient partagées après relecture de l'article. Si le désaccord persistait, un 3ème lecteur (Dr. YOUSFI Nelly) était sollicité pour trancher.

3) Extraction des données

L'extraction des données a été réalisée à l'aide d'une fiche de recueil de données commune standardisée.

Chaque article récupéré a été systématiquement évalué en fonction de la fiche de recueil. Les données récupérées étaient les suivantes :

- Type de population incluse dans l'étude (conception de l'étude, taille de l'échantillon, genre et moyenne d'âge des participants, leur niveau scolaire).
- Type d'AVC et la topographie des lésions.
- Délai de réalisation du bilan neuro-psychologique ainsi que les tests réalisés.
- Principaux résultats.

RESULTATS

1) Description de l'étude

Dans cette revue de littérature, 137 articles ont été identifiés par la recherche PubMed. Après avoir passé en revue les titres et les résumés, 87 articles ont été exclus.
54 articles, en texte intégral, ont été lus et évalués pour déterminer leur éligibilité. Une 3ème relecture fut nécessaire car il existait une discordance entre les 2 lecteurs concernant 8 articles.

24 articles ont été exclus car ils ne répondaient pas aux critères de sélections. Les raisons des exclusions étaient :

- L'atteinte d'une autre région que le cervelet (n = 12)
- Absence de description de troubles cognitifs (n = 4)
- Rédaction dans une langue autre que l'anglais et le français (n = 4),
- Article autre qu'une recherche originale (n = 3, il s'agissait de lettre à l'éditeur).
- Article décrivant une population pédiatrique (n = 1).

Au total, 30 articles ont été inclus à partir de la recherche initiale sur la base MEDLINE et 10 ont été inclus secondairement à partir des références des 30 articles (développement dans la partie discussion).
Le diagramme de la sélection des articles pour l'étude est décrit dans la figure 1.

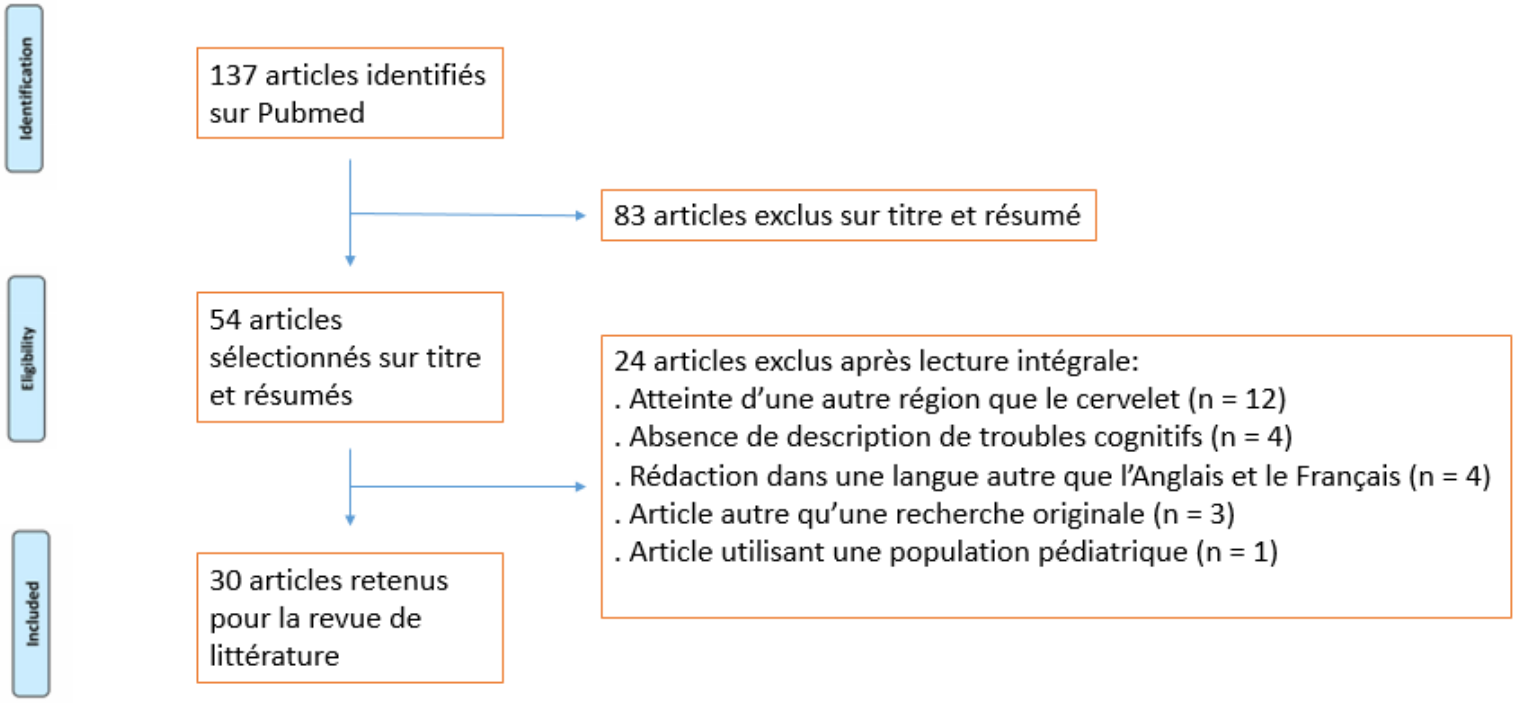

Figure 1: Flowchart de la revue de littérature

En reprenant l'ensemble des articles, ceux-ci regroupent 268 patients (en acceptant uniquement les patients ayant une atteinte cérébelleuse isolée).
Parmi ces articles, 17 sont des rapports de cas (dont 2 articles avec 2 cas) / 15 sont des études observationnelles.

2) Troubles cognitifs décrits dans les articles sélectionnés et correlations clinico-anatomiques

Les informations présentées ci-dessous sont issues exclusievement des articles retenus dans cette revue. Les troubles décrits sont présentés pour chaque fonction cognitive ainsi que les associations entre lésions anatomiques / associations fonctionnelles et troubles cognitifs, si elles étaient décrites. Ces associations sont abordées dans la partie discussion à la lumière d'autres articles sur le sujet mais ne répondant pas aux critères cette revue de littérature.

A) Fonction exécutive

a) Description des troubles

Plusieurs articles décrivent que l'atteinte du cervelet entraine une altération des fonctions exécutives [4, 16]. A l'intérieur de ces fonctions, plusieurs modalités peuvent être atteintes. Parmi elles, nous retrouvons **l'attention** [3, 16, 22, 30, 33, 36, 37, 41, 43], qu'elle soit divisée/partagée [1, 39, 40] (pouvant intégrer la double tâche [2, 33]), focalisée [38] ou alors alternée [40].

Des déficiences modérées à graves sont repérées dans les fonctions exécutives cognitives. Ces déficiences portent sur la **planification** [3, 36, 38, 41, 51], la **stratégie/interprétation/raisonnement** [2, 16, 30, 36, 38, 41, 51], la **flexibilité mentale** [2, 3, 36, 39, 41, 51] avec la description de **persévérations** [1, 16, 30, 39]. La **fluence verbale** est également atteinte [3, 30, 36, 41, 51, 58, 64], parfois sévèrement [39].

b) Rappel anatomique

Les schémas proviennent du cours de Mr. BRAUN : Le cervelet : anatomie et imagerie [68].

Il s'agit d'une coupe sagitale correspondant aux lobules vermiens (à gauche) et hémisphèrique (à droite). Dans la partie résultats et discussion, j'utiliserai un code couleur afin de permettre la reconnaissance des lobules.

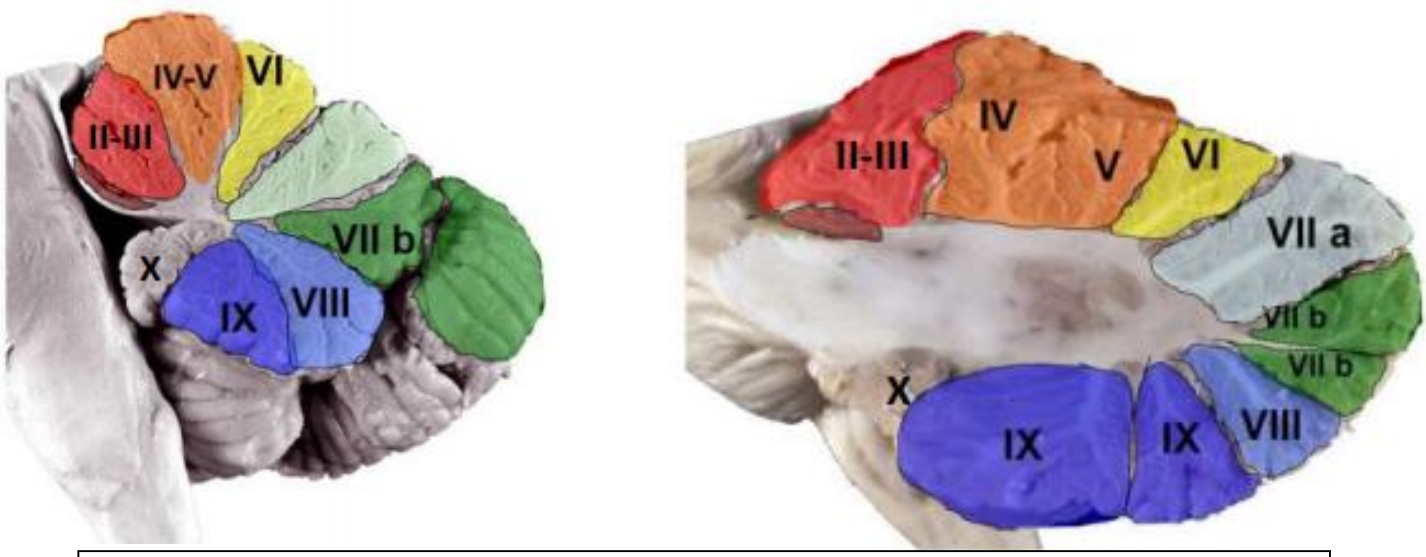

Figure 2: Explication anatomique des lobules vermiens (à gauche) et hémisphériques (à droite)
Cf. Annexe 1.4 partie A: Parcellisation lobulaire.

c) Corrélation anatomo-clinique

Plusieurs articles trouvent des résultats similaires concernant les voies neuro-anatomiques. Leurs recherches sur l'évaluation du cervelet par l'imagerie fonctionnelle montrent que les lobules cérébelleux peuvent jouer différents rôles.

Le **lobule VIII** du cervelet serait aussi en lien avec l'atteinte des fonctions exécutives [56]. Le volume des lobules **VIIIb** + **IX** est associé aux performances dans des tâches de flexibilité mentale et de contrôle inhibiteur. Une lésion du lobule hémisphérique cérébelleux postéro-latéral droit **Crus II** [48] serait associée à une altération des performances dans la tâche de la fluence verbale.

B) <u>Mémoires</u>

a) Description des troubles

Les troubles mnésiques font partis des déficiences cognitives retrouvées lors d'une atteinte cérébelleuse [1, 2, 16, 32, 33, 51].
Ces troubles concernent tous les pans de la mémoire dont la mémoire de travail (ou court terme).

Le cervelet a un rôle dans le déficit de la **mémoire de travail verbale** [16, 40, 58, 64] et **non-verbale** [64]. La défaillance dans la mémoire de travail verbale serait liée à la perturbation de la boucle phonologique empêchant l'encodage et / ou le renforcement des traces phonologiques. Toutefois, il existerait une préservation du système de répétition. Il y aurait un

déficit disproportionné dans la modalité auditive-verbale, avec des performances normales dans la modalité visuelle-verbale [18].

Des troubles (modérés à sévères) dans la **mémoire de travail visuo-spatiale** sont également trouvés [16, 22, 23, 32, 40, 41, 58]. Les déficits de la mémoire visuelle affecteraient la capacité du patient à encoder et à récupérer des informations visuelles [16] provoquant une désorganisation visuospatiale [41].

Il existe également une perturbation de la mémoire à long terme [23] :
Une altération de la **mémoire épisodique** apparait lors d'une atteinte cérébelleuse [3, 22, 32, 40], ainsi qu'un trouble de la **mémoire sémantique** [3] et lexicale [23]. Enfin, on observe une atteinte de la **mémoire procédurale** avec la présence d'un default de récupération des réponses motrices apprises. Les clignements des yeux (eye-blink responses) en cas de menace visuelle sont avérés fortement réduits par exemple, mais pas absents [59].

L'atteinte du cervelet entraine donc des difficultés dans les tâches d'apprentissage [23] ainsi que dans les tâches de récupération des données [40]. Il existe une incapacité pour certains patients de se souvenir quand et dans quel contexte les éléments correctement reconnus ont été appris [58]. Compte-tenu des troubles mnésiques, des **confabulations** ont été décrites [39].

b) Corrélation anatomo-clinique

Concernant la mémoire procédurale, l'incidence de la réponse conditionnée par le clignement des yeux (conditioned eyeblink responses) est liée à l'importance de l'atteinte dans le lobe cérébelleux postérieur bilatéralement [25, 59].
Cette technique de conditionnement est largement utilisée pour étudier les structures et mécanismes neuronaux qui sous-tendent l'apprentissage et la mémoire. La procédure consiste généralement à associer un stimulus auditif ou visuel à un clignement réflexe des yeux.
L'imagerie fonctionnelle montre que dans l'hémisphère droit du cervelet, de nombreux clusters d'activation (au cours de cette tâche) sont trouvés dans le lobule **VI** s'étendant dans le **Crus I**, **Crus II** ainsi que dans le lobule **VIIb**. D'autres corrélations sont établies dans les parties vermales et intermédiaires des lobules **VIIIa**, **VIIIb** et **IX**. Dans l'hémisphère gauche, une corrélation positive est également repérée, lors de cette tâche mnésique, dans les parties intermédiaires du lobule **VI** proximal jusqu'au **Crus I** ainsi que dans le lobule **IX** du vermis [59].

Absence de données concernant la mémoire épisodique et sémantique.

C) Perception visuo-spatiale

a) Description des troubles

L'atteinte du cervelet entraine un syndrome du lobe pariétal. Cela consiste en une altération des **capacités visuo-spatiales** (entrainant par exemple, une désorientation visuo-spatiale) [41, 51] ou alors une altération lors de **tâches visuo-constructives** et de **planifications visuo-spatiales**. Les auteurs décrivent également une **ataxie visuo-motrice** ainsi qu'une **apraxie constructive** [39]. Il peut exister une **négligence spatiale unilatérale** [32 et 10]. Les résultats indiquent des perturbations dans l'estimation du temps [28].

Des déficits dans des domaines tels que les compétences perceptives, l'organisation visuelle ont été décrits ainsi que des problèmes de perception des aspects de son environnement visuo-spatial, surtout si le patient ne les connaissait pas auparavant [16].

b) Corrélation anatomo-clinique

Les patients présentant une lésion cérébelleuse gauche sont plus lents dans les tâches visuo-spatiales. Cela est compatible avec l'implication de l'hémisphère cérébral droit [32]. Sur le plan de la neuro-anatomie, la perturbation spatiale peut être retrouvée lors d'une atteinte bilatérale de **Crus I**, **Crus II**, et du lobule **VIII droit** [57].

D) Langage

a) Description des troubles

Les informations de la littérature sont divergentes concernant les troubles phasiques. Parfois, une altération de la fonction langagière est retrouvée avec une atteinte de la compréhension des phrases écrites, ou bien une diminution de la fluence phonémique verbale [40].

Toutefois, les altérations décrites sont le plus souvent modérées (à sévères) avec une atteinte de l'apprentissage verbal, du rappel différé et de la reconnaissance verbale [58]. Un article décrit également une **aphasie** avec un patient présentant un trouble de la compréhension auditivo-verbale et visuelle altérée mais avec une répétition possible [39]. Il est aussi décrit que des atteintes majeures de la fluence verbale qui entrainent une réduction importante de la parole spontanée [38], voir un **mutisme** [Silveri. (1994)].

L'agraphie découverte chez le patient lors de l'écriture spontanée ou de la dictée de lettres / chiffres a donné lieu à des chaînes de gribouillis illisibles [38]. Les déficits syntaxiques

peuvent également entrainer des difficultés lors de la construction de phrases [23]. Certains patients peuvent présenter un **agrammatisme** [23, 41, 51], une légère **anomie** [51], ou encore des troubles de la voix avec une **dysprosodie** [41, 51].

b) Corrélation anatomo-clinique

Aucun des articles selectionnés n'abordait ces corrélations.

E) Comportement / Thymie

a) Description des troubles

Concernant le comportement, les troubles décrits lors d'une atteinte cérébelleuse sont multiples. Cela peut être un simple **retrait émotionnel** [22]. Les troubles comportementaux peuvent aussi être de type préfrontal (syndrome dysexecutif comportementale) avec la présence d'une **impulsivité** [30, 41], une **désinhibition** [30, 39, 41, 51] avec une familiarité excessive, une agitation psychomotrice avec parfois un **changement de personnalité** [39, 41]. Ce changement est caractérisé par un aplatissement ou un **émoussement de l'affect** avec un comportement inapproprié [51]. Les patients sont généralement conscients de ces comportements, avec, parfois, une critique, mais ils ne sont pas capables de se contrôler. Ils ont une tendance à la résignation s'ils se heurtent à des obstacles [1].

Les patients peuvent aussi présenter un manque de spontanéité, une **apathie** et donc un manque d'intérêt pour les loisirs qu'ils appréciaient avant l'AVC. Les patients se retirent de leur environnement et évitent les contacts sociaux [3, 38]. Ils connaissent également une perte d'émotion et sont indifférents aux situations de la vie quotidienne, insensibles au contenu émotionnel du discours [2].

Lors d'une atteinte cérébelleuse, une **anxiété** modérée à grave [37] mais aussi des **dépressions** [2, 37] ont été décrites.

b) Corrélation anatomo-clinique

Aucun des articles selectionnés n'abordait ces corrélations.

DISCUSSION

1) Données anatomo-clinique supplémentaires concernant le CCAS

J'ai étayé mes résultats en incluant des références citées dans ma recherche initiale. Une seconde sélection a donc été réalisée à partir de la bibliographie de ces 30 articles. Les mêmes critères d'exclusion ont été choisis. Les informations complémentaires suivantes sont donc extraites à partir d'articles ne faisant pas partie de ma recherche initiale, c'est pour cela qu'ils sont présents uniquement dans la partie discussion.
Il s'agit de patients ayant eu un AVC cérébelleux pur et ayant réalisé des imageries fonctionnelles. Cela a permis d'affiner la corrélation anatomo-clinique.

A) Fonction exécutive

Les tâches impliquant les fonctions exécutives activent des zones dans tout le cervelet. Toutefois, 3 zones semblent préférentiellement impliquées : Une zone dans le lobule **VI gauche** à la frontière avec les **Crus I** et une zone dans le lobule **VIIb gauche** [53].
Une lésion des lobules **VIIb** et **VIIIa** [27] serait associée à une altération des performances dans la tâche de la fluidité verbale.

B) Mémoire

La mémoire de travail verbale est en lien avec l'activation de plusieurs lobules postérieurs cérébelleux dont :

- Le **Lobule VI bilatéral** [28, 48 et 8, 17, 45, 53] avec des pics d'activation plus fort à **droite** [53]
- Le **Lobule VIIa bilatéral** (comprenant aussi le **Crus I bilatéral**) [28, 48, 59 et 17, 29, 35, 45, 53] avec des pics d'activation plus fort à **droite** [53]
- Le **Lobule VIIb bilatéral** (comprenant aussi le **Crus II bilatéral**) [59 et 29, 34, 35], présence de pics plus importants à **droite** [34]
- Le **Lobule VIIIa bilatéral** [29, 35] avec des pics d'activation plus fort à **droite** [53].

Le cervelet contribuerait à la mémoire de travail verbale lors du codage phonologique initial et/ou en renforçant les traces mnésiques [48 et 45]. Le système de contrôle articulatoire impliquerait les hémisphères cérébelleux supérieurs (**VI/Crus I**) bilatéralement et le cortex cérébral frontal [17].

Contrairement aux processus de langage et à la mémoire de travail verbal, qui étaient plus latéralisés à droite, le traitement de la mémoire de travail visuo-spatiale montre une plus grande activation de **l'hémisphère cérébelleux gauche**, principalement dans le lobule **VI** [8]. On observe également un petit amas d'activation significatif dans le lobule **VI** **droit** [62].

C) Langage

Lors d'une tâche de langage, les pics d'activation les plus forts sont présents au niveau de **Crus I** [56 et 53], **Crus II** **droit** [56 et 53] ainsi que du lobule **VI** **droit** [53] et **IX** **droit** [56]. Il existe aussi un petit cluster latéral dans le lobule **VI** de l'hémisphère **gauche** [53].
Ces résultats suggèrent donc une spécialisation hémisphérique cérébelleuse à droite pour le langage.

Toutefois, certains articles rapportent qu'il peut exister des lésions de l'hémisphère cérébelleux gauche alors que les sujets étaient droitiers [23].

D) Comportement

En IRM fonctionnelle, le volume du vermis antérieur (lobules I à V), le lobule VIIb, le lobule X gauche et le Crus II droits ne serait pas associé au comportement [34].

Les connexions cérébello-limbiques sont impliquées dans la modulation du traitement émotionnel. Le traitement des stimuli émotionnels active des clusters s'étendant vers les régions médiales du lobule **VIIa** **gauche** [34, 53] ainsi que les **lobules** **VI** [34, 53] et **Crus I** [34, 43] de l'hémisphère cérébelleux **gauche**. Un cluster dans le lobule **VI** **droit** [34, 53] est aussi trouvé. Le vermis postérieur est parfois considéré comme le « cervelet limbique ».

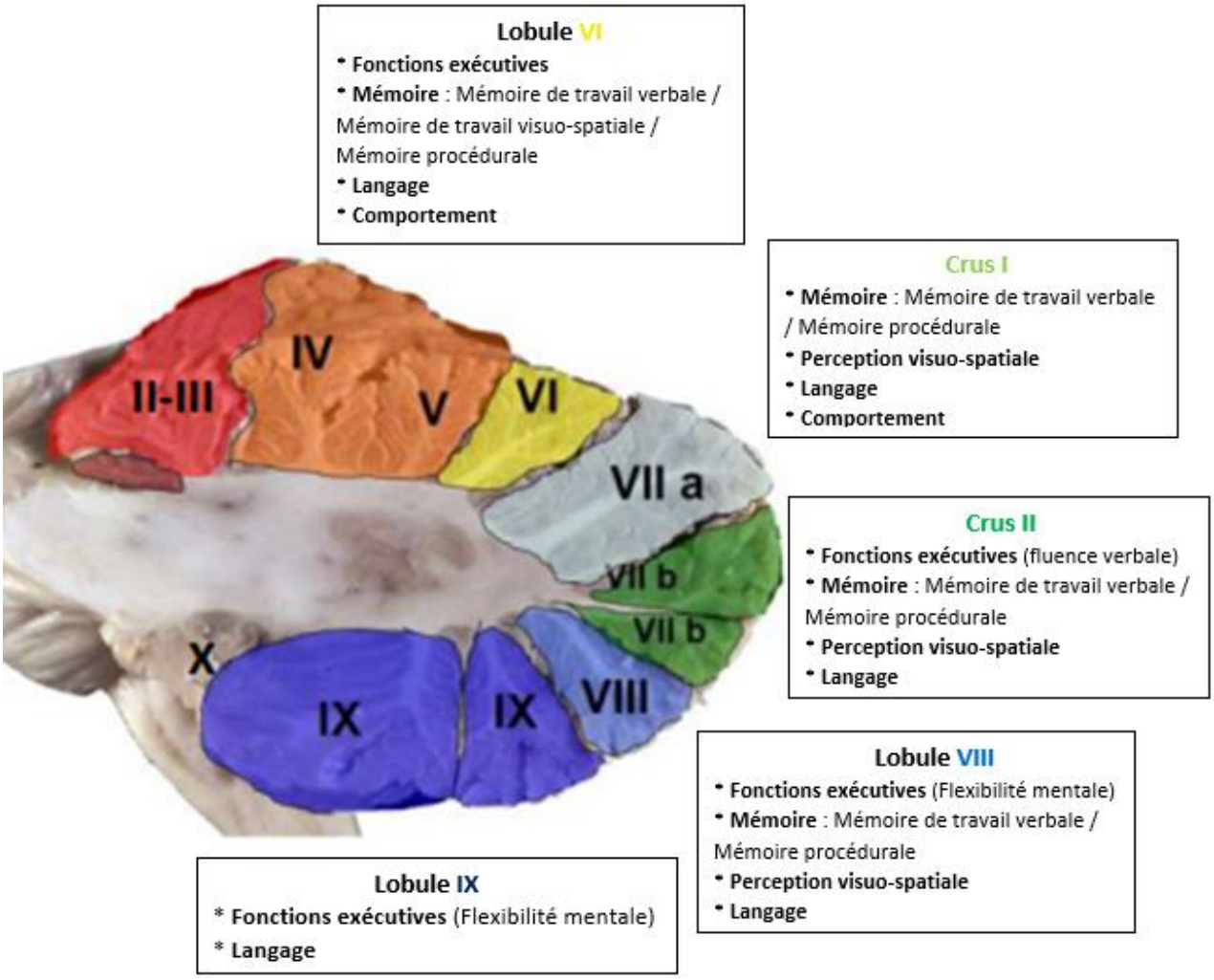

Figure 3 : Schéma final représentant les troubles cognitifs selon les lobules atteints

2) Incidence des troubles cognitifs après AVC cérébelleux

Quelques articles décrivent la fréquence de survenue de ces troubles non sensori-moteurs. Dans l'un d'eux, la déficience cognitive dans les accidents cérébelleux était de 35.1% (13 patients sur 37) avec par ordre de fréquence : Troubles exécutifs (46%, n=6), aphasies (31%, n=4), apraxies (31%, n=4), troubles mnésiques (15%, n=2) et alexies acquises (8%, n=1) [31].

Dans le second article, il s'agit de résultats pris sur une cohorte prospective de 14 patients. La prévalence des anomalies cognitives et comportementales dans la cohorte était de 86% et 64% respectivement. 57% des patients présentaient les deux types d'anomalies. 43% (6/14) des patients avaient des scores suggérant une dépression lors de leurs tests initiaux. Tous les patients avec un AVC cérébelleux postérieur ont montré un déficit de la fluence verbale (en particulier dans la tâche de fluence phonémique). Tous les AVC cérébelleux du côté gauche étaient associés à des déficits de la mémoire de travail dans la cohorte [70].

Des troubles cognitifs dans les AVC cérébelleux sont fréquemment observés, pouvant monter jusqu'à 90% des patients, mais avec une grande variabilité dans la gravité [41].

3) Evolution du cervelet

Ces articles ne se limitent pas aux troubles cognitifs, d'autres données émergentes sont à prendre en compte.

Il existe des différences dans l'évolution structurelle des lobules cérébelleux. Les lobules cérébelleux **H. VIIb** et **H. VIIIa** ont vu une augmentation de leur volume au cours de l'évolution tandis que les lobules cérébelleux **H. V** et **H. VI** ont montré une diminution significative de leur volume. La cognition et l'interaction avec le monde extérieur prennent une place de plus en plus importante avec une évolution du cervelet en conséquence [6 et 42].

Avec l'âge, il existe une diminution significative du volume global cérébelleux et cortical dans toutes les zones à l'exception, au niveau cérébelleux, du lobule bilatéral **X**, du **Crus II droit** et du **lobule VIIb**. Toutes les mesures montrent que le vieillissement s'accompagne d'une atrophie cérébelleuse corrélée à des performances sensori-motrices et cognitives plus faibles [36].

4) Représentation cérébrale dans le cervelet

Stoodley, 2012 : « Les études de connectivité chez les humains et les primates suggèrent qu'il existe des boucles cortico-cérébelleuses fonctionnellement distinctes ; l'une concerne les informations « sensorimotrices », l'autre les informations « associatives / non motrices » [6].
Le rôle du cortex cérébelleux serait d'automatiser l'ensemble des processus d'information des territoires corticaux cérébraux.

Certains articles proposent des hypothèses concernant les voies anatomiques pouvant expliquer les différents troubles.
Concernant leur projection cérébrale, le **Crus II** a des connexions avec le cortex préfrontal latéral. Le **lobule VII** a des connexions réciproques avec les cortex d'association préfrontale et pariétale (Stoodley et al.2013).

Le cervelet est connecté à de **nombreux réseaux cérébraux** :

- Au cortex pariétal postérieur médial (y compris le précuneus et le lobule pariétal inférieur (aire de brodmann (AB) 7, 40)), au cortex prémoteur bilatéral (AB 6, 8)
- Au cortex cingulaire dorsal/pré-moteur médial, y compris l'aire motrice supplémentaire (AMS) (AB 32, 6),
- Au cortex préfrontal rostral bilatéral (AB 10),

- Au cortex préfrontal médio-ventrolatéral bilatéral, y compris la pars triangularis et la zone orbitale frontale (AB 45, 47),
- Au cortex préfrontal dorsolatéral bilatéral (AB 9, 46) mais également
- Aux régions sous-corticales (striatum, thalamus, amygdale cérébrale) [37 et 43].

Il existe une forte relation entre la surface cérébrale d'une fonction et sa représentation dans le cervelet. La relation semble être à peu près homotopique. Les réseaux cérébraux les plus volumineux ont tendance à avoir les plus grandes représentations cérébelleuses. Cependant, il existe des exceptions. Certaines régions n'ont aucune représentation détectable dans le cervelet. Il s'agit du cortex visuel primaire et du cortex auditif primaire.

La majorité du cervelet humain est donc fonctionnellement couplée à des zones d'associations cérébrales [40].

Toutes les projections cérébro-ponto-cérébelleuses ne sont pas croisées. En effet, les études chez les macaques montrent que la majorité, soit environ 90% des projections vers les hémisphères et 70% des projections vers le vermis se projettent de manière controlatérale via les fibres ponto-cérébelleuses. Donc, 10 à 30% des fibres resteraient du côté ipsilatéral [43].

Suite à une atteinte cérébelleuse, les troubles cognitifs peuvent passer inaperçus [11]. Le système cognitif est associatif. Les activations dans le cortex préfrontal précèdent les activations dans le cortex pariétal. En effet, le cortex préfrontal définit les objectifs de la tâche tandis que le lobe pariétal se concentre sur l'action concrète spécifique. En conséquence, ce réseau compense l'atteinte cérébelleuse par une suractivation pariétale afin de maintenir les performances cognitives. Le cortex pariétal est, en raison de ses connexions étendues et de son hétéro-modalité, un lieu probable d'une grande plasticité fonctionnelle.

5) Hypothèse sur l'apparition des troubles cognitifs

Un diaschisis est un phénomène d'inhibition fonctionnelle d'une partie du cerveau située à distance d'une lésion du névraxe. Trois sous-types de diaschisis sont détaillés habituellement [30] :

- **Le Diaschisis associatif** : Le traumatisme d'une zone corticale entraîne une perte de fonction dans les zones corticales intactes proches ou voisines, reliées par des fibres intracorticales.
- **Le Diaschisis commisural** : Le traumatisme du cortex cérébral d'un hémisphère entraîne une perte de fonction dans une région controlatérale du cerveau, reliée par des axones de liaison du corps calleux.

- **Le Diaschisis cortico-spinal** : Ici, un traumatisme du cortex moteur produit une perte de fonction au sein de la moelle épinière, reliée par des fibres des tractus pyramidaux entre autres.

On pourrait donc rajouter le **Diaschisis cérébro-cérébelleux.** Ici, l'atteinte de certaines zones du cervelet provoquent une désactivation fonctionnelle cérébrale provoquant ainsi différents troubles selon la zone touchée [3].

6) Limitation de cette étude / Axes à entreprendre

L'idée de ce projet a débuté en octobre 2018. C'est pour cette raison que le choix des articles s'est limité à ceux publiés avant décembre 2017.

Cependant, durant cette période, d'autres auteurs ont publié des résultats / projets similaires notamment Functional topography of the human cerebellum en 2018 par Stoodley et Schmahmann. Il s'agit également d'une revue de littérature. Ces résultats n'ont pas été présentés dans cette revue de littérature car l'article ne répondait pas à nos critères d'inclusion compte tenu de sa date de parution. Nos résultats convergent car leurs recherches se sont portées sur la compréhension des sous-régions fonctionnelles dans le cervelet qui soutiennent différemment les comportements moteurs, cognitifs et affectifs. Cet article permet également de poser un cadre pour interpréter les schémas d'activation cérébelleuse, les résultats cognitifs et comportementaux à la suite de lésions cérébelleuses et les différences structurelles et fonctionnelles cérébelleuses signalées dans une gamme de troubles neurodéveloppementaux et neuropsychiatriques.

La recherche a été faite uniquement sur Pubmed. Cette plateforme permet d'avoir accès à de nombreux articles médicaux et il s'agit de la principale base de données médicales scientifiques (Medline) accessible gratuitement. Toutefois, ils existent de nombreux autres moteurs de recherche ou bases de données (la revue Cochrane / Google Scholar / Embase / …) pouvant comprendre des articles non référencés dans Medline. Cette revue a pu omettre certains articles pertinents de la littérature.

Aucun taux d'incidence n'a pu être calculé à partir de cette étude car de nombreux articles n'ont réalisé qu'une recherche partielle des troubles cognitifs.

Par exemple, l'article [4] comprend 29 patients (soit 10.8% de l'ensemble de la population de cet article), l'objectif principal était uniquement les troubles de la mémoire de travail spatiale. Aucun résultat ne peut donc être interprété à partir cette étude.

Les études ont essayé de mettre en lumière les troubles cognitifs sans mentionner leur prévalence dans la population générale.

La description du taux incidence des troubles cognitifs dans les AVC cérébelleux est peu retrouvée dans la littérature. Il persiste une inconnue sur leur importance dans la population. Il serait intéressant de montrer la proportion des troubles cognitifs lors d'une atteinte cérébelleuse pure. De plus, il faudrait également décrire les notions de sévérité. En effet, les articles citent généralement des patients pris lors de la phase aigüe, il existe peu de données sur la persistance et la sévérité des troubles à distance.

Les tests cognitifs réalisés auprès des patients, et abordés par chaque auteur, sont différents. Il n'existe pas de consensus entre eux pour les rechercher. La description des fonctions cognitives est rarement exhaustive, certaines ont pu ne pas être testées et donc des troubles ont peut-être été omis.

Certains auteurs parlent d'une anomalie de la fonction au sens large (par exemple, le langage) sans décrire leur spécificité (s'il s'agit d'un trouble phonologique d'entrée/sortie, lexical, sémantique, du buffer, …). Il est donc parfois difficile d'être complet et précis sur les atteintes. Pour élucider ces questions, les travaux futurs devraient comprendre des tests plus exhaustifs et pertinents. Cependant, ces démarches sont chronophages, coûteuses et difficilement réalisables pour une cohorte importante.

Certains articles ne retrouvent pas de troubles cognitifs [14 et 47]. Ces articles regroupent au total 29 patients. Les tests réalisés étaient pourtant suffisamment larges pour permettre la détection de nombreux troubles cognitifs. S'il parait clair que l'AVC cérébelleux peut entrainer des troubles cognitifs, ceux-ci ne surviennent pas systématiquement après un AVC cérébelleux. Ainsi, la fréquence, la sévérité, la persistance au long cours des troubles cognitifs après un AVC cérébelleux restent incertaines. De plus, le retentissement des troubles en vie quotidienne et sur la qualité de vie ne semble pas beaucoup décrit. Enfin, le poids des troubles cognitifs en regard des éventuels troubles moteurs dans la situation de handicap des patients reste une question peu ou pas explorée. C'est pour cela qu'il serait intéressant de poursuivre les études sur ce sujet.

Il est peut-être incorrect de décrire ces troubles cognitifs comme « un syndrome ». En effet, lors d'une atteinte de la partie postérieure du cervelet, on peut constater que les troubles cognitifs dépendent des lobules touchés. La symptomatologie découle donc de l'étendu des lésions. Il s'agirait donc plus d'un ensemble de symptômes.

Cela fait maintenant plus de 30 ans que la recherche s'intéresse aux troubles cognitifs à la suite d'une atteinte cérébelleuse.

Cette revue de littérature comprend 268 patients. Compte tenu de la fréquence des AVC dans la population ainsi que l'ensemble des études réalisées sur le sujet, ce chiffre peut paraitre négligeable. Cela montre bien qu'il reste de nombreuses données à connaitre sur ce domaine.

Ce sujet comporte de nombreuses zones d'ombre. Grâce à l'évolution de la recherche en neuro-cognition et aux nouvelles techniques d'imagerie, ce domaine pourra être plus approfondi dans les années à venir.

La recherche des troubles cognitifs suite à un AVC cérébelleux est primordiale car il s'agit d'un handicap invisible et pourtant invalidant au quotidien. Sa recherche est encore peu développée. Cependant, elle est fondamentale et nécessaire pour la prise en charge optimale des patients. Il serait intéressant de réaliser des recherches cliniques sur la qualité de vie chez ces patients (retard dans la reprise professionnelle, difficultés domiciliaires, …).

Le fait qu'il existe des troubles cognitifs dans les AVC cérébelleux permet d'ouvrir de nouveaux champs de recherches cliniques. Les troubles cognitifs cérébelleux se rééduquent-ils de la même manière que les troubles cognitifs cérébraux ? Existe-t-il des particularités ? Est-ce que les démarches de rééducation mises en place pour ces patients sont adaptées ?

CONCLUSION

Cette revue de la littérature regroupe 30 articles comprenant un total de 268 patients. Ils confirment le rôle du cervelet dans des fonctions neurologiques qui ne sont pas exclusivement sensori-motrices. En effet, des manifestations cognitives et comportementales sont décrites chez des patients dont les lésions vasculaires sont limitées au cervelet. Les articles collectés suggèrent que des troubles cognitifs secondaires à une lésion cérébelleuse peuvent être diagnostiqués et quantifiés par des tests neuropsychologiques.

Il s'agit du **syndrome affectif cognitif cérébelleux** / **syndrome de Schmahmann** qui est caractérisé par des perturbations complexes compte tenu de la diversité des atteintes possibles. En effet, ce syndrome touche les **fonctions exécutives** (cognitives et comportementales) avec une altération également de la **cognition spatiale**. Une perturbation de la **mémoire** de travail (verbale et visuo-spatiale) est décrite mais aussi de la mémoire à long terme (épisodique, sémantique, procédurale). Un changement de personnalité peut également survenir, caractérisé par une atténuation de l'affect et un **comportement** désinhibé ou inapproprié. Des difficultés de **langage** (dysprosodie, agrammatisme et anomie) peuvent persister. Cela peut aller jusqu'à l'aphasie. L'effet net de ces perturbations du fonctionnement cognitif est un abaissement général de la fonction intellectuelle globale [40].

Bibliographie

1. Adamaszek M, Olbrich S, Kirkby KC, Woldag H, Willert C, Heinrich A. Event-related potentials indicating impaired emotional attention in cerebellar stroke--a case study. Neurosci Lett. 2013 Aug 26;548:206-11. doi: 10.1016/j.neulet.2013.04.018. Epub 2013 May 2.
2. Annoni JM, Ptak R, Caldara-Schnetzer AS, Khateb A, Pollermann BZ. Decoupling of autonomic and cognitive emotional reactions after cerebellar stroke. Ann Neurol. 2003 May;53(5):654-8. DOI: 10.1002/ana.10549
3. Ayrignac X, Taïeb G, Castelnovo G, Renard D, Collombier L et Al. Cortical and cerebellar hypometabolism after bilateral antero-inferior cerebellar artery infarct. Neurology. 2012 Jan 3;78(1):69-70. doi: 10.1212/WNL.0b013e31823ed128. Epub 2011 Dec 14.
4. Baier B, Müller NG, Dieterich M. What part of the cerebellum contributes to a visuospatial working memory task. Ann Neurol. 2014 Nov;76(5):754-7. doi: 10.1002/ana.24272. Epub 2014 Sep 30.
5. Balsters JH, Cussans E, Diedrichsen J, Phillips KA, Preuss TM, Rilling JK, Ramnani N (2010): Evolution of the cerebellar cortex: The selective expansion of prefrontal-projecting cerebellar lobules. Neuroimage 49:2045–2052.
6. J.H Balsters, A.R Laird, P.T Fox, S.B Eickhoff. Bridging the gap between functional and anatomical features of cortico-cerebellar circuits using meta-analytic connectivity modeling. Hum Brain Mapp. 2014 Jul;35(7):3152-69. doi: 10.1002/hbm.22392. Epub 2013 Oct 18.
7. J.A Bernard, R.D Seidler, K.M Hassevoort, B.L Benson, R.C Welsh, J.L Wiggins, S.M Jaeggi, M Buschkuehl, C.S Monk, J Jonides, S.J Peltier. Resting state cortico-cerebellar functional connectivity networks: a comparison of anatomical and self-organizing map approaches. Front Neuroanat. 2012 Aug 10;6:31. doi: 10.3389/fnana.2012.00031. eCollection 2012.
8. J.A Bernard, R.D Seidler. Cerebellar contributions to visuomotor adaptation and motor sequence learning: an ALE meta-analysis. Front Hum Neurosci. 2013 Feb 7;7:27. doi: 10.3389/fnhum.2013.00027. eCollection 2013.
9. J.A Bernard, D.R Leopold, V.D Calhoun, V.A Mittal. Regional cerebellar volume and cognitive function from adolescence to late middle age. Hum Brain Mapp. 2015 Mar;36(3):1102-20. doi: 10.1002/hbm.22690. Epub 2014 Nov 13.
10. Botez-Marquard, J Léveillé, M.I Botez. Neuropsychological functioning in unilateral cerebellar damage. Can J Neurol Sci. 1994 Nov;21(4):353-7. doi: 10.1017/s0317167100040956.
11. Brass, M., Ullsperger, M., Knoesche, T. R., von Cramon, D. Y., & Phillips, N.A. (2005). Who comes first? The role of the prefrontal and parietal cortex in cognitive control. Journal of Cognitive Neuroscience, 17, 1367–1375.
12. R.L Buckner, F.M Krienen, A. Castellanos, J.C Diaz, B.T Thomas Yeo. The organization of the human cerebellum estimated by intrinsic functional connectivity. J Neurophysiol. 2011 Nov;106(5):2322-45. doi: 10.1152/jn.00339.2011. Epub 2011 Jul 27.
13. K O Bushara, J M Wheat, A Khan, B J Mock, P A Turski, J Sorenson, B R Brooks. Multiple tactile maps in the human cerebellum. Neuroreport. 2001 Aug 8;12(11):2483-6. doi: 10.1097/00001756-200108080-00039.
14. Cattaneo L, Fasanelli M, Andreatta O, Bonifati DM, Barchiesi G, Caruana F. Your actions in my cerebellum: subclinical deficits in action observation in patients with unilateral chronic cerebellar stroke. Cerebellum. 2012 Mar;11(1):264-71. doi: 10.1007/s12311-011-0307-9.
15. Cerasa A, Arcuri F, Pignataro LM. The cooking therapy for cognitive rehabilitation of cerebellar damage: A case report and a review of the literature. J Clin Neurosci. 2019 Jan; 59: 357-361. doi: 10.1016 / j.jocn.2018.09.026
16. Chafetz MD, Friedman AL, Kevorkian CG, Levy JK. The cerebellum and cognitive function: implications for rehabilitation. Arch Phys Med Rehabil. 1996 Dec;77(12):1303-8. DOI: 10.1016/s0003-9993(96)90197-5
17. Chen SH, Desmond JE (2005) Cerebrocerebellar networks during articulatory rehearsal and verbal working memory tasks. Neuroimage 24(2):332–338.
18. Chiricozzi FR, Clausi S, Molinari M, Leggio MG. Phonological short-term store impairment after cerebellar lesion: a single case study. Neuropsychologia. 2008;46(7):1940-53. doi: 10.1016/j.neuropsychologia.2008.01.024. Epub 2008 Feb 7.

19. Desmond, J. E., Gabrieli, J. D., Wagner, A. D., Ginier, B. L., & Glover, G. H.(1997). Lobular patterns of cerebellar activation in verbal working-memory and finger-tapping tasks as revealed by functional MRI. Journal of Neuroscience, 17, 9675–9685.
20. Desmond, J. E., & Fiez, J. A. (1998). Neuromaging studies of the cerebellum: Language, learning and memory. Trends Cognitive Science, 2, 355–362.
21. J Diedrichsen, J.H Balsters, J Flavell, E Cussans, N Ramnani. A probabilistic MR atlas of the human cerebellum. Neuroimage. 2009 May 15;46(1):39-46. doi: 10.1016/j.neuroimage.2009.01.045. Epub 2009 Feb 5.
22. Exner C, Weniger G, Irle E. Cerebellar lesions in the PICA but not SCA territory impair cognition. Neurology. 2004 Dec 14;63(11):2132-5. DOI: 10.1212/01.wnl.0000146197.44568.cd
23. Fabbro F, Tavano A, Corti S, Bresolin N, De Fabritiis P, Borgatti R. Long-term neuropsychological deficits after cerebellar infarctions in two young adult twins. Neuropsychologia. 2004;42(4):536-45. DOI: 10.1016/j.neuropsychologia.2003.09.006
24. Fiez JA, Petersen SE, Cheney MK, Raichle ME. Impaired non-motor learning and error detection associated with cerebellar damage. Brain 1992;115:155±78.
25. Gerwig M , Guberina H, Esser AC, Siebler M, Schoch B et Al. Evaluation of multiple-session delay eyeblink conditioning comparing patients with focal cerebellar lesions and cerebellar degeneration. Behav Brain Res. 2010 Oct 15;212(2):143-51. doi: 10.1016/j.bbr.2010.04.007. Epub 2010 Apr 10.
26. W Grodd, E Hülsmann, M Lotze, D Wildgruber, M Erb. Sensorimotor mapping of the human cerebellum: fMRI evidence of somatotopic organization. Hum Brain Mapp. 2001 Jun;13(2):55-73. doi: 10.1002/hbm.1025.
27. Grogan A, Green DW, Ali N, Crinion JT, Price CJ (2009) Structural correlates of semantic and phonemic fluency ability in first and second languages. Cereb Cortex. 2009 Nov;19(11):2690-8. doi: 10.1093/cercor/bhp023. Epub 2009 Mar 17.
28. Harrington DL, Lee RR, Boyd LA, Rapcsak SZ, Knight RT. Does the representation of time depend on the cerebellum? Effect of cerebellar stroke. Brain. 2004 Mar;127(Pt 3):561-74. Epub 2004 Jan 7. DOI: 10.1093/brain/awh065
29. Hartzell JF, Davis B, Melcher D, Miceli G, Jovicich J, Nath T, Singh NC, Hasson U (2016) Brains of verbal memory specialists show anatomical differences in language, memory and visual systems. Neuroimage 131:181–192. doi:10.1016/j.neuroimage.2015.07. 027
30. Hausen HS, Lachmann EA, Nagler W. Cerebral diaschisis following cerebellar hemorrhage. Arch Phys Med Rehabil. 1997 May;78(5):546-9. DOI: 10.1016/s0003-9993(97)90175-1
31. M. Hoffmann, F. Schmitt. Déficience cognitive dans un AVC subtentoriel isolé. Acta Neurol Scand. 2004 janvier; 109 (1): 14-24. doi: 10.1034 / j.1600-0404.2003.00169.x.
32. Hokkanen LS, Kauranen V, Roine RO, Salonen O, Kotila M. Subtle cognitive deficits after cerebellar infarcts. Eur J Neurol. 2006 Feb;13(2):161-70. DOI: 10.1111/j.1468-1331.2006.01157.x
33. Komuro A, Kurabayashi H, Sasaki Y, Sugiura T, Hishinuma A, Majima M. Clinical improvements in higher brain function and rapid functional recovery in a case of cerebellar hemorrhage treated by neurocognitive rehabilitation. Neurocase. 2014 Jun;20(3):260-2. doi: 10.1080/13554794.2013.770875. Epub 2013 Mar 25.
34. V Koppelmans, Y Y Hoogendam, S Hirsiger, S Mérillat, L Jäncke, RD Seidler. Regional cerebellar volumetric correlates of manual motor and cognitive function. Brain Struct Funct. 2017 May;222(4):1929-1944. doi: 10.1007/s00429-016-1317-7. Epub 2016 Oct 3.
35. Kuper M, Kaschani P, Thurling M, Stefanescu MR, Burciu RG, Goricke S, Maderwald S, Ladd ME, Hautzel H, Timmann D (2016) Cerebellar fMRI activation increases with increasing working memory demands. Cerebellum 15(3):322–335. doi:10. 1007/s12311-015-0703-7.
36. Manes F, Villamil AR, Ameriso S, Roca M, Torralva T. "Real life" executive deficits in patients with focal vascular lesions affecting the cerebellum. J Neurol Sci. 2009 Aug 15;283(1-2):95-8. doi: 10.1016/j.jns.2009.02.316. Epub 2009 Mar 5.

37. Mannarelli D, Pauletti C, De Lucia MC, curra A, Fattapposta F. Insights from ERPs into attention during recovery after cerebellar stroke: a case report. Neurocase. 2015;21(6):721-6. doi: 10.1080/13554794.2014.977922. Epub 2014 Nov 5.
38. Mariën P, Verhoeven J, Brouns R, De Witte L, Dobbeleir A, De Deyn PP. Apraxic agraphia following a right cerebellar hemorrhage. Neurology. 2007 Aug 28;69(9):926-9.
39. Mariën P, Baillieux H, De Smet HJ, Engelborghs S, Wilssens I et Al. Cognitive, linguistic and affective disturbances following a right superior cerebellar artery infarction: a case study. Cortex. 2009 Apr;45(4):527-36. doi: 10.1016/j.cortex.2007.12.010. Epub 2008 Mar 2
40. Nakamoto FK, Tsutsumiuchi M, Maeda MH, Uesaka Y, Takeda K. Memory impairment following right cerebellar infarction: a case study. Neurocase. 2015;21(5):660-4. doi: 10.1080/13554794.2014.969277. Epub 2014 Oct 28.
41. Neau JP, Arroyo-Anllo E, Bonnaud V, Ingrand P, Gil R. Neuropsychological disturbances in cerebellar infarcts. Acta Neurol Scand. 2000 Dec;102(6):363-70. DOI: 10.1034/j.1600-0404.2000.102006363.x
42. Nudo RJ, Masterton RB (1988): Descending pathways to the spinal cord: A comparative study of 22 mammals. J Comp Neurol 277:53–79.
43. Owen, A. M., McMillan, K. M., Laird, A. R., & Bullmore, E. (2005). Nback working-memory paradigm: A meta-analysis of normative functional neuroimaging studies. Human Brain Mapping, 25, 46–59.
44. Pantano P, Baron JC, Samson Y, Bousser MG, Derouesne C, Comar D. Crossed cerebellar diaschisis: further studies. Brain 1986;109: 677-94.
45. Ravizza SM, McCormick CA, Schlerf JE, Justus T, Ivry RB, Fiez JA (2006). Cerebellar damage produces selective deficits in verbal working memory. Brain 129(Pt 2):306–320
46. F.M Richardson, C.J Price. Structural MRI studies of language function in the undamaged brain. Brain Struct Funct. 2009 Oct;213(6):511-23. doi: 10.1007/s00429-009-0211-y. Epub 2009 Jul 18.
47. S. Richter, B. Aslan, M. Gerwig, H. Wilhelm, S. Kramer, O. Todica, B. Schoch, A. Dimitrova, E.R Gizewski, A.F Thilmann, D. Timmann. Patients with chronic focal cerebellar lesions show no cognitive abnormalities in a bedside test. Neurocase. 2007 Feb;13(1):25-36. doi: 10.1080/13554790601186942.
48. Richter S, Gerwig M, Aslan B, Wilhelm H, Schoch B et Al. Cognitive functions in patients with MR-defined chronic focal cerebellar lesions. J Neurol. 2007 Sep;254(9):1193-203. Epub 2007 Mar 22. DOI: 10.1007/s00415-006-0500-9
49. K Ridler, J.M Veijola, P Tanskanen, J Miettunen, X Chitnis, J Suckling, G.K Murray, M Haapea, P B Jones, M.K Isohanni, E.T Bullmore. Fronto-cerebellar systems are associated with infant motor and adult executive functions in healthy adults but not in schizophrenia. Proc Natl Acad Sci USA. 2006 Oct 17;103(42):15651-6. doi: 10.1073/pnas.0602639103. Epub 2006 Oct 6.
50. Salthouse TA (2011) What cognitive abilities are involved in trailmaking performance? Intelligence 39(4):222–232. doi:10.1016/j. intell.2011.03.001.
51. Schmahmann JD, Sherman JC. The cerebellar cognitive affective syndrome. Brain. 1998 Apr;121 (Pt 4):561-79. DOI: 10.1093/brain/121.4.561
52. Steinlin M, Wingeier K (2013) Cerebellum and cognition. In: Manto M, Gruol DL, Schmahmann JD, Koibuchi N, Rossi F (eds) Handbook of the cerebellum and cerebellar disorders. Springer Science ? Business Media, Dordrecht, pp 1687–1699. doi:10.1007/978-94-007-1333-8
53. C.J Stoodley, J.D Schmahmann. Functional topography in the human cerebellum: a meta-analysis of neuroimaging studies. Neuroimage. 2009 Jan 15;44(2):489-501. doi: 10.1016/j.neuroimage.2008.08.039. Epub 2008 Sep 16.
54. Stoodley CJ, Valera EM, Schmahmann JD (2012) Functional topography of the cerebellum for motor and cognitive tasks: an fMRI study. Neuroimage 59(2):1560–1570. doi:10.1016/j.neuroimage.2011.08.065
55. Stoodley CJ, Desmond JE, Schmahmann JD (2013) Functional topography of the human cerebellum revealed by functional neuroimaging studies. In: Manto M, Gruol DL, Schmahmann JD, Koibuchi N, Rossi F (eds) Handbook of the cerebellum and cerebellar disorders. Springer Science ? Business Media, Dordrecht, pp 735–764. doi:10.1007/978-94-007-1333-8.

56. Stoodley CJ, MacMore JP, Makris N, Sherman JC, Schmahmann JD. Location of lesion determines motor vs. cognitive consequences in patients with cerebellar stroke. Neuroimage Clin. 2016 Oct 15;12:765-775. eCollection 2016. DOI: 10.1016/j.nicl.2016.10.013
57. C.J Stoodley, J.D Schmahmann. Functional topography of the human cerebellum. Handb Clin Neurol. 2018;154:59-70. doi: 10.1016/B978-0-444-63956-1.00004-7.
58. Tamagni C, Mondadori CR, Valko PO, Brugger P, Schuknecht B, Linnebank M. Cerebellum and source memory. Eur Neurol. 2010;63(4):234-6. doi: 10.1159/000282277. Epub 2010 Mar 19.
59. Thieme A, Thürling M, Galuba J, Burciu RG, Göricke S et Al. Storage of a naturally acquired conditioned response is impaired in patients with cerebellar degeneration. Brain. 2013 Jul;136(Pt 7):2063-76. doi: 10.1093/brain/awt107. Epub 2013 May 31.
60. F.Van Overwalle, Kris Baetens, Peter Mariën, Marie Vandekerckhove. Social cognition and the cerebellum: a meta-analysis of over 350 fMRI studies. Neuroimage. 2014 Feb 1;86:554-72. doi: 10.1016/j.neuroimage.2013.09.033. Epub 2013 Sep 27.
61. BT.T Yeo, F.M Krienen, J Sepulcre, M.R Sabuncu, D Lashkari, M Hollinshead, J.L Roffman, J.W Smoller, L Zöllei, J.R Polimeni, B Fischl, H Liu, R.L Buckner. The organization of the human cerebral cortex estimated by intrinsic functional connectivity. J Neurophysiol. 2011 Sep;106(3):1125-65. doi: 10.1152/jn.00338.2011. Epub 2011 Jun 8.
62. Yoshiro Ito, Yuji Matsumaru, Kensuke Suzuki, Akira Matsumura. Impaired cognitive function due to cerebellar infarction and improvement after stent-assisted angioplasty for intracranial vertebral artery stenosis-case report. Neurol Med Chir (Tokyo). 2010;50(2):135-8. doi: 10.2176/nmc.50.135.
63. Yuan P, Raz N (2014) Prefrontal cortex and executive functions in healthy adults: a meta-analysis of structural neuroimaging studies. Neurosci Biobehav Rev. 2014 May;42:180-92. doi:10.1016/j.neubiorev.2014.02.005. Epub 2014 Feb 23.
64. Ziemus B, Baumann O, Luerding R, Schlosser R, Schuierer G et Al. Impaired working-memory after cerebellar infarcts paralleled by changes in BOLD signal of a cortico-cerebellar circuit. Neuropsychologia. 2007 May 15;45(9):2016-24. Epub 2007 Feb 23. DOI: 10.1016/j.neuropsychologia.2007.02.012
65. Cours M BRAUN, Le cervelet: anatomie et imagerie (http://www.sfrnet.org/rc/org/sfrnet/)
66. Vascularisation par F. Hauser, P. Megevand et P. Klee (http://www.medecine.unige.ch/enseignement/)
67. Neuroanatomie descriptive 2019, Elsevier Masson.
68. Pr G. Outrequin et Dr B. Boutillier (http://www.anatomie-humaine.com).
69. Dr. Alami (http://www.dralami.edu/anatomie/)
70. A. Taskiran-Sag, H.U Uyanik, S.A Uyanik, N. Oztekin. Prospective investigation of cerebellar cognitive affective syndrome in a previously non-demented population of acute cerebellar stroke J Stroke Cerebrovasc Dis. 2020 Aug;29(8):104923. doi: 10.1016/j.jstrokecerebrovasdis.2020.104923. Epub 2020 Jun 3.

Annexes

1) Connaissances sur le cervelet (fonctions / voies neuro-anatomiques)

A) Fonctions générales

La constatation que le cervelet ne représente qu'environ **10% du poids total du cerveau**, alors qu'il contient près de **50/80% des neurones de l'encéphale**, a mené à une réflexion sur les raisons de cette discordance.

Le cervelet est un centre nerveux régulateur de la **fonction motrice** (équilibre, posture, coordination) mais également au **niveau cognitif** (fonctions exécutives, mémoires, langages, comportements, perception visuo-spatiale).
Il reçoit des informations de tous les segments du névraxe (moelle épinière, tronc cérébral, cerveau). Il traite ces informations pour donner une organisation chronologique et somatotopique

B) Situation du cervelet

Il est placé dans la fosse crânienne postérieure ou fosse cérébelleuse de la boite crânienne. Il est disposé sous la tente du cervelet (dépendant de la dure-mère). Pour lui-même il est recouvert par les 3 enveloppes méningées.

C) Développement et subdivision fonctionnelle (Phylogenèse)

a) Archéocerebellum

Cette partie est apparue pour la première fois, dans le règne animal, dans la classe des poissons.
L'archéocerebellum est formé d'un **nodule** médian accompagné de deux parties latérales appelées **flocculus**. L'ensemble constitue le lobe flocculo-nodulaire. Fonctionnellement, il est en rapport avec les voies nerveuses de **l'équilibration**. Il est aussi présent et fonctionnel chez l'homme.

b) Paléocerebellum

Il se superpose progressivement au précédent chez les amphibiens, les reptiles et les oiseaux. Il comprend surtout la partie axiale du cervelet appelé **vermis**.
Fonctionnellement, le paléocerebellum est en connexion avec la moelle épinière et le tronc cérébral. Il participe aux régulations des activités musculaires de la **posture** (statique et dynamique), par **adaptation du tonus musculaire**. Il est aussi présent et actif chez l'homme.

c) Néocerebellum

Il se superpose progressivement aux précédents (qui sont conservés et fonctionnels) chez les mammifères. Il est spécialement volumineux chez les primates et surtout chez l'homme. Il est constitué par les **hémisphères cérébelleux**. Sur le plan fonctionnel, il assure la **régulation des activités musculaires** du mouvement volontaire global.

Le néocervelet s'est développé en même temps que les aires associatives des hémisphères cérébraux. De façon concomitante, l'apparition de nouvelles connexions descendantes (tractus cortico-ponto-cérébelleux) se projetant via le tronc cérébral vers le néocervelet a permis la transmission de signaux entre les aires associatives télencéphaliques et le cervelet.

D) Morphologie externe

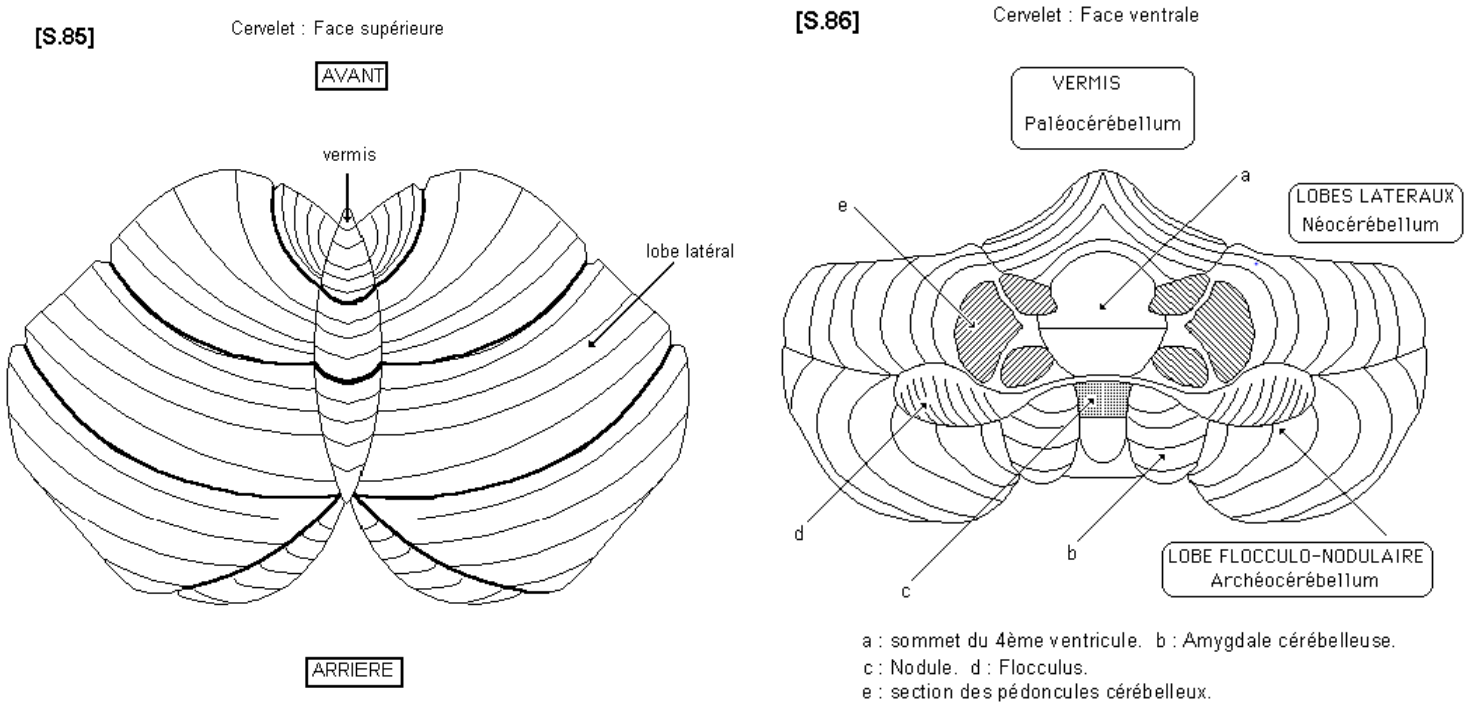

Figure 4 : Schéma représentant la morphologie externe du cervelet face postéro-supérieur (à gauche) et antérieur (à droite).

a) Parcellisation lobulaire

Comme son nom l'indique, le cervelet est une sorte de petit cerveau qui est situé à la face postérieure du tronc cérébral. Il est en connexion avec la moelle allongée, le pont et le mésencéphale par l'intermédiaire des pédoncules cérébelleux inférieur, moyen et supérieur.

Le cervelet est constitué de nombreux lobules. Il faut différencier 2 parties (vermienne et hémisphérique) :

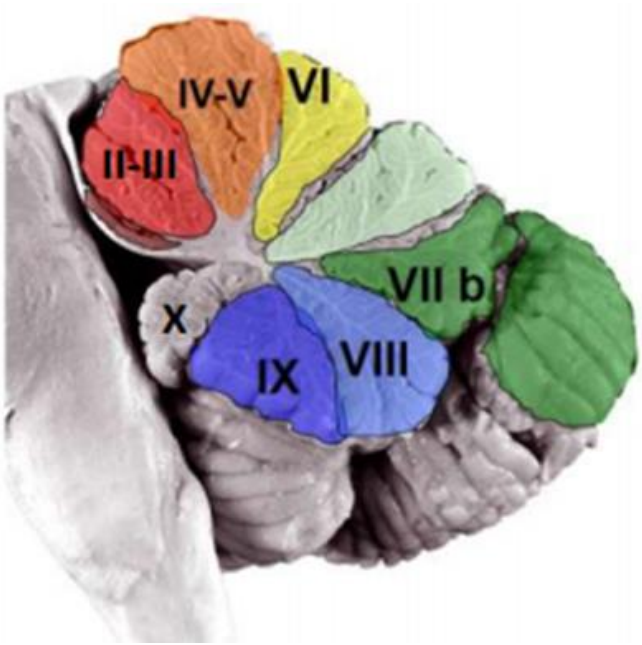

- **Vermienne** :

* I : **Lingula**
* II – III : **Lobule Central**
* IV – V : **culmen**
* VI : **Déclive**
* VIIa : **Folium**
* VIIb : **Tuber**
* VIII : **Pyramide**
* IX : **Uvula**
* X : **Nodulus**

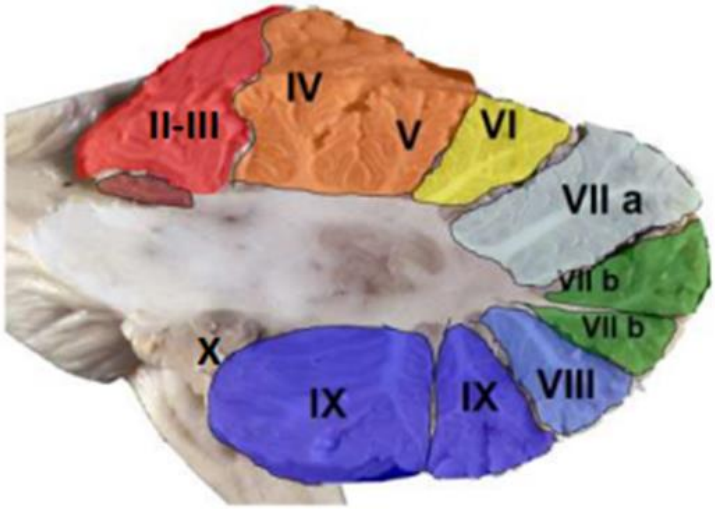

- **Hémisphérique** :

* II – III : **Aile du lobule central**
* IV – V : **Lobule Quadrangulaire antérieur**
* VI : **Lobule Quadrangulaire postérieur (Simplex)**
* VIIa : **Lobule semilunaire supérieur**
* VIIb : **Lobule semilunaire inférieur + Gracile**
* VIII : **Lobule digastrique supérieur**
* IX : **Lobule digastrique inférieur**
* X : **Tonsilles cérébelleuses**

Le lobule semi-lunaire (ou ansiforme) constitue le lobule VII du cervelet postérieur. Il est composé des régions hémisphériques crus I située dans la partie supérieure et crus II située dans la partie inférieure et subdivisée en crus IIa et crus IIb. Ainsi, crus II est la région hémisphérique cérébelleuse située entre crus I et le lobule paramédian sous-jacent.

b) Vascularisation artérielle :

Le cervelet est vascularisé par 3 artères :

- **Artère Cérébelleuse Supérieure** (**SCA**) :

Cette artère est issue de l'artère basilaire, juste avant que celle-ci se divise pour donner les 2 artères cérébrales postérieures. Elle traverse la citerne interpédunculaire, puis se divise en deux branches qui contournent le mésencéphale dans la citerne ambiens. L'artère cérébelleuse supérieure vascularise la partie supérieure de l'hémisphère du cervelet. Elle vascularise le vermis par sa branche médiale et les hémisphères par ses branches latérales.

- **Artère Cérébelleuse Antéro-Inférieure** (**AICA**) :

Cette artère est issue de l'artère basilaire. Elle vascularise la partie de l'hémisphère du cervelet qui est située en-dessous de la fissure horizontale. Il s'agit du flocculus et de la face antérieure hémisphérique.

- **A. Cérébelleuse postéro-inférieure** (**PICA**):

Cette artère est issue de l'artère vertébrale et vascularise la partie caudale du cervelet. Le trajet de cette artère est très variable. Elle vascularise le vermis par sa branche médiale et les hémisphères par ses branches latérales.

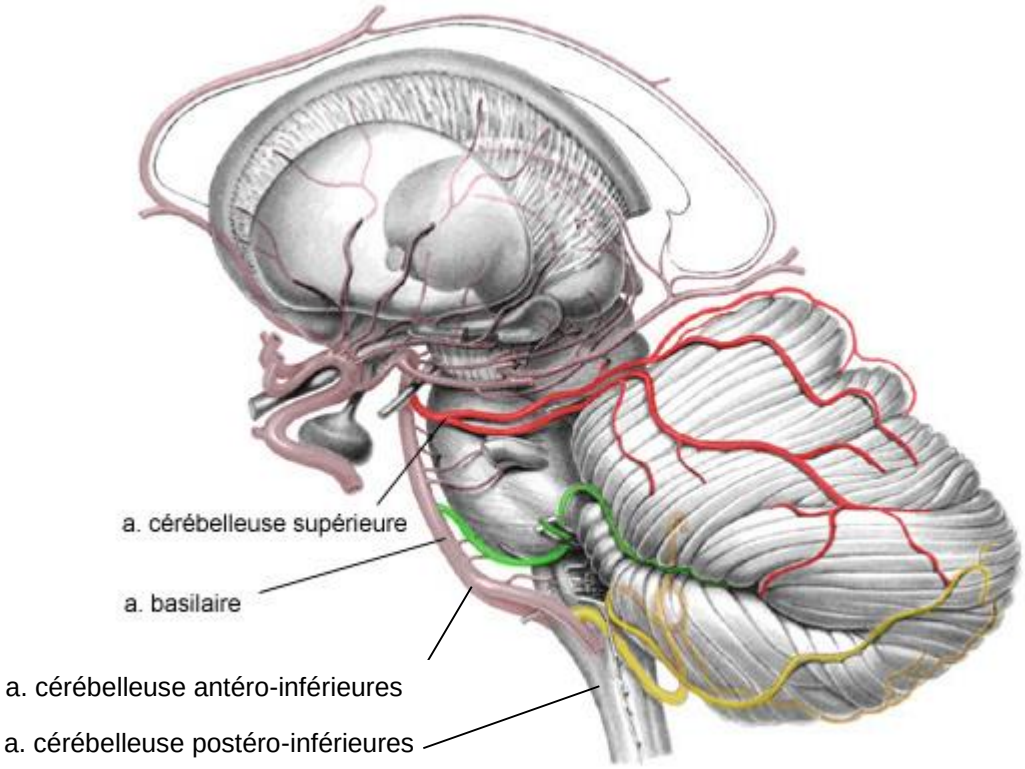

Figure 5 : Vascularisation artérielle du cervelet

c) Vascularisation veineuse :

Le réseau veineux ne se superpose pas à celui des artères. Les troncs veineux constitués à partir de la superficie du cervelet aboutissent aux sinus dure-mériens et à la veine de Galien. Il contribue ainsi à son amarrage à la tente dure-mérienne qui le recouvre, ainsi qu'aux réseaux périphériques.

L'aspect général du cervelet permet de décrire deux réseaux principaux, un réseau vermien et un réseau hémisphérique.

- Le **réseau vermien** est dorsal, il comprend :

* Les **veines vermiennes antérieures** qui sont volumineuses. Elles drainent le sang du vermis supérieur et des structures avoisinantes (valvule de Vieussens, pédoncule cérébelleux supérieur et plaque tectale). Elles aboutissent à la veine de Galien.

* Les **veines postérieures** occupent l'échancrure cérébelleuse. Elles naissent du vermis inférieur et des amygdales. Elles se déversent dans le pressoir d'Hérophile (torcular) et dans l'extrémité du sinus droit.

- Le **réseau hémisphérique** comprend une demi-douzaine de veines flexueuses, organisées en veines para-médianes et veines latérales.

* Les **veines paramédianes** drainent le sang du lobe antérieur, du hile cérébelleux, du noyau dentelé, des pédoncules moyens et du bord latéral du bulbe. Les veines constitutives se regroupent autour du flocculus et confluent en un tronc commun qui occupe le segment ventral du sillon horizontal. Il se déverse dans le sinus pétreux inférieur. Les veines péri-flocculaires se résolvent en un tronc (veine de Dandy) qui aboutit au sinus pétreux inférieur.
* Les **veines latérales** se déversent dans les sinus contigus (pétreux, latéral & sigmoïde).

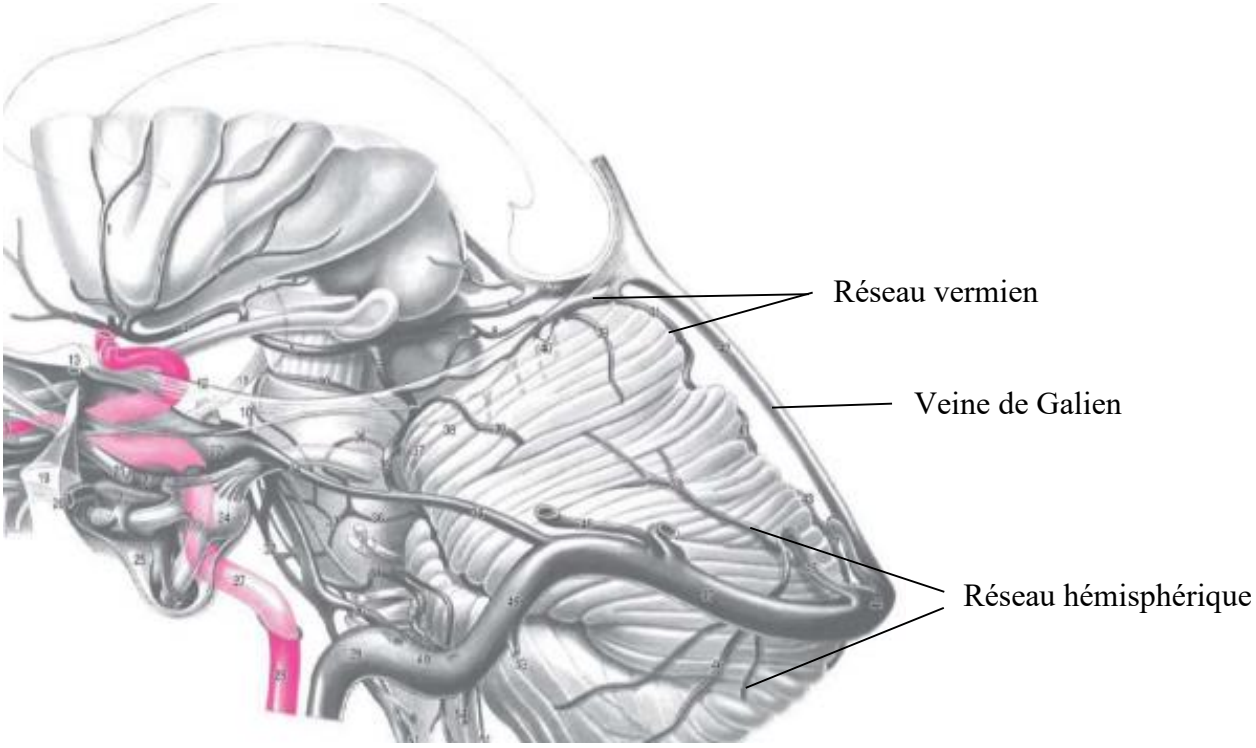

Figure 6 : Vascularisation veineuse du cervelet

d) Lien entre la vascularisation et les troubles cognitifs

Une atteinte cérébelleuse dans la partie postérieure entrainerait une diminution de la perfusion cérébrale des lobes frontaux et temporaux controlatéraux [44 et 51]

L'étude de la vascularisation a permis de montrer que les lésions des PICA (artère cérébelleuse inféro-postérieur) mais rarement celles des SCA (artère cérébelleuse supérieur) entraînent des déficits cognitifs et affectifs indiquant un rôle dominant des régions

cérébelleuses postérieures (vascularisées par la PICA) dans le traitement cognitif et affectif [22].

Toutefois, certains auteurs nuancent en décrivant les mêmes troubles neuro-psychologiques après AVC dans le territoire des SCA [24 et 51]. Ces troubles peuvent être en lien avec la lésion du noyau denté. En effet, celui-ci est fourni presque exclusivement par les SCA, mais il existe des branches issues des PICA qui peuvent également fournir le noyau denté. On a constaté que le néo-cérébellum, et en particulier le noyau denté a des connexions controlatérales avec le cortex préfrontal via le thalamus et peut donc entrainer des troubles cognitifs [32 et 58].

E) Morphologie interne

Le tissu nerveux du cervelet se présente sous 3 aspects :

- Une substance grise périphérique, très plissée, appelée écorce cérébelleuse
- Une substance blanche, en situation profonde.
- Des noyaux gris centraux de substance grise.

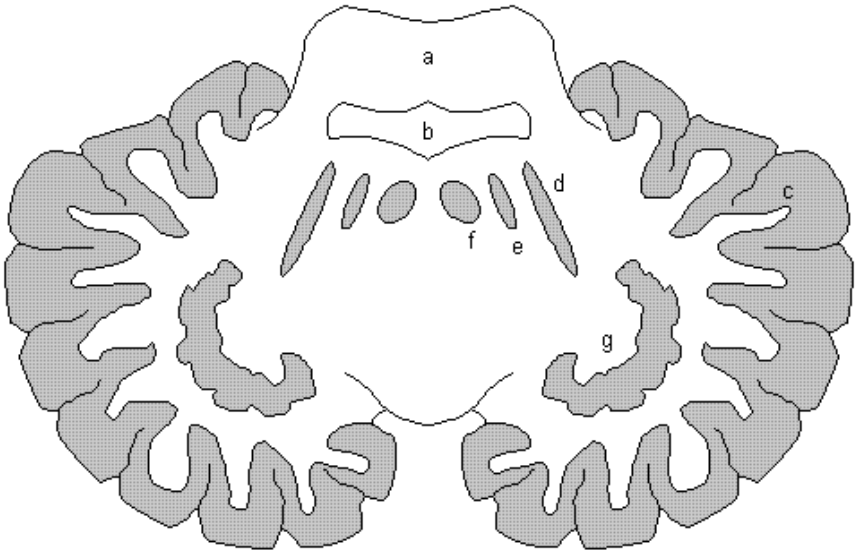

a : Pont. b : cavité du 4ème Ventricule. c : Cortex cérébelleux. d : Embolus.
e : Globulus. f : Noyau du Toît (ou Noyau du Faîte). g : Noyau Dentelé.

Figure 7 : Vue interne du cervelet [68]

a) L'écorce du cervelet

Les cellules principales de l'écorce sont de grandes cellules en forme de poire, appelées cellules de Purkinje. Elles sont en relation synaptique avec les fibres nerveuses afférentes au cervelet et avec des cellules d'association.

b) La substance blanche

Elle contient les fibres nerveuses myélinisées. Certaines sont efférentes. Ce sont les axones des cellules de Purkinje. Elles se rendent aux noyaux gris du cervelet qui par la suite envoient des ramifications vers l'ensemble du névraxe. D'autres fibres sont afférentes, elles viennent également de toute la hauteur du névraxe, de la moelle épinière, du tronc cérébral et du cerveau. Elles s'articulent avec les dendrites des cellules de Purkinje.

c) Les noyaux gris centraux :

Ils sont au nombre de 4 de chaque côté de la ligne médiane :

- Le **noyau du toit** ou **noyau fastigial**, il appartient au système de l'archéocérébellum
- Le **globulus** et **l'embolus** sont des noyaux gris qui appartiennent au système du paléocérébellum.
- Le **noyau dentelé** (appelé aussi noyau denté) situé au milieu de chaque hémisphère cérébelleux, appartient au système du néocérébellum.

2) Systématisation et fonctions sensori-motrice du cervelet

A) Systématisation de l'archéocerebellum (lobe flocculo - nodulaire)

Cette portion du cervelet assure la régulation des mécanismes musculaires qui permettent **le contrôle de l'équilibre**. L'information sensorielle se rapportant à l'équilibre provient des plages cellulaires sensorielles de **l'appareil vestibulaire** (crête acoustique des canaux semi-circulaires et macules acoustiques du saccule et de l'utricule). La lésion de ces appareils provoque une **ataxie vestibulaire**.

Le noyau vestibulaire, situé dans les angles latéraux du 4ème ventricule, est en fait constitué lui-même de plusieurs noyaux accolés. Les fibres nerveuses qui quittent ce noyau, pénètrent dans le cervelet par le pédoncule cérébelleux inférieur et atteignent le **cortex du lobe flocculo-nodulaire**. Les neurones suivants atteignent le **noyau du toit** (du toit du 4ème ventricule), puis se réfléchissent à nouveau dans le pédoncule cérébelleux inférieur pour retourner au noyau vestibulaire. Le noyau vestibulaire donne alors dans la moelle deux voies

extra-pyramidales, le **faisceau vestibulo-spinal direct** et le **faisceau vestibulo-spinal croisé**.

En définitif, la modulation des activités musculaires sont impliquées dans le maintien de l'équilibre, principalement des muscles axiaux (muscles spinaux), des muscles des ceintures et des membres inférieurs. Ce système peut être appelé : **voie extra-pyramidale archéo - motrice**. (Notion d'ataxie cérébelleuse).

Il existe une projection corticale pariétale via le thalamus de ces voies. Il se projette majoritairement contra-latéralement sur les noyaux vestibulaires et réticulés d'une part et ipsi-latéralement sur les noyaux pontiques et réticulés et la médulla d'autre part.

Concernant la physio-pathologie et sémiologie de l'archéo-cérébellum, son atteinte entraine :

- **Un syndrome cérébelleux statique** : Cela se décrit par des oscillations à la station debout avec tendance à la chute. Cette instabilité est aggravée par le rapprochement des pieds, cela s'appelle une d**anse des tendons** (essais de correction permanente de l'équilibre par les contractions des muscles agoniste et antagoniste). Augmentation du **polygone de sustentation**. Présence d'une **marche ébrieuse**.
- **Une ataxie vestibulaire** : Présence de vertige rotatoire vrai, d'un nystagmus, d'une déviation des index, etc …

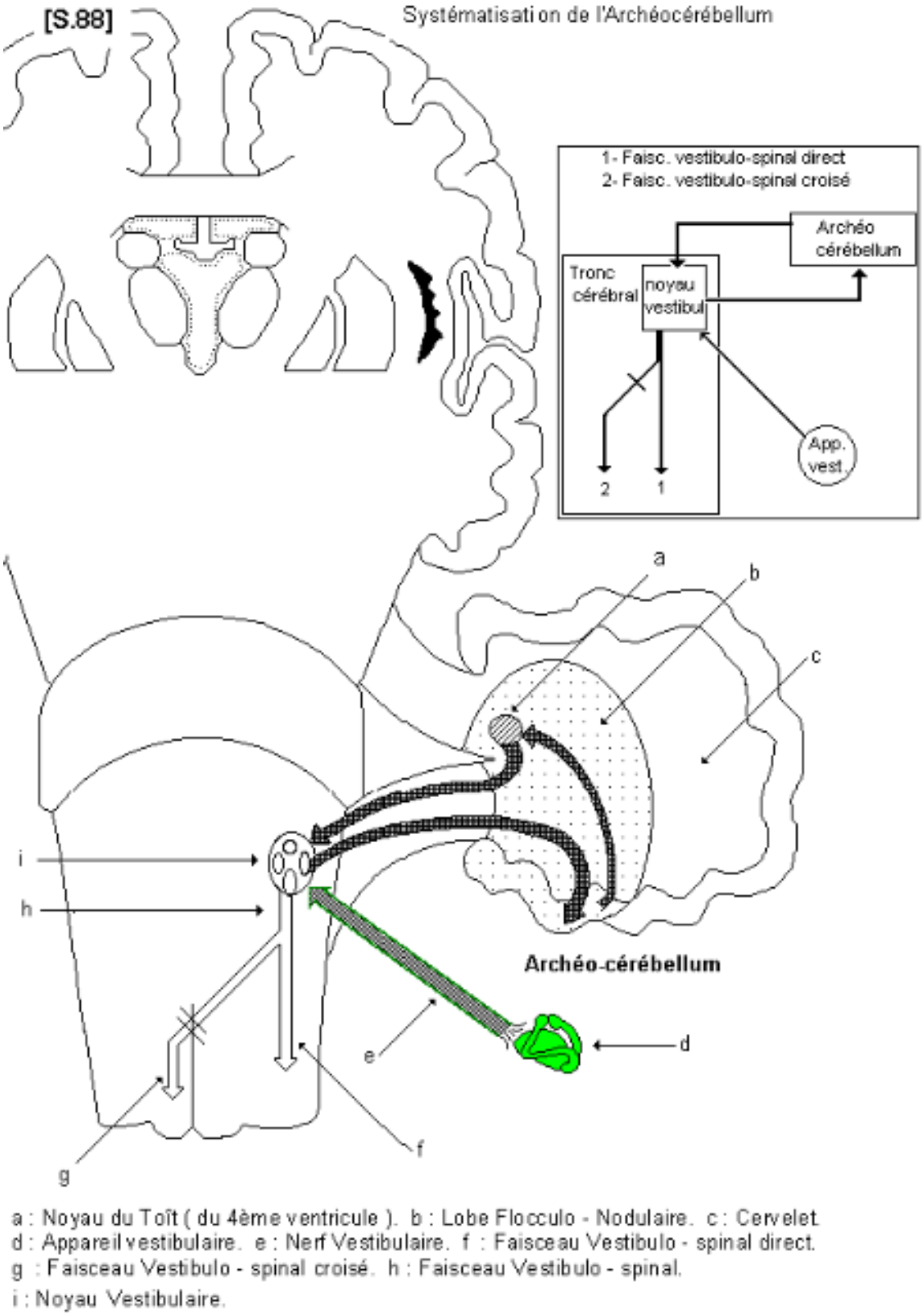

a : Noyau du Toît (du 4ème ventricule). b : Lobe Flocculo - Nodulaire. c : Cervelet.
d : Appareil vestibulaire. e : Nerf Vestibulaire. f : Faisceau Vestibulo - spinal direct.
g : Faisceau Vestibulo - spinal croisé. h : Faisceau Vestibulo - spinal.
i : Noyau Vestibulaire.

Figure 8 : Voie anatomo-clinique de l'archéocerebellum [68]

B) Systématisation du paléocerebellum (Vermis)

Cette portion correspond au vermis et à la partie adjacente des lobes latéraux. Le paléocerebellum assure la **régulation des contractions musculaires** qui concernent les activités posturales, statiques et dynamiques. Ce sont des activités motrices automatiques.

Les voies d'informations périphériques, afférentes au cervelet, sont le **faisceau spino-cérébelleux direct** - anc. faisceau de Fleichsig - (pour les membres inférieurs et le tronc) et le **faisceau spino - cérébelleux croisé** - anc. faisceau de Gowers - (pour les membres supérieurs).
Il reçoit également les afférences des régions paravermales et il se projette essentiellement sur les régions contra-latérales comme le noyau rouge, la zona incerta, le thalamus ventral antéro-latéral et les noyaux thalamiques intralaminaires (parafasciculaire, centromédian et centrolatéral).

Ces voies informent le cervelet de l'état du tonus musculaire périphérique. Elles apportent les **informations proprioceptives inconscientes** nécessaires aux modulations du tonus musculaire dans l'exécution du mouvement normal (support postural du mouvement) : Etat instantané de la contraction d'un muscle, d'un degré de tension d'un tendon, des positions et des vitesses de déplacement de certaines parties du corps, etc …

Le faisceau spino-cérébelleux direct pénètre dans le cervelet par le pédoncule cérébelleux inférieur et le faisceau spino-cérébelleux indirect pénètre par le pédoncule cérébelleux supérieur. Il atteint le cortex cérébelleux de la région vermienne. Les neurones suivants se réfléchissent sur le **globulus** et **l'embolus**.
Ils s'articulent à ce niveau avec des neurones efférents qui quittent le cervelet par le pédoncule cérébelleux supérieur et atteignent le **noyau rouge** (paléorubrum). Ce dernier donne naissance à une première voie motrice extra-pyramidale (**faisceau rubro-spinal**) qui descend verticalement dans le tronc cérébral après croisement de la ligne médiane, puis dans la moelle épinière.

En complément de ce système, il existe une seconde voie extra - pyramidale, concernant la motricité automatique, provenant du **striatum**, et se projetant sur les noyaux sous-opto-striés et sur la réticulée (réticulée pontique) qui donne dans la moelle le **faisceau réticulo-spinal médian**.

Concernant la physio-pathologie et sémiologie du paléocerebellum :

Présence d'une hypotonie cérébelleuse avec des **troubles du tonus postural** : Il existe une inefficacité des muscles antagonistes du mouvement. L'hypotonie des antagonistes se traduit par l'amplitude diminuée des mouvements passifs (ballant des avant-bras, des mains, avec sensation de main de caoutchouc).

Elle se recherche par la **manœuvre de Stewart Holmes** : Il s'agit de la flexion contrariée d'un avant-bras contre une forte résistance. Lors du relâchement soudain de la résistance, cela entraîne une exagération de la flexion, et le patient se frappe la poitrine.

Perte des réflexes normaux de la posture : le patient ne décolle pas les talons du sol en s'accroupissant.

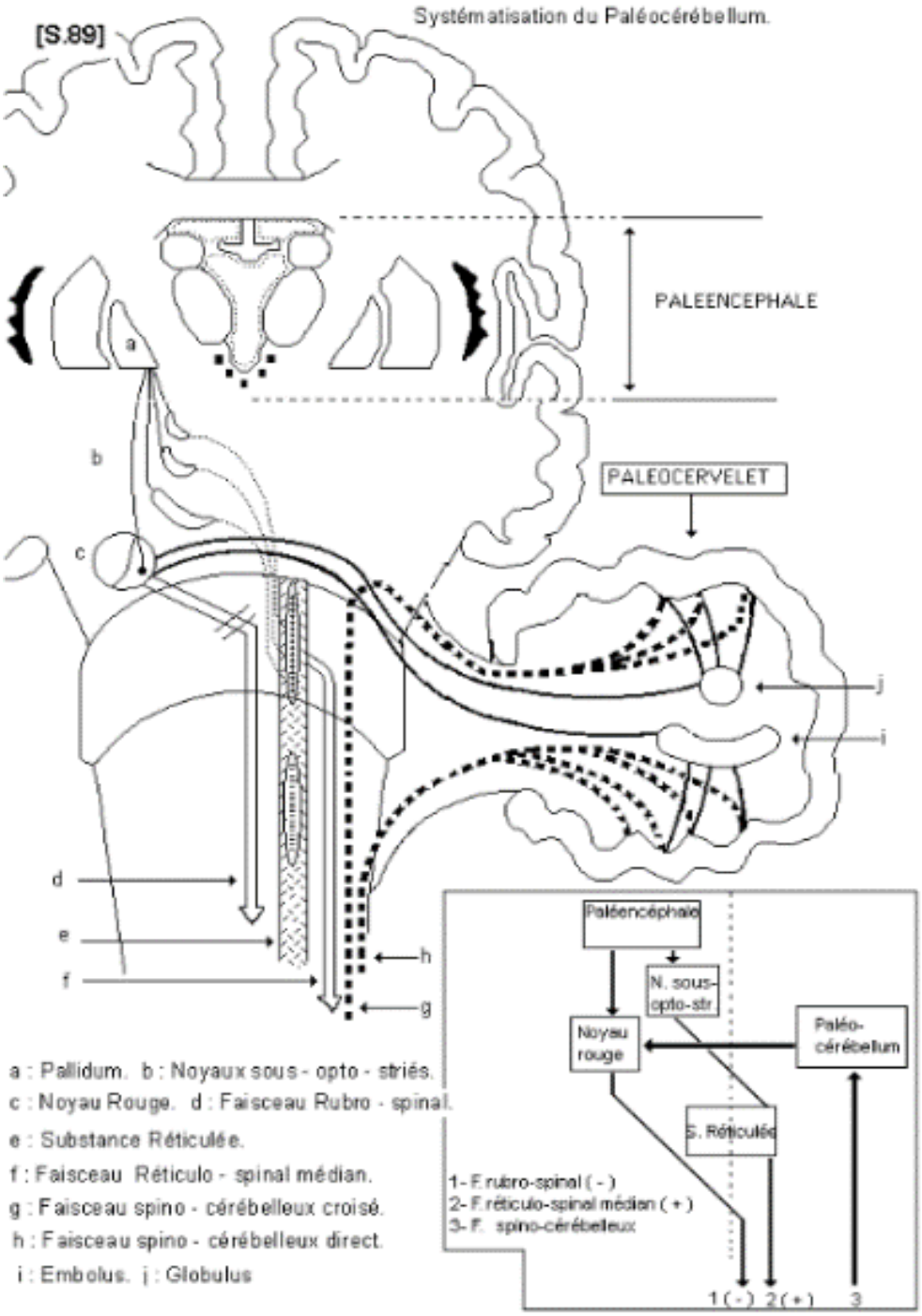

Figure 9 : Neuro-anatomie du paléocerebelleum [68]

C) Systématisation du néocerebellum.

Les principales afférences du cérébro-cervelet sont issues des cortex moteur et prémoteur, des cortex somesthésiques primaires et associatifs et des aires visuelles associatives. L'information du projet moteur provient de l'aire motrice supplémentaire et des aires motrices associatives (aide de Brodmann 6, 5, 7, 21 et 22). La plupart des informations proviennent donc des **régions associatives et ont donc déjà fait l'objet de traitements cérébraux.** Contrairement aux NGC, les afférences issues du cortex (constituant la voie cortico-ponto-cérébelleuse) sont indirectes et font préalablement un relais par les **noyaux du pont** (**faisceaux ponto-cérébelleux** comprenant les faisceaux fronto-pontique, temporo-pontique, pariéto-pontique). Ceux-ci gagnent principalement les parties latérales des hémisphères cérébelleux controlatéraux par les **pédoncules cérébelleux moyens** en croisant la ligne médiane au niveau du pont. Ces projections sont organisées **somatotopiquement** et il existe une représentation somatotopique du corps au niveau du cortex cérébelleux.

a) Boucle de régulation du mouvement volontaire global

Les fibres efférentes du cervelet retournent au cerveau par le **pédoncule cérébelleux supérieur** dans le mésencéphale caudal, les unes par trajet récurrent direct, les autres par réflexion sur le néo-rubrum. Elles font relai dans les noyaux moteurs du **thalamus** (thalamiques ventrolatéral et postérieur, les noyaux intralaminaires (parafasciculaire et centrolatéral), ainsi que les noyaux médioventral et mediodorsal latéral du thalamus). Elles atteignent les petites cellules pyramidales de **l'aire 4** du cortex cérébral, dont les axones descendent dans le névraxe à l'intérieur de la **voie pyramidale**.
Ces fibres se mêlent aux fibres pyramidales qui proviennent de l'aire 4 et traversent ainsi la capsule interne. Elles atteignent les noyaux réticulaires inhibiteurs de la moelle allongée. C'est la **voie cortico-réticulo-spinale latérale** à fonction inhibitrice.

Ainsi, un AVC dans la capsule interne ou un infarctus cortical, entraîne l'interruption des fibres motrices pyramidales (paralysie motrice) et des fibres cortico-réticulo-spinales. Ces dernières sont inhibitrices du réflexe myotatique et leur interruption est responsable de la **spasticité**. (Pierrot - Desilligny).

b) Boucle de régulation des activités musculaires cervico-faciales

Une seconde boucle se déroule uniquement au niveau du tronc cérébral, régulant les fonctions des muscles de la face, du voile du palais, du pharynx et même du diaphragme. Les

fibres efférentes du néo-cervelet gagnent le néo-rubrum contro-latéral, puis l'olive de la moelle allongée (olive bulbaire), par le faisceau tegmental central (F. central de la calotte).
Les fibres efférentes forment le **faisceau olivo-cérébelleux** qui fait retour au néo-cérébellum. Cet ensemble est appelé « **triangle de Guillain-Mollaret** ». Une lésion sur son trajet, derrière l'olive ou au niveau du faisceau central de la calotte (f. tegmental central) se traduit par des myoclonies du voile du palais (ex : Syndrome de Wallenberg).

En ce qui concerne la physio-pathologie et la sémiologie du néocerebellum :
Troubles de l'exécution des mouvements volontaires globaux par **perte de l'organisation temporo-spatiale** du mouvement :

- Troubles dans l'espace avec : **Dysmétrie** / **Hypermétrie** (test de l'index porté sur la pointe du nez) / **Asynergie** (mauvaise coordination motrice). De plus, il existe une mauvaise répartition du tonus dans les muscles anti-gravitaires.
- Troubles dans le temps avec : **Dyschronométrie** (retard à la mise en route et à l'arrêt du mouvement) / **Adiadococinésie** (impossibilité de faire des mouvements associés rapides, en raison de la désynchronisation temporo-spatiale (épreuve « des marionnettes »)) / **Tremblement intentionnel** (Il est important dans la posture et dans le mouvement, avec majoration émotive. Il est absent au repos).

En conséquence, le patient cérébelleux a des gestes maladroits (il se cogne, laisse tomber les objets, etc).Il exécute difficilement les gestes fins et précis. Son écriture est irrégulière dans le sens horizontal (espace entre les mots) et dans le sens vertical (amplitude des lettres). Sa parole est aussi irrégulière, lente et accélérée, souvent explosive.

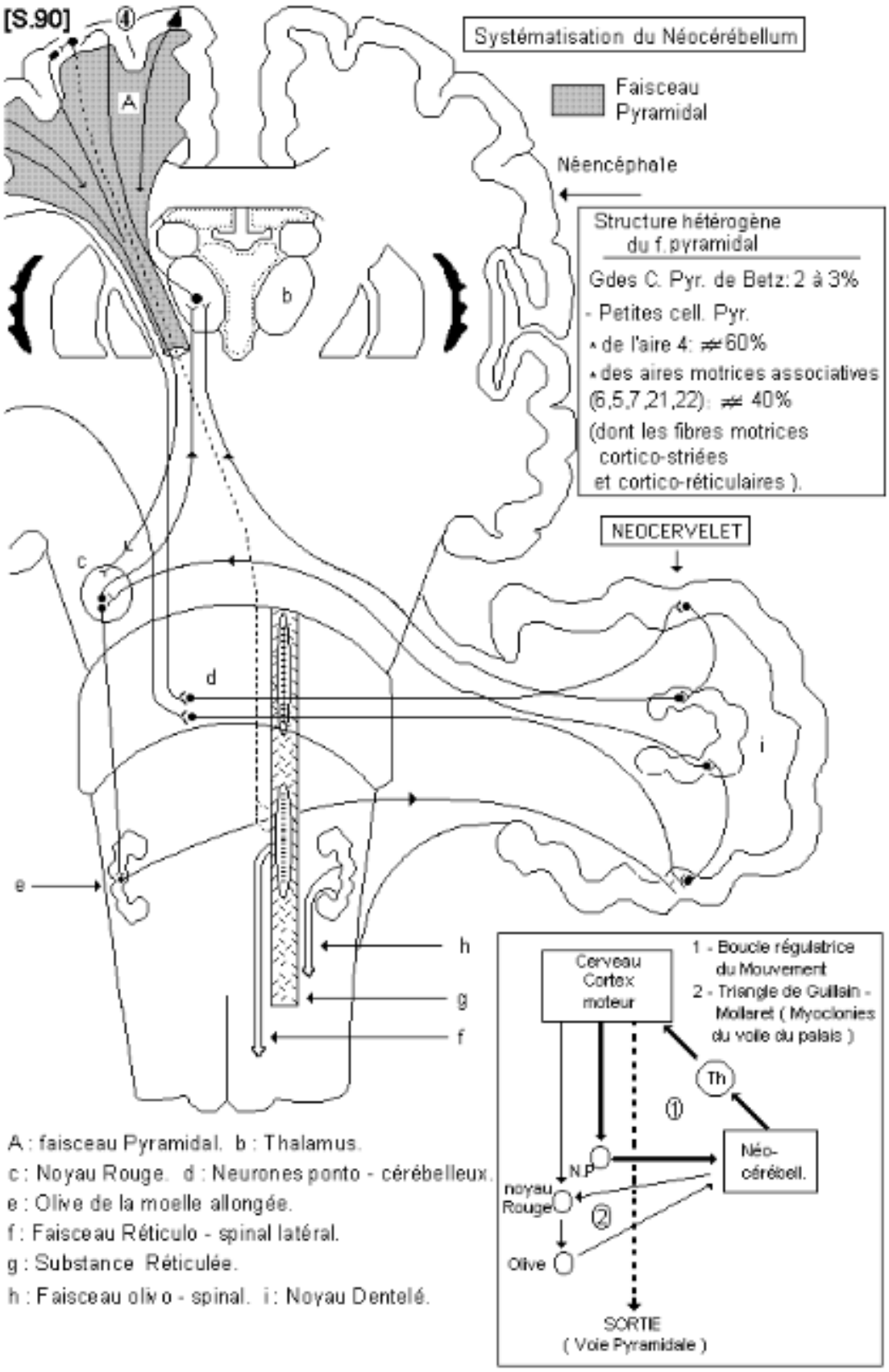

Figure 10 : Neuro-anatomie du néocerebellum [68]

D) Ce qu'il faut retenir sur les fonctions sensori-motrices

Il effectue les corrections indispensables au bon déroulement du mouvement à partir des informations proprioceptives, vestibulaires et visuelles. Le cervelet contribue de façon essentielle à la **programmation temporelle** des activités motrices et à **l'enchaînement rapide et harmonieux** des mouvements successifs. Il contribue aussi à régler **l'interaction immédiate entre groupes musculaires agonistes et antagonistes**. Le cervelet module l'amplitude, la force, la vitesse et la direction du mouvement et participe à la **coordination des mouvements et de la posture**. Les fonctions motrices du cervelet concernent donc le maintien de l'équilibre, le réglage du tonus musculaire, la coordination de l'action des muscles durant le mouvement volontaire et la programmation du mouvement. Toute lésion du cervelet s'exprime de manière variable sur l'une de ces fonctions.

Le cervelet a pour principale propriété de **corriger les erreurs de mouvement** en comparant les commandes motrices prévues et émises par le cortex et le tronc cérébral avec les messages sensoriels issus de la périphérie et relatifs aux mouvements qui sont effectivement exécutés. S'il y a discordance, le système cérébelleux émet des signaux de correction vers le système moteur pour augmenter ou diminuer l'activation de certains groupes musculaires.

Le cervelet possède également la propriété **d'anticiper le mouvement** à venir dans une séquence motrice et permet le passage harmonieux d'une séquence motrice à l'autre.

Le cervelet participe enfin à certains aspects des **apprentissages moteurs**, en particulier ceux impliquant un contrôle oculaire. Le cervelet "apprend" par succession d'essais et d'erreurs : si l le mouvement n'est pas approprié, le cervelet réalisera un ajustement lors de la prochaine séquence motrice, jusqu'à l'obtention d'un mouvement adapté. Ceci est réalisé grâce à des modifications de longue durée de l'excitabilité de certains neurones cérébelleux (cf. rôle des circuits cérébelleux dans l'apprentissage et la mémoire).

Le système cérébelleux agit en étroite interaction avec celui des noyaux gris centraux

Ces différentes données portent principalement sur les fonctions motrices mais la systématisation cognitive et son rôle ne sont pas encore suffisamment développés. Cette revue de littérature a ainsi pour but d'apporter l'importance du cervelet dans les fonctions cognitives mais aussi des informations sur la neuro-anatomie des voies cognitives.

3) Apport de la littérature dans le rôle sensori-moteur du cervelet :

Il semble qu'il y ait une dichotomie moteur/non moteur identifiable anatomiquement dans le cervelet. La partie sensori-motrice prend une part importante dans le cervelet.

L'imagerie fonctionnelle du cervelet permet d'apporter de nombreux résultats [26]. Dans cet article, les auteurs ont extrait les volumes d'activation (VA) et le coefficient de corrélation maximal (CM) afin de permettre de localiser des zones selon l'action réalisée. Dans la mesure où la force, la vitesse du mouvement, ainsi que les procédures de rétrocontrôle dépendent, dans une large mesure, de la performance individuelle, il faut s'attendre à une variabilité importante entre les activations cérébelleuses individuelles [26].

Plusieurs actions ont été réalisées permettant la localisation des zones d'activation :

* Au niveau de la **langue** : Plusieurs clusters existent dont le principal est au niveau du lobule VI hémisphérique (ou **H. VI**) bilatéralement. Une activation est également présente au niveau du lobule **H. V** ainsi qu'au niveau du lobule **H. VIII** droit.

* Concernant les **lèvres** : Les clusters sont présents au niveau du lobule **H. VIa** bilatéral, sur le lobule VI vermien (ou **V. VI**) et dans le lobule **H. VIII** gauche.

* Si on prend la **main droite** : Deux clusters se chevauchent entre le lobule **V. V** et **H. V**. D'autres groupes existent au niveau **H. VI** à travers la fissure primaire et au niveau de **H. VIII** médial. L'hémi-vermis droit entier de V à VIII a été inclus. Une activation de H. VIIa – crus I bilatéralement existe probablement en lien avec l'utilisation de la voie spino-cérébelleuse droite (voie de rétrocontrôle de la proprioception inconsciente).

* Le **pouce droit** : Large VA ipsilatéral en **H. V** et traversée de la fissure primaire vers **H. VI**. Un deuxième cluster est présent dans la partie médiale du lobule **H. VIII**.

* **L'index droit** : Grand cluster ipsilatéral en **H. V** et un second AV plus petit ipsilatéral en **V. V**.

* Le **majeur droit** : Présence d'un petit VA ipsilatéral en **H. V**.

* **L'auriculaire droit** : Notion d'un cluster ipsilatéral en **H. V**.

* La **main gauche** : L'activation est le reflet de la main droite soit l'existence de plusieurs clusters. Un en V. V, connectés sur une bande mince au H. V, activation également en H. VI et H. VIII + Hémi-vermis de VI – VIII. Nouvel effet sur la voie spino-cérébelleuse avec une de H. VIIA et crus I controlatéral.

* Concernant les **poignets** : Les clusters de tous les sujets étaient situés ipsilatéralement dans le lobe antérieur au niveau de **H. Vb** intermédiaire et dans le **V. V**. Un cluster est aussi présent dans la partie médiale du **H. VIII** ipsilatéral.

* Au niveau du **coude droit** : 2 VA ipsilatéraux sont trouvés dans le **vermis V** étendu latéralement dans **l'hémisphère V** et traversé caudalement la fissure primaire vers **VI**.
* A propos du **pied droit** : Activation ipsilatérale dans le **H. IV**. Un deuxième AV est présent dans **l'H. IX** médial ipsilatéral. Plusieurs points d'activation plus petits existent dont un dans **H. Vc** ipsilatéral et deux bilatéralement dans **H. VI**.
* En ce qui concerne le **pied gauche** : Présence d'un cluster majeur en **H. IV** ipsilatéral.

La connectivité fonctionnelle révèle une carte fonctionnelle complète du cervelet. Le cervelet possède 3 homonculus distincts (ou alignement cranio-caudal) du cortex cérébral [12] :

- La **carte principale** :

Elle commence par une représentation somatomotrice inversée des parties du corps du **H. IV** au **H. VI** dans le lobe antérieur du cervelet. Les mouvements des pieds sont présents au niveau du lobule H. IV. Le mouvement des bras comprenant la main, l'articulation du coude, du poignet et de tous les doigts droits sont activés dans les lobules V/H. Vb définissant ainsi une zone commune. Les mouvements des lèvres et de la langue sont situés dans le lobule H. VIa définissant ainsi une zone du visage.

- La topographie s'inverse près des Crus I / II, formant une **carte secondaire** :

Elle se situe en miroir dans le lobe postérieur du cervelet. Cette zone s'étend de **H. VIII** à **H. IX**. Le pied est représenté dans H. IX. Les mouvements des bras et du visage sont situés dans H. VIII. Les représentations du bras et du visage sont juxtaposées et donc une disposition somatotopique est moins évidente.

- Une dernière inversion se produit donnant une probable **carte tertiaire** :

Cette zone est la plus postérieure, elle se situe près du lobule **IX**. L'existence de cette carte tertiaire n'est pas admise par tous les auteurs. En effet, des preuves claires d'une représentation somatomotrice tertiaire n'ont pas pu être détectées. Cependant, la possibilité d'une représentation tertiaire peut aider à expliquer la représentation robuste du cortex d'association près du lobule IX [12].

En plus de l'alignement cranio-caudal, il existe également un alignement médio-latéral [26]. Le cervelet est subdivisé le long de son axe transversal en au moins quatre zones sagittales fonctionnelles : une zone vermale, paravermale, intermédio-latérale et une zone latérale :

- Concernant la représentation principale (1er homonculus), il existe un **compartiment médial** qui est activé lors de l'exécution et le contrôle des mouvements volontaires du

bras en proximal et une **zone intermédio-latérale** est activée lors des mouvements répétitifs du bras distal et du visage.

Par exemple, les mouvements du coude sont représentés médialement, tandis que les mouvements du poignet et des doigts sont représentés dans la zone intermédio-latérale.

- Une deuxième représentation corporelle (2ème homonculus) existe dans le cervelet inférieur dans le lobule VIII et IX. Celui-ci est similaire au premier mais des explorations supplémentaires sont à réaliser [26].

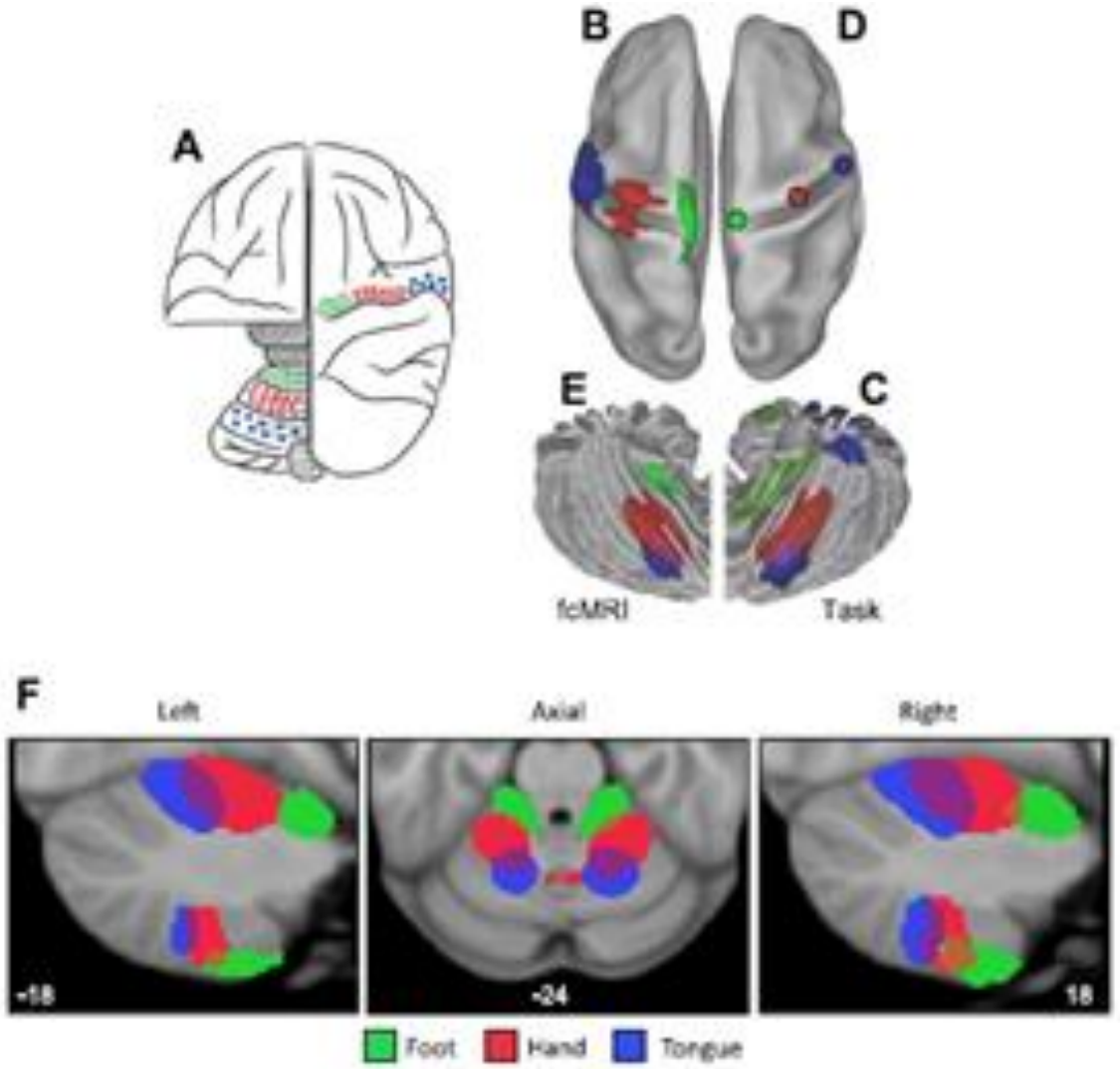

Figure 11 : Schéma de la connectivité fonctionnelle motrice du cerveau et du cervelet.
A : Schéma des emplacements cérébraux (hémisphère droit) et cérébelleux (hémisphère gauche) des représentations somatomotrices des jambes (vert), des bras (rouge) et du visage (bleu) chez le singe
B et D : Schéma de la topographie somatomotrice cérébrale lors de mouvements du pied (vert), de la main (rouge) et de la langue (bleu) mesurée lors de tâches par des IRMf chez l'humain.
C et E: Schéma montrant la topographie somatomotrice inversée présente dans le lobe antérieur du cervelet controlatéral.
F : Schéma montrant 3 vues sur la représentation somatomotrice dans le cervelet. Chaque estimation provient d'une région cérébrale bilatérale et représente l'étendue de la réponse fonctionnelle.

4) Tableau des résultats

Référence Auteur Journal et Année Type d'étude Pays (Cf. Bibliographie)	Population de l'étude	Type d'AVC et imagerie utilisée	Délai de réalisation et test utilisé lors du bilan neuro-psychologique	Troubles cognitifs retrouvés Zone expliquant les troubles (neuro-anatomie / neuro-imagerie)
[16] Cas clinique	Un homme droitier de 68 ans Education arrêtée à 13ans	IRM : Ischémie cérébelleuse isolée dans les lobules droits V-VI et Crus I	* Test réalisé à 6 mois * Simbol Digit Modality Test (SDMT) and Wisconsin Card Sorting Test (WCST)	**Fonctions executives** **Attention** **Mémoire de travail**
[56] Essai randomisé	18 patients avec AVC cérébelleux isolé (13 hommes, 5 femmes) 46,8 ± 14,6 ans, 20-66 ans.	7 L-PICA: (4 VIIB/6 VIIIA/4 VIIIB/4 IX, VI/4 Crus I/4 Crus II; vermis VI-VIIIA; 2 ventrals dentate; VIIB thru IX) 1 L-SCA: V/VI 2 R-SCA: IV / 2 V/VI/VI into Crus I; interpositus and dorsal dentate 6 R-PICA: 3 Crus II / 3 VIIB / 4 VIIIA / 5 VIIIB / 5 IX; 2 Crus I / II 1 L-SCA/L-AICA: I-IV/V/VI/Crus I; dentate (primarily ventral) 1 R-SCA/R-PICA: III/IV/V/VI/Crus I/Crus II/VIIB	Les délais moyens entre la date de l'AVC, l'évaluation comportementale et l'IRM étaient respectivement de 29,8 jours (± 18,1 jours, médiane de 8 à 67 jours) et de 38,8 jours (± 19,3 jours, médiane de 9 à 87 jours).	Les patients atteints du CCAS, en l'absence de syndrome moteur cérébelleux, présentaient des lésions des régions du lobe postérieur, avec des lésions conduisant à des scores significativement plus faibles sur : * Langage (ex. **Crus I et II droits** s'étendant jusqu'à **IX**) * Troubles spatiaux (Bilatéral **Crus I, Crus II** et **lobule droit VIII**) * Fonction exécutive (**lobules VII-VIII**)
[37] Cas clinique	Un homme de 55 ans	IRM : Lésion ischémique aiguë dans le cortex hémisphérique cérébelleux postérieur gauche, qui est alimenté par l'artère cérébelleuse postéro-inférieure gauche (L-PICA)	Pendant la phase aiguë et après 4 semaines de suivi.	* **Dépression** modérée/sévère ou **anxiété** * Dysfonctionnement dans le traitement **attentionnel** du stimulus et de la **mémoire**. * Réseau comprenant le cerveau frontal, l'aire temporo-pariétale, le cortex cingulaire antérieur, l'insula antérieure, le gyrus frontal moyen ; régions sous-corticales sélectives (striatum, thalamus, amygala). --> **Diaschisis cérébello-cérébral**.
[40] Cas clinique	Un homme droitier de 42 ans avec une éducation de 13 années	* IRM : Infarctus cérébelleux aigu impliquant le vermis et la partie supérieure de l'hémisphère cérébelleux droit (le lobe antérieur de l'hémisphère cérébelleux supérieur droit (artère cérébelleuse supérieure droite)) * TDM : Dissection des artères vertébrales bilatérales et de l'artère basilaire * SPECT : Hypoperfusion dans l'hémi-cervelet droit, le cortex préfrontal	* L'évaluation neuropsychologique a été réalisé 13 +/- 4,6 jours après après le début des troubles Second test à 4 mois * BADS (Behavioral Assessment of the Dysexecutive Syndrome)	* Altération de la **mémoire épisodique** : déficit de la **mémoire verbale** et **visuo-spatiale** ; la récupération de la mémoire a été affectée * **Attention** : attention divisée et alternée * Altération légère de la **fonction langagière** (pas d'aphasie) : compréhension du sens des phrases écrites ; production de discours et fluidité phonémique réduite. Le QI était de 79 : Détérioration de la fonction exécutive (probablement lié au diaschisis vers le cortex frontal gauche).

		ventro-latéral gauche et le thalamus antérieur gauche.		
[4] Essai randomisé	29 patients : * Main droite dominante : 5 femmes et 16 hommes, 55 ans (37–81) * Main gauche dominante : 1 femme, 7 hommes, 57 ans (20–81)	IRM : 29 patients avec atteinte cérébelleuse majoritairement unilatérale. 7 des 29 patients (24 %) présentaient également une affection du tronc cérébral, et 5 patients présentaient également une affection, à un moindre degré, de l'hémisphère controlatéral.	* Pour éviter de simples déficits moteurs interférant avec le paradigme de la mémoire de travail (MW), une tâche de tapotement a été réalisée * Working Memory Paradigm test.	* Les lésions de l'amygdale, du lobule semi-lunaire inférieur et de certaines parties de la pyramide vermale altèrent spécifiquement les performances cognitives. Ils sont impliqués dans le **contrôle exécutif** et empêchent les informations non pertinentes d'entrer dans la **mémoire de travail**. * Les dommages aux structures telles que la pyramide vermale ou l'uvula conduisent à des troubles oculomoteurs et peuvent fausser la sélection visuelle et attentionnelle des informations, qui sont essentielles pour filtrer les informations non pertinentes de la MW.
[59] Etude épidémiologique	* 19 patients adultes atteints de dégénérescence cérébelleuse pure 7 femmes et 12 hommes Âge moyen 55,3 ± 11,3 ans, intervalle de 34 à 74 ans * 27 patients adultes présentant des lésions cérébelleuses focales dues à un accident vasculaire cérébral 6 femmes et 21 hommes Âge moyen 52,3 ± 11,1 ans ; intervalle 32-76 ans	* 27 patients présentant des lésions cérébelleuses focales dues à un accident vasculaire cérébral 9 L-PICA / 5 R-PICA / 7 R-SCA / 4 L-SCA / 1 L-SCA+R-PICA / 1 Hémorragie à droite / Les lésions étaient également réparties entre les parties supérieure et inférieure du cervelet avec un maximum de chevauchement des lésions dans les lobules V (n = 10), VIIb (n = 11) et VIIIa (n = 12).	- Tests neuro-psychologiques réalisés du 9 ème jour jusqu'à 11,9 ans (depuis le début de la maladie). - VTER = Visual Threat Eye-blink Response paradigm	- Le cortex cérébelleux humain est impliqué dans le **stockage à long terme** des réponses apprises. * Les réponses visuelles aux clignements des yeux (Visual threat eye-blink responses) se sont avérées être considérablement réduites, mais pas absentes chez les patients atteints de dégénérescence cérébelleuse. * Les réponses visuelles aux clignements des yeux étaient également réduites chez les patients atteints d'une maladie focale, mais dans une moindre mesure. - Corrélations positives entre l'incidence de la réponse conditionnée au clignement des yeux (**mémoire procédurale**) et le volume de matière grise dans le lobe postérieur du cervelet de manière bilatérale. * A droite : De nombreux clusters existent, du **Lobule VI** s'étendant au **Crus I** ; **Crus II** s'étendant dans le **lobule VIIb**. Des corrélations supplémentaires ont été trouvé dans les parties vermales et intermédiaires du **lobule VIIIa**, du **lobule VIIIb** et **IX**. * À gauche : Une corrélation positive a été trouvée dans les parties intermédiaires du **lobule VI** proximales à **Crus I**. De plus, la réduction du volume de matière grise était corrélée à une diminution de l'incidence de la réponse conditionnée au clignement des yeux dans le **lobule vermal IX**.
[1] Cas clinique	Un homme droitier de soixante-trois ans	* IRM : AVC cérébelleux aigu de l'hémisphère droit, Infarctus cérébelleux postérieur droit ischémique (R-PICA). * SPECT : Diminution de la perfusion dans la partie centrale de l'hémisphère cérébelleux droit.	- Tests neuropsychologiques réalisés une première fois à 2 mois post infarctus et le second à 2 ans du suivi initial. - Concernant les tests neuropsychologiques utilisés * Fonctions executives : . Mémoire de travail : TAP . Flexibilité mentale : Trail-making test A et B * Fluence verbale : . Catégorie sémantique et lexical : Test de fluence verbale de Regensburger . Fluence figurative : Five-point-test (Regard). . Résolution de problèmes : Tour de Hanoï . Capacité de catégorisation : Winsconsin-card-sorting test (WCST)	- Au niveau du **comportement**, le patient avait une diminution du contrôle de ses impulsions, comme une envie de parler, de répondre et d'agir de manière **impulsive**, ainsi qu'une tendance à la résignation s'il est confronté à des obstacles à l'action. Le patient était surtout conscient de ces comportements inappropriés par la suite, mais ne pouvait pas contrôler ces actions prématurées. * Le patient a présenté une gamme de troubles cognitifs, notamment une diminution des performances **d'attention divisée**, **d'orientation spatiale**, **d'apprentissage** et de la **mémoire**. * Altérations modérées à sévères des **fonctions exécutives** en fonction des supports visuels, en particulier concernant la **flexibilité mentale**, la **fluence verbale** et **figurative** et les retards reproduction de l'apprentissage visuel et de la mémorisation.

			. Logique : Standard progressive matrices * Mémoire : . Plage de mémoire acoustique : Digit span. . Mémoire visuospatiale : Corsi-block-tapping test. . Apprentissage verbal/visuel et capacité de mémoire : RBMT + ROCF * Attention . Vigilance tonique et phasique : TAP . Attention sélective et divisée: TAP : sous-test Go-NoGo	* Attention visuelle altérée aux signaux émotionnels dans des conditions expérimentales sondant la capture et la transmission précoces d'images visuelles émotionnelles très excitantes. - Les zones préfrontales, en particulier autour de la le cortex orbitofrontal, connu pour son importance dans le traitement des signaux émotionnels, peut compenser les déficits du système attentionnel ventral dus à la perte de connexions cérébelleuses.
[33] Cas clinique	Un homme de 34 ans	* TDM cérébral : A montré des lésions de haute densité dans le vermis et l'hémisphère droit du cervelet, s'étendant jusqu'au quatrième ventricule * L'angiographie a révélé une malformation artérioveineuse associée à un nidus de l'artère cérébelleuse inférieure postérieure droite.	- Le patient est sorti d'hospitalisation au 32ème jour, a commencé à travailler à temps partiel au 72ème jour. Au 102ème jour, il travaillait à temps plein - Rééducation neurocognitive comprenant des exercices d'écriture, de calcul, d'informatique et de planification	- Performance altérée au niveau de **l'attention** / des **fonctions exécutives** (grande difficulté à effectuer une double tâche) / traitement sensoriel / **mémoire de travail** / **cognition visuospatiale**.
[43] Cas clinique	Un homme de 55 ans	* IRM : Infarctus AICA bilatéral. * PET FDG : hypométabolisme léger du cervelet et du cortex préfrontal	* 5 mois	- Plaintes du patient : **Apathie** / Manque de motivation / Manque d'intérêt pour les passe-temps précédents * Déficits retrouvés (de façon légere) : Vitesse de traitement / **Fluence verbale** phonologique / **Attention** / **Fonction exécutive** (difficultés de planification et flexibilité mentale perturbée) / **Mémoire sémantique et épisodique**. - Interruption de la voie cortico-ponto-cérébelleux en créant une désactivation fonctionnelle du cervelet.
[14] Essai clinique randomisé	* Un groupe de 8 patients présentant des lésions ischémiques : 5 hommes et 3 femmes Âge moyen : 48,5 ans Âge moyen du niveau d'éducation : 10,8 ans * Un groupe de 16 participants volontaires appariés pour l'âge (31-70 ans), le sexe (8 hommes et 8 femmes) et l'éducation (5-13 ans).	* IRM : 8 patients atteints de lésions ischémiques chroniques, inédites, isolées du cervelet : 1R-SCA / 2 R-PICA / 3 L-PICA / 1 L-PICA/AICA / 1 R-VA.	- Ils ont évalué une cohorte de patients présentant des lésions ischémiques chroniques et une population comparable de volontaires neurologiquement sains. 2 évaluations à 3 mois ; 1 à 6 mois ; 1 à 8 mois ; 1 à 9 mois ; 1 à 14 mois ; 1 à 17 mois et 1 à 24 mois. - Les fonctions cognitives ont été testées au moyen de tests standardisés administrés par le même clinicien : Attentional Matrix Test / Stroop Color Word Test / Raven Matrices Test / test « d'action écologique » / "folk physics" test	- Le rôle principal du cervelet, dans les différents processus cognitifs, est celui de détecteur de séquences, héritant son rôle de contrôle anticipatoire de comportements moteurs plus simples. * L'attention sélective était normale chez tous les patients * Les fonctions exécutives étaient normales également * Les fonctions logiques étaient normales chez tous sauf un qui avait des valeurs marginalement anormales * On peut alors spéculer que le rôle de séquenceur du cervelet dans le domaine moteur est également exploité dans le domaine d'observation de l'action. * Les résultats actuels soutiennent l'opinion selon laquelle le cervelet joue un rôle spécifique dans la compréhension de l'action.
[25] Essai clinique randomisé	- 22 patients : * 13 patients avec des lésions ischémiques cérébelleuses corticales (10 hommes et 3 femmes).	- IRM : 13 patients avec lésions ischémiques focales cérébelleuses : * 3 L-SCA : 1 IV / 3V / 3 VI * 2 R-SCA : 2 V / 2 VI * 1 L-SCA/L-PICA : 1IV / 1 V / 1 VI / 1 Crus I / 1 Crus II	- Bilan réalisé chez les patients entre 7 à 46 mois après l'apparition des lésions. - Il y a eu trois séances de conditionnement sur trois jours consécutifs chez chaque sujet.	- Le cortex cérébelleux est impliqué dans l'acquisition de la RC (réponses conditionnées au clignement des yeux). Semblable aux études animales, intervention des **lobules V**I et **Crus I** de l'hémisphère cérébelleux supérieur.

	Âge moyen 55,4±15,3 ans, 19–73 ans * 9 patients atteints de dégénérescence cérébelleuse diffuse (6 hommes et 3 femmes). Âge moyen 51,4 ± 15,9 ans, intervalle de 26 à 73 ans	* 4L-PICA : 4 Crus I / 4 Crus II / 1 VI / 3 VII / 3 VIII / 1 IX * 3 R-PICA : 3 Crus I / 3 Crus II / 1 VI / 3 VII / 2 VIII / 2 IX	Le nombre total d'essais a été divisé en blocs de dix essais chacun. Le nombre de réponses conditionnées a été exprimé comme le pourcentage d'essais contenant des réponses par rapport à chaque bloc de dix essais (pourcentage d'incidence de RC) et le nombre total d'essais (pourcentage total d'incidence de RC).	- Les lésions du cortex cérébelleux sont suivies d'un déficit permanent de conditionnement du clignement des yeux. Toutefois, des noyaux cérébelleux intacts ont permis l'acquisition de nouvelles RC.
[58] Cas clinique	- Un homme droitier de 40 ans	- Accident vasculaire cérébral ischémique dans les territoires de l'artère cérébelleuse supérieure droite et de l'artère cérébelleuse inférieure postérieure.	- 10 jours après son AVC - Ils ont appliqué un ensemble de différents tests neuropsychologiques : * Tâche de décision lexicale tachistoscopique latéralisée standard * VLMT, version allemande révisée * Digit span backward * Visual span backward	- Déficit dans la capacité de se souvenir quand et dans quel contexte des éléments correctement reconnus ont été appris (**mémoire source**) - Une légère diminution des performances a été trouvée dans la **fluence verbale phonétique**, dans la **mémoire de travail verbale** et **visuelle** - **L'apprentissage verbal**, le rappel verbal tardif et la reconnaissance verbale étaient gravement altérés. - **L'apprentissage figuratif** et le rappel étaient dans la moyenne inférieure, bien que les performances de reconnaissance aient également été altérées. --> Les lésions cérébelleuses sont associées à des dysfonctionnements de l'hémisphère cortical controlatéral
[62] Cas clinique	- Une femme de 69 ans, droitière	- IRM : Infarctus cérébelleux multiples - Angiographie : Sténose sévère de l'AV droite juste en amont de l'origine du PICA, et occlusion de l'artère vertébrale gauche (AV)	- A l'admission et 18 mois après l'intervention (pose du stent) - MMSE and WAIS-R	- **Dysfonctionnement cognitif léger** / Trouble léger de la mémoire: * Mini-examen d'état mental (MMSE = 21) et le WAIS-R était de 70, le quotient intellectuel (QI) verbal était de 82 et le QI de performance était de 58. * Après angioplastie, le score MMSE s'était amélioré à 26 et WAIS-R s'est amélioré à 84, le QI verbal était de 87 et le QI de performance était de 81. - Dans le cas présent, le dysfonctionnement cognitif était apparemment associé à un diaschisis cérébello-cérébral croisé (DCCC)
[36] Etude observationnelle	- 11 patients with cerebellar infarctions were studied prospectively (9 men and 2 women). Mean age 50.6 years	- IRM : * 7 patients ont eu des infarctus dans le territoire de l'artère cérébelleuse postérieure inférieure (PICA ; 4 droite, 1 gauche, 2 bilatérales) * 3 patients avaient eu des infarctus dans le territoire du supérieur gauche artère cérébelleuse (SCA) * 1 a eu un infarctus dans les deux territoires, PICA et SCA	- Au moins 6 mois après l'AVC - Batterie neuropsychologique évaluant : * QI prémorbide estimé avec le Word Accentuation Test Buenos Aires (WAT-BA) * Attention : forward digits span task + WMS-R et le TMT-A. * La mémoire : Verbale : RAVLT / Logique : sous-test du WMS-R / non verbale avec le test de la figure de Rey. * Fonction exécutive : backward digits span test, TMT-B, le test de classement des lettres et des chiffres et la version modifiée du WCST.	- Altérations des **fonctions exécutives** : * Sur le MET, des différences significatives ont été trouvées sur le nombre total d'échecs, des erreurs d'interprétation, d'inefficacités et sur le score total des tâches, suggérant des **déficits de stratégie**, de **planification** des tâches et **d'organisation**. * Les patients cérébelleux étaient altérés sur les **tâches verbales** et les tâches classiques de la fonction exécutive (WCST) * Le nombre d'items produits dans les tâches de **fluence** était extrêmement faible
[39] Cas clinique	- Un homme droitier de 58 ans	- IRM : infarctus ischémique dans le territoire vasculaire de l'artère cérébelleuse supérieure droite (ACS).	- Des investigations neurolinguistiques ont été réalisées 10 jours et 4 semaines après l'AVC - Neuropsychological examination :	- 10 jours post-AVC : * **Langage** : **aphasie sensorielle transcorticale** / (Déficits : Les répétitions étaient normales / compréhension auditive verbale et visuelle altérée (la confrontation visuelle des noms perturbée) / Les tâches de **fluence verbale** étaient gravement altérées)

		- SPECT : l'étude a révélé une hypoperfusion relative dans l'hémisphère cérébelleux droit et une diminution du débit sanguin cérébral dans la région frontale médiale gauche.	Aachener Aphasie Test (AAT) and Psycholinguistic Assessments of Language Processing in Aphasia (PALPA) / Semantic verbal fluency test and the Boston Naming Test (BNT) / Wechsler Memory Scale (WMS-R) / Wisconsin card sorting / Stroop Colour-Word Test / Trail making A and B / Rey-Osterrieth Figure.	* **Trouble exécutif** : **persévérations** verbales et une production verbale légèrement augmentée / **attention divisée** altérée/une atteinte sur la **flexibilité mentale** et la **planification visuo-spatiale**. * **Mémoire** : Problèmes mnésiques verbaux / mémoire récente gravement déformée. * **Praxie visuo-constructive** : Symptômes ataxiques / concentration visuo-motrice affectée / apraxie constructionnelle * **Comportement** : actions **désinhibées**, **surfamiliarité**, fabulations - 4 semaines après l'apparition : * Les **dysfonctionnements dysexécutifs** ont persisté. * Le comportement et la régulation affective sont restés aberrants. Le patient a agi de manière impulsive et a affiché un comportement **désinhibé**. Il a fortement fabulé et avait un sens de la réalité gravement déformé.
[18] Cas clinique	- Un banquier de 54 ans, droitier, avec 18 ans d'éducation.	- IRM : Lésion ischémique cérébelleuse bilatérale dans l'hémisphère cérébelleux postérieur-inférieur gauche (lobule VIII) et dans les régions cérébelleuses antéro-supérieures droites (lobule V).	- 18 mois après la lésion - Examen neuropsychologique : * Profil cognitif : Raven-coloured matrices * Tâches de mémoire : Digit / Spatial forward and backward * Mémoire verbale et visuospatiale : la figure complexe de Rey / Rappel immédiat et différé / Reconnaissance d'indices verbaux et visuels * Tâches exécutives : Analogie	- Déficit de la **mémoire de travail verbale** (vWM) * Rôle du cervelet dans l'encodage et/ou le renforcement des traces phonologiques dans vWM. * léger défaut dans la capacité d'exploration visuelle. - Déficit disproportionné dans la modalité auditive-verbale, avec des performances normales dans la modalité visuo-verbale. - Les présents résultats démontrent la présence d'une atteinte vWM chez un patient présentant une lésion confinée au cervelet due à un défaut sélectif de la ph-STS avec préservation de la fonction du système de répétition.
[38] Cas clinique	- Un ingénieur droitier de 72 ans	- TDM : lésion hémorragique de l'hémisphère cérébelleux droit impliquant le cortex et le noyau médullaire - SPECT : diminution significative de la perfusion dans l'hémisphère cérébelleux droit ainsi qu'une hypoperfusion dans les régions médiale et latérale de l'hémisphère préfrontal gauche.	- Les fonctions neurocognitives ont été étudiées 10 jours ainsi qu'à 3, 6 et 12 mois après l'AVC - Examen neuropsychologique : Test de Stroop / WSCT / Token Test / AAT et BNT.	- Plusieurs troubles cognitfs ont été retrouvés : * **Apraxique**, **agraphie** * **Trouble dysexécutif** : Manque du mot (même sur les réponses automatiques), la planification était gravement perturbée. * **Humeur** et **comportement** : troubles persistants « de type préfrontal » tels que manque de spontanéité, perte d'initiative, affect aplati et **apathie**. il s'est retiré de son environnement et a évité les contacts sociaux * **Langage** : parole spontanée réduite. **L'aphasie** a complètement disparu au cours de la phase aiguë de l'hémorragie, mais **l'agraphie apraxique**, les dysfonctionnements exécutifs et les changements de comportement ont persisté au cours du suivi d'un an.
[47] Essai clinique randomisé	- 21 adultes : 5 femmes, 16 hommes. Âge moyen : 55,1 ± 11,1 ans (34-71 ans). Concernant le niveau d'éducation : * École primaire n=13 * Collège n=5 * Diplôme d'entrée à l'université n=3.	- IRM : Infarctus dans le territoire de l'artère postérieure-inférieure (PICA) ou de l'artère cérébelleuse supérieure (SCA) * 14 PICA (8 R-PICA ; 6 L-PICA) * 7 SCA (2R-SCA ; 4L-SCA ; 1L+R-SCA)	- L'AVC datait, lors de l'évaluation, de 46,7 +/- 17,9 mois, allant de 17 à 96 mois - International Cooperative Ataxia Rating Scale (ICARS). - Test de dépistage au chevet (16 sous-tests, d'une durée d'environ 10 à 12 min) : * Agnosie : sous-test de dénomination * Fonction exécutive : Compréhension de texte, perception situationnelle et mémoire à court terme * deux sous-tests de figuration (reproduction figurée, reconnaissance figurée)	- Aucun déficit cognitif évident ne semble être présent chez les patients cérébelleux chroniques, tel qu'évalué par un test de dépistage au chevet du patient. * Néanmoins, dans plusieurs sous-tests, les contrôles ont légèrement surpassé les patients cérébelleux, les patients individuels ayant obtenu des résultats inférieurs à la moyenne principalement dans les tests des fonctions exécutives.

			* deux de mémoire verbale (reproduction de texte, reproduction de texte retardée) * Les sous-tests des déficits spatiaux impliquaient clock setting /lecture de l'horloge ainsi que le comptage des surfaces. * Déficits de mémoire sémantique. * Alexie (lecture), acalculie (calcul mental), l'apraxie (fonction motrice d'ordre supérieur) et les fonctions attentionnelles (attention sélective).	
[48] Essai clinique randomisé	- 21 adultes : 5 femmes, 16 hommes. Âge moyen : 55,1 ± 11,1 ans (34-71 ans). Concernant le niveau d'éducation : * École primaire n=13 * Collège n=5 * Diplôme d'entrée à l'université n=3.	- IRM : Infarctus dans le territoire de l'artère postérieure-inférieure (PICA) ou de l'artère cérébelleuse supérieure (SCA) * 14 PICA (8 R-PICA ; 6 L-PICA) * 7 SCA (2R-SCA ; 4L-SCA ; 1L+R-SCA)	- L'AVC datait en moyenne de 46,7 ± 17,9 mois, allant de 17 à 96 mois. - Examen neurologique standard : * ICARS * Tests de langue : Tâche de génération de verbes / Les réponses verbales ont été mesurées. * Fonctions visuospatiales : Tests de négligence standard / Test d'extinction visuelle et sous-test 9 de la Leistungsprüfserie (LPS). * Fonctions exécutives : Sous-test 3 et 6 du LPS.	- Aucune différence significative entre les patients PICA, les patients SCA et les témoins n'a été trouvée. Le côté de la lésion n'a pas eu d'effet significatif sur la performance. - Une lésion du lobule cérébelleux hémisphérique postérolatéral **droit Crus II** était associée à une altération des performances dans la tâche de **fluence verbale**. Cela pourrant être interprété comme résultant d'un déficit de la mémoire de travail verbale.
[64] Essai clinique randomisé	- 9 patients avec des infarctus cérébelleux isolés 5 hommes, 4 femmes Âge moyen 46,2 ans, S.D. = 8,1 ans Intervalle de 38-63 ans * 9 patients controles	- IRM : Accident vasculaire cérébral isolé dans le cervelet * 1 R-PICA * 5 L-PICA * 2R-SCA * 1 R-PICA + L-SCA	- Inclusion de patients en phase aiguë d'AVC (2 à 8 jours après un infarctus), ainsi que des patients en phase post-aiguë (après 2 mois d'infarctus) ou en phase chronique (jusqu'à 6 ans après un infarctus cérébelleux). - Examen neuropsychologique : * Cognition verbale et non verbale : WAIS-R * Mémoire à long terme verbale : Rappel libre retardé de la mémoire logique (LM II) * Mémoire à long terme non verbale : Figure de Rey * Mémoire de travail (WM) verbale : Digit span forward and backward. * WM non-verbale : Corsi block span. * Mesure d'attention : TMT-B. * Fluence verbale phonologique/sémantique: Test d'association de mots/Production de noms d'animaux	- Les tests neuropsychologiques ont révélé que les patients présentaient des troubles cognitifs dans le domaine de la **mémoire de travail** (déficits de la mémoire de travail verbale et non verbale), de la **fluence verbale** et de **l'attention**.
[32] Essai clinique randomisé	- 26 patients avec des lésions cérébelleuses exclusives 21 hommes, 5 femmes Âge moyen 47 ans * 14 contrôles	- IRM : * 15 PICA (8L-PICA ; 6R-PICA + 1R et L-PICA) * 3 SCA (3 L-SCA) * 8 SCA + PICA * 1 L-AICA+L-SCA+L-PICA * 3 patients (4, 6 et 18) avaient des noyaux dentés intacts, chez tous les autres, la lésion s'étendait au noyau denté.	- La première évaluation a eu lieu dans les 10 jours suivant l'AVC. À 3 mois, une deuxième évaluation a été réalisée. - Examen neuropsychologique : * Visuospatial et visuomoteur : Figure de Rey / WAIS-R / Block Design et Digit Symbol. * Mémoire épisodique : apprentissage, rappel immédiat et rappel différé du RAVLT / Sentence span * Flexibilité attentionnel et fonction exécution :	- Des différences statistiques sont retrouvées dans les tests évaluant le domaine **visuomoteur** ainsi que dans les domaines de la **mémoire épisodique** et de **travail**. * Les patients avec lésion cérébelleuse gauche étaient lents dans les tâches visuospatiales. Alors que ceux avec des lésions cérébelleuses droites avaient des difficultés de mémoire verbale par rapport aux témoins. * Le groupe **lésion gauche** présentait un schéma de déficits compatible avec une atteinte de **l'hémisphère cérébral droit** (ralentissement plus net dans la copie d'une figure complexe) et le groupe **lésion droite** des déficits

			Fluence verbale / TMT et Stroop - La deuxième évaluation comprenait tous les tests de la première évaluation et du WCST informatisé, et 3 sous-tests du Test of Everyday Attention (TEA)	compatibles avec une atteinte de **l'hémisphère gauche** (apprentissage et rappel verbaux altérés). - Le noyau denté est fourni presque exclusivement par le SCA mais il existe des branches issues du PICA qui peuvent également fournir le denté. * Le néocervelet, et en particulier le noyau denté, a des connexions controlatérales avec le cortex préfrontal via le thalamus.
[22] Essai clinique randomisé	- 11 malades * 6 PICA, âge moyen = 62 ans. * 5 SCA, âge moyen = 55 ans - 11 sujets témoins appariés, âge moyen = 57	- IRM : * 1 PICA bilatéral (lobule VIII, IX) * 3 L-PICA (1 lobule VII, 3 VIII, 2 IX, 2 X, 2 CrII) * 2 R-PICA (2 lobules VIII, 1 IX, 2 CrII) * 3 L-SCA (3 lobules V, 3 VI, 2 CrI, 2 CrII) * 2 R-SCA (1 lobule IV, 1 V, 2 VI, 1 VII, 2 CrI, 2 CrII)	- Les sujets ont été évalués au moins 6 mois après l'apparition des symptômes de l'AVC. - Examen neurologique et psychiatrique comprenant les fonctions des nerfs moteurs, sensoriels, visuels, cérébelleux, vestibulaires, réflexes et crâniens. - Bilan neuropsychologique : WAIS-R / WMS-R / TMT (parties A et B) / Le test d'interférence de Stroop et une tâche Go/Nogo.	- Des différences significatives entre les trois groupes d'étude sont apparues sur les tests de mémoire épisodique, de mémoire de travail visuospatiale, d'attention et de retrait émotionnel. * Altération de la **mémoire** principalement dans le domaine du travail **visuo-spatial** et de la **mémoire épisodique** et du **retrait émotionnel** uniquement chez les sujets qui avaient des lésions cérébelleuses postérieures dans le territoire de la PICA. * Les lésions PICA mais pas les lésions SCA ont entraîné des déficits cognitifs et affectifs indiquant un rôle dominant des régions cérébelleuses postérieures dans le traitement cognitif et affectif - L'article ne permet pas d'obtenir de corrélations significatives entre la taille des lésions et les performances cognitives des sujets cérébelleux.
[23] Cas cliniques (2)	- 2 rapports de cas : * Cas 1 (PC) * Cas 2 (MC) Deux jeunes jumeaux adultes dizygotes ayant fait des études secondaires ont subi deux accidents vasculaires cérébraux à l'âge de 26 et 30 ans.	- IRM : * Dans le cas 1, les lésions étaient principalement localisées à l'hémisphère cérébelleux gauche lors des deux AVC (partie proximale des PICA). * Le cas 2 présentait des lésions localisées dans l'hémisphère cérébelleux droit lors du premier AVC, et de multiples lésions dans les deux hémisphères cérébelleux et le vermis, le pont droit et le thalamus gauche lors du deuxième AVC.	- 7 ans après le deuxième AVC, ils ont reçu un bilan neuropsychologique pour évaluer les effets à long terme de leurs lésions cérébelleuses - Bilan neuropsychologique : * QI : WAIS-R. * Mémoire de travail spatiale: Corsi Test et Rey Figure Memory Test. * Mémoire de travail verbale et à long terme * Capacités visuospatiales et praxiques : Rey Figure Copy Test, Visual Search Test et Constructional Apraxia. * Examen neurolinguistique : La version italienne du test d'aphasie bilingue (BAT).	- Cas 1 : Le patient présente des difficultés sur certains sous-tests du WAIS-R (tels que l'assemblage d'objets et l'arrangement d'images). Il a également présenté un déficit au sous-test de codage des symboles/chiffres, qui exploite une tâche d'apprentissage attribuée au cervelet. Les capacités de **mémoire visuospatiale** étaient gravement déficientes lors du test de mémoire de la figure de Rey. Manifeste une forme légère **d'agrammatisme**. Un léger déficit était présent pour la **mémoire à long terme**. - Cas 2 : Déficits **syntaxiques** marqués et difficultés de construction de phrases. Signes légers **d'agrammatisme**. Problème au niveau de la **sémantique lexicale** - La persistance des déficits linguistiques et cognitifs a probablement conduit au développement de stratégies compensatoires efficaces. * Le cas 1 est particulièrement intéressant car le patient est droitier et présente des lésions localisées à l'hémisphère gauche. Le patient n'aurait pas dû manifester de déficits linguistiques si les fonctions langagières étaient latéralisées vers l'hémisphère cérébelleux droit chez les droitiers.
[28] Essai clinique randomisé	- 21 patients présentant des lésions cérébelleuses suite à un AVC - 30 sujets témoins en bonne santé, appariés sur l'âge et l'éducation	- IRM réalisée chez 20 patients et une TDM chez un patient. * 4 patients ont été classés dans le groupe cérébelleux inférieur droit (RI). * 6 dans le groupe cérébelleux inférieur gauche (LI). * 3 les portions moyenne et supérieure. * 8 patients dans les groupes cérébelleux supérieurs droits (RS+) ou supérieurs gauches (LS+)	- Tests neuropsychologiques : Digit Span subtest provenant du WAIS-R / TMT - Évaluation de la force et de la vitesse : Test de dynamomètre à main / Test des tapotements des doigts / Grooved Pegboard Test	- Les résultats indiquent une perturbation dans « clock estimates of time-reproduction variability », cela étaient associées à des lésions médiales et/ou latérales des lobules cérébelleux moyens à supérieurs, plutôt que des hémisphères cérébelleux latéraux. * La vitesse de tapotement maximale moyenne dans le membre homolatéral à la lésion était significativement plus lente *Les dommages cérébelleux unilatéraux ne perturbent pas la synchronisation des mouvements dans la main altérée.

				- L'hypothèse que le cervelet ne régule pas spécifiquement les processus de temporalité a reçu le soutien de plusieurs études d'imagerie fonctionnelle. - Les **lobules VI** et **VIIA** sont sensibles à la tâche de **mémoire de travail verbale**, suggérant que le cervelet traite les entrées des systèmes de mémoire de travail préfrontaux.
[31] Essai clinique randomisé	- Registre des AVC (n=1360) : * Tronc cérébral (n=120) : Isolé (n=45, 38%) et tronc cérébral/cortical (n=72) * Cervelet (n=79) : Isolé (n=37) et cérébelleux /cortical (n=36). - AVC cérébelleux : 27 hommes et 10 femmes (âge moyen 65,3 ans, tranche d'âge 16-85 ans)	- IRM : * Infarctus cérébelleux : PICA (n=9) / SCA (n=7) / AICA (n=3) / Vermal et paravermal (n=1). Territoires indistincts tels qu'une atteinte diffuse ou lacunaire (n=17) * La topographie de l'AVC du tronc cérébral incluait les infarctus mésencéphaliques (n=9), pontins (n=33), médullaires (n=4).	- Des évaluations cognitives ont été réalisées dans le mois suivant l'événement. - Batterie de tests cognitifs au chevet - Tests neuropsychologiques : TMT / Symbol Digit Modalities Test / WAIS / Digit Span, Block Designs / Test de figure complexe de Rey / WMS / RAVLT/ Tests de fluence verbale / Dénomination des catégories / WCST/ Enquête neuropsychologique de Luria.	- Déficience cognitive dans l'AVC cérébelleux (13/37 soit **35,1%**): Système frontal (n=6), dysphasies (n=4 ; toutes aphasies anomiques), dyspraxies (n=4 ; toutes dyspraxies cinétiques des membres), dysmnésies (n=2) et dyslexies acquises (n=1). - **47%** des patients présentaient une altération des tâches frontales tandis que **40%** avaient une altération significative du rappel retardé. En revanche, seulement **13%** avaient des scores inférieurs au seuil pour la mémoire immédiate et aucun n'était inférieur au seuil.
[2] Cas clinique	- Un homme droitier de 53 ans	- IRM : l'AVC incluait les territoires des artères cérébelleuses antéro-inférieures et postérieures-inférieures gauches. Le noyau denté semble en partie conservé.	- 10 mois après un AVC - Évaluation neuropsychologique : * Langue : Boston Naming Test * Ménoire verbale : RAVLT * Mémoire visuospatiale : RADLT * Attention : Temps de réaction simples * Fonctions exécutives : Fluence phonologique et sémantique / Interférence Stroop / TMT / WCST + Système de codage d'action faciale / Analyse acoustique / HAD scale	- Trois mois après la chirurgie, le patient a signalé un manque de **mémoire** récente, des difficultés à suivre des conversations complexes et des difficultés à **prendre des décisions** dans la vie quotidienne. **Perte d'émotions**. - Faibles performances aux tests de **flexibilité** cognitive et de contrôle des interférences. **Perte d'émotion**. **Dépression** modérée. Notre enquête indique que l'aplatissement émotionnel de M.F. n'a été causé ni par une incapacité à évaluer cognitivement les situations émotionnelles, ni par un dysfonctionnement autonome général.
[41] Essai clinique randomisé	- 15 patients (9 hommes et 6 femmes) Âge moyen 57,1 ± 12,8 ans (Intervalle de 39 à 75ans). Le niveau d'éducation moyen était de 3,9 +/- 1,7 (intervalle 2 à 7) Tous les patients étaient droitiers	- IRM : 9 patients ont présenté un infarctus cérébelleux gauche, 5 infarctus cérébelleux droit et 1 infarctus cérébelleux bilatéral. 10 patients ont présenté un infarctus du territoire PICA, 4 SCA (1 bilatéral) et 1 AICA. - SPECT : 4 ont été interprétés comme normaux et 6 ont présenté un diaschisis cérébello-cérébral avec diminution de la perfusion dans les noyaux gris centraux et dans le cortex fronto-pariétal.	- Le bilan neuropsychologique a été réalisé 17,1 jours (Intervalle de 3 à 75 jours) après l'AVC. * Un an après l'infarctus cérébelleux, chaque sujet a été invité à réaliser un deuxième examen neuropsychologique avec la même batterie de tests et par la même personne. - Examen neuropsychologique : WAIS-R / Test de fluence sémantique et phonémique / RAVLT / Paced auditory serial addition task (PASAT) / Test de Stroop / Zerssen Rating Scale	- Des troubles sont fréquemment observés jusqu'à **90%** des patients, mais de sévérité variable. - De nombreux troubles ont été montrés : * Déficit frontal avec **altération des fonctions exécutives** (**planification**, **flexibilité**, **fluence verbale**, raisonnement abstrait et **mémoire de travail**) et du **comportement** (**impulsivité** profonde, **désinhibition,** agitation psychomotrice, **changement de personnalité**). Altération de **l'attention** et des compétences visuospatiales. * **Syndrome pariétal** léger consistant en des **capacités visuospatiales** altérées. Difficultés de cognition spatiale (désorganisation visuospatiale et mémoire visuospatiale altérée). * Déficits du **langage** (**agrammatisme** et **dysprosodie**) sans trouble de l'éveil et de la vigilance. * Diminution de la perfusion cérébrale des lobes frontal et temporal controlatéral. * Aucune apraxie idéomotrice ou idéationnelle n'a été trouvée.

[51] Essai clinique randomisé	- 20 patients : 12 hommes et 8 femmes. Intervalle entre 23 à 74 ans (âge moyen 48,2 ans). Le niveau moyen d'éducation était de 13,9 ans * 13 patients ont subi un AVC * 3 avaient une cérébellite post-infectieuse * 3 avaient une atrophie corticale cérébelleuse * 1 avait une tumeur cérébelleuse médiane réséquée.	- IRM : 2 AVC PICA Bilatéral / 5 AVC R-PICA / 3 AVC L-PICA / 1 AVC R-AICA / 1 AVC L-SCA / 1 AVC R-SCA	- Tous les tests n'ont pas été réalisés à tous les patients. Tests chez les 13 patients « AVC » : 3 évalués à 1 semaine / 7 à 2 semaines / 2 à 2 mois et 1 à 1 an. - Examen neuropsychologique : WAIS–R / WMS–R / Test de figure complexe de Rey-Taylor / Test d'association orale contrôlée de mots / Test de dénomination des animaux / Test de couleur et de mots de Stroop / TMT / WCST / Test du labyrinthe de Porteus / Test d'organisation visuelle Hooper / BNT / Peabody Picture Vocabulary Test-revised / WISC-III / CVLT / Written Fluency Test / Raven's Standard Progressive Matrices / Benton Judgment of Line Orientation Test / Benton Face Recognition Test / Tour d'Hanoi	- Le syndrome affectif cognitif cérébelleux se caractérise par : * Troubles de la **fonction exécutive**. Cela inclut des troubles de la **planification**, de la **flexibilité**, du **raisonnement** abstrait, de la **mémoire de travail** et une diminution de la **fluence verbale**. * **Cognition spatiale** altérée, y compris la désorganisation visuospatiale et la **mémoire visuospatiale** altérée. * Changement de **personnalité**, caractérisé par un aplatissement ou un **émoussement de l'affect**, et un **comportement** désinhibé ou inapproprié. * Difficultés linguistiques, y compris **dysprosodie**, **agrammatisme** et **anomie** légère
[30] Cas clinique	- Infirmière de 36 ans, droitière	- IRM : Large hématome de l'hémisphère cérébelleux droit avec effet de masse modéré des tissus mous - SPECT : Diminution de la perfusion de la zone centrale du cervelet droit. Perfusion fortement réduite des lobes frontaux et temporaux bilatéraux. Cela est compatible avec la diminution ou la perte de l'activité neuronale dans ces régions.	Aucun résultat	- Develop impulsive and unsafe **behavior**. Neurobehavioral evaluation found mild-moderate deficits in **concentration**, moderate difficulties with abstractional abilities, severely diminished verbal fluency, severe motor **perseveration**, impulsive and unsafe behavior and diminished inhibitions - L'évaluation neurocomportementale a révélé des déficits de **concentration** légers à modérés, des difficultés modérées **d'attention**, une **fluence verbale** sévèrement diminuée, une **persévération** motrice sévère, un **comportement impulsif** et dangereux et un trouble de **l'inhibition**.
[16] Cas cliniques (2)	- Cas 1 : Une femme 73 ans, droitier, veuf. - Cas 2 : Un homme de 64 ans, droitier, divorcé.	- IRM : * Cas 1 : infarctus modéré de l'hémisphère cérébelleux droit dans la distribution de l'artére cérébelleuse supérieure. * Cas 2 : AVC ischémique de l'hémisphère cérébelleux gauche.	- Examen neuropsychologique : * QI et fonctions executives : Wechsler Adulte / TMT A et B / Stroop. * Mémoire : WMS / Buschke-fuld verbal / rétention visuelle de Benton * Visuel spatial : Benton gestalt / Hooper visuel / Wepman visuel / dessin de l'horloge * Langage : Peabody Picture / Boston Naming Test * Test d'apraxie * Psychosocial : Dépression Multiscore	- Cas 1 : Le patient a démontré des déficits dans des domaines tels que les compétences **perceptives**, le **raisonnement** inférentiel, la **mémoire visuelle et verbale**, **l'organisation** visuelle, **l'attention** et la **concentration**. Problèmes de perception des aspects de son environnement **visuospatial**, en particulier si elle ne les connaît pas. Les déficits de la mémoire visuelle affectent la capacité du patient à encoder et à récupérer des informations visuelles. - Cas 2 : Une certaine **persévérance** a été constatée. Il était coopératif et motivé, et les relations se développaient facilement. A également démontré une déficience motrice. Il a montré quelques déclins dans l'organisation visuelle et des troubles de **flexibilité** au niveau attentionnel. Il a également montré des problèmes de **rappel verbal et visuel**.

« Par délibération de son Conseil en date du 10 Novembre 1972, l'Université n'entend donner aucune approbation ni improbation aux opinions émises dans les thèses ou mémoires. Ces opinions doivent être considérées comme propres à leurs auteurs ».

VU, le Président de Thèse

VU, le Doyen de la Faculté

VU et permis d'imprimer
en référence à la délibération
du Conseil d'Université
en date du 14 Décembre 1973

Pour le Président
de l'Université de CAEN et P.O

Le Doyen

1) ANNEE DE SOUTENANCE : 2021

NOM ET PRENOM DE L'AUTEUR : DETROUSSEL Alban

2) TITRE DE LA THESE :

AVC cérébelleux et troubles cognitifs, revue systématique de littérature

RESUME DE LA THESE EN FRANÇAIS :

Ces dernières années, de nombreuses études ont montré que le cervelet jouait un rôle essentiel dans les comportements moteurs mais également non moteurs.
Les lésions du vermis et du cervelet postérieur peuvent conduire au syndrome affectif cognitif cérébelleux (CCAS ou syndrome de Schmahmann) qui comprend des troubles des fonctions exécutives, mnésiques, de la cognition spatiale, du comportement et du langage.
A travers cette revue de littérature, nous avons pu mettre en évidence l'existence du CCAS suite à un AVC cérébelleux. Ainsi, grâce aux lésions retrouvées, nous avons pu faire des liens entre les voies anatomo-cliniques cérébelleuses et les différentes typologies cognitives.

MOTS CLES :

Troubles cognitifs

Troubles neurocognitifs

Cervelet

Maladies cérébelleuses

AVC / Thrombose intracrânienne

Hémorragie / Hémorragies intracrâniennes

3) TITRE DE LA THESE EN ANGLAIS :

Cerebellar stroke and cognitive disorders, systematic review of the literature

RESUME DE LA THESE EN ANGLAIS :

In recent years, numerous studies have shown that the cerebellum plays an essential role in motor behavior as well as non-motor behavior.
Lesions of the vermis and posterior cerebellum can lead to cerebellar cognitive affective syndrome (CCAS or Schmahmann syndrome) which includes disorders of executive functions, memory, spatial cognition, behavior and language.
Through this literature review, we were able to highlight the existence of CCAS following a cerebellar stroke. Thus, thanks to the lesions found, we were able to make the links between the anatomo-clinical cerebellar pathways and the different cognitive typologies.

KEY WORDS :

Cognition disorders

Neurocognitive disorders

Cerebellum

Cerebellar Diseases

Stroke / Intracranial Thrombosis

Hemorrhage / Intracranial Hemorrhages