



HAL
open science

Comparaison du tatouage aréole-mamelonnaire médical et non médical dans la reconstruction après mastectomie pour cancer du sein

Ève de La Guerrande

► To cite this version:

Ève de La Guerrande. Comparaison du tatouage aréole-mamelonnaire médical et non médical dans la reconstruction après mastectomie pour cancer du sein. Sciences du Vivant [q-bio]. 2020. dumas-03540586

HAL Id: dumas-03540586

<https://dumas.ccsd.cnrs.fr/dumas-03540586>

Submitted on 24 Jan 2022

HAL is a multi-disciplinary open access archive for the deposit and dissemination of scientific research documents, whether they are published or not. The documents may come from teaching and research institutions in France or abroad, or from public or private research centers.

L'archive ouverte pluridisciplinaire **HAL**, est destinée au dépôt et à la diffusion de documents scientifiques de niveau recherche, publiés ou non, émanant des établissements d'enseignement et de recherche français ou étrangers, des laboratoires publics ou privés.



Distributed under a Creative Commons Attribution - NonCommercial - NoDerivatives 4.0 International License

THÈSE DE DOCTORAT EN MÉDECINE

DIPLÔME D'ÉTAT

Année : 2020

Thèse présentée par :

Madame / Monsieur Eve de La Guerrande

Né-e le 17 mars 1994 à Auray

Thèse soutenue publiquement le 26 novembre 2020

Titre de la thèse : *Comparaison du tatouage aréolo-mamelonnaire médical et non médical dans la reconstruction après mastectomie pour cancer du sein*

Président Mr le Professeur MISERY

Membres du jury Mr le Professeur Weiguo HU

Mme le Docteur Marie BARAIS

Mme le Docteur Carine FOUCHER

UNIVERSITE DE BRETAGNE OCCIDENTALE
FACULTE DE MÉDECINE ET
DES SCIENCES DE LA SANTÉ DE BREST

Doyens honoraires

FLOCH Hervé (†)
LE MENN Gabriel (†)
SENECAIL Bernard
BOLES Jean-Michel
BIZAIS Yves (†)
DE BRAEKELEER Marc (†)

Doyen

BERTHOU Christian

Professeurs émérites

BOLES Jean-Michel	Réanimation
BOTBOL Michel	Pédopsychiatrie
CENAC Arnaud	Médecine interne
COLLET Michel	Gynécologie obstétrique
JOUQUAN Jean	Médecine interne
LEFEVRE Christian	Anatomie
LEHN Pierre	Biologie cellulaire
MOTTIER Dominique	Thérapeutique
YOUINOU Pierre	Immunologie

Professeurs des Universités – Praticiens Hospitaliers en surnombre

OZIER Yves	Anesthésiologie-réanimation
------------	-----------------------------

Professeurs des Universités – Praticiens Hospitaliers de Classe Exceptionnelle

BERTHOU Christian	Hématologie
COCHENER-LAMARD Béatrice	Ophtalmologie
DEWITTE Jean-Dominique	Médecine et santé au travail
FEREC Claude	Génétique
FOURNIER Georges	Urologie
GENTRIC Armelle	Gériatrie et biologie du vieillissement
GILARD Martine	Cardiologie
GOUNY Pierre	Chirurgie vasculaire
LE MEUR Yannick	Néphrologie
LE NEN Dominique	Chirurgie orthopédique et traumatologique
MANSOURATI Jacques	Cardiologie
MERVIEL Philippe	Gynécologie obstétrique
MISERY Laurent	Dermato-vénérologie
NONENT Michel	Radiologie et imagerie médicale
REMY-NERIS Olivier	Médecine physique et réadaptation
ROBASZKIEWICZ Michel	Gastroentérologie

SALAUN Pierre-Yves	Biophysique et médecine nucléaire
SARAUX Alain	Rhumatologie
TIMSIT Serge	Neurologie
WALTER Michel	Psychiatrie d'adultes

Professeurs des Universités – Praticiens Hospitaliers de 1ère Classe

AUBRON Cécile	Réanimation
BAIL Jean-Pierre	Chirurgie digestive
BERNARD-MARCORELLES Pascale	Anatomie et cytologie pathologiques
BEZON Éric	Chirurgie thoracique et cardiovasculaire
BLONDEL Marc	Biologie cellulaire
BRESSOLLETTE Luc	Médecine vasculaire
CARRE Jean-Luc	Biochimie et biologie moléculaire
COUTURAUD Francis	Pneumologie
DE PARSCAU DU PLESSIX Loïc	Pédiatrie
DELARUE Jacques	Nutrition
DEVAUCHELLE-PENSEC Valérie	Rhumatologie
DUBRANA Frédéric	Chirurgie orthopédique et traumatologique
FENOLL Bertrand	Chirurgie infantile
GIROUX-METGES Marie-Agnès	Physiologie
HU Weiguo	Chirurgie plastique, reconstructrice et esthétique
HUET Olivier	Anesthésiologie-réanimation
KERLAN Véronique	Endocrinologie, diabète et maladies métaboliques
LACUT Karine	Thérapeutique
LEROYER Christophe	Pneumologie
MARIANOWSKI Rémi	Oto-rhino-laryngologie
MONTIER Tristan	Biologie cellulaire
NEVEZ Gilles	Parasitologie et mycologie
PAYAN Christopher	Bactériologie-virologie
PRADIER Olivier	Cancérologie
SIZUN Jacques	Pédiatrie
STINDEL Éric	Biostatistiques, informatique médicale et technologies de communication
VALERI Antoine	Urologie

Professeurs des Universités – Praticiens Hospitaliers de 2ème Classe

ABGRAL Ronan	Biophysique et médecine nucléaire
ANSART Séverine	Maladies infectieuses
BEN SALEM Douraied	Radiologie et imagerie médicale
BROCHARD Sylvain	Médecine physique et réadaptation
BRONSARD Guillaume	Pédopsychiatrie
CORNEC Divi	Rhumatologie
GENTRIC Jean-Christophe	Radiologie et imagerie médicale
HERY-ARNAUD Geneviève	Bactériologie-virologie
L'HER Erwan	Réanimation
LE GAC Gérald	Génétique
LE MARECHAL Cédric	Génétique
LE ROUX Pierre-Yves	Biophysique et médecine nucléaire
LIPPERT Éric	Hématologie
NOUSBAUM Jean-Baptiste	Gastroentérologie
RENAUDINEAU Yves	Immunologie

SEIZEUR Romuald	Anatomie
THEREAUX Jérémie	Chirurgie digestive
TROADEC Marie-Bérengère	Génétique

Professeurs des Universités de Médecine Générale

LE FLOC'H Bernard
LE RESTE Jean-Yves

Professeur des Universités Associé de Médecine Générale (à mi-temps)

BARRAINE Pierre
CHIRON Benoît

Professeur des Universités Associé (à plein temps)

FLUHR Joachim Dermato-vénéréologie

Professeur des Universités

BORDRON Anne

	Biologie cellulaire
--	---------------------

Professeur des Universités Associé (à mi-temps)

METGES Jean-Philippe

	Cancérologie
--	--------------

Maîtres de Conférences des Universités – Praticiens Hospitaliers Hors Classe

JAMIN Christophe	Immunologie
MOREL Frédéric	Biologie et médecine du développement et de la reproduction

Maîtres de Conférences des Universités – Praticiens Hospitaliers de 1ère Classe

BRENAUT Emilie	Dermato-vénéréologie
CORNEC-LE GALL Emilie	Néphrologie
DE VRIES Philine	Chirurgie infantile
DOUET-GUILBERT Nathalie	Génétique
HILLION Sophie	Immunologie
LE BERRE Rozenn	Maladies infectieuses
LE GAL Solène	Parasitologie et mycologie
LE VEN Florent	Cardiologie
LODDE Brice	Médecine et santé au travail
MAGRO Elsa	Neurochirurgie
MIALON Philippe	Physiologie
PERRIN Aurore	Biologie et médecine du développement et de la reproduction
PLEE-GAUTIER Emmanuelle	Biochimie et biologie moléculaire
QUERELLOU Solène	Biophysique et médecine nucléaire
SCHICK Ulrike	Cancérologie
TALAGAS Matthieu	Histologie, embryologie et cytogénétique
UGUEN Arnaud	Anatomie et cytologie pathologiques
VALLET Sophie	Bactériologie-virologie

Maîtres de Conférences des Universités – Praticiens Hospitaliers de 2ème Classe

BERROUIGUET Sofian	Psychiatrie d'adultes
GUILLOU Morgane	Addictologie
ROBIN Philippe	Biophysique et médecine nucléaire

ROUE Jean-Michel
SALIOU Philippe
TROMEUR Cécile

Pédiatrie
Epidémiologie, économie de la santé et prévention
Pneumologie

Maîtres de Conférences de Médecine Générale

NABBE Patrice

Maîtres de Conférences Associés de Médecine Générale (à mi-temps)

BARAIS Marie
BEURTON-COURAUD Lucas
DERRIENNIC Jérémy

Maîtres de Conférences des Universités de Classe Normale

BERNARD Delphine	Biochimie et biologie moléculaire
BOUSSE Alexandre	Génie informatique, automatique et traitement du signal
DANY Antoine	Epidémiologie et santé publique
DERBEZ Benjamin	Sociologie démographie
LE CORNEC Anne-Hélène	Psychologie
LANCIEN Frédéric	Physiologie
LE CORRE Rozenn	Biologie cellulaire
MIGNEN Olivier	Physiologie
MORIN Vincent	Electronique et informatique

Maître de Conférences Associé des Universités (à temps complet)

MERCADIE Lolita	Rhumatologie
-----------------	--------------

Praticiens Hospitaliers Universitaires

BEAURUELLE Clémence	Bactériologie virologie
CHAUVEAU Aurélie	Hématologie biologique
KERFANT Nathalie	Chirurgie plastique
THUILLIER Philippe	Endocrinologie, diabète et maladies métaboliques

Attaché temporaire d'enseignement et de recherche

GUELLEC-LAHAYE Julie Marie-Charlotte	Biochimie et biologie moléculaire
--------------------------------------	-----------------------------------

Professeurs certifiés / agrégés du second degré

MONOT Alain	Français
RIOU Morgan	Anglais

Professeurs agrégés du Val-de-Grâce (Ministère des Armées)

NGUYEN BA Vinh	Anesthésie-réanimation
DULOU Renaud	Neurochirurgie

REMERCIEMENTS :

Je remercie tout d'abord mon jury d'avoir accepté de participer à cette soutenance aujourd'hui : **Professeur Misery** pour m'avoir aussi suivie et aiguillée tout au long de cette thèse ; **Professeur HU** pour m'avoir accueillie dans votre service et conseillée avec beaucoup de gentillesse ; **Docteur Barais** d'avoir accepté ma demande mais aussi de m'avoir permis d'assister à des cours intéressants de franchise et de spontanéité ; **Docteur Foucher** pour tes conseils et ton accueil chaleureux au bloc.

Cette thèse n'est pas qu'un écrit pour clôturer mes études de médecine, elle est une porte que j'ai souhaité ouvrir entre l'art et la médecine, pour débiter une carrière qui j'espère approfondira le lien entre ces deux disciplines.

J'ai longtemps cru qu'il fallait choisir, mais leur complémentarité m'apparaît évidente aujourd'hui. J'ai longtemps cru qu'il fallait rentrer dans une case, mais faire son propre chemin est tellement enrichissant. J'ai longtemps cru qu'il fallait tout savoir et faire "comme il faut", ne jamais échouer, mais chacun fait de son mieux.

Je découvre que "médecin" est un mot finalement si vaste ! Je souhaite à chacun d'être curieux, d'en chercher l'interprétation qui l'anime le plus, et de prendre ce chemin. On ne fait jamais mieux que ce que l'on aime faire.

Je termine heureuse et fière de ces 9 années denses et passionnantes, tellement vivantes, mais légèrement amère. Je souhaite que la médecine s'apprenne un jour dans moins de pression, jugement, dévalorisation, interdiction de faiblesse, épuisement, exploitation. J'aimerais que seuls prévalent rigueur, passion, respect, entraide, transmission, bienveillance, valorisation, considération, humanité. Merci et bravo à tous ceux qui donnent de leur temps pour former avec patience et pédagogie, font changer les choses, valorisent les étudiants, ouvrent d'autres portes...

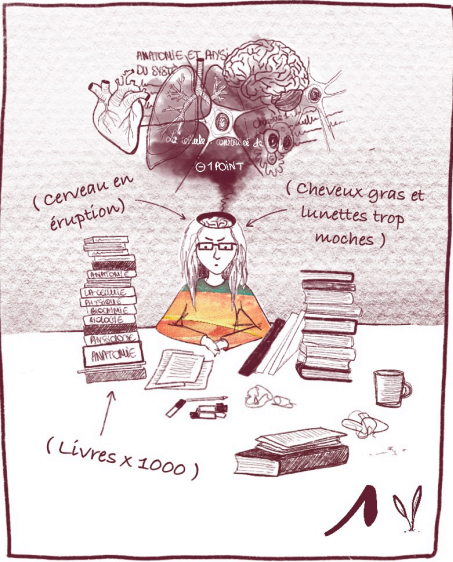

À Antonin, à ma mère, à Claude, à mes petits frères, à mon grand frère, à mes sœurs, à Erwan, Elodie, Mick, à Lauriane, à Maude, à tous mes amis, à Ana, Fina, Claudia, et tout particulièrement Hélène.

Aux tatoués, qui m'ont déjà confié leurs peaux et leurs histoires, et ceux qui le feront dans l'avenir.

Aux chirurgiens et patientes qui ont partagé leur expérience sur ce sujet, à **Carole** qui m'a chaleureusement accueillie pour mes premières journées d'observation en tatouage aréolo-mamelonnaire.

À tous ceux qui m'ont soutenue ou donné des coups de pouce dans ce projet, de près ou de loin (conseils, infos, contacts, photos...etc), et ceux qui le feront à l'avenir. **Et à tout ceux qui soutiennent mes projets artistiques.**

... et à tous les patients qui ont fait confiance à l'étudiante ! *"Mais vous faites jeune, c'est vous le médecin ?? Ah bon d'accord, non mais c'est bien hein...".* À ceux qui m'ont émue, encouragée, remerciée, fait rire, pleurer, douter, rougir, et même ceux qui m'ont mise en colère. Il faut de tout pour faire un monde !



SOMMAIRE :

<u>MISE À JOUR POST SOUTENANCE</u>	10
I. <u>RÉSUMÉS</u>	11
II. <u>INTRODUCTION</u>	13
III. <u>MÉTHODE</u>	17
IV. <u>RÉSULTATS</u>	19
V. <u>DISCUSSION</u>	20
VI. <u>CONCLUSION</u>	37
VII. <u>BIBLIOGRAPHIE</u>	39
VIII. <u>ANNEXES</u>	45
IX. <u>SERMENT D'HIPPOCRATE</u>	55

MISE A JOUR POST-SOUTENANCE :

“Le tatouage médical reste le meilleur compromis actuel”

Suite à de nouvelles informations et nouveaux regards sur la question, nous avons souhaité ajouter au document de thèse quelques précisions.

Cette thèse a mis en avant le tatouage non médical, car il nous paraissait important de souligner que la médecine n'a pas réponse à tout, et qu'il faut savoir s'inspirer de "l'extérieur" pour trouver des axes d'amélioration de nos pratiques. En l'occurrence, s'intéresser à l'art du tatouage pour ce soin ayant une dimension artistique.

Cette mise à jour souhaite modérer ce propos et expliquer pourquoi malgré tout dans l'état actuel des connaissances, le tatouage *médical* reste le meilleur compromis entre technicité et sécurité. Et que cela ne signifie pas forcément un résultat moins artistique !

Le tatouage non médical peut apporter un grand savoir faire en terme de colorimétrie, technique, expérience du geste et de la cicatrisation de celui-ci. Mais le tatoueur n'est pas toujours particulièrement formé et sensibilisé à la dimension médicale : indications et contre-indications, contraintes liées aux traitements, possibles complications de ce geste différent du tatouage « classique »...

Le tatouage est peu encadré, avec actuellement la seule condition d'être titulaire d'une formation en hygiène et salubrité. Si beaucoup de tatoueurs s'assurent un apprentissage suffisant auprès d'un maître tatoueur compétent, ce n'est pas systématiquement le cas.

La médiatisation actuelle du tatouage et du tatouage aréolo-mamelonnaire rend parfois difficile la distinction entre tatouage médical et non médical, que ce soit chez les patients, leurs proches ou les soignants qui les accompagnent. Cela peut donc mener certains tatoueurs à s'orienter vers ces pratiques sans formation médicale suffisante, ou certaines patientes à faire leur choix sans information complète, claire, loyale et appropriée. Ces patientes, initialement demandeuses d'une "meilleure solution" qu'en milieu médical, peuvent être donc très déçues par le résultat ou les conséquences du tatouage. Mais ce tatouage non médical est définitif, donc irrattrapable... Ce caractère définitif que peut rechercher la patiente, pourrait aussi possiblement gêner une future chirurgie. En effet, une nouvelle chirurgie pourrait séparer en plusieurs morceaux un tatouage aréolo-mamelonnaire, ou abîmer un dessin artistique. Certains évoquent aussi la gêne que peut poser le tatouage artistique pour l'examen clinique pendant le suivi, en cas de discrète métastases cutanées par exemple.

Par ailleurs, la toxicité des encres non médicales fait débat... Aucune étude n'a jusqu'ici permis d'affirmer leur cancérogénicité ou leur innocuité. Leur composition est régie par des règles Européennes, mais certains composants sont toujours suspects. La patiente doit donc bien sûr être informée de ce flou et prendre sa décision en connaissance de cause. Les encres médicales restent probablement les plus sûres, leur composition répondant à des normes plus strictes.

Ces encres médicales sont souvent accusées d'un effacement rapide et important, mais les progrès des techniques de piquage permettent aux pigment médicaux de tenir de mieux en mieux dans le

temps. Il a par exemple été observé chez une patiente un très faible effacement à 7ans de sa démographie aréolo-mamelonnaire, ce qui est très encourageant.* Pour rappel, la « durée de vie » décrite d'une dermopigmentation dans la littérature médicale était jusque là de 3 à 5 ans maximum.

Le matériel médical n'est par ailleurs plus un frein à un résultat artistique satisfaisant, l'effet 3D étant tout à fait possible en maîtrisant ces outils.

Dans l'état actuel des connaissances, le tatouage médical semble donc être le meilleur compromis entre technicité et sécurité, tout en permettant avec les techniques adéquates un résultat artistique en 3D, durable.

La législation, l'offre de matériel et de formation sont actuellement en grande évolution dans ce domaine. Il faut que la recherche en dermopigmentation continue et se diversifie, évitant ainsi le monopole d'un laboratoire et permettant à tous de progresser.

Il nous faut rappeler également les nombreuses autres indications de cette dermographie dite « en trompe l'oeil » (sourcils, lèvres, peau, ongles...) qui justifient l'intérêt des avancées dans ce domaine pour nos patients brûlés ou mutilés. Cette perspective de soin prometteuse a des effets secondaires assez rares et légers, le soin est peu coûteux en comparaison avec une chirurgie, et pourrait être facile d'accès.

Il nous paraît encore une fois important que le monde du tatouage et le monde médical puissent dialoguer et échanger, afin d'homogénéiser les pratiques et de garantir aux patientes des soins de qualité, en toute sécurité.

Dr Eve de La Guerrande

*Source : Association des Dermographe de France, Angoulême

I. RÉSUMÉS

FRANÇAIS

Introduction :

Le cancer du sein a un taux de survie à 5 ans de 87% grâce aux traitements actuels. La qualité de vie après les traitements parfois très délabrants doit donc faire partie des priorités. La reconstruction physique après mastectomie peut comprendre une reconstruction en volume, puis une reconstruction de la plaque aréolo-mamelonnaire par chirurgie et/ou tatouage. Ce tatouage peut être médical (TM) ou non médical (TNM), mais aucune étude n'a encore comparé ces 2 techniques.

Matériel et Méthodes :

Un questionnaire anonyme progressif a été diffusé en ligne via des associations ou groupes de patientes. L'objectif principal était d'évaluer la satisfaction des patientes avec l'une ou l'autre technique. Les objectifs secondaires étaient d'évaluer les raisons du choix, les conditions de réalisation, les caractéristiques techniques et l'impact psychologique du tatouage.

Résultats :

30 questionnaires ont pu être analysés (17 pour le tatouage médical, 13 pour le tatouage non médical). Toutes se disaient satisfaites des conditions de réalisation et du résultat, mais les patientes ayant eu un TNM étaient quantitativement plus satisfaites (8.6/10) que celles qui avaient eu un TM (8.1). Les raisons du choix de la technique étaient essentiellement représentées par les recommandations et par la confiance dans le professionnel (médecin ou tatoueur). Le TM était en général réalisé moins d'un an après l'opération, alors que le TNM était réalisé plus d'un an après celle-ci. Les champs d'insatisfaction étaient le choix de la couleur et l'effacement du tatouage, légèrement plus souvent retrouvés dans le tatouage médical ; elles étaient en revanche presque toutes satisfaites de la taille, la forme, et du placement. Le tatouage aidait à l'amélioration de la sexualité pour beaucoup de patientes (1/2 du groupe TM et 2/3 du groupe TNM) mais celles-ci considéraient aussi que leur sexualité participait plus à leur bien-être avant l'opération et restaient dans 60% des cas anxieuses à l'idée de dénuder leur poitrine. Le regard sur leur corps étaient différent nu et habillé. Près d'une patiente sur deux présentait probablement des troubles anxio-dépressifs.

Discussion :

Ainsi, le tatouage aréolo-mamelonnaire après une opération pour cancer du sein apporterait un réel bénéfice, même s'il persiste des séquelles psychiques. Notre étude montre une plus grande satisfaction des patientes ayant eu un TNM mais ces résultats doivent être interprétés avec prudence du fait du petit nombre de cas et de possibles biais de recrutement. Les disparités retrouvées entre le tatouage médical et non médical suggèrent en tout cas qu'une étude approfondie comparant ces 2 techniques serait judicieuse.

ANGLAIS

Background :

The survival rate for Breast Cancer is 87% thanks to current treatments. Quality of life after these treatments, which are sometimes very damaging, should then be a priority. The physical reconstruction after mastectomy can include a volumic reconstruction of the breast, then a reconstruction of the nipple-areola complex by surgery and / or tattooing. This tattoo can be medical (MT) or non-medical (NMT), but no study has yet compared these two techniques.

Method :

A progressive anonymous questionnaire has been diffused online by associations or patient groups. The principal objective was to evaluate the satisfaction degree of patients with one or the other technique.

The secondary objectives were to evaluate the reasons for choosing the technique, the realization conditions, the technical characteristics and the psychological impact of tattooing.

Results :

30 questionnaires have been analysed (17 for the medical tattoo, 13 for the non-medical tattoo).

All were satisfied of the realization conditions and the result, but patients with NMT were quantitatively more satisfied (8,6/10) than those who underwent MT (8,1/10).

The reasons for choosing the technique were essentially represented by recommendations and trust in the professional (doctor or tattooist). The MT was generally realised less than one year after surgery, despite the NMT was realised more than one year after. The fields of dissatisfaction were color choice and fading of the tattoo, a little bit more often seen in MT ; but patients were almost all satisfied about the size, form and position.

The tattoo had a positive impact on their sexuality for a lot of patients (1/2 of the MT group and 2/3 of the NMT group), but they were also considering that sexuality was more important for their well-being before surgery, and 60% stayed anxious about revealing their chest.

Their opinion about their body was different if considered naked or dressed. Almost one patient out of two probably got anxious or depressive symptoms.

Discussion :

Thus, nipple-areola tattooing after surgery for breast cancer would bring real benefits, even if psychological sequelae remain. Our study shows a greater satisfaction of patients with NMT but these results must be considered with prudence due to very little amount of cases and possible recruiting bias.

Disparities between medical and non-medical tattoo suggest anyway that a more extensive study comparing these two techniques would be judicious.

II. INTRODUCTION :

Sujet :

Comparaison du tatouage non médical par un tatoueur professionnel à la dermopigmentation médicale dans la reconstruction du complexe aréolomamelonnaire après mastectomie pour cancer du sein, chez les femmes francophones de 20 à 70 ans.

Question de recherche :

Lors de la reconstruction du complexe aréolomammaire après une mastectomie pour cancer du sein chez une femme de 20 à 70 ans, quels sont les résultats du tatouage non médical par un tatoueur professionnel par rapport à la dermopigmentation médicale ?

Le cancer du sein est le premier cancer féminin en France, en Europe et aux Etats-Unis, et le plus meurtrier. Mais le taux de survie à 5 ans est actuellement de 87 % selon l'Institut National du Cancer, du fait de plans de traitements en constante progression et d'un dépistage plus efficace. Au vu de ces chiffres, la littérature s'intéresse de plus en plus à la qualité de vie de ces patientes, et aux solutions pour l'améliorer. (1)

Le traitement chirurgical proposé lors de la découverte d'un cancer du sein est conservateur (retrait de la tumeur et d'une partie des tissus adjacents) ou non conservateur (appelé mastectomie, plus délabrant). Bien qu'une majorité de patientes puisse bénéficier d'une chirurgie conservatrice, une mastectomie (ablation totale du sein) serait nécessaire dans 30% des cas. (2) Ces femmes se voient proposer ensuite le port d'une prothèse externe à placer dans le soutien-gorge, ou une **reconstruction** chirurgicale : par lambeau, lipo-filling, ou prothèse interne. Cela permet de recréer le volume et la symétrie. Puis vient la reconstruction du complexe aréolomamelonnaire (CAM) si elles le souhaitent.

Si l'option chirurgicale est choisie pour la reconstruction, en moyenne 2 à 3 interventions seront pratiquées avec un espacement de 3 à 6 mois. (3,4)

Cependant, certaines femmes ne ressentent pas le besoin d'une reconstruction physique ; elles seraient entre 25 et 50% à refuser la chirurgie réparatrice. (2,5)

Le sein est chargé de symboles (féminité, séduction, sensualité, tendresse, beauté, sexualité, maternité... (6)), tout comme la peau qui est l'organe d'interaction, de façade, organe social comme intime. Le sein est avec le sexe, le visage et la voix, l'un des lieux du corps les plus investis du "Moi". Il est clairement établi que cette amputation retentit sur le plan psychique : stress, anxiété, dépression, altération de l'image corporelle, difficultés sexuelles...

En effet 50% des patientes présenteraient des symptômes de stress post-traumatique, 45% des patientes présenteraient des symptômes d'anxiété ou dépression, 50% expérimenteraient des difficultés sexuelles après les traitements... L'image du corps est altérée par la mutilation du sein nécessaire à la survie et les différents effets secondaires des médicaments : perte de cheveux, fatigue, pâleur, perte ou prise de poids, nausées, vomissements, dyspareunie, douleurs etc. Cette image retentit sur l'estime de soi et le sentiment d'attractivité, donc sur le désir de la femme comme celui de son/sa partenaire. (7) L'impératif d'apparence de notre société actuelle culpabilise les femmes notamment sur leur poitrine, en faisant reposer la séduction sur des diktats esthétiques. L'ablation douloureuse mais parfois nécessaire à l'impératif de santé vient ainsi ébranler un lieu central du rapport à soi et aux autres.

Le sacrifice d'un sein est souvent vécu comme une mutilation, qu'il faut **réparer**. (6)

Pour terminer la reconstruction physique, le CAM peut être ensuite reconstruit par différentes techniques.

Ce peut être la **chirurgie seule** : on reforme un mamelon seul ou accompagné d'une aréole à partir d'autogreffe de tissus (CAM controlatéral, lambeau génito-crural, lobe d'oreille, pulpe d'orteil, hanche... (8)(9)), ou d'un lambeau prélevé et plié à l'endroit même où se situera le futur CAM.

Cette chirurgie peut être **suivie d'un tatouage médical**, pour corriger l'absence ou la différence de couleur du tissu et obtenir un rendu plus naturel. On parle alors plutôt de *dermopigmentation*, réalisée en moyenne 3 à 6 mois, après la dernière chirurgie de reconstruction du volume, mais parfois immédiate en milieu médical.

Ce peut aussi être un **tatouage seul**, médical ou non médical : le CAM peut alors seulement être tatoué en trompe-l'œil, sans volume (10).

Une revue de littérature s'est penchée sur ces différentes options. Pour le mamelon, si la chirurgie est choisie il faudrait privilégier un lambeau local plutôt qu'une greffe (7,9% de complications vs 46,9%), et pour l'aréole préférer le tatouage à la greffe (1,6% de complications vs 10,1%). (11)

Il a été montré que la phase de **reconstruction** du sein est un facteur significatif contribuant à l'estime de soi et à l'amélioration de l'image du corps (1,12,13), avec un impact sur la qualité de vie (1,14,15). La reconstruction du CAM à lui seul augmenterait la **satisfaction** générale des patientes, améliorerait l'image de leurs corps et leur sexualité. (11,13,15,16)

Cependant, même si les patientes interrogées spécifiquement sur leur tatouage sont relativement satisfaites, le tatouage aréolo-mamelonnaire serait l'un des gros champs d'insatisfaction au cours de la phase de reconstruction (17,18).

La littérature médicale s'intéresse déjà au tatouage aréolo-mamelonnaire depuis de nombreuses années, décrivant les techniques de tatouage (4,19–24) la satisfaction des patientes (1,3,11–14, 18), ou proposant des améliorations techniques (28–31).

Il ressort que les patientes sont globalement satisfaites du tatouage médical, avec des **complications** rares (3,21,26). Celles-ci seraient d'ailleurs moins fréquentes en tatouage médical qu'en tatouage classique (32).

A titre indicatif : dans le tatouage en général, il n'existerait que 2 à 27% de complications, mais ce chiffre reste très variable selon les études (32–35). Les données varient aussi selon la temporalité observée : si les effets secondaires immédiats sont très fréquents, les effets durables le sont beaucoup moins. Ces réactions sont le plus souvent aiguës, transitoires et mineures : prurit, œdème, érythème, suintement, retard de cicatrisation... (34,36)

Mais elles sont parfois chroniques : dans ce cas, les réactions allergiques sont les principales causes retrouvées, mais restent relativement imprévisibles. L'encre rouge a été clairement la plus souvent incriminée dans ce phénomène. (33) Des études sont en cours pour étudier le lien possible entre cancers cutanés et tatouage. Certains composés potentiellement carcinogènes persistent dans la composition des encres, et des cas de cancers cutanés à l'emplacement de tatouages ont été décrit, aucune étude n'a pu mettre en évidence de lien direct entre cancer et tatouage. (37)

Le tatouage médical a fait les preuves de son impact, mais plusieurs études ont montré que **son effacement** est presque constant - 60 à 77% selon les séries (3,19,21,26) - dans des délais allant de quelques semaines à plusieurs années (en général moins de 5 ans). Les taux de répétition de la dermopigmentation décrits dans la littérature sont variables : de 10% des patientes (26,38), à 18% (3), 30% (18), 40% (12), 53 % (25) et jusqu'à 65% (27).

Ces chiffres semblent bien en deçà de ce qui est observé sur le terrain lorsque l'on interroge les médecins et infirmières pratiquant le tatouage médical, ou lorsqu'on étudie l'effacement de

beaucoup de tatouages médicaux : 1, 2, 3 voire 4 retouches initiales sont effectuées, et la dermopigmentation serait donc à répéter tous les 2 à 5 ans pour maintenir une pigmentation satisfaisante (3,4,10,24,26,30).

Dina DiCenso et Al. (17) citent différents auteurs qui ont montré que le **choix de la couleur (26,30), la forme, la taille, ainsi que la cicatrisation étaient souvent problématiques** dans le tatouage médical (3,18,25,27). Pour exemple, selon Henseler et Al (30), l'incidence du choix de couleur inapproprié décrit dans la littérature serait de de 40 à 60%. Ceci pourrait s'expliquer par : la qualité de l'encre, une formation technique initiale trop courte et des lacunes artistiques, un manque d'expérience, la réalisation du tatouage sous une lumière artificielle, le manque de temps, les caractéristiques de la peau... Ce choix est complexe, notamment du fait de la différence de couleur entre le pigment dans son contenant et une fois inséré dans la peau, de son effacement (39), de l'évolution en fonction des caractéristiques chimiques de la peau (pH...).

Ils pointent par ailleurs l'absence de données de littérature sur la **proportion** de tatouages de reconstruction du CAM réalisée par les tatoueurs professionnels (permanents) par rapport aux dermopigmentations réalisées en milieu médical (semi-permanents), et la comparaison des résultats. On observe une médiatisation récente de quelques tatoueurs spécialisés dans le tatouage (non médical) aréolomamelonnaire. Ils rencontrent un certain succès auprès des patientes, avec des résultats techniques et esthétiques parfois impressionnants. Cependant cette technique n'est pas du tout encadrée, et on peut aussi observer des résultats (définitifs) très décevants.

Quelques articles suggèrent ainsi qu'il serait peut être judicieux que le tatouage aréolomamelonnaire soit effectué plutôt par des tatoueurs professionnels (17,28), afin d'obtenir un résultat optimum et les bénéfices qui en découlent (moins de retouches, qualité esthétique, amélioration de l'estime de soi, image du corps, diminution des symptômes dépressifs, relations sociales...). Le matériel lui-même serait plus performant, mieux utilisé, et les résultats plus précis. (28,32)

Certains auteurs suggèrent que le **manque d'orientation vers un tatoueur professionnel** pourrait s'expliquer par ces facteurs : les équipes médicales penseraient réaliser un meilleur tatouage ou que leurs patientes préféreraient le cadre médicalisé ; elles n'oseraient pas aller dans un salon de tatouage, l'hygiène y serait moins rigoureuse ; et les équipes médicales manqueraient d'informations quant à la possibilité qu'il soit réalisable par un artiste tatoueur (17,25,27).

Ils supposent également que le facteur économique puisse avoir un rôle supplémentaire (perte de marché, ou bien coût important sans prise en charge par la sécurité sociale si le tatouage est fait par un tatoueur). (28)

Par ailleurs, certains tatoueurs évoquent l'appréhension de tatouer un tissu fragile, chez des femmes déjà éprouvées par le parcours contre le cancer. Et ajoutent qu'avec l'aval d'un médecin, donc une collaboration médecin-tatoueur, ils seraient plus enclins à proposer leurs compétences.

Nous avons émis l'hypothèse que le tatouage aréolomamelonnaire par un artiste tatoueur expérimenté aurait un intérêt par rapport à la dermopigmentation médicale.

En effet, les données actuelles nous permettent de supposer qu'il serait **moins traumatique** (profondeur d'insertion, vitesse et fréquence de percussion, gestuelle expérimentée grâce à une pratique quotidienne..), ce qui implique moins de saignement et d'inflammation donc moins de dilution ou extériorisation de pigments, moins de résorption par les cellules hôtes, et une cicatrisation moins longue (28).

Le tatouage non médical peut être effectué avec un **plus grand nombre de nuances et détails**, le tatoueur expérimenté sachant manier et marier les différentes encres, contre des gammes limitées de mélanges tout faits de 1 à 5 pigments appliqués en aplat pour le tatouage médical (20,23,27)).

De plus, les encres "non médicales" seraient **plus durables, permanentes**. Possiblement du fait de procédés de stérilisation différents des encres médicales (UV ou rayons gamma dégradent les molécules) (23), de caractéristiques différentes en terme de **dilution et granulométrie** (24). Même si certaines marques de tatouage professionnel avancent par exemple être certifiées "dispositif médical" (ISO 13485), elles ne sont pas pour autant des "dispositifs médicaux *implantables*" et leur potentielle toxicité est souvent questionnée. Mais il est difficile de les comparer car chaque encre est un mélange complexe de colorants, de sels métalliques et de solvants.

Par l'usage du tatouage non médical, on obtiendrait ainsi un meilleur résultat esthétique et technique (couleurs, forme, contraste, proportions, ombrages, cicatrisation..) permettant parfois à un réel effet trompe-l'œil, avec moins de retouches par la suite qu'en tatouage médical.

De plus, il n'y a pas d'utilisation d'anesthésiants locaux dans le tatouage non médical, qu'on suspecterait de diluer les pigments (40) ... mais permettraient-ils de diminuer la perte de pigments par saignement en cas de produit adrénaliné ? (32) Cette absence d'anesthésie est aussi un inconvénient majeur du tatouage non médical, qui est donc douloureux.

Il présente enfin l'avantage de permettre à la patiente de sortir du cadre médical dans lequel elle a longuement évolué au cours de son parcours contre le cancer, et en cas de tatouage en trompe-l'œil seul d'éviter le prélèvement de tissu pour la greffe ou un lambeau.

Nous avons donc souhaité **comparer l'expérience** de patientes ayant choisi la dermopigmentation médicale ou le tatouage non médical par un tatoueur professionnel, pour la reconstruction du CAM : traitements antérieurs et séquelles cutanées, raisons du choix, coût, déroulement du tatouage, qualités techniques du résultat, retouches, satisfaction, ressenti, retentissement psychologique...

L'objectif principal était d'évaluer la satisfaction des patientes quant à leur expérience de tatouage. Les objectifs secondaires étaient d'obtenir des informations quant au contexte de réalisation du tatouage, son déroulement et rendu technique, et l'impact psychologique sur la patiente (humeur, estime de soi, sexualité).

III. MÉTHODE :

Pour comparer le tatouage médical au tatouage non médical, nous avons souhaité réaliser une étude directement auprès des patientes, à l'aide de questionnaires progressifs anonymes en ligne construits sur GoogleDocs. Ils ont été diffusés par e-mail et/ou publication d'articles courts, via des associations officielles ou des groupes Facebook de patientes touchées par le cancer du sein. Le but de ce mode de diffusion était d'obtenir une distribution géographique relativement homogène, anonyme, avec des profils de patientes très variés.

La **population visée** était celle de femmes francophones de 20 à 70 ans atteintes d'un cancer du sein uni ou bilatéral, ayant subi une mastectomie puis une reconstruction volumique, suivie d'une reconstruction de la plaque aréolo-mamelonnaire par chirurgie et tatouage ou tatouage seul, médical ou non médical.

Les **critères d'inclusion** de cette étude descriptive comparative étaient : femme, francophone, 20-70 ans, cancer du sein, mastectomie, chirurgie de reconstruction en volume et tatouage du complexe aréolo-mamelonnaire.

Les **critères d'exclusion** étaient : hommes, âge < 20 ou >70 ans, chirurgie mammaire autre que carcinologique, absence de chirurgie de reconstruction en volume, absence de tatouage, tatouage décoratif seul.

La **participation** était basée sur le volontariat, une fois les patientes informées de l'existence et la nature de cette étude.

Le **questionnaire** anonyme en ligne a été construit sur "GoogleDocs" à partir de questionnaires validés (41-48), à savoir l'échelle HAD, les questionnaires GAD2 et PHQ2, et de questions complémentaires inspirées d'autres études.

L'échelle HAD consiste en une série de 14 questions sur la vie quotidienne, dont les propositions ont des valeurs différentes de 0 à 3, permettant d'obtenir avec les réponses un total de points "A" pour l'anxiété et un total "D" pour dépression. Un score ≤ 7 pour l'une des catégories permet d'exclure une symptomatologie anxieuse ou dépressive, un score entre 8 et 10 conclue à une symptomatologie douteuse, et un total ≥ 11 conclue à une symptomatologie certaine.

Le questionnaire GAD2 est une version simplifiée du GAD7, et dépiste l'anxiété. Il comporte 2 questions dont les réponses concernent la fréquence de survenue de l'événement. Les réponses sont cotées de 0 ("Pas du tout") à 3 ("Presque tous les jours"). La première question est "Sensation d'être nerveuse, anxieuse", la deuxième "Incapacité à contrôler ou arrêter mon inquiétude". On obtient un total entre 0 et 6. Un score ≥ 3 a une sensibilité de 86% et une spécificité de 83% pour le diagnostic d'un trouble anxieux généralisé.

Le questionnaire PHQ2 est une version simplifiée du PHQ9, et dépiste les symptômes dépressifs. Il se cote comme le GAD2, chaque question valant entre 0 et 3 points. La première question est "Peu d'intérêt ou de plaisir à faire des choses", la deuxième "Sensation d'être déprimée, dépressive ou désespérée". Un score ≥ 3 a une sensibilité de 83% et une spécificité de 92% pour le diagnostic d'un épisode dépressif.

Les questions complémentaires ont été inspirées des thèmes, axes ou propositions de questionnaires utilisés dans d'autres études, et ont été étoffées si nécessaire par les thèmes abordés lors de nos recherches bibliographiques : couleur, taille, forme, effacement, confiance, trop foncé, trop clair (25) (Figure n°1) ; couleur, intensité, équipement, satisfaction (26) ; satisfaction quant au tatouage, satisfaction globale, couleur, teinte, intensité, confiance, impact sur l'image corporelle et confiance en soi (27) ; reconstruction chirurgicale de la PAM en terme de texture, position, forme, couleur, satisfaction... (18) ; impact sur le bien-être et l'image de soi habillée ou nue, sexualité (15) ... etc

Le questionnaire a été dupliqué pour obtenir un questionnaire dédié au tatouage médical, l'autre au tatouage non médical. Ces 2 questionnaires étaient de contenu identique. La distinction était faite dans : le titre, la couleur, un texte d'introduction qui rappelait aux patientes le questionnaire choisi et les réorientait directement vers l'autre questionnaire si besoin.

La distinction des 2 groupes était donc faite directement par les patientes lors du choix du questionnaire : tatouage médical (médecins, infirmières mais aussi esthéticiennes et dermographes car le matériel est similaire, issu d'un laboratoire) ou non médical (tatoueurs). Esthéticiennes et dermographes ont été incluses dans le tatouage médical du fait du matériel utilisé, similaire à celui des médecins et infirmières. Dans le cas où les 2 techniques avaient été réalisées sur un même sein, il était demandé aux patientes d'évaluer la technique la plus récente. En effet certaines femmes réalisent par exemple le tatouage médical, puis devant l'effacement, la recherche d'un motif plus détaillé ou tout simplement afin de sortir du cadre médical, se tournent ensuite vers un tatoueur. Dans le cas où les 2 seins étaient tatoués par la même technique, nous avons considéré que le résultat était très probablement similaire entre les 2 seins, les 2 tatouages étaient donc évalués comme un seul.

La **diffusion** a été faite via des associations officielles contre le cancer du sein ou via des associations/groupes Facebook de patientes concernées par le cancer du sein.

Le **critère principal** était la satisfaction des patientes, évaluée de manière qualitative (5 items de "totalement satisfaite" à "pas du tout satisfaite") et quantitative (échelle de 0 à 10).

Les **critères secondairement analysés** étaient : raisons du choix de la technique, contexte préalable (traitements reçus), conditions de réalisation (délais de cicatrisation, lieu, personne, douleur, aisance, propreté), caractéristiques techniques du tatouage (couleur, taille, forme, positionnement, effacement, retouches), impact psychologique (image corporelle, symptômes dépressifs, symptômes anxieux, retentissement sur la sexualité), coût.

La **population** était décrite par : tranches d'âges par 5 ans, région, orientation sexuelle, situation familiale, opinions religieuses, niveau d'étude.

A la fin du questionnaire, il existait un espace de **texte libre** afin d'inviter les femmes à s'exprimer ou à poser leurs questions.

Le questionnaire a été corrigé dans son orthographe et son déroulement par une personne neutre, un médecin, et testé avec une patiente concernée par l'étude. Ceci a permis quelques reformulations.

IV. RÉSULTATS :

2 associations officielles ont accepté la diffusion ((Vivrecommeavant, Soscancerdusein.org), parmi 9 associations contactées, après 3 relances par e-mail ou messagerie automatique. **4 groupes Facebook ou associations non officielles** de patientes ont aussi accepté de diffuser le questionnaire.

35 questionnaires ont été recueillis : 16 questionnaires pour le tatouage non médical, 19 pour le tatouage médical.

30 questionnaires ont pu être retenus après analyse des critères d'inclusion et exclusion. **17 questionnaires médicaux** ont été retenus ; les 2 autres ont été exclus car l'un constituait le questionnaire test initial et a comporté quelques modifications de formulation, un autre concernait une patiente sans reconstruction volumique du sein avec un tatouage décoratif seul. **13 questionnaires non médicaux** ont été retenus ; les 3 autres concernaient des tatouages décoratifs seuls. Un questionnaire non médical comportait une réponse floue quant au type de reconstruction du sein, mais le reste du questionnaire permettait de déduire qu'une reconstruction volumique avait eu lieu ; il a donc été conservé pour l'analyse.

En terme d'**âge**, le groupe tatouage médical était plutôt > 50ans, et le groupe tatouage non médical majoritairement ≤ à 50ans (Tableau 1). La **répartition géographique** des réponses sur les territoires francophones était à peu près homogène (Figure 2 : 12 questionnaires du groupe tatouage médical et 10 du groupe tatouage non médical dans la moitié nord, 3 questionnaires de chaque dans la moitié sud, 1 de chaque à Montréal, 2 du groupe tatouage médical en Belgique et en Suisse, 3 du groupe tatouage non médical en Belgique).

Les femmes interrogées étaient majoritairement **hétérosexuelles** et **en couple** dans les 2 groupes. Dans le groupe tatouage médical 52,9% d'entre elles avaient des **enfants** vs 46,2% dans le groupe tatouage non médical. Le **niveau d'étude** était varié mais réparti de manière différente dans les 2 groupes : dans le groupe tatouage médical environ 30% sans bac, 30% avec bac + 1 à 2 ans , 35% avec bac + 3 à 5 ans ; tandis que dans le groupe tatouage non médical 23,1% avaient un bac seul et 46,2% un bac + 1 à 2 ans.

Âge	Tatouage Médical		Tatouage non médical	
31-35 ans	0		1	7,7 %
36-40 ans	0		1	7,7 %
41-45 ans	1	5,9 %	1	7,7 %
46-50 ans	2	11,8 %	7	53,8 %
51-55 ans	5	29,4 %	2	15,4 %
56-60 ans	5	29,4 %	0	
61-65 ans	4	23,5 %	0	
66-70 ans	0		1	7,7 %

Tableau 1 – Répartition des âges dans les 2 groupes

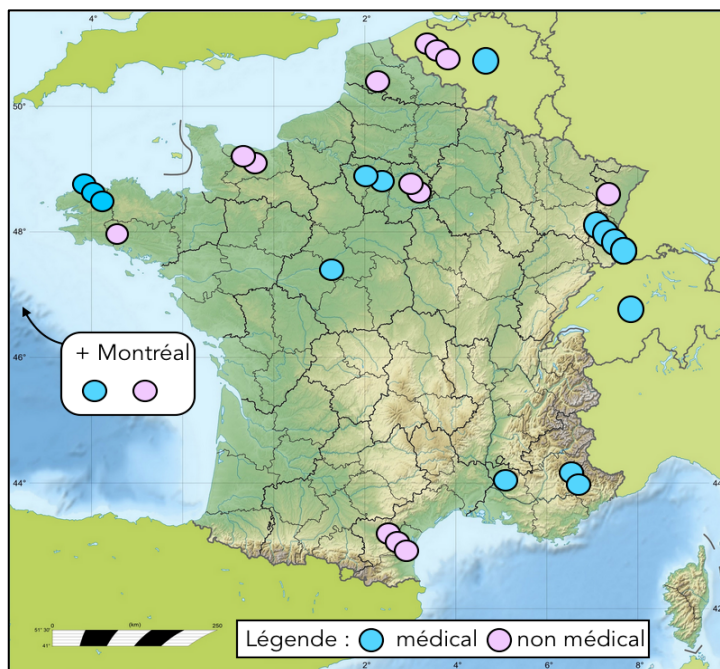


Figure 2 - Répartition géographique des réponses sur les territoires francophones

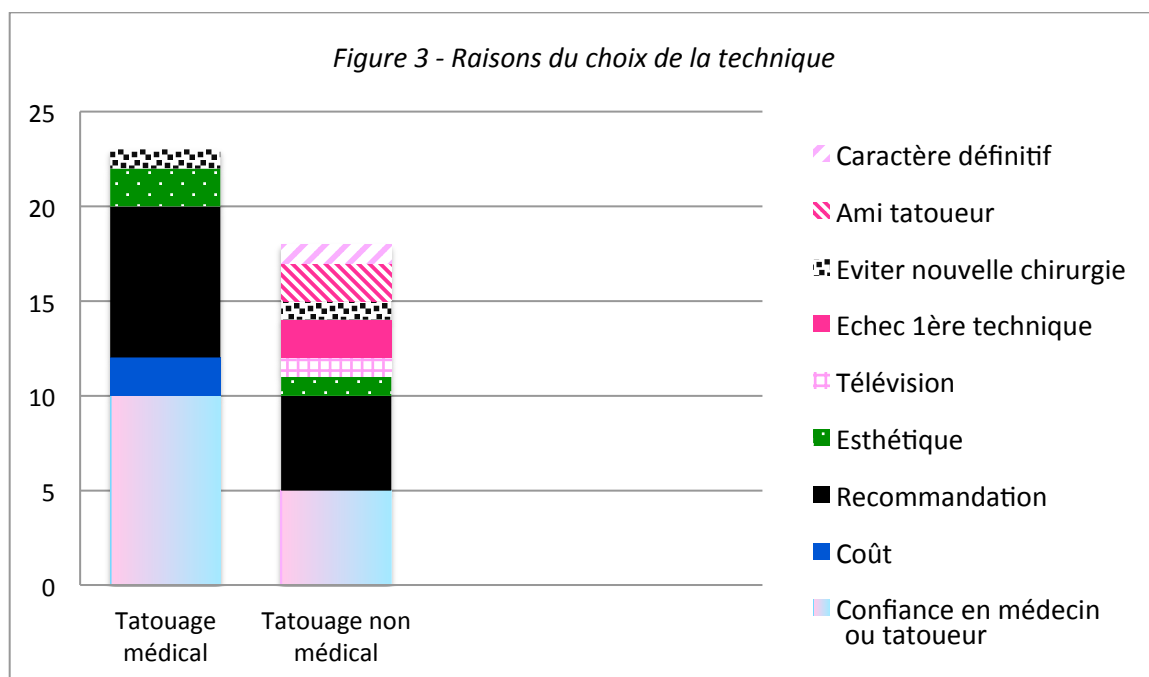
	Tatouage médical		Tatouage non médical	
Traitements reçus				
Chimiothérapie	11	64,7%	6	46,2 %
Radiothérapie	10	58,8 %	8	61,5 %
Chirurgie	17	100 %	13	100 %
Hormonothérapie	15	88,2 %	7	53,8 %
Immunothérapie	2	11,8 %	0	0 %
Type de reconstruction du sein				
Lambeau	11	64,7%	5	38,5 %
Prothèse interne	8	47,1 %	7	53,8 %
Lipofilling	3	17,6 %	1	7,7 %
Réduction de l'autre sein	7	41,2 %	1	7,7 %
Autre	0	0 %	1 chirurgie volumique non précisée	7,7 %

Tableau 2 – Traitements reçus et types de reconstruction des patientes étudiées

Les **traitements reçus et types de reconstruction du sein** ont pu être détaillés pour chaque groupe (Tableau 2).

Dans le groupe tatouage médical, la **reconstruction du CAM** a été faite par chirurgie et tatouage pour 70,6% des femmes, par tatouage seul pour 29,4%. Dans le groupe tatouage non médical, l'association chirurgie et tatouage représentait 54 % des femmes et le tatouage seul 46 %.

Les **raisons du choix** de la technique étaient réparties de la sorte pour les 2 groupes (Figure 3). Les raisons évoquées par texte libre sont retranscrites en annexe (Figures 4.1 et 4.2)



Les patientes avaient eu **connaissance de la technique** par le personnel médical/paramédical pour 94,1% des patientes du groupe tatouage médical. Dans le groupe tatouage non médical elles l'avaient connue surtout via le personnel médical/paramédical (46,2%), et les réseaux sociaux (30,8%).

Dans le groupe tatouage médical, le tatouage était majoritairement réalisé à moins d'un an (76,5%) : parfois simultanément (11,8%) ou moins de 3 mois après la chirurgie (11,8%), mais souvent effectué entre 3 mois et 1 an avec un pic de réponses à 6 mois-1 an. Dans le groupe tatouage non médical il avait eu lieu après 3 mois et jusqu'à plus de 2 ans post-opératoire (mais jamais simultanément à la chirurgie) ; 61,6 % des patientes l'avaient fait plus d'1 an après.

Dans le groupe tatouage médical, le **temps écoulé entre le 1^{er} tatouage et l'étude était** de plus de 5 ans pour 47% des patientes, et seulement 17,1% il y a moins d'un an. Dans le groupe tatouage non médical, il datait de moins d'un an pour 61,5% des patientes.

Concernant le **déroulement** du tatouage : la sensation d'aise ressentie par la patiente pendant le tatouage, de confiance, la propreté, la

	Déroulement du tatouage (moyennes sur 5)	
	Tatouage médical	Tatouage non médical
Sensation d'aise	4,3	4
Confiance	4,6	4,4
Propreté	4,9	4,9
Douleur	1,6	2,5

Tableau 3 – Ressenti des patientes pendant le déroulement du tatouage

douleur, ont été évalués sur une échelle de 0 à 5 ; les moyennes retrouvées sont exposées dans le tableau 3.

Dans le groupe tatouage médical, 100% des patientes ont jugé la **taille** et la **forme** de leur tatouage satisfaisante. Dans le groupe tatouage non médical, 1 seule patiente a jugé son tatouage trop grand et de forme inadaptée, donc peut être mal placé. Toutes les autres, dans les 2 groupes, trouvaient le placement adapté.

La **teinte** ressemblait à celle d'origine pour 76,5% des patientes du groupe tatouage médical et pour 84,6% des patientes du groupe tatouage non médical ; **l'intensité de la couleur** était satisfaisante pour 70,6% des patientes du groupe tatouage médical et pour 84,6% des patientes du groupe tatouage non médical ; le reste des patientes jugeaient leur tatouage trop clair (23,5% des tatouages médicaux) ou trop foncé (15,4% des tatouages non médicaux, 5,9% des tatouages médicaux). Le placement du tatouage a satisfait toutes les patientes sauf une patiente du groupe tatouage médical.

L'effacement du tatouage a été constaté par 70,6% des patientes du groupe tatouage médical, avec un taux de **retouches** de 24,5%. Dans le groupe tatouage non médical, 30,8% des patientes ont décrit un effacement, avec 46,2% de retouches. Dans les 2 groupes, il n'y a pas eu plus de 2 retouches pour un même tatouage.

Concernant l'apparence de leur **buste lorsqu'il est habillé**, toutes les patientes du groupe tatouage médical étaient satisfaites ou plutôt satisfaites, mais lorsqu'il était **nu** 11,8% étaient peu satisfaites. Dans le groupe tatouage non médical, 92,3% en étaient satisfaites ou plutôt satisfaites habillé, et 15,4% en étaient peu ou pas du tout satisfaites une fois nu.

Pour ce qui est de leur **corps entier lorsqu'il est habillé**, toutes les patientes du groupe tatouage médical étaient satisfaites ou plutôt satisfaites, mais lorsqu'il était **nu** 29,4% en devenaient peu satisfaites. Dans le groupe tatouage non médical, 92,3% en étaient satisfaites ou plutôt satisfaites habillé, et 23,1% en étaient peu ou pas du tout satisfaites une fois nu.

Nous avons souhaité évaluer le ressenti spontané de leur apparence en demandant à ces femmes si elles se trouvaient **belles**. 76,5% des patientes du groupe tatouage médical et 76,9% des patientes du groupe tatouage non médical ont dit se trouver "plutôt belles". Aucune femme ne se trouvait "très belle", et 2 patientes du groupe tatouage non médical (soit 15,4%) ne se trouvaient "pas du tout belles".

Les **échelles d'anxiété (GAD2, HAD) et de dépression (PHQ2, HAD)** nous ont ensuite permis d'évaluer ces aspects. En somme, 8 patientes de chaque groupe avaient eu au moins l'un des scores de dépistage d'un trouble anxio-dépressif positif (GAD2, PHQ2

	Groupe médical		Groupe non médical	
Anxiété				
GAD2 ≥ 3	3	17,6 %	3	23,1 %
HAD avec A > 7	7	41,1 %	8	61,1 %
Dépression				
PHQ2 ≥ 3	2	11,8 %	4	30,8 %
HAD avec D > 7	0	0 %	7	53,9 %

Tableau 4 - Présentation globale rassemblée des échelles d'anxiété et dépression utilisées

ou HAD confondus). Donc 47% des patientes du groupe tatouage médical et 61,5% des patientes du groupe tatouage non médical présentaient probablement un trouble anxio-dépressif.

Concernant leur **sexualité** : 64,7 % des patientes du groupe tatouage médical et 84,6 % des patientes du groupe tatouage non médical trouvaient qu'avant la chirurgie, leur sexualité participait à leur bien-être de manière très ou plutôt importante. Au moment de l'étude, soit après la chirurgie, 58,8% dans le groupe tatouage médical et 61,6 % dans le groupe tatouage non médical maintenaient cette opinion.

Un tiers des patientes de chaque groupe a déclaré que le tatouage de reconstruction du CAM les avait "beaucoup" **aidées à retrouver une sexualité satisfaisante**. 17,6% des patientes du groupe tatouage médical et 38,5% des patientes du groupe tatouage non médical l'ont jugé comme "un peu" une aide. Le reste des patientes ont répondu qu'il ne l'était "pas du tout".

52,9 % des patientes du groupe tatouage médical voyaient leur poitrine comme un frein à leur sexualité, et 58,8 % d'entre elles ressentaient de l'anxiété à l'idée de dénuder leur poitrine. Dans le groupe tatouage non médical, 38,5 % voyaient leur poitrine comme un frein, et 61,5 % ressentaient de l'anxiété à l'idée de dénuder leur poitrine.

Nous avons finalement évalué la **satisfaction globale des patientes**. Les patientes "totalement satisfaites" représentaient environ un tiers du groupe tatouage médical et deux tiers du groupe tatouage non médical. Les autres patientes du groupe tatouage médical étaient tout de même "très satisfaites" (23,5%) ou "plutôt satisfaites" (41,2%) ; une seule patiente a répondu "aujourd'hui, j'y accorde une importance différente" sans choisir l'une des propositions. Les autres patientes du groupe tatouage non médical étaient "très satisfaites" (38,5%). Aucune patiente ne s'est donc déclarée insatisfaite, dans les 2 groupes.

100% des patientes du groupe tatouage non médical ont trouvé leur tatouage "très beau" ou "assez beau" contre 82.3% du groupe tatouage médical ; les autres l'ont jugé "pas très beau".

Nous sommes donc arrivés à une moyenne de satisfaction de 8,1/10 pour le tatouage médical, et 8,6/10 pour le tatouage non médical.

Les 13 patientes du groupe tatouage non médical **recommandaient** toutes la technique choisie ; dans le groupe tatouage médical une patiente ne la recommandait pas, et une autre ne savait pas.

Le **prix** du tatouage médical était de 0€ restant à la charge de la patiente. Pour le tatouage non médical, les prix variaient de 0 (tatouage offert) à 1000 euros (pour 2 seins), avec une moyenne de 212,30 euros pour un sein chez nos patientes.

V. DISCUSSION :

Nous considérons avoir rempli notre objectif dans la mesure où celui-ci était de comparer (sans prouver d'équivalence, de supériorité ou d'infériorité) la satisfaction des patientes quant au geste de tatouage réalisé, et plus largement de comparer leur expérience globale du tatouage pour dégager des tendances. Les patientes du groupe tatouage non médical ont semblé un peu plus satisfaites de leur expérience de tatouage : 2/3 de patientes totalement satisfaites, moyenne 8.6/10, moins d'effacement, meilleur choix de teinte et d'intensité de couleur, beaucoup l'ont vu comme au moins une légère aide à retrouver une sexualité satisfaisante. Mais presque toutes les patientes des 2 groupes étaient tout de même satisfaites de leur expérience, à des degrés différents. Le score de douleur pendant le tatouage était certes un peu plus élevé en tatouage non médical, mais elles avaient confiance en leur tatoueur et se sentaient à l'aise. La durée conseillée d'un an de cicatrisation avant un tatouage était plus souvent constatée dans ce groupe également, ce qui contribuait à la stabilité de leur tatouage au moment de l'évaluation. Elles l'avaient choisi notamment pour éviter une nouvelle chirurgie ou pour son caractère définitif, comme nous l'imaginions.

Mais toutes les patientes, des 2 groupes, se disaient moins satisfaites lorsqu'elles dénudaient leur corps, anxieuses parfois même à l'idée même de le dénuder.

Ces constatations ne nous permettent pas de conclure mais seulement de supposer. Nous avons choisi de ne pas réaliser les calculs de significativité, car il s'agissait surtout d'une étude qualitative, réalisée sur un échantillon non représentatif et avec des biais militants possibles. Nous avons néanmoins la conviction qu'il était important d'aborder le tatouage aréolo-mamelonnaire sous cet angle jamais exploré, d'avoir une idée de l'intérêt respectif des techniques médicale et non médicale afin de dégager de futures pistes de recherche.

Analysons maintenant un peu plus précisément les résultats obtenus...

1. Composition des groupes, mode de réponse

Les groupes étaient différents en terme de répartition des **âges**, avec un groupe tatouage non médical plus jeune que le groupe tatouage médical. Ceci pourrait être expliqué par le fait que les patientes sensibilisées au tatouage non médical sont plutôt des patientes jeunes, aux exigences esthétiques souvent plus élevées. De manière générale, entre 14 et 20% des Français seraient tatoués, principalement les moins de 50ans (33,49), et les femmes privilégieraient plutôt une seule zone de leur corps (49). Une étude avait déjà montré que les patientes se tournant vers la reconstruction du CAM étaient plus jeunes que celles choisissant de s'en passer, mais sans préciser d'éventuelles différences selon la technique choisie. (13)

Les réponses venaient presque exclusivement de femmes **hétérosexuelles et en couple**, ce qui ne semble pas représentatif de la diversité de notre société. Pour comparaison, un rapport de l'Insee en 2011 a constaté que 50% de la population Française (hommes et femmes) se déclarait en couple

dont 98,3% avec une personne de sexe différent ; dans notre étude 80% se déclarait en couple dont 93% avec une personne de sexe différent. On peut attendre aussi un biais de volontariat du fait de notre mode de recrutement.

Les types de **traitements reçus** étaient à peu près similaires entre les 2 groupes, mais on a noté plus d'hormonothérapie et d'immunothérapie dans le groupe tatouage médical. 2 patientes du groupe non médical n'ont pas dit avoir eu une chirurgie parmi les traitements préalables, mais ont eu une reconstruction par prothèse interne : nous avons donc corrigé ces réponses en considérant qu'elles avaient eu une chirurgie de mastectomie. Dans les 2 groupes, beaucoup de patientes avaient eu de la radiothérapie, ce qui n'a pas empêché le tatouage. On a pu constater des différences également entre les groupes quant à la phase de reconstruction chirurgicale.

Les profils et parcours des femmes des groupes médical et non médical étaient donc différents.

2. Accessibilité à l'alternative non médicale

Nous nous sommes intéressés à **l'accessibilité de l'alternative non médicale**, qui posait question dans plusieurs articles. Beaucoup de patientes du groupe tatouage médical avaient entendu parler de la technique par le personnel médical ou paramédical, qui leur avait recommandé la technique médicale. Avaient-elles été bien informées de l'existence d'une alternative non médicale ? Nous aurions pu ajouter cette question. On peut penser que le monde médical s'ouvre à cette autre possibilité, quand on voit que 46,2% des patientes ayant préféré la technique non médicale l'avaient connue via le personnel médical ou paramédical. Plusieurs auteurs suggèrent que les chirurgiens plasticiens informent systématiquement les patientes de ces 2 alternatives, afin qu'elles puissent faire un choix éclairé.

Les réseaux sociaux, sans surprise, sont également une source d'informations non négligeable, accessible à toutes : un tiers des patientes du groupe non médical avaient eu connaissance de la technique via ces réseaux. Ils permettent la diffusion rapide de l'information, au plus grand nombre, et un partage des expériences de chacune. Ils sont cependant à manier avec mesure et précaution. Nous comptons sur cette diffusion rapide et large pour nos questionnaires, et un possible mailing, car presque toutes les associations sont présentes sur les réseaux sociaux. Malheureusement le nombre croissant de demandes similaires rendent la démarche compliquée, pour diffuser l'information sans noyer leurs adhérentes de sollicitations comme la nôtre.

Le **facteur économique** peut entrer en compte dans le choix de la technique, pouvant créer des inégalités (5). Si la prise en charge est en théorie entièrement assurée par la Sécurité Sociale pour le tatouage médical en milieu hospitalier, au titre de l'ALD, elle ne l'est pas du tout pour le tatouage non médical. Ceci fait débat : la Sécurité Sociale devrait-elle rembourser un soin qui n'est "pas médical" ? Peut-on aussi le considérer comme un soin en milieu non médical ? Le geste est pourtant théoriquement identique... (32,50). Le tatouage non médical est une dépense importante, avec une moyenne de 212,30 euros par sein (mais de grandes disparités de prix sur le terrain, avec dans notre étude une fourchette de 0 à 1000 euros pour 2 seins). Quelques mutuelles commencent à prendre en charge une partie du tatouage non médical, dans des conditions bien précises. Il existe

donc une inégalité entre les femmes sur ce sujet, car celles qui souhaiteraient choisir un tatouage non médical ne peuvent pas forcément le financer. Dans notre étude, 2 patientes du groupe médical ont déclaré que le coût avait été la raison de leur choix... Peut-être pourrait-on envisager un jour une prise en charge par la sécurité sociale, du moins partielle, du tatouage en 3D aréolo-mamelonnaire fait par un tatoueur ? On pourrait imaginer un réseau de tatoueurs certifiés pour ce geste, proposant un tatouage de qualité et en toute sécurité, à l'hôpital ou en dehors. Ceci permettrait aux patientes de reprendre un certain contrôle sur leur corps et les soins, en exerçant un choix libre.

3. Éviter une nouvelle chirurgie et pourquoi

Certaines patientes peuvent se tourner vers le tatouage car elles souhaitent éviter une nouvelle chirurgie dans un parcours déjà long et difficile.

La reconstruction chirurgicale de la plaque aréolo-mamelonnaire est le plus souvent faite par lambeau local. Il n'y a donc pas de différence de teinte entre le CAM reconstruit et le reste du sein si il n'y a pas de tatouage. (51–53). Mais le mamelon reconstruit se projette alors en permanence peu importe la température, pouvant créer une asymétrie dans la poitrine. Il voit ensuite son volume réduit de 45 à 75% avec le temps, mais ceci n'aurait pas d'impact sur la satisfaction des patientes (11,51). Pourtant Jabor et Al ont démontré que le facteur principal d'insatisfaction était cette perte de volume, puis la couleur, forme, taille, texture et position. Au final, seulement 13% de patientes se déclaraient *totale*ment satisfaites de leur reconstruction chirurgicale du CAM (18).

Un tatouage en 3D bien réalisé (qu'il soit médical ou non) ne serait-il pas un compromis confortable à une chirurgie de reconstruction du CAM pour les patientes ?

Nous aurions dû ajouter dans les raisons du choix l'item "éviter un acte médical" après la proposition "éviter une nouvelle chirurgie", dans la mesure où les patientes peuvent avoir choisi le principe du tatouage en lui-même pour seulement éviter une nouvelle chirurgie, ou spécifiquement le tatouage non médical pour éviter un nouvel acte médical tout court.

4. Conditions pour le faire

Concernant les conditions de réalisation du tatouage, nous nous sommes penchés sur les différents délais à respecter. Dans le groupe tatouage médical, la majorité des tatouages était réalisé avant un an post-chirurgie (76,5%), dont 23,6 % avant 3 mois. Dans le groupe tatouage non médical, la majorité des patientes (61,6%) avaient attendu plus d'un an après la dernière chirurgie.

Les délais de cicatrisation préconisés entre la reconstruction du sein et du CAM varient selon les auteurs. Certains auteurs décrivent un tatouage réalisé 6-8 semaines après la chirurgie du CAM, voire simultanément à la chirurgie. (54) Pour certains, il faudrait au minimum 3 mois de cicatrisation avant de

reconstruire le CAM (53). Selon Halvorson (28), le tatouage médical serait souvent fait 3 mois après la dernière chirurgie.

Ces délais paraissent très réduits au regard du temps nécessaire pour qu'une cicatrice atteigne son aspect "définitif", du moins stable. Le tatouage du CAM en 3D pouvant comporter des détails (ombrages, tubercules de Morgani..), et cette peau fibrosée prenant déjà difficilement le pigment, il devrait logiquement se faire le plus tardivement possible. Ceci permettrait peut être de diminuer l'effacement, de préserver des détails ou du moins des contrastes.

Il serait ainsi conseillé d'attendre un an de cicatrisation avant tout tatouage (55), voire 3 ans (56). En cas de radiothérapie, la chirurgie de reconstruction en volume serait faite au moins 1 an après la dernière séance, une fois la peau bien cicatrisée et assouplie par la kinésithérapie. Si l'on attend un an de cicatrisation pour avoir une peau optimale pour la chirurgie, il paraît logique d'attendre encore un an pour avoir le terrain idéal au tatouage. Un délai pas toujours facile à accepter, quand le tatouage vient clore un parcours difficile contre le cancer. Les patientes se tournant vers la chirurgie du CAM ou le tatouage sont surtout les patientes "jeunes" (13,57), plus exigeantes sur l'aspect esthétique et aspirant donc à la restauration du sein et à mettre un point final à cette épreuve.

5. Évaluation des tatouages

Le temps écoulé entre la réalisation du tatouage et l'étude était assez inégal entre les 2 groupes : majoritairement de plus d'un an pour le groupe tatouage médical, et même 47,1% après 5 ans, contre 61,5% inférieur à 1 an dans le groupe tatouage non médical (Tableau 5). Même si dans tout tatouage, on observera un léger éclaircissement dès le premier mois (élimination des pigments superficiels, voile épidermique), on peut attendre de ces disparités plusieurs biais : un biais de surévaluation de l'effacement du tatouage médical car plus ancien, et un biais de mémorisation d'une technique réalisée il y a plus de 5 ans.

Nous avons constaté un **taux d'effacement** dans le groupe tatouage médical (70,6%, soit en accord avec les études évoquées plus tôt) deux fois supérieur au groupe tatouage non médical (30,8%), mais le **taux de retouches** presque deux fois inférieur. Ce taux s'inscrit dans l'intervalle assez large retrouvé dans la littérature : de 10% de retouches jusqu'à 65% .

Il faut savoir qu'un tatoueur propose (habituellement) systématiquement un rendez-vous de retouche, dans le tatouage classique, considérant qu'un tatouage n'est jamais parfait au 1^{er} passage et que chaque peau réagit différemment. Il nécessite donc du recul pour compléter son geste dans un second temps. Le taux de retouche de 46,2% pour le tatouage non médical est étonnant ; nous attendions des chiffres plus élevés. En effet, ces retouches étant très fréquentes, les couleurs chair étant moins tenaces que le noir et la peau étant cicatricielle donc difficile à tatouer, on pouvait attendre des chiffres bien plus élevés de retouches. Cela soulève plusieurs questions : la technique non médicale permet-elle d'implanter beaucoup plus efficacement et durablement les pigments dans cette peau si particulière ? Quelle est la part de technique et la composition propre des encres dans ce phénomène ?

	Proposition	Tatouage médical		Tatouage non médical	
Temps écoulé entre le tatouage et l'étude	< 1 an	3	17,6%	8	61,5%
	1 à 5ans	6	35,3 %	3	23,1 %
	> 5ans	8	47,1 %	2	15,4 %
Effacement	Pas du tout	5	29,4 %	9	69,2 %
	Un peu	6	35,3 %	3	23,1 %
	Beaucoup	6	35,3 %	1	7,7 %
	Totalement	0	0 %	0	0 %
Nombre de retouches	0	13	76,5 %	7	53,8 %
	1	3	17,6 %	3	23,1 %
	2	1	6,9 %	3	23,1 %
	3	0		0	

Tableau 5 – Mise en relation du temps écoulé entre le tatouage et l'étude, l'effacement du tatouage et le nombre de retouches réalisées ensuite.

Au vu du taux d'effacement dans le groupe tatouage médical, il est surprenant que si peu de retouches aient eu lieu (24,5%) : comment l'interpréter ? La retouche médicale n'est-elle pas systématique dans le parcours de soins ? Elle serait pourtant systématiquement proposée et souvent réalisée, aux dires des professionnels interrogés. Les patientes abandonnent-elles l'idée d'un énième geste médical sur leur poitrine déjà meurtrie ? Se satisfont-elle d'une aréole et d'un mamelon retrouvés, bien que partiellement effacés ? En effet, leur regard évolue au fur et à mesure de la maladie, des soins puis de la reconstruction psychique.

Concernant le **déroulement du tatouage**, les valeurs étaient similaires, avec un score de douleur légèrement supérieur lors du tatouage non médical (Moyenne de 2,5/5 contre 1,6/5). On l'explique facilement par l'absence d'utilisation de crème ou injection anesthésiantes. Mais ces dernières seraient peut être responsables de la dilution du pigment et donc d'une moindre durabilité du tatouage. (32,40) Dans le tatouage artistique en général, on recommande aux clients de ne rien appliquer sur la peau le jour du tatouage, car son imbibition altère la prise du pigment. Après la chirurgie mammaire, il est courant de perdre en sensibilité sur une partie de la zone opérée ; la douleur ressentie pendant le tatouage est donc assez variable d'une femme à l'autre, ce que l'on retrouvait dans le panel des réponses.

Les patientes étaient plutôt à l'aise et en confiance dans les deux groupes. Nous avons cité plus tôt les craintes des uns et des autres quant au fait d'aller chez un tatoueur pour ce geste. Celles-ci pourraient être diminuées par la collaboration entre chirurgien et tatoueur qualifié, pour garantir à la patiente un parcours de soin qualitatif et rassurant. Construire un réseau de tatoueurs fiables et spécialisés dans ce domaine faciliterait la tâche à beaucoup de patientes... et de praticiens. Même si

toutes les précautions doivent être prises, l'image du salon de tatouage a évolué et ne devrait plus inquiéter en tant que telle.

Si la **taille et la forme des tatouages** ont été jugées satisfaisantes pour la quasi-totalité des patientes, le **choix de couleur** semblait plus adapté dans le groupe tatouage non médical.

Ce choix est délicat et fréquemment source d'insatisfaction. Une étude s'est particulièrement penchée sur la **colorimétrie** du tatouage aréolo-mamelonnaire. (30) Elle note que : plus la peau est foncée, plus le CAM l'est aussi ; que la teinte est plus rouge chez les carnations claires ; que le CAM fonce au fur et à mesure des grossesses ; que le tatouage s'éclaircit avec le temps. Il y a plusieurs hypothèses au choix de couleur inapproprié : l'erreur du praticien, l'inexpérience, le manque de temps, la lumière souvent artificielle de la salle de soin... Elle suggère de définir précisément la couleur du mamelon existant (controlatéral) avec l'aide du nuancier Munsell par un personnel expérimenté sous une lumière naturelle. Une étude a noté par ailleurs que les pigments à base d'oxydes de fer (très souvent utilisés pour fabriquer les encres couleur chair) ont tendance à virer légèrement plus rouge avec le temps. Ceci s'explique par le fait que les oxydes de fer jaune et marron sont moins stables à la chaleur que le rouge. (58)

Certains conseillent de choisir un pigment "plus sombre" pour prévenir l'éclaircissement du tatouage, **et d'anticiper les comportements des couleurs dans la peau** : choisir une couleur " moins rouge et plus jaune" que la couleur du mamelon existant (39), ou utiliser une couleur "de valeur chromatique 16% plus basse, 28% plus verte, 34% plus bleue que la couleur désirée"... (59) Un pigment "plus sombre" est à manier avec précaution, car malgré l'effacement inéluctable le tatouage peut rester trop foncé sans possibilité de rattrapage.

D'autres interrogent le fait de placer le pigment plus profondément dans le derme. Mais cela expose au risque de diffusion du pigment, menant à un aspect "bavé", et le drainage lymphatique des pigments est d'autant plus marqué que le pigment est profond. Tomita et Al expliquent qu'insérer le pigment plus profond implique aussi qu'il apparaisse plus gris que sa teinte réelle, du fait des différences de pénétration des lumières en fonction de leur longueur d'onde. (39) Il faut donc au contraire éviter une insertion trop profonde et minimiser le traumatisme de la peau pour éviter le drainage excessif des pigments, une cicatrisation trop couvrante ou disgracieuse.

En pratique, on n'utilise jamais un seul pigment mais bien un mélange de pigments : soit déjà préparé en flacon individuel, soit le mélange de plusieurs teintes au moment du tatouage. Cette dernière option implique plus d'aléas dans l'évolution de la couleur dans le temps, et l'obtention d'un mélange identique lors d'une séance de retouche paraît difficile.

Les mélanges utilisés pour obtenir la couleur adéquate devraient donc tenir compte du comportement, évoqué plus tôt, de chaque pigment la composant... Mettre en place une telle précision en pratique est délicate, sachant que chaque peau a malgré tout ses caractéristiques propres (pH, hydratation...). Un choix de couleur anticipant ces variations nécessiterait un œil très expérimenté en colorimétrie, avec une définition précise de la carnation de la peau et de la couleur du complexe aréolo-mamelonnaire. En cas d'ablation bilatérale, ceci implique de conserver avant la chirurgie : soit des photos en lumière naturelle et avec un appareil très bien réglé, soit une définition exacte de la couleur du CAM à l'aide d'un nuancier. Cela implique d'anticiper le geste de reconstruction du CAM, qui viendra en tout dernier dans la phase de reconstruction. Or pour rappel

30% des patientes seront mastectomisées, parmi celles-ci seulement 50 à 75% souhaiteront faire la reconstruction du sein, dont la majorité feront aussi la reconstruction du CAM. On peut imaginer que la couleur du CAM n'est pas forcément la priorité au stade initial de la maladie. Et pourtant, il serait très utile d'anticiper ce point.

Selon Halvorson, une autre raison pourrait être **l'utilisation erronée du matériel** en tatouage médical : vitesse de la machine trop élevée (souvent 180 cycles par seconde soit deux fois la fréquence utilisée en tatouage traditionnel), type d'aiguille inadéquat, choix des couleurs (28). En effet une aiguille trop fine pour le remplissage par exemple, ou un mauvais geste mènera à ce que nous évoquions plus tôt : pigment trop superficiel ou trop profond, temps de cicatrisation augmenté, saignement, parfois de nouvelles cicatrices, et donc une faible rétention pigmentaire dans le temps. Ils suggèrent d'ailleurs une nouvelle approche technique pour la réalisation du tatouage, afin d'obtenir un effet 3D maximum et de respecter les règles artistiques des ombres et lumières. Le mamelon devrait être tatoué plus clair que l'aréole (contrairement à ce qui est majoritairement fait actuellement), et souligné par un cercle plus foncé. (Figure 5)

Au regard de ces données, il est facile d'imaginer qu'un tatoueur professionnel expérimenté serait plus à même d'appréhender les couleurs, leurs nuances et l'évolution des pigments dans la peau qu'une personne avec une formation strictement médicale et de courte durée. En effet les rares formations destinées au personnel médical et paramédical étaient jusque là très courtes, et le bagage artistique préalable ne peut dans ce cas équivaloir celui d'un tatoueur fiable. Une formation plus longue sur la dermographie a récemment vu le jour en France, permettant un enseignement plus complet. Le relief du sein remanié, la fibrose cicatricielle résultant de la chirurgie ou de la radiothérapie et le contexte de ce tatouage compliquant sa réalisation, l'obtention d'un effet trompe-l'oeil nécessite une grande technicité.

La **collaboration** entre médecins, infirmiers et tatoueurs serait judicieuse, à développer en France où ces pratiques sont assez rares et cloisonnées. Cette communication pourrait être bénéfique, car le résultat obtenu par un artiste expérimenté formé aux contraintes et précautions médicales serait possiblement le meilleur compromis. (28,52)

6. Les encres

Nous avons pu soulever, grâce à ces recherches, plusieurs facteurs techniques pouvant expliquer l'effacement du tatouage médical par rapport au tatouage non médical, dont la façon d'utiliser le matériel. Qu'en est-il des encres utilisées pour chaque technique ? La composition chimique est-elle un autre facteur ?

Les encres couleur chair sont connues pour être moins durables dans le temps que le noir, celui-ci étant le seul pigment vraiment "permanent". Avec toujours un éclaircissement inéluctable, peu importe la technique, car si le pigment est initialement présent en dermique et épidermique lors du geste de tatouage, il réside ensuite seulement dans le derme, en quantité variable selon le geste, la peau du sujet, et le pigment utilisé. La couche épidermique constitue ensuite une sorte de voile clair par dessus le derme (comme on pourrait imaginer une feuille de papier calque sur un dessin).

Les encres de tatouage sont un mélange complexe de : pigments (insolubles), liants (pour faciliter l'injection), solvants (viscosité, dispersibilité optimales, temps de séchage long ; souvent l'alcool, mais il est irritant) , additifs (pour stabiliser le mélange ; 5% maximum). (33,58)

Leur composition est en évolution, car leur innocuité a été largement questionnée. Aux Etats-Unis, l'autorisation de mise sur le marché est donnée par la Food Drugs and Cosmetic Act, mais aucun pigment n'a été approuvé pour être *spécifiquement utilisé en intradermique* ; ils sont approuvés pour l'utilisation industrielle en général (peintures par exemple..). Certaines marques de tatouage créent la confusion en avançant une certification "dispositif médical" relative aux procédés de fabrication, qui ne signifie pas "dispositif médical *implantable*". En Europe, les encres doivent depuis 2008, répondre à des critères de stérilité et une liste d'exclusion de substances toxiques. (58)

Les pigments sont **soit minéraux** (molécules simples, plus stables à la lumière, plus couvrantes, par exemple les oxydes de fer ; mais souvent contaminées par des métaux lourds), **soit organiques** (issues de la chimie organique, molécules à chaîne longue, moins stables ; souvent contaminées par les amines aromatiques).

Dans chaque catégorie (minérale ou organique), le pigment peut être "naturel" ou "synthétique". L'appellation "naturel" n'est en aucun cas gage d'innocuité, tout comme la terme "synthétique" n'est pas synonyme de danger. Certains pigments "naturels" ont été prouvé responsables de sérieuses allergies et interdits (la cochenille par exemple).

Les pigments les plus souvent utilisés sont minéraux, souvent à base d'oxyde de fer (jaune CI 77492, noir CI 77499, rouge CI 77491, orange CI 21110 ...) ou de dioxyde de titane (blanc CI 77891) par exemple, et **synthétiques** car plus durables et moins onéreux. (23,28,58)

La **taille** du pigment joue un rôle dans la tenue du tatouage : plus le pigment est fin, plus il est instable et s'efface. Un pigment "gros" est plus stable mais le travail est moins fin. (28) Le pigment noir appelé "Carbon Black" par exemple, a une taille très variable selon le processus de fabrication, de 1 à 100um (58). Selon C.Grognard, le pigment médical a généralement une taille de 20 à 30um, le minimum étant 6 um pour éviter un excès de migration et phagocytose. Par ailleurs, la stérilisation par UV ou rayons gamma dégraderait le pigment en le cassant, le rendant moins durable. (23)

Nous avons comparé, à titre indicatif, les encres d'une marque médicale, et les encres d'un grand distributeur d'encres de tatouage artistique.

L'encre médicale avait cette composition pour le *maquillage permanent* : mélange de pigments organiques et minéraux, propanediol (solvant / dispersant), glycérine (alcool : émulsifiant, stabilisant et épaississant), hammamelis (anti-inflammatoire, astringent, désinfectant), polyvinylpyrrolidone (additif au rôle cancérigène discuté), éventuels autres additifs pour modifier le pH (Hydroxyde de sodium, acide citrique/lactique).

L'encre médicale avait cette composition pour le *tatouage médical* : pigments organiques et minéraux mélangés, propanediol (solvant), additifs (hydroxyde de sodium, acide citrique). L'encre *non médicale* pour les teintes chair comportait : pigments minéraux (principalement des oxydes de fer), glycérine, eau, colophane (résine de pin, irritant et allergisant), hammamelis, alcools (Isopropyl et Benzyl).

Dans les 2 cas la structure du mélange semble de structure similaire ; on retrouve du pigment minéral, de l'alcool, de l'hammamelis, des solvants et additifs... les différences résident

probablement dans la taille des pigments (mais nous n'avons pas eu l'information), le choix d'un pigment minéral seul ou un mélange minéral et organique, la nature exacte des alcools et solvants choisis...

7. Risques du tatouage : infection, allergie, cancer...

De nombreuses études se sont penchées sur **les risques du tatouage** : pouvoir allergisant, infections, propriétés cancérigènes... Le tatouage comme acte de soin soulève beaucoup de questions éthiques.

Le risque infectieux existe lorsqu'une effraction cutanée a lieu. Les cas de syphilis, infection à VIH ou hépatites sont devenus rarissimes ou inexistantes actuellement dans le tatouage. Des infections de toutes sortes ont été documentées par la littérature médicale (bactériennes, virales, parasitaires, mycosiques..), sans que des statistiques puissent statuer sur la prévalence exacte de ces complications. En pratique, beaucoup de tatoués se tournent vers leur tatoueur lorsque des désagréments ont lieu, sans avis médical, et les soins locaux permettent aux symptômes de rentrer dans l'ordre... ce qui rend la chose difficile à évaluer du côté médical. Il semble que les infections soient le plus souvent locales, minimales, et peu fréquentes. Dans une étude Française interrogeant des tatoués de 15 ans et plus, 25% des effets secondaires rapportés concernaient des infections. (49) Le choix d'un tatoueur fiable et les soins locaux réalisés par le tatoué sont primordiaux pour éviter les désagréments. On peut imaginer qu'un tatouage bien réalisé en salon de tatouage ou cabinet médical de ville serait moins risqué qu'un tatouage hospitalier, car les micro-organismes y circulant sont moins dangereux qu'en milieu hospitalier. Il n'y a pas d'étude comparant les infections contractées en salon de tatouage ou cabinet de ville aux infections liées à un tatouage hospitalier.

Le risque allergique est prouvé et la réaction peut survenir jusqu'à 45 ans après la réalisation du tatouage. (33,60). Les encres les plus incriminées sont le rouge et ses dérivés (rose, pourpre, violet..). Beaucoup d'encres ont été évincées pour leur pouvoir particulièrement allergisant, mais le risque zéro n'existe pas en tatouage. Plusieurs études ont interrogé les patients sur les symptômes cutanés chroniques : 1,9 à 8% en décrivaient, et les chiffres augmentaient si l'on englobait tout phénomène de prurit récidivant ou réaction photo-induite (34,36,49). Des tatoueurs réalisent parfois un test préalable au tatouage (un point d'encre quelques jours avant), mais celui-ci n'aurait aucune valeur prédictive (61). La physiologie de ces réactions allergiques est mal connue, imprévisible et peut être très tardive.. D'autant plus que ce type de test n'est pas du tout standardisé (endroit, quantité d'encre, profondeur, délais...).

Les dermatoses chroniques (urticaire, dermatite atopique, psoriasis..) ne seraient pas une contre-indication stricte mais pour lesquelles le patient doit être bien informé. Des précautions doivent être prises : tatouer uniquement une zone de peau saine, chez un patient dont la maladie est contrôlée, traitement anti-histaminique... (55) Sans forcément parler d'allergie, l'irritation est un phénomène assez fréquent. Dans l'étude Française citée plus tôt, 41% des effets secondaires rapportés concernaient des irritations localisées, et 22% un prurit... mais rappelons-nous que le tatouage reste une agression cutanée.

Aucun lien entre tatouage et cancer n'a formellement été prouvé... (62) Ou pas encore ? A-t-on un recul suffisant sur la pratique pour tatouer des femmes ayant déjà traversé un parcours contre le cancer ?

Une nette augmentation des cancers de la peau a été observée ces dernières années, chez une population de plus en plus tatouée (10 à 20% de la population des pays occidentaux serait tatouée actuellement), mais s'exposant de plus en plus au soleil.

Les cas de tumeurs associées au tatouage sont rares. Seulement 50 cas de mélanomes, carcinomes basocellulaires et carcinomes épidermoïdes auraient été répertoriés en 40 ans, sur des millions de tatoués. S'y ajoutent quelques cas de cancers cutanés rares : 2 cas de dermatofibrome, 1 léiomyosarcome, 3 lymphomes, et une augmentation des cas d'hyperplasie pseudoépithéliomateuse et kératoacanthomes... (63–65)

Certaines substances contenues dans les encres non médicales étant classées "possiblement carcinogènes" par l'IARC (International Agency for Research on Cancer), on peut en effet imaginer un lien. Celui-ci est possible, suspect et bien sûr à explorer par des études fiables in vivo.

Quelques cas de tumeurs pourraient être reliés à l'effraction cutanée (comme les dermatofibromes par exemple), à la réponse inflammatoire chronique due aux pigments non médicaux, ou à l'exposition solaire ; mais la toxicité des substances en elles-même a seulement été étudiée in vitro, on ne peut donc extrapoler la pathogénicité directe des pigments dans le corps. On sait en revanche qu'un processus néoplasique est toujours multifactoriel, reste à prouver et évaluer l'implication exacte du tatouage dans ce processus néoplasique.

Pour statuer sur le fait que le tatouage soit un facteur de risque indépendant de cancer, il faudrait des études prospectives de larges cohortes de tatoués (66). On peut aussi imaginer d'ajouter l'item "tatouage" comme information disponible dans les registres nationaux des cancers de la peau, et les habitudes d'exposition solaire des personnes concernées...

En attendant, des listes d'exclusion de substances ou seuils ont été établies pour garantir l'absence ou la minimisation de certains risques (67).

Par ailleurs, la migration des pigments dans les ganglions loco-régionaux pourrait peut-être troubler par exemple la recherche des ganglions sentinelles dans le cancer du sein. En pratique, un chirurgien interrogé disait n'avoir jamais été confronté à ce problème, et que l'encre utilisée pour le repérage des ganglions sentinelles, de par sa couleur très particulière, se distinguait à priori clairement d'une encre de tatouage. Pour les patientes ayant subi un curage ganglionnaire axillaire, les macrophages contenant les encres tatouées ne sont pas arrêtés dans les ganglions régionaux ; le risque de passage systémique est inconnu.

Actuellement, les **contre-indications** absolues ou relatives du tatouage sont discutées : grossesse, allaitement, cicatrice de mélanome ou toute cicatrice de chirurgie tumorale avec risque de récurrence locale pouvant être masquée par le tatouage, immunosuppression, tatouage sur une peau lésée (inflammation ou infection en cours, plaie, dermatose en poussée...), insuffisance hépatique ou rénale, maladies auto-immunes, diabète, cardiopathie ou artériopathie, trouble de la coagulation... Pour toute autre situation, le tatouage n'est pas contre-indiqué mais toujours à peser et réaliser sous des conditions bien précises pour certaines pathologie (atopie, urticaire chronique...), après information claire loyale et appropriée sur les risques encourus. (33,61)

8. Reconstruction psychique : image du corps, sexualité, dépression et anxiété

Wellisch a montré que l'ajout du complexe aréolo-mamelonnaire augmentait significativement la satisfaction globale des patientes, et leur apportait un sentiment d' "être à nouveau complète". (13) Bykowski et Al avancent que l'ajout du CAM, indépendamment de la reconstruction volumique, améliorerait le bien-être psychosocial et sexuel des patientes. (15)

En interrogeant les patientes sur **l'image de leur corps**, on a noté un contraste marqué entre leur appréciation du buste ou du corps habillé vs nu. Elle se disaient toutes satisfaites par leur corps habillé, mais elles étaient entre 10 et 30 % de chaque groupe à être ensuite moins satisfaites de leur corps nu.

Dans notre étude, lorsqu'on leur demandait si elles se trouvaient belles, aucune d'entre elles ne se trouvait "très belle", dans aucun groupe. Les réponses "plutôt belle" ont par contre été retrouvées dans les mêmes proportions dans les deux groupes (76,5 et 76,9% des patientes interrogées).

Pour ce qui est de la **sexualité**, on a pu constater que l'importance de la sexualité dans leur bien-être avait diminué après la chirurgie du cancer du sein. Leur poitrine pouvait constituer un frein à leur sexualité ; plus de patientes du groupe tatouage médical voyaient leur poitrine comme tel que dans le groupe tatouage non médical. Seulement un tiers des femmes de chaque groupe ont jugé que le tatouage les avait aidées à retrouver une sexualité satisfaisante. La même proportion de patientes se déclarait anxieuse à l'idée de dénuder sa poitrine. Nos constatations viennent appuyer ce que d'autres études ont déjà avancé, à savoir le retentissement du cancer du sein sur la sexualité et le fait que le tatouage pourrait peut-être aider les patientes.

Les bénéfices à reconstruire le sein, espérés ou réellement constatés, sont plutôt bien documentés dans la littérature : réduction de l'anxiété liée à la maladie, amélioration de l'image du corps, liberté d'habillement, liberté dans les actes de la vie quotidienne, l'impact positif sur la vie de couple et notamment la sexualité... (5,7,13,15,57) Mais la reconstruction physique du sein n'est bien sûr pas une fin en soi, la reconstruction morale est bien plus complexe et implique de nombreux facteurs. (2,6) Les patientes ayant pu conserver l'enveloppe extérieure du sein (tumorectomie) ne présenteraient pas moins de morbidité psychologique que les femmes traitées par mastectomie (13). Les répercussions psychologiques ne sont donc pas à minimiser si le cancer ne laisse pas de marques physiques. Et si beaucoup d'études ont mis en avant les bénéfices psychologiques à la reconstruction physique chez les patientes mastectomisées, une autre a constaté au contraire l'absence de différence entre les patientes sans et avec reconstruction physique, au long terme, sur des items tels que les symptômes dépressifs, la qualité de vie et la sexualité. Tous les groupes avaient retrouvé des scores identiques voire supérieurs à ceux mesurés avant les traitements (Chirurgie conservatrice, mastectomie avec reconstruction, mastectomie sans reconstruction) (14). Ceci questionne d'autant plus le délais de réalisation d'un geste définitif, notamment pour un éventuel tatouage décoratif : un motif réalisé trop tôt pourrait être regretté.

Dans notre étude, on a retrouvé plus de **troubles anxio-dépressifs** probables ou certains dans le groupe tatouage non médical. Ces patientes souhaitaient-elles justement éviter l'hôpital pour ce geste ? Les symptômes anxio-dépressifs pourraient jouer un rôle dans le choix de la reconstruction

du CAM, du choix d'un tatouage médical ou non médical ? Nos résultats permettent seulement de soulever la fréquence de ces symptômes chez les patientes ayant souffert d'un cancer du sein. Mais ils ne permettent pas de différencier la part de symptômes pouvant être présents avant le cancer du sein, ceux liés au parcours contre le cancer, et les bénéfices éventuels de la reconstruction du sein ou du CAM pour les atténuer. Et encore moins la part du tatouage en lui-même dans tout cela.

Ces questions intimes de l'image du sein, du corps, de soi, du bien être, de la sexualité sont primordiales. On peut imaginer le bouleversement provoqué par les traitements chimiques et physiques. L'apport du tatouage sur ces thèmes, dans le cancer du sein, nécessiterait une étude spécifique car nos données ne permettent que d'émettre des hypothèses sur son rôle. Selon Wohlrab (68), le tatouage en général permettrait aux individus d'appréhender des expériences traumatisantes en créant une nouvelle compréhension de la zone du corps blessée. Le processus est délibéré, douloureux et permanent, mais provoque une libération d'endorphines liée à la technique. Cette substance imprime les émotions positives et provoque un effet anesthésiant, le tatouage permettrait de reprendre le contrôle d'un corps qui nous échappe. (6)

Le tatouage aréolo-mamelonnaire serait donc de manière générale, à la fois un outil de reconstruction technique, artistique, et psychologique. La littérature médicale commence même à s'intéresser au tatouage décoratif après un cancer du sein, qui séduit de nombreuses patientes et s'avère être une piste intéressante (62,69–72). Aux USA, il existe un site internet appelé "P-ink" permettant la mise en relation des patientes et des tatoueurs. (56) Pour celles qui craignent le caractère définitif, il existe même des solutions temporaires afin d'avoir une idée du rendu, ou de pouvoir varier les motifs (73) ; un tatouage semi-permanent peut ainsi être réalisé avec les encres médicales.

En effet, le choix d'un tatouage artistique décoratif (Figure 6) ou d'un mamelon tatoué hors cadre médical doit être mûrement réfléchi, afin de ne pas le regretter. Ce type de tatouage est définitif, et les résultats du laser sont incertains. Il peut même dans certains cas assombrir le tatouage, et aggraver l'insatisfaction du rendu comme le montre la figure 7 (74). Ce phénomène, immédiatement provoqué pendant la séance de laser, serait dû à une réaction chimique du fer et/ou du titane contenus dans les encres couleur chair, les faisant virer au noir.

Par ailleurs, il faut rappeler qu'une prothèse mammaire doit être changée tous les 10ans environ... Un tatouage décoratif peut gêner la voie d'abord chirurgicale s'il est trop étendu, et un tatouage aréolo-mamelonnaire définitif peut devenir mal positionné avec la nouvelle prothèse si l'emplacement n'est pas exactement le même.

De manière générale, entre 5 et 23% des tatoués regretteraient au moins un de leur tatouages, et le taux de détatouage se situerait entre 3,8 et 17,4%. (75) Il s'écoulerait en moyenne 10 ans entre le tatouage et le détatouage, la décision du retrait étant parfois suivie de plusieurs années avant la mise en pratique. Les facteurs menant à regretter un tatouage seraient : le jeune âge au moment de sa réalisation (65% des tatouages seraient réalisés avant 24ans !), un changement de personnalité, d'emploi, de style de vie ou de partenaire, la pression familiale, un tatouage mal fait ou l'hésitation au moment de le faire, un tatouage sans signification... Dans l'étude de Latreille et al, 31% des personnes se présentant à la clinique de détatouage n'avaient jamais aimé le tatouage concerné (76). Des étudiants interrogés expliquaient ne pas avoir été écouté par leur tatoueur pour 18% d'entre eux. (77)

Dans le tatouage décoratif d'une poitrine après un cancer du sein, il n'est pas question d'une erreur de jeunesse, mais cela vient au contraire après un long parcours de soins et de réflexion. Il est réalisé sur une zone du corps peu visible par les autres dans la vie de tous les jours, s'inscrit dans une démarche très personnelle, et porte une signification particulière. Afin de ne pas le regretter, ce choix doit donc être réfléchi, discuté, libre, éclairé des informations fournies par le chirurgien et le tatoueur. Il devrait être fait à distance des traitements, pour que les cicatrices soient bien stables mais surtout pour que la patiente ait pu appréhender son nouveau corps. En effet un tatouage définitif fait précipitamment, chez une patiente en cours de cheminement, pourrait être regretté et accentuer le traumatisme. Aucune étude n'a émis de statistiques sur les femmes ayant choisi le tatouage décoratif de la poitrine après un cancer du sein : raisons, thèmes, délais, regrets éventuels, effets psychiques... Ce pourrait et devrait être l'objet d'une étude spécifique.

VI. CONCLUSION :

Notre étude visait à comparer l'expérience de patientes ayant choisi le tatouage aréolo-mamelonnaire non médical ou médical, pour reconstruire le complexe-aréolomamelonnaire qui leur faisait défaut après une mastectomie pour cancer du sein. Nous souhaitons mesurer leur satisfaction suite à ce geste, mais aussi rassembler diverses informations sur leur expérience globale. Ceci afin de suggérer les pistes de recherches que nous devrions creuser sur ce sujet d'actualité. Même si nos résultats ne sont pas significatifs, ils nous ont permis de dégager des tendances, dont certaines avaient déjà été vérifiées dans la littérature médicale.

Nous pourrions penser que les patientes pourraient être autant ou plus satisfaites par un tatouage non médical, du fait de ses qualités techniques et son caractère définitif, avec un effacement moindre qu'en tatouage médical. Mais ce caractère définitif pourrait justement être un inconvénient, et les encres sont questionnées pour leur potentiel cancérigène... Chaque patiente devrait être informée sur les deux techniques pour choisir la solution qui lui convient le mieux ; dans notre étude, les femmes des 2 groupes recommandaient presque toutes la technique qu'elles avaient choisie. On suggère par ailleurs que le facteur économique pourrait entrer en jeu et créer des inégalités.

Le tatouage devrait avoir lieu à distance de la dernière chirurgie, pour que les cicatrices soient bien stables et pour laisser à la patiente le temps d'appréhender son nouveau corps, mais ce délai est mal défini. Pour le tatouage médical, les délais observés en pratique sont très variables et souvent assez rapides. Pour le tatouage définitif (non médical), un délai d'1 an, voire 2 nous paraîtrait nécessaire.

De manière générale, le tatouage aréolo-mamelonnaire semble avoir un réel impact positif sur les patientes, mais pourrait avoir l'effet inverse s'il est mal réalisé, ou trop tôt. En effet les répercussions des traitements sont nombreuses, et le tatouage pourrait être une aide à reconstruire le sein tant au niveau physique que psychique.

Le tatouage suscite encore parfois de la méfiance, mais le risque zéro n'existe pas, en tatouage comme en médecine. La balance bénéfique risque semble en faveur de faire ce tatouage (peu importe la technique) si les femmes en ressentent le besoin, après une information claire loyale et appropriée. La technique non médicale ne devrait pas être dans l'ombre de la technique médicale, mais au contraire une collaboration entre le milieu médical et les tatoueurs serait bénéfique à tous, opérateurs comme patientes. Elle semble commencer à voir le jour, timidement..

Nous avons pu dégager des pistes de recherche intéressantes. On suggère d'étudier la proportion de ce type de tatouage réalisée en milieu médical ou non (en associant ou dissociant le tatouage par une esthéticienne au tatouage médical, le matériel étant similaire) pour se rendre compte de la réalité actuelle. De comparer par une étude prospective la satisfaction et l'effacement des tatouages médicaux et non médicaux afin de statuer sur le sujet. Puis de comprendre et comparer les raisons de l'effacement de l'un ou l'autre (composition des encres, moment de réalisation dans le parcours de soins, réglage des machines, types d'aiguilles utilisées, expérience de l'opérateur, soins locaux par la patiente...). Une étude pourrait aussi spécifiquement comparer les encres utilisées dans le milieu médical et chez les tatoueurs professionnels, notamment concernant le risque néoplasique. On pourrait aussi creuser les raisons du choix d'un tatouage du CAM en 3D médical vs non médical vs d'un tatouage décoratif, ou comparer l'impact psychologique des 2 types de tatouage (bien être, symptômes anxio-dépressifs, sexualité). Il faudrait statuer sur la durée nécessaire de cicatrisation avant un tatouage. Une autre piste pourrait être d'approfondir les recherches en colorimétrie, pour peut-être produire un jour un nuancier intelligent ? On pourrait

l'imaginer spécifiquement dédié au tatouage de reconstruction physique, statuant sur la carnation exacte et aidant au choix d'un pigment qui anticiperait les variations de couleur dans le temps...

En tout cas, il serait judicieux de recenser les personnes pratiquant le tatouage aréolo-mamelonnaire en 3D ou le tatouage décoratif sur cicatrices en France, du milieu médical et non médical. Cela permettrait de créer un réseau de tatouage et dermatographie fiable, d'homogénéiser les pratiques techniques et d'assurer la sécurité physique et psychologique des patientes. Il permettrait aux patientes comme aux chirurgiens de trouver plus facilement un interlocuteur sur le sujet. Car en attendant les études suggérées ci-dessus, tout est une affaire de communication entre la patiente, l'équipe médicale la prenant en charge, un éventuel tatoueur, afin que celle-ci puisse faire un choix éclairé des données actuelles, sur mesure.

VII. BIBLIOGRAPHIE :

1. Veiga DF, Veiga-Filho J, Ribeiro LM, Archangelo-Junior I, Balbino PFR, Caetano LV, et al. Quality-of-Life and Self-Esteem Outcomes after Oncoplastic Breast-Conserving Surgery [Outcomes Article]: *Plast Reconstr Surg.* mars 2010;125(3):811-7.
2. Greco C. Vivre avec un corps asymétrique. Mastectomie, résistances et réappropriation. *Cah Genre.* 4 avr 2016;(60):81-99.
3. Goh SCJ, Martin NA, Pandya AN, Cutress RI. Patient satisfaction following nipple-areolar complex reconstruction and tattooing. *J Plast Reconstr Aesthet Surg.* mars 2011;64(3):360-3.
4. Abbes M, Boursault C, Conso D, Roméo E. Dermographie médicale en cancérologie. A propos de 220 cas cliniques. *Ann Chir Plast Esthet.* août 1992;37(4):394-401.
5. Rungoat A. Place du tatouage dans le suivi post-mastectomie des cancers du sein féminins [Thèse d'exercice]. [France]: Université de Nantes. Unité de Formation et de Recherche de Sciences Pharmaceutiques et Biologiques; 2016.
6. Le Breton D. Un corps de résistance, un corps d'Amazone. *Rev Fr Psychosom.* 2017;(n°51):p195-210.
7. Sheppard LA, Ely S. Breast Cancer and Sexuality. *Breast J.* mars 2008;14(2):176-81.
8. Gougoutas AJ, Said HK, Um G, Chapin A, Mathes DW. Nipple-Areola Complex Reconstruction: *Plast Reconstr Surg.* mars 2018;141(3):404e-16e.
9. Farhadi J, Maksvytyte GK, Schaefer DJ, Pierer G, Scheufler O. Reconstruction of the nipple-areola complex: an update. *J Plast Reconstr Aesthet Surg.* janv 2006;59(1):40-53.
10. Amar E. Reconstruction de la plaque aréolomamelonnaire après chirurgie carcinologique. *EMC - Tech Chir - Chir Plast Reconstr Esthét.* juill 2012;7(3):1-7.
11. Sisti A, Grimaldi L, Tassinari J, Cuomo R, Fortezza L, Bocchiotti MA, et al. Nipple-areola complex reconstruction techniques: A literature review. *Eur J Surg Oncol EJSO.* avr 2016;42(4):441-65.
12. El-Ali K, Dalal M, Kat CC. Tattooing of the nipple-areola complex: review of outcome in 40 patients. *J Plast Reconstr Aesthet Surg.* oct 2006;59(10):1052-7.
13. Wellisch DK, Wendy S. Chain, Noone RB, Little JW. The Psychological Contribution of Nipple Addition in Breast Reconstruction. *Plastic and Reconstructive Surgery.* nov 1987;
14. Parker PA, Youssef A, Walker S, Basen-Engquist K, Cohen L, Gritz ER, et al. Short-Term

and Long-Term Psychosocial Adjustment and Quality of Life in Women Undergoing Different Surgical Procedures for Breast Cancer. *Ann Surg Oncol*. 15 oct 2007;14(11):3078-89.

15. Bykowski MR, Emelife PI, Emelife NN, Chen W, Panetta NJ, de la Cruz C. Nipple-areola complex reconstruction improves psychosocial and sexual well-being in women treated for breast cancer. *J Plast Reconstr Aesthet Surg*. févr 2017;70(2):209-14.

16. Momoh AO, Colakoglu S, de Blacam C, Yueh JH, Lin SJ, Tobias, AM, Lee BT. The impact of nipple reconstruction on patient satisfaction in breast reconstruction. *Ann Plast Surg*. 2012;(69):389-93.

17. DiCenso D, Fischer-Carlidge E. Nipple-Areola Tattoos: Making the Right Referral. *Oncol Nurs Forum*. 1 nov 2015;42(6):E376-81.

18. Jabor MA, Shayani P, Collins DR, Karas T, Cohen BE. Nipple-areola reconstruction: satisfaction and clinical determinants. *Plast Reconstr Surg*. août 2002;110(2):457-63; discussion 464-465.

19. Bhatti MA, Berry RB. Nipple-areola reconstruction by tattooing and nipple sharing. *Br J Plast Surg*. juill 1997;50(5):331-4.

20. Flageul G. Dermopigmentation et reconstruction de la plaque aréolo-mamelonnaire. *Ann Chir Plast Esthet*. 1992;37(4):387-93.

21. Spear SL, Convit R, Little JW. Intra-dermal tattoo as an adjunct to nipple-areola reconstruction. *Plast Reconstr Surg*. mai 1989;83(5):907-11.

22. Casadio S. Dermopigmentation en médecine et dermatologie chirurgicale. 2018;10.

23. Grognard C. Dermopigmentation. *EMC - Cosmétologie Dermatol Esthét*. janv 2007;2(1):1-7.

24. Grognard C. Rôle du dermatologue dans la reconstruction suite à un cancer du sein. *Nouv Dermatol*. 2009;28(2):59-63.

25. Clarkson JHW, Tracey A, Eltigani E, Park A. The patient's experience of a nurse-led nipple tattoo service: a successful program in Warwickshire. *J Plast Reconstr Aesthet Surg*. oct 2006;59(10):1058-62.

26. Scott L Spear, MD, FACS. Joanna Arias, MD. Long-term experience with nipple-areola tattooing. sept 1995;35(3):232-6.

27. Potter S, Barker J, Willoughby L, Perrott E, Cawthorn SJ, Sahu AK. Patient satisfaction and time-saving implications of a nurse-led nipple and areola reconstitution service following breast reconstruction. *The Breast*. juin 2007;16(3):293-6.

28. Halvorson EG, Cormican M, West ME, Myers V. Three-Dimensional Nipple-Areola

Tattooing: A New Technique with Superior Results. *Plast Reconstr Surg.* mai 2014;133(5):1073-5.

29. Riot S, Devinck F, Aljudaibi N, Duquennoy-Martinot V, Guerreschi P. Tatouage de la plaque aréolo-mamelonnaire en reconstruction mammaire : note technique. *Ann Chir Plast Esthét.* avr 2016;61(2):141-4.
30. Henseler H, Cheong V, Weiler-Mithoff EM, MacKay IR, Webster MHC. The use of Munsell colour charts in nipple–areola tattooing. *Br J Plast Surg.* juin 2001;54(4):358-60.
31. Le Roux Fourie, Andrew Bruce-Chwatt R. Professional tattooing ; alternative method to nipple reconstruction. *Br J Plast Surg.* oct 2004;57(7):692-3.
32. Boulart L, Mimoun M, Noel W, Malca N, Chaouat M, Boccara D. Dealing with tattoos in plastic surgery. Complications and medical use. *Ann Chir Plast Esthét.* avr 2017;62(2):e23-9.
33. Kluger N. Cutaneous and systemic complications associated with tattooing. *Presse Médicale.* juin 2016;45(6):567-76.
34. Høgsberg T, Hutton Carlsen K, Serup J. High prevalence of minor symptoms in tattoos among a young population tattooed with carbon black and organic pigments: Prevalence of minor symptoms in tattoos. *J Eur Acad Dermatol Venereol.* juill 2013;27(7):846-52.
35. Klügl I, Hiller K-A, Landthaler M, Bäuml W. Incidence of Health Problems Associated with Tattooed Skin: A Nation-Wide Survey in German-Speaking Countries. *Dermatology.* 2010;221(1):43-50.
36. Kluger N. Réactions dites « allergiques » aux tatouages : prise en charge et algorithme thérapeutique. *Ann Dermatol Vénérologie.* juin 2016;143(6-7):436-45.
37. Serup J, Hutton Carlsen K, Sepehri M. Tattoo Complaints and Complications: Diagnosis and Clinical Spectrum. In: Serup J, Kluger N, Baumler W, éditeurs. *Current Problems in Dermatology.* S. Karger AG; 2015. p. 48-60.
38. Eskenazi L. A one-stage nipple reconstruction with the « modified star » flap and immediate tattoo: a review of 100 cases. *Plast Reconstr Surg.* sept 1993;92(4):671-80.
39. Tomita S, Mori K, Miyawaki T. Color Change After Paramedical Pigmentation of the Nipple–Areola Complex. *Aesthetic Plast Surg.* juin 2018;42(3):656-61.
40. Vassileva S, Hristakieva E. Medical applications of tattooing. *Clin Dermatol.* juill 2007;25(4):367-74.
41. Verdier-Taillefer M-H, Gourlet V, Fuhrer R, Alpérovitch A. Psychometric Properties of the Center for Epidemiologic Studies-Depression Scale in Multiple Sclerosis.

Neuroepidemiology. 2001;20(4):262-7.

42. Thirlaway K, Fallowfield L, Cuzick J. The Sexual Activity Questionnaire: A measure of women's sexual functioning. *Qual Life Res.* févr 1996;5(1):81-90.
43. Rosenberg M. Rosenberg self-esteem scale. Princeton University Press. *Society and the adolescent self-image.* 1965;
44. Thombs BD, Benedetti A, Kloda LA, Levis B, Azar M, Riehm KE, et al. Diagnostic accuracy of the Depression subscale of the Hospital Anxiety and Depression Scale (HADS-D) for detecting major depression: protocol for a systematic review and individual patient data meta-analyses. *BMJ Open.* avr 2016;6(4):e011913.
45. Chren M-M. Questionnaire Skindex 16. 2001.
46. EuroQoL. Questionnaire EQ-5D-3L. 1995.
47. Spitzer RL, Kroenke K, Williams JBW, Löwe B. A Brief Measure for Assessing Generalized Anxiety Disorder: The GAD-7. *Arch Intern Med.* 22 mai 2006;166(10):1092.
48. Kroenke K, Spitzer RL, Williams JBW. The Patient Health Questionnaire-2: Validity of a Two-Item Depression Screener. *Med Care.* nov 2003;41(11):1284-92.
49. Kluger N, Misery L, Seité S, Taieb C. Tattooing: A national survey in the general population of France. *J Am Acad Dermatol.* août 2019;81(2):607-10.
50. Kozlow JH. What Should Be the Role of Plastic Surgeons in Nonanatomic Breast Reconstruction, including Tattooing? *AMA J Ethics.* 4 janv 2018;20(4):366.
51. Shestak K, Gabriel A, Landecker A, Peters S, Shestak A, Kim J. Assessment of long-term nipple projection : a comparison of three techniques. *Plast Reconstr Surg.* sept 2002;110(3).
52. M. Ho-Asjoe PG, P. Malluci J, C. Professional tattooing—alternative method to nipple reconstruction. *Br J Plast Surg.* mars 2004;57(2):186.
53. Nahabedian MY. Nipple Reconstruction. *Clin Plast Surg.* janv 2007;34(1):131-7.
54. Cha HG, Kwon JG, Kim EK. Simultaneous Nipple–Areola Complex Reconstruction Technique: Combination Nipple Sharing and Tattooing. *Aesthetic Plast Surg.* févr 2019;43(1):76-82.
55. Kluger N, De Cuyper C. A practical guide about tattooing in patients with chronic skin disorders and other medical conditions. *Am J Clin Dermatol.* oct 2017;19(2):167-80.
56. P-ink.org. Mastectomy tattoos.
57. David J. W. Keith. Women who wish breast reconstruction : characteristics, fears, and

hopes. 2003;

58. Dirks M. Making Innovative Tattoo Ink Products with Improved Safety: Possible and Impossible Ingredients in Practical Usage. *Curr Probl Dermatol*. 24 mars 2015;118-27.
59. Levites HA, Fourman MS, Phillips BT, Fromm IM, Khan SU, Dagum AB, et al. Modeling Fade Patterns of Nipple Areola Complex Tattoos Following Breast Reconstruction: *Ann Plast Surg*. déc 2014;73:S153-6.
60. Kluger N, Plantier F, Moguelet P, Freitag S. Les tatouages : histoire naturelle et histopathologie des réactions cutanées. *Ann Dermatol Vénéréologie*. févr 2011;138(2):146-54.
61. Kluger N, éditeur. Contraindications for Tattooing. In: *Current Problems in Dermatology*. S. Karger AG; 2015. p. 76-87.
62. Kluger N. Les tatouages décoratifs après mastectomie pour cancer du sein : une stratégie d'adaptation en progression. *Ann Chir Plast Esthét*. déc 2016;61(6):868-71.
63. Kluger N. Issues with keratoacanthoma, pseudoepitheliomatous hyperplasia and squamous cell carcinoma within tattoos: a clinical point of view. *J Cutan Pathol*. 15 juill 2009;37(7):812-3.
64. Kluger N, Koljonen V. Tattoos, inks, and cancer. *Lancet Oncol*. avr 2012;13(4):e161-8.
65. Sanguenza O. Evolution of B-cell lymphoma from pseudolymphoma. A multidisciplinary approach using histology, immunohistochemistry, and Southern blot analysis. *Am J Dermatopathol*. 1992;14(5):408-13.
66. Bassi A, Campolmi P, Cannarozzo G, Conti R, Brusolino N, Gola M, et al. Tattoo-Associated Skin Reaction: The Importance of an Early Diagnosis and Proper Treatment. *BioMed Res Int*. 2014;2014:1-7.
67. Piccinini P, Contor L, Bianchi I, Senaldi C, Pakalin S. Safety of tattoos and permanent make-up: final report. Joint Research Centre (European Commission); 2015.
68. Wohlrab S, Stahl J, Kappeler PM. Modifying the body: Motivations for getting tattooed and pierced. *Body Image*. mars 2007;4(1):87-95.
69. Franczak L. How Tattoos Can Complement Breast Reconstruction. *AMA J Ethics*. 1 avr 2018;20(4):396-402.
70. Allen D. Moving the Needle on Recovery From Breast Cancer: The Healing Role of Postmastectomy Tattoos. *JAMA*. 21 févr 2017;317(7):672.
71. Spyropoulou GA, Fatah F. Decorative tattooing for scar camouflage: patient innovation. *J Plast Reconstr Aesthet Surg*. oct 2009;62(10):e353-5.

72. Le Fourn B, Bogaert P. Traitement Secondaire chirurgical et médical des cicatrices. *Ann Chir Plast Esthét.* nov 2019;64(5-6):392-403.
73. Osborn LP, Cohen PR. Emotional healing with unconventional breast tattoos: The role of temporary tattoos in the recovery process after breast carcinoma and mastectomy. *Clin Dermatol.* mai 2018;36(3):426-9.
74. Chang S-E, Kim K-J, Choi J-H, Sung K-J, Moon K-C, Koh J-K. Areolar Cosmetic Tattoo Ink Darkening: A Complication of Q-Switched Alexandrite Laser Treatment. *Dermatol Surg.* janv 2002;28(1):95-6.
75. Kluger N, Misery L, Seité S, Taieb C. Regrets after tattooing and tattoo removal in the general population of France. *J Eur Acad Dermatol Venereol* [Internet]. avr 2019 [cité 30 avr 2020];33(4). Disponible sur: <https://onlinelibrary.wiley.com/doi/abs/10.1111/jdv.15385>
76. Latreille J, Levy J-L, Guinot C. Decorative tattoos and reasons for their removal: a prospective study in 151 adults living in South of France: Decorative tattoos and reasons for their removal. *J Eur Acad Dermatol Venereol.* févr 2011;25(2):181-7.
77. Kluger N. Tatoués, qui êtes-vous ? Caractéristiques démographiques et comportementales des personnes tatouées. *Ann Dermatol Vénéréologie.* juin 2015;142(6-7):410-20.

VIII. ANNEXES :

Figure 1 - Questionnaire issu de l'étude de Clarkson et Al (25) :

Table 1						
Questionnaire						
Name:						
Please circle:						
	1 = I strongly disagree ← → 6 = I strongly agree					
Regarding the nipple tattooing						
I am happy with the colour	1	2	3	4	5	6
I am happy with the shape	1	2	3	4	5	6
I am happy with the size	1	2	3	4	5	6
Over time the nipple has faded	1	2	3	4	5	6
I am happy with the number of times that I needed to be tattooed	1	2	3	4	5	6
I felt I was able to see the nurse when I needed to	1	2	3	4	5	6
I felt confident with the nurse	1	2	3	4	5	6
I felt little pain during the tattooing	1	2	3	4	5	6
My new nipple makes me feel happier	1	2	3	4	5	6
Over all I think it was worth tattooing my nipple	1	2	3	4	5	6
I would prefer it to have been done by a doctor	1	2	3	4	5	6
I would like to have had it done more quickly	1	2	3	4	5	6
Did you experience a rash?	Yes No					
Would you have tattooing again?	Yes No					
My nipple is too dark	Yes No					
My nipple is too light	Yes No					

Figure 2 – cf texte

Figure 4.1 - Textes libres des questionnaires du groupe tatouage médical :

A – Raisons du choix de la technique :

<i>On m a déconseillé un tatoueur plutôt qu un chirurgien car risque d infection sur peau irradiée</i>
<i>Mon chirurgien a été présent du début à la fin de la reconstruction de mes seins</i>
<i>Autre téton greffé</i>
<i>Rendu naturel</i>
<i>Inclu dans le parcours de reconstruction proposé. En avait marre de la chirurgie.</i>
<i>Suite logique du traitement</i>
<i>Choix par le chirurgien esthétique c'est lui qui l'a fait, après greffe d'un bout de l'autre mamelon</i>
<i>Souhait de retrouver une apparence de normalité</i>

B – Texte libre final :

<i>Même si le résultat n est pas parfait ce tatouage est vraiment important: il finalise une symétrie et une page qui se tourne. Je regrette juste qu'il n existe pas de « The Tétons tattoo shop » en Belgique. Mon chirurgien s est bien débrouillé mais il n est pas tatoueur ...</i>
<i>La vie est belle encore plus après le cancer</i>
<i>Profitons de la vie, elle est belle</i>
<i>Quelques réponses sont incomplètes car ma vie est plus satisfaisante et plus positive qu' avant mon cancer</i>
<i>Greffe de mamelon + tatouage médical qui s'efface avec le temps</i>
<i>Je recommande le milieu hospitalier et les pigments naturels qui sont utilisés contrairement aux encres toxiques utilisés par les tatoueurs et prise en charge dans le soin avec écoute.</i>
<i>Pour certaines questions, les choix offerts ne contenaient pas ce que je j'aurais coché (ex.: entre je me trouve plutôt belle et plutôt laide... j'aurais choisi "moyenne", ou encore, dans les questions traitant de mon bonheur "aujourd'hui", j'aurais parfois voulu répondre "plus qu'avant", mais j'ai du choisir "comme avant". Finalement, certaines réponses sont davantage teintées par l'expérience du cancer que celle du tatouage (qui était un détail dans toute l'aventure)... Par exemple, ce qui me déplaît aujourd'hui dans mon apparence physique est lié au diep flap (surplus de gras sur les côtés qui "déforment" mes hanches). Pour le tatouage, ma déception a été que la couleur parte rapidement. Comme je suis blonde et que mes aréoles étaient roses pâles, c'est moins pire. Je songe parfois à aller voir un tatoueur non médical, mais ne trouve pas de référence et je n'ai pas les moyens. Voilà! Bonne diplomation et bonne carrière! :)</i>

Figure 4.2 - Textes libres des questionnaires du groupe tatouage non médical :

A - Raisons du choix de la technique :

<i>Eu déjà 2 tatouages médicaux car avec le temps la couleur s'estompe surtout quand il y a eu de la radiothérapie, donc pour ce troisième renouvellement en 13 ans je suis allée vers un tatoueur non médical qui m'a été indiqué par chirurgien privé</i>
<i>Mon mamelon ressemble à avant</i>
<i>Confiance en cette technique</i>
<i>Tatouage médical non satisfaisant</i>
<i>Je connaissais le tatoueur</i>
<i>Plus léger qu'une chirurgie de plus</i>
<i>Seule vraiment définitive en 3D</i>

B - Texte libre final :

<i>J'ai subi mon intervention il y a 17 ans, 2 tatouages médicaux, puis un non médical dont je suis satisfaite. Je suis bénévole à Vivre comme avant,</i>
<i>Je tiens à préciser que je suis passée entre les doigts de fée de **** qui se bat pour la prise en charge de ce tatouage et qui à ce jour est pris en charge par une seule mutuelle</i>
<i>Il n'y a qu'une seule tatoueuse en France qui réalise cette technique en 3 D, de façon très très pro ET définitive: ****</i>

A titre informatif, voici en supplément les réponses aux 2 questionnaires ayant été exclus de l'étude au motif qu'ils concernaient des tatouages décoratifs :

Le tatouage thérapeutique permet de camoufler artistiquement la mutilation que j'ai subie. J'ai pu transformer, grâce à ma tatoueuse, l'atteinte atroce à ma féminité et la transformer en quelque chose de très "beau". Je me sens reconstruite dans tous les sens du terme.

Mon tatouage est non médical et artistique réalisé et imaginé par un tatoueur/dermographe spécialisé ds les reconstructions et effacement des cicatrices. C un dessin global sur les 2 seins qui camoufle toutes les imperfections :cicatrices d'opérations et cicatrices de nécrose de peau et taches depigmentées.

Figure 5 - Exemples de tatouages non médicaux réalisés par la tatoueur Vinnie Myers, cité par Halvorson et Al :

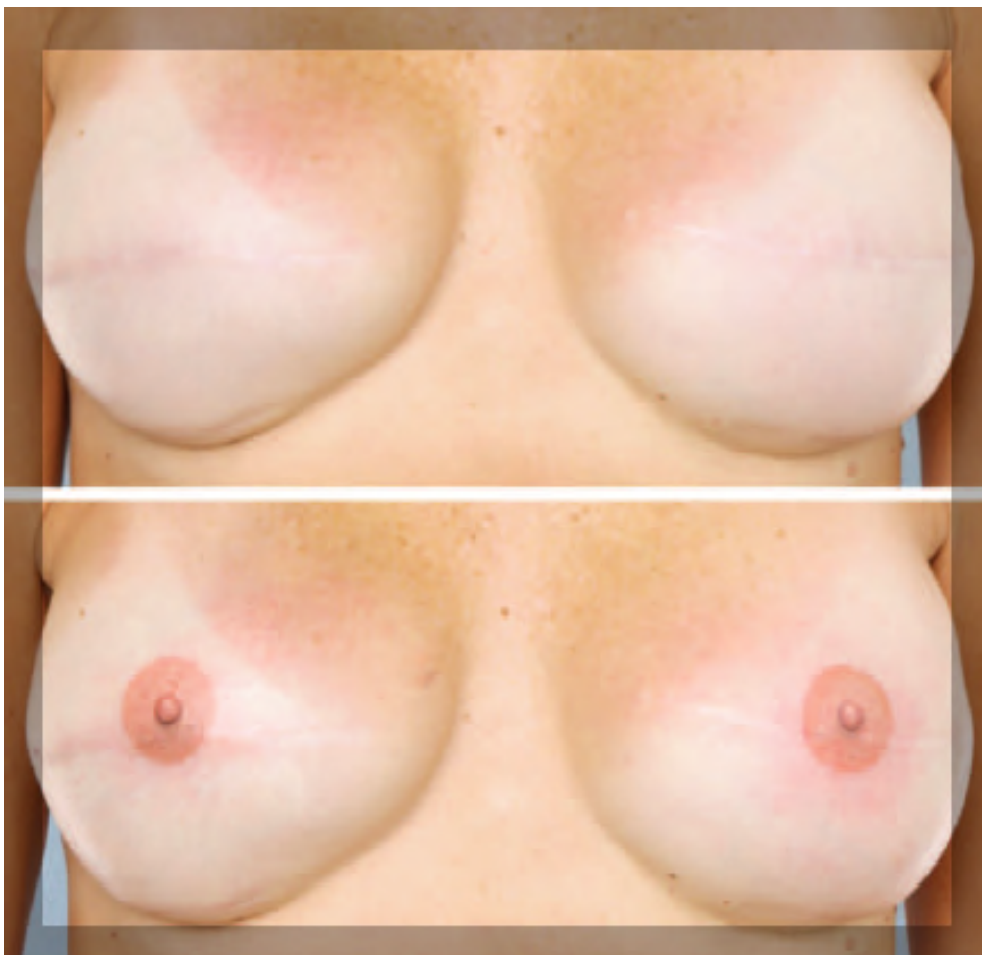

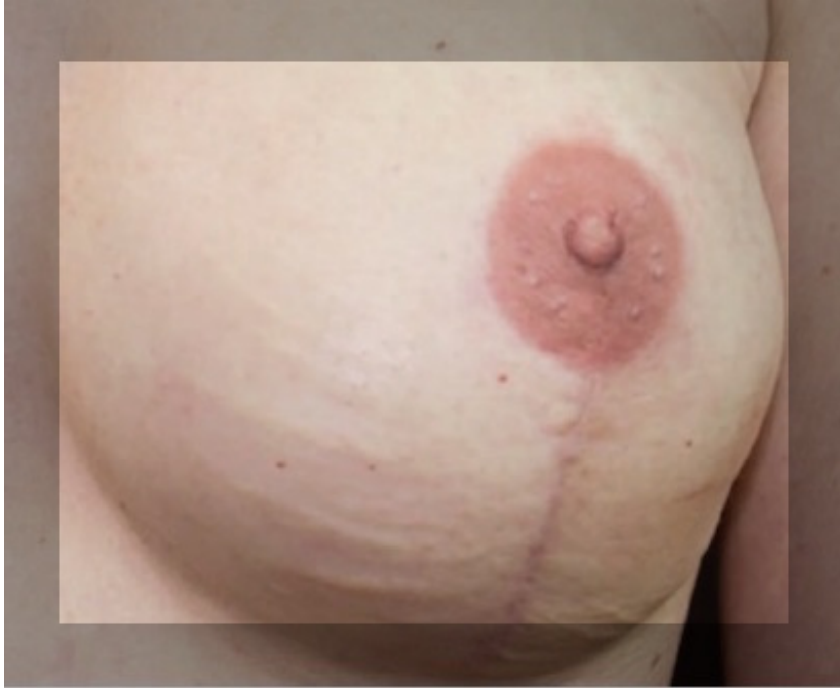


Figure 6 – Exemple de tatouage décoratif sur cicatrice par le tatoueur David Allen :




Figure 7 – Réaction provoquée suite à une tentative de détatouage au laser chez une patiente Coréenne : assombrissement localisé immédiat et résistant du pigment. Photographie : Sung-Eun Chang et Al (74)

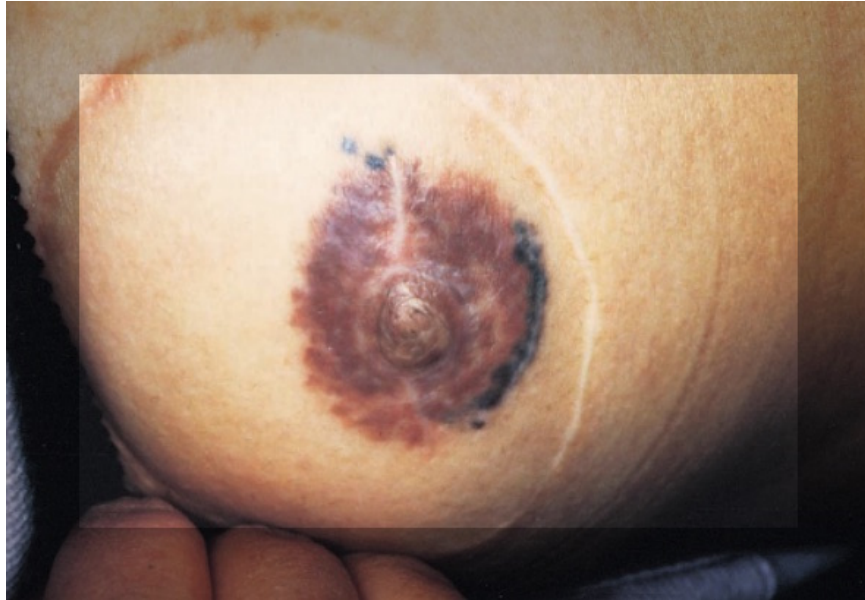

Figure 8 : Avant et après tatouage médical, sur mastectomie avec reconstruction par lambeau. Photographie Carole BOT.

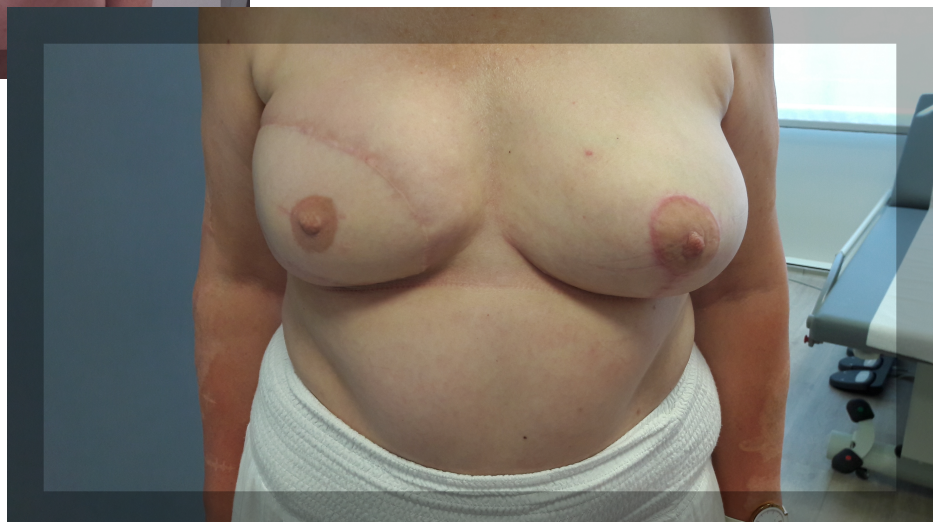
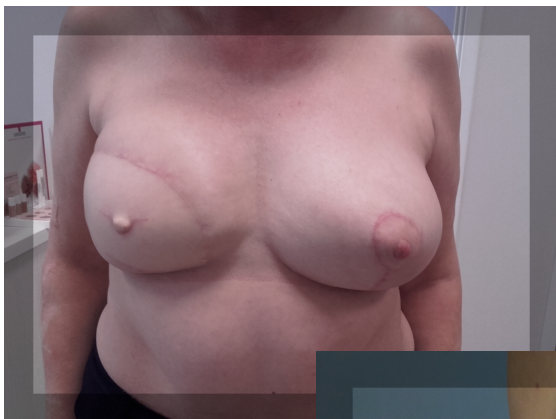
Figure 9 : Avant reconstruction chirurgicale du mamelon et tatouage médical. Après reconstruction chirurgicale du mamelon et tatouage. Photographie Carole BOT.

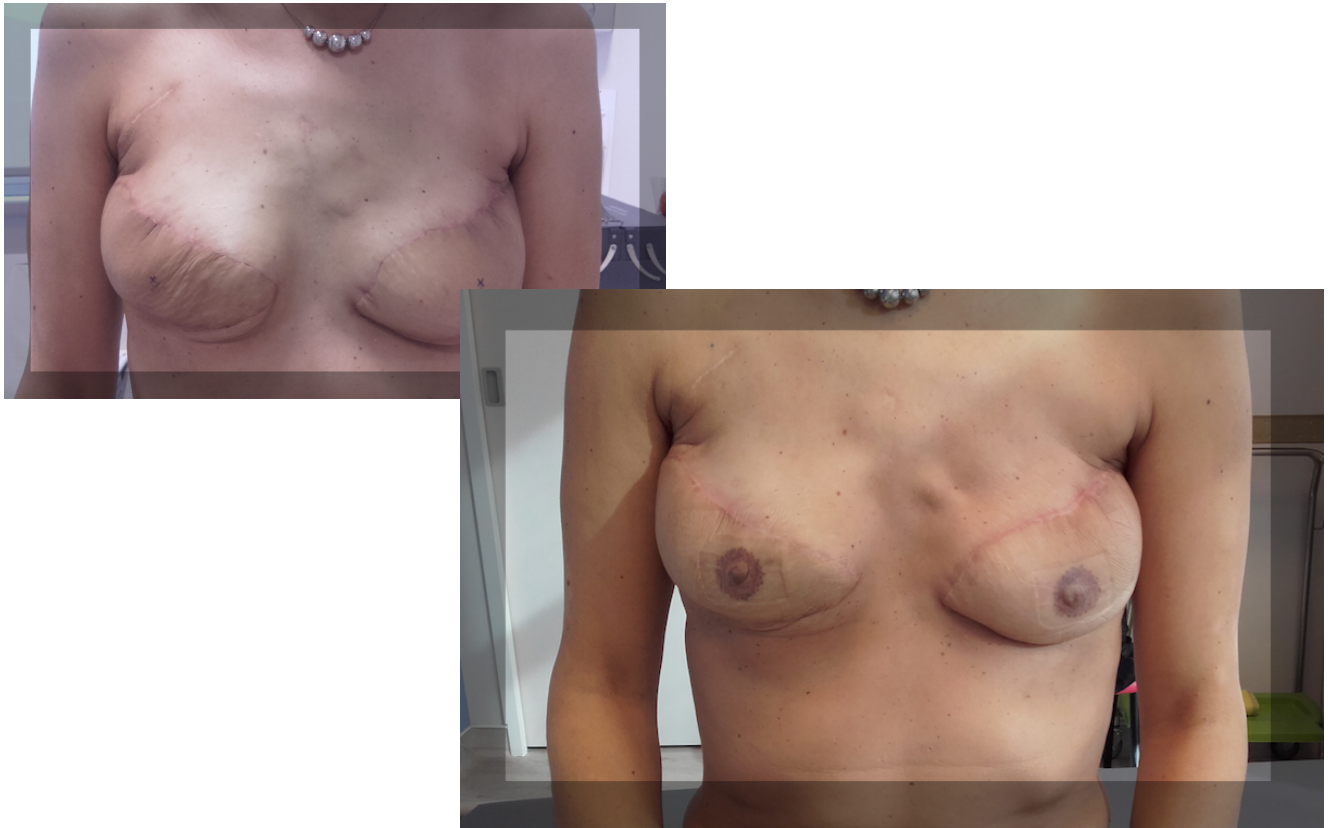

Figure 10 : Matériel de tatouage médical : eau pour dilution et rinçage, aiguilles pour mélanger les 2 pigments choisis, compresses, spatule d'application pour le test couleur sur la peau, machine de tatouage (alimentation et pièce à main). CHU de Brest.



Figure 11 : Séance de tatouage médical avec le matériel présenté en figure 9

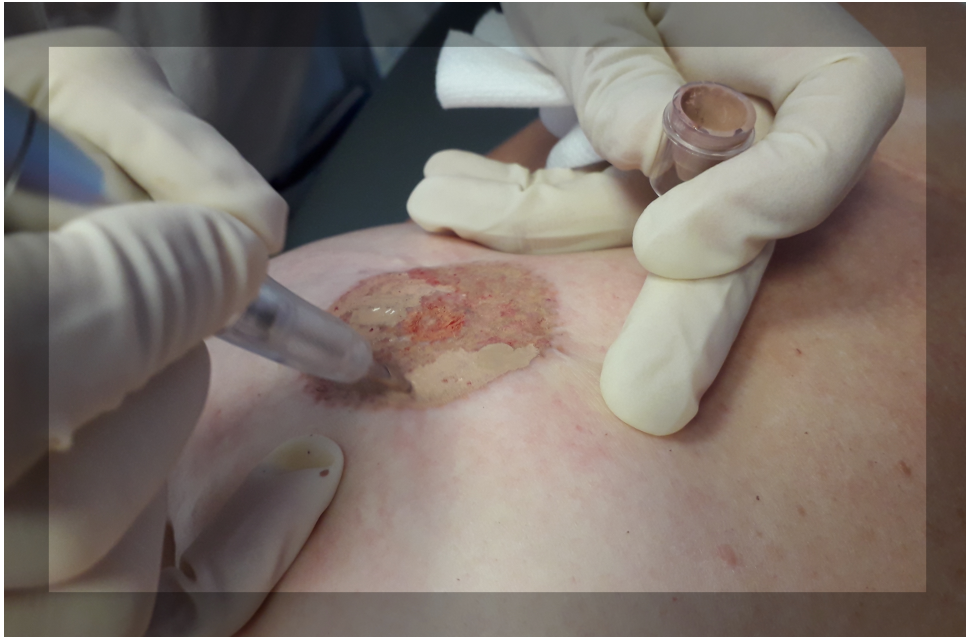

Figure 12 – Séance d'apprentissage de la dermopigmentation médicale par "Dessine moi un téton" :

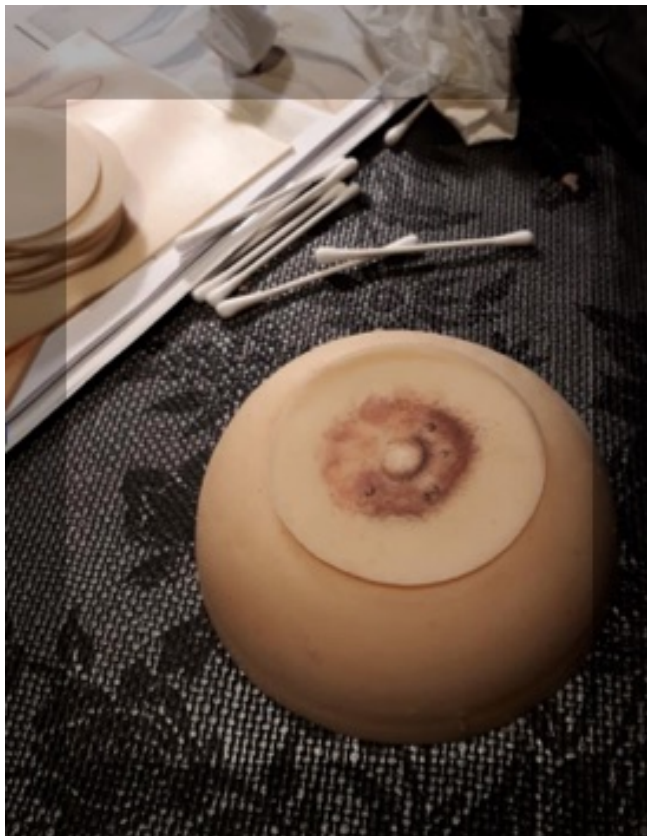


Figure 13 – Tatouage réalisé par "Dessine moi un téton" en mars 2019 avec du matériel non médical (Machine "Spectra Xion S" et encres World Famous)

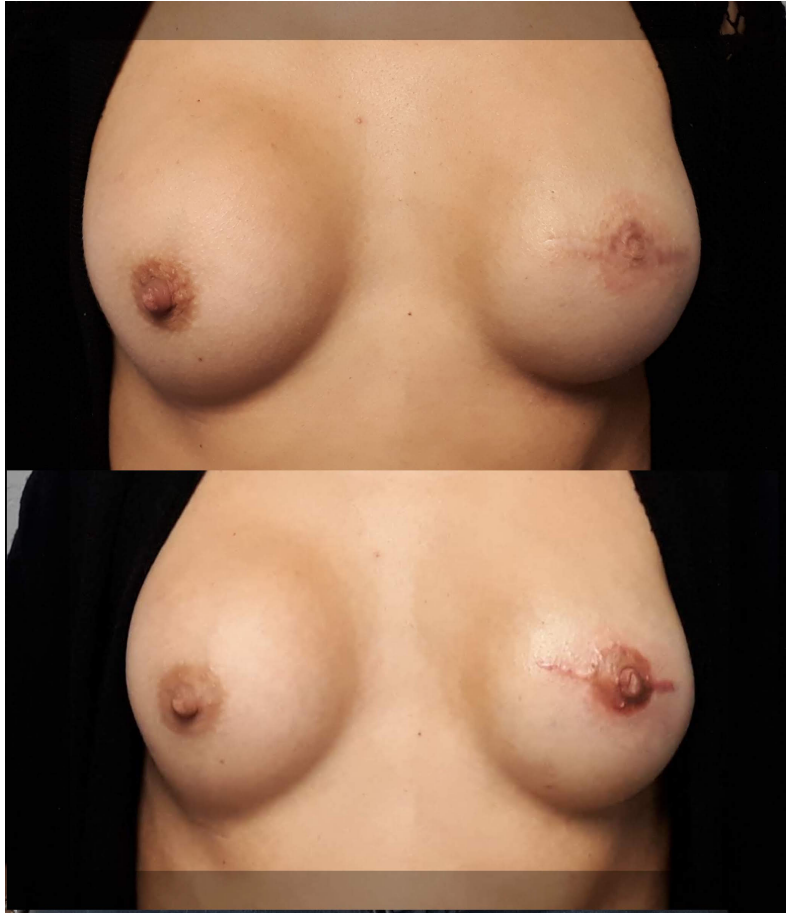

Figure 14 - Exemple d'effacement de tatouage médical par Levites et Al (59) :

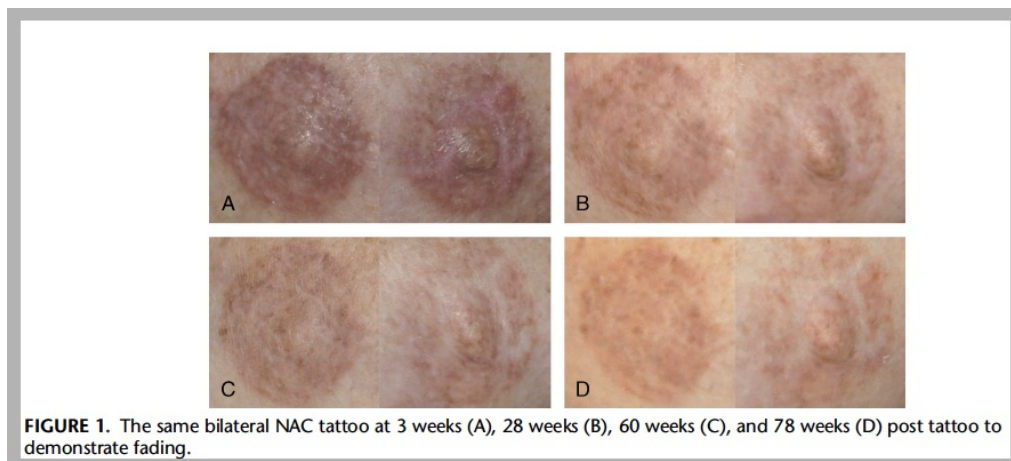


Figure 13 : Exemple de matériel de tatouage non médical (machine rotative Cheyenne Pen) :

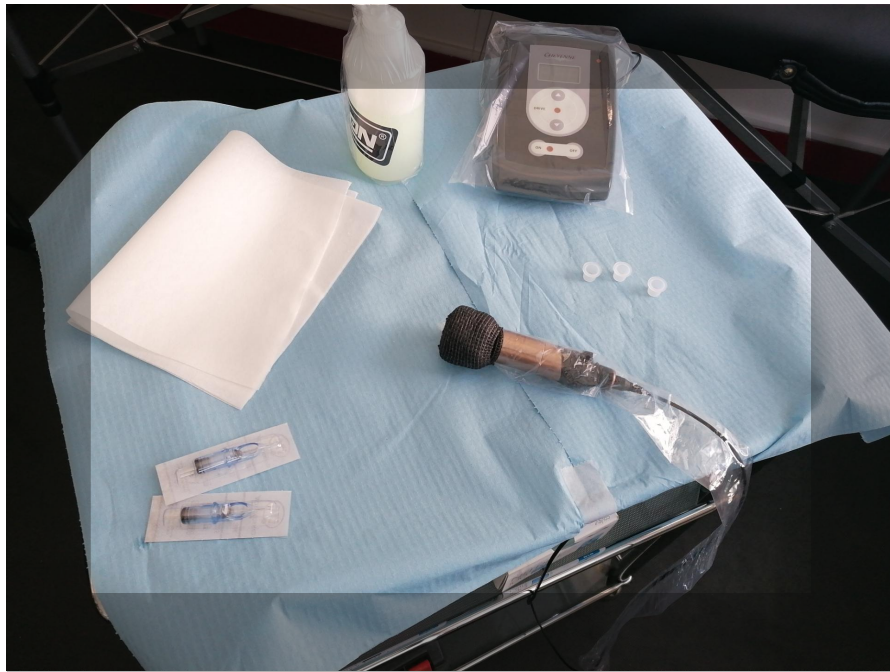

Figure 14 – Exemple de tatouage décoratif sur cicatrice par l'autrice.

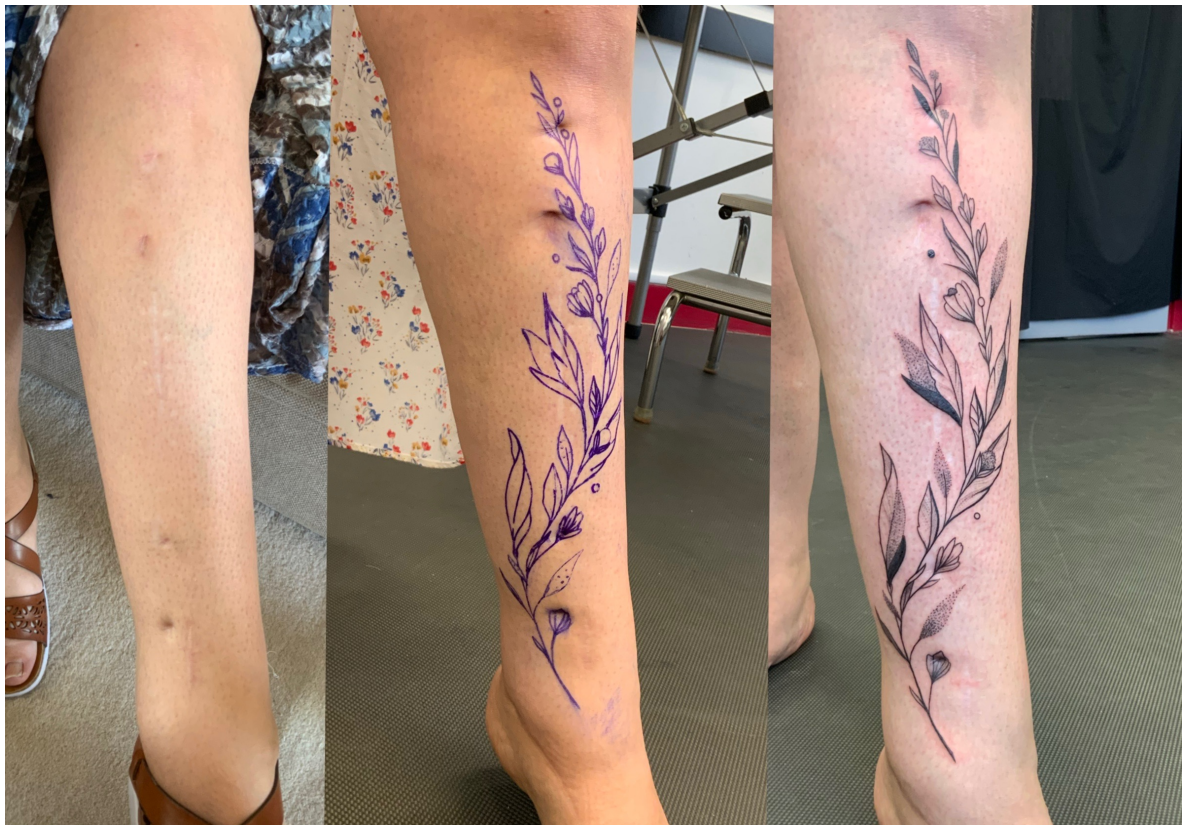

Figure 15 – Histologie du tatouage (illustration personnelle) : Après la cicatrisation, il n'y a plus de pigments dans l'épiderme. Ils résident dans le derme superficiel : dans les fibroblastes, les macrophages péri-vasculaires, et entre les faisceaux de collagènes dans le tissu conjonctif. Des pigments placés dans l'hypoderme produisent un tatouage "bavé" ou "diffusé".

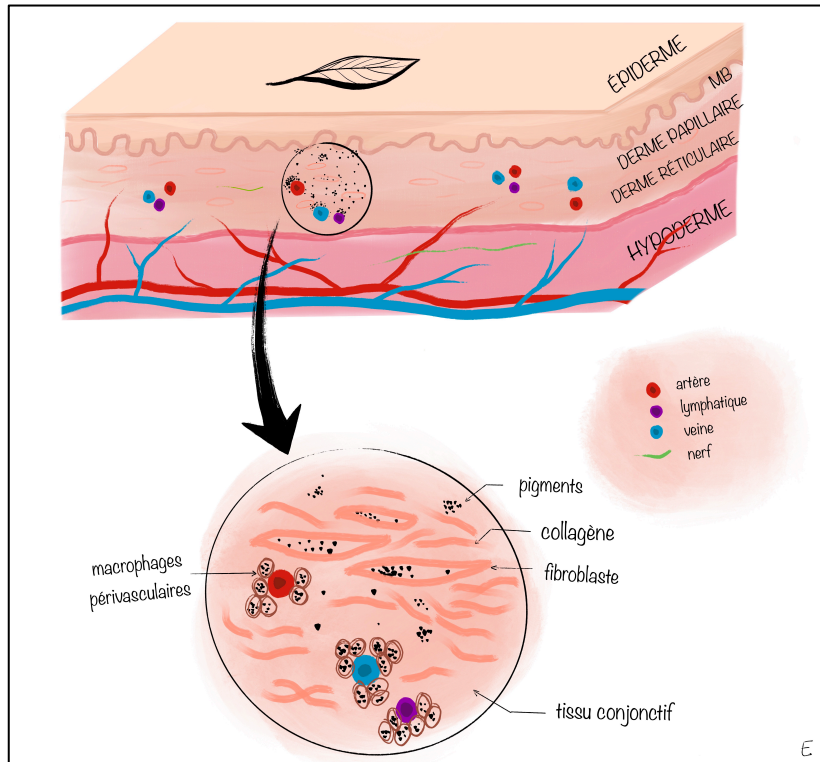
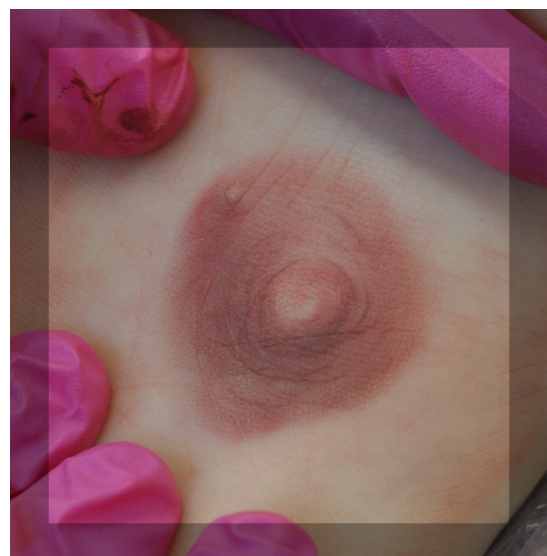
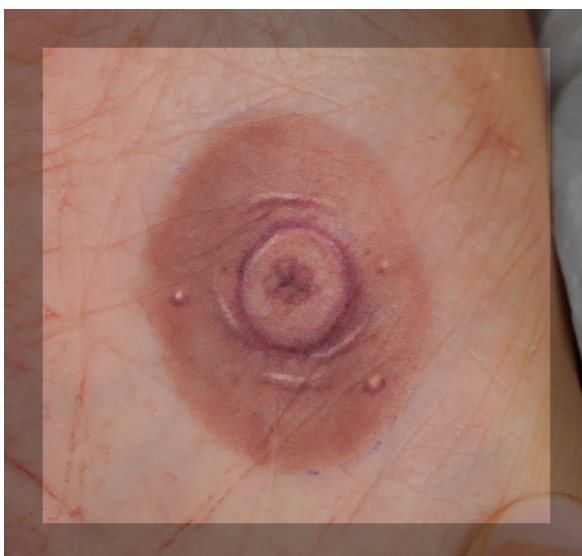
Figure 16 – Séances d'entraînement de l'auteur sur des volontaires bénévoles, avec du matériel non médical (Machine Cheyenne Pen et Encre World Famous).



IX. SERMENT D'HIPPOCRATE :

Au moment d'être admis(e) à exercer la médecine, je promets et je jure d'être fidèle aux lois de l'honneur et de la probité.

Mon premier souci sera de rétablir, de préserver ou de promouvoir la santé dans tous ses éléments, physiques et mentaux, individuels et sociaux.

Je respecterai toutes les personnes, leur autonomie et leur volonté, sans aucune discrimination selon leur état ou leurs convictions. J'interviendrai pour les protéger si elles sont affaiblies, vulnérables ou menacées dans leur intégrité ou leur dignité. Même sous la contrainte, je ne ferai pas usage de mes connaissances contre les lois de l'humanité.

J'informerai les patients des décisions envisagées, de leurs raisons et de leurs conséquences. Je ne tromperai jamais leur confiance et n'exploiterai pas le pouvoir hérité des circonstances pour forcer les consciences.

Je donnerai mes soins à l'indigent et à quiconque me le demandera. Je ne me laisserai pas influencer par la soif du gain ou la recherche de la gloire.

Admis(e) dans l'intimité des personnes, je tairai les secrets qui me seront confiés. Reçu(e) à l'intérieur des maisons, je respecterai les secrets des foyers et ma conduite ne servira pas à corrompre les mœurs.

Je ferai tout pour soulager les souffrances. Je ne prolongerai pas abusivement les agonies. Je ne provoquerai jamais la mort délibérément.

Je préserverai l'indépendance nécessaire à l'accomplissement de ma mission. Je n'entreprendrai rien qui dépasse mes compétences. Je les entretiendrai et les perfectionnerai pour assurer au mieux les services qui me seront demandés.

J'apporterai mon aide à mes confrères ainsi qu'à leurs familles dans l'adversité.

Que les hommes et mes confrères m'accordent leur estime si je suis fidèle à mes promesses ; que je sois déshonoré(e) et méprisé(e) si j'y manque. »

Eve de La Guerrande - **Comparaison du tatouage aréolo-mamelonnaire médical et non médical dans la reconstruction après mastectomie pour cancer du sein.**

Thèse de Médecine, Brest, 2020

RÉSUMÉ :

Le cancer du sein a un taux de survie à 5 ans de 87% grâce aux traitements actuels. La qualité de vie après les traitements parfois très délabrants doit donc faire partie des priorités. La reconstruction physique après mastectomie peut comprendre une reconstruction en volume, puis une reconstruction de la plaque aréolo-mamelonnaire par chirurgie et/ou tatouage. Ce tatouage peut être médical (TM) ou non médical (TNM), mais aucune étude n'a encore comparé ces 2 techniques.

Un questionnaire anonyme progressif a été diffusé en ligne via des associations ou groupes de patientes. L'objectif principal était d'évaluer la satisfaction des patientes avec l'une ou l'autre technique. Les objectifs secondaires étaient d'évaluer les raisons du choix, les conditions de réalisation, les caractéristiques techniques et l'impact psychologique du tatouage.

30 questionnaires ont pu être analysés. Toutes se disaient satisfaites des conditions de réalisation et du résultat, mais les patientes ayant eu un TNM étaient quantitativement plus satisfaites (8.6/10) que celles qui avaient eu un TM (8.1). Les raisons du choix de la technique étaient essentiellement représentées par les recommandations et par la confiance dans le professionnel (médecin ou tatoueur). Le TM était en général réalisé moins d'un an après l'opération, alors que le TNM était réalisé plus d'un an après celle-ci. Les champs d'insatisfaction étaient le choix de la couleur et l'effacement du tatouage, légèrement plus souvent retrouvés dans le tatouage médical ; elles étaient en revanche presque toutes satisfaites de la taille, la forme, et du placement. Le tatouage aidait à l'amélioration de la sexualité pour beaucoup de patientes (1/2 du groupe TM et 2/3 du groupe TNM) mais celles-ci considéraient aussi que leur sexualité participait plus à leur bien-être avant l'opération et restaient dans 60% des cas anxieuses à l'idée de dénuder leur poitrine. Le regard sur leur corps étaient différent nu et habillé. Près d'une patiente sur deux présentait probablement des troubles anxio-dépressifs.

Ainsi, le tatouage aréolo-mamelonnaire après une opération pour cancer du sein apporterait un réel bénéfice, même s'il persiste souvent des séquelles psychiques. Notre étude montre une plus grande satisfaction des patientes ayant eu un TNM mais ces résultats doivent être interprétés avec prudence du fait du petit nombre de cas et de possibles biais de recrutement. Les disparités retrouvées entre le tatouage médical et non médical suggèrent en tout cas qu'une étude approfondie comparant ces 2 techniques serait judicieuse.

MOTS CLES : CANCER, SEIN, MASTECTOMIE, RECONSTRUCTION, ARÉOLE, MAMELON, TATOUAGE, DERMOGRAPHIE

JURY : Président : Pr MISERY.

Membres : Pr HU, Dr BARAIS, Dr FOUCHER

ADRESSE DE L'AUTEUR : eve.delaguerrande@gmail.com

DATE DE SOUTENANCE : 26 novembre 2020

