



HAL
open science

Prise en charge par les médecins généralistes bretons pratiquant l'échographie, des suspicions de thrombose veineuse profonde des membres inférieurs

Bastien Marlière

► To cite this version:

Bastien Marlière. Prise en charge par les médecins généralistes bretons pratiquant l'échographie, des suspicions de thrombose veineuse profonde des membres inférieurs. Sciences du Vivant [q-bio]. 2021. dumas-03543492

HAL Id: dumas-03543492

<https://dumas.ccsd.cnrs.fr/dumas-03543492>

Submitted on 26 Jan 2022

HAL is a multi-disciplinary open access archive for the deposit and dissemination of scientific research documents, whether they are published or not. The documents may come from teaching and research institutions in France or abroad, or from public or private research centers.

L'archive ouverte pluridisciplinaire **HAL**, est destinée au dépôt et à la diffusion de documents scientifiques de niveau recherche, publiés ou non, émanant des établissements d'enseignement et de recherche français ou étrangers, des laboratoires publics ou privés.



**UNIVERSITE
BRETAGNE
LOIRE**

THÈSE D'EXERCICE / UNIVERSITÉ DE RENNES 1
sous le sceau de l'Université Bretagne Loire

Thèse en vue du
DIPLÔME D'ÉTAT DE DOCTEUR EN MÉDECINE

présentée par

Bastien Marlière

Né le 19 novembre 1992 à LILLE

**Prise en charge par
les médecins
généralistes bretons
pratiquant
l'échographie, des
suspensions de
thrombose veineuse
profonde des
membres inférieurs.**

**Thèse soutenue à Rennes
le 12 janvier 2021**

devant le jury composé de :

Pr Guillaume MAHÉ

PU-PH Radiologie – Médecine vasculaire CHU
Rennes - *Président*

Dr Anthony CHAPRON

MCU - Département de médecine générale
Rennes - *Juge*

Pr Didier MYHIÉ

Professeur associé - Département médecine
générale Rennes - *Juge*

Dr Gwenaël ROTH

Médecin généraliste - *Directeur de thèse*



THÈSE D'EXERCICE / UNIVERSITÉ DE RENNES 1
sous le sceau de l'Université Bretagne Loire

Thèse en vue du
DIPLÔME D'ÉTAT DE DOCTEUR EN MÉDECINE

présentée par

Bastien Marlière

Né le 19 novembre 1992 à LILLE

**Prise en charge par
les médecins
généralistes bretons
pratiquant
l'échographie, des
suspensions de
thrombose veineuse
profonde des
membres inférieurs.**

**Thèse soutenue à Rennes
le 12 janvier 2021**

devant le jury composé de :

Pr Guillaume MAHÉ

PU-PH Radiologie – Médecine vasculaire CHU
Rennes - *Président*

Dr Anthony CHAPRON

MCU - Département de médecine générale
Rennes - *Juge*

Pr Didier MYHIÉ

Professeur associé - Département médecine
générale Rennes - *Juge*

Dr Gwenaël ROTH

Médecin généraliste – *Directeur de thèse*

Professeurs des Universités – Praticiens Hospitaliers

NOM	PRENOM	TITRE	CNU
ANNE-GALIBERT	Marie-Dominique	PU-PH	Biochimie et biologie moléculaire
BARDOUJACQUET	Edouard	PU-PH	Gastroentérologie ; hépatologie ; addictologie
BELAUDROTUREAU	Marc-Antoine	PU-PH	Histologie ; embryologie et cytogénétique
BELLISSANT	Eric	PU-PH	Pharmacologie fondamentale ; pharmacologie clinique ; addictologie
BELOEIL	Hélène	PU-PH	Anesthésiologie-réanimation et médecine péri-opératoire
BENDAVID	Claude	PU-PH	Biochimie et biologie moléculaire
BENSALAH	Karim	PU-PH	Urologie
BEUCHEE	Alain	PU-PH	Pédiatrie
BONAN	Isabelle	PU-PH	Médecine physique et de réadaptation
BONNET	Fabrice	PU-PH	Endocrinologie, diabète et maladies métaboliques ; gynécologie médicale
BOUDJEMA	Karim	PU-PH	Chirurgie viscérale et digestive
BOUGET	Jacques	Pr Emérite	Thérapeutique-médecine de la douleur ; addictologie
BOUGUEN	Guillaume	PU-PH	Gastroentérologie ; hépatologie ; addictologie
BRASSIER	Gilles	PU-PH	Neurochirurgie
BRETAGNE	Jean-François	Pr Emérite	Gastroentérologie ; hépatologie ; addictologie
BRISOT	Pierre	Pr Emérite	Gastroentérologie ; hépatologie ; addictologie
CARRE	François	PU-PH	Physiologie

CATROS	Véronique	PU-PH	Biologie cellulaire
CATTOIR	Vincent	PU-PH	Bactériologie-virologie ; hygiène hospitalière
CHALES	Gérard	Pr Emérite	Rhumatologie
CORBINEAU	Hervé	PU-PH	Chirurgie thoracique et cardiovasculaire
CUGGIA	Marc	PU-PH	Biostatistiques, informatique médicale et technologies de communication
DARNAULT	Pierre	PU-PH	Anatomie
DAUBERT	Claude	Pr Emérite	Cardiologie
DAVID	Véronique	PU-PH	Biochimie et biologie moléculaire
DAYAN	Jacques	Pr Emérite	Pédopsychiatrie, addictologie
DE CREVOISIER	Renaud	PU-PH	Cancérologie ; radiothérapie
DECAUX	Olivier	PU-PH	Médecine interne ; gériatrie et biologie du vieillissement ; addictologie
DESRUES	Benoît	PU-PH	Pneumologie ; addictologie
DEUGNIER	Yves	Pr Emérite	Gastroentérologie ; hépatologie ; addictologie
DONAL	Erwan	PU-PH	Cardiologie
DRAPIER	Dominique	PU-PH	Psychiatrie d'adultes ; addictologie
DUPUY	Alain	PU-PH	Dermato-vénérologie
ECOFFEY	Claude	PU-PH	Anesthésiologie-réanimation et médecine péri-opératoire
EDAN	Gilles	Pr en surnombre	Neurologie
FERRE	Jean-Christophe	PU-PH	Radiologie et imagerie médicale
FEST	Thierry	PU-PH	Hématologie ; transfusion
FLECHER	Erwan	PU-PH	Chirurgie thoracique et

			cardiovasculaire
GANDEMER	Virginie	PU-PH	Pédiatrie
GANDON	Yves	PU-PH	Radiologie et imagerie médicale
GANGNEUX	Jean-Pierre	PU-PH	Parasitologie et mycologie
GARIN	Étienne	PU-PH	Biophysique et médecine nucléaire
GAUVRIT	Jean-Yves	PU-PH	Radiologie et imagerie médicale
GODEY	Benoît	PU-PH	Oto-rhino-laryngologie
GUGGENBUHL	Pascal	PU-PH	Rhumatologie
GUILLE	François	PU-PH	Urologie
GUYADER	Dominique	PU-PH	Gastroentérologie ; hépatologie ; addictologie
HAEGELEN	Claire	PU-PH	Anatomie
HOUOT	Roch	PU-PH	Hématologie ; transfusion
HUSSON	Jean-Louis	Pr Emérite	Chirurgie orthopédique et traumatologique
HUTEN	Denis	Pr Emérite	Chirurgie orthopédique et traumatologique
JEGO	Patrick	PU-PH	Médecine interne ; gériatrie et biologie du vieillissement ; addictologie
JEGOUX	Franck	PU-PH	Oto-rhino-laryngologie
JOUNEAU	Stéphane	PU-PH	Pneumologie ; addictologie
KAYAL	Samer	PU-PH	Bactériologie-virologie ; hygiène hospitalière
LAMY DE LA CHAPELLE	Thierry	PU-PH	Hématologie ; transfusion
LAVIOLLE	Bruno	PU-PH	Pharmacologie fondamentale ; pharmacologie clinique ; addictologie
LAVOUE	Vincent	PU-PH	Gynécologie-obstétrique ; gynécologie

			médicale
LE BRETON	Hervé	PU-PH	Cardiologie
LE TULZO	Yves	PU-PH	Médecine intensive-réanimation
LECLERCQ	Christophe	PU-PH	Cardiologie
LEDERLIN	Mathieu	PU-PH	Radiologie et imagerie médicale
LEGUERRIER	Alain	Pr Emérite	Chirurgie thoracique et cardiovasculaire
LEJEUNE	Florence	PU-PH	Biophysique et médecine nucléaire
LEVEQUE	Jean	PU-PH	Gynécologie-obstétrique ; gynécologie médicale
LIEVRE	Astrid	PU-PH	Gastroentérologie ; hépatologie ; addictologie
MABO	Philippe	PU-PH	Cardiologie
MAHE	Guillaume	PU-PH	Chirurgie vasculaire ; médecine vasculaire
MALLEDANT	Yannick	Pr Emérite	Anesthésiologie-réanimation et médecine péri-opératoire 5
MATHIEU-SANQUER	Romain	PU-PH	Urologie
MENER	Eric	Pr Associé	Médecine générale
MEUNIER	Bernard	PU-PH	Chirurgie viscérale et digestive
MICHELET	Christian	Pr Emérite	Maladies infectieuses ; maladies tropicales
MOIRAND	Romain	PU-PH	Gastroentérologie ; hépatologie ; addictologie
MORANDI	Xavier	PU-PH	Anatomie
MOREL	Vincent	Pr Associé	Médecine palliative
MOSSER	Jean	PU-PH	Biochimie et biologie moléculaire
MOURIAUX	Frédéric	PU-PH	Ophtalmologie

MYHIE	Didier	Pr Associé	Médecine générale
NAUDET	Florian	PU-PH	Thérapeutique-Médecine de la douleur, addictologie
ODENT	Sylvie	PU-PH	Génétique
OGER	Emmanuel	PU-PH	Pharmacologie fondamentale ; pharmacologie clinique ; addictologie
PARIS	Christophe	PU-PH	Médecine et santé au travail
PERDRIGER	Aleth	PU-PH	Rhumatologie
PLADYS	Patrick	PU-PH	Pédiatrie
RAVEL	Célia	PU-PH	Histologie, embryologie et cytogénétique
RENAUT	Pierric	Pr associé	Médecine Générale
REVEST	Matthieu	PU-PH	Maladies infectieuses ; maladies tropicales
RIFFAUD	Laurent	PU-PH	Neurochirurgie
RIOUXLECLERCQ	Nathalie	PU-PH	Anatomie et cytologie pathologiques
ROBERTGANGNEUX	Florence	PU-PH	Parasitologie et mycologie
ROPARS	Mickaël	PU-PH	Chirurgie orthopédique et traumatologique
SAINT-JAMES	Hervé	PU-PH	Biophysique et médecine nucléaire
SAULEAU	Paul	PU-PH	Physiologie
SEGUIN	Philippe	PU-PH	Anesthésiologie-réanimation et médecine péri-opératoire
SEMANA	Gilbert	PU-PH	Immunologie
SIPROUDHIS	Laurent	PU-PH	Gastroentérologie ; hépatologie ; addictologie
SOMME	Dominique	PU-PH	Médecine interne ; gériatrie et biologie du vieillissement ; addictologie

SOULAT	Louis	Pr Associé	Médecine d'urgence
SULPICE	Laurent	PU-PH	Chirurgie viscérale et digestive
TADIE	Jean Marc	PU-PH	Médecine intensive-réanimation
TARTE	Karin	PU-PH	Immunologie
TATTEVIN	Pierre	PU-PH	Maladies infectieuses ; maladies tropicales
THIBAUT	Ronan	PU-PH	Nutrition
THIBAUT	Vincent	PU-PH	Bactériologie-virologie ; hygiène hospitalière
THOMAZEAU	Hervé	PU-PH	Chirurgie orthopédique et traumatologique
TORDJMAN	Sylvie	PU-PH	Pédopsychiatrie ; addictologie
VERHOYE	Jean-Philippe	PU-PH	Chirurgie thoracique et cardiovasculaire
VERIN	Marc	PU-PH	Neurologie
VIEL	Jean-François	PU-PH	Epidémiologie, économie de la santé et prévention
VIGNEAU	Cécile	PU-PH	Néphrologie
VIOLAS	Philippe	PU-PH	Chirurgie infantile
WATIER	Eric	PU-PH	Chirurgie plastique, reconstructrice et esthétique ; brûlologie
WODEY	Eric	PU-PH	Anesthésiologie-réanimation et médecine péri-opératoire

Maîtres de Conférences des Universités – Praticiens Hospitaliers

NOM	PRENOM	TITRE	CNU
ALLORY	Emmanuel	MCF Associé	Médecine générale
AME-THOMAS	Patricia	MCU-PH	Immunologie
AMIOT	Laurence	MCU-PH	Hématologie ; transfusion
ANSEMI	Amedeo	MCU-PH	Chirurgie thoracique et cardiovasculaire
BANATRE	Agnès	MCF associé	Médecine générale
BEGUE	Jean Marc	MCU-PH	Physiologie
BERTHEUIL	Nicolas	MCU-PH	Chirurgie plastique, reconstructrice et esthétique ; brûlologie
BOUSSEMART	Lise	MCU-PH	Dermato-vénéréologie
BROCHARD	Charlène	MCU-PH	Physiologie
CABILIC	Florian	MCU-PH	Biologie cellulaire
CASTELLI	Joël	MCU-PH	Cancérologie ; radiothérapie
CAUBET	Alain	MCU-PH	Médecine et santé au travail
CHAPRON	Anthony	MCU	Médecine générale
CHHORQUENIART	Sidonie	MC Associé	Médecine générale
CORVOL	Aline	MCU-PH	Médecine interne ; gériatrie et biologie du vieillissement ; addictologie
DAMERON	Olivier	MCF	Informatique
DE TAYRAC	Marie	MCU-PH	Biochimie et biologie moléculaire
DEGEILH	Brigitte	MCU-PH	Parasitologie et mycologie
DROITCOURT	Catherine	MCU-PH	Dermato-vénéréologie

DUBOURG	Christèle	MCU-PH	Biochimie et biologie moléculaire
DUGAY	Frédéric	MCU-PH	Histologie, embryologie et cytogénétique
EDELIN	Julien	MCU-PH	Cancérologie ; radiothérapie
FIQUET	Laure	MC Associé	Médecine générale
GANGLOFF	Cédric	MCF associé	Médecine d'urgence
GARLANTEZEC	Ronan	MCU-PH	Épidémiologie, économie de la santé et prévention
GOUIN épouse THIBAUT	Isabelle	MCU-PH	Hématologie ; transfusion
GUILLET	Benoît	MCU-PH	Hématologie ; transfusion
JAILLARD	Sylvie	MCU-PH	Histologie, embryologie et cytogénétique
KALADJI	Adrien	MCU-PH	Chirurgie vasculaire ; médecine vasculaire
KAMMERER-JACQUET	Solène Florence	MCU-PH	Anatomie et cytologie pathologiques
LAVENU	Audrey	MCF	Sciences physico-chimiques et ingénierie appliquée à la santé
LE GALL	François	MCU-PH	Anatomie et cytologie pathologiques
LEMAITRE	Florian	MCU-PH	Pharmacologie fondamentale ; pharmacologie clinique ; addictologie
MARTINS	Pédro Raphaël	MCU-PH	Cardiologie
MENARD	Cédric	MCU-PH	Immunologie
MICHEL	Laure	MCU-PH	Neurologie
MOREAU	Caroline	MCU-PH	Biochimie et biologie moléculaire
MOUSSOUNI	Fouzia	MCF	Informatique
PANGAULT	Céline	MCU-PH	Hématologie ; transfusion

ROBERT	Gabriel	MCU-PH	Psychiatrie d'adultes ; addictologie
SCHNELL	Frédéric	MCU- PH	Physiologie
THEAUDIN épouse SALIOU	Marie	MCU-PH	Neurologie
TURLIN	Bruno	MCU-PH	Anatomie et cytologie pathologiques
VERDIER épouse LORNE	Marie Clémence	MCU-PH	Pharmacologie fondamentale ; pharmacologie clinique ; addictologie
ZIELINSKI	Agata	MCF	Philosophie

Remerciements

À **Monsieur le Professeur MAHÉ**, merci de me faire l'honneur de présider ce jury de thèse. Merci pour votre disponibilité et votre confraternité.

À **Monsieur le Professeur MYHIÉ**, vous me faites l'honneur de juger ce travail, merci pour votre investissement dans la médecine générale et plus spécialement dans l'échographie.

À **Monsieur le Docteur Anthony CHAPRON**, merci pour l'honneur que tu me fais de juger ce travail, de m'avoir tant appris en m'ouvrant les portes de ton cabinet. Je suis heureux que notre collaboration se soit poursuivie après la fin de l'internat.

À **Monsieur le Docteur Gwenaël ROTH**, merci tout d'abord de m'avoir accompagné durant ce travail de thèse, merci de m'avoir intégré dans ton équipe ainsi que pour ta joie de vivre au quotidien.

À mon épouse, Claire, pour ta patience, ta gentillesse et tes conseils, je ne pouvais rêver meilleure femme pour cette nouvelle étape de notre vie !

À ma famille et plus spécialement mes parents qui m'ont soutenu depuis mon adolescence dans cette aventure médicale. À mes grands-parents pour leur présence et leur amour depuis tant d'années.

À mes amis d'enfance fidèles depuis tant d'années.

À mes amis de la Faculté de Lille, qui m'offrent une amitié essentielle, que je ne peux malheureusement pas nommer.

À mes témoins, qui m'avez démontré que je suis chanceux d'être entouré d'amis si exceptionnels.

TABLE DES MATIÈRES

INTRODUCTION	14
1) La médecine générale et l'échographie	14
2) Thrombose veineuse profonde en médecine générale	15
3) L'échographie doppler des membres inférieurs en pratique	17
4) Cadre légal	18
5) Objectif de l'étude	19
MATÉRIEL ET MÉTHODE	20
1) Diffusion de l'étude.....	20
2) Élaboration du questionnaire.....	20
3) Analyse statistique	21
RÉSULTATS	22
1) Critères d'inclusion	22
2) Données sociodémographiques et formation à l'échographie ...	22
3) Critère de jugement principal.....	24
4) Examens complémentaires.....	25
5) Aspects pratiques.....	26
6) Aspects médico-légaux.....	27
DISCUSSION	28
1) Forces et faiblesses de la thèse.....	28
2) Résultats principaux	29
3) Autres résultats	30
4) Ouverture.....	31
CONCLUSION	32
BIBLIOGRAPHIE	35
GLOSSAIRE	39
ANNEXES	40

INTRODUCTION

1) La médecine générale et l'échographie

Depuis de nombreuses années, on assiste à un important développement de l'échographie lié à un élargissement des spécialités médicales qui l'utilisent, à une amélioration technique des équipements mais également à un intérêt intellectuel majeur pour ceux qui la maîtrisent.

Les médecins généralistes (MG) se sont donc logiquement intéressés à cet outil qui leur permet d'accroître leur capacité diagnostique et de réduire le délai d'imagerie de certaines indications. Pratiquer l'échographie dans un cabinet de médecine générale permet de prolonger l'examen clinique et de valoriser les consultations en confirmant ou en infirmant des hypothèses précises. C'est un examen de première intention dans de nombreuses indications, non irradiant (1,2).

Pour l'année 2018, sur les 19,6 millions d'échographies cotées en France, 57,6% ont été réalisées par des radiologues, 22,6% par des cardiologues, 10% par des gynécologues (médicaux et obstétriciens), 5,3% par des angiologues et 2,1% par des médecins généralistes (3).

De nombreux médecins généralistes tentent de s'approprier cet outil, mais les possibilités de formations sont encore rares en France. En Bretagne, la faculté de Brest organise depuis 2015 le DU d'échographie en médecine générale, unique en France.

Depuis une vingtaine d'années, le Centre Francophone de Formation en Échographie (CFFE) de Nîmes propose des formations sous la forme de séminaires de plusieurs jours.

À Marseille, depuis 2017, un Diplôme d'Etudes Supérieures Universitaires (D.E.S.U.) d'échoscopie et d'échographie en médecine générale est proposé.

Également, différents organismes de Développement Professionnel Continu (DPC) proposent des formations d'échographies sur des thématiques précises.

Enfin, Le DIU d'échographie de la faculté de Paris Descartes (pilote pour la Région Ouest par la Faculté d'Angers) est également possible, mais difficile d'accès et

chronophage pour les médecins généralistes avec une validation de quatre modules simultanément (4).

L'échographie par les médecins généralistes pourrait être un élément de réponse aux enjeux de santé publique tels que le parcours de soin, la pénurie médicale et les dépenses de santé (5).

La recherche de thrombose veineuse profonde (TVP) fémoro-poplitée fait partie d'une liste de 11 indications validées d'échographies réalisables par un médecin généraliste formé (6).

2) Thrombose veineuse profonde en médecine générale

L'incidence de la thrombose veineuse profonde en France est de 1,2/1000 par an (7). De manière plus large, la maladie thromboembolique veineuse, qui regroupe la TVP et l'embolie pulmonaire, a une mortalité de 10 à 15% à 3 mois (8). Le diagnostic est délicat, les présentations cliniques étant nombreuses et souvent peu spécifiques (9).

En cas de suspicion de TVP, le score de Wells simplifié permet de distinguer deux groupes : peu probable (0 ou 1 facteur de risque) et probable (2 facteurs de risque et plus). Dans l'algorithme diagnostique, devant une suspicion peu probable la réalisation de D-Dimères est préconisée, alors que l'échographie doppler veineux des membres inférieurs est recommandé d'emblée devant une suspicion probable de TVP (10,11).

Les facteurs de risques généraux représentés dans le score de Wells simplifié pour les suspicions de TVP sont : un cancer actif, une paralysie ou immobilisation plâtrée récente des membres inférieurs, un récent alitement pendant 3 jours ou plus, une chirurgie majeure au cours des 12 semaines précédentes, un antécédent de TVP.

Dans les facteurs de risques locaux, on retrouve une sensibilité localisée le long du système veineux profond, un oedème des jambes, un oedème du mollet d'au moins plus de 3 cm par rapport au mollet asymptomatique, une éruption cutanée localisée à la jambe symptomatique et des veines superficielles collatérales (non variqueuses).

Tous ces symptômes valent un point dans le calcul du score, un diagnostic au moins aussi probable que la TVP en enlève deux.

Par ailleurs, l'ensemble des facteurs de risque connu de MTEV est résumé dans le tableau ci-après (12) :

<p><u>Facteurs de risque fort (OR > 10)</u></p> <ul style="list-style-type: none"> • Fracture du membre inférieur • Hospitalisation pour insuffisance cardiaque ou fibrillation/flutter atrial (dans les 3 mois précédents) • Prothèse de hanche ou de genou • Traumatisme majeur • Infarctus du myocarde (dans les 3 mois précédents) • Antécédent d'accident thromboembolique veineux • Lésion de la moelle épinière 	<p><u>Facteurs de risque modéré (OR entre 2 et 9)</u></p> <ul style="list-style-type: none"> • Chirurgie du genou par arthroscopie • Maladie auto-immune • Transfusion sanguine • Cathéter veineux central • Chimiothérapie • Insuffisance cardiaque ou respiratoire • Stimulant de l'érythropoïèse • Traitement hormonal substitutif (selon la formulation) et contraception orale • Fécondation in vitro • Infection (spécifiquement : pneumonie, infection urinaire et VIH) • Maladie intestinale inflammatoire • Cancer (plus élevé si métastatique) • AVC avec paralysie • Post-partum • Thrombose veineuse superficielle • Thrombophilie
<p><u>Facteurs de risque faible (OR < 2)</u></p> <ul style="list-style-type: none"> • Alitement > 3 jours ou immobilité en position assise (par exemple long voyage) • Diabète, obésité, hypertension artérielle • Âge avancé • Chirurgie laparoscopique • Grossesse • Varice 	

3) L'échographie doppler des membres inférieurs en pratique

Les dernières recommandations françaises de 2019 de la société française de médecine vasculaire (SFMV) sur la MTEV sont claires sur la réalisation du doppler veineux pour la suspicion de TVP : il est recommandé, pour l'examen écho-Doppler complet, d'explorer l'ensemble du réseau veineux comprenant les veines proximales et les veines distales en utilisant le test de compression veineuse (10,11).

Il est suggéré, en l'absence d'écho-Doppler complet réalisable, de réaliser une échographie veineuse plus limitée de compression proximale. Si cette dernière est négative, un contrôle écho-doppler complet dans les 7 jours est recommandé (11).

En effet, dans un contexte ambulatoire ou de service d'urgences (hors patient hospitalisé ou suspicion d'EP), l'échographie limitée a été validée par plusieurs études mais qui suggèrent une seconde échographie de contrôle ou la réalisation de D-dimères (13,14,15,16,17,18,19,20,21,22,23).

L'échographie veineuse limitée explore 2 points (veines fémorale commune et poplitée) voire même 3 points (les deux précédentes ainsi que la jonction saphéno-fémorale), le tout complété par un doppler pour l'écoute des modulations respiratoires sur la veine fémorale commune (23,24).

Du point de vue matériel, un échographe de haute résolution dans lequel l'imagerie en mode B est couplée au doppler (pulsé, couleur et mode énergie) est indispensable. Une sonde linéaire de 5 à 10 Mégahertz doit être utilisée pour les carrefours fémoral et poplitée, les plans musculaires du mollet et le réseau superficiel. Une sonde linéaire curviligne ou sonde sectorielle entre 2 et 5 Mégahertz, pour l'exploration des axes ilio-cave, fémoraux et pour les mollets "forts". Une sonde "phased-array" peut-être utile pour l'exploration abdominale et pelvienne et, si possible, une petite sonde sectorielle courbe pour l'exploration du creux poplitée, du mollet voire pour l'exploration pelvienne (25).

Pour le test de compression, le contraste doit l'emporter sur la résolution. Il est alors judicieux de régler les sondes sur leur fréquence la plus basse. Pour la visualisation

du thrombus et pour le réseau superficiel, il est nécessaire de privilégier la résolution (25).

4) Cadre légal

Tout médecin peut, en France, pratiquer des échographies (26). Officiellement, aucune formation initiale n'est exigée, mais, en cas de litige, l'absence de formation peut évidemment être reprochée au praticien. Il est donc impératif de se former initialement puis de mettre à jour ses connaissances tout au long de l'exercice professionnel. L'article 70 du code de déontologie médicale (article R.4127-70 du code de la santé publique) énonce que « tout médecin est, en principe, habilité à pratiquer tous les actes de diagnostic, de prévention et de traitement. Mais il ne doit pas, sauf circonstances exceptionnelles, entreprendre ou poursuivre des soins, ni formuler des prescriptions dans des domaines qui dépassent ses connaissances, son expérience et les moyens dont il dispose ». (27)

L'article 11 de ce même code de déontologie (article R.4127-11 du code de la santé publique) précise que « tout médecin entretient et perfectionne ses connaissances dans le respect de son obligation de développement professionnel continu ». (28)

Cet usage de l'échographie pour sécuriser l'examen clinique est dans l'intérêt du patient et conforme à l'article 33 du Code de déontologie médicale (article R.4127-33 du code de la santé publique) : « le médecin doit toujours élaborer son diagnostic avec le plus grand soin, en y consacrant le temps nécessaire, en s'aidant dans toute la mesure du possible des méthodes scientifiques les mieux adaptées et, s'il y a lieu, de concours appropriés » (29).

Pour la cotation éventuelle d'un acte d'échographie, un compte-rendu standardisé avec synthèse diagnostique finale doit être remis au patient ; sur ce compte-rendu doivent figurer également les informations habituelles de l'échographiste, ainsi que sa signature, le nom du prescripteur, le nom et l'année de mise en service de l'échographe et l'état-civil du patient (24,25). Une iconographie doit être jointe, et notamment en cas de TVP, une coupe transversale avec les mensurations du diamètre antéropostérieur après compression du thrombus en mode B (25).

Une échographie réalisée de manière plus rapide, sans compte-rendu ou cotation, comme prolongement de l'examen clinique prend le terme d'échoscopie (27, 30, 31).

La responsabilité professionnelle doit être informée de la réalisation d'échographies par le praticien, il engage sa responsabilité civile, ordinale et pénale (4, 32).

5) Objectif de l'étude

L'objectif de cette thèse est donc d'évaluer la pratique des médecins généralistes pratiquant l'échographie qui sont confrontés à des situations de suspicion de TVP : la qualité de leurs échographies est-elle suffisante et sont-ils confiants pour confirmer ou infirmer la présence d'une TVP?

Cette réponse sera évaluée de manière indirecte, en demandant aux MG échographistes s'ils réalisent effectivement des échographies doppler veineux des membres inférieurs (EDVMI) et si un éventuel contrôle angiologique est demandé à l'issue ; ce qui serait le témoin d'une maîtrise imparfaite de l'outil. À l'inverse, si les MG confrontés aux suspicions de TVP réalisent l'échographie et demandent peu de confirmation au spécialiste, ce sera un témoin d'une confiance suffisante du résultat de l'EDVMI.

On en profitera également pour demander aux MG quelle est leur formation et s'ils respectent les exigences médico-légales.

MATÉRIEL ET MÉTHODE

1) Diffusion de l'étude

Une étude rétrospective, descriptive, quantitative et observationnelle par questionnaire en ligne LimeSurvey a été réalisée de mars à septembre 2020 auprès des généralistes bretons pratiquant régulièrement de l'échographie.

La diffusion du questionnaire s'est faite de plusieurs manières : les quatre conseils départementaux de l'ordre des médecins de Bretagne ont accepté de l'envoyer, le DU d'échographie de Brest a accepté de le diffuser à l'ensemble des médecins ayant suivi la formation depuis sa création en 2015 et il a également été diffusé sur les groupes de remplacements des 4 départements bretons.

2) Élaboration du questionnaire

Le questionnaire de thèse a été réalisé avec le directeur de cette thèse, le Docteur Roth, à partir des données de la littérature (Annexe 1). Il est composé de trois parties : la première concerne l'inclusion et les modalités d'exercice des praticiens interrogés, la deuxième concerne le critère de jugement principal et la troisième évalue le versant médico-légal de la pratique de l'échographie par les MG.

Les critères d'inclusion sont donc d'être médecin généraliste et de pratiquer l'échographie régulièrement, sans s'y consacrer exclusivement. Ensuite trois questions sur l'âge, la formation du praticien en échographie et le mode d'exercice.

La deuxième partie évalue le critère de jugement principal grâce à la première question ; les praticiens sont invités à nous donner leur conduite à tenir face à une suspicion de TVP : patient adressé d'emblée à l'angiologue ou échographie réalisée par le praticien avec deux possibilités au décours : contrôle demandé à un angiologue ou pas de contrôle.

Il est demandé ensuite au MG s'il réalise généralement un dosage de D-dimères ou s'il réalise lui même une échographie de contrôle quelques jours plus tard ; puis les délais habituels de rendez-vous avec ses correspondants angiologues.

La dernière partie du questionnaire évalue si les médecins respectent bien les exigences médico-légales nécessaires pour une échographie et leur éventuelle cotation.

3) Analyse statistique

L'équipe d'aide méthodologique de la Faculté de Rennes a pu nous renseigner utilement avant et après le début de l'étude : le nombre de questionnaires complets nécessaires pour cette thèse était de 40 à 50 minimum.

Les tests à réaliser étaient ceux utilisés classiquement, à savoir un test de Khi^2 pour le critère de jugement principal, pour déterminer si un nombre statistiquement différent de répondants réalisaient ou non des EDVMI, avec ou sans contrôle angiologique.

Pour l'éventuelle association entre pratique de l'échographie et données démographiques ou examens complémentaires éventuels, les tests à utiliser étaient ceux du Fisher exact (ou de Khi^2 avec correction de Yates en cas de variable binaire des deux variables à comparer).

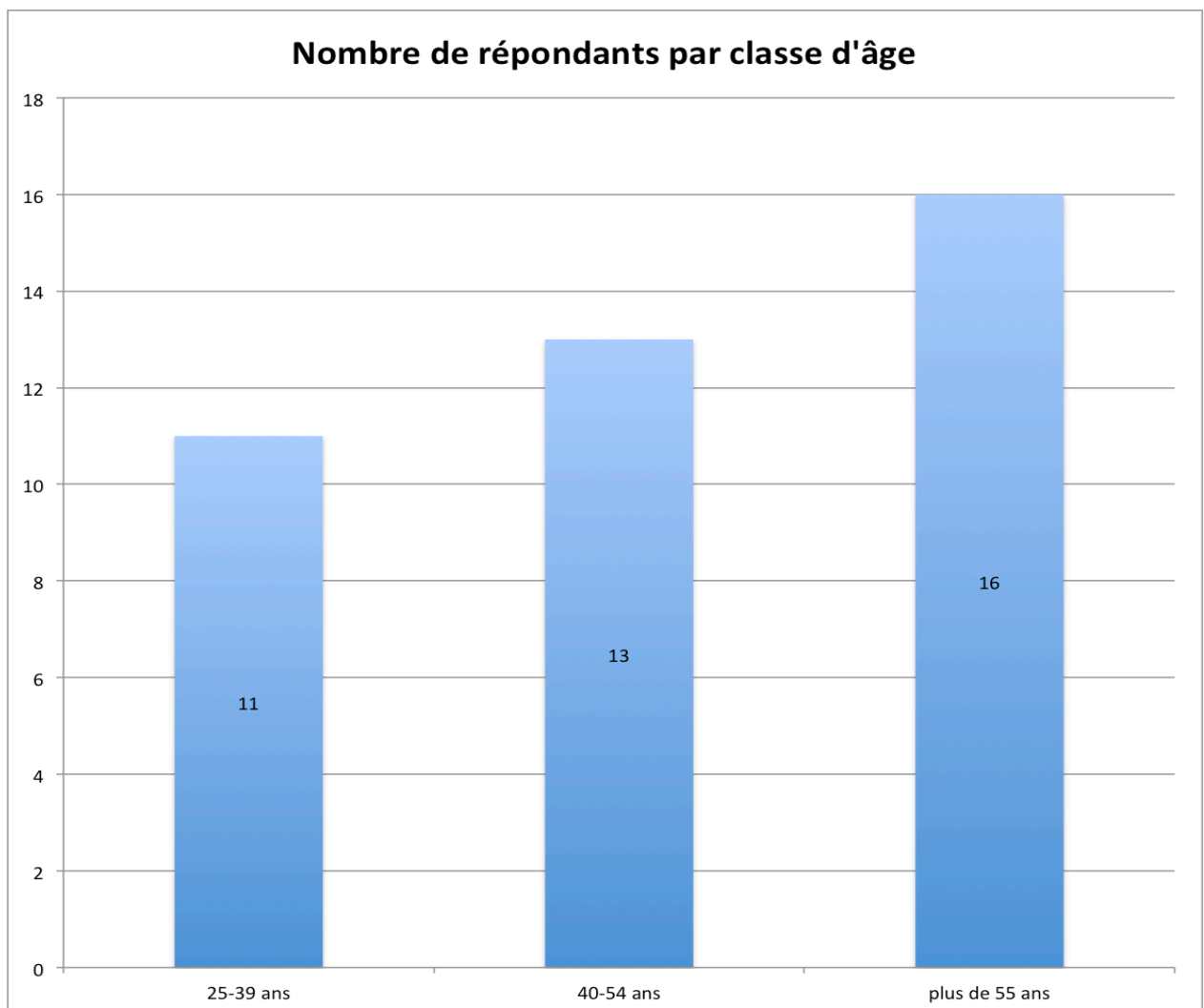
RÉSULTATS

1) Critères d'inclusion

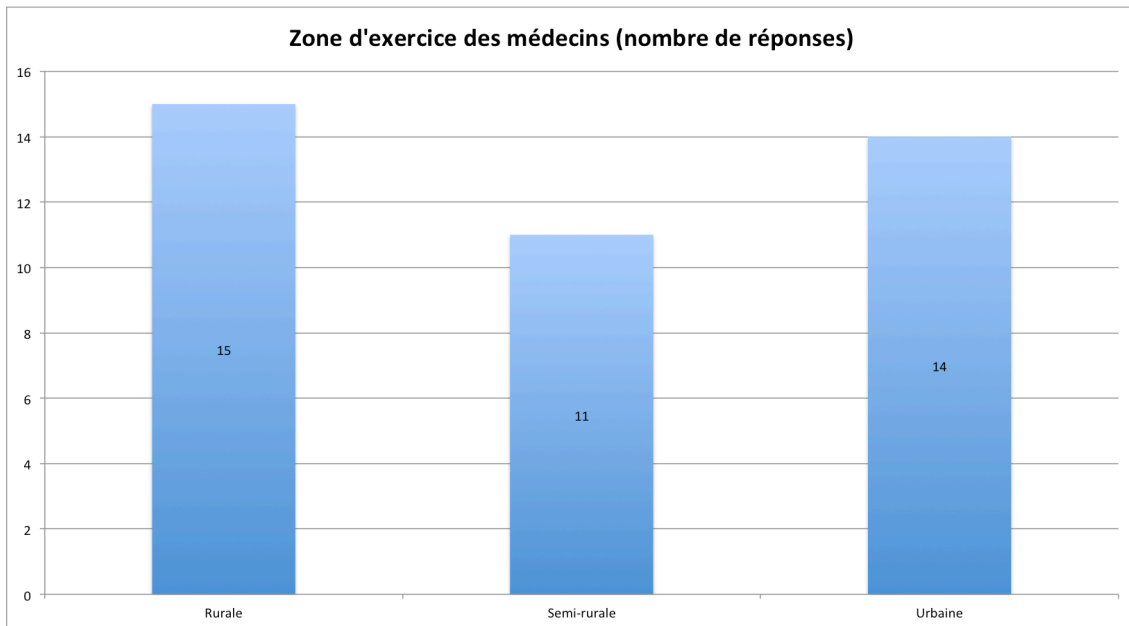
52 questionnaires ont été remplis intégralement, parmi lesquels 12 questionnaires ont été exclus : 11 parce que les répondants ne pratiquaient pas l'échographie de manière régulière et 1 qui était échographiste exclusif sans activité de médecine générale.

2) Données sociodémographiques et formation à l'échographie

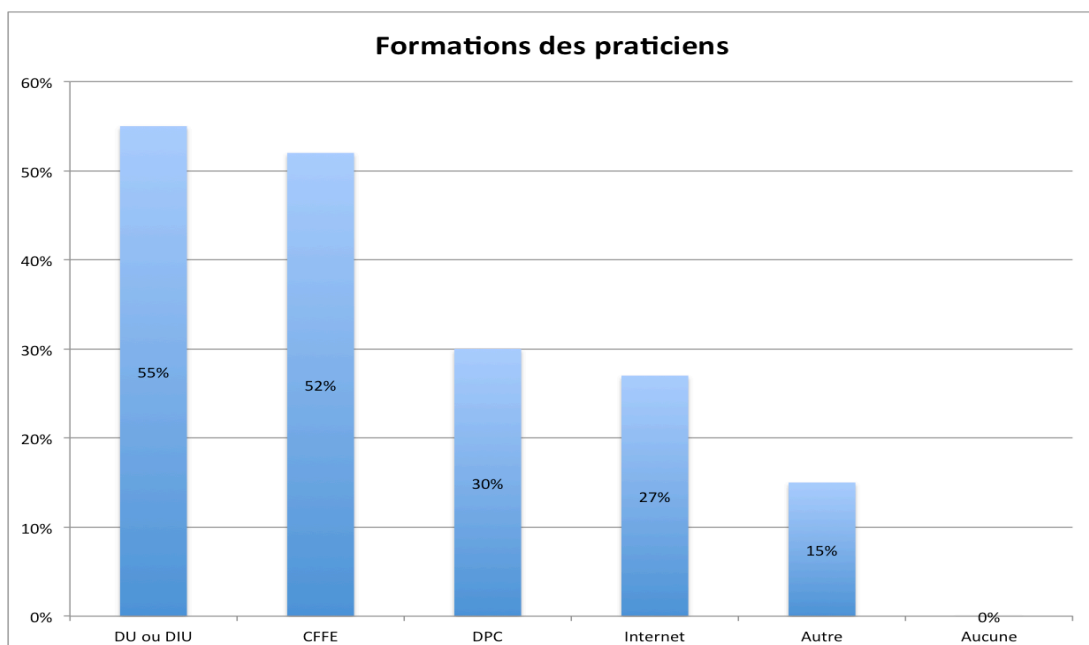
Sur les 40 MG inclus, 28% ont entre 25 et 39 ans, 32% ont entre 40 et 54 ans et 40% ont plus de 55 ans.



38% des répondants exercent en zone rurale, 27% en zone semi-rurale et 35% en zone urbaine.



Du point de vue de la formation, les réponses étaient cumulatives, aucun répondant n'a indiqué n'avoir aucune formation. Les principales formations sont un DU ou un DIU d'échographie pour 55% des praticiens et les formations du CFFE pour 52% d'entre eux. Les formations DPC, sur internet, ou autres non citées précédemment sont présentes dans respectivement 30%, 27% et 15% des réponses.

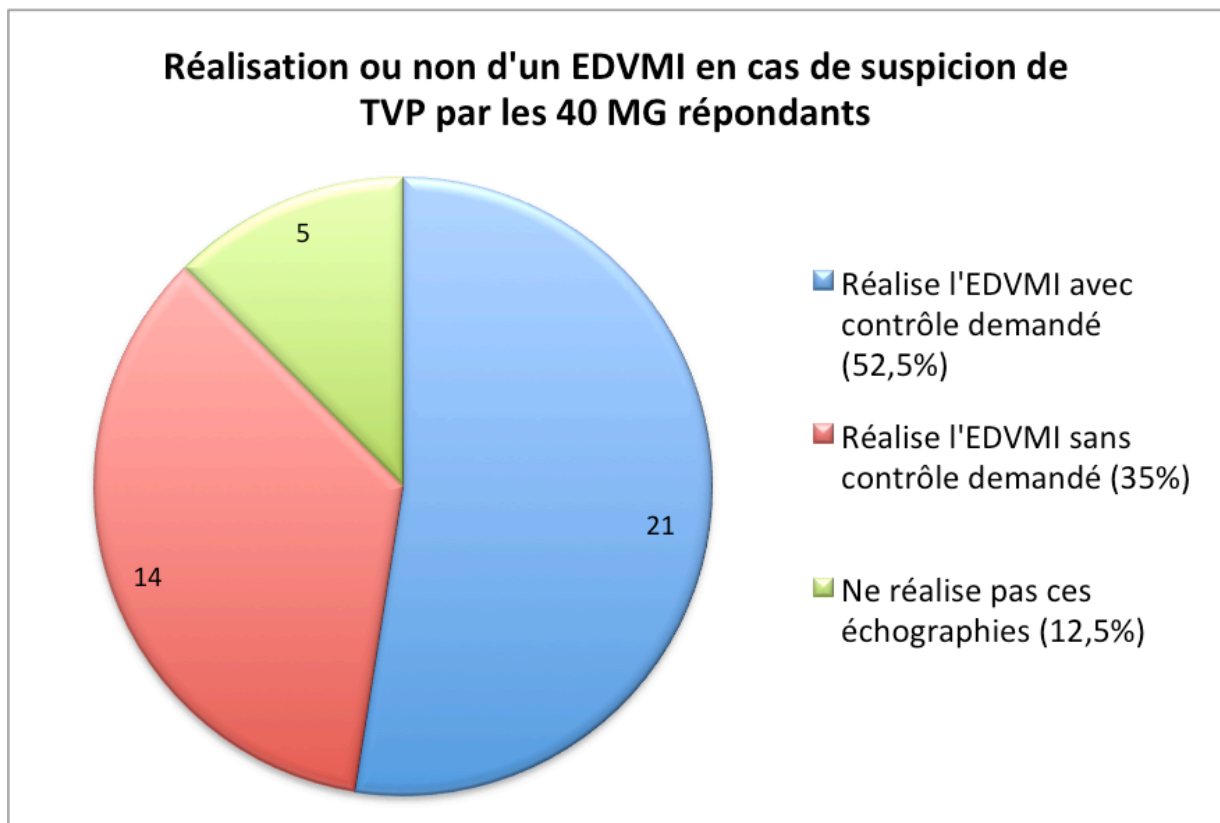


3) Critère de jugement principal

Il a été demandé aux MG s'ils réalisaient eux-mêmes l'EDVMI en cas de suspicion de TVP et si à l'issue de leur éventuel doppler, un contrôle échographique était demandé ou non auprès d'un angiologue (Cf. ANNEXE partie II. Question1)).

21 répondants (soit 52,5%) ont indiqué réaliser l'EDVMI avec un contrôle angiologique dans la plupart des cas, 14 (soit 35%) ont indiqué réaliser l'échographie sans contrôle à l'issue et 5 (soit 12,5%) ne réalisent pas d'EDVMI.

Un test du Khi^2 a pu être réalisé avec une analyse conjointe de ces trois options de réponses. Il a été mis en évidence une corrélation statistique ($p=0,04$), témoignant d'une différence significative en faveur d'un fréquent contrôle angiologique après réalisation d'une échographie préalable, et d'un faible non-recours à l'échographie en situation de suspicion de TVP.



Un test exact de Fisher a été réalisé pour étudier une éventuelle association entre l'âge, la zone d'exercice et les formations, avec la réalisation ou non d'échographies et leur contrôle éventuel par un angiologue.

Il n'y avait pas d'association statistiquement significative entre l'âge et la réalisation des échographies ($p=0,40$), ni avec la région d'installation ($p=0,13$).

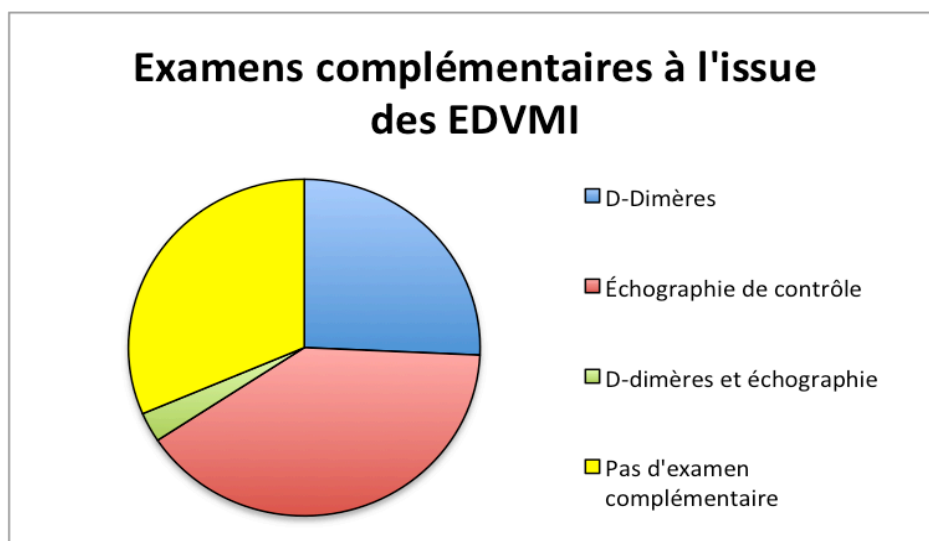
Il n'y avait pas de lien non plus entre la réalisation ou non des échographies et la détention d'une formation en particulier. Que ce soit pour un DU/DIU ($p=0,32$), une formation du CFFE ($p=0,33$), une formation DPC ($p=0,33$), une formation internet ($p=0,35$) ou une formation autre ($p=0,39$).

4) Examens complémentaires

Nous avons demandé quels étaient les examens complémentaires demandés à l'issue des EDVMI pour les 35 MG qui réalisent des échographies. Les cinq répondants de la question précédente qui adressent à l'angiologue et ne réalisent pas d'EDVMI n'avaient pas cette question et passaient directement à la question suivante.

9 répondants ont indiqué demander des D-dimères à l'issue de l'examen, 14 ont indiqué réaliser eux-mêmes une échographie de contrôle quelques jours plus tard. Une personne a indiqué demander des D-dimères et réaliser une échographie de contrôle. 11 répondants ne demandaient aucun examen complémentaire.

Nous avons étudié s'il existait une éventuelle corrélation entre la réalisation d'examens complémentaires et la demande d'un contrôle angiologique. Le test réalisé est un Khi^2 avec correction de Yates. La réalisation de D-dimères n'était pas influencée par le recours au spécialiste ($p=0,70$).

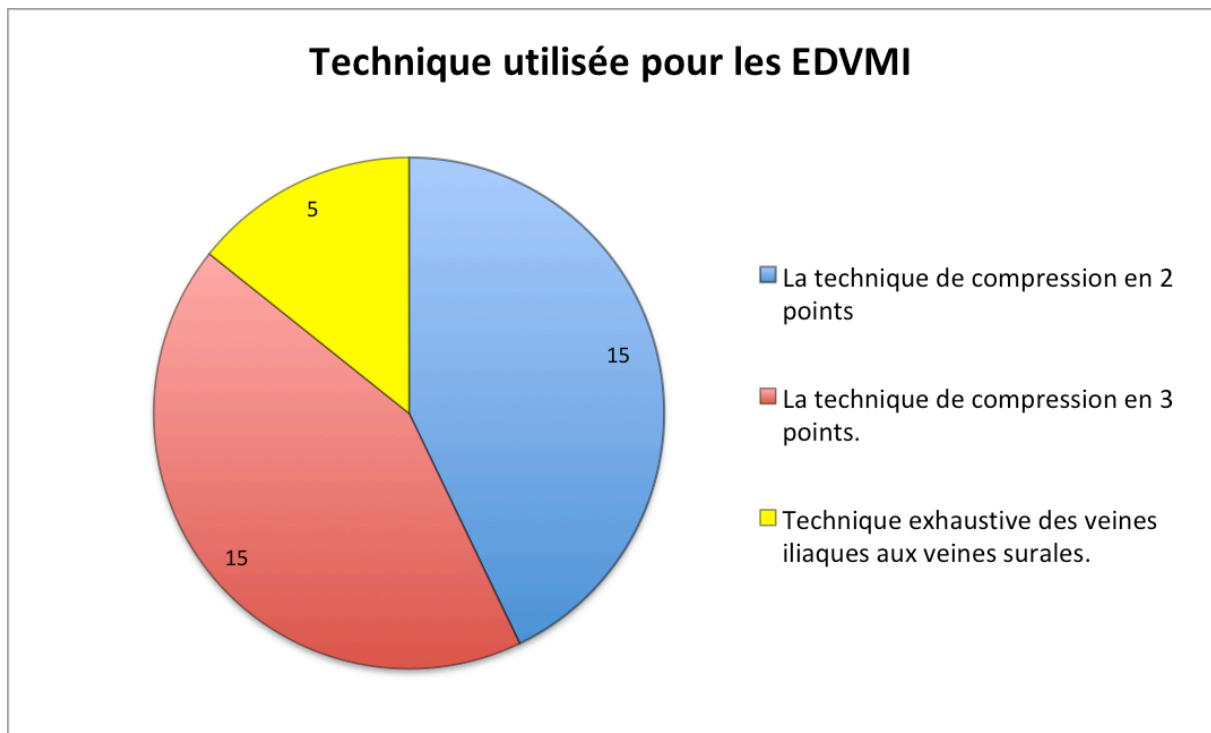


5) Aspects pratiques

Les délais habituels proposés par les angiologues locaux, selon les MG de cette étude, sont de moins de 72 heures pour 31 des répondants (77,5%) et de plus de 3 jours pour les 9 autres (22,5%).

Du point de vue de la technique de réalisation de l'EDVMI, de nouveau, les cinq répondants qui adressent directement à l'angiologue ont été exclus de cette question.

Sur les 35 restants, 15 ont indiqué (43%) réaliser la technique simplifiée de compression en 2 points (veines fémorale commune et poplitée) et 15 autres (43%) la technique simplifiée en 3 points (y associant la veine grande saphène) ; enfin, 5 MG (14%) ont déclaré réaliser une technique exhaustive des veines iliaques aux veines surales.



Cet important recours à la technique simplifiée (86% versus 14%) et des délais de moins de 72 heures (77,5% versus 22,5%) sont statistiquement confirmés après réalisation d'un Khi^2 avec correction de Yates (respectivement $p=0,03$ et $p=0,02$).

6) Aspects médico-légaux

Les 40 répondants (100%) ont déclaré posséder un échographe de moins de 7 ans ainsi qu'une sonde linéaire.

27 MG (67,5%) ont répondu rédiger un compte-rendu à l'issue de leurs échographies et 13 n'en rédigent pas systématiquement (32,5%).

Une majorité de répondants, 34 (soit 85%), ont prévenu leur responsabilité civile professionnelle qu'ils pratiquent de l'échographie.

DISCUSSION

1) Forces et faiblesses de la thèse

Une thèse réalisée avec le concours de l'Assurance maladie, a permis de recenser le nombre de médecins généralistes échographistes par département en France : 8 pour les Côtes-d'Armor, 33 pour le Finistère, 23 pour l'Ille-et-Vilaine et 22 pour le Morbihan, soit un total de 86 MG échographistes pour la Bretagne (3). Cependant, ce sont les médecins généralistes qui ont coté au moins un acte sur l'année 2018 ; tous ne pratiquent pas nécessairement l'échographie de manière régulière et de plus, certains peuvent ne réaliser que de l'échoscopie, sans cotation.

Notre nombre de réponses semble donc relativement satisfaisant avec les 52 questionnaires remplis intégralement et 40 inclus. La rapidité et la facilité de réponse du questionnaire en ligne ont permis un taux de recrutement intéressant par rapport à la population étudiée.

Le caractère binaire des réponses (sans réponses libres) permet une certaine objectivité mais présente la limite de ne pas pouvoir approfondir ou exprimer de nuancement dans les réponses, notamment par exemple sur l'échoscopie.

C'est à notre connaissance la première thèse en France évaluant chez les MG la qualité et la confiance dans leur outil échographique.

Ce n'était pas l'objet de cette étude, mais nous ne nous sommes pas intéressés à la probabilité pré-test ou les d-dimères chez les médecins généralistes qui disposent de l'échographie. Il paraîtrait logique que leur recours s'en voit modifié par la mise à disposition immédiate de l'outil diagnostique de référence et que le nombre d'EDVMI réalisés par les MG soit plus important que le nombre d'examen qui auraient été demandés à un angiologue. De même, les scores de probabilité sont très probablement réalisés moins fréquemment du fait de la mise à disposition de l'outil diagnostique de référence.

2) Résultats principaux

L'analyse du critère de jugement principal a donc montré une différence statistique entre les 3 propositions, témoignant d'une part de l'important recours à l'EDVMI des MG pratiquant l'échographie, mais également d'une sollicitation importante du spécialiste angiologue au décours.

En effet, parmi les 35 MG utilisant leur échographe dans cette situation, 21 (soit 52,5%) demandent un contrôle au spécialiste au décours de leur échographie, alors que 14 (soit 35%) réalisent leur EDVMI sans demander de contrôle angiologique à l'issue.

On notera tout de même que 87,5% des répondants (35 sur un total de 40) déclarent réaliser eux-mêmes une échographie devant une suspicion de TVP. On constate donc que, malgré un engouement envers le doppler veineux, bien souvent les MG ne maîtrisent pas encore pleinement leur outil.

Indirectement, ce recours fréquent à l'angiologue est le reflet de deux problématiques. La première est qu'effectivement les MG ne sont pas (encore) confiants dans leurs EDVMI dans la majorité des cas. La deuxième pose un autre problème de recours aux soins, d'éventuelles « double-cotation » si l'examen est réalisé à nouveau peu de temps ensuite. Comme expliqué précédemment, l'acte d'échographie peut ne pas bénéficier d'une cotation, dans le cadre d'une échoscopie, notamment si le médecin estime que l'examen a été rapide et peu contributif et que le recours à l'angiologue est nécessaire. Cependant, c'est la pratique et la formation continue qui amélioreront la qualité des échographies réalisées et on s'attend logiquement à ce que ce taux de recours au spécialiste diminue dans les années à venir.

La zone d'installation et l'âge des praticiens ne semblent pas influencer sur le recours ou non au spécialiste. Dans les formations, il est à noter que les deux formations les plus complètes (CFFE et DU/DIU) ne sont pas associées non plus à une sollicitation moindre du spécialiste, ni à une moindre réalisation des échographies.

Il n'a non plus été démontré de modification du recours au dosage des D-dimères, que les répondants demandent ou non un doppler auprès du spécialiste.

Il est à noter que, dans les répondants, plus d'un MG sur cinq (22,5%) a des délais habituels de plus de 72 heures pour un doppler veineux en urgence. Au vu de l'évolution de la démographie médicale, il est possible que ce taux augmente dans les années à venir, notamment dans les déserts médicaux.

3) Autres résultats

Une grande majorité des répondants, 86%, ont indiqué réaliser des techniques simplifiées de compression en deux (43%) ou trois points (43%), et ces indications sont effectivement validées dans le cadre de l'urgence en vue d'éliminer une TVP (15,16). La technique exhaustive explorant l'ensemble du réseau veineux profond des membres inférieurs est peu pratiquée par la communauté des généralistes échographistes. Ce résultat n'est pas étonnant, les MG ont une formation évidemment moins complète que les angiologues et n'ont pas pour prétention de réaliser des échographies de référence à l'avenir. Dans le cadre de l'urgence et de l'affirmation ou l'infirmité d'une TVP, la technique simplifiée peut suffire.

L'ensemble des MG échographistes possède une sonde linéaire, utile en pratique courante notamment pour le vasculaire ou l'étude ostéo-tendineuse.

13 répondants (32,5%) ne rédigeaient pas de compte-rendu, cependant, la part d'échoscopie n'a pas été étudiée dans cette thèse. Pour rappel, l'échoscopie est un acte simplifié d'échographie, répondant généralement à une question simple comme un prolongement de l'examen clinique. Cette pratique ne peut pas donner lieu à une cotation et la rédaction d'un compte-rendu n'est pas nécessaire (30).

Enfin, même si une majorité des MG ont déclaré avoir prévenu leur RCP, 15% d'entre eux n'ont pas (encore) fait cette démarche pourtant importante en cas d'éventuel litige.

4) Ouverture

L'engouement de l'échographie en médecine générale est croissant, avec bien souvent des praticiens curieux et intéressés par les nouveaux outils qui s'offrent à eux. L'élargissement intellectuel apporté par sa pratique explique le nombre de nouveaux adeptes.

L'actuel essor de l'échographie pourrait être mis en parallèle avec l'arrivée des électrocardiographes dans les cabinets il y a quelques années : les MG se sont formés initialement, ont investi un nouvel outil et l'ont intégré dans la pratique quotidienne. Même s'ils ne sont pas aussi compétents que les cardiologues dans leur interprétation, cet outil à disposition permet d'éviter le recours trop fréquent au spécialiste, de poser certains diagnostics, d'enrichir sa pratique... Ce que l'échographie utilisée à bon escient et dans des indications validées pourrait apporter également à l'avenir.

D'autres pays comme l'Espagne ou l'Italie ont intégré des formations dans toutes leurs universités à destination des médecins généralistes avec différentes certifications possibles. Aux Etats-Unis également, des accréditations sont possibles pour tous les médecins de famille, dans les 37 universités qui les proposent (4). À chaque fois le but n'est pas d'acquérir les capacités diagnostiques des radiologues mais plutôt des compétences dans des indications ciblées.

Les formations en France sont nombreuses mais disparates : les plus complètes sont indéniablement celles dispensées en Faculté (D.U. ou D.I.U.), avec en Bretagne notamment la Faculté de Brest, probablement rejointe d'ici quelques temps par la Faculté de Rennes. Alors, la Bretagne deviendra-t-elle la région pionnière du point de vue universitaire de l'échographie en médecine générale en France ?

CONCLUSION

L'échographie a un réel intérêt dans la pratique quotidienne du médecin généraliste, sur le plan diagnostique et intellectuel, mais également en vue de l'amélioration de l'offre de soins. De nombreuses indications ont été validées, parmi elles, l'échographie-doppler veineux des membres inférieurs dans le cadre de l'affirmation ou non d'une thrombose veineuse profonde.

Cette étude rétrospective et descriptive réalisée en 2020 auprès des médecins généralistes bretons, a permis de recueillir 52 questionnaires et 40 répondants ont pu être inclus dans l'étude.

Parmi les médecins généralistes bretons pratiquant l'échographie, une faible proportion d'entre eux ne réalise pas d'échographie doppler veineux des membres inférieurs pour les suspicions de phlébite. Bien qu'une majorité des médecins généralistes réalisent l'EDVMI en situation de suspicion de TVP, une majorité significative demande généralement un contrôle angiologique au décours. Cet important recours au spécialiste dans les suites de la réalisation de leurs échographies suggère une confiance finalement assez limitée dans leur outil.

L'intérêt que représente cet outil est important pour les généralistes, la diversité des formations et leur sérieux devraient s'étoffer dans les années à venir pour permettre aux médecins qui l'utilisent d'accroître leur capacité diagnostique en matière de suspicion de TVP des membres inférieurs.

Les échographies réalisées par les médecins généralistes n'ont pas vocation à remplacer celles des radiologues et autres spécialistes, mais plutôt à répondre à une demande de soins d'une population vieillissante, d'une démographie médicale insuffisante à certains endroits et d'éviter ainsi un trop grand recours au spécialiste.

Bien que la représentativité de cette thèse soit satisfaisante, il n'a pas été mis en évidence de corrélation franche entre la pratique ou non de l'EDVMI et la formation initiale, le lieu d'installation, l'âge et la demande éventuelle d'exams complémentaires.

Les médecins généralistes doivent cependant garder à l'esprit les aspects médico-légaux. Comme dans tout acte médical, des règles de bon usage sont à respecter, notamment en vue d'une cotation : la rédaction d'un compte-rendu en bonne et due forme, la justification de formations sérieuses, des sondes adaptées à la zone explorée et des clauses couvrant la pratique de l'échographie dans la responsabilité civile professionnelle.

BIBLIOGRAPHIE

1. Société française de radiologie et d'imagerie médicale, Société française de biophysique et médecine nucléaire (France). Guide du bon usage des examens d'imagerie médicale: recommandations pour les professionnels de santé : transposition de la directive européenne 97-43 Euratom. 2^{ème} édition. Paris : Société française de radiologie; 2013.
2. Perez I. Impact de la pratique échographique en médecine générale sur l'examen clinique du patient [Thèse]. Université d'Aix-Marseille; 2019. 216p.
3. Desnault S. Les actes échographiques réalisés en France par les médecins généralistes [Thèse]. Université d'Aix-Marseille; 2019. 83p.
4. Guias M. Spécificités de la pratique de l'échographie en Médecine Générale. [Thèse]. Université d'Aix-Marseille; 2018. 117p.
5. Gueguen G. La pratique de l'échographie en médecine générale permettrait-elle un moindre recours ou un recours plus adapté aux services d'urgences ? [Thèse]. Université de Rennes; 2013. 53p.
6. Lemanissier M. Validation d'une première liste d'indications d'échographies réalisables par le médecin généraliste. [Thèse]. Université Paul Sabatier - Toulouse; 2013. 103p.
7. Rikley E. , Boillat-Blanco N., Meuwly J-Y., Breuss E., Senn N.. Echographie : un outil utile pour la démarche diagnostique en médecine de famille. Revue Médicale Suisse ; 2017. 13: 990-4.
8. J. Emmerich. Epidémiologie de la thrombose veineuse – Académie nationale de médecine [Internet]. 2003 Disponible sur: <http://www.academie-medecine.fr/epidemiologie-de-la-thrombose-veineuse/>

9. Collège des enseignants de pneumologie. Embolie pulmonaire et thrombose veineuse profonde Prescription et surveillance des antithrombotiques. 7^{ème} édition. Paris : collège des enseignants de pneumologie; 2020.
10. Erdmann A., Alatri A., Engelberger R., Depairon M., Calanca L., Mazzolai L. Quelle prise en charge pour une suspicion de thrombose veineuse profonde des membres inférieurs ? Revue Médicale Suisse ; 2015. 11: 337-341.
11. Sanchez O, Benhamou Y, Bertoletti L, Constant J, Couturaud F, Delluc A, et al. Recommandations de bonne pratique pour la prise en charge de la maladie veineuse thromboembolique chez l'adulte. Version courte. Revue des Maladies Respiratoires. 2019; 36(2):249-83.
12. L. Bressollette, G. Gladu, M. Gras, F.X Himpens, R. Jacquet, G. Mahé, et al. Diagnostic et prise en charge de la thrombose veineuse profonde aigue. Synthèse du comité recommandations de la Société Française de Médecine Vasculaire (SFMV). [Internet]. 2017. Disponible sur: https://www.portailvasculaire.fr/sites/default/files/docs/fiches_rbp_mtev_aigu_e_sc_2017_vd3.pdf
13. Delahaye F. Recommandations de la Société Européenne de Cardiologie sur l'embolie pulmonaire. Réalités cardiologiques; 2020. 357:1;9.
14. Hwang J.; Harbison Kimberly H.; Liteplo A.; Sajed D. Ultrasound for deep vein thrombosis. Emergency medicine practice ; 2011. 13(3):1-27.
15. Bernardi, E., et al., Serial 2-point ultrasonography plus D-dimer vs whole-leg color-coded Doppler ultrasonography for diagnosing suspected symptomatic deep vein thrombosis: a randomized controlled trial. Jama, 2008. 300(14):1653-9.
16. Dehbozorgi A, Damghani F, Mousavi-Roknabadi RS, Sharifi M, Sajjadi SM, Hosseini-Marvast SR. Accuracy of three-point compression ultrasound for the diagnosis of proximal deep-vein thrombosis in emergency department. J Res Med Sci ; 2019 : 24-80.

17. Sluzewski, M., et al., Influence of negative ultrasound findings on the management of in- and outpatients with suspected deep-vein thrombosis. *Eur J Radiol*, 1991. 13(3):174-7.
18. Perrier, A., et al., Non-invasive diagnosis of venous thromboembolism in outpatients. *Lancet*, 1999. 353(9148): p. 190-5. Kraaijenhagen, R.A., et al., Simplification of the diagnostic management of suspected deep vein thrombosis. *Arch Intern Med*, 2002. 162(8): 907-11.
19. Anderson, D.R., et al., Combined use of clinical assessment and d-dimer to improve the management of patients presenting to the emergency department with suspected deep vein thrombosis (the EDITED Study). *J Thromb Haemost*, 2003. 1(4): 645-51.
20. West JR, Shannon AW, Chilstrom ML. What is the accuracy of emergency physician-performed ultrasonography for deep venous thrombosis? *Ann Emerg Med*, 2015; 65(6): 699-701.
21. Schutgens, R.E.G. Combination of a normal D-dimer concentration and a non-high pretest clinical probability score is a safe strategy to exclude deep venous thrombosis. *Circulation*, 2003. 107(4): 593-7.
22. Birdwell, B.G., et al., The clinical validity of normal compression ultrasonography in outpatients suspected of having deep venous thrombosis. *Ann Intern Med*, 1998. 128(1): 1-7.
23. Zuker-Herman R, Ayalon Dangur I, Berant R, Sitt EC, Baskin L, Shaya Y, et al. Comparison between two-point and three-point compression ultrasound for the diagnosis of deep vein thrombosis. *J Thromb Thrombolysis*. janv 2018;45(1):99-105.
24. Quéhé P., Bressollette L. Manuel échographie Doppler vasculaire. Presses universitaire François Rabelais, 2017.
25. Elias A., Barrelier M-T, Beyssier-Weber L., Bravetti D., Emmerich J., Falvo N. et al. Standards de qualité pour la pratique de l'écho-Doppler dans le cadre de la maladie thromboembolique veineuse des membres inférieurs. *La lettre du médecin vasculaire*, 2013. (22) : 24-41.

26. Hazebroucq V. Qui peut donc faire les échographies? [En ligne]. Disponible : <http://mapage.noos.fr/vhazeb/Echographie.htm>
27. Conseil National de l'Ordre des Médecins Article 70 – Omnivalence du diplôme et limites. [Internet]. Disponible sur: <https://www.conseil-national.medecin.fr/code-deontologie/lexercice-profession-art-69-108/1-regles-communes-modes-dexercice-art-69-84-0>
28. Conseil National de l'Ordre des Médecins. Article 11 – Développement professionnel continu. [Internet]. 33. Disponible sur: <https://www.conseil-national.medecin.fr/code-deontologie/devoirs-generaux-medecins-art-2-31/article-11-developpement-professionnel-continu>
29. Conseil National de l'Ordre des Médecins. Article 33 - Diagnostic [Internet]. 33. Disponible sur: <https://www.conseil-national.medecin.fr/article/article-33-diagnostic-257>
30. Many E. Utilisation de l'échographie par les médecins généralistes en France : enquête descriptive. [Thèse]. Université de Bordeaux, 2016. 76p .
31. Salles M. Intérêt de la pratique de l'échographie en soins primaires par le médecin généraliste en France (hors échographie fœtale) [Thèse]. Université Paul Sabatier Toulouse. 2016, 75p.
32. Thibierge M., L Fournier L., Cabanis E., Principes de responsabilité médicale et exercice en imagerie médicale en France. Journal de Radiologie Diagnostique et interventionnelle. 1999. 80(7) : 701.
33. Les études de l'ARS Bretagne N°20. ARS Bretagne. 2018. 3-16.

GLOSSAIRE

CFFE : Centre francophone de formation en échographie

DIU : Diplôme inter-universitaire

DPC : Développement professionnel continu

DU : Diplôme universitaire

EDVMI : Échographie doppler veineux des membres inférieurs

EP : Embolie pulmonaire

MG : Médecin généraliste

MTEV : Maladie thrombo-embolique veineuse

SFMV : Société Française de Médecine Vasculaire

TVP : Thrombose veineuse profonde

OR : Odd-Ratio

ANNEXES

Questionnaire :

I. Et si on parlait de vous?

1) Pratiquez-vous l'échographie de manière régulière?

- Oui
- Non

2) Exercez-vous toujours la médecine générale ou êtes vous échographiste exclusivement?

- J'exerce toujours la médecine générale
- Je suis échographiste exclusivement

3) Quel âge avez-vous?

- 25-39 ans
- 40-54 ans
- plus de 55 ans

4) Quelle est votre formation en échographie?

- DU ou DIU d'échographie
- Centre francophone de formation en échographie (CFFE)
- Formation DPC
- Formation sur internet
- Autre
- Pas de formation en échographie

5) Exercez-vous en zone :

- Rurale
- Semi-rurale
- Urbaine

II. Réalisation de l'échographie doppler et compétences

1) Si vous reprenez une indication d'échographie doppler des membres inférieurs, la réalisez vous?

- Non, j'adresse le plus souvent à l'angiologue.
- Oui je réalise l'échographie (lors de la consultation ou sur une consultation dédiée), AVEC contrôle demandé à un angiologue dans la majorité des cas.
- Oui je réalise l'échographie SANS contrôle angiologique demandé dans la majorité des cas.

2) À l'issue de la réalisation de votre examen doppler, dans la plupart des cas :

- Pas d'autre examen complémentaire (peu de doute sur la présence ou non d'une thrombose veineuse).
- Dosage sanguin de D-dimères.
- Nouvelle échographie par vos soins quelques jours plus tard.

3) En cas d'indication de doppler en urgence, quels sont les délais habituels proposés par vos angiologues locaux?

- Moins de 72 heures
- Entre 3 jours et 2 semaines
- Plus de deux semaines

III. Standards exigibles pour la cotation d'une échographie

1) Quelle technique utilisez-vous pour la réalisation d'une échographie veineuse des membres inférieurs :

- La technique de compression en 2 points modifiée (veines fémorale commune et poplitée).
- La technique de compression en 3 points (2 veines précédentes ainsi que la grande saphène).
- Technique exhaustive des veines iliaques aux veines surales.

2) Utilisez-vous pour cet examen une sonde linéaire sur un appareil de moins de 7 ans?

- Oui
- Non

3) Un compte-rendu est-il rédigé systématiquement ?

- Oui
- Non

4) Avez-vous prévenu votre Responsabilité Civile Professionnelle que vous pratiquez de l'échographie ?

- Oui
- Non

MARLIÈRE Bastien - Prise en charge par les médecins généralistes bretons pratiquant l'échographie des suspicions de thrombose veineuse profonde des membres inférieurs

44 feuilles, Thèse : Médecine; Rennes 1; 2021 ; N° .

Résumé :

Introduction : Les médecins généralistes Français portent un intérêt croissant à un outil pour le moment assez peu présent dans les cabinets : l'échographie. Cette étude a eu pour objet d'évaluer chez les médecins généralistes bretons qui pratiquent l'échographie, la confiance qu'ils placent au doppler veineux des membres inférieurs, s'ils le réalisent en cas de suspicion de thrombose veineuse profonde.

Méthode : Un questionnaire en ligne a été envoyé par l'intermédiaire des 4 conseils départementaux bretons de l'ordre des médecins, ainsi qu'aux diplômés du DU d'échographie de la Faculté de Brest. Les critères d'inclusion étaient d'être médecin généraliste breton et de pratiquer régulièrement mais non exclusivement l'échographie.

Résultats : 52 réponses complètes ont été recueillies, 40 ont pu être incluses. 21 médecins réalisent habituellement l'échographie doppler des membres inférieurs mais adressent ensuite la plupart du temps à l'angiologue, 14 la réalisent sans contrôle demandé au spécialiste et enfin, 5 ne réalisent pas ce type d'échographie. Le test de Khi2 montre une différence statistiquement significative ($p=0,04$) ; par ailleurs, il n'a pas été mis en évidence de corrélation franche entre un recours éventuel au spécialiste et les données sociodémographiques ainsi que la formation initiale en échographie des participants. Le recours aux examens complémentaires ne semble pas non plus être modifié dans l'un des trois groupes.

Conclusion : Cet important recours au spécialiste est un reflet du manque de confiance des médecins généralistes dans leurs échographies. La formation et la pratique devraient solutionner cela à l'avenir, on ne peut qu'encourager les médecins généralistes à persévérer pour mieux se former, dont la Bretagne pourrait devenir un centre de formation privilégié en France.

Rubrique de classement : Épidémiologie descriptive.

Mots Clés :

Échographie

Médecine Générale – Médecin généraliste

Thrombose veineuse profonde - phlébite

Mots-clés anglais MeSH :

Ultrasound

General practitioner – General medicine

Deep vein thrombosis - phlebitis

JURY :

Président : Professeur MAHÉ Guillaume

Assesseurs : Docteur ROTH Gwenaël [directeur de thèse]

Professeur MYHIÉ Didier

Docteur CHAPRON Anthony