



HAL
open science

Étude de la vascularisation ovarienne après traitement cœlioscopique des kystes ovariens, grâce à l'injection de vert d'indocyanine. Étude diagnostique de faisabilité

Alexandre Julien

► To cite this version:

Alexandre Julien. Étude de la vascularisation ovarienne après traitement cœlioscopique des kystes ovariens, grâce à l'injection de vert d'indocyanine. Étude diagnostique de faisabilité. Médecine humaine et pathologie. 2021. dumas-03544265

HAL Id: dumas-03544265

<https://dumas.ccsd.cnrs.fr/dumas-03544265>

Submitted on 26 Jan 2022

HAL is a multi-disciplinary open access archive for the deposit and dissemination of scientific research documents, whether they are published or not. The documents may come from teaching and research institutions in France or abroad, or from public or private research centers.

L'archive ouverte pluridisciplinaire **HAL**, est destinée au dépôt et à la diffusion de documents scientifiques de niveau recherche, publiés ou non, émanant des établissements d'enseignement et de recherche français ou étrangers, des laboratoires publics ou privés.

UNIVERSITÉ CLERMONT AUVERGNE
UFR DE MÉDECINE ET DES PROFESSIONS PARAMÉDICALES

THÈSE D'EXERCICE

pour le

DIPLOME D'ÉTAT DE DOCTEUR EN MÉDECINE

par

JULIEN, Alexandre Louis Marie

Présentée et soutenue publiquement le Vendredi 15 Octobre 2021

**Étude de la vascularisation ovarienne après traitement coelioscopique
des KYStes ovariens, grâce à l'injection de vert d'INDOCYANINE.**

Étude diagnostique de faisabilité.

Directrice de thèse : Madame GREMEAU Anne-Sophie, Docteur, CHU Clermont-Ferrand
(Gynécologie, Médecine de la Reproduction)

Président du jury : Monsieur CANIS Michel, Professeur Universitaire, UFR de Médecine et des
Professions paramédicales de Clermont-Ferrand (Gynécologie)

Membres du jury : Monsieur BOURDEL Nicolas, Professeur Universitaire, UFR de Médecine
et des professions paramédicales de Clermont-Ferrand (Gynécologie)

Madame BRUGNON Florence, Professeur Universitaire, UFR de Médecine et des professions
paramédicales de Clermont-Ferrand (Biologie de la Reproduction)

Madame CHAUVET Pauline, Docteur, CHU Estaing Clermont-Ferrand (Gynécologie)

UNIVERSITÉ CLERMONT AUVERGNE
UFR DE MÉDECINE ET DES PROFESSIONS PARAMÉDICALES

THÈSE D'EXERCICE
pour le
DIPLOME D'ÉTAT DE DOCTEUR EN MÉDECINE

par

JULIEN, Alexandre Louis Marie

Présentée et soutenue publiquement le Vendredi 15 Octobre 2021

**Étude de la vascularisation ovarienne après traitement coelioscopique
des KYStes ovariens, grâce à l'injection de vert d'INDOCYANINE.
Étude diagnostique de faisabilité.**

Directrice de thèse : Madame GREMEAU Anne-Sophie, Docteur, CHU Clermont-Ferrand
(Gynécologie, Médecine de la Reproduction)

Président du jury : Monsieur CANIS Michel, Professeur Universitaire, UFR de Médecine et des
Professions paramédicales de Clermont-Ferrand (Gynécologie)

Membres du jury : Monsieur BOURDEL Nicolas, Professeur Universitaire, UFR de Médecine
et des professions paramédicales de Clermont-Ferrand (Gynécologie)

Madame BRUGNON Florence, Professeur Universitaire, UFR de Médecine et des professions
paramédicales de Clermont-Ferrand (Biologie de la Reproduction)

Madame CHAUVET Pauline, Docteur, CHU Estaing Clermont-Ferrand (Gynécologie)



UNIVERSITE CLERMONT AUVERGNE

PRESIDENTS HONORAIRES
UNIVERSITE D'AUVERGNE

: **JOYON** Louis
: **DOLY** Michel
: **TURPIN** Dominique
: **VEYRE** Annie
: **DULBECCO** Philippe
: **ESCHALIER** Alain

PRESIDENTS HONORAIRES
UNIVERSITE BLAISE PASCAL

: **CABANES** Pierre
: **FONTAINE** Jacques
: **BOUTIN** Christian
: **MONTEIL** Jean-Marc
: **ODOUARD** Albert
: **LAVIGNOTTE** Nadine

PRESIDENT DE L'UNIVERSITE et
PRESIDENT DU CONSEIL ACADEMIQUE PLENIER
PRESIDENT DU CONSEIL ACADEMIQUE RESTREINT
VICE-PRESIDENT DU CONSEIL D'ADMINISTRATION
VICE-PRESIDENT DE LA COMMISSION DE LA RECHERCHE
VICE PRESIDENTE DE LA COMMISSION DE LA
FORMATION ET DE LA VIE UNIVERSITAIRE
DIRECTEUR GENERAL DES SERVICES

: **BERNARD** Mathias
: **DEQUIEDT** Vianney
: **FOGLI** Anne
: **HENRARD** Pierre

: **PEYRARD** Françoise
: **PAQUIS** François



UFR DE MEDECINE ET DES PROFESSIONS PARAMEDICALES

DOYENS HONORAIRES

: **DETEIX** Patrice
: **CHAZAL** Jean

DOYEN
RESPONSABLE ADMINISTRATIVE

: **CLAVELOU** Pierre
: **ROBERT** Gaëlle

LISTE DU PERSONNEL ENSEIGNANT

PROFESSEURS HONORAIRES :

MM. BACIN Franck - BEGUE René-Jean - BEYTOUT Jean - BOMMELAER Gilles - BOUCHER Daniel - BUSSIÈRE Jean-Louis - CANO Noël - CASSAGNES Jean - CATILINA Pierre - CHABANNES Jacques - CHAZAL Jean - CHIPPONI Jacques - CHOLLET Philippe - CITRON Bernard - COUDERT Jean - DASTUGUE Bernard - DAUPLAT Jacques - DECHELOTTE Pierre - DEMEOCQ François - DE RIBEROLLES Charles - DETEIX Patrice - ESCANDE Georges - Mme FONCK Yvette - MM. GENTOU Claude - Mme GLANDDIER Phyllis - MM. IRTHUM Bernard - JACQUETIN Bernard - Mme LAVARENNE Jeanine - MM. LAVERAN Henri - LESOURD Bruno - LEVAI Jean-Paul - MAGE Gérard - MARCHEIX Jean-Claude - MICHEL Jean-Luc - MONDIE Jean-Michel - PHILIPPE Pierre - PLAGNE Robert - PLANCHE Roger - PONSONNAILLE Jean - REY Michel - Mme RIGAL Danièle - MM. ROZAN Raymond - SCHOEFFLER Pierre - SIROT Jacques - RIBAL Jean-Pierre - SOUTEYRAND Pierre - TANGUY Alain - TERVER Sylvain - THIEBLOT Philippe - TOURNILHAC Michel - VANNEUVILLE Guy - VIALLET Jean-François - Mlle VEYRE Annie

PROFESSEURS EMERITES :

MM. AUMAITRE Olivier - BOITEUX Jean-Paul - CHAMOIX Alain - DUBRAY Claude - ESCHALIER Alain - KEMENY Jean-Louis - LABBE André - Mme LAFEUILLE Hélène - MM. LEMERY Didier - LUSSON Jean-René

PROFESSEURS DES UNIVERSITES-PRATICIENS HOSPITALIERS

CLASSE EXCEPTIONNELLE

M. VAGO Philippe	Histologie-Embryologie Cytogénétique
M. AVAN Paul	Biophysique et Traitement de l'Image
M. DURIF Franck	Neurologie
M. BOIRE Jean-Yves	Biostatistiques, Informatique Médicale et Technologies de Communication
M. BOYER Louis	Radiologie et Imagerie Médicale option Clinique
M. POULY Jean-Luc	Gynécologie et Obstétrique
M. CANIS Michel	Gynécologie-Obstétrique
Mme PENAULT-LLORCA Frédérique	Anatomie et Cytologie Pathologiques
M. BAZIN Jean-Etienne	Anesthésiologie et Réanimation Chirurgicale
M. BIGNON Yves Jean	Cancérologie option Biologique
M. BOIRIE Yves	Nutrition Humaine
M. CLAVELOU Pierre	Neurologie
M. GILAIN Laurent	O.R.L.
M. LEMAIRE Jean-Jacques	Neurochirurgie
M. CAMILLERI Lionel	Chirurgie Thoracique et Cardio-Vasculaire
M. DAPOIGNY Michel	Gastro-Entérologie
M. LLORCA Pierre-Michel	Psychiatrie d'Adultes

M.	PEZET Denis	Chirurgie Digestive
M.	SOUWEINE Bertrand	Réanimation Médicale
M.	BOISGARD Stéphane	Chirurgie Orthopédique et Traumatologie
Mme	DUCLOS Martine	Physiologie
M.	SCHMIDT Jeannot	Thérapeutique
M.	BERGER Marc	Hématologie
M.	GARCIER Jean-Marc	Anatomie-Radiologie et Imagerie Médicale
M.	ROSSET Eugénio	Chirurgie Vasculaire
M.	SOUBRIER Martin	Rhumatologie
M.	ABERGEL Armando	Hépatologie
Mlle	BARTHELEMY Isabelle	Chirurgie Maxillo-Faciale
M.	RUIVARD Marc	Médecine Interne

1ère CLASSE

M.	CAILLAUD Denis	Pneumo-phtisiologie
M.	VERRELLE Pierre	Radiothérapie option Clinique
M.	D'INCAN Michel	Dermatologie -Vénérologie
Mme	JALENQUES Isabelle	Psychiatrie d'Adultes
M.	GERBAUD Laurent	Epidémiologie, Economie de la Santé et Prévention
M.	SOUBRIER Martin	Rhumatologie
M.	TAUVERON Igor	Endocrinologie et Maladies Métaboliques
M.	MOM Thierry	Oto-Rhino-Laryngologie
M.	RICHARD Ruddy	Physiologie
M.	SAPIN-DEFOUR Vincent	Biochimie et Biologie Moléculaire
M.	BAY Jacques-Olivier	Cancérologie
M.	BERGER Marc	Hématologie
M.	COUDEYRE Emmanuel	Médecine Physique et de Réadaptation
Mme	GODFRAND Catherine	Anatomie et Cytologie Pathologiques
M.	LAURICHESSE Henri	Maladies Infectieuses et Tropicales
M.	TOURNILHAC Olivier	Hématologie
M.	CHIAMBARETTA Frédéric	Ophthalmologie
M.	FILAIRE Marc	Anatomie – Chirurgie Thoracique et Cardio-Vasculaire
M.	GALLOT Denis	Gynécologie-Obstétrique
M.	GUY Laurent	Urologie
M.	TRAORE Ousmane	Hygiène Hospitalière
M.	ANDRE Marc	Médecine Interne
M.	BONNET Richard	Bactériologie, Virologie
M.	CACHIN Florent	Biophysique et Médecine Nucléaire
M.	COSTES Frédéric	Physiologie
M.	FUTIER Emmanuel	Anesthésiologie-Réanimation
Mme	HENG Anne-Elisabeth	Néphrologie
M.	MOTREFF Pascal	Cardiologie
Mme	PICKERING Gisèle	Pharmacologie Clinique
M.	RABISCHONG Benoît	Gynécologie Obstétrique
M.	CHABROT Pascal	Radiologie et Imagerie Médicale
M.	DESCHAMPS Stéphane	Chirurgie Orthopédique et Traumatologie
Mme	HENQUELL Cécile	Bactériologie Virologie
M.	POMEL Christophe	Cancérologie – Chirurgie Générale

2ème CLASSE

Mme CREVEAUX Isabelle	Biochimie et Biologie Moléculaire
M. FAICT Thierry	Médecine Légale et Droit de la Santé
Mme KANOLD LASTAWIECKA Justyna	Pédiatrie
M. TCHIRKOV Andréï	Cytologie et Histologie
M. CORNELIS François	Génétique
M. LESENS Olivier	Maladies Infectieuses et Tropicales
M. AUTHIER Nicolas	Pharmacologie Médicale
M. BROUSSE Georges	Psychiatrie Adultes/Addictologie
M. BUC Emmanuel	Chirurgie Digestive
M. LAUTRETTE Alexandre	Néphrologie Réanimation Médicale
Mme BRUGNON Florence	Biologie et Médecine du Développement et de la Reproduction
M. ESCHALIER Romain	Cardiologie
M. MERLIN Etienne	Pédiatrie
Mme TOURNADRE Anne	Rhumatologie
M. DURANDO Xavier	Cancérologie
M. DUTHEIL Frédéric	Médecine et Santé au Travail
Mme FANTINI Maria Livia	Neurologie
M. SAKKA Laurent	Anatomie – Neurochirurgie
M. BOURDEL Nicolas	Gynécologie-Obstétrique
M. GUIEZE Romain	Hématologie
M. POINCLOUX Laurent	Gastroentérologie
M. SOUTEYRAND Géraud	Cardiologie
M. EVRARD Bertrand	Immunologie
M. POIRIER Philippe	Parasitologie et Mycologie
Mme PHAM DANG Nathalie	Chirurgie Maxillo-Faciale et Stomatologie
Mme SARRET Catherine	Pédiatrie

PROFESSEURS DES UNIVERSITES DE MEDECINE GENERALE

1ère CLASSE

M. CLEMENT Gilles	Médecine Générale
M. VORILHON Philippe	Médecine Générale

PROFESSEURS DES UNIVERSITES

2ème CLASSE

Mme MALPUECH-BRUGERE Corinne	Nutrition Humaine
------------------------------	-------------------

PROFESSEURS ASSOCIES DES UNIVERSITES

Mme BOTTET-MAULOUBIER Anne	Médecine Générale
M. CAMBON Benoît	Médecine Générale
M. TANGUY Gilles	Médecine Générale

MAITRES DE CONFERENCES DES UNIVERSITES - PRATICIENS HOSPITALIERS

HORS CLASSE

Mme CHAMBON Martine	Bactériologie Virologie
Mme BOUTELOUP Corinne	Nutrition
Mme FOGLI Anne	Biochimie Biologie Moléculaire
Mle GOUAS Laetitia	Cytologie et Histologie, Cytogénétique

1ère CLASSE

M. MORVAN Daniel	Biophysique et Traitement de l'Image
Mle GOUMY Carole	Cytologie et Histologie, Cytogénétique
M. MARCEAU Geoffroy	Biochimie Biologie Moléculaire
Mme MINET-QUINARD Régine	Biochimie Biologie Moléculaire
M. ROBIN Frédéric	Bactériologie
Mle VERONESE Lauren	Cytologie et Histologie, Cytogénétique
M. DELMAS Julien	Bactériologie
Mle MIRAND Andrey	Bactériologie Virologie
M. OUCHCHANE Lemlih	Biostatistiques, Informatique Médicale et Technologies de Communication
M. LIBERT Frédéric	Pharmacologie Médicale
Mle COSTE Karen	Pédiatrie
Mle AUMERAN Claire	Hygiène Hospitalière
Mme CASSAGNES Lucie	Radiologie et Imagerie Médicale
M. LEBRETON Aurélien	Hématologie
M. BUISSON Anthony	Gastroentérologie
M. BOUVIER Damien	Biochimie et Biologie Moléculaire
M. MAQDASY Salwan	Endocrinologie, Diabète et Maladies Métaboliques
Mme NOURRISSON Céline	Parasitologie - Mycologie
Mme PONS Hanaë	Biologie et Médecine du Développement et de la Reproduction

2ème CLASSE

M. JABAUDON-GANDET Matthieu	Anesthésiologie – Réanimation Chirurgicale
M. COLL Guillaume	Neurochirurgie
M. GODET Thomas	Anesthésiologie – Réanimation et Médecine Péri-Opératoire
M. LACHAL Jonathan	Pédopsychiatrie
M. MOUSTAFA Farès	Médecine d’Urgence

**MAITRES DE CONFERENCES DES UNIVERSITES DE MEDECINE
GENERALE**

1ère CLASSE

Mme VAILLANT-ROUSSEL Hélène	Médecine Générale
-----------------------------	-------------------

2ème CLASSE

Mme LAPORTE Catherine	Médecine Générale
-----------------------	-------------------

MAITRES DE CONFERENCES DES UNIVERSITES

HORS CLASSE

M. BLANCHON Loïc	Biochimie Biologie Moléculaire
M. MARCHAND Fabien	Pharmacologie Médicale
Mme VAURS-BARRIERE Catherine	Biochimie Biologie Moléculaire

CLASSE NORMALE

M. BAILLY Jean-Luc	Bactériologie Virologie
Mle AUBEL Corinne	Oncologie Moléculaire
Mle GUILLET Christelle	Nutrition Humaine
M. BIDET Yannick	Oncogénétique
M. MARCHAND Fabien	Pharmacologie Médicale
M. DALMASSO Guillaume	Bactériologie
M. PIZON Frank	Santé Publique
M. SOLER Cédric	Biochimie Biologie Moléculaire
M. GIRAUDET Fabrice	Biophysique et Traitement de l’Image
M. LOLIGNIER Stéphane	Neurosciences – Neuropharmacologie

Mme MARTEIL Gaëlle
M. PINEL Alexandre

Biologie de la Reproduction
Nutrition Humaine

MAITRES DE CONFERENCES ASSOCIES DES UNIVERSITES

M. BERNARD Pierre
Mme ESCHALIER Bénédicte
Mme RICHARD Amélie
M. TESSIERES Amélie
Mme ROUGE Laure

Médecine Générale
Médecine Générale
Médecine Générale
Médecine Générale
Médecine Générale

REMERCIEMENTS

À Mon Président du Jury, Monsieur le Professeur Michel CANIS

Cher Maître, Vous me faites l'honneur de présider ce jury de thèse. Merci pour tout votre enseignement, votre pédagogie, votre sagesse, vos conseils avisés et votre calme olympien. J'espère pouvoir encore apprendre beaucoup à vos côtés durant les prochaines années. Soyez assuré de ma reconnaissance et de mon plus profond respect.

À Ma Directrice de Thèse, Madame le Docteur Anne-Sophie GREMEAU

Merci de m'avoir proposé ce travail de recherche et de m'avoir fait confiance pour essayer de le mener à bien. Merci de m'avoir accompagné dans de nombreux projets ! Je te remercie pour ta disponibilité permanente, ton optimisme et ta franchise à toute épreuve. J'ai vraiment apprécié travailler avec toi, qui plus est ces 6 derniers mois, j'espère qu'ils en appelleront encore bien d'autres.

À Monsieur le Professeur Nicolas BOURDEL

Vous me faites l'honneur de juger ce travail et je vous en remercie. Vous m'avez inculqué la rigueur et l'exigence qu'impose la chirurgie. Mon apprentissage à vos côtés n'en a été que bénéfique et j'espère que je pourrai continuer à apprendre à vos côtés. Qu'il me soit permis de vous présenter, à travers ce travail, le témoignage de mon grand respect.

À Madame le Professeur Florence BRUGNON

Votre présence au sein de ce jury constitue pour moi un très grand honneur. Il n'est plus à prouver que les biologistes et les gynécologues travaillent en symbiose dans les services d'AMP au quotidien ! Veuillez trouver ici, chère Professeur, le témoignage de ma grande estime et de mon admiration.

À Madame le Docteur Pauline CHAUVET

Merci d'avoir accepté de prendre part à ce jury de thèse. Il est souvent admis que le 5^{ème} membre du jury est celui du cœur, en l'occurrence c'est aussi le FFDT dans ce cas ! Intérim assuré avec brio ! Ce sont ta gentillesse, ta bienveillance et tes qualités humaines qui te caractérisent. Merci de m'avoir pris sous ton aile alors que je n'étais qu'un néo-interne et pour m'avoir fait grandir jusqu'à ce jour. Je n'oublie pas que je te dois un coup à boire !

Table des matières

1. INTRODUCTION	14
2. MATÉRIELS & MÉTHODES	18
2.1. RATIONNEL DE L'ÉTUDE & JUSTIFICATION SCIENTIFIQUE.....	18
2.1.1 <i>Dernier état des connaissances scientifiques</i>	18
2.1.2 <i>Hypothèse</i>	21
2.1.3 <i>Bénéfices & Risques</i>	21
2.2. OBJECTIFS DE L'ÉTUDE.....	22
2.2.1 <i>Objectif principal</i>	22
2.2.1 <i>Objectifs secondaires</i>	22
2.3. DESCRIPTION DE L'ÉTUDE.....	23
2.4. POPULATION ETUDIÉE.....	23
2.4.1 <i>Critères d'inclusion</i>	23
2.4.2 <i>Critères de non-inclusion</i>	23
2.4.3 <i>Arrêt prématuré</i>	23
2.5. METHODOLOGIE DE L'ÉTUDE.....	24
2.5.1 <i>Critère d'évaluation principal</i>	24
2.5.2 <i>Critères d'évaluation secondaires</i>	24
2.6. RÉALISATION PRATIQUE DU PROTOCOLE.....	25
2.7. CONSIDÉRATIONS ÉTHIQUES.....	26
2.8. CONSIDÉRATIONS STATISTIQUES.....	28
2.9. FINANCEMENT.....	30
3. RÉSULTATS	31
3.1. DONNÉES RECUEILLIES.....	31
3.2. CONSIDÉRATIONS STATISTIQUES.....	32
3.2.1 <i>Analyse préopératoire</i>	32
3.2.2 <i>Analyse opératoire (J0)</i>	34
3.2.3 <i>Analyse post-opératoire et suivi longitudinal de cohorte</i>	37

4.	DISCUSSION	42
4.1.	TOUR D’HORIZON DE LA LITTÉRATURE & PERSPECTIVES	42
4.2.	EN PRATIQUE	49
4.3.	FORCES DE NOTRE ETUDE	50
4.4.	LIMITES ET BIAIS DE NOTRE ETUDE	50
5.	CONCLUSION.....	52
6.	RÉFÉRENCES BIBLIOGRAPHIQUES	53
7.	ANNEXES.....	59

LISTE DES TABLEAUX ET FIGURES

Tableau I : Diagramme de flux de l'analyse intermédiaire (n=30 patientes)

Tableau II : Caractéristiques initiales de la population étudiée à l'analyse intermédiaire

Tableau III : Comparaison et concordance de la double évaluation de la fluorescence selon l'échelle de Likert

Tableau IV : Valeurs brutes de fluorescence obtenues à l'aide du logiciel METAMORPH pour les 30 premières patientes

Tableau V : AMH (en ng/mL) et CFA à M0 et M+6 (n=14) et comparaison des moyennes (+/- écart type)

Tableau VI : Comparaison des moyennes des AMH (en ng/mL) et CFA à M0 et M+6 pour les kystes endométriosiques (n=7)

Tableau VI bis : Comparaison des moyennes des AMH (en ng/mL) et CFA à M0 et M+6 pour les autres kystes organiques (n=7)

Tableau VII : Classification échographique selon le groupe IOTA (*Annexe I*)

Tableau VIII : Signes échographiques élémentaires en faveur de la malignité et bénignité selon le groupe IOTA et les combinaisons permettant de qualifier les lésions annexielles échographiques (*Annexe II*)

Tableau IX : Fiabilité inter examinateur : coefficient Kappa (*Annexe IV*)

Figure 1 : Échelle de Likert

Figure 2 : Exemple d'utilisation du logiciel METAMORPH

Figure 3 : Récapitulatif du protocole de recherche en pratique

Figure 4 : Graphique en barres de l'évolution de l'AMH en préopératoire et à M+6 pour les 14 patientes

Figure 5 : Graphique en barres de l'évolution du CFA en préopératoire et à M+6 pour les 14 patientes

LISTE DES ABRÉVIATIONS

ANSM : Agence Nationale de Sécurité du Médicament

AMH : Hormone Anti Müllerienne

AMM : Autorisation de Mise sur le Marché

AMP : Aide Médicale à la Procréation

ATCD : Antécédents

BHCG : Gonadotrophine Chorionique Humaine

CFA : Compte des Follicules Antraux

CHU : Centre Hospitalier Universitaire

CICS : Centre d’Imagerie Cellulaire Santé

CNGOF : Collège National des Gynécologues Obstétriciens Français

CPP : Comité de Protection des Personnes

CR : Compte Rendu

DRCI : Direction de la Recherche Clinique et de l’Innovation

ESHRE : Société Européenne de Reproduction Humaine et d’Embryologie

FIV : Fécondation In Vitro

ICG : Vert d’Indocyanine (*Indocyanin Green*)

IMC : Indice de Masse Corporelle

IOTA : Groupe d’Analyse International des Tumeurs Ovariennes (*International Ovarian Tumor Analysis Group*)

IRM : Imagerie par Résonance Magnétique

KIP : Kystectomie Intra-Péritonéale

OMS : Organisation Mondiale de la Santé

PF : Préservation de la Fertilité

RO : Réserve Ovarienne

1. INTRODUCTION

Les kystes ovariens organiques bénins se caractérisent par différentes pathologies incluant principalement chez l'adulte de plus de 18 ans : les kystes dermoïdes, les kystes séreux et mucineux et les endométriomes. Leur diagnostic se fait principalement par leur persistance dans le temps et l'échographie. En effet, de nombreux kystes sont d'origine fonctionnelle, non organique, et finiront par disparaître d'eux même, sans nécessité de prise en charge chirurgicale sauf en cas de complication (syndrome douloureux pelvien sur rupture ou torsion). Le diagnostic des kystes organiques se fait donc sur l'échographie (1) avec des critères validés (IOTA - *Annexe I et II*) et sur l'IRM pelvienne en cas de doute avec une pathologie maligne ou borderline ; le diagnostic définitif sera anatomopathologique.

La pathologie d'endométriose est une pathologie bénigne qui se caractérise par la présence de tissu endométrial en dehors de la cavité utérine. Cette pathologie touche 3 à 10% des patientes en âge de procréer. Elle peut être superficielle, ovarienne ou sous péritonéale profonde. Une atteinte ovarienne est présente dans 5 à 12% des cas (2) et est connue pour altérer la fonction de reproduction (3–5). On parle alors d'endométriomes. Lorsqu'il existe une atteinte ovarienne et que la patiente est symptomatique (douleurs pelviennes, infertilité) le traitement est chirurgical, et consiste à réaliser une exérèse du kyste endométriosique et permet d'augmenter ainsi le taux de grossesse spontanée (6).

Leur traitement chez la femme en âge de procréer est conservateur, il s'agit d'enlever le kyste (kystectomie) et de préserver l'ovaire afin de maintenir sa fonction de reproduction et sa fonction endocrinienne (7). La kystectomie est une technique validée en plusieurs étapes (8). Pour la majorité des kystes organiques, la kystectomie ne semble pas altérer la fertilité ultérieure. En effet, ces kystes sont contenus au sein de l'ovaire et une grande partie est en

contact avec la médullaire de l'organe qui ne contient pas les follicules primaires ou primordiaux indispensables à la fonction de reproduction. Concernant spécifiquement les endométriomes, les données sont contradictoires. En effet, les endométriomes sont des kystes d'inclusion (9) dont toute la paroi du kyste est en contact avec le cortex ovarien contenant les follicules. L'atteinte de ce cortex lors d'une chirurgie trop invasive peut, selon certains auteurs, altérer la réserve ovarienne, l'ovulation, et la capacité des femmes à se reproduire (3,4,10). De plus, il existe deux marqueurs de réserve ovarienne validés qui sont l'AMH (AntiMüllerian Hormone)(11) et le CFA (Compte des Follicules Antraux) à l'échographie (12). Des techniques chirurgicales respectant la fertilité ont donc été développées pour la prise en charge de ces kystes (10).

Trois techniques de destruction des kystes peuvent être utilisées par voie coelioscopique :

- KIP (Kystectomie Intra Péritonéale) : excision de la paroi du kyste (fermé ou ouvert) à l'aide de tractions divergentes à la pince GRIP, sans utiliser d'énergie bipolaire, très agressive pour les follicules adjacents. Cette technique reste la technique de référence en cas de kystes organiques et également d'endométriomes selon la méta-analyse de Hart (13).

- Traitement de la paroi du kyste à l'énergie PLASMA (Plasmajet®) : il s'agit d'une technique ablatrice permettant de détruire la paroi du kyste à l'aide d'énergie plasma dont l'intérêt est de ne pas altérer le cortex sous-jacent en raison d'une pénétration très faible. Cette technique est principalement utilisée en cas de volumineux endométriomes ou de récurrence (14).

- Traitement en 3 temps associant les techniques d'excision et les techniques ablatrices : cœlioscopie diagnostique et drainage, traitement médical par analogues suivi d'une deuxième cœlioscopie d'exérèse. Les indications théoriques de cette dernière technique sont les lésions multifocales, ou de grande taille (15).

Le Vert d'Indocyanine (ICG) est un colorant fluorescent dont les indications diagnostiques initiales sont l'étude des vascularisations rétiniennes et choroïdiennes en chirurgie ophtalmologique, l'étude du débit cardiaque et de la fonction hépatique (site Vidal - site HAS - *Annexe III*). Grâce à sa forte liaison aux protéines plasmatiques, il reste confiné dans le secteur vasculaire et permet, grâce à une lumière infrarouge, de visualiser la vascularisation par fluorescence. Durant les dernières années, son utilisation en chirurgie s'est élargie, notamment en chirurgie oncologique, pour la technique du ganglion sentinelle dans les cancers du sein, les mélanomes ou les cancers pelviens et en chirurgie hépato-biliaire (16). Plusieurs études récentes ont utilisé le vert d'Indocyanine pour estimer la vascularisation des zones de résection colorectales en chirurgie digestive, afin de vérifier, en peropératoire, si la zone réséquée est bien vascularisée (17). Bien qu'il n'existe encore pas d'étude randomisée, l'utilisation du vert d'Indocyanine en chirurgie paraît être une technique sûre, simple d'utilisation et prometteuse.

Le vert d'Indocyanine a donc fait ses preuves dans de nombreuses spécialités chirurgicales mais, à ce jour, aucune étude n'a évalué la vascularisation ovarienne post-kystectomie à l'aide du vert d'Indocyanine. Une bonne coloration au vert d'Indocyanine au sein de la loge ovarienne post-traitement du kyste, pourrait être liée à une préservation correcte de la réserve ovarienne (actuellement évaluée par le CFA et l'AMH) et donc de la fertilité des patientes. Cette évaluation per-chirurgicale pourrait avoir un intérêt diagnostique précoce et ainsi permettre d'orienter ces femmes vers une nécessité d'assistance médicale à la procréation plus rapidement ou de les rassurer quant à leur fertilité future. De même, pour des patientes sans désir de grossesse immédiat, cette évaluation pourrait les rassurer quant à leur fertilité future ou permettre de les orienter vers une préservation de leur fertilité en cas d'altération de leur réserve ovarienne, comme décrit dans les lois de bioéthique de 2004 : « Toute personne exposée à une prise en charge médicale qui risque d'altérer sa fonction de reproduction peut bénéficier d'une préservation de gamètes et de tissus germinaux ». Enfin, cette évaluation

immédiate permettrait d'éviter un surcoût pour la patiente liée aux dosages biologiques répétitifs d'AMH en post-opératoire, actuellement non remboursés par la sécurité sociale.

2. MATÉRIELS & MÉTHODES

2.1. Rationnel de l'étude & Justification scientifique

2.1.1 *Dernier état des connaissances scientifiques*

Le vert d'Indocyanine est une molécule chargée négativement, hydrosoluble, mais relativement hydrophobe. En se liant rapidement et fortement aux protéines plasmatiques, il reste confiné dans le compartiment vasculaire et grâce à ses propriétés de traceur, illuminé par une source laser infrarouge, il émet une lumière fluorescente. Sa demi-vie après injection est de 150 à 180 secondes. Il est excrété rapidement et totalement par voie hépatobiliaire, capté en totalité par les hépatocytes (pas de cycle entéro hépatique). Sa tolérance est très bonne, en effet le risque d'allergie est estimé à 1/10000 (16). La dose utilisée en pratique est de 0,1 à 0,5 mg/kg, car au-dessus de cette dose, les réactions allergiques sont plus fréquentes (18). Il est utilisé comme un colorant fluorescent en pratique courante depuis plusieurs années, à usage diagnostique uniquement. Lorsqu'il est injecté par voie intraveineuse, il permet, grâce à un système de caméra avec une source de laser infrarouge, en quelques secondes, de mettre en évidence par fluorescence les vascularisations sanguine et lymphatique.

Initialement, ses indications étaient limitées à l'étude de la vascularisation rétinienne et choroïdienne en ophtalmologie (angiographies au vert d'Indocyanine), l'étude du débit cardiaque et de la fonction hépatique. Aujourd'hui, le développement de nouveaux systèmes d'imagerie à émission infrarouge a permis d'élargir son utilisation à plusieurs spécialités chirurgicales. En chirurgie oncologique, il est utilisé pour la détection des ganglions sentinelles axillaires dans les cancers du sein, les mélanomes, les ganglions sentinelles des cancers colorectaux ou gastriques, les ganglions sentinelles des cancers de l'endomètre et du col (19). Nous l'utilisons en pratique courante dans notre service pour la détection des ganglions sentinelles pelviens dans les cancers de l'endomètre (20). Il est également utilisé pour le marquage tumoral en chirurgie hépatique (cholangiocarcinomes, carcinome hépatocellulaire ou métastases de

cancer colorectaux) (21). En chirurgie réparatrice, il permet de vérifier la vascularisation des lambeaux de peau dans les greffes cutanées (pour vérifier la bonne vascularisation du lambeau) (16).

Une revue de la littérature résume les utilisations d'Indocyanine dans les différentes spécialités chirurgicales (22): en neurochirurgie (visualisation de la circulation sanguine intracrânienne, pour le traitement des anévrismes ou des malformations artério-veineuses, pourrait remplacer l'angiographie post-opératoire), en chirurgie cardiaque (pontages coronariens), en chirurgie vasculaire (anévrismes de l'aorte abdominale, mise en évidence de plaques d'athérome). Il s'agirait donc d'un moyen efficace, sûr (très peu d'effets indésirables, un risque d'allergie estimé à 1/10 000), peu coûteux, facile à utiliser et reproductible si l'on possède le matériel adapté, qui permet d'étudier en temps réel la vascularisation sanguine ou lymphatique afin de donner des informations supplémentaires peropératoires, pouvant éventuellement modifier la stratégie chirurgicale.

Récemment, des publications évaluent la faisabilité de l'utilisation du vert d'Indocyanine en chirurgie digestive, pour l'étude de la vascularisation des zones d'anastomoses digestives, dans le but de diminuer le taux de fistules digestives. La fistule digestive est une des complications post-opératoires majeures après une résection colorectale avec anastomose. Son incidence est estimée selon les études entre 1 et 30 % en fonction du type d'intervention réalisée. Le risque de fistule pour une anastomose colorectale ou colo-anale varie entre 5 et 20% (23). Ces études montrent qu'il s'agit d'un moyen fiable, simple et reproductible d'étudier la vascularisation de la zone qui est prévue pour être réséquée. L'évaluation de la vascularisation se fait après injection intraveineuse de vert d'Indocyanine dilué (25 mg dans 10 ml d'eau PPI ou de solvant fourni avec le produit : solution glucosée à 5 %), en injectant des bolus de 0,2 mg/kg en moyenne (entre 0,1 mg/kg et 0,5mg/kg conseillé). Un système de lumière

infrarouge comportant une caméra, une source de lumière et un câble spécifique est utilisé pour mettre en évidence la vascularisation par fluorescence en quelques secondes (en moyenne 57+/- 26 secondes)(19). Le chirurgien note alors la présence ou l'absence de fluorescence au niveau de la zone supposée à réséquer. Si la vascularisation est mauvaise, voire absente, le chirurgien peut décider de déplacer la zone à réséquer vers une zone ayant une bonne vascularisation. Une étude rétrospective comparant un groupe avec utilisation d'Indocyanine et un groupe témoin incluant 402 patientes retrouvait une diminution de 60% du taux de ré-intervention chirurgicale pour fistule dans le groupe utilisant l'Indocyanine, ainsi qu'une diminution significative de la durée d'hospitalisation (24). Une étude prospective a montré la faisabilité d'une rectoscopie avec du vert d'Indocyanine en utilisant un trocart trans-anal, afin de visualiser la vascularisation de la muqueuse rectale au niveau de l'anastomose après réalisation de celle-ci. L'effectif était faible (n=20), et sur les 4 patients ayant une mauvaise prise de contraste peropératoire, 2 ont eu une fistule post-opératoire (25). D'autres études prospectives multicentriques aux États-Unis, Mehraneh et al, (11 centres, 147 patients) montrent également la faisabilité de la technique. L'Indocyanine était utilisée avant la résection par voie trans-péritonéale, puis après la réalisation de l'anastomose par voie transrectale. Le manque de fluorescence a fait déplacer le niveau de la résection-anastomose dans 7,9% des cas. Il n'y a eu aucun cas de fistule chez les patients ayant eu une révision de l'anastomose. Concernant les anastomoses colorectales, elles montrent que le taux de fistule dans les groupes utilisant l'Indocyanine est significativement diminué par rapport aux groupes ne l'utilisant pas (3,3% vs 8,5%). Toutes ces études ont montré une bonne faisabilité avec en moyenne 100% d'acquisition à chaque fois, sans augmentation significative du temps opératoire (26). Elles utilisaient des systèmes de caméra infrarouge semblable à celui que nous avons dans notre bloc opératoire (système SPIES, KARL STORZ GmbH & Co. KG, Tuttlingen, Germany).

Concernant la chirurgie gynécologique, notamment dans l'endométriose, il y a peu de publications concernant l'utilisation de vert d'Indocyanine. Dans l'endométriose colorectale, deux techniques chirurgicales existent : la résection segmentaire et le shaving (exérèse du nodule au ras de la paroi digestive sans ouverture de cette dernière). La qualité de l'anastomose colorectale en cas de résection ou la qualité de la paroi digestive après shaving sont donc les acteurs principaux d'une chirurgie à moindre risque de complications (27). Notre équipe a publié l'excellente faisabilité de l'utilisation du vert d'Indocyanine dans les chirurgies d'endométriose profonde avec atteinte colorectale sur la vascularisation digestive post-exérèse du nodule (shaving) ainsi que sur la vascularisation vaginale en cas d'ouverture et de suture de ce dernier (28) (protocole INDIE). Deux études récentes ont montré l'intérêt du vert d'Indocyanine dans le repérage des nodules avant le geste chirurgical (29), puis dans la vascularisation après résection segmentaire (30).

2.1.2 Hypothèse

L'utilisation du vert d'Indocyanine pendant une chirurgie ovarienne de kystectomie pourrait permettre d'évaluer précocement l'absence d'altération de l'ovaire sous-jacent par visualisation directe per-chirurgicale de la vascularisation de la loge de kystectomie.

2.1.3 Bénéfices & Risques

La prise en charge de la patiente ne sera pas modifiée par rapport à l'intervention prévue. Il y aura un bénéfice direct à court terme pour la patiente au moment de l'intervention, d'évaluation de sa fertilité.

2.2. Objectifs de l'étude

2.2.1 Objectif principal

Il est d'évaluer la faisabilité de l'utilisation du Vert d'Indocyanine dans le traitement chirurgical coelioscopique des kystes ovariens organiques bénins (dermoïdes, séreux, mucineux et endométriosiques), chez des patientes avec un désir de grossesse à court terme.

2.2.1 Objectifs secondaires

Le premier est d'estimer la vascularisation au niveau de la loge de kystectomie ou de destruction du kyste, au sein de l'ovaire, grâce à l'injection de vert d'Indocyanine, en peropératoire en utilisant et comparant 2 techniques (échelle de Likert et logiciel Metamorph) et d'y trouver un intérêt diagnostique.

Le 2^{ème} est d'évaluer la tolérance immédiate ou retardée du vert d'Indocyanine dans le contexte étudié.

On cherchera ensuite :

- à estimer le temps ajouté par le protocole sur la durée opératoire totale
- à étudier la corrélation entre vascularisation de la zone opérée et réserve ovarienne pré et post-opératoire
- à étudier la différence de vascularisation des loges de kystectomie entre les différents types de kystes organiques (mucineux, séreux, endométriosiques, dermoïdes)
- à étudier la différence de vascularisation des loges de kystectomie entre les différentes techniques chirurgicales pratiquées (kystectomie ou destruction à l'énergie plasma) dans l'endométriase.

2.3. Description de l'étude

Il s'agit d'une étude diagnostique de faisabilité d'une technique d'imagerie utilisant un médicament, hors de son AMM, associé à un suivi longitudinal de cohorte. Cette recherche implique la personne humaine (type 1) et porte sur un médicament.

2.4. Population étudiée

2.4.1 Critères d'inclusion

Seront incluses dans l'étude, les patientes majeures en âge de procréer et ayant un désir de grossesse à court terme, âgée de moins de 42 ans révolus, devant bénéficier d'un traitement chirurgical accessible par laparoscopie (entre 3 et 10 cm) pour un kyste ovarien organique bénin (séreux, mucineux, dermoïde ou endométriosique) dont le diagnostic a été posé à l'imagerie (échographie ou IRM). Les patientes devront être capables de fournir un consentement éclairé à leur participation à l'étude et devront être couvertes par le régime de Sécurité Sociale.

2.4.2 Critères de non-inclusion

Les patientes ne devront pas être sous tutelle ni curatelle. Elles ne seront pas incluses en cas de refus ou de mauvaise compréhension de la langue française. Une allergie connue à l'iode sera également un critère de non-inclusion. Elles ne pourront pas participer en cas de grossesse ou d'allaitement en cours.

2.4.3 Arrêt prématuré

Les patientes sortaient de l'étude si le geste prévu n'avait pas pu être réalisé ou si un geste différent de celui prévu initialement avait été réalisé.

2.5. Méthodologie de l'étude

2.5.1 Critère d'évaluation principal

Le critère d'évaluation principal sera la prise de fluorescence ou non de la loge de kystectomie après kystectomie intrapéritonéale ou destruction par énergie plasma (plasmajet®). Le score de fluorescence sera basé sur l'échelle de Likert. La faisabilité sera évaluée par un critère binaire (prise ou non de fluorescence de la loge de kystectomie). La présence de fluorescence sera un succès, définie par une valeur sur l'échelle strictement supérieure à 0, l'absence de fluorescence sera un échec, définie par une valeur égale à 0.

Toutes les interventions seront filmées, puis récupérées par l'investigateur. Toutes les images récupérées bénéficieront d'une double évaluation par le chirurgien puis par les investigateurs.

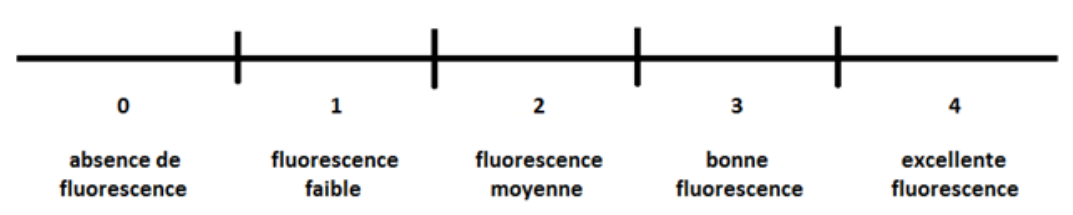


Figure 1 : *Échelle utilisée pour déterminer le degré de fluorescence (type échelle de Likert) avec un score de 0 à 4 pour évaluer le degré de fluorescence, (de 0 = absence de fluorescence à 4 = excellente fluorescence) (Sherwinter et al., 2012).*

2.5.2 Critères d'évaluation secondaires

Dans un premier temps, il sera attribué automatiquement et objectivement par le logiciel METAMORPH un score brut en fonction de la fluorescence visualisée - et donc de la vascularisation lors de la chirurgie - sur les images de cœlioscopie récupérées. Dans un deuxième temps, cette technique d'imagerie innovante sera ensuite comparée à un score de fluorescence entre 0 et 4, basé sur une échelle de Likert.

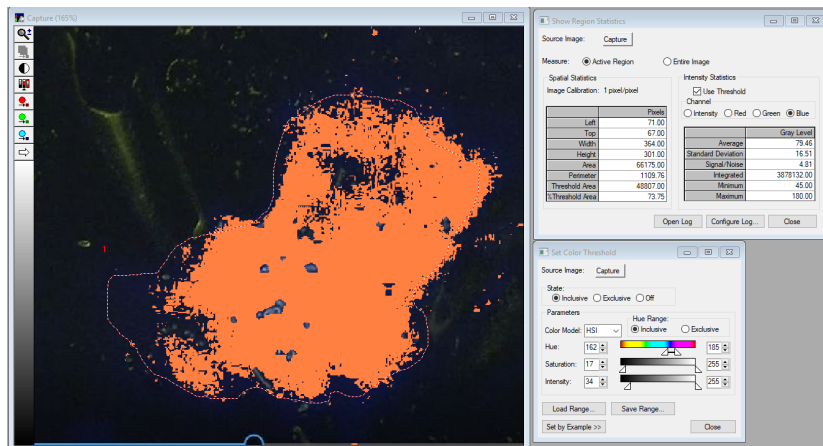


Figure 2 : Exemple d'utilisation du logiciel METAMORPH

Les effets secondaires seront comptabilisés, tout comme la survenue de complications post-opératoires liées à l'injection de vert d'Indocyanine. Le temps ajouté par le protocole sur la durée opératoire totale sera estimé.

Il sera réalisé une évaluation de la réserve ovarienne (biologique par AMH et échographique par CFA) comparativement aux scores de fluorescence. Toute grossesse spontanée dans l'année suivant la chirurgie sera relevée.

Les scores de fluorescence (visuels par l'échelle de LIKERT et informatisés par le logiciel METAMORPH) seront comparés en fonction du type de kyste et en fonction de la technique chirurgicale pratiquée (énergie plasma ou kystectomie) dans l'endométriose.

2.6. Réalisation pratique du protocole

La veille de l'intervention, la patiente bénéficiera d'une évaluation de sa réserve ovarienne par un compte de follicules antraux (CFA) par échographie endo-vaginale et d'un dosage sanguin de l'AMH. Un dosage sanguin de BHCG sera réalisé dans le même temps pour s'assurer de l'absence de grossesse.

Le jour de l'intervention, le geste opératoire réalisé sera celui qui était programmé initialement par le chirurgien, la caméra utilisée sera compatible avec une évaluation infrarouge

(Camera SPIES). La patiente recevra en peropératoire, à la fin du geste de traitement du kyste ovarien, un bolus de vert d'Indocyanine dilué (25mg dans 10ml de solution glucosée 5%) de 0,2mg/kg. Le système optique sera adapté à ce moment-là pour l'évaluation infrarouge, afin de visualiser la fluorescence en intra abdominal. 3 consultations seront réalisées : une post-opératoire à 1 mois de l'intervention puis 2 consultations d'évaluation de la réserve ovarienne par échographie et prise de sang à M+6 et M+12 post-opératoire. A chacune de ces 3 consultations, toute grossesse naturelle sera notée.

2.7. Considérations éthiques

Le protocole, la notice d'information et le formulaire de consentement ont été soumis au Comité de Protection des Personnes et un avis favorable du CPP a été transmis au promoteur de l'étude et à l'ANSM. Un avis favorable a également été émis par l'ANSM avant le début de l'étude. Cette étude entre dans le cadre de la « Méthodologie de Référence » (MR-001) » de la Commission Nationale de L'Informatique et des Libertés dont le promoteur a signé un engagement de conformité.

Les patientes ont été informées de façon complète et loyale, en des termes compréhensibles, des objectifs et des contraintes de l'étude, des risques éventuels encourus, des mesures de surveillance et de sécurité nécessaires, de leur droit de refuser de participer à l'étude ou de la possibilité de se rétracter à tout moment.

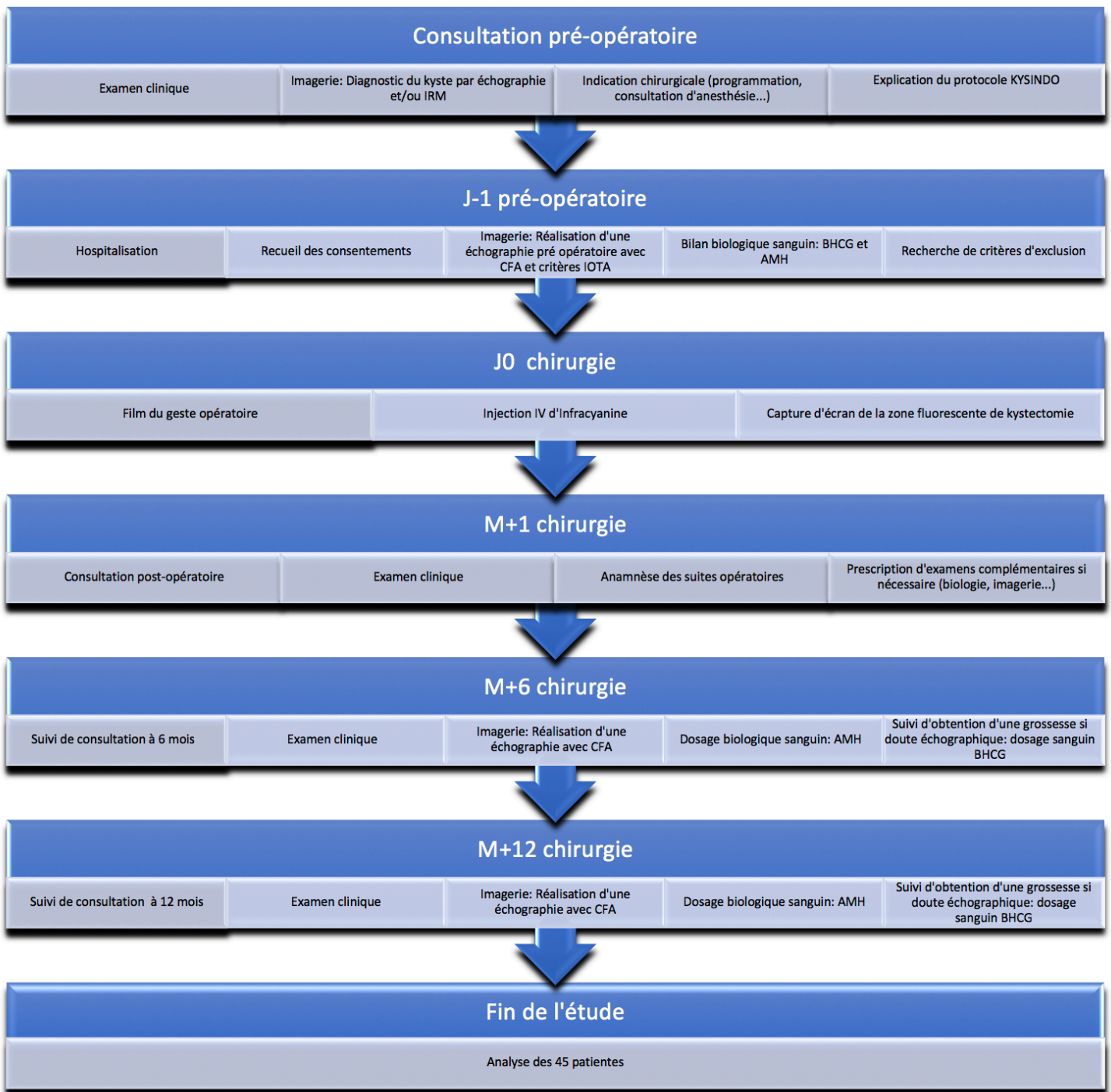


Figure 3 : Récapitulatif du protocole de recherche en pratique

2.8. Considérations statistiques

Les caractéristiques des patientes sont décrites par des effectifs et pourcentages pour les variables catégorielles et par la moyenne et écart-type ou la médiane et intervalle interquartile, au regard de leur distribution statistique, pour les variables de nature quantitative. La normalité a été étudiée par le test de Shapiro-Wilk.

Le critère de jugement principal a été interprété au regard d'un plan de Fleming. En effet, s'agissant d'une étude visant à évaluer la faisabilité de l'utilisation du Vert d'Indocyanine dans le traitement chirurgical d'un kyste organique bénin de l'ovaire par coelioscopie, afin d'estimer la vascularisation de la zone réséquée en peropératoire, il a été proposé une justification du nombre de sujets nécessaires sur la base d'un schéma multi-étapes de Fleming. Ce plan expérimental considérant un seul groupe et des analyses séquentielles (plusieurs étapes, possiblement entre 1 et 5) permet d'étudier la faisabilité fixée selon le critère dichotomique (et plus précisément son intervalle de confiance) défini par le pourcentage de patientes présentant une présence ou une absence de vascularisation dans la zone réséquée de l'ovaire après traitement du kyste en peropératoire. Au regard des capacités de recrutement, de la faisabilité et de la littérature, il a été décidé de considérer un plan à 3 étapes avec une borne inférieure dite d'inefficacité maximale de l'ordre de 80% et une borne supérieure de 95% (efficacité minimale), pour des risques d'erreur de 1ère et 2nde espèces fixés respectivement à 0.05 et 0.20 (puissance d'au moins 80%). Ces hypothèses sont testées à chaque inclusion de 15 patientes. En fonction des résultats est décidée la poursuite ou la sortie du protocole, par acceptation si l'on dépasse la borne supérieure de l'intervalle de confiance du taux de patientes avec une absence de vascularisation de la zone réséquée de l'ovaire après traitement du kyste en peropératoire, ou par rejet si l'on est inférieur à la borne inférieure de cet intervalle de confiance. A la fin de la première étape, 15 patientes ont été incluses : si 14 patientes ou plus sur 15 présentaient une vascularisation de la zone réséquée de l'ovaire après traitement du kyste en

peropératoire alors l'étude pouvait être arrêtée pour « faisabilité » ; si 12 patientes ou moins sur 15 ne présentaient pas le critère de jugement principal, alors l'étude devait être arrêtée pour « non- faisabilité » ; sinon, on procédait à l'inclusion de 15 patientes supplémentaires. A la fin de la seconde étape, 15 patientes supplémentaires ont été incluses : si 28 patientes ou plus sur l'ensemble des 30 patientes incluses présentaient une vascularisation dans la zone réséquée de l'ovaire après traitement du kyste en peropératoire, alors l'étude pouvait être arrêtée pour « faisabilité » ; si 26 patientes ou moins sur 30 ne présentaient pas le critère de jugement principal, alors l'étude devait être arrêtée pour « non- faisabilité » ; sinon, on procédera à l'inclusion de 15 patientes supplémentaires. In fine, si sur l'ensemble des 45 inclusions, 40 patientes ou plus présentent une vascularisation de la zone réséquée de l'ovaire après traitement du kyste en peropératoire, on acceptera la faisabilité. Sinon, on rejettera cette hypothèse.

Les comparaisons entre groupes indépendants (par exemple selon le type de kyste) pour les variables quantitatives ont été réalisées par ANOVA ou test de Kruskal-Wallis si les conditions d'application de l'ANOVA n'étaient pas respectées. L'homoscédasticité a été étudiée par le test de Bartlett. Les comparaisons entre groupes concernant les paramètres de nature catégorielle ont été réalisées par le test du Chi² ou le cas échéant par le test exact de Fisher. L'étude des relations entre variables quantitatives a été réalisée par estimation de coefficients de corrélations (Pearson ou Spearman, au regard de la distribution statistique). Les comparaisons en situation appariée (entre différents temps d'évaluation : M0, M+6 et M+12) ont considéré un modèle linéaire mixte permettant de prendre en compte la variabilité inter et intra patiente (effet patiente considérée comme effet aléatoire). La normalité des résidus issus de ces modèles a été étudiée ; si nécessaire, une transformation logarithmique de la variable dépendante à l'étude (AMH, CFA) a été proposée. Toutes les analyses ont été réalisées avec le logiciel Stata (version 15, StataCorp, College Station, US) en considérant un risque d'erreur de première espèce bilatéral de 5%.

2.9. Financement

Poursuivant sa volonté de soutenir et développer la recherche clinique et l'innovation le Centre Hospitalier Universitaire de Clermont Ferrand a lancé en 2019 un Appel d'Offre Interne (AOI) aux projets de Recherche Clinique. Notre projet a été retenu et nous avons obtenu le financement dans la catégorie « Recherche impliquant la Personne Humaine – Technologies médicales » pour un montant total de 22 000 €.

3. RÉSULTATS

3.1. Données recueillies

Concernant la patiente, seront recueillis son âge, ses antécédents médicaux et chirurgicaux, sa gestité et parité, son IMC, son désir de grossesse ou sa contraception, son score ASA, l'indication opératoire et le CR de l'imagerie préopératoire. L'AMH et le CFA préopératoire seront relevés.

Concernant le geste chirurgical, seront recueillis l'intitulé exact de l'intervention et ses différents temps opératoires, le temps entre l'injection de vert d'Indocyanine et la visualisation de la fluorescence, le score et le degré de fluorescence de la loge de d'ablation ou de destruction du kyste au sein de l'ovaire en utilisant le score de 0 à 4 (échelle de Likert) - par deux opérateurs différents - et le logiciel Metamorph, la dose totale de vert d'Indocyanine injectée, la durée de la phase correspondant au protocole, la durée opératoire totale et les éventuels effets indésirables liés à l'injection de vert d'Indocyanine.

En post-opératoire, seront recueillis le délai pour la reprise du transit, les complications post-opératoires infectieuses (fièvre post-opératoire, syndrome inflammatoire biologique, douleurs, abcès post-opératoire) ou hémorragiques (hémopéritoine, hématome), la nécessité de ré-hospitalisation et motif de cette ré-hospitalisation, la reprise chirurgicale et motif de la reprise ainsi que la durée d'hospitalisation. L'AMH et le CFA à 6 et 12 mois, tout comme la survenue d'une grossesse et la récurrence du kyste seront collectés.

3.2. Considérations statistiques

3.2.1 Analyse préopératoire

Ce travail de recherche correspond à une analyse intermédiaire des 30 premières patientes incluses dans le protocole de recherche KYSINDO entre juillet 2020 et juin 2021.

Le diagramme de flux ci-dessous retrace leur parcours depuis leur inclusion jusqu'au suivi longitudinal de cohorte.




Tableau I : *Diagramme de flux de l'analyse intermédiaire (n=30 patientes)*

Les différentes caractéristiques initiales des patientes sont représentées dans le tableau qui suit. Les résultats sont détaillés en pourcentage ou en moyenne avec l'écart type (+/-) selon les données.

Caractéristiques		N =	Résultats
Âge (années)		30	30,7 (+/- 5,1)
BMI		30	21,9 (+/- 3,6)
	Taille (cm)	30	163,1 (+/- 5,4)
	Poids (kg)	30	58,3 (+/- 9,2)
ATCD			
Grossesse	Nullipare	19	63,20%
	Primi/multipare	11	36,80%
Chirurgie pelvienne	Oui	17	56,60%
	Non	13	43,30%
Coelioscopie	Oui	11	36,60%
	Non	19	63,60%
Kyste	Oui	6	20%
	Non	24	80%
Tabac	Oui	8	26,60%
	Non	22	73,30%
Contraception	Oui	9	30%
	Non	21	70%
Score ASA			
	1	22	73,30%
	2	8	26,60%
Type kyste			
	Cystadénome fibreux	1	3,30%
	Cystadénome mucineux	3	10%
	Cystadénome séreux	2	6,60%
	Endométriose	14	46,60%
	Tératome mature	10	33,30%
Nombre kystes			
	1	24	80%
	2	5	16,60%
	3	1	3,30%
Taille Kyste		30	5,7 (+/- 2,4)
Échographie		30	100%
IRM	Oui	25	83,30%
	Non	5	16,60%
Bilan de réserve ovarienne pré opératoire			
	AMH (ng/mL)	30	3,3 (+/- 3)
	CFA (nb follicules)	30	15,7 (+/- 13,9)

Tableau II : Caractéristiques initiales de la population étudiée à l'analyse intermédiaire

A l'inclusion, aucune patiente n'était enceinte après vérification du taux de BHCG. Initialement, il n'a pas été mis en évidence de corrélation significative entre le taux d'AMH préopératoire et l'antécédent ou non de kyste ovarien ($p=0,28$) ni de différence significative des valeurs d'AMH à M0 en fonction de la nature du kyste ($p=0,87$). Il n'existait pas non plus de différence significative des valeurs du CFA préopératoire en fonction de la nature du kyste ($p=0,28$).

3.2.2 Analyse opératoire (J0)

La dose moyenne de vert d'Indocyanine utilisée par patiente était de 12,4 mg, avec un minimum de 10 mg et un maximum 25 mg. Ces données sont en lien avec le poids de nos patientes et avec notre protocole qui prévoyait l'injection de 0,2 mg/kg par patiente avec une possibilité de réinjection unique.

La durée du protocole KYSINDO au cours de l'intervention chirurgicale était en moyenne de 4,9 minutes avec un minimum de 2 minutes et un maximum de 10 minutes alors que la durée opératoire totale moyenne était de 113,8 minutes. Ainsi, le temps opératoire dévoué au protocole correspondait à 5% du temps opératoire total.

La durée d'apparition de la fluorescence n'était statistiquement pas différente en fonction de la nature du kyste ($p=0,32$), ni même en comparant la durée d'apparition de fluorescence des endométriomes à celle des autres kystes organiques ($p=0,77$). Il n'a pas été mis en évidence d'effet secondaire ou d'effet indésirable lié à l'injection de vert d'Indocyanine pour ces 30 premières patientes en post-opératoire.

La faisabilité de la technique a été possible pour chaque patiente, une fluorescence a été visualisée dans 100% des cas où le vert d'Indocyanine a été utilisé permettant de valider le critère primaire de jugement de notre protocole.

Lors de chaque intervention chirurgicale au bloc opératoire, il a été attribué par le chirurgien un score de fluorescence (*score fluo A* pour l'opérateur) compris entre 0 et 4 en fonction de l'intensité de la fluorescence visualisée sur les écrans de cœlioscopie. Puis une 2ème lecture des images enregistrées de cœlioscopie a été réalisée par un 2ème investigateur (*score fluo B* pour l'investigateur) afin que le score soit le plus objectif possible, toujours selon l'échelle de Likert.

Le tableau suivant compare les scores de fluorescence attribués lors de la double évaluation.

Score fluo A	Score fluo B			Total
	2	3	4	
2	2	0	2	4
3	1	7	6	14
4	0	2	9	11
Total	3	9	17	29

Tableau III : *Comparaison et concordance de la double évaluation de la fluorescence selon l'échelle de Likert*

Les notations concordantes entre les 2 évaluations sont les cases vertes situées à la croisée des scores identiques pour chaque évaluateur. Toutes les autres valeurs, cases sur fond rouge, sont des notations discordantes entre les évaluateurs. Le total de chaque ligne ou chaque colonne représente le nombre de 2, 3 ou 4 sur l'échelle de Likert qu'a attribué chaque évaluateur.

Le total global indique le nombre 29 alors qu'il était probablement attendu de lire le nombre 30. Ceci est expliqué par le fait qu'une chirurgie n'a pas pu être filmée donc la 2^{ème} évaluation n'a pas pu avoir lieu et la comparaison n'était donc pas possible.

Il a ensuite été calculé la proportion de concordance des évaluations. Les évaluateurs étaient d'accord dans leur notation dans 62% des cas. Par conséquent, ils étaient en désaccord sur la notation de la fluorescence dans 38% des cas. Le coefficient kappa de Cohen est une statistique de mesure de la concordance d'évaluation entre 2 évaluateurs. Plus la valeur du coefficient kappa est élevée, plus forte est la concordance (*Annexe IV*). Une concordance est modérée

lorsqu'elle est $> 0,4$. Dans notre cas, $Kappa = 0,38$. Comme évoqués par les pourcentages de désaccord, il n'existe pas une bonne concordance (concordance faible) dans la notation de la fluorescence. Cependant, il faut tout de même relativiser cet écart, selon la première évaluation réalisée par le chirurgien (*score fluo A*), 86,3% des scores de fluorescence sont des notes de 3 ou 4 sur l'échelle de Likert. Pour le 2^{ème} investigateur (*score fluo B*), c'est 89,7% des scores de fluorescence qui sont des notes de 3 ou 4. La discordance concerne donc majoritairement de bons scores.

Par ailleurs, il n'existe pas de différence statistiquement significative des scores de fluorescence – attribués selon l'échelle de Likert entre 0 et 4 - en fonction de la nature du kyste opéré que ce soit pour le 1^{er} investigateur ($p=0,63$) ou le 2^{ème} investigateur ($p=0,80$). Les résultats sont similaires si l'on compare les scores attribués selon l'échelle de Likert des endométrïomes versus les scores des autres kystes organiques regroupés ensemble, que ce soit pour le 1^{er} investigateur ($p=0,19$) ou le 2^{ème} investigateur ($p=0,65$).

L'utilisation du logiciel METAMORPH, utilisé par le laboratoire du CICS de Clermont Ferrand, qui a attribué un score brut et objectif en fonction de la fluorescence visualisée n'a pas permis de mettre en évidence de lien significatif avec les scores de fluorescence établis avec l'échelle de Likert, ni avec les taux d'AMH pré ou post-opératoire, ni avec l'âge des patientes. De plus, il n'existe pas de différence significative entre les scores bruts de fluorescence attribués par METAMORPH en fonction de la nature du kyste opéré ($p=0,09$) ; les résultats sont similaires si l'on compare les scores de METAMORPH des endométrïomes versus les scores des autres kystes organiques regroupés ($p=0,06$).

Rang des patientes	1	2	3	4	5	6	7	8	9	10
Score Metamorph	93,81	43,8	36,77	45,26	77,7	23,2	42,49	20,01	33,66	46,84
Rang des patientes	11	12	13	14	15	16	17	18	19	20
Score Metamorph	17,59	99,45	110,29	68,22	26,49	116,84	19,61	28,49	54,67	22,66
Rang des patientes	21	22	23	24	25	26	27	28	29	30
Score Metamorph	86,4	73,89	61,64		67,28	19,65	28,58	39,32	42,69	66,15

Tableau IV : Valeurs brutes de fluorescence obtenues à l'aide du logiciel METAMORPH pour les 30 premières patientes

Nous avons essayé de chercher quelles pouvaient être les étiologies de ces désaccords et de l'absence de corrélation avec le logiciel METAMORPH. Premièrement, nous n'avons pas trouvé de lien significatif ($p=0,92$) entre les scores METAMORPH et le lieu de l'intervention chirurgicale (différentes salles de bloc opératoire dans lesquelles les chirurgies se sont déroulées).

Lors de cette analyse intermédiaire, les désaccords et discordances n'ont pas significativement été retrouvés plus fréquemment en fonction de l'ajustement sur l'âge des patientes ($p=0,06$), de leur IMC ($p=0,37$), de leur consommation de tabac ($p=0,67$), de leur parité ($p=0,72$), de leurs antécédents chirurgicaux ($p=0,47$) ou de kystes ovariens ($p=0,16$) ni du type de kyste ovarien opéré ($p=0,53$).

Il n'a pas pu être réalisé sur les 30 premières patientes d'analyse comparative entre les méthodes chirurgicales (KIP ou Plasmajet) devant le trop faible nombre de patientes (2/30) ayant bénéficié d'une chirurgie par énergie plasma.

3.2.3 Analyse post-opératoire et suivi longitudinal de cohorte

L'analyse statistique des données du suivi longitudinal de cohorte met en évidence plusieurs résultats : les taux d'AMH diminuent significativement avec l'âge des patientes, ce qui a déjà été montré par ailleurs ; il existe également une corrélation positive significative entre les taux d'AMH et les CFA. En revanche, il n'existe pas de relation significative entre les CFA et l'âge des patientes retrouvée dans nos résultats.

Les 2 diagrammes ci-dessous intègrent respectivement l'AMH et le CFA préopératoire et à M+6 ainsi que la différence des valeurs aux 2 temps pour les 14 patientes.

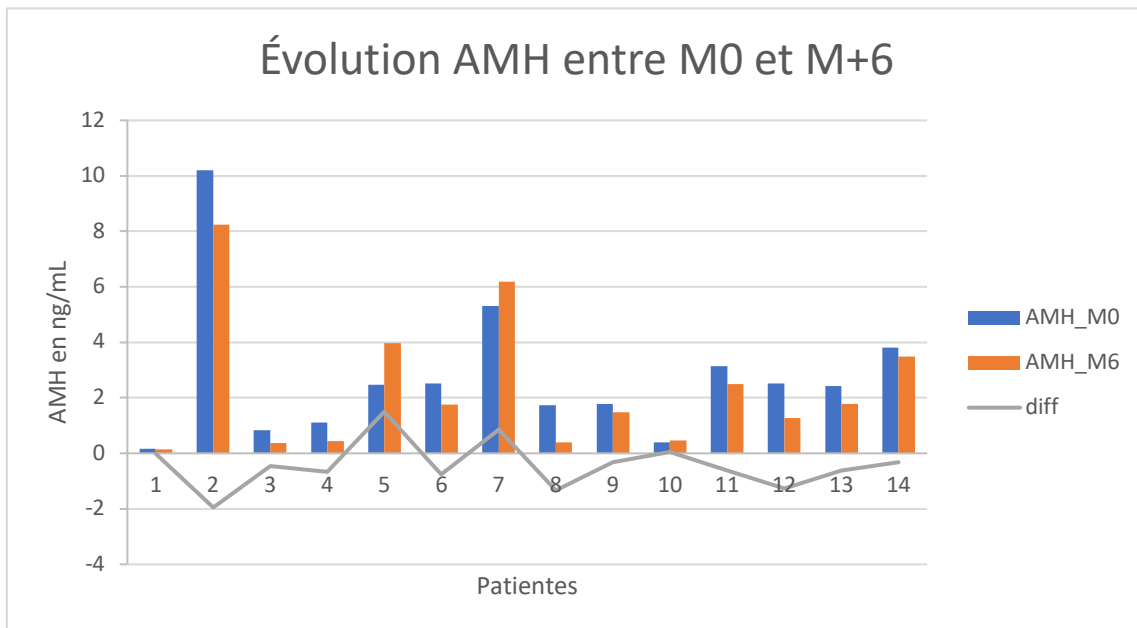


Figure 4 : Graphique en barres de l'évolution de l'AMH en préopératoire et à M+6 pour les 14 patientes

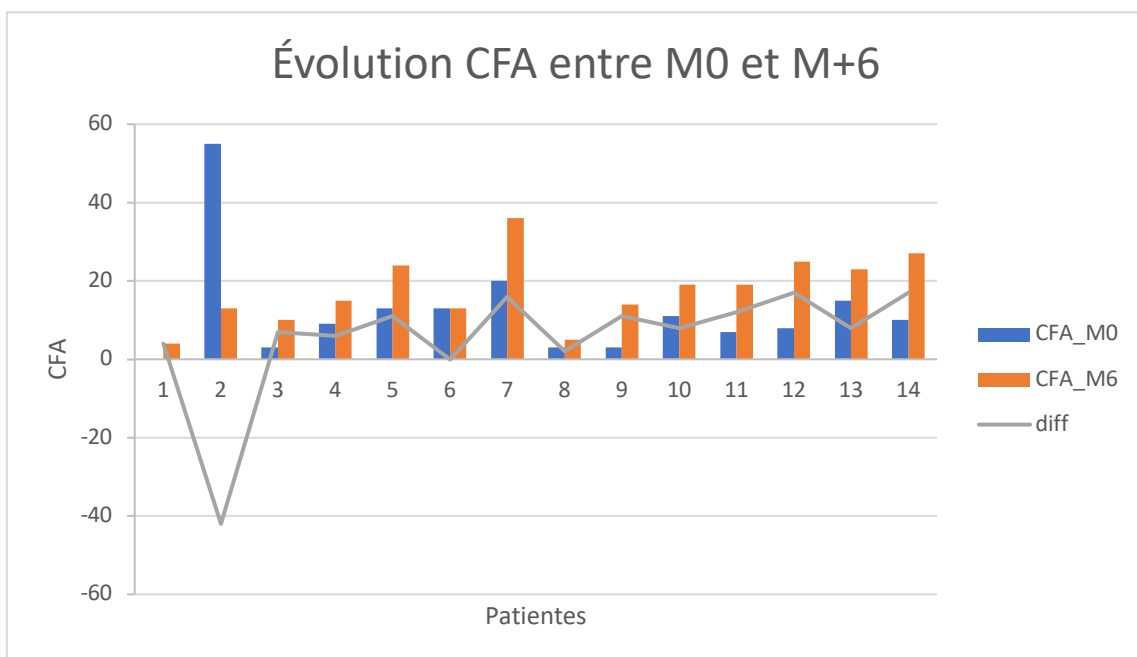


Figure 5 : Graphique en barres de l'évolution du CFA en préopératoire et à M+6 pour les 14 patientes

Le tableau suivant répertorie l'ensemble des valeurs des taux sanguins d'AMH et de CFA pour les 14 premières patientes en préopératoire et à M+6 et montre la comparaison des moyennes (+/- écart type) de ces valeurs.

	AMH M0	AMH M+6	<i>p</i>	CFA M0	CFA M+6	<i>p</i>
Patiente 1	0,16	0,14		0	4	
Patiente 2	10,2	8,25		55	13	
Patiente 3	0,83	0,37		3	10	
Patiente 4	1,12	0,45		9	15	
Patiente 5	2,48	3,98		13	24	
Patiente 6	2,51	1,76		13	13	
Patiente 7	5,32	6,18		20	36	
Patiente 8	1,73	0,4		3	5	
Patiente 9	1,78	1,47		3	14	
Patiente 10	0,4	0,46			5	
Patiente 11	3,13	2,5		7	19	
Patiente 12	2,53	1,27		8	25	
Patiente 13	2,42	1,79		15	23	
Patiente 14	3,8	3,49		10	27	
Moyenne	2,7	2,3	0,08	12	16,4	0,017
	(+/-2,5)	(+/-2,4)		(+/- 14,6)	(+/-8,9)	

Tableau V : AMH (en ng/mL) et CFA à M0 et M+6 (n=14) et comparaison des moyennes (+/- écart type)

Il n'existe donc pas de diminution significative des taux sanguins d'AMH entre le dosage préopératoire et le dosage à M+6 pour les 14 premières patientes. Il existe une augmentation significative du CFA entre la mesure échographique préopératoire et la mesure à M+6.

En revanche, si l'on réalise une analyse supplémentaire en séparant les kystes en 2 catégories - les endométrïomes d'une part et les autres kystes organiques d'autre part - et qu'il est comparé l'évolution de l'AMH et du CFA en préopératoire et à M+6, on obtient les résultats suivants :

	M0	M+6	<i>p</i>
AMH (ng/mL)	3,35	2,71	0,018
CFA	16,4	15,6	0,421

Tableau VI : Comparaison des moyennes des AMH (en ng/mL) et CFA à M0 et M+6 pour les kystes endométrïosiques (n=7)

	M0	M+6	<i>p</i>
AMH (ng/mL)	2,13	1,93	0,150
CFA	7,3	9,7	< 0,001

Tableau VI bis : Comparaison des moyennes des AMH (en ng/mL) et CFA à M0 et M+6 pour les autres kystes organiques (n=7)

Aucune analyse statistique n'a été effectuée entre les valeurs d'AMH et CFA préopératoires et ceux à M+12 devant le faible nombre de valeurs à M+12 pour cette analyse intermédiaire.

Par ailleurs, lors de cette analyse intermédiaire, sur les 21 patientes qui ont réalisé leur rendez-vous de suivi à M+6 et les 9 patientes qui ont réalisé leur rendez-vous de suivi à M+12, 3 patientes étaient enceintes soit 14% de grossesses.

Dernière statistique obtenue, 10% des patientes revues en consultation pour le moment ont été orientées de novo vers des centres d'AMP pour une préservation de fertilité ou une aide à la conception grâce aux constatations biologiques, cliniques ou chirurgicales de notre protocole.

La première patiente âgée de 34 ans, sans antécédent gynécologique particulier, mère d'un premier enfant, a présenté en préopératoire une réserve ovarienne basse (AMH à 0,83 ng/mL et un CFA à 3) qui s'est altérée davantage à 6 mois de la chirurgie (AMH à 0,37 ng/mL et un CFA à 8). Au vu du potentiel futur projet de grossesse, il lui a été proposé une préservation de la fertilité au cas où la baisse ne s'aggrave encore.

La seconde patiente âgée de 32 ans, aux antécédents d'interruption médicale de grossesse en 2019 sur une grossesse naturelle sans problème de fertilité, qui a développé une lésion kystique endométriosique ovarienne bilatérale a été orientée vers un centre d'AMP pour un échec de conception naturelle en post-opératoire associé à une altération de la réserve ovarienne (AMH à 0,45 ng/mL à M+6 puis 0,32 ng/mL à M+12).

La troisième patiente âgée de 32 ans, aux antécédents familiaux de ménopause précoce à 36 ans pour une tante et 40 ans pour sa mère, a été prise en charge pour des kystes dermoïdes bilatéraux. En préopératoire, sa réserve ovarienne était déjà basse (AMH à 0,4 ng/mL) et est restée altérée à 6 mois de la chirurgie (AMH à 0,46 ng/mL et un CFA à 5). Au vu de l'ensemble de ces arguments, il lui a été proposé une vitrification ovocytaire.

4. DISCUSSION

4.1. Tour d'horizon de la littérature & perspectives

La crainte majeure et récente de la chirurgie des kystes de l'ovaire reste l'altération de la fertilité, principalement dans l'endométriose ovarienne, malgré de nombreuses études démontrant un bénéfice de cette chirurgie chez les patientes désireuses d'une grossesse. Canis & Al. en 1992 (31) chez 38 patientes ayant bénéficié d'un traitement conservateur coelioscopique pour des kystes ovariens bénins non endométriosiques, retrouvait une fertilité spontanée similaire à la population générale (taux de grossesse de 92%). Et Vercellini dans une revue de la littérature de 2009 retrouvait plus de 40% de grossesses spontanées dans l'année suivant la KIP d'endométriose.

Cependant, dans cette indication, plusieurs travaux ont démontré un effet potentiellement délétère de la chirurgie sur la fonction ovarienne.

En effet, l'étude des pièces de kystectomie réalisée par Muzii en 2002 (32) retrouvait 6% de tissu ovarien sur les kystes non endométriosiques (séreux ou dermoïdes) contre 54% de tissu ovarien sain en contact des kystes endométriosiques. Les mêmes résultats ont été retrouvés par nos équipes, Matsuzaki & Al. (33) avec 58,7% de tissu ovarien sain en contact des kystes endométriosiques contre 5,4% au contact des autres kystes bénins. D'autres auteurs ont montré une chute de l'AMH dans les mois suivants la kystectomie d'endométrioses, Raffi & Al. en 2012 (34) sur 237 patientes mettait en évidence une chute moyenne de -1,13 ng/mL d'AMH en post-opératoire (avec un intervalle de confiance à 95% entre -0,37 et -1,88), d'autant plus en cas de seconde chirurgie pour récurrence de kyste (35). Coccia & Al. en 2012 (36) a également retrouvé un âge avancé de la ménopause chez les patientes ayant bénéficié d'une chirurgie pour endométrioses bilatéraux de 47,1 ans à 42,1 ans en moyenne ($p=0,003$), sur une cohorte de 302 patientes incluses entre 1993 et 2007. La méta-analyse de Younis & Al. publiée en 2019 (37) retrouvait des taux d'AMH plus bas en post-opératoire si la kystectomie était bilatérale

versus unilatérale comme on peut le voir avec une différence moyenne pondérée de 0,78 ng/mL puis 0,59 ng/mL et 1,08 ng/mL aux suivis post-opératoires précoces, intermédiaires et tardifs respectivement ($p < 0,05$).

En ce qui concerne l'Assistance Médicale à la Procréation, étant donné qu'il a été démontré que les endométrioses n'ont pas d'impact sur les résultats obtenus en FIV, certaines équipes ont arrêté d'opérer les endométrioses de peur d'altérer la fonction ovarienne et d'orienter directement certaines patientes désireuses d'une grossesse vers des techniques d'Assistance Médicale à la Procréation. En cas de kyste volumineux pouvant éventuellement gêner la ponction ovocytaire, des techniques alternatives à la chirurgie comme l'alcoolisation transvaginale d'endométrioses a fait ses preuves avec une diminution du volume du kyste, un faible taux de récurrence de 12,9 % à 10 mois et de bons résultats en FIV dans les suites (38,39).

De plus, en ce qui concerne l'AMP, une publication de 2019 montre que chez les patientes devant bénéficier d'une AMP et présentant un kyste ovarien persistant, même si les doses de stimulation doivent être plus fortes si le kyste est en place (2576.4 vs. 2207.5 IU, $p < 0.001$), le nombre d'ovocytes récupéré est plus important si les patientes n'ont pas été opérées (9.0 ± 5.5 vs. 8.2 ± 5.0) ($p = 0.012$) que si elles bénéficiaient de la kystectomie, avec, in fine, un taux de grossesse identique chez les patientes opérées (34.2 vs. 33.5%) OR 1.031 (95% CI 0.817 - 1.302) ($p = 0.815$) (40). Ainsi, les différentes sociétés savantes (ESHRE, CNGOF et American Society for Reproductive Medicine) ne recommandent pas, en cas d'endométriose, s'il existe une indication à réaliser une FIV autre (indication tubaire ou masculine), de réaliser une chirurgie. En cas d'endométriose isolé avant FIV sans autre infertilité associée, le CNGOF ne préconise pas de chirurgie mais une ponction en cas d'endométriose > 6 cm. L'American Society for Reproductive Medicine propose une chirurgie en cas d'endométriose > 4 cm mais prévient du risque d'altération de la RO. L'ESHRE quant à elle n'émet pas de

recommandations. Ne sont jamais évoqués les endométriomes multiples ni les récurrences d'endométriomes.

Ainsi, en reprenant ces différentes données (diminution de l'AMH post-opératoire, présence de cortex sain sur les pièces de kystectomie et absence d'impact du kyste endométriosique sur les résultats de l'AMP), une dérive s'est développée à orienter directement en FIV des patientes avec endométriomes ovariens, sans autre infertilité associée, sans réaliser de chirurgie.

De plus, le développement des techniques de préservation de la fertilité en AMP avec notamment les progrès de la vitrification ovocytaire ont même poussé à réaliser des préservations de la fertilité chez des patientes sans désir de grossesse immédiat chez toute patiente présentant une endométriose (41). L'étude observationnelle rétrospective de Cobo & Al. chez 485 patientes endométriosiques ayant bénéficié d'une PF entre 2007 et 2018 a montré d'excellents résultats en terme de grossesse chez les patientes venant réutiliser leurs ovocytes (50% des patientes de l'étude), poussant probablement les indications de la PF à son extrême.

Très récemment, des recommandations ont vu le jour en Août 2021 en France, afin de ne pas stimuler toute patiente ayant une endométriose diagnostiquée. Les recommandations des *Indications de préservation de la fertilité par autoconservation en cas de pathologie gynécologique bénigne* sont en cours de publication dans la littérature (42) : il est proposé une PF pour endométriose chez une femme en âge de procréer en cas d'endométriomes ovariens bilatéraux > 3cm ou unilatéral récidivant ou sur ovaire unique. Cette PF sera discutée en fonction de l'âge et de la RO de la patiente. De même, il n'est pas conseillé de réaliser de PF en cas de 1^{er} épisode d'endométriome unilatéral < 3cm en cas de RO normale pour l'âge ou en cas d'endométriose légère sans atteinte ovarienne. Reste en suspens les questions d'âge et de RO limite et d'endométriose de stade IV...

Cette dérive récente de la « non-chirurgie » en faveur de l'AMP va à l'encontre de nombreuses études mettant en évidence une amélioration du taux de grossesse spontanée de près de 40 % dans l'année suivant une chirurgie bien menée (6). En parcourant la littérature, on peut s'apercevoir que ce sont les chirurgies multiples ou mal conduites et les récidives qui sont délétères pour l'ovaire et non une chirurgie première bien réalisée. Dans notre analyse intermédiaire, 14% des patientes étaient enceintes spontanément après la chirurgie, bien que sur les 30 patientes, toutes n'aient pas un désir de grossesse imminent. Par ailleurs, « l'abstention chirurgicale quant à elle, n'a jamais fait preuve de sa supériorité et ne soulage pas les femmes ». (Michel CANIS, (43)).

De plus, les recommandations nationales sur la prise en charge chirurgicale des kystes ovariens présumés bénins insistent sur l'importance de la technique chirurgicale dans la prévention de cette fertilité chez les femmes en âge de procréer (7) que nous avons appliqué.

Les recommandations de la Haute Autorité de Santé en 2017, réaffirment que l'endométriome en lui-même peut être responsable d'une hypofertilité et de douleurs, et qu'il existe une indication opératoire. La chirurgie première est possible avec un délai de 6 à 12 mois ensuite pour obtenir une grossesse spontanée. La technique recommandée est la KIP coelioscopique. Cependant, en cas de difficultés peropératoires (absence de plan de clivage), il est préférable d'abandonner la KIP si la patiente souhaite conserver son ovaire. De plus, le risque de récurrence augmente en cas de chirurgie incomplète, imposant la recherche et le traitement des autres localisations. La ponction écho-guidée et la destruction par coagulation ne sont pas recommandées. Enfin, une évaluation de la RO est recommandée avant la chirurgie.

Dans notre service de chirurgie gynécologique au CHU Estaing, nous essayons dans la mesure du possible de réaliser une Kystectomie Intra-Péritonéale (KIP) pour tous les kystes organiques présumés bénins, et utilisons parfois la technique ablatrice au Plasmajet® pour les

endométriomes en cas de difficultés techniques avec, par exemple, risque d'atteinte de l'ovaire sous-jacent principalement en cas de volumineux kystes, de récurrence, de dissection difficile ou de lésions multifocales. La kystectomie reste la technique de référence (44) à condition de trouver le bon plan de clivage, car les risques pour la fertilité sont la résection de cortex ovarien sain en cas de mauvais plan de clivage ou la réalisation d'une coagulation intensive pour l'hémostase qui altère également l'ovaire sous-jacent. D'autant que, Vercellini a bien montré sur une méta-analyse l'augmentation des taux de grossesses spontanées après une kystectomie bien faite (6) et Vignali en 2015 a également démontré une récupération de l'ovaire avec une ré-ascension de l'AMH un an après la chirurgie et une absence de différence significative des taux d'AMH entre le pré et le post-opératoire (4.01 ± 3.39 ng/mL) ($P > 0.05$) (44) que nous espérons aussi mettre en évidence lors de la fin de notre suivi de cohorte à M+12. Notre étude, pour le moment, ne montre pas de différence en terme d'AMH pré et post-opératoire à 6 mois tout kyste confondu (2,7 ng/mL vs 2,3 ng/mL à M+6, $p=0,08$). Pour les endométriomes par contre, l'AMH serait sensiblement plus basse (3,35 ng/mL vs 2,71 ng/mL à M+6, $p=0,018$), peut-être par l'effet d'une réparation de l'ovaire sous-jacent car les quelques résultats à M+12 semblent en faveur d'une ré-ascension de cette dernière.

Pourtant malgré cela, les patientes sont de plus en plus orientées directement en Assistance Médicale à la Procréation et se voient privées d'un traitement efficace de leur maladie, d'une chance de conception spontanée et sont orientées vers des techniques de Fécondation In Vitro qui ont un coût financier pour le système de santé et un coût psychologique pour elles. Or la chirurgie et la FIV ont leurs indications respectives et peuvent parfois être complémentaires, comme c'est le cas de la FIV en cas d'échec de conception spontanée après chirurgie ou de la chirurgie en cas d'échec de 2 FIV bien menées chez des patientes non opérées

d'endométriose de stade III ou IV de l'American Fertility Society, améliorant les résultats des 3^{ème} et 4^{ème} tentatives (S. Bendifallah & Al.).

Prenant en compte toutes ces données de la littérature, il est compréhensible de s'interroger sur la meilleure conduite à tenir dans la situation d'une femme en âge de procréer qui présente à la fois un désir de grossesse et un kyste ovarien organique bénin, qui plus est en cas d'endométriose.

Plusieurs facteurs augmentent le risque d'altération de la réserve ovarienne : les facteurs liés au terrain (âge de la femme, chirurgies antérieures), à la maladie elle-même (taille volumineuse, bifocalité ou récurrence des kystes), les conditions opératoires (complications peropératoires comme une hémorragie nécessitant une coagulation de la zone de kystectomie, mauvais plan de clivage, expérience de l'opérateur). Les moyens utilisés en pratique courante pour éviter ce risque sont : le repérage du plan de clivage, l'éviction de la coagulation bipolaire et l'abstention d'une chirurgie en cas de nécessité de prise en charge en assistance médicale à la procréation pour une autre raison (infertilité tubaire, masculine, insuffisance ovarienne). Une chirurgie de première intention bien réalisée est, en elle-même, un critère de préservation de la fertilité. En revanche, la question de l'AMP première se posera en cas de kystes multiples et volumineux, de récurrence ou s'il existe une autre indication de FIV (indication tubaire ou masculine). La seconde question est également d'établir un délai d'orientation des patientes vers une AMP en cas d'absence de grossesse spontanée après une chirurgie bien faite.

Se trouve alors tout l'intérêt d'obtenir un critère per-chirurgical permettant d'évaluer le respect de l'ovaire sous-jacent car, actuellement, la fertilité à l'instant T est évaluée par des critères indirects (AMH et CFA) à distance de la chirurgie, avec une méconnaissance de la récupération ovarienne post kystectomie (AMH diminuée à 3 mois mais tendance à une ré-

ascension à 12 mois (17,44)). Ainsi des patientes qui pourraient peut-être concevoir naturellement se voient proposer des techniques d'AMP par méconnaissance des effets de la chirurgie sur l'ovaire sous-jacent ou au contraire n'être pas aiguillées vers des centres d'AMP en cas de constatations chirurgicales défavorables.

En chirurgie gynécologique bénigne, l'utilisation du vert d'Indocyanine a très récemment permis d'étudier la bonne vascularisation des résections de nodules d'endométriose recto-vaginaux par méthode de shaving et/ou de résection digestive (28–30), permettant en cours de chirurgie de prédire les suites opératoires. Ici, la vascularisation ovarienne a pu être étudiée de manière aisée grâce au vert d'Indocyanine et une faisabilité parfaite de 100% après les 30 premières patientes permettant de valider notre critère de jugement principal.

Mais c'est son évaluation qui reste erratique et problématique. En effet, que ce soit par des critères subjectifs de notation visuelle approximative avec des discordances inter-évaluateur marquées ou par des notations informatiques non systématisées pour le moment, il n'existe pas d'évaluation per chirurgicale très fiable et reproductible. Bien que la chirurgie ne semble pas altérer la vascularisation ovarienne, ou que très partiellement, et que le reflet biologique de la réserve ovarienne semble récupérer à distance de la chirurgie, il reste encore de nombreuses perspectives pour améliorer l'évaluation précoce de l'impact de la chirurgie sur la réserve ovarienne.

Pourrait-on améliorer les mesures du logiciel METAMORPH, en partenariat avec le CICS, en standardisant les images de cœlioscopie ? Après en avoir discuté avec les ingénieurs du logiciel, il faudrait tout d'abord étalonner la fluorescence sur l'utérus, organe qui apparaît rapidement le plus fluorescent du pelvis. Il faudrait ensuite standardiser les temps de mesure. Et finalement, déterminer le volume anatomique de la zone mesurée en utilisant la taille d'un pixel et la résolution de la caméra pour calibrer la distance et s'affranchir de la distance variable

inter-évaluateur en ramenant la mesure à une unité de surface/volume. Ceci permettra d'obtenir une réponse binaire « fluorescence ou non » mais pas de coter une intensité de fluorescence.

Pourrait-on inclure une possibilité de mesure directe de la fluorescence intégrée sur le logiciel de cœlioscopie via les progrès faits en termes de matériel opératoire et technologique ? Il semblerait, à l'heure actuelle, que ce soient les ingénieurs qui puissent aider à développer des logiciels d'estimation de la fluorescence.

Doit-on chercher d'autres méthodes d'évaluation et de préservation de la réserve ovarienne ? Par exemple, certaines équipes, dont celle du Pr SHALTOUT de l'université d'Alexandrie, ont évalué en 2019 (45) avec succès l'efficacité de la mise en place de SURGICEL® sur le lit de kystectomie ou de drainage d'endométriomes dans la prévention de sa récurrence (critère primaire d'évaluation) et la préservation de la réserve ovarienne en dosant l'AMH en post-opératoire (critère secondaire d'évaluation). Le champ des possibles reste ouvert...

4.2. En pratique

Sur le plan administratif et juridique, notre protocole de recherche a pris du retard dans sa mise en application, le temps d'obtenir les autorisations adéquates auprès de la DRCI du CHU de Clermont Ferrand puis du CPP et de l'ANSM. Il a également pris du retard lors de la pandémie mondiale de Covid-19 entraînant la fermeture des salles de bloc opératoire pour les interventions non urgentes (20 semaines durant lesquelles l'activité était limitée à 1 ou 2 salles en priorisant les urgences et la cancérologie, 10 semaines avec une salle en moins). La fin prévisionnelle de notre étude avec la visite post-opératoire de la dernière patiente a été prévue pour octobre 2022 avec un rapport de fin d'étude en décembre 2022.

4.3. Forces de notre étude

Premièrement, notre étude est une étude prospective bien menée avec un recrutement consécutif des patientes et un suivi de cohorte.

Deuxièmement, la cohérence externe est forte, car il existe une concordance avec les autres connaissances sur le sujet de la fertilité (AMH, CFA et âge) et chirurgicale (KIP). De plus, notre étude est reproductible car le protocole d'injection de vert d'Indocyanine est standardisé, avec une bonne temporalité et sans biais de mémorisation. Nous avons également essayé de nous affranchir de l'évaluation subjective du chirurgien en utilisant un logiciel informatique (METAMORPH) donnant des données objectives après traitement automatisé, bien que les conclusions ne soient pas probantes et les résultats non significatifs.

Enfin, notre étude est innovante. Personne jusqu'ici n'a étudié la vascularisation ovarienne post-kystectomie à l'aide du vert d'Indocyanine ni n'a essayé d'utiliser un logiciel informatique d'intensité de la fluorescence.

4.4. Limites et biais de notre étude

Premièrement, cette étude rétrospective est de faible puissance avec 45 patientes au total. Une étude à plus grande échelle doit être menée.

Ensuite, comme tout suivi de cohorte, elle a été et sera encore longue et aura demandé un financement externe non négligeable.

Le suivi a également pris du retard à cause de la pandémie mondiale de Covid-19 entraînant la fermeture des salles de bloc opératoire pour les interventions non urgentes et un retard d'inclusion.

De plus, elle est mono-centrique, allongeant également les délais d'inclusion.

Par ailleurs, à cette analyse intermédiaire, se pose déjà la question du suivi car nous avons déjà une patiente perdue de vue ce qui entraînera un biais d'attrition.

Aussi, nous avons essayé quelques refus de participation tout au long des inclusions.

Devant les résultats discordants de l'analyse de la fluorescence, se pose la question du biais d'évaluation lié à l'enquêteur ainsi que la multiplicité des opérateurs qui ont participé au protocole. Pour contrôler ce biais, une évaluation à l'aveugle systématique, externe à la chirurgie, par une personne extérieure, aurait pu être réalisée. L'évaluation objective par le logiciel informatique METAMORPH permettant d'obtenir un critère dur de fluorescence pourrait être améliorée en standardisant les mesures. Il est vrai que les images récupérées de cœlioscopie variaient entre les opérateurs, donc la distance entre la caméra et le lit ovarien également. Et plus on se rapproche du lit de kystectomie, plus la fluorescence est importante. Les chirurgies étaient également réalisées sur plusieurs salles opératoires avec du matériel (caméra, écran, ...) potentiellement différent entre les chirurgies.

D'autre part, en cas de réinjection de vert d'Indocyanine, étant donné le temps mis par les chirurgiens pour réaliser le protocole, il semble que le délai de 15 minutes nécessaire entre chaque bolus n'ait pas été respecté (à l'analyse intermédiaire : 1 réinjection avec une durée totale du protocole de 5 min).

Bien entendu, cette analyse constitue uniquement une étude intermédiaire et il est nécessaire d'attendre la fin de l'inclusion puis du suivi de toutes les patientes pour obtenir les résultats complets et tirer les conclusions définitives de cette recherche.

5. CONCLUSION

La question de la préservation de la fertilité dans la chirurgie des kystes ovariens organiques bénins chez la femme en âge de procréer est essentielle, car de récentes études ont évoqué une notion d'altération de la réserve ovarienne dans les suites précoces d'une kystectomie ovarienne. A ce jour, il existe uniquement 2 marqueurs de réserve ovarienne à l'instant T (CFA et AMH) mais aucun facteur prédictif per-chirurgical de risque d'altération de l'ovaire sous-jacent. Il y a donc une méconnaissance de l'impact de la chirurgie sur l'ovaire avec des études montrant 40% de grossesses spontanées post-chirurgie, et d'autres une altération des marqueurs biologiques de la réserve ovarienne.

Le vert d'Indocyanine, colorant fluorescent des vaisseaux sanguins et lymphatiques, utilisé dans cette étude pour la première fois comme marqueur de la vascularisation ovarienne et éventuel reflet de sa réserve, a prouvé sa faisabilité et son intérêt dans l'évaluation de la vascularisation ovarienne post-kystectomie. Néanmoins, son évaluation reste opérateur-dépendant et une technique d'évaluation plus reproductible doit être développée. Notre étude a montré que cette évaluation per-chirurgicale pourrait avoir un intérêt diagnostique précoce et ainsi permettre d'orienter plus rapidement les patientes vers une nécessité d'assistance médicale à la procréation ou de préservation de la fertilité (déjà 10% des patientes dans notre étude), ou de les rassurer quant à leur fertilité future (ici, 14% de grossesses spontanées à l'analyse intermédiaire) et confirmer l'intérêt de la chirurgie des kystes. Notre étude se veut également rassurante quant à l'absence d'altération de la réserve ovarienne liée à la chirurgie avec des CFA et AMH pré et post-opératoires similaires.

Devant le faible effectif de notre étude, lié à la pandémie Covid-19 et à la difficulté de recrutement des patientes, notre protocole va faire l'objet d'une étude d'efficacité sur une cohorte plus importante, afin de pouvoir valider la technique au quotidien.

Le Doyen de l'UFR de Médecine,

Pierre CLAVELOU



Le président du Jury,

CHU ESTAING CLERMONT FD

Professeur Michel CANIS

GYNECOLOGIE OBSTÉTRIQUE

63003 CLERMONT FERRAND Cedex 1

N° RPPS 1000 316 2467

The image shows a blue ink signature of Michel Canis written over a blue circular stamp. The stamp contains the text 'Le président du Jury, CHU ESTAING CLERMONT FD, Professeur Michel CANIS, GYNECOLOGIE OBSTÉTRIQUE, 63003 CLERMONT FERRAND Cedex 1, N° RPPS 1000 316 2467'.

6. RÉFÉRENCES BIBLIOGRAPHIQUES

1. Timmerman D, Valentin L, Bourne TH, Collins WP, Verrelst H, Vergote I, et al. Terms, definitions and measurements to describe the sonographic features of adnexal tumors: a consensus opinion from the International Ovarian Tumor Analysis (IOTA) Group. *Ultrasound Obstet Gynecol Off J Int Soc Ultrasound Obstet Gynecol.* oct 2000;16(5):500-5.
2. Collinet P, Fritel X, Revel-Delhom C, Ballester M, Bolze PA, Borghese B, et al. [Management of endometriosis: CNGOF-HAS practice guidelines (short version)]. *Gynecol Obstet Fertil Senol.* mars 2018;46(3):144-55.
3. Schubert B, Canis M, Darcha C, Artonne C, Pouly J-L, Déchelotte P, et al. Human ovarian tissue from cortex surrounding benign cysts: a model to study ovarian tissue cryopreservation. *Hum Reprod.* 1 juill 2005;20(7):1786-92.
4. Benaglia L, Somigliana E, Vercellini P, Abbiati A, Ragni G, Fedele L. Endometriotic ovarian cysts negatively affect the rate of spontaneous ovulation. *Hum Reprod Oxf Engl.* sept 2009;24(9):2183-6.
5. Muzii L, Di Tucci C, Di Felicianantonio M, Galati G, Di Donato V, Musella A, et al. Antimüllerian hormone is reduced in the presence of ovarian endometriomas: a systematic review and meta-analysis. *Fertil Steril.* 1 oct 2018;110(5):932-940.e1.
6. Vercellini P, Somigliana E, Viganò P, Abbiati A, Barbara G, Crosignani PG. Surgery for endometriosis-associated infertility: a pragmatic approach. *Hum Reprod Oxf Engl.* févr 2009;24(2):254-69.
7. Brun J-L, Fritel X, Aubard Y, Borghese B, Bourdel N, Chabbert-Buffet N, et al. Management of presumed benign ovarian tumors: updated French guidelines. *Eur J Obstet Gynecol Reprod Biol.* déc 2014;183:52-8.
8. Borghese B, Marzouk P, Santulli P, de Ziegler D, Chapron C. [Surgical treatments of presumed benign ovarian tumors]. *J Gynecol Obstet Biol Reprod (Paris).* déc

2013;42(8):786-93.

9. Brosens IA, Puttemans PJ, Deprest J. The endoscopic localization of endometrial implants in the ovarian chocolate cyst. *Fertil Steril.* juin 1994;61(6):1034-8.
10. Chauvet P, Roman H, Gremeau A-S, Canis M, Bourdel N. [Management of endometrioma]. *Presse Medicale Paris Fr* 1983. déc 2017;46(12 Pt 1):1173-83.
11. Dewailly D, Andersen CY, Balen A, Broekmans F, Dilaver N, Fanchin R, et al. The physiology and clinical utility of anti-Mullerian hormone in women. *Hum Reprod Update.* juin 2014;20(3):370-85.
12. Tal R, Seifer DB. Ovarian reserve testing: a user's guide. *Am J Obstet Gynecol.* août 2017;217(2):129-40.
13. Hart RJ, Hickey M, Maouris P, Buckett W. Excisional surgery versus ablative surgery for ovarian endometriomata. *Cochrane Database Syst Rev.* 16 avr 2008;(2):CD004992.
14. Roman H, Pura I, Tarta O, Mokdad C, Auber M, Bourdel N, et al. Vaporization of ovarian endometrioma using plasma energy: histologic findings of a pilot study. *Fertil Steril.* avr 2011;95(5):1853-1856.e1-4.
15. Donnez J, Lousse J-C, Jadoul P, Donnez O, Squifflet J. Laparoscopic management of endometriomas using a combined technique of excisional (cystectomy) and ablative surgery. *Fertil Steril.* juin 2010;94(1):28-32.
16. Schaafsma BE, Mieog JSD, Hutteman M, van der Vorst JR, Kuppen PJK, Löwik CWGM, et al. The clinical use of indocyanine green as a near-infrared fluorescent contrast agent for image-guided oncologic surgery. *J Surg Oncol.* 1 sept 2011;104(3):323-32.
17. Degett TH, Andersen HS, Gögenur I. Indocyanine green fluorescence angiography for intraoperative assessment of gastrointestinal anastomotic perfusion: a systematic review of clinical trials. *Langenbecks Arch Surg.* sept 2016;401(6):767-75.
18. Desmettre T, Devoisselle JM, Soulie-Begu S, Mordon S. [Fluorescence properties and

metabolic features of indocyanine green (ICG)]. *J Fr Ophtalmol.* nov 1999;22(9):1003-16.

19. Boni L, David G, Mangano A, Dionigi G, Rausei S, Spampatti S, et al. Clinical applications of indocyanine green (ICG) enhanced fluorescence in laparoscopic surgery. *Surg Endosc.* juill 2015;29(7):2046-55.

20. Jewell EL, Huang JJ, Abu-Rustum NR, Gardner GJ, Brown CL, Sonoda Y, et al. Detection of sentinel lymph nodes in minimally invasive surgery using indocyanine green and near-infrared fluorescence imaging for uterine and cervical malignancies. *Gynecol Oncol.* mai 2014;133(2):274-7.

21. Lim C, Vibert E, Azoulay D, Salloum C, Ishizawa T, Yoshioka R, et al. Intérêt de la fluorescence peropératoire par injection de vert d'indocyanine dans la chirurgie des tumeurs hépatiques : données actuelles et implications à venir. *J Chir Viscérale.* 1 avr 2014;151(2):123-31.

22. Alander JT, Kaartinen I, Laakso A, Pätilä T, Spillmann T, Tuchin VV, et al. A review of indocyanine green fluorescent imaging in surgery. *Int J Biomed Imaging.* 2012;2012:940585.

23. Sourrouille I, Dumont F, Goéré D, Honoré C, Elias D. Resection of rectal cancer via an abdominal single-port access: short-term results and comparison with standard laparoscopy. *Colon Rectum.* 2013;(v;56(11):1203-10).

24. Kudzus S, Roesel C, Schachtrupp A, Höer JJ. Intraoperative laser fluorescence angiography in colorectal surgery: a noninvasive analysis to reduce the rate of anastomotic leakage. *Langenbecks Arch Surg.* nov 2010;395(8):1025-30.

25. Sherwinter DA, Gallagher J, Donkar T. Intra-operative transanal near infrared imaging of colorectal anastomotic perfusion: a feasibility study. *Colorectal Dis Off J Assoc Coloproctology G B Irel.* janv 2013;15(1):91-6.

26. Mangano A, Masrur MA, Bustos R, Chen LL, Fernandes E, Giulianotti PC. Near-

Infrared Indocyanine Green-Enhanced Fluorescence and Minimally Invasive Colorectal Surgery: Review of the Literature. *Surg Technol Int.* 11 nov 2018;33:77-83.

27. Kondo W, Bourdel N, Tamburro S, Cavoli D, Jardon K, Rabischong B, et al. Complications after surgery for deeply infiltrating pelvic endometriosis. *BJOG Int J Obstet Gynaecol.* févr 2011;118(3):292-8.

28. Bar-Shavit Y, Jaillet L, Chauvet P, Canis M, Bourdel N. Use of indocyanine green in endometriosis surgery. *Fertil Steril.* juin 2018;109(6):1136-7.

29. De Neef A, Cadière G-B, Bourgeois P, Barbieux R, Dapri G, Fastrez M. Fluorescence of Deep Infiltrating Endometriosis During Laparoscopic Surgery: A Preliminary Report on 6 Cases. *Surg Innov.* oct 2018;25(5):450-4.

30. Seracchioli R, Raimondo D, Arena A, Zanello M, Mabrouk M. Clinical use of endovenous indocyanine green during rectosigmoid segmental resection for endometriosis. *Fertil Steril.* juin 2018;109(6):1135.

31. Canis M, Bassil S, Wattiez A, Pouly JL, Manhes H, Mage G, et al. Fertility following laparoscopic management of benign adnexal cysts. *Hum Reprod Oxf Engl.* avr 1992;7(4):529-31.

32. Muzii L, Bianchi A, Crocè C, Mancini N, Panici PB. Laparoscopic excision of ovarian cysts: is the stripping technique a tissue-sparing procedure? *Fertil Steril.* mars 2002;77(3):609-14.

33. Matsuzaki S, Houille C, Darcha C, Pouly J-L, Mage G, Canis M. Analysis of risk factors for the removal of normal ovarian tissue during laparoscopic cystectomy for ovarian endometriosis. *Hum Reprod Oxf Engl.* juin 2009;24(6):1402-6.

34. Raffi F, Metwally M, Amer S. The impact of excision of ovarian endometrioma on ovarian reserve: a systematic review and meta-analysis. *J Clin Endocrinol Metab.* sept 2012;97(9):3146-54.

35. Streuli I, de Ziegler D, Gayet V, Santulli P, Bijaoui G, de Mouzon J, et al. In women with endometriosis anti-Müllerian hormone levels are decreased only in those with previous endometrioma surgery. *Hum Reprod Oxf Engl.* nov 2012;27(11):3294-303.
36. Coccia ME, Rizzello F, Mariani G, Bulletti C, Palagiano A, Scarselli G. Ovarian surgery for bilateral endometriomas influences age at menopause. *Hum Reprod Oxf Engl.* nov 2011;26(11):3000-7.
37. Younis JS, Shapso N, Fleming R, Ben-Shlomo I, Izhaki I. Impact of unilateral versus bilateral ovarian endometriotic cystectomy on ovarian reserve: a systematic review and meta-analysis. *Hum Reprod Update.* 1 mai 2019;25(3):375-91.
38. Yazbeck C, Madelenat P, Ayel JP, Jacquesson L, Bontoux LM, Solal P, et al. Ethanol sclerotherapy: a treatment option for ovarian endometriomas before ovarian stimulation. *Reprod Biomed Online.* juill 2009;19(1):121-5.
39. Cohen A, Almog B, Tulandi T. Sclerotherapy in the management of ovarian endometrioma: systematic review and meta-analysis. *Fertil Steril.* juill 2017;108(1):117-124.e5.
40. Gomez R, Schorsch M, Gerhold-Ay A, Hasenburg A, Seufert R, Skala C. Fertility After Ovarian Cystectomy: How Does Surgery Affect IVF/ICSI Outcomes? *Geburtshilfe Frauenheilkd.* janv 2019;79(1):72-8.
41. Cobo A, Giles J, Paoletti S, Pellicer A, Remohí J, García-Velasco JA. Oocyte vitrification for fertility preservation in women with endometriosis: an observational study. *Fertil Steril.* avr 2020;113(4):836-44.
42. Courbiere B, Le Roux E, Mathieu d'Argent E, Torre A, Patrat C, Poncelet C, et al. Oocyte Vitrification for Fertility Preservation in Women with Benign Gynecologic Disease: French Clinical Practice Guidelines Developed by a Modified Delphi Consensus Process. *J Clin Med.* 25 août 2021;10(17):3810.

43. Canis M, Botchorishvili R, Bourdel N, Chauffour C, Gremeau AS, Rabischong B, et al. Ovarian endometriomas: No-surgery has never been evaluated and surgery correctly performed should remain the gold-standard! *Gynecol Obstet Fertil.* 2016;(v;44(11):613-615).
44. Vignali M, Mabrouk M, Ciocca E, Alabiso G, Barbasetti di Prun A, Gentilini D, et al. Surgical excision of ovarian endometriomas: Does it truly impair ovarian reserve? Long term anti-Müllerian hormone (AMH) changes after surgery. *J Obstet Gynaecol Res.* nov 2015;41(11):1773-8.
45. Shaltout MF, Elsheikhah A, Maged AM, Elsherbini MM, Zaki SS, Dahab S, et al. A randomized controlled trial of a new technique for laparoscopic management of ovarian endometriosis preventing recurrence and keeping ovarian reserve. *J Ovarian Res.* 20 juill 2019;12(1):66.

7. ANNEXES

ANNEXE I

Critère 1	Critère 2	Critère 3	Définition
UNILOCULAIRE	Liquidien	Pur	Anéchogène sans particule, ni zone échogène ou solide
		Impur	Liquide d' échogénicité autre qu'anéchogène
	Solide		Zone solide ou végétations ≥ 3 mm
MULTILOCULAIRE	Liquidien	Pur	Anéchogène avec au moins une cloison
		Impur	Autre échogénicité avec au moins une cloison
	Solide		Zone solide ou végétations ≥ 3 mm avec au moins une cloison
SOLIDE			Portion solide ≥ 80 % de la lésion
INDÉFINIE	Non classable		Mauvaise visualisation ou échogénicité difficile

Tableau VII : Classification échographique selon le groupe IOTA

ANNEXE II

	Aspects évocateurs de malignité		Aspects évocateurs de bénignité
M1	Tumeur solide irrégulière	B1	Kyste uniloculaire
M2	Présence d'ascite	B2	Présence d'une composante solide dont le plus grand diamètre fait moins de 7 mm
M3	Présence d'au moins 4 structures papillaires	B3	Présence d'ombres acoustiques
M4	Tumeur mixte solide et multiloculaire irrégulière de plus de 10 cm de diamètre	B4	Lésion liquidienne multiloculaire de moins de 10 cm de diamètre
M5	Très importante vascularisation (score couleur 4)	B5	Pas de vascularisation (score couleur 1)
<p>Règle 1 : présence d'au moins 1 aspect M sans aspect B → masse maligne</p> <p>Règle 2 : présence d'au moins 1 aspect B sans aspect M → masse bénigne</p> <p>Règle 3 : présence d'au moins 1 aspect M et B ou absence d'aspect M ou B → masse non classée</p>			

Tableau VIII : *Signes échographiques élémentaires en faveur de la malignité et bénignité selon le groupe IOTA et les combinaisons permettant de qualifier les lésions annexielles échographiques*

ANNEXE III

RCP, Site internet : <http://base-donnees-publique.medicaments.gouv.fr>

INFRACYANINE 25 mg/10 ml, poudre et solvant pour solution injectable - Résumé des caractéristiques du produit

1. DENOMINATION DU MEDICAMENT

INFRACYANINE 25 mg/10 ml, poudre et solvant pour solution injectable

2. COMPOSITION QUALITATIVE ET QUANTITATIVE

Vert d'Indocyanine monopic 25 mg

Pour un flacon.

1 mL de solution reconstituée contient 2,5 mg de vert d'indocyanine monopic.

Pour la liste complète des excipients, voir rubrique 6.1.

3. FORME PHARMACEUTIQUE

Poudre et solvant pour solution injectable.

4. DONNEES CLINIQUES

4.1. Indications thérapeutiques

Ce médicament est à usage diagnostique uniquement.

- Étude des vaisseaux choroïdiens par angiographies oculaires en infra-rouge, en particulier pour la dégénérescence maculaire liée à l'âge (DMLA), la myopie dégénérative et les autres causes de néo vascularisation choroïdiennes: chorioretinopathie idiopathique centrale, œdème maculaire, maladies inflammatoires de la choroïde, dégénération familiale et héréditaire et tumeurs choroïdiennes.

- Détermination du débit sanguin hépatique et de la réserve fonctionnelle hépatique par des tests de clairance.

- Mesure du volume sanguin circulant et du débit cardiaque ; la détermination non invasive est particulièrement recommandée chez le nouveau-né, le nourrisson et le patient en unité de soin intensif.

4.2 Posologie et mode d'administration

VOIE INTRA-VEINEUSE DIRECTE.

Chez l'adulte, la dose totale injectée ne doit pas dépasser 0,5 mg/kg.

Lorsqu'il n'est pas à usage unique (verre), le matériel servant à l'injection doit être parfaitement stérile et rincé avec la solution servant à dissoudre le lyophilisat.

- Étude des vaisseaux choroïdiens par angiographies oculaires en infra-rouge:

La dose administrée par patient dépend des caractéristiques du matériel utilisé : lumière d'excitation, filtres, système de détection. Cette dose est calculée à partir du poids du patient à raison de 0,25 à 0,5 mg/kg : en moyenne 0,35 mg/kg.

Les doses sont généralement les suivantes :

- Angiographie numérisée avec détection par caméra infrarouge : 25 mg (10 mL) d'infracyanine pour un patient de 70 kg.
- Ophthalmoscope à balayage laser : 12,5 mg (5 mL) d'infracyanine pour un patient de 70 kg.

Un volume de 4 mL de cette solution est injecté en bolus (en 5 secondes) pour réaliser le temps précoce de l'angiographie (0 - 6 minutes). A la 6ème minute injecter lentement le reste de la seringue. Un très faible volume de solution (0,1 mL ou moins) peut être injecté au temps tardif (20ème minute) pour le repérage des lésions relativement aux structures vasculaires.

- Étude du débit sanguin hépatique :

- Perfusion continue de 0,25 mg/min/m² de surface corporelle
- Détermination de la réserve fonctionnelle hépatique : 0,5 mg/kg du poids en injection unique
- La concentration plasmatique du colorant est calculée à intervalles réguliers soit directement à l'aide d'un lecteur de densité optique, soit après prélèvements de sang répéter dans les 20 minutes après l'injection unique d'infracyanine. Le pourcentage d'épuration ou de rétention du colorant est ensuite déterminé.

- Mesure du volume sanguin circulant et du débit cardiaque :

La dose varie suivant l'âge :

- Adulte : de 5 mg (soit 2 mL d'une solution à 2,5 mg/mL) jusqu'à 20 mg (soit 8 mL d'une solution à 2,5 mg/mL)
- Enfant : 2,5 mg (soit 1 mL d'une solution à 2,5 mg/mL)
- Nourrisson : 0,2 mg/kg de poids.

Deux méthodes sont possibles :

- La méthode de référence implique 5 prélèvements artériels chez l'adulte et 3 prélèvements artériels chez l'enfant.
- La méthode non-invasive utilise un spectrophotomètre pulsé et des capteurs transcutanés.

4.3. Contre-indications

Sans objet.

4.4. Mises en garde spéciales et précautions d'emploi

Mises en garde spéciales

Des réactions graves de type allergique (œdème de Quincke ou choc de type anaphylactique) ont été très rarement rapportées après administration de vert d'Indocyanine seule ou après administration concomitante de vert d'Indocyanine et de fluorescéine. Ce risque impose la surveillance du malade au cours et au décours immédiat de l'injection de ces produits et la disposition à proximité de moyens nécessaires à la réanimation d'urgence.

4.5. Interactions avec d'autres médicaments et autres formes d'interactions

Associations contre-indiquées : Solutés de chlorure de sodium

Floculation de la solution.

4.6. Grossesse et allaitement

Grossesse

Il n'y a pas de données fiables de tératogénèse chez l'animal. En clinique, il n'existe pas actuellement de données suffisamment pertinentes pour évaluer un éventuel effet malformatif ou fœtotoxique de l'Infracyanine lorsqu'il est administré pendant la grossesse.

En conséquence, l'utilisation d'Infracyanine est déconseillée pendant la grossesse.

Allaitement

En l'absence de données, l'utilisation est déconseillée pendant l'allaitement.

4.7. Effets sur l'aptitude à conduire des véhicules et à utiliser des machines

L'attention est attirée, notamment chez les conducteurs de véhicules et les utilisateurs de machines, sur les risques de trouble de la vision attachés à l'emploi de ce médicament.

4.8. Effets indésirables

La plupart des effets indésirables signalés sont transitoires :

- Effets peu fréquents : nausées transitoires, voire vomissements
- Effets rares : malaise, bouffées de chaleur, hypersudation, réactions cutanées (rash cutané, urticaire ou prurit isolé).
- Effets très rares : œdème de Quincke, choc de type anaphylactique après administration de vert d'Indocyanine seule ou après administration concomitante de vert d'Indocyanine et de fluorescéine.

Une coloration passagère des téguments est observée en cas d'injection para-veineuse accidentelle.

4.9. Surdosage

Sans objet.

5. PROPRIETES PHARMACOLOGIQUES

5.1. Propriétés pharmacodynamiques

PRODUIT de CONTRASTE INTRA-VASCULAIRE

Le vert d'Indocyanine est un colorant dont le spectre d'absorption présente un maximum aux alentours de 805 nm avec réémission à 835 nm.

5.2. Propriétés pharmacocinétiques

Après injection intraveineuse, l'infracyanine se fixe totalement aux protéines plasmatiques.

Il demeure dans le compartiment intra-vasculaire, ce qui permet la détermination du débit sanguin cardiaque ou hépatique. Par ailleurs, l'absence de fuite du colorant à partir des vaisseaux choroïdiens permet leur visualisation par angiographie oculaire dans l'infrarouge.

Ce chromogène est alors capté par les hépatocytes et son élimination se fait totalement par voie biliaire sous forme inchangée sans cycle entéro-hépatique.

La demi-vie de l'infracyanine chez le sujet sain est de $3,4 \pm 0,7$ minutes.

L'élimination est ralentie en cas de diminution de la masse hépatocytaire.

Par ailleurs, en cas d'obstruction des voies biliaires, le colorant apparaît dans la circulation lymphatique du foie.

Des études comparées de la concentration du pigment dans la circulation afférente et efférente de divers organes ont montré que la captation était négligeable au niveau des reins, des poumons et du liquide céphalo-rachidien.

Aucun passage de la barrière placentaire d'infracyanine, n'a été mis en évidence lors des prélèvements de sang fœtal.

5.3. Données de sécurité préclinique

La DL50 de l'infracyanine, par voie intraveineuse chez le rat et le lapin est de 50 mg/kg.

Les études de mutagenèse et de génotoxicité réalisées n'ont révélé aucune activité mutagène ou génotoxique.

Infracyanine est hémocompatible, n'a pas de pouvoir sensibilisant et a une bonne tolérance locale chez le lapin.

6. DONNEES PHARMACEUTIQUES

6.1. Liste des excipients

Solvant : glucose, eau pour préparations injectables.

6.2. Incompatibilités

En l'absence d'étude de compatibilité, ce médicament ne doit pas être mélangé avec d'autres médicaments. Le vert d'Indocyanine est incompatible avec les solutés de chlorure de sodium (floculation de la solution).

6.3. Durée de conservation

3 ans.

La stabilité physicochimique du produit reconstitué a été démontrée pendant 6 heures à 25°C. Toutefois, du point de vue microbiologique, le produit doit être utilisé immédiatement.

En cas d'utilisation non immédiate, les durées et conditions de conservation après reconstitution et avant utilisation relèvent de la seule responsabilité de l'utilisateur.

6.4. Précautions particulières de conservation

A conserver à une température ne dépassant pas +25°C.

Conserver le flacon et l'ampoule dans l'emballage extérieur, à l'abri de la lumière et de l'humidité.

6.5. Nature et contenu de l'emballage extérieur

25 mg de poudre en flacon (verre type II) de 30 mL avec bouchon (bromobutyle) et 10 mL de solvant en ampoule (verre type I).

6.6. Précautions particulières d'élimination et de manipulation

Infracyanine nécessite impérativement avant toute utilisation d'être dilué dans les 10 mL de solvant (solution glucosée à 5 %) afin d'obtenir une concentration de 2,5 mg/mL.

7. TITULAIRE DE L'AUTORISATION DE MISE SUR LE MARCHE

SERB

40, AVENUE GEORGE V

75008 PARIS

8. NUMERO(S) D'AUTORISATION DE MISE SUR LE MARCHE

360 841-7: 25 mg de poudre en flacon (verre) + 10 mL de solvant en ampoule (verre). Boîte de 1.

9. DATE DE PREMIERE AUTORISATION/DE RENOUELEMENT DE L'AUTORISATION

16/04/2003

10. DATE DE MISE A JOUR DU TEXTE

1/03/2013

11. DOSIMETRIE

Sans objet.

12. INSTRUCTIONS POUR LA PREPARATION DES RADIOPHARMACEUTIQUES

Sans objet.

CONDITIONS DE PRESCRIPTION ET DE DELIVRANCE

Liste I.

ANNEXE IV

Fiabilité inter-examineurs. Interprétation du kappa selon Piette 2016 (Landis & Koch 1977)	
Accord léger	De 0 à 0,2
Accord faible	De 0,21 à 0,4
Accord modéré	De 0,41 à 0,6
Accord bon	De 0,61 à 0,8
Accord très bon ou presque parfait	De 0,81 à 1

Tableau IX : *Fiabilité inter examinateur : coefficient Kappa*

(Conseil national de l'ordre des médecins)

SERMENT D'HIPPOCRATE

Au moment d'être admis(e) à exercer la médecine, je promets et je jure d'être fidèle aux lois de l'honneur et de la probité.

Mon premier souci sera de rétablir, de préserver ou de promouvoir la santé dans tous ses éléments, physiques et mentaux, individuels et sociaux.

Je respecterai toutes les personnes, leur autonomie et leur volonté, sans aucune discrimination selon leur état ou leurs convictions. J'interviendrai pour les protéger si elles sont affaiblies, vulnérables ou menacées dans leur intégrité ou leur dignité. Même sous la contrainte, je ne ferai pas usage de mes connaissances contre les lois de l'humanité.

J'informerai les patients des décisions envisagées, de leurs raisons et de leurs conséquences. Je ne tromperai jamais leur confiance et n'exploiterai pas le pouvoir hérité des circonstances pour forcer les consciences.

Je donnerai mes soins à l'indigent et à quiconque me les demandera. Je ne me laisserai pas influencer par la soif du gain ou la recherche de la gloire.

Admis(e) dans l'intimité des personnes, je tairai les secrets qui me seront confiés. Reçu(e) à l'intérieur des maisons, je respecterai les secrets des foyers et ma conduite ne servira pas à corrompre les mœurs.

Je ferai tout pour soulager les souffrances. Je ne prolongerai pas abusivement les agonies. Je ne provoquerai jamais la mort délibérément.

Je préserverai l'indépendance nécessaire à l'accomplissement de ma mission. Je n'entreprendrai rien qui dépasse mes compétences. Je les entretiendrai et les perfectionnerai pour assurer au mieux les services qui me seront demandés.

J'apporterai mon aide à mes confrères ainsi qu'à leurs familles dans l'adversité.

Que les hommes et mes confrères m'accordent leur estime si je suis fidèle à mes promesses ; que je sois déshonoré(e) et méprisé(e) si j'y manque.

Nom, Prénom

Signature

SERMENT D'HIPPOCRATE

En présence des Maîtres de cette FACULTE et de mes chers CONDISEIPLES, je promets et je jure d'être fidèle aux lois de l'Honneur et de la Probité dans l'exercice de la Médecine.

Je donnerai mes soins gratuits à l'indigent et je n'exigerai jamais un salaire au-dessus de mon travail. Admis dans l'intérieur des maisons, mes yeux ne verront pas ce qui s'y passe, ma langue taira les secrets qui me seront confiés et mon état ne servira pas à corrompre les mœurs ni à favoriser le crime.

Respectueux et reconnaissant envers mes MAÎTRES, je rendrai à leurs enfants l'instruction que j'ai reçue de leurs pères.

Que les HOMMES m'accordent leur estime si je suis fidèle à mes promesses. Que je sois couvert d'OPPROBRE et méprisé de mes confrères si j'y manque.

Nom, Prénom

Signature

Étude de la vascularisation ovarienne après traitement coelioscopique des KYStes ovariens, grâce à l'injection de vert d'INDOCyanine. Étude diagnostique de faisabilité.

Résumé :

CONTEXTE La Kystectomie IntraPéritonéale (KIP) laparoscopique est le traitement chirurgical conservateur de référence des kystes organiques ayant pour but de préserver les fonctions endocrines et reproductives de l'ovaire. Il existe 2 marqueurs de réserve ovarienne à l'instant T : l'AMH (Hormone Anti-Mullérienne) et le CFA (Compte des Follicules Antraux). Divers auteurs ont montré une chute du taux d'AMH dans les mois suivant la kystectomie induisant une dérive de prise en charge uniquement en AMP au détriment de la chirurgie, alors que ces techniques ont chacune leurs indications respectives. De plus, d'autres études ont montré plus de 40% de grossesses spontanées et une récupération de l'AMH à un an post-kystectomie. À ce jour, il n'existe pas de marqueur per-chirurgical évaluant la préservation de l'ovaire sous-jacent. Le vert d'Indocyanine (ICG), marqueur connu d'évaluation de la vascularisation tissulaire peropératoire dans de nombreuses spécialités, n'a jamais été évalué dans la vascularisation ovarienne de la loge de kystectomie.

OBJECTIF Évaluer la faisabilité de l'utilisation de l'ICG dans le traitement chirurgical coelioscopique des kystes ovariens organiques bénins, chez des patientes avec un désir de grossesse.

METHODE Étude prospective de faisabilité de 45 patientes opérées d'un kyste organique avec suivi de cohorte (réserve ovarienne en préopératoire et, à 6 et 12 mois post-opératoire). En fin de chirurgie, une injection d'ICG est réalisée, et, par caméra infrarouge, la vascularisation de la loge de kystectomie, est mise en évidence par fluorescence. Double évaluation per et post-chirurgicale par 2 chirurgiens différents, grâce à un score binaire de fluorescence (échelle de Likert)

RESULTATS L'analyse intermédiaire à 30 patientes, n'a pas mis en évidence d'effet indésirable lié à l'ICG et une faisabilité de 100%. La durée moyenne du protocole sur le temps opératoire total est de 5%. La proportion de concordance des 2 évaluateurs était de 62% des cas. Le coefficient kappa de Cohen était de 0,38 signe de discordance dans la notation de la fluorescence. Il n'existe pas de différence significative des marqueurs de réserve ovarienne pré et post-opératoire ($p=0,08$). À M+6, 14% des patientes étaient enceintes et 10% des patientes ont été orientées de novo vers des centres d'AMP pour une préservation de fertilité ou une aide à la conception précoce.

CONCLUSION Une bonne coloration l'ICG de la loge de kystectomie, pourrait être liée à une préservation de la réserve ovarienne, dans l'attente des résultats à 12 mois. Cette évaluation per-chirurgicale pourrait avoir un intérêt diagnostique précoce et ainsi permettre d'orienter les patientes vers une AMP ou de les rassurer quant à leur fertilité.

Mots-clés :

- Vascularisation ovarienne
- Kystectomie
- Vert d'Indocyanine
- Fertilité