



HAL
open science

Description clinique et prise en charge des adénocarcinomes de l'ampoule de Vater : étude tricentrique de 63 patients

Oumaima Barkaoui

► **To cite this version:**

Oumaima Barkaoui. Description clinique et prise en charge des adénocarcinomes de l'ampoule de Vater : étude tricentrique de 63 patients. Hépatologie et Gastroentérologie. 2021. dumas-03547795

HAL Id: dumas-03547795

<https://dumas.ccsd.cnrs.fr/dumas-03547795v1>

Submitted on 28 Jan 2022

HAL is a multi-disciplinary open access archive for the deposit and dissemination of scientific research documents, whether they are published or not. The documents may come from teaching and research institutions in France or abroad, or from public or private research centers.

L'archive ouverte pluridisciplinaire **HAL**, est destinée au dépôt et à la diffusion de documents scientifiques de niveau recherche, publiés ou non, émanant des établissements d'enseignement et de recherche français ou étrangers, des laboratoires publics ou privés.

UNIVERSITE DE PICARDIE JULES VERNE
FACULTE DE MEDECINE D'AMIENS

Année 2021

N° 2021 - 189

**Description clinique et prise en charge des adénocarcinomes
de l'ampoule de Vater. Etude tricentrique de 63 patients.**

THESE POUR LE DOCTORAT EN MEDECINE

HEPATO-GASTROENTEROLOGIE

DIPLOME D'ETAT

PRESENTEE ET SOUTENUE PUBLIQUEMENT

LE 14 OCTOBRE 2021

PAR

Oumaima BARKAOUI

PRESIDENT DU JURY :

Monsieur le Professeur Éric NGUYEN-KHAC

MEMBRES DU JURY :

Monsieur le Professeur Denis CHATELAIN

Monsieur le Professeur Mathurin FUMERY

Monsieur le Professeur Charles SABBAGH

DIRECTEUR DE THESE :

Monsieur le Docteur Vincent HAUTEFEUILLE

A mon Maître,

Monsieur le Professeur Éric NGUYEN-KHAC

Professeur des Universités-Praticien Hospitalier

Chef du Service Hépatogastroentérologie et Cancérologie
Digestive, CHU Amiens Picardie

Chef du Pôle "Médico-chirurgical digestif, rénal, infectieux,
médecine interne et endocrinologie" (D.R.I.M.E)

Directeur Adjoint du Laboratoire GRAP INSERM U1247
Président du CRBSP CHU Amiens

*Vous me faites l'honneur de présider ce jury et de juger mon
travail, je vous en remercie.*

Votre expertise et votre rigueur sont à prendre en modèle,

Veillez trouver ici l'expression de mon respect et de ma

reconnaissance pour votre enseignement, ainsi que mes

remerciements pour m'avoir fait confiance dans mes débuts

difficiles et à nouveau dans cette nouvelle aventure de docteur

junior.

A mon Maître,

Monsieur le Professeur Denis CHATELAIN

Professeur des Universités-Praticien Hospitalier

Chef du Service d'Anatomie et Cytologie Pathologiques du CHU
d'Amiens Picardie

Vous me faites l'honneur de juger ce travail,

*Merci pour le partage de vos connaissances en
anatomopathologie digestive et votre aide précieuse.*

*Veillez trouver ici l'expression de mon profond respect et de ma
reconnaissance.*

A mon Maître,

Monsieur le Professeur Charles SABBAGH

Professeur des Universités-Praticien Hospitalier

Chirurgien Digestif

Service de Chirurgie Digestive, CHU Amiens Picardie

Vous me faites l'honneur de juger ce travail,

*Merci pour le partage de vos connaissances en cancérologie
digestive,*

*Veillez trouver ici l'expression de mon profond respect et de ma
reconnaissance.*

A mon Maître,

Monsieur le Professeur Mathurin FUMERY

Professeur des Universités – Praticien Hospitalier

Hépatogastroentérologue

Service d'Hépatogastroentérologie et Cancérologie Digestive,
CHU Amiens Picardie

Tu me fais l'honneur de juger ce travail,

Je te remercie pour ta disponibilité, ta patience, ton enseignement, ton investissement, ta confiance et ta bienveillance le long de ces années.

Tu trouveras ici l'expression de mon profond respect et de ma reconnaissance.

A mon Maître,

Monsieur le Docteur Vincent HAUTEFEUILLE

Praticien Hospitalier

Hépatogastroentérologue

Service d'Hépatogastroentérologie et Cancérologie Digestive,

CHU Amiens Picardie

Tu me fais l'honneur de diriger ce travail,

Je te remercie pour ta disponibilité, ta patience, ton enseignement, ton investissement et ton sens de l'humour,

Merci pour toutes les echo-endoscopies que nous avons pu analyser ensemble.

Tu trouveras ici l'expression de mon profond respect et de ma reconnaissance.

Remerciements :

A mes très chers parents, pour m'avoir élevée, guidée, entourée soutenue depuis tant d'années. Ces années ont été un travail d'équipe, tout le cursus n'est pas le fait d'une seule personne mais bien d'une famille entière. Je vous suis tellement reconnaissante pour tous vos sacrifices, votre amour. J'espère le mériter autant que possible, j'espère pouvoir vous le rendre un jour. Les mots ne suffisent pas pour dire tout ce que je voudrais vous exprimer.

A mon frère, Taha, avec qui j'ai tout partagé, les bonheurs et les peines, les joies et les difficultés de la vie. Merci pour ces années, à la joie d'en vivre encore beaucoup ensemble !

A Gaga, qui a tant contribué, de loin, de près, une tante, une mère, une amie, une professeure. Tu as tellement compté et continues tellement à compter. Merci d'être toi !

A mes tantes Najoua, Dhouha, Kapouna, Zouzou, vous êtes ma joie, ma force, mon socle, je ne serais certainement pas la même personne si chacune d'entre vous n'avait pas contribué à faire de moi ce que je suis. Je vous dois tellement.

A mes oncles Mondher et Slim, pour votre bonne humeur, merci pour nos soirées d'été.

A mes tantes Monia, Amel, Amatou, pour nos bons souvenirs d'été, pour votre générosité et votre amour.

A mes oncles Fathi, Hassine paix à son âme, Nourreddine paix à son âme, Fayçoul, au bonheur de vous côtoyer, d'apprendre à vos côtés, d'être protégée.

A mes grands-parents : Ommi Souad, pour qui j'étais une « championne » quoi que je fasse, une grande dame qui m'a gâté autant que possible et est partie trop tôt ; à *Baba Mohammed* que j'ai peu connu et *Baba Hmed* que je n'ai pas eu la chance de connaître : sans vous avoir vraiment côtoyé : votre histoire, vos personnes ont aidé à forger la personne que je suis. Je n'aurais

peut-être jamais étudié l'Italien ni le Latin si je n'avais pas su que Baba Hmed le parlait très bien. Je pense à vous à chaque fois que je ramasse une pierre sur la route pour éviter que quelqu'un ne se fasse mal, et à chaque fois que je pose ma tête sur l'oreiller : car c'est par vous que j'ai appris que se remettre en question chaque jour en allant se coucher faisait de nous des personnes meilleures chaque jour.

A ma grande et très chère Mima : une grande, très grande dame, avec un énorme cœur et encore plus grand humour : pour toutes les joies, tous les fous rires... tous les souvenirs passés et à venir je l'espère. Un de tes petits-enfants devient médecin, j'espère pouvoir te rendre fière comme tu le voulais. Je n'ai pas appris à piloter un avion par contre.

A khali Laroussi paix à son âme : une belle âme qui m'a tant appris, tant entouré, tant aimé, et qui est partie trop tôt. Ton image sera toujours présente Khalou <3

A tous mes cousins, à Wawa, à Sassou, à Haroun, à Sofiane, à Haneine, à Doussa : nous avons grandi ensemble, et continuons de partager nos vies.

A Fathouh, Mohan, Khamous, Tonton Riadh, Tonton Sami paix à son âme : merci d'être présents à chaque fois que nécessaire, de me faire sourire, de me protéger, dans les joies et les peines.

A Tonton Sami, Tonton Hafedh, Tonton Mejd, Tonton Lassaad, Tata Hafidha, Tata Souad, Tata Kalthoum, Tata Amel paix à son âme : vous êtes mes oncles et tantes de Métropole, merci de m'avoir entourée, éduquée aussi, de m'avoir soutenue.

A mes professeures, Mme ASLANIAN, Mme ZARDI, Mme ZONABEND, Mme CORAZZA, Mme GAYDIER, pour avoir cru en moi, pour m'avoir stimulée, poussée. Je suis là grâce à vous.

A Monsieur Chetrit, Mme Chetrit, merci pour votre amitié si chaleureuse, pour votre générosité, tous vos bons conseils, nos visites et nos discussions si enrichissantes.

A ma Lena, pour ton amitié depuis toujours, ton soutien inconditionnel.

A ma Anne K, pour ton soutien infailible dans toutes les circonstances, lifeproof ! Merci pour cette si belle amitié qui va continuer longtemps j'en suis sûre. *A Alexis*, pour me faire déjà craquer.

A la soukollé d'enfer : Sophia, Helene, Charles Edouard, Alexandre. Merci pour cette belle entraide, pour nos soirées de conf et de révision, parfois sur la plage, toujours avec humour.

A Mathilde, Helene, FX, Marine ... Tous mes amis de Laennec qui ont tellement compté dans ma vie.

A Jo mon binome : merci d'avoir rendu notre internat plus léger, d'avoir été un bouclier quand c'était nécessaire, et de m'avoir poussée quand il le fallait aussi.

A mes co-internes : Marie, Lucien, Xixi, Anouck, Clément, Marion, Neila, Aline, Clara, Albane, Erica, Serge, Marco, Louise, Aurélien, Capucine : merci pour ces années de labeur et rigolade ; *Camille C et Camille R, Charlotte, Sydney* : Au plaisir de continuer à vous connaître et à nos futures journées DES ensemble.

A Marie Cordonnier, Marion A-S et Julien Loreau : merci de m'avoir encadrée cette première année, merci pour votre patience et votre gentillesse.

A Sami, pour ta bienveillance, ta disponibilité, ton enseignement, le modèle que tu nous inspires à suivre tant humainement que médicalement.

A Franck, pour ton écoute, tes conseils, ta bienveillance, pour m'avoir transmis ton savoir et ta bonne humeur

A mes chefs de Gastro, Justine, Rux, Jean Phi, pour votre encadrement, votre pédagogie, votre bienveillance, votre disponibilité, votre bonne humeur.

Aux équipes de Gastro A, B, des Soins, des endos et d'HDJ Oncologie du CHU Amiens

A Laetitia et Louissette, merci pour votre accueil, votre sympathie, vos petits messages, paquets de bonbon et tout votre soutien.

A toute l'équipe de Compiègne, merci pour votre accueil il y a deux ans, puis encore et encore ... merci pour votre confiance, votre pédagogie.

A Hend et Annie, merci pour votre amitié, votre gentillesse et patience, merci pour nos soirées ☺

A Quentin, un encadrant, un ami, un grand frère parfois. Merci pour ta patience, ta générosité, ta bienveillance si naturelle, merci pour ton amitié, et ton aide infinie.

A Clara, Chloe, Nour, Sarah : merci pour notre rencontre, pour notre co habitation à l'internat, ces soirées de rires et de pleurs, à celles encore à venir. Merci pour votre soutien du tonnerre les filles !

Au Docteur CAMARA, du Département d'Information Médicale du CH de Compiègne-Noyon, merci pour votre aide précieuse et votre réactivité.

Au Docteur Gael Goujon, un grand merci pour ton aide et ta collaboration qui ont été précieuses dans ce travail, merci pour ta disponibilité et ta gentillesse. Travailler avec toi a été un plaisir.

Au Docteur Audrey PHUONG en anatomopathologie à Bichat, merci pour votre aide précieuse dans ce travail et votre disponibilité.

Au Professeur Laurent ABRAMOWITZ, au Docteur Anne LAURAIN, au Docteur Denis SOUDAN : travailler à vos côtés a été un privilège, merci pour votre accueil, votre pédagogie, votre temps et patience. J'espère pouvoir continuer à en profiter.

A Elwine : partager ce stage avec toi a été du plaisir, des rires et beaucoup de partage. Merci pour m'avoir autant remplacée.

A Mourad, Amel et leur famille, merci d'avoir été présents dans les moments difficiles, surtout pendant cette préparation.

RESUME

Introduction : L'adénocarcinome de l'ampoule de Vater est un cancer rare, souvent découvert au stade localisé, récidivant fréquemment. Il existe peu d'études de grande ampleur descriptive des caractéristiques des patients et de leur prise en charge.

Patients et méthodes : Il s'agit d'une étude rétrospective tricentrique française, ayant inclus 63 patients atteints d'un adénocarcinome de l'ampoule, localisés ou métastatiques, afin de décrire leurs caractéristiques histologiques, leurs traitements et leur survie.

Résultats : 55% étaient de phénotype indéterminé, 5% mixte, 20% biliopancréatique et 20% intestinal ; 57 étaient localisés, 3 métastatiques d'emblée.

Il existait 17% de récurrence. 50% des patients avec chimiothérapie adjuvante recevaient de la gemcitabine, 34% du FOLFOX. La survie globale médiane était de 36 mois. Il n'y avait pas de différence significative de survie globale pour le type histologique et la chimiothérapie adjuvante. Seuls 26% des patients avaient une coloscopie, des adénomes n'étant retrouvé que chez un seul patient.

Conclusion : L'adénocarcinome de l'ampoule est un cancer agressif, avec une survie globale courte. La chimiothérapie ne semble pas apporter de bénéfice franc. A ce titre de larges cohortes ou des essais thérapeutiques dédiés pourraient avoir un intérêt.

ABSTRACT

Introduction: Ampullary carcinoma is rare, often diagnosed at a localized stage. There are few large descriptive cohorts describing the characteristics and management of these patients.

Patients and methods: This French retrospective tricentric study included 63 ampullary carcinoma (localized or metastatic) and aimed to describe histological, clinical and prognostic characteristics as well as the survival.

Results: 55% had an unspecified phenotype, 5% had mixed tumours, 20% had a pancratobiliary phenotype and 20% an intestinal phenotype; 57 had localized disease and 3 metastatic disease.

Among localized patients, 17% relapsed. Adjuvant chemotherapy was gemcitabine for 50% of patients, FOLFOX for 34%. Median overall survival was 36 months. There was no difference for overall survival regarding histological subtype and adjuvant chemotherapy. Only 26% had a colonoscopy, and one patient only had adenomas.

Conclusion: Ampullary carcinoma is an aggressive tumor, with a short overall survival. Adjuvant chemotherapy does not seem to be useful. Large prospective cohorts or randomized trials should be performed to assess usefulness of adjuvant chemotherapy.

TABLE DES MATIERES

I.	INTRODUCTION :	22
II.	MATERIEL ET METHODES	27
	A. Type d'étude	27
	B. Critères d'inclusion	27
	C. Critères d'exclusion	27
	D. Recueil de données	27
	1) Méthode	27
	2) Paramètres recueillis	28
	3) Objectifs de l'étude	28
	4) Analyse statistique	29
III.	RESULTATS	30
	A. Données au diagnostic :	30
	1) Sélection des patients	30
	2) Caractéristiques de la population	30
	B. Statut localisé et pTNM	33
	C. Traitement postopératoire	34
	D. Statut métastatique	39
	E. Récidives	39
	F. Survie globale	40
IV.	DISCUSSION	42
V.	CONCLUSION	44
VI.	REFERENCES BIBLIOGRAPHIQUES	45
VII.	RESUME	48
VIII.	ABSTRACT	49

LISTE DES ABREVIATIONS UTILISEES

- Duodéno-pancréatectomie caudale : DPC
- Bilio-pancréatique : BP
- Echo-endoscopie haute : EEH
- Polypose adénomateuse familiale : PAF
- Adénocarcinome : ADK
- Voie Biliaire Principale : VBP
- Centre hospitalier de Compiègne-Noyon : CHCN
- Hereditary Non Polyposis Colorectal Cancer : HNPCC
- Fédération française de cancérologie digestive : FFCD

I. INTRODUCTION :

L'adénocarcinome de l'ampoule de Vater est un cancer digestif rare (0.2% des cancers digestifs, 7% des cancers péri-ampullaires) [1]. Il est le troisième cancer des voies biliaires, en termes de fréquence, après le cancer de la vésicule biliaire et celui de la voie biliaire principale. Le taux d'incidence est mal connu mais est estimé aux alentours de 0.49 pour 100 000 personnes. Les facteurs de risque connus sont la polypose adénomateuse familiale (PAF) et le syndrome de Gardner (forme de PAF avec des tumeurs d'autres tissus), le syndrome de Lynch ou HNPCC (Hereditary Non Polyposis Colorectal Cancer), le syndrome de Peutz-Jeghers (polypose intestinale caractérisée par le développement de polypes hamartomateux caractéristiques du tube digestif et par une pigmentation mucocutanée), la maladie de Crohn et la maladie cœliaque (facteurs retrouvés dans une étude englobant également des tumeurs duodénales) [2].

Le diagnostic repose sur des arguments cliniques, biologiques, endoscopiques, morphologiques et histologiques.

Cliniquement, contrairement aux autres cancers péri-ampullaires, l'adénocarcinome de l'ampoule se manifeste par des symptômes précoces d'obstruction biliaire (ictère, prurit, fièvre), le favorisant en termes de pronostic.

Biologiquement, il peut exister une cholestase ictérique, une cytolyse, une anémie ferriprive. Les marqueurs tumoraux ACE et CA 19.9 peuvent s'élever.

Endoscopiquement, le diagnostic peut être fait lors de la gastroscopie, mais l'ampoule est idéalement explorée en duodéno-scopie. La papille peut être hypertrophiée, parfois ulcérée ou d'aspect dégénéré avec un aspect bourgeonnant, saignant au contact. Dans les formes endoampullaires la papille peut être simplement bombante. Des biopsies sont réalisées. L'endoscopie initiale permet également d'évaluer l'envahissement duodénal et la présence d'adénomes du deuxième duodénum.

Morphologiquement, en imagerie de coupes, échographie abdominale ou en écho-endoscopie haute (EEH), on peut observer une lésion typiquement hypoéchogène de la paroi duodénale, située à l'extrémité des canaux bilio-pancréatiques, une dilatation de la voie biliaire principale et du canal pancréatique principal sur tout le trajet en l'absence de pancréas divisum.

L'EEH a la particularité de pouvoir évaluer l'extension de la tumeur, et d'évaluer l'usTNM, la classification TNM échographique, étape indispensable à la décision thérapeutique en cas d'absence de lésions à distance, et donc de maladie localisée.

Elle a donc un poids majeur dans la prise en charge, et son exactitude tend à être de plus en plus évaluée. En effet, selon une étude de 1990 la précision de l'EEH pour évaluer la profondeur de l'invasion va de 75% à 83% des cas, et tend à baisser de 54% à 68% concernant la présence d'adénopathies [3]. Une étude coréenne plus récente qui cherche à évaluer le taux de cancers N+ ou >T2 traités par ampullectomie chirurgicale, sur 201 patients, retrouve 32.8% de patients avec au moins un risque d'échec après ampullectomie : 9.0% d'adénopathies, un patient avec un envahissement périnerveux, 22.4% d'infiltration de la voie biliaire principale (VBP) ou du canal pancréatique principal. La survie à 5 ans chez tous ces patients était de 83.7%, avec dans 18.2% restant une récurrence responsable du décès.

La tomodensitométrie thoraco-abdomino-pelvienne est l'examen de référence pour l'extension ganglionnaire loco-régionale et métastatique, complétant ainsi le bilan d'extension et la classification TNM.

Tumor	T1	Atteinte de la muqueuse uniquement
	T2	Atteinte de la sous muqueuse
	T3	Atteinte de la musculature
	T4	Atteinte d'organe de voisinage
Node	N0	Aucune adénopathie suspecte
	N+	Adénopathie loco régionale suspecte
Metastasis		Non applicable

Classification usTNM

Tumor	Tx	Tumeur inclassée
	Tis	Carcinome in situ
	T1a	Tumeur limitée à l'ampoule de Vater ou au sphincter d'Oddi
	T1b	Tumeur envahissant au-delà du sphincter d'Oddi et/ou envahissant la sous-muqueuse duodénale
	T2	Tumeur envahissant la muscularis propria (4 ^{ème} couche, musculature) du duodénum
	T3	Tumeur envahissant le pancréas
	T3a	Tumeur envahissant le pancréas de moins de 0,5 cm
	T3b	Tumeur envahissant le pancréas sur plus de 0,5 cm ou dans le tissu péri-pancréatique ou atteignant la séreuse duodénale sans envahissement artériel cœliaque ou mésentérique supérieur

	T4	Tumeur envahissant le tronc cœliaque, l'artère mésentérique supérieure ou l'artère hépatique
Node	N0	Absence d'adénopathie régionale métastatique
	N1	Présence d'adénopathies régionales métastatiques 1-3
	N2	Présence d'adénopathies régionales métastatiques ≥ 4
Metastasis	M0	Pas de métastase
	M1	Métastases à distance ou adénopathie splénique ou caudale

Classification TNM (8eme version AJCC 2017)

Tableau 1a et 1b : Classification usTN et TNM des adénocarcinomes de l'ampoule

L'histologie quant à elle, autre étape essentielle, permet d'établir avec certitude le diagnostic de malignité, d'en décrire les caractéristiques architecturales, immunohistochimiques et parfois biomoléculaires.

Il est néanmoins difficile de faire la distinction entre cancer primitif de l'ampoule et autres péri-ampullaires avant la chirurgie [5].

Cette étape, avec l'analyse de la pièce opératoire, permet d'avoir la classification pTNM, le TNM histologique, du cancer.

Le type le plus fréquent de cancer de l'ampoule reste l'adénocarcinome, avec deux sous types qui ressortent : le bilio-pancréatique (issu de l'épithélium de la voie biliaire distale et du canal pancréatique principal) et l'intestinal, issu de l'épithélium de la paroi duodénale.

Ces sous-types sont définis par leur aspect morphologique de leur architecture tumorale. Celui-ci est parfois difficile à classer, l'immunohistochimie pouvant aider à une meilleure caractérisation. L'expression de protéines de surface détectée par immunohistochimie, tel que MUC 1 et 2, CDX2 ou CK 20, dont l'utilisation a été décrite de plus en plus ces dernières années [5], permettent de distinguer les sous-types de manière plus certaine : une lésion MUC1+/ MUC2-/CDX2-/CK 20- sera classée bilio-pancréatique, une lésion MUC1-/MUC2 + ou CDX2+ ou CK 20 + sera classée intestinale. Néanmoins, ces marqueurs ne sont pas tous disponibles dans tous les laboratoires d'anatomopathologie, et certaines tumeurs restent non classées (mixtes ou indéterminées).

Certaines preuves suggèrent un comportement biologique différent en fonction du sous-type avec des conséquences et surtout un pronostic différent [5].

En effet, l'adénocarcinome ampullaire de sous-type bilio-pancréatique semble avoir un pronostic plus défavorable que l'intestinal : survie médiane de 16 vs 115.5 mois, $p < 0.001$ dans une étude de 2013 sur 208 patients [5]. Cette différence n'est cependant pas retrouvée dans toutes les études, comme dans celle d'Ecker ayant inclus 357 adénocarcinomes ampullaires opérés où chaque sous-type avait une survie globale de 77 mois pour le sous-type intestinal et de 54 mois pour le BP ($p=0.05$) [6].

A ce stade, la prise en charge diffère entre une maladie localisée, avec espoir curatif, et une maladie métastatique, relevant d'une prise en charge palliative.

En effet, les récidives, locales ou à distance, ainsi que la mortalité sont plus importantes quand les tumeurs sont N+ [7 et 8]. Ainsi, dans une maladie localisée, si l'atteinte est non ganglionnaire et limitée à la sous-muqueuse ($< T2$) avec une papille non ulcérée, une **ampullectomie**, chirurgicale ou endoscopique est possible.

Lorsqu'il existe une atteinte ganglionnaire et/ou une atteinte dépassant la sous-muqueuse et/ou que la papille est ulcérée, le traitement de référence est la **duodéno-pancréatectomie céphalique** (DPC).

Après résection, se pose la question d'un traitement adjuvant.

Dans la Mayo Clinic expérience en 2006, une cohorte rétrospective de 125 patients [9], la dissémination lymphatique retrouvée sur la pièce opératoire était le principal facteur de risque de récurrence, suggérant un potentiel bénéfice à la radiochimiothérapie adjuvante : sur 29 cancers ampullaires N+ il existait une tendance à l'amélioration de la survie (3.4 ans vs 1.6 ans dans le groupe chirurgie seule). Dans une autre étude un bénéfice était retrouvé en cas de grande taille de la tumeur (T3/T4) [10]. Dans une étude sur 113 patients atteints de cancers ampullaires ayant eu une DPC, la radiochimiothérapie adjuvante n'améliorait pas la survie globale ni la récurrence locorégionale [11]. Une étude américaine sur 111 patients avait les mêmes conclusions [12], ne permettant pas de retenir une place pour la radiothérapie dans cette indication.

L'administration d'une chimiothérapie adjuvante exclusive a été étudiée dans un seul essai randomisé. Dans cet essai de phase III (ESPAC 3), la survie globale médiane des patients ayant reçu une chimiothérapie adjuvante pendant 6 mois par FUFOL Mayo ou gemcitabine n'était pas significativement améliorée par rapport aux patients opérés sans traitement complémentaire. Une analyse par sous-groupes suggérait que le bénéfice de la chimiothérapie pourrait être plus important dans le sous-groupe résection R0 [13].

En cas d'absence d'atteinte ganglionnaire, une surveillance simple est largement recommandée, mais il n'existe donc pas de consensus dans le cas d'atteinte ganglionnaire.

Le choix de la chimiothérapie est aussi très débattu. En effet, une chimiothérapie de type pancréatique (type gemcitabine), est souvent proposée dans le type BP, et une chimiothérapie de type colique (type FOLFOX) pour le type intestinal, sans qu'il n'y ait à ce jour de supériorité démontrée de l'une par rapport l'autre. Une étude de phase II parue en 2009 proposait le CAPOX (capecitabine et oxaliplatine) comme référence au vu de résultats prometteurs [14]. Cependant dans cette étude les patients atteints de cancers ampullaires étaient associés à d'autres atteints d'adénocarcinome du grêle. L'étude ABC-02, la plus large cohorte randomisée de cancers des voies biliaires, comparait l'utilisation de cisplatine et gemcitabine au gemcitabine seul chez 410 patients ayant un cancer localement avancé ou métastatique : il existait une tendance au bénéfice sur la survie globale (11.7 vs 8.1) et sur la survie sans progression (8 vs 5 mois) dans le groupe capecitabine et gemcitabine vs gemcitabine seul, avec cette même tendance retrouvée dans le sous-groupe ampillaire, qui représentait 5% de la cohorte [15].

Outre la prise en charge du cancer a proprement dit, il est recommandé de réaliser une coloscopie à la découverte de toute tumeur, bénigne ou maligne, de l'ampoule, car les associations aux adénomes coliques est possible.

L'objectif de ce travail est de décrire sur une cohorte récente de 63 patients réunis sur 3 centres, les caractéristiques générales, histologiques, morphologiques ainsi que les modalités de prise en charge et de les confronter aux recommandations actuelles.

II. MATERIEL ET METHODES

A. Type d'étude

Il s'agit d'une étude rétrospective non interventionnelle tricentrique française portant sur une cohorte de patients atteints d'adénocarcinome de l'ampoule de Vater, localisés ou métastatiques.

B. Critères d'inclusion

Tous les patients consécutifs atteints d'adénocarcinome (ADK) de l'ampoule de Vater au CHU d'Amiens, au centre hospitalier de Compiègne-Noyon et deux au CHU Bichat-Claude Bernard à Paris, histologiquement prouvé, au stade localisé ou métastatique, ayant bénéficié ou non d'un traitement ont été inclus.

C. Critères d'exclusion

Les patients exclus étaient ceux pour qui les données collectées étaient insuffisantes.

D. Recueil de données

1) Méthode

Les données ont été recueillies de manière rétrospective entre janvier 2010 et août 2021.

Les patients du CHU d'Amiens ont été identifiés à partir du système informatique du service d'anatomo-pathologie, DIAMIC, par les codes F0 pour l'ampoule, et X7A0 pour l'adénocarcinome.

Les patients du centre hospitalier de Compiègne-Noyon (CHCN) ont été identifiés par le Département d'Information Médicale grâce au code C241 pour tumeur maligne de l'ampoule de Vater.

Ceux du CHU Bichat-Claude Bernard ont été identifiés par le Docteur Gael Goujon, hépato-gastro-entérologue et oncologue digestif, à partir de sa liste active de patients.

Chaque histologie a été vérifiée afin de ne pas inclure les cholangiocarcinomes, les adénocarcinomes duodénaux ou les adénocarcinomes du pancréas.

Les données pseudonymisées étaient saisies sur un tableur Microsoft Excel 2014 sécurisé par un code.

2) Paramètres recueillis

Nous avons recueilli :

- Des caractéristiques démographiques : date de naissance, sexe, date de décès ou à défaut, date des dernières nouvelles.
- Des paramètres cliniques : date et âge au diagnostic, statut OMS, le stade initial localisé ou métastatique, la présence d'un syndrome de prédisposition génétique, PAF ou syndrome de Lynch.
- Des paramètres endoscopiques : la réalisation ou non d'une EEH, le stade usTNM, la réalisation ou non d'une coloscopie ainsi que la présence ou non de polypes le cas échéant.
- Des paramètres histopathologiques et immunohistochimiques : le type histologique, la présence d'embols vasculaires, d'engainement, de budding ; le statut MUC 1 et CK 20 ; le statut sm+ ou non (envahissement sous-muqueux) en cas de T1, le statut microsatellite, le grade pTNM.
- En cas de maladie localisée : la réalisation ou non d'un traitement curatif, le type, ampullectomie endoscopique, chirurgicale ou une DPC, et leurs dates.
- La réalisation ou non d'une chimiothérapie ou autre traitement néoadjuvant et le type de chimiothérapie le cas échéant.
- En cas de récurrence : la date, les localisations métastatiques, le type de traitement réalisé en particulier chimiothérapie et éventuellement un traitement local.
- En cas de maladie métastatique d'emblée : le type de chimiothérapie palliative.

3) Objectifs de l'étude

L'objectif principal était de décrire la population des adénocarcinomes de l'ampoule, leurs modalités de prise en charge, en particulier : la réalisation ou non d'EEH, la répartition des usTNM et pTNM, la réalisation ou non de coloscopie dans le bilan de découverte, la réalisation ou non de chimiothérapie adjuvante, auquel cas le stade pTNM, le type de chimiothérapie et le rapporter aux caractéristiques histologiques.

4) Analyse statistique

Les variables continues étaient exprimées en médiane et intervalle de confiance à 95% (IC95%).

Les variables catégorielles étaient exprimées en pourcentage et effectif total.

L'analyse statistique a été réalisée par le Docteur Vincent HAUTEFEUILLE avec le logiciel R sur le site <https://biostatgv.sentiweb.fr/>. Les courbes de survies ont été calculées avec la méthode de Kaplan-Meier et comparées avec le test du Log Rank en prenant une valeur de p de 0.05 pour la significativité

III. RESULTATS

A. Données au diagnostic :

1) Sélection des patients

Sur 65 patients identifiés, 2 ont été exclus pour données manquantes trop importantes. Nous avons donc étudié les données de 63 patients [figure 1].

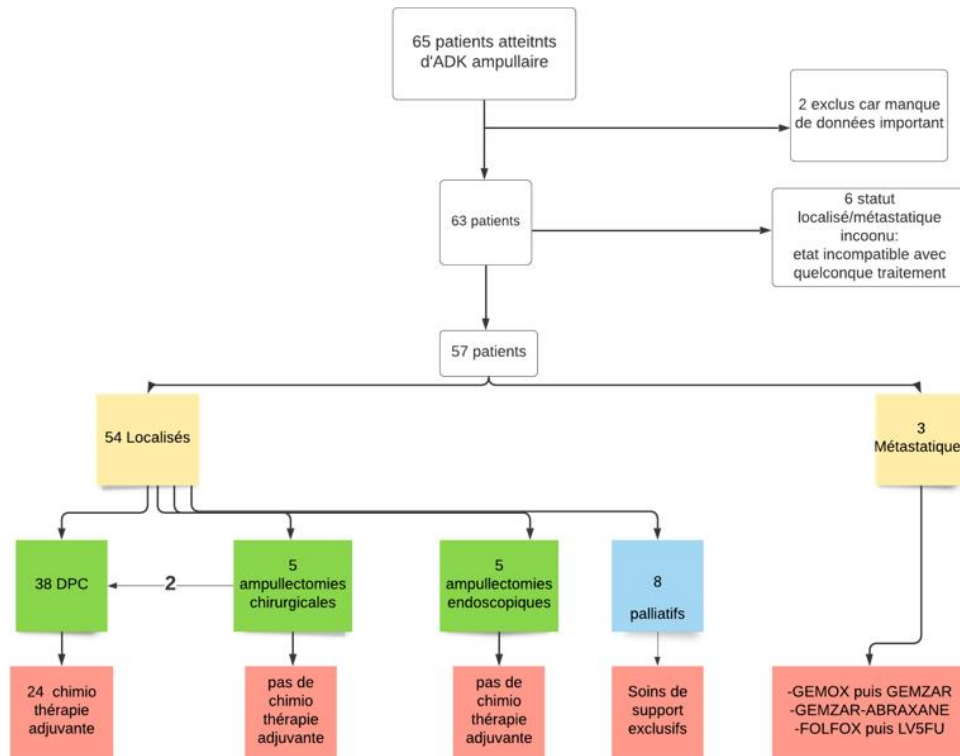


Figure 1 : Flowchart

2) Caractéristiques de la population

Ces 63 patients étaient âgés de 36 à 92 ans, avec un âge médian de 69 ans [58.9-79.1]. Quarante étaient des hommes (64%), 23 étaient des femmes (36%). Un patient avait un statut OMS non retrouvé, et sur les 62 connus la grande majorité étaient en bon état général : 72.5% avaient un performans status à 0 et 6.4 % étaient à 1.

Seuls 3 patients étaient atteints d'une PAF, soit 4.7% de la cohorte, et 2 d'un syndrome de Lynch prouvé, soit 3.2%.

a) Types histologiques

Un patient avait un type histologique non retrouvé, deux étaient à cellules indépendantes. Sur les 60 autres : 12 étaient de type bilio-pancréatique (BP), soit 20% ; 12 de type intestinal soit 20% ; 3 de type mixte soit 5% ; 33 de type indéterminé soit 55%.

Concernant l'immunohistochimie :

Pour le marqueur CK 20, disponible pour 24 patients, il était négatif pour 10 d'entre eux (41.7%), et positif pour 14 (58.3%). Pour MUC 1, le statut était précisé chez 12 patients : il était négatif pour 3 (25%) et positif pour 9 (75%).

Au sujet du budding, il n'était pas précisé pour 59 patients, il était absent pour 1 patient sur les 4 restants (25%), présent chez les 3 autres (75%). Pour les embols, il n'y en avait pas pour 5 sur 9 patients (56%), elles étaient présentes chez les 4 autres (44%). Concernant l'engainement, il était absent pour 27 sur 39 (69.2%), présent chez 12 (30.8%).

Pour le statut sm, il était non applicable chez 52 patients car non T1, il était non précisé et non déterminable chez 4 patients T1, absent chez 4 patients sur les 7 restants (57%) et présent chez les 3 autres (43%).

Quant au statut microsatellite, il n'était précisé que pour 7 patients : 2 étaient MSI (28.6%), 5 MSS (71.4%). Les 2 patients MSI étaient de sous-type indéterminé et mixte.

b) Coloscopie

Chez 6 patients, il n'a pas été possible de retrouver s'ils avaient bénéficié d'une coloscopie. Sur les 57 restants, dans la grande majorité des cas, soit 42 d'entre eux (74%) elle n'était pas malheureusement pas, réalisée. Seuls 15 patients, soit 26% ont eu une coloscopie, il n'a été retrouvé des polypes que chez un seul patient.

c) Echo-endoscopie haute

Pour les 55 patients ayant eu une EEH, 4 avaient eu une EEH sans que l'usTNM ne soit possible à déterminer (non précisé, non déductible) et 44 soit 80% ont bénéficié d'une EEH avec stade usT et usN.

Sur ces 44 : 18.0% (4) étaient T1, 16.0% (7) étaient T2, 66.0% (29) étaient T3, il n'y avait pas de T4 décrit ; 68.2% (30) étaient N0, 20.4% (9) étaient N1, 11.4% étaient Nx (statut ganglionnaire indéterminé).

d) Localisé/métastatique

Sur les 63 patients, 6 avaient un statut localisé ou métastatique indéterminé : ils n'ont pas bénéficié d'un bilan d'extension car aucun traitement n'était applicable en raison de leur état général, de leur âge et de leurs comorbidités mis bout à bout.

Sur les 57 restants : 3 étaient métastatiques soit 5.3% et 54 étaient localisés soit 94.7%.

Caractéristiques	Population (n=63)
Age médian (années)	69 [58.9-79.1]
Hommes	40/63 (64%)
Femmes	23/63 (36%)
OMS	
0	45/62 (72,5%)
1	4/62 (6,4%)
2	4/62 (6,4%)
3	6/62 (9,8%)
4	3/62 (4,9%)
PAF	3/63 (4.7%)
Syndrome de Lynch	2/63 (3,2%)
Histologie	NA = 1
Biliopancréatique	12/60 (20%)
Intestinal	12/60 (20%)
Indéterminé	33/60 (55%)
Mixte	3/60 (5%)
CK 20	
Positif	14/24 (58,3%)
Négatif	10/24 (41,7%)
NA	39
MUC 1	
Positif	9/12 (75%)
Négatif	3/12 (25%)
NA	51
Engainement	12/39 (30,7%)
Budding	3/4 (75%)
Embols	4/9 (44%)
SM+	3/7 (42%)
MSS	5/7 (71,4%)
MSI	2/7 (28,6%)

Coloscopie	NA = 6
Oui, nombre avec polypes	15/57 (26,3%)
	1
Non	42/57 (75,4%)
EEH	NA = 8
Oui	44/55 (80%)
Non	7/55 (12,7%)
usT1	8/44 (18%)
usT2	7/44 (16%)
usT3	29/44 (66%)
usT4	0
usN0	30/44 (68%)
usN1	9/44 (21%)
usNx	5/44 (11%)
Métastatiques	3/57 (5,3%)
Localisés	54/57 (94,3%)

Tableau 1= Caractéristiques de la population

B. Statut localisé et pTNM

Sur les 54 patients présentant une maladie localisée, 5 ont bénéficié d'une ampullectomie endoscopique, 5 d'une ampullectomie chirurgicale et 37 d'une DPC, dont 2 comme reprise après une ampullectomie chirurgicale.

Quand on observe le statut pTNM chez tous les patients, la donnée était manquante pour 18 sur 53.

Sur les 45 pour lesquels il était disponible, la plupart étaient T3 (40.0%). Ils sont suivis par les T2 (24.4%) puis les T1 (17.8%). Les Tis ne représentent que 6.7%. Deux patients ayant bénéficié de chimiothérapie néoadjuvante, il existe 2 ypTNM : un ypT0, et un yT4.

L'atteinte ganglionnaire était distribuée comme suit : 47% (21/45) N0, 42 % (19/45) N1, 11% (5/45) Nx. Aucun n'était métastatique.

Concernant la résection, la donnée était malheureusement indisponible pour 3 patients. Pour les 42 restants, la grande majorité (81%) étaient R0. [Tableau 2]

Grade pTNMT1	Population n= 63
NA	18
T	
Tis	3/45 (6,7%)
ypT0	1/45 (2,2%)
T1	8/45 (17,8%)
T2	44/45 (24,4%)
T3	18/45 (40%)
T4	3/45 (6,7%)
ypT4	1/45 (2,2%)
N	
N0	21/45 (46,7%)
N1	19/45 (42,2%)
Nx	5/45 (11,1%)
M0	45/45 (100%)
R	NA = 3
R0	34/42 (81%)
R1	8/42 (19 %)

Tableau 2 : répartition pTNM et qualité de la résection R

C. Traitement postopératoire

Parmi nos 57 patients localisés, malheureusement 8 étaient d'emblée palliatifs :

- une femme de 84 ans, OMS 4, décédée d'un choc septique sur angiocholite 15 jours après le diagnostic.
- un homme de 79 ans, OMS 1, usT3N1 décédé 6 mois après le diagnostic.
- un homme de 78 ans, OMS 0, décédé 25 mois après le diagnostic.
- une femme de 72 ans, OMS 2, usT3N1, atteinte également d'un cancer du tiers moyen du rectum et d'une cirrhose child A, traitée exclusivement par radiothérapie pour le rectum, vivante à 13 mois,
- une femme de 83 ans, OMS 2, ayant bénéficié d'une photothérapie dynamique (2009), décédée à 17 mois
- un homme de 83 ans, OMS 2, usT3N0, décédé à 9 mois.
- un homme de 81 ans, OMS 3, usT3N0, décédé à 6 mois.
- un homme de 63 ans, OMS 4, usT3N0, décédé à 7 mois.

Parmi les 46 patients ayant bénéficié d'un traitement curatif, 24 ont bénéficié par la suite d'une chimiothérapie adjuvante, 19 n'en ont pas eu et l'information n'était pas disponible pour 3

patients. Parmi les 24 patients traités, 2 ont bénéficié de chimiothérapie néo-adjuvante : un uniquement néo-adjuvante, finalement ypT0, et un néo et adjuvante car ypT4.

Les caractéristiques de la prise en charge postopératoire des patients sont listées dans le tableau 3 :

Avec chimiothérapie adjuvante (n = 24)	Six T3N0R0
	Cinq T2N1R0
	Deux T3N1R0 avec radiothérapie (curatif et un pour fistule post DPC)
	Sept T3N1R0
	Un uniquement néo-adjuvante car perforation post CPRE sur zone très inflammatoire, finalement ypT0N0R0
	Un yT1N0R0 néo-adjuvant et adjuvant car COVID
	Un néo-adjuvant et adjuvant pendant 3 mois car attente TAVI avant DPC, ypT4N0R0
	Un T1N1R0
Sans chimiothérapie adjuvante (n = 19)	Trois TisN0M0R0
	Un T1Nx en ampullectomie endoscopique, usT1N0
	Deux T1N0 en DPC
	Un T2N0 en reprise DPC après ampullectomie chirurgicale
	Deux T2N0 en DPC d'emblée (dont un car suites de DPC compliquées)
	Un T3N1 mais suites DPC compliquées
	Un T2NxR1 en ampullectomie endoscopique mais DPC complémentaire refusée par patiente, donc chimiothérapie adjuvante non discutée
	Un T2N0 avec FOLFOX retenu en RCP mais finalement altéré
	Un T4N1R1 avec FOLFOX retenu mais décédé 15 jours après la DPC
	Un T1NxR1 sur ampullectomie endoscopique (récidive à 3 ans), en hépatique et ganglionnaire, en aout 2021
	Deux T1N0 en ampullectomie chirurgicale
	Un T3N0R0 en DPC
	Un T3NxR1 en ampullectomie endoscopique usT3N0 en, chimiothérapie non retenue car âgé (84 ans), décédé 6 mois après ampullectomie

Tableau 3 : caractéristiques des patients avec et sans chimiothérapie adjuvante

Par ailleurs, 3 patients ont bénéficié de radiothérapie : 2 en curatif pour l'ADK, 1 pour traitement d'une fistule post DPC.

La gamme de chimiothérapie adjuvante et néo-adjuvante comporte principalement du FOLFOX (8/24) et de la gemcitabine (12/24) mais certains patients ont bénéficié de GEMOX (1/24), de

LV5FU (1/24), de FOLFIRINOX (1/24). Le patient ayant eu chimiothérapie adjuvante et néo-adjuvante a même eu FOLFOX puis GEMOX [Figure 1].

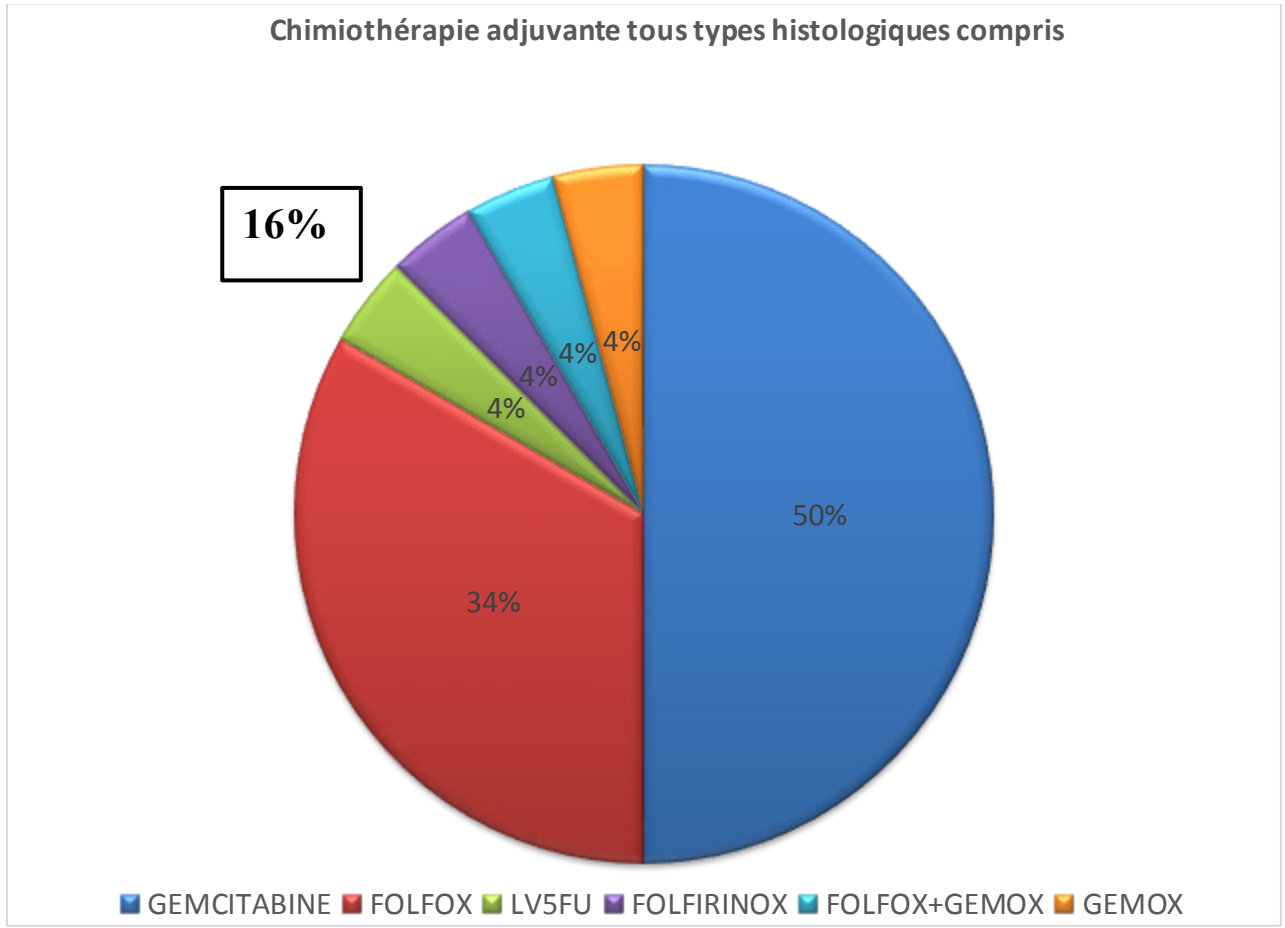


Figure 1 : répartition de la chimiothérapie adjuvante parmi les patients avec une maladie localisée

Dans les graphes ci-dessous nous avons montré la répartition des phénotypes histologiques selon le type de chimiothérapie pour le FOLFOX et la gemcitabine [Figures 2a et 2b]

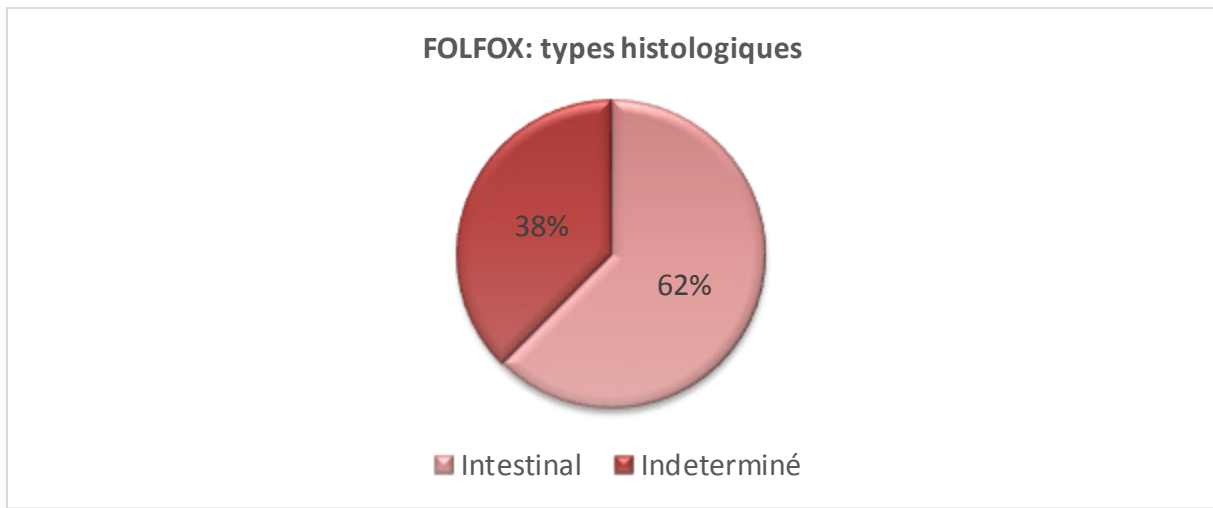


Figure 2a : FOLFOX selon les types histologiques

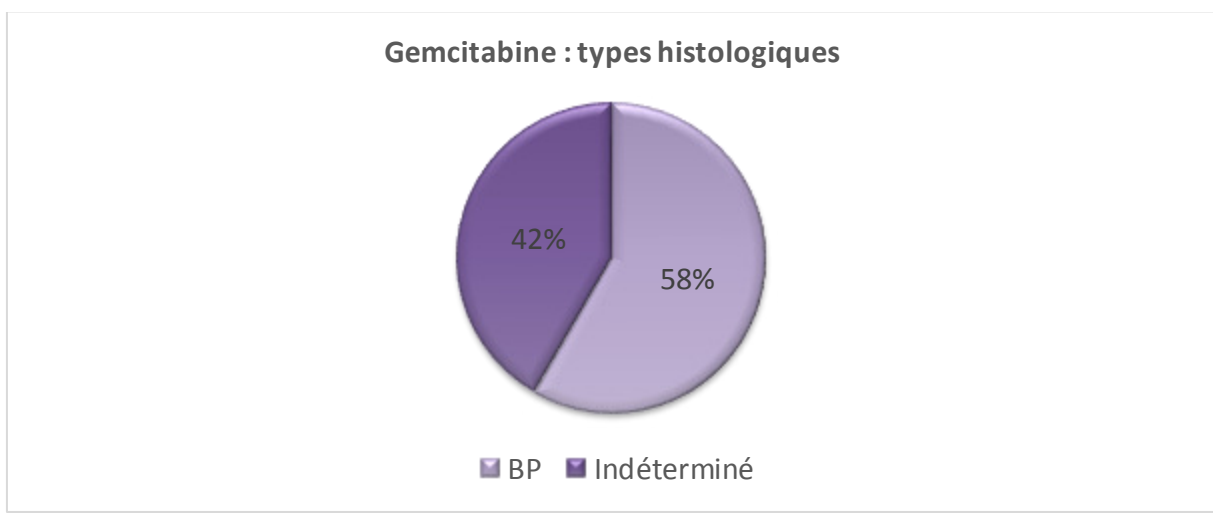


Figure 2b : Gemcitabine selon types histologiques

Les patients traités par FOLFOX étaient soit de type intestinal (38% des cas) soit de type indéterminé (62% des cas), et ceux par gemcitabine de type BP (42%) ou indéterminé (58% des cas).

Le type indéterminé représente la majorité, mais cela est lié au grand nombre de cas indéterminé entre le BP et l'intestinal et à la difficulté de classification.

Nous avons également examiné quels types de chimiothérapie adjuvante étaient réalisés en fonction du type histologique, pour les BP, les intestinaux et les indéterminés (les mixtes et les cellules indépendantes n'ont pas eu de chimiothérapie). [Figure 3]

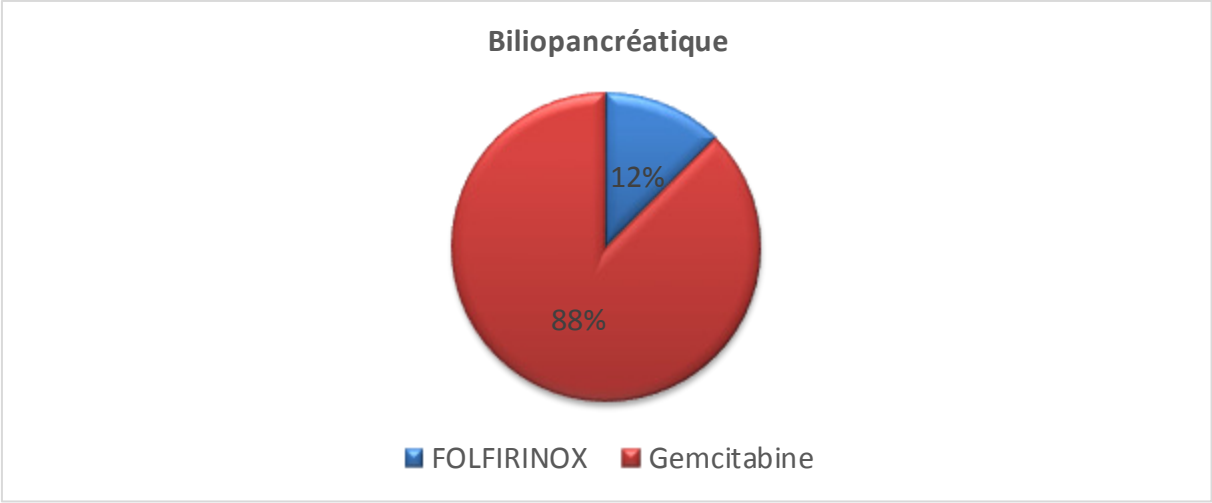


Figure 3b : Chimiothérapie adjuvante chez les BP

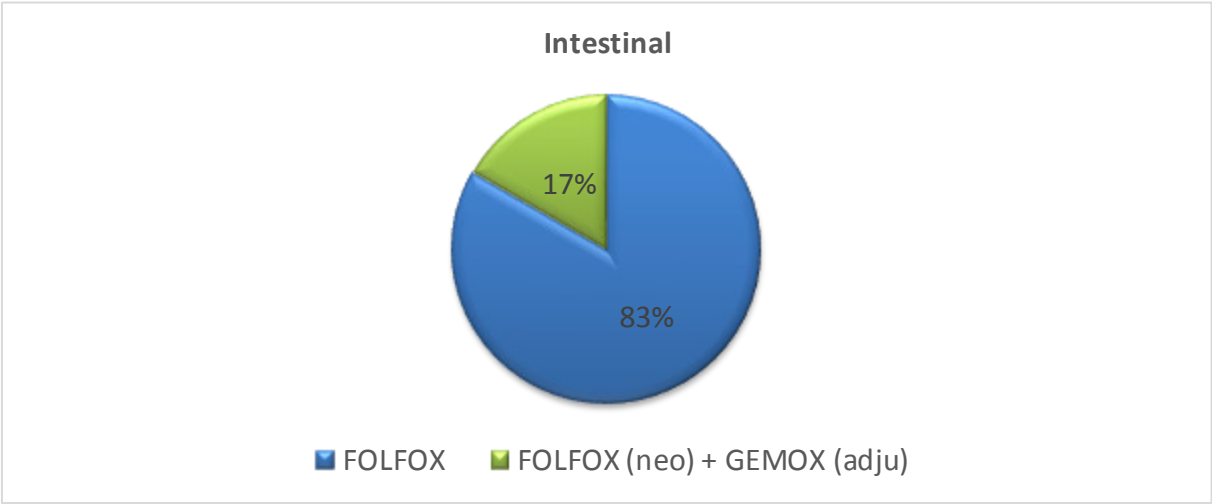


Figure 3c : Chimiothérapie adjuvante chez les intestinaux

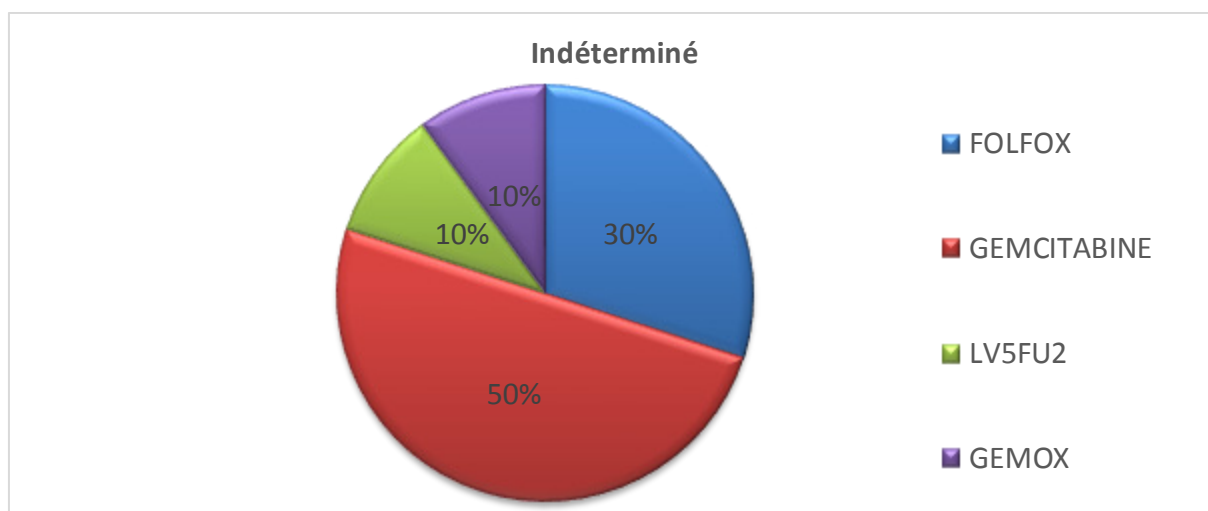


Figure 3d : Chimiothérapie adjuvante chez les indéterminés et mixtes

Globalement, les phénotypes BP reçoivent de la gemcitabine (88% des cas), les intestinaux du FOLFOX. Pour les indéterminés, la moitié recevaient de la gemcitabine, 10% du GEMOX, 30% du FOLFOX et 10% du 5FU.

D. Statut métastatique

Parmi ces 3 patients, 2 étaient OMS 0 et un OMS2, un de type intestinal, 2 de type indéterminé. Un a été traité par GEMOX puis GEMZAR, est décédé à 17 mois (intestinal). Un a été traité par GEMZAR-ABRAXANE, est décédé à 6 mois (indéterminé). Un a été traité par FOLFOX puis LV5FU2, est décédé à 24 mois (indéterminé).

E. Récidives

8 patients sur 46 ayant bénéficié d'un traitement curatif ont récidivé, soit 17.4%. 50% des patients étaient de type indéterminé, 37.5% de type BP, 12.5% de type mixte. 25% étaient T1 R1, 50% T3, 12.5% T4, 12.5% T2. La majorité étaient N1 ou Nx (62.5%). 62,5% ont reçu FOLFOX ou FOLFIRI en chimiothérapie palliative, 25% ont reçu GEMOX ou gemcitabine. Seul un patient a eu un traitement local par radiofréquence. (Tableau 4)

Délai de récurrence (mois)	Type histologique	pT NM	Traitement post-opératoire	Localisation de la récurrence	Type traitement palliatif	Décès ou Vivant	Délai récurrence-décès (mois)	Délai résection-décès (mois)
6	BP	T3 N0 R0	GEMCITABINE	Carcinose	GEMCITABINE puis FOLFOX	Décès	4	11

4	BP	T2 N1 R0	GEMCITA BINE	Hépatique et ganglionnaire	FOLFIRIN OX	Décès	3	7
12	Indéterminé	T1 N0 R1	Non	Hépatiques	Non	Décès	4	16
32	Indéterminé	T3 N1 R0	LV5FU	Pulmonaires, ganglionnaires, osseuses	FOLFOX puis XELODA	Décès	9	41
9	BP	T3 N1 R0	GEMCITA BINE	Hépatiques	FOLFIRIN OX + radiofréque nce	Décès	24	33
4	Mixte	T3 N0 R0	Non	Hépatiques	GEMOX, FOLFIRI, TRABETIN IB	Vivant		
3	Indéterminé	T4 N1 R0	FOLFOX	Hépatiques	FOLFOX	Décès	2	11
38	Indéterminé	T1 Nx R1	Non	Hépatiques, ganglionnaires	FOLFOX	Vivant		

Tableau 4 : Caractéristiques des patients avec récidue

F. Survie globale

La figure 4 représente la courbe de survie globale de la cohorte. La médiane de survie globale était de 36 mois.

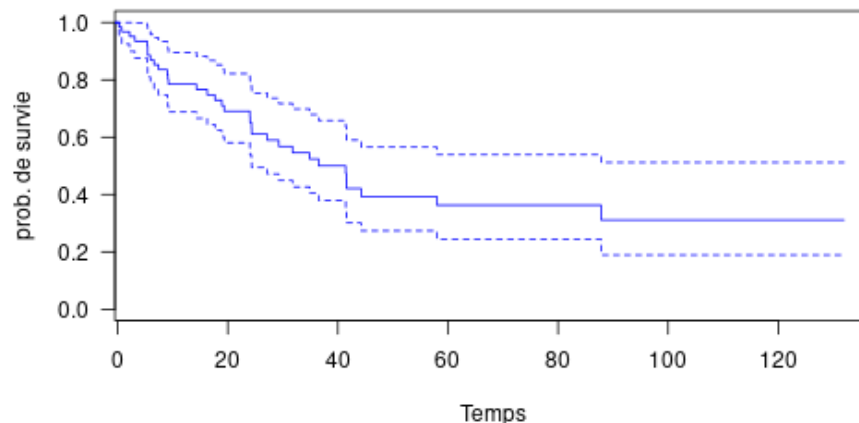


Figure 4 : Courbe de survie globale de la cohorte

La figure 5 représente la fonction de survie selon les sous-types : il n'y avait pas de différence significative entre le sous-type intestinal (n=12) et bilio-pancréatique (n=12) ($\chi^2=0.342$, $p=0.56$).

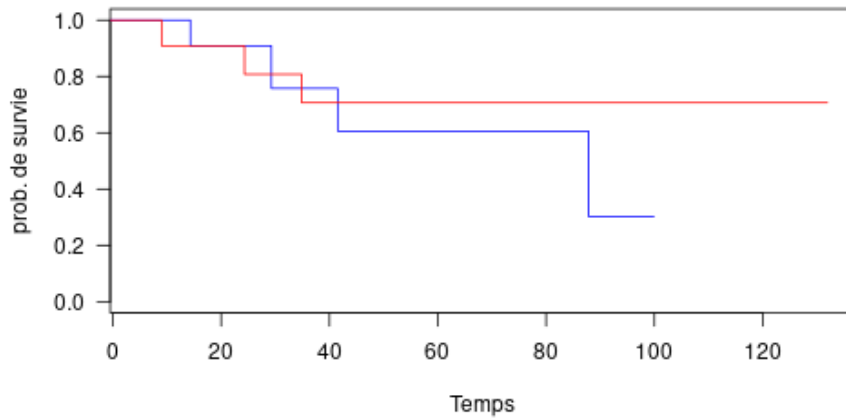


Figure 5 : Comparaison des sous-types intestinal (bleu) et BP (rouge)

En comparant le sous-type indéterminé / mixte (n=36) et intestinal (n=12), il n'y avait pas de différence significative également (Figure 6), même si le sous-groupe intestinal apparaît de pronostic moins défavorable ($\chi^2= 3.277$, $p=0.07$).

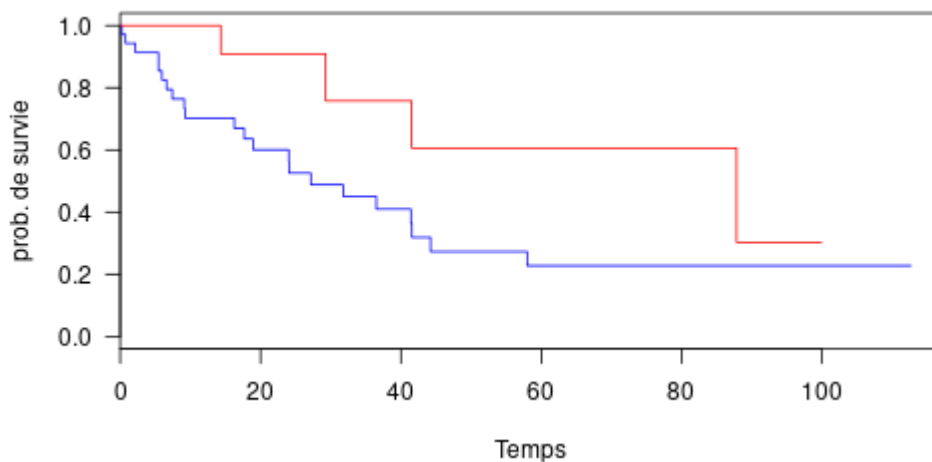


Figure 6 : Comparaison des sous-types indéterminé (bleu) et intestinal (rouge)

Si on compare la survie globale entre les patients ayant reçu de la chimiothérapie adjuvante et ceux n'en ayant pas reçu (figure 7), on ne retrouve pas non plus de différence significative ($\chi^2= 1.96$, $p=0.16$).

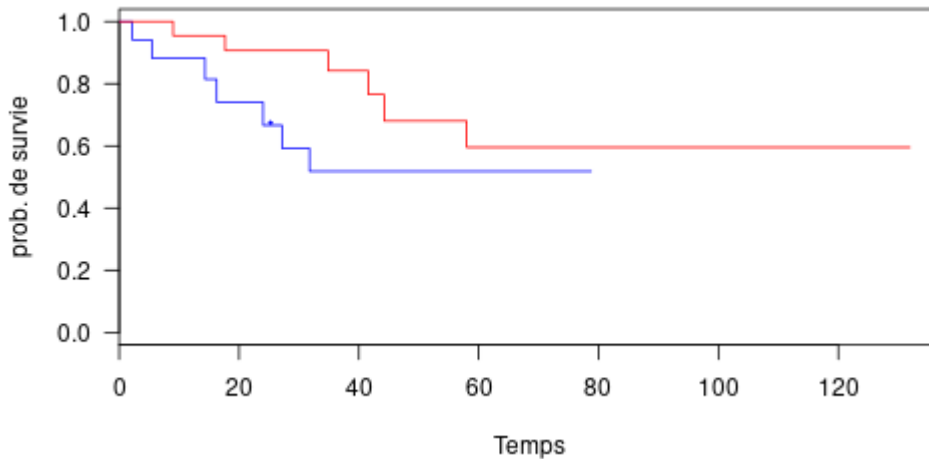


Figure 7 : Comparaison entre patients avec chimiothérapie adjuvante (rouge) et sans chimiothérapie adjuvante (bleu)

IV. DISCUSSION

L'adénocarcinome de l'ampoule de Vater est un cancer rare et mal connu. Son pronostic semble principalement lié au caractère localement évolué, peu différencié ou ganglionnaire.

Le traitement de référence est la DPC, mais malgré une DPC en centre expert, avec marges saines, les récurrences sont relativement fréquentes, 17% dans notre cohorte après résection par DPC ou ampullectomie chirurgicale ou endoscopique, entre 34 et 44% dans la littérature tout traitement confondu [16, 17, 18, 19], et arrive le plus souvent dans les 3 premières années.

Les traitements complémentaires tels que chimiothérapie adjuvante et/ou radiothérapie sont donc discutés en RCP, et plusieurs études ont cherché à démontrer leur utilité.

Des études sur la radiochimiothérapie adjuvante [20, 21, 22] n'ayant pas démontré de bénéfice en termes de survie, nous conduisent à laisser actuellement de côté la radiothérapie adjuvante.

Pour la chimiothérapie adjuvante néanmoins la question demeure, malgré plusieurs études. La plus intéressante à citer est celle de la Mayo Clinic, où dans les cancers ampullaires N+ il existait une tendance à l'amélioration de la survie (3.4 ans vs 1.6 ans dans le groupe chirurgie seule). D'autres par la suite n'ont pas retrouvé cette tendance [22,23]

Malgré parfois des nombres de patients importants, ces études restent rétrospectives et donc soumises à de nombreux biais, et regroupent parfois un groupe hétérogène de patients (tumeur intestinale aussi bien qu'ADK de l'ampoule).

Une cohorte de la fédération française de cancérologie digestive (FFCD), nationale, prospective, ouverte depuis 2013, a pour objectif principal d'évaluer la survie globale à 5 ans

chez les patients porteurs d'un ADK ampullaire opéré, et en objectifs secondaires d'évaluer la survie sans récurrence chez ces patients, le taux de réponses objectives, ainsi que la survie sans progression chez les patients non résectables. Elle étudiera donc le potentiel bénéfique ou non d'une chimiothérapie adjuvante ainsi que les différents types. Elle est encore en cours.

Concernant les phénotypes histologiques, l'intérêt de leur connaissance réside dans le pronostic qu'ils pourraient avoir. En effet, plusieurs études ont montré sur des nombres assez conséquents (au-delà de 100 patients), que le phénotype BP était associé à un pronostic plus réservé [5, 24]. Dans ce travail, il n'y avait pas d'impact sur la survie, néanmoins, le nombre de patient dans chaque bras est faible et pourrait expliquer cette absence de différence.

La classification histologique, malgré l'aide actuelle de l'immunohistochimie est un exercice difficile, et dans plusieurs cas le statut reste indéterminé, comme le montre notre cohorte où le statut était indéterminé pour 53.2% des patients et mixte pour 4.8% des patients, alors que dans la littérature, notamment l'étude récente de 2019, la répartition est nettement différente. En effet, dans cette étude de Perkins [24] les intestinaux représentent 47% de la population, les BP 32%, les mixtes 20%, et les indéterminés seulement 1%, en les classifiant à l'aide de l'immunohistochimie. Cette différence importante reflète très certainement les difficultés de classifications de la « vraie vie ».

Si on s'intéresse à l'intérêt de l'immunohistochimie, avec MUC 1 et 2, CK 20, CK2, l'étude de Perkins ne montre pas de valeur ajoutée à l'analyse de l'expression des MUC concernant le pronostic. En effet, les résultats issus de la classification architecturale et ceux issus de la classification immunohistochimique sont sensiblement les mêmes.

L'immunohistochimie semble donc rester une aide, et la classification architecturale assidue reste le gold standard. De plus, les anticorps anti MUC1 et 2 ne sont pas disponibles en routine dans les laboratoires d'anatomopathologie, ce qui limite leur utilisation aux centres experts.

D'autres caractères histologiques connus comme facteur de risque dans l'ADK ampullaire sont l'engainement, le budding et les embols, que malheureusement nous n'avons que peu retrouvé dans les comptes rendus. Si ces facteurs sont d'intérêt (ce qui reste à démontrer), ils devraient faire l'objet d'une recommandation spécifique dans les futures recommandations françaises.

L'étude des facteurs associés à la survie globale et à la récurrence chez les patients opérés, selon les sous-groupes histologiques cités (type histologique, budding, engainement, embols) pourrait

peut-être permettre d'identifier des sous-groupes pour lesquels la chimiothérapie adjuvante aurait un bénéfice.

Nous avons trop peu de données (n=7) pour pouvoir bien étudier les répercussions du statut microsatellite. Néanmoins, vu l'impact du statut MSI dans les cancers colorectaux opérés ou dans les situations métastatiques, sa détermination pourrait être utile, notamment dans le sous-type intestinal. Il nécessite néanmoins une étude dans de larges séries puisque seuls 2 % des adénocarcinomes de l'ampoule sont MSI dans la cohorte française de l'AGEO (Perkins G), mais peut monter jusqu'à 6-10% dans certaines séries [25].

Enfin, même si la coloscopie est recommandée en France, elle ne semble avoir été réalisée que dans 26% des cas. Le fait qu'il n'ait été retrouvé qu'un seul patient avec un adénome pourrait faire penser qu'elle n'est pas utile. En dehors des formes évidentes (âge jeune, présence d'adénomes duodénaux évocateur de PAF associée ou d'un phénotype MSI devant faire rechercher un syndrome de Lynch), elle pourrait ne pas être recommandée. Enfin, aucun patient ne semble être décédé d'un cancer colo-rectal découvert a posteriori. Les données sont certes incomplètes, mais il nous semble légitime de poser la question de la pertinence de cet examen de dépistage, avec un coût financier et des risques non nuls pour les patients.

Cette idée rejoint celle retrouvée dans 2 études récentes qui ne retrouvent pas d'association entre adénomes duodénaux et adénomes colorectaux [26,27].

V. CONCLUSION

Les adénocarcinomes de l'ampoule sont des tumeurs agressives avec une survie globale plutôt courte. Leur caractérisation histologique est difficile, comme en témoigne le taux élevé de tumeurs indéterminées. Il ne semble pas y avoir d'association fréquente avec les adénomes ou adénocarcinomes coliques. Enfin, la chimiothérapie adjuvante ne semble pas apporter de bénéfice franc et nécessiterait d'avoir de larges cohortes ou des essais thérapeutiques dédiés afin de sélectionner les patients qui pourraient le plus en bénéficier.

VI. REFERENCES BIBLIOGRAPHIQUES

1. Jemal A, Siegel R, Ward E et al. Cancer statistics, 2008. *CA Cancer J Clin* 2008 ; 58 : 71-96
2. Green, P. H. R., & Jabri, B5. Celiac disease and other precursors to small-bowel malignancy. 2002. *Gastroenterology Clinics of North America*, 31(2), 625-639.
3. Tio TL, Tytgat GN, Cikot RJ, et al. Ampullopapillary carcinoma: preoperative TNM classification with endosonography. *Radiology*. 1990 ;175 :455– 461
4. Yoon YS, Kim SW, Park SJ, et al. Clinicopathologic Analysis of Early Ampullary Cancers With a Focus on the Feasibility of Ampullectomy. *Ann Surg*. 2005 ; 242 : 92– 100
5. Daniel H Ahn, DO and Tanios Bekaii-Saab MD. Ampullary cancer: an overview. *Am Soc Clin Oncol Educ Book*. 2014: 112–115.
6. Ecker BL, Volmer CM, Berman SH et al. Role of Adjuvant Multimodality Therapy After Curative-Intent Resection of Ampullary Carcinoma. *JAMA Surg*. 2019. 154(8) : 706-714
7. Chang DK, Jamieson NB, Johns AL, et al. Histomolecular phenotypes and outcome in adenocarcinoma of the ampulla of Vater. *J Clin Oncol*. 2013 ; 31 :1348–1356
8. O'Connell JB, Maggard MA, Manunga J Jr, et al. Survival after resection of ampullary carcinoma: a national population-based study. *Ann Surg Oncol*. 2008 ; 15 : 1820-1827
9. Bhatia S, Miller RC, Haddoch MG et al. Adjuvant therapy for ampullary carcinomas? the Mayo clinic experience. *Int J Radiat Oncol Biol Phys*. 2006 ; 66 : 514-519
10. Riall TS, Cameron JL, Lillemore KD et al. Resected periampullary adenocarcinoma : 5 year survivors and their 6-to 10-year follow-up. *Surgery*. 2006 ; 140 : 764-772
11. Showalter TN, Tingting Z, P. Rani A, et al. The influence of prognostic factors and adjuvant chemoradiation on survival after pancreaticoduodenectomy for ampullary carcinoma. *J Gastrointest Surg*. 2011 ; 15 : 1411–1416
12. Sikora SS, Baladreran P, Dimri K et al. Adjuvant radiochemotherapy in ampullary cancers. *Eur J Surg Oncol*. 2005 ; 31 : 158-163

13. Zhou J, Hsu CC, Winter JM et al. Adjuvant chemoradiation versus surgery alone for adenocarcinoma of the ampulla of Vater. *Radiotherapy and Oncology*. 2009 ; 92 : 244–248
14. Neoptolemos JP, Moore MJ, Cox TF, et al. Effect of adjuvant chemotherapy with fluorouracil plus folinic acid or gemcitabine vs observation on survival in patients with resected periampullary adenocarcinoma: the ESPAC-3 periampullary cancer randomized trial. *JAMA*. 2012 ; 308 :147–15
15. Overman MJ, Gauri R, Varadhachary, Scott K, et al. Phase II Study of Capecitabine and Oxaliplatin for Advance Adenocarcinoma of the Small Bowel and Ampulla of Vater. *J Clin Oncol*. 2009 ; 27 : 2568-2603
16. Valle J, Wasan H, Palmer DH, et al. Cisplatin plus gemcitabine versus gemcitabine for biliary tract cancer. *N Engl J Med*. 2010 ; 362 :1273–1281
17. S. B. Choi, W. B. Kim, T. J. Song, et al. Surgical outcomes and prognostic factors for ampulla of Vater cancer. *Scandinavian Journal of Surgery* 2011 ; 100 : 92–98
18. Park JS, Yoon DS, Kim KS, et al: Factors influencing recurrence after curative resection for ampulla of Vater carcinoma. *J Surg Oncol* 2007 ;95 :286–290
19. Falconi M, Crippa S, Dominguez I, et al: Prognostic relevance of lymph node ratio and number of resected nodes after curative resection of ampulla of Vater carcinoma. *Ann Surg Oncol* 2008 ;15 :3178–3186
20. Hongbeom Kim, Wooil Kwon, Jae Ri Kim et al. Recurrence patterns after pancreaticoduodenectomy for ampullary cancer. *J Hepatobiliary Pancreat Sci* 2019 ; 5 : 179-186
21. Showalter TN, Zhan T, Anne PR et al, The Influence of Prognostic Factors and Adjuvant Chemoradiation on Survival After Pancreaticoduodenectomy for Ampullary Carcinoma. *Gastrointest Surg*, 2011 ; 15 :1411–1416
22. Klinkenbijnl JH, Jeekel J, Sahnoud T, et al. Adjuvant radiotherapy and 5-fluorouracil after curativeresection of cancer of the pancreas and periampullary region: phase III trial of the EORTCgastrointestinal tract cancer cooperative group. *Ann Surg*. 1999 ; 230 :776–782

23. Zhou J, Hsu CC, Winter JM, et al. Adjuvant chemoradiation versus surgery alone for adenocarcinoma of the ampulla of Vater. *Radiother Oncol*. 2009 ; 92 :244–248
24. Lee JH, Whittington R, Williams NN, et al. Outcome of pancreaticoduodenectomy and impact of adjuvant therapy for ampullary carcinomas. *Int J Radiat Oncol Biol Phys*. 2000 ; 47 :945–953
25. Perkins G, Svrcek M, Bouchet-Doumenq C, et al. Can we classify ampullary tumours better? Clinical, pathological and molecular features. Results of an AGEO study. *British Journal of Cancer*. 2019 ; 120 :697–702
26. Ruemmele P Am, Dietmaier W, Terracciano L, et al. Histopathologic features and microsatellite instability of cancers of the papilla of Vater and their precursor lesions. *J Surg Pathol*. 2009 ; 33 :691-704.
27. Agaram NP Am, Shia J, Tang LH, Klimstra DS. DNA mismatch repair deficiency in ampullary carcinoma: a morphologic and immunohistochemical study of 54 cases. *J Clin Pathol* 2010 ;133 :772-780
28. Pim B Olthof, Jacob L van Dam, Jesse V Groen, et al. Screening for colorectal cancer after pancreatoduodenectomy for ampullary cancer. *Eur J Surg Oncol*. 2020 ; 46 : 534-538.
29. A R J Schneider, H Seifert, J Trojan. Frequency of colorectal polyps in patients with sporadic adenomas or adenocarcinomas of the papilla of Vater--an age-matched, controlled study. *Z Gastroenterol* 2005 ;43 : 1123-7.

VII. RESUME

Introduction : L'adénocarcinome de l'ampoule de Vater est un cancer rare, souvent découvert au stade localisé, opéré, mais récidivant fréquemment. Il existe peu d'études de grande ampleur descriptive des caractéristiques des patients et de leur prise en charge.

Patients et méthodes : Il s'agit d'une étude rétrospective, tricentrique, française, d'une cohorte 63 patients atteints d'un adénocarcinome de l'ampoule, localisés ou métastatiques, afin de décrire leurs caractéristiques histologiques, leurs traitements et leur survie.

Résultats: Sur les 63 patients, 55% étaient de phenotype indéterminé, 5% mixte, 20% biliopancréatique et 20% intestinal.

57 étaient localisés, 3 métastatiques d'emblée et 3 non classés.

Il existe 17% de récurrence. 50% des patients avec chimiothérapie adjuvante recevaient de la gemcitabine, 34% du FOLFOX.

La survie médiane est de 36 mois sans différence significative entre les groupes avec chimiothérapie adjuvante et sans, ni entre les phenotypes biliopancréatique et intestinal.

Conclusion: L'adénocarcinome de l'ampoule est un cancer agressif, avec une survie globale courte. La chimiothérapie ne semble pas apporter de bénéfice franc. A ce titre de larges cohortes ou des essais thérapeutiques dédiés pourraient avoir un intérêt.

Mots clés: Adénocarcinome ampullaire, duodéno pancréatectomie céphalique, type histologique, chimiothérapie adjuvante.

VIII. ABSTRACT

Introduction: Ampullary carcinoma is rare, often diagnosed at a localized stage. There are few large descriptive cohorts describing the characteristics and management of these patients.

Patients and methods: This French retrospective tricentric study included 63 ampullary carcinoma (localized or metastatic) and aimed to describe histological, clinical and prognostic characteristics as well as the survival.

Results: 55% had an unspecified phenotype, 5% had mixed tumours, 20% had a pancratobiliary phenotype and 20% an intestinal phenotype; 57 had localized disease and 3 metastatic disease.

Among localized patients, 17% relapsed. Adjuvant chemotherapy was gemcitabine for 50% of patients, FOLFOX for 34%. Median overall survival was 36 months. There was no difference for overall survival regarding histological subtype and adjuvant chemotherapy. Only 26% had a colonoscopy, and one patient only had adenomas.

Conclusion: Ampullary carcinoma is an aggressive tumor, with a short overall survival. Adjuvant chemotherapy does not seem to be useful. Large prospective cohorts or randomized trials should be performed to assess usefulness of adjuvant chemotherapy.

Keywords: Ampullary carcinoma, Cephalic pancreatoduodenectomy, histological subtype, adjuvant chemotherapy.