



**HAL**  
open science

# Création d'un guide pratique pour le suivi folliculaire, l'insémination et le suivi de la période embryonnaire chez la jument

Fanny Herbet

► **To cite this version:**

Fanny Herbet. Création d'un guide pratique pour le suivi folliculaire, l'insémination et le suivi de la période embryonnaire chez la jument. Sciences du Vivant [q-bio]. 2022. dumas-03552797

**HAL Id: dumas-03552797**

**<https://dumas.ccsd.cnrs.fr/dumas-03552797>**

Submitted on 13 Jan 2023

**HAL** is a multi-disciplinary open access archive for the deposit and dissemination of scientific research documents, whether they are published or not. The documents may come from teaching and research institutions in France or abroad, or from public or private research centers.

L'archive ouverte pluridisciplinaire **HAL**, est destinée au dépôt et à la diffusion de documents scientifiques de niveau recherche, publiés ou non, émanant des établissements d'enseignement et de recherche français ou étrangers, des laboratoires publics ou privés.

**CAMPUS VÉTÉRINAIRE DE LYON**

Année 2022 - Thèse n° 001

**CRÉATION D'UN GUIDE PRATIQUE POUR LE SUIVI  
FOLLICULAIRE, L'INSÉMINATION ET LE SUIVI DE LA  
PÉRIODE EMBRYONNAIRE CHEZ LA JUMENT**

**THESE**

Présentée à l'Université Claude Bernard Lyon 1  
(Médecine – Pharmacie)

Et soutenue publiquement le 14 janvier 2022  
Pour obtenir le titre de Docteur Vétérinaire

Par

HERBET Fanny



**CAMPUS VÉTÉRINAIRE DE LYON**

Année 2022 - Thèse n° 001

**CRÉATION D'UN GUIDE PRATIQUE POUR LE SUIVI  
FOLLICULAIRE, L'INSÉMINATION ET LE SUIVI DE LA  
PÉRIODE EMBRYONNAIRE CHEZ LA JUMENT**

**THESE**

Présentée à l'Université Claude Bernard Lyon 1  
(Médecine – Pharmacie)

Et soutenue publiquement le 14 janvier 2022  
Pour obtenir le titre de Docteur Vétérinaire

Par

HERBET Fanny



## Liste des Enseignants du Campus Vétérinaire de Lyon (01-09-2021)

ABITBOL	Marie	DEPT-BASIC-SCIENCES	Professeur
ALVES-DE-OLIVEIRA	Laurent	DEPT-BASIC-SCIENCES	Maître de conférences
ARCANGIOLI	Marie-Anne	DEPT-ELEVAGE-SPV	Professeur
AYRAL	Florence	DEPT-ELEVAGE-SPV	Maître de conférences
BECKER	Claire	DEPT-ELEVAGE-SPV	Maître de conférences
BELLUCO	Sara	DEPT-AC-LOISIR-SPORT	Maître de conférences
BENAMOU-SMITH	Agnès	DEPT-AC-LOISIR-SPORT	Maître de conférences
BENOIT	Etienne	DEPT-BASIC-SCIENCES	Professeur
BERNY	Philippe	DEPT-BASIC-SCIENCES	Professeur
BONNET-GARIN	Jeanne-Marie	DEPT-BASIC-SCIENCES	Professeur
BOULOCHER	Caroline	DEPT-BASIC-SCIENCES	Maître de conférences
BOURDOISEAU	Gilles	DEPT-ELEVAGE-SPV	Professeur émérite
BOURGOIN	Gilles	DEPT-ELEVAGE-SPV	Maître de conférences
BRUYERE	Pierre	DEPT-BASIC-SCIENCES	Maître de conférences
BUFF	Samuel	DEPT-BASIC-SCIENCES	Professeur
BURONFOSSE	Thierry	DEPT-BASIC-SCIENCES	Professeur
CACHON	Thibaut	DEPT-AC-LOISIR-SPORT	Maître de conférences
CADORÉ	Jean-Luc	DEPT-AC-LOISIR-SPORT	Professeur
CALLAIT-CARDINAL	Marie-Pierre	DEPT-ELEVAGE-SPV	Maître de conférences
CHABANNE	Luc	DEPT-AC-LOISIR-SPORT	Professeur
CHALVET-MONFRAY	Karine	DEPT-BASIC-SCIENCES	Professeur
DE BOYER DES ROCHES	Alice	DEPT-ELEVAGE-SPV	Maître de conférences
DELIGNETTE-MULLER	Marie-Laure	DEPT-BASIC-SCIENCES	Professeur
DJELOUADJI	Zorée	DEPT-ELEVAGE-SPV	Maître de conférences
ESCRIOU	Catherine	DEPT-AC-LOISIR-SPORT	Maître de conférences
FRIKHA	Mohamed-Ridha	DEPT-ELEVAGE-SPV	Maître de conférences
GALIA	Wessam	DEPT-ELEVAGE-SPV	Maître de conférences
GILOT-FROMONT	Emmanuelle	DEPT-ELEVAGE-SPV	Professeur
GONTHIER	Alain	DEPT-ELEVAGE-SPV	Maître de conférences
GRANCHER	Denis	DEPT-BASIC-SCIENCES	Maître de conférences
GREZEL	Delphine	DEPT-BASIC-SCIENCES	Maître de conférences
HUGONNARD	Marine	DEPT-AC-LOISIR-SPORT	Maître de conférences
JUNOT	Stéphane	DEPT-AC-LOISIR-SPORT	Professeur
KODJO	Angeli	DEPT-ELEVAGE-SPV	Professeur
KRAFFT	Emilie	DEPT-AC-LOISIR-SPORT	Maître de conférences
LAABERKI	Maria-Halima	DEPT-ELEVAGE-SPV	Maître de conférences
LAMBERT	Véronique	DEPT-BASIC-SCIENCES	Maître de conférences
LE GRAND	Dominique	DEPT-ELEVAGE-SPV	Professeur
LEBLOND	Agnès	DEPT-AC-LOISIR-SPORT	Professeur
LEDOUX	Dorothée	DEPT-ELEVAGE-SPV	Maître de conférences
LEFEBVRE	Sébastien	DEPT-BASIC-SCIENCES	Maître de conférences
LEFRANC-POHL	Anne-Cécile	DEPT-BASIC-SCIENCES	Maître de conférences
LEGROS	Vincent	DEPT-ELEVAGE-SPV	Maître de conférences
LEPAGE	Olivier	DEPT-AC-LOISIR-SPORT	Professeur
LOUZIER	Vanessa	DEPT-BASIC-SCIENCES	Professeur
MARCHAL	Thierry	DEPT-AC-LOISIR-SPORT	Professeur
MOISSONNIER	Pierre	DEPT-AC-LOISIR-SPORT	Professeur
MOSCA	Marion	DEPT-AC-LOISIR-SPORT	Maître de conférences
MOUNIER	Luc	DEPT-ELEVAGE-SPV	Professeur
PEPIN	Michel	DEPT-BASIC-SCIENCES	Professeur
PIN	Didier	DEPT-AC-LOISIR-SPORT	Professeur
PONCE	Frédérique	DEPT-AC-LOISIR-SPORT	Professeur
PORTIER	Karine	DEPT-AC-LOISIR-SPORT	Professeur
POUZOT-NEVORET	Céline	DEPT-AC-LOISIR-SPORT	Maître de conférences
PROUILLAC	Caroline	DEPT-BASIC-SCIENCES	Professeur
REMY	Denise	DEPT-AC-LOISIR-SPORT	Professeur
RENE MARTELLET	Magalie	DEPT-ELEVAGE-SPV	Maître de conférences
ROGER	Thierry	DEPT-BASIC-SCIENCES	Professeur
SAWAYA	Serge	DEPT-BASIC-SCIENCES	Maître de conférences
SCHRAMME	Michael	DEPT-AC-LOISIR-SPORT	Professeur
SERGENTET	Delphine	DEPT-ELEVAGE-SPV	Professeur
THIEBAULT	Jean-Jacques	DEPT-BASIC-SCIENCES	Maître de conférences
TORTEREAU	Antonin	DEPT-AC-LOISIR-SPORT	Maître de conférences
VIGUIER	Eric	DEPT-AC-LOISIR-SPORT	Professeur
ZENNER	Lionel	DEPT-ELEVAGE-SPV	Professeur



# Remerciements adressés au jury

---

## **À Monsieur le Professeur Olivier CLARIS**

De l'Université Claude Bernard Lyon 1, Faculté de médecine de Lyon,  
De m'avoir fait l'honneur d'accepter la présidence de mon jury de thèse,  
Pour sa gentillesse et sa disponibilité,  
Mes sincères remerciements et hommages respectueux.

## **À Madame le Docteur Anne-Cécile LEFRANC-POHL**

De VetAgro Sup, Campus vétérinaire de Lyon,  
Pour m'avoir accompagnée tout au long de la réalisation de cette thèse,  
Pour sa bienveillance, sa disponibilité, et son aide plus que précieuse,  
Qu'elle trouve ici le témoignage de ma gratitude et de mon plus profond respect.

## **À Monsieur le Professeur Jean-Luc Cadoré**

De VetAgro Sup, Campus vétérinaire de Lyon,  
Pour avoir accepté de relire et évaluer ce travail,  
Mes sincères remerciements et hommages respectueux.









# Table des matières

---

<b>TABLE DES ANNEXES .....</b>	<b>13</b>
<b>TABLE DES FIGURES .....</b>	<b>15</b>
<b>TABLE DES TABLEAUX .....</b>	<b>17</b>
<b>LISTE DES ABREVIATIONS.....</b>	<b>19</b>
<b>INTRODUCTION.....</b>	<b>21</b>
<b>PARTIE 1 : DONNEES BIBLIOGRAPHIQUES SERVANT DE BASE A LA REALISATION DU GUIDE PRATIQUE.....</b>	<b>23</b>
<b>A. ANATOMIE DU SYSTEME REPRODUCTEUR DE LA JUMENT .....</b>	<b>25</b>
1) <i>Organes intrinsèques au tractus génital.....</i>	<i>25</i>
a. Moyens de fixité des organes reproducteurs de la jument.....	27
b. Périnée.....	27
c. Vulve.....	28
d. Vestibule.....	30
e. Vagin.....	30
f. Col utérin .....	31
g. Utérus .....	32
h. Oviducte.....	36
i. Ovaire .....	38
2) <i>Organes situés à distance du tractus génital et participant à la régulation de la fonction         reproductrice.....</i>	<i>41</i>
a. Rétine.....	41
b. Épiphyse ou glande pinéale .....	41
c. Hypothalamus.....	41
d. Hypophyse ou glande pituitaire.....	41
<b>B. PHYSIOLOGIE DE LA JUMENT NON GESTANTE .....</b>	<b>43</b>
1) <i>Hormones.....</i>	<i>43</i>
a. Mélatonine.....	43
b. Gonadotrophin-releasing hormone (GnRH) .....	43

c.	Follicle-stimulating hormone (FSH) .....	44
d.	Luteinizing hormone (LH) .....	44
e.	Inhibine .....	45
f.	Œstrogène.....	45
g.	Progestérone.....	46
h.	Prostaglandine F2 $\alpha$ (PGF2 $\alpha$ ) .....	47
i.	Ocytocine .....	47
2)	<i>Ovogenèse et folliculogenèse</i> .....	48
a.	Ovogénèse .....	48
b.	Folliculogenèse.....	49
3)	<i>Puberté</i> .....	54
4)	<i>Saisonnalité</i> .....	55
a.	Transition automnale .....	57
b.	Œstrus hivernal .....	58
c.	Période de transition printanière.....	58
5)	<i>Cycle œstral</i> .....	59
a.	Œstrus.....	59
b.	Dicœstrus .....	60
6)	<i>Irrégularités du cycle œstral</i> .....	63
a.	Corps jaune persistant (CJP) .....	63
b.	Ovulations multiples.....	63
c.	Absence d'ovulation .....	64
C.	ÉVALUATION DU POTENTIEL REPRODUCTEUR DE LA JUMENT .....	65
1)	<i>Commémoratifs</i> .....	65
2)	<i>Examen clinique général</i> .....	66
3)	<i>Examen de l'appareil reproducteur</i> .....	67
a.	Évaluation de la conformation périnéale .....	67
b.	Palpation transrectale .....	69
c.	Échographie transrectale.....	71
d.	Palpation vaginale et examen du vagin au spéculum .....	75
e.	Culture, cytologie et biopsie utérines .....	76
f.	Autres tests .....	79

D.	SUIVI DE LA SAISONNALITE ET FOLLICULAIRE .....	81
1)	<i>Suivi de la saisonnalité</i> .....	81
a.	Période d'œstrus .....	81
b.	Période de transition printanière.....	81
c.	Période ovulatoire.....	82
2)	<i>Suivi du cycle œstral et détection des chaleurs</i> .....	82
a.	Évaluation du comportement de la jument.....	82
b.	Observation de la région périnéale .....	84
c.	Palpation transrectale .....	84
d.	Échographie transrectale.....	84
e.	Palpation vaginale et examen du vagin au spéculum .....	85
3)	<i>Suivi folliculaire et prédiction de l'ovulation</i> .....	88
a.	Observation du comportement de la jument et détection des chaleurs .....	88
b.	Échographie transrectale.....	88
c.	Palpation transrectale .....	96
E.	MANIPULATION DE L'ŒSTRUS ET DE LA SAISONNALITE.....	97
1)	<i>Maîtrise de l'œstrus : la PGF2<math>\alpha</math></i> .....	97
2)	<i>Maîtrise de l'ovulation</i> .....	99
a.	Hormone hCG (human Chorionic Gonadotropin) .....	99
b.	Analogues de la GnRH .....	100
3)	<i>Maîtrise de l'inactivité</i> .....	102
a.	Traitement lumineux.....	102
b.	Traitement hormonal .....	103
F.	INSEMINATION ARTIFICIELLE DE LA JUMENT .....	105
1)	<i>Avantages et inconvénients de l'insémination artificielle (IA)</i> .....	105
a.	Avantages .....	105
b.	Inconvénients.....	106
2)	<i>Règlementation de l'insémination artificielle</i> .....	107
3)	<i>Gestion de la jument selon le type d'insémination</i> .....	109
a.	Insémination artificielle avec de la semence fraîche (IAF) .....	109
b.	Insémination artificielle avec de la semence réfrigérée (IAR) .....	110
c.	Insémination artificielle avec de la semence congelée (IAC).....	112

4) Techniques d'inséminations .....	113
a. Matériel nécessaire .....	113
b. Préparation de la semence .....	114
c. Préparation de la jument à l'insémination .....	115
d. Insémination .....	115
e. Gestion de la jument en post-insémination .....	119
G. LA JUMENT GESTANTE : PERIODE EMBRYONNAIRE .....	121
1) Physiologie de la période embryonnaire .....	121
a. Fécondation .....	121
b. Développement embryonnaire précoce.....	122
c. Mouvements de l'embryon .....	125
d. Maintien hormonal de la gestation.....	126
e. Formation des annexes embryonnaires .....	128
f. Support nutritionnel de l'embryon .....	129
2) Échographie transrectale de la jument gestante .....	129
a. Suivi du développement embryonnaire .....	130
b. Évaluation des ovaires et de l'utérus .....	135
c. Gestion de la gestation gémellaire.....	135
d. Planning des examens échographiques durant la période embryonnaire .....	140
3) Palpation transrectale de la jument en début de gestation.....	140
<b>PARTIE 2 : REALISATION DU GUIDE PRATIQUE .....</b>	<b>143</b>
A. ÉCRITURE DU GUIDE .....	143
B. QR (QUICK RESPONSE) CODES .....	143
C. IMAGES ET VIDEOS ECHOGRAPHIQUES .....	143
<b>CONCLUSION.....</b>	<b>145</b>
<b>BIBLIOGRAPHIE .....</b>	<b>147</b>
<b>ANNEXES.....</b>	<b>157</b>

# Table des annexes

---

<b>ANNEXE 1 : GUIDE PRATIQUE .....</b>	<b>157</b>
--	------------





# Table des figures

---

FIGURE 1 - VUE DORSALE DE L'APPAREIL REPRODUCTEUR DE LA JUMENT .....	26
FIGURE 2 - VUE LATÉRALE DE L'APPAREIL REPRODUCTEUR DE LA JUMENT.....	26
FIGURE 3 - PHOTOGRAPHIE DE LA RÉGION PÉRINEALE D'UNE JUMENT .....	28
FIGURE 4 - PHOTOGRAPHIE D'UN CLITORIS DE JUMENT .....	29
FIGURE 5 - PHOTOGRAPHIE DU COL UTERIN DURANT LE DIŒSTRUS (A) ET L'ŒSTRUS(B), OBSERVE AU SPECULUM .....	32
FIGURE 6 - PHOTOGRAPHIE D'UN UTERUS (VUE VENTRALE) DE JUMENT ET DES ORGANES ADJACENTS.....	33
FIGURE 7 - SCHEMA DE LA PAROI UTERINE .....	35
FIGURE 8 - PHOTOGRAPHIE D'UN OVIDUCTE DE JUMENT.....	37
FIGURE 9 - PHOTOGRAPHIE DE LA PAPILLE OVIDUCTALE D'UN UTERUS DE JUMENT.....	38
FIGURE 10 - PHOTOGRAPHIE D'UN OVAIRE DE JUMENT .....	39
FIGURE 11 - SCHEMA D'UN OVAIRE DE JUMENT .....	40
FIGURE 12 - SCHEMA D'UN CERVEAU DE JUMENT ET LOCALISATION DES ORGANES NERVEUX IMPLIQUES DANS LA REPRODUCTION .....	42
FIGURE 13 - CONVERSION DES PRECURSEURS ANDROGENES EN PROGESTERONE ET ŒSTROGENE DANS LES CELLULES DE LA THEQUE ET DE LA GRANULOSA.....	45
FIGURE 14 - SCHEMA D'UN OVOCYTE SECONDAIRE .....	49
FIGURE 15 – FOLLICULOGENESE.....	51
FIGURE 16 - REGULATION HORMONALE DE LA SAISONNALITE CHEZ LA JUMENT.....	55
FIGURE 17 - VARIATION DES CONCENTRATIONS DE DIFFERENTES HORMONES INTERVENANT DANS LA REGULATION DU CYCLE ŒSTRAL CHEZ LA JUMENT .....	62
FIGURE 18 - REALISATION DE L'EXAMEN ECHOGRAPHIQUE DE L'APPAREIL REPRODUCTEUR DE LA JUMENT .....	72
FIGURE 19 - IMAGES ECHOGRAPHIQUES DU CORPS (A), DE LA BIFURCATION (B), D'UNE CORNE (C) DE L'UTERUS ET D'UN OVAIRE (D) .....	73
FIGURE 20 - IMAGE ECHOGRAPHIQUE D'UNE ACCUMULATION DE LIQUIDE DANS LA LUMIERE UTERINE.....	74
FIGURE 21 - IMAGE ECHOGRAPHIQUE D'ŒDEME LEGER (A) ET INTENSE (B) DE L'ENDOMETRE .....	89
FIGURE 22 - IMAGE ECHOGRAPHIQUE D'UN FOLLICULE PRE-OVULATOIRE BORDE ET DEFORME.....	92
FIGURE 23- IMAGE ECHOGRAPHIQUE D'UN MEME FOLLICULE AVANT (A) ET APRES (B) OVULATION. LES DEUX IMAGES ONT ETE PRISES A 2 HEURES D'INTERVALLE .....	93

FIGURE 24 - IMAGE ECHOGRAPHIQUE D'UN CORPS JAUNE CAVITAIRE .....	94
FIGURE 25 - IMAGE ECHOGRAPHIQUE D'UN CORPS JAUNE MATURE .....	95
FIGURE 26 - MASQUE A LUMIERE BLEUE .....	103
FIGURE 27 - MODALITE D'IDENTIFICATION DES PAILLETES DE SEMENCE EQUINE .....	109
FIGURE 28 - PRINCIPE DE L'INSEMINATION EN PAILLETES.....	117
FIGURE 29 - SCHEMA D'UN ZYGOTE, AVANT LA FUSION DES PRONUCLEI MALE ET FEMELLE .....	121
FIGURE 30 - DEVELOPPEMENT EMBRYONNAIRE PRECOCE .....	124
FIGURE 31 – IMAGE ECHOGRAPHIQUE D'UNE VESICULE EMBRYONNAIRE A J12 .....	130
FIGURE 32 - IMAGE ECHOGRAPHIQUE D'UNE VESICULE EMBRYONNAIRE A J15 (A GAUCHE) ET D'UN KYSTE UTERIN (A DROITE) .....	131
FIGURE 33 - IMAGE ECHOGRAPHIQUE D'UNE VESICULE A J25 .....	133
FIGURE 34 - IMAGE ECHOGRAPHIQUE D'UNE VESICULE A J35 .....	134

# Table des tableaux

---

TABLEAU I – VARIATIONS PHYSIOLOGIQUES ET ANATOMIQUES AU COURS DU CYCLE ŒSTRAL CHEZ LA JUMENT..	62
TABLEAU II – GRADATION DE LA QUANTITE DE LIQUIDE OBSERVABLE DANS L’UTERUS A L’ECHOGRAPHIE	
TRANSRECTALE .....	74
TABLEAU III – GRADATION DE LA QUALITE DU LIQUIDE OBSERVABLE DANS L’UTERUS A L’ECHOGRAPHIE	
TRANSRECTALE .....	75
TABLEAU IV – INTERPRETATION DE LA CYTOLOGIE UTERINE .....	77
TABLEAU V – CLASSIFICATION DE KENNEY .....	78
TABLEAU VI – GRADATION DE L’ŒDEME DE L’ENDOMETRE OBSERVABLE A L’ECHOGRAPHIE TRANSRECTALE .....	86
TABLEAU VII – RECAPITULATIF DES VARIATIONS ANATOMIQUES ET PHYSIOLOGIQUES OBSERVEES AVEC	
DIFFERENTES METHODES D’EXAMEN AU COURS DU CYCLE ŒSTRAL DE LA JUMENT .....	87
TABLEAU VIII – DIAMETRE DU FOLLICULE DOMINANT AU MOMENT DE L’OVULATION EN FONCTION DE LA RACE DE	
LA JUMENT .....	90
TABLEAU IX – PROPRIETES DE DIFFERENTS TYPES DE PROSTAGLANDINES UTILISABLES CHEZ LA JUMENT .....	97
TABLEAU X – FERTILITE ATTENDUE SELON LE TYPE D’INSEMINATION UTILISEE .....	107
TABLEAU XI - LES STADES DEVELOPPEMENTAUX DE L’EMBRYON .....	123
TABLEAU XII - CARACTERISTIQUES PERMETTANT DE DISTINGUER UNE VESICULE EMBRYONNAIRE ET UN KYSTE ..	132
TABLEAU XIII - DIAMETRE DE LA VESICULE EMBRYONNAIRE ENTRE J11 ET J16 .....	132
TABLEAU XIV - PLANNING DES EXAMENS ECHOGRAPHIQUES DURANT LA PERIODE EMBRYONNAIRE.....	140
TABLEAU XV – CARACTERISTIQUES DE LA PALPATION TRANSRECTALE DE LA JUMENT GESTANTE AU COURS DE LA	
PERIODE EMBRYONNAIRE .....	141



# Liste des abréviations

---

- **AMM** : Autorisation de Mise sur le Marché
- **AQPS** : Autre Que Pur-Sang
- **CJ** : Corps Jaune
- **CJP** : Corps Jaune Persistant
- **cm** : centimètre(s)
- **DPIH** : Dysfonctionnement de la Pars Intermedia de l'Hypophyse
- **Dr** : Docteur
- **eFSH** : equine Follicule-Stimulating Hormone
- **EPE** : Equine Pituitary Extract
- **ETR** : Échographie Transrectale
- **FSH** : Follicle-Stimulating Hormone
- **g** : gramme(s)
- **GB** : Globule Blanc
- **GnRH** : Gonadotrophin-Releasing Hormone
- **h** : heure(s)
- **hCG** : human Chorionic Gonadotropin
- **IA** : Insémination Artificielle
- **IAC** : Insémination Artificielle avec de la semence Congelée
- **IAF** : Insémination Artificielle avec de la semence Fraiche
- **IAR** : Insémination Artificielle avec de la semence Réfrigérée
- **IM** : Intra Musculaire
- **IV** : Intra Veineuse
- **J** : jour(s)
- **kg** : kilogramme(s)
- **L** : Litre(s)
- **LH** : Luteinising hormone
- **mg** : milligramme(s)
- **min** : minute(s)
- **ml** : millilitre(s)
- **mm** : millimètre(s)
- **ND** : Nom Déposé
- **NEC** : Note d'État Corporel
- **ng** : nanogramme(s)
- **nm** : nanomètre(s)
- **pg** : picogramme(s)
- **PG** : Progestérone

- **PGE<sub>2</sub>** : Prostaglandine E<sub>2</sub>
- **PGF<sub>2α</sub>** : Prostaglandine F<sub>2α</sub>
- **PMSG** : Pregnant Mare Serum Gonadotropin
- **PO** : Per Os
- **PS** : Pur-Sang
- **PTR** : Palpation transrectale
- **QR Code** : Quick Response Code
- **reFSH** : recombinant equine Follicule-Stimulating Hormone
- **SC** : Sous Cutanée
- **SIRE** : Système d'Identification Relatif aux Équidés
- **spz** : spermatozoïde
- **UI** : Unité Internationale
- **W** : Watt
- **µg** : microgramme(s)

# Introduction

---

Actuellement, le domaine de la reproduction équine intéresse beaucoup d'étudiants vétérinaires ou de jeunes praticiens, qui ont déjà accès à de nombreuses sources bibliographiques permettant de leur fournir la majeure partie des connaissances théoriques nécessaires à la compréhension de ce domaine. Pourtant, la réalisation du suivi folliculaire, de l'insémination et du suivi de gestation en pratique demande un travail de synthèse de l'ensemble de ces connaissances théoriques qui peut s'avérer complexe s'il n'est pas réalisé fréquemment.

L'objectif de ce travail de thèse est donc de réaliser un guide d'aide à la pratique sur le terrain en reproduction équine qui soit à la fois synthétique et facile d'accès pour n'importe quel étudiant ou praticien vétérinaire souhaitant exercer dans ce domaine.

. Dans un premier temps, un manuscrit sera présenté pour regrouper toutes les données importantes de la reproduction équine, pour permettre de comprendre les fiches du guide pratique, ou pour approfondir les points qui y seront abordés de manière plus succincte. Cette première partie abordera ainsi l'ensemble des données bibliographiques servant de base à la réalisation du guide pratique. Les sujets abordés dans cette partie sont l'anatomie et la physiologie de la jument, l'évaluation du potentiel reproducteur de la jument, son suivi folliculaire, son insémination et le suivi de la période embryonnaire.

Dans un second temps, le guide pratique sera présenté en annexes, sous forme de fiches synthétiques, facilement imprimables et consultables sur le terrain ou sur un appareil électrique de type tablette ou smartphone.





# Partie 1 : Données bibliographiques servant de base à la réalisation du guide pratique

---

Cette partie regroupe toutes les notions importantes concernant la reproduction équine, Ces notions permettront au lecteur de comprendre les fiches du guide pratique.



## **A. ANATOMIE DU SYSTEME REPRODUCTEUR DE LA JUMENT**

Le système reproducteur de la jument est constitué de deux groupes d'organes : des organes intrinsèques au tractus génital et des organes physiquement isolés du tractus génital, mais jouant un rôle dans la régulation de celui-ci (Brinsko et al. 2011a; Samper 2009a). Les figures 1 et 2 représentent l'ensemble de l'appareil reproducteur de la jument, dont chaque organe sera détaillé dans les parties suivantes.

### **1) Organes intrinsèques au tractus génital**

Le tractus génital de la jument est composé d'organes crâniens et d'organes caudaux. Les organes crâniens sont les deux ovaires, les deux oviductes, l'utérus, le col et le vagin. Ceux-ci ont une origine embryonnaire mésodermique, et s'attachent pour la plupart dans la cavité abdominale. Les organes caudaux sont le vestibule, la vulve et le périnée. Ces derniers ont, à l'inverse des organes crâniens, une origine ectodermique et se situent dans la cavité pelvienne (Brinsko et al. 2011a; Samper 2009a).

La taille, la forme et la localisation des organes du tractus génital de la jument sont influencés par de nombreux facteurs : la race de la jument (différences entre une ponette miniature et une jument de trait, par exemple), la saison (ovulatoire, anœstrus, période de transition), son âge, son statut reproducteur (période de puberté, jument vide, jument pleine, post-partum), son état corporel, son état de santé, sa position (debout, décubitus sternal ou latéral), mais également par l'état de réplétion des organes environnants : le colon, le rectum et la vessie (Samper 2009a).

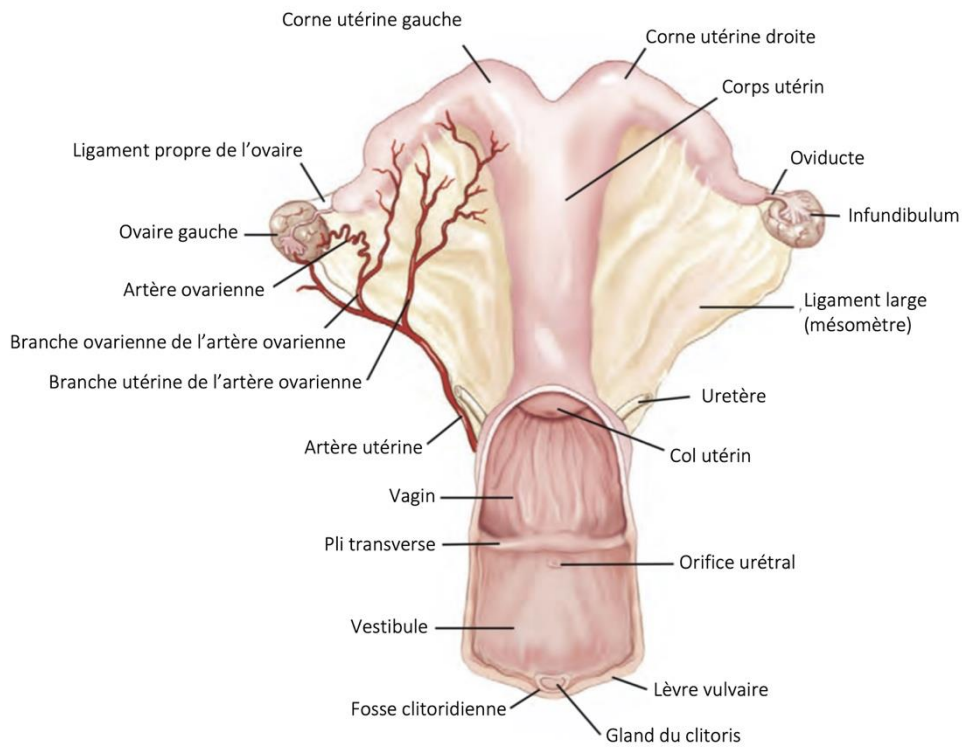


Figure 1 - Vue dorsale de l'appareil reproducteur de la jument (Modifié d'après Brinsko et al. 2011)

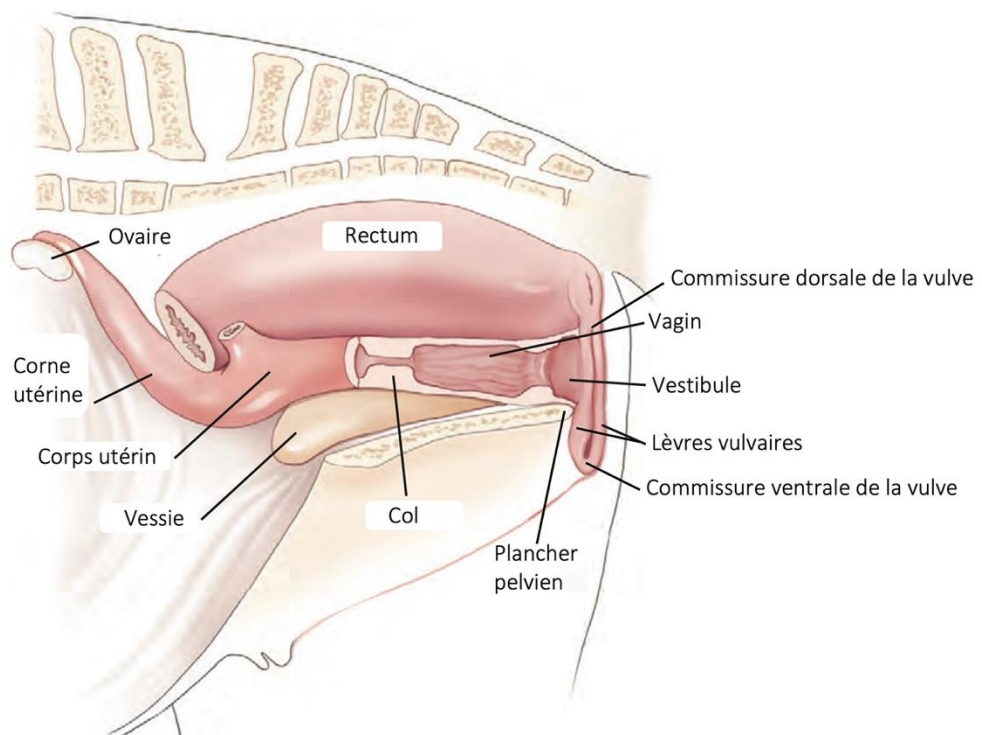


Figure 2 - Vue latérale de l'appareil reproducteur de la jument (Modifié d'après Brinsko et al., 2011)

### a. Moyens de fixité des organes reproducteurs de la jument

La portion crâniale du tractus génital, principalement située dans la cavité abdominale, est fixée à sa paroi par le ligament large (voir figure 1). Le ligament large est constitué de deux feuillets péritonéaux. Il prend origine en région sous lombaire (environ de la 3<sup>ème</sup> ou 4<sup>ème</sup> vertèbre lombaire jusqu'à la 4<sup>ème</sup> vertèbre sacrale) et s'attache sur la partie dorso-latérale du tractus génital. Le ligament large est divisé en plusieurs parties selon l'organe qu'il supporte :

- Le mésometrium qui constitue la majorité du ligament large et supporte les cornes et le corps utérins.
- Le mésosalpinx qui supporte l'oviducte
- Le mésovarium qui supporte les ovaires (Samper 2009a).

Le pôle utérin (ou pôle caudal) de chaque ovaire est relié à la partie crâniale de chaque corne utérine par un ligament appelé ligament propre de l'ovaire (voir figure 1). Une portion du mesosalpinx et du mesovarium délimitent ensemble la bourse ovarienne, une poche fermée dans laquelle l'ovaire se loge en partie (Samper 2009a).

En plus de son rôle d'attache, le ligament large a un rôle de support pour les vaisseaux sanguins et lymphatiques irriguant les organes reproducteurs (voir figure 1), ainsi que les nerfs les innervant (Samper 2009a).

La portion caudale du tractus génital est en région rétropéritonéale dans la cavité pelvienne. Elle est liée à son plafond par l'intermédiaire de fascias et de tissus conjonctifs lâches (Samper 2009a).

### b. Périnée

Le périnée est défini comme la zone incluant l'anus, la vulve et la peau adjacente. Il s'entend donc de la base de la queue jusqu'à la commissure ventrale de la vulve (voir figure 3) (Samper 2009a).

La conformation de la région périnéale a une importance clinique chez la jument, par son rôle protecteur de l'entrée d'air dans le tractus génital. Une mauvaise conformation (orientation crâniale de l'anus par rapport à la vulve) prédispose la jument à une mauvaise

fermeture vulvaire permettant l'entrée et la sortie d'air dans le vagin et entraînant des pneumovagins. Lors de pneumovagin, l'entrée d'air s'accompagne de bactéries pouvant entraîner des infections du tractus génital qui réduisent la fertilité de la jument (Davies Morel 2008a; Samper 2009a). Une mauvaise conformation du périnée peut également entraîner un urovagin (accumulation d'urine dans le vagin), entraînant une inflammation aigüe ou chronique du vagin, du col et/ou de l'endomètre ayant également pour conséquence une diminution de la fertilité (Davies Morel 2008a).

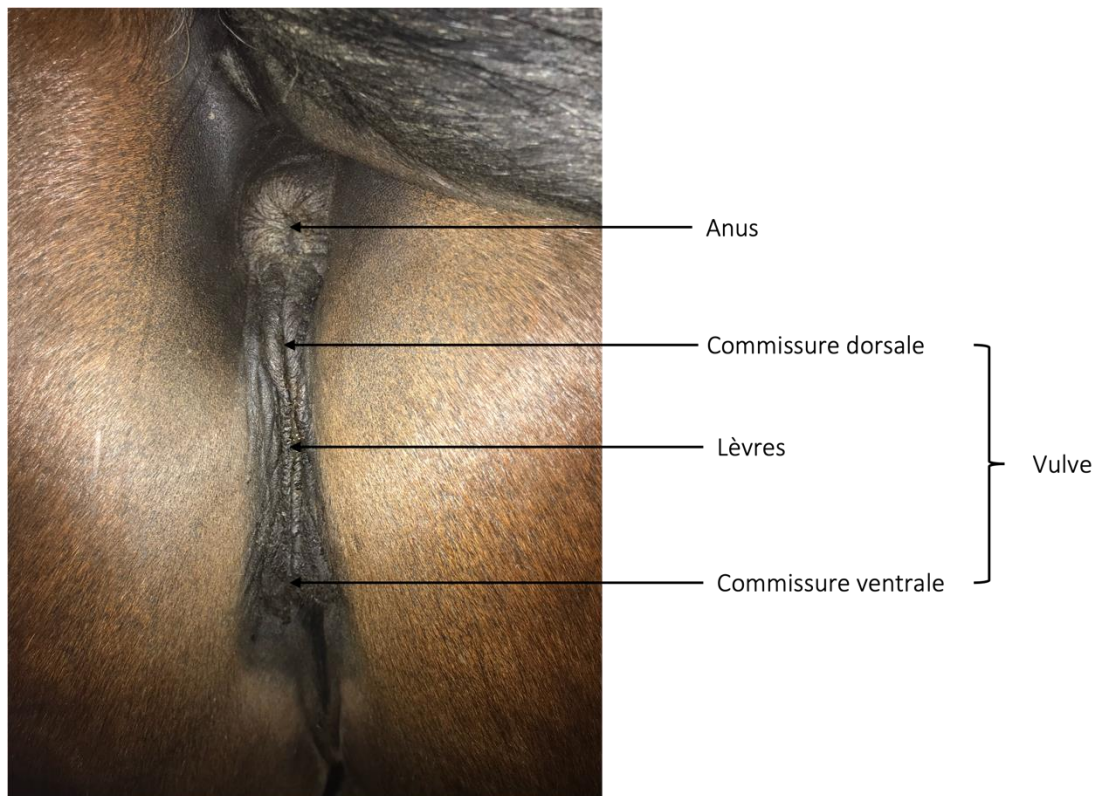


Figure 3 - Photographie de la région périnéale d'une jument (Source : Fanny Herbet)

### c. Vulve

La vulve est la portion du tractus génital qui est commune à l'appareil urinaire et à l'appareil reproducteur. Elle est composée de 2 lèvres et du clitoris (voir figure 3) (Samper 2009a).

La fente vulvaire est la partie la plus caudale de l'appareil reproducteur. Elle se situe 5 à 7 cm sous l'anus, et est entourée par les ligaments sacro-sciatiques et les muscles semi-membraneux de chaque côté. Elle mesure en moyenne 12 à 15 cm de long. La commissure dorsale des 2 lèvres est pointue, alors que la commissure ventrale est arrondie (Brinsko et al.

2011a; Ley 2014a). Normalement, la vulve est verticale et environ 2/3 est situé ventralement à l'ischium et donc au plancher pelvien. L'ouverture de la vulve est contrôlée par le muscle constricteur de la vulve qui s'étend de chaque côté de la longueur des deux lèvres vulvaires (Samper 2009a). Grâce à ce muscle, la fermeture de la fente vulvaire empêche l'entrée d'éléments pathogènes dans le tractus génital. À l'inverse, la vulve est également composée de beaucoup de tissus élastiques qui lui permettent de s'ouvrir grandement pour le passage du fœtus lors de la parturition (Brinsko et al. 2011a). La jonction cutanéomuqueuse sépare la muqueuse aglandulaire de la peau pigmentée riche en glandes sébacées et sudoripares. L'apparence des lèvres varie au cours du cycle œstral (Samper 2009a).

Le clitoris est l'homologue du pénis chez le mâle. Il est situé dans une cavité juste crânialement à la commissure ventrale de la fente vulvaire. Il est composé (voir figure 4) :

- Du gland du clitoris (ou *glans clitoridis*) qui est plus proéminent chez la jument que chez d'autres espèces de rente. Il est plissé et est recouvert d'une couche protectrice : le prépuce clitoridien, formé d'un repli du vestibule et de la commissure ventrale des lèvres vulvaires (Budras et al. 2011a). Durant l'œstrus, la contraction des muscles rétracteur du clitoris et constricteur de la vulve permettent une éversion du gland.
- D'un corps qui mesure environ 5 cm de long, attaché à l'arcade ischiale par 2 piliers.
- De 3 sinus clitoridiens situés dorsalement au gland
- D'une large fosse clitoridienne, ventrale au gland (Barone 2001; Brinsko et al. 2011a; Samper 2009a).

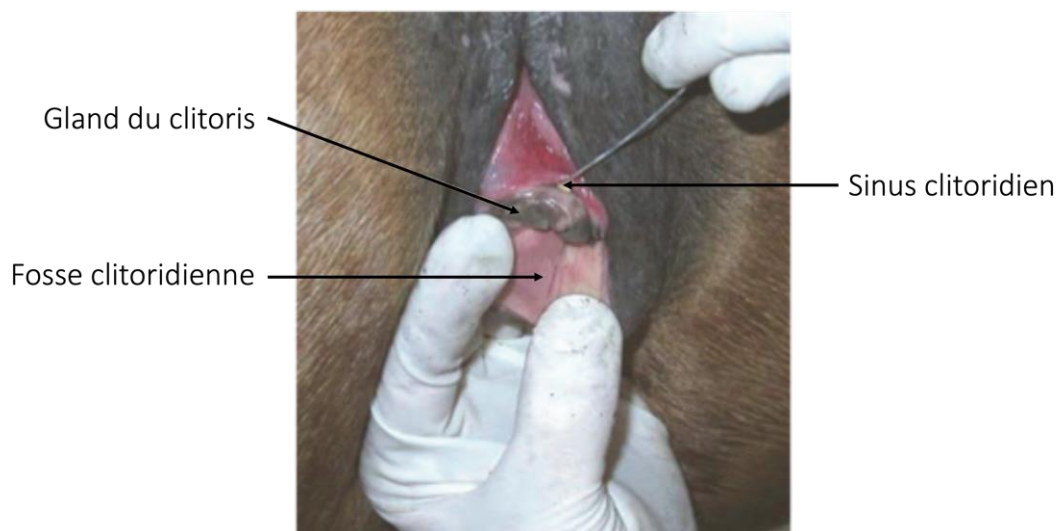


Figure 4 - Photographie d'un clitoris de jument (Modifié d'après Brinsko et al., 2011)



#### d. Vestibule

Le vestibule est la portion tubulaire de la vulve, qui connecte les lèvres au vagin (Ley 2014a). Il s'étend sur 10 à 12 cm depuis le pli transverse recouvrant l'orifice urétral externe jusqu'à la vulve. Chez la jeune jument nullipare, ce pli transverse est complet et forme l'hymen, qui bouche l'entrée du vagin jusqu'à être déchiré manuellement ou par le pénis d'un étalon lors de la monte (Samper 2009a). Chez la plupart des juments non saillies, l'hymen disparaît spontanément vers 3 ou 4 ans (Barone 2001). Ce pli transverse marque également la ligne de convergence entre la portion crâniale du tractus génital, d'origine mésodermique, et la portion caudale, d'origine ectodermique (Ley 2014a).

A la jonction entre le vestibule et le vagin, les muscles constricteurs de la vulve et du vagin forment un anneau vestibulovaginal, qui permet de minimiser l'entrée de germes extérieurs dans le tractus génital. Cet anneau est non fonctionnel chez les juments ayant un pneumovagin (Brinsko et al. 2011a).

Le plafond du vestibule est court, contrairement au plancher qui est plus long et incliné ventro-dorsalement en direction rostrale (Ley 2014a).

La muqueuse du vestibule est riche en glandes qui produisent du mucus, permettant de lubrifier le tractus génital postérieur (Brinsko et al. 2011a).

#### e. Vagin

Le vagin est un organe tubulaire qui s'étend horizontalement, du pli transverse de la jonction vestibulovaginale jusqu'au col utérin. Il mesure en moyenne 20 à 35 cm de long (Samper 2009a).

La portion crâniale du vagin se situe dans la cavité abdominale et est donc recouverte de péritoine. Elle est en contact dorsalement avec le cul-de-sac rectogénital (formé par un repli du péritoine entre le rectum et le vagin) et ventralement avec le cul-de-sac vésicogénital (entre la vessie et le vagin) (Budras et al. 2011a). À l'inverse, la portion caudale du vagin, qui est majoritaire, est située en région rétropéritonéale et n'est donc pas recouverte de péritoine. C'est pour cela qu'en cas de lacération vaginale, il n'y a souvent pas de perforation dans la cavité abdominale (Brinsko et al. 2011a).

La muqueuse vaginale est composée d'un épithélium squameux stratifié et aglandulaire, mais le vagin est lubrifié par des sécrétions provenant du col utérin (Brinsko et al. 2011a; Samper 2009a).

Les parois du vagin sont normalement collabées dorso-ventralement. En revanche, la muqueuse vaginale forme des replis longitudinaux et la paroi vaginale est composée de tissus fibro-élastiques, ce qui permet au vagin de se distendre considérablement lors de la parturition. Il peut aussi être distendu avec de l'air lors de pneumovagin (Budras et al. 2011b).

Dans la partie la plus crâniale du vagin se trouve le fornix vaginal, qui est un cul-de-sac annulaire formé par la jonction entre la partie la plus crâniale de la paroi vaginale et la portion caudale du col utérin : la fleur épanouie faisant saillie dans la lumière vaginale (Ley 2014a; Barone 2001).

#### f. Col utérin

Le col utérin est une extension du corps utérin qui mesure 5 à 8 cm de long et 2 à 5 cm de diamètre (Samper 2009a). Tout comme la portion crâniale du vagin, il est bordé par les culs-de-sac rectogénital et vésicogénital (Ley 2014a). Il est composé de 2 parties : le canal cervical et la fleur épanouie faisant protrusion dans le vagin. Le canal cervical s'ouvre dans la cavité du corps utérin par l'orifice interne et dans la cavité vaginale par l'orifice externe ou vaginal, au centre de la fleur épanouie (Barone 2001; Budras et al. 2011b).

Le col est composé de muscles lisses formant des plis longitudinaux continus avec ceux du corps utérin. Ces derniers permettent au col d'être un organe dynamique : il s'ouvre pendant l'œstrus pour permettre le dépôt de sperme au niveau du corps utérin lors de l'accouplement et pendant la parturition pour permettre le passage du poulain. À l'inverse, il est fermé pendant le diœstrus et la gestation afin de lutter contre l'entrée d'éléments pathogènes durant ces périodes (voir figure 5). De plus, contrairement à la muqueuse aglandulaire du vagin, celle du col utérin sécrète beaucoup de mucus : un mucus fluide ayant un rôle lubrifiant durant l'œstrus et un mucus épais durant le diœstrus et la gestation pour permettre l'occlusion du col (Samper 2009a; Brinsko et al. 2011a). Toutes ces caractéristiques font du col utérin la 3<sup>ème</sup> barrière (après la vulve et l'anneau vestibulovaginal) protégeant l'utérus de l'entrée de germes

extérieurs. C'est un organe essentiel permettant la vidange utérine, le transport du sperme, la fécondation, la gestation et la parturition (Samper 2009a).

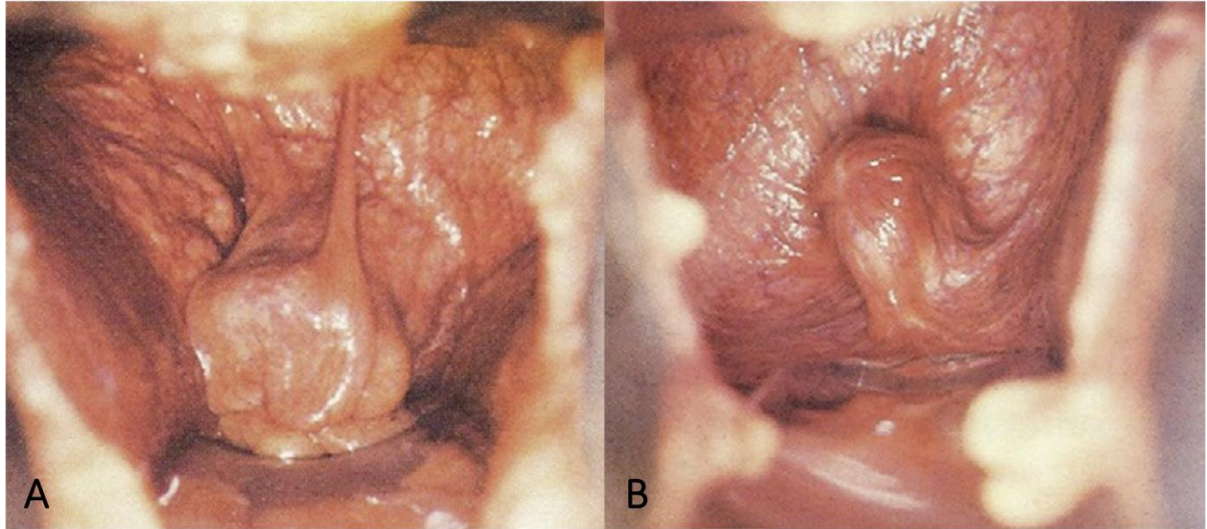
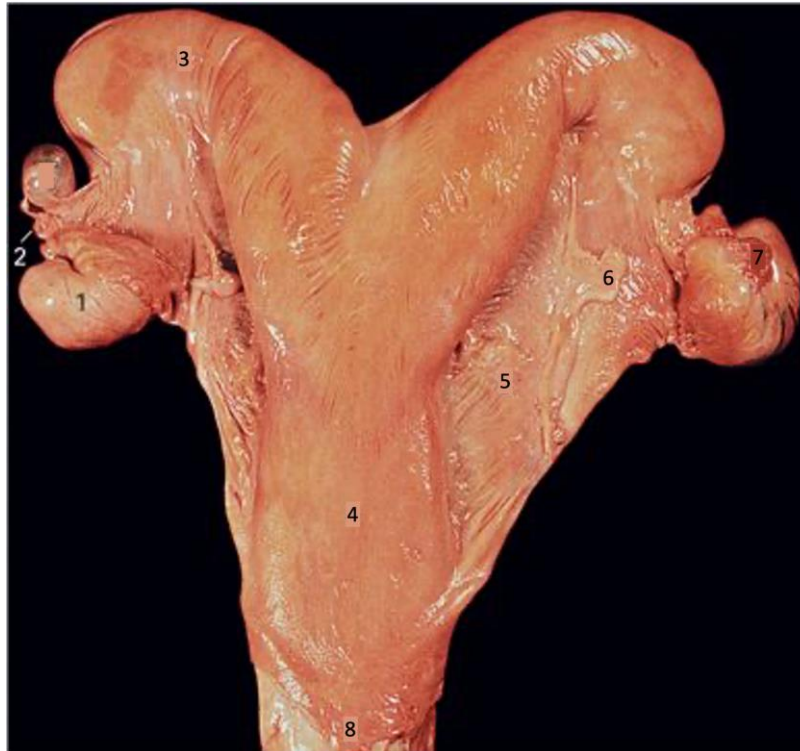

Figure 5 - Photographie du col utérin durant le diœstrus (A) et l'œstrus(B), observé au spéculum (Source: Samper et al., 2009)

Contrairement à la vache, le col utérin de la jument n'a pas d'anneau cervical, ce qui permet un accès à la lumière utérine relativement aisé par dilatation digitale. De plus, les changements de conformation du col tout au long du cycle œstral sont plus facilement palpables chez la jument (Brinsko et al. 2011a).

#### **g. Utérus**

L'utérus (voir figure 6) de la jument se situe dans la cavité abdominale et est composé d'un corps et de 2 cornes (l'utérus est bicorne). Le corps mesure environ 18 à 20 cm de long et 8 à 12 cm de diamètre. Les cornes mesurent environ 20 à 25 cm de long et 1 à 6 cm de diamètre (le diamètre des cornes est plus large au niveau de la bifurcation entre les 2 cornes, puis diminue progressivement jusqu'à la jonction avec l'oviducte) (Samper 2009a; Ley 2014a).



- 1 : Ovaire droit
- 2 : Oviducte
- 3 : Corne utérine droite
- 4 : Corps utérin
- 5 : Ligament large
- 6 : Ligament rond
- 7 : Infundibulum
- 8 : Col utérin

Figure 6 - Photographie d'un utérus (vue ventrale) de jument et des organes adjacents (Modifié d'après Clayton et al., 2005)

Le corps et les cornes utérines sont situées dans la cavité abdominale, et sont donc en contact avec de nombreux organes. Le corps est en contact dorsalement avec le rectum et ventralement avec la vessie. Il peut aussi être en rapport avec les circonvolutions du jéjunum, le colon flottant et la courbure pelvienne du colon. Les cornes sont entourées de diverses parties de l'intestin : caecum, colon ventral et dorsal droit, colon flottant, jéjunum (Barone 2001). Ainsi, l'utérus de la jument en vue dorso-ventrale a une forme en Y ou en T selon la position des ovaires et de l'utérus par rapport aux viscères les entourant (Samper 2009a). De plus, contrairement à la vache, l'utérus de la jument n'est pas recourbé, le ligament intercornual est très peu développé, et la bifurcation interne entre les deux cornes est marquée par un court septum (Brinsko et al. 2011a).

L'utérus est suspendu au plafond de la cavité abdominale par la partie utérine du ligament large : le mésomètre. Chez la jument, le mésomètre s'attache sur le bord dorsal des cornes et sur la face latérale du corps utérin (Ley 2014a). A l'inverse, chez la vache, le mésomètre prend attache ventro-latéralement. Ainsi chez la jument, la surface libre de l'utérus est ventrale au

ligament large, alors qu'elle est dorsale chez la vache. Cette conformation chez la jument peut empêcher la palpation de la surface libre de l'utérus et sa rétraction dans la cavité pelvienne lors d'une palpation transrectale, alors qu'elles sont aisées chez la vache (Samper 2009a). Du fait de la laxité de l'attache de l'utérus à la paroi abdominale, la position de ce dernier dans la cavité abdominale peut varier en fonction de l'état de réplétion des viscères environnants, et plus particulièrement de la vessie et du rectum (Barone 2001).

L'utérus est également attaché par l'intermédiaire du ligament rond. Ce dernier prend origine au niveau de l'extrémité ovarienne de chaque corne, puis forme un appendice arrondi, passe caudo-ventralement au canal inguinal puis fusionne avec le péritoine. Dans sa plus grande partie, le ligament large est inclus dans un repli du mésomètre (Barone 2001; Ley 2014a).

La paroi de l'utérus est composée de 3 couches (voir figure 7) :

- Une séreuse, appelée périmètre, qui est continue avec le mésomètre. Elle est constituée d'un tissu conjonctivo-élastique et en surface d'épithélium péritonéal.
- Une musculuse, elle-même subdivisée en 3 couches : une couche interne musculaire formée de fibres circulaires, une couche externe musculaire formée de fibres longitudinales, et entre ces 2 couches musculaires, une conjonctive fibro-élastique supportant un très important plexus vasculaire. Les couches musculaires longitudinale (externe) et vasculaire sont aussi en continuité avec celles du ligament large.
- Une muqueuse : l'endomètre, composé d'un épithélium cylindrique simple reposant sur un tissu conjonctif : le chorion. L'épithélium forme des invaginations qui s'étendent dans le chorion : des glandes et des cryptes s'ouvrant dans la lumière utérine. Ce sont des structures tubulaires ramifiées, mais le nombre et la forme de ces invaginations varient en fonction de l'âge, de la période de l'année, et au cours du cycle œstral, en fonction de l'imprégnation hormonale (Barone 2001; Ley 2014a).

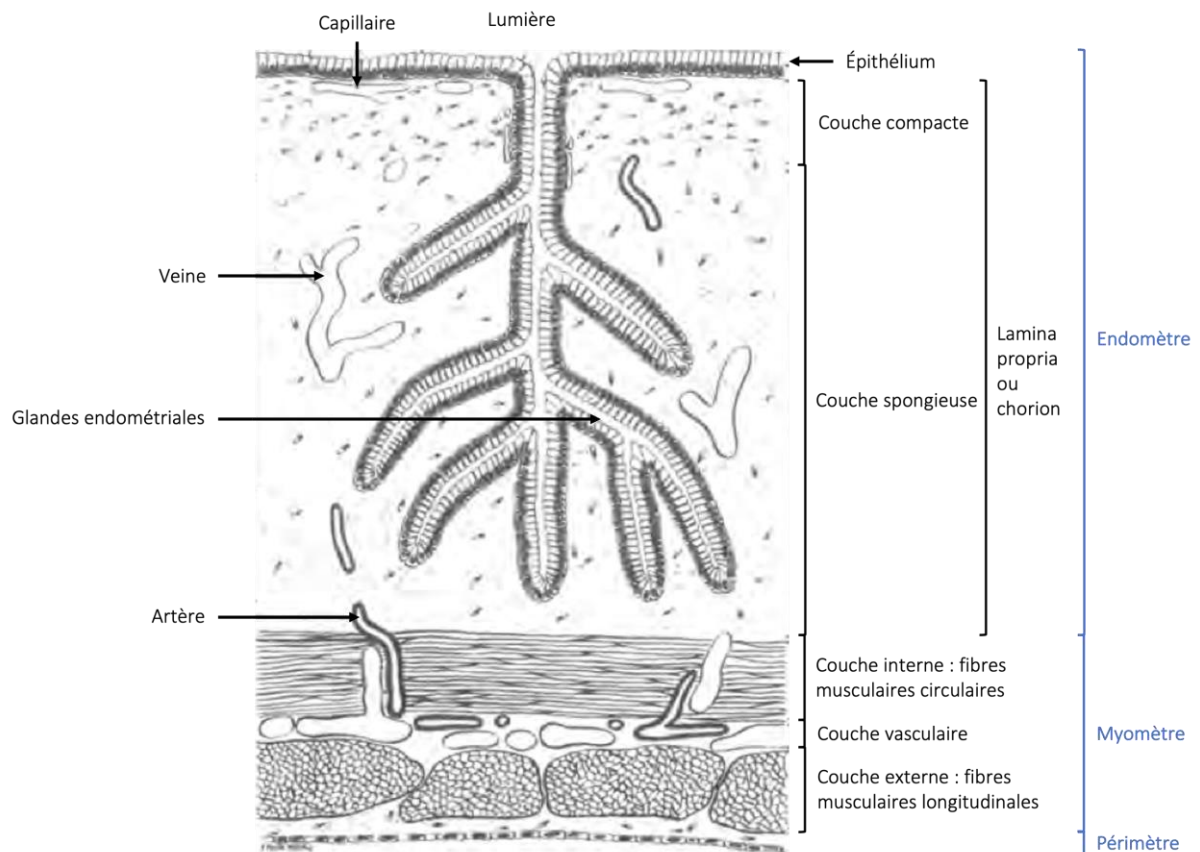


Figure 7 - Schéma de la paroi utérine (Modifié d'après Van Camp, 1988)

La lumière utérine est normalement oblitérée du fait d'un aplatissement dorso-ventral de l'utérus dû à la pression exercée par les organes environnants. Elle est occupée par les plis longitudinaux formés par la muqueuse utérine (Ley 2014a). En revanche, elle est très facilement extensible et peut se remplir de liquide (lors d'endométrite) ou d'air (lors de pneumovagin). Son extension permet aussi la croissance du fœtus pendant la gestation. Les contractions des fibres musculaires longitudinales et circulaires du myomètre permettent la mobilité de la vésicule embryonnaire en début de gestation et l'expulsion du fœtus pendant la parturition (Samper 2009a).

La vascularisation de l'utérus est assurée par 3 artères et veines, traversant les ligaments larges de chaque côté : la branche utérine de l'artère vaginale (ou artère utérine caudale), l'artère utérine, la branche utérine de l'artère ovarienne (ou artère utérine crâniale) et leurs veines correspondantes. Lors de la parturition, l'une de ces artères peut se rompre, causant soit la formation d'un hématome au sein du ligament large, soit une hémorragie abdominale le

plus souvent fatale. Contrairement aux ruminants, l'artère ovarienne de la jument est plus éloignée de sa veine correspondante. Ainsi, il y a beaucoup moins d'échanges de molécules (et plus particulièrement d'hormones) entre l'artère et la veine chez la jument. Par conséquent, chez la jument, la régression du corps jaune est induite par les prostaglandines, provenant de la circulation générale, alors que chez la vache les prostaglandines proviennent du drainage utérin puis d'échanges entre l'artère et la veine ovarienne (Brinsko et al. 2011a). L'utérus ne reçoit pas d'innervation sensorielle (Ley 2014a).

#### **h. Oviducte**

La jument possède 2 oviductes (droit et gauche), également appelés trompes utérines, salpinx ou trompes de Fallope. Ils mesurent chacun entre 20 et 30 cm. L'oviducte est constitué de 3 parties : l'infundibulum (lié à l'ovaire), l'ampoule (au milieu) et l'isthme (lié à la corne utérine) (Ley 2014a).

L'infundibulum a une forme d'entonnoir et possède des franges irrégulières sur son bord crânial. Une partie s'attache au pôle crânial de l'ovaire et forme le bord crânial de la fosse ovulatoire. L'autre partie de ces franges et le reste de l'infundibulum s'étendent sur la partie ventrale de l'ovaire et recouvrent la fosse ovulatoire, ce qui permet, au moment de l'ovulation, de faciliter l'entrée de l'ovocyte dans l'oviducte. La jonction entre l'infundibulum et l'ampoule est marquée par un ostium appelé ostium abdominal de l'oviducte, situé au centre de l'infundibulum (McKinnon et al. 2011; Samper 2009a).

L'ampoule est très tortueuse, et mesure environ 6 mm de diamètre, contrairement à l'isthme qui est plus droit et mesure 2 à 3 mm de diamètre (voir figure 8). La fécondation a lieu dans l'ampoule, au niveau de la jonction ampoule-isthme (Brinsko et al. 2011a).

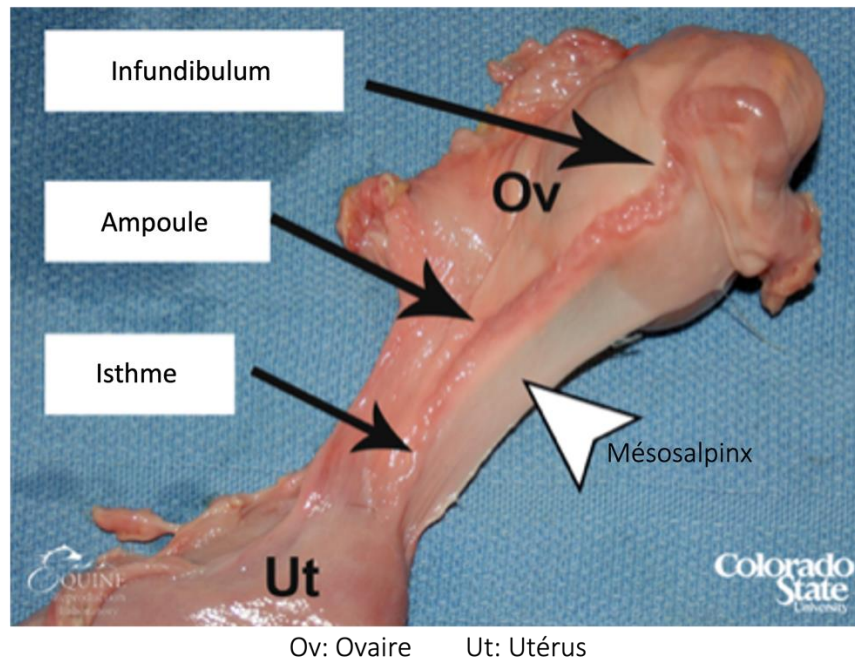


Figure 8 - Photographie d'un oviducte de jument (Modifié d'après McCue, 2019)

La structure de la paroi de l'oviducte est similaire à celle de l'utérus avec une séreuse, une musculuse (constituée de 2 couches de fibres musculaires lisses, longitudinale et circulaire, séparées par une couche vasculaire) et une muqueuse avec un épithélium cilié. En revanche, les différentes couches présentent des différences selon la partie de l'oviducte concernée. Dans l'ampoule, la muqueuse présente de très nombreux replis, ce qui permet de fournir un environnement favorable à la fécondation. En revanche, l'isthme possède une couche musculaire beaucoup plus développée et un épithélium plus riche en cellules ciliées. Ceci permet le transport des spermatozoïdes, depuis les cornes utérines jusqu'au lieu de fécondation, puis le transport en sens inverse de l'ovocyte fécondé (Samper 2009a).

L'isthme s'ouvre dans la partie crâniale de la corne utérine par une petite papille, appelée papille oviductale (voir figure 9), qui se projette dans la lumière utérine et marque la jonction utéro-tubaire. Pendant l'œstrus, de profonds plis longitudinaux sont présents à la jonction utéro-tubaire. De nombreux spermatozoïdes peuvent se retrouver piégés dans ces plis dans les 4 heures suivant l'insémination ou la saillie. Ainsi, la jonction utéro-tubaire pourrait jouer un rôle dans la sélection des spermatozoïdes morphologiquement normaux, et pourrait servir de site de stockage des spermatozoïdes en attendant leur entrée dans l'oviducte. L'adhésion des



spermatozoïdes aux cellules épithéliales augmenterait leur durée de vie en empêchant une capacitation prématurée (Brinsko et al. 2011a).

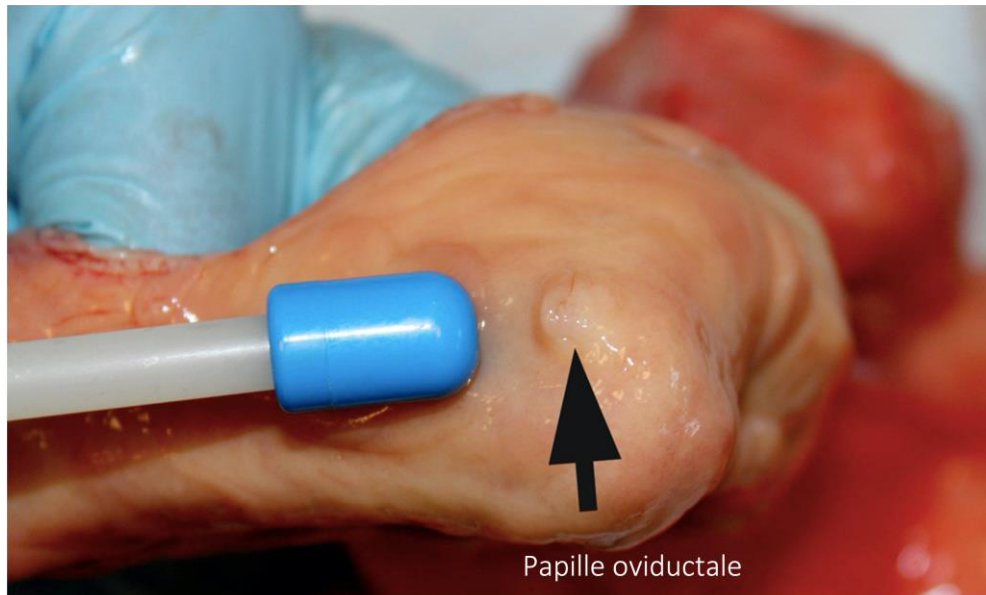


Figure 9 - Photographie de la papille oviductale d'un utérus de jument (Modifié d'après McCue, 2019)

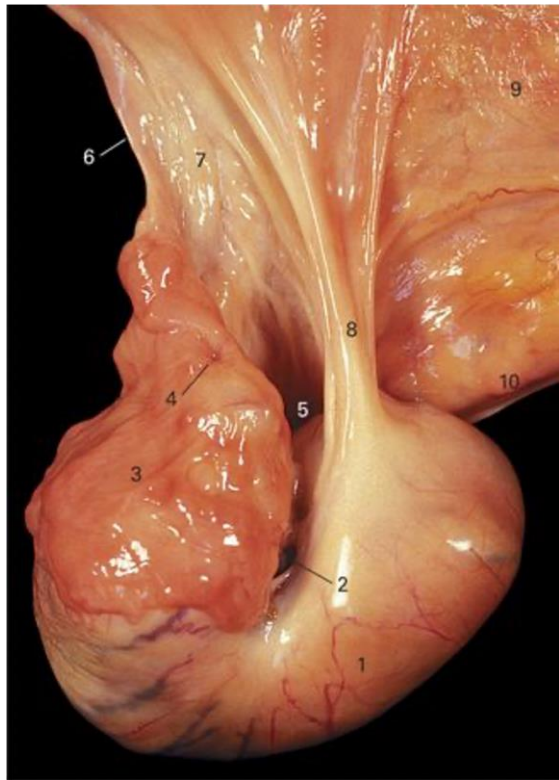
### i. Ovaire

La jument possède 2 ovaires : un droit et un gauche. Ces derniers ont une double fonction :

- Gamétogène : production et libération périodique des ovocytes
- Endocrine : sécrétion d'hormones qui commandent toute l'activité génitale, sous la direction d'autres organes (hypothalamus et hypophyse principalement) (Barone 2001; Brinsko et al. 2011a).

Les ovaires sont situés en région sous-lombaire (ventraux à la 4<sup>ème</sup> ou 5<sup>ème</sup> vertèbre lombaire), quelques centimètres caudalement au rein correspondant et sont suspendus dans la cavité abdominale grâce au ligament large (voir figure 10). Du fait de la longueur de ce dernier, ils peuvent être passivement déplacés dans l'abdomen jusqu'à une certaine limite (durant une palpation transrectale par exemple), et leur localisation peut aussi être modifiée selon l'état de remplissage des intestins. L'ovaire gauche est situé plus caudalement que

l'ovaire droit (2 à 3 cm), et est plus proche du rein ipsilatéral (Brinsko et al. 2011a; Ley 2014a). Contrairement aux bovins, les ovaires sont situés crânialement à l'entièreté de l'utérus (Brinsko et al. 2011a).



- 1 : Surface ovarienne couverte par le péritoine
- 2 : Fosse ovulatoire
- 3 : Infundibulum (oviducte)
- 4 : Entrée de l'ampoule (oviducte)
- 5 : Bourse ovarienne
- 6 : Oviducte
- 7 : Mésosalpinx
- 8 : Ligament propre de l'ovaire
- 9 : Surface médiale du ligament large
- 10 : Ligament suspenseur de l'ovaire

Figure 10 - Photographie d'un ovaire de jument (Modifié d'après Clayton et al., 2005)

Les ovaires mesurent en moyenne 6 à 8 cm de long, 3 à 4 cm de large et pèsent 70 à 80 g, mais leur taille varie en fonction de l'âge, de la saison (leur taille est supérieure durant la saison ovulatoire), et au cours du cycle œstral (Brinsko et al. 2011a).

Les ovaires ont une forme de haricot (comme les reins). La structure de l'ovaire est détaillée dans la figure 11. Chaque ovaire possède :

- 2 faces (médiale et latérale)
- 2 bords (supérieur ou dorsal et inférieur ou ventral). Le bord dorsal est convexe et donne attache au mésovarium (portion crâniale du ligament large). C'est par ce bord que les vaisseaux, nerfs et muscles lisses du mésovarium atteignent l'ovaire. Les ovaires

sont recouverts par du péritoine, sauf au niveau de ce bord dorsal. Le bord ventral est constitué d'une partie profondément concave, correspondant à la fosse d'ovulation.

- 2 pôles ou extrémités (crâniale et caudale). Le pôle caudal est relié à l'utérus par l'intermédiaire du ligament propre de l'ovaire (Barone 2001; Ley 2014a).

L'ovaire peut être structuré en 2 zones :

- La médullaire : zone vasculaire et nerveuse. Les vaisseaux et nerfs arrivent depuis le mesovarium par le pôle dorsal puis se ramifient pour diffuser dans toute la médullaire.
- La corticale, contenant le tissu germinal.

L'ovaire de la jument a une structure inversée en comparaison aux autres espèces d'animaux de rente. En effet, la médullaire est superficielle, alors que la corticale est à l'intérieur de la glande et n'atteint la surface qu'au niveau de la fosse d'ovulation. Ainsi, la maturation des follicules a lieu autour de la fosse d'ovulation, puis l'ovulation se fait dans celle-ci (Brinsko et al. 2011a; Samper 2009a).

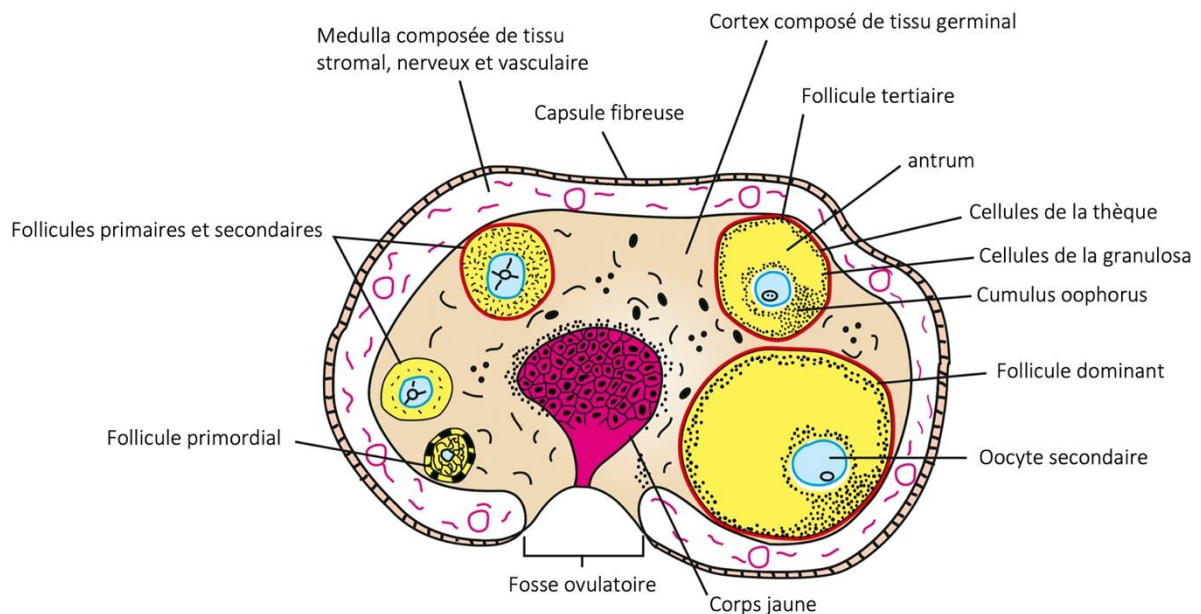


Figure 11 - Schéma d'un ovaire de jument (Modifié d'après Samper et al., 2009)

## 2) Organes situés à distance du tractus génital et participant à la régulation de la fonction reproductrice

### a. Rétine

La rétine est la membrane qui tapisse le fond de l'œil. Elle contient des photorécepteurs qui captent la lumière, puis transforment l'information en un message nerveux. Ce message nerveux est transmis, via le nerf optique puis via des fibres nerveuses à la glande pinéale. La rétine permet donc d'informer la glande pinéale sur la photopériode, à savoir le rapport entre la durée d'éclairement (naturel ou artificiel) et celle d'obscurité (Samper 2009a).

### b. Épiphyse ou glande pinéale

L'épiphyse (voir figure 12) est une glande située en région dorsale du diencephale. Elle produit de la mélatonine. La lumière inhibe cette production de mélatonine (Samper 2009a; McKinnon et al. 2011).

### c. Hypothalamus

L'hypothalamus (voir figure 12) est situé dans la partie la plus ventrale du diencephale. Cette glande sécrète la GnRH, ou Gonadotrophin-releasing hormone (Samper 2009a).

### d. Hypophyse ou glande pituitaire

L'hypophyse (voir figure 12) est située ventralement à l'hypothalamus. Cette glande est constituée de 3 lobes : antérieur, intermédiaire, et postérieur. Le lobe antérieur, également appelé hypophyse antérieure ou adénohypophyse sécrète la FSH (Follicle-stimulating hormone), la LH (Luteinizing hormone) et la prolactine. Le lobe postérieur, également appelé hypophyse postérieure ou neurohypophyse, sécrète l'ocytocine (Samper 2009a).

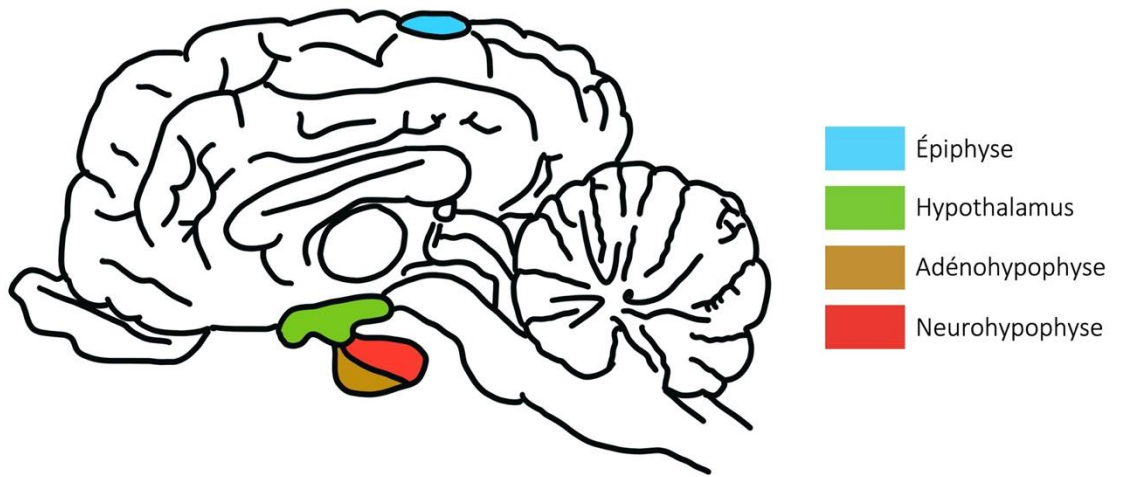


Figure 12 - Schéma d'un cerveau de jument et localisation des organes nerveux impliqués dans la reproduction (Schéma personnel adapté de University of Wisconsin Madison, 2020)

## **B. PHYSIOLOGIE DE LA JUMENT NON GESTANTE**

Le fonctionnement des organes reproducteurs dépend en partie d'hormones et d'interactions hormones-récepteurs, en particulier les hormones neuroendocrines produites et sécrétées par l'hypothalamus et l'hypophyse. En plus des mécanismes systémiques de régulation hormonale entre le système nerveux central et les organes reproducteurs, certains organes (par exemple, l'ovaire et l'utérus) peuvent communiquer entre eux par la production et la sécrétion locales d'hormones. Ainsi, le système endocrinien joue un rôle de communication au sein des organes du système reproducteur et entre eux pour réguler, moduler et coordonner les événements rythmiques qui se produisent tout au long de la vie reproductrice de la jument. La compréhension de l'anatomie et de la physiologie associées à la reproduction chez la jument est essentielle pour optimiser la gestion de celle-ci.

### **1) Hormones**

#### **a. Mélatonine**

Cette hormone est produite par la glande pinéale. Sa production est régulée par la quantité de lumière quotidienne. Plus les jours sont longs, moins la glande pinéale produit de mélatonine. La mélatonine agit sur l'hypothalamus et inhibe la production de GnRH. Cette hormone est donc à l'origine de la saisonnalité de la reproduction chez la jument, en régulant la sécrétion des différentes hormones impliquées dans le fonctionnement du système reproducteur, en fonction de la quantité de lumière et donc de la saison (Allard et al. 2019a).

#### **b. Gonadotrophin-releasing hormone (GnRH)**

La GnRH est produite par l'hypothalamus et sa libération est pulsatile. Environ 80 % de la GnRH libérée passe dans un système porte spécialisé entre l'hypothalamus et l'hypophyse, et a donc une action directe sur l'hypophyse, stimulant la production des hormones gonadotrophiques : la LH et la FSH. Les 20 % restant passent par le système nerveux central et affectent le comportement. Ainsi, le niveau de GnRH dans la circulation sanguine générale est toujours très bas. La production de GnRH est inhibée par la mélatonine (Davies Morel 2008b).

### c. Follicle-stimulating hormone (FSH)

Comme son nom l'indique, la FSH est l'hormone stimulant le développement folliculaire. Tout comme la LH, il s'agit d'une hormone gonadotrophique qui régule le développement des gonades chez la jument. La FSH est produite par l'adénohypophyse puis libérée dans la circulation générale. Sa production est biphasique, c'est-à-dire qu'une concentration élevée de FSH est libérée à 2 moments du cycle : à 9-12 jours du cycle et au moment de l'ovulation. Le taux basal de FSH est de 4 ng/ml, il commence à augmenter à partir du 15<sup>ème</sup> jour du cycle pour atteindre 9 ng/ml au moment de l'ovulation. Le pic au moment de l'ovulation aurait 2 buts :

- Terminer le développement final du follicule pré-ovulatoire
- Commencer le développement d'un nouveau groupe de follicule dont l'un ovulera 21 jours plus tard.

La production de FSH est inhibée par l'œstrogène et l'inhibine produites par le follicule mûr (il y a donc un rétrocontrôle négatif). Elle est activée par la GnRH (Davies Morel 2008b).

### d. Luteinizing hormone (LH)

Tout comme la FSH, la LH est une hormone produite par l'adénohypophyse de manière pulsatile. Elle joue un rôle dans le développement final du follicule pré-ovulatoire et induit l'ovulation. Au fur et à mesure que le follicule grossit, le nombre de récepteurs à LH sur les cellules de la thèque augmente. Ainsi, l'augmentation de la concentration de LH permet d'augmenter la production d'œstrogènes, selon le mécanisme expliqué précédemment, et donc provoque le comportement d'œstrus. Ainsi, la LH permet de synchroniser l'ovulation avec le comportement d'œstrus.

Le pic de concentration de LH (10-16 ng/ml) est atteint juste après l'ovulation (Palmer 1978). C'est pourquoi on suppose que la LH jouerait également un rôle dans la formation du corps jaune. Le taux de LH diminue ensuite à un taux basal quelques jours après l'ovulation (Davies Morel 2008b).

La production de LH est activée par la GnRH et l'œstrogène. Elle est inhibée par la progestérone (Samper 2009a).

### e. Inhibine

L'inhibine est produite par les follicules dominants, à l'approche de l'ovulation. Cette hormone exerce un rétrocontrôle négatif sur la réponse de l'adénohypophyse à la GnRH, et donc sur la production de FSH. Cette hormone est donc impliquée dans le développement d'un follicule dominant pré-ovulatoire, en inhibant le développement des autres follicules (Davies Morel 2008b)

### f. Œstrogène

Les œstrogènes sont des hormones stéroïdiennes ovariennes, produites par les follicules. L'œstrogène majoritairement produite est l'œstradiol-17 $\beta$  : elle est produite grâce à la conversion de précurseurs androgènes, comme le cholestérol, en progestérone par les cellules de la thèque interne. La progestérone diffuse ensuite vers les cellules de la granulosa, pour être ensuite convertie en œstradiol-17 $\beta$  grâce à l'enzyme aromatase dont l'activité est FSH-dépendante (voir figure 13). L'œstradiol-17 $\beta$  est ensuite libérée dans la circulation générale.

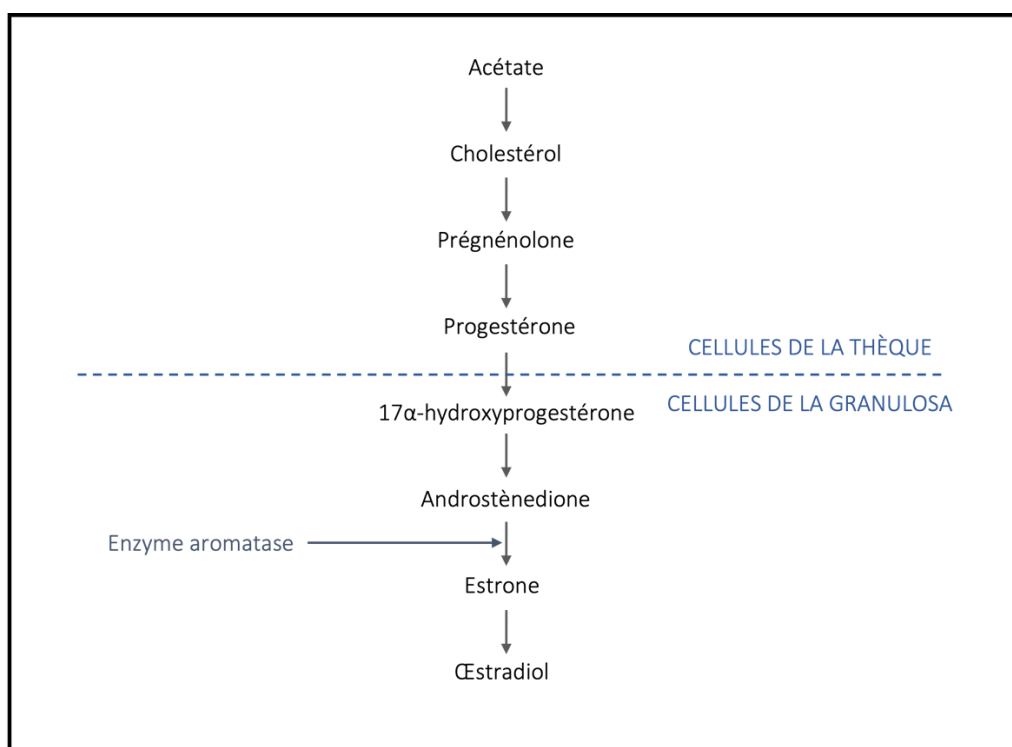


Figure 13 - Conversion des précurseurs androgènes en progestérone et œstrogène dans les cellules de la thèque et de la granulosa (Modifié d'après Davies Morel, 2008)



Au fur et à mesure que le taux de FSH augmente, le follicule principal grossit et le nombre de cellules de la granulosa et de la thèque augmente. De ce fait, la quantité d'œstrogène libérée augmente, pour atteindre un pic de 10-15 pg/ml 24 à 48 heures avant l'ovulation (Palmer 1978). Au moment de l'ovulation, les cellules de la granulosa sont libérées dans le fluide folliculaire : la conversion de la progestérone en œstradiol n'est alors plus possible et le taux de progestérone chute et retourne à un niveau basal juste après l'ovulation.

L'œstrogène est responsable du changement comportemental au moment des chaleurs, et de la modification des voies génitales permettant l'accouplement (Allard et al. 2019b).

L'œstrogène exerce un rétrocontrôle positif sur la production de LH, tant que la concentration en progestérone est basse. En revanche, elle exerce un rétrocontrôle négatif sur la production de FSH (Samper 2009a).

#### **g. Progestérone**

La progestérone est une hormone produite par le corps jaune, résultant de l'ovulation du follicule. Lors de l'ovulation, les cellules de la granulosa sont libérées avec le fluide folliculaire. Ainsi, le corps jaune est principalement composé de vieilles cellules de la thèque, qui produisent de la progestérone (qui n'est plus transformée en œstradiol par les cellules de la granulosa, comme expliqué dans la figure 13). L'augmentation du taux de progestérone commence dans les 24 à 48 heures après l'ovulation et la concentration maximale (10 ng/ml) est atteinte 5-6 jours après l'ovulation, puis est maintenue jusqu'au jour 15-16 du cycle. En l'absence de gestation, le corps jaune est lysé et le taux de progestérone chute et atteint à nouveau un niveau basal inférieur à 1 ng/ml au moment du prochain œstrus (Stabenfeldt, Hughes, Evans 1972; Palmer 1978).

Chez la plupart des animaux de rente, la progestérone exerce un rétrocontrôle négatif sur la libération de FSH et de LH par l'adénohypophyse. Chez la jument, il semblerait que l'inhibition de la libération de FSH ne soit pas complète puisqu'on observe un second pic de concentration de FSH à 9-12 jours du cycle, alors que le corps jaune est actif à ce moment-là. En revanche, la progestérone exerce bien un rétrocontrôle négatif sur la production de LH, quelle que soit la

concentration en œstrogène, empêchant le retour de l'œstrus et le pic de LH provoquant l'ovulation (Davies Morel 2008b).

#### **h. Prostaglandine F2 $\alpha$ (PGF2 $\alpha$ )**

La prostaglandine F2 $\alpha$  est sécrétée par l'endomètre utérin, libérée dans la circulation générale, puis atteint l'ovaire et provoque la lutéolyse et donc l'arrêt de la production de progestérone par le corps jaune, permettant ainsi la reprise de l'œstrus et l'ovulation. Le pic de concentration de PGF2 $\alpha$  est atteint entre le 14 et le 17<sup>ème</sup> jour du cycle, juste avant que le taux de progestérone décline (Davies Morel 2008b). Seuls les corps jaunes de plus de 5 jours sont sensibles aux prostaglandines : sur les corps jaunes de moins de 5 jours, la prostaglandine ne provoquera pas de lutéolyse (Allard et al. 2019a).

À l'inverse des ruminants, l'artère ovarienne chez la jument n'est pas en contact avec la veine ovarienne : il n'y a donc pas d'échange entre ces deux vaisseaux. C'est pourquoi, chez la jument, la régression du corps jaune dans l'ovaire est due à la PGF2 $\alpha$  provenant de la circulation systémique alors que chez les ruminants, la concentration en PGF2 $\alpha$  est beaucoup plus élevée dans l'artère ovarienne grâce aux échanges permanents avec la veine ovarienne (Brinsko et al. 2011a).

#### **i. Ocytocine**

L'ocytocine est synthétisée par l'hypothalamus, stockée dans l'hypophyse postérieure ou neurohypophyse, puis libérée dans la circulation générale (Reed, Bayly, Sellon 2018). Entre le 14<sup>ème</sup> et le 17<sup>ème</sup> jour du cycle, en l'absence de gestation, le nombre de récepteurs à l'ocytocine dans l'endomètre atteint un pic, permettant à l'ocytocine circulante de se lier à l'endomètre et de stimuler la production de PGF2 $\alpha$  (Davies Morel 2008b; Samper 2009a).

## 2) Ovogenèse et folliculogenèse

Contrairement à l'étalon, dont la production de spermatozoïdes commence à la puberté et se poursuit durant toute la vie de l'animal, chez la jument, le stock définitif de cellules sexuelles et de follicules primordiaux est fabriqué au stade embryonnaire puis fœtal, pendant les deux premiers tiers de la gestation. À partir du 8<sup>ème</sup> mois de gestation, une certaine quantité de follicules s'atrophie. Ensuite, la quantité restante de follicules évoluera en fonction des cycles œstraux, à partir de la puberté (Allard et al. 2019b).

### a. Ovogénèse

Comme expliqué ci-dessus, le stock d'ovocytes est fabriqué chez la jument pendant la vie embryonnaire et fœtale. À ce stade, tous les ovocytes produits sont appelés ovocytes primaires : ce sont des cellules à  $2n$  chromosomes doubles bloquées au début de la première division de méiose. Le stock d'ovocytes primaires reste ensuite bloqué à ce stade jusqu'à la puberté.

À la puberté, l'évolution des ovocytes primaires se fait sous contrôle des hormones hypophysaires. Au moment de l'ovulation, la première division de méiose a lieu et permet d'obtenir des ovocytes secondaires à  $n$  chromosomes doubles (voir figure 14). Les ovocytes secondaires restent ensuite bloqués à ce stade jusqu'à une éventuelle fécondation. Le spermatozoïde fécondant permet de déclencher la deuxième division de méiose qui donne lieu à un ovule à  $n$  chromosomes simples (Allard et al. 2019b). À chaque division de méiose, l'ovocyte expulse un globule polaire dans l'espace périvitellin, entre l'ovocyte et la membrane pellucide (Samper 2009a).

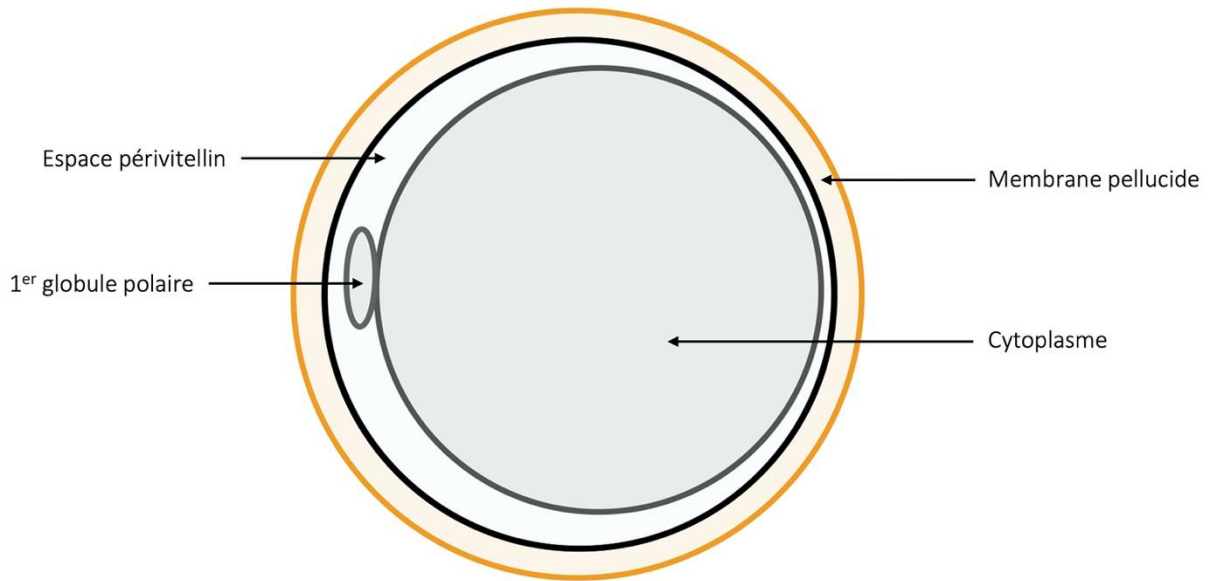


Figure 14 - Schéma d'un ovocyte secondaire (Schéma personnel adapté de McCue, 2019)

### b. Folliculogenèse

La folliculogenèse est le phénomène qui permet le développement des follicules en passant par différents stades : follicule primordial, primaire, secondaire, tertiaire et de De Graaf.

Le **follicule primordial** est fabriqué pendant la vie embryonnaire et fœtale. C'est le seul stade présent dans l'ovaire de la jument jusqu'à la puberté. Les follicules primordiaux sont situés dans le parenchyme au centre de l'ovaire, et sont constitués d'un ovocyte primaire entouré de 4-5 cellules folliculaires, en général (voir figure 15). Puis, à partir de la phase prépubertaire, et sous contrôle des hormones gonadotrophiques sécrétées par l'hypothalamus et l'hypophyse, les follicules primordiaux vont évoluer vers les stades suivants :

- Le **follicule primaire**, composé d'un ovocyte primaire et d'une couche régulière de cellules folliculaires (voir figure 15).
- Le **follicule secondaire**, composé d'un ovocyte primaire, entouré de la membrane pellucide (ayant un rôle important lors de la fécondation), de deux à plusieurs couches de cellules folliculaires, et de thèques non encore différenciées (voir figure 15).

- Le **follicule tertiaire**, composé d'un ovocyte primaire entouré de sa membrane pellucide, de nombreuses cellules folliculaires constituant la granulosa et dans laquelle se creuse une cavité folliculaire : l'antrum, et de deux thèques différenciées en thèque interne et thèque externe (voir figure 15). L'antrum est rempli de fluide composé d'un transudat sanguin et de sécrétions des cellules folliculaires. La granulosa et la thèque externe sont des couches avasculaires, contrairement aux cellules de la thèque interne, qui sont vascularisées (Samper 2009a; Davies Morel 2008a).
- Le **follicule de De Graaf** ou **follicule mûr** ou **follicule pré-ovulatoire**. Dans ce follicule, les cellules de la granulosa entourant l'ovocyte et sa membrane pellucide sont appelées cellules de la corona radiata. L'ovocyte, entouré de la corona radiata, est lié au reste des cellules de la granulosa via des cellules formant le cumulus oophorus. L'antrum est de grande taille et les cellules de la granulosa sont séparées des cellules de la thèque interne par une membrane basale permettant le transport et l'échange de substrats stéroïdiens, de nutriments et de déchets métaboliques entre la circulation générale et le follicule (voir figure 15). Ce follicule a une taille supérieure ou égale à 30 mm (Brinsko et al. 2011b). Une partie du follicule mûr migre vers la zone corticale de l'ovaire, au niveau de la fosse ovulatoire, dans laquelle l'ovocyte secondaire sera expulsé au moment de l'ovulation (Allard et al. 2019b; Samper 2009a).

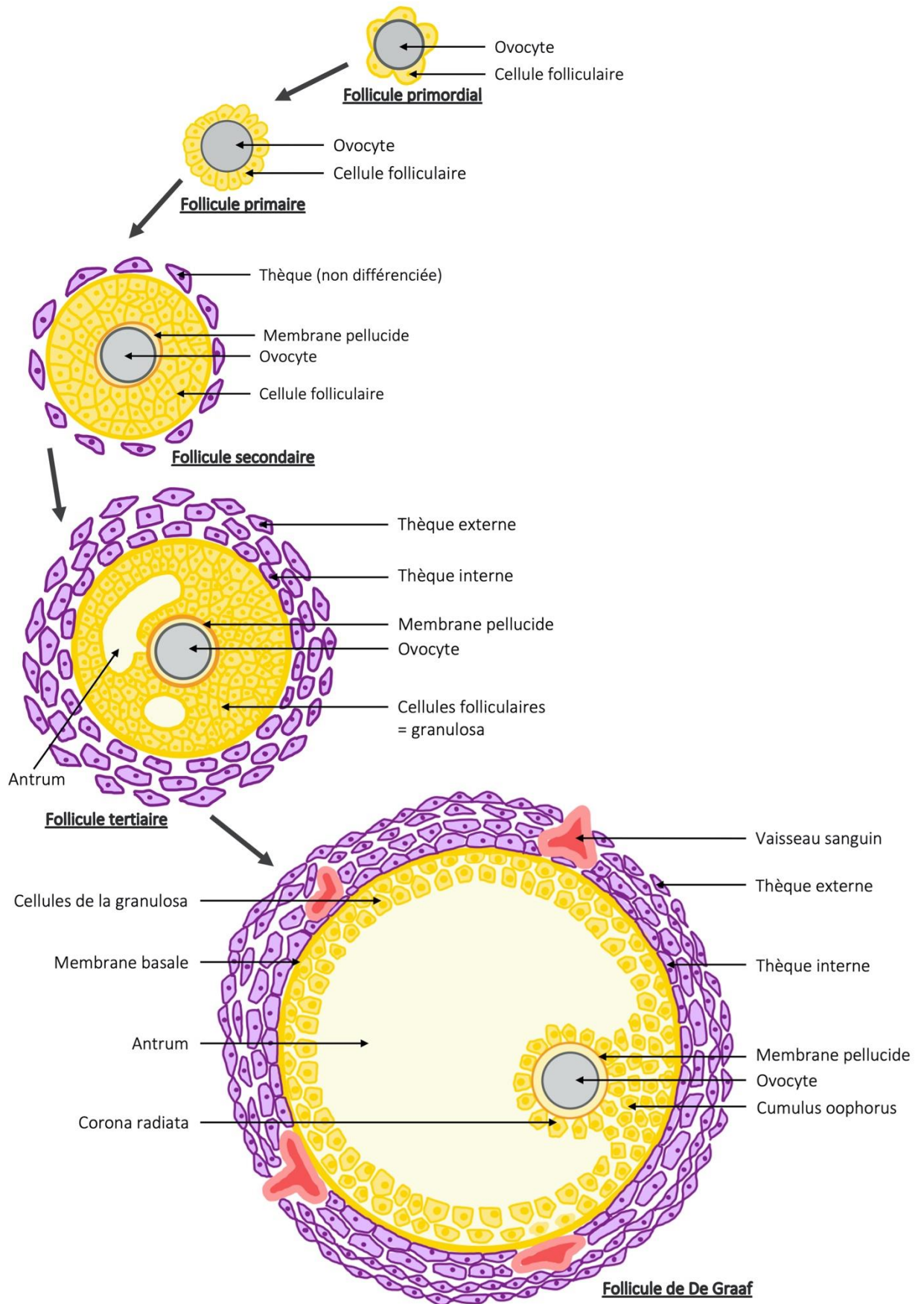


Figure 15 – Folliculogenèse (Schéma personnel adapté de Allard et al., 2019)

Quel que soit le stade physiologique (inactivité ovarienne, diœstrus, gestation, œstrus), un ou plusieurs follicules sains de plus de 5 mm sont présents sur l'ovaire de la jument. La croissance folliculaire est le passage d'un follicule de taille 5 mm à un follicule qui ovule. La durée de ce phénomène est inférieure ou égale à celle d'un cycle œstral (Allard et al. 2019a).

La **croissance folliculaire** se fait par vagues. Il existe 2 types de vagues : des **vagues mineures** et des **vagues majeures**. Les vagues majeures sont composées de 3 phases :

- **Recrutement** : un pool de 5 à 10 follicules primordiaux, mesurant au départ 4 à 6 mm, sont recrutés.
- **Sélection** ou **émergence**. Durant cette phase, le pool de follicules recrutés commence à croître, à une vitesse de 2 à 4 mm/jour, jusqu'à ce qu'un follicule atteigne un diamètre de 20-25 mm.
- **Dominance**. Seul(s) un ou deux follicules dominant(s) va(vont) croître, alors que les autres follicules vont régresser, et donc avoir leur diamètre diminué. Le ou les follicules dominants vont ensuite soit ovuler, soit devenir anovulatoires et hémorragiques, soit régresser. Généralement, la sélection du follicule dominant a lieu 6-7 jours avant qu'il n'atteigne son diamètre maximal. Les ovulations multiples sont très rares chez les ponettes, alors qu'elles peuvent aller jusqu'à 25 % chez les juments Pur Sang. Généralement, un follicule dominant atteint une taille d'environ 40 mm avant l'ovulation, mais cette taille peut varier au cours de la saison, en fonction de la race et du nombre de follicules pré-ovulatoires (Davies Morel 2008a; Samper 2009a).

Il existe ensuite 2 types de vagues majeures :

- La **vague majeure primaire**. Elle est présente à chaque cycle et entraîne un recrutement et une sélection pendant le diœstrus, puis une ovulation pendant l'œstrus.
- La **vague majeure secondaire** n'est pas présente à chaque cycle. Dans ce cas, la croissance folliculaire, le recrutement du follicule dominant et parfois l'ovulation se font pendant le diœstrus, et donc pendant la période de sécrétion de progestérone par le CJ (Corps Jaune). Ce phénomène ayant lieu sous imprégnation de progestérone, il passe totalement inaperçu au niveau comportemental (Allard et al. 2019a).

Lors de vagues majeures, le plus grand follicule de la vague atteint une taille supérieure ou égale à 30 mm. Lors de vague mineure, il y a recrutement et sélection de follicules, mais aucun n'atteint une taille de 30 mm. Ainsi, il n'y a pas de dominance, et tous les follicules de la vague régressent (Samper 2009a).

Le mécanisme de cette croissance par vague est le suivant : lorsque seuls des petits follicules sont présents sur l'ovaire, ils ne sécrètent pas ou peu d'œstrogène. La concentration en œstrogène est donc basse, ce qui stimule la sécrétion de FSH (Follicle Stimulating Hormone) par l'hypophyse. La FSH provoque la croissance des petits follicules, jusqu'à l'émergence d'un follicule dominant. Ce dernier sécrète alors une grande quantité d'œstrogène et d'inhibine, exerçant un retrocontrôle négatif sur la production de FSH qui chute, provoquant la régression des autres follicules. De plus, la production d'œstrogène par le follicule dominant, accompagné de la chute de production de progestérone par le CJ lysé, active la production de LH (Luteinising Hormone) par l'hypophyse. La LH est responsable de la croissance finale du follicule dominant, malgré la concentration basse en FSH. De plus, lorsque sa concentration devient maximale (« pic de LH »), elle permet une saturation massive, complète et brutale des récepteurs à LH portés par le follicule et ainsi le déclenchement de l'ovulation. Le pic de LH ne provoque l'ovulation que sur un follicule assez mature (et donc ayant un nombre suffisant de récepteurs à la LH) (Allard et al. 2019a; Samper 2009a).

Les vagues folliculaires ont lieu pendant la gestation, les périodes de transition et pendant la période d'activité ovarienne, à tout moment du cycle oestral. Ainsi, si la vague folliculaire coïncide avec la sécrétion des hormones nécessaires à la croissance d'un follicule dominant et à l'ovulation, cette vague sera majeure et pourra aboutir à l'ovulation d'un ou plusieurs follicules de De Graaf. Sinon, la vague sera mineure et tous les follicules régresseront (Samper 2009a; Davies Morel 2008a).



### 3) Puberté

La puberté est définie comme la première ovulation de la vie de la jument, grâce à une maturation de l'axe hypothalamus-hypophyse-ovaire. La jument atteint généralement la puberté entre 12 et 24 mois, mais cette durée peut varier en fonction de différents facteurs :

- La naissance : selon si elle est plus ou moins tardive dans l'année, cela peut retarder l'arrivée de la puberté
- L'alimentation, le stress et l'état de santé. Le stress, associé à une mauvaise alimentation et des maladies, peut altérer la maturation de l'axe hypothalamo-hypophysaire, et donc l'arrivée de la puberté.

Durant la première année de vie de pouliches nées au printemps ou en été, la concentration en FSH est haute, alors que celle de LH reste basse. Pendant l'automne ou l'hiver, la concentration en FSH commence à diminuer, et celle de LH reste basse. Au printemps de la deuxième année, les concentrations en FSH et LH deviennent relativement identiques à celles d'une jument adulte pendant la période d'activité ovarienne. Malgré la concentration élevée en FSH durant la première année, il n'y a quasiment pas de développement folliculaire : les follicules se maintiennent à un diamètre inférieur à 10 mm. À partir du printemps de la deuxième année, l'axe hypothalamo-hypophysaire commence à être mature et le nombre de follicules ayant un diamètre supérieur à 10 mm augmente drastiquement. Ce phénomène est similaire à ce qui se passe pendant la période de transition printanière chez une jument adulte (comme expliqué dans la partie B.4.c).

Cependant, il est recommandé de ne pas mettre la jument à la reproduction avant l'âge de 3 ans. Même si la jument est pubère plus tôt, elle peut avoir besoin de plus de temps pour terminer sa croissance et la maturation de ses organes reproducteurs. Par ailleurs, la reproduction avant l'âge de trois ans peut mettre en péril la gestation et parfois la vie de la mère. Si l'on souhaite faire reproduire une jument de moins de trois ans, une alternative possible est la réalisation d'un transfert embryonnaire (Samper 2009a).

#### 4) Saisonnalité

Chez la jument, le système nerveux central gouverne l'alternance entre une **période d'inactivité** (fin de l'automne, hiver et début de printemps) durant laquelle les ovaires sont inactifs et les ovulation ou chaleurs absentes, et une **période d'activité** reproductrice (fin de printemps et été) (Allard et al. 2019b).

À ce jour, le mécanisme régulant la saisonnalité n'est pas encore entièrement connu, mais le principal facteur influençant l'activité ou l'inactivité du système reproducteur serait la durée de la nuit. La lumière est perçue par l'œil au niveau de photorécepteurs qui convertissent et transmettent l'information à la glande pinéale par des relais nerveux. En l'absence de lumière, la glande pinéale secrète de la mélatonine. Cette dernière exerce un rétrocontrôle négatif sur la production de GnRH (Gonadotrophin-Releasing Hormone) par l'hypothalamus. Ainsi, lorsque les jours se rallongent, la quantité de mélatonine produite diminue, et à l'inverse, celle de GnRH augmente, stimulant ensuite la production de LH et FSH par l'hypophyse (voir figure 16) (Allard et al. 2019a).

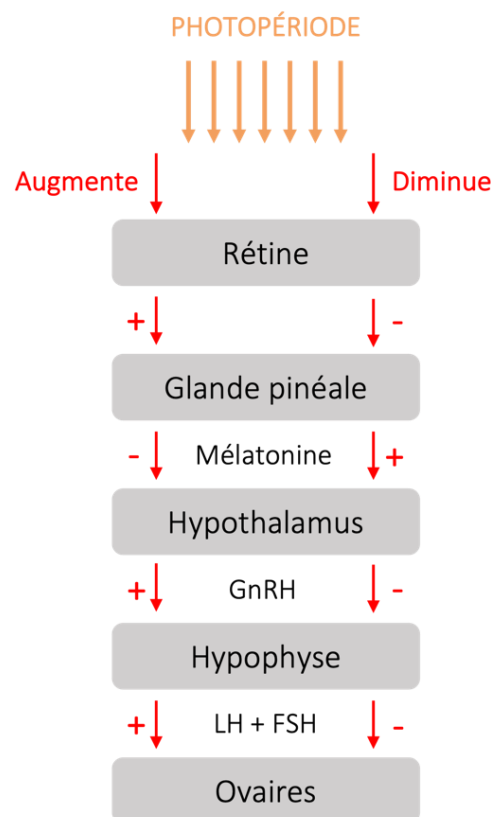


Figure 16 - Régulation hormonale de la saisonnalité chez la jument (d'après Brinsko et al., 2011)

Des études menées avec la naloxone et le sulpiride indiquent que les opioïdes et les catécholamines jouent également un rôle dans la régulation de l'axe hypothalamo-hypophysaire et donc dans la saisonnalité (Samper 2009a). D'autres paramètres peuvent agir comme facteurs secondaires de régulation de la saisonnalité :

- **L'alimentation et l'état corporel** : les juments maigres présentent une période d'inactivité systématique et plus longue que les juments ayant un état corporel normal. Les juments complémentées avec des granulés pendant l'hiver ovulent plus tôt lors de la reprise d'activité que celles non complémentées. De plus, les juments ayant reçu une alimentation à base de protéines de bonnes qualités ont une période d'inactivité plus courtes que celles ayant reçu une alimentation à base de protéines de mauvaise qualité. Enfin, la mise à l'herbe permet une sortie d'inactivité plus précoce.
- **La race** : les ponettes ont une période d'inactivité (de septembre à mai environ) plus longue que les juments de selle (de novembre à mars environ). De plus, 70 à 100 % des ponettes entre en période d'inactivité, contre 50 à 70 % pour les juments de selle.
- **L'âge** : l'anœstrus hivernal chez les juments de 2 à 5 ans est en moyenne plus long que chez les juments adultes, car la période de transition commence plus tôt. Chez les juments de plus de 15 ans, la période de transition printanière est rallongée. Les juments de plus de 17 ans peuvent parfois ne pas ovuler de toute l'année (Ginther 1992)
- **État physiologique lors de la saison précédente** : les juments suitées l'année précédente rentrent en inactivité plus fréquemment que les autres.
- **État physiologique lors de la saison de monte concernée** : les juments suitées entrent moins fréquemment en inactivité que les juments vides. Lorsqu'elles rentrent en inactivité, deux situations sont observées : une période d'inactivité ovarienne immédiatement après le poulinage ou une ovulation post-partum suivie d'une période d'inactivité ovarienne (observé plus fréquemment).
- **La température** : elle agit essentiellement pendant la période de transition printanière. Les températures froides au début du printemps rallongent la période de transition en retardant la première ovulation (Allard et al. 2019b; Samper 2009a).

La saisonnalité concerne 80 % des juments dans le monde : environ 20 % des juments restantes continuent à être cyclées toute l'année. Cela concerne plutôt des juments vivant en milieu équatorial (Samper 2009a).

Ainsi, on peut séparer la saison en 4 périodes, selon l'activité ovarienne de la jument :

- La **période ovulatoire**, que l'on détaillera dans la partie B.5.
- La **période anovulatoire** ou d'inactivité, elle-même séparée en 3 périodes :
  - o La période de **transition automnale**, durant laquelle l'activité ovarienne diminue
  - o La période d'inactivité ovarienne profonde ou **anœstrus**
  - o La période de **transition printanière**, durant laquelle l'activité ovarienne augmente (Allard et al. 2019a)

#### a. Transition automnale

Cette période correspond à l'entrée en inactivité progressive des ovaires, durant laquelle il y a toujours des croissances folliculaires, mais non suivies d'une ovulation. Elle débute vers le mois d'octobre (dans l'hémisphère Nord) et est plus ou moins longue selon les juments (Allard et al. 2019a).

Le début de cette période est marqué par l'échec d'un follicule dominant d'une vague majeure à ovuler en fin d'œstrus. Ensuite, pendant les 60 jours suivants, le nombre de vagues majeures (avec un follicule dominant de plus de 30 mm) diminue, et ces vagues sont toutes anovulatoires. À l'inverse, le nombre de vagues mineures (avec un follicule de moins de 30 mm de diamètre) augmente. Après 60 jours, et durant tout le reste de cette période de transition, seules des vagues mineures sont présentes.

Durant cette période, la concentration en FSH reste inchangée, mais la concentration en LH diminue progressivement. Cette diminution progressive est responsable de l'échec de l'ovulation en début de période, puis empêche la croissance des follicules jusqu'à une taille de 30 mm, entraînant la disparition des vagues majeures.

Étant donné la diminution de taille des follicules pendant la période de transition automnale, la concentration en œstrogène diminue également et les signes de chaleurs sont diminués voire absents (Allard et al. 2019b; Samper 2009a).

### **b. Anœstrus hivernal**

Pendant cette période, les ovaires sont petits, fermes, avec de nombreux follicules de taille inférieure à 5 mm, et aucun corps jaune. Le col utérin est fermé et l'utérus est mou et flasque, ce qui le rend difficilement individualisable à la palpation transrectale et peu visualisable à l'échographie. Les concentrations plasmatiques de GnRH, FSH, LH, œstrogène et progestérone sont basses. Cependant, il est possible d'observer chez certaines juments un comportement de chaleur pendant cette période (Allard et al. 2019a).

### **c. Période de transition printanière**

Cette période, à l'inverse de l'autre période de transition, correspond à l'entrée progressive en activité des ovaires. Les croissances folliculaires reprennent, avec des follicules pouvant atteindre la taille de follicules pré-ovulatoires, mais sans ovulation. La jument présente des chaleurs plus ou moins marquées pouvant durer plusieurs semaines, avant de se terminer avec la première ovulation qui marquera la fin de cette période et le début de la période d'activité ovarienne. Il existe beaucoup de variations entre les juments : chez certaines, on observera des vagues mineures, directement suivies par une vague majeure ovulatoire, alors que chez d'autres, on observera quelques vagues majeures anovulatoires avant la première ovulatoire. Ainsi, tout comme la période de transition automnale, celle-ci dure plus ou moins longtemps selon les juments (Samper 2009a).

Durant cette période, le col est plus ou moins relâché, plus souple à la palpation transrectale. Au début de la période de transition, la concentration en LH est basse : c'est la FSH qui permet l'émergence de vagues mineures. Au fur et à mesure des vagues, le diamètre du plus grand follicule augmente jusqu'à atteindre 25-30 mm. Puis, la concentration en LH commence à augmenter progressivement (grâce à l'accroissement de la durée du jour stimulant la production de GnRH), ce qui permet l'apparition de vagues majeures, éventuellement anovulatoire d'abord, jusqu'à l'apparition du pic de LH permettant de déclencher la première ovulation (Samper 2009a). Durant cette période, le taux de progestérone reste bas et celui d'œstrogène augmente progressivement (parallèlement à la croissance folliculaire), sans atteindre des concentrations aussi élevées que durant l'œstrus au milieu de la saison ovulatoire (Allard et al. 2019a).

## 5) Cycle œstral

Durant la période de reproduction, à la fin de la période de transition et à partir de la première ovulation de la saison, la jument enchaîne un certain nombre de cycles œstraux. La durée de ces cycles est définie comme la durée entre deux ovulations consécutives (Brinsko et al. 2011b). Le jour de l'ovulation est **nommé JO**, et sert de référence pour décrire les différents événements du cycle (Samper 2009a).

Chaque cycle peut être divisé en 2 phases : l'**œstrus** (ou phase folliculaire) et le **diœstrus** (ou phase lutéale). Durant l'œstrus, la jument est sexuellement réceptive à l'étalon, et le tractus génital est prêt à accepter et transporter la semence jusqu'à l'oviducte, lieu de la fécondation. À l'inverse, durant la phase lutéale, la jument n'est pas réceptive à l'étalon, et le tractus génital est prêt à accueillir et nourrir l'embryon (Brinsko et al. 2011b).

La durée moyenne d'un cycle est de **21 à 22 jours**. L'œstrus dure en moyenne **7 jours**, et le diœstrus dure **14 à 15 jours** environ (Brinsko et al. 2011b). Cependant, les ponettes ont en moyenne un cycle plus long (25 jours) que celui des juments de selle. (Allard et al. 2019a). La durée de l'œstrus varie souvent : elle peut varier entre 2 et 15 jours. Il existe deux causes principales à cette variation :

- La saison : l'œstrus est plus long au début du printemps, puis sa durée diminue pour atteindre un minimum en juillet-août, puis augmente à nouveau à l'automne
- La jument : il existe des variations individuelles entre les juments

À l'inverse, la durée du diœstrus est globalement constante entre les individus et au cours de la saison (Brinsko et al. 2011b; Allard et al. 2019b; Palmer 1978).

### a. Œstrus

L'œstrus est la phase pendant laquelle le follicule dominant termine sa croissance et ovule : c'est la phase folliculaire. Pendant cette période, le corps jaune a été lysé et le taux de progestérone est donc très bas, inférieur à 1 ng/ml. Cette absence de progestérone permet une levée du rétrocontrôle négatif exercé sur la production de LH par l'hypophyse, permettant l'ovulation du follicule dominant (Allard et al. 2019a). L'ovulation peut durer de quelques secondes à quelques heures (Davies Morel 2008a).

L'œstrogène, sécrété par le follicule pré-ovulatoire en grande quantité, agit aussi sur le système nerveux central en induisant le comportement de chaleurs : recherche et acceptation du mâle au moment où la fécondation est possible (Allard et al. 2019a).

L'œstrogène a également une action sur les différents organes du tractus reproducteur :

- Au niveau utérin, il y a apparition pendant l'œstrus d'un **œdème de la muqueuse utérine** et de **plis** constituant un milieu favorable à la survie des spermatozoïdes et à l'acquisition de leur capacité fécondante.
- Relâchement et ouverture du col, qui est maximale au moment de l'ovulation, abaissement du col au niveau du plancher du vagin, coloration rose et humidification.
- Sécrétion de mucus par le vagin, facilitant l'accouplement (voir tableau I et VII) (Allard et al. 2019a).

Le follicule dominant atteint généralement sa taille maximale 1 à 3 jours avant l'ovulation. C'est donc à ce moment-là que la concentration en œstrogène est maximale (voir figure 17), que les signes de chaleurs sont les plus forts et que l'utérus est le plus hétérogène. Ensuite, la production d'œstrogène diminue légèrement : les signes de chaleurs et l'œdème de l'utérus diminuent donc juste avant l'ovulation. Cependant, il est possible d'observer chez certains juments des signes de chaleurs un à deux jours après l'ovulation (Samper 2009a).

L'œstrogène induit également le développement des défenses immunitaires dans les voies génitales, permettant de lutter contre l'introduction d'éléments pathogènes au moment de l'accouplement ou de l'insémination artificielle (Allard et al. 2019a).

## b. Dioestrus

Le dioestrus est la phase marquée par la présence d'un corps jaune. Lors de l'ovulation, les thèques interne et externe du follicule se rompent, entraînant l'expulsion de l'ovocyte secondaire entouré de sa membrane vitelline et des cellules de la corona radiata, ainsi que du liquide folliculaire dans la fosse d'ovulation. La paroi du follicule saigne et un caillot se forme dans l'espace précédemment occupé par l'ovocyte et le liquide folliculaire : la structure formée est alors appelée **corps hémorragique**. Ensuite, des cellules résultant de la lutéinisation des cellules de la granulosa et de la thèque interne se développent dans le caillot et forment une

glande : le **corps jaune ou corps lutéal**. La formation d'un corps hémorragique ne se fait que dans 50 à 70 % des cas. Chez les autres juments, aucun caillot de sang ne se forme et le corps jaune (CJ) est directement rempli de tissu lutéal (Allard et al. 2019a; Samper 2009a).

En l'absence de gestation, il n'y a pas de signal embryonnaire émis, ce qui provoque la libération de prostaglandines par l'utérus. Les prostaglandines entraînent la lyse du corps jaune : il devient non fonctionnel, puis régresse. Le tissu cicatriciel résiduel est alors appelé **corps albicans**. La lutéolyse provoque l'arrêt de la production de progestérone : c'est la fin du dioestrus et le début d'un nouveau cycle (Allard et al. 2019b). Macroscopiquement, le corps hémorragique est de couleur rouge-violette, marron au stade corps jaune, puis devient jaune puis blanc quand il régresse (Davies Morel 2008a).

La progestérone, produite par le corps jaune, agit sur le système nerveux central et inhibe le comportement de chaleur : la jument n'accepte pas le mâle, ce qui est logique puisque durant cette période, il n'y a pas de follicule prêt à ovuler et l'accouplement n'est donc pas souhaitable. En revanche, pendant cette période, la présence d'un gros follicule est possible, la croissance folliculaire étant permise par la FSH qui est aussi produite pendant le dioestrus. Ce follicule peut donc produire des œstrogènes, mais leur action sera inhibée par la progestérone produite par le corps jaune.

La progestérone agit également sur les organes reproducteurs, en ayant une action opposée à celle de l'œstrogène. Ceci permet au tractus de se préparer à une éventuelle gestation :

- Disparition de l'œdème de la muqueuse utérine
- Fermeture du col, assèchement et couleur pâle (voir tableau I et VII) (Allard et al. 2019a).



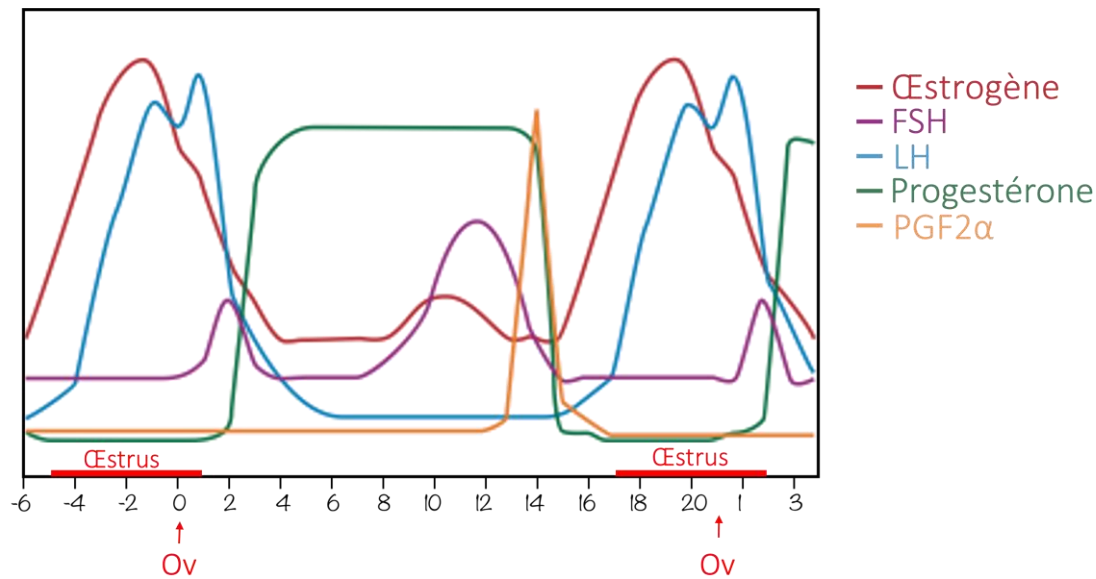


Figure 17 - Variation des concentrations de différentes hormones intervenant dans la régulation du cycle œstral chez la jument (d'après Brinsko et al., 2011)

Tableau I – Variations physiologiques et anatomiques au cours du cycle œstral chez la jument

	Œstrus	Dioestrus
<b>Hormones</b>	- Progestérone < 1 ng/ml - Œstrogène élevé	- Progestérone élevée - Œstrogène variable (mais action inhibée par la progestérone)
<b>Comportement de la jument</b>	Acceptation de l'étalon	Refus de l'étalon
<b>Tractus génital</b>		
<b>Vulve-vagin</b>	Humides, détendus, rouges	Secs, visqueux, resserrés, de plus en plus gris
<b>Col</b>	Relâché, court, abaissé au plancher du vagin, rose et humide	Fermé, plus long, haut dans la paroi vaginale crâniale, sec et pâle
<b>Utérus</b>	Mou, œdématisé, contractile	Tonique
<b>Ovaires</b>	Un ou plusieurs gros follicules en croissance, pas de CJ actif	Croissance folliculaire possible mais présence d'un CJ actif

## 6) Irrégularités du cycle œstral

### a. Corps jaune persistant (CJP)

Chez certaines juments vides, après une ovulation normale, le corps jaune se met en place mais n'est pas lysé après 14 jours et persiste pendant 60 à 80 jours. C'est un état saisonnier, que l'on peut rencontrer dès le mois de mai, jusqu'à l'automne. Le corps jaune persistant (CJP) est assez fréquent chez la jument (20 à 40 % des juments vides présentent un CJP en juin et juillet) et plus rare chez la ponette.

Lorsque la jument a un CJP, celui-ci produit de la progestérone et empêche donc le retour en chaleur habituel au bout de 14 jours de diœstrus. La concentration en progestérone reste élevée, entre 2 et 5 ng/ml. En revanche, les ovaires présentent quand même des croissances folliculaires, pouvant éventuellement aboutir à une ovulation de phase lutéale. La concentration en œstrogène est donc plus élevée que pendant une phase lutéale normale.

À ce jour, les causes d'apparitions des CJP sont mal connues, mais il existe 2 hypothèses principales :

- Défaut de production de prostaglandine, dû à un défaut de production de la part de l'utérus, ou en cas de résorption embryonnaire après le 14<sup>ème</sup> jour (voir partie G.1.d.)
- En cas d'ovulation en phase lutéale, le corps jaune qui en résulte peut être réfractaire aux prostaglandines s'il a moins de 5 jours au moment de la décharge en prostaglandines au 14<sup>ème</sup> jour du cycle (Allard et al. 2019a).

### b. Ovulations multiples

L'ovulation multiple consiste en une double ovulation (voire triple, mais c'est beaucoup plus rare) au cours du même cycle œstral. Elles peuvent être synchrones, ou asynchrones (décalées d'environ 48 h d'intervalle). Elles peuvent être unilatérales (sur le même ovaire) ou bilatérales.

De nombreux facteurs influencent la survenue des ovulations multiples :

- La **race** : elles sont rares chez les ponettes, chevaux Arabes et Quarter Horse, et plus fréquentes chez les races de sang et de trait
- La **saison** : elles sont plus fréquentes en fin de saison
- **État physiologique** : elles sont moins fréquentes chez les juments suitées
- **L'âge** : l'incidence des ovulations multiple augmente jusqu'à 19 ans puis diminue

Ce phénomène augmente la fertilité de 5 à 10 %, mais augmente également le risque de gestation gémellaire (Allard et al. 2019a).

### c. Absence d'ovulation

Ce phénomène est rare chez les juments cyclées, en période de chaleur avec un développement folliculaire normal. Généralement, lorsque la jument commence à ovuler en début de saison, elle ovule régulièrement à chaque cycle. Pourtant, il existe des anomalies survenant sur les follicules, empêchant leur ovulation :

- Les **follicules anovulatoires lutéinisés** : ils représentent la majorité des follicules anovulatoires. Ces follicules se transforment progressivement en corps jaune sans ovuler. Ils sont souvent de dimension supérieure à celle d'un corps jaune normal et peuvent mettre plus longtemps à disparaître mais sans entraver le déroulement du cycle suivant. Ces follicules lutéinisés sont sensibles aux prostaglandines. Les causes d'apparition de ces follicules sont à ce jour inconnues.
- Les follicules anovulatoires non lutéinisés. Ces follicules ont une croissance très importante jusqu'à 90 mm, mais n'ovulent pas. Ce phénomène est extrêmement rare. (Allard et al. 2019a)

## C. ÉVALUATION DU POTENTIEL REPRODUCTEUR DE LA JUMENT

L'évaluation du potentiel reproducteur de la jument consiste à identifier de potentielles anomalies du système reproducteur, et d'évaluer la capacité de la jument à devenir gestante et à mener la gestation à terme (Dascanio, McCue 2014a).

Le plus souvent, on réalise cette évaluation dans les situations suivantes :

- Évaluation avant la vente d'une jument
- Évaluation annuelle d'une jument avant le début de la saison ovulatoire
- Recherche d'une cause en cas de jument n'ayant pas réussi à être gestante la saison précédente
- Jument ayant un problème reproducteur pendant la saison ovulatoire
- Jument ayant un historique de perte embryonnaire, avortement ou autre problème reproducteur (McCue 2019a)

### 1) Commémoratifs

L'historique de la vie reproductrice de la jument est important, et permet de fournir des informations sur d'éventuels problèmes de fertilité. Les informations suivantes sont importantes à recueillir :

- **Âge de la jument** : la fertilité de la jument diminue à partir de l'âge de 15 ans (Allard et al. 2019c)
- **Statut reproducteur actuel** : nullipare, mise à la reproduction mais vide la saison précédente, non mise à la reproduction la saison précédente, ayant avorté, gestante ou suivée. Des études ont montré que les juments nullipares et suivées sont plus fertiles que les autres catégories de juments.
- **Nombre de cycles** où la jument a été inséminée ou mise à l'étalon la saison précédente
- Date de la **dernière mise à la reproduction**
- **Technique utilisée** : monte naturelle en liberté ou en main, insémination artificielle (frais, réfrigéré, congelé)
- **Nombre de mises à la reproduction** la saison précédente
- **Nombre d'étalons** utilisés et leur fertilité
- Date du **dernier poulinage**

- **Nombre de poulains** nés
- Historique de **cycle anormaux** ? Est-ce que **l'intervalle entre chaque chaleur** est régulier pendant la période ovulatoire ? **Intensité des signes de chaleur** de la jument ? **Méthode** utilisée pour repérer les chaleurs ?  
Des cycles raccourcis peuvent être le signe d'une infection utérine. Des signes rallongés peuvent être le signe d'une activité lutéale prolongée ou d'une perte embryonnaire précoce. Enfin, les dysendocrinies peuvent provoquer une irrégularité du cycle chez la jument.
- Historique **d'infection utérine** ? Si oui, quels ont été les **traitements** utilisés ?
- Historique de **gémellité** ?
- Historique de **perte embryonnaire** ou **d'avortement** ? Si oui, à quel moment de la gestation ? (Dascanio, McCue 2014a; Brinsko et al. 2011c; Ley 2014b)
- Historique de **dystocie** ? Il est rare que les dystocies se répètent, mais une dystocie peut causer des lésions (exemple des lacérations), qui diminuent la fertilité de la jument pour les prochaines inséminations. Il est notamment important de s'assurer ensuite que le col n'a pas été affecté car ceci augmente le risque d'infections utérines et donc diminue la fertilité de la jument (Davies Morel 2008c).

À travers les questions posées au propriétaire, il faut essayer de distinguer les problèmes de fertilité de la jument des problèmes de gestion de sa reproduction. Par exemple, dans le cas d'une jument qui reste vide après plusieurs inséminations, il faut s'assurer que l'insémination a été faite au bon moment, dans de bonnes conditions, que l'étalon utilisé était fertile, etc. (Ley 2014b).

## 2) Examen clinique général

L'évaluation de l'état général de la jument est importante pour déterminer si elle est capable de mener une gestation à terme (Dascanio, McCue 2014a).

La Note d'État Corporel (NEC) est importante à évaluer sur la jument : elle ne doit pas être trop basse ni trop haute. Les juments ayant une NEC de 5/9 ou plus ont un taux de gestations plus élevé que les autres. De plus, les juments ayant une NEC normale au début de la saison de reproduction, et dont la NEC est maintenue durant toute cette saison commencent à avoir des

cycles œstraux réguliers plus tôt et ont un taux de gestation plus élevé que les juments démarrant la saison avec une NEC trop basse, ou diminuant durant la saison (Brinsko et al. 2011c; Ley 2014b). À l'inverse, les juments ayant une NEC trop élevée ont un taux plus élevé d'avortement à cause des dépôts graisseux sur les organes du tractus génital qui limitent son expansion nécessaire à la progression de la gestation. Les dépôts graisseux sur les ovaires peuvent aussi empêcher l'ovulation (Davies Morel 2008c).

Un bon état de santé général prolonge également la longévité des poulinières et favorise la capacité d'une jument à mener une grossesse à terme et à fournir suffisamment de colostrum ou lait de haute qualité pour un développement adéquat du poulain. De ce fait, tous les appareils (les systèmes digestif, respiratoire, urinaire, cardiovasculaire, nerveux, les yeux, etc.) doivent faire l'objet d'un examen général afin d'éviter de négliger les problèmes apparents. Il est également nécessaire d'évaluer la conformation de la jument pour déceler les traits défectueux qui seraient potentiellement transmissibles au futur poulain (Brinsko et al. 2011c). Chez les vieilles juments, il faut faire particulièrement attention aux signes de dysendocrinie tels que le Dysfonctionnement de la Pars Intermedia de l'Hypophyse (DPIH). Les signes d'appel sont l'hirsutisme, la perte de masse musculaire, une tendance à davantage transpirer, une augmentation de la sensibilité aux infections, la fourbure, etc. (McCue 2019a; Ley 2014b).

### **3) Examen de l'appareil reproducteur**

#### **a. Évaluation de la conformation périnéale**

La vulve est la première barrière permettant de lutter contre l'entrée d'éléments pathogènes dans le tractus génital : il est donc important de vérifier que sa conformation est normale, afin qu'elle puisse jouer son rôle correctement. Trois éléments doivent être vérifiés : la verticalité, la hauteur par rapport au plancher du bassin et la tonicité des lèvres (Allard et al. 2019a). Normalement, la vulve doit être quasiment verticale, et au moins 70 % doit être située sous le plancher du bassin. De plus, le tonus musculaire des lèvres doit être suffisant, pour prévenir l'entrée d'air dans le vagin (McCue 2019a).

Si la vulve est trop haute, ou que les lèvres ne sont pas assez toniques, l'entrée d'air dans le vagin est favorisée et a pour conséquence un pneumovagin : on dit que la jument « pompe de l'air ». Ces défauts favorisent également l'entrée d'éléments pathogènes dans le vagin et augmentent ainsi le risque de vaginite. Si la vulve n'est pas verticale et l'anus enfoncé vers l'avant, les crottins peuvent souiller le vagin, ce qui favorise également l'entrée d'éléments pathogènes. Généralement, la conformation vulvaire se dégrade avec l'âge et le nombre de poulinages qui causent un relâchement musculaire et d'éventuelles déchirures. De plus, chez les juments maigres, la fonte des tissus adipeux du périnée provoque un enfoncement crânial de l'anus et un basculement de la vulve qui devient inclinée. Les juments Pur-Sang ont une plus grande probabilité d'avoir une mauvaise conformation vulvaire que les autres espèces. En cas de mauvaise conformation vulvaire, l'opération la plus simple à réaliser est la vulvoplastie, également appelée opération de Caslick, qui consiste à faire une suture partielle des lèvres vulvaires (Allard et al. 2019a; McCue 2019b).

Lors de l'évaluation de la région périnéale, on vérifiera donc les points suivants :

- Absence de lacération ou masse au niveau de la vulve, du périnée et de l'anus
- Inclinaison vulvaire normale, anus non enfoncé par rapport à la vulve
- Plus de 70 % de la vulve sous le plancher du bassin. Pour vérifier cela, on compare la hauteur de la commissure dorsale de la vulve par rapport aux pointes de la fesse (c'est-à-dire l'ischium), ou on ouvre les deux lèvres pour observer le plancher pelvien.
- Bonne tonicité des lèvres vulvaires. Pour cela, on place un doigt sur chaque lèvre afin de les écarter et évaluer la résistance à l'écartement. Les lèvres doivent se refermer immédiatement après avoir relâché la pression.
- Absence d'écoulement vulvaire. Il est normal d'observer un léger écoulement blanc crayeux au niveau de la commissure ventrale, correspondant à des cristaux d'urine présents lorsque la jument est en chaleur. En revanche, un écoulement purulent est toujours anormal. La queue doit aussi être observée, afin de vérifier l'absence d'écoulement sur celle-ci (Ley 2014b)
- Absence d'accumulation d'urine dans le vagin (urovagin)
- Anneau vestibulaire tonique. Pour l'observer, on écarte les lèvres vulvaires avec les doigts : l'anneau doit être fermé et il ne doit pas y avoir d'air dans le vagin (Dascanio, McCue 2014b)

- Présence ou absence de traces d'une ancienne vulvoplastie (England 2005a)

#### **b. Palpation transrectale**

La palpation transrectale a plusieurs utilités pour le suivi de la jument : identification des organes génitaux, détermination du stade de la jument pendant la saison ovulatoire (cette partie sera développée dans la partie D.) et identification d'éventuels problèmes au niveau du tractus génital. Cet examen est souvent réalisé au préalable d'une échographie transrectale (Allard et al. 2019d).

- **Précautions**

Lorsqu'une palpation transrectale est réalisée, il faut toujours être conscient du risque de lacération ou de perforation rectale. Ainsi, cet acte doit toujours être réalisé après avoir obtenu le consentement éclairé du propriétaire et l'avoir informé des risques (Allard et al. 2019d). Afin de réduire le risque de perforation, il faut systématiquement retirer tout bijou, montre, etc. et les ongles doivent être coupés courts (Ley 2014b). De plus, il est fortement recommandé d'utiliser des moyens de contention, permettant de limiter le risque de blessures pour l'examineur et la jument. Si possible, la jument doit être placée dans un travail. La hauteur de la porte ne doit pas dépasser le milieu de la région supérieure du membre postérieur, afin de limiter le risque de fracture du bras de l'examineur si la jument s'accroupit pendant la palpation. Une aide maintient la jument à la tête : on passe la longe dans un anneau placé le long du bas flanc en arrière de la tête, **sans l'attacher**. Si nécessaire, il est possible d'utiliser un tord-nez, voire de recourir à une sédation de la jument. En général, les juments plus âgées et habituées aux palpation régulières nécessitent moins de contention que les jeunes juments non habituées et plus anxieuses. L'examineur doit également être capable d'évaluer et de refuser toute jument trop dangereuse malgré la contention (Brinsko et al. 2011a; Allard et al. 2019d). Enfin, il est également possible d'administrer un antispasmodique telle que de la Scopolamine (Estocelan®) afin de réduire le péristaltisme et donc le risque de lacération rectale (Brinsko et al. 2011a).



- **Technique de la palpation transrectale**

Le bras à utiliser pour la palpation transrectale diffère selon les recommandations. Certaines conseillent d'utiliser sa main dominante afin d'avoir une meilleure sensibilité. D'autres conseillent de garder la main dominante pour pouvoir effectuer d'autres tâches avec celle-ci. La palpation transrectale s'effectue avec un gant de fouille à usage unique et bien lubrifié. L'examineur place ensuite ses doigts en forme de cône puis insère doucement sa main à travers le sphincter anal. Il est ensuite indispensable d'avancer le bras très doucement dans le rectum, sans jamais forcer contre une onde de péristaltisme ou contre la paroi rectale. Enfin, l'examineur doit retirer tout le crottin présent dans le rectum, qui empêche la palpation correcte des organes environnants. Une fois toutes ces étapes effectuées, l'examineur peut commencer la palpation des organes abdominaux et pelviens. Mais avant de s'intéresser aux organes reproducteurs, il est nécessaire de s'orienter en identifiant des repères topographiques, dont la position est toujours identique, tels que les contours de la cavité pelvienne (le plancher, le sacrum, les ailes de l'ilium et le plafond de la cavité pelvienne) (Brinsko et al. 2011a; Ley 2014b).

La palpation transrectale (PTR) permet d'identifier trois organes génitaux : le col utérin, l'utérus et les ovaires. Le col est situé dans la cavité pelvienne. Pour le localiser chez la jument non gestante, il faut faire des déplacements latéraux de droite à gauche, avec la main ouverte, les doigts serrés et la paume plaquée contre le plancher pelvien. Ensuite, il est possible de repérer la bifurcation des cornes utérines en insérant profondément le bras dans le rectum et en courbant la main vers le bas. Ensuite, on retire le bras et la main recourbée vient buter contre la bifurcation. Une fois la bifurcation repérée, on suit la corne utérine gauche dans une direction latérale, dorsale et crâniale jusqu'à l'ovaire gauche, avant de redescendre à la bifurcation pour suivre la corne droite jusqu'à l'ovaire droit, plus crânial et donc plus difficile à palper que le gauche (Brinsko et al. 2011a; McCue 2019a).

Les ovaires ont généralement une forme de haricot, et leur taille varie entre celle d'une balle de golf et une balle de tennis. Le but de la palpation des ovaires est d'examiner tous les aspects de la surface et de la fosse ovulatoire, la taille, la symétrie, la position dans la cavité abdominale et l'activité folliculaire des deux ovaires. La PTR permet de détecter la présence d'un ou plusieurs follicules, correspondant à des dômes lisses faisant protrusion à la surface de

l'ovaire. Elle permet aussi de détecter des anomalies ovariennes comme une tumeur ou une anomalie chromosomique. Lors de tumeur ovarienne, par exemple, il y a souvent la présence d'un ovaire de taille augmentée avec une perte de la palpation de la fosse ovulatoire. On peut également palper un ovaire de taille augmentée en cas d'hématome à la suite d'un follicule hémorragique. À l'inverse, des ovaires de taille très petite (1 à 2 cm) bilatéralement sont plutôt compatibles avec une anomalie chromosomique. Si un des deux ovaires est de taille augmentée et l'autre petit et inactif, on suspecte principalement une tumeur de la granulosa sur l'ovaire élargi. L'examineur doit aussi s'assurer de la présence des deux ovaires (Brinsko et al. 2011a).

Lors de la palpation de l'utérus, l'examineur vérifie sa taille, sa forme (normalement en « Y »), la symétrie entre les deux cornes et l'absence de contenu luminal. Plusieurs anomalies de l'utérus peuvent être identifiées à la palpation transrectale : atrophie des plis endométriaux, atrophie de la musculature utérine, kystes lymphatiques, tumeurs utérines, accumulation de liquide voire de pus dans la lumière utérine, hémorragie au niveau du ligament large, ligament large trop relâché, etc. (Brinsko et al. 2011a; Davies Morel 2008c). Lors de la palpation d'un jument ayant pouliné, il est important de vérifier la bonne involution de l'utérus avant de la remettre à la reproduction (Davies Morel 2008c).

La plupart des anomalies du col affectent sa lumière et ne sont pas identifiables à la PTR. Son inspection sera plus aisée par voie vaginale, à l'aide d'un spéculum (voir partie C.3.d.) (Brinsko et al. 2011a).

### **c. Échographie transrectale**

L'échographie transrectale (ETR) est l'examen permettant de compléter la palpation transrectale. Elle permet de visualiser des organes génitaux non discernables à la PTR, de faire le diagnostic de maladies ovariennes ou utérines, le suivi du développement folliculaire (détaillé dans la partie D.3.b.), la prédiction et la confirmation de l'ovulation, la visualisation d'un potentiel corps jaune, le diagnostic précoce de gestation et le diagnostic de gestation gémellaire (détaillé dans la partie G.2.c.) (McCue 2019a). Pour réaliser cet examen, il est recommandé d'utiliser une sonde linéaire transrectale 5,0 MHz (Ley 2014b).

Tout comme la palpation transrectale, l'échographie transrectale doit être réalisée méthodiquement et de manière systématique. L'ordre d'observation n'a pas d'importance tant

que les deux ovaires, les deux cornes, le corps utérin et le col sont entièrement évalués. Par exemple, une méthode consiste à commencer par le corps utérin jusqu'à la bifurcation utérine, puis observer une corne utérine jusqu'à atteindre l'ovaire adjacent, retourner à la bifurcation en suivant cette même corne, suivre la corne opposée jusqu'à l'ovaire, avant de retourner à la bifurcation puis d'examiner à nouveau le corps utérin et le col en sortant (voir figure 18) (Allard et al. 2019d).

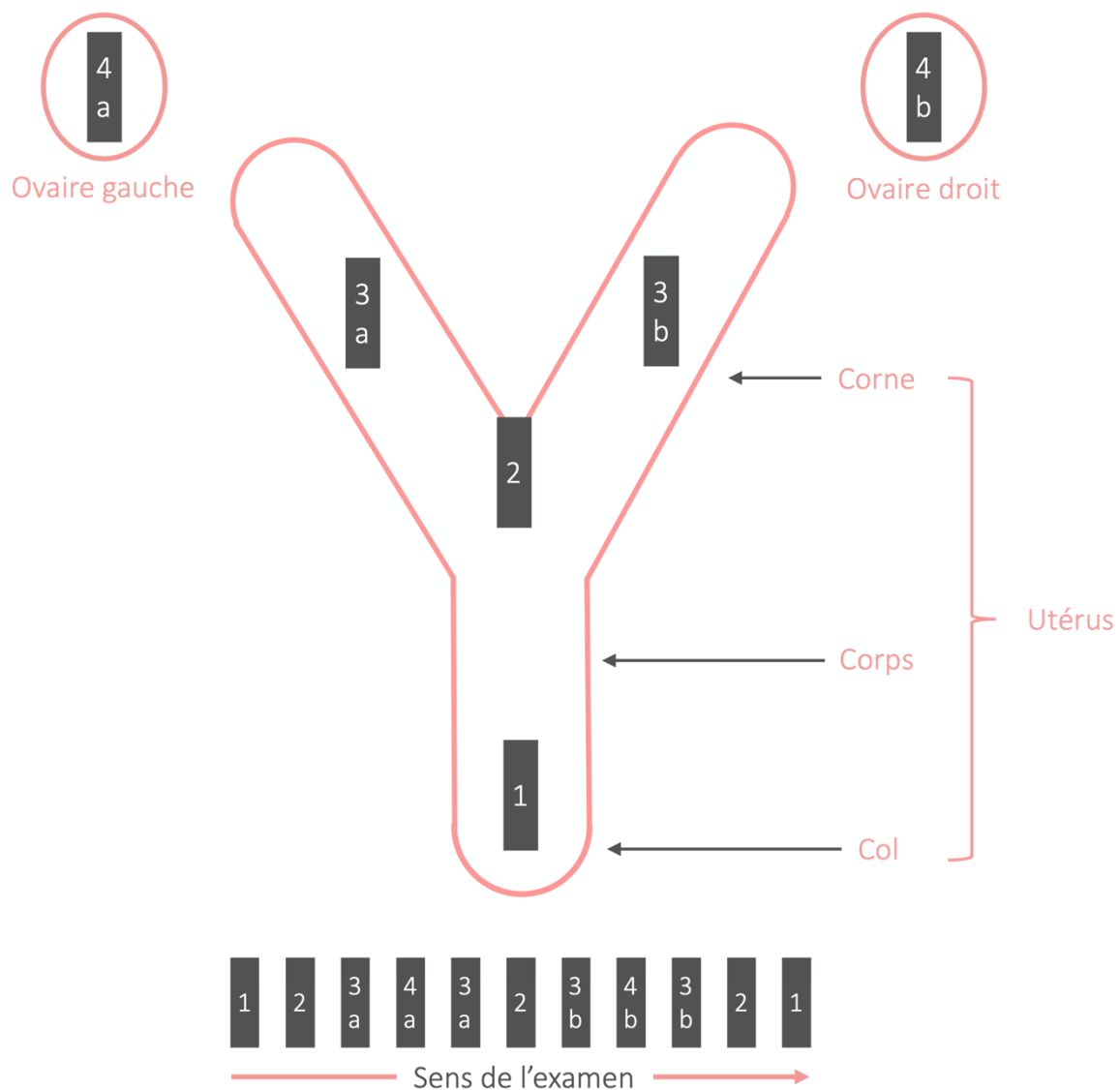


Figure 18 - Réalisation de l'examen échographique de l'appareil reproducteur de la jument (Schéma personnel adapté de Allard et al., 2019)

En rentrant la sonde dans le rectum, il est souvent utile de repérer la vessie : elle est le plus souvent juste dessous et derrière l'utérus. Son aspect échographique est varié : elle est le plus souvent d'échogénicité hétérogène, mais peut être entièrement anéchogène. Au-dessus de la vessie se trouve le corps utérin, qui est observé en coupe longitudinale à l'échographie (voir figure 19.a). Son aspect échographique varie en fonction de la période de l'année et du stade de la jument (détaillé dans la partie D.2.d.). Le col n'est pas toujours facile à visualiser : il est légèrement plus échogène que le corps, et est plus facilement visible en dioestrus. Au niveau de la bifurcation utérine, l'image du corps de l'utérus s'agrandit en hauteur puis se termine sur un bord arrondi au fond de l'utérus telle une image en forme de poire (voir figure 19.b). Cette image est facilement reconnaissable et est importante à obtenir, car elle permet ensuite de trouver la base des cornes puis les cornes. Les cornes sont observées, à l'inverse du corps utérin, en coupe transversale : on obtient donc une image ronde-ovale (voir figure 19.c). Il est important de garder l'image de la corne au centre de l'écran (en avançant ou reculant la sonde en fonction de l'évolution de l'image), afin de suivre la corne jusqu'à l'ovaire. Tout comme pour la PTR, la corne est suivie dans une direction latérale, crâniale et dorsale jusqu'à arriver sur l'ovaire. L'ovaire est reconnaissable essentiellement par les follicules qu'il porte (voir figure 19.d). Il est aussi important de balayer tout l'ovaire en effectuant des mouvements de bas en haut avec l'ovaire bien centré sur l'écran (McCue 2019a; Ley 2014b; Allard et al. 2019d).

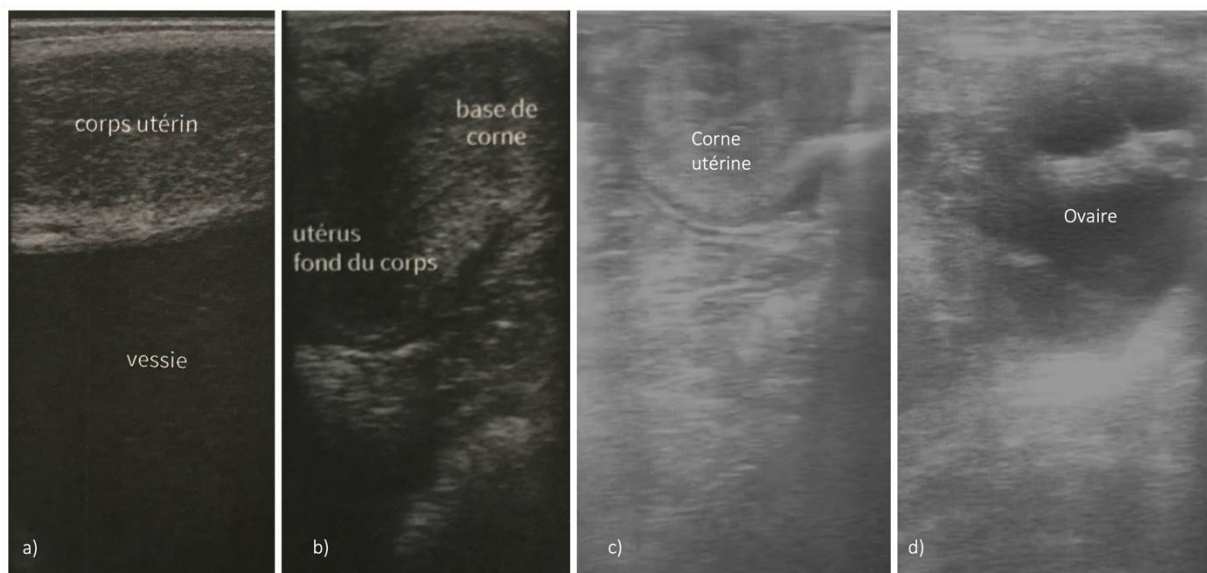


Figure 19 - Images échographiques du corps (a), de la bifurcation (b), d'une corne (c) de l'utérus et d'un ovaire (d) (Source : Allard et al., 2019 et Fanny Herbet)

L'échographie permet de diagnostiquer de nombreuses anomalies telles que les tumeurs ovariennes ou hématomes, follicules anovulatoires persistants, tumeurs utérines, kystes, abcès, corps étrangers ou accumulation de liquide dans l'utérus (voir figure 20) (Brinsko et al. 2011c).

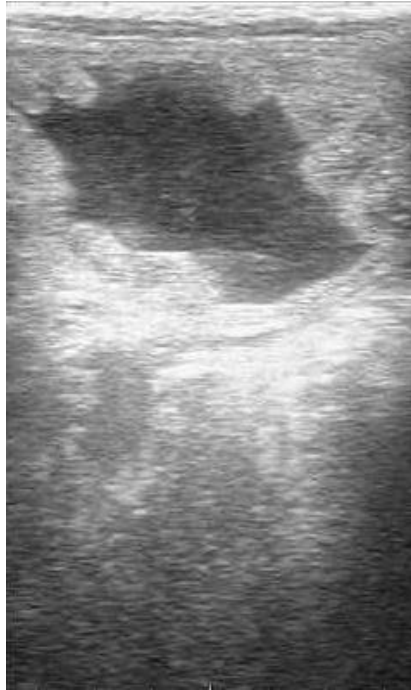


Figure 20 - Image échographique d'une accumulation de liquide dans la lumière utérine  
(Source : Fanny Herbet)

En cas d'accumulation liquidienne dans la lumière utérine, il est possible de grader la quantité et la qualité de ce liquide (voir tableaux II et III).

Tableau II – Gradation de la quantité de liquide observable dans l'utérus à l'échographie transrectale (d'après McCue, 2019)

Score	Quantité de fluide	Volume de fluide (cm)
0	Aucun (None)	0
T	Trace	<1
S	Légère (Small)	1-2
M	Moyenne (Medium)	2-4
L	Abondante (Large)	5-10
VL	Très abondante (Very Large)	>10

Tableau III – Gradation de la qualité du liquide observable dans l’utérus à l’échographie transrectale (d’après McCue, 2019)

Score	Type de fluide	Échogénicité
4	Transparent	Anéchogène
3	Légèrement trouble	Légèrement échogène
2	Très trouble	Modérément échogène
1	Épais, purulent	Très échogène

#### d. Palpation vaginale et examen du vagin au spéculum

Les anomalies du col n’étant pas identifiables à la PTR et à l’ETR, il est indispensable d’effectuer une inspection visuelle et une palpation digitale du col par voie transvaginale. L’inspection du vagin et du col utérin peut être facilitée par l’utilisation d’un spéculum. Afin d’éviter les contaminations vaginales, il faut envelopper et attacher la queue sur le côté, nettoyer la région périnéale puis la sécher et utiliser un spéculum stérile. Le spéculum est ensuite lubrifié avec un lubrifiant stérile avant d’être inséré entre les deux lèvres vulvaires. Le spéculum est avancé vers l’avant et vers le haut, à un angle de 45°, sur le rebord pelvien, puis avancé horizontalement à travers l’anneau vestibulovaginal vers l’extrémité crâniale du vagin. Une lampe-stylo ou une autre source lumineuse est utilisée pour éclairer la voûte vaginale (McCue 2019a). L’examen au spéculum permet de visualiser tout le vestibule, le vagin et l’orifice externe du col utérin : on observe la localisation, la forme, le tonus, la couleur et la présence ou non de sécrétions dans les différents organes. L’inspection des structures doit se faire immédiatement après l’insertion du spéculum car l’exposition de la muqueuse à l’air peut modifier ses caractéristiques. Cet examen permet de vérifier l’absence d’hymen persistant, de vaginite, de cervicite, de varicosités vaginales, d’adhésions, de lacérations du col postérieur ou du vagin et d’accumulation de pus ou d’urine dans la cavité vaginale. En cas d’infection, le col et le vagin deviennent hyperhémiques et un écoulement purulent est parfois observé. Il est

également possible d'observer le vagin, le vestibule et le col à l'aide d'un endoscope (Samper 2009a; Brinsko et al. 2011c; McCue 2019a).

Après avoir examiné au spéculum, le col peut être inspecté par palpation. La palpation du col se fait avec un gant stérile recouvert de lubrifiant stérile. La main est insérée doucement et verticalement entre les lèvres vulvaires puis pivotée horizontalement. L'index est inséré à l'intérieur du col et celui-ci est examiné manuellement entre l'index et le pouce. Il est important de palper tout le pourtour du col. On évalue le tonus, la perméabilité et la présence ou non de lésions. La palpation du col permet d'identifier des lacérations ou des adhésions (souvent causées par la parturition) pouvant empêcher l'évacuation du liquide de l'utérus et provoquer des endométrites. Elle permet aussi de vérifier la bonne ouverture du col : chez les juments âgées, le col peut s'ouvrir moins bien, ce qui diminue également l'évacuation du liquide utérin. Lors de cet examen, il est important de vérifier également l'absence de lacération ou de masse sur la paroi vaginale, qui peuvent ne pas avoir été vues lors de l'inspection au spéculum. Chez les juments en post-partum, il est notamment important de vérifier l'absence de fistule recto-vaginale (McCue 2019a; Ley 2014b; Dascanio, McCue 2014c).

#### e. Culture, cytologie et biopsie utérines

La **culture** et la **cytologie** sont à réaliser en cas de suspicion d'infection utérine. L'endométrite peut être suspectée chez les juments ayant un raccourcissement du cycle, des écoulements vaginaux ou cervicaux, un col inflammé à l'inspection au spéculum, du fluide intra-utérin détecté à l'échographie, ou en cas d'échec à devenir gestante malgré l'utilisation d'un étalon fertile. La culture et la cytologie peuvent aussi être réalisées en début de saison, afin de vérifier l'absence d'infection avant même d'essayer de mettre la jument à la reproduction. En revanche, il est inutile de les réaliser chez une jument en postpartum car des bactéries sont toujours présentes dans l'utérus à cette période sans influencer la fertilité de la jument. De plus, il est également déconseillé de les réaliser sur une jument nullipare si aucune anomalie du tractus génital n'a été détectée, car elles ont une très faible probabilité d'être infectées puisqu'elles n'ont jamais été inséminées (McCue 2019a).

La cytologie utérine est la technique la moins chère et la plus utilisée en routine pour le diagnostic d'endométrite. Pour cela, on utilise un écouvillon ou une brosse, que l'on frotte

contre la paroi utérine. L'écouvillon est ensuite étalé sur une lame en verre, séché à l'air, fixé dans l'alcool puis coloré avant d'être observé au microscope au grossissement x 400. La qualité du prélèvement est d'abord évaluée par l'observation du nombre de cellules endométriales. Ensuite, on évalue la présence et le nombre de cellules inflammatoires (notamment des neutrophiles), de bactéries, champignons ou autres débris (McCue 2019a; Dascanio, McCue 2014d). L'interprétation de la cytologie est donnée dans le tableau IV :

Tableau IV – Interprétation de la cytologie utérine (d'après McCue, 2019)

Nombre de globules blancs/champs (grossissement x 400)	Interprétation
0	Pas d'inflammation
1-2	Inflammation légère
3-5	Inflammation modérée
>5	Inflammation sévère

La **bactériologie** n'est généralement réalisée qu'en cas de cytologie positive, afin de déterminer l'agent pathogène causant l'infection utérine. Pour réaliser le prélèvement, la queue doit être enveloppée et attachée sur le côté et la région périnéale nettoyée puis séchée. Des gants stériles, du lubrifiant stérile et un instrument de culture protégé par une gaine sont utilisés. L'instrument de culture est guidé dans le vagin puis passé à travers le col dans l'utérus. L'écouvillon est ensuite avancé pour être sorti de la gaine protectrice, puis pivoté au contact de l'utérus afin de collecter du fluide, des cellules ou des débris de la lumière et de la paroi utérine. L'écouvillon est ensuite replacé dans la gaine protectrice, avant de sortir l'ensemble du dispositif. L'écouvillon est ensuite placé dans un pot stérile avant d'être envoyé en laboratoire. Une autre technique est possible, en réalisant un lavage utérin avec 1 L de NaCl stérile. Cette technique a l'avantage de prélever dans tout l'utérus, contrairement à l'écouvillon qui ne permet de prélever qu'une zone limitée. L'isolement d'une seule bactérie est en faveur d'une endométrite. Un antibiogramme permet ensuite d'orienter le choix des antibiotiques. Les bactéries le plus souvent rencontrées sont *Streptococcus equi* subsp. *zooepidemicus* (prévalence de 40 à 60 %) et *Escherichia coli* (20 à 40 %). En cas d'isolement de plusieurs bactéries, ou lors de l'isolement d'une bactérie accompagné d'une cytologie négative, il faut



suspecter une contamination du prélèvement. Il est rare d'isoler un champignon, mais lorsque c'est le cas, celui le plus rencontré est *Candida albicans* (McCue 2019a; Allard et al. 2019d; Dascanio, McCue 2014e; 2014f).

La **biopsie utérine** est utilisée comme une aide dans le diagnostic des maladies utérines mais également comme un indicateur pronostic de la capacité d'une jument à mener une gestation à terme. Les indications principales pour une biopsie utérine sont l'évaluation du potentiel reproducteur de la jument en cas de jument vide, d'inséminations répétées ou de jument avec un historique de mort embryonnaire ou d'avortement. La biopsie peut également être réalisée en cas d'anomalie du tractus génital détectée à la palpation ou à l'échographie, de jument non cyclée durant la période de reproduction ou d'infection utérine sévère. Pour réaliser le prélèvement, la région périnéale et la queue sont préparées comme pour le prélèvement bactériologique et des gants et du lubrifiant stériles sont utilisés. Une pince à biopsie stérile est guidée dans le vagin puis passée à travers le col puis dans l'utérus. La main utilisée pour guider la pince dans le vagin est ensuite retirée du vagin et insérée dans le rectum, pour aider manuellement à diriger l'instrument à la base d'une corne utérine puis pousser la muqueuse utérine entre les pinces. Un petit prélèvement d'1 à 2 cm est effectué puis mis dans une solution de fixation avant d'être envoyé en laboratoire pour une analyse histologique. L'endomètre est ensuite classé en grades, selon les caractéristiques de la biopsie, et notamment le degré d'inflammation et de fibrose. Ce résultat est ensuite utilisé pour déterminer le pronostic de la jument à mener une gestation à terme, selon la classification de Kenney (voir tableau V) (McCue 2019a; Allard et al. 2019d; Dascanio, McCue 2014g).

Tableau V – Classification de Kenney (d'après McCue, 2019)

Grade	Degré de changement de l'endomètre	Pourcentage de chance de mener la gestation à terme
1	Absent	> 80
2A	Léger	50-80
2B	Modéré	10-50
3	Sévère	< 10

**f. Autres tests**

Lorsque les examens cités précédemment ne permettent pas de trouver la cause d'un problème de fertilité chez une jument, il est possible de réaliser d'autres examens, non réalisés dans la pratique courante : analyse du caryotype ; dosage hormonal ; hystéroskopie ; lavage de l'oviducte ; test de perméabilité de l'oviducte ; injection de prostaglandine dans l'oviducte ; biopsie ovarienne ; test d'accouplement avec un étalon très fertile (Dascanio, McCue 2014a).



## **D. SUIVI DE LA SAISONNALITE ET FOLLICULAIRE**

Les principes de la palpation et de l'échographie transrectales ayant déjà été détaillés précédemment, seules les spécificités liées au suivi de la saisonnalité et folliculaire de la jument seront développées dans ce chapitre.

### **1) Suivi de la saisonnalité**

#### **a. Période d'anœstrus**

La période d'anœstrus peut être supposée quand les intervalles entre les chaleurs ne sont pas réguliers et différents de la durée normale de la phase lutéale, et lorsque la jument ne présente pas de comportement évident ni de chaleur, ni de refus franc. Le diagnostic de certitude de l'inactivité ovarienne est possible grâce à un dosage de progestérone bas (< 1 ng/ml) trois fois durant trois semaines consécutives. De plus, la période d'inactivité profonde peut être diagnostiquée par palpation transrectale : l'utérus est alors très mou, fin et difficile à distinguer, le col utérin est mou et difficile à distinguer et les ovaires sont très petits, sans follicules palpables (Allard et al. 2019b; England 2005b). À l'échographie, l'utérus est petit et d'échogénicité homogène, et parfois, l'identification de l'utérus et du col peut être difficile, particulièrement chez les jeunes juments. Les ovaires sont de petite taille et de nombreux follicules de moins de 15 mm de diamètre peuvent être observés (Samper 2009b; England 2005b). À l'inspection du vagin et du col au spéculum et à la palpation transvaginale, ces derniers apparaissent pâles et secs mais le col peut être ouvert (McCue 2019a; Ley 2014b).

#### **b. Période de transition printanière**

Durant cette période, le col des juments qui ont déjà eu des poulains est plus facile à palper et à identifier par rapport à la période d'anœstrus, alors que le col des juments nullipares n'est pas aussi évident à identifier. De même, l'utérus devient plus facile à palper grâce à une augmentation légère de son tonus. Cette période étant marquée par l'apparition de chaleurs plus ou moins longues, de l'œdème est visible dans l'utérus lors de l'examen échographique, faisant apparaître les replis endométriaux et donnant des images caractéristiques en roue de chariot ou en quartier d'orange (cf. partie D.2.d). L'œdème de l'endomètre peut persister

plusieurs jours voire plusieurs semaines, sans changement significatif. Dans de nombreux cas, une petite quantité de liquide accumulé dans l'utérus peut être détectée. La présence de multiples follicules de taille moyenne à grande, de 25 à 35 mm ou plus, est typique de la période de transition. Ces follicules sont anovulatoires. (Samper 2009b; Brinsko et al. 2011d).

### c. Période ovulatoire

Le diagnostic certain de la sortie d'inactivité ovarienne passe soit par un seul dosage de progestérone positif ( $> 1$  ng/ml), soit par la détection d'une ovulation (voir partie D.3.b). De plus, la mue de la jument peut aussi être un indicateur de l'entrée en période ovulatoire (Allard et al. 2019a).

## 2) Suivi du cycle œstral et détection des chaleurs

La détection des chaleurs chez la jument peut se faire en évaluant différents éléments.

### a. Évaluation du comportement de la jument

Une méthode fréquemment utilisée pour détecter les chaleurs de la jument s'appelle **l'épreuve de la barre**. Elle consiste à mettre la jument en présence d'un étalon, appelé **souffleur**. La jument est placée derrière un bas flanc pendant que le souffleur la flaire de la tête à la queue. Les comportements plutôt compatibles avec l'œstrus ou le diœstrus sont alors observés. Une jument présentant tous les signes de chaleurs se campe, lève la queue ou la dévie d'un côté, émet de petits et fréquents jets d'urine, cligne de la vulve (mouvement de la vulve pour exposer le clitoris), vocalise et reste calme devant l'étalon. À l'inverse, une jument en diœstrus peut couiner, fouailler de la queue, avoir les oreilles couchées, essayer de se soustraire de l'étalon voire être agressive envers lui. En général, les juments sont passées à la barre toutes les 48 heures. Il est également possible de mettre les juments en groupe dans un pré, et d'amener l'étalon à proximité. Cette méthode est plus rapide, mais moins efficace pour détecter les chaleurs, car certaines juments en œstrus ne s'approchent pas de l'étalon et n'expriment donc pas de comportement de chaleur (Allard et al. 2019a; Dascanio, McCue 2014h).

Attention, il existe une grande variabilité du comportement d'œstrus en fonction des juments, et pour une même jument, en fonction des cycles, ou même pendant toute la période

d'œstrus. Ainsi, la jument peut exprimer des signes de chaleurs plus ou moins discrets, voire absents. Il est courant que les juments nullipares ou suitées n'expriment pas de comportement de chaleur lorsque l'étalon est approché. Dans ce cas, il est préférable de coupler cette méthode avec d'autres, notamment l'échographie transrectale (Allard et al. 2019a; Davies Morel 2008d).

Comme expliqué précédemment, la durée du cycle de la jument peut varier, du fait de la variation de la durée de l'œstrus, alors que la durée du dioestrus est plutôt constante. Ainsi, pour prévoir un retour en chaleur, il suffit de détecter la date du passage chaleurs-refus à la barre. Ainsi, un retour en chaleur 14 jours plus tard est prévisible. Si la jument passe à la barre toutes les 48 heures, le retour en chaleur sera connu à un jour près. En revanche, compter 21 jours après le début des chaleurs n'est pas fiable puisque la durée de l'œstrus peut varier (Allard et al. 2019a).

Si la méthode de l'épreuve à la barre n'est pas réalisable, il est possible de simplement observer le comportement de la jument avec ses congénères, ce qui peut donner des indications sur la période dans laquelle se trouve la jument (Dascanio, McCue 2014h).

Dans le cas où une jument n'exprime pas ses chaleurs après la durée théorique du dioestrus, plusieurs causes sont possibles et doivent être explorées :

- L'**anœstrus** saisonnier
- La **sénescence ovarienne**. Chez les vieilles juments, la première ovulation peut être retardée par rapport aux plus jeunes juments. De plus, ces juments ont souvent un intervalle interovulatoire plus long, dû à une phase folliculaire plus longue.
- Les **chaleurs silencieuses**. Dans ce cas, l'échographie transrectale permettra de détecter lorsque la jument est en chaleur (voir partie D.2.d).
- Un **corps jaune persistant** ou un **follicule anovulatoire lutéinisé**. Dans les deux cas, le diagnostic est échographique et le traitement consiste en une injection de prostaglandines.
- Le **DPIH** (dysfonctionnement de la pars intermédiaire hypophysaire). Chez les juments atteintes de cette maladie, des problèmes reproducteurs sont souvent rapportés : incapacité à être cyclée, cycles œstraux irréguliers, suppression de l'œstrus, fertilité diminuée, etc.

- La **gestation** (voir partie G)
- Thérapie iatrogène de **progestérone**
- Moins probablement : échec de développement folliculaire, anomalie chromosomique, vaccin anti-GnRH (McCue 2019c, p. 17)

#### **b. Observation de la région périnéale**

Durant l'œstrus, la vulve peut se relâcher et devenir de plus en plus lisse, rouge et humide, mais ce phénomène n'est pas systématique. Parfois, un écoulement muqueux ou un écoulement jaune, dû aux mictions fréquentes, peuvent être observés. La vulve de la jument en diœstrus est plissée, pâle et sèche (England 2005b).

#### **c. Palpation transrectale**

La palpation transrectale permet d'évaluer le degré de relaxation de l'utérus et du col, qui est maximal pendant les chaleurs. Le col est bien identifiable à la palpation pendant le diœstrus, contrairement à l'œstrus, période durant laquelle il devient flasque et difficilement discernable. Il est également possible de détecter la présence d'un ou plusieurs follicules d'au moins 30 mm de diamètre normalement retrouvés chez une jument en œstrus. Cependant, il est également possible de palper un follicule pré-ovulatoire de plus de 35 mm de diamètre au milieu du diœstrus. Le corps jaune ne peut pas être identifié à la PTR (McCue 2019a; Ley 2014b; Brinsko et al. 2011a).

#### **d. Échographie transrectale**

L'évaluation de l'état de l'utérus est indispensable lors de l'échographie transrectale, afin de déterminer si la jument est en chaleur ou non. Pour cela, il faut évaluer la présence ou non d'œdème de l'endomètre, témoin d'une imprégnation en œstrogène. Lorsque de l'œdème est présent, l'utérus a un aspect échographique caractéristique de **roue de chariot ou de quartier d'orange**. Le col a également une apparence caractéristique en arêtes de poisson. À l'inverse, pendant le diœstrus, l'utérus apparaît tubulaire, d'échogénicité homogène, sans œdème. L'intensité de l'œdème est catégorisée en différents grades variant de 0 (absence d'œdème) à

3 (œdème maximal) et détaillés dans le tableau VI (McCue 2019a; Dascanio, McCue 2014i; Samper 2009b).

**e. Palpation vaginale et examen du vagin au spéculum**

L'examen du vagin au spéculum peut aussi être utilisé pour déterminer le stade de la jument. Durant l'œstrus, le col se relâche sur le plancher vaginal et devient œdématié, rose et humide avec un mucus clair. Il est possible d'insérer un à plusieurs doigts dans le col à la palpation transvaginale. En diœstrus, le col est haut dans la paroi antérieure du vagin, pâle, sec et peut être couvert de mucus visqueux et gluant. Il n'est pas possible d'insérer un doigt dans le col. Bien que la jument soit en chaleur, il est possible d'observer un défaut de relaxation cervicale chez les juments ayant une infection utérine pendant une longue durée, et chez certaines jeunes ou vieilles juments nullipares (McCue 2019a; Dascanio, McCue 2014j).



Tableau VI – Gradation de l'œdème de l'endomètre observable à l'échographie transrectale (d'après McCue, 2019, source des photos : Colorado State University)

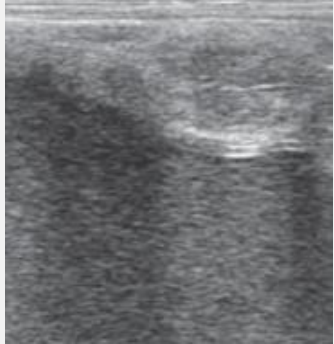



Score	Quantité d'œdème	Description	Stade correspondant	Image échographique
0	Absent	Absence d'œdème ; replis endométriaux non discernables ; échogénicité homogène ; généralement accompagné d'un CJ sur un ovaire et d'un col fermé	Dioestrus	
1	Léger	Légère augmentation du contraste d'échogénicité ; quelques replis peuvent être visible grâce à un peu d'œdème ; œdème souvent plus évident dans les cornes utérines que le corps	Début ou fin d'œstrus (juste avant l'ovulation)	
2	Modéré	Augmentation de l'épaisseur des replis endométriaux, œdème évident sur tout l'utérus	Mi-œstrus. Correspond au pic d'œstrogène, 1 à 2 jours avant l'ovulation	
3	Abondant	Replis endométriaux larges et distendus ; degré d'œdème exagéré	Normalement non observé lors d'un œstrus normal ; peut être associé avec de l'inflammation utérine	

Tableau VII – Récapitulatif des variations anatomiques et physiologiques observées avec différentes méthodes d'examen au cours du cycle œstral de la jument (d'après Samper, 2009)

Méthode d'examen	Organes génitaux	Diœstrus	Œstrus		
			Début	Milieu	Fin
Palpation transrectale	Utérus	Épaisseur et tonus maximal	Diminution du tonus et de l'épaisseur		
	Col	Ferme et distinct	Commence à s'aplatir	Plat, court et large	Indiscernable, très plat
			Diminution de l'épaisseur		
Échographie transrectale	Utérus	Absence d'œdème	Augmentation de l'œdème		Diminution de l'œdème dans les 1 à 2 jours précédant l'ovulation
Palpation transvaginale	Vagin	Sec	Augmentation de l'humidité		
	Col	Ferme, saillant	Diminution de l'épaisseur		
	Orifice cervical	Difficile à dilater	De plus en plus facile à dilater		
1 doigt			2 doigts	≥ 3 doigts	
Spéculum ou endoscope	Vagin et col	Fluide visqueux, paroi vaginale gluante	Augmentation de la quantité et diminution de la viscosité du fluide		
		Terne, jaune-gris	Rose	Rose brillant	Rouge brillant
		Vascularité minimale	Augmentation de la vascularité		
	Orifice Cervical	Saillant, location centrale, serré	Affaissé, ouvert	Affaissé en dessous du centre, ouvert	Près du plancher du vagin
Examen direct	Vulve/lèvres	Plissée, pâle, sèche	De plus en plus lisse, rouge et humide		

### 3) Suivi folliculaire et prédiction de l'ovulation

La prédiction de l'ovulation est importante pour décider du moment de l'insémination ou de la mise à la monte de la jument, afin de maximiser les chances de gestation. Il n'existe pas un examen permettant seul de la prédire avec certitude. De plus, toutes les juments n'ovulent pas exactement au même moment du cycle œstral. Il est donc nécessaire d'interpréter simultanément plusieurs facteurs afin d'augmenter les chances de prédire avec exactitude l'ovulation (McCue 2019d, p. 20).

#### a. Observation du comportement de la jument et détection des chaleurs

L'ovulation de la jument a lieu généralement à la fin des chaleurs. 69 % des ovulations ont lieu au cours des deux derniers jours d'œstrus, et 11 % le premier jour de refus de l'étalon. Ainsi, le moment exact de l'ovulation peut varier en fonction des juments et au cours des cycles d'une même jument. Pourtant, selon la méthode d'insémination utilisée (voir partie F.3), il sera nécessaire de détecter le moment précis de l'ovulation. De plus, les juments en période de transition, ovariectomisées ou gestantes peuvent exprimer des signes de chaleurs lorsqu'elles sont mises en présence d'un étalon, bien qu'elles n'ovuleront pas. Dans ces cas, l'observation du comportement seule ne sera pas suffisante et l'utilisation d'autres techniques sera nécessaire pour détecter le moment précis de l'ovulation (Allard et al. 2019a; Dascanio, McCue 2014h).

#### b. Échographie transrectale

L'échographie transrectale est l'examen indispensable pour prédire avec précision l'ovulation car elle permet de suivre l'évolution du follicule dominant. Différents paramètres doivent être évalués :

- **État de l'utérus**

L'évaluation de l'état de l'utérus est indispensable pendant tout le suivi folliculaire : les vagues folliculaires sont aussi présentes pendant le diœstrus et il est donc possible d'observer des follicules de plus de 35 mm en diœstrus. Ainsi, une jument en œstrus a un follicule dominant, mais toutes les juments en ayant un ne sont pas forcément en œstrus. Les follicules

pré-ovulatoires en diœstrus ne répondent pas à l'induction (voir partie E.2). De plus, le tractus reproducteur n'est pas préparé à recevoir une insémination : il serait donc néfaste d'inséminer la jument à ce moment-là car le risque d'endométrite est plus élevé (Allard et al. 2019a). Lors de l'échographie transrectale il ne faut donc pas uniquement observer l'aspect des ovaires, mais également l'utérus, et plus particulièrement la présence d'œdème de l'endomètre (voir figure 21). L'intensité de l'œdème varie avec la concentration en œstrogène : l'œdème est donc absent pendant le diœstrus, puis augmente progressivement pendant l'œstrus jusqu'à atteindre un pic un à deux jours avant l'ovulation, puis diminue. L'ovulation se fait donc au moment où l'œdème est en déclin, voire quasiment absent (McCue 2019d; Ley 2014c; Samper 2009b).

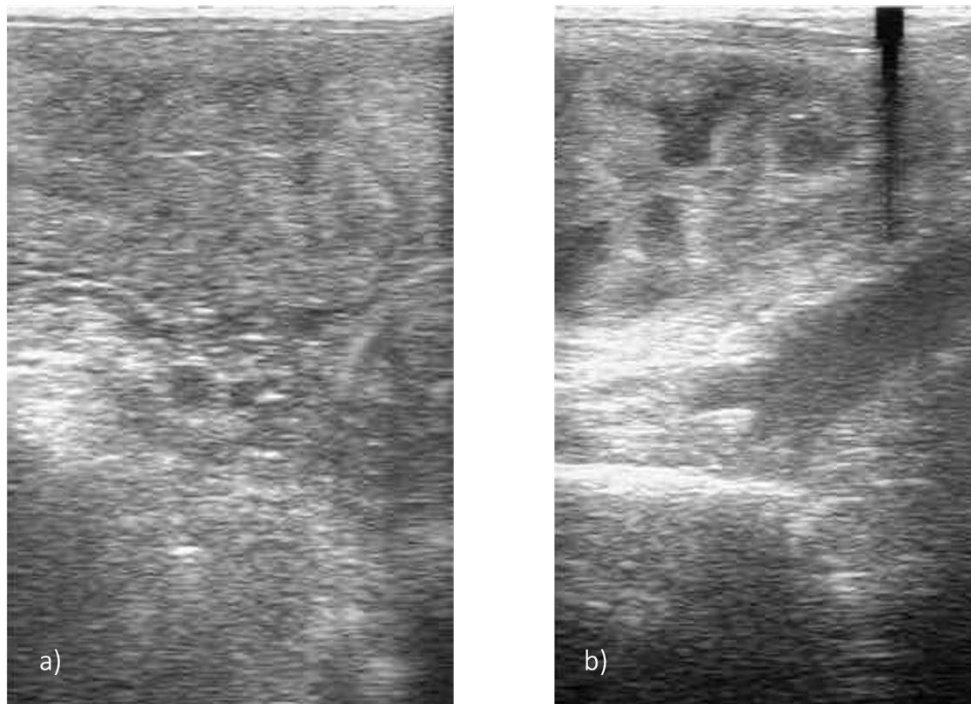


Figure 21 - Image échographique d'œdème léger (a) et intense (b) de l'endomètre (Source : Fanny Herbet)

- **Historique de la jument**

Chez la plupart des juments, le follicule pré-ovulatoire a approximativement le même diamètre au moment de l'ovulation lors des cycles d'une même jument. Ainsi, les données des cycles précédents d'une jument peuvent souvent être utilisées pour prédire la taille qu'aura le

follicule au moment de l'ovulation des cycles suivants. Malheureusement, cette méthode n'est pas valable pour toutes les juments : certaines ont des follicules de tailles très variées d'une ovulation sur l'autre. Chez ces juments, il sera plus compliqué de prédire l'ovulation (McCue 2019d; Dascanio, McCue 2014k).

- **Croissance du follicule**

A l'échographie, le follicule apparaît comme un élément circulaire composé d'une cavité hypoéchogène (correspondant au fluide folliculaire), entouré d'une paroi hyperéchogène (correspondant à la paroi folliculaire, dont la composition varie au cours de la croissance folliculaire) (McCue 2019a; Palmer, Driancourt 1980). Généralement, le diamètre d'un follicule dominant augmente de 3 à 5 mm par jour pendant l'œstrus, atteint son diamètre maximal puis garde la même taille pendant environ 2 jours, avant d'ovuler. Parfois, le diamètre du follicule dominant diminue de 2 à 3 mm dans les 12 heures précédant l'ovulation (McCue 2019d; Pierson, Ginther 1985a).

- **Diamètre du follicule en fonction de la taille et la race de la jument**

En connaissant la race de la jument, il est possible de prédire le diamètre maximum potentiel du follicule dominant juste avant l'ovulation. Les données sont résumées dans le tableau VIII ci-dessous (McCue 2019d).

*Tableau VIII – Diamètre du follicule dominant au moment de l'ovulation en fonction de la race de la jument (d'après McCue, 2019)*

<b>Race</b>	<b>Diamètre du follicule (mm)</b>
Quarter Horse, Paint Horse, Pur Sang Arabe	35-45
Pur Sang, Trotteur	40-50
Cheval de Selle	45-55
Cheval de trait, Frison	50-60

De manière générale, les juments de races plus petites et légères vont ovuler d'un follicule de plus petit diamètre que les juments de races lourdes. De plus, le diamètre du follicule pré-ovulatoire est souvent plus petit lors des doubles ovulations. Il est souvent plus élevé en début de saison qu'à la fin (McCue 2019d; Allard et al. 2019a).

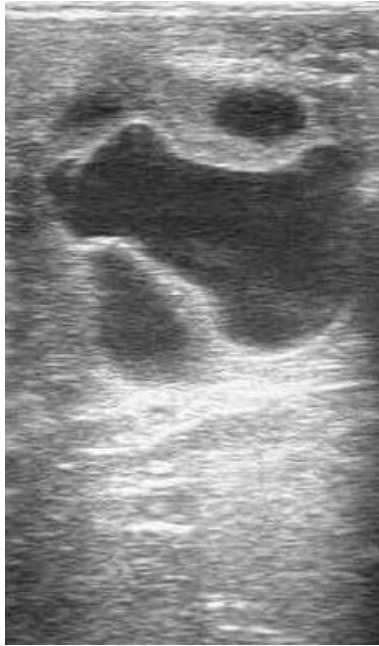
Le diamètre du follicule est donc un moyen de prédire l'ovulation. Cependant, l'utilisation de ce critère seul n'est pas suffisante pour prédire l'ovulation avec précision durant les 48 heures précédant l'ovulation (McCue 2019d). Il est donc nécessaire d'ajouter d'autres critères, détaillés ci-dessous.

- **Forme du follicule**

Durant quasiment tout l'œstrus, le follicule dominant en croissance a une forme sphérique. Dans 85 à 90 % des cas, le follicule change de forme dans les 3 heures précédant l'ovulation (voir figure 22): il devient plus irrégulier et moins sphérique (il peut par exemple prendre une forme de poire ou conique). Un cône ou un point peut apparaître lorsque le follicule creuse un tunnel vers la fosse d'ovulation dans les heures précédant l'ovulation (McCue 2019d; Ley 2014c; Brinsko et al. 2011d; Pierson, Ginther 1985a).

- **Épaisseur de la paroi folliculaire**

Durant le début et le milieu de l'œstrus, le follicule dominant a une paroi folliculaire fine. À la fin de l'œstrus, la paroi folliculaire s'épaissit progressivement : on parle de « **follicule bordé** » (voir figure 22) (Allard et al. 2019a). Son échogénicité est due à l'augmentation du nombre de cellules de la granulosa, à l'accumulation de mucosubstances entre les cellules et/ou à la lutéinisation pré-ovulatoire des cellules de la granulosa. La présence d'une paroi épaisse, associée à une perte de la forme sphérique sont des signes majeurs d'une ovulation imminente (McCue 2019d; Ley 2014c; England 2005c; Pierson, Ginther 1985a).



*Figure 22 - Image échographique d'un follicule pré-ovulatoire bordé et déformé (Source : Fanny Herbet)*

- **Couche anéchogène dans la paroi folliculaire**

Une couche anéchogène sous la couche des cellules de la granulosa (hyperéchogène) peut apparaître à l'approche de l'ovulation. Il est supposé que cette apparition est due à une hypervascularisation et à un œdème de la thèque interne (McCue 2019d).

- **Autres critères moins sensibles pour prédire l'ovulation**

D'autres critères peuvent être utilisés pour prédire l'ovulation, mais ces derniers apparaissent moins fréquemment et sont donc moins fiables pour prédire l'ovulation :

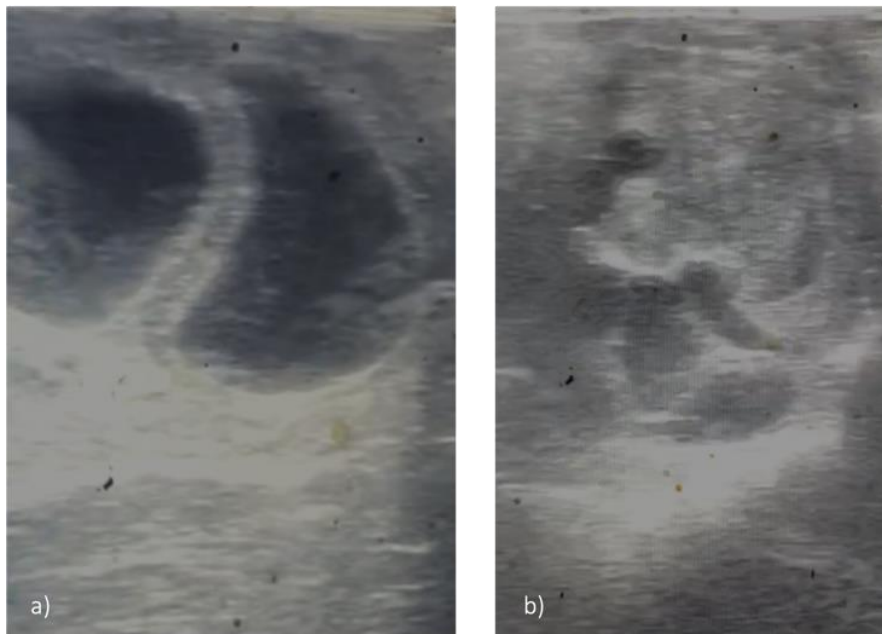
- Une déchirure de la paroi folliculaire a été reportée dans 75 % des cas.
- Un aspect dentelé ou irrégulier de la surface interne ou la périphérie de la couche des cellules de la granulosa a été reportée chez 37 % des juments dans les 24 heures et chez 59 % des juments dans les 12 heures précédant l'ovulation.
- L'apparition de particules hyperéchogènes dans le fluide folliculaire a été reportée dans 50 à 54 % des follicules pré-ovulatoires. Il est supposé que ces particules sont des amas des cellules de la granulosa (McCue 2019d).

- **Augmentation de la vascularité dans la paroi folliculaire**

La vascularisation de la paroi folliculaire peut être évaluée grâce au mode Doppler à l'échographie transrectale. Dans les 12 à 36 heures précédant l'ovulation, il est possible d'observer une augmentation du nombre de cellules de la paroi folliculaire avec un signal et une augmentation de l'intensité de ce signal. Dans les 4 heures précédant l'ovulation, l'intensité du signal diminue. De plus, une perte de signal peut être observée à l'apex du follicule qui a perdu sa forme sphérique (McCue 2019d; Samper 2009a; Dascanio, McCue 2014l).

- **Constatation de l'ovulation**

L'échographie est l'examen le plus fiable pour constater l'ovulation. Lors de l'ovulation, le follicule collapse et cette image est observable à l'échographie (voir figure 23). Lorsque l'échographie n'est pas effectuée au moment précis de l'ovulation, mais juste après, l'ovulation est détectée par l'absence du follicule pré-ovulation auparavant présent. Environ 6 à 12 heures après l'ovulation, la lumière du follicule ayant ovulé se remplit de sang et le corps hémorragique se forme. Deux à cinq jours plus tard, le corps jaune se forme (Dascanio, McCue 2014i).

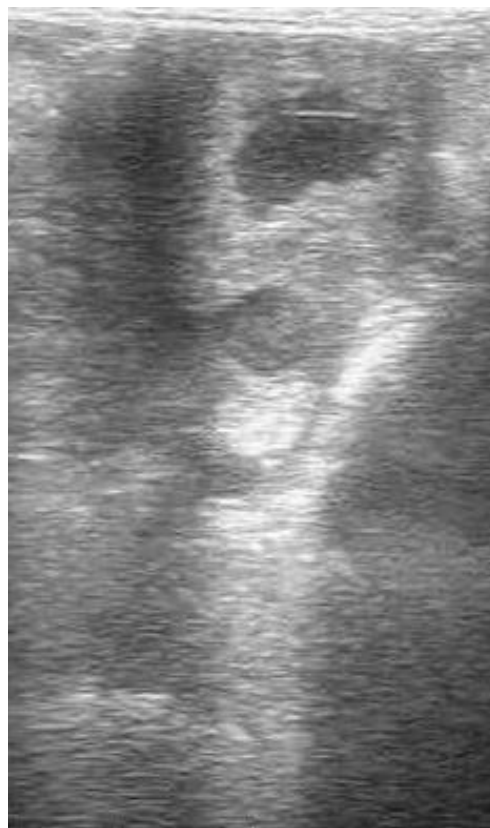

*Figure 23- Image échographique d'un même follicule avant (a) et après (b) ovulation. Les deux images ont été prises à 2 heures d'intervalle (Source : Fanny Herbet)*

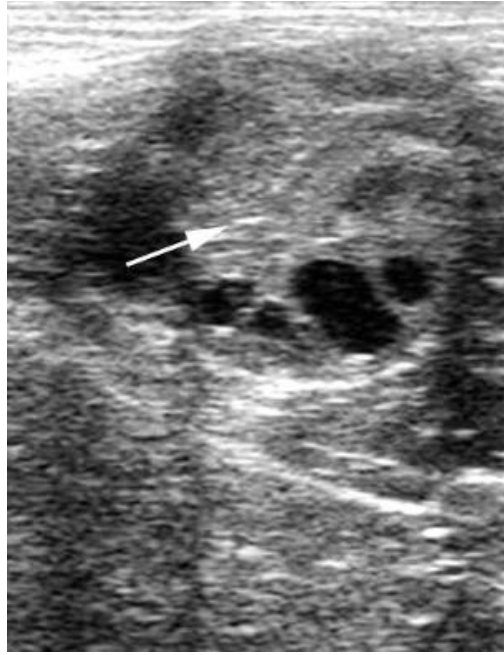


Le corps jaune est une structure plus ou moins échogène, ce qui le rend facilement distinguable d'un follicule entièrement anéchogène. Il existe deux types d'images échographiques du CJ, selon la nature plus ou moins hémorragique de la cavité centrale (voir figures 24 et 25) :

- 50 % des CJ sont hyperéchogènes et très homogènes
- 50 % des corps jaunes ont une cavité centrale hypoéchogène qui rétrécit avec le temps, au fur et à mesure que le caillot se forme. Ces CJ sont plus volumineux que les autres (Pierson, Ginther 1985b).



*Figure 24 - Image échographique d'un corps jaune cavitaires (Source : Fanny Herbet)*



*Figure 25 - Image échographique d'un corps jaune mature (Source : Dascanio et McCue, 2014)*

Le CJ mature a la même échogénicité que le reste du tissu ovarien, mais il peut quand même être distingué du stroma grâce à un contour plus ou moins circulaire (Allard et al. 2019a).

- **Follicule anovulatoire persistant**

Bien que certains follicules anovulatoires régressent simplement, la plupart deviennent hémorragiques. Ces derniers sont initialement reconnus par la présence de multiples particules échogènes dans le fluide folliculaire. Ils développent souvent par la suite de nombreux filaments échogènes dans toute la lumière folliculaire puis se remplissent généralement complètement de matériel échogène (Dascanio, McCue 2014j; Brinsko et al. 2011d). Au bout de quelques jours, il est difficile de faire la différence entre un follicule lutéinisé et un corps jaune hémorragique issu d'une ovulation. Ces phénomènes n'étant pas systématiques, le seul moyen de distinguer un follicule sain d'un follicule anovulatoire est de suivre s'il croît (follicule sain) ou si sa taille reste constante ou décroît (follicule anovulatoire), et c'est pourquoi il est important de réaliser des échographies régulièrement afin de suivre la vitesse de croissance des différents follicules (Allard et al. 2019a).

### c. Palpation transrectale

La palpation transrectale, réalisée en complément de l'échographie, permet également d'apporter des éléments de prédiction de l'ovulation.

- **Croissance folliculaire et ovulation**

La croissance folliculaire peut également être suivie à la PTR, bien que cette technique soit beaucoup moins précise que l'échographie.

- **Fermeté du follicule**

Au début et au milieu de la phase de croissance folliculaire, le follicule dominant est ferme. Dans les 24 à 48 heures précédant l'ovulation, le follicule dominant peut devenir mou, et cette perte de tonicité peut être détectée à la PTR. Cependant, selon les études réalisées, ce ramollissement a été détecté dans 28 à 90 % des cas. Ce critère n'est donc pas suffisamment fiable pour détecter l'ovulation (McCue 2019d).

- **Douleur à la palpation de l'ovaire**

Ce critère est peu fiable car la douleur à la palpation est bien présente à l'approche de l'ovulation mais peut aussi avoir lieu après l'ovulation. De plus, elle n'est pas présente chez toutes les juments (Allard et al. 2019d; Dascanio, McCue 2014k).

- **Ovulation**

Occasionnellement, il est possible de sentir le follicule ovuler durant la PTR. Le plus souvent, on constate l'ovulation par l'absence du follicule dominant palpé lors de la précédente palpation, accompagné d'une dépression à cet endroit sur la surface de l'ovaire. Le corps hémorragique peut être identifié à la palpation par une région molle et spongieuse à l'endroit de l'ancien follicule dominant. Lorsque c'est le cas, cela signifie que l'ovulation a eu lieu au moins 6 à 12 heures avant et qu'il est trop tard pour inséminer la jument (voir partie F.3) (McCue 2019a). Il est important de réaliser des palpations quotidiennes si l'on veut constater l'ovulation car après 48 heures, le CJ formé peut être volumineux et confondu avec un follicule (Allard et al. 2019a).

## E. MANIPULATION DE L'OESTRUS ET DE LA SAISONNALITE

### 1) Maîtrise de l'œstrus : la PGF2 $\alpha$

La prostaglandine 2 $\alpha$  (PGF2 $\alpha$ ) est l'hormone provoquant la lyse d'un corps jaune mature, c'est-à-dire de plus de 5 jours (voir partie B.1.h), permettant ainsi la chute de progestérone et le retour en chaleur grâce à la sécrétion d'œstrogène par le follicule, en 24-48 heures (Douglas, Ginther 1972). Cette hormone a plusieurs utilisations :

- Traitement du corps jaune persistant
- Retour en chaleur chez une jument en phase lutéale (lorsque le cycle précédent n'a pas été exploité, en cas de diagnostic de gestation négatif, chez une jument receveuse d'embryon, chez une jument ayant une endométrite, etc)
- Synchronisation de juments (pour un transfert d'embryon par exemple)
- Pour provoquer l'avortement jusqu'à la formation des cupules endométriales (voir partie G.d) (Allard et al. 2019c).

Il existe deux types de prostaglandines : les prostaglandines naturelles et les analogues de la PGF2 $\alpha$ . Les propriétés des différents produits sont résumées dans le tableau IX :

Tableau IX – Propriétés de différents types de prostaglandines utilisables chez la jument

Type de prostaglandines	Molécule	Nom déposé	Posologie	Voie d'injection
Prostaglandine naturelle	PGF2 $\alpha$	Dinolytic <sup>ND</sup>	5 mg = 1 ml	IM
Analogue de la PGF2 $\alpha$	Luprostiol	Prosolvine <sup>ND</sup>	7,5 mg = 1 ml	IM
	Cloprosténol	Estrumate <sup>ND</sup>	250 $\mu$ g = 1 ml	IM
	Alfaprostol	Alfabedyl <sup>ND</sup>	3 mg = 1,5 ml	IM

En cas d'injection de prostaglandine, en présence d'un corps jaune de moins de 5 jours, celui-ci ne sera pas sensible aux prostaglandines, ne sera donc pas lysé et la jument ne reviendra pas en chaleur. Dans ce cas, il faut réitérer l'injection 5 jours plus tard. En cas d'injection de PGF2 $\alpha$  en présence d'un corps jaune mature accompagné d'un large follicule mature, il est possible que ce dernier ovule sous 48 heures (grâce à la chute brutale du taux de

progestérone et la levée d'inhibition du pic de LH) avant même que la jument ait eu le temps d'exprimer un comportement de chaleur. Dans ce cas, il faut recommencer l'injection 7 jours après.

L'intervalle entre l'administration de prostaglandine et l'ovulation spontanée est inversement proportionnel au diamètre du plus large follicule au moment de l'administration. L'administration de prostaglandines en présence d'un follicule de plus de 35 mm de diamètre entraîne trois possibilités de résultats :

- Ovulation dans les 48 heures en l'absence d'œdème utérin (13,4 %). Cette ovulation ne sera pas fertile.
- Ovulation après 48 heures en présence d'œdème utérin (73,1 %)
- Régression du follicule sans ovulation, suivie d'une nouvelle vague folliculaire (13,4 %) (McCue 2019d; Dascanio, McCue 2014m)

Au moment de l'injection, il est donc important d'examiner les ovaires à l'échographie. S'il n'y a pas de follicule de plus de 30 mm, l'injection de PGF $2\alpha$  peut être réalisée et la jument rééchographiée 48 heures plus tard. S'il y a déjà un follicule de plus de 30 mm, il est conseillé de rééchographier la jument toutes les 24 heures pour ne pas manquer une éventuelle ovulation précoce. Dans l'idéal, il est préférable de ne pas administrer la prostaglandine en présence d'un follicule trop large, afin de permettre au tractus reproducteur de s'adapter pour que l'ovulation soit fertile (Allard et al. 2019c).

Enfin, même lors de l'utilisation normale des prostaglandines, il existe un taux de non-réponse de 15 %, quelle que soit la molécule utilisée. L'augmentation de la dose injectée ne permet pas de réduire ce taux. En cas d'absence de retour en chaleur dans les 7 jours post-traitement, il faut recommencer l'injection (Allard et al. 2019c).

## 2) Maîtrise de l'ovulation

L'induction de l'ovulation est fortement utilisée de nos jours car elle permet de potentiellement gagner du temps en avançant la date d'ovulation de la jument mais également, et surtout, elle constitue un moyen supplémentaire de prédire l'ovulation permettant ainsi d'inséminer la jument au plus proche de l'ovulation ou de synchroniser l'ovulation d'une donneuse et d'une receveuse dans le but d'effectuer un transfert d'embryon. Deux types de molécules sont utilisées pour induire l'ovulation : l'hCG et les analogues de la GnRH.

### a. Hormone hCG (human Chorionic Gonadotropin)

Le produit possédant une Autorisation de Mise sur le Marché (AMM) en France est le Chorulon<sup>ND</sup>. Cette hormone est une hormone humaine d'origine placentaire. Elle a un effet LH, en se liant sur les récepteurs LH des cellules de la granulosa du follicule, permettant d'induire l'ovulation sur un follicule de taille suffisante, c'est-à-dire d'au moins 35 mm de diamètre. La voie d'administration est la voie intraveineuse et la dose recommandée est de 1000 à 1500 UI. L'ovulation a lieu dans la majorité des cas 36 à 48 heures après l'injection. L'inconvénient de cette molécule est qu'après plusieurs injections répétées, une réponse immunitaire se met en place et le taux d'anticorps anti-hCG augmente, ce qui diminue l'efficacité de cette molécule. En revanche, ces anticorps ne se fixent pas à la FSH et la LH : ils n'empêchent donc pas l'ovulation mais celle-ci se fera naturellement dans un délai non maîtrisé puisqu'elle ne sera plus déclenchée par l'hCG (Allard et al. 2019c; Wilson et al. 1990). L'utilisation de corticoïdes tels que la dexaméthasone ne permet pas de réduire le taux d'anticorps anti-hCG (Duchamp et al. 1987).

Afin de réduire la réaction immunitaire, il faut donc avoir une utilisation raisonnée de cette molécule :

- Uniquement sur un follicule de plus de 35 mm de diamètre.
- Plutôt sur les premiers cycles de l'année. On recommande en général de ne pas dépasser 2 injections par an.
- Ne pas dépasser la dose de 1500 UI. Si l'induction ne fonctionne pas à cette dose, elle ne fonctionnera pas plus avec une dose supérieure, mais la réaction immunitaire sera d'autant plus importante (Allard et al. 2019c).

## **b. Analogues de la GnRH**

Une solution alternative à l'utilisation d'hCG est l'utilisation d'analogues de la GnRH qui ont l'avantage de ne pas induire de réaction immunitaire.

- **Ovuplant<sup>ND</sup>**

Ce produit possède une AMM en France depuis 2008. La molécule active est la desloréline (2,1 mg par implant). L'ovuplant<sup>ND</sup> est un implant qui se place en sous-cutané dans l'encolure. Chez les juments cyclées, en œstrus, avec un follicule en croissance d'au moins 35 mm de diamètre, cette molécule induit l'ovulation dans les 48 heures. Cet implant ne nécessite normalement pas d'être retiré, cependant il a été montré un allongement du diœstrus chez certaines juments restées vides après utilisation de l'implant (Johnson et al. 2000). Il est donc possible de le placer dans la muqueuse vulvaire, puis de le retirer au bout de 48 heures afin d'éviter une action prolongée de la desloréline (McCue et al. 2002). L'inconvénient majeur de ce produit est le prix : il coûte au moins 5 fois plus cher que le Chorulon<sup>ND</sup> (Allard et al. 2019c).

- **Réceptal<sup>ND</sup>**

Ce produit possède également une AMM en France. La molécule active est un autre analogue de la GnRH : la buséréline. La voie d'administration est la voie intraveineuse. Chez les juments cyclées, en chaleur et avec un follicule en croissance de plus de 35 mm, une injection de 20 µg est à réaliser toutes les 12 heures et ce produit induit l'ovulation 24 à 48 heures après la première injection en moyenne. Les inconvénients de ce produit sont le prix (au moins six fois plus cher que le Chorulon<sup>ND</sup>) et la nécessité de plusieurs injections à 12 heures d'intervalle qui peut être contraignante sur le terrain (Allard et al. 2019c; Barrier-Battut et al. 2001; Camillo et al. 2004).

- **Supréfact<sup>ND</sup>**

Ce produit est un médicament utilisé en humaine et qui ne possède pas d'AMM en France pour l'espèce équine. La molécule active est aussi la buséréline. Une étude menée en 2007 par Levy et Duchamp a montré l'efficacité d'une seule injection de 6 ml de Supréfact<sup>ND</sup> (correspondant à 6 mg de buséréline) par voie sous-cutanée pour induire l'ovulation dans les

48 heures chez les juments en chaleur et possédant un follicule en croissance de plus de 35 mm. L'étude a également montré que les injections répétées de buséréline ne modifient pas la réponse et que cette molécule a la même efficacité que la jument soit jeune (moins de 10 ans) ou âgée (plus de 10 ans). Ce produit n'a pas non plus d'influence sur la précocité du retour en anœstrus hivernal (Levy, Duchamp 2007). En 2020, l'étude de Dordas-Perpinyà et al. a montré que la dose d'1 mg est tout aussi efficace pour induire l'ovulation, ce qui permettrait de réduire le prix de ce traitement (Dordas-Perpinyà et al. 2020). Cependant, le Supréfact<sup>ND</sup> n'est plus disponible en France depuis 2016 (Allard et al. 2019c).

- **Decapeptyl<sup>ND</sup>**

Le Supréfact<sup>ND</sup> n'étant plus disponible, une nouvelle molécule a été testée : la triptoréline. Le Decapeptyl<sup>ND</sup> n'a pas non plus d'AMM en France pour l'espèce équine. Une injection de 0,1 mg par voie sous-cutanée induit l'ovulation dans les 48 heures chez les juments en chaleur avec un follicule de plus de 35 mm (Dordas-Perpinyà et al. 2020).

- **Gonadorelin**

La Gonadorelin [6-D-Phe] est utilisée chez la truie. Une étude menée en 2011 a montré son efficacité chez la jument : une injection de 0,1 mg par voie intramusculaire induit l'ovulation en moyenne 41 heures après (Osmers et al. 2011).



### 3) Maîtrise de l'inactivité

Il est possible d'avancer la saison de reproduction de la jument en provoquant une sortie d'inactivité plus précoce, ce qui permet d'augmenter les chances d'obtenir une gestation et d'espérer une naissance du poulain plus précocement la saison suivante. La maîtrise de l'inactivité repose sur deux types de traitements : lumineux et hormonal (Allard et al. 2019a).

#### a. Traitement lumineux

L'entrée en période ovulatoire chez la jument étant liée à la photopériode, il est possible d'avancer la première ovulation en créant une augmentation artificielle de la durée du jour. Afin d'être le plus efficace possible, il faut commencer le traitement lumineux en décembre. Si le traitement lumineux est commencé plus tôt, il ne fonctionnera pas car la jument a besoin d'une phase de jours courts pour être réceptive. Plus tard, ce traitement devient moins utile car la première ovulation pourra arriver naturellement. L'efficacité du traitement lumineux repose sur 3 critères : le rythme, la durée et l'intensité du signal lumineux. Afin de déclencher l'ovulation, la jument doit être éclairée, naturellement ou artificiellement, 14h30 à 16 heures par jour, pendant au moins 35 jours. L'éclairage n'est efficace que si la jument est exposée à une phase obscure d'environ 8 heures. La première ovulation est attendue en moyenne 60 à 70 jours après le début du traitement. Le traitement lumineux doit donc être commencé le 1<sup>er</sup> décembre si la jument est à mettre à la reproduction en février. Le protocole le plus classiquement utilisé consiste à allumer les lumières juste avant le crépuscule à 16h30 et à les éteindre à 23h. L'intensité lumineuse doit être d'au moins 100 lux. Pour une jument dans un box de taille classique, on utilise par exemple une lampe à lumière incandescente de 100 à 200 W, ou une lampe à lumière fluorescente. Les juments en paddock peuvent être éclairées à l'aide de grands lampadaires. Il est recommandé de maintenir ce protocole jusqu'au début du mois d'avril afin d'éviter un retour en période d'anœstrus (Allard et al. 2019a; McCue 2019e; Kooistra, Ginther 1975; Guillaume, Palmer 1992). Il est également possible d'avancer la première ovulation en appliquant une seule heure d'éclairage durant la phase photosensible de la jument, entre 9,5 et 10,5h après la tombée de la nuit (Guillaume 1996).

Récemment, un nouveau protocole de traitement lumineux a été mis en place. Il est basé sur l'utilisation de masques générant une lumière bleue (d'une longueur d'onde de 468 nm) avec une intensité de 10 lux sur un des deux yeux (voir figure 26). Ces masques peuvent être programmés pour s'allumer à 16 h et s'éteindre à 23 h. L'utilisation de ces masques à partir du 1<sup>er</sup> décembre est aussi efficace que le protocole classique détaillé ci-dessus. L'avantage de ce protocole est qu'il permet aux juments de rester dehors et qu'il ne nécessite pas l'installation de lumières et de minuteurs dans les écuries, ce qui pourrait représenter un budget trop élevé pour les petits éleveurs (McCue 2019e; Dascanio, McCue 2014n; Murphy et al. 2014).



Figure 26 - Masque à lumière bleue (Source : [equilume.com](http://equilume.com))

#### **b. Traitement hormonal**

Il existe de nombreux protocoles hormonaux permettant de stimuler le développement folliculaire pendant l'anœstrus et d'avancer la date de la première ovulation de l'année. Ils sont généralement utilisés en parallèle du traitement lumineux.

- **FSH**

Différents dérivés de la FSH ont été testés ces dernières années. L'EPE (Equine Pituitary Extract), la eFSH (equine FSH) et la reFSH (recombinant equine FSH) se sont montrées efficaces pour stimuler la croissance folliculaire et avancer la première ovulation de l'année. Malheureusement, aucun produit avec de la FSH équine n'est commercialisé actuellement (McCue 2019e).

- **hCG et analogues de la GnRH**

Ces molécules, utilisées pour induire l'ovulation, sont efficaces pour induire l'ovulation d'un follicule large (de plus de 35 mm) chez la jument en fin de période de transition. Sans l'administration d'un agent induisant l'ovulation, le follicule peut régresser sans ovuler et donner lieu à une nouvelle vague folliculaire (McCue 2019e).

L'administration d'analogues de la GnRH se fait par voie intramusculaire, deux fois par jour. Les juments en phase de transition auront une meilleure réponse à ce traitement que les juments en anœstrus hivernal. De plus, les juments en anœstrus hivernal, lorsqu'elles répondent au traitement, ont plus tendance à retourner en anœstrus à l'arrêt du traitement. Un protocole couramment utilisé consiste à administrer 50 µg d'acétate de desloréline deux fois par jour, jusqu'à l'obtention d'un follicule de 35 mm de diamètre. Une pause de 24 heures est ensuite effectuée avant d'induire l'ovulation de ce follicule (McCue 2019e; McCue, Ferris 2016).

- **Antagonistes de la dopamine (domperidone ou sulpiride)**

Ces molécules augmentent la concentration plasmatique en prolactine, qui agit sur l'ovaire et stimule l'expression des récepteurs à la LH et la FSH. La concentration en LH et FSH n'augmente pas, mais la jument devient plus sensible à ces deux hormones, ce qui stimule le développement folliculaire. Ce traitement fonctionne sur les juments en transition mais a des résultats variables sur celles en anœstrus. L'effet peut être amélioré par l'administration au préalable d'œstradiol (McCue 2019e).

## **F. INSEMINATION ARTIFICIELLE DE LA JUMENT**

L'insémination artificielle consiste à déposer de la semence équine dans le tractus reproducteur de la jument. Elle se distingue en cela de la monte naturelle, qui consiste à laisser la jument et l'étalon s'accoupler naturellement. Il existe 3 types d'inséminations artificielles selon le type de sperme utilisé : frais (IAF), réfrigéré (IAR) ou congelé (IAC) (McCue 2019f).

### **1) Avantages et inconvénients de l'insémination artificielle (IA)**

#### **a. Avantages**

La collecte de sperme et l'insémination artificielle offrent de nombreux avantages par rapport à la monte naturelle :

- L'IA permet de suivre la qualité de la semence durant toute la saison de monte.
- Elle permet de préparer plusieurs doses à partir du sperme récolté avec un seul éjaculat. Par conséquent, le nombre de juments pouvant être inséminées artificiellement pendant une saison avec un étalon donné est beaucoup plus élevé que lors de montes naturelles. De plus, cela permet d'économiser les étalons en diminuant le nombre de sauts.
- Elle permet de conserver et d'utiliser le sperme d'étalons âgés ayant une grande valeur génétique mais ne pouvant plus pratiquer la monte naturelle, voire d'utiliser le sperme d'étalons décédés. Elle permet aussi de préserver la carrière sportive des étalons actifs en compétition.
- Elle permet progressivement l'éradication de maladies vénériennes grâce aux contrôles sanitaires très stricts effectués sur les étalons. De plus, elle réduit la transmission de maladies contagieuses en limitant les déplacements des animaux.
- Elle est moins contaminante pour l'utérus, grâce à la division de l'éjaculat, l'utilisation éventuelle d'antibiotiques dans les dilueurs, le nettoyage de la jument et l'utilisation de matériel stérile pour inséminer.
- Elle diminue le risque de blessures de la jument, de l'étalon et du personnel lors de montes naturelles.

- Elle permet de mettre à la reproduction des juments qui ne pourraient pas supporter physiquement l'accouplement à cause d'un handicap physique ou d'un différentiel de taille trop important, ou n'acceptant pas la saillie.
- L'insémination en frais ou congelé donne accès à un pool génétique beaucoup plus large en permettant aux juments d'être inséminées avec des étalons du monde entier, sans avoir à déplacer l'animal.
- L'IAC permet la conservation du patrimoine génétique des races à effectif limité.
- L'IA permet de connaître plus rapidement la qualité génétique des jeunes étalons, en augmentant le nombre de poulains produits en début de carrière.
- L'insémination en réfrigéré ou congelé permet de réduire le coût, le risque de blessures et le stress en évitant le transport de la jument vers la station de monte de l'étalon désiré.
- En IAC, il n'y a pas besoin de synchroniser l'ovulation de la jument avec la réception de la semence puisque la semence peut être gardée congelée indéfiniment, puis décongelée au moment voulu (McCue 2019f; Barrier-Batut et al. 2014a).

#### **b. Inconvénients**

Les inconvénients de l'IA sont les suivants :

- Elle nécessite une technicité supérieure à la monte naturelle à cause de la nécessité d'un suivi folliculaire des juments beaucoup plus strict, d'où un coût plus élevé en personnel et en matériel.
- La fertilité en IA est inférieure à celle en monte naturelle (voir tableau X). Les résultats du tableau X sont à nuancer : certains étalons ont la même fertilité en IAF et en IAR, d'autres ont des taux de fertilités très élevés même en IAC. À l'inverse, certains étalons ont un taux de fertilité élevé en monte naturelle ou en IAF, mais faible en IAR et IAC car leur semence ne supporte pas la réfrigération ou la congélation, ce qui empêche l'utilisation de ces techniques (McCue 2019f; Barrier-Batut et al. 2014a).

Tableau X – Fertilité attendue selon le type d'insémination utilisée (d'après McCue, 2019)

Type de semence	Taux de fertilité attendu (% par cycle)
Fraiche	50-60
Réfrigérée	45-55
Congelée	30-45
Monte naturelle	60-65

## 2) Règlementation de l'insémination artificielle

L'insémination peut être réalisée par toute personne ayant une licence d'inséminateur ou de chef de centre de reproduction équine. Tout Docteur Vétérinaire se voit attribuer la licence d'inséminateur de droit. Cette licence donne le droit d'assurer l'insémination de juments avec de la semence fraîche récoltée sur place et inséminée dans l'heure suivant la récolte, ou avec de la semence transportée réfrigérée ou congelée provenant d'un centre de collecte. En revanche, la récolte, le conditionnement et la conservation de la semence ne peut être réalisée que par un titulaire de la licence de chef de centre de reproduction équine. Seule la semence provenant d'étalons approuvés à produire dans un stud-book, ayant un carnet de saillie français et à jour des tests et vaccinations (Anémie Infectieuse Équine, Métrite Contagieuse Équine, Artérite Virale Équine, vaccination Grippe et Rhinopneumonie) peut être utilisée pour une insémination (Barrier-Batut et al. 2014b).

Il est important de savoir que la possibilité ou l'interdiction d'utiliser des techniques d'inséminations artificielles sont fixées par le stud-book dans lequel va être inscrit le poulain. Ces règles sont importantes à connaître afin de savoir si l'on peut utiliser l'insémination artificielle ou non :

- L'insémination artificielle est interdite par le stud-book Pur-Sang et AQPS (Autre que Pur-Sang) : seule la monte naturelle est autorisée.
- Pour la race Trotteur français, l'exploitation de la semence doit obligatoirement être effectuée sur le lieu de stationnement de l'étalon : l'IAR transportée et l'IAC sont interdites.

- Il n'y a pas de restriction concernant l'utilisation de l'IA pour les races Anglo-arabe, Arabe et Selle Français (Barrier-Batut et al. 2014b).

Avant toute insémination, l'inséminateur doit :

- Vérifier l'**identité** des juments venant pour être inséminées et apposer son visa sur le document d'identification.
- Vérifier le **statut sanitaire** des juments si le stud-book l'exige (exemple : vaccination Grippe et Tétanos pour les Selles Français et Anglo-arabes, vaccination Grippe et Rhinopneumonie pour les Trotteurs Français)
- Vérifier l'**identification des doses**. L'identification de chaque paillette doit être constituée :
  - o Des initiales du pays d'origine (FR pour la France)
  - o Du numéro d'enregistrement du centre de collecte
  - o De la date de la collecte
  - o De l'activité
  - o De l'espèce (E pour équidés)
  - o Du numéro SIRE (Système d'Identification Relatif aux Équidés) de l'étalon (voir figure 27)
  - o Du nom complet de l'étalon (facultatif)
- Remplir les **documents de monte** et en assurer la gestion suivant les instructions du SIRE :
  - o La **déclaration de premier saut** : à transmettre au SIRE (système d'information relatif aux équidés) dans les 15 jours suivant la première insémination.
  - o L'**attestation de saillie** : à remettre obligatoirement à l'éleveur après la dernière saillie.
  - o Le **certificat de saillie** : il est indispensable pour déclarer la naissance du poulain. Ce document peut être conservé jusqu'au paiement intégral de la saillie et sera ensuite obligatoirement remis à l'éleveur une fois le montant acquitté.
  - o La **déclaration de saillie** : elle doit être envoyée au SIRE pour archivage (Barrier-Batut et al. 2014b).




Figure 27 - Modalité d'identification des paillettes de semence équine (d'après Barrier-Batut et al., 2014)

### 3) Gestion de la jument selon le type d'insémination

Du fait de la diminution du temps de survie des spermatozoïdes, l'IAR et l'IAC sont beaucoup plus contraignantes en termes de suivi de la jument et nécessitent un coût plus élevé que l'IAF ou la monte naturelle. L'insémination artificielle peut nécessiter des examens échographiques réguliers et l'utilisation judicieuse d'hormones induisant les chaleurs et l'ovulation : cela permet une prédiction précise de l'ovulation afin de déterminer le moment idéal pour collecter ou commander la semence et inséminer au plus proche du moment de l'ovulation (McCue 2019f).

#### a. Insémination artificielle avec de la semence fraîche (IAF)

En IAF, la durée de vie des spermatozoïdes est en général **d'au moins 48 heures** après dépôt de la semence fraîche dans l'utérus de la jument. De plus, la jument et l'étalon doivent être situés au même endroit ou à une faible distance puisque la semence doit être déposée dans les quelques heures suivant la récolte (Barrier-Batut et al. 2014c).



La gestion de la jument dépend du programme de récolte de l'étalon et de sa disponibilité. Il existe différents programmes de récolte des étalons en fonction des centres et de l'étalon :

- Collecte tous les jours pairs ou impairs (donc un jour sur deux)
- Collecte le lundi, mercredi et vendredi (et éventuellement le samedi)
- Collecte tous les jours, selon la demande (McCue 2019f)

Lorsque l'étalon est disponible n'importe quand et qu'il n'y a pas besoin de limiter le nombre d'inséminations, la jument peut être inséminée un jour sur deux durant toute la durée de ses chaleurs. Dans ce cas, du sperme viable sera toujours présent dans l'utérus pendant toute la durée des chaleurs et une des inséminations aura eu lieu dans les 48 heures précédant l'ovulation. En revanche, il est toujours préférable de limiter la quantité de semence introduite dans l'utérus et de tendre ainsi à ne faire qu'une insémination par cycle. Cela est d'autant plus important chez les juments âgées, qui ont donc des dégénérescences utérines, et les juments ayant un historique d'endométrites post-insémination. Dans tous les cas, le suivi des juments est réalisé par palpation et échographie transrectales : la jument est examinée depuis le début des chaleurs et toutes les 48 heures jusqu'à ce qu'un des follicules atteigne une taille d'environ 30 mm, pour passer ensuite à un suivi quotidien. Lorsqu'un follicule de plus de 35 mm est présent, accompagné d'œdème de l'endomètre, l'ovulation peut être induite. La jument est inséminée le jour de l'induction ou le lendemain. La jument est ensuite échographiée au maximum 24 heures après l'insémination afin de vérifier l'ovulation et l'absence d'accumulation liquidienne. Les deux conditions doivent être présentes avant de stopper le suivi échographique. Si la jument n'a pas ovulé dans les 48 heures post-insémination, elle peut éventuellement être inséminée à nouveau et le suivi se fait de manière identique (McCue 2019f; Brinsko et al. 2011e). Dans tous les cas, l'insémination doit être réalisée avant l'ovulation.

#### **b. Insémination artificielle avec de la semence réfrigérée (IAR)**

Lors d'IAR, la semence peut être réfrigérée puis transportée depuis le site de collecte jusqu'au site d'insémination, ou simplement réfrigérée pour être utilisée le jour suivant sur le même site de collecte et d'insémination. Les spermatozoïdes réfrigérés sont généralement viables pendant **24 à 48 heures** après dépôt dans l'utérus : il est donc nécessaire que la jument

ovule dans un délai de 24 heures à 48 heures après l'insémination. Dans le cas de semence transportée, on essaie généralement de n'utiliser qu'une seule dose pour une jument au cours d'un cycle donné : il est donc nécessaire de suivre la jument afin de commander la semence et d'inséminer au bon moment (McCue 2019f). Le protocole de suivi est le même que pour la semence fraîche, et là encore il ne faut pas inséminer après l'ovulation.

De plus, tout comme pour l'IAF, la gestion de la jument dépend du planning de récolte de l'étalon qui fixe les jours de commande de semence. Selon le mode de livraison choisi, la semence peut être envoyée soit le jour même, soit dans un délai de 24 heures. Il est également important de connaître la date des jours fériés car ils peuvent causer un allongement du délai d'envoi (les envois le jour même ne sont généralement pas disponibles). Quand une seule dose de semence est envoyée, il existe trois possibilités pour induire l'ovulation de la jument :

- Induction au moment où la semence est commandée
- Induction au moment où l'envoi de la commande est confirmé
- Induction au moment de réception de la semence (McCue 2019f)

L'induction le jour de la commande de semence permet de réduire le temps entre l'insémination et l'ovulation : la semence sera réceptionnée et donc l'insémination effectuée dans un délai de 24 heures. L'ovulation est attendue dans un délai de 24 à 48 heures, donc maximum 24 heures après l'insémination. L'inconvénient de cette méthode est que si la semence n'est finalement pas expédiée (si l'étalon ne peut pas être collecté, le nombre de doses disponibles n'est pas suffisant, ou si le colis est perdu pendant le transport), l'ovulation sera induite alors qu'aucune semence n'est disponible. Il faudra alors soit attendre le cycle suivant pour ré-inséminer la jument avec cet étalon en IAR, ou procéder à une IAF avec un étalon sur place ou à une IAC. L'induction le jour de la réception de la semence permet d'éviter cette complication. En revanche, le délai entre l'insémination et l'ovulation sera plus long. Une autre solution est d'induire l'ovulation au moment de la confirmation de l'envoi, qui permet d'éliminer la plupart des complications concernant l'envoi de la semence (la seule possibilité reste la perte du colis pendant le transport, ce qui est rare) (McCue 2019f).

Le protocole peut être adapté en fonction de la semence, de l'âge de la jument et de l'historique de celle-ci. Une jument âgée ou ayant tendance à ne pas gérer l'endométrite post-insémination (avec persistance de l'accumulation de liquide intra-utérin) devra impérativement

être inséminée qu'une seule fois par cycle pour limiter la quantité de semence introduite dans l'utérus. Pour cela, l'utilisation d'un inducteur de l'ovulation sera indispensable. Il peut également être décidé d'inséminer ces juments environ 48 heures avant l'ovulation pour augmenter la fenêtre d'action par traitement ocytotique (contractions utérines pour ôter le liquide utérin) avant l'ovulation, et donc la fermeture du col utérin qui s'en suit 2-3 jours après. Dans tous les cas, la semence a de meilleurs taux de survie, et donc de fertilité, lorsqu'elle est placée le plus rapidement possible dans le tractus génital plutôt que dans sa boîte de transport réfrigérée ou dans le frigidaire.

### c. Insémination artificielle avec de la semence congelée (IAC)

En semence congelée, les **spermatozoïdes** sont généralement viables pendant **8 à 12 heures** après dépôt dans l'utérus. De plus, l'**ovocyte** reste fécondable **6 à 12 heures** après ovulation. Le taux de fécondation est quasiment nul à partir de 18 heures post-ovulation. Le délai pour inséminer une jument avec de la semence congelée est donc court : de 12 heures avant l'ovulation, jusqu'à 6 heures après. Les juments doivent donc être suivies très régulièrement à l'approche de l'ovulation et l'utilisation d'agents induisant l'ovulation est presque toujours nécessaire (Allard et al. 2019e).

Il existe plusieurs stratégies de gestion de la jument, en fonction du nombre de paillettes utilisables à chaque cycle et du nombre d'inséminations possibles en fonction de l'état de santé de l'utérus de la jument, qui vont conditionner le nombre d'inséminations à chaque cycle. En général, il est préférable de n'inséminer la jument qu'une seule fois pour diminuer le risque de contamination de l'utérus à chaque insémination et pour ne pas faire de frais excessifs. Une **insémination post-ovulation est alors réalisée dans les 6 heures post-ovulation**. La jument doit être échographiée dès le 2<sup>ème</sup> jour des chaleurs puis toutes les 24 heures jusqu'à obtention d'un follicule de plus de 35 mm de diamètre accompagné d'œdème de l'endomètre. À ce moment-là, on administre de l'hCG ou un analogue de la GnRH puis la jument est échographiée toutes les 6 heures jusqu'au constat de l'ovulation (McCue 2019f).

Il existe deux types d'inséminations effectuées en IAC : l'insémination dans le corps utérin et l'insémination profonde. Lors de l'insémination profonde, la semence est déposée à l'extrémité de la corne utérine adjacente à l'ovaire sur lequel le follicule a ovulé (ou est sur le

point d'ovuler). L'insémination profonde peut être réalisée manuellement ou par hystéroscopie. Les études réalisées ces dernières années ont montré que l'insémination profonde n'améliore pas la fertilité lors de l'utilisation de semence de fertilité normale. En revanche, elle permet de diminuer la dose inséminée (insémination à faible dose : on peut diviser la dose de spermatozoïdes par 100, c'est-à-dire 1 à 20 millions de spermatozoïdes), ce qui peut s'avérer avantageux dans le cas d'étaçons ayant un faible volume d'éjaculat, ou pour l'utilisation de semence sexée (McCue 2019f; Govaere et al. 2014; Brinsko et al. 2011e).

#### 4) Techniques d'inséminations

##### a. Matériel nécessaire

- **Hygiène de l'insémination**

Le matériel nécessaire à la réalisation d'une insémination dans des conditions d'hygiène suffisantes est :

- Un protège queue
- Du savon antiseptique iodé (ex : Vétédine savon<sup>ND</sup> ou Povidone<sup>ND</sup>)
- Des gants à usages uniques
- Du papier absorbant à usage unique
- Une source d'eau (McCue 2019f; Barrier-Batut et al. 2014d)

- **Insémination**

Le matériel nécessaire à l'insémination est :

- Un gant de fouille stérile
- Du lubrifiant stérile
- Une pipette d'insémination
- Une seringue avec piston en plastique (le caoutchouc diminue la motilité des spermatozoïdes) en cas d'IAF, IAR ou IAC
- Un stylet et des paillettes en cas d'IAC
- Éventuellement un spéculum avec source de lumière

- Éventuellement un endoscope et un cathéter contenant la semence

Les gants de fouilles, les pipettes d'inséminations et les seringues sont conservées dans une étuve à 37°C (McCue 2019f; Barrier-Batut et al. 2014c).

#### **b. Préparation de la semence**

- **IAF**

Chaque dose de semence fraîche doit contenir au moins 250 à 500 millions de spermatozoïdes motiles. La présence d'antibiotiques dans le dilueur est nécessaire si la semence est déposée plus d'une heure après la collecte (McCue 2019f; Dascanio, McCue 2014o; Brinsko et al. 2011e).

- **IAR**

La boîte d'envoi de la semence doit être gardée fermée jusqu'à ce que la jument soit prête à être inséminée. Quand c'est le cas, la dose est mélangée et une petite portion est prélevée et mise de côté. Le reste de la dose est inséminé sans être réchauffé. La portion mise de côté est réchauffée à 37°C afin d'évaluer la motilité des spermatozoïdes à l'aide d'un microscope. La motilité est considérée comme correcte si la semence contient au moins 50 % de spermatozoïdes mobiles après 24 heures de réfrigération puis réchauffement (McCue 2019f; Dascanio, McCue 2014o).

- **IAC**

Les paillettes doivent être conservées dans l'azote liquide à une température de -196°C et ne doivent être décongelées que lorsque la jument est prête à être inséminée. Les paillettes de 0,5 ml sont réchauffées au bain marie pendant 30 secondes à 37°C. Celles de 5,0 ml sont réchauffées pendant 45 secondes à 50°C. Une fois décongelées, les paillettes sont posées sur du papier absorbant et rincées avec de l'alcool. Le nombre de paillettes utilisées varie entre 1 et 8. Lorsque plusieurs paillettes sont utilisées, il est possible de transférer la semence de chaque paillette dans une pipette d'insémination après décongélation. Pour cela, une des

extrémités des paillettes est coupée puis est placée au-dessus d'un tube sec stérile et chauffé (à 37°C dans une centrifugeuse), avant de couper l'autre extrémité des paillettes pour que la semence s'écoule dans le tube sec. On prélève ensuite la semence en aspirant avec une pipette d'insémination. Si les paillettes ne sont pas transférées, après séchage, seul le côté opposé au coton est coupé. Il est possible de tester la bonne motilité de la semence : elle est considérée comme correcte si la semence contient au moins 35 % de spermatozoïdes mobiles après décongélation (McCue 2019f; Miller 2008; Dascanio, McCue 2014p).

### c. Préparation de la jument à l'insémination

Les différentes étapes de la préparation de la jument à l'insémination sont les suivantes :

- Mise de la jument dans le **travail**, si possible
- Lecture de la puce et vérification de l'**identification**
- Mise de la queue dans un **protège queue** et attache de la queue à l'aide d'une corde ou d'une assistance manuelle qui tient la queue
- **Nettoyage de la région périnéale** : à l'aide d'un gant à usage unique et de savon antiseptique, la vulve et ses replis, puis la région périnéale autour de la vulve (fesse et anus) puis la région inférieure au clitoris, sans repasser sur la vulve, sont nettoyés avant d'être bien rincés à l'eau. Il est important de ne pas appuyer trop fort sur la vulve et de ne pas orienter le jet vers le vagin pour ne pas introduire d'eau savonneuse spermicide à l'intérieur du vagin. L'étape de lavage + rinçage doit être effectuée 3 fois.
- Séchage de la vulve avec du papier absorbant, en suivant le même ordre que pour le nettoyage, sans oublier la base de la queue et le protège queue (Barrier-Batut et al. 2014c).

### d. Insémination

Avant de commencer l'insémination, il est nécessaire de préparer la pipette d'insémination en fonction du récipient dans laquelle se trouve la semence :

- En cas d'IAF ou IAR avec de la semence dans un tube, il faut la mettre dans une seringue plastique. Pour cela, la seringue est connectée à la pipette d'insémination et quelques

millilitres d'air (volume équivalent à celui de la pipette) sont prélevés puis le bout de la pipette est placé dans le tube avant d'aspirer la semence dans la pipette

- En cas d'IAR avec de la semence envoyée directement dans la seringue, quelques millilitres d'air sont aspirés, la seringue est agitée puis connectée à la pipette d'insémination. La semence est ensuite poussée jusqu'à l'extrémité de la pipette
- Dans le cas de l'IAC, la semence peut soit être rassemblée dans une seringue, soit laissée en paillettes, comme expliqué ci-dessus (Barrier-Batut et al. 2014c; McCue 2019f).

- **Insémination manuelle dans le corps utérin**

Une fois la pipette d'insémination connectée avec la seringue remplie de semence, ou en cas d'utilisation de paillettes, la réalisation des étapes suivantes est ensuite nécessaire :

- L'extrémité de la pipette est placée dans la paume de la main de l'insémineur, couverte d'un gant de fouille stérile.
- Du gel lubrifiant est appliqué sur les doigts de cette main, puis déposé sur les lèvres vulvaires.
- La main et la pipette sont introduites à travers les lèvres vulvaires puis avancées dans une position ascendante jusqu'au vestibule puis dans une position horizontale jusqu'au fond du vagin.
- L'index est utilisé pour repérer le col utérin et inséré dans la lumière du col jusqu'à ce que l'extrémité de l'index soit dans l'utérus.
- La pipette est ensuite glissée en dessous de l'index pour la faire traverser le col utérin et arriver dans l'utérus.
- Une fois la pipette dans l'utérus, la seringue est placée en position verticale et la dose de semence est doucement poussée. L'air dans la seringue permet ensuite de pousser la semence encore présente dans la pipette vers l'utérus. Si une résistance se fait sentir, il est probable que l'extrémité de la pipette soit contre la paroi de l'endomètre : il suffit alors de reculer légèrement la pipette pour la décoller de la paroi utérine. En cas d'insémination directement avec des paillettes, une fois la pipette introduite dans l'utérus, la paillette est placée dans la pipette d'insémination (avec le côté découpé crânialement) puis le bouchon de coton est poussé avec un piston, ce qui pousse la

semence dans l'utérus (voir figure 28). Cette étape est répétée pour chacune des paillettes.

- L'absence de reflux de la semence dans le vagin est vérifiée. Si c'est le cas, il faut repositionner la pipette dans l'utérus.
- Une fois la semence déposée, le bras est doucement retiré du vagin avec la pipette, en effectuant un mouvement vers le bas qui permet de limiter l'entrée d'air dans le vagin.
- Le gant de fouille est inspecté afin de vérifier l'absence de sécrétion (pus, sang) ou d'odeur anormale (d'urine, de tissu nécrotique, etc.) (Barrier-Batut et al. 2014c; McCue 2019f; Dascanio, McCue 2014o).

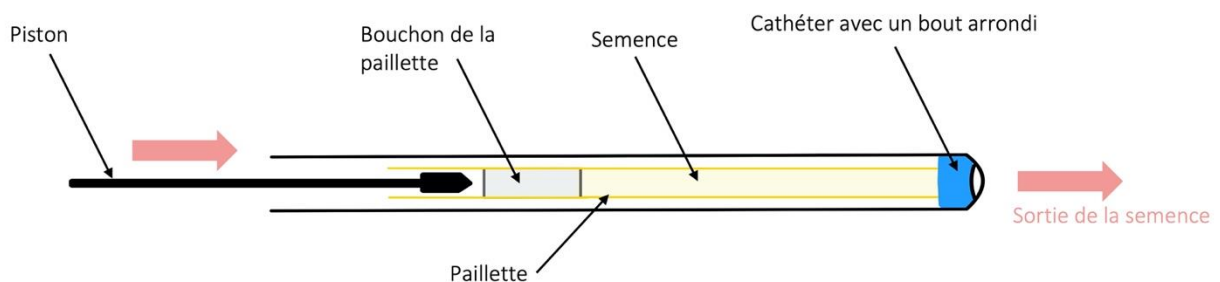


Figure 28 - Principe de l'insémination en paillette (d'après Barrier-Batut et al., 2014)

- **Insémination avec un spéculum**

Chez certaines juments ayant eu une vulvoplastie (ou opération de Caslick), l'insertion de la main dans le vagin n'est pas possible. Dans ce cas, on peut utiliser un spéculum accompagné d'une source lumineuse pour réaliser l'insémination :

- Le spéculum est introduit de la même manière que lors de l'examen du vagin durant l'examen génital de la jument (technique détaillée dans la partie C.3.d).
- Un fois le col bien visualisé avec le spéculum, la pipette est introduite dans le spéculum et à travers le col, jusque dans l'utérus.
- Les étapes suivantes sont ensuite identiques à l'insémination manuelle.
- Une fois la semence déposée, la pipette et le spéculum sont retirés (Dascanio, McCue 2014q).



- **Insémination profonde manuelle**

L'insémination profonde manuelle nécessite l'utilisation d'une pipette spéciale longue et flexible :

- Jusqu'à l'introduction de la pipette dans l'utérus, les étapes sont identiques à celle expliquées ci-dessus.
- Une fois la pipette dans le corps utérin, le bras initialement dans le vagin est retiré et placé en transrectal : il permet de repérer la position de l'embout de la pipette puis de la guider dans la corne désirée (celle adjacente à l'ovaire contenant le follicule pré-ovulatoire).
- La pipette est ensuite avancée jusqu'à l'extrémité de la corne, près de l'entrée de l'oviducte.
- Enfin, la semence est déposée et la pipette retirée (McCue 2019f; Dascanio, McCue 2014r).

- **Insémination profonde par hystérocopie**

Une alternative à l'insémination profonde est l'utilisation de l'hystérocopie. L'endoscope est passé à travers le vagin et le col jusque dans l'utérus, avec la même technique que pour le passage de la pipette d'insémination. L'utérus est ensuite gonflé avec de l'air et l'endoscope avancé dans la corne désirée, jusqu'à son extrémité. L'endoscopie permet ensuite de repérer la jonction utéro-tubaire puis de déposer la semence (passée dans un cathéter dans l'endoscope) à ce niveau. Cette technique permet de déposer la semence exactement au niveau de l'entrée de l'oviducte. Les taux de fertilité sont équivalents entre les deux méthodes d'inséminations profondes. De plus cette méthode nécessite un matériel coûteux et de l'expérience : elle est donc actuellement peu utilisée. Son usage est souvent réservé à des inséminations de très faible dose (moins de 5 millions de spermatozoïdes) (McCue 2019f; Miller 2008; Dascanio, McCue 2014s).

#### e. Gestion de la jument en post-insémination

Après une IA, il est important de vérifier l'absence d'endométrite persistante. Il est normal d'avoir une réaction inflammatoire transitoire induite par l'insémination (qui est exacerbée par le glycérol et les œufs potentiellement présents dans les dilueurs). Une jument normale doit évacuer le liquide inflammatoire de l'utérus en 12 heures. Chez certaines juments, ce liquide n'est pas correctement évacué, notamment chez les juments âgées ou ayant une mauvaise dilatation cervicale, ce qui diminue leur fertilité. Il est donc important d'échographier la jument maximum 24 heures après l'insémination afin de vérifier l'absence d'inflammation dans l'utérus. Si c'est le cas, un traitement à base d'ocytocine, accompagné ou non de lavages utérins, doit être mis en place. Le traitement peut être démarré à partir de 6 heures post-insémination (chez les juments ayant un historique d'endométrite post-insémination ou ayant déjà du liquide au moment de l'insémination). L'ocytocine est à administrer en première intention. Elle peut être administrée toutes les 6 à 12 heures (20 UI par voie IV ou IM), et ce jusqu'à 72 heures post-ovulation, c'est-à-dire avant la fermeture du col utérin. En seconde intention, des lavages utérins peuvent être réalisés avec 1 à 3 litres de solution saline. (Miller 2008; McCue, Ferris 2016; Ley 2014d).



## G. LA JUMENT GESTANTE : PERIODE EMBRYONNAIRE

La période embryonnaire peut être définie comme la période débutant après la première division du zygote (qui donne lieu à un embryon à cellules) et se terminant à la fin de l'organogénèse, après environ 40 jours de gestation. La fin de la période embryonnaire marque le début de la période foetale.

### 1) Physiologie de la période embryonnaire

#### a. Fécondation

La fécondation entre l'ovocyte et le spermatozoïde a lieu à la jonction ampoule-isthme dans l'oviducte et donne lieu à un **zygote**, composé des **deux pronucléi mâle et femelle** fusionnés dans une cellule, des **deux globules polaires** (expulsés lors des deux divisions de méiose de l'ovocyte), le tout entouré de la **membrane pellucide**. L'espace entre la cellule et les deux globules polaires est appelé **espace périvitellin** (voir figure 29) (McCue 2019g).

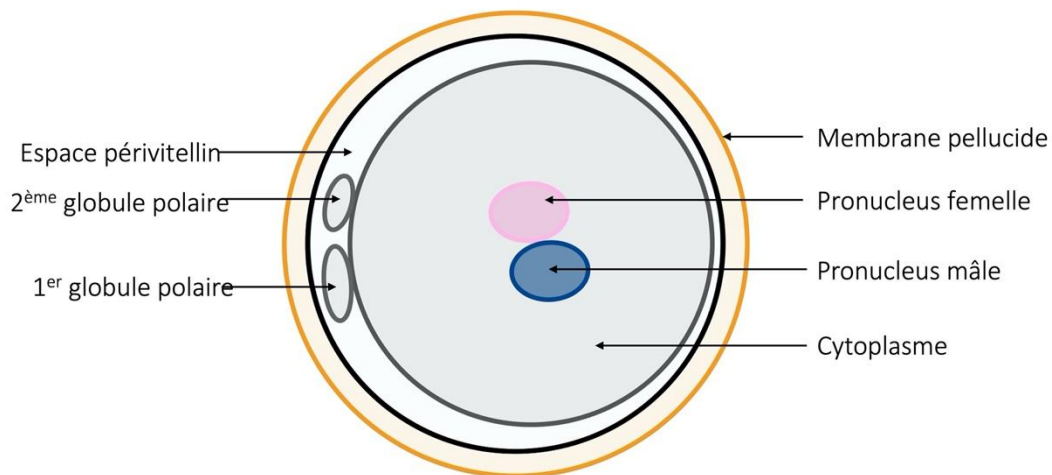


Figure 29 - Schéma d'un zygote, avant la fusion des pronucléi mâle et femelle (Schéma personnel adapté de McCue, 2019)

## b. Développement embryonnaire précoce

À la suite de la fécondation, le zygote, composé d'une unique cellule, subit une division de mitose et devient un embryon, composé de deux cellules appelées blastomères. La 1<sup>ère</sup> division de mitose a généralement lieu 24 heures post-ovulation. À 48 h, l'embryon contient 4 à 6 cellules, et à 72 h, il en contient 8 à 12. La taille des blastomères diminue à chaque division, alors que le diamètre de l'embryon reste constant. Aux jours 3-4, l'embryon contient 16 blastomères et est désormais appelé **morula** (voir figure 30). Les 16 cellules adhèrent entre elles ce qui entraîne une compaction de la morula (McCue 2019g).

Les cellules continuent de se diviser et leurs pompes à sodium expulsent le sodium du milieu intracellulaire vers le milieu extracellulaire. Cela crée un gradient osmotique qui provoque la sortie d'eau des cellules : le fluide accumulé dans le milieu extracellulaire forme une cavité au centre des cellules de la morula, appelée **blastocœle**. Les blastomères situés en périphérie du blastocœle sont appelés **trophoblastes**, elles formeront plus tard le **placenta**. Un petit groupe de cellules se localise le long de la paroi intérieure du blastocœle : il constitue la **masse cellulaire interne**, qui se développera finalement en fœtus. Une paroi glycoprotéique acellulaire se forme entre le trophoblaste et la membrane pellucide : c'est la **capsule**. Cette dernière ne se forme pas sur les embryons in-vitro : sa formation nécessite donc l'environnement de l'oviducte et de l'utérus. La fonction de la capsule n'est pas encore connue. On suppose qu'elle constitue une protection de l'embryon, permet le maintien de la forme sphérique et facilite le déplacement dans l'utérus, indispensable au signal de reconnaissance maternel de la gestation (voir partie G.1.b). Cette capsule disparaît à J20-J22. À ce stade, l'embryon est appelé **blastocyste** (voir figure 30) et est généralement constitué de **32 à 64 cellules**. Ce stade est généralement atteint à J7 et l'embryon mesure alors 150 à 300 µm de diamètre. À partir de J7, l'embryon grandit et au fur et à mesure de sa croissance, la membrane pellucide s'amincit puis finit par se détacher. Entre J7 et J9, l'embryon multiplie sa taille par 4 (McCue 2019g). Les caractéristiques des différents stades embryonnaires sont résumées dans le tableau XI.

Tableau XI - Les stades développementaux de l'embryon (d'après McCue, 2019)

Stade	Taille (µm)	Description
<b>Morula</b>	150-200	<ul style="list-style-type: none"> <li>- Membrane pellucide épaisse</li> <li>- Blastomères d'abord larges et identifiables individuellement puis agrégat compact de petits blastomères</li> <li>- Espace périvitellin maximal entre les blastomères et la membrane pellucide</li> <li>- Roule à la manipulation</li> </ul>
<b>Blastocyste précoce</b>	150-250	<ul style="list-style-type: none"> <li>- Membrane pellucide épaisse</li> <li>- Le blastocœle commence à se former entre les blastomères</li> <li>- Espace périvitellin minimal</li> <li>- Taille similaire à la morula</li> </ul>
<b>Blastocyste</b>	150-300	<ul style="list-style-type: none"> <li>- Blastocœle entouré par une couche de cellules trophoblastiques</li> <li>- Masse cellulaire interne bien distincte</li> <li>- Capsule entre le trophoblaste et la membrane pellucide</li> <li>- Membrane pellucide mince</li> </ul>
<b>Blastocyste expansé</b>	300 → 1000	<ul style="list-style-type: none"> <li>- Grande cavité blastocœle entourée par une couche mince de cellules trophoblastiques</li> <li>- Masse cellulaire interne distincte et faisant protrusion dans le blastocœle</li> <li>- Cellules trophoblastiques petites et uniformes</li> <li>- Membrane pellucide encore présente ou détachée</li> <li>- La capsule peut être adhérente à l'embryon ou légèrement détachée</li> <li>- Taille de l'embryon dépendante de l'âge</li> </ul>
<b>Oocyte non fécondé</b>	125-150	<ul style="list-style-type: none"> <li>- Membrane pellucide épaisse</li> <li>- Forme ovale, plate</li> <li>- Ne roule pas à la manipulation</li> <li>- La membrane et le cytoplasme peuvent être dégénérés ou fragmentés</li> </ul>

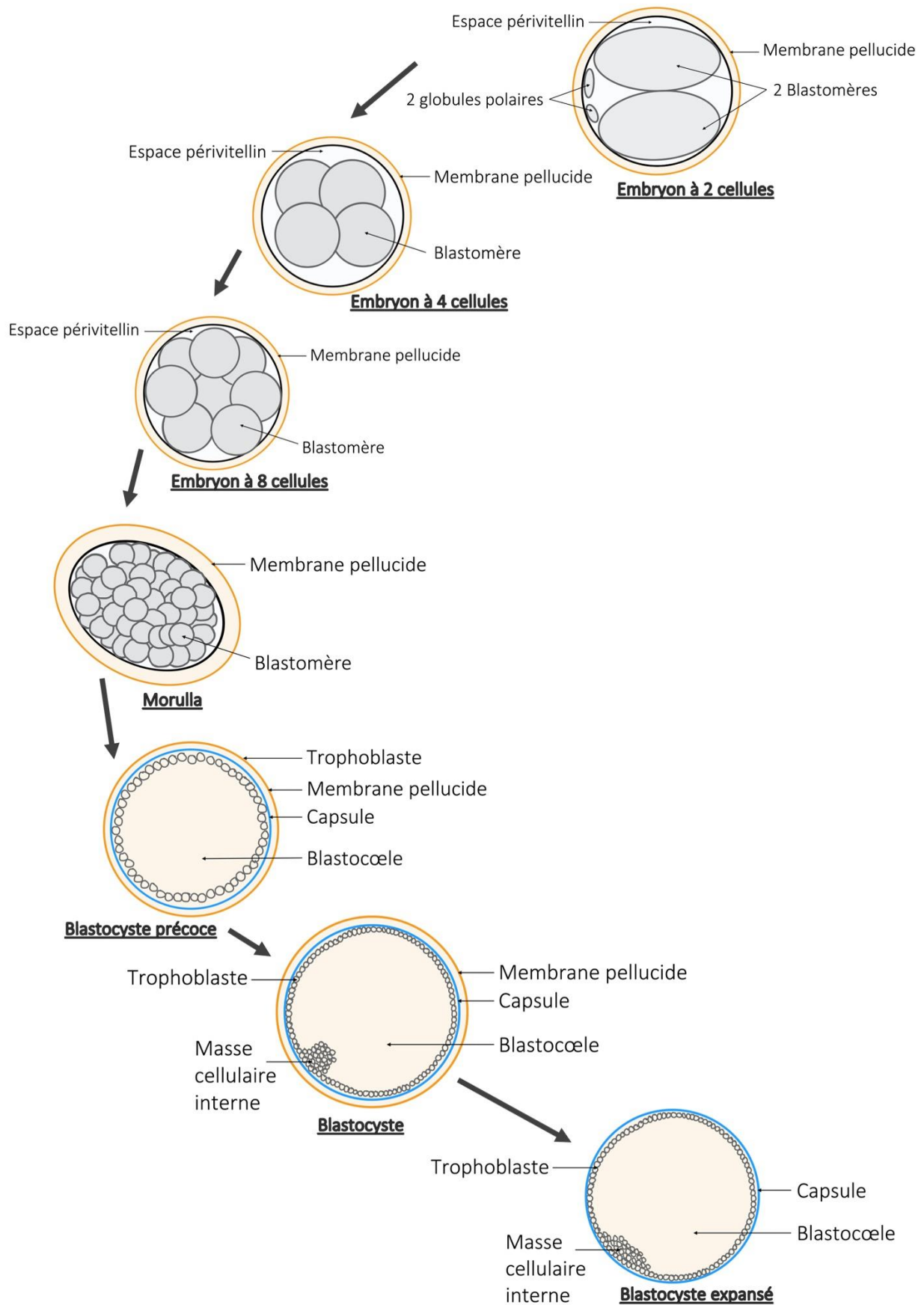


Figure 30 - Développement embryonnaire précoce (schéma personnel adapté de McCue, 2019)

Entre J11 et J16, la taille de l'embryon augmente de 3 à 5 mm par jour. Elle passe de 5 mm de diamètre en moyenne à J11, à 25 mm en moyenne à J16. Les embryons qui ne se développent pas (c'est-à-dire qui sont réabsorbés entre J11 et J25) sont souvent plus petits ou présentent des taux de croissance plus faibles que les embryons qui survivent. Entre J17 et J21, la vésicule embryonnaire perd sa forme sphérique et devient plus triangulaire (ce qui est permis par la perte de la capsule glycoprotéique). Le taux de croissance diminue et l'embryon ne grandit quasiment pas entre J17 et J24. À partir de J25, l'embryon prend une forme irrégulière (McCue 2019h).

L'organogénèse débute à J17, après la fixation de l'embryon (voir ci-dessous). Elle se termine vers J40 et cela marque la fin de la période embryonnaire et le début de la période foetale.

### c. Mouvements de l'embryon

- **Transport de l'embryon depuis l'oviducte vers l'utérus**

L'embryon est transporté depuis le site de fécondation grâce à la contraction des muscles lisses et aux mouvements ciliaires de l'oviducte. L'embryon entre dans l'utérus **5,5 à 6,5 jours** après l'ovulation. Contrairement aux autres espèces, seul un embryon viable peut entrer dans l'utérus. En effet, à partir du stade de morula compacte, l'embryon équin produit des **prostaglandines E<sub>2</sub> (PGE<sub>2</sub>)** qui provoquent la relaxation des muscles lisses de l'isthme, permettant à l'embryon de passer la jonction utéro-tubaire. À l'inverse, les ovocytes non fécondés ou les embryons non viables n'en produisent pas et ne passent pas la jonction utéro-tubaire. Le transport de l'embryon dans l'isthme est facilité par des mouvements ciliaires à la surface des cellules épithéliales de l'isthme. À ce moment-là, l'embryon est soit au stade de morula compacte, soit au stade de blastocyste précoce (McCue 2019g; Brinsko et al. 2011f).

- **Migration embryonnaire**

Une fois dans l'utérus et ce jusqu'à J16-J17, l'embryon équin migre dans toute la lumière utérine du corps et des 2 cornes. Les contractions du myomètre permettent à l'embryon de passer d'une corne à l'autre 10 à 20 fois par jour. Cette migration dans tout l'utérus est



indispensable à la **reconnaissance maternelle de la gestation** (voir partie G.1.d) et à l'utilisation des nutriments fournis par l'utérus (McCue 2019h; Brinsko et al. 2011f; Ginther 1983).

- **Fixation et orientation**

À J16-J17, la taille de l'embryon et le tonus utérins sont tels que l'embryon se fixe à la base d'une des deux cornes utérines : c'est la **fixation**. Une fois fixé, l'embryon s'oriente entre J17 et J18 de manière à ce que le pôle embryonnaire soit situé ventralement au sac vitellin (McCue 2019h; Brinsko et al. 2011f; Ginther 1983).

d. Maintien hormonal de la gestation

- **Reconnaissance maternelle de la gestation**

Chez la jument non gestante, le nombre de récepteurs à ocytocine de l'endomètre augmente entre J10 et J16. L'ocytocine produite par l'endomètre se fixe à ces récepteurs et stimule la sécrétion pulsatile de  $\text{PGF2}\alpha$  qui provoque la lyse du corps jaune et un retour de la jument en chaleur (McCue 2019h).

Chez la jument gestante, l'embryon produit un signal embryonnaire spécifique qui inhibe la stimulation des récepteurs à l'ocytocine et empêche ainsi la production de prostaglandines et donc la lyse du corps jaune, nécessaire au maintien de la gestation. Ce phénomène s'appelle la **reconnaissance maternelle de la gestation** et se produit entre J12 et J14. Chez la jument, le signal embryonnaire n'a pas encore été identifié à ce jour (McCue 2019h; Brinsko et al. 2011f).

La **migration** de l'embryon dans l'utérus jusqu'à J16-J17 est nécessaire à la reconnaissance maternelle de la gestation. En effet, celle-ci nécessite des contacts étroits et répétés entre l'embryon et l'ensemble de l'endomètre. Si une portion d'utérus n'est pas atteinte durant la migration de l'embryon, le signal embryonnaire ne sera pas reçu et cette portion d'endomètre sécrètera des prostaglandines. Si la production de prostaglandine est assez élevée, elle provoquera la lyse partielle ou complète du corps jaune, augmentant le risque de perte embryonnaire. Les prostaglandines passent dans la circulation systémique chez la jument. Ainsi, des prostaglandines produites de n'importe quelle portion de l'utérus peuvent atteindre les deux ovaires. (voir partie A.1.g) (McCue 2019h; Brinsko et al. 2011f).

Une mort embryonnaire avant la reconnaissance maternelle de la gestation n'altère pas le cycle œstral de la jument. À l'inverse, si elle se produit après la reconnaissance maternelle de la gestation, elle donne lieu à une persistance de l'activité lutéale et entraîne un retard de retour en chaleur (Samper, Pycocock, McKinnon 2007a).

- **Corps jaune primaire et progestérone**

La progestérone est l'hormone indispensable au maintien de la gestation. Elle permet une réduction des contractions utérines, la fermeture du col, une inhibition de l'expression du comportement d'œstrus par la jument, et modifie la morphologie et les sécrétions de l'épithélium et des glandes utérines. Durant les 13 premiers jours de gestation, la concentration en progestérone reste identique à celle d'une jument non gestante. Ensuite, cette concentration reste élevée grâce à la reconnaissance maternelle de la gestation qui permet un maintien du corps jaune primaire et la sécrétion de progestérone. Une concentration minimale de **4 ng/ml** est nécessaire au maintien de la gestation (McCue 2019h).

La supplémentation en progestérone des juments en début de gestation est une pratique courante dans les élevages. Pourtant, actuellement il y a peu de preuves du rôle de l'insuffisance lutéale dans la perte embryonnaire. Cependant, un cas d'insuffisance lutéale a été rapporté en 2013 aux États-Unis. Lors du contrôle à J15, aucun corps jaune n'était visible et la jument présentait un œdème utérin de grade 1 et peu de tonus utérin et cervical. La vésicule embryonnaire était présente mais plus petite que la normale (11,7 mm). Le taux de progestérone était de 0,67 ng/ml. La jument a reçu un traitement à base d'altrénogest (Regumate<sup>ND</sup>). Les examens ultérieurs ont révélé une absence d'œdème utérin, une croissance normale de l'embryon et une augmentation du tonus utérin et cervical, malgré des concentrations en progestérone endogène inférieures à la normale jusqu'au 72<sup>ème</sup> jour de gestation. La jument a donné naissance à un poulain viable après 344 jours de gestation (Canisso, Beltaire, Bedford-Guaus 2013). Les indications pour une supplémentation en progestérone sont :

- Un petit CJ entre J12 et J16
- Un tonus utérin ou cervical insuffisant
- La présence d'œdème de l'endomètre

- Une concentration en progestérone inférieure à 4 ng/ml durant les 2 premiers mois de gestation
- Un historique de pertes embryonnaires récurrentes
- Un historique d'infertilité récurrente

Le produit le plus couramment utilisé pour la supplémentation en progestérone est le Regumate<sup>ND</sup> (altrénogest). La supplémentation consiste en l'administration de 0,044 mg/kg PO SID d'altrénogest. L'altrénogest n'est pas détecté lors des mesures de la concentration sanguine en progestérone. Ainsi, la concentration en progestérone endogène peut aussi être évaluée chez une jument supplémentée avec du Regumate<sup>ND</sup>, ce qui permet un arrêt de la supplémentation en cas de mesures supérieures à 4 mg/ml (McCue 2019h).

- **Corps jaunes secondaires**

A partir de J35, les **cupules endométriales** se forment (voir partie suivante) et produisent une hormone : l'eCG (equine Chorionic Gonadotropin), anciennement appelée PMSG (Pregnant Mare Serum Gonadotropin). Cette hormone provoque soit l'ovulation, soit la lutéinisation sans ovulation des follicules ovariens et ainsi la formation de corps jaunes secondaires. La présence de follicules ovariens est permise par la FSH endogène produite par l'hypophyse maternelle. La FSH stimule le développement folliculaire pendant la gestation. Les corps jaunes secondaires produisent de la progestérone : la concentration augmente jusqu'à atteindre un pic au bout de 2-3 mois de gestation. Les cupules endométriales sont actives jusqu'à ce qu'une réaction immunitaire de la mère provoque leur régression entre 120 et 140 jours de gestation (McCue 2019h; Brinsko et al. 2011f).

#### e. Formation des annexes embryonnaires

À J12, une couche de cellules endodermiques se forme en dessous du trophoblaste (ectoderme) et entoure le blastocœle : elle forme le **sac vitellin**. Entre J14 et J15, une couche de cellules mésodermiques se forme, entre l'endoderme du sac vitellin et l'ectoderme du trophoblaste. Entre J17 et J18 a lieu l'**orientation** de la vésicule embryonnaire : le pôle embryonnaire se place ventralement. À J21, un repli de l'ectoderme et du mésoderme entoure le pôle embryonnaire et forme la **cavité amniotique** (McCue 2019h).

Entre J21 et J24, la **cavité allantoïdienne** se forme. L'expansion de cette cavité sous l'embryon soulève l'embryon du plancher de la vésicule embryonnaire. Au fur et à mesure que la cavité allantoïdienne croît, l'embryon se déplace dorsalement et le sac vitellin rétrécit. Entre J35 et J36, une gaine chorionique, provenant de cellules trophoblastiques, se forme entre la cavité allantoïdienne en croissance ventrale et le sac vitellin dorsal. Les cellules de cette gaine envahissent l'endomètre utérin pour former des agrégats : les **cupules endométriales**. Entre J40 et J50, l'expansion de la cavité allantoïdienne résulte en la réunion des membranes initialement de part et d'autre de l'embryon, formant ainsi le cordon ombilical, attaché au plafond de la cavité allantoïdienne et situé dorsalement au fœtus (McCue 2019h).

#### f. Support nutritionnel de l'embryon

En début de gestation, la progestérone produite par le corps jaune stimule la production par les glandes de l'épithélium utérin d'une substance riche en protéines appelée **histotrophe ou lait utérin**. Le lait utérin est la source primaire de nutrition de l'embryon avant son implantation (McCue 2019h).

À J21, la perte de la capsule permet le contact entre le trophoblaste de l'embryon et l'endomètre utérin. Les cellules trophoblastiques font protrusion dans les glandes endométriales utérines pour faciliter l'absorption des nutriments.

À partir de J40, la nutrition du fœtus se fait grâce au placenta : les microcotylédons sont responsables des transferts de nutriments et de déchets entre la mère et le fœtus (McCue 2019h).

## 2) Échographie transrectale de la jument gestante

L'échographie transrectale est actuellement l'examen de choix pour le suivi de gestation de la jument. Il permet le diagnostic de gestation précoce, la détection précoce de gémellité (ainsi que sa gestion), l'évaluation du corps jaune, l'évaluation de la présence ou non de liquide intra utérin et d'œdème de l'endomètre, et la surveillance de la viabilité de l'embryon (McCue 2019h; Brinsko et al. 2011f).

Lors de l'examen échographique d'une jument gestante, il est nécessaire d'utiliser une méthode systématique et d'examiner l'ensemble de l'utérus afin de ne pas établir un faux diagnostic de gestation négatif ou de manquer une deuxième vésicule embryonnaire en cas de gestation gémellaire (Dascanio, McCue 2014t).

#### a. Suivi du développement embryonnaire

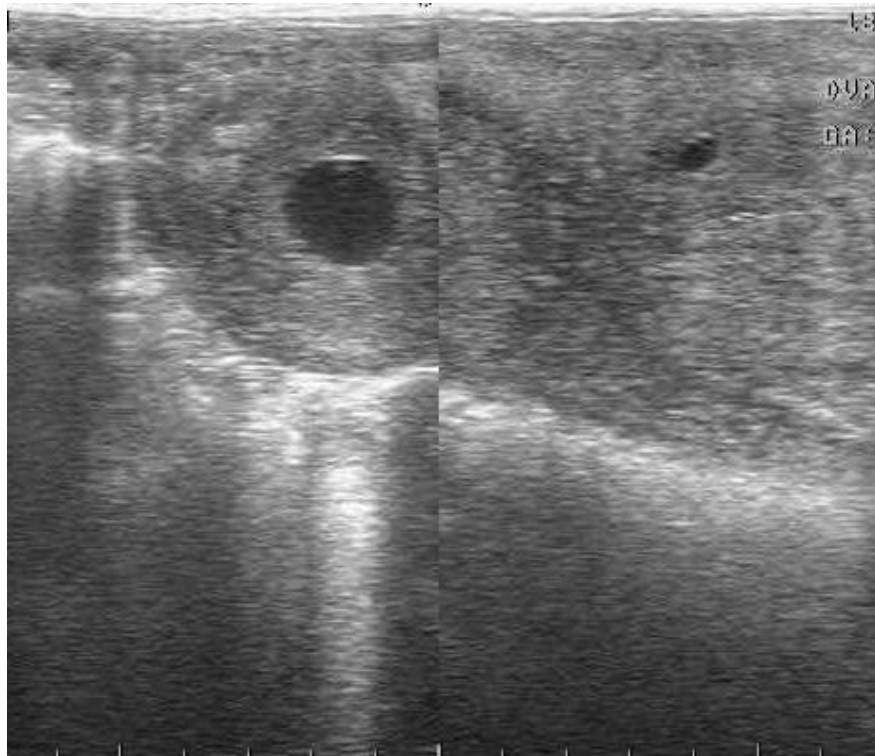
- **Diagnostic de gestation précoce**

La vésicule embryonnaire est détectable à l'échographie à partir de J10-J11. L'aspect échographique de la vésicule embryonnaire est une structure circulaire hypoéchogène bordée par deux pôles hyperéchogènes dorsalement et ventralement (voir figure 31). Ces deux pôles hyperéchogènes sont des artéfacts résultant de la réflexion du faisceau ultrasonore à la surface de la vésicule embryonnaire. Du fait de la forme sphérique de la vésicule, les deux pôles hyperéchogènes se superposent, alors qu'en présence d'un kyste de forme non sphérique, ils seront décalés l'un par rapport à l'autre (voir figure 32) (Samper, Pycock, McKinnon 2007a; Brinsko et al. 2011d). Généralement, le diagnostic de gestation est effectué entre J12 et J16 : cela permet de gérer la présence éventuelle de jumeaux (voir partie G.2.c), de prévoir le retour à la reproduction en cas de diagnostic de gestation négatif et une détection précoce d'anomalies pouvant être présentes en début de gestation (McCue 2019h).

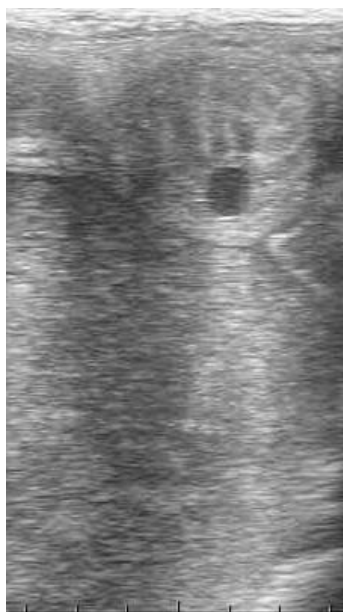

Figure 31 – Image échographique d'une vésicule embryonnaire à J12 (Source : Fanny Herbet)

Lors du diagnostic de gestation précoce, il est important de ne pas confondre une éventuelle vésicule embryonnaire avec un kyste endométrial. Chez les juments ayant beaucoup de kystes, il peut être judicieux de mesurer et repérer la position de ces kystes lors du suivi folliculaire. De plus, un kyste et une vésicule embryonnaire peuvent être différenciés selon trois critères : la **forme**, le **déplacement** et la **croissance**. En cas de doute lors d'une échographie, il faut réitérer l'examen 24 heures plus tard : l'embryon aura grandi et ne sera pas à la même position dans l'utérus alors qu'un kyste gardera la même taille et la même position dans l'utérus (voir tableau XII). La différenciation kyste/vésicule embryonnaire est indispensable pour établir un diagnostic de certitude de gestation et éventuellement de gémellité (McCue 2019h; Dascanio, McCue 2014t; Chevalier, Palmer 1982).



*Figure 32 - Image échographique d'une vésicule embryonnaire à J15 (à gauche) et d'un kyste utérin (à droite) (Source : Fanny Herbet)*

Tableau XII - Caractéristiques permettant de distinguer une vésicule embryonnaire et un kyste

	Vésicule embryonnaire entre J11 et J16	Kyste
<b>Forme</b>	- Circulaire - 2 pôles hyperéchogènes superposés	- Circulaire ou ovale - 2 pôles hyperéchogènes pouvant être décalés l'un par rapport à l'autre
<b>Croissance</b>	Croissance de 3 à 5 mm par jour	Taille identique
<b>Position dans l'utérus</b>	Se déplace dans l'utérus	Position inchangée

- **Suivi de la croissance de la vésicule embryonnaire**

Entre J11 et J16, le diamètre de la vésicule embryonnaire augmente de 3 à 5 mm par jour en moyenne (voir tableau XIII). Entre J17 et J21, la vésicule embryonnaire perd sa forme sphérique et prend une forme plus triangulaire (elle a une forme de poire ou de guitare), et son diamètre n'augmente quasiment pas. Entre J25 et J35, la vésicule prend une forme irrégulière (McCue 2019h).

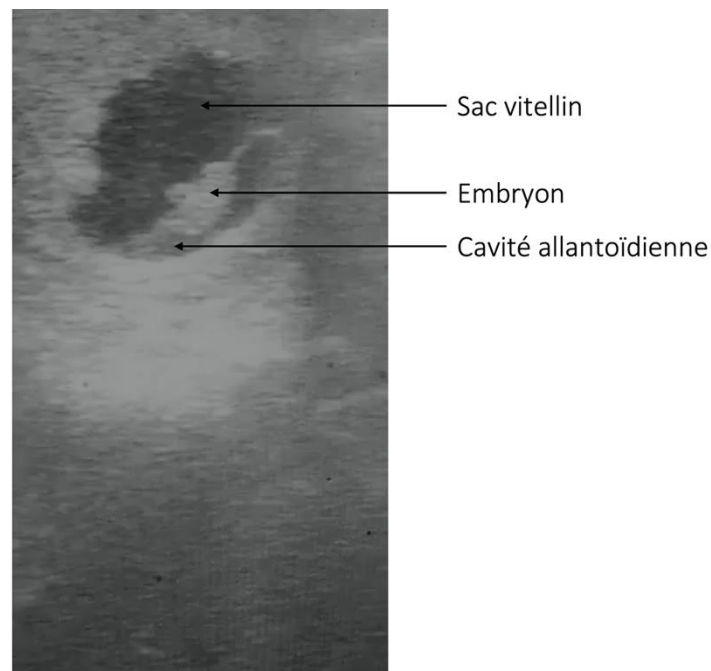
Tableau XIII - Diamètre de la vésicule embryonnaire entre J11 et J16 (d'après McCue, 2019)

Jour de gestation	Diamètre de la vésicule embryonnaire (mm)
11	5,5 ± 0,1
12	8,5 ± 0,1
14	14,9 ± 0,2
16	23,5 ± 0,2

Lors de suivis de gestation, il est possible de suivre la croissance de la vésicule embryonnaire entre J11 et J16, de vérifier que la vésicule a un diamètre suffisant en fonction du moment où l'échographie est effectuée et que la vésicule change bien de forme à partir de J17. Si ce n'est pas le cas, le risque de mort embryonnaire est augmenté (McCue 2019h).

- **Détection de l'embryon et des battements cardiaques**

L'embryon est visible à l'échographie à partir de J20-J23. Les battements cardiaques sont détectables à partir de J25 (voir figure 33). En cas de non-détection des battements cardiaques à J25, il faut réexaminer la jument 24 à 48 heures plus tard. En cas d'absence de battements cardiaques au second examen, on peut établir un diagnostic de mort embryonnaire (McCue 2019h; Brinsko et al. 2011d).



*Figure 33 - Image échographique d'une vésicule à J25 (Source : Fanny Herbet)*

- **Échographie à J35 (voir figure 34)**

L'échographie à J35 permet de confirmer la gestation au moment de la formation des cupules endométriales. En cas de mort embryonnaire avant la formation de ces cupules, il est possible de remettre la jument à la reproduction. Il sera généralement nécessaire d'administrer des prostaglandines afin de lyser le corps jaune persistant. En cas de mort embryonnaire après la formation des cupules endométriales, la jument reste généralement non cyclée pendant trois mois (donc souvent jusqu'à la fin de la saison), et il sera difficile de la faire reproduire, à cause de la production d'eCG par les cupules endométriales qui restent présentes malgré la mort de l'embryon (McCue 2019h; Brinsko et al. 2011f).



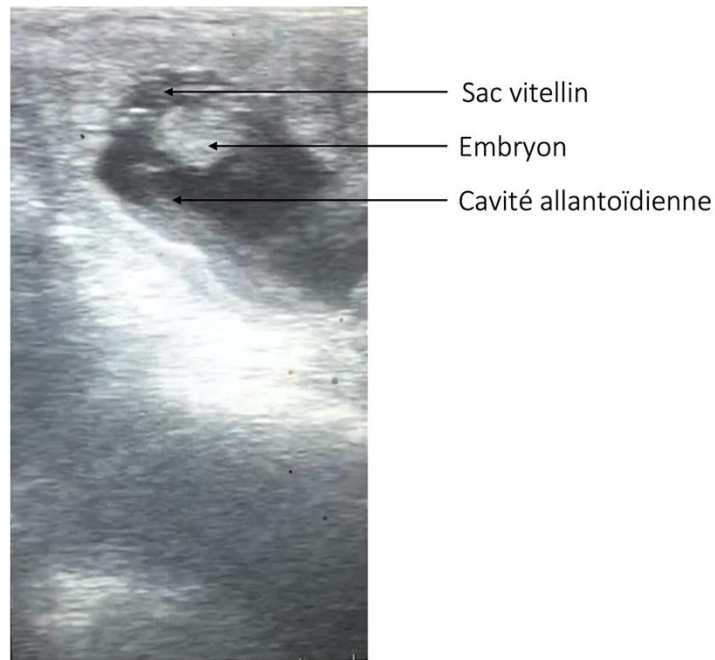


Figure 34 - Image échographique d'une vésicule à J35 (Source : Fanny Herbet)

- **Estimation de l'âge de l'embryon**

Lorsque la date d'ovulation n'est pas connue, il est possible d'estimer l'âge de l'embryon en utilisant différents paramètres :

- La **taille** de la vésicule (voir tableau XIII)
- La **forme** de la vésicule : circulaire avant J17, en forme de poire entre J17 et J25 puis de forme irrégulière
- **Localisation** de la vésicule : mobile dans tout l'utérus avant J16-J17 puis fixée à la base d'une des deux cornes utérines après J17
- **Embryon visible ou non** dans la vésicule : l'embryon devient visible à partir de J21
- **Pourcentage** de la vésicule occupé par le **sac vitellin** et la **cavité allantoïdienne** :
  - J25-J26 : 25 % de cavité allantoïdienne
  - J28-J30 : 50 % de cavité allantoïdienne
  - J34-J36 : 75 % de cavité allantoïdienne
  - J38-J40 : quasiment 100 % de cavité allantoïdienne

- **Location de l'embryon dans la vésicule** : l'embryon est situé ventralement à partir de J21 puis monte progressivement jusqu'à atteindre une position dorsale à J38 (Brinsko et al. 2011d).

#### **b. Évaluation des ovaires et de l'utérus**

Lors du suivi de gestation, il est important de vérifier la présence d'un corps jaune et l'absence d'œdème de l'endomètre, nécessaires au maintien de la gestation. La détection d'un corps jaune plus petit que la normale ou d'œdème de l'endomètre sont des indications que la concentration en progestérone est basse et que la gestation est à risque. Une mesure de la concentration plasmatique de la progestérone permet de confirmer l'insuffisance lutéale. Dans ce cas, il est possible de compléter la jument en progestérone. Il est possible d'observer de l'œdème dans l'endomètre autour de la vésicule embryonnaire, dû à la production d'œstrogène par l'embryon. En revanche, l'œdème utérin autre part qu'autour de la vésicule embryonnaire est anormal (McCue 2019h).

#### **c. Gestion de la gestation gémellaire**

La gestation gémellaire est une cause majeure de diminution de la fertilité chez la jument et résulte généralement en un avortement (la plupart du temps entre 7 et 9 mois de gestation à cause d'une insuffisance placentaire), la mise-bas d'un mort-né ou une mortalité néonatale. Seulement 1 % des gestations gémellaires donnent lieu à la mise bas de deux poulains vivants et en bonne santé. De plus, la mise-bas de jumeaux augmente le risque de dystocie, de traumatisme du tractus génital et de rétention placentaire. Il est donc souvent déconseillé de laisser une gestation gémellaire arriver à terme : la détection et l'élimination d'un des deux jumeaux est donc importante lors du suivi de gestation de la jument (Dascanio, McCue 2014u).

Chez la jument, la présence de jumeaux est possible en cas de doubles ovulations, synchrones ou asynchrones, permettant la fécondation de deux ovocytes, et le développement de deux vésicules embryonnaires. Chez la jument, les vrais jumeaux (provenant de la division d'un unique embryon) sont extrêmement rares (McCue 2019i).

Les Pours-Sangs, les chevaux de selles et de traits ont un taux de gestation gémellaire plus élevé que les autres races. À l'inverse, les Arabes et les Quarter Horse ont un taux plus bas de

double ovulation et par conséquent de gestation gémellaire. De plus, l'administration d'agent induisant l'ovulation (comme l'hCG ou les analogues de la GnRH) augmente le risque d'ovulations multiples. Enfin, les juments ont tendance à avoir le même nombre d'ovulations à chaque cycle, c'est pourquoi il est conseillé de surveiller étroitement les juments avec un historique d'ovulations multiples ou de gestations gémellaires (McCue 2019i).

- **Détection des ovulations multiples**

Lors du suivi folliculaire et de l'ovulation du follicule dominant, il est également important de suivre l'évolution des autres follicules pouvant éventuellement ovuler. C'est pourquoi à l'échographie transrectale, si d'autres follicules de plus de 30 mm de diamètre sont présents au moment de l'ovulation du follicule dominant, il est important de réitérer les examens dans les jours suivant afin de détecter une éventuelle double ou triple ovulation (McCue 2019i).

- **Évolution naturelle d'une gestation gémellaire au stade embryonnaire**

Avant la fixation à J17, la résorption d'une des vésicules est rare (le taux est équivalent à celui de la mortalité embryonnaire précoce lorsqu'une seule vésicule est présente) (Samper, Pycock, McKinnon 2007b). Dans la majorité des cas (70 %), les deux vésicules sont unilatérales après fixation (elles sont présentes dans la même corne utérine). La résorption naturelle d'une des deux vésicules embryonnaires est fréquente en cas de gémellité unilatérale (69 % selon l'étude de Ginther en 1989) mais rare (3 % selon l'étude de Ginther en 1989) en cas de gémellité bilatérale (lorsque les deux vésicules sont dans deux cornes différentes). Ceci est dû au fait que lorsque les vésicules sont accolées, au moment de l'orientation, une des vésicules oriente son pôle embryonnaire contre l'autre vésicule et non contre l'endomètre, et est donc privée de nourriture, ce qui provoque sa dégénérescence. De plus, le taux de résorption naturelle d'une des deux vésicules est plus élevé lorsque les deux vésicules sont de tailles différentes (Allard et al. 2019f).

- **Gestion de la gémellité pendant la période de mobilité embryonnaire, avant J17**

La réduction d'un des deux jumeaux est beaucoup plus facile en début de gestation lorsque les vésicules embryonnaires sont encore mobiles dans les cornes et le corps utérin puisqu'il est alors possible de séparer les deux vésicules embryonnaires avant l'écrasement d'une des deux. Le diagnostic précoce de gestation gémellaire est donc essentiel à sa bonne gestion. La détection des jumeaux est possible à partir de J11-J12, mais leur gestion est plus aisée à J14-J15, lorsque les vésicules sont de taille supérieure. De plus, en cas de détection trop précoce, il est possible de ne voir qu'une seule vésicule, si la 2<sup>ème</sup> provient d'une ovulation asynchrone survenue 48 heures après la première. La 2<sup>ème</sup> vésicule est alors présente mais encore non détectable à l'échographie. La date idéale pour la réalisation du premier diagnostic de gestation gémellaire est donc à J14-J15. En cas de diagnostic de gestation précoce avant J14, il est conseillé de réitérer l'échographie à J14 ou J15 afin de vérifier l'absence de jumeaux. De plus, en cas de détection d'une seule vésicule à J14-J15 malgré la présence de deux CJ, il peut être judicieux de réitérer l'échographie 24 à 48 heures plus tard car une ovulation asynchrone peut se produire jusqu'à 5-6 jours après la première et, dans ce cas, il est possible que la plus petite vésicule ne soit pas détectable à J15 (McCue 2019i; Samper, Pycock, McKinnon 2007a; 2007b).

La technique utilisée pour éliminer une des deux vésicules embryonnaires est appelée « **écrasement** » ou « **squizzing** ». En utilisant cette technique avant J17, le taux de survie de la vésicule restante est de plus de 90 % (Wolfsdorf 2006). Lorsque les deux vésicules sont accolées entre elles, il est d'abord nécessaire de les séparer avant d'en écraser une pour ne pas risquer d'écraser les deux vésicules. Les vésicules étant encore mobiles à cette période, il est possible de simplement réexaminer la jument une ou deux heures plus tard pour voir si elles se sont séparées naturellement grâce aux contractions utérines. Si ce n'est pas le cas, il est possible de les séparer manuellement. Avant cela, il est conseillé d'administrer un antispasmodique comme de la scopolamine à 0,1-0,2 mg/kg IV (Estocelan<sup>ND</sup>, Spasmipur<sup>ND</sup>, Spasmizole<sup>ND</sup>), afin de relâcher les muscles lisses de l'utérus, et de sédaté la jument si nécessaire. De plus, une étude menée en 2019 sur des Pours-Sangs a montré que l'administration de flunixin (1,1 mg/kg IV une fois avant la réduction) et d'altrénogest (0,044 mg/kg PO pendant 3-4 jours) juste avant l'écrasement permettait de réduire la mortalité embryonnaire. En effet, la flunixin empêche le relargage de prostaglandines provoqué par la manipulation de l'utérus lors de la séparation des vésicules et de l'écrasement, et l'altrénogest permet de palier à une éventuelle baisse de

la production de progestérone en cas de diminution du CJ existant. Cependant, avec l'expérience, il est possible de réduire les manipulations de l'utérus et par conséquent de se passer de ces molécules (de Mestre et al. 2019; Dascanio, McCue 2014u). Ensuite, on utilise la sonde de l'échographe pour séparer les deux vésicules : la sonde doit être placée directement au-dessus du « V » où les deux vésicules sont en contact puis on exerce des petits mouvements vibratoires tout en appuyant doucement à la jonction entre les deux vésicules. Il est important de réaliser des petits mouvements lents, pour ne pas risquer d'éclater les deux embryons. La procédure peut prendre 5 à 10 minutes (McCue 2019i).

Une fois les deux vésicules séparées, il faut décider quelle sera celle qui sera écrasée. Généralement, la plus petite est écrasée et, si elles sont de tailles égales, celle dont la position est la plus pratique est choisie pour l'écrasement. La vésicule à écraser est ensuite déplacée à l'apex d'une des deux cornes utérines. Pour cela, il est possible de masser l'utérus manuellement, ou d'utiliser la sonde et d'exercer des pressions ventrales depuis l'endroit où se trouve la vésicule vers l'extrémité de la corne, latéralement. Une fois isolée au bout d'une corne utérine, la vésicule est écrasée. Pour cela, deux techniques sont possibles : un écrasement à l'aide de la sonde, en exerçant une pression ventrale sur la vésicule jusqu'à ce qu'elle éclate, ou un écrasement manuel. Lorsqu'un des deux embryons a été manipulé, il est fortement déconseillé de changer d'embryon puisque la manipulation du premier peut l'avoir déjà endommagé (Dascanio, McCue 2014u).

Il est possible de sentir l'éclatement de la vésicule et l'échographie permet de le vérifier : du liquide (vitellin) libre est détectable dans la lumière utérine et la vésicule embryonnaire perd sa forme sphérique. Il est également important d'aller vérifier que l'autre vésicule est toujours présente et intacte. Il est conseillé de réexaminer la jument 2 à 4 jours après l'écrasement pour confirmer la survie de l'embryon restant. De plus, l'échographie permet de vérifier que le CJ est toujours présent, et il est possible de réaliser un dosage de progestérone pour vérifier l'absence d'insuffisance lutéale (Dascanio, McCue 2014u).

- **Gestion de la gestation gémellaire entre J17 et J40**

L'identification de jumeaux entre J17 et J21 peut être délicate en cas de vésicules unilatérales. À cette période, les vésicules sont accolées et la séparation entre les deux vésicules est souvent difficilement identifiable à l'échographie : on observe une ligne hyperéchogène très fine au milieu d'une vésicule légèrement plus grande que la normale. Après J21, l'apparition des embryons dans chaque vésicule permet un diagnostic de jumeaux plus aisé (Samper, Pycock, McKinnon 2007b).

À partir de J17, les vésicules embryonnaires ne sont plus mobiles : l'élimination d'une seule vésicule embryonnaire peut-être compliquée si les deux vésicules sont dans la même corne utérine, puisqu'il est difficile de les séparer sans les endommager. En cas de vésicules accolées, il est possible de répéter les examens échographiques pour voir si un des deux embryons est éliminé naturellement. Si ce n'est toujours pas le cas à J30-J32, une décision doit être prise avant la formation des cupules endométriales à J35, car en cas d'avortement après cette période, la jument ne pourra souvent plus être remise à la reproduction avant la saison suivante. Les options sont limitées après J17 :

- Écrasement ou « squizzing » si les embryons sont dans deux cornes différentes. Le taux de réussite est de 90 % entre J17 et J20 et de 75 % entre J20 et J30. Après J35, le risque d'avortement de l'embryon restant est beaucoup plus élevé, probablement à cause de la trop grande quantité de liquide libérée lors de la rupture de la vésicule.
- Manipulation d'une des vésicules en cas d'embryons séparés. Le but est de manipuler une des vésicules pour l'endommager, sans la faire éclater. Le taux de réussite est de 28 % entre J28 et J42.
- Aspiration transvaginale guidée échographiquement. Cette technique a un taux de réussite supérieure lorsqu'elle est réalisée avant J36 (Wolfsdorf 2006)

En cas d'impossibilité à effectuer l'une de ces techniques, il est conseillé d'interrompre la gestation par l'administration de prostaglandine avant J35 (McCue 2019j).

#### d. Planning des examens échographiques durant la période embryonnaire

Les différents examens échographiques à réaliser pour le suivi échographique du début de gestation sont détaillés dans le tableau XIV.

Tableau XIV - Planning des examens échographiques durant la période embryonnaire (d'après McCue, 2019)

Jours de gestation	Paramètres à évaluer
J14-J15	<ul style="list-style-type: none"><li>- Diagnostic de gestation précoce</li><li>- Absence de jumeaux</li><li>- Évaluation des ovaires : statut folliculaire, présence d'un corps jaune de taille normale</li><li>- Évaluation de l'utérus : absence de fluide et d'œdème de l'endomètre</li></ul>
J25	<ul style="list-style-type: none"><li>- Détection de l'embryon</li><li>- Détection des battements cardiaques</li><li>- Reconfirmation de l'absence de jumeaux</li></ul>
J35	<ul style="list-style-type: none"><li>- Confirmation de la gestation au moment de la formation des cupules endométriales</li><li>- Confirmation de la présence des battements cardiaques</li><li>- Identification de la cavité allantoïdienne, du sac vitellin et de la ceinture chorionique</li></ul>

### 3) Palpation transrectale de la jument en début de gestation

Cet examen était utilisé pour le diagnostic de gestation avant l'apparition de l'échographie transrectale. Le diagnostic de gestation est basé sur la palpation d'un renflement sur la partie ventrale de l'utérus, à la base d'une des deux cornes, et sur la détection d'une augmentation du tonus utérin et cervical. Le tonus utérin est plus élevé que chez une jument vide en diœstrus, et le col devient très allongé et ferme. Attention, l'augmentation du tonus utérin est également palpable en cas d'activité lutéale prolongée, ou en cas de jument vide mise à la reproduction alors que l'involution utérine n'est pas terminée (Samper, Pycock, McKinnon 2007a; Brinsko et al. 2011f). Chez les juments n'ayant pas mis bas durant la saison, le diagnostic de gestation est possible à partir de J18-J25. Chez les juments ayant mis bas dans la saison, la taille augmentée

de l'utérus ne permet un diagnostic de gestation qu'à partir de J25-J35. L'examen de l'utérus est réalisé en prenant l'utérus dans le creux de la main et en palpant avec ses doigts la face ventrale de l'utérus pour détecter un renflement à la base de l'une des deux cornes. La palpation transrectale n'est pas l'examen adéquat pour un diagnostic de gestation précoce. Il ne permet pas non plus la détection précoce, et ainsi la gestion, des gestations gémellaires, ni la détection d'œdème utérin ou encore l'évaluation du corps jaune (McCue 2019j; Dascanio, McCue 2014v; Brinsko et al. 2011f). Les caractéristiques de la palpation transrectale au cours de la période embryonnaire sont résumées dans le tableau XV.

*Tableau XV – Caractéristiques de la palpation transrectale de la jument gestante au cours de la période embryonnaire (d'après Brinsko et al., 2011)*

Jours de gestation	Caractéristiques de la PTR
20	<ul style="list-style-type: none"> <li>- Vésicule embryonnaire de 30-40 mm de diamètre (« balle de Ping Pong ») palpable à la base d'une des cornes, seulement chez les nullipares ou les juments vides la saison précédente</li> <li>- Tonus utérin généralisé, diminué autour du renflement de l'embryon</li> </ul>
30	<ul style="list-style-type: none"> <li>- Vésicule embryonnaire de 40 à 50 mm de diamètre (« balle de golf »)</li> <li>- Diminution du tonus utérin autour de la vésicule plus marqué</li> </ul>
40	<ul style="list-style-type: none"> <li>- Renflement fœtal de 65 mm de diamètre (« balle de tennis »)</li> <li>- Diminution du tonus de la corne gravide et autour du fœtus</li> <li>- Tonus cervical très marqué (forme de baguette)</li> </ul>





## Partie 2 : Réalisation du guide pratique

---

### A. ÉCRITURE DU GUIDE

Le guide pratique a été réalisé à partir du logiciel Pages (logiciel mac). Les schémas ont été dessinés sur une tablette, à l'aide des applications GoodNotes et Procreate (iPad).

### B. QR (QUICK RESPONSE) CODES

Les QR codes ont été générés à partir des sites unitag.io et qrbrowser.com. Les vidéos associées sont hébergées sur le site Youtube.com en mode privé (seuls les détenteurs du lien peuvent voir la vidéo).

### C. IMAGES ET VIDEOS ECHOGRAPHIQUES

Une partie des images et vidéos des échographies présentes dans le guide pratique ont été récupérées au cours de deux stages effectués au Haras d'Aubigny (avec les Dr Valette et Vince). Les reste des images m'ont été gracieusement fournies par les Dr Lenormand, Mangold et Wiggett.



# Conclusion

---

Le domaine de la reproduction équine intéresse de nombreux étudiants vétérinaires qui développent leurs connaissances à ce sujet durant tout leur cursus. Pour se faire, ils disposent de nombreux ouvrages ou articles scientifiques pour approfondir leurs acquisitions théoriques. Cependant, la mise en pratique de cette théorie demande un travail de synthèse qui n'est pas toujours aisé lors des stages intégrés au cursus universitaire ou en début d'exercice libéral. Le but de cette thèse était de fournir une aide aux étudiants vétérinaires, sous forme d'un guide pratique, pour la réalisation, en pratique, du suivi folliculaire, de l'insémination et du suivi de la période embryonnaire de la jument.

Lors de la réalisation de cette thèse, il était important de fournir un guide synthétique, accessible dans son contenu et facile d'accès. Ainsi, une attention particulière a été portée à la présence de nombreux schémas, accompagnés de zones de texte courtes, afin de permettre au lecteur de retrouver facilement les notions importantes pour la pratique en reproduction équine. La forme du guide, sous forme de fichier PDF facilement imprimable, a été choisie pour encourager la plastification des documents afin qu'ils soient aisément transportables sur le terrain. Ce format ne permettant pas l'insertion de vidéos, parfois indispensables à la compréhension de certains points, des QR codes ont été insérés. Ces derniers permettent un accès à des vidéos d'échographies (par exemple, une vidéo d'un diagnostic de gestation à 35 jours de gestation permettant d'observer les battements cardiaques) ou vers les documents officiels obligatoires lors de l'insémination d'une jument. De plus, ce format numérique autorise une consultation, à tout moment, sur un smartphone ou une tablette. L'ensemble du guide sera également facilement accessible à partir du site VetAgro Tice de l'établissement VetAgro Sup., et un exemplaire imprimé et plastifié sera mis à disposition au LERC (centre de reproduction de VetAgro Sup) pour tous les étudiants et internes de passage.

Afin de permettre aux étudiants ou jeunes vétérinaires de retrouver plus facilement certains points théoriques, un manuscrit a également été rédigé. Les utilisateurs du guide pratique peuvent s'y référer chaque fois qu'ils souhaitent comprendre une notion du guide pratique sans avoir à chercher dans les nombreuses données bibliographiques actuellement présentes. Pour chaque fiche pratique du guide, les pages du manuscrit correspondantes sont indiquées, ce qui permet d'avoir facilement et rapidement accès aux explications concernant chaque notion du guide.

Si cet outil pédagogique a pour but d'accompagner les étudiants vétérinaires dans leur formation, ce guide pratique ne pourra bien évidemment jamais remplacer l'expérience acquise en pratique. Pour cette raison, il est important de ne pas le considérer comme un « livre de recettes », mais comme un moyen d'amorcer une réflexion scientifique indispensable à la pratique de cette discipline.

Enfin, ce guide pratique pourrait être inséré dans une base de données commune contenant d'autres projets pédagogiques regroupant d'autres disciplines de la médecine vétérinaire. Cette base de données pourrait être constamment consultable et régulièrement actualisée en fonction des avancées scientifiques. Elle permettrait aux étudiants d'avoir accès à des sources d'apprentissages ludiques qui complèteraient celles de leur cursus classique.

# Bibliographie

---

ALLARD, A., BARRIER-BATUT, I., CAILLAUD, M., CHAVATTE-PALMER, P., DELEUZE, S, GOUDET, G., MARGAT, A., MARNAY-LE-MASNE, L. et PROVOST, E., 2019a. Chapitre 1: Anatomie et physiologie. In : *Gestion de la jument: reproduction, gestation, poulinage*. 8ème édition. Exmes : Institut Français du Cheval et de l'Equitation. pp. 11- 60.

ALLARD, A., BARRIER-BATUT, I., CAILLAUD, M., CHAVATTE-PALMER, P., DELEUZE, S, GOUDET, G., MARGAT, A., MARNAY-LE-MASNE, L. et PROVOST, E., 2019b. *Gestion de la jument: reproduction, gestation, poulinage*. 8ème édition. Exmes : Institut Français du Cheval et de l'Equitation.

ALLARD, A., BARRIER-BATUT, I., CAILLAUD, M., CHAVATTE-PALMER, P., DELEUZE, S, GOUDET, G., MARGAT, A., MARNAY-LE-MASNE, L. et PROVOST, E., 2019c. Chapitre 2: Maitrise du cycle. In : *Gestion de la jument: reproduction, gestation, poulinage*. 8ème édition. Exmes : Institut Français du Cheval et de l'Equitation. pp. 61- 78.

ALLARD, A., BARRIER-BATUT, I., CAILLAUD, M., CHAVATTE-PALMER, P., DELEUZE, S, GOUDET, G., MARGAT, A., MARNAY-LE-MASNE, L. et PROVOST, E., 2019d. Chapitre 6: Interventions vétérinaires. In : *Gestion de la jument: reproduction, gestation, poulinage*. 8ème édition. Exmes : Institut Français du Cheval et de l'Equitation. pp. 195- 235.

ALLARD, A., BARRIER-BATUT, I., CAILLAUD, M., CHAVATTE-PALMER, P., DELEUZE, S, GOUDET, G., MARGAT, A., MARNAY-LE-MASNE, L. et PROVOST, E., 2019e. Chapitre 3: Hygiène de la monte et techniques de reproduction. In : *Gestion de la jument: reproduction, gestation, poulinage*. 8ème édition. Exmes : Institut Français du Cheval et de l'Equitation. pp. 79- 118.

ALLARD, A., BARRIER-BATUT, I., CAILLAUD, M., CHAVATTE-PALMER, P., DELEUZE, S, GOUDET, G., MARGAT, A., MARNAY-LE-MASNE, L. et PROVOST, E., 2019f. Chapitre 4: Gestation. In : *Gestion de la jument: reproduction, gestation, poulinage*. 8ème édition. Exmes : Institut Français du Cheval et de l'Equitation. pp. 119- 158.

BARONE, R., 2001. *Anatomie comparée des mammifères domestiques. appareil urogénital, foetus et ses annexes, péritoine et topographie abdominale Tome quatrième, 2 Tome quatrième, 2*. 1ère édition. Paris : Ed. Vigot.

BARRIER-BATTUT, I., LE POUTRE, N., TROCHERIE, E., HECHT, S., GRANDCHAMP DES RAUX, A., NICAISE, J.L., VÉRIN, X., BERTRAND, J., FIÉNI, F., HOIER, R., RENAULT, A., EGRON, L., TAINTURIER, D. et BRUYAS, J.F., 2001. Use of buserelin to induce ovulation in the cyclic mare. *Theriogenology*. 2001. Vol. 55, n° 8, pp. 1679- 1695.

BARRIER-BATUT, I., CUIR, F., FERRY, B., MAGISTRINI, M., MARGAT, A. et PROVOST, E., 2014a. Chapitre 1: Présentation générale. In : *Insémination artificielle équine*. 5ème édition. Le Pin au Haras : Institut Français du Cheval et de l'Équitation. pp. 7- 22.

BARRIER-BATUT, I., CUIR, F., FERRY, B., MAGISTRINI, M., MARGAT, A. et PROVOST, E., 2014b. Chapitre 2: Règlements. In : *Insémination artificielle équine*. 5ème édition. Le Pin au Haras : Institut Français du Cheval et de l'Équitation. pp. 23- 46.

BARRIER-BATUT, I., CUIR, F., FERRY, B., MAGISTRINI, M., MARGAT, A. et PROVOST, E., 2014c. Chapitre 5: Les opérations. In : *Insémination artificielle équine*. 5ème édition. Le Pin au Haras : Institut Français du Cheval et de l'Équitation. pp. 165- 234.

BARRIER-BATUT, I., CUIR, F., FERRY, B., MAGISTRINI, M., MARGAT, A. et PROVOST, E., 2014d. *Insémination artificielle équine*. 5ème édition. Le Pin au Haras : Institut Français du Cheval et de l'Équitation.

BRINSKO, S. P., BLANCHARD, T. L., VARNER, D. D., SCHUMACHER, J., LOVE, C. C., HINRICHS, K. et HARTMAN, D. L., 2011a. Chapter 1: Reproductive Anatomy of the Mare. In : *Manual of Equine Reproduction*. 3ème édition. St. Louis, Mo : Mosby/Elsevier. pp. 1- 9.

BRINSKO, S. P., BLANCHARD, T. L., VARNER, D. D., SCHUMACHER, J., LOVE, C. C., HINRICHS, K. et HARTMAN, D. L., 2011b. Chapter 2: Reproductive Physiology of the Nonpregnant Mare. In : *Manual of Equine Reproduction*. 3ème édition. St. Louis, Mo : Mosby/Elsevier. pp. 10- 18.

BRINSKO, S. P., BLANCHARD, T. L., VARNER, D. D., SCHUMACHER, J., LOVE, C. C., HINRICHS, K. et HARTMAN, D. L., 2011c. Chapter 4: Breeding Soundness Examination

of the Mare. In : *Manual of Equine Reproduction*. 3ème édition. St. Louis, Mo : Mosby/Elsevier. pp. 39- 53.

BRINSKO, S. P., BLANCHARD, T. L., VARNER, D. D., SCHUMACHER, J., LOVE, C. C., HINRICHS, K. et HARTMAN, D. L., 2011d. Chapter 5: Transrectal Ultrasonography in Broodmare Practice. In : *Manual of Equine Reproduction*. 3ème édition. St. Louis, Mo : Mosby/Elsevier. pp. 54- 72.

BRINSKO, S. P., BLANCHARD, T. L., VARNER, D. D., SCHUMACHER, J., LOVE, C. C., HINRICHS, K. et HARTMAN, D. L., 2011e. Chapter 12: Semen Collection and Artificial Insemination with Fresh Semen. In : *Manual of Equine Reproduction*. 3ème édition. St. Louis, Mo : Mosby/Elsevier. pp. 160- 175.

BRINSKO, S. P., BLANCHARD, T. L., VARNER, D. D., SCHUMACHER, J., LOVE, C. C., HINRICHS, K. et HARTMAN, D. L., 2011f. Chapter 7: Pregnancy: Physiology and Diagnosis. In : *Manual of Equine Reproduction*. 3ème édition. St. Louis, Mo : Mosby/Elsevier. pp. 85- 93.

BUDRAS, K-D, SACK, W. O., RÖCK, S., HOROWITZ, A. et BERG, R., 2011a. Chapter 9: Pelvis, Inguinal Region, and Urogenital Organs. In : *Anatomy of the Horse*. 6ème édition. Hannover : Schlütersche. pp. 72- 87.

BUDRAS, K-D, SACK, W. O., RÖCK, S., HOROWITZ, A. et BERG, R., 2011b. *Anatomy of the Horse*. 6ème édition. Hannover : Schlütersche.

CAMILLO, F., PACINI, M., PANZANI, D., VANNOZZI, I., ROTA, Al. et ARIA, G., 2004. Clinical Use of Twice Daily Injections of Buserelin Acetate to Induce Ovulation in the Mare. *Veterinary Research Communications*. 2004. Vol. 28, pp. 169- 172.

CANISSO, I. F., BELTAIRE, K. A. et BEDFORD-GUAUS, S. J., 2013. Premature luteal regression in a pregnant mare and subsequent pregnancy maintenance with the use of oral altrenogest: Luteal insufficiency in a pregnant mare. *Equine Veterinary Journal*. 2013. Vol. 45, n° 1, pp. 97- 100.

CHEVALIER, F. et PALMER, E., 1982. Ultrasonic echography in the mare. *Journal of Reproduction and Fertility. Supplement*. 1982. Vol. 32, pp. 423- 430.

DASCANIO, J. J. et MCCUE, P. M., 2014a. Chapter 1: Reproductive Evaluation of the



Mare. In : *Equine Reproductive Procedures*. 1ère édition. Ames, Iowa : Wiley Blackwell. pp. 3- 5.

DASCANIO, J. J. et MCCUE, P. M., 2014b. Chapter 5: Perineal Conformation Evaluation. In : *Equine Reproductive Procedures*. 1ère édition. Ames, Iowa : Wiley Blackwell. pp. 17- 19.

DASCANIO, J. J. et MCCUE, P. M., 2014c. Chapter 11: Digital Examination of the Vagina/Cervix. In : *Equine Reproductive Procedures*. 1ère édition. Ames, Iowa : Wiley Blackwell. pp. 38- 40.

DASCANIO, J. J. et MCCUE, P. M., 2014d. Chapter 17: Uterine Cytology Collection: Swab/Brush. In : *Equine Reproductive Procedures*. 1ère édition. Ames, Iowa : Wiley Blackwell. pp. 58- 63.

DASCANIO, J. J. et MCCUE, P. M., 2014e. Chapter 14: Microbiology: Microbial Culture. In : *Equine Reproductive Procedures*. 1ère édition. Ames, Iowa : Wiley Blackwell. pp. 46- 50.

DASCANIO, J. J. et MCCUE, P. M., 2014f. Chapter 12: Uterine Culture Collection: Swab/Brush. In : *Equine Reproductive Procedures*. 1ère édition. Ames, Iowa : Wiley Blackwell. pp. 41- 43.

DASCANIO, J. J. et MCCUE, P. M., 2014g. Chapter 19: Endometrial Biopsy. In : *Equine Reproductive Procedures*. 1ère édition. Ames, Iowa : Wiley Blackwell. pp. 68- 70.

DASCANIO, J. J. et MCCUE, P. M., 2014h. Chapter 2: Teasing. In : *Equine Reproductive Procedures*. 1ère édition. Ames, Iowa : Wiley Blackwell. pp. 6- 8.

DASCANIO, J. J. et MCCUE, P. M., 2014i. Chapter 8: Ultrasound Evaluation of the Non-Pregnant Mare. In : *Equine Reproductive Procedures*. 1ère édition. Ames, Iowa : Wiley Blackwell. pp. 26- 31.

DASCANIO, J. J. et MCCUE, P. M., 2014j. Chapter 10: Speculum Examination of the Vagina. In : *Equine Reproductive Procedures*. 1ère édition. Ames, Iowa : Wiley Blackwell. pp. 35- 37.

DASCANIO, J. J. et MCCUE, P. M., 2014k. Chapter 9: Prediction Of Ovulation. In : *Equine Reproductive Procedures*. 1ère édition. Ames, Iowa : Wiley Blackwell. pp. 32- 34.

DASCANIO, J. J. et MCCUE, P. M., 2014l. Chapter 63: Doppler Ultrasonography. In :

*Equine Reproductive Procedures*. 1ère édition. Ames, Iowa : Wiley Blackwell. pp. 208- 211.

DASCANIO, J. J. et MCCUE, P. M., 2014m. Chapter 47: Hormone Therapy in Cycling Mares. In : *Equine Reproductive Procedures*. 1ère édition. Ames, Iowa : Wiley Blackwell. pp. 149- 154.

DASCANIO, J. J. et MCCUE, P. M., 2014n. Chapter 45: Management of Seasonal Anestrus: Artificial Photoperiod. In : *Equine Reproductive Procedures*. 1ère édition. Ames, Iowa : Wiley Blackwell. pp. 144- 145.

DASCANIO, J. J. et MCCUE, P. M., 2014o. Chapter 38: Breeding with Fresh or Cooled Semen. In : *Equine Reproductive Procedures*. 1ère édition. Ames, Iowa : Wiley Blackwell. pp. 121- 124.

DASCANIO, J. J. et MCCUE, P. M., 2014p. Chapter 40: Breeding with Frozen Semen. In : *Equine Reproductive Procedures*. 1ère édition. Ames, Iowa : Wiley Blackwell. pp. 127- 130.

DASCANIO, J. J. et MCCUE, P. M., 2014q. Chapter 39: Insemination Through a Vaginal Speculum. In : *Equine Reproductive Procedures*. 1ère édition. Ames, Iowa : Wiley Blackwell. pp. 125- 126.

DASCANIO, J. J. et MCCUE, P. M., 2014r. Chapter 41: Deep Horn Insemination. In : *Equine Reproductive Procedures*. 1ère édition. Ames, Iowa : Wiley Blackwell. pp. 131- 132.

DASCANIO, J. J. et MCCUE, P. M., 2014s. Chapter 42: Hysteroscopic (Low Dose) Insemination. In : *Equine Reproductive Procedures*. 1ère édition. Ames, Iowa : Wiley Blackwell. pp. 133- 135.

DASCANIO, J. J. et MCCUE, P. M., 2014t. Chapter 58: Ultrasound Examination of the Pregnant Mare. In : *Equine Reproductive Procedures*. 1ère édition. Ames, Iowa : Wiley Blackwell. pp. 188- 192.

DASCANIO, J. J. et MCCUE, P. M., 2014u. Chapter 65: Twin Reduction: Manual Technique. In : *Equine Reproductive Procedures*. 1ère édition. Ames, Iowa : Wiley Blackwell. pp. 216- 218.

DASCANIO, J. J. et MCCUE, P. M., 2014v. Chapter 57: Palpation of the Pregnant Mare Per Rectum. In : *Equine Reproductive Procedures*. 1ère édition. Ames, Iowa : Wiley Blackwell. pp. 185- 187.

DAVIES MOREL, M. C. G., 2008a. Chapter 1: The Reproductive Anatomy of the Mare. In : *Equine Reproductive Physiology, Breeding and Stud Management*. 3ème édition. Wallingford, UK ; Cambridge, MA : CABI. pp. 1- 14.

DAVIES MOREL, M. C. G., 2008b. Chapter 3: Control of Reproduction in the Mare. In : *Equine Reproductive Physiology, Breeding and Stud Management*. 3ème édition. Wallingford, UK ; Cambridge, MA : CABI. pp. 28- 39.

DAVIES MOREL, M. C. G., 2008c. Chapter 11: Selection of the Mare and Stallion for Breeding. In : *Equine Reproductive Physiology, Breeding and Stud Management*. 3ème édition. Wallingford, UK ; Cambridge, MA : CABI. pp. 95- 116.

DAVIES MOREL, M. C. G., 2008d. Chapter 13: Mating Management. In : *Equine Reproductive Physiology, Breeding and Stud Management*. 3ème édition. Wallingford, UK ; Cambridge, MA : CABI. pp. 134- 154.

DE MESTRE, A.M., ROSE, B.V., CHANG, Y.M., WATHES, D.C. et VERHEYEN, K.L.P., 2019. Multivariable analysis to determine risk factors associated with early pregnancy loss in thoroughbred broodmares. *Theriogenology*. 2019. Vol. 124, pp. 18- 23.

DORDAS- PERPINYÀ, M., NORMANDIN, L., DHIER, T., TERRIS, H., COCHARD, A., FRILLEY, C., HUIBAN, F. et BRUYAS, J-F, 2020. Single injection of triptorelin or busserelin acetate in saline solution induces ovulation in mares the same as a single injection of hCG. *Reproduction in Domestic Animals*. 2020. Vol. 55, n° 3, pp. 374- 383.

DOUGLAS, R.H. et GINTHER, O.J., 1972. Effect of prostaglandin F2a on length of diestrus in mares. *Prostaglandins*. 1972. Vol. 2, n° 4, pp. 265- 268.

DUCHAMP, G., BOUR, B., COMBARNOUS, Y. et PALMER, E., 1987. Alternative solutions to hCG induction of ovulation in the mare. *Journal of reproduction and fertility Supplement*. janvier 1987. Vol. 35, pp. 221- 228.

ENGLAND, G. C. W., 2005a. Chapter 3: Clinical Examination of the Mare's Reproductive Tract. In : *Fertility and Obstetrics in the Horse*. 3ème édition. Oxford, UK ; Ames, Iowa : Blackwell Publishing. pp. 20- 29.

ENGLAND, G. C. W., 2005b. Chapter 4: Cyclical Changes in the Mare's Reproductive Tract. In : *Fertility and Obstetrics in the Horse*. 3ème édition. Oxford, UK ; Ames, Iowa :

Blackwell Publishing. pp. 30- 42.

ENGLAND, G. C. W., 2005c. Chapter 6: The Optimum Time for Breeding and the Mating Procedure. In : *Fertility and Obstetrics in the Horse*. 3ème édition. Oxford, UK ; Ames, Iowa : Blackwell Publishing. pp. 52- 59.

GINTHER, O.J., 1983. Mobility of the early equine conceptus. *Theriogenology*. 1983. Vol. 19, n° 4, pp. 603- 611.

GOVAERE, J.L.J., HOOGEWIJS, M.K., DE SCHAUWER, C., DE VLIEGHER, S., VAN SOOM, A., DUCHATEAU, L. et DE KRUIF, A., 2014. Effect of Artificial Insemination Protocol and Dose of Frozen/Thawed Stallion Semen on Pregnancy Results in Mares. *Reproduction in Domestic Animals*. 2014. Vol. 49, n° 3, pp. 487- 491.

GUILLAUME, D., 1996. Action de la photopériode sur la reproduction des équidés. *INRAE Productions Animales*. 1996. Vol. 9, n° 1, pp. 61- 69.

GUILLAUME, D et PALMER, E, 1992. Lumière, mélatonine et reproduction chez la jument. *Annales de zootechnie*. 1992. Vol. 41, n° 3- 4, pp. 263- 269.

JOHNSON, Carrie A., THOMPSON, Donald L., KULINSKI, Kristen M. et GUITREAU, Amy M., 2000. Prolonged interovulatory interval and hormonal changes in mares following the use of Ovuplant™ to hasten ovulation. *Journal of Equine Veterinary Science*. 2000. Vol. 20, n° 5, pp. 331- 336.

KOOISTRA, L. H. et GINTHER, O. J., 1975. Effect of photoperiod on reproductive activity and hair in mares. *American journal of veterinary research*. 1975. Vol. 36, n° 10, pp. 1413- 1419.

LEVY, I. et DUCHAMP, G., 2007. A Single Subcutaneous Administration of Buserelin Induces Ovulation in the Mare: Field Data. *Reproduction in Domestic Animals*. 2007. Vol. 42, n° 5, pp. 550- 554.

LEY, W. B., 2014a. Section 4: Anatomy and Physiology. In : *Broodmare Reproduction for the Equine Practitioner*. 1ère édition. Jackson, Wyoming : Teton NewMedia. pp. 55- 74.

LEY, W. B., 2014b. Section 6: Breeding Serviceability Exam of the Mare. In : *Broodmare Reproduction for the Equine Practitioner*. 1ère édition. Jackson, Wyoming : Teton NewMedia. pp. 93- 116.

LEY, W. B., 2014c. Section 7: Breeding Management. In : *Broodmare Reproduction for the Equine Practitioner*. 1ère édition. Jackson, Wyoming : Teton NewMedia. pp. 117- 132.

LEY, W. B., 2014d. Section 10: Infectious Causes of Endometritis and Treatment Options. In : *Broodmare Reproduction for the Equine Practitioner*. 1ère édition. Jackson, Wyoming : Teton NewMedia. pp. 161- 178.

MCCUE, P. M., 2019a. Chapter 12: Reproductive Evaluation of the Mare. In : *Clinical Equine Reproduction (Volume 1) - Anatomy, Physiology, Pathology, and Breeding Management*. 1ère édition. Fort Collins, Colorado : Colorado State University. pp. 186- 212.

MCCUE, P. M., 2019b. Chapter 16: Cervical, Vaginal, and Perineal Problems in the Non-Pregnant Mare. In : *Clinical Equine Reproduction (Volume 1) - Anatomy, Physiology, Pathology, and Breeding Management*. 1ère édition. Fort Collins, Colorado : Colorado State University. pp. 262- 279.

MCCUE, P. M., 2019c. Chapter 17: Behavior Problems of the Non-Pregnant Mare. In : *Clinical Equine Reproduction (Volume 1) - Anatomy, Physiology, Pathology, and Breeding Management*. 1ère édition. Fort Collins, Colorado : Colorado State University. pp. 280- 291.

MCCUE, P. M., 2019d. Chapter 20: Prediction of Ovulation. In : *Clinical Equine Reproduction (Volume 1) - Anatomy, Physiology, Pathology, and Breeding Management*. 1ère édition. Fort Collins, Colorado : Colorado State University. pp. 325- 336.

MCCUE, P. M., 2019e. Chapter 18: Management of Anestrus and the Transition Period. In : *Clinical Equine Reproduction (Volume 1) - Anatomy, Physiology, Pathology, and Breeding Management*. 1ère édition. Fort Collins, Colorado : Colorado State University. pp. 292- 298.

MCCUE, P. M., 2019f. Chapter 22: Breeding Management Utilizing Artificial Insemination. In : *Clinical Equine Reproduction (Volume 1) - Anatomy, Physiology, Pathology, and Breeding Management*. 1ère édition. Fort Collins, Colorado : Colorado State University. pp. 360- 379.

MCCUE, P. M., 2019g. Chapter 1: Fertilization and Early Embryonic Development. In : *Clinical Equine Reproduction (Volume 2) - Pregnancy, Foaling, Lactation and Foal Care*. 1ère édition. Fort Collins, Colorado : Colorado State University. pp. 13- 27.

MCCUE, P. M., 2019h. Chapter 5: Physiology of Pregnancy. In : *Clinical Equine*

*Reproduction (Volume 2) - Pregnancy, Foaling, Lactation and Foal Care*. 1ère édition. Fort Collins, Colorado : Colorado State University. pp. 69- 86.

MCCUE, P. M., 2019i. Chapter 3: Twin Management. In : *Clinical Equine Reproduction (Volume 2) - Pregnancy, Foaling, Lactation and Foal Care*. 1ère édition. Fort Collins, Colorado : Colorado State University. pp. 44- 53.

MCCUE, P. M., 2019j. Chapter 2: Pregnancy Examination. In : *Clinical Equine Reproduction (Volume 2) - Pregnancy, Foaling, Lactation and Foal Care*. 1ère édition. Fort Collins, Colorado : Colorado State University. pp. 28- 43.

MCCUE, P. M. et FERRIS, R. A., 2016. *Formulary and Protocols in Equine Reproduction*. 1ère édition. Fort Collins, Colorado : Colorado State University.

MCCUE, P.M., FARQUHAR, V.J., CARNEVALE, E.M. et SQUIRES, E.L., 2002. Removal of deslorelin (Ovuplant™) implant 48 h after administration results in normal interovulatory intervals in mares. *Theriogenology*. 2002. Vol. 58, n° 5, pp. 865- 870.

MCKINNON, A. O., SQUIRES, E. L., VAALA, W. E. et VARNER, D. D., 2011. Chapter 165: Internal Reproductive Anatomy. In : *Equine Reproduction*. 2ème édition. Chichester, West Sussex, U.K : Wiley-Blackwell. pp. 1582- 1597.

MILLER, C.D., 2008. Optimizing the use of frozen–thawed equine semen. *Theriogenology*. 2008. Vol. 70, n° 3, pp. 463- 468.

MURPHY, B. A., WALSH, C. M., WOODWARD, E. M., PRENDERGAST, R. L., RYLE, J. P., FALLON, L. H. et TROEDSSON, M. H. T., 2014. Blue light from individual light masks directed at a single eye advances the breeding season in mares: Mobile blue light therapy advances breeding season in the mare. *Equine Veterinary Journal*. 2014. Vol. 46, n° 5, pp. 601- 605.

OSMERS, J. H., MARTINSSON, G., KLEWITZ, J., LINKE, C., ZAREMBA, W. et SIEME, H., 2011. A single intramuscular injection of Gonadorelin [6-D-Phe] induces ovulation in the mare. *Pferdeheilkunde*. 2011. Vol. 27, n° 3, pp. 220- 223.

PALMER, E., 1978. Control of the oestrous cycle of the mare. *Reproduction*. 1978. Vol. 54, n° 2, pp. 495- 505.

PALMER, E. et DRIANCOURT, M.A., 1980. Use of ultrasonic echography in equine

gynecology. *Theriogenology*. 1980. Vol. 13, n° 3, pp. 203- 216.

PIERSON, R.A. et GINTHER, O.J., 1985a. Ultrasonic evaluation of the preovulatory follicle in the mare. *Theriogenology*. 1985. Vol. 24, n° 3, pp. 359- 368.

PIERSON, R.A. et GINTHER, O.J., 1985b. Ultrasonic evaluation of the corpus luteum of the mare. *Theriogenology*. 1985. Vol. 23, n° 5, pp. 795- 806.

REED, S. M., BAYLY, W. M. et SELTON, D. C., 2018. Chapter 19: Disorders of the Reproductive Tract. In : *Equine internal medicine*. 4ème édition. St. Louis, Missouri : Elsevier. pp. 1217- 1364.

SAMPER, J. C. (éd.), 2009a. Chapter 11: Anatomy and Physiology of the Mare. In : , *Equine Breeding Management and Artificial Insemination*. 2ème édition. St. Louis, Missouri : Saunders Elsevier.

SAMPER, J. C. (éd.), 2009b. Chapter 12: Uterine edema in the mare. In : , *Equine Breeding Management and Artificial Insemination*. 2ème édition. St. Louis, Missouri : Saunders Elsevier. pp. 133- 138.

SAMPER, J. C., PYCOCK, J. F. et MCKINNON, A. O., 2007a. Chapter 52: Pregnancy Diagnosis in the Mare. In : *Current Therapy in Equine Reproduction*. 1ère édition. St. Louis, Missouri : Saunders Elsevier. pp. 335- 342.

SAMPER, J. C., PYCOCK, J. F. et MCKINNON, A. O., 2007b. Chapter 54: Twin Reduction Techniques. In : *Current Therapy in Equine Reproduction*. 1ère édition. St. Louis, Missouri : Saunders Elsevier. pp. 357- 373.

STABENFELDT, G.H., HUGHES, J.P. et EVANS, J.W., 1972. Ovarian Activity During the Estrous Cycle of the Mare. *Endocrinology*. 1972. Vol. 90, n° 5, pp. 1379- 1384.

WILSON, C. G., DOWNIE, C. R., HUGHES, J. P. et ROSER, J. F., 1990. Effects of repeated hCG injections on reproductive efficiency in mares. *Journal of Equine Veterinary Science*. 1990. Vol. 10, n° 4, pp. 301- 308.

WOLFSDORF, K. E., 2006. Management of Postfixation Twins in Mares. *Veterinary Clinics of North America: Equine Practice*. 2006. Vol. 22, n° 3, pp. 713- 725.

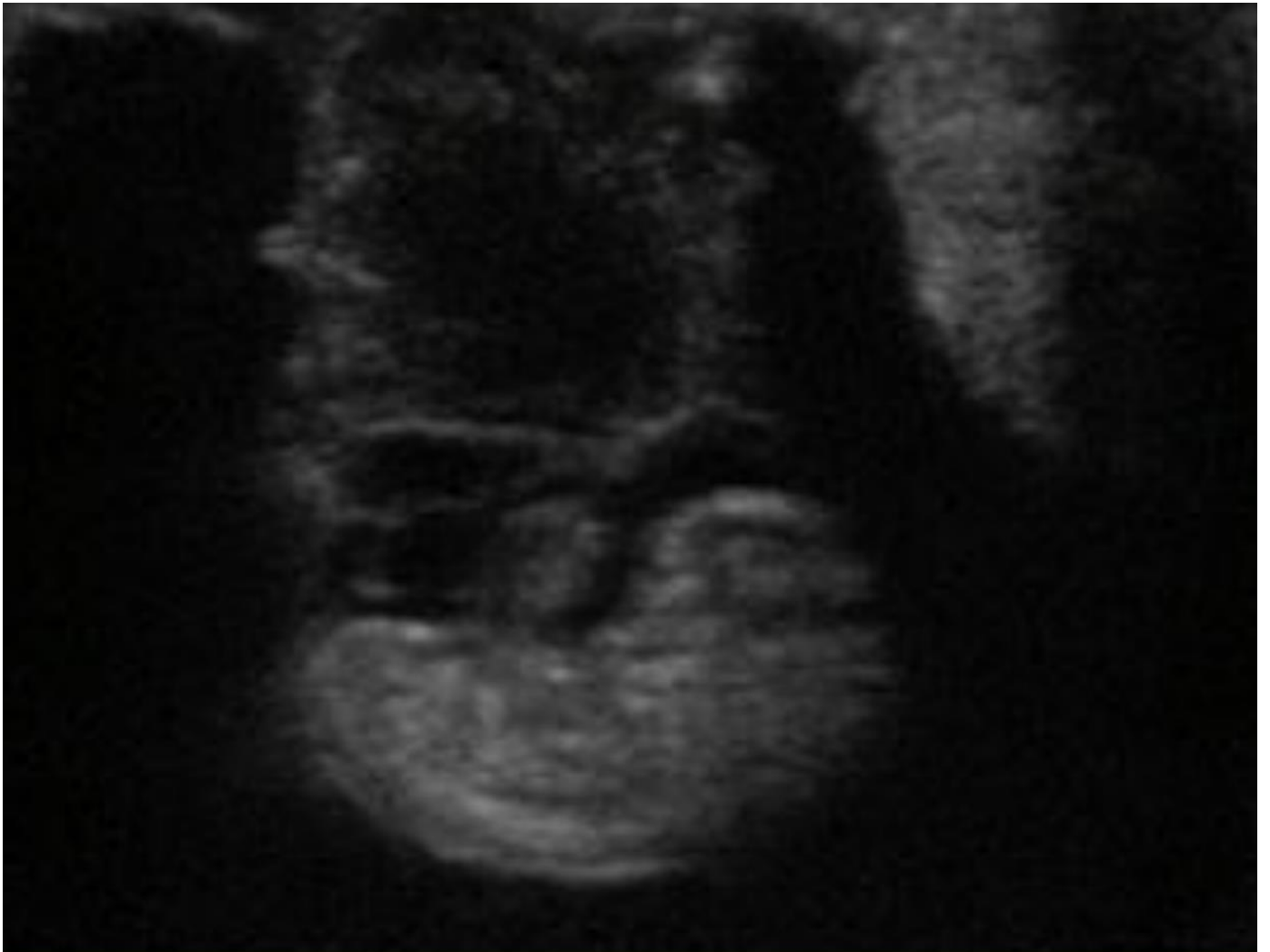# Annexes

---

## ANNEXE 1 : GUIDE PRATIQUE

Les pages blanches servant uniquement à la mise en page du guide pratique ont été volontairement retirées de cette annexe.





---

# Guide pratique

Pour le suivi folliculaire, l'insémination et le suivi de la période embryonnaire chez la jument

*Fanny Herbet (thèse d'exercice vétérinaire)*

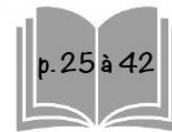---

## Abréviations:

- **AMM** : Autorisation de Mise sur le Marché
- **AQPS** : Autre Que Pur Sang
- **CJ** : Corps Jaune
- **DG** : Diagnostic de Gestation
- **ETR** : Échographie Transrectale
- **FSH** : Follicle-Stimulating Hormone
- **GnRH** : Gonadotrophin-Releasing Hormone
- **hCG** : human Chorionic Gonadotropin
- **IA** : Insémination Artificielle
- **IAC** : Insémination Artificielle avec de la semence Congelée
- **IAF** : Insémination Artificielle avec de la semence Fraîche
- **IAR** : Insémination Artificielle avec de la semence Réfrigérée
- **IM** : Intra Musculaire
- **IV** : Intra Veineuse
- **LH** : Luteinizing hormone
- **ND** : Nom Déposé
- **NEC** : Note d'État Corporel
- **PGF2 $\alpha$**  : Prostaglandine F2 $\alpha$
- **PO** : Per Os
- **PTR** : Palpation transrectale
- **SC** : Sous Cutanée
- **SIRE** : Système d'Identification Relatif aux Equidés
- **spz** : spermatozoïde
- **UI** : Unité Internationale
- **W** : Watt

# ANATOMIE DE LA JUMENT

## Organes impliqués pour la reproduction chez la jument



### Organes intrinsèques au tractus génital:

- 2 ovaires
- 2 oviductes
- Uterus
- Col
- Vagin
- Vestibule
- Vulve
- Périnée



#### Organes crâniens:

- Origine mésodermique
- Dans la cavité abdominale



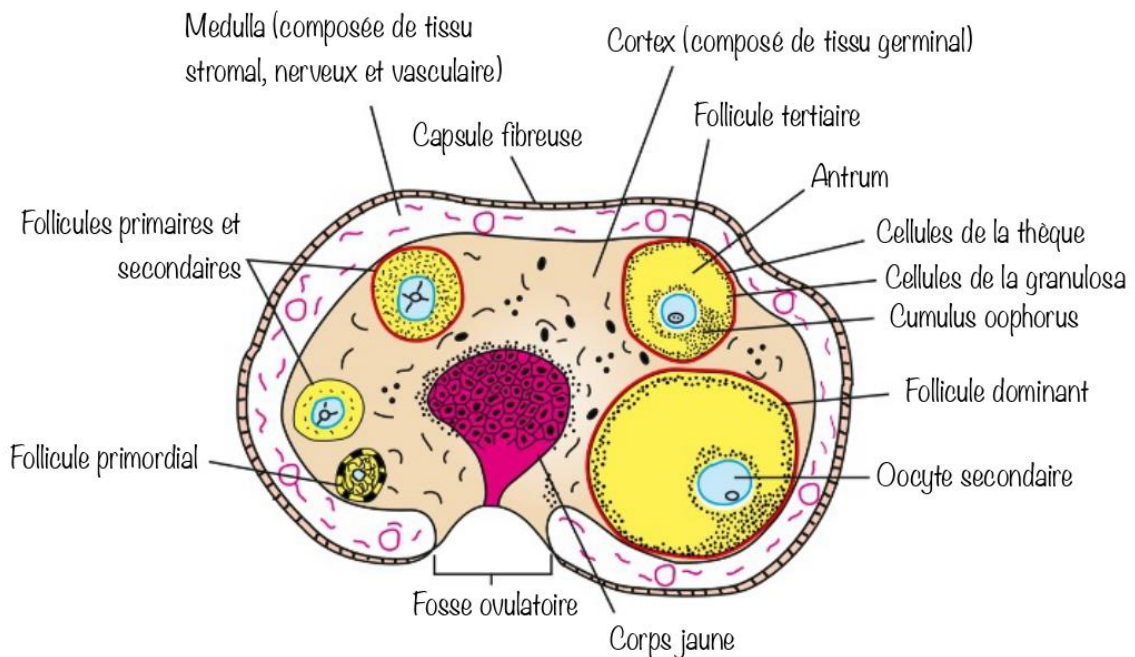
#### Organes caudaux:

- Origine ectodermique
- Dans la cavité pelvienne

### Organes situés à distance du tractus génital:

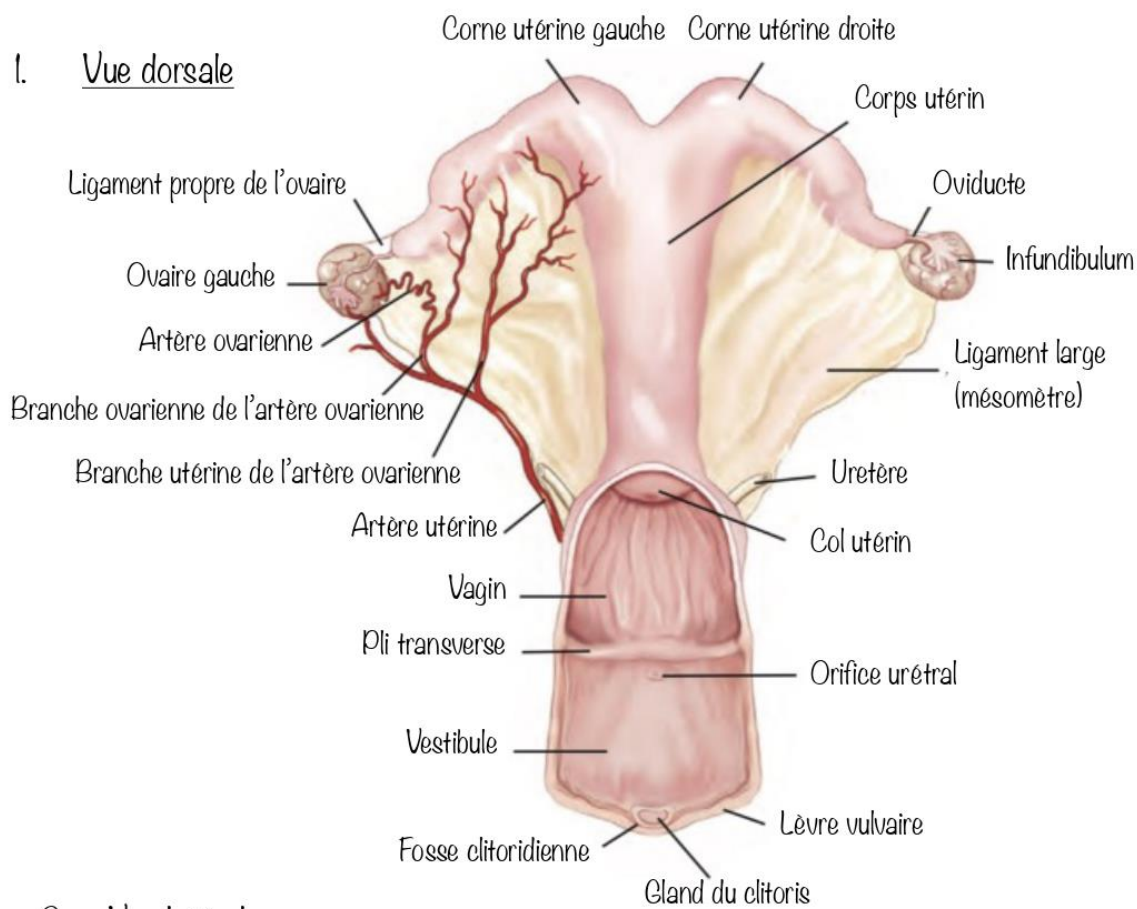
- Rétine
- Glande pinéale = épiphyse
- Hypothalamus
- Hypophyse = glande pituitaire

## Ovaire de la jument

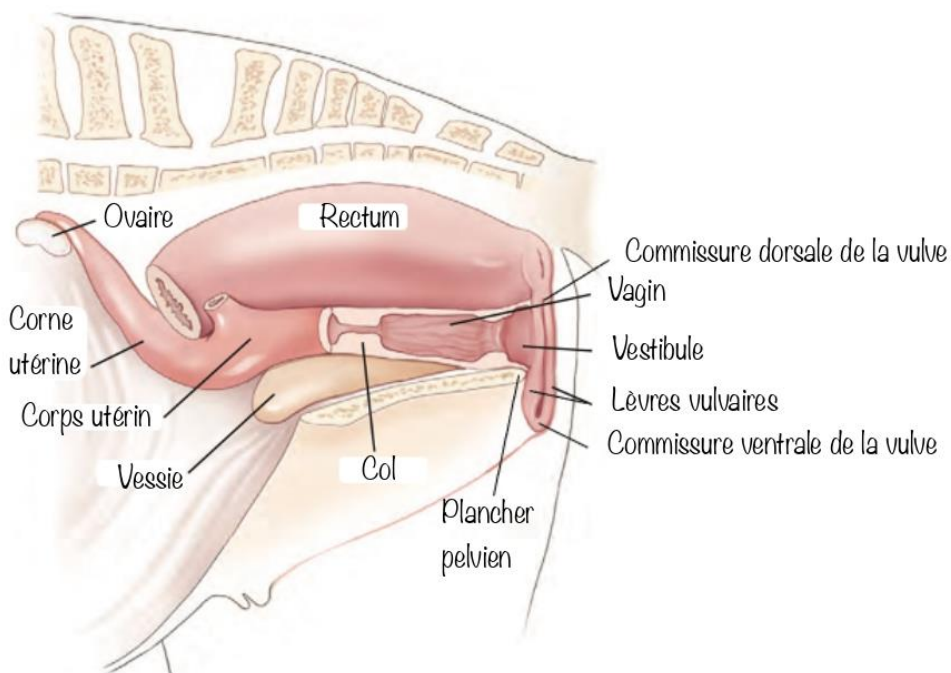


## Appareil reproducteur de la jument

### 1. Vue dorsale

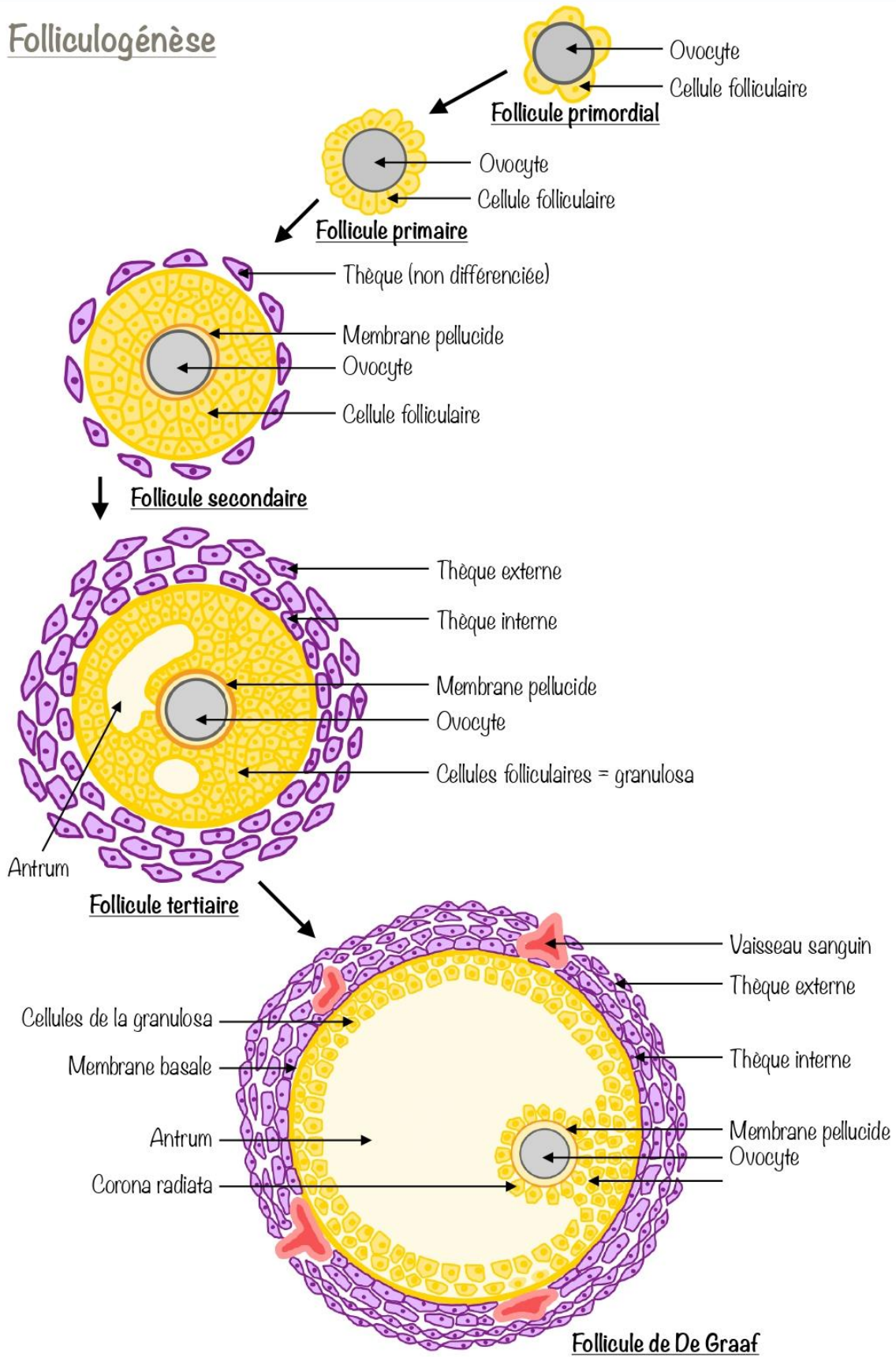


### 2. Vue latérale



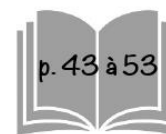# PHYSIOLOGIE DE LA JUMENT

Folliculogénèse



## Croissance folliculaire

= Passage d'un follicule de 5 mm de diamètre à un follicule qui ovule



La **croissance folliculaire** se fait par **vagues**. Il existe **2 types de vagues** :

1. **Vague majeure** : Recrutement ► Sélection ► Dominance

Le follicule atteint une taille supérieure ou égale à 30 mm.

Il existe 2 types de vagues majeures:

### ○ Vague majeure primaire:

- Présente à chaque cycle
- Recrutement et sélection pendant le dioestrus, puis ovulation pendant l'oestrus.

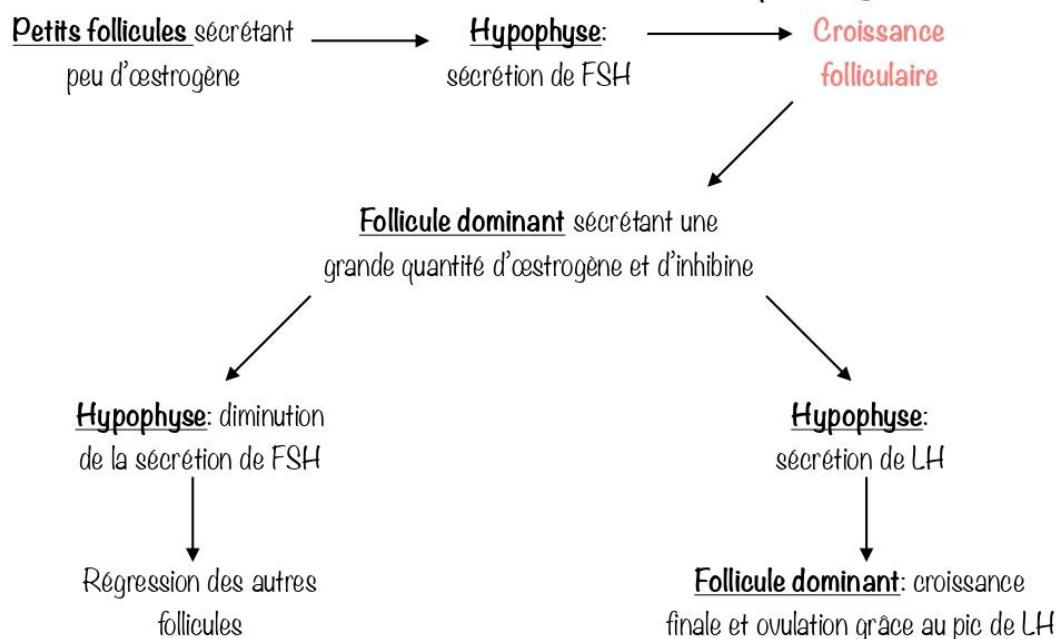
### ○ Vague majeure secondaire:

- Pas forcément présente à chaque cycle
- Recrutement, sélection et ovulation pendant le dioestrus (sous imprégnation de progestérone)
- Passe totalement inaperçu au niveau comportemental

2. **Vague mineure** : Recrutement ► Sélection ► Régression

Le follicule n'atteint pas 30 mm de diamètre.

## Mécanisme de la croissance folliculaire par vague:



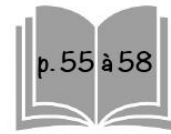## Puberté



Chez la jument, elle est atteinte **entre 12 et 24 mois** mais il est recommandé d'attendre **3 ans** avant la mise à la reproduction pour lui permettre de terminer sa croissance et la maturation de ses organes reproducteurs. Avant 3 ans, la gestation est risquée pour la vie du fœtus mais aussi celle de la mère.

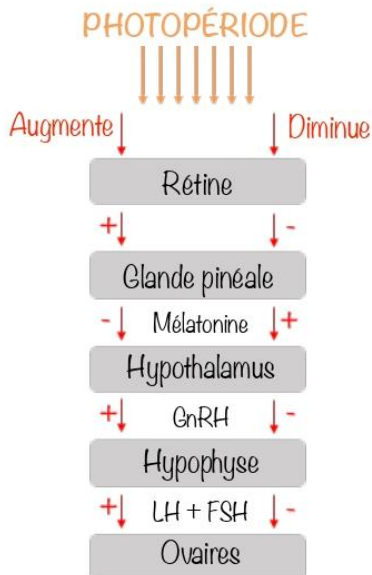


## Saisonnalité



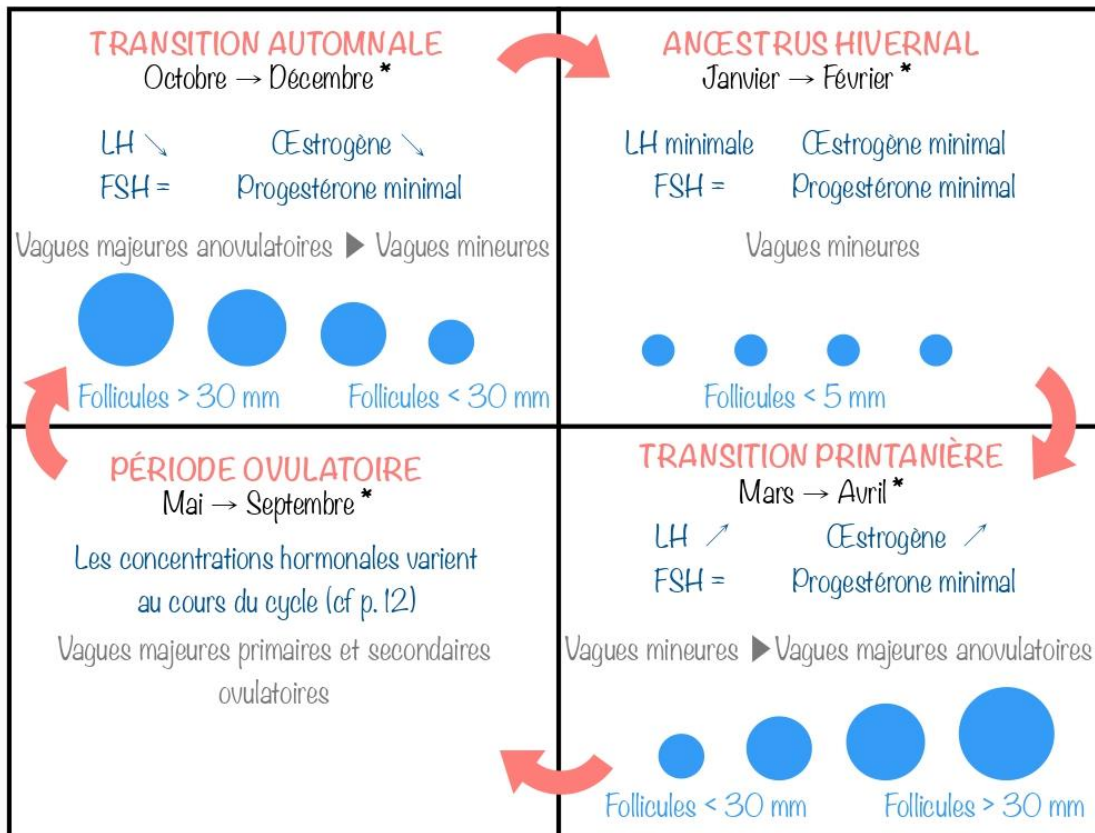
Jument = animal **polyœstrien saisonnier**

Mécanisme de la régulation hormonale de la saisonnalité:



Facteurs secondaires régulant la saisonnalité:

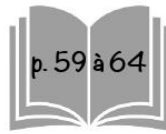- Alimentation
- NEC
- Race
- Âge
- État physiologique
- Température



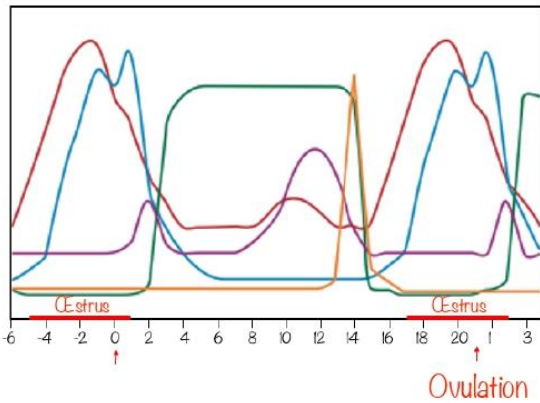
\* Dans l'hémisphère Nord

# PHYSIOLOGIE DE LA JUMENT

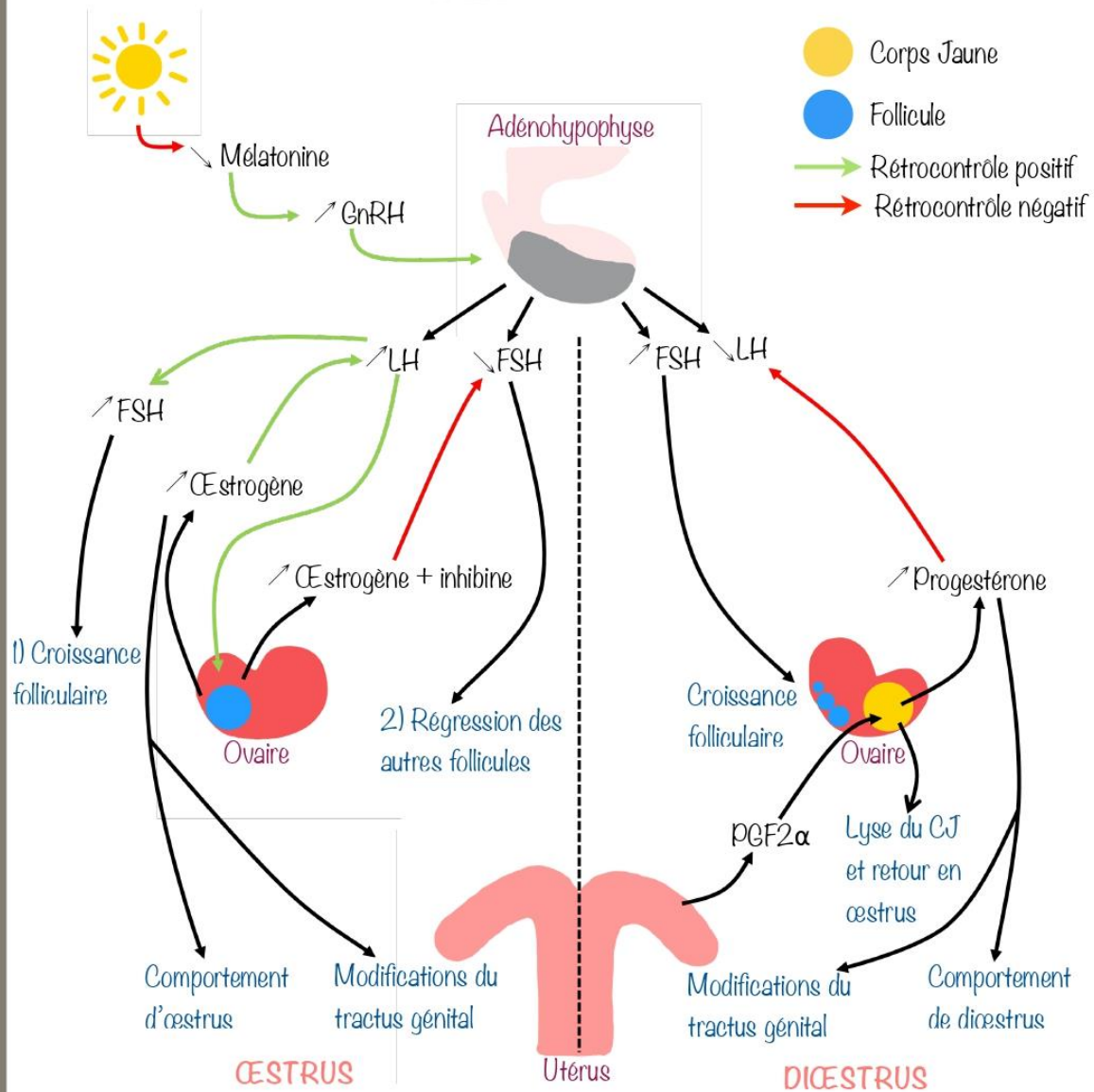
## Cycle œstral



1 cycle = 21-22 jours:  
 ► Œstrus ou phase folliculaire = 7 jours  
 Peut varier selon la saison, la race et la jument  
 ► Dicœstrus ou phase lutéale = 14-15 jours  
 Ne varie pas



— Œstrogène  
 — FSH  
 — LH  
 — Progestérone  
 — PGF2α



# SUIVI FOLLICULAIRE DE LA JUMENT

## Évaluation du potentiel reproducteur de la jument

### 1. Commémoratifs

### 2. Examen clinique général

### 3. Évaluation de la région périnéale:

- Verticalité
- > 70 % de la vulve sous le plancher du bassin (comparer la hauteur de la commissure dorsale de la vulve par rapport à la pointe de la fesse)
- Tonicité des lèvres vulvaires
- Absence de masse, de lacération ou d'écoulement
- Absence d'écoulement dans le vagin
- Anneau vestibulaire tonique
- Trace d'ancienne vulvoplastie

### 4. Palpation transrectale (cf Fiche Technique 1)

#### Anomalies palpables:

- Ovaires: hématome, tumeur de la granulosa, absence d'un des ovaires, etc.
- Utérus: utérus atonique, masse utérine palpable, modification de la taille de l'utérus, anomalie du ligament large

### 5. Échographie transrectale (cf Fiche Technique 2)

Anomalies observables: tumeurs ovariennes ou hématomes, follicules anovulatoires persistants, tumeurs utérines, kystes, abcès, corps étrangers, accumulation de liquide dans l'utérus, etc.

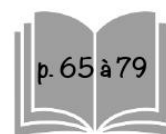### 6. Examen au spéculum (cf Fiche Technique 3)

Anomalies observables: hymen persistant, vaginite, cervicite, varicosités vaginales, adhésions, lacérations du col postérieur ou du vagin, accumulation de pus ou d'urine dans le vagin, etc.

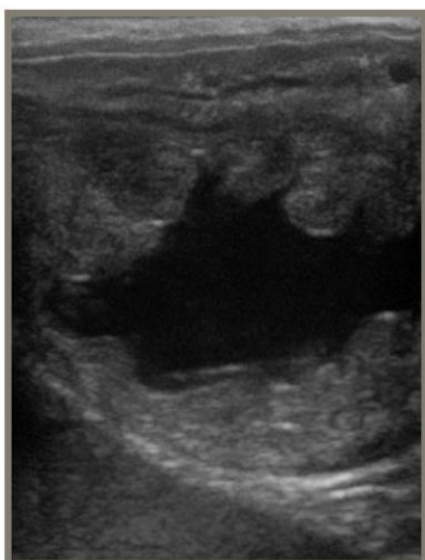### 7. Palpation du col

Anomalies palpables: lacérations, adhésions du col, mauvaise ouverture du col, lacérations ou masses dans la paroi vaginale, fistule recto-vaginale, etc.

### 8. Culture, cytologie et biopsie utérine



## Évaluation de la quantité et de la qualité du liquide lors d'endométrite



Score	Quantité de fluide	Volume de fluide (cm)
0	Aucun (None)	0
T	Trace	< 1
S	Légère (Small)	1-2
M	Moyenne (Medium)	2-4
L	Abondante (Large)	5-10
VL	Très abondante (Very Large)	> 10

Score	Type de fluide	Échogénéité
4	Transparent	Anéchogène
3	Légèrement trouble	Légèrement échogène
2	Très trouble	Modérément échogène
1	Épais, purulent	Très échogène

## Suivi de la saisonnalité



	ANCESTRUS HIVERNAL	TRANSITION PRINTANIÈRE	PÉRIODE OVULATOIRE
COMPORTEMENT	<ul style="list-style-type: none"> <li>• Pas de comportement de chaleur évident ni de refus franc</li> <li>• Intervalles entre les chaleurs irréguliers et différents de la durée normale de la phase lutéale</li> </ul>	Apparition de chaleurs plus ou moins longues	
DOSAGE PROGESTÉRONÉ	< 1 ng/ml 3 fois durant 3 semaines consécutives		Un dosage > 1 ng/ml traduit que la première ovulation a eu lieu
PALPATION TRANSRECTALE	<ul style="list-style-type: none"> <li>• Utérus très mou, fin et difficile à distinguer</li> <li>• Col mou et difficile à distinguer</li> <li>• Ovaires très petits, sans follicule palpable</li> </ul>	<ul style="list-style-type: none"> <li>• Utérus plus facile à palper et distinguer qu'en anestrus</li> <li>• Col plus facile à palper et distinguer (sauf chez les juments nullipares)</li> </ul>	
ÉCHOGRAPHIE TRANSRECTALE	<ul style="list-style-type: none"> <li>• Utérus petit et d'échogénicité homogène</li> <li>• Ovaires petits avec de nombreux follicules de moins de 15 mm de diamètre</li> </ul>	<ul style="list-style-type: none"> <li>• Apparition d'œdème de l'endomètre, pouvant persister plusieurs jours voire plusieurs semaines (images caractéristiques en roues de chariots)</li> <li>• Souvent petite quantité de liquide dans l'utérus</li> <li>• Présence de multiples follicules anovulatoires de 25-35 mm de diamètre ou plus</li> </ul>	Visualisation du premier CJ (détection de la première ovulation)
EXAMEN DU VAGIN AU SPÉCULUM ET PALPATION	<ul style="list-style-type: none"> <li>• Vagin et col pâles et secs</li> <li>• Le col peut être ouvert</li> </ul>		

## Suivi du cycle œstral

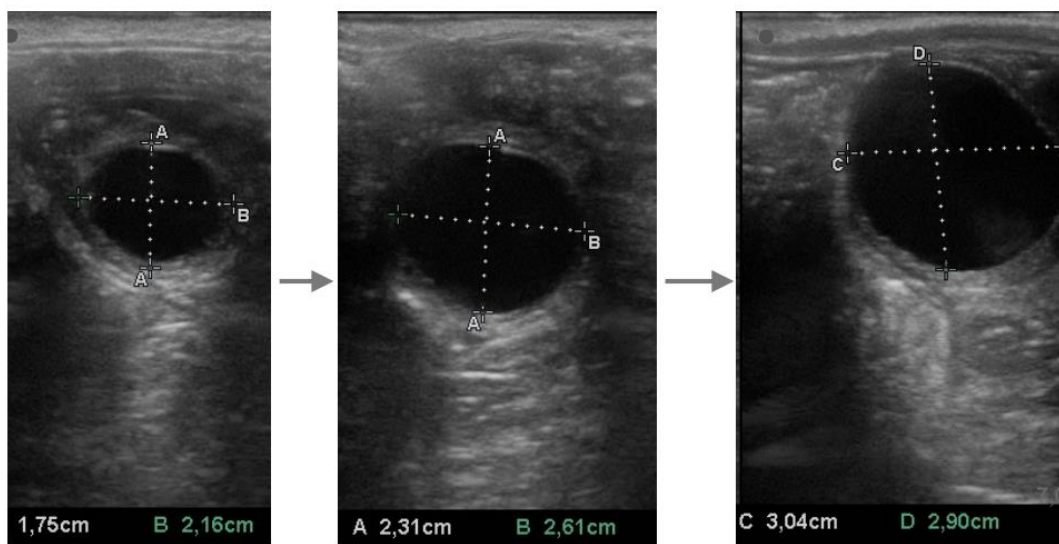


Méthode d'examen	Organes génitaux	Dioestrus	Œstrus		
			Début	Milieu	Fin
Palpation transrectale	Utérus	Épaisseur et tonus maximal	Diminution du tonus et de l'épaisseur		
	Col	Ferme et distinct	Commence à s'aplatir	Plat, court et large	Indiscernable, très plat
Échographie transrectale	Utérus	Absence d'œdème	Augmentation de l'œdème		Diminution de l'œdème dans les 1 à 2 jours précédant l'ovulation
	Ovaire	Présence d'un CJ	Absence de corps jaune		
Palpation transvaginale	Vagin	Sec	Augmentation de l'humidité		
	Col	Ferme, saillant	Diminution de l'épaisseur		
	Orifice cervical	Difficile à dilater	De plus en plus facile à dilater		
Spéculum ou endoscope	Vagin et col	Fluide visqueux, paroi vaginale gluante	Augmentation de la quantité et diminution de la viscosité du fluide		
		Terne, jaune-gris	Rose	Rose brillant	Rouge brillant
	Orifice cervical	Vascularité minimale	Augmentation de la vascularité		
		Saillant, location centrale, serré	Affaissé, ouvert	Affaissé en dessous du centre, ouvert	Près du plancher du vagin
Examen direct	Vulve/lèvres	Plissée, pâle, sèche	De plus en plus lisse, rouge et humide		

Suivi folliculaire et prédiction de l'ovulation



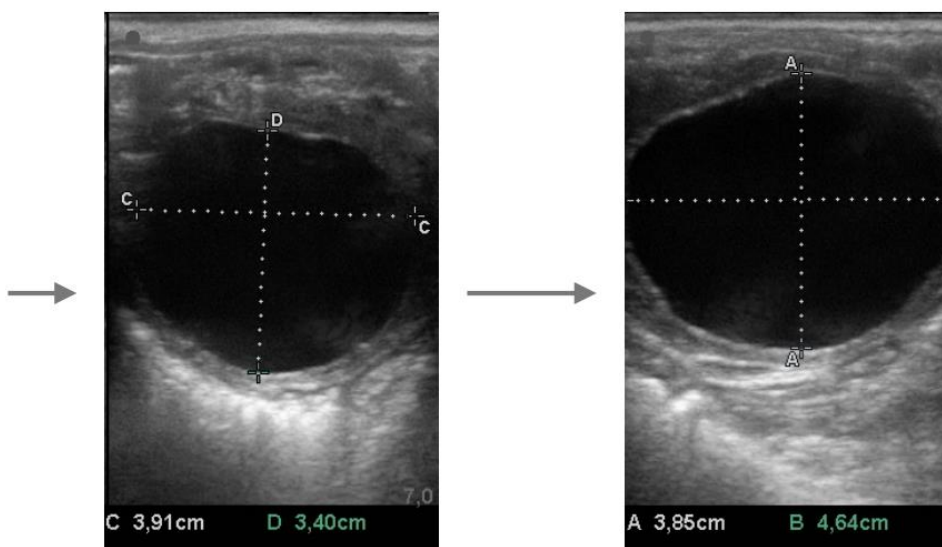
Suivi de la croissance folliculaire



20 mm

25 mm

30 mm



37 mm

42 mm

## Suivi folliculaire et prédiction de l'ovulation

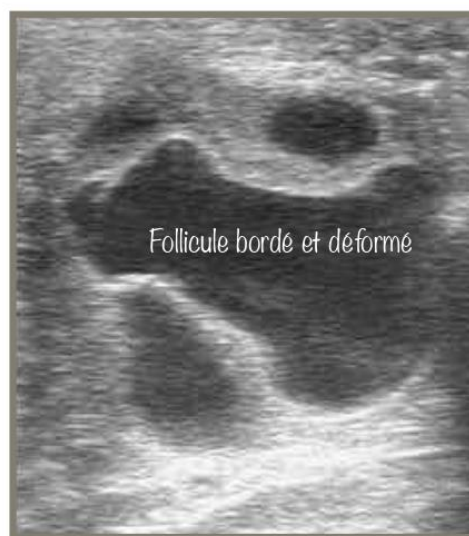### Signes d'une ovulation imminente

#### ► Échographie transrectale:

- **Oedème de l'utérus:** diminution 1 à 2 jours avant l'ovulation.
- **Croissance folliculaire:** croissance de 3 à 5 mm/jour pendant l'œstrus puis stabilisation 2 jours avant l'ovulation. Parfois, diminution de 2 à 3 mm/jour dans les 12h précédant l'ovulation.
- **Forme du follicule:** perte de la forme sphérique dans les 3h précédant l'ovulation.
- **Épaisseur de la paroi folliculaire:** épaississement dans les quelques heures précédant l'ovulation: **FOLLICULE BORDÉ.**
- Apparition d'une couche anéchogène dans la paroi folliculaire.
- **Vascularisation de la paroi folliculaire (mode Doppler):** Augmentation du signal dans les 12 à 36h puis diminution dans les 4h précédant l'ovulation et perte du signal à l'apex du follicule.

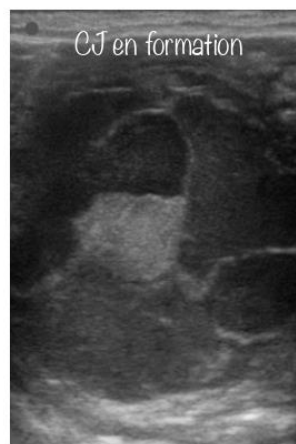
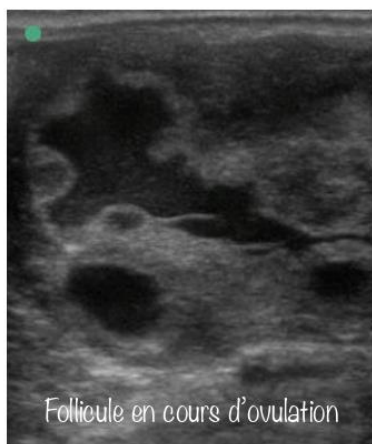
#### ► Palpation transrectale:

- **Croissance folliculaire:** suivi moins précis qu'avec l'échographie.
- **Fermeté du follicule:** le follicule devient mou dans les 24 à 48h précédant l'ovulation.



Chez la plupart des juments, le follicule pré-ovulatoire conserve la même taille à chaque ovulation pour une jument donnée. Les données des cycles précédents doivent donc être conservées et peuvent être utilisées pour prédire l'ovulation d'un follicule lors du suivi d'une jument.

### Constataion de l'ovulation





# INSÉMINATION DE LA JUMENT

## Règlementation de l'insémination artificielle



	Insémination de jument avec de la semence fraîche récoltée sur place (et inséminée dans l'heure suivant la récolte) ou transportée réfrigérée ou congelée provenant d'un centre de collecte	Récolte, conditionnement et conservation de semence
Licence d'inséminateur	✓	✗
Licence de chef de centre de reproduction équine	✓	✓



Tout Docteur Vétérinaire se voit attribuer la licence d'inséminateur de droit

La possibilité ou l'interdiction d'utiliser des techniques d'inséminations artificielles sont fixées par le stud-book dans lequel va être inscrit le poulain:

- **Pur-Sang** et **AQPS**: seule la **monte naturelle** est autorisée.
- **Trotteur français**: IAR transportée et IAC interdites.

### À effectuer avant toute insémination

- Vérifier l'**identité** de la jument
- Vérifier le **statut sanitaire** de la jument selon les exigences du stud-book
  - Selle Français, Anglo-Arabs: vaccination Grippe + Tétanos
  - Trotteur Français: vaccination Grippe + Tétanos + Rhinopneumonie
- Vérifier l'**identification des doses**

Pour chaque paillette: Initiales du pays d'origine (FR pour France) - Numéro d'enregistrement du centre de collecte - Date de la collecte - Activité - Espèce (E pour équidés) - Numéro SIRE de l'étalon - Nom complet de l'étalon (facultatif)

- Remplir les **documents de monte** et en assurer la gestion suivant les instructions du SIRE



#### 1. Déclaration de premier saut

À effectuer en ligne dans les 15j suivant la première insémination.



#### 2. Attestation de saillie

À remettre à l'éleveur après la dernière insémination.



#### 3. Certificat de saillie

À remettre à l'éleveur une fois la saillie intégralement payée. Indispensable pour déclarer la naissance du poulain.



#### 4. Déclaration de saillie

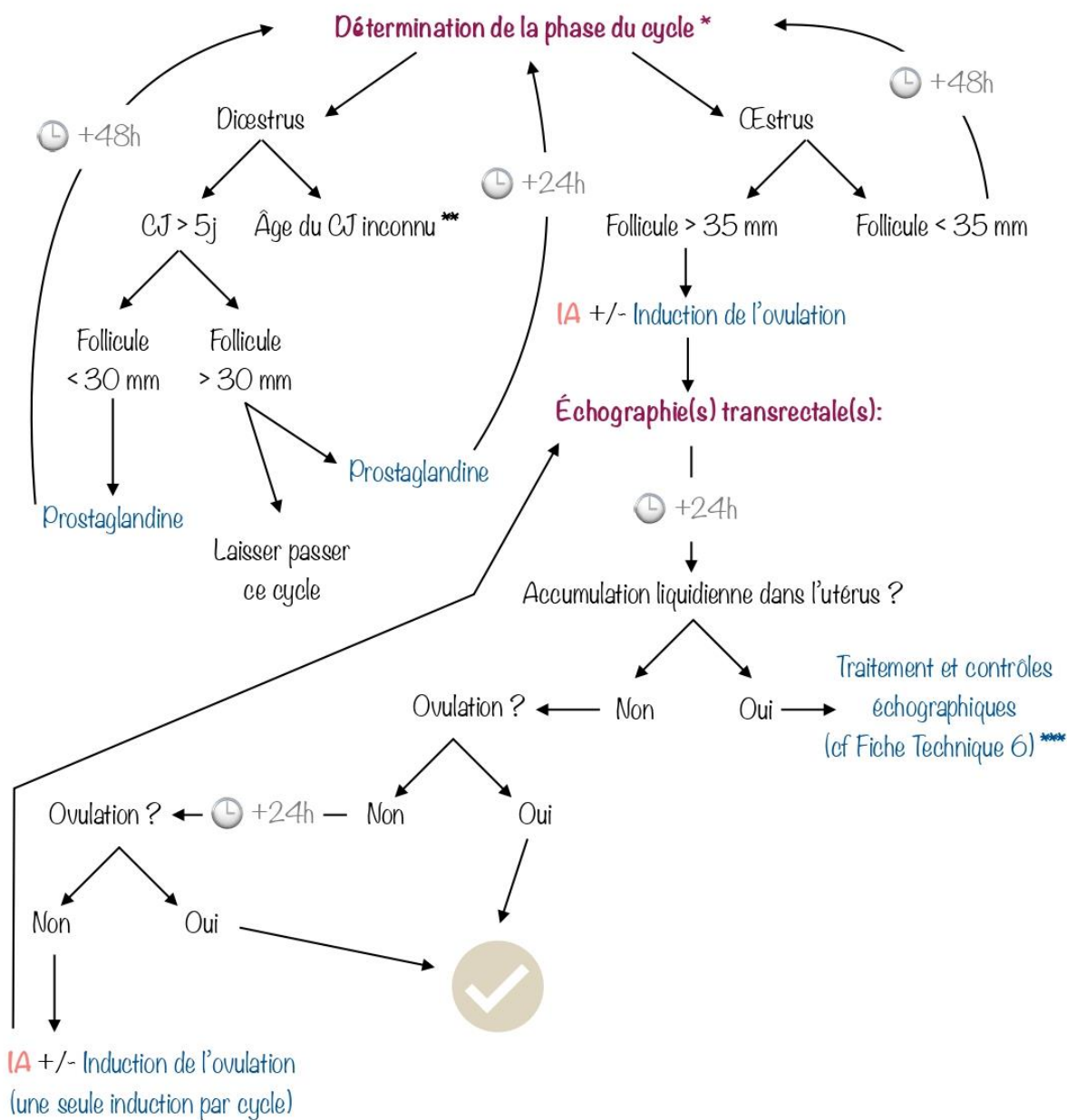
À envoyer au SIRE pour archivage.

# Gestion de la jument en IAF



Fenêtre d'insémination: Dans les 48h précédant l'ovulation

🕒 : Temps d'attente



\* La phase du cycle est déterminée à l'aide des différentes méthodes résumées dans le **tableau p.17**. Les deux principaux examens à réaliser sont la **palpation transrectale** et l'**échographie transrectale**.

\*\* Lorsque l'âge du CJ est inconnu, administrer une prostaglandine puis revoir la jument après 48h. Si le CJ était réfractaire (ie jument toujours en diestrus), refaire une prostaglandine 3 jours après.

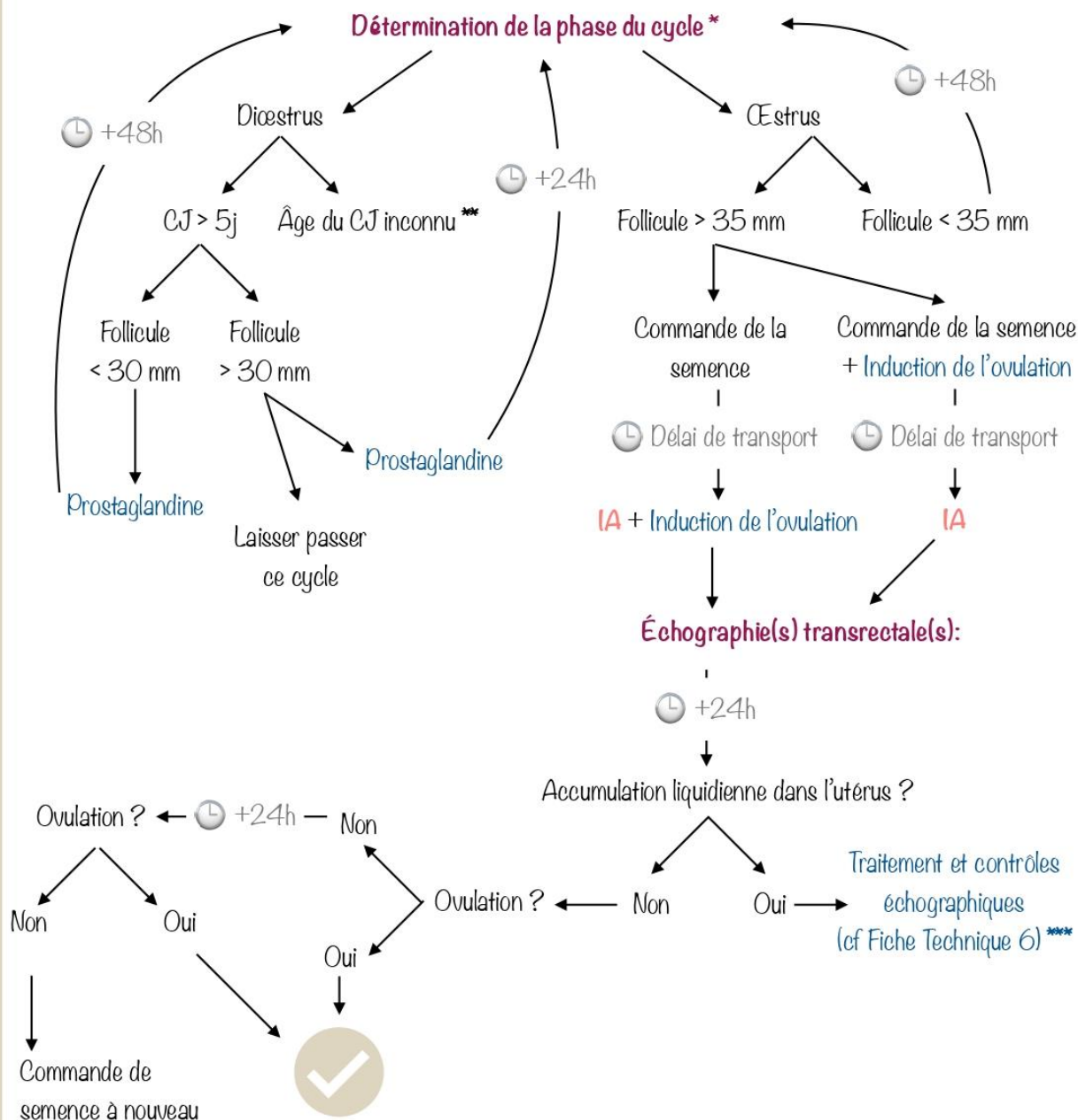
\*\*\* Le traitement et les contrôles échographiques peuvent être démarrés à partir de **6h post-insémination** chez les juments à risque.

## Gestion de la jument en IAR



**Fenêtre d'insémination:** Dans les 48h précédant l'ovulation

🕒 : Temps d'attente



\* La phase du cycle est déterminée à l'aide des différentes méthodes résumées dans le **tableau p.17**. Les deux principaux examens à réaliser sont la **palpation transrectale** et l'**échographie transrectale**.

\*\* Lorsque l'âge du CJ est inconnu, administrer une prostaglandine puis revoir la jument après 48h. Si le CJ était réfractaire (ie jument toujours en dicestrus), refaire une prostaglandine 3 jours après.

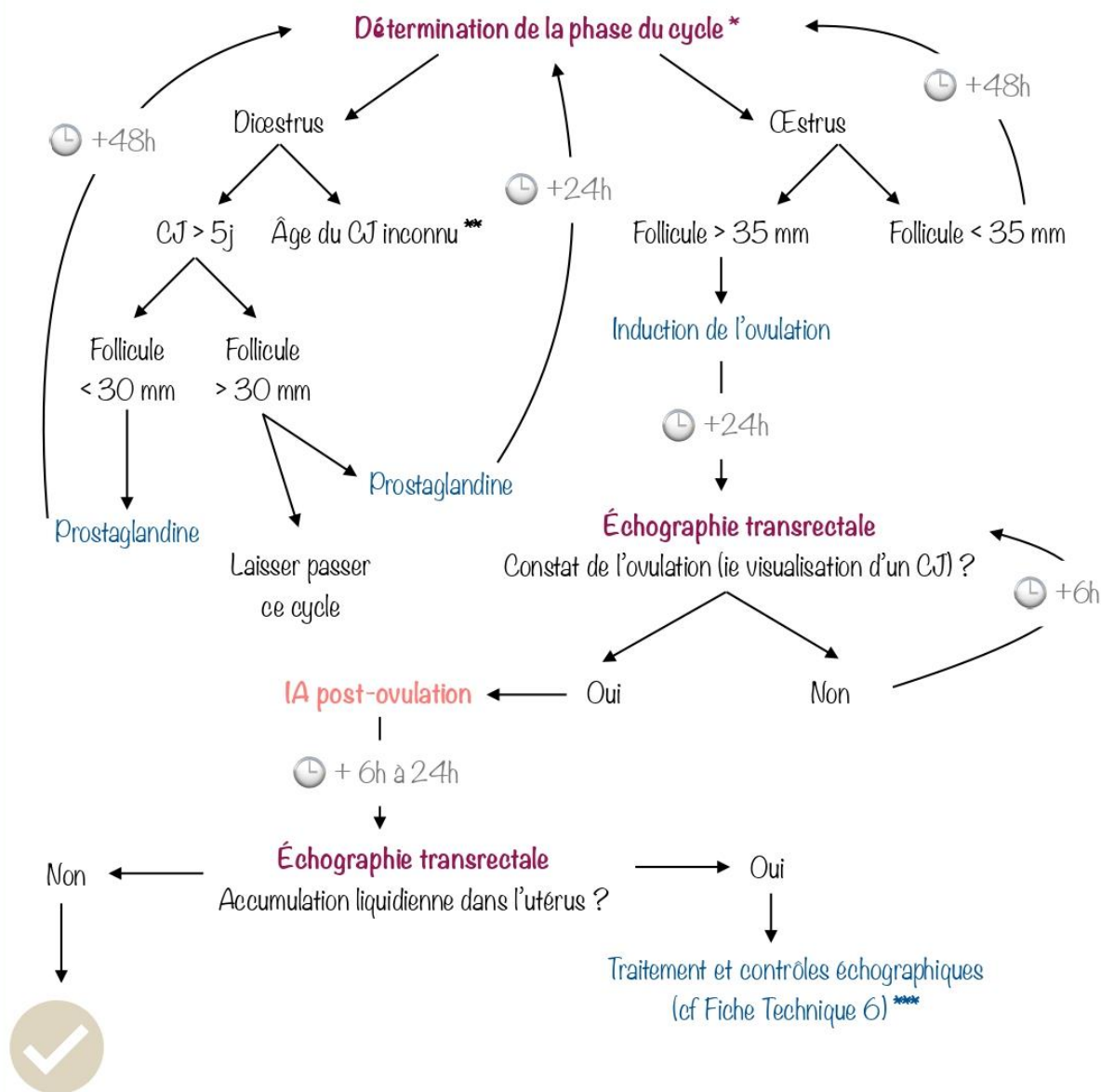
\*\*\* Le traitement et les contrôles échographiques peuvent être démarrés à partir de **6h post-insémination** chez les juments à risque.

## Gestion de la jument en IAC



**Fenêtre d'insémination:** 12h avant - 6h après l'ovulation

🕒 : Temps d'attente



\* La phase du cycle est déterminée à l'aide des différentes méthodes résumées dans le **tableau p.17**. Les deux principaux examens à réaliser sont la **palpation transrectale** et l'**échographie transrectale**.

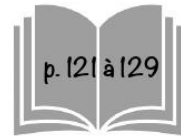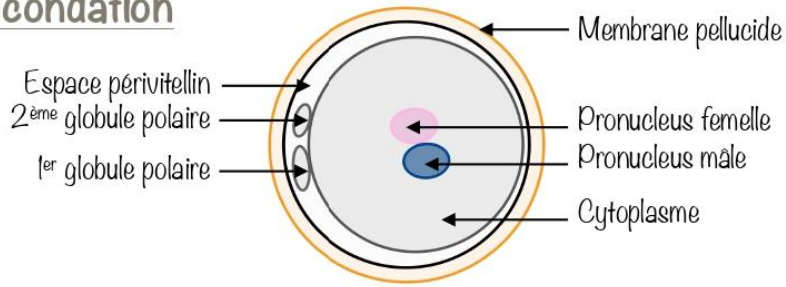
\*\*\* Lorsque l'âge du CJ est inconnu, administrer une prostaglandine puis revoir la jument après 48h. Si le CJ était réfractaire (ie jument toujours en dioestrus), refaire une prostaglandine 3 jours après.

\*\*\*\* Le traitement et les contrôles échographiques peuvent être démarrés à partir de **6h post-insémination** chez les juments à risque.

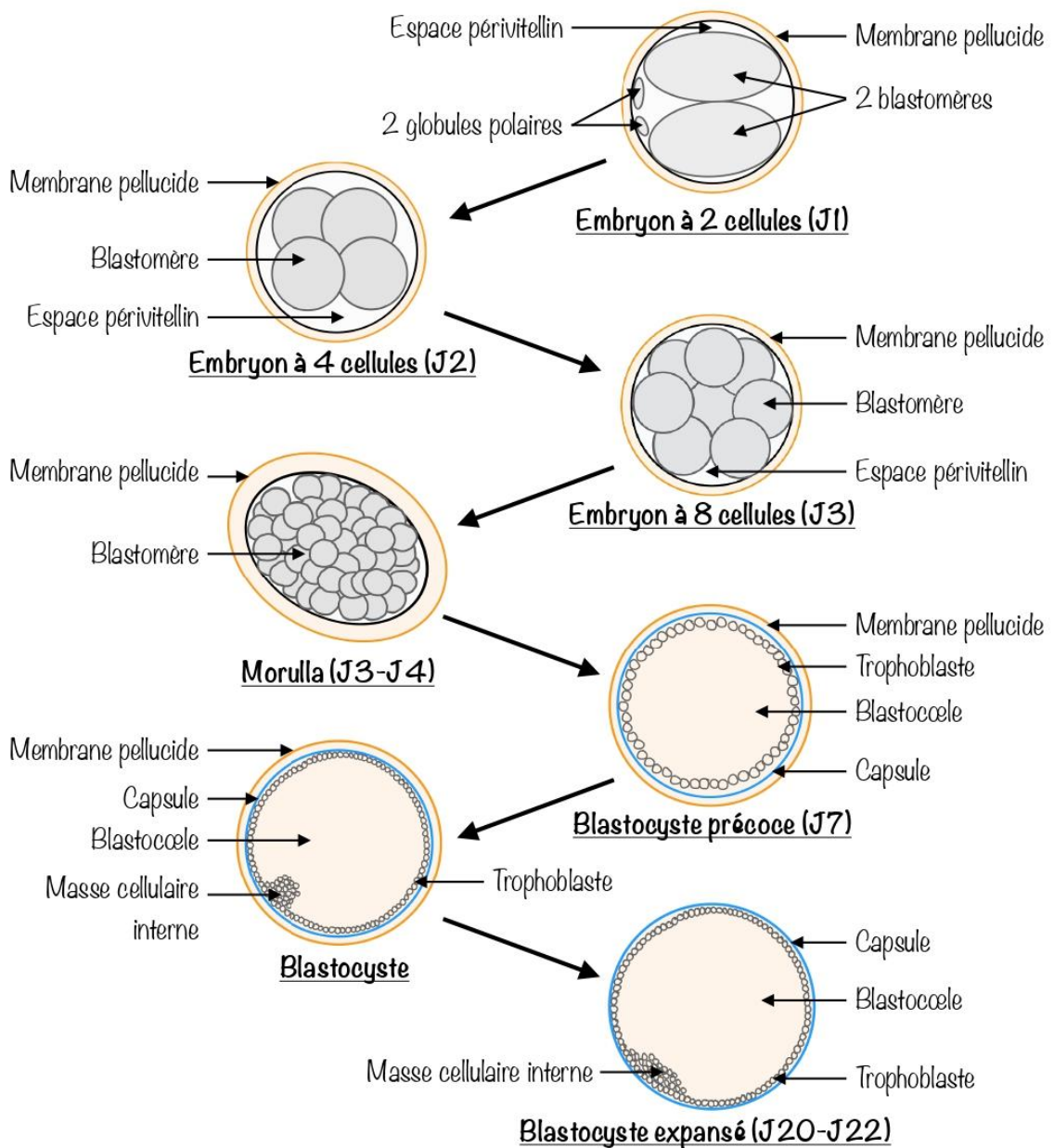
# SUIVI DE LA PÉRIODE EMBRYONNAIRE

## SUIVI DE LA PÉRIODE EMBRYONNAIRE

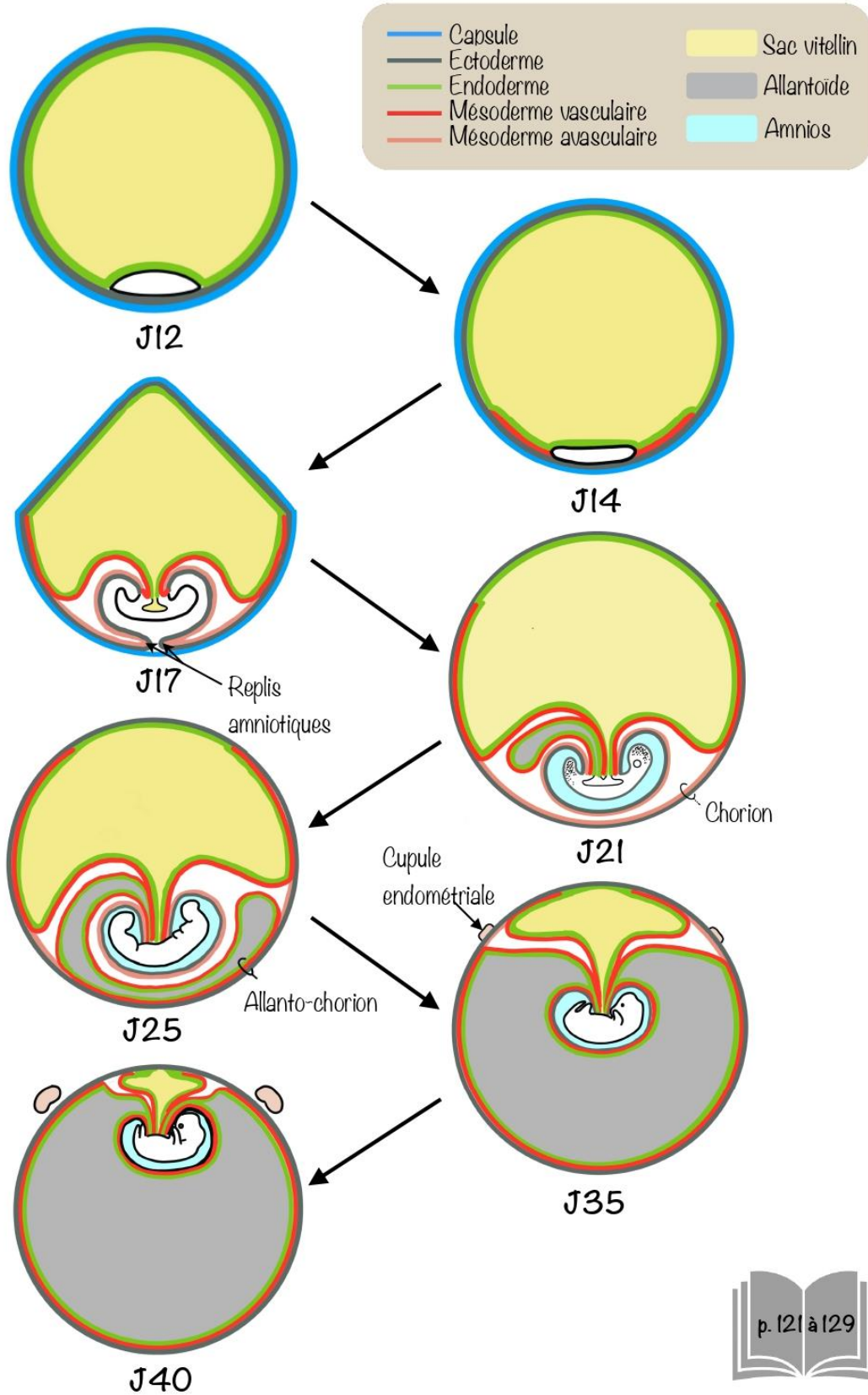
### Fécondation



### Développement embryonnaire précoce



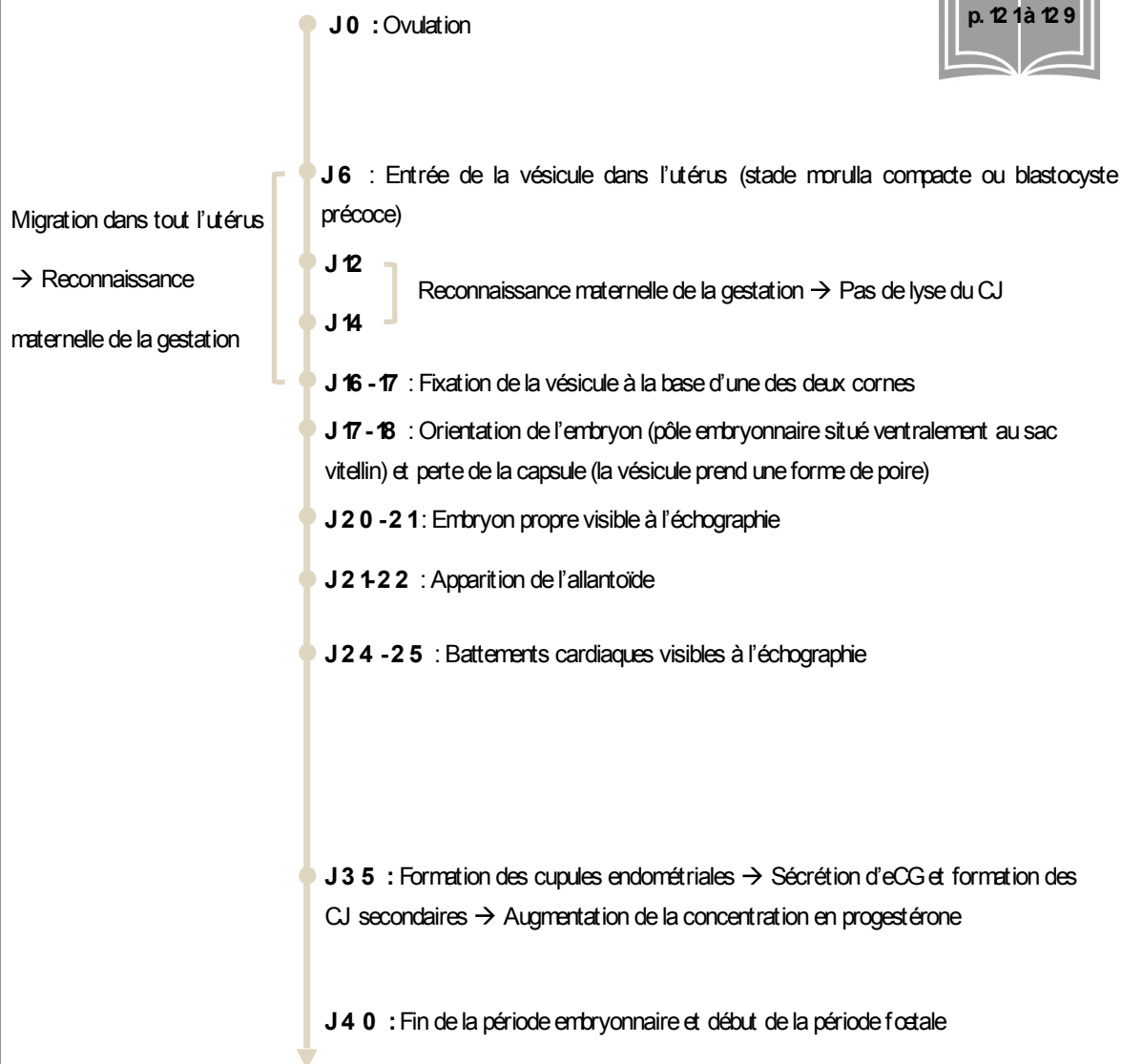
Formation des annexes embryonnaires



p. 121 à 129



## Les étapes clés du développement embryonnaire



## Croissance de la vésicule embryonnaire

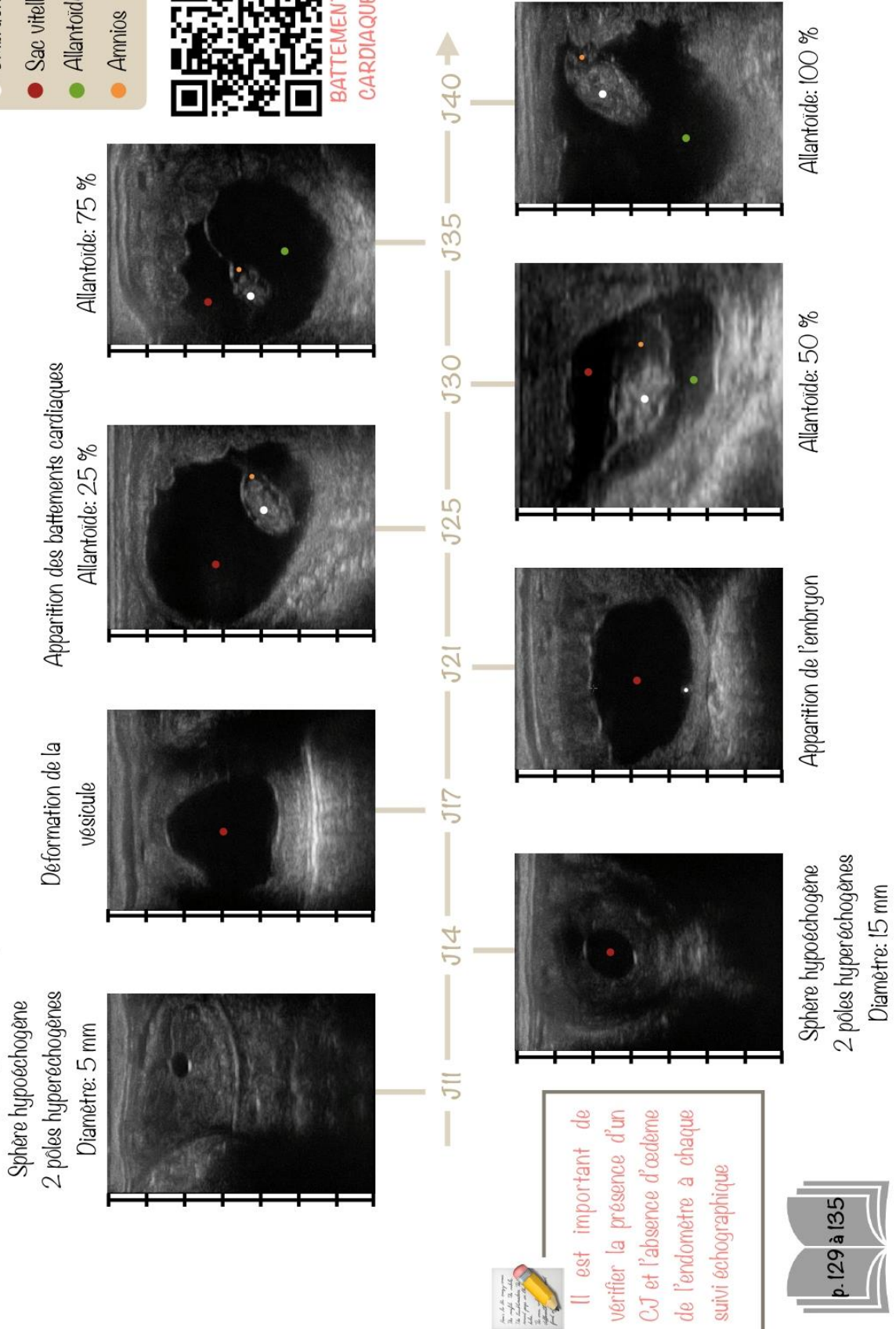
Jour de gestation	Diamètre de la vésicule embryonnaire (mm)	Commentaire
1- 7	0,5 - 0,3	Non visible à l'échographie jusqu'à J 10
11	5	Croissance de 3 à 5 mm/ jour
12	8,5	
14	16	
16	25	
17 - 24	25	L'embryon prend une forme irrégulière et ne grandit pas

## Suivi échographique de la période embryonnaire

- Embryon
- Sac vitellin
- Allantoïde
- Amnios



BATTEMENTS  
CARDIAQUES



Il est important de vérifier la présence d'un C/J et l'absence d'œdème de l'endomètre à chaque suivi échographique

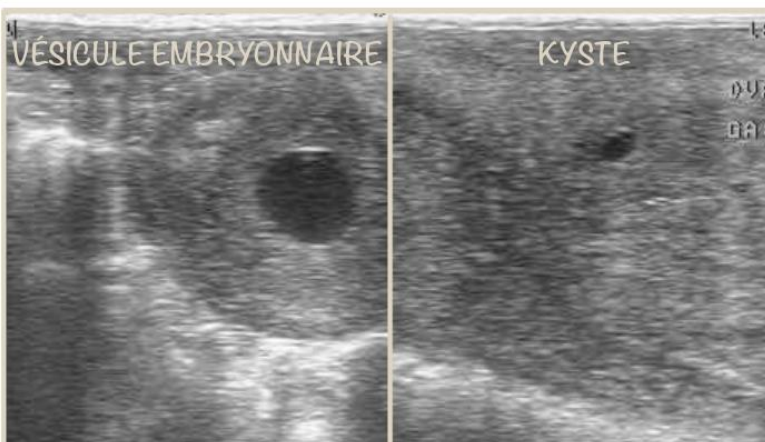


p. 129 à 135

## Différencier un kyste utérin et une vésicule embryonnaire avant J16



- Chez les juments ayant beaucoup de kystes, il est conseillé de les repérer avant le diagnostic de gestation afin de connaître leur position.
- En cas de doute, recommencer l'échographie le lendemain: la vésicule aura changé de position dans l'utérus et aura grandi.



<b>Forme</b>	Circulaire → 2 pôles hyperéchogènes superposés	Circulaire ou ovale → Les 2 pôles hyperéchogènes peuvent ne pas se superposer
<b>Croissance</b>	3-5 mm/jour	Taille identique
<b>Position</b>	Se déplace dans tout l'utérus	Position inchangée

## Planning des examens échographiques

Jours de gestation	Paramètres à évaluer
J14 - J15	<ul style="list-style-type: none"> <li>- Diagnostic de gestation précoce</li> <li>- Vérification de l'absence de jumeaux</li> <li>- Évaluation des ovaires: statut folliculaire, présence d'un CJ</li> <li>- Évaluation de l'utérus: absence de fluide et d'œdème de l'endomètre</li> </ul>
J25	<ul style="list-style-type: none"> <li>- Détection de l'embryon</li> <li>- Détection des battements cardiaques, de l'amnios et de l'allantoïde</li> <li>- Confirmation de l'absence de jumeaux</li> </ul>
J35	<ul style="list-style-type: none"> <li>- Confirmation de la gestation au moment de la formation des cupules endométriales</li> <li>- Confirmation de la présence des battements cardiaques</li> <li>- Identification de l'allantoïde, du sac vitellin, de l'amnios et de la ceinture chorionique</li> </ul>

## Gestion de la gestation gémellaire

p. 135 à 139



- ▶ La gestation gémellaire résulte le plus souvent en un avortement (généralement entre 7 et 9 mois de gestation), la mise-bas d'un mort né ou une mortalité néonatale. Seules 1 % des gestations gémellaires aboutissent à la mise-bas de 2 poulains vivants et en bonne santé.
- ▶ La mise-bas de jumeaux augmente le risque de dystocie, de traumatisme du tractus génital et de rétention placentaire : il est donc **déconseillé de laisser une gestation gémellaire arriver à terme.**
- ▶ Les Pura-Sangs, chevaux de selle et de trait sont prédisposés aux gestations gémellaires.
- ▶ L'utilisation d'agent induisant l'ovulation augmente le risque d'ovulations multiples.
- ▶ Les juments ont souvent le même nombre d'ovulations à chaque cycle: il est conseillé de suivre étroitement les juments ayant un historique d'ovulations multiples.

## Squizzing (écrasement) d'embryon



### Période:

- Avant J17 (fixation de la vésicule embryonnaire).
- Possible à partir de J11 mais plus facile à partir de J14 (vésicules de taille supérieure et probabilité plus élevée de détecter la 2ème vésicule en cas d'ovulation asynchrone).

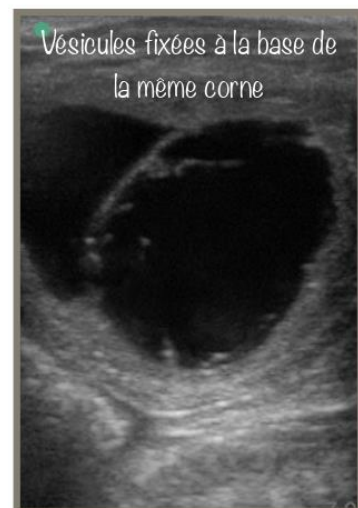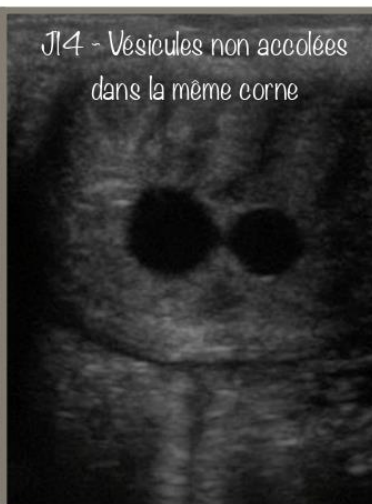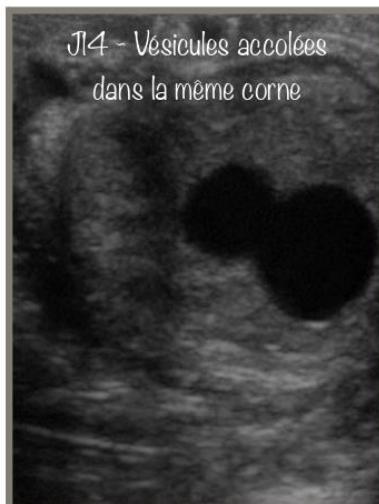### Technique:

1. Si besoin, administrer un antispasmodique (ex: scopolamine 0,1 - 0,2 mg/kg IV) et/ou une sédation.
2. **Séparer les 2 vésicules en cas de vésicules accolées:**
  - Placer la sonde de l'échographe au dessus du « V » où les 2 vésicules sont en contact
  - Exercer des petits mouvements vibratoires tout en appuyant doucement à la jonction entre les 2 vésicules. **Exercer des petits mouvements lents, pour ne pas risquer d'éclater les 2 vésicules.**
  - Autre possibilité: ré-échographier quelques heures plus tard et voir si les vésicules se sont séparées.
3. **Choisir la vésicule à écraser** (généralement, on choisit la plus petite, ou celle dont la position est la plus pratique)
4. **Placer la vésicule à l'apex d'une des 2 cornes utérines:** masser l'utérus manuellement ou utiliser la sonde en exerçant des pressions ventrales depuis l'endroit où se trouve la vésicule et vers l'extrémité de la corne.
5. **Écraser la vésicule isolée,** manuellement ou à l'aide de la sonde, en exerçant une pression ventrale sur la vésicule jusqu'à ce qu'elle éclate. **Ne pas changer d'embryon après avoir commencé à en manipuler un.**
6. **Vérifier à l'échographie l'éclatement de la vésicule:** perte de sa forme sphérique et présence de liquide libre dans la lumière utérine.

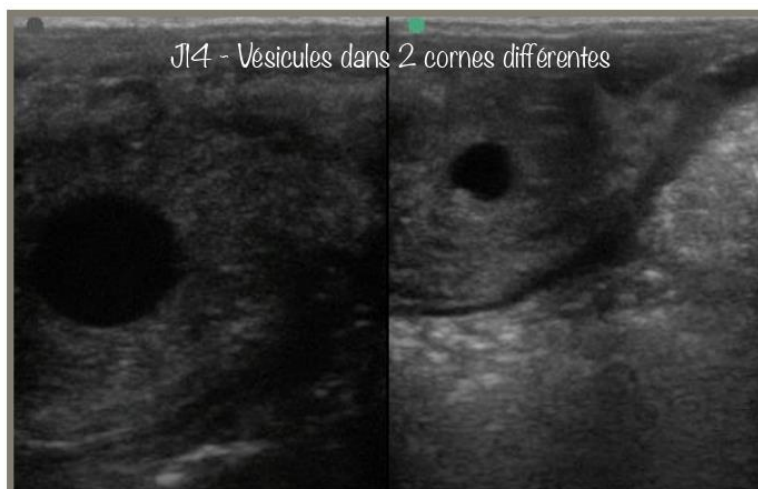
## Gestion entre J17 et J40

- ▶ Squeezing si les embryons sont dans 2 cornes différentes  
Taux de réussite: 90 % entre J17 et J20, 75 % entre J20 et J30. Après J35: risque d'avortement de l'embryon restant très élevé
- ▶ Manipulation d'une des 2 vésicules, si elles sont situées dans 2 cornes différentes
- ▶ Aspiration transvaginale guidée échographiquement
- ▶ Ne rien faire: le taux de résorption naturelle d'une des vésicules est de 69 % en cas de gémellité unilatérale, mais de 3 % en cas de gémellité bilatérale

Si les 2 vésicules sont toujours présentes à J35, il est fortement recommandé de provoquer l'avortement par l'administration de prostaglandine, avant la formation des cupules endométriales.



Après fixation (J17)



Avant fixation (J17)

# FICHES TECHNIQUES



## Palpation transrectale de l'appareil génital



### Précautions à prendre

- Être conscient du risque de lacération ou de perforation rectale.
- Avoir obtenu le consentement éclairé du propriétaire.
- Retirer bijoux, montre, etc + Ongles coupés.
- Utiliser des moyens de contention : travail, aide à la tête, si besoin : tord-nez, sédation.
- Si une jument semble trop nerveuse ou dangereuse, ne pas réaliser l'acte !
- Possibilité d'utiliser un antispasmodique (Scopolamine).

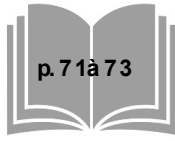
### Matériel nécessaire

- Travail
- Gant de fouille à usage unique
- Lubrifiant
- Sédation, Scopolamine, tord nez si nécessaire

### Technique

1. Enfiler un gant de fouille et mettre du lubrifiant.
2. Placer ses doigts en forme de cône puis insérer doucement sa main à travers le sphincter anal.
3. Avancer doucement le bras dans le rectum. Ne jamais aller contre le péristaltisme ou la paroi rectale.
4. Retirer tout le crottin présent dans le rectum.
5. Identifier les contours de la cavité pelvienne (plancher et plafond de la cavité pelvienne, sacrum, ailes de l'ilium).
6. Palpation du col et du corps utérins : Faire des déplacements latéraux de droite à gauche avec la main ouverte, les doigts serrés et la paume plaquée contre le plancher pelvien.
7. Palpation de la bifurcation des cornes : Insérer profondément le bras dans le rectum, courber la main vers le bas puis retirer le bras : la main vient buter contre la bifurcation.
8. Une fois la bifurcation repérée : suivre la corne utérine gauche dans une direction latérale, dorsale et crâniale jusqu'à l'ovaire gauche.
9. Retourner à la bifurcation et faire de même à droite. Attention : l'ovaire droit est plus crânial que le gauche.

## 2 Échographie transrectale de l'appareil génital



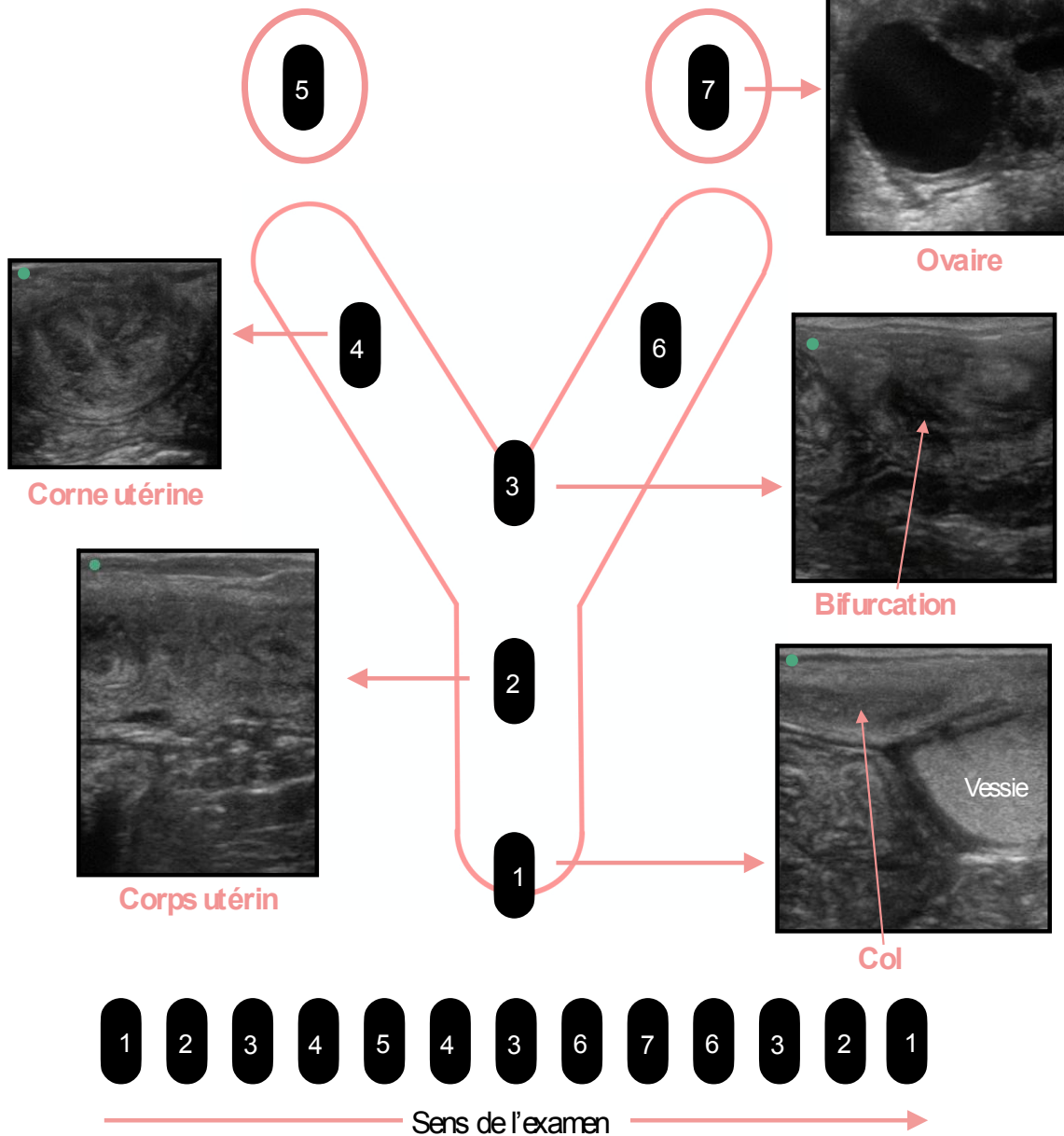
### Précautions à prendre

Idem que pour la PTR (cf Fiche Technique 1)

### Matériel nécessaire

- Travail
- Échographe et sonde linéaire transrectale 5,0 MHz
- Gant de fouille à usage unique
- Lubrifiant
- Sédatif, Scopolamine, tord nez si nécessaire

### Technique



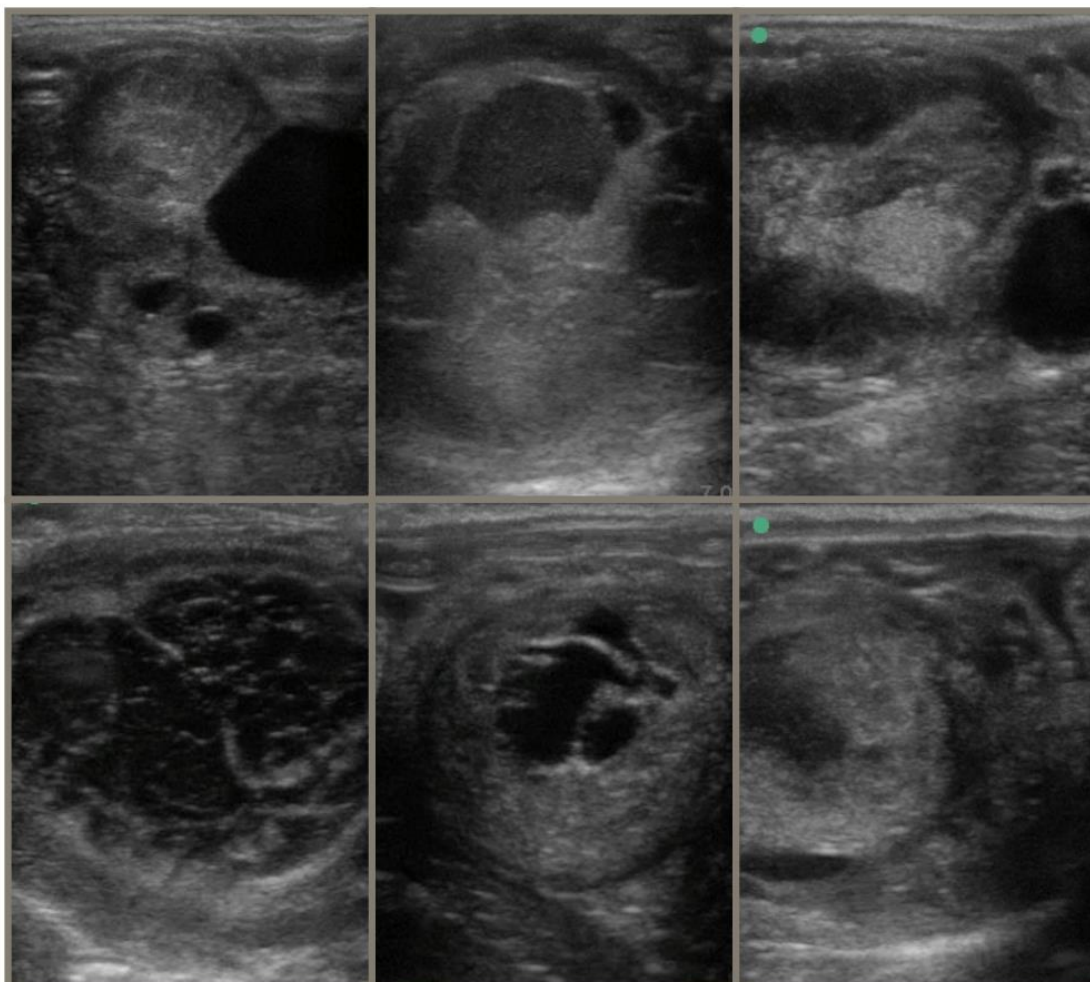


## Évaluation de la quantité d'œdème de l'endomètre



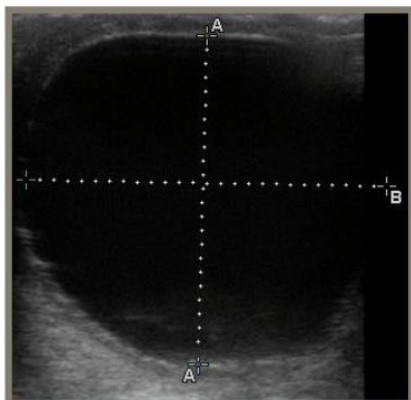
SCORE	QUANTITÉ D'ŒDÈME	DESCRIPTION	STADE CORRESPONDANT	IMAGE ÉCHOGRAPHIQUE
0	Absent	<ul style="list-style-type: none"> <li>• Absence d'œdème</li> <li>• Replis endométriaux non discernables</li> <li>• Échogénicité homogène</li> <li>• Généralement accompagné d'un CJ et d'un col fermé</li> </ul>	Dicœstrus	
1	Léger	<ul style="list-style-type: none"> <li>• Légère augmentation du contraste d'échogénicité</li> <li>• Quelques replis peuvent être visibles</li> <li>• Œdème souvent plus évident dans les cornes que le corps</li> </ul>	Début ou fin d'œstrus (juste avant l'ovulation)	
2	Modéré	<ul style="list-style-type: none"> <li>• Augmentation de l'épaisseur des replis endométriaux</li> <li>• Œdème évident sur tout l'utérus</li> </ul>	Mi-œstrus (correspond au pic d'œstrogène 1 à 2 jours avant l'ovulation)	
3	Abondant	<ul style="list-style-type: none"> <li>• Replis endométriaux larges et distendus</li> <li>• Degré d'œdème exagéré</li> </ul>	Peut être associé avec de l'inflammation utérine	

### Variabilité des apparences échographiques d'un corps jaune



L'aspect échographique d'un CJ est très variable: il peut être totalement **homogène**, ou à l'inverse très **hétérogène**, il peut être **cavitaire** ou non, etc. Son aspect change d'une jument à l'autre, et au cours de l'évolution d'un même CJ.

### Mesurer le diamètre d'un follicule



$$\text{Diamètre} = \frac{A + B}{2}$$



### ③ Examen du vagin et du col au spéculum



#### Matériel nécessaire

- Travail
- Protège queue
- Savon antiseptique
- Gants à usage unique
- Papier absorbant à usage unique
- Source d'eau
- Gants stériles
- Lubrifiant stérile
- Spéculum stérile
- Source de lumière

#### Préparation de la jument

- Mettre la jument dans le travail.
- Mettre la queue dans un protège queue et l'attacher sur le côté.
- **3 fois:** nettoyer la région périnéale à l'aide d'un gant à usage unique et de savon antiseptique iodé puis rincer à l'eau.
- Sécher la région périnéale et la queue avec du papier absorbant.

#### Technique

1. Lubrifier le spéculum avec du lubrifiant stérile
2. Insérer le spéculum entre les 2 lèvres vulvaires
3. Avancer le spéculum vers l'avant et vers le haut, avec un angle de 45 degrés jusqu'à l'anneau vestibulaire, puis l'avancer horizontalement jusqu'à l'extrémité crâniale du vagin
4. Utiliser la source lumineuse pour éclairer la voute vaginale

## ④ Insémination de semence fraîche ou réfrigérée



### Matériel nécessaire

- Travail
- Protège queue
- Savon antiseptique iodé
- Gants à usage unique
- Papier absorbant à usage unique
- Source d'eau
- Gant de fouille stérile \*
- Lubrifiant stérile
- Sonde d'insémination \*
- Seringue avec piston en plastique \*

\* Conservés dans une étuve à 37°C

### Préparation de la jument

- Mettre la jument dans le travail.
- Mettre la queue dans un protège queue et l'attacher sur le côté.
- **3 fois**: nettoyer la région périnéale à l'aide d'un gant à usage unique et de savon antiseptique iodé puis rincer à l'eau.
- Sécher la région périnéale et la queue avec du papier absorbant.

### Préparation de la semence

Si la semence est dans un tube:

- Connecter la seringue et la sonde d'insémination.
- Prélever un volume d'air équivalent à celui de la sonde.
- Aspirer la semence à travers la sonde.

Si la semence est déjà dans la seringue:

- Aspirer un volume d'air équivalent à celui de la sonde.
- Agiter la seringue et la connecter à la sonde.
- Pousser la semence jusqu'au bout de la sonde.

### Qualité de la semence

**IAF** : Au moins 250 millions de spz mobiles.

**IAR** : Au moins 50% de spz mobiles après 24h de réfrigération puis réchauffement à 37°C.

### Technique d'insémination

1. Placer l'extrémité de la sonde dans la main couverte d'un gant de fouille stérile, appliquer du gel lubrifiant sur les doigts de cette main et l'utiliser pour en appliquer sur les lèvres vulvaires.
2. Introduire la main et la sonde à travers les lèvres vulvaires, avancer dans une direction ascendante jusqu'au vestibule puis horizontale jusqu'au fond du vagin.
3. Repérer le col utérin avec l'index puis le traverser jusqu'à placer l'extrémité du doigt dans l'utérus.
4. Faire glisser la sonde sous l'index afin qu'elle traverse le col jusque dans le corps utérin.
5. Placer la seringue en position verticale puis pousser doucement la semence. Si une résistance se fait sentir, reculer légèrement la sonde pour la décoller de la paroi utérine et recommencer. Vérifier l'absence de reflux de la semence dans le vagin (si c'est le cas, repositionner la sonde).
6. Une fois la semence déposée, retirer doucement le bras et la sonde du vagin, en effectuant un mouvement vers le bas (permettant de limiter l'entrée d'air dans le vagin).
7. Vérifier l'absence de sécrétion (pus, sang) ou d'odeur anormale (urine, tissu nécrotique, etc) sur le gant de fouille.

## 5 Insémination de semence congelée avec paillettes



### Matériel nécessaire

- Travail
  - Protège queue
  - Savon antiseptique iodé
  - Gants à usage unique
  - Papier absorbant à usage unique
  - Alcool
  - Source d'eau
  - Gant de fouille stérile \*
  - Lubrifiant stérile
  - Sonde d'insémination\* classique ou longue et flexible (en cas d'insémination profonde) et piston
  - Seringue avec piston en plastique \*
- \* Conservés dans une étuve à 37°C

### Préparation de la jument

Idem que pour l'insémination de semence fraîche ou réfrigérée (cf Fiche Technique 4).

### Préparation de la semence

- Sortir les paillettes de l'azote liquide et les décongeler au bain marie à 37°C pendant 30 seconde.
- Poser les paillettes sur du papier absorbant et les rincer avec de l'alcool.
- Couper l'extrémité des paillettes (côté opposé au bouchon).

### Qualité de la semence

Au moins 35% de spz mobiles après décongélation.


### Technique d'insémination dans le corps utérin

1. Effectuer les étapes 1 à 4 de la Fiche Technique 4.
2. Placer la paillette dans la sonde d'insémination (avec le côté découpé crânialement).
3. Pousser le bouchon de coton avec le piston afin d'éjecter la semence dans l'utérus. Réitérer cette étape pour chacune des paillettes. Vérifier l'absence de reflux de la semence dans le vagin (si c'est le cas, repositionner la sonde).
4. Effectuer les étapes 6 et 7 de la Fiche Technique 4.

### Technique d'insémination profonde

1. Effectuer les étapes 1 à 4 de la Fiche Technique 4.
2. Retirer le bras du vagin et le placer en transrectal afin de guider la sonde dans la corne désirée.
3. Avancer la sonde jusqu'à l'extrémité de la corne, près de l'entrée de l'oviducte.
4. Placer la paillette dans la sonde d'insémination (avec le côté découpé crânialement).
5. Pousser le bouchon de coton avec le piston afin d'éjecter la semence dans l'utérus. Réitérer cette étape pour chacune des paillettes. Vérifier l'absence de reflux de la semence dans le vagin (si c'est le cas, repositionner la sonde).
6. Effectuer les étapes 6 et 7 de la Fiche Technique 4.

## 6 Molécules et protocoles utilisés

INDICATION	MOLÉCULE	NOM DÉPOSÉ	POSOLOGIE ET VOIE D'ADMINISTRATION	COMMENTAIRE
INDUCTION DE L'ŒSTRUS 	PGF2 $\alpha$	Dinolytic <sup>MD</sup>	5 mg, IM	<ul style="list-style-type: none"> <li>Lyse d'un C/J mature (de plus de 5 jours) uniquement.</li> <li>En cas de non retour en chaleur, répéter l'injection 5j plus tard.</li> <li>Retour en chaleur prévu après 24-48h.</li> <li>Éviter l'administration en présence d'un follicule trop gros (car risque d'ovulation avant que le tractus génital ait pu se préparer). Si c'est le cas, prévoir un contrôle échographique toutes les 24h. Sinon, recontrôler après 48h</li> </ul>
	Luprostiol	Prosolvim <sup>MD</sup>	7,5 mg, IM	
	Cloprostérol	Estrumate <sup>MD</sup>	250 $\mu$ g, IM	
	Alfaprostol	Alfabedy <sup>MD</sup>	3 mg, IM	
INDUCTION DE L'OVULATION (d'un follicule de plus de 35 mm de diamètre) 	hCG	Chorulon <sup>MD</sup>	1000-1500 UI, IV	<ul style="list-style-type: none"> <li>Ovulation prévue 32 à 40h plus tard.</li> <li>Immunisation possible: ne pas dépasser 2 injections/an.</li> <li>Ovulation prévue dans les 48h.</li> <li>Inconvénients: risque d'allongement du diœstrus en cas d'implant laissé en place et coût élevé.</li> <li>Ovulation prévue 24 à 48h plus tard.</li> <li>Inconvénients: injections répétées et coût élevé.</li> <li>Pas d'AMM en France pour l'espèce équine.</li> <li>Plus disponible depuis 2016.</li> <li>Ovulation prévue dans les 36 à 48h.</li> <li>Pas d'AMM en France pour l'espèce équine.</li> </ul>
	Desloréline (analogue GnRH)	Ovuplant <sup>MD</sup>	2,1 mg, SC (encolure ou muqueuse vulvaire)	
	Buséreline (analogue GnRH)	Réceptal <sup>MD</sup>	20 $\mu$ g, IV, BID	
	Buséreline (analogue GnRH)	Supréfact <sup>MD</sup>	1 mg, SC	
	Triptoreline (analogue GnRH)	Décapeptyl <sup>MD</sup>	0,1 mg, SC	

## FICHES TECHNIQUES

<p><b>SORTIE DE L'INACTIVITÉ OVARIENNE</b></p> 	<p><b>Traitement lumineux:</b></p> <ul style="list-style-type: none"> <li>- Lumière incandescente de 100 à 200W dans chaque box</li> <li>- Masque à lumière bleue</li> </ul>	<ul style="list-style-type: none"> <li>• De décembre à avril</li> <li>• 2 possibilités: Eclairage artificiel de 16h30 (crépuscule) à 23h ou pendant 1h, entre 9,5h et 10,5h après la tombée de la nuit</li> <li>• Intensité lumineuse d'au moins 100 lux</li> </ul>	<ul style="list-style-type: none"> <li>• La jument doit être éclairée 16h/jour ou 1h pendant la phase photosensible pour sortir de l'inactivité.</li> <li>• Ovulation attendue 60 à 70 jours après le début du traitement.</li> </ul>
	<p>Desloréline</p> <p>Céstradiol + Sulpiride (antagoniste de la dopamine)</p> <p>Ocytocine</p> <p>Altrénogest (Progesterone)</p>	<p>BioRelease<sup>ND</sup></p> <p>Bioctocine<sup>ND</sup> Oxytobel<sup>ND</sup></p> <p>Regumate<sup>ND</sup></p>	<p>50 µg, IM, BID</p> <p>50 mg d'œstradiol IM puis 3g de sulpiride SC 5 et 12j après</p> <p>20 UI, IM ou IV, Q6-12h De 6h à 3j post-IA</p> <p>0,044 mg/kg, PO, SID</p>
<p><b>ENDOMÉTRITE</b></p> 			
<p><b>INSUFFISANCE LUTÉALE</b></p>			





# CRÉATION D'UN GUIDE PRATIQUE POUR LE SUIVI FOLLICULAIRE, L'INSÉMINATION ET LE SUIVI DE LA PÉRIODE EMBRYONNAIRE CHEZ LA JUMENT

---

## Auteur

---

HERBET Fanny

## Résumé

---

Dans le domaine de la reproduction équine, la mise en application des connaissances théoriques peut se révéler difficile pour un étudiant vétérinaire ou un jeune praticien ayant peu d'expérience en sortant de son cursus d'apprentissage. Un guide pratique ayant pour but d'aider à cette mise en pratique a ainsi été réalisé au cours de ce travail de thèse. L'ensemble du guide permet à l'étudiant de comprendre quand et comment réaliser le suivi folliculaire de la jument, quel est le moment adéquat pour l'inséminer selon la semence utilisée, et comment réaliser le suivi du début de gestation. De plus, les différentes fiches techniques à la fin du guide expliquent comment réaliser les différents examens utilisés lors du suivi des juments (palpation et échographie transrectale, examen au spéculum, etc.), et comment réaliser les différents types d'inséminations.

Pour accompagner ce guide, un manuscrit regroupant les données majeures de la reproduction équine a été rédigé. Ce dernier permet au lecteur du guide de s'y référer lorsqu'il souhaite approfondir ou comprendre une notion présente dans le guide pratique.

## Mots-clés

---

Reproduction, Juments, Pédagogie, Gestation, Insémination artificielle

## Jury

---

Président du jury : Pr **CLARIS Olivier**

Directeur de thèse : Dr **LEFRANC-POHL Anne-Cécile**

1er assesseur : Dr **LEFRANC-POHL Anne-Cécile**

2ème assesseur : Pr **CADORÉ Jean-Luc**