



HAL
open science

Coiffes télescopiques : apports en odontologie prothétique

Lisa Al-Kazaz

► **To cite this version:**

Lisa Al-Kazaz. Coiffes télescopiques : apports en odontologie prothétique. Chirurgie. 2021. dumas-03556921

HAL Id: dumas-03556921

<https://dumas.ccsd.cnrs.fr/dumas-03556921v1>

Submitted on 4 Feb 2022

HAL is a multi-disciplinary open access archive for the deposit and dissemination of scientific research documents, whether they are published or not. The documents may come from teaching and research institutions in France or abroad, or from public or private research centers.

L'archive ouverte pluridisciplinaire **HAL**, est destinée au dépôt et à la diffusion de documents scientifiques de niveau recherche, publiés ou non, émanant des établissements d'enseignement et de recherche français ou étrangers, des laboratoires publics ou privés.



Distributed under a Creative Commons Attribution - NonCommercial - NoDerivatives 4.0
International License

THESE

***POUR OBTENIR LE DIPLOME D'ETAT
DE DOCTEUR EN CHIRURGIE DENTAIRE***

Présentée et publiquement soutenue devant

Aix-Marseille Université
(Président : Monsieur le Professeur Éric BERTON)

Faculté des Sciences Médicales et Paramédicales
(Doyen : Monsieur le Professeur Georges LEONETTI)

Ecole de Médecine Dentaire
(Directeur : Monsieur le Professeur Bruno FOTI)

***Coiffes Télescopiques : apports cliniques en
odontologie prothétique***

Présentée par

**AL-KAZAZ Lisa, Dalia,
Sara**

Né(e) le 28/02/1996
A Marseille

Thèse soutenue le **Vendredi 2 avril 2021**

Devant le jury composé de

Président : Professeur RUQUET Michel

Assesseurs : Docteur MAILLE Gérald

Docteur GUIVARC'H Maud

Docteur SILVESTRI Frédéric

Invité : Docteur LACROIX Philippe

THESE

***POUR OBTENIR LE DIPLOME D'ETAT
DE DOCTEUR EN CHIRURGIE DENTAIRE***

Présentée et publiquement soutenue devant

Aix-Marseille Université
(Président : Monsieur le Professeur Éric BERTON)

Faculté des Sciences Médicales et Paramédicales
(Doyen : Monsieur le Professeur Georges LEONETTI)

École de Médecine Dentaire
(Directeur : Monsieur le Professeur Bruno FOTI)

***Coiffes Télescopiques : apports cliniques en
odontologie prothétique***

Présentée par

**AL-KAZAZ Lisa, Dalia,
Sara**

Né(e) le 28/02/1996
A Marseille

Thèse soutenue le **Vendredi 2 avril 2021**

Devant le jury composé de

Président : Professeur RUQUET Michel

Assesseurs : Docteur MAILLE Gérald

Docteur GUIVARC'H Maud

Docteur SILVESTRI Frédéric

Invité : Docteur LACROIX Philippe

ADMINISTRATION

Mise à jour : sept. 2020

Doyens Honoraires

Professeur	Raymond SANGIUOLO†
Professeur	Henry ZATTARA
Professeur	André SALVADORI
Professeur	Jacques DEJOU

Doyen Assesseurs

Professeur	Bruno FOTI
Professeur	Michel RUQUET
Professeur	Anne RASKIN

Directeurs de Départements

Formation Initiale	Professeur	Michel RUQUET
Recherche	Professeur	Anne RASKIN
Formation Continue	Professeur	Frédéric BUKIET

Charges de missions

Relations Internationales	Professeur	Hervé TASSERY
Internat et Diplômes d'études spécialisées	Professeur	Virginie MONNET-CORTI
Affaires générales	Docteur	Patrick TAVITIAN

Responsable des Services Administratifs et Techniques

Madame	Katia LEONI
--------	-------------

LISTE DES ENSEIGNANTS

PROFESSEURS DES UNIVERSITES – PRATICIENS HOSPITALIERS DES CSERD

BUKIET Frédéric ⁽⁵⁸⁻⁰¹⁾
FOTI Bruno ⁽⁵⁶⁻⁰²⁾
LE GALL Michel ⁽⁵⁶⁻⁰¹⁾
MONNET-CORTI Virginie ⁽⁵⁷⁻⁰¹⁾
ORTHLIEB Jean-Daniel ⁽⁵⁸⁻⁰¹⁾
RASKIN Anne ⁽⁵⁸⁻⁰¹⁾
RUQUET Michel ⁽⁵⁸⁻⁰¹⁾
TARDIEU Corinne ⁽⁵⁶⁻⁰¹⁾
TARDIVO Delphine ⁽⁵⁶⁻⁰²⁾
TASSERY Hervé ⁽⁵⁸⁻⁰¹⁾

PROFESSEUR DES UNIVERSITES

ABOUT Imad ⁽⁶⁵⁾

PROFESSEURS EMERITES

DEJOU Jacques
HUE Olivier

MAITRES DE CONFERENCES DES UNIVERSITES – PRATICIENS HOSPITALIERS DES CSERD

ABOUDHARAM Gérard ⁽⁵⁸⁻⁰¹⁾	LAN Romain ⁽⁵⁶⁻⁰²⁾
BANDON Daniel ⁽⁵⁶⁻⁰¹⁾	LAURENT Michel ⁽⁵⁸⁻⁰¹⁾
BELLONI Didier ⁽⁵⁷⁻⁰¹⁾	LAURENT Patrick ⁽⁵⁷⁻⁰¹⁾
BOHAR Jacques ⁽⁵⁶⁻⁰¹⁾	MAILLE Gérald ⁽⁵⁸⁻⁰¹⁾
CAMOIN Ariane ⁽⁵⁶⁻⁰¹⁾	PHILIP-ALLIEZ Camille ⁽⁵⁶⁻⁰¹⁾
CAMPANA Fabrice ⁽⁵⁷⁻⁰¹⁾	POMMEL Ludovic ⁽⁵⁸⁻⁰¹⁾
CATHERINE Jean-Hugues ⁽⁵⁷⁻⁰¹⁾	PRECKEL Bernard-Éric ⁽⁵⁸⁻⁰¹⁾
GAUBERT Jacques ⁽⁵⁶⁻⁰¹⁾	RÉ Jean-Philippe ⁽⁵⁸⁻⁰¹⁾
GIRAUD Thomas ⁽⁵⁸⁻⁰¹⁾	ROCHE-POGGI Philippe ⁽⁵⁷⁻⁰¹⁾
GIRAUDEAU Anne ⁽⁵⁸⁻⁰¹⁾	STEPHAN Grégory ⁽⁵⁸⁻⁰¹⁾
GUIVARC'H Maud ⁽⁵⁸⁻⁰¹⁾	TAVITIAN Patrick ⁽⁵⁸⁻⁰¹⁾
JACQUOT Bruno ⁽⁵⁸⁻⁰¹⁾	TERRER Elodie ⁽⁵⁸⁻⁰¹⁾
LABORDE Gilles ⁽⁵⁸⁻⁰¹⁾	TOSELLO Alain ⁽⁵⁸⁻⁰¹⁾

MAITRES DE CONFERENCES DES UNIVERSITES ASSOCIES

BALLESTER Benoît ⁽⁵⁸⁻⁰¹⁾
BLANCHET Isabelle ⁽⁵⁶⁻⁰¹⁾
MENSE Chloé ⁽⁵⁸⁻⁰¹⁾
SILVESTRI Frédéric ⁽⁵⁸⁻⁰¹⁾

ASSISTANTS HOSPITALIERS ET UNIVERSITAIRES

AL AZAWI Hala (56-01)	HAHN-GOLETTI Larissa (58-01)
ANTEZACK Angeline (57-01)	LIOTARD Alicia (58-01)
ARNIER Canelle (56-01)	MANSUY Charlotte (58-01)
BACHET-DORISON Damienne (56-01)	MARTIN William (56-01)
CAMBON Isabelle (56-01)	MATTERA Rémi (56-01)
CASAZZA Estelle (56-01)	MELLOUL Sébastien (57-01)
CASTRO Romain (57-01)	PARFU Anne (58-01)
DAVID Laura (56-01)	PASCHEL Laura (58-01)
DEVICTOR Alix (58-01)	PILLIOL Virginie (58-01)
DODDS Méлина (58-01)	REPETTO Andréa (58-01)
DRAUSSIN Thierry (56-02)	ROMANET Yvan (57-01)
DUMAS Cathy (57-01)	SANTUNIONE Charlotte (58-01)
HADJ-SAID Mehdi (57-01)	VINAÏ Michael (56-01)

ASSISTANTS DES UNIVERSITES ASSOCIES

GRINE Ghilès (57-01)
HOUVENAEGHEL Brice (57-01)

Intitulés des sections CNU :

- 56^{ème} section : Développement, croissance et prévention
- 56-01 Odontologie pédiatrique et orthopédie dento-faciale
- 56-02 : Prévention – Epidémiologie – Economie de la santé – Odontologie légale
- 57^{ème} section : Chirurgie orale ; Parodontologie ; Biologie Orale
- 57-01 : Chirurgie orale – Parodontologie – Biologie orale
- 58^{ème} section : Réhabilitation orale
- 58-01 : Dentisterie restauratrice – Endodontie – Prothèses – Fonction-Dysfonction – Imagerie – Biomatériaux

L'auteur s'engage à respecter les droits des tiers, et notamment les droits de propriété intellectuelle. Dans l'hypothèse où la thèse comporterait des éléments protégés par un droit quelconque, l'auteur doit solliciter les autorisations nécessaires à leur utilisation, leur reproduction et leur représentation auprès du ou des titulaires des droits. L'auteur est responsable du contenu de sa thèse. Il garantit l'Université contre tout recours. Elle ne pourra en aucun cas être tenue responsable de l'atteinte aux droits d'un tiers

Remerciements

A Monsieur le Président, le professeur RUQUET Michel,

Professeur Universitaire, Praticien Hospitalier

Je suis reconnaissante de l'honneur que vous me faites en acceptant de présider ce jury.

Je vous remercie pour votre bonne humeur, votre sympathie ainsi que votre implication auprès de vos étudiants. Votre sérénité force le respect ; tout devient insignifiant et plus simple, quand vous vous en occupez.

Je vous prie de croire en mon profond respect pour votre savoir, votre pédagogie et la qualité de votre enseignement, que ce soit en TP ou en clinique.

Je vous fais part de mon estime et de ma profonde reconnaissance.

A Monsieur le Docteur MAILLE Gérard,

Maitre de Conférences des Universités

Je vous remercie d'avoir accepté de siéger au sein de ce jury.

Je suis reconnaissante de tout ce que vous m'avez appris et transmis au cours de ces trois années de clinique. Votre sens de l'humour, votre patience et votre relativisme m'ont aidé à appréhender la clinique sous un autre angle.

Au-delà de tout, vous êtes celui qui, à mes débuts en clinique, m'a transmis cette passion pour la prothèse. Vous avez rendu les grands principes théoriques beaucoup plus attrayants, et si aujourd'hui, ma pratique est orientée en prothèse, c'est grâce à vous.

Je garderai un très bon souvenir de vos enseignements pendant mes vacances d'ARC mais également toutes nos réflexions sur mes cas cliniques complexes et de votre encadrement sur certains de mes cas cliniques.

Merci pour le temps, l'attention et l'aide que vous m'avez apporté.

Je suis très heureuse de pouvoir clore mes années d'étudiante à vos côtés.

Veillez recevoir par ce travail l'expression de mon profond respect.

A Madame le Docteur GUIVARC'H Maud,

Maître de Conférences des Universités

*Je vous remercie d'avoir accepté de siéger dans ce jury bien qu'il ne s'agisse pas
de votre domaine de prédilection.*

*J'ai apprécié, de ma troisième année lors des TP jusqu'à ma sixième année en
clinique votre accompagnement, votre implication, votre exigence, votre rigueur
et votre gentillesse.*

*J'ai été particulièrement sensible à votre patience et votre disponibilité, sur le
plan professionnel et personnel, qui m'ont permis d'évoluer, de grandir, de
maintenir cette vision globale du patient et particulièrement empathique.*

Sans vous, je ne serais probablement pas ici, aujourd'hui.

Veillez recevoir par ce travail, le témoignage de ma profonde reconnaissance.

A mon directeur de thèse,

Monsieur le Docteur SILVESTRI Frédéric,

Maître de Conférences des Universités Associé

Merci infiniment d'avoir accepté la direction de cette thèse.

J'ai apprécié votre implication, votre disponibilité ainsi que votre exigence qui ont permis la réalisation de ce travail.

Je vous remercie pour votre implication tout au long de ma formation clinique. Votre grande disponibilité, votre gentillesse à tout épreuve et votre humour m'ont rassuré et permis de progresser tout au long de mes études. Vos compétences et conseils ont marqué mon exercice clinique et j'espère pouvoir affirmer que grâce à vous, la qualité de mes soins s'est réellement améliorée.

Je tenais également à vous remercier de m'avoir épaulée et soutenue dans les moments difficiles et de m'avoir accompagnée dans pratiquement tous mes cas cliniques, avec votre exigence et votre rigueur.

Je ne pouvais donc imaginer terminer mon cursus sans vous avoir comme directeur de thèse.

Veillez recevoir par ce travail le témoignage de ma gratitude et de mon profond respect.

A Monsieur le Docteur LACROIX Philippe,

Ancien Assistant Hospitalo-Universitaire

Je suis honorée de pouvoir vous compter parmi les membres de ce jury.

Vous m'avez tout d'abord permis de vous assister pendant plusieurs mois, ce qui fut une expérience fortement enrichissante pour moi. Vous m'avez montré qu'il est possible de bien travailler, dans de bonnes conditions tout en intégrant les contraintes d'un cabinet dentaire.

Vous êtes brillant, passionné dans tout ce que vous faites, et rares sont les dentistes maîtrisant comme vous autant d'aspects de notre métier.

Cette expérience se poursuit aujourd'hui, à vos côtés et je tenais à vous dire à quel point être votre collaboratrice est pour moi un réel plaisir mais surtout une chance. Votre rigueur et votre expérience me permettent de progresser chaque jour et vous m'apprenez à repousser mes limites.

Merci de votre gentillesse et votre bienveillance, et merci à tous les moments où vous revêtez votre casquette d'enseignant encore une fois (en plus de toutes vos autres casquettes...), pour me transmettre une partie de votre savoir-faire.

Pour tous les moments que nous avons partagés et que nous partagerons je l'espère encore longtemps, je voulais vous dire un grand merci.

A ma famille, mes amis,

*Je vous dédie ce travail en reconnaissance de l'amour que vous m'offrez
quotidiennement, votre soutien et encouragements.*

TABLE DES MATIERES

GENERALITES	0
I. Introduction	1
II. Historique	2
III. Définition	3
IV. Classification	5
1. Connexion rigide	5
IV.1.1. Couronne cylindrique.....	5
IV.1.2. Couronne conique.....	6
2. Connexion résiliente.....	7
IV.2.1. Couronne conique.....	7
IV.2.1. Marburg Double Crown	9
V. Matériaux	10
1. Alliages métalliques	10
V.1.1. Alliages précieux à base d'or	10
V.1.2. Alliages titane.....	11
V.1.3. Alliages Chrome-Cobalt (Cr-Co)	12
V.1.4. Corrosion et allergies	12
2. Céramiques.....	12
V.2.1. Céramique cristalline - Dioxyde de zirconium	13
V.2.2. Céramiques vitreuses	13
3. Matériaux plastiques.....	14
V.3.1. Poly Ether Ether Ketone	14
V.3.1.1. Module d'élasticité / densité.....	15
V.3.1.2. Résistance à la fracture/usure.....	16
V.3.1.3. Résistance bactérienne	16
V.3.1.4. Résistance cohésive.....	16
V.3.1.5. Stabilité chimique	16
V.3.1.6. Forces de rétention.....	17
V.3.1.7. Biocompatibilité	17
PROTHESE TELESCOPIQUE DENTO-PORTEE	18
I. Cahier des charges	19
1. Prothèse amovible.....	19

I.1.1.	Rétention	19
I.1.2.	Sustentation	20
I.1.3.	Stabilisation.....	21
2.	Prothèse fixée	22
I.2.1.	Impératifs mécaniques.....	22
I.2.1.1.	Insertion	22
I.2.1.2.	Stabilisation.....	22
I.2.2.	Impératifs biologiques	23
I.2.2.1.	Respect de la pulpe.....	23
I.2.2.2.	Économie tissulaire.....	24
I.2.2.3.	Intégration parodontale.....	24
I.2.2.4.	Intégration occlusale.....	24
II.	Prothèse adjointe ou prothèse télescope ?.....	26
1.	Prothèse télescopique versus prothèse amovible conventionnelle	27
2.	Prothèse télescopique versus Prothèses composites complexes	28
3.	Prothèse télescopique versus prothèse à recouvrement.....	29
	PROTHESE TELESCOPIQUE IMPLANTO-PORTEE	30
I.	Introduction.....	31
1.	Disparités dent naturelle/implant	31
2.	Critères de choix thérapeutiques.....	32
I.2.1.	Résorption et qualité osseuse	32
I.2.1.	Hygiène bucco-dentaire du patient	32
II.	mise en charge implantaire immédiate	33
1.	Procédure clinique.....	33
III.	Place de la prothèse implanto portée télescopique chez l'édenté complet	34
1.	Télescope et PACIR.....	34
2.	Comparaison prothèse complète fixe implanto-portée versus bridge télescopé ..	35
3.	Cas clinique	37
III.3.1.	Examen clinique	37
III.3.2.	Montage directeur et temporisation.....	38
III.3.3.	Réalisation des prothèses d'usage	39
III.3.3.1.	Empreinte implantaire.....	39
III.3.3.2.	Traitement des empreintes primaires.....	40
III.3.3.3.	Essayage des clés en plâtre.....	41
III.3.3.4.	Réalisation de la base d'occlusion.....	42

III.3.3.5.	Enregistrement DVO/ RMM.....	42
III.3.3.6.	Montage en articulateur	43
III.3.3.7.	Validation de l'enregistrement de la RMM.....	43
III.3.3.8.	Montage des dents	43
III.3.3.9.	Réalisation de l'infrastructure.....	44
Piliers prothétiques pressées.....	44	
Conception et Fabrication Assistée par Ordinateur – Full digital	47	
III.3.3.10.	Essayage des chapes grâce à clé thermoformée.....	48
III.3.3.11.	Fabrication armature.....	48
Armature pressée.....	48	
Conception et Fabrication Assistée par Ordinateur – Full digital	49	
III.3.3.12.	Essayage armature.....	50
III.3.3.1.	Essayage dent sur cire	50
III.3.3.2.	Réalisation cosmétique	50
III.3.3.3.	Polymérisation.....	51
III.3.4.	Mise en charge implantaire mandibulaire.....	52
IV.	Place de la prothèse implanto portée télescopique chez l'édenté partiel.....	53
1.	Edentement unitaire.....	53
IV.1.1.	Cas clinique postérieur	54
IV.1.1.1.	Procédure clinique.....	54
IV.1.2.	Cas clinique antérieur	55
IV.1.2.1.	Procédure clinique.....	55
2.	Edentement plural	56
IV.2.1.	Prothèse implanto-portée.....	56
IV.2.2.	Prothèse dento-implanto-portée	56
V.	Pronostic prothèses implanto-portée	58
VI.	Contre-indications.....	59
VII.	Avantages	59
1.	Maintenance.....	59
2.	Esthétique	60
3.	Mécanique	60
4.	Confort.....	60
5.	Gestion des complications	60
VIII.	Inconvénients	61
1.	Psychologie du patient	61

2.	Coût.....	62
3.	Hauteur prothétique utilisable	62
4.	Sur contour de la couronne primaire	62
IX.	Apport du numérique.....	64
MAINTENANCE		67
I.	Maintenance parodontale patient-praticien.....	68
1.	Maintenance du patient	68
2.	Maintenance parodontale du praticien	69
II.	Maintenance prothétique	69
1.	Maintenance implantaire.....	69
2.	Rebasage prothétique	69
3.	Gestion de la force de rétention	69
CONCLUSION		71

GENERALITES

I. INTRODUCTION

De nos jours, le vieillissement de la population est une donnée démographique à laquelle notre profession est confrontée, impliquant une adaptation de notre exercice en fonction de ces nouvelles spécificités.

Selon l'INSEE[1], au 1^{er} janvier 2018 en France les personnes âgées d'au moins 65 ans représentent 19,6 % de la population, contre 19,2 % et 18,8 % respectivement un an et deux ans auparavant. Jusqu'en 2040, la proportion de ces personnes progresserait fortement : à cette date, environ un habitant sur quatre aurait 65 ans ou plus.

Ce nombre est véritablement en constante augmentation du fait de l'accroissement de l'espérance de vie[2]. En revanche, la proportion des jeunes âgés de moins de 20 ans a reculé de 1,6 point dans le même temps pour s'établir à 24,4 %. Les habitants âgés de 20 à 59 ans représentent, quant à eux, la moitié de la population, soit une baisse de 3,8-points en vingt ans.

Ainsi, malgré les progrès effectués dans les thérapeutiques conservatrices et parodontales, les besoins de réhabilitations prothétiques et particulièrement de réhabilitations complètes deviennent considérables.

Il incombe au praticien de proposer à son patient une thérapeutique en accord avec les problématiques liées à ce constat et aux attentes du patient. La prothèse devra ainsi être fonctionnelle, répondre aux exigences esthétiques mais également permettre un accès à l'hygiène facilité en raison de la diminution de dextérité de cette catégorie de population.

Dans le cadre de ce travail, nous aborderons les grands principes de la prothèse télescopique ainsi que ses applications cliniques dento et implanto-portées illustrées par deux cas cliniques, nous évoquerons l'apport du numérique dans la mise en œuvre laboratoire et nous finirons par l'importance de la maintenance prothétique.

II. HISTORIQUE

La couronne télescopique, couronne double ou encore « conus » est un système de réhabilitation prothétique amovible décrit pour la première fois en 1886 par R Walter et Starr[3]. Son nom fait écho au télescope astronomique qui est composé de plusieurs tubes de diamètre croissant s'emboîtant les uns dans les autres.

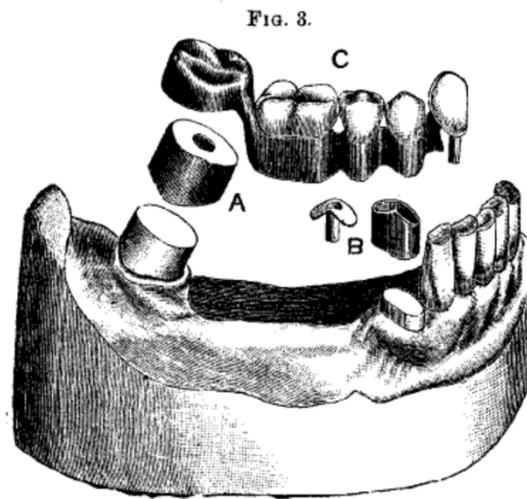


Figure 1: Premier Bridge télescopique [3]

L'objectif de ce type de prothèse est de résoudre un problème de divergence d'axe des piliers d'une prothèse fixe plurale.

La prothèse télescopique permet une réhabilitation constituée d'une prothèse adjointe reposant sur des couronnes doubles de dents piliers. La prothèse amovible répondant aux impératifs de sustentation et de stabilisation, les dents piliers représentent un complément de rétention qui augmente la rigidité du châssis et améliore le confort de la prothèse tout en restant esthétique pour le patient.

Elle permet également d'accompagner progressivement le patient dans le passage d'un édentement partiel vers un édentement complet qui constitue souvent une épreuve psychologique. La conservation des dernières dents, à court ou moyen terme, permet une transition plus douce et mieux acceptée par le patient[4].

En 1958, Miller décrit pour la première fois le concept de prothèse amovible complète télescopique, dont les dents résiduelles sont complètement recouvertes par la prothèse adjointe. Le but est de modérer la fonte osseuse en diminuant au maximum la mobilité de l'appareil par des éléments complémentaires de rétention tout en protégeant les dents supports de prothèse [5]. La rigidité de la prothèse augmentant avec le nombre de dents piliers, c'est à partir de 3 dents supports que la prothèse n'opère plus qu'un seul mouvement d'insertion et de désinsertion qui devient favorable au maintien du capital osseux[6].

En 1984, Nikola Laux propose la première prothèse télescopique supra-implantaire (sur 4 implants IMZ®) (fig 2).

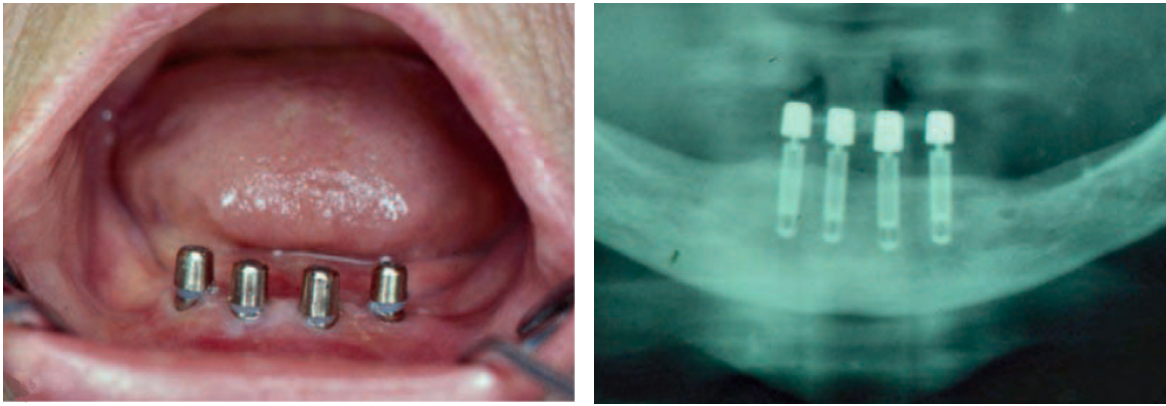


Figure 2 : Couronnes télescopiques primaires sur 4 implants IMZ [7]

A partir des années 2000, certaines études montrent une fiabilité des restaurations télescopiques en présentant de nombreux cas cliniques suivis sur de nombreuses années[8] [9]. L'alliance de l'implantologie et des prothèses télescopiques ouvre un champ de nouvelles possibilités viables combinant les avantages de chacune.

La prothèse télescopique autorise un meilleur contrôle de plaque autour des structures implantaire ou dentaires résiduelles, permettant la prévention des parodontites ou des péri implantites[10]. D'autre part, elle assure non seulement un confort fonctionnel maximal mais permet de compenser une perte importante des tissus parodontaux, notamment en prothèse implantaire[11].

Enfin, au fil des années la forme de la couronne télescopique évolue afin de répondre à différentes indications.

III. DEFINITION

La prothèse télescopique se définit d'après The Glossary of Prosthodontic Terms comme une couronne artificielle conçue pour s'adapter sur une coiffe, un connecteur de barre ou tout autre support rigide approprié pour la prothèse dentaire[12]. Elle se compose d'une prothèse amovible partielle (PAP) ou complète (PAC) utilisant les organes dentaires résiduels ou des implants, stratégiquement répartis, comme moyens de rétention complémentaires.

En tant que prothèse amovible sur piliers fixes, la résultante doit respecter les impératifs à la fois de la prothèse fixée mais également les impératifs de prothèse amovible. C'est une prothèse basée sur le système de doubles couronnes :

- La couronne ou infrastructure primaire, est scellée sur la dent résiduelle préalablement préparée (dépulpée ou non) ou vissée sur un implant. C'est la partie mâle de la prothèse.

Préparation couronne télescopique

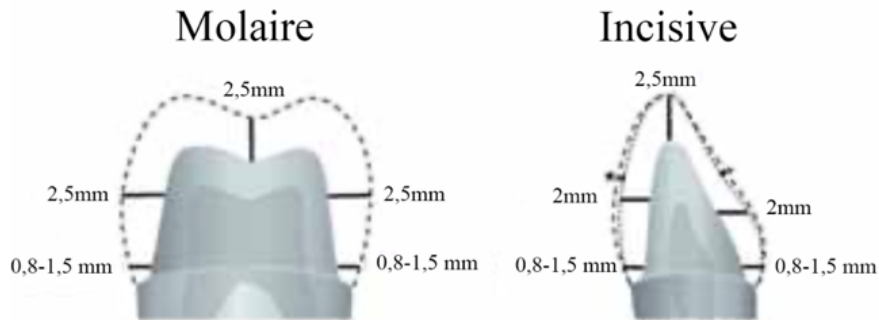


Figure 3 : Illustration schématique d'une préparation pour télescope [11]

- La seconde partie se situe au niveau de l'intrados de la prothèse amovible et constitue la couronne ou infrastructure secondaire dont l'intrados s'emboîte avec l'extrados de la couronne primaire. Elle peut être incluse dans la résine du châssis ou de l'armature supra implantaire puis recouverte d'une dent en résine (Fig. 4) ou soudée à l'infrastructure métallique puis recouverte de céramique ou non (Fig. 5).

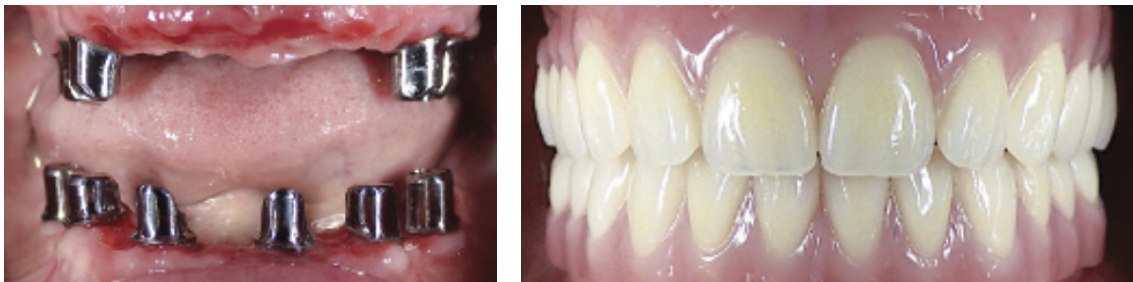

Figure 4 : Prothèse complète sur système télescopique muco-portée et implanto-retenue [13]

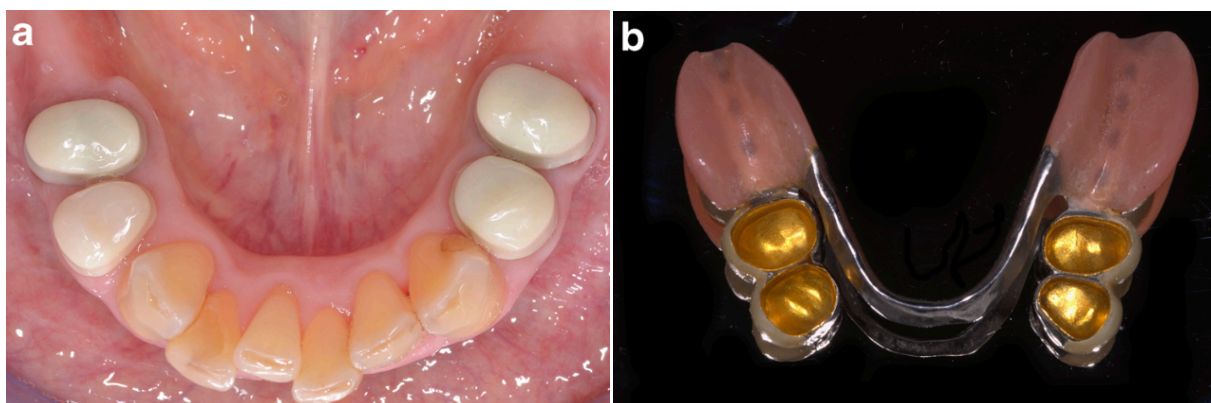


Figure 5 : (A) Coiffes primaires en zircone et (B) coiffes secondaires électroformées sur plaque base métallique [14]

IV. CLASSIFICATION

Le terme de « couronne télescopique » était initialement dévoué à la couronne télescopique cylindrique. Aujourd'hui, elle rassemble l'ensemble des couronnes cylindriques, coniques, résilientes avec ou sans éléments additionnels. Ces différentes couronnes sont classées par leur connexion qui peut être rigide ou résiliente, avec des mécanismes de rétention et des indications différentes.

1. Connexion rigide

C'est le concept initial des coiffes télescopiques. En effet, il était recherché par nécessité esthétique de masquer les crochets métalliques mais également d'améliorer le confort lors des fonctions.

Dans les connexions rigides, aucun espace n'est ménagé entre l'extrados de la couronne primaire et l'intrados de la couronne secondaire, la position finale de cette dernière étant bien définie et ne se modifiant pas lors des cycles masticatoires. La prothèse amovible n'aura qu'un seul degré de liberté, permettant l'insertion et la désinsertion de la prothèse, protégeant ainsi les piliers supports et augmentant la rigidité.

Grâce à sa connexion rigide, la prothèse télescopique opère une rétention telle, que la complication la plus fréquente pour une prothèse télescopique est le risque de perte de ciment de la couronne primaire (risque supérieur à une connexion résiliente)[15][16].

Les mouvements parasites des prothèses amovibles lors des fonctions masticatoires étant réduits, les connexions rigides protègent les crêtes osseuses des surcharges occlusales et minorent leur résorption[17].

Pour finir, une prothèse rigide permet une occlusion stabilisée par les dents lors de la mastication, sans grands mouvements dans le plan vertical, transversal ou même sagittal qui peuvent être délétères pour les Articulations Temporo-Mandibulaires (ATM).

IV.1.1. Couronne cylindrique

Avec la couronne télescopique cylindrique, l'élément télescopique interne de chaque double couronne présente des surfaces parallèles (angle de dépouille nul) : elles sont parallèles entre elles mais également parallèles à l'axe de fixation des éléments télescopiques restants. Le verrouillage des couronnes télescopiques intérieure et extérieure permet une liaison qui ne peut être libérée que dans un sens ou un axe, par le dentiste ou le patient lui-même. Un congé est réalisé afin de matérialiser la limite d'insertion de la coiffe.

Elles obtiennent leur rétention par friction entre de grandes surfaces de contacts parallèles entre la couronne primaire et secondaire. Ceci est intéressant lorsque la hauteur résiduelle est réduite car elles offriront, comparativement aux couronnes coniques une rétention supérieure[18], et plus la hauteur du pilier augmente, plus la rétention augmente[19].

Cette rétention survient lors du mouvement des deux surfaces parallèles des couronnes. C'est une sorte de glissière de friction, et plus les surfaces de contacts sont importantes, plus la force de friction augmente. Cette force frictionnelle génère une zone dite de joint. À mesure que les surfaces de friction approchent le niveau seuil, de fortes interactions se produisent. Cependant, une étude a montré que la valeur de la force frictionnelle entre les éléments d'un télescope métallique diminuait durant le premier temps

de la période de port et, par la suite, maintient une valeur constante particulière de 8 à 10 N. [20]

Il est important de noter que la fabrication de ces couronnes est très difficile car un ajustement précis est nécessaire entre les pièces prothétiques.[21]

L'écueil majeur reste la trop grande rétention de la coiffe. En effet, avec un parfait parallélisme sur une double couronne métallique, si la rétention n'est pas contrôlée lors des étapes laboratoires et lors de la mise en bouche, il est très difficile pour le patient de désinsérer la prothèse, le praticien ayant parfois recours à un instrument percussif.

La fabrication des couronnes à côtés parallèles en particulier est considérée comme très difficile car ce système nécessite un ajustement clair entre les deux couronnes pour une rétention appropriée. Cependant, en utilisant une technique modifiée avec des doubles couronnes conçues avec une angulation de 2 degrés, une rétention appropriée peut être obtenue en simplifiant la technique de réalisation[22].



Figure 6 : Coiffe télescopique cylindrique à rétention par friction[20]

IV.1.2. Couronne conique

La couronne télescopique conique a été introduite par Körber en 1968[15], comme une alternative à la couronne télescopique cylindrique. L'objectif était de faciliter la désinsertion de la prothèse par le patient tout en maintenant des propriétés rétentes.

Une couronne conique est une couronne double avec des parois latérales convergentes, cette dernière pouvant aller de 2° à 6° selon la rétention souhaitée. Les valeurs de rétention diminuent à mesure que l'angle conique augmente et l'angle 2 ° possède la rétention la plus élevée se rapprochant de la couronne télescopique cylindrique.[23] [19]

Selon une étude de Güngör et al, lorsque la valeur de l'angle augmente, la force de traction nécessaire au retrait de la prothèse diminuerait car une rétention moindre est obtenue. De ce fait, les couronnes coniques seraient moins nocives pour les piliers et leurs tissus de support[24].

La rétention est obtenue par un cône ou un ajustement serré en fonction des paramètres du matériau (coefficient statique de friction), de l'angle du cône (de dépouille) et de la force d'assemblage. Cet ajustement serré s'opère à la fin du mouvement d'insertion de la couronne primaire, par « effet de coin »[25].

De plus, à mesure que la hauteur de la couronne augmentait, les valeurs de rétention augmentaient également. Cette augmentation serait plus évidente dans des angles plus petits[19].

D'après plusieurs études, il semblerait que l'état de surface en contact de ces couronnes influencerait la force de rétention en s'additionnant au système initial d'ajustement serré. La rugosité des surfaces de contact entre l'extrados de la couronne primaire et l'intrados de la couronne secondaire entraînerait vraisemblablement une sorte de micro clavetage des surfaces, verrouillant le système de rétention[23].

Cependant, une étude montre que pour des conicités de 2° et 4°, le nombre d'insertions et de désinsertions diminuerait dans le temps la valeur de la rétention initiale[26]. Ohkawa et al ont recommandé un angle de conicité maximal de 2° pour une utilisation à long terme[18].

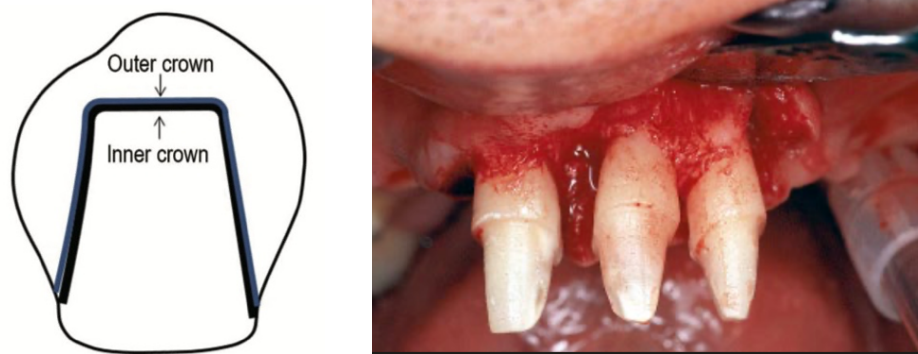


Figure 7 : Couronne télescopique conique et Piliers dentaires préparés en vue de coiffes télescopiques coniques[15] [27]

2. Connexion résiliente

IV.2.1. Couronne conique

Les couronnes télescopiques non rigides, également appelées couronnes télescopiques élastiques, n'ont pas de position finale apicale définie, ce qui signifie qu'elles permettent un certain mouvement vertical sous charge. Cette couronne est autant réalisable sur un élément dentaire qu'implantaire.

Le principe de la couronne résiliente réside en la présence d'un faible espace entre la couronne primaire et secondaire autorisant ainsi un léger mouvement vertical lors des fonctions. Il est à noter que les forces statiques et dynamiques créées pendant la fonction sont transmises aux piliers en raison de l'effet de levier au fur et à mesure que le nombre de dispositifs retenus diminue et que la zone d'extension distale s'étend[28]. Ce levier est d'autant plus important que la muqueuse est dépressible[29]. Par conséquent, la connexion résiliente permet de protéger les piliers en permettant un mouvement vertical supplémentaire par l'ajustement de jeu et en distribuant la force à la crête édentée lorsque la charge fonctionnelle est appliquée à la prothèse [30][31]. Selon certains auteurs, c'est à partir de 4 piliers qu'une prothèse à connexion rigide est envisageable[32][33]. En de ça de ce seuil, l'édentement sera considéré comme sévèrement réduit et une prothèse résiliente sera préférée[34].

La neutralisation d'axe de rotation s'opère rendant ainsi la prothèse pratiquement immobile et elle sera d'autant plus efficace en présence de minimum 4 piliers suffisamment éloignés[6][35].

Il existe de ce fait un mouvement selon lequel les couronnes télescopiques à connexion résiliente peuvent être envisagées comme un système de protection des organes résiduels. En effet, Shiba émet l'idée que la rotation qui s'opère lorsque l'on a 2 degrés de liberté diminue les contraintes appliquées sur la dent car l'effort imposé sur les piliers serait inversement proportionnel à leur mobilité. Dans la situation inverse, plus la connexion est rigide, moins la dent est mobile car elle est contenue dans la prothèse, cependant plus les forces qui s'exercent sur elle augmentent[36].

Il est donc nécessaire de corrélérer l'espace entre les deux couronnes et l'amplitude d'enfoncement de la muqueuse. Pour cela, à l'étape de l'empreinte, il sera important d'enregistrer la situation de la prothèse lorsque le patient est en position d'intercuspidie maximale (OIM), car c'est à ce moment-là que les piliers seront mis en charge.

Concernant la rétention, elle est souvent moindre dans ce système, voire nulle. Il en résulte un confort diminué, mais ces coiffes ont été conçues pour des situations où l'emploi d'une connexion rigide était défavorable à la situation clinique. Il existe cependant, pour cette raison, des rétentions additionnelles dont la fiabilité a été démontrée[35]. En outre, la rétention étant moindre, la désinsertion ne représentera pas un facteur agressif pour le parodonte en ne nécessitant pas une grande force. Par conséquent, ce type de connexion serait à envisager sur un terrain parodontal affaibli ainsi qu'un nombre de piliers inférieur à 3 pour ne pas augmenter le bras de levier sur les dents, favorisant ainsi le risque de fracture[34].

Enfin, une prothèse télescopique peut être utile pour contrôler le bruxisme grâce à son degré de résilience[37].

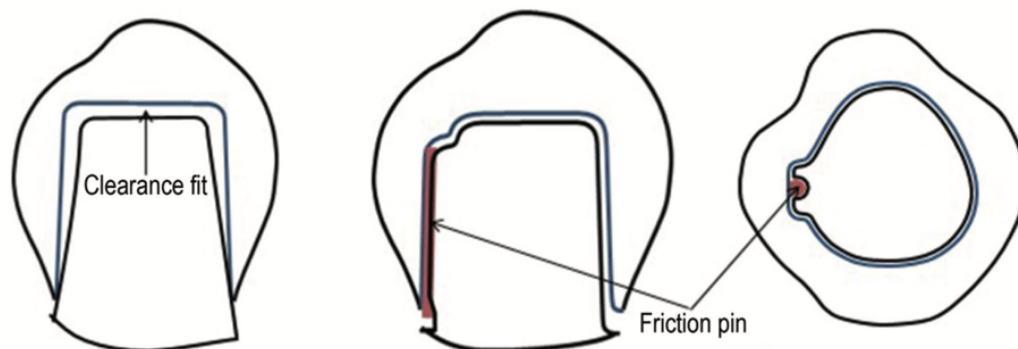


Figure 8 : (A) Schéma d'une couronne double conique résiliente (B) avec un élément de rétention additionnelle en vue frontale (C) en vue occlusale[15]

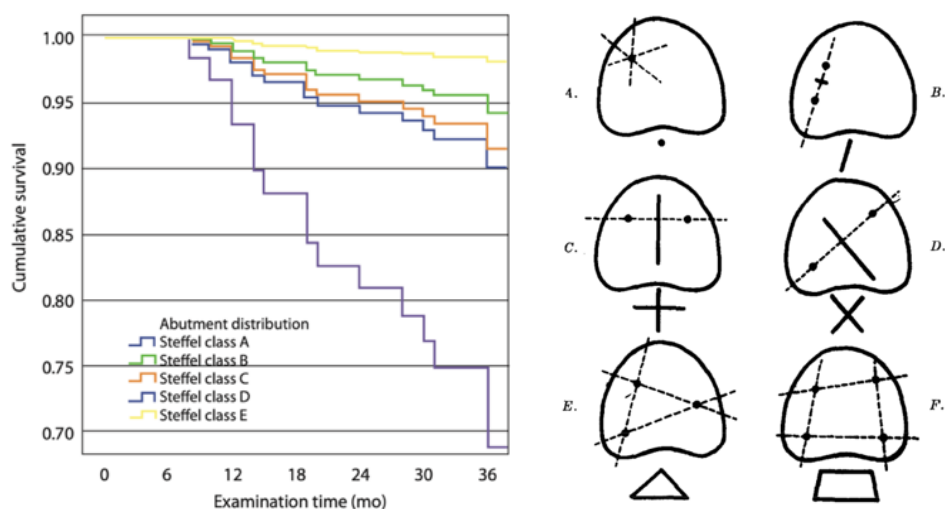


Figure 9 : Courbe de survie des piliers dentaires d'une prothèse télescopique conique en fonction de la classification des axes de rotation de Steffel [31] [6]

IV.2.1. Marburg Double Crown

La couronne MDC (Marburg Double Crown) a été décrite pour la première fois par Lehmann et Gente en 1988[30].

C'est un système de couronne double à rétention par système additionnel dont l'ajustement est libre et où seul le tiers apical de la coiffe est parallèle à la couronne secondaire[38]. Un ajustement précis de 0,3 à 0,5 mm sur la surface occlusale [15] est obtenu entre la couronne primaire et secondaire permettant un mouvement latéral minimal et une insertion douce sans friction ni effet de coin selon son axe.

Ce procédé offre un guidage, un soutien et une stabilité. La rétention est obtenue par un principe de bouton de pression, le système TC SNAP® ou le système TK SNAP®[39]. En effet, l'intrados de la couronne secondaire contient une boule métallique sur un support élastique déformable, permettant ainsi son insertion. Lorsque la boule arrive au niveau du creux correspondant dans l'extrados de la coiffe primaire, le système se bloque (fig.10).

L'avantage de ce concept est la possibilité de changer ou d'activer uniquement cet élément quand la rétention a diminué, évitant ainsi la réfection complète de la prothèse. Enfin, des études ont notamment montré qu'au long terme, la rétention de ces coiffes étaient supérieure à la rétention des coiffes cylindriques ou coniques dont les grandes surfaces de contacts s'usent dans le temps[40] et où une trop grande perte de rétention induit une réfection totale de la prothèse. Ce système additionnel n'est pas nécessaire pour les couronnes cylindriques dont la rétention est d'ores et déjà importante.

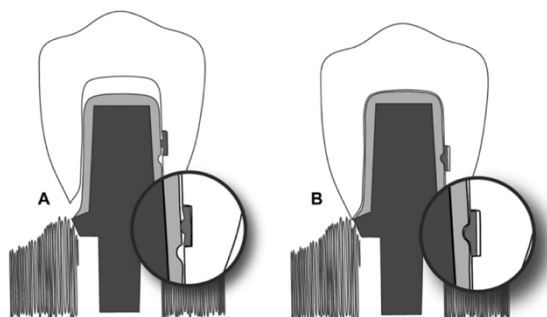


Figure 10 : Marburg Double Crown lors de l'insertion (A) et de la position finale (B)[39]

V. MATERIAUX

Nous aborderons dans cette partie les différents matériaux utilisés pour les coiffes télescopiques. Leurs caractéristiques influencent le comportement rétentif de la double couronne.

1. Alliages métalliques

Premier matériau employé dans la réalisation des télescopes dentaires, et de manière plus générale dans la prothèse dentaire, l'alliage est par définition le produit métallurgique résultant de l'incorporation à un métal d'un ou de plusieurs éléments (métalliques ou non), effectué dans le but de modifier certaines de ses propriétés ou même de lui conférer des propriétés nouvelles. En effet, les caractéristiques mécaniques des métaux purs sont la plupart, relativement faibles.

Il peut être précieux ou non, et peut être mis en forme selon divers procédés technologiques comme le galvano-formage, ce qui entraîne des différences de rugosité de surface[41]. L'intérêt principal recherché est une rigidité ne permettant pas de déformation des pièces prothétiques.

L'épaisseur requise pour la réalisation d'une couronne est plus faible que pour une céramique ; c'est un avantage indéniable en prothèse télescopique dont l'un des principaux écueils est la nécessité d'espace[42].

Néanmoins, la ductilité et la malléabilité de l'alliage de métal noble rendent le réglage de la force de rétention difficile. De ce fait, si les couronnes primaires et secondaires sont en métal non précieux, une conicité peut être préférée par le praticien/prothésiste ainsi qu'un complément de rétention pour faciliter la mise en œuvre[15]. Cette ductilité est également impliquée dans l'usure des surfaces métalliques par abrasion, entraînant une baisse de rétention dans le temps [19].

Wegmann et Maas ont indiqué que des différences dans la procédure de coulée entraîneraient des différences de rétention[43] ; la mise en œuvre doit donc être parfaitement maîtrisée par le prothésiste pour limiter le taux d'échec.

V.1.1. Alliages précieux à base d'or

Les systèmes télescopiques ont d'abord été développés avec des alliages à base d'or, très répandus à l'époque en odontologie prothétique.

La rigidité est fonction de l'énergie des liaisons entre les atomes ou les molécules constituant le matériau. On mesure la rigidité principalement par le module d'Young (ou module d'élasticité). Plus ce module est élevé, plus le matériau est rigide. Ces alliages présentent un module d'élasticité élevé comparativement aux alliages non précieux, leur conférant ainsi une rigidité suffisante ; la majeure partie de la déformation et l'effet iatrogène sur les dents seraient moindres.[24]

Ces alliages ont longtemps été privilégiés car le faible coefficient d'usure de l'or leur permettait de maintenir une rétention adéquate au long terme[44].

Néanmoins, en raison de la hausse marquée du prix de l'or, son utilisation clinique est en baisse continue[44].

De plus, les alliages à base d'or peuvent devenir non biocompatibles s'ils sont employés en présence d'autres alliages car une corrosion galvanique peut se créer[45],

Pour finir, l'or pur est le plus souvent utilisé en galvanoplastie : électrodéposition d'ions métalliques d'une solution d'électrolyte à une charge négative, résultant d'un métal pur. Ce procédé ne nécessite pas de compétences techniques particulières[14] et permet d'obtenir une couronne secondaire étroitement plaquée (4,9 μm entre les deux couronnes) sur la couronne primaire par le biais d'un courant continu[16].

La température de travail est à froid, il y a donc une absence d'expansion thermique. La couche créée est d'épaisseur uniforme, contrôlable par la durée et l'intensité du courant électro-formé et il n'y a pas d'oxydation du dépôt nouvellement formé[46]. L'emploi d'or pur permet également d'éviter les tatouages gingivaux, possiblement retrouvés dans l'emploi d'autres alliages non précieux[47].

Néanmoins, selon une étude, une couronne galvanisée aurait un taux de survie plus faible qu'une couronne coulée. [48]

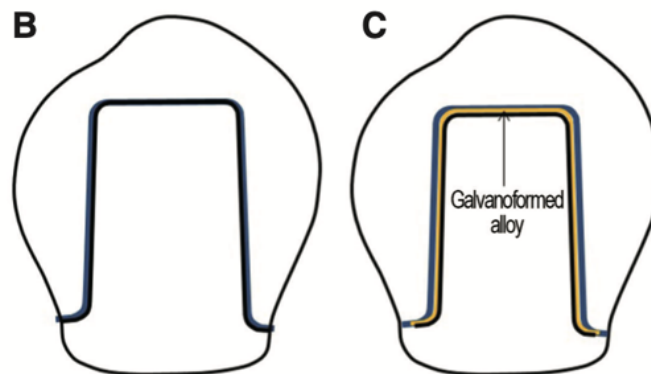


Figure 11 : Couronne cylindrique en métal galvanoplastique [15]

V.1.2. Alliages titane

Le titane, largement utilisé dans le domaine implantaire, peut également être employé dans l'élaboration des couronnes télescopiques[49].

Le titane peut être coulé ou usiné par Conception et Fabrication Assistées par Ordinateur (CFAO) ; la coulée, par sa mise en œuvre complexe, présente l'inconvénient de créer certains défauts de structures délétères à la pérennité de la pièce prothétique. L'usinage permet de résoudre la situation à moindre coût. La précision d'ajustement des couronnes fabriquées en CFAO se rapproche de celle de la coulée.[49] D'après la littérature, la rétention obtenue semble comparable à celle obtenue avec un alliage à base d'or[50].

Le titane possède de bonnes caractéristiques physico-chimiques, des propriétés mécaniques, une biocompatibilité et une résistance élevée à la fatigue et à la corrosion[51]. Il peut être employé pur ou modifié comme le Ti-6Al-7Nb qui est un alliage à base de titane avec 6% d'aluminium et 7% de niobium. Cet alliage conserve la biocompatibilité du titane mais la résistance à l'usure est augmentée ainsi que la ductilité facilitant l'usinage[23].

Bien que le titane soit un métal biocompatible, il peut provoquer des réactions inflammatoires chez environ 0,6% des patients[44][51].

V.1.3. Alliages Chrome-Cobalt (Cr-Co)

Ces alliages font partis de la base des matériaux employés en prothèse. Leur usage est principalement dédié à la plaque base métallique de la prothèse amovible[14].

Il est également adapté à la technique à double couronne en raison de son ajustement précis[52], de son module élastique élevé[53] et de sa résistance mécanique [54]. Il présente également une biocompatibilité et une résistance à la corrosion élevées[55].

Il peut être coulé ou usiné. Après l'usinage, les pièces doivent être frittées pour conférer au matériau la densité, la taille et les propriétés mécaniques finales[56].

Pour finir, les couronnes télescopiques primaires et secondaires en Chrome-Cobalt fournissent des forces de rétention aussi élevées que 12,5 N par rapport aux couronnes primaires en or (7,4-9,6 N)[40].

V.1.4. Corrosion et allergies

La corrosion des alliages utilisés en odontologie est un phénomène spontané se développant dans la cavité buccale. Principalement due au galvanisme, elle est le résultat d'une réaction chimique d'oxydo-réduction se schématisant par :



Cette réaction provient d'un courant électrique entre deux matériaux présents en milieu buccal avec la salive. Ce phénomène peut avoir des conséquences non négligeables sur la viabilité et la résistance des restaurations prothétiques comme la dégradation progressive des pièces, une dyschromie gingivale due au relargage des produits corrodés, une sensibilité thermique sur les piliers pulpés ainsi qu'une toxicité et un caractère allergisant.

Le phénomène physique de corrosion peut également se produire à l'intérieur de l'espace entre les coiffes métalliques primaires et secondaires[16].

Les patients peuvent également être réfractaires à la pose d'une couronne métallique pour cette raison[16].

Pour conclure, si le faible coût des métaux en faisait un argument intéressant à leur utilisation, elle est aujourd'hui désuète dans le sujet traité. Leur aspect inesthétique, l'éventuelle corrosion ou allergie et la difficulté de mise en œuvre nécessitant un vrai savoir-faire sur le plan technique et technologique mais également clinique, limitent nettement les indications de la prothèse.

2. Céramiques

Les céramiques représentent la première alternative sans métal. Elle permet de résoudre les problèmes de corrosion[44][45], bimétallisme, tatouages gingivaux [57] favorisant ainsi la biocompatibilité. Elles permettent également de résoudre l'éventuel problème esthétique posé par la couleur disgracieuse du métal. [44][45]

Lorsqu'elles sont bien polies, les céramiques présentent l'avantage de retenir très peu la plaque dentaire[14] favorisant le maintien de la santé parodontale.

V.2.1. Céramique cristalline - Dioxyde de zirconium

Le dioxyde de zirconium (ZrO_2) ou zircone est une céramique poly-cristalline opaque très résistante. Elle existe sous trois formes allotropes : monoclinique, tétragonale et cubique. En pratique, les phases tétragonales et cubiques doivent être stabilisées à température ambiante par ajout d'oxydes qui peuvent être l'yttrium, le magnésium, calcium et cérium. En odontologie, seule la zircone tétragonale est utilisée (TZP) et le plus souvent stabilisée par l'yttrium (Y-TZP) : cette alliance mène à une résistance à la rupture la plus élevée après usinage et frittage[58].

Elle peut être employée dans la réalisation des couronnes primaires et secondaires comme dans l'infrastructure d'une prothèse totale fixée en implantologie ; son excellente stabilité permet d'assurer un taux d'usure faible dans le temps[59][45] assurant une rétention stable et pérenne[16][14].

Les coiffes secondaires électrolytiques sur les couronnes primaires en zircone ont montré une meilleure rétention de la prothèse et moins d'usure que les combinaisons or / or et titane / titane[44].

La zircone a une conductivité thermique inférieure à celle du métal et ne présente aucun risque de cône morse (soudure à froid) ou courant galvanique pouvant se développer entre la zircone et la couche d'or électroformée [59].

Il est néanmoins nécessaire de maintenir une épaisseur de matériau plus importante que pour une pièce en métal afin de garantir les propriétés mécaniques du matériau et éviter les fractures[60][42].



Figure 12 : Couronnes primaires en Zircone hautement polies[60]

V.2.2. Céramiques vitreuses

Il existe un autre type de céramique, cette fois ci vitreuse, dont les principaux avantages sont la possibilité d'un collage et leurs qualités esthétiques. La composition varie selon les fabricants, mais comprend généralement du dioxyde de silicium (SiO_2), oxyde de potassium (K_2O), oxyde de sodium (Na_2O) et oxyde d'aluminium (Al_2O_3)[58].

Elles sont usuellement utilisées dans les réhabilitations antérieures ; l'utilisation des céramiques de verre de disilicate de lithium, des alumines infiltrés (Al_2O_3) ou des céramiques renforcées à la leucite permettent de maximiser le rendu esthétique.

Néanmoins, la céramique renforcée à la leucite présente un taux de fracture majoré comparé à la zircone renforcée ou aux autres céramiques de verre[61]. Elles seront donc privilégiées pour la réalisation de la partie cosmétique des prothèses.

3. Matériaux plastiques

V.3.1. Poly Ether Ether Ketone

Le Polyétheréthercétone ou PEEK est un polymère thermoplastique semi-cristallin à hautes performances appartenant à la grande famille des polyaryléthercétone ou PAEK[51][62].

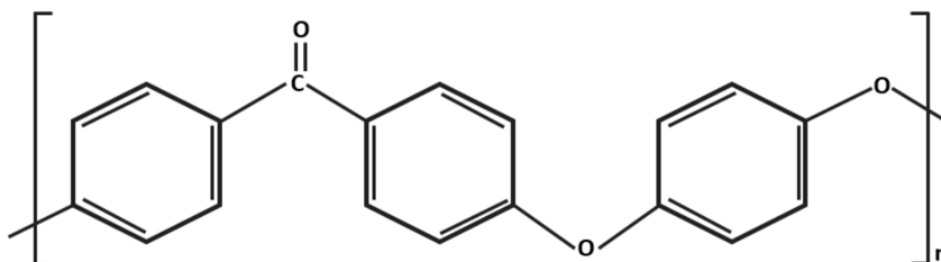


Figure 13 : Structure chimique du PEEK [51]

D'abord essentiellement utilisés dans l'industrie automobile, aéronautique et le génie mécanique, depuis les années 1980 les PAEK sont employés en médecine comme biomatériaux pour les implants traumatologiques, orthopédiques et vertébraux grâce à leur haute biocompatibilité.[63] Son introduction dans le monde de l'odontologie fut plus tardive : les premières pièces ont été réalisées en 2011 sous forme de piliers de cicatrisation dans une étude comparative entre des piliers de cicatrisation titane et PEEK[64].

PEEK-OPTIMA™ est le premier matériau thermoplastique implantable, développé en 1999 par Invisio Biomaterial Solutions Co. Il est actuellement utilisé en dentisterie pour les piliers prothétiques provisoires, les vis de cicatrisation, les attaches de précision et les armatures de restauration implanto-portées[62].

De nos jours, le PEEK peut être classique ou enrichi. Le PEEK classique, plus souple, comme le Juvora™ de chez Straumann, est préconisé pour la confection de châssis ; il est moins agressif à l'insertion et plus confortable qu'un châssis métallique[62]. Le PEEK enrichi peut être quant à lui utilisé pour les réhabilitations en prothèse fixée. Le PEEK a été initialement enrichi par des fibres de carbone, le rendant plus rigide et augmentant son coefficient de friction mais ce PEEK ne peut pas répondre à l'appellation « metal free » et conserve les inconvénients du métal, comme le PEKKTON de chez Cendres+Métaux® (80% PEEK/20% dioxyde de titane). Il existe du PEEK enrichi en charges céramiques avec une granulométrie de 0,3-0,5 mm[62] lui octroyant un rendu plus lisse et permettant ainsi de s'affranchir du risque de corrosion galvanique : le BioHPP de chez BREDENT® (70%PEEK/30% fibres de verre)[65][51].

Il se présente en plusieurs couleurs (Rose/gris/blanc) dont la teinte blanche est psychologiquement mieux tolérée par le patient[51], et sous 3 formes : disques, pellets et granulés[66][45]. De ce fait, les doubles couronnes en PEEK peuvent être fabriquées par pressage ou usinage, en cohérence avec le projet prothétique matérialisé par le montage directeur. L'usinage est préféré car la hausse de température pourrait dénaturer le matériau (stabilité thermique supérieure à 300°[44])mais il est important de prendre en considération les contraintes de coût liées à l'usinage, supérieures à celles du pressage.

Les blocs PEEK destinés au fraisage possèdent une résistance mécanique supérieure à celle du PEEK destiné à la coulée par injection[25].

Le PEEK provoquerait moins de réactions hypersensibles et allergiques ; il est également radio clair n'entraînant pas d'artéfacts radiologiques[51].

Le PEEK présente des caractéristiques physiques permettant d'être utilisé dans des conditions mécaniques extrêmes (industrie automobile/aéronautique) en substituts aux alliages métalliques. Additionnées à des caractéristiques biologiques, il devient un matériau intéressant en odontologie.

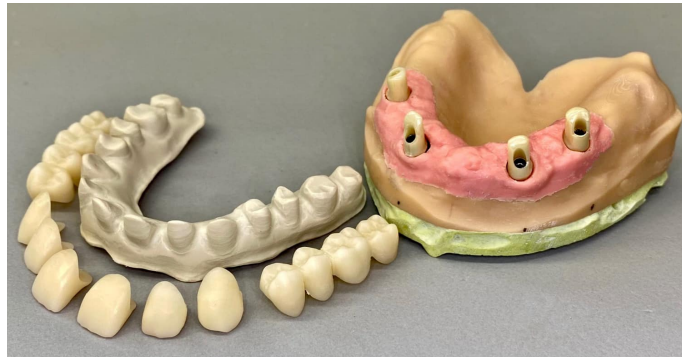

Figure 14 : Armature et piliers en PEEK d'une prothèse télescopique implanto-retenue (Courtoisie Mr Jörg Schönthal prothésiste, Allemagne)

Nous nous intéresserons par la suite au PEEK enrichi, dont les caractéristiques sont plus intéressantes pour la prothèse télescopique.

V.3.1.1. Module d'élasticité / densité

Le module de Young du PEEK se situe entre 3 et 4 GPa [63] (12 GPa pour le PEEK enrichi en fibre de verre et 18GPa pour le PEEK enrichi en fibres de carbone), se rapprochant ainsi du module de Young de l'os 14 GPa[51]. De ce fait, c'est un matériau avec une grande rigidité qui compense les efforts masticatoires et amortit les tensions concentrées à l'interface os/ implant en recréant une zone tampon contrairement aux autres matériaux couramment utilisés dont le module d'élasticité est plus important (Titane 110 GPa/Zircone 210 GPa). La partie implantaire ainsi que le système musculo-articulaire seront moins sollicités.

Material	Elastic Modulus (GPa)
Titanium	110
Cobalt-Chromium	180-210
Zirconia	210
Porcelain	68.9
PMMA	3-5
PEEK	3-4
CFR-PEEK	18
Continuous CFR-PEEK (Endolign®)	150
GFR-PEEK	12
Cortical bone	14
Cancellous bone	1.34
Enamel	40-83
Dentin	15-30

Figure 15 : Module d'élasticité de différents matériaux[51]

Par sa faible densité ($1,32 \text{ g/cm}_3$)[51], le PEEK permet la réalisation d'une prothèse télescopique complète pesant moins de 20g, favorisant ainsi la rétention tout en augmentant le confort du patient.

V.3.1.2. Résistance à la fracture/usure

Le PEEK présente l'avantage d'être résistant à la fatigue et l'abrasion lui permettant de maintenir une friction constante et pérenne dans le temps[67]. Malgré son module d'élasticité significativement bas et sa faible dureté, la résistance à l'usure du PEEK est comparable à celle des alliages métalliques[62].

Enfin, d'après une étude, des tests mécaniques sur une infrastructure en PEEK ont permis de mesurer la résistance maximale à la flexion avant la fracture. Elle serait de 1518N, ce qui est inférieur au titane et à la zircone[68]. Néanmoins, dans la cavité buccale, les forces couramment exercées sont largement inférieures à ce seuil, ce qui en fait un matériau fiable.

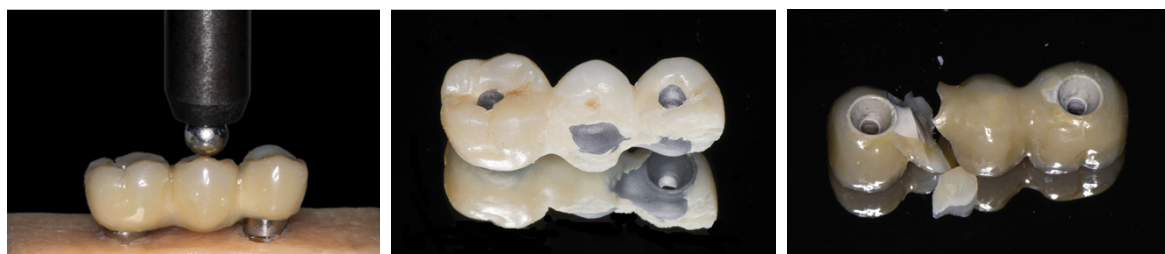

Figure 16 : Test de résistance à la fracture pour une prothèse (A) en armature titane (B) en armature PEEK[68]

V.3.1.3. Résistance bactérienne

Il est possible d'obtenir un état de surface parfaitement poli, diminuant ainsi le dépôt de plaque et rendant le PEEK résistant à la colonisation bactérienne. Les piliers implantaire en PEEK présenteraient autant voire moins de dépôt de plaque bactérienne que des piliers en zircone ou en titane[69].

V.3.1.4. Résistance cohésive

Le PEEK présente une forte adhésion au composite : la valeur de résistance à l'arrachement atteindrait 31 MPa contre 20 MPa pour la liaison composite/titane[68]. Le risque de fracture céramique est de ce fait plus important sur une armature en titane.

V.3.1.5. Stabilité chimique

Le PEEK est inerte chimiquement en milieu aqueux ; il présente une résistance à l'hydrolyse par les fluides présents dans la cavité buccale contrairement à de nombreux alliages. [63]

Il est également intéressant d'utiliser le PEEK dans un système télescopique car toutes les pièces ne sont pas au contact direct de l'air et des aliments, qui colorent le matériau, même si le PEEK présente le taux le plus faible de coloration en comparaison avec le composite et la résine PMMA[70].

V.3.1.6. Forces de rétention

Selon l'étude de Nakamura et al., les forces de rétention initiales des prothèses réalisées en PEEK ($12,9 \pm 4,0\text{N}$) n'ont pas de différences significatives avec celles des alliages à base d'or. Elles ont été considérées par conséquent comme étant dans la plage cliniquement appropriée (6 à 10N). Ces forces de rétention diminueraient significativement au bout de 10 000 cycles en atteignant une valeur de 6,5N et en restant supérieures au seuil considéré comme cliniquement appropriée [25]; ceci équivaldrait à une utilisation de 10 ans avec un cycle d'insertions/désinsertions de 3 fois par jour[44].

V.3.1.7. Biocompatibilité

La notion de biocompatibilité désigne la capacité d'un matériau à ne pas interférer, ne pas dégrader, le milieu biologique dans lequel il est utilisé. Le PEEK est très stable chimiquement et sa capacité à adhérer aux tissus mous et osseux lui confèrent de hautes performances en termes de biocompatibilité[66].

Il n'y a à ce jour aucune preuve suggérant une activité cytotoxique, mutagène, cancérigène ou immunogène potentielle[62].

Le PEEK pourrait donc être un matériau approprié pour les couronnes primaires indépendamment du matériau de la couronne secondaire.[55] Il peut être utilisé dans le cadre d'une prothèse télescopique provisoire comme illustré par Hahnel et al. (2018)[71] mais également, comme couronne primaire d'une prothèse d'usage comme présenté dans l'étude de Stock et al. (2016)[55].

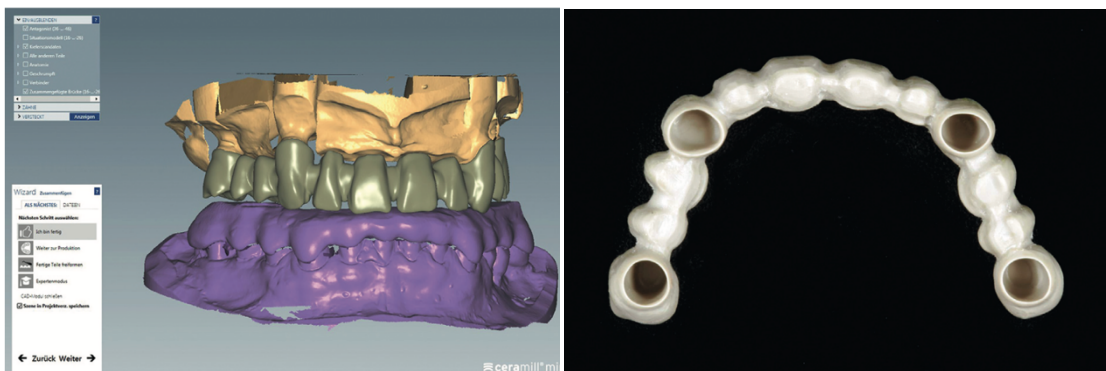


Figure 17 : Conception et fabrication assistées par ordinateur d'une prothèse totale implanto-portée en PEEK[71]

Le PEEK semble se présenter comme une réelle alternative aux métaux, alliages et céramiques dans le domaine de la prothèse télescopique[44]. Néanmoins, un recul clinique au long terme reste nécessaire.

PROTHESE
TELESCOPIQUE
DENTO-PORTEE

I. CAHIER DES CHARGES

1. Prothèse amovible

C'est Housset qui parla le premier des impératifs d'équilibre d'une prothèse partielle amovible qu'il synthétisa sous la forme de "Sustentation, stabilisation, rétention". Ces concepts sont regroupés et connus sous la forme de Triade de Housset[72].

Housset a également décrit des indices concernant les structures d'appuis prothétiques en les classant comme favorables ou défavorables à la réalisation de la prothèse amovible. Il est à noter qu'un indice défavorable peut être rendu favorable par le biais d'un aménagement (améloplastie, chirurgie pré-prothétique). En prothèse télescopique, nous nous intéresserons exclusivement aux indices ostéo-muqueux, les dents ne recevant pas de crochets, l'étude des lignes guides n'est plus nécessaire.

Ces indices peuvent être communs aux deux maxillaires comme la forme de l'arcade, la présence d'insertions ligamentaires et musculaires, la texture des crêtes (pour le pouvoir sustentateur), la morphologie des versants des crêtes (avec la présence de contre dépouilles) ou encore les mensurations des crêtes. Mais ils peuvent également être spécifiques d'arcade comme à la mandibule, la ligne mylo hyoïdienne, les tori, les éminences piriformes... ou au maxillaire comme la papille bunoïde, les tubérosités, le raphé médian, la zone de Schroeder, la jonction vélo-palatine...

1.1.1. Rétention

Elle correspond à l'ensemble des forces s'opposant à la désinsertion de la prothèse.

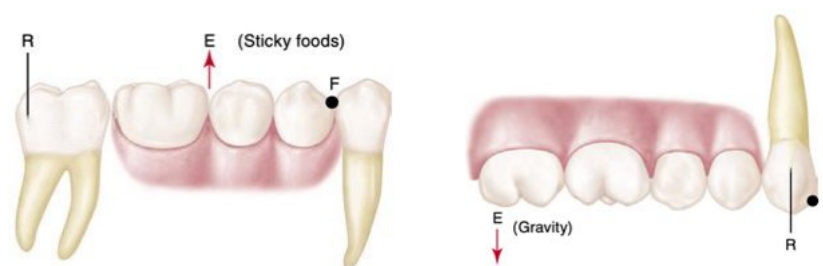


Figure 18 : Forces (E) entraînant une désinsertion de la prothèse [29]

Les différents designs des télescopes ont été pensés pour modifier le système de rétention en fonction des indications. Des études ont montré que plus le degré de convergence augmente, et plus on perd de rétention[19]. Dans le temps cette rétention diminuerait quel que soit la forme de la coiffe télescopique en fonction des cycles d'insertions et de désinsertions puis se stabilise, mais les coiffes parallèles ayant une rétention toujours supérieure à celle des autres coiffes[20]. Dans la pratique quotidienne, les cliniciens doivent donc envisager la réduction de la force de rétention en raison de l'insertion et du retrait répétitifs[25][44].

Les systèmes de rétentions additionnels permettent de maintenir une rétention constante, et peuvent être activables ou remplaçable en cas de baisse de rétention.

Cette diminution de rétention peut sembler être le point faible des prothèses télescopiques classiques. Elle peut être liée à l'abrasion, l'adhésion (soudure à froid) ou encore les perturbations de surface entre les deux couronnes, primaire et secondaire. Ces phénomènes sont dépendants des matériaux utilisés. La rétention dépend ainsi de la convergence des parois, de leur hauteur, du matériau employé mais également du processus de fabrication[44]. Une étude montre qu'une couronne usinée aurait une force de rétention supérieure à une couronne coulée et sa baisse de rétention ne serait significative qu'à partir de 15 000 cycles d'insertions/désinsertions. Cela serait attribuable à un meilleur ajustement des deux couronnes par suppression des défauts de coulée[73].

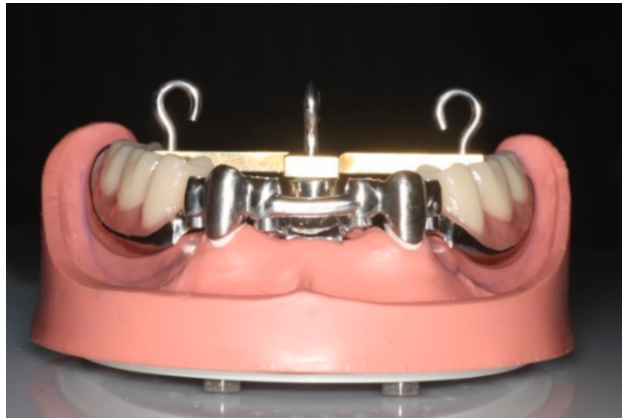


Figure 19 : Modèle d'essai des cycles d'insertions et de désinsertions[73]

I.1.2. Sustentation

La sustentation est l'ensemble des forces axiales s'opposant à l'enfoncement de la prothèse dans le sens vertical sur les tissus de soutien et en particulier lors de la mastication.

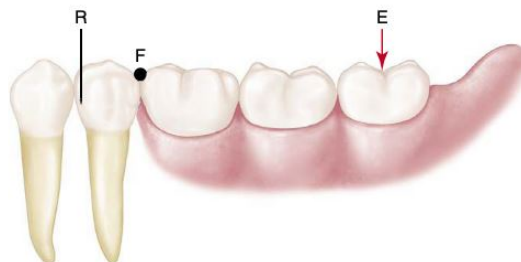


Figure 20 : Force occlusale (E) entraînant un enfoncement de la prothèse[29]

La prothèse télescopique est une prothèse respectant les principes de la prothèse amovible, et se doit donc d'être muco portée pour augmenter la surface de contact améliorer la sustentation. Néanmoins, il reste important de définir le nombre de dents piliers de prothèse.

En effet, en fonction de ce nombre, la sustentation ne sera pas assurée de la même manière. Lorsque les appuis sont essentiellement ostéo-muqueux par un nombre faible de piliers, la restauration prothétique devra répartir les contraintes occlusales en priorité sur les crêtes édentées et la muqueuse buccale. Une résorption osseuse accélérée est observée lorsque la charge occlusale est mal répartie. Cette résorption entraînerait une surcharge occlusale sur les dents piliers en raison du transfert de charges extra-axiales [34].

Les connexions résilientes respectent ce principe. Lorsque les piliers sont, face aux appuis muqueux, majoritaires et compétents d'un point de vue parodontal, il sera préféré une connexion rigide dont les contraintes occlusales seront principalement déchargées sur eux. Ce sont les connexions rigides qui le permettent amenant un réel confort au patient.

Le dernier point influençant la sustentation est la présence d'une butée d'enfoncement des doubles couronnes. En effet, cette dernière représente une barrière physique à un enfoncement de la prothèse amovible dans le sens vertical.

I.1.3. Stabilisation

La stabilisation se rapporte à l'ensemble des forces s'opposant aux mouvements de translation horizontale ou de rotation de la prothèse.

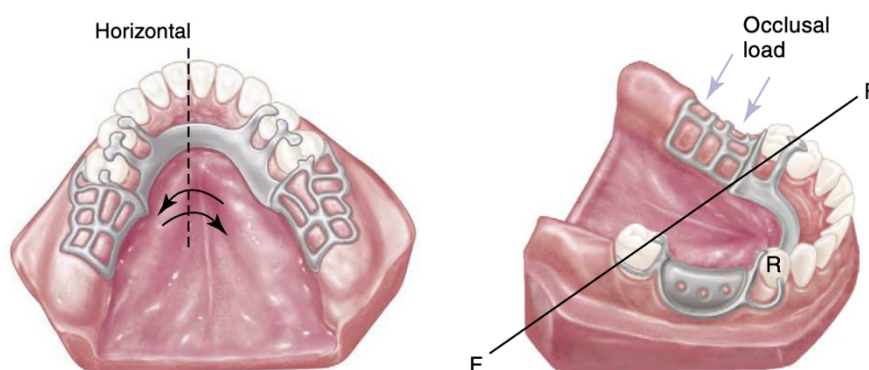


Figure 21 : Forces pouvant entraîner une bascule de la prothèse dans les sens de l'espace [29]

Elle recherchée dans un premier temps, par l'intermédiaire de la bonne adaptation de la prothèse aux tissus muqueux et aux reliefs osseux (indices positifs de Housset). Cette adaptation est acquise grâce à une empreinte primaire de qualité permettant une lisibilité parfaite des reliefs par le prothésiste.

Dans un deuxième temps, la stabilisation est renforcée par l'action commune frictionnelle des différents piliers. Les paramètres des piliers modifiant la stabilisation sont les mêmes que ceux modifiant la rétention à savoir leur nombre, leur angle de dépouille, la présence d'une rétention additionnelle. Cependant, leur disposition harmonieuse au sein de l'arcade est un facteur supplémentaire stabilisateur[6].

Il est important d'avoir une prothèse stabilisée lors de la fonction et principalement lors de la mastication, le confort du patient en étant dépendant. Concernant la prothèse télescopique, il a été démontré que sa stabilité était supérieure à une prothèse totale sur attachement type boule au niveau implantaire qui elle-même a une stabilité supérieure à une prothèse amovible complète conventionnelle[74].

Enfin, une prothèse à connexion rigide aura une stabilité plus importante qu'une prothèse à connexion résiliente où un mouvement de rotation est permis[6].

2. Prothèse fixée

La partie fixe de la prothèse télescopique repose sur un système de couronne double dont le pilier dentaire a été préalablement préparé selon les principes de prothèse fixée. Sa préparation doit respecter des impératifs biomécaniques. Lorsqu'il s'agit de prothèses télescopiques implanto-portées, les piliers, vissés dans l'implant, sont réalisés par le laboratoire de prothèse mais doivent respecter les mêmes impératifs.

1.2.1. Impératifs mécaniques

1.2.1.1. Insertion

Il est essentiel de définir l'axe d'insertion de la double coiffe, d'abord de la coiffe primaire sur la dent puis de la coiffe secondaire sur la coiffe primaire. Le premier axe d'insertion est apparenté à un axe d'insertion d'une couronne sur une dent unitaire. Il correspond au grand axe longitudinal de la dent. Il permet de ménager l'économie tissulaire de chaque pilier sans avoir à pratiquer une mutilation excessive sur l'un d'entre eux. Il devra notamment tenir compte de l'orientation des faces proximales des dents adjacentes.

Cependant, le deuxième axe d'insertion est dépendant du nombre de piliers utilisés, et dans ce cas, les axes de tous les piliers devront être parallélisés au laboratoire à un axe commun.

En implantologie, lorsque nous sommes en présence d'une prothèse plurale, il est souvent nécessaire d'ajouter un pilier intermédiaire à la couronne afin de minimiser les contraintes pouvant exister du fait d'une divergence d'axe inter implant. Les couronnes primaires d'une prothèse télescopique permettent de déterminer l'axe d'insertion de la prothèse en s'affranchissant de l'axe des différents implants, puisqu'elles sont parallélisées au laboratoire.

1.2.1.2. Stabilisation

L'application d'une force oblique sur une couronne prothétique provoque la déstabilisation de celle-ci par un mouvement de rotation autour d'un axe. Cette bascule théorique devrait être en réalité limitée par la paroi opposée au centre de rotation sur laquelle se développe, une surface dite de stabilisation.

Cependant, les forces exercées dans le cadre des coiffes télescopiques sont principalement verticales et plus le nombre de piliers augmente, plus les forces horizontales et obliques se limiteront[16].

Concernant le rapport couronne clinique/racine clinique, plus le niveau alvéolaire est apical, plus le bras de levier extra-alvéolaire est important et plus l'effet des contraintes risque d'être nocif. Le rapport couronne/racine de 1 : 2 est le plus favorable. Un rapport 1 : 1 est considéré comme favorable[75].

Enfin, il apparaît clairement que plus la préparation est haute, plus la surface de résistance est étendue, favorisant le développement de forces au niveau du ciment s'opposant au descellement[76].

I.2.2. Impératifs biologiques

I.2.2.1. Respect de la pulpe

Les préparations coronaires en vue d'une coiffe télescopique exposent systématiquement les tubuli dentinaires. Cette exposition représente une porte d'entrée vers la pulpe pour des agents chimiques ou bactériens mais également des variations de pression hydrostatique et une élévation de température. Tous ces phénomènes agressifs peuvent conduire à une inflammation réversible ou irréversible de la pulpe. En conséquence, la prévention débute par l'utilisation de fraises diamantées neuves sous spray d'eau lors de la préparation, tout en exerçant une pression faible et discontinue. Ensuite, il est important de réaliser un scellement dentinaire immédiat ou Immédiat Dentin Sealing IDS[77] pour obturer les tubuli exposés lors de la phase de temporisation, mais également d'employer une résine à prise exothermique faible pour la prothèse provisoire. Ils seront définitivement scellés par le ciment de scellement réalisant le joint dento prothétique.

Ainsi, nous serons économes des tissus (sans cavité d'accès) et la pulpe maintiendra son rôle de signal d'alerte en cas de reprise de carie permettant de réintervenir plus rapidement sur la dent si nécessaire.

De nombreuses études ont démontré que la vitalité pulpaire a un réel impact sur la survie de la prothèse : elles montrent qu'une prothèse télescopique sur dents devitalisées avait un taux de survie diminué comparativement à une prothèse sur dents vitales [35] [31] [78] [48]. Toutes ces études présupposent un traitement endodontique indiqué, et réalisé dans de bonnes conditions avec une obturation suffisante. Lorsqu'une dent est dépulpée, la dentine ne devient pas plus fragile par déshydratation. Elle se fragilise suite à la perte de substance qu'elle soit pathologique ou thérapeutique (cavité d'accès), dans laquelle les crêtes marginales assurent un rôle essentiel [79]. Ainsi, il a été observé un risque de fêlure augmenté sur les piliers dépulpés[48].

De plus, lorsque cette perte de substance est importante, un appui corono-radiculaire peut s'avérer nécessaire ce qui fragilise considérablement la racine.

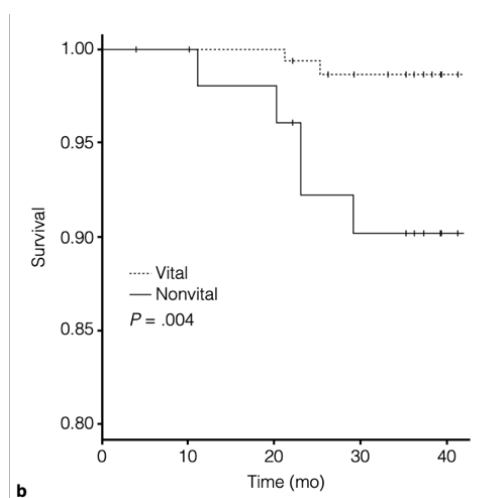


Figure 22 : Influence de la vitalité pulpaire sur la survie des piliers [78]

I.2.2.2. Économie tissulaire

Il est nécessaire de préserver les tissus résiduels afin d'assurer la solidité des dents supportant des restaurations prothétiques en particulier mais également de préserver l'avenir en prévoyant des possibilités de réfection des prothèses après un certain temps de fonctionnement.

Il est également essentiel d'obtenir un effet de fêrulle : c'est un phénomène de cerclage autour de la dent permettant de prévenir les risques de fracture[80].

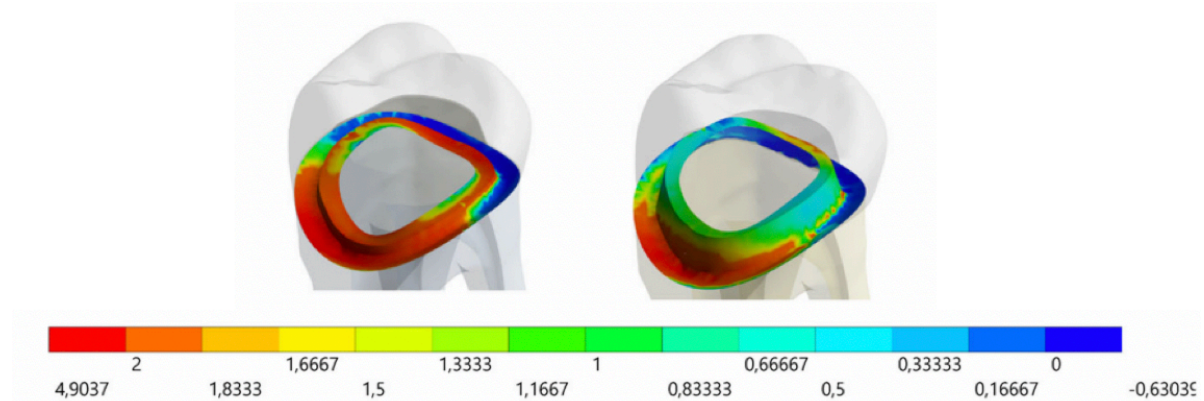


Figure 23 : Exemple de réduction du stress par augmentation de l'effet de fêrulle au niveau du joint de ciment occasionné par une force non axiale sur une couronne céramo-céramique[80]

I.2.2.3. Intégration parodontale

L'intégration parodontale de la prothèse est un aspect primordial de la réussite de tout traitement prothétique. Elle est dépendante, en premier lieu de la position de la limite cervicale dont le choix supra-gingival, moins esthétique est le plus respectueux du parodonte[81].

A ce niveau s'opèrera un joint dento-prothétique qui se doit d'être faible en épaisseur et en continuité avec la partie résiduelle de la dent. Il doit être hermétique et avoir un état de surface poli.

Dans un second temps, l'accessibilité à l'hygiène sera améliorée grâce à la prothèse télescopique.

I.2.2.4. Intégration occlusale

La performance occlusale est un déterminant substantiel de la qualité des restaurations prothétiques dentaires. L'occlusion est la manière dont les dents maxillaires s'engrènent avec les dents mandibulaires[82]. L'intégration occlusale consiste donc en l'optimisation des fonctions manducatrices par l'optimisation des fonctions occlusales.

Il est également nécessaire de dépister et corriger la situation en présence d'un Dysfonctionnement Temporo-mandibulaire (DTM) par un traitement initial fonctionnel avant d'entamer la prothèse définitive après réévaluation. Les principaux signes et symptômes d'un DTM peuvent être regroupés sous l'acronyme BAD : Bruit-Algie-Dyscinésie. L' European Academy of Craniomandibular Disorders propose 4 questions pour le diagnostic d'un DTM[83] :

- Avez-vous des douleurs, au moins une fois par semaine, lorsque vous ouvrez la bouche ou mâchez ?
- Avez-vous des douleurs dans les tempes, le visage, l'ATM, ou au niveau de la mâchoire au moins une fois par semaine ?
- Avez-vous ressenti un verrouillage de la mâchoire ou des difficultés à ouvrir ?
- Avez-vous des maux de tête plus d'une fois par semaine ? Une réponse positive à cette question doit inciter le praticien à adresser le patient à un neurologue.

Dans certains cas de DTM, la prise en charge peut s'effectuer par une équilibration occlusale ponctuelle, associée à d'autres traitements (conseils comportementaux, gouttières, physiothérapie) mais dans le cadre général des DTM, l'équilibration occlusale n'est généralement pas indiquée en première intention[84]. En revanche, l'équilibration occlusale pré-prothétique avec ou sans DTM est beaucoup plus fréquente : optimisation des fonctions occlusales de calage, centrage, guidage par des moyens simples sur les dents résiduelles non concernées par la prothèse. Il est cependant nécessaire de réévaluer la situation avant de réaliser les prothèses définitives[84].

Dans le but de clarifier l'analyse de l'occlusion et l'identification des facteurs occlusaux susceptibles de troubler le bon fonctionnement de l'appareil manducateur, Orthlieb et al ont proposé pour la première fois en 1996 de distinguer les fonctions occlusales de centrage, de calage et de guidage.

L'optimisation des fonctions occlusales doit permettre de maintenir durablement des fonctions manducatrices efficaces et économes. L'anomalie de l'occlusion, ou dysfonctionnement occlusal est caractérisée par un affrontement des arcades dentaires favorisant :

- L'altération structurelle des éléments constitutifs de l'appareil manducateur
- Et/ou le comportement adaptatif perturbant la gestion ergonomique l'appareil manducateur. [85]

La définition du concept occlusal dans une réhabilitation par prothèse télescopique doit prendre en compte l'aspect neuro-musculo-articulaire de chaque patient ainsi que le type de prothèse antagoniste ; la prothèse la moins stable définissant le concept occlusal.

D'après les principes de la Gnathologie, il est judicieux d'employer la protection mutuelle quand cela est possible : les dents postérieures protègent les dents antérieures dans les mouvements axiaux, les dents antérieures protègent les dents postérieures des forces transversales dans les mouvements de latéralité.

En prothèse complète, l'occlusion doit permettre de garantir une stabilité et un équilibre des prothèses lors des phases fonctionnelles (mastication/déglutition/phonation). Le choix doit ainsi respecter les caractéristiques du concept d'occlusion bilatéralement équilibrée et protéger les dents postérieures des forces transversales. Le principe est de réaliser des contacts simultanés lors des mouvements d'excursion mandibulaire pour éviter un bras de levier entraînant la désinsertion de la prothèse. L'occlusion en relation centrée (ORC) est alors choisie comme position de référence[86].

Orthlieb et al ont alors proposé une liste chronologique composée de 8 critères permettant une aide dans le diagnostic, la prise de décision ainsi que la construction de l'architecture occlusale : l'OCTA[87]. C'est un concept guidant pas à pas la reconstruction d'une occlusion prothétique.

Enfin, concernant le bruxisme, c'est un moyen naturel d'extérioriser une situation stressante pour l'organisme. Il n'est donc pas nécessaire d'agir systématiquement.

Néanmoins, lorsque ce bruxisme agit sur un système fragile, il devient pathologique est c'est à ce moment qu'il existe une indication de prise en charge[88].

Un article décrit une réduction du bruxisme par utilisation d'une prothèse télescopique[89], mais cet effet reste peu référencé dans la littérature. Néanmoins, le bruxisme doit être contrôlé avant la mise en place de la prothèse définitive sous peine d'être en échec thérapeutique par fracture prothétique notamment en présence de connexions rigides.

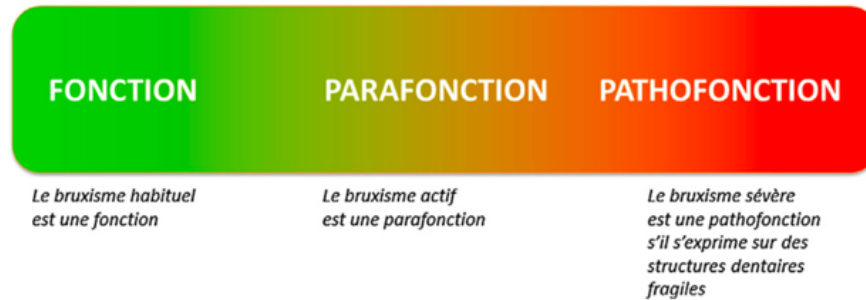

Figure 24 : Le bruxisme, de la fonction à la pathofonction [88]

En conclusion, d'après l'étude de Kordaß et al, les prothèses télescopiques offrent un net avantage en termes de contacts occlusaux et ainsi une meilleure stabilité occlusale par rapport aux autres prothèses amovibles[90].

II. PROTHESE ADJOINTE OU PROTHESE TELESCOPE ?

Les coiffes télescopiques répondent à des indications précises et requièrent un haut niveau d'exigence technique et clinique.

La prothèse télescopique s'inscrit dans un large champ de possibilités prothétiques amovibles mais, restant délabrante, son emploi doit respecter un gradient thérapeutique allant de l'utilisation d'un prothèse partielle amovible à une prothèse à recouvrement (fig.25).

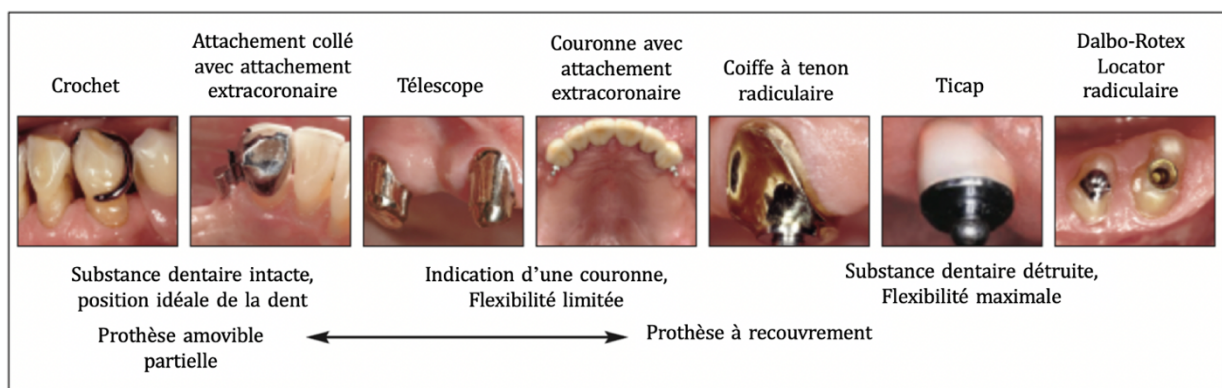


Figure 25 : Indications et choix de l'attache selon la perte tissulaire [91]

Ainsi, nous parlerons de prothèse partielle amovible lors de l'emploi de crochets ou glissières extracoronaires collées, les dents supports étant légèrement aménagées pour la pose de la prothèse amovible.

Ces prothèses sont les moins délabrantes mais restent inesthétiques dans l'emploi de crochets, et utilisables pour de faibles édentements intercalaires pour la glissière collée au risque de décollement. Les prothèses à recouvrement quant à elles s'emploient sur des supports dentaires fortement délabrés, dont l'ancrage osseux et l'anatomie radiculaire sont favorables, dans le but de rechercher un supplément de rétention et de stabilisation.

La prothèse télescopique, comme la prothèse amovible complexe, se situe à la frontière entre ces deux préceptes dont les indications limites sont parfois difficiles à appréhender.

1. Prothèse télescopique versus prothèse amovible conventionnelle

Il est incontestable que face à une prothèse télescopique, la prothèse conventionnelle stabilisée par crochets représente la solution la plus conservatrice des tissus. Néanmoins, en secteur esthétique, elle peut être refusée par le patient et lorsque la prothèse implantaire a été exclue, le problème esthétique peut être résolu par la prothèse télescopique.

D'autre part, le crochet façonné peut engendrer une mobilité dentaire du fait d'une transmission de forces de cisaillement et de soulèvement ayant un effet scoliodontique sur la dent support et majorant le risque de fracture[37][16]. Pour ce qui est des télescopes, les forces transmises sont uniquement axiales, beaucoup moins délétères pour les piliers supports[16].

Il a également été prouvé que, pour une prothèse rigide, plus il y a de dents piliers, plus le taux de réussite est élevé. En effet, comme expliqué précédemment, plus le nombre de dents support augmente, plus on augmente la rigidité de la prothèse amovible. De ce fait, en réduisant la résilience, nous réduisons le bras de levier postérieur et l'effet scoliodontique (entraînant une perte osseuse marginale) sur les dents support[91].

De plus, quel que soit le nombre de dents support, il est nécessaire d'avoir de bonnes surfaces d'appuis muqueuses contrairement aux prothèses télescopiques qui nécessitent moins de support muqueux par leur rigidité ; les patients édentés avec une mandibule sévèrement résorbée éprouvent souvent une stabilité et une rétention insuffisantes pendant la fonction masticatoire. avec les prothèses conventionnelles[8].

Il est possible de réaliser une extension distale sur une prothèse télescopique dont la rigidité le permet. Puisque les charges occlusales sont équilibrées sur tous les piliers et transmises de façon axiale, la partie postérieure du châssis est considérée comme une extension qui ménage les crêtes et limite la résorption osseuse[37].

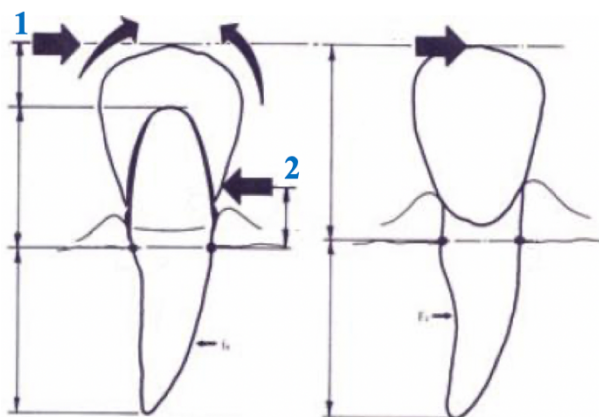


Figure 26 : Application d'une force horizontale (1) sur une coiffe télescopique : le stress n'est effectif qu'au niveau cervical de la couronne (2)[37]

Un pilier postérieur subit plus de contraintes pouvant être à l'origine de fêlures et à moyen terme de fractures, est moins accessible à l'hygiène entraînant des problèmes parodontaux ou carieux[92][31]. Un pilier postérieur est donc plus souvent extrait qu'un pilier antérieur[93].

2. Prothèse télescopique versus Prothèses composites complexes

La distinction entre ces deux prothèses réside en l'amovibilité de la couronne du pilier support. Il en découle un rendu esthétique acceptable pour les deux prothèses, mais une hygiène facilitée pour la prothèse télescopique.

La prothèse amovible composite complexe repose sur l'utilisation d'attachement, dispositif métallique permettant la liaison entre la prothèse fixe et amovible. Il peut être extra ou intra coronaire, nécessitant dans ce dernier cas le traitement endodontique de la dent support. La couronne télescopique représente ainsi le seul complément de rétention axial sur dent pulpée[32].

Il est également nécessaire de disposer d'un espace mésio-distal et vestibulo-lingual suffisant pour l'attachement et la dent prothétique remplacée. Par conséquent, plus les dents bordant l'édentement sont volumineuses, moins nous disposerons d'espace prothétique. Cet obstacle peut être contourné par l'utilisation de coiffe télescopique dont seul le contexte occlusal et les dimensions de la dent bordant l'édentement importent.

De plus, les attachements extra-coronaires nécessitent la solidarisation des dents supports ainsi que la réalisation de fraisages de précision pour éviter les mouvements de torque sur les dents piliers qui selon une étude[94] aurait un pronostic inférieur lorsqu'elle est employée dans une prothèse à attachement extra-coronaire que lorsqu'elle est support d'une prothèse télescopique.

Une étude[94] montrait que les prothèses télescopiques avaient des distributions de forces occlusales homogènes sur tous les piliers, significativement plus élevées par rapport aux deux autres groupes (prothèse amovible simple par crochet de Ackers et complexe par attachements). Par conséquent, il a été conclu que les prothèses télescopiques fournissaient le support optimal à la crête édentée et étaient capables d'empêcher des forces de couple indésirables sur les dents piliers.

3. Prothèse télescopique versus prothèse à recouvrement

Cet aspect de complément de rétention peut être étendu aux supports dentaires dont la couronne est très délabrée voir en l'absence de couronne mais dont les racines sont suffisamment longues, larges et présentant un support osseux suffisant pour être exploitées.

En effet, il est intéressant d'exploiter ces racines piliers qui seront recouvertes par la PAC dans le but d'augmenter la stabilisation et la rétention d'une prothèse initialement inconfortable et mobile lors des fonctions masticatoires. Elles représentent ainsi une solution de temporisation pour accompagner progressivement le patient vers un édentement complet tout en maintenant le capital osseux[95] et en offrant un véritable confort au patient ; la prothèse devenant une Prothèse Amovible Complète Supra Radiculaire (PACSR)[96].

La prothèse télescopique représente un complément de rétention supérieur aux attachements axiaux se traduisant par une efficacité masticatoire supérieure[90][8].

Ce concept est largement utilisé dans le domaine implantaire, les caractéristiques et comparaisons des prothèses dento-portées étant parfaitement transposées aux prothèses implanto-portées.

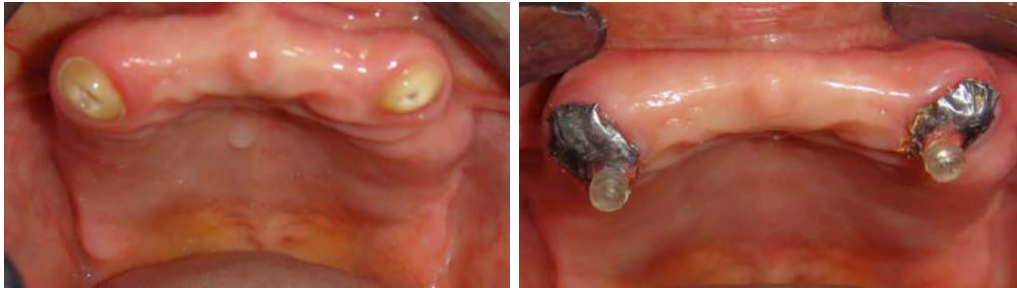

Figure 27 : Utilisation des racines de 13 23 pour réaliser une PACSR sur boucle[96]

PROTHESE

TELESCOPIQUE

IMPLANTO-PORTEE

I. INTRODUCTION

1. Disparités dent naturelle/implant

Le comportement mécanique d'une prothèse télescopique diffère selon si elle est dento-portée ou implanto-portée. Ceci s'explique par la présence d'un ligament parodontal qui par son réseau de fibres de collagène permet non seulement un intime lien entre la dent et l'os alvéolaire via les fibres de Sharpey mais également une mobilité physiologique[97]. Cette mobilité permet d'amortir les contraintes occlusales qui sont alors transmises et absorbées par l'os puis retransmises au système nerveux central par le biais de mécano récepteurs, c'est ce que l'on appelle la proprioception[98]. (Fig. 28)

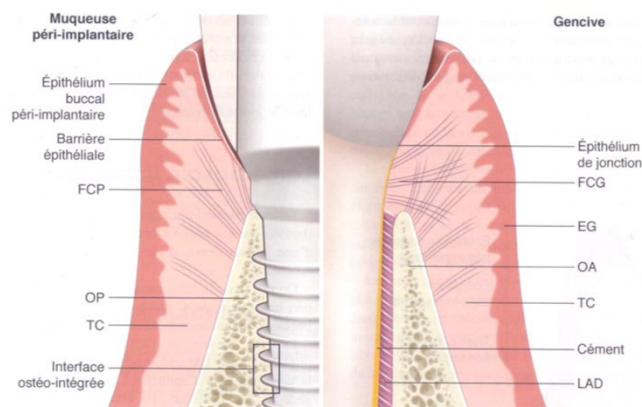


Figure 28 : Parodonte versus tissus péri-implantaires [98]

L'implant quant à lui, présente une liaison anatomique directe avec l'os se traduisant cliniquement par une ankylose, lorsqu'il est ostéo-intégré. Tout tissu fibreux présent entre l'implant et l'os est considéré comme un échec d'intégration[99]. Par conséquent, il n'existe pas d'amortissement des contraintes. Il est donc important que la couronne clinique ait des caractéristiques mécaniques se rapprochant de celles de l'os (comme son module d'élasticité).

D'autre part, par l'absence de ligament, l'implant ne dispose pas de mécanorécepteurs utiles à la proprioception. Toutefois, selon certains auteurs, il est possible de parler d'ostéoperception, terme inventé par le Professeur Branemark, qui ne serait qu'une perception subjective apparaissant suite à une longue période après la mise en fonction implantaire : elle n'interviendrait qu'à des contraintes occlusales élevées comparées à la proprioception[100].

La prothèse télescopique peut être envisagée sur un système implantaire au vu de ces différences puisqu'elle peut s'assimiler une réhabilitation rigide sur un système ankylosé dont le matériau employé peut avoir le même module d'élasticité que l'os et ainsi amortir les contraintes mécaniques. Elle a été adaptée aux thérapeutiques implantaire dans le but de supprimer les moyens de scellement ou vissage optimisant ainsi la rétention, l'esthétique et l'accès à l'hygiène.

Elle répond aux mêmes caractéristiques que la prothèse télescopique dento-portée. Ainsi, les axes sont rattrapés par les piliers prothétiques ou couronnes primaires.

De plus, il importe peu que l'émergence implantaire se situe au niveau vestibulaire du pilier car elle sera recouverte par l'armature.

2. Critères de choix thérapeutiques

Plusieurs thérapeutiques implantaire s'offrent à nous ; le choix sera guidé par plusieurs facteurs que sont la résorption, la qualité osseuse et l'hygiène du patient.

I.2.1. Résorption et qualité osseuse

L'os maxillaire, par la traction fibreuse de la muqueuse palatine entraînant une résorption centripète ou l'augmentation du volume sinusien par pneumatisation [101], présente une résorption osseuse plus rapide et moins uniforme qu'à la mandibule. Ceci conduit à une mise en place des implants dont les axes peuvent être divergents. La littérature déconseille l'emploi d'attachements axiaux dans cette situation car il impliquerait une surcharge occlusale non axiale à l'implant ainsi qu'une usure prématurée des pièces prothétiques voire une perte d'ostéointégration en cas de forces parasites ; le pronostic au long terme en serait défavorable[102]. La prothèse télescopique rattrape les axes implantaires divergents par parallélisation des piliers permettant dans certains cas la concrétisation d'un projet prothétique sans greffe osseuse préalable.

L'importance de la résorption osseuse conditionne, la hauteur prothétique disponible mais également les dimensions implantaires. En effet, l'activité ostéoclastique entraîne une réduction de la hauteur et de l'épaisseur de la crête beaucoup plus prononcée en vestibulaire qu'en lingual[103].

Enfin, cette résorption osseuse conditionne également le degré d'affaissement des tissus mous ayant un impact sur l'esthétique. Une perte du volume osseux maxillaire dans le sens sagittal peut être compensée par une PACIR et sa gencive prothétique contrairement à une prothèse implanto portée fixe où cette gencive sera limitée en cervical afin de ménager un espace suffisant à la prophylaxie.

I.2.1. Hygiène bucco-dentaire du patient

La gestion prophylactique d'une prothèse implanto-portée est l'un des facteurs-clé de réussite. Une prothèse complète transvissée nécessite un entretien quotidien qui doit être réalisé avec la plus grande minutie afin d'éliminer la plaque bactérienne sous la prothèse. Un espace suffisant doit être ménagé afin de faciliter le passage d'instruments d'hygiène dédiés (fig. 29), mais les manœuvres d'hygiène restent laborieuses à effectuer pour tout patient. Ces impératifs d'hygiène sont d'autant plus difficiles à respecter chez des patients vieillissants, en perte d'autonomie[16]. Maladies neurodégénératives, troubles psychiques, handicaps physiques conduisent irrémédiablement à des pertes de dextérité compromettant l'hygiène orale.

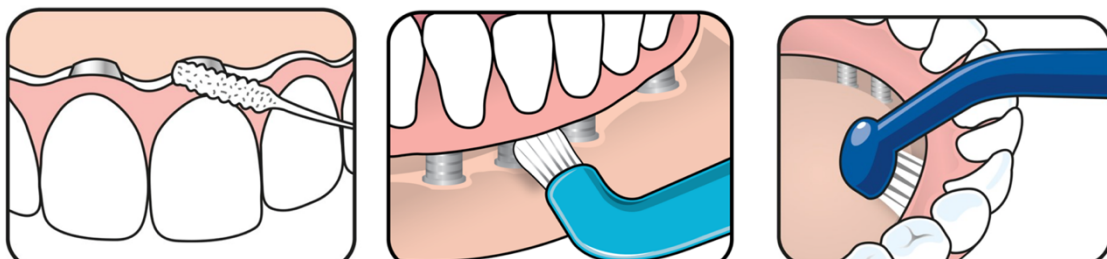


Figure 29 : fil dentaire et Brossettes coudées (TePe®)

II. MISE EN CHARGE IMPLANTAIRE IMMEDIATE

Les concepts de mise en charge immédiate implantaire ont été redéfinis au fil des années afin de répondre aux attentes croissantes du patient en termes de confort et d'esthétique. Il est effectivement recommandé d'éviter d'exercer toute contrainte sur les implants durant la période de cicatrisation osseuse ; cette période pouvant s'étendre de 3 à 6 mois, il est difficilement accepté par le patient édenté total de patienter sans prothèse.

Des données limitées rapportant des résultats prometteurs sont disponibles pour les télescopes dont les estimations de survie implantaire étaient comparables aux autres thérapeutiques[105]. La mise en charge sur piliers télescopiques peut donc représenter une solution provisoire alternative permettant de remplacer les dents tout en éliminant tous les micromouvements à l'interface os-implant qui s'avèrent délétères pour la cicatrisation osseuse. Elle peut être mise en place lorsqu'une stabilité primaire des implants est obtenue (35 N.Cm) sur 4 implants antérieurs mandibulaires et de 4 à 6 implants antérieurs maxillaires [106][105].

1. Procédure clinique

La procédure peut se réaliser exclusivement au fauteuil, par le biais de piliers coniques préfabriqués en titane avec plusieurs degrés d'inclinaisons comme le concept ATLANTIS™ de chez Dentsply Sirona Implant. L'avantage des piliers télescopiques réside en l'absence de contres dépouilles au niveau de l'extrados de la couronne secondaire, permettant une solidarisation au fauteuil sans risque. Après mise en place des implants et contrôle de la stabilité primaire, les piliers (couronnes primaires) sont vissés. La connexion implant-pilier s'effectue préférentiellement par cône morse ; un joint à l'interface se forme empêchant ainsi la pénétration de toute bactérie pathogène dans les tissus mous péri-implantaires[107]. Les couronnes secondaires sont ensuite placées, la prothèse totale est insérée et l'espace entre la prothèse et les piliers est contrôlé afin qu'il soit suffisant pour la résine. Les zones fraîchement suturées doivent être isolées afin d'éviter le contact de la résine auto-polymérisante avec les tissus mous et les sutures sous-jacentes. Une digue en caoutchouc en forme de disque élastique peut être utilisée. La résine est mise en place sur les coiffes secondaires ; après la prise la prothèse est nettoyée puis insérée dans sa position finale et le patient a reçu pour instruction de ne pas retirer la prothèse pendant 10-15 jours[108] [107].

Dans les protocoles de mise en charge immédiate, le risque de fracture de la prothèse peut être réduit grâce à une pose d'implant sous-crestale permettant d'obtenir une base de denture plus épaisse. Après cicatrisation, un renfort sera nécessaire[107].

Des études cliniques à long terme plus étendues avec un nombre accru de patients et d'implants sont toutefois nécessaires pour vérifier l'efficacité de la méthode de traitement.

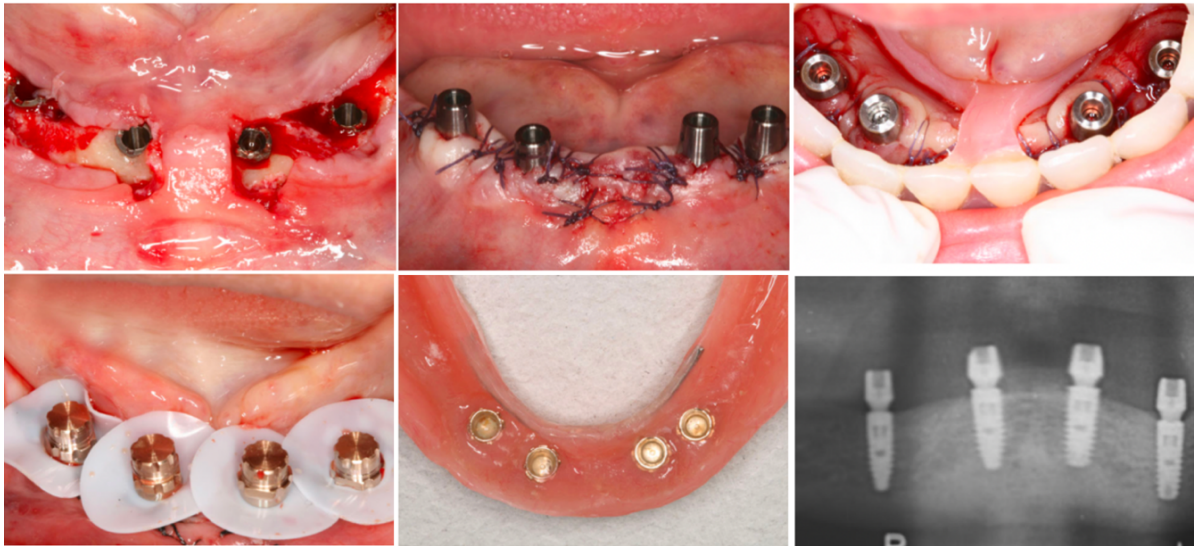


Figure 30 : mise en charge immédiate implantaire[108]

III. PLACE DE LA PROTHESE IMPLANTO PORTEE TELESCOPIQUE CHEZ L'EDENTE COMPLET

La prothèse implanto portée d'un patient totalement édenté implique le respect d'impératifs fonctionnels et esthétiques tout en respectant au mieux les attentes du patient.

Étant exclusivement amovible, la comparaison entre les télescopes et les prothèses complètes fixes semble difficile. Néanmoins, le concept « amovo-inamovible », caractérisé par une sustentation exclusivement implantaire, rapproche d'un point de vue mécanique la prothèse complète fixe implanto porté du télescope. Ce concept est applicable à partir de 6 implants et les prothèses télescopes ayant moins de 5 implants au maxillaire et 4 implants à la mandibule seront comparées aux autres PACIR classiques.

1. Télescope et PACIR

Le terme de Prothèse Amovible Complète Supra Implantaire (PACSI) était communément employé pour définir les prothèses amovibles complètes connectées à des implants. Or, les implants majorent fortement la rétention de la prothèse ; il est donc plus juste de parler de Prothèse Amovible Complète Implanto-Retenue (PACIR). Les implants n'étant que des moyens complémentaires de rétention, la prothèse doit tout de même répondre au cahier des charges des PAC[109].

Concernant les prothèses télescopiques implanto portées, les indications des connexions rigides et résilientes vu précédemment sont également applicables. Ainsi, pour deux implants la connexion devra être résiliente et la prothèse télescopique sera comparée aux systèmes d'attachements axiaux et les barres de jonction résilientes.

Des études ont montré que dans le cadre d'une réhabilitation mandibulaire complète chez des sujets atteints d'atrophie osseuse, l'utilisation de couronnes télescopiques résilientes sur deux implants symphysaires était comparable aux attachements de type barre et Locator® [110].

De plus, il a été mis en évidence l'augmentation de l'efficacité masticatoire chez des patients ayant été appareillé en première intention par une prothèse conventionnelle puis, une PACIR de 2 implants sur télescopes[74]. La prothèse télescopique est de ce fait satisfaisante d'un point de vue fonctionnel pour les patients que les prothèses sur barre[111] et une étude jugerait même plus satisfaisante l'efficacité masticatoire chez les patients réhabilités par une PACIR sur télescopes due à un encombrement lingual moindre et donc un meilleur espace fonctionnel[112].

Une étude montre également que le taux de satisfaction des patients pour cette prothèse en devient supérieur face aux attachements de type boule au bout de 3 ans[113].

Table 2. Descriptive statistics and comparison of maximum bite force (MBF) between different prostheses

	CD (n = 10)	BOD (n = 10)	TOD (n = 10)	Kruskal–Wallis test P-value
Mean	68.00 a	90.17 b	98.57 c	0.002*
Median	68.00	89.00	97.00	
SD	5.40	7.65	6.85	
Min	60.00	80.00	90.00	
Max	75.00	100.00	110.00	

CD, conventional dentures; BOD, bar overdentures; TOD, telescopic overdentures; SD, standard deviation; Min, minimum; Max, maximum.
Different letters within the same row indicating a significant difference between means of MBF.
*p value is significant at .05 level

Figure 31 : Statistiques et comparaison de la force maximale de morsure entre les différentes prothèses [74]

La PACIR télescopée présenterait moins de complications prothétiques (rebasage/activation...) que les PACIR stabilisées par d'attachements de type boule. [114].

Parmi les écueils que nous pouvons citer dans l'emploi des barres, nous parlerons de l'accès à l'hygiène qui est plus complexe comparé aux télescopes[111][89] ainsi qu'un risque de diapneusie (hyperplasie gingivale par aspiration des tissus mous) plus élevé. Ce risque est d'autant plus élevé qu'un espace inférieur à 2mm a été ménagé entre la barre et la gencive[89]. L'hygiène sur des attachements centriques est également moins aisée par la présence de contre dépouilles[115].

Enfin, le nombre d'implants est tout de même important dans la survie d'une prothèse maxillaire puisque selon l'étude d'Awaad et al., l'utilisation de 4 implants révélerait une préservation osseuse supérieure à deux implants supportant une prothèse télescopique[116]. La connexion devenant rigide, les mouvements de l'appareil se restreignent et les crêtes édentées sont moins sollicitées. Il est donc intéressant d'augmenter le nombre d'implants pour se rapprocher du concept amovo-inamovible.

2. Comparaison prothèse complète fixe implanto-portée versus bridge télescopé

La PACIR télescopique reposant sur minimum 6 implants au maxillaire et 4 implants à la mandibule s'apparente à une prothèse fixe par son côté « amovo-inamovible ». Par sa connexion rigide, la prothèse opère une stabilité une rétention ainsi qu'une force masticatoire importante[90][74]. Une étude a montré que le taux de survie à 3 ans était comparable entre des prothèses fixes implanto portées et des prothèses télescopiques implanto portées[117].

De ce fait, il est possible de s'affranchir des éléments à appuis muqueux tel que le recouvrement palatin prothétique, augmentant le confort et la tolérance psychologique du patient[118][119]. La stabilité de la prothèse se traduirait par un confort psychologique et des performances masticatoires similaires à celle des prothèses fixes[120]. L'étude d'Elsyad et al montre que la prothèse télescopique sur 4 implants (quadrilatère) entrainerait moins de déformation qu'une conception linéaire avec moins d'implants. La connexion devra cependant être rigide[120].

La hauteur prothétique nécessaire à la réalisation d'une PAC télescopique peut être réduite par le pilier prothétique qui est vissé ce qui permet de réduire la hauteur sans risque de dévissage. Toutefois, en implantologie cette problématique est moins essentielle car avec la taille des dents naturelles perdue et la résorption osseuse, nous disposons généralement assez de place pour réaliser la prothèse qui nécessite environs 10-12mm d'hauteur prothétiquement utilisable[121].

La prothèse télescopique peut être, elle, retirée et être de ce fait muco-portée c'est-à-dire qu'un contact résine-gencive est permis. L'esthétique qui en résulte est en conséquence meilleure[115]. Ce concept est néanmoins applicable pour les prothèses télescopiques sur barre, ou double barre, dont la rigidité, même sur 4 implants, s'apparente au concept amovo-inamovible. Cependant, une double supra structure présente l'inconvénient de nécessiter beaucoup de place.



Figure 32 : Système télescopique double barre sur 6 implants en titane et 3 implants en PEEK de chez Panthera Dental[123]

Une étude a comparé le système Syncone® (dentsply Sirona) au système All-on-4® (Nobel Biocare). Les niveaux de contrainte calculés étaient physiologiquement acceptables dans les deux situations. Néanmoins, l'effet de cantilever sur le système Syncone® majore les contraintes osseuses sur les implants distaux. Quant au système All-On-4®, lui, majore le risque de contraintes extensives sur les implants antérieurs[124].

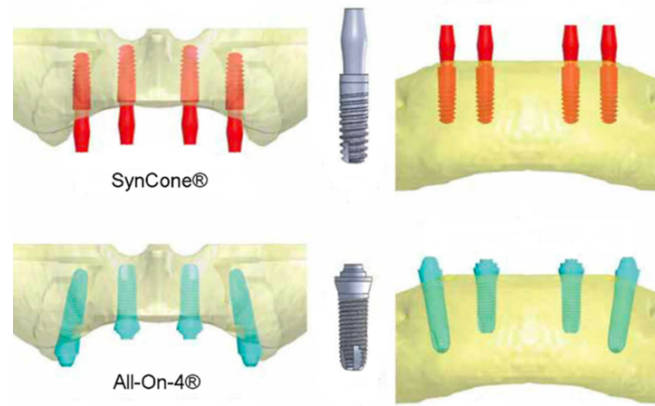


Figure 33 : Schéma du positionnement implantaire maxillaire et mandibulaire selon le principe Syncone® et all-On-4® [124]

3. Cas clinique

Avec la courtoisie du Dr Jonathan Sellem (PARIS) et de son prothésiste Mr Michaël Santos (PARIS) nous présentons un cas clinique de prothèse totale mandibulaire télescopique réalisée en PEEK.

III.3.1. Examen clinique

Un homme de 65 ans, retraité se présente au cabinet pour une prise en charge de ses prothèses défectueuses. Il est conscient de l'usure de ses prothèses posées il y a 8 ans. Il se plaint notamment des multiples fractures de l'appareil mandibulaire qui peine à être réparées.

A l'examen exo buccal, le patient présente un profil normodivergent, une tendance de classe III de Ballard et l'étage inférieur semble diminué. De plus, le support labial maxillaire ne semble pas suffisant.

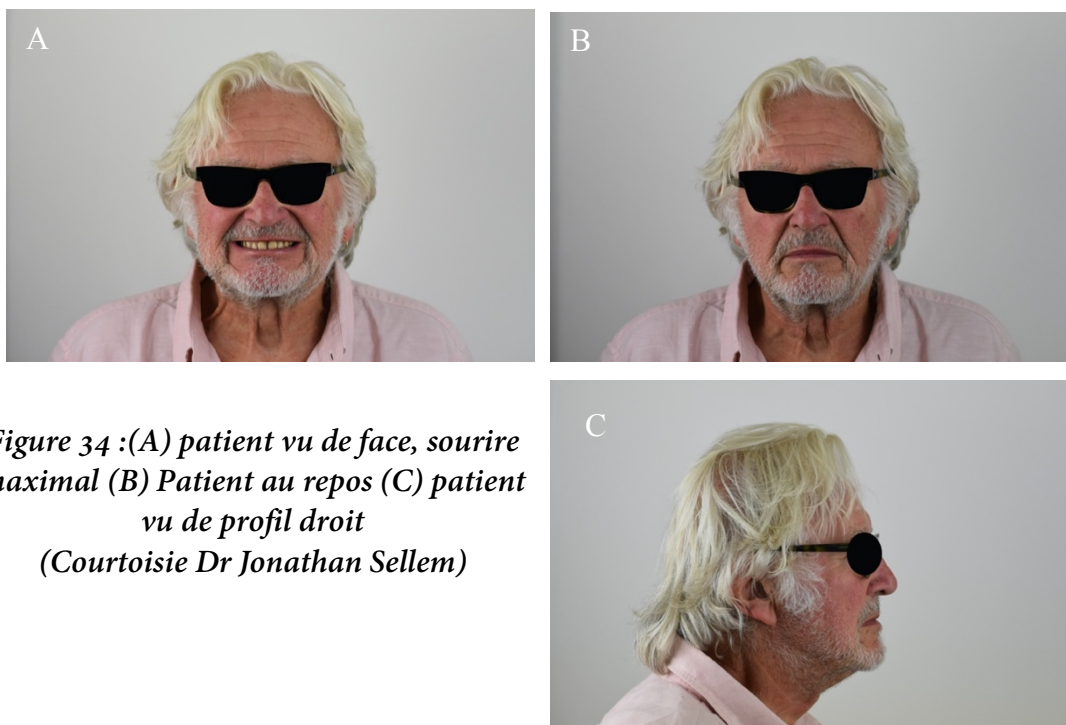


Figure 34 : (A) patient vu de face, sourire maximal (B) Patient au repos (C) patient vu de profil droit
(Courtoisie Dr Jonathan Sellem)

L'examen endobuccal montre deux prothèses totales ostéo ancrées sur 6 implants (Implant Nobel® Branemark) au maxillaire et 5 implants à la mandibule (Implant Nobel® Branemark).

Le patient présente un défaut d'hygiène avec la présence de plaque et des zones d'inflammations gingivales, notamment dans l'intrados de sa prothèse au niveau des émergences implantaire.

Il est important de souligner que les courbes d'occlusion ne sont plus respectées, que la Dimension Verticale d'Occlusion (DVO) semble sous-estimée, et qu'il y a une présence d'usures dentaires marquée probablement dues à un bruxisme actif. Ces points sont à l'origine d'un inconfort lors des fonctions masticatoires et phonatoires. Ils peuvent également expliquer la casse répétée des éléments prothétiques.

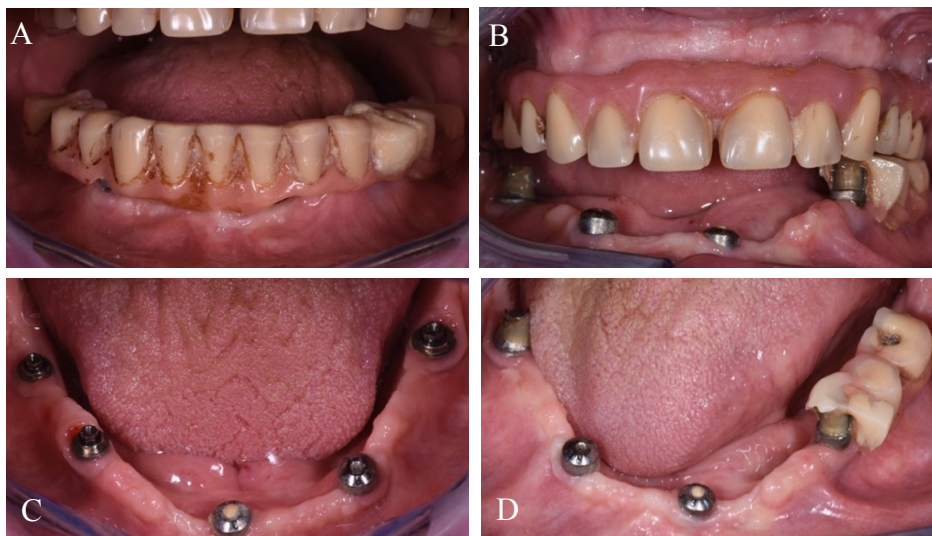


Figure 35 : Photos endobuccales (A) de la prothèse mandibulaire (B) de la prothèse maxillaire (C) de la prothèse mandibulaire sans la partie fracturée (D) de la mandibule sans la prothèse (Courtoisie Dr Jonathan Sellem)

Une réhabilitation maxillo-mandibulaire devient nécessaire. Il lui a été proposé une réfection cosmétique de la prothèse transvissée maxillaire ainsi qu'une prothèse télescopique muco portée implanto retenue mandibulaire.

III.3.2. Montage directeur et temporisation

Un montage directeur est réalisé afin d'appréhender la faisabilité de la prothèse télescopique et de visualiser le projet prothétique. Il est occluso-prothétique et permet de rétablir une esthétique convenable ainsi que des courbes occlusales satisfaisantes. Une clé en silicone est réalisée afin d'apprécier la hauteur disponible selon le volume final des dents prothétiques.

Le montage directeur est ensuite essayé en bouche ; Au cours de cette séance clinique, le projet prothétique est une nouvelle fois validée par le contrôle de la DVO ainsi que la RMM.

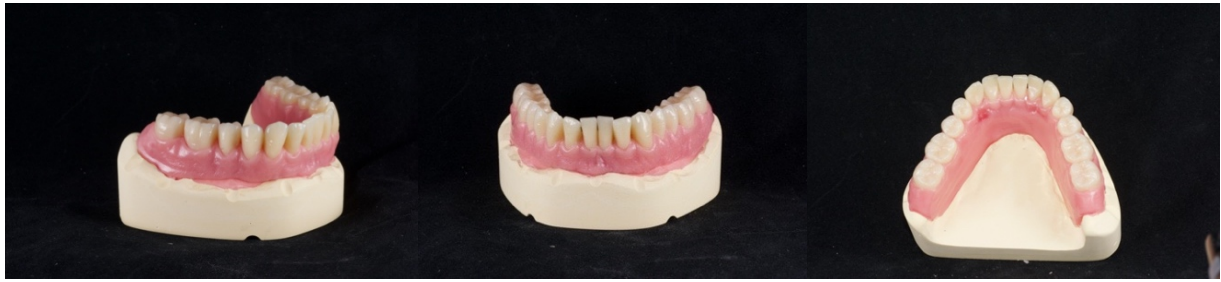

Figure 36 : montage directeur mandibulaire des dents prothétiques sur une maquette en cire (Courtoisie Mr Michael Santos)

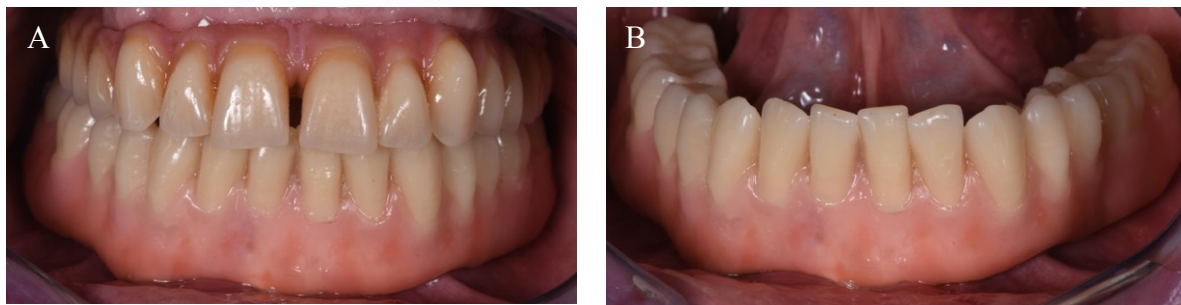


Figure 37 : Essayage du montage directeur : vue endobuccal des prothèses (A) en occlusion (B) mandibulaire (Courtoisie Dr Jonathan Sellem)

Les prothèses complètes transvissées transitoires sont ensuite réalisées le temps de la réalisation des prothèses définitives. Le bruxisme a été pris en charge par conseils comportementaux.

III.3.3. Réalisation des prothèses d'usage

Pour faciliter la prise en charge du patient la prothèse implanto-portée fixe maxillaire a été réalisée dans un premier temps en respectant un montage idéal avec un plan d'occlusion satisfaisant.

III.3.3.1. Empreinte implantaire

L'empreinte mandibulaire doit respecter un cahier des charges précis selon lequel les surfaces d'appui doivent être enregistrées de manière muco-dynamique afin d'enregistrer la position des muqueuses lors des contraintes fonctionnelles ainsi que la position tridimensionnelle des implants.

La technique de l'empreinte à ciel ouvert en un temps deux viscosités a été employée. Dans un premier temps, il est nécessaire de mettre en place tous les transferts ouverts et de contrôler leur bonne insertion et l'absence de hiatus par des radiographies rétro-alvéolaires.

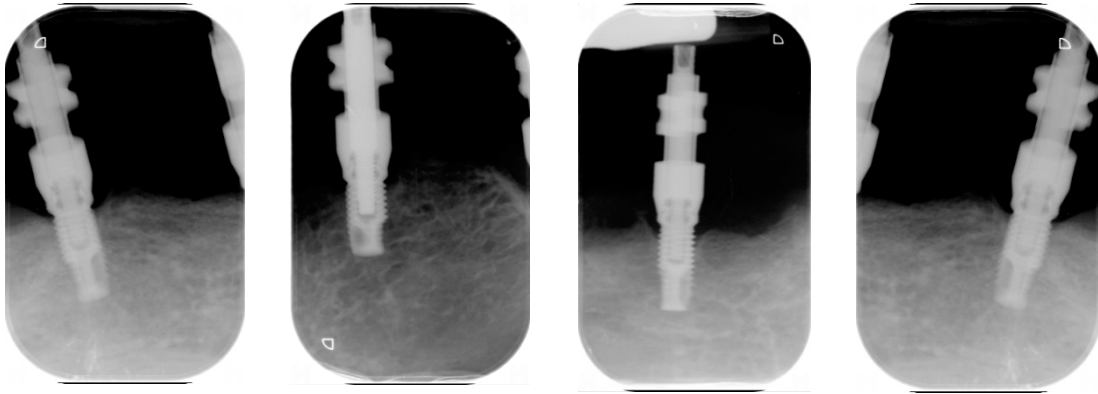


Figure 38 : Radiographies rétro alvéolaires transfert en place (Courtoisie Dr Jonathan Sellem)

Le porte empreinte en plastique est évidé en regard des transferts et enduit d'un adhésif à polyéther en vue de la réalisation d'une empreinte à ciel ouvert pick up. Enfin, l'empreinte est réalisée par Polyéther, mélange de Garan L et d'Impregum soft.

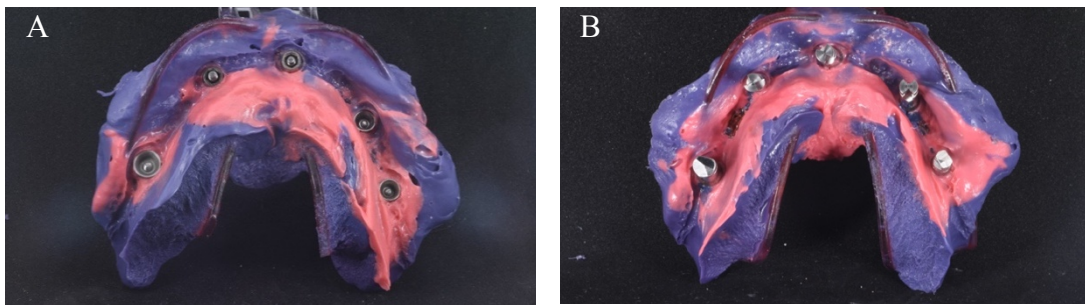


Figure 39 : (A) Empreinte implantaire mandibulaire double mélange en ciel ouvert (B) mise en place des analogues (Courtoisie Dr Jonathan Sellem)

Lorsque l'empreinte est validée par vérification de l'enregistrement de tous les éléments anatomiques ainsi la fixité des transferts, les analogues d'implants peuvent être positionnés (en prenant soin de ne pas modifier la position des transferts). Pour finir, une empreinte primaire maxillaire à l'alginate est prise.

III.3.3.2. Traitement des empreintes primaires

A la réception des empreintes, il est réalisé autour des implants une gencive artificielle amovible en résine Gyngifast® de chez Zhermack afin d'obtenir à la fois l'émergence implantaire ainsi qu'une dépressibilité se rapprochant de celle de la réelle gencive. Elle permet également d'éviter une coulée de plâtre dans cette zone sensible pouvant représenter une contre dépouille et empêcher le retrait des pièces.

Les empreintes sont coulées en plâtre extra dur de type IV, très résistant et ayant le moins d'expansion (moins de 0.03%). Un coffrage en cire est réalisé avant la coulée des empreintes afin de préserver l'enregistrement dynamique du joint périphérique.

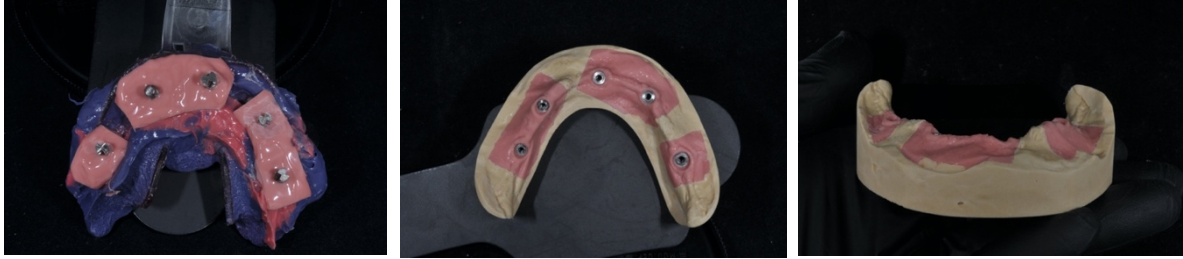

Figure 40 : mise en place de la fausse gencive et modèle primaire mandibulaire (Courtoisie Mr Michael Santos)

A ce stade, une clé de validation en plâtre de type IV est réalisée. Elle est fabriquée avec des dimensions précises pour créer des zones particulières de fragilité : 3mm autour des transferts et 6mm maximum à la jonction entre deux implants.

III.3.3.3. Essayage des clés en plâtre

Cette étape est déterminante car elle permet de valider l’empreinte réalisée et de garantir la passivité de la future armature. Il est possible d’employer du bleu de méthylène ou du dento plaque pour mettre en évidence une éventuelle fissure, signant la présence de contraintes inter-implants.

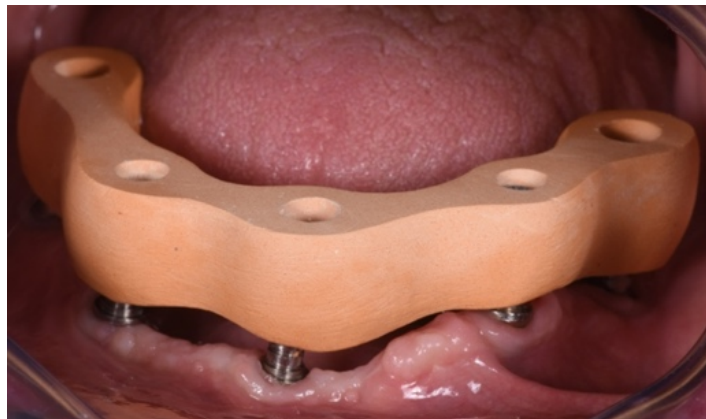


Figure 41 : essayage clé de validation en plâtre : absence de fêlure (Courtoisie Dr Jonathan Sellem)

Un contrôle radiographique est nécessaire afin de s’assurer de la bonne mise en place de la clé et l’absence de hiatus.

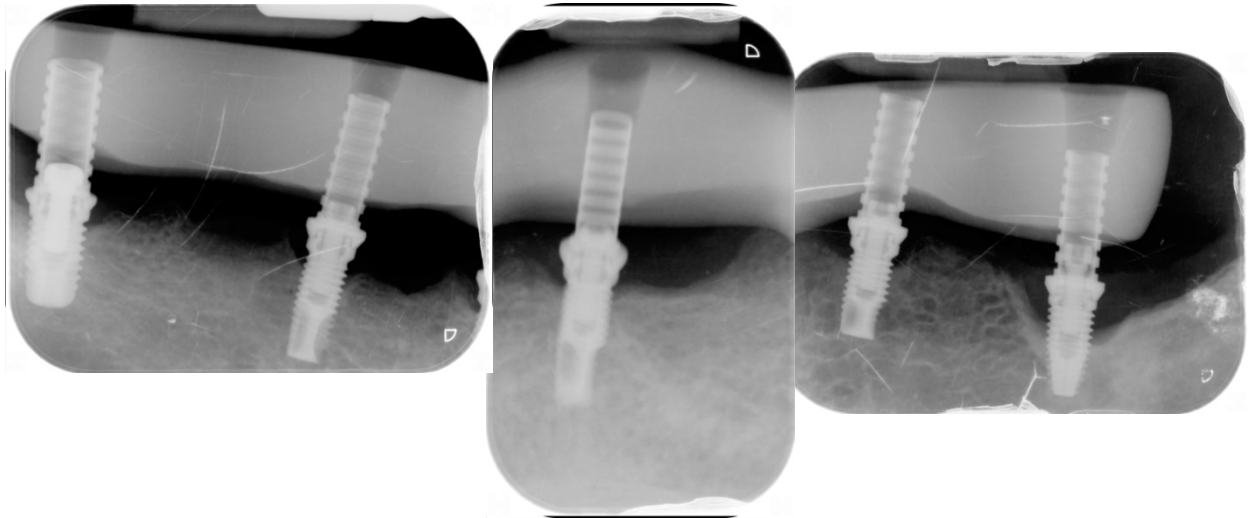


Figure 42 : radiographies rétroalvéolaires clé en plâtre en place (Courtoisie Dr Jonathan Sellem)

III.3.3.4. Réalisation de la base d'occlusion

La base d'occlusion est réalisée en résine thermo polymérisable avec un bourrelet en stent. Elle sera implanto-stabilisée.

III.3.3.5. Enregistrement DVO/ RMM

Les références esthétiques ainsi que la couleur ayant été fixées par la réalisation de la prothèse maxillaire, cette étape permet d'intégrer les références occlusales en préfigurant le volume total de la prothèse. Elle est donc capitale pour la réussite de la réhabilitation prothétique et la résolution des problèmes initiaux.

Ainsi, le montage maxillaire est réalisé par transfert de la position du maxillaire grâce à un arc facial ; la DVO déterminée au préalable et validée par les prothèses de temporisation a été conservée. Elle est transposée grâce à la prothèse provisoire et enregistrée à l'aide de la base d'occlusion et la Relation Maxillo Mandibulaire est enregistrée à l'aide de pâte de Kerr®. L'occlusion en relation centrée (ORC) a été choisie comme position de référence.



Figure 43 : (A) Bourrelet mandibulaire en Stent (B) Mesure de la Distance Nasion-Menton prothèse provisoire en bouche (C) Maquette d'occlusion mandibulaire (Courtoisie Dr Jonathan Sellem)

III.3.3.6. Montage en articulateur

Le transfert en articulateur ARTEX est réalisé à l'aide de l'arc facial et la RMM préalablement enregistrés.

III.3.3.7. Validation de l'enregistrement de la RMM

Pour limiter la marge d'erreur, il a été réalisé une clé de validation en Genie Byte® de l'enregistrement de la RMM afin de vérifier que le montage en articulateur est égal en tout point à la situation clinique.

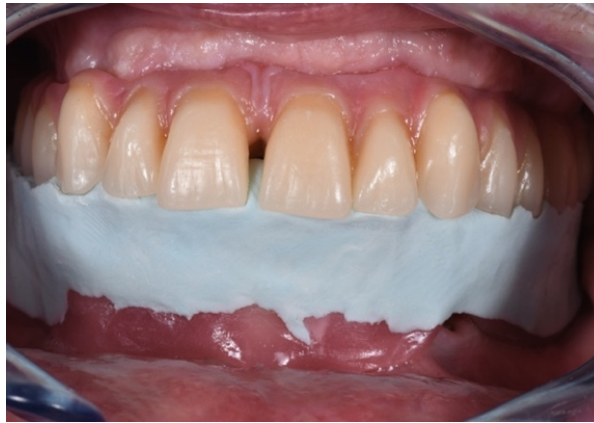

Figure 44 : Clé de validation en silicone (Courtoisie Dr Jonathan Sellem)

III.3.3.8. Montage des dents

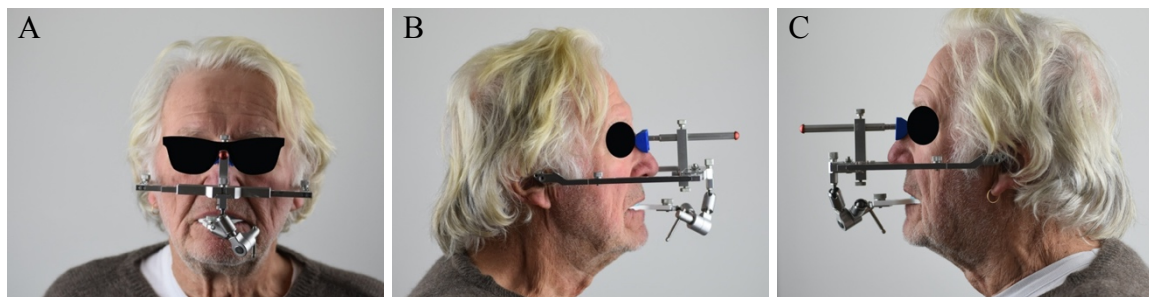


Figure 45 : Figure : Enregistrement de l'arc facial de l'ARTEX en vue de profil droit (A) de face (B) et de profil gauche (C) (Courtoisie Dr Jonathan Sellem)

Une fois le montage en articulateur validé, le prothésiste réalise une clé en silicone du montage directeur afin de vérifier une nouvelle fois la hauteur disponible mais également de positionner au bon endroit les futurs piliers prothétiques en fonction dans l'espace prothétique défini.

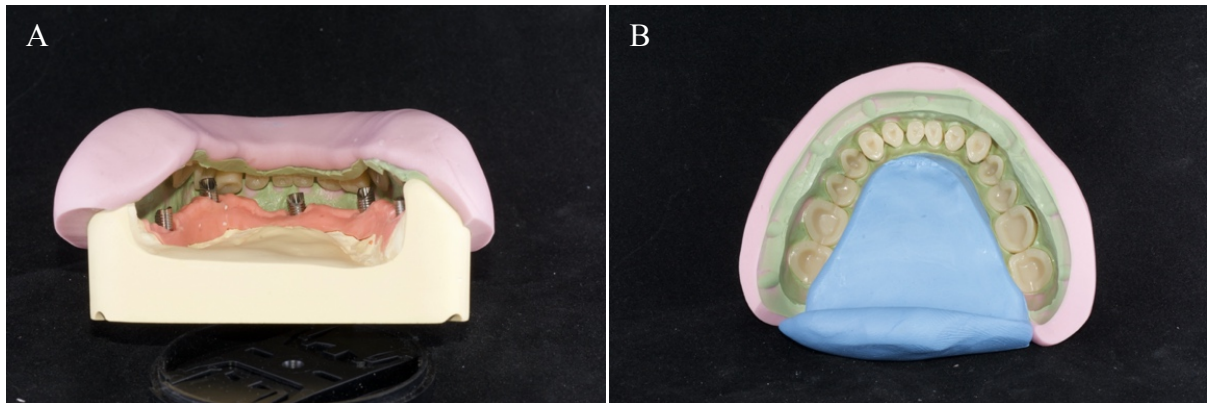


Figure 46 : (A) vue postérieure (B) du montage ainsi que la clé en silicone (Courtoisie Mr Michael Santos)

III.3.3.9. Réalisation de l'infrastructure

Après la validation clinique, le prothésiste s'attelle à la réalisation des piliers prothétiques, transvissés dans les implants. Nous pouvons être sur une connexion directe avec l'implant, sans pilier intermédiaire car nous rattrapons les axes à l'aide de ces piliers qui seront parallélisés un à un. Deux procédés ont été expérimenté dans le cadre de ce travail afin d'évaluer la faisabilité des deux techniques.

Piliers prothétiques pressés

Pour cette technique, des cylindres TI base compatible Nobel® de chez Cendres+Métaux® sont utilisés. Ils ont été préalablement sablés, silanisés afin que le PEEK puisse y adhérer.

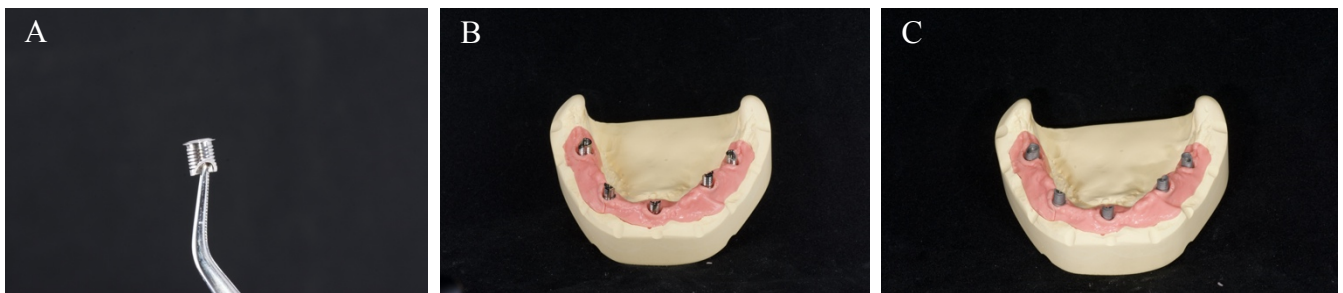

Figure 47 : (A) Cylindre TI base (B) les 5 cylindres vissés sur le modèle de travail (C) les 5 cylindres sablés (Courtoisie Mr Michael Santos)

Par la suite, le prothésiste modèle d'abord à la main les piliers en cire calcinable puis, à l'aide d'une fraiseuse, définit l'axe d'insertion de la prothèse qui sera commun aux 5 coiffes et parallélise ainsi toutes les coiffes.

Il est intéressant de noter qu'à cette étape, les axes implantaires sont visualisés (Fig.49-C) et sont intégralement rattrapés par les futurs piliers prothétiques.

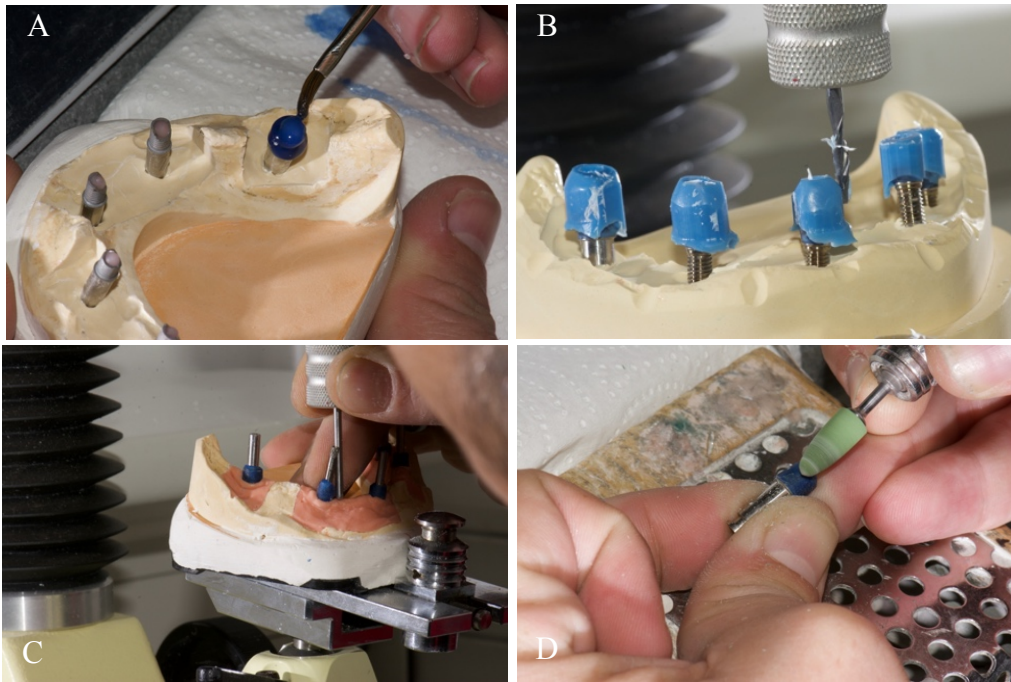


Figure 48 : (A-B) montage des piliers en cire calcinable (C) parallélisation des piliers (D) polissage de la cire (Courtoisie Mr Michael Santos)

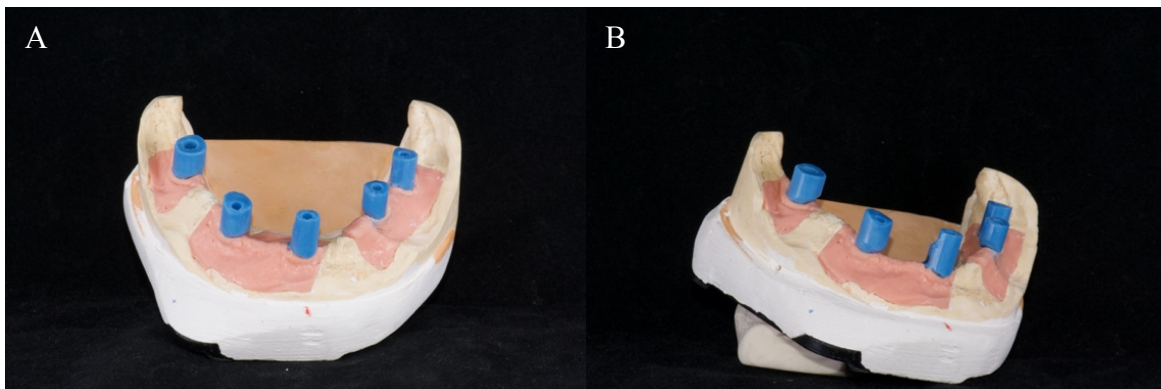


Figure 49 : piliers prothétiques en cire calcinable après fraiseuse (Courtoisie Mr Michael Santos)

Les couronnes sont ensuite placées dans un cylindre de chauffe où un revêtement réfractaire est coulé puis passées dans le four. La température a été augmentée jusqu'à 850°C puis stabilisée pendant 1 heure, de manière à ce que la cire brûle et s'évapore.



Figure 50 : Chauffe et pressage du PEEK dans le cylindre (Courtoisie Mr Michael Santos)

Le four est refroidi jusqu'à la température plateau de 400°C et maintenu à cette température pendant 20 minutes ; c'est à cette étape que les granules de PEEK sont insérées. On finit par le pressage à froid du PEEK sous cloche sous vide d'abord à 2bars pendant 3min puis sous pression 8bars pendant 40minutes.



Figure 51 : piliers prothétiques en PEEK à la sortie du four (Courtoisie Mr Michael Santos)

Les couronnes sont ensuite nettoyées à l'aide de la fraiseuse pour contrôler l'axe commun d'insertion.




Figure 52 : Passage du modèle de travail au paralléliseur (Courtoisie Mr Michael Santos)

La dernière étape consiste en la réalisation d'une clé de repositionnement ; les éléments n'étant pas indexés elle permettra au praticien de repositionner parfaitement chaque unité.

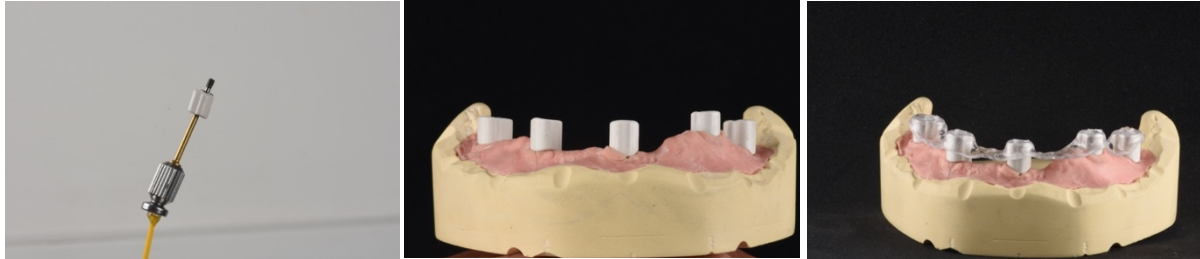


Figure 53 : Piliers pressés en PEEK terminés et clé de repositionnement thermoformée (Courtoisie Mr Michael Santos)

Conception et Fabrication Assistée par Ordinateur – Full digital

Pour la conception assistée par ordinateur des piliers, il est nécessaire d'avoir 2 fichiers scannés : le montage directeur, et le maître modèle. C'est alors que le prothésiste peut s'atteler à la réalisation des piliers. Ils seront ensuite fabriqués par usinage à partir de Premill en PEEK bioHPP®. Il est également possible de scanner les TI base, de réaliser le design des piliers et d'usiner à partir de bloc de PEEK puis de coller ce PEEK aux TI bases.

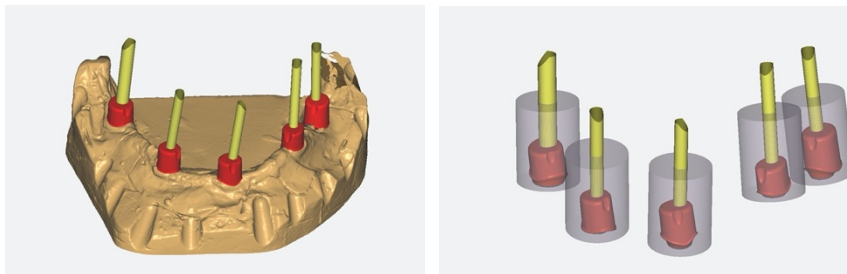


Figure 54 : Conception des piliers assistée par ordinateur (Courtoisie Mr Michael Santos)



Figure 55 : Exemple de Premill Usiné [65]

III.3.3.10. Essayage des chapes grâce à clé thermoformée

Cette séance de contrôle permet la vérification de la bonne insertion de toutes les pièces par contrôle radiographique, ainsi que le contrôle de l'axe commun.

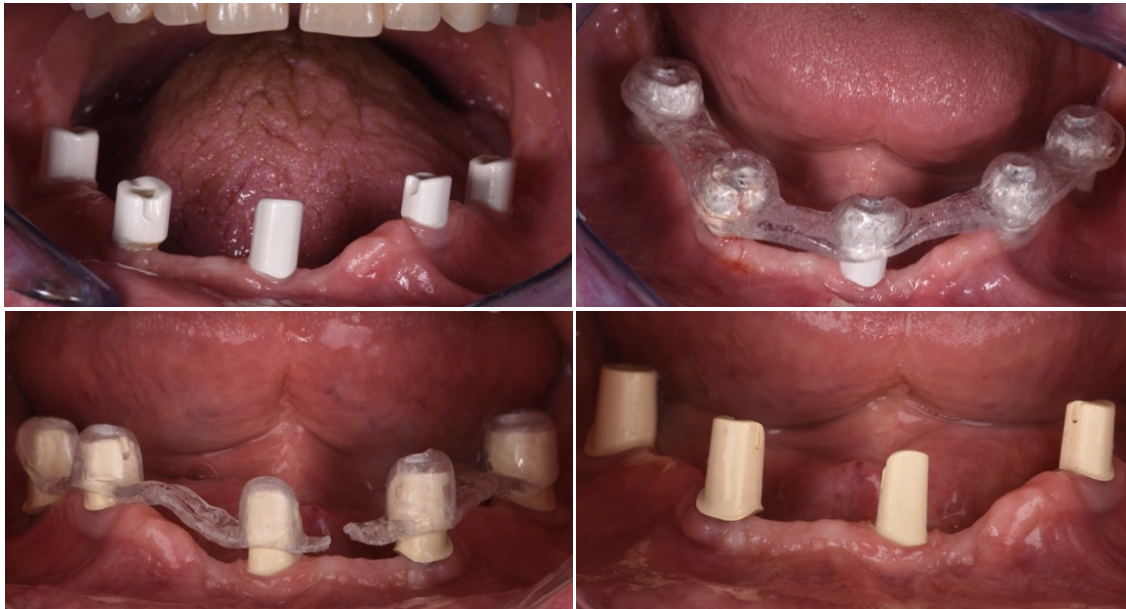

Figure 56 : Essayage des piliers usinés à l'aide d'une clé de repositionnement (Courtoisie du Dr Jonathan Sellem)

III.3.3.11. Fabrication armature

Armature pressée

Le prothésiste se sert de la clé en silicone du montage directeur avec les piliers en place et non les TI base. Il réalise ensuite l'armature calcinable. Pour le reste de la procédure, les étapes sont similaires à celle des piliers et ne sera donc pas détaillée.

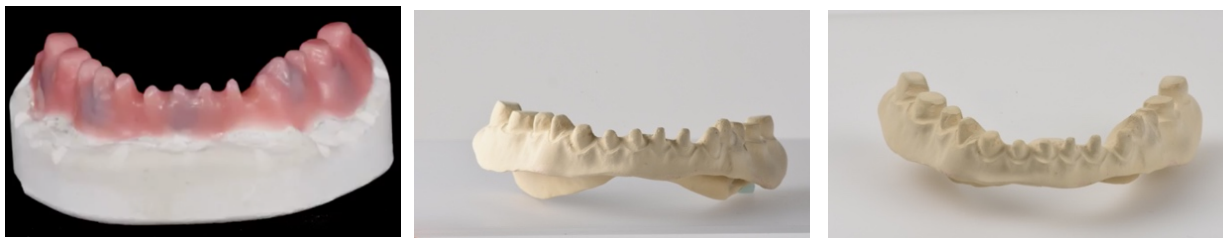

Figure 57 : réalisation de l'armature en PEEK pressé (Courtoisie de Mr Michael Santos)

Conception et Fabrication Assistée par Ordinateur – Full digital

Pour la conception de l'armature assistée par ordinateur, il est nécessaire cette fois d'avoir le montage directeur, les piliers prothétiques et le maître modèle scannés. Après sa conception, elle sera fabriquée par usinage à partir d'un disque en PEEK bioHPP®.

La dernière étape réside en la gestion de la passivité. Pour ce faire, le prothésiste marque les zones frictionnelles et doit alterner entre sablage / vapeur et essai de l'armature pour trouver la passivité/friction qu'il jugera adéquate.

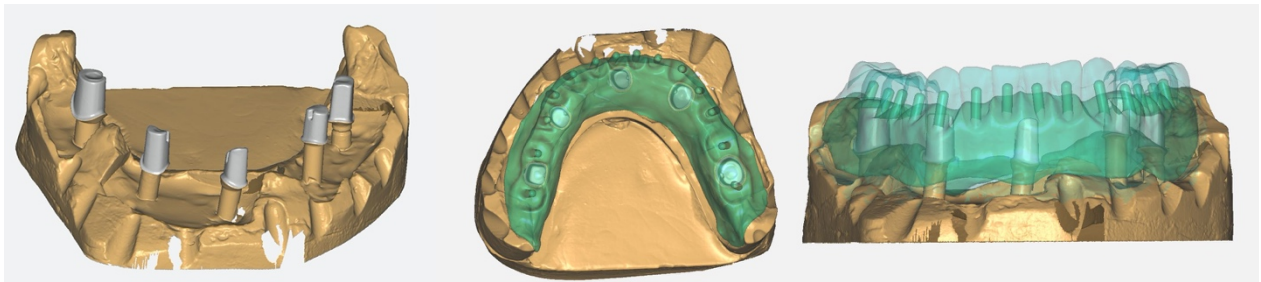


Figure 58 : Conception de la barre assistée par ordinateur (Courtoisie Mr Michael Santos)

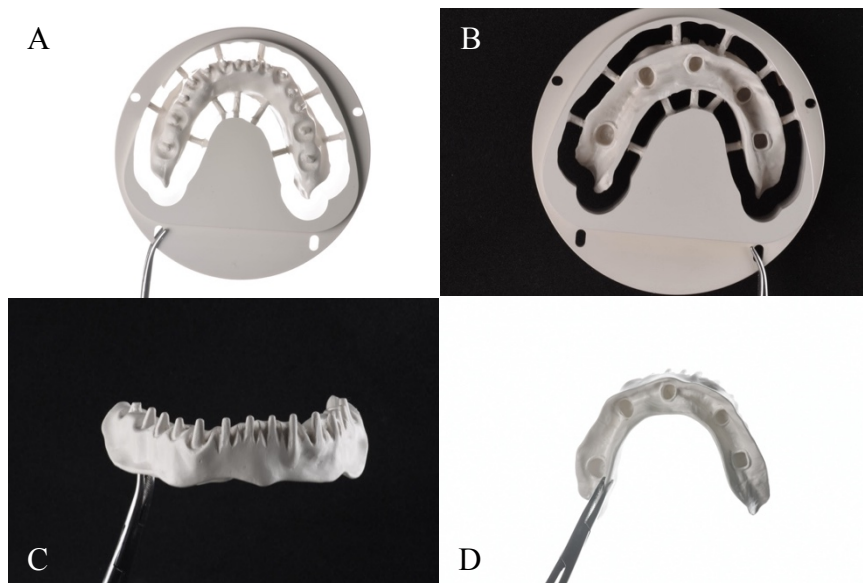


Figure 59 : (A-B) Extradors et intradors de l'armature en PEEK bioHPP® après usinage dans un disque et (C-D) après avoir été nettoyée (Courtoisie Mr Michael Santos)

III.3.3.12. Essayage armature

La bonne insertion de l'armature ainsi que la friction nécessaire et suffisante sont contrôlées. Il a de plus été réalisé un complément d'enregistrement de la RMM afin de contrôler que l'armature réalisée soit en accord avec la situation clinique.

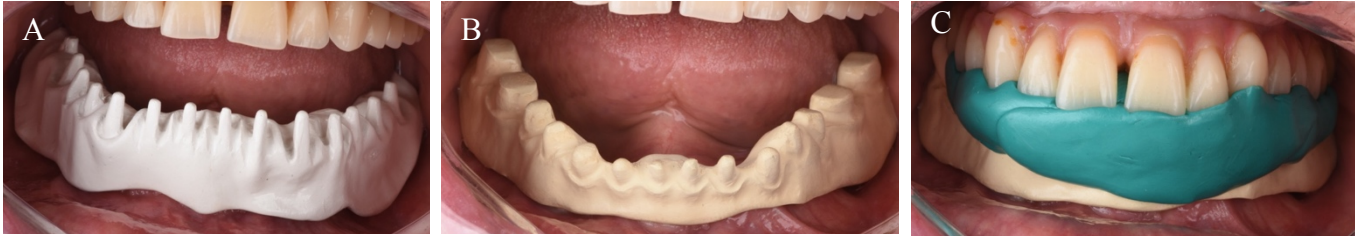

Figure 60 : Essayage de l'armature mandibulaire (A) usinée et (B) pressée (C) Mordu en silicone (Courtoisie Dr Jonathan Sellem)

III.3.3.1. Essayage dent sur cire

Un dernier essai de l'armature avec les dents montées (résine composite phonares²) selon le montage directeur permet une ultime vérification des critères fonctionnels, vérification de la DVO et surtout contrôle de l'armature en conditions occlusales.

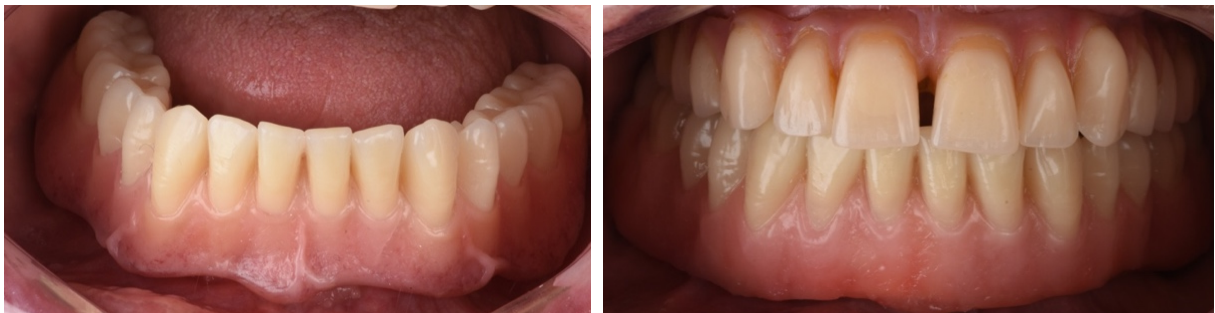


Figure 61 : essai de la prothèse mandibulaire avant polymérisation (Courtoisie Dr Jonathan Sellem)

III.3.3.2. Réalisation cosmétique

La technique de la polychromie a été employée par le prothésiste afin d'obtenir une gencive prothétique au plus proche de la situation clinique et ainsi favoriser l'esthétique de la prothèse et maximiser l'intégration en bouche et l'acceptation du patient.

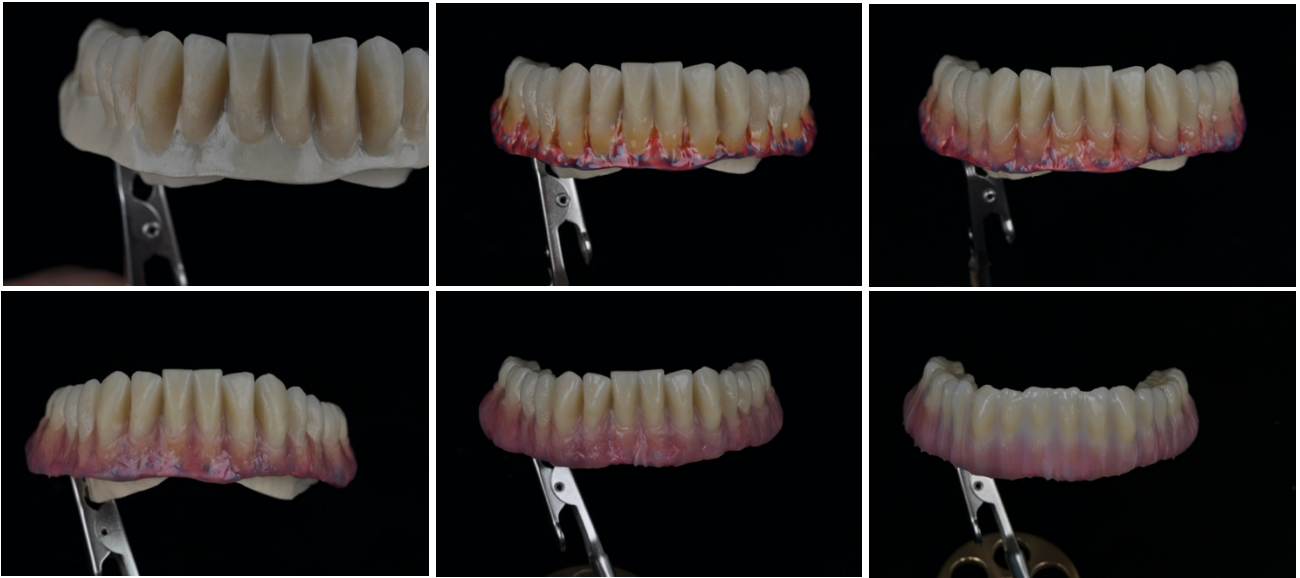


Figure 62 : L'art de la polychromie (Courtoisie Mr Michael Santos)

III.3.3.3. Polymérisation

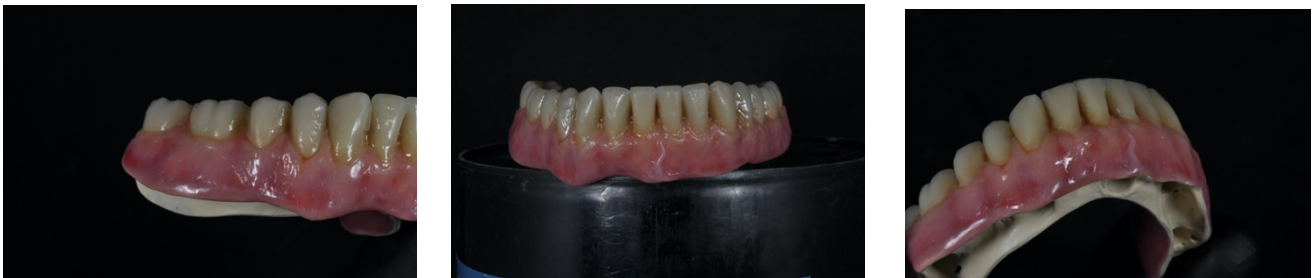

Figure 63 : Prothèse télescopique mandibulaire polymérisée (Courtoisie Mr Michael Santos)

III.3.4. Mise en charge implantaire mandibulaire

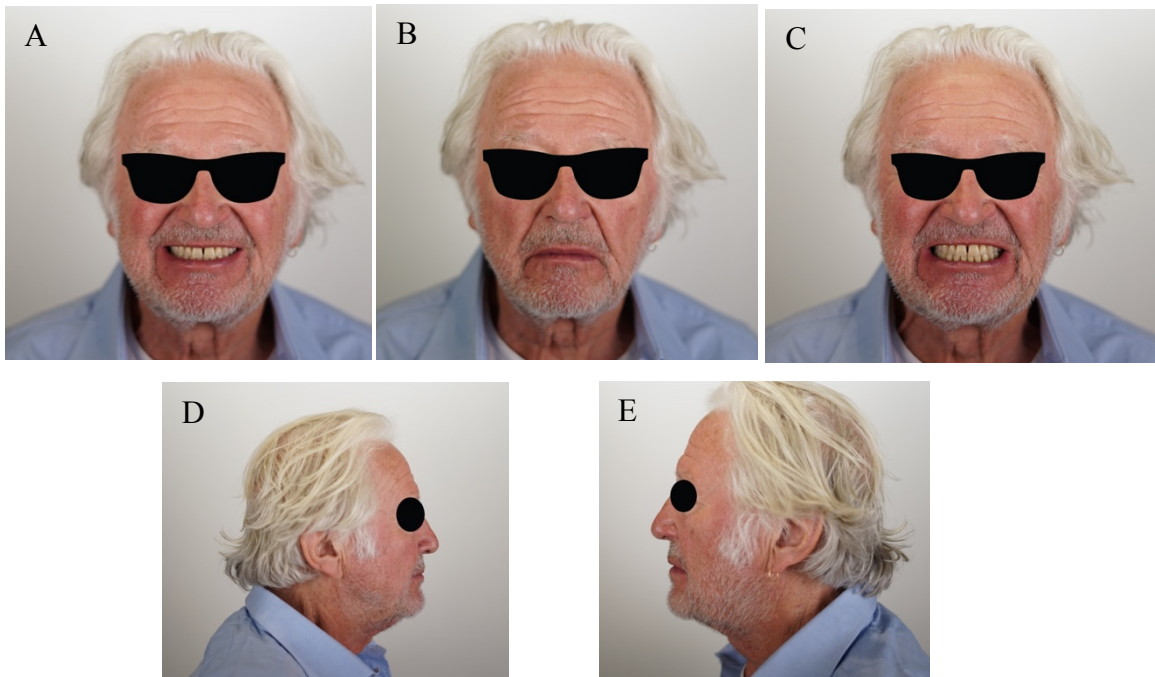


Figure 64 : Vue exobuccal de face (A) au repos (B) en sourire (C) en sourire forcé, de profil (D) droit (E) et gauche. (Courtoisie Dr Jonathan Sellem)

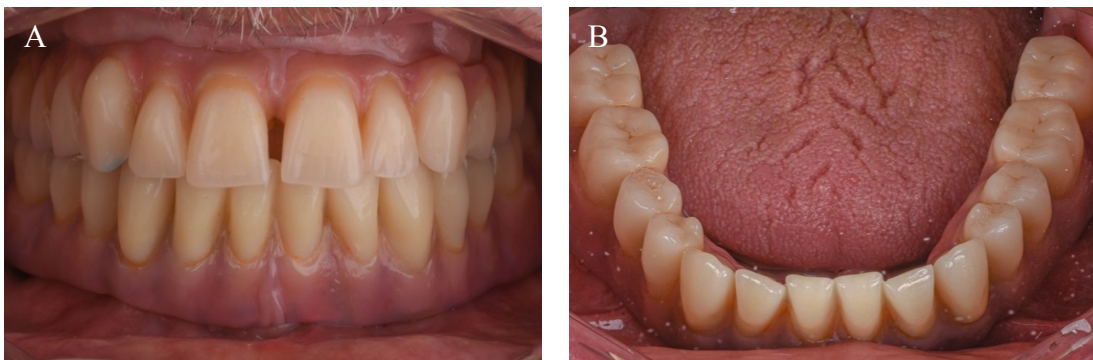


Figure 65 : Vue endo buccal (A) des prothèses totales en occlusion (B) de la prothèse télescopique mandibulaire (Courtoisie Dr Jonathan Sellem)

Le patient est revu quelques jours plus tard pour un ajustage de l'occlusion. Selon lui, ses prothèses maxillaire et mandibulaire sont équivalentes d'un point de vue esthétique et du confort par l'inamovibilité de la prothèse lors des fonctions. Nous rejoignons ainsi le principe amovo-inamovible lui conférant la possibilité de nettoyer l'intrados de la prothèse.

Initialement réfractaire à la prothèse amovible, le patient est ainsi ravi de sa prothèse télescopique qui a permis de résoudre une impasse thérapeutique soldée jusqu'à ce jour par la fracture des différents éléments prothétiques menaçant grandement le futur des implants.



Figure 66 : Vue exo-buccale du sourire de face (A) situation initiale (B) situation finale J+7
(Courtoisie Dr Jonathan Sellem)

IV. PLACE DE LA PROTHESE IMPLANTO PORTEE TELESCOPIQUE CHEZ L'EDENTE PARTIEL

1. Edentement unitaire

Il existe un système permettant d'utiliser le principe télescopique pour le remplacement d'une dent unitaire. En effet, il permet de réaliser une couronne prothétique dont le principe de rétention repose sur une friction améliorée par un ressort (rétention additionnelle)[125].

Ce système se situe à la frontière entre une couronne vissée et scellée car elle présente l'avantage de l'une et de l'autre. Assurément, l'avantage majeur se situe en l'absence de puit d'accès à une vis. Le pilier peut être droit ou angulé à 15° et la couronne secondaire n'aura pas de problème de sortie d'émergence en zone esthétique ni de manque de place pour de la céramique esthétique. L'esthétique en est améliorée et la problématique de l'angulation implantaire est résolue, permettant ainsi d'optimiser l'os existant.

D'autre part, la rétention par friction permet de s'affranchir de l'utilisation de matériaux d'assemblage, facilitant la mise en place de la prothèse sans gestion d'excès. Ainsi la préservation des tissus durs et mous péri-implantaires est assurée et on observe une diminution du risque de péri-implantites [126].

Enfin, la manipulation devient plus aisée, la mise en bouche est plus rapide, et la maintenance facilitée :

- Couronne déposable pour des corrections/ réparations / évaluation du tissu péri-implantaire et donc accès facilité pour un traitement éventuel
- Toutes les corrections/ réparations réalisées facilement en extraoral
- Aucun besoin de remplacer les obturations de puits d'accès aux vis

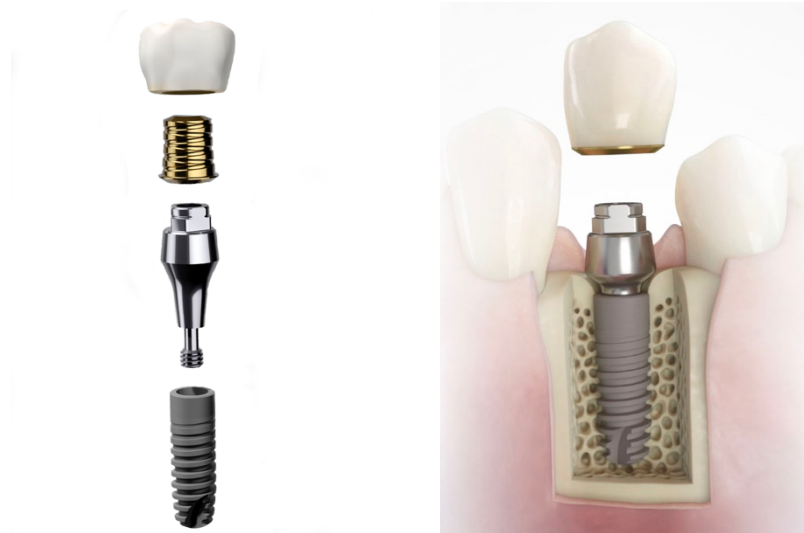

Figure 67 : Couronne télescopique unitaire Acuris™ de la gamme Astra Tech implant system® (Dentsply Sirona)

IV.1.1. Cas clinique postérieur

Ce cas clinique provient d'un article dirigé par le Dr Marco Degidi[125].

Il s'agit d'un implant unitaire postérieur remplaçant la 46. Les étapes prothétiques sont réalisées 3 mois après la pose de l'implant. Durant la période de cicatrisation, un pilier de cicatrisation a été placé car une stabilité primaire a pu être obtenue.

Ce pilier a permis l'obtention d'une cicatrisation muqueuse et d'un profil d'émergence adéquat.

IV.1.1.1. Procédure clinique

La première étape consiste donc à retirer le pilier de cicatrisation implantaire, puis de mettre en place le pilier prothétique indexé approprié (Acuris™; Dentsply Sirona).

L'empreinte peut ensuite être réalisée ; un transfert d'empreinte fermé dédié est placé, un matériau polyéther (Impregum; 3M ESPE) est utilisé. Une fois l'empreinte contrôlée et validée, il est primordial de placer un capuchon de protection pour maintenir le profil d'émergence le temps des étapes de laboratoire.

Au laboratoire, la couronne est d'abord réalisée sur un capuchon de laboratoire par un processus de pressage en IPS E.max Ivoclar Vivadent AG. Elle est ensuite ajustée sur l'analogue puis collée sur le capuchon définitif (Acuris™; Dentsply Sirona) en utilisant un ciment résineux adhésif (PANAVIA V5 ; Kuraray Europe GmbH).

Enfin, pour la mise en charge implantaire, il est nécessaire de déposer le capuchon de protection puis de placer la prothèse sur le pilier et engager la connexion à l'aide d'un perceur calibré qui active la rétention par friction entre la couronne définitive et le pilier en combinant pression et impulsion (outil de fixation conométrique ; Dentsply Sirona).

Lors des contrôles annuels, la couronne peut être retirée à l'aide d'une pince dédiée avec des inserts en plastique.

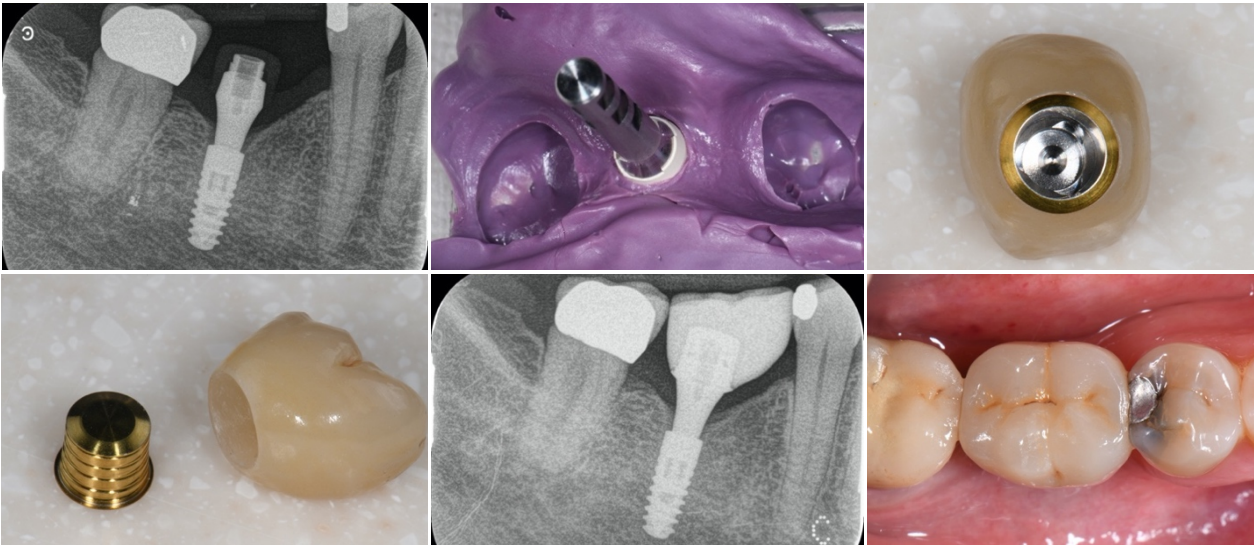


Figure 68 : Cas clinique couronne télescopique unitaire postérieure

IV.1.2. Cas clinique antérieur

Nous présentons un cas clinique de télescope unitaire antérieur provenant d'un article du Dr Marco Degidi (Italie)[127]. Les étapes sont similaires au cas clinique postérieur précédemment présenté. La différence se situe dans la nécessité d'une temporisation esthétique.

IV.1.2.1. Procédure clinique

Un protocole d'extraction implantation immédiate a été mis en place avec un implant Ankylos® avec une mise en esthétique de la 11 par un pilier de 0° (Acuris™; Dentsply Sirona), un capuchon provisoire télescopique (Acuris™; Dentsply Sirona).

Après une période de cicatrisation de 6 mois l'empreinte implantaire est réalisée. La pince de retrait dédiée de chez USTOMED est utilisée afin de déposer le provisoire et la couronne est mise en place à l'aide de l'instrument de fixation télescopique de chez Dentsply Sirona.

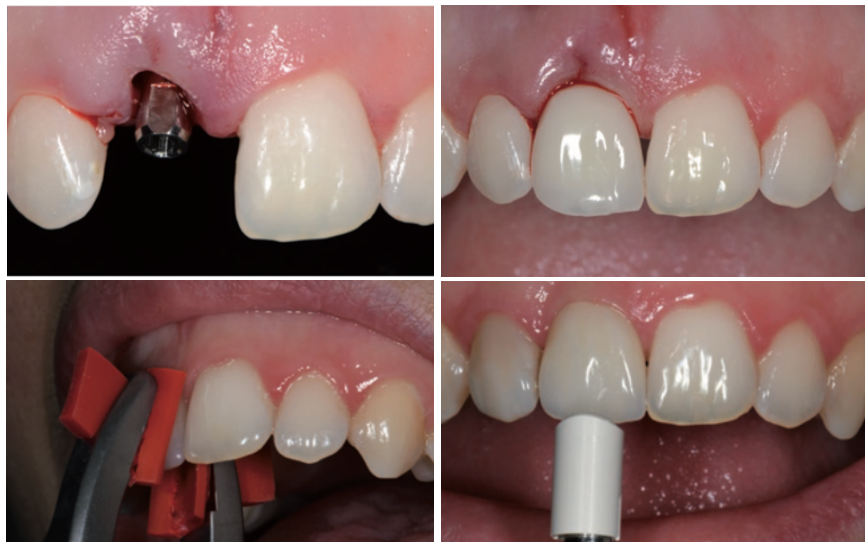

Figure 69 : Cas clinique d'une couronne télescopique unitaire antérieure

2. Édentement plural

IV.2.1. Prothèse implanto-portée

Il est possible d'inclure des implants dans la proposition thérapeutique amovible lorsque l'équilibre prothétique sera difficile à obtenir ou afin de protéger l'incisive de forces de cisaillement et de renforcer l'esthétique : la prothèse devient une Prothèse Amovible Partielle Stabilisée sur Implants ou PAPSI[128].

Lorsque nous sommes en présence d'une classe V de Kennedy (édentement dont la limite mésiale est une incisive), la réhabilitation prothétique amovible se complexifie. En effet, l'incisive latérale ne représente pas à elle seule un pilier suffisant pour supporter les contraintes occlusales des dents remplacées et se trouve en zone esthétique (crochet contre indiqué)[129][130]. De plus, dans certaines situations, la pose d'un ou plusieurs implants à des positions stratégiques permettra de rééquilibrer la prothèse amovible en rétablissant un trépied[131][132][39][133][130]. Les forces occlusales appliquées à l'os alvéolaire seront ainsi mieux réparties.

Bortolini et al ont donc identifiés 6 indications[128] :

- Édentement de classe I ou II de Kennedy avec ou sans canine
- Édentement de classe I ou II de Kennedy avec des dents piliers non conservables ;
- Édentement bilatéral de classe III de Kennedy avec une longue extension distale
- Édentement de classe IV de Kennedy avec une longue extension ;
- Refus du patient d'une proposition fixe ou d'une proposition d'amovible/fixe combiné
- Refus du patient d'un palais prothétique

Cette réhabilitation par PAPSI permet donc la préservation sur l'arcade d'organes dentaires tout en minimisant leur délabrement prothétique.




Figure 70 : Prothèse amovible partielle télescopique implanto-portée en PEEK (Courtoisie Mr Jörg Schönthal prothésiste, Allemagne)

IV.2.2. Prothèse dento-implanto-portée

L'emploi du support mixte dento-implanto porté est très controversé dans la prothèse fixée. Comme énoncé précédemment, des différences physiologiques entre une dent et un implant entraînent un comportement mécanique différent entre ces deux structures. Une prothèse s'appuyant sur un pilier dentaire et implantaire devra faire face d'une part à la dépressibilité de la dent dans son ligament et d'autre part à l'ankylose de l'implant dans l'os.

Il y a également une différence de dépressibilité entre une dent et une crête édentée. La compression desmodontale permet un enfoncement d'une amplitude d'environ 1/10 mm pour un parodonte sain ; la même pression exercée au niveau des structures ostéo-muqueuses entraîne une dépression muqueuse d'une amplitude de 0,4 à 1 mm. La déformation muqueuse est nettement plus importante que celle du desmodonte mais la récupération de ce dernier est totale et plus rapide[134].

Ces différences de dépressibilité sont à l'origine d'intrusion des dents supports, de traumatismes parodontaux augmentant leur mobilité ainsi qu'une perte osseuse peri-implantaire due à un bras de levier important[133].

Selon le résultat de certaines études, placement supplémentaire d'un implant a un effet positif sur la survie des piliers naturels résiduels. [39]

Absente sur une prothèse implanto-portée (ou fortement diminuée), les implants peuvent bénéficier de la proprioception du ligament alvéolo-dentaire ce qui pourrait éviter les surcharges occlusales responsables d'alvéolyse péri-implantaires[131][130].

De plus, l'étude Krennmair et coll. montre que lorsque le nombre de piliers supports de prothèse télescopique est augmenté, le pronostic des dents mais également des implants est amélioré[133]. Ceci peut être expliqué par une répartition des charges occlusales plus équilibrée. Lorsque l'effet d'attelle secondaire est appliqué aux dents naturelles et aux implants dans les prothèses dentaires à double couronne, les implants ostéo-intégrés peuvent distribuer le stress à la région corticale environnante[15]. Par conséquent, le stress autour des dents supports de pilier et leur tissu de soutien est réduit de sorte que les implants dans les PAP à double couronne conservée par combinaison dent-implant peuvent protéger les dents et leurs tissus de soutien parodontal en soulageant la charge fonctionnelle pendant la mastication.[34]

Il a également été décrit que les phénomènes d'intrusions étaient moins fréquents sur des piliers dentaires dont le parodonte est réduit pour une prothèse amovible[133].

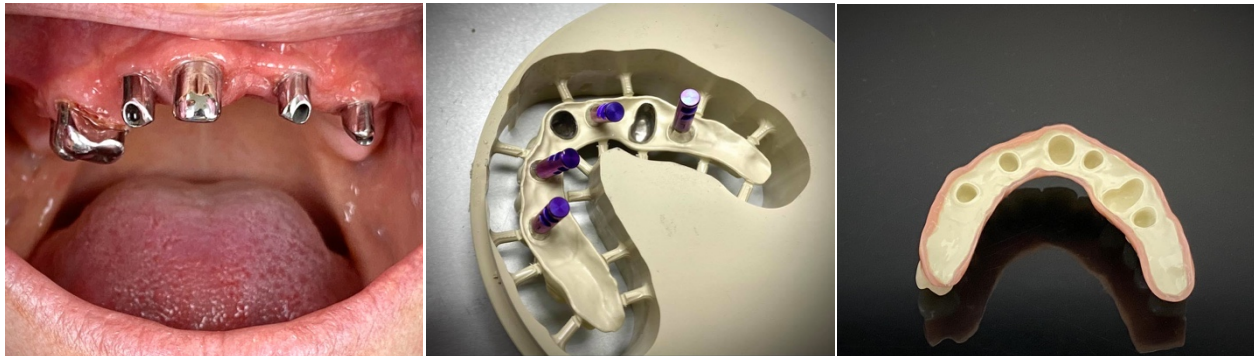


Figure 71 : Cas clinique de prothèse télescopique dento-implanto-portée (Courtoisie de Mr Jörg Schönthal prothésiste, Allemagne)

Cette prothèse ne sera, par conséquent, pas considérée comme une prothèse de transition vers un édentement total ou solution de secours mais comme une réelle alternative à nos thérapeutiques dont les études montrent un taux de succès satisfaisant[133][135].

Cela suggère qu'il est recommandé d'évaluer le nombre, la distribution et le soutien parodontal des dents restantes au début du traitement et d'augmenter le pronostic de survie par la pose d'implants supplémentaires[15].

V. PRONOSTIC PROTHESES IMPLANTO-PORTEE

Comme vu précédemment, de nombreuses études rapportent la réussite prothétique des télescopes. Néanmoins, d'autres études parlent d'un taux élevé d'échecs techniques dans ce type de prothèses[136][137][22][138][139]. La fracture des dents piliers, ou de la base de la prothèse et la perte de ciment en sont les conséquences les plus fréquentes[21]. Ceci peut être expliqué par cette incompatibilité entre la rigidité de la prothèse et la dépressibilité possible liée à la présence du ligament parodontal.

Concernant les prothèses télescopiques implanto-portée, les conclusions sont différentes. Il a été évalué dans le cadre d'une revue de littérature le taux de survie cumulé (CSR) des différentes prothèses télescopiques. Pour une prothèse télescopique implanto-portée, les CSR ont été rapportés au-dessus de 94% pour les connexions rigides et non rigides. Concernant le support mixte dento-implanto-porté, quel que soit la connexion les CSR se situaient à plus de 80%[15]. La prothèse télescopique serait de ce fait une alternative intéressante et fiable pour ce qui est de la survie des piliers prothétiques.

La position des implants a une influence sur l'accès à l'hygiène et ainsi la survie implantaire et l'apparition de complications péri implantaires.

Il est prouvé de manière significative que la survie au-delà de 3 ans des prothèses télescopiques et fixes complètes est équivalente. Il a également été démontré qu'une prothèse télescopique maxillaire avait un pronostic de survie inférieur à une prothèse mandibulaire, ceci pouvant être expliqué par la différence de densité osseuse intermaxillaire[117].

La plupart des études sur les prothèses implantaires à double couronne ont rapporté que les principales complications techniques étaient le desserrage et la fracture des vis de pilier primaire[15].

Les prothèses au support mixte ont également un taux de survie satisfaisant et équivalent à une prothèse télescopique totale à 8 ans, mais pouvant avoir cependant, plus de complications[130].

Il a été démontré que le système télescopique pouvait être utilisé de manière fiable avec une connexion résiliente sur 4 implants au maxillaire[140].

Dans l'étude de Frisch et al. [141], sur 14 ans le taux de succès prothétique d'une prothèse télescopique serait de 77% (22 patients). Ils expliquent que les complications fréquemment rencontrées pour une prothèse télescopique au long terme seraient les mêmes que pour les autres PACIR à savoir : la fracture des dents prothétiques ou de la base tandis que les complications liées uniquement à la prothèse télescopique elle-même sont plus rares comme la fracture ou le dévissage d'un pilier[141].

Le système télescopique se révèle être une alternative efficace et fiable en prothèse implanto-portée ; la gestion de la prophylaxie, de l'esthétique, des axes divergents ainsi que l'efficacité de la rétention sont des critères avantageux indéniables sur les autres thérapeutiques couramment utilisées. Il reste cependant nécessaire d'approfondir la littérature sur le suivi au long terme[142].

VI. CONTRE-INDICATIONS

La principale contre-indication est représentée par le manque d'espace nécessaire à la réalisation de la prothèse : doit être suffisant pour les couronnes primaire, secondaire, l'infrastructure de la prothèse et la suprastructure avec le montage des dents cosmétiques ainsi que l'espace libre d'inocclusion. Néanmoins, une étude a démontré que, pour une PACIR, lorsque la hauteur des attachements était plus basse les forces latérales transmises à l'implant étaient moindres réduisant la mobilité de la prothèse[143]. Ce principe permet de réduire la hauteur de la couronne primaire, lorsqu'elle est transvissée. De ce fait, il devient nécessaire d'avoir 3mm de hauteur de pilier et minimum 10mm inter arcade[144][30]. Ainsi, une hauteur du pilier inférieure à 3mm représente une contre-indication.

Comme pour toute réhabilitation prothétique, il est évident qu'un patient non compliant ou ayant une hygiène insuffisante et inchangée malgré une motivation à l'hygiène, ne sera pas éligible à une prothèse télescopique[30].

Enfin, un patient présentant une allergie aux composants de la prothèse ne pourra pas en bénéficier.

VII. AVANTAGES

1. Maintenance

La maintenance parodontale du patient incarne l'avantage principal de cette prothèse télescopique. Son amovibilité permet au patient d'accéder aux piliers dentaire ou implantaire de manière plus aisée et plus fréquente[132][130][130][145]. Elle permet également de faciliter la maintenance professionnelle lors des rendez-vous de contrôle. Ces rendez-vous deviennent donc plus courts, et moins coûteux (pas d'utilisation d'inserts pour l'intrados prothétique, pas de coût de nouvelles vis...)[122][139].

L'accès à l'hygiène facilité est un point relativement important pour une dentisterie préventive globale[25] et plus particulièrement pour des patients dont la dextérité est diminuée (personnes âgées, handicapés...) et pour qui une prothèse amovible ayant le confort d'une prothèse fixée semble plus profitable[120][115].

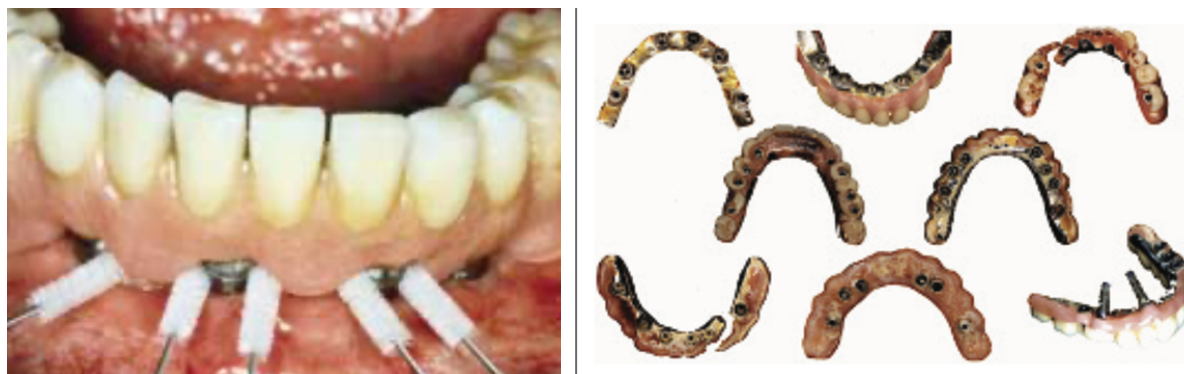

Figure 72 : Ménagement d'un accès aux brochettes sur une prothèse fixe implanto-portée[146] mais présence de tartre dans l'intrados prothétique (prophylaxie difficile)[13]

2. Esthétique

En premier lieu, la prothèse télescopique permet de s'affranchir de la présence de crochets d'appuis disgracieux en zone esthétique.

De plus, une prothèse amovible permet de réaliser un contact résine-gencive[115] contrairement à une prothèse fixée où un espace suffisant doit être ménagé pour l'hygiène. L'esthétique est ainsi améliorée[122].

Enfin, la gencive artificielle de la prothèse télescopique peut permettre de résoudre un défaut esthétique lié à une fonte osseuse importante en soutenant les lèvres et les joues[115][147][104] ; sur une prothèse télescopique il sera aisé d'adjoindre de la fausse gencive autour des piliers pour l'esthétique redonnant leur soutien aux lèvres.

3. Mécanique

Une prothèse fixée plurale dento-portée nécessite la parallélisation des axes de chaque pilier. L'avantage manifeste que présente une prothèse télescopique est le rattrapage des axes non parallèles par la conception des couronnes secondaires. Le rattrapage d'axe s'effectue dans sa plus grande partie par la couronne secondaire ce qui représente une grande économie tissulaire[24].

Pour une prothèse implantaire, les axes importent peu car la couronne primaire sera transvissée et si l'émergence est vestibulaire, elle sera recouverte par la couronne secondaire.

La proprioception est augmentée dans le cadre d'une prothèse télescopique implanto ou dento-portée en raison de la rigidité de la prothèse qui transmet les forces occlusales de manière axiale, à l'os ou au ligament dento-alvéolaire [16]. Cette transmission axiale réduit les contraintes occlusales horizontales délétères et devient moins traumatique pour les piliers que d'autres systèmes de rétention[16][145].

La rigidité de la prothèse est également impliquée dans l'augmentation de l'efficacité masticatoire comparativement à une prothèse amovible complète non stabilisée ou stabilisée par des attachements (boule/ barre).[74] Elle permet également d'effectuer une mise en charge immédiate en évitant les micromouvements des implants favorisant ainsi la cicatrisation osseuse et la stabilité secondaire [106][105].

4. Confort

La rigidité de la prothèse est intéressante d'un point de vue mécanique mais également du confort. Elle permet de s'affranchir en fonction du nombre de piliers, d'éléments stabilisateurs d'une prothèse amovible classique telle que l'encombrement palatin (plaque palatine pleine, ajourée, en fer à cheval ou encore palais prothétique complet) qui demande habituellement une forte adaptation du patient pour retrouver une fonction phonatoire correcte. [148].

5. Gestion des complications

La prothèse télescopique présente l'avantage d'être évolutive en cas de perte d'un pilier. En effet, très souvent, il est facilement possible d'extraire le pilier non conservable et de combler la couronne secondaire de résine[122][132][130].

VIII. INCONVENIENTS

1. Psychologie du patient

L'aspect psychologique est l'écueil principal auquel doit faire face le praticien dans l'acceptation de la prothèse au stade initial de proposition thérapeutique, que la prothèse soit dento ou implanto-portée. En effet, la prothèse amovible est souvent mal perçue par les patients du fait de son inconfort amovible et son imputation au vieillissement.

De plus, la visibilité des couronnes primaires lors du retrait de la prothèse peut troubler certains patients. Enfin, la visibilité du joint prothétique inter couronnes étant inévitablement supra gingival peut constituer un frein esthétique lorsqu'elles sont réalisées en métal pour des patients au sourire gingival. Néanmoins les couronnes zircone et PEEK sont mieux tolérées par les patients[16].

Il est cependant intéressant de noter que la prothèse télescopique opère une force de rétention importante ; le retrait de la prothèse étant difficile, le patient comprend à ce moment qu'elle peut difficilement se déposer d'elle-même. Il nous incombe donc la tâche d'exposer les nombreux avantages que représente cette prothèse afin que cet inconvénient devienne relatif et que le patient puisse choisir en tout état de conscience.

Ainsi, de manière générale, la prothèse télescopique augmente la qualité de vie des patients[149][111]. Une relation directe entre la capacité de mastication due à la rétention de la prothèse et la satisfaction du patient aurait été rapportée[44][130]. En ce qui concerne le taux de satisfaction des patients, dans l'étude de Zou et coll., la satisfaction générale ainsi que des critères esthétiques et fonctionnels ont été évalué par des patients porteurs de PACIR sur télescopes et barres : les patients sont très satisfaits quel que soit la catégorie évaluée pour les deux types de prothèse[89]. Swelem et al. ont étudié la qualité de vie liée à la santé bucco-dentaire (OHRQoL) de patients ayant été réhabilités dans un premier temps par des prothèses conventionnelles puis dans un second temps par des prothèses complexes (télescopiques, attachements extra-coronaires et barres). Il s'est avéré que le taux de satisfaction générale, la stabilité, le confort, la phonation, la mastication ainsi que l'esthétique ont augmenté de manière significative pour les prothèses retenues par attachement selon une échelle visuelle analogique (EVA)[150]. Selon l'étude de Liebermann et al, des améliorations significatives de l'OHRQoL après pose de prothèses télescopiques ont été constatées entre les temps d'investigation T0 et T1 et T0 et T2 pour les dimensions « esthétique » et « fonction buccale ».

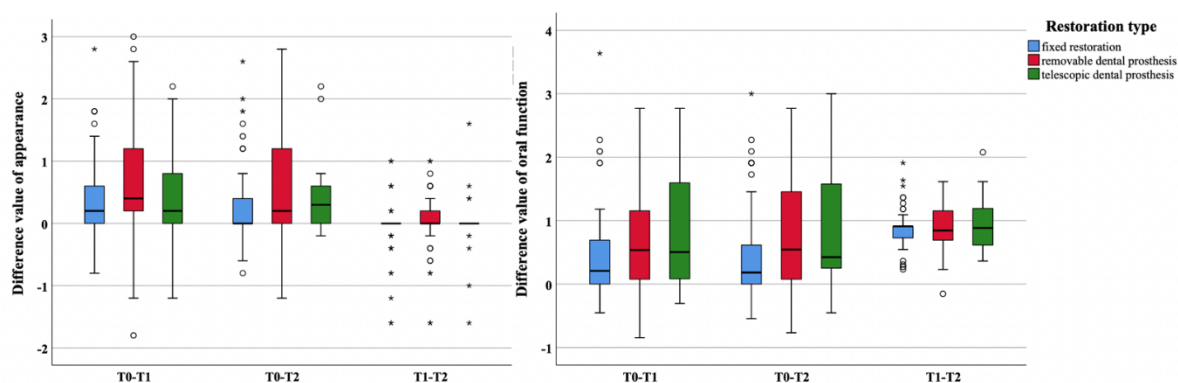


Figure 73 : Box-plot des différentes valeurs de satisfaction des patients pour (A) l'esthétique et (B) la fonction orale[149]

2. Coût

Toutes propositions thérapeutiques doivent être orientées et au vue du coût important que peut représenter une prothèse télescopique[16][44], impliquer la considération financière du patient. La prothèse télescopique stabilisée par des implants implique une quantité d'éléments coûteux tel que les implants, les doubles couronnes l'infrastructure métallique... Le coût final se rapprochant d'une prothèse totale fixe implantaire.

Elle ne peut donc être envisagée comme une solution de recours lorsque la prothèse implantaire fixe est contre indiquée mais bien comme une thérapeutique équivalente, voir supérieure.

A ce jour, il n'existe pas de codification pour la prothèse télescopique, ce qui peut représenter un frein majeur dans l'acceptation du protocole par le patient, le soutien financier par l'assurance maladie et les assurances complémentaires affecteront la décision d'une majorité de patients[151].

3. Hauteur prothétique utilisable

Il est admis que plus la hauteur de la couronne primaire est faible, plus l'angle de dépouille doit être réduit pour obtenir une rétention. Il suffit donc d'utiliser une couronne télescopique parallèle pour résoudre le problème lié à la place disponible[19,152].

De plus, une hauteur coronaire est nécessaire afin de d'éviter un descellement de la couronne primaire. Ce problème est également résolu en implanto porté par la possibilité de transvisser la couronne.

4. Sur contour de la couronne primaire

Nous avons besoin de préparer la dent pilier dans des épaisseurs plus grandes pour éviter le sur contour de la double coiffe[153]. En prothèse implanto portée, il n'y a pas de délabrement. C'est pourquoi il importe peu de créer des couronnes primaires minces, évitant ainsi un sur contour éventuel.

Rigueur nécessaire

La prothèse télescopique requiert une précision de réalisation, des compétences et de l'expérience du praticien ainsi que du prothésiste mais également une grande implication du patient. Ceci peut représenter un frein majeur à la réalisation de la prothèse.

Néanmoins, même si le numérique facilite le travail du prothésiste, la fabrication de prothèses dentaires soutenues par des couronnes doubles est difficile et nécessite des compétences techniques spéciales que seul un technicien dentaire bien formé et expérimenté peut maîtriser[44][25][22][16]. En outre, obtenir une bonne rétention des couronnes doubles est une procédure très sensible et précise qui dépend de divers facteurs tels que la vitesse de fraisage, le degré d'usure des fraises, les procédures de polissage, la technique de coulée et la méthode de réglage de la force de rétention[44].

Le praticien quant à lui doit être capable d'effectuer toutes les étapes prothétiques de manière certaine, sans erreurs ni compromis. Il doit également être capable de gérer la régulation de la rétention qui peut être difficile.

Assurément, le patient représente le dernier élément de réussite de la prothèse : la reconstitution dentaire n'étant pas stabilisée par une prothèse fixe, le retrait continu de la prothèse, même court (après 3 jours seulement), entraînerait des micromouvements

dentaires. Le principe prothétique étant basé sur la parallélisation des piliers, la prothèse ne s'insérera plus[154].

De plus, elle peut être perdue par le patient et la réalisation d'une deuxième prothèse par le prothésiste semble difficilement imaginable au vu de la complexité de réalisation. Ce problème est néanmoins résolu par l'apport du numérique que nous aborderons plus tard.

IX. APPORT DU NUMERIQUE

La Conception et Fabrication Assistée par Ordinateur (CFAO) ou Computer- Aided Design/ Computer-Aided Manufacturing (CAD/CAM) en anglais a permis une réelle avancée dans la dentisterie moderne. En effet, elle permet avec d'excellents standards de précision : un enregistrement virtuel endo buccal en fonction du modèle, la conception des restaurations prothétiques, la modélisation de certains procédés de laboratoire tels que les wax up les set up, et même l'enregistrement axiographique des ATM par le système modjaw, une facilité de traitement des données, de communication praticien-labo mais également praticien-patient ainsi que la fabrication de différents matériaux par impression ou usinage. Elle ouvre de cette façon un nouveau champ de possibilités en ce qui concerne les biomatériaux.

La CFAO rend possible un usinage précis des céramiques mais également du PEEK[155]. C'est ce point qui nous intéresse car, contrairement à la pressée, l'usinage du PEEK reste le meilleur moyen de travailler ce biomatériau, sans risque de microfissure (matériau plastique contrairement à une céramique) ni de dénaturer ses propriétés en le chauffant (températures de fusion pas assez élevées pour une pressée).

L'un des avantages de la conception assistée par ordinateur est la reproductibilité. En effet, le fichier source est conservé et peut-être réutilisé autant de fois que nécessaire. Ceci permet également de fabriquer un duplicata de la prothèse si jamais le patient la fait tomber ou la perd.

Le numérique permet également de s'affranchir du risque de complications due à la coulée ; permettant ainsi d'obtenir des valeurs de rétentions supérieures[73][25]. Néanmoins, c'est un procédé en voie de développement, il est possible d'avoir des incompatibilités en fonction de la marque utilisée : il sera alors nécessaire d'employer les moyens conventionnels à condition de les maîtriser.

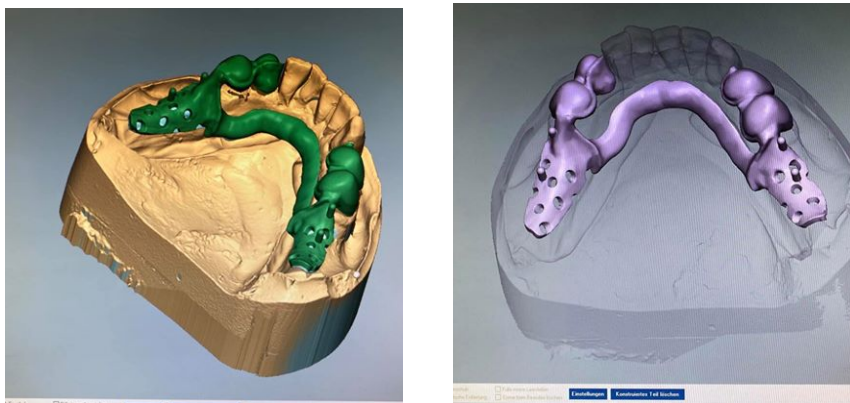


Figure 74 : Modélisation numérique d'une prothèse amovible sur 4 télescopes (Courtoisie de Mr Jörg Schönthal prothésiste, Allemagne)

Le seuil écueil que l'on pourrait mettre en lumière est la source d'erreur qu'une couronne primaire en zircone entraînerait lors d'une empreinte optique par une surface très polie pouvant trop refléter la lumière et créant ainsi des artéfacts. Il s'en suit une création d'une surface rugueuse de l'intrados de la coiffe secondaire et sans correction du logiciel, une diminution de son adaptation.

Un concept télescopique basé sur la CFAO a été mis en place afin de minimiser la marge d'erreur au laboratoire et diminuer le temps de réalisation de la prothèse. Le concept ATLANTIS™ par Dentsply Sirona se définit par l'utilisation de piliers ATLANTIS™ conus conçus individuellement avec le logiciel propriétaire ATLANTIS™ VAD (Virtual Abutment Design) par rapport à l'espace requis pour la prothèse finale, tout en garantissant que tous les piliers sont parallèles et que chaque marge prothétique est au plus proche des tissus mous. Il est également conçu pour s'ajuster aux coiffes 5° SynCone, disponible sans rétention pour une fixation précise dans l'armature mais également avec rétention pour une prothèse acrylique temporaire comme vu précédemment. La hauteur nécessaire à la réalisation de la prothèse est de 10,5mm pour une prothèse transitoire et 12mm avec une armature métallique[121].

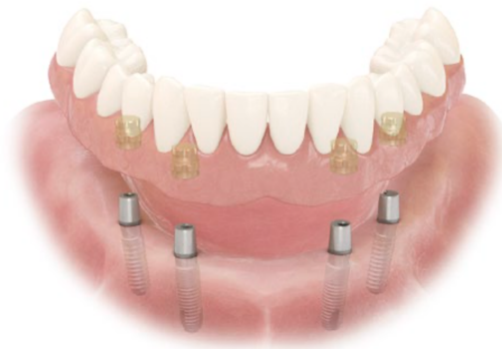

Figure 75 : schéma d'une prothèse télescopique implanto-retendue sur 4 implants avec le concept SynCone® (Manuel de conception ATLANTIS™)

Dans une étude, le dispositif s'est présenté comme une option de traitement rentable et rapide avec une rétention à moyen terme suffisante (3ans)[156]. Toutefois, les coiffes SynCone étant préformées, elles ne permettent qu'une tolérance faible quant à la hauteur occlusale disponible ne peuvent qu'opérer une rétention donnée avec un matériau donné.

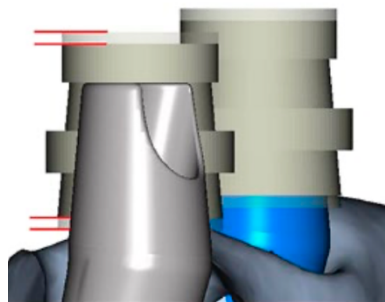


Figure 76 : lignes rouges indiquant les variations de tolérance des coiffes SynCone® [121]

En cas de perte d'une dent pilier, la couronne secondaire est généralement remplie de résine et la prothèse peut continuer à être utilisée. Cependant, étant donné que la perte d'une ou plusieurs dents piliers modifie les rapports de charge biomécanique, une baisse de stabilité et de confort est susceptible de se produire ainsi qu'une surcharge des dents piliers restantes. Schubert et al présente un concept permettant la préservation de la prothèse selon sa conception biomécanique d'origine en utilisant la CFAO.

Une dent perdue est remplacée par un implant en utilisant une pré-planification numérique à l'aide d'un CBCT (Fig. 71-A) et une chirurgie implantaire guidée (Fig. 71-BC). A l'aide d'une empreinte optique endo buccale (avec scanbody (Fig. 71-D)) et de la prothèse initiale scannée, une conception du pilier est réalisée (Fig. 71-E). Il peut ensuite être coulé puis vissée (Fig. 71-F) et sera adaptée à la prothèse (Fig. 71-G). Ainsi, le nombre de dents piliers peut être préservé, la fonctionnalité de la prothèse peut être maintenue avec un effort raisonnable et d'autres dommages sont évités[157].

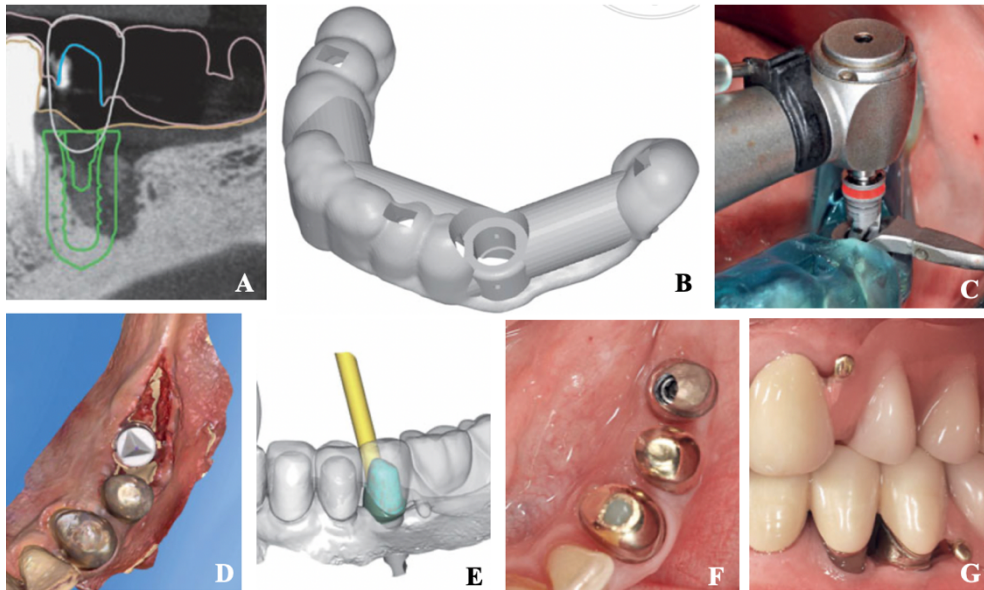


Figure 77 : Étapes de réalisation d'une couronne télescopique implanto-portée selon le "double crown rescue concept"[157]

MAINTENANCE

La prothèse télescopique nécessite des rendez-vous de maintenance réguliers afin de contrôler les pièces éventuellement usées, et de les réactiver si nécessaire[136]. Cette prothèse requiert non seulement une maîtrise parfaite des techniques par le prothésiste mais également une rigueur irréprochable du praticien et du patient.

Il existe un lien étroit entre la maintenance et la survie prothétique. La maintenance se définirait comme l'action conjointe de l'hygiène quotidienne du patient et de l'action du praticien lors des rendez-vous de contrôle semestriels afin de maintenir ou rétablir la prothèse dans un état fonctionnel et esthétique donné. Ainsi le contrôle de l'élimination de la plaque bactérienne par le patient, en complément de séances de maintenance régulières, est la clé de la réussite thérapeutique à long terme des traitements prothétiques.

I. MAINTENANCE PARODONTALE PATIENT-PRATICIEN

1. Maintenance du patient

Souvent, la cause de la perte de dents est liée à une parodontite généralisée ; par conséquent, les dents restantes sont souvent compromises d'un point de vue parodontal et ont une valeur plus faible dans le concept de traitement global[34].

Une hygiène rigoureuse et régulière pourrait réduire le risque de perte d'un pilier pour des raisons parodontales.

Ainsi développé, la prothèse télescopique nécessite une maintenance rigoureuse du patient mais également du praticien pour durer dans le temps. Cette maintenance est facilitée par l'amovibilité de la prothèse, cependant, lorsqu'elle devient rigide, il faut s'assurer de la désinsertion de la prothèse, dont le concept amovo-inamovible pourrait faire oublier au patient de la retirer.

Le risque carieux et de maladie parodontale est supérieur chez les patients porteurs de prothèse amovible. Ces dernières, même si parfaitement polies, représentent un facteur de rétention de plaque non négligeable dont l'entretien quotidien est nécessaire. Le port d'une prothèse partielle amovible complique l'environnement buccal et limite l'action d'auto-nettoyante de la muqueuse buccale et de la langue, ce qui entraîne l'accumulation de la plaque sur la prothèse et les tissus environnants[158].

L'hygiène doit être effectuée quotidiennement par brossage des piliers dentaires ou implantaires, des muqueuses, mais également nettoyage de la prothèse amovible. Le patient doit ainsi être apte à effectuer un autocontrôle de son nettoyage.

De plus, l'amovibilité de la prothèse peut faciliter l'hygiène pour les personnes ayant une dextérité réduite, ou les personnes âgées. En effet, le nettoyage de l'intrados d'une prothèse fixe peut rapidement devenir une tâche délicate, et ce malgré le grand nombre d'instruments d'hygiène prévus à cet effet.

Néanmoins, il est tout de même nécessaire d'avoir préalablement aménagé suffisamment de tissus kératinisés autour des implants permettant moins d'inflammation muqueuse, moins d'accumulation de plaque, une stabilité accrue de la zone péri-implantaire et une prévention de la récession muqueuse[159].

2. Maintenance parodontale du praticien

En ce qui concerne la maintenance au fauteuil, la compliance du patient permet de diminuer le risque de maladie parodontale, de lésions carieuses ainsi que de peri-implantites par un contrôle préventif du praticien. Cependant, les rôles sont partagés car en effet c'est au praticien qu'il incombe d'organiser un suivi régulier une à deux fois par an pour intercepter précocement d'éventuels problèmes dentaires, implantaires ou prothétiques ce qui prolongerait la survie de la prothèse à long terme. Il doit également contrôler l'hygiène du patient ainsi que le motiver si nécessaire en lui rappelant les bonnes pratiques.

Ce rendez-vous de maintenance est facilité et plus rapide pour le praticien notamment dans le cadre des prothèses implanto-portées fixes qui, lors du rendez-vous de maintenance impose le dévissage complet de la prothèse, le nettoyage de l'intrados et le revissage avec de nouvelles vis. Dans le cadre d'une prothèse complète télescopique, aucun dévissage n'est nécessaire, ce qui empêche également d'éventuelles infiltrations bactériennes.

II. MAINTENANCE PROTHETIQUE

Des complications techniques sont également survenues comme la fracture de la base prothétique ou la nécessité d'un rebasage[15]. Il est donc important de contrôler régulièrement les prothèses télescopiques afin de minimiser le risque de fracture, d'usure... [22]

1. Maintenance implantaire

La plupart des études sur les prothèses implantaires à double couronne ont rapporté que les principales complications techniques sont le desserrage et la fracture des vis de pilier primaire. Pour la maintenance, un resserrage ou un remplacement du pilier peut être réalisé.[15]

2. Rebasage prothétique

Selon la connexion (résiliente ou rigide) la prothèse nécessitera une maintenance prothétique différente, avec un rebasage plus fréquent pour une prothèse résiliente.

En effet, le déplacement de la base de la prothèse augmenterait avec la diminution de la rigidité de la connexion entraînant une accélération de la fonte osseuse des crêtes édentées. [94] Cependant, cette prothèse résiliente nécessitera moins de maintenance qu'une prothèse sur attachements de type boule [115]. Ce rebasage permet de réadapter l'intrados de la prothèse amovible pour éviter toute éventuelle blessure ou fracture de la prothèse ou des piliers suite à un trop grand différentiel antéro-postérieur créant ainsi un bras de levier important.

3. Gestion de la force de rétention

Comme il a été vu précédemment, la force de friction d'une couronne télescopique diminue dans le temps suite au nombre d'insertions et de désinsertions puis se maintient à une valeur constante[26].

Cette force peut être réglée par le praticien lui-même en polissant légèrement l'intrados de la couronne secondaire ou l'extrados de la couronne primaire mais peut nécessiter plusieurs rendez-vous de doléances post mise en bouche[16].

L'intensité de la rétention est importante à contrôler car son non-respect fait parti des complications les plus fréquentes dans les coiffes télescopiques[160]. Elle peut engendrer quand elle est trop forte :

- Une usure prématurée du système frictionnel entraînant une instabilité prothétique
- Un descellement de la couronne primaire lors de la désinsertion
- Une mobilité non physiologique sur une dent pilier dont le parodonte est affaibli (ratio couronne racine 1/1)
- Des effets traumatiques sur les dents supports, menant à des fêlures voir des fractures

Pour conclure, il est recherché une force de rétention suffisante pour permettre une stabilité prothétique lors des fonctions manducatrices mais permettant le retrait aisé par le patient pour ses manœuvres d'hygiène.

CONCLUSION

Conclusion

La prothèse télescopique est une thérapeutique aisément évolutive, à ce jour peu utilisée en France, mais représentant une alternative pertinente en implantologie. Sa rigidité sur un système ligamentaire et la rigueur nécessaire à toutes les étapes de réalisation a fait d'elle une prothèse longtemps délaissée et sous-estimée par praticiens et prothésistes.

Sa nature amovible favorise le maintien d'une prophylaxie compatible à la survie implantaire et permet de traiter certains cas de résorption osseuse avancée ; sa force frictionnelle de rétention permet d'assurer une inamovibilité de la prothèse lors des fonctions assurant ainsi une grande stabilité et un confort optimal pour le patient. Néanmoins, son coût et sa technicité peuvent présenter un obstacle.

L'évolution dans le domaine des biomatériaux et des procédés de laboratoire permet d'accroître le potentiel de cette thérapeutique par l'emploi de matériaux aux nouvelles propriétés augmentant la biocompatibilité et la résistance mécanique ; la CFAO, permet de simplifier certaines étapes de laboratoire limitant ainsi un éventuel frein.

La prothèse télescopique implanto-portée représente un nouvel outil dans notre arsenal thérapeutique ; les avancées technologiques (CFAO) et biomécaniques (PEEK) permettent d'accroître son potentiel.

Liste des figures

Figure 1 : Premier Bridge télescopique [3].....	2
Figure 2 : Couronnes télescopiques primaires sur 4 implants IMZ [7].....	3
Figure 3 : Illustration schématique d'une préparation pour télescope [11].....	4
Figure 4 : Prothèse complète sur système télescopique muco-portée et implanto-retenue[13]	4
Figure 5 : (A) Coiffes primaires en zircone et (B) coiffes secondaires électroformées sur plaque base métallique[14].....	4
Figure 6 : Coiffe télescopique cylindrique à rétention par friction[20].....	6
Figure 7 : Couronne télescopique conique et Piliers dentaires préparés en vue de coiffes télescopiques coniques[15] [27]	7
Figure 8 : (A) Schéma d'une couronne double conique résiliente (B) avec un élément de rétention additionnelle en vue frontale (C) en vue occlusale[15].....	8
Figure 9 : Courbe de survie des piliers dentaires d'une prothèse télescopique conique en fonction de la classification des axes de rotation de Steffel [31] [6]	9
Figure 10 : Marburg Double Crown lors de l'insertion (A) et de la position finale (B)[39]....	9
Figure 11 : Couronne cylindrique en métal galvano formée [15].....	11
Figure 12 : Couronnes primaires en Zircone hautement polies[60]	13
Figure 13 : Structure chimique du PEEK [51].....	14
Figure 14 : Armature et piliers en PEEK d'une prothèse télescopique implanto-retenue (Courtoisie Mr Jörg Schönthal prothésiste, Allemagne).....	15
Figure 15 : Module d'élasticité de différents matériaux[51]	15
Figure 16 : Test de résistance à la fracture pour une prothèse (A)en armature titane (B) en armature PEEK[68].....	16
Figure 17 : Conception et fabrication assistées par ordinateur d'une prothèse totale implanto-portée en PEEK[71]	17
Figure 18 : Forces (E) entraînant une désinsertion de la prothèse [29].....	19
Figure 19 : Modèle d'essai des cycles d'insertions et de désinsertions[73]	20
Figure 20 : Force occlusale (E) entraînant un enfoncement de la prothèse[29].....	20
Figure 21 : Forces pouvant entraîner une bascule de la prothèse dans les sens de l'espace [29]	21
Figure 22 : Influence de la vitalité pulpaire sur la survie des piliers [78].....	23
Figure 23 : Exemple de réduction du stress par augmentation de l'effet de férule au niveau du joint de ciment occasionné par une force non axiale sur une couronne céramo-céramique[80]	24
Figure 24 : Le bruxisme, de la fonction à la pathofonction [88].....	26
Figure 25 : Indications et choix de l'attachement selon la perte tissulaire [91].....	26
Figure 26 : Application d'une force horizontale (1) sur une coiffe télescopique : le stress n'est effectif qu'au niveau cervical de la couronne (2)[37]	28
Figure 27 : Utilisation des racines de 13 23 pour réaliser une PACSR sur boule[96]	29
Figure 28 : Parodonte versus tissus péri-implantaires [98].....	31
Figure 29 : fil dentaire et Brossettes coudées (TePe®)	32
Figure 30 : mise en charge immédiate implantaire[108]	34
Figure 31 : Statistiques et comparaison de la force maximale de morsure entre les différentes prothèses [74]	35

<i>Figure 32 : Système télescopique double barre sur 6 implants en titane et 3 implants en PEEK de chez Panthera Dental</i> [123]	36
<i>Figure 33 : Schéma du positionnement implantaire maxillaire et mandibulaire selon le principe Syncone® et all-On-4®</i> [124]	37
<i>Figure 34 : (A) patient vu de face, sourire maximal (B) Patient au repos (C) patient vu de profil droit</i>	37
<i>Figure 35 : Photos endobuccales (A) de la prothèse mandibulaire (B) de la prothèse maxillaire (C) de la prothèse mandibulaire sans la partie fracturée (D)de la mandibule sans la prothèse (Courtoisie Dr Jonathan Sellem)</i>	38
<i>Figure 36 : montage directeur mandibulaire des dents prothétiques sur une maquette en cire (Courtoisie Mr Michael Santos)</i>	39
<i>Figure 37 : Essayage du montage directeur : vue endobuccal des prothèses (A) en occlusion (B) mandibulaire (Courtoisie Dr Jonathan Sellem)</i>	39
<i>Figure 38 : Radiographies rétro alvéolaires transfert en place (Courtoisie Dr Jonathan Sellem)</i>	40
<i>Figure 39 : (A) Empreinte implantaire mandibulaire double mélange en ciel ouvert (B) mise en place des analogues (Courtoisie Dr Jonathan Sellem)</i>	40
<i>Figure 40 : mise en place de la fausse gencive et modèle primaire mandibulaire (Courtoisie Mr Michael Santos)</i>	41
<i>Figure 41 : essayage clé de validation en plâtre : absence de fêlure (Courtoisie Dr Jonathan Sellem)</i>	41
<i>Figure 42 : radiographies rétroalvéolaires clé en plâtre en place (Courtoisie Dr Jonathan Sellem)</i>	42
<i>Figure 43 : (A) Bourrelet mandibulaire en Stent (B) Mesure de la Distance Nasion-Menton prothèse provisoire en bouche (C) Maquette d'occlusion mandibulaire (Courtoisie Dr Jonathan Sellem)</i>	42
<i>Figure 44 : Clé de validation en silicone (Courtoisie Dr Jonathan Sellem)</i>	43
<i>Figure 45 : Figure : Enregistrement de l'arc facial de l'ARTEX en vue de profil droit (A) de face (B) et de profil gauche (C) (Courtoisie Dr Jonathan Sellem)</i>	43
<i>Figure 46 : (A) vue postérieure (B) du montage ainsi que la clé en silicone (Courtoisie Mr Michael Santos)</i>	44
<i>Figure 47 : (A) Cylindre Tlbase (B) les 5 cylindres vissés sur le modèle de travail (C) les 5 cylindres sablés (Courtoisie Mr Michael Santos)</i>	44
<i>Figure 48 : (A-B) montage des piliers en cire calcinable (C) parallélisation des piliers (D) polissage de la cire (Courtoisie Mr Michael Santos)</i>	45
<i>Figure 49 : piliers prothétiques en cire calcinable après fraiseuse (Courtoisie Mr Michael Santos)</i>	45
<i>Figure 50 : Chauffe et pressage du PEEK dans le cylindre (Courtoisie Mr Michael Santos)</i>	46
<i>Figure 51 : piliers prothétiques en PEEK à la sortie du four (Courtoisie Mr Michael Santos)</i>	46
<i>Figure 52 : Passage du modèle de travail au paralléliseur (Courtoisie Mr Michael Santos)</i>	46
<i>Figure 53 : Piliers pressées en PEEK terminées et clé de repositionnement thermoformée (Courtoisie Mr Michael Santos)</i>	47
<i>Figure 54 : Conception des piliers assistée par ordinateur (Courtoisie Mr Michael Santos)</i>	47
<i>Figure 55 : Exemple de Premill Usiné</i> [65]	47

<i>Figure 56 : Essayage des piliers usinés à l'aide d'une clé de repositionnement (Courtoisie du Dr Jonathan Sellem)</i>	48
<i>Figure 57 : réalisation de l'armature en PEEK pressé (Courtoisie de Mr Michael Santos)</i> ..	48
<i>Figure 58 : Conception de la barre assistée par ordinateur (Courtoisie Mr Michael Santos)</i>	49
<i>Figure 59 : (A-B) Extrados et intrados de l'armature en PEEK bioHPP® après usinage dans un disque et (C-D) après avoir été nettoyée (Courtoisie Mr Michael Santos)</i>	49
<i>Figure 60 : Essayage de l'armature mandibulaire (A) usinée et (B) pressée (C) Mordu en silicone (Courtoisie Dr Jonathan Sellem)</i>	50
<i>Figure 61 : essayage de la prothèse mandibulaire avant polymérisation (Courtoisie Dr Jonathan Sellem)</i>	50
<i>Figure 62 : L'art de la polychromie (Courtoisie Mr Michael Santos)</i>	51
<i>Figure 63 : Prothèse télescopique mandibulaire polymérisée (Courtoisie Mr Michael Santos)</i>	51
<i>Figure 64 : Vue exobuccal de face (A) au repos (B) en sourire (C) en sourire forcé, de profil (D) droit (E) et gauche. (Courtoisie Dr Jonathan Sellem)</i>	52
<i>Figure 65 : Vue endo buccal (A) des prothèses totales en occlusion (B) de la prothèse télescopique mandibulaire (Courtoisie Dr Jonathan Sellem)</i>	52
<i>Figure 66 : Vue exo-buccale du sourire de face (A) situation initiale (B) situation finale J+7 (Courtoisie Dr Jonathan Sellem)</i>	53
<i>Figure 67 : Couronne télescopique unitaire Acuris™ de la gamme Astra Tech implant system® (Dentsply Sirona)</i>	54
<i>Figure 68 : Cas clinique couronne télescopique unitaire postérieure</i>	55
<i>Figure 69 : Cas clinique d'une couronne télescopique unitaire antérieure</i>	55
<i>Figure 70 : Prothèse amovible partielle télescopique implanto-portée en PEEK (Courtoisie Mr Jörg Schönthal prothésiste, Allemagne)</i>	56
<i>Figure 71 : Cas clinique de prothèse télescopique dento-implanto-portée (Courtoisie de Mr Jörg Schönthal prothésiste, Allemagne)</i>	57
<i>Figure 72 : Ménagement d'un accès aux brossettes sur une prothèse fixe implanto-portée^[146] mais présence de tartre dans l'intrados prothétique (prophylaxie difficile)^[13]</i>	59
<i>Figure 73 : Box-plot des différentes valeurs de satisfaction des patients pour (A) l'esthétique et (B) la fonction orale^[149]</i>	61
<i>Figure 74 : Modélisation numérique d'une prothèse amovible sur 4 télescopes (Courtoisie de Mr Jörg Schönthal prothésiste, Allemagne)</i>	64
<i>Figure 75 : schéma d'une prothèse télescopique implanto-retenue sur 4 implants avec le concept Syncone® (Manuel de conception ATLANTIS™)</i>	65
<i>Figure 76 : lignes rouges indiquant les variations de tolérance des coiffes SynCone® ^[121]</i> 65	
<i>Figure 77 : Étapes de réalisation d'une couronne télescopique implanto-portée selon le "double crown rescue concept"^[157]</i>	66

Références bibliographiques

- [1] INSEE. Population par âge – Tableaux de l'économie française | Insee. TEF, INSEE références. 2018.
- [2] The McGill Consensus Statement on Overdentures. *International Journal of Prosthodontics* 2002;15:413–4.
- [3] Starr WR. Removable Bridge Denture. [Volume 28, Issue 8, August, 1886, pp. 497-500]. *The Dental Cosmos; a Monthly Record of Dental Science: Vol XXVIII [Vol 28]* 1886.
- [4] Carayon D, Marie F. Les conus : un outil de transition vers l'édentation totale. *Stratégie prothétique* 2017;4:269–75.
- [5] Isaacson GO. Telescope crown retainers for removable partial dentures. *The Journal of Prosthetic Dentistry* 1969;22:436–48. [https://doi.org/10.1016/0022-3913\(69\)90211-X](https://doi.org/10.1016/0022-3913(69)90211-X).
- [6] Steffel VL. Planning removable partial dentures. *The Journal of Prosthetic Dentistry* 1962;12:524–35. [https://doi.org/10.1016/0022-3913\(62\)90135-X](https://doi.org/10.1016/0022-3913(62)90135-X).
- [7] Vollmer R, Vollmer M, Anger M, Valentin R. Double crowns made of a new high performance polymer. *Implants* 2014;3:9.
- [8] Mau J, Behneke A, Behneke N, Fritzemeier CU, Gomez-Roman G, d'Hoedt B, et al. Randomized Multicenter Comparison of 2 IMZ and 4 TPS Screw Implants Supporting Bar-Retained Overdentures in 425 Edentulous Mandibles. *International Journal of Oral & Maxillofacial Implants* 2003;18:835–47.
- [9] Hoffmann O, Beaumont C, Tatakis DN, Zafiroopoulos G-G. Telescopic Crowns as Attachments for Implant Supported Restorations: A Case Series. *Journal of Oral Implantology* 2006;32:291–9. <https://doi.org/10.1563/0-815.1>.
- [10] Matarese G, Ramaglia L, Fiorillo L, Cervino G, Lauritano F, Isola G. Implantology and Periodontal Disease: The Panacea to Problem Solving? *Open Dent J* 2017;11:460–5. <https://doi.org/10.2174/1874210601711010460>.
- [11] Rösch R, Mericske-Stern R. Le dioxyde de zirconium en prothèse amovible – télescopes en zircone. *Rev Mens Suisse Odontostomatol* 2008;118:8.
- [12] The Glossary of Prosthodontic Terms. *The Journal of Prosthetic Dentistry* 2017;117:C1-e105. <https://doi.org/10.1016/j.prosdent.2016.12.001>.
- [13] Botherel I. Adéquation entre projet prothétique supra-implantaire et prophylaxie : intérêt de la prothèse télescopique à la place de la PFSI. *Implants* 2018;18:16.
- [14] Schwindling F, Lehmann F, Terebesi S, Corcodel N, Zenthöfer A, Rammelsberg P, et al. Electroplated telescopic retainers with zirconia primary crowns: 3-year results from a randomized clinical trial. *Clinical Oral Investigations* 2017;21:2653–60. <https://doi.org/10.1007/s00784-017-2067-5>.
- [15] Seo J-G, Cho J-H. Clinical outcomes of rigid and non-rigid telescopic double-crown-retained removable dental prostheses: An analytical review. *J Adv Prosthodont* 2020;12:38. <https://doi.org/10.4047/jap.2020.12.1.38>.
- [16] Weigl P, Lauer H-C. Advanced biomaterials used for a new telescopic retainer for removable dentures. *Journal of Biomedical Materials Research* 2000;53:337–47. [https://doi.org/10.1002/1097-4636\(2000\)53:4<337::AID-JBM7>3.0.CO;2-7](https://doi.org/10.1002/1097-4636(2000)53:4<337::AID-JBM7>3.0.CO;2-7).
- [17] Itoh H, Baba K, Aridome K, Okada D, Tokuda A, Nishiyama A, et al. Effect of direct retainer and major connector designs on RPD and abutment tooth movement dynamics.

Journal of Oral Rehabilitation 2008;35:810–5. <https://doi.org/10.1111/j.1365-2842.2008.01868.x>.

[18] Ohkawa S, Okane H, Nagasawa T, Tsuru H. Changes in retention of various telescope crown assemblies over long-term use. The Journal of Prosthetic Dentistry 1990;64:153–8. [https://doi.org/10.1016/0022-3913\(90\)90170-H](https://doi.org/10.1016/0022-3913(90)90170-H).

[19] Güngör M a., Artunç C, Sonugelen M. Parameters affecting retentive force of conus crowns. Journal of Oral Rehabilitation 2004;31:271–7. <https://doi.org/10.1111/j.1365-2842.2004.01036.x>.

[20] DĄBROWA T, DOBROWOLSKA A, WIELEBA W. The role of friction in the mechanism of retaining the partial removable dentures with double crown system. Acta of Bioengineering and Biomechanics 2013;6.

[21] Hakkoum MA, Wazir G. Telescopic Denture. Open Dent J 2018;12:246–54. <https://doi.org/10.2174/1874210601812010246>.

[22] Widbom T, Löfquist L, Widbom C, Söderfeldt B, Kronström M. Tooth-Supported Telescopic Crown--Retained Dentures: An up to 9-Year Retrospective Clinical Follow-up Study. International Journal of Prosthodontics 2004;17:29–34.

[23] Sakai Y, Takahashi H, Iwasaki N, Igarashi Y. Effects of surface roughness and tapered angle of cone crown telescopic system on retentive force. Dent Mater J 2011;30:635–41. <https://doi.org/10.4012/dmj.2011-006>.

[24] Güngör MA, Artunç C, Sonugelen M, Toparli M. The evaluation of the removal forces on the conus crowned telescopic prostheses with the finite element analysis (FEA). Journal of Oral Rehabilitation 2002;29:1069–75. <https://doi.org/10.1046/j.1365-2842.2002.00953.x>.

[25] Nakamura M, Tanaka A, Tasaka A, Yoshinari M, Takemoto S, Yamashita S. Comparison of retentive forces between telescopic crowns made of poly(ether ether ketone) and type 4 gold alloy. Dent Mater J 2020. <https://doi.org/10.4012/dmj.2019-298>.

[26] Yoshikawa Y, Torii K, Tanaka M. Influence of the number of insertions and removals of telescopic zirconia/alumina crowns on retentive force and settling. Dent Mater J 2019;38:671–7. <https://doi.org/10.4012/dmj.2018-260>.

[27] Guarnieri R, Ippoliti S. Restoration of Periodontally Compromised Dentitions Using Telescopic Full-Arch Retrievable Prosthesis Supported by Tooth-Implant Combination: A Long-Term Retrospective Study. Int J Periodontics Restorative Dent 2018;38:217–24. <https://doi.org/10.11607/prd.3102>.

[28] Ogata K, Ishii A, Shimizu K, Watanabe N. Longitudinal study on occlusal force distribution in lower distal-extension removable partial dentures with conus crown telescopic system. Journal of Oral Rehabilitation 1993;20:385–92. <https://doi.org/10.1111/j.1365-2842.1993.tb01622.x>.

[29] McCracken WL, Brown DT, McCracken WL. McCracken's removable partial prosthodontics. 12th ed. St. Louis, Mo: Elsevier Mosby; 2011.

[30] Koller B, Att W, Strub J-R. Survival Rates of Teeth, Implants, and Double Crown-Retained Removable Dental Prostheses: A Systematic Literature Review. International Journal of Prosthodontics 2011;24:109–17.

[31] Szentpétery V, Setz JM. Longevity of frictional telescopic crowns in the severely reduced dentition: 3-year results of a longitudinal prospective clinical study. QUINTESSENCE INTERNATIONAL 2010;41:11.

- [32] Wenz HJ, Hertrampf K, Lehmann KM. Clinical Longevity of Removable Partial Dentures Retained by Telescopic Crowns: Outcome of the Double Crown with Clearance Fit. *International Journal of Prosthodontics* 2001;14:207–13.
- [33] Sahin V, Akaltan F, Parnas L. Effects of the type and rigidity of the retainer and the number of abutting teeth on stress distribution of telescopic-retained removable partial dentures. *Journal of Dental Sciences* 2012;7:7–13. <https://doi.org/10.1016/j.jds.2012.01.001>.
- [34] Rinke S, Schneider L, Schulz X, Wiedemann V, Bürgers R, Rödiger M. Overdentures borne on less than four abutments with telescopic crowns: 5-year results of a retrospective clinical study. *Clin Oral Invest* 2019;23:3153–60. <https://doi.org/10.1007/s00784-018-2734-1>.
- [35] Hinz S, Schweyen R, Hey J, Setz J, Arnold C. Clinical performance of non-precious metal double crowns with friction pins in severely reduced dentitions. *Clin Oral Invest* 2020.
- [36] Shiba H, Shiba A. The Conical Double-crown Telescopic Removable Periodontic Prosthesis. *Ishiyaku EuroAmerica*; 1993.
- [37] Breitman JB, Nakamura S, Freedman AL, Yalisove IL. Telescopic Retainers: An Old or New Solution? A Second Chance to Have Normal Dental Function: Telescopic Retainers: An Old or New Solution? *Journal of Prosthodontics* 2012;21:79–83. <https://doi.org/10.1111/j.1532-849X.2011.00797.x>.
- [38] Hans J. Wenz, Klaus M. Lehmann. A Telescopic Crown Concept for the Restoration of the Partially Edentulous Arch: The Marburg Double Crown System. *International Journal of Prosthodontics* 1998;11:541–50.
- [39] Rinke S, Ziebolz D, Ratka-Krüger P, Frisch E. Clinical Outcome of Double Crown-Retained Mandibular Removable Dentures Supported by a Combination of Residual Teeth and Strategic Implants: Telescopic Crown Dentures Retained by Teeth and Implants. *Journal of Prosthodontics* 2015;24:358–65. <https://doi.org/10.1111/jopr.12214>.
- [40] Arnold C, Hey J, Setz JM, Boeckler AF, Schweyen R. Retention force of removable partial dentures with different double crowns. *Clinical Oral Investigations* 2018;22:1641–9. <https://doi.org/10.1007/s00784-017-2224-x>.
- [41] Majcher A, Leśniewska-Kochanek A, Mierzwińska-Nastalska E. A method and a device for the evaluation of the retention of telescopic dental crowns. *Journal of the Mechanical Behavior of Biomedical Materials* 2017;69:362–7. <https://doi.org/10.1016/j.jmbbm.2017.01.042>.
- [42] Zunzarren R, Bartala M, d’Incau E, Blanchard J-P, Soenen A. Chapitre 10 Prothèse fixée. *Guide clinique d’odontologie*, vol. 2. Elsevier, 2018.
- [43] Wegmann U, Maas P. Einfluss von Herstellungsverfahren und Oberflächenbehandlung auf die Retentionkraft von Konuskronen. *Deutsche Zahnärztliche Zeitschrift* 1988;43.
- [44] Elkabbany A, Kern M, Elkhadem AH, Wille S, A. Amer A, Chaar MS. Retention of metallic and non-metallic double-crown-retained mandibular overdentures on implants: An in-vitro study. *Journal of Prosthodontic Research* 2020;S1883195819303202. <https://doi.org/10.1016/j.jpjor.2019.11.001>.
- [45] Merk S, Wagner C, Stock V, Eichberger M, Schmidlin P, Roos M, et al. Suitability of Secondary PEEK Telescopic Crowns on Zirconia Primary Crowns: The Influence of Fabrication Method and Taper. *Materials* 2016;9:908. <https://doi.org/10.3390/ma9110908>.
- [46] Vence BS. Electroforming technology for galvanoceramic restorations. *The Journal of Prosthetic Dentistry* 1997;77:444–9. [https://doi.org/10.1016/S0022-3913\(97\)70170-7](https://doi.org/10.1016/S0022-3913(97)70170-7).

- [47] Greven B, Luepke M, von Dorsche SH. Telescoping implant prostheses with intraoral luted galvano mesostructures to improve passive fit. *The Journal of Prosthetic Dentistry* 2007;98:239–44. [https://doi.org/10.1016/S0022-3913\(07\)60062-6](https://doi.org/10.1016/S0022-3913(07)60062-6).
- [48] Stober T, Bermejo J, Séché A-C, Lehmann F, Rammelsberg P, Bömicke W. Electroplated and cast double crown-retained removable dental prostheses: 6-year results from a randomized clinical trial. *Clinical Oral Investigations* 2015;19:1129–36. <https://doi.org/10.1007/s00784-014-1335-x>.
- [49] Shimakura M, Nagata T, Takeuchi M, Nemoto T. Retentive Force of Pure Titanium Konus Telescope Crowns Fabricated Using CAD/CAD System. *Dent Mater J* 2008;27:211–5. <https://doi.org/10.4012/dmj.27.211>.
- [50] Besimo Ch, Graber G, Flühler M. Retention force changes in implant-supported titanium telescope crowns over long-term use in vitro. *Journal of Oral Rehabilitation* 1996;23:372–8. <https://doi.org/10.1111/j.1365-2842.1996.tb00866.x>.
- [51] Rahmitasari F, Ishida Y, Kurahashi K, Matsuda T, Watanabe M, Ichikawa T. PEEK with Reinforced Materials and Modifications for Dental Implant Applications. *Dentistry Journal* 2017;5. <https://doi.org/10.3390/dj5040035>.
- [52] Eliasson A, Arnelund C-F, Johansson A. A clinical evaluation of cobalt-chromium metal-ceramic fixed partial dentures and crowns: A three- to seven-year retrospective study. *The Journal of Prosthetic Dentistry* 2007;98:6–16. [https://doi.org/10.1016/S0022-3913\(07\)60032-8](https://doi.org/10.1016/S0022-3913(07)60032-8).
- [53] Hama Suleiman S, Vult von Steyern P. Fracture strength of porcelain fused to metal crowns made of cast, milled or laser-sintered cobalt-chromium. *Acta Odontologica Scandinavica* 2013;71:1280–9. <https://doi.org/10.3109/00016357.2012.757650>.
- [54] Ohida M, Yoda K, Nomura N, Hanawa T, Igarashi Y. Evaluation of the static frictional coefficients of Co-Cr and gold alloys for cone crown telescope denture retainer applications. *Dent Mater J* 2010;29:706–12. <https://doi.org/10.4012/dmj.2010-011>.
- [55] Stock V, Schmidlin P, Merk S, Wagner C, Roos M, Eichberger M, et al. PEEK Primary Crowns with Cobalt-Chromium, Zirconia and Galvanic Secondary Crowns with Different Tapers—A Comparison of Retention Forces. *Materials* 2016;9:187. <https://doi.org/10.3390/ma9030187>.
- [56] Brawek PK, Wolfart S, Endres L, Kirsten A, Reich S. The clinical accuracy of single crowns exclusively fabricated by digital workflow—the comparison of two systems. *Clin Oral Invest* 2013;17:2119–25. <https://doi.org/10.1007/s00784-013-0923-5>.
- [57] Uludag B, Sahin V, Ozturk O. Fabrication of Zirconium Primary Copings to Provide Retention for a Mandibular Telescopic Overdenture: A Clinical Report. *International Journal of Prosthodontics* 2008;21:509–10.
- [58] Gracis S, Thompson VP, Ferencz JL, Silva NRFA, Bonfante EA. A New Classification System for All-Ceramic and Ceramic-like Restorative Materials. *International Journal of Prosthodontics* 2015;28:227–35. <https://doi.org/10.11607/ijp.4244>.
- [59] Turp I, Bozdağ E, Sünbuloğlu E, Kahruman C, Yusufoglu İ, Bayraktar G. Retention and surface changes of zirconia primary crowns with secondary crowns of different materials. *Clin Oral Invest* 2014;18:2023–35. <https://doi.org/10.1007/s00784-013-1183-0>.
- [60] Groesser J, Sachs C, Heiß P, Stadelmann M, Erdelt K, Beuer F. Retention forces of 14-unit zirconia telescopic prostheses with six double crowns made from zirconia—an in vitro study. *Clin Oral Invest* 2014;18:1173–9. <https://doi.org/10.1007/s00784-013-1093-1>.

- [61] Rinke S, Buegers R, Ziebolz D, Roediger M. Clinical outcome of double crown-retained implant overdentures with zirconia primary crowns. *Journal of Advanced Prosthodontics* 2015;7:329–37. <https://doi.org/10.4047/jap.2015.7.4.329>.
- [62] Alexakou E. PEEK High Performance Polymers: A Review of Properties and Clinical Applications in Prosthodontics and Restorative Dentistry. *European Journal of Prosthodontics and Restorative Dentistry* 2019;113–21. https://doi.org/10.1922/EJPRD_01892Zoidis09.
- [63] Kurtz SM, Devine JN. PEEK biomaterials in trauma, orthopedic, and spinal implants. *Biomaterials* 2007;28:4845–69. <https://doi.org/10.1016/j.biomaterials.2007.07.013>.
- [64] Koutouzis T, Richardson J, Lundgren T. Comparative Soft and Hard Tissue Responses to Titanium and Polymer Healing Abutments. *Journal of Oral Implantology* 2011;37:174–82. <https://doi.org/10.1563/AAID-JOI-D-09-00102.1>.
- [65] Bredent group. BioHPP study results 2011-2018 2018.
- [66] Wagner C, Stock V, Merk S, Schmidlin PR, Roos M, Eichberger M, et al. Retention Load of Telescopic Crowns with Different Taper Angles between Cobalt-Chromium and Polyetheretherketone Made with Three Different Manufacturing Processes Examined by Pull-Off Test. *Journal of Prosthodontics* 2018;27:162–8. <https://doi.org/10.1111/jopr.12482>.
- [67] BREDDENT. BioHPP - La nouvelle gamme de matériaux en prothèse n.d.
- [68] Jin H, Teng M, Wang Z, Li X, Liang J, Wang W, et al. Comparative evaluation of BioHPP and titanium as a framework veneered with composite resin for implant-supported fixed dental prostheses. *The Journal of Prosthetic Dentistry* 2019;122:383–8. <https://doi.org/10.1016/j.prosdent.2019.03.003>.
- [69] Hahnel S, Wieser A, Lang R, Rosentritt M. Biofilm formation on the surface of modern implant abutment materials. *Clin Oral Impl Res* 2015;26:1297–301. <https://doi.org/10.1111/clr.12454>.
- [70] Heimer S, Schmidlin P, Stawarczyk B. Discoloration of PMMA, composite, and PEEK. *Clinical Oral Investigations* 2017;21:1191–200. <https://doi.org/10.1007/s00784-016-1892-2>.
- [71] Hahnel S, Scherl C, Rosentritt M. Interim rehabilitation of occlusal vertical dimension using a double-crown-retained removable dental prosthesis with polyetheretherketone framework. *The Journal of Prosthetic Dentistry* 2018;119:315–8. <https://doi.org/10.1016/j.prosdent.2017.02.017>.
- [72] Santoni P. Maîtriser la prothèse amovible partielle. *CdP*. 2004.
- [73] Arnold C, Schweyen R, Boeckler A, Hey J. Retention Force of Removable Partial Dentures with CAD-CAM-Fabricated Telescopic Crowns. *Materials* 2020;13:3228. <https://doi.org/10.3390/ma13143228>.
- [74] Elsyad MA, Khairallah AS. Chewing efficiency and maximum bite force with different attachment systems of implant overdentures: a crossover study. *Clinical Oral Implants Research* 2017;28:677–82. <https://doi.org/10.1111/clr.12861>.
- [75] Grossmann Y, Sadan A. The prosthodontic concept of crown-to-root ratio: A review of the literature. *The Journal of Prosthetic Dentistry* 2005;93:4.
- [76] Jing L, Chen J-W, Roggenkamp C, Suprono MS. Effect of Crown Preparation Height on Retention of a Prefabricated Primary Posterior Zirconia Crown. *Pediatric Dentistry* 2019;41:6.

- [77] Qanungo A, Aras MA, Chitre V, Mysore A, Amin B, Daswani SR. Immediate dentin sealing for indirect bonded restorations. *Journal of Prosthodontic Research* 2016;60:240–9. <https://doi.org/10.1016/j.jpor.2016.04.001>.
- [78] Stober T, Beck-Mußotter J, Lehmann F. Clinical Performance of Conical and Electroplated Telescopic Double Crown–Retained Partial Dentures: A Randomized Clinical Study. *The International Journal of Prosthodontics* 2012;25:9.
- [79] Raux F. Restaurer la dent très délabrée après conservation de la vitalité pulpaire. *Quintessence du Congrès ADF 2019* 2019;2.
- [80] Tribst JPM, Piva AM de OD, Jager N de, Bottino MA, Kok P de, Kleverlaan CJ. Full-Crown Versus Endocrown Approach: A 3D-Analysis of Both Restorations and the Effect of Ferrule and Restoration Material. *Journal of Prosthodontics* 2020;n/a. <https://doi.org/10.1111/jopr.13244>.
- [81] VIARGUES P. Cervical margins placement in fixed prosthesis. A literature review : clinical results. *Revue d'odonto-stomatologie* 2005;16.
- [82] Orthlieb JD. *Gnathologie fonctionnelle. Volume 1: occlusion et restauration prothétique.* Rueil-Malmaison : CdP. 2010.
- [83] De Boever JA, Nilner M, J.-D.Orthlieb, Steenks MH. Recommendations by the EACD for Examination, Diagnosis, and Management of Patients with Temporomandibular Disorders and Orofacial Pain by the General Dental Practitioner. *Journal of Orofacial Pain* 2008;22:268–78.
- [84] Orthlieb JD, Ré JP, Jeany M, Giraudeau A. Articulation temporo-mandibulaire, occlusion et bruxisme. *Revue de Stomatologie, de Chirurgie Maxillo-faciale et de Chirurgie Orale* 2016;117:207–11. <https://doi.org/10.1016/j.revsto.2016.07.006>.
- [85] Orthlieb J-D, Darmouni L, Pedinielli A, Jouvin Darmouni J. Fonctions occlusales : aspects physiologiques de l'occlusion dentaire humaine. *MC-Medecine buccale n.d.*:12.
- [86] Stephan G, Noharet R, Mariani P. Choix du concept occlusal chez l'édenté total réhabilité par une prothèse implantaire. *Stratégie prothétique* 2006;6:12.
- [87] Orthlieb J-D. *Gnathologie fonctionnelle. Volume 2: occlusion et reconstruction prothétique.* 2011.
- [88] Orthlieb J-D, Duminil G. *Bruxisme: définition, classification, prevalence.* *Information Dentaire* 2015.
- [89] Zou D, Wu Y, Huang W, Zhang Z, Zhang Z. A 5- to 8-year Retrospective Study Comparing the Clinical Results of Implant-Supported Telescopic Crown Versus Bar Overdentures in Patients With Edentulous Maxillae. *Int J Oral Maxillofac Implants* 2013;28:1322–30. <https://doi.org/10.11607/jomi.3100>.
- [90] Kordaß B, Ruge S, Quooss A, Hugger A, Mundt T. Occlusion of artificial teeth in partial dentures in the “chewing center”--first exploratory population-based evaluations. *Int J Comput Dent* 2014;17:185–95.
- [91] Vanzeveren C, D'hoore W, Bercy P. Influence of removable partial denture on periodontal indices and microbiological status. *Journal of Oral Rehabilitation* 2002;29:232–9. <https://doi.org/10.1046/j.1365-2842.2002.00854.x>.
- [92] Piwowarczyk A, Köhler K-C, Bender R, Büchler A, Lauer H-C, Ottl P. Prognosis for Abutment Teeth of Removable Dentures: A Retrospective Study. *J Prosthodontics* 2007;16:377–82. <https://doi.org/10.1111/j.1532-849X.2007.00211.x>.

- [93] Dittmann B, Rammelsberg P. Survival of Abutment Teeth Used for Telescopic Abutment Retainers in Removable Partial Dentures. *International Journal of Prosthodontics* 2008;21:319–21.
- [94] Saito M, Miura Y, Notani K, Kawasaki T. Stress distribution of abutments and base displacement with precision attachment- and telescopic crown-retained removable partial dentures. *Journal of Oral Rehabilitation* 2003;30:482–7. <https://doi.org/10.1046/j.1365-2842.2003.01092.x>.
- [95] Shruthi CS, Poojya R, Ram S. Telescopic Overdenture: A Case Report. *International journal of biomedical science* 2017;13:5.
- [96] Benyahia H, Fajri L, Merzouk N, Berrada S. Prothèse amovible complète supra radicaire maxillaire. Équilibre versus esthétique? *Actual Odonto-Stomatol* 2016;3. <https://doi.org/10.1051/aos/2016073>.
- [97] Palumbo A. The Anatomy and Physiology of the Healthy Periodontium. In: Panagakos F, editor. *Gingival Diseases - Their Aetiology, Prevention and Treatment*, InTech; 2011. <https://doi.org/10.5772/25275>.
- [98] Bouchard P. *Parodontologie & dentisterie implantaire. vol. 1 Médecine parodontale.* 2014.
- [99] Albrektsson T, Zarb G, Worthington P, Eriksson AR. The Long-Term Efficacy of Currently Used Dental Implants: A Review and Proposed Criteria of Success. *International Journal of Oral & Maxillofacial Implants* 1986;1:11–25.
- [100] Van Steenberghe D. From Osseointegration to Osseoperception. *Journal of Dental Research* 2000;79:1833–7. <https://doi.org/10.1177/00220345000790110301>.
- [101] Waldhorn T, Kohal RJ. Augmentations osseuses volumineuses et implantation dans des maxillaires supérieurs extrêmement atrophies: présentation de deux cas. *Rev Mens Suisse Odontostomatol* 2008;118:5.
- [102] Charrier M, De Valbray R. Prothèse supra-implantaire stabilisée : critères de choix des systèmes d'attachement. *LEFILDENTAIRE magazine dentaire* 2011.
- [103] Araújo MG, Lindhe J. Dimensional ridge alterations following tooth extraction. An experimental study in the dog. *Journal of Clinical Periodontology* 2005;32:212–8. <https://doi.org/10.1111/j.1600-051X.2005.00642.x>.
- [104] Chappuis V, Engel O, Reyes M, Shahim K, Nolte L-P, Buser D. Ridge Alterations Post-extraction in the Esthetic Zone: A 3D Analysis with CBCT. *Journal of Dental Research* 2013;92:195S–201S. <https://doi.org/10.1177/0022034513506713>.
- [105] Schwarz F, Sanz-Martín I, Kern J, Taylor T, Schaer A, Wolfart S, et al. Loading protocols and implant supported restorations proposed for the rehabilitation of partially and fully edentulous jaws. *Camlog Foundation Consensus Report. Clinical Oral Implants Research* 2016;27:988–92. <https://doi.org/10.1111/clr.12736>.
- [106] Schimmel M, Srinivasan M, Herrmann FR, Müller F. Loading Protocols for Implant-Supported Overdentures in the Edentulous Jaw: A Systematic Review and Meta-Analysis. *International Journal of Oral & Maxillofacial Implants* 2014;29:271–85. <https://doi.org/10.11607/jomi.2014suppl.g4.4>.
- [107] Romanos GE, May S, May D. Treatment Concept of the Edentulous Mandible with Prefabricated Telescopic Abutments and Immediate Functional Loading. *International Journal of Oral & Maxillofacial Implants* 2011;26:593–7.
- [108] Kourtis S, Madianos P, Patras M, Andrikopoulou E. Rehabilitation of the edentulous mandible with implant-supported overdentures on telescopic abutments and immediate

loading. A controlled prospective clinical study. *J Esthet Restor Dent* 2018;30:369–77. <https://doi.org/10.1111/jerd.12406>.

[109] Millet C, Fournier J. Chapitre 3 : Prothèse amovible complète implanto-retenue. Les dernières dents... Garder ou extraire. ID, 2011, p. 137–47.

[110] ELSYAD MA, DENEWAR BA, ELSAIH EA. Clinical and Radiographic Evaluation of Bar, Telescopic, and Locator Attachments for Implant-Stabilized Overdentures in Patients with Mandibular Atrophied Ridges: A Randomized Controlled Clinical Trial. *International Journal of Oral & Maxillofacial Implants* 2018;33:1103–11. <https://doi.org/10.11607/jomi.6363>.

[111] Mahanna FF, ELSYAD MA, MOURAD SI, ABOZAED HW. Satisfaction and Oral Health-Related Quality of Life of Different Attachments Used for Implant-Retained Overdentures in Subjects with Resorbed Mandibles: A Crossover Trial. *International Journal of Oral & Maxillofacial Implants* 2020;35:423–31. <https://doi.org/10.11607/jomi.7869>.

[112] EITNER S, SCHLEGEL A, EMEKA N, HOLST S, WILL J, HAMEL J. Comparing bar and double-crown attachments in implant-retained prosthetic reconstruction: a follow-up investigation. *Clin Oral Implants Res* 2008;19:530–7. <https://doi.org/10.1111/j.1600-0501.2007.01500.x>.

[113] CEPAS S, KOLLER B, SPIES BC, STAMPF S, KOHAL R. Implant-retained prostheses: ball vs. conus attachments - A randomized controlled clinical trial. *Clinical Oral Implants Research* 2017;28:177–85. <https://doi.org/10.1111/clr.12779>.

[114] KRENNMAIR G, WEINLÄNDER M, KRAINHÖFNER M, PIEHSLINGER E. Implant-Supported Mandibular Overdentures Retained with Ball or Telescopic Crown Attachments: A 3-Year Prospective Study. *International Journal of Prosthodontics* 2006;19:164–70.

[115] FRISCH E, RATKA-KRÜGER P, WENZ H. Unsplinted implants and teeth supporting maxillary removable partial dentures retained by telescopic crowns: a retrospective study with >6 years of follow-up. *Clinical Oral Implants Research* 2015;26:1091–7. <https://doi.org/10.1111/clr.12407>.

[116] AWAAD NM, ELADL NM, ABBASS NA. Assessments of Bone Height Loss in Telescopic Mandibular Implant-Retained Overdentures Retained by Two and Four End - Osseous Implants: A Randomized Clinical Trial. *OAMJMS* 2019;7:623–7. <https://doi.org/10.3889/oamjms.2019.108>.

[117] REHMANN P, RUDOLPH K, PODHORSKY A, WÖSTMANN B. Three-Year Analysis of Fixed and Removable Telescopic Attachment-Retained Implant-Supported Dental Prostheses: Survival and Need for Maintenance. *Int J Oral Maxillofac Implants* 2015;30:918–24. <https://doi.org/10.11607/jomi.3816>.

[118] PERRIN J, PLARD H, BEDOUIN Y, TRUONG-LOÏ D, GASTARD Y. Intérêt des coiffes télescopiques en Prothèse Amovible Complète Implanto Retenue (PACIR) maxillaire #1. *Stratégie prothétique* 2016.

[119] ROMANOS GE, MAY S, MAY D. Implant-Supporting Telescopic Maxillary Prostheses and Immediate Loading. *Clinical Implant Dentistry & Related Research* 2014;16:412–8. <https://doi.org/10.1111/cid.12003>.

[120] ELSYAD MA, ELSAADAWY MG, ABDOLAH AM, HABIB AA. Effect of different implant positions on strain developed around four implants supporting a mandibular overdenture with rigid telescopic copings. *Quintessence International* 2013;44:679–86. <https://doi.org/10.3290/j.qi.a29187>.


[121] DENTSPLY Sirona. Manuel de conception ATLANTIS Conus n.d.

- [122] Eerdeken L, Schols M, Coelst L, Quirynen M, Naert I. A 5-Year Prospective Study on Cone-Anchored Implants in the Edentulous Maxilla: Cone-Anchored Implants in the Maxilla: 5-Year Results. *Clinical Implant Dentistry and Related Research* 2015;17:e621–32. <https://doi.org/10.1111/cid.12295>.
- [123] Panthera Dental | Double Structure for Metal Bar. Panthera Dental n.d. <https://pantheradental.com/products-solutions/double-structure-for-metal-bar/> (accessed December 14, 2020).
- [124] Baggi L, Pastore S, Di Girolamo M, Vairo G. Implant-bone load transfer mechanisms in complete-arch prostheses supported by four implants: A three-dimensional finite element approach. *The Journal of Prosthetic Dentistry* 2013;109:9–21. [https://doi.org/10.1016/S0022-3913\(13\)60004-9](https://doi.org/10.1016/S0022-3913(13)60004-9).
- [125] Degidi M, Nardi D, Sighinolfi G, Degidi D. The conometric concept for the definitive rehabilitation of a single posterior implant by using a conical indexed abutment: A technique. *The Journal of Prosthetic Dentistry* 2020;123:576–9. <https://doi.org/10.1016/j.prosdent.2019.02.020>.
- [126] De Martinis Terra E, Berardini M, Trisi P. Nonsurgical Management of Peri-implant Bone Loss Induced by Residual Cement: Retrospective Analysis of Six Cases. *International Journal of Periodontics & Restorative Dentistry* 2019;39:89–94. <https://doi.org/10.11607/prd.3075>.
- [127] Degidi M, Sighinolfi G. The Conometric Concept: definitive single-implant restoration using the Acuris abutment. A case report. *Dentistry33* 2020:1.
- [128] Bortolini S, Natali A, Franchi M, Coggiola A, Consolo U. Implant-Retained Removable Partial Dentures: An 8-Year Retrospective Study. *Journal of Prosthodontics* 2011;20:168–72. <https://doi.org/10.1111/j.1532-849X.2011.00700.x>.
- [129] Zitzmann NU, Krastl G. When to Choose Which Retention Element to Use for Removable Dental Prostheses. *The International Journal of Prosthodontics* 2009;22:8.
- [130] Schwarz S, Bernhart G, Hassel AJ, Rammelsberg P. Survival of Double-Crown-Retained Dentures Either Tooth-Implant or Solely Implant-Supported: An 8-Year Retrospective Study: Double-Crown-Retained Dentures on Teeth and Implants. *Clinical Implant Dentistry and Related Research* 2014;16:618–25. <https://doi.org/10.1111/cid.12023>.
- [131] Joda T. Combined Tooth-Implant-Supported Telescopic Prostheses in a Midterm Follow-up of > 2 Years. *Int J Prosthodont* 2013;26:536–40. <https://doi.org/10.11607/ijp.3289>.
- [132] Bernhart G, Koob A, Schmitter M, Gabbert O, Stober T, Rammelsberg P. Clinical success of implant-supported and tooth-implant-supported double crown-retained dentures. *Clin Oral Invest* 2012;16:1031–7. <https://doi.org/10.1007/s00784-011-0592-1>.
- [133] Krennmair G, Krainhöfner M, Waldenberger O, Piehslinger E. Dental Implants as Strategic Supplementary Abutments for Implant-Tooth-Supported Telescopic Crown-Retained Maxillary Dentures: A Retrospective Follow-up Study for Up to 9 Years. *The International Journal of Prosthodontics Dentistry* 2007;20:7.
- [134] Merzouk N, Berrada S, Benfdil F, Abdedine A. Critères de choix des matériaux et techniques d’empreinte en Prothèse Amovible Partielle. *Actualités odonto-stomatologiques* 2008:14.
- [135] Lian M, Zhao K, Feng Y, Yao Q. Prognosis of Combining Remaining Teeth and Implants in Double-Crown-Retained Removable Dental Prostheses: A Systematic Review

- and Meta-Analysis. *Int J Oral Maxillofac Implants* 2018;33:281–97. <https://doi.org/10.11607/jomi.5796>.
- [136] Wöstmann B, Balkenhol M, Weber A, Ferger P, Rehmann P. Long-term analysis of telescopic crown retained removable partial dentures: Survival and need for maintenance. *Journal of Dentistry* 2007;35:939–45. <https://doi.org/10.1016/j.jdent.2007.09.010>.
- [137] Behr M, Hofmann E, Rosentritt M, Lang R, Handel G. Technical failure rates of double crown-retained removable partial dentures. *Clinical Oral Investigations* 2000;4:87–90. <https://doi.org/10.1007/s007840050121>.
- [138] Bergman B, Ericson Å, Molin M. Long-Term Clinical Results After Treatment With Conical Crown--Retained Dentures. *International Journal of Prosthodontics* 1996;9:533–8.
- [139] Hofmann E, Behr M, Handel G. Frequency and costs of technical failures of clasp- and double crown-retained removable partial dentures. *Clin Oral Invest* 2002;6:104–8. <https://doi.org/10.1007/s00784-002-0160-9>.
- [140] Kazokoğlu FŞ, Akaltan F. Strain characteristics of Marburg double crown-retained implant overdentures compared with bar and ball-retained implant overdentures, with and without a rigid major connector. *The Journal of Prosthetic Dentistry* 2014;112:1416–24. <https://doi.org/10.1016/j.prosdent.2014.05.013>.
- [141] Frisch E, Ziebolz D, Rinke S. Long-term results of implant-supported over-dentures retained by double crowns: a practice-based retrospective study after minimally 10 years follow-up. *Clinical Oral Implants Research* 2013;24:1281–7. <https://doi.org/10.1111/j.1600-0501.2012.02568.x>.
- [142] Soo-Hyun Kang, Seong-Kyun Kim, Seong-Joo Heo, Jai-Young Koak. Survival rate and clinical evaluation of the implants in implant assisted removable partial dentures: surveyed crown and overdenture. *Journal of Advanced Prosthodontics* 2020;12:239–49. <https://doi.org/10.4047/jap.2020.12.4.239>.
- [143] Ziwei Ying, Tomoya Gonda, Yoshinobu Maeda, Ying Z, Gonda T, Maeda Y. Influence of Attachment Height and Shape on Lateral Force Transmission in Implant Overdenture Treatment. *International Journal of Prosthodontics* 2017;30:586–91. <https://doi.org/10.11607/ijp.5400>.
- [144] Sharma S. MARBURG DOUBLE CROWN SYSTEM: A NOVEL APPROACH TO COMPROMISED DENTITION. *International Journal of Current Research* 2017;9:4.
- [145] Shankargouda SB, Sidhu P, Kardalkar S, Desai PM. A Simple Technique for Accurate Transfer of Secondary Copings in a Tooth-Supported Telescopic Prosthesis. *Journal of Prosthodontics* 2017;26:168–71. <https://doi.org/10.1111/jopr.12385>.
- [146] Besimo CE. Innovations dans les suprastructures amovibles pour mandibule édentée. *Implants* 1999;5:7.
- [147] Morandi R, Cabral LM, de Moraes M. Implant-supported maxillary denture retained by a telescopic abutment system: A clinical report. *The Journal of Prosthetic Dentistry* 2017;117:331–4. <https://doi.org/10.1016/j.prosdent.2016.06.013>.
- [148] Hüb O, Berteretche M-V. Prothèse complète - Réalité clinique Solutions thérapeutiques. Quintessence International. 2003.
- [149] Liebermann A, Erdelt K, Lente I, Edelhoff D, Schmitter M, Winter A. Oral health-related impact profile of patients treated with fixed, removable, and telescopic dental prostheses in student courses—a prospective bicenter clinical trial. *Clin Oral Invest* 2020. <https://doi.org/10.1007/s00784-020-03532-w>.

- [150] Swelem AA, Abdelnabi MH. Attachment-retained removable prostheses: Patient satisfaction and quality of life assessment. *The Journal of Prosthetic Dentistry* 2020;S002239132030408X. <https://doi.org/10.1016/j.prosdent.2020.07.006>.
- [151] Krennmair G, Sütö D, Seemann R, Piehslinger E. Removable four implant-supported mandibular overdentures rigidly retained with telescopic crowns or milled bars: a 3-year prospective study: Removable four IOD. *Clin Oral Impl Res* 2012;23:481–8. <https://doi.org/10.1111/j.1600-0501.2011.02169.x>.
- [152] Langer Y, Langer A. Tooth-supported telescopic prostheses in compromised dentitions: A clinical report. *The Journal of Prosthetic Dentistry* 2000;84:129–32. <https://doi.org/10.1067/mpr.2000.108026>.
- [153] Schwindling FS, Dittmann B, Rammelsberg P. Double-crown-retained removable dental prostheses: A retrospective study of survival and complications. *The Journal of Prosthetic Dentistry* 2014;112:488–93. <https://doi.org/10.1016/j.prosdent.2014.02.017>.
- [154] Probst Y, Pagliano J. Apport de la conométrie et des couronnes coniques dans la réalisation d'une prothèse maxillaire 2002;2:13.
- [155] Lümekemann N, Eichberger M, Riquier R, Murphy R, Stawarczyk B. Fracture Load of Veneered Telescopic Secondary Crowns Made of High-Performance Polymer on Zirconia Primary Crowns : Impact of Veneering Technique. *Int J Prosthodont* 2020;33:307–14. <https://doi.org/10.11607/ijp.6669>.
- [156] Weigl P, Trimpou G, Lorenz J, Nentwig G-H, Lauer H-C. Prefabricated taper crowns for the retention of implant superstructures: Three-year results of a prospective clinical trial. *The Journal of Prosthetic Dentistry* 2019;121:618–22. <https://doi.org/10.1016/j.prosdent.2018.07.004>.
- [157] Schubert O, Güth J, Beuer F, Nold E, Edelhoff D, Schweiger J. Double crown rescue concept: clinical and dental technical workflow. *Int J Comput Dent*. 2020;23(3):. *Int J Comput Dent* 2020;23:281–92.
- [158] Shimura Y, Wadachi J, Nakamura T, Mizutani H, Igarashi Y. Influence of removable partial dentures on the formation of dental plaque on abutment teeth. *Journal of Prosthodontic Research* 2010;54:29–35. <https://doi.org/10.1016/j.jpjor.2009.08.003>.
- [159] Pranskunas M, Poskevicius L, Juodzbaly G, Kubilius R, Jimbo R. Influence of Peri-Implant Soft Tissue Condition and Plaque Accumulation on Peri-Implantitis: a Systematic Review. *JOMR* 2016;7. <https://doi.org/10.5037/jomr.2016.7302>.
- [160] Wang C-H, Lee H-E, Lan T-H, Igarashi Y. Method of Retention Control for Compromised Periodontal Bone Support Abutment of Conical Crown Retained Denture. *The Kaohsiung Journal of Medical Sciences* 2010;26:435–43. [https://doi.org/10.1016/S1607-551X\(10\)70070-X](https://doi.org/10.1016/S1607-551X(10)70070-X).

Serment médical



En présence des Maîtres de cette Faculté, de mes chers condisciples, devant l'effigie d'HIPPOCRATE.

Je promets et je jure, d'être fidèle aux lois de l'honneur et de la probité dans l'exercice de la Médecine Dentaire.

Je donnerai mes soins à l'indigent et n'exigerai jamais un salaire au-dessus de mon travail, je ne participerai à aucun partage clandestin d'honoraires.

Je ne me laisserai pas influencer par la soif du gain ou la recherche de la gloire.

Admis dans l'intérieur des maisons, mes yeux ne verront pas ce qui s'y passe, ma langue taira les secrets qui me seront confiés et mon état ne servira pas à corrompre les mœurs ni à favoriser le crime.

Je ne permettrai pas que des considérations de religion, de nation, de race, de parti ou de classe sociale viennent s'interposer entre mon devoir et mon patient.

Même sous la menace, je n'admettrai pas de faire usage de mes connaissances médicales contre les lois de l'humanité.

J'informerai mes patients des décisions envisagées, de leurs raisons et de leurs conséquences. Je ne tromperai jamais leur confiance et n'exploiterai pas le pouvoir hérité des connaissances pour forcer les consciences.

Je préserverai l'indépendance nécessaire à l'accomplissement de ma mission. Je n'entreprendrai rien qui dépasse mes compétences. Je les entretiendrai et les perfectionnerai pour assurer au mieux les services qui me seront demandés.

Respectueux et reconnaissant envers mes Maîtres, je rendrai à leurs enfants l'instruction que j'ai reçue de leur père.

Que les hommes m'accordent leur estime si je suis fidèle à mes promesses. Que je sois déshonoré et méprisé de mes confrères si j'y manque.

AL-KAZAZ Lisa – Coiffes télescopiques : Apports cliniques en odontologie prothétique

Th. : Chir. dent. : Marseille : Aix –Marseille Université : 2021

Rubrique de classement : Odontologie prothétique

Résumé :

Les couronnes télescopiques ont largement été développées dans les années 1980 comme moyen de remplacement prothétique. Ce système de double couronne permet, par un mécanisme de friction, d'augmenter la rétention d'une prothèse amovible partielle. Néanmoins, malgré les nombreux avantages que peuvent présenter les couronnes télescopiques, leur amovibilité ainsi que la rigueur nécessaire représentait un frein important à leur réalisation.

Le but de ce travail est d'exposer les innovations de biomatériaux et de fabrications permettant d'envisager la prothèse télescopique comme une nouvelle alternative prothétique, notamment en prothèse implanto-portée.

Après avoir rappelé les grands principes d'une couronne télescopique, les matériaux employés ainsi que son usage en prothèse dento-portée, ce travail exposera la faisabilité, les avantages et inconvénients des prothèses télescopiques implanto-portées, illustrés par un cas clinique. Le rôle de la Conception et Fabrication Assistée par Ordinateur est également abordée. A ce jour, ces nombreuses avancées technologiques et biomécaniques permettent de résoudre certains freins et encourage ainsi praticien et prothésiste dans le choix de cet outil thérapeutique.

Mots clés : Telescope, CFAO, Polyétheréthercétone, PEEK, Implants, prothèse amovible partielle, prothèse complète fixée implanto-portée, overdenture télescopique

AL-KAZAZ Lisa – Telescopic crown: Clinical contributions in prosthetic dentistry

Abstract:

Telescopic crowns were developed in the 1980s as a prosthetic replacement device. This double crown system allows, by a friction mechanism, to increase the retention of a partial removable prosthesis. Nevertheless, despite numerous advantages of telescopic crowns, their removal nature and the necessary rigor represent a major obstacle to its development. The aim of this work is to expose innovations in biomaterials and manufacturing enabling the telescopic prosthesis to be considered as a new prosthetic alternative, in particular in implant-supported prosthesis. After reminding the main principles of a telescopic crown, materials used and its use in tooth-supported prosthesis, this work will expose the feasibility, advantages and disadvantages of implant-supported telescopic prostheses, illustrated by a clinical case. The role of Computer Aided Design and Computer Aided Manufacturing is also exposed. To date, these numerous technological and biomechanical advances have made it possible to solve complex clinical situations and thus encourage practitioners and prosthetists in the way of this therapeutic tool.

MeSH : Telescopic crown, CAD CAM, PolyEtherEtherKetone, PEEK, Implants, Removable partial denture, overdenture, implant-supported