



HAL
open science

Autotransplantations dentaires : pourquoi, quand, comment ?

Yann Janssens

► **To cite this version:**

Yann Janssens. Autotransplantations dentaires : pourquoi, quand, comment ?. Sciences du Vivant [q-bio]. 2021. dumas-03560689

HAL Id: dumas-03560689

<https://dumas.ccsd.cnrs.fr/dumas-03560689v1>

Submitted on 7 Feb 2022

HAL is a multi-disciplinary open access archive for the deposit and dissemination of scientific research documents, whether they are published or not. The documents may come from teaching and research institutions in France or abroad, or from public or private research centers.

L'archive ouverte pluridisciplinaire **HAL**, est destinée au dépôt et à la diffusion de documents scientifiques de niveau recherche, publiés ou non, émanant des établissements d'enseignement et de recherche français ou étrangers, des laboratoires publics ou privés.



Distributed under a Creative Commons Attribution - NonCommercial - NoDerivatives 4.0 International License

AVERTISSEMENT

Cette thèse d'exercice est le fruit d'un travail approuvé par le jury de soutenance et réalisé dans le but d'obtenir le diplôme d'État de docteur en chirurgie dentaire. Ce document est mis à disposition de l'ensemble de la communauté universitaire élargie.

Il est soumis à la propriété intellectuelle de l'auteur. Ceci implique une obligation de citation et de référencement lors de l'utilisation de ce document.

D'autre part, toute contrefaçon, plagiat, reproduction illicite encourt toute poursuite pénale.



UNIVERSITÉ DE PARIS
FACULTÉ DE SANTÉ
UFR D'ODONTOLOGIE - MONTROUGE

Année 2021

N° M026

THÈSE
POUR LE DIPLÔME D'ÉTAT DE DOCTEUR EN CHIRURGIE DENTAIRE
Présentée et soutenue publiquement le : 11 mars 2021

Par

Yann JANSSENS

Autotransplantations dentaires : pourquoi, quand, comment ?

Dirigée par M. le Docteur Christophe Dunglas

JURY

M. le Professeur Louis Maman	Président
Mme le Professeur Elvire Le Norcy	Assesseur
M. le Docteur Jean-Luc Charrier	Assesseur
M. le Docteur Christophe Dunglas	Assesseur
M. le Docteur Emmanuel Frèrejouand	Invité



Remerciements

À M. le Professeur Louis Maman ; Docteur en Chirurgie dentaire ; Spécialiste qualifié en Chirurgie orale ; Docteur en Sciences odontologiques ; Habilité à Diriger des Recherches ; Professeur des Universités, UFR d'Odontologie – Montrouge ; Praticien Hospitalier, Assistance Publique-Hôpitaux de Paris ; Doyen de l'UFR d'Odontologie – Montrouge.

Je vous exprime ma vive reconnaissance pour l'honneur que vous me faites de présider le jury de cette thèse d'exercice, et pour l'intérêt que vous portez à ce sujet : les autotransplantations. Veuillez trouver dans ce modeste travail le témoignage de ma gratitude et de ma fierté d'avoir pu obtenir mon D.E.S. au sein de notre faculté.

À Mme le Professeur Elvire Le Norcy ; Docteur en Chirurgie dentaire ; Docteur de l'Université Sorbonne Paris Cité ; Habilitée à Diriger des Recherches ; Professeur des Universités, UFR d'Odontologie – Montrouge ; Praticien Hospitalier, Assistance Publique-Hôpitaux de Paris.

Je vous remercie beaucoup d'avoir accepté de siéger dans ce jury. Je suis fier d'avoir pu bénéficier de votre enseignement durant mon internat. Soyez assurée de ma sincère gratitude et de mon plus profond respect pour ce que vous faites quotidiennement pour l'avenir de notre spécialité.

À M. le Docteur Jean-Luc Charrier ; Docteur en Chirurgie dentaire ; Spécialiste qualifié en Chirurgie orale ; Docteur de l'Université Paris Descartes ; Maître de Conférences des Universités, UFR d'Odontologie – Montrouge ; Praticien Hospitalier, Assistance Publique-Hôpitaux de Paris.

Je vous remercie grandement d'avoir accepté de siéger dans ce jury. Vous êtes pour moi un exemple de justesse dans vos décisions thérapeutiques et c'est une chance de pouvoir travailler avec vous dans une relation de confiance mutuelle au profit de nos patients.

À M. le Docteur Christophe Dunglas ; Docteur en Chirurgie dentaire ; Spécialiste qualifié en Orthopédie dento- faciale ; Docteur en Sciences odontologiques ; Maître de Conférences des Universités, UFR d'Odontologie – Montrouge ; Praticien Hospitalier, Assistance Publique-Hôpitaux de Paris.

Je vous remercie sincèrement d'avoir accepté de diriger ce travail. Vos conseils avisés m'ont été précieux dans la rédaction de ce manuscrit comme dans ma formation initiale d'orthodontiste et je suis heureux d'avoir pu marcher sur vos pas en dédiant ma thèse aux autotransplantations.

À M. le Docteur Emmanuel Frèrejouand ; Docteur en Chirurgie dentaire ; Spécialiste qualifié en Orthopédie dento-faciale.

Je suis ravi que tu aies accepté de siéger dans ce jury. C'est un privilège et un réel plaisir de pouvoir travailler à tes côtés avec notre équipe. J'espère pouvoir un jour exercer l'orthodontie « en bon père de famille », avec rigueur et discernement comme tu le fais chaque jour.

*À Jens Ove Andreasen, qui nous a quittés lors de l'écriture de ce
manuscrit, pour tout ce qu'il a apporté à notre profession.*

Résumé et indexation en français et anglais

Résumé :

Lorsqu'une dent définitive est absente, la fermeture orthodontique de l'espace n'est pas toujours techniquement possible, ou n'est parfois pas souhaitable pour le patient. Les solutions traditionnelles de remplacement prothétique et notamment les prothèses implanto-portées représentent quant à elles une réponse potentiellement inadaptée dans un contexte de croissance alvéolaire continue (importante chez l'enfant et l'adolescent, moindre mais toujours présente chez l'adulte). C'est alors que l'autotransplantation dentaire, c'est-à-dire l'avulsion d'un organe dentaire puis sa ré-implantation sur un autre site buccal, peut s'avérer être une solution alternative élégante et pérenne, avec un transplant qui suivra la croissance alvéolaire comme les dents lui étant adjacentes, et ce tout au long de la vie du patient. Ce type de protocole, très bien décrit dans la littérature et au pronostic excellent, répond à des indications précises et nécessite un travail de planification et une mise en œuvre résolument interdisciplinaires entre chirurgiens oraux, orthodontistes, pédiodontistes et orthodontistes. Nous passerons en revue les indications et les techniques chirurgicales de transplantation dentaire, qui seront illustrées par un cas clinique complet. Un arbre décisionnel sera finalement proposé.

Discipline ou spécialité :

Orthopédie dento-faciale

Mots clés français (fMeSH et Rameau) :

fMeSH : Transplantation autologue ; Crâne -- croissance et développement

Rameau : Transplantation ; Orthopédie dento-faciale

Forme ou Genre :

fMeSH : Dissertation universitaire

Rameau : Thèses et écrits académiques

Abstract :

When a permanent tooth is missing, orthodontic space closure may not be technically possible, nor is it desirable for the patient. Conventional prosthetic replacement techniques, such as implant-borne crowns, can lead to unwanted results in a growing patient (in children and adolescents, but also in adults who often have significant continuous facial growth over time). Tooth autotransplantation, that is to say the avulsion of a tooth and its replantation in another buccal site, may prove to be a smart long-term alternative. The tooth transplant will follow the patient's facial growth throughout his life, just like the neighboring teeth. This type of protocol is very well depicted in the scientific literature and shows an excellent prognosis. This procedure meets specific indications and requires an interdisciplinary approach shared by oral surgeons, general practitioners, pediatric dentists and orthodontists. This thesis will go through the indications and surgical techniques of teeth autotransplantations, which a complete clinical case will illustrate, before presenting a decision tree.

Branches or specialty :

Orthodontics

English keywords (MeSH) :

Transplantation, Autologous ; Skull -- growth and development

Publication type (MeSH) :

Academic Dissertation

Liste des abréviations

- 2D : bidimensionnel, bidimensionnelle, en 2 dimensions ;
- 3D : tridimensionnel, tridimensionnelle, en 3 dimensions ;
- ANSM : agence nationale de sécurité du médicament et des produits de santé ;
- CBCT : *cone beam computed tomography*, tomographie volumique à faisceau conique ;
- DS : déviation standard, écart type.

Table des matières

INTRODUCTION	4
1 : POURQUOI ? L'OS VIVANT	5
1.1 CROISSANCE ADOLESCENTE ET OSTEO-INTEGRATION.....	5
1.2 PATIENT EN CROISSANCE TOUTE LA VIE : LA CROISSANCE ALVEOLAIRE CONTINUE	6
1.3 TANSPLANT VS IMPLANT VS FERMETURE D'ESPACE ORTHODONTIQUE.....	8
1.3.1 <i>Transplant vs implant</i>	9
1.3.2 <i>Transplant vs fermeture d'espace orthodontique</i>	11
2 : QUAND ? INDICATIONS DES AUTOTRANSPLANTATIONS	13
2.1 GENERALITES, FACTEURS PRONOSTIQUES	13
2.1.1 <i>Le patient</i>	14
2.1.2 <i>Le transplant</i>	16
2.1.3 <i>Le protocole</i>	18
2.2 REGION INCISIVE	20
2.2.1 <i>Les dents à remplacer</i>	20
2.2.2 <i>Les transplants idéaux</i>	21
2.3 REGION PREMOLAIRE	29
2.3.1 <i>Prémolaire maxillaire</i>	29
2.3.2 <i>Prémolaire mandibulaire</i>	29
2.4 REGION MOLAIRE	31
2.5 REGION CANINE	32
2.6 TRANSPLANTATION TRANS-ALVEOLAIRE	33
3 : COMMENT ? PLANIFICATION INTERDISCIPLINAIRE, TECHNIQUES CHIRURGICALES ET SUIVI	34
3.1 PLANIFICATION	34
3.1.1 <i>Bilan orthodontique et proposition du plan de traitement</i>	36
3.1.2 <i>Bilan pré-chirurgical et évaluation radiographique</i>	37
3.2 CHIRURGIE.....	38
3.2.1 <i>Prémédication - anesthésie</i>	38
3.2.2 <i>Préparation du transplant</i>	39
3.2.3 <i>Préparation du site receveur</i>	40
3.2.4 <i>Transplantation</i>	43
3.2.5 <i>Prescription et soins post-opératoires immédiats</i>	46
3.2.6 <i>Traitement endodontique</i>	46

3.3 SUIVI ET CICATRISATION ATTENDUE	47
3.3.1 <i>Protocole de suivi</i>	47
3.3.2 <i>Cicatrisation pulpaire</i>	48
3.3.3 <i>Édification radiculaire</i>	52
3.3.4 <i>Cicatrisation parodontale</i>	55
3.4 TRAITEMENT ORTHODONTIQUE ET AMENAGEMENT PROTHETIQUE DU TRANSPLANT	58
3.4.1 <i>Une dent transplantée peut-elle être déplacée orthodontiquement ?</i>	58
3.4.2 <i>Une dent transplantée peut-elle être restaurée prothétiquement ?</i>	59
4 : ILLUSTRATION PAR UN CAS CLINIQUE	64
4.1 SITUATION INITIALE	64
4.2 AUTROTRANSPLANTATION	65
4.2.1 <i>Bilan pré-opératoire</i>	65
4.2.2 <i>Chirurgie</i>	67
4.3 SUIVI ET SUITE DU TRAITEMENT ORTHODONTIQUE	71
CONCLUSION	74
BIBLIOGRAPHIE	76
TABLE DES FIGURES	83
TABLE DES TABLEAUX.....	85

Introduction

Lorsqu'une dent est absente sur arcade, plusieurs solutions s'offrent au clinicien : l'abstention thérapeutique, la fermeture d'espace orthodontique ou la restauration prothétique (prothèse amovible ou fixe, dento ou implanto-portée).

Une option thérapeutique alternative consiste en la transplantation autogène d'un organe dentaire, vers une alvéole naturelle ou créée par le praticien sur le site voulu. Il s'agit de l'autotransplantation dentaire.

L'autotransplantation dentaire est à l'heure actuelle une technique peu utilisée en France. Faute de formation et de connaissances sur ce sujet, les praticiens concernés proposent peu cette solution thérapeutique aux patients qui pourraient en bénéficier. Les pédodontistes et orthodontistes qui voient le patient en premier lieu sont peu informés de ces possibilités durant leur formation initiale, et les chirurgiens oraux ne connaissent souvent pas parfaitement ce protocole opératoire strict. Ceci limite les possibilités de traitements pluridisciplinaires incluant cette solution.

De plus, les praticiens coutumiers des protocoles d'implantologie sont *de facto* plutôt habitués à travailler sous anesthésie locale avec des adultes. Ces patients ne nécessitent souvent pas autant de travail de communication que les enfants, avant et pendant la chirurgie. Le recours nécessaire pour certains patients à l'anesthésie générale ou à des techniques de sédation consciente peut ainsi représenter un autre frein à la mise en place de cette technique à grande échelle.

Néanmoins, force est de constater que l'autotransplantation dentaire représente un outil très efficace. Et cela notamment dans le secteur antérieur maxillaire, du fait de la faible prédictibilité au long terme des résultats cliniques des restaurations supra-implantaires.

L'autotransplantation, modalité de traitement très bien décrite dans la littérature depuis plus de 60 ans et au pronostic excellent, répond à des indications précises. Elle nécessite un travail de planification et une mise en œuvre résolument interdisciplinaires entre chirurgiens oraux, omnipraticiens, pédodontistes et orthodontistes.

Nous passerons en revue les indications et les techniques chirurgicales de transplantation dentaire, qui seront illustrées par un cas clinique complet. Un arbre décisionnel sera finalement proposé.

1 : Pourquoi ? L'os vivant

1.1 Croissance adolescente et ostéo-intégration

Sur le long terme, les performances d'une restauration implanto-portée peuvent être beaucoup moins satisfaisantes que celles d'un transplant dentaire.

Si l'**autotransplantation** est un succès, la dent transplantée se comporte comme la **dent naturelle** qu'elle est. Elle sera parfaitement adaptée aux tissus mous et durs environnants¹, suivra la croissance des procès alvéolaires comme les dents qui lui sont adjacentes, et pourra être déplacée orthodontiquement si nécessaire.²

Les **implants**, quant à eux, **se comportent comme des dents ankylosées**.³ Ils ne suivront donc pas la croissance alvéolaire des dents adjacentes. Ceci peut conduire à des décalages esthétiques et fonctionnels parfois majeurs (cf. annexe 1) chez des patients en croissance.⁴

Thilander et al⁵, ont étudié le devenir de restaurations supra-implantaires 10 ans après la pose, chez des adolescents âgés de 13 à 17 ans présentant des agénésies ou pertes dentaires d'origine traumatique. Ils ont montré que des décalages verticaux se mettent en place du fait de la croissance alvéolaire des dents adjacentes. On retrouve ces décalages notamment dans la région incisive maxillaire avec en moyenne 0.98 mm (DS = 0.62 mm) d'écart à 10 ans entre le bord libre de la couronne implanto-portée et les bords libres des dents adjacentes et controlatérales (cf. figure 1).

Par ailleurs, un défaut osseux marginal important est retrouvé en regard des dents adjacentes à l'implant ainsi qu'une perte osseuse en vestibulaire de l'implant, avec des conséquences esthétiques et fonctionnelles importantes (cf. annexe 2 et figure 2).

¹ Czochowska et al., « Outcome of tooth transplantation : survival and success rates 17-41 years posttreatment ».

² Paulsen, « Autotransplantation of teeth in orthodontic treatment ».

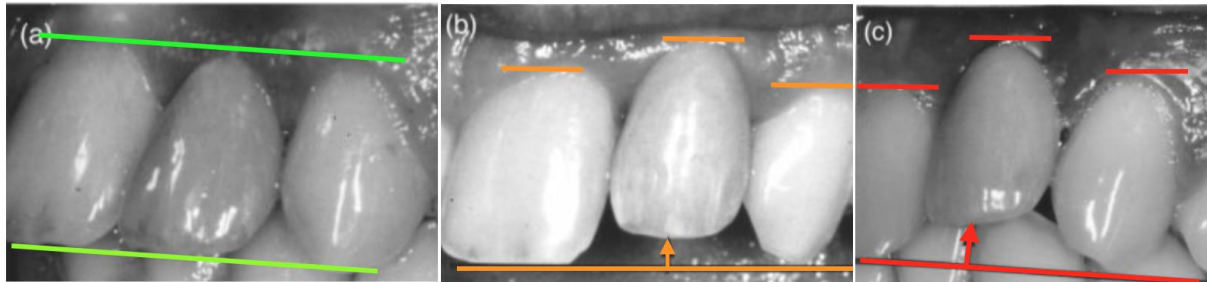
³ Odman et al., « The effect of osseointegrated implants on the dento-alveolar development. A clinical and radiographic study in growing pigs »; Thilander et al., « Aspects on osseointegrated implants inserted in growing jaws. A biometric and radiographic study in the young pig »; Sennerby et al., « Tissue reactions towards titanium implants inserted in growing jaws. A histological study in the pig ».

⁴ Bousquet et al., « Croissance et implants dentaires : évaluation et prévention du risque esthétique ».

⁵ Thilander, Odman, et Lekholm, « Orthodontic aspects of the use of oral implants in adolescents : a 10-year follow-up study ».

Figure 1 : Chez un patient de 25 ans, décalage entre un implant en place de 22 et les dents naturelles adjacentes, 10 ans après la pose

(a) Implant posé en place de 22 chez un patient de 15 ans ; (b) même patient à l'âge de 18 ans, présentant un décalage en hauteur de 1,6 mm entre 22 et ses collatérales ; (c) idem à l'âge 25 ans : le décalage est désormais de 2,2 mm.



Source : Thilander, Odman et Lekholm, « Orthodontic aspects of the use of oral implants in adolescents », 2001.

Ainsi, schématiquement, les implants sont réservés aux patients adultes alors que les transplantations sont envisageables chez l'adolescent en croissance.

1.2 Patient en croissance toute la vie : la croissance alvéolaire continue

Cependant, nous savons que ce phénomène de croissance alvéolaire et de maturation faciale est **continu tout au long de la vie**, longtemps après l'arrêt de la croissance staturale. ⁶ **Peu importe l'âge de l'implantation, des décalages se mettront en place**, résultant en une infraclusion et un défaut parodontal (vertical, mais aussi vestibulaire avec exposition de spires implantaires dans les cas les plus sévères) (cf. annexes 1, 2 et 3).

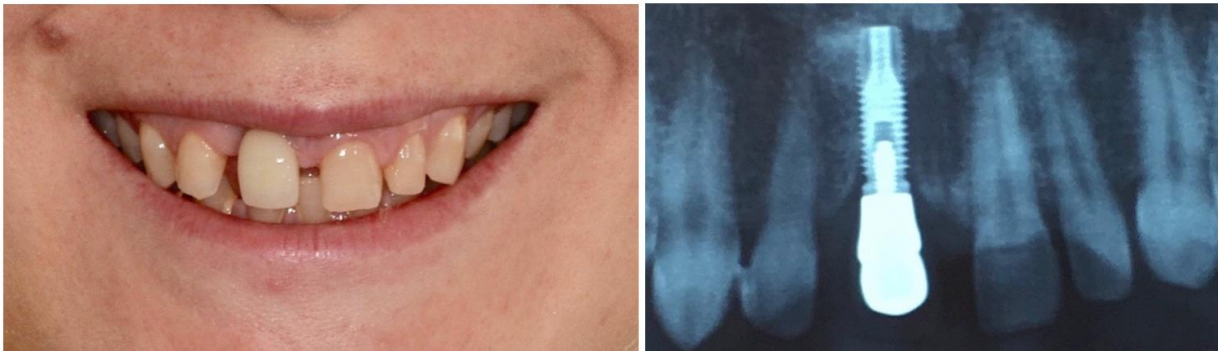La sévérité du décalage variera selon la typologie faciale du patient. ⁷ Par ailleurs, même si ces phénomènes sont facilement objectivables en secteur antérieur, les dents postérieures sont elles aussi concernées (cf. annexe 4). ⁸

⁶ Behrents, *Growth in the aging craniofacial skeleton*.

⁷ Bousquet et al., « Croissance et implants dentaires : évaluation et prévention du risque esthétique ».

⁸ Fudalej, Kokich, et Leroux, « Determining the cessation of vertical growth of the craniofacial structures to facilitate placement of single-tooth implants ».

Figure 2 : Chez une patiente de 31 ans, décalage entre un implant en place de 11 et les dents naturelles adjacentes, 8 ans après la pose



Source : Auteur, 2018.

Beaucoup d'auteurs ont essayé de statuer sur un âge de fin de la croissance faciale et alvéolaire, notamment dans le but de mettre en place des implants ostéo-intégrés qui, comme nous l'avons vu, se comportent comme des dents ankylosées et sont donc incapables de suivre ladite croissance.

Fudalej, Kokich et Leroux⁹ ont publié en 2007 les résultats de leur étude rétrospective sur 301 patients (142 hommes, 159 femmes) traités en orthodontie (sans chirurgie orthognatique) dans le service de l'université de Washington, à Seattle. Leur objectif était d'apprécier la croissance faciale et alvéolaire post-pubertaire de ces patients afin de pouvoir déterminer un âge idéal de mise en place d'implants unitaires, sans risque d'obtenir à moyen terme des décalages sévères entre ces implants et les dents adjacentes.

Les patients inclus étaient âgés d'au moins 12 ans et suivis jusqu'à un âge maximal de 50 ans. Des mesures ont été effectuées sur des téléradiographies de profil à 3 ou 4 moments différents : avant traitement orthodontique, à la fin du traitement orthodontique, en contrôle à plus de 10 ans, et parfois en contrôle à plus de 20 ans.

Les auteurs concluent que la croissance faciale antérieure et alvéolaire est plus importante avant l'âge de 15 ans, et moins importante ensuite. Cependant, **cette croissance se poursuit à l'âge adulte, dans des proportions pouvant avoir un impact clinique important.** Par exemple, entre 18 et 30 ans, les auteurs rapportent une éruption de l'incisive maxillaire par rapport au plan palatin en moyenne de 0,7 mm chez la femme, et de 0,5 mm chez les hommes.

⁹ Fudalej, Kokich, et Leroux.

Bernard et al. en 2004 ¹⁰ ont étudié 28 patients ayant reçu des implants en secteur antérieur maxillaire. Ces patients ont été répartis en 2 groupes : 14 patients dans un groupe « adulte jeune », âgés de 15 ans ½ à 21 ans, et 14 patients dans un groupe « adulte mature », âgés de 40 à 55 ans. Des mesures ont été effectuées lors d'une visite de contrôle à plus d'un an (4,2 ans en moyenne, avec des durées allant de 1 an 8 mois à 9 ans 1 mois). Le décalage entre l'implant et les dents adjacentes a été mesuré cliniquement et radiologiquement, en prenant l'implant comme un point de référence stable.

Les auteurs montrent que dans les deux groupes, tous les patients présentaient une différence verticale entre la couronne implanto-portée et les dents adjacentes (allant de 0,1 mm à 1,65 mm chez les « adultes jeunes » et de 0,12 mm à 1,86 mm chez les « adultes matures »). Aucune différence significative ne fut retrouvée entre les deux groupes, selon le sexe du patient ou selon le type de dent (canine, incisive centrale ou latérale).

À l'heure actuelle, ces résultats nous laissent supposer qu'il serait impossible d'estimer à titre individuel pour chaque patient la quantité de croissance faciale et alvéolaire future. Cette croissance semble très variable d'un individu à l'autre et indépendante de l'âge du patient adulte.

Il convient donc d'agir avec la plus grande prudence quant au remplacement d'une dent par une prothèse implanto-portée, *a fortiori* chez le sujet jeune et en secteur antérieur puisqu'aux décalages fonctionnels s'ajoutent des décalages esthétiques majeurs. Mais cette règle est aussi valable **quelle que soit la dent et peu importe l'âge ou le sexe du patient.**

Dans nombre de situations (cf. partie 2), l'autotransplantation s'avère être une réponse pertinente pour éviter la prothèse implanto-portée et donc pour s'affranchir des risques liés à la croissance de nos patients.

1.3 Transplant vs implant vs fermeture d'espace orthodontique

Le rapport bénéfice-risque d'une transplantation en comparaison à une restauration prothétique ou à une fermeture d'espace orthodontique est à discuter au cas par cas de manière interdisciplinaire. Nous exposerons cependant ci-après des éléments de réflexion pouvant guider les cliniciens.

¹⁰ Bernard et al., « Long-term vertical changes of the anterior maxillary teeth adjacent to single implants in young and mature adults. A retrospective study ».

1.3.1 Transplant vs implant

Depuis les travaux de Brånemark dans les années 1970 ¹¹, l'implant ostéo-intégré représente le traitement de choix de l'édentement unitaire.

Les **taux de survie des implants** unitaires sont excellents (90 % de survie à 10 ans). Néanmoins, le succès clinique ne peut se résumer à la persistance en bouche de l'implant ostéo-intégré. En effet, il faut aussi tenir compte de l'intégration esthétique, parodontale et occlusale de la couronne implanto-portée.

Chang et al. ¹² ont mené une étude comparant 21 couronnes unitaires supra-implantaires aux dents naturelles contro-latérales. Ils retrouvent sur la couronne implanto-portée, 3 ans après la pose :

- des papilles inter-dentaires plus basses ;
- une couronne plus longue (1 mm) ;
- davantage de signes d'inflammation gingivale (saignement au sondage plus important) ;
- une profondeur de sondage parodontal supérieure, en comparaison aux incisives naturelles.

La **transplantation** de dents **immatures** présente un pronostic excellent : **96,3 % de survie à 10 ans**, toutes situations confondues. ¹³ Dans une très large majorité des cas, la dent transplantée évolue sans ankylose, maintient sa vitalité pulpaire, poursuit son édification radiculaire et permet de régénérer l'os alvéolaire environnant. Donc, contrairement à l'implant, **le transplant suit la croissance alvéolaire continue des dents adjacentes puisque c'est une dent naturelle du patient**. Ceci en fait parfois la seule solution de remplacement de la dent absente chez le patient jeune sur le long terme.

En revanche, chez l'adulte et dans le cas de dents **matures à apex fermé**, le taux de survie est de **90,5 % à 5 ans**. ¹⁴ Le pronostic de cicatrisation sans ankylose est réservé : **l'ankylose de la dent transplantée est plus fréquente**, et on retrouve dans **100 % des cas une nécrose** qui impose le traitement endodontique sous peine de voir apparaître des résorptions radiculaires inflammatoires. ¹⁵

¹¹ Brånemark et al., « Osseointegrated implants in the treatment of the edentulous jaw. Experience from a 10-year period ».

¹² Chang et al., « Implant supported single-tooth replacements compared to contralateral natural teeth. Crown and soft tissue dimensions ».

¹³ Rohof et al., « Autotransplantation of teeth with incomplete root formation : a systematic review and meta-analysis ».

¹⁴ Chung et al., « Outcomes of autotransplanted teeth with complete root formation ».

¹⁵ Andreasen, *Atlas de réimplantation et de transplantation dentaires*.

Tableau 1 : Comparaison transplant - implant

Transplant	Implant
Remplacement immédiat de la dent absente (possible chez l'individu jeune avec une croissance importante à venir)	Nécessité de temporiser en attendant l'âge adulte
Remplacement « biologique » (dent naturelle) ¹⁶	Remplacement « artificiel » (racine métallique)
Crée, régénère de l'os alvéolaire : peut être mis en place dans des zones hypoplasiques	Nécessite de l'os alvéolaire pour être mis en place : greffes/régénérations osseuses nécessaires si le volume du support alvéolaire est insuffisant
Position ajustable après la chirurgie (peut être déplacé orthodontiquement comme toute dent naturelle)	L'implant se comporte comme une dent ankylosée et ne peut donc pas être déplacé : sa position n'est pas ajustable une fois posé
Suit la croissance alvéolaire continue : s'adapte aux stimuli fonctionnels et accompagne de manière synchrone l'éruption des dents adjacentes au cours de la vie du patient	Fixe, ne suit pas la croissance alvéolaire continue du patient et l'éruption des dents adjacentes, ce qui conduit à des décalages implants-dents adjacentes dans le temps
Papilles inter-dentaires normales	Récessions inter-dentaires fréquentes (notamment quand 2 implants sont adjacents)
Adaptation parodontale optimale et pérenne	Déficits parodontaux d'apparition fréquente
Recul clinique important (à plus de 40 ans)	Manque d'études sur le recul clinique à plus de 10-15 ans
Moindre coût : dent du patient	Coût important : racine artificielle à acheter
Transplant pas toujours disponible chez le patient qui en aurait besoin, ou anatomie des dents disponibles parfois non adaptée au site receveur	Multitude d'implants disponibles sur le marché, de dimensions adaptables au site receveur
Nécessite une planification pluri-disciplinaire	Peut être mis en place par un praticien isolé

Source : Auteur, 2020.

¹⁶ Zachrisson, Stenvik, et Haanaes, « Management of missing maxillary anterior teeth with emphasis on autotransplantation ».

1.3.2 Transplant vs fermeture d'espace orthodontique

Tableau 2 : Comparaison transplant – fermeture d'espace orthodontique

Transplant	Fermeture d'espace orthodontique
Solution rapide	Mise en œuvre souvent longue
Simple techniquement	Parfois complexe sur le plan biomécanique
Impossible dans certaines situations (pas de transplant disponible, ou de taille inadaptée)	Peut être mise en place quand aucun transplant n'est disponible pour remplacer la dent absente

Source : Auteur, 2020.

En cas d'absence des **incisives latérales maxillaires**, la fermeture d'espace est souvent une meilleure solution, car les transplants potentiels sont la plupart du temps trop larges pour remplacer ces dents. Pour les **incisives centrales** en revanche, les transplants de prémolaires ont un diamètre mésio-distal au niveau du profil d'émergence gingival plus favorable qu'en cas de substitution par les incisives latérales.¹⁷ Ceci améliore l'intégration de la restauration prothétique finale. Il est d'ailleurs possible de placer la prémolaire transplantée en rotation à 90° pour faire correspondre son diamètre vestibulo-lingual initial aux dimensions mésio-distales du site receveur et donc de l'incisive à remplacer.

Traditionnellement, une agénésie des **deuxièmes prémolaires mandibulaires** dans un contexte de classe II d'Angle peut être une indication de transplantation de prémolaire maxillaire si le schéma facial du patient s'y prête (procheilie supérieure), avec comme objectif orthodontique un recul du bloc antérieur maxillaire et une occlusion de fin de traitement en classe II molaire thérapeutique. Idem dans des cas d'agénésie unilatérale de prémolaire mandibulaire, où la transplantation d'une prémolaire maxillaire peut permettre de faciliter le cas. En effet, une fermeture d'espace par mésialisation molaire est plus simple à l'arcade maxillaire qu'à l'arcade mandibulaire.

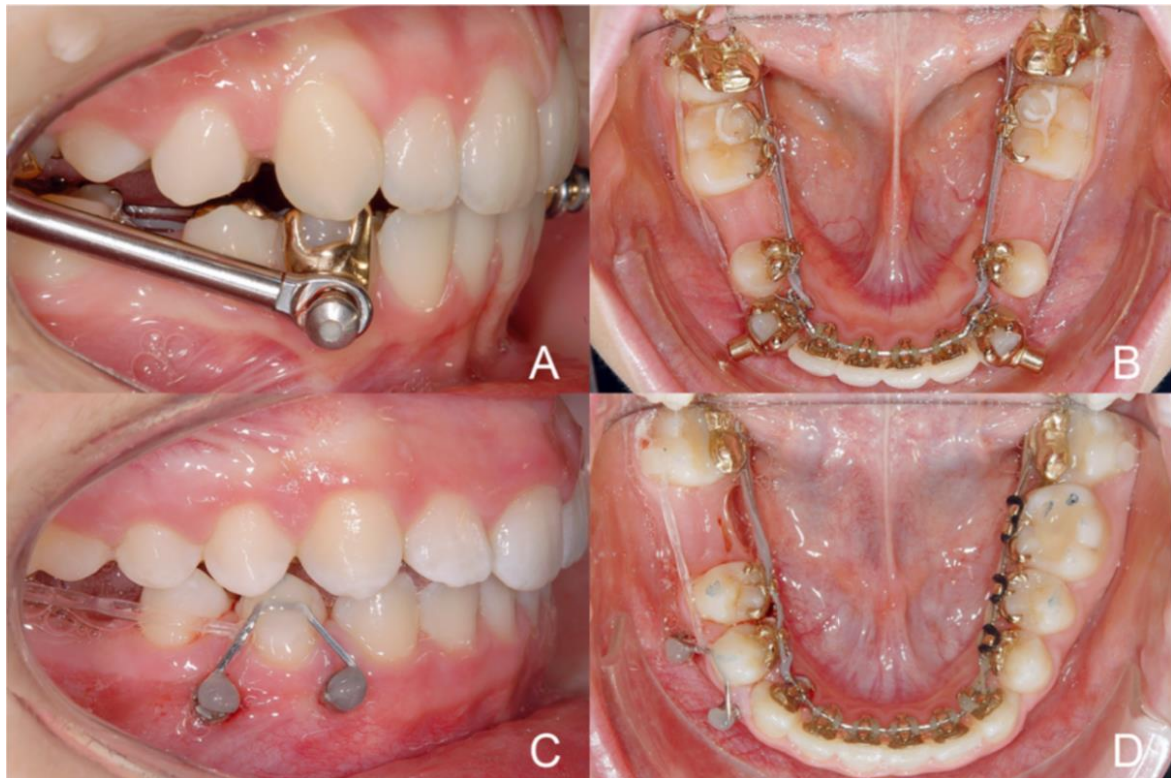
Cependant, notons aussi que s'il était auparavant considéré qu'une malocclusion de classe I ou de classe II contre-indiquait la fermeture d'espaces de prémolaires à la mandibule, aujourd'hui certaines technologies d'ancrage permettent à la fois une correction de la classe II et une fermeture d'espace : minivis d'ancrage temporaires¹⁸ ; mécanique de classe II par dispositif fixe comme par exemple des bielles de Herbst¹⁹ en renfort d'ancrage (cf. figure 3 et annexe 5).

¹⁷ Czochrowska et al., « Outcome of orthodontic space closure with a missing maxillary central incisor ».

¹⁸ Metzner et al., « Comparison of anchorage reinforcement with temporary anchorage devices or a Herbst appliance during lingual orthodontic protraction of mandibular molars without maxillary counterbalance extraction ».

¹⁹ Klang et al., « Quality of occlusal outcome following space closure in cases of lower second premolar aplasia using lingual orthodontic molar mesialization without maxillary counterbalancing extraction ».

Figure 3 : Différents modes de mésialisation molaire mandibulaire avec correction concomittante de classe II : Bielles de Herbst (A et B), minivis d'ancrage associées à des élastiques de classe II (C et D)



Source : Metzner et al., « Comparison of anchorage reinforcement with temporary anchorage devices or a Herbst appliance during lingual orthodontic protraction of mandibular molars without maxillary counterbalance extraction », 2015.

Concernant les fermetures d'espaces de prémolaires mandibulaires avec comme ancrage des bielles de Herbst, Klang et al. en 2018 rapportent avec cette mécanique une correction en moyenne de classe II canine de 3,5 mm associée à 100 % de fermeture d'espace de molaire temporaire mesurant en moyenne 7,5 mm, soit au total 10,9 mm en moyenne de mésialisation des molaires concernées par rapport à l'arcade antagoniste (cf. annexe 5). Les patients avaient en moyenne 15 ans au début du traitement, et les traitements duraient en moyenne 38 mois.²⁰

Ces alternatives thérapeutiques sont indiquées lorsque les 3^e molaires mandibulaires sont présentes pour compenser l'édentement et que le profil du patient serait dégradé par un recul du secteur antérieur maxillaire.

²⁰ Klang et al.

2 : Quand ? Indications des autotransplantations

2.1 Généralités, facteurs pronostiques

L'autotransplantation dentaire permet de répondre à des problématiques complexes. C'est un outil unique à la disposition de l'orthodontiste.

Cette solution autorise de déplacer une dent dans une zone éloignée de sa position initiale : d'un secteur à un autre ou d'une arcade à une autre, ce qui est impossible avec des mécaniques orthodontiques « conventionnelles ». ²¹

Il faut cependant garder à l'esprit qu'une transplantation est plus traumatisante pour l'organe dentaire (pulpe, parodonte) qu'un déplacement orthodontique. Quand une ou plusieurs dents sont absentes, Paulsen et Zachrisson ²² conseillent de se poser **deux questions** avant d'envisager une transplantation :

- 1) Est-ce que la transplantation (en cas de succès) représente une **meilleure option de traitement que toutes les autres solutions disponibles ?**
- 2) **En cas d'échec** de la transplantation, le résultat final sera-t-il **plus mauvais que si la transplantation n'avait pas été tentée ?**

Généralement, il ne faut envisager la transplantation que si les réponses sont « **oui** » à la **première** question et « **non** » à la **deuxième**. En résumé, la transplantation sera indiquée quand elle représente la seule possibilité de traitement viable sur le long terme : quand on a tout à gagner et rien à perdre. Mais force est de constater qu'il existe le plus souvent des alternatives faisant appel à la prothèse et l'orthodontie. Au final, l'autotransplantation ne doit être envisagée que si elle représente une solution **largement meilleure** que toutes les autres disponibles et que son échec n'entraîne **pas de perte de chance pour le patient** (n'entraîne pas un résultat moins bon que si elle n'avait pas été tentée).

Ainsi, pour maîtriser cet outil, une connaissance approfondie du pronostic attendu en fonction de chaque indication est nécessaire. ²³ Nous allons détailler ces indications ci-après.

²¹ Paulsen, Andreasen, et Schwartz, « Pulp and periodontal healing, root development and root resorption subsequent to transplantation and orthodontic rotation ».

²² Andreasen, *Atlas de réimplantation et de transplantation dentaires*.

²³ Paulsen, « Autotransplantation of teeth in orthodontic treatment ».

Les meilleurs candidats pour une autotransplantation sont des patients présentant une dent absente dans un secteur et une indication d'extraction dans un autre secteur. Ainsi même si finalement la transplantation n'est pas un succès, l'avulsion faisait initialement partie du plan de traitement.

Cependant, rares sont les cas où les indications d'avulsion sont aussi claires. Chaque situation doit faire l'objet d'un diagnostic personnalisé avant d'être analysée par l'équipe en charge du patient.

L'évaluation globale de chaque situation individuelle inclut la demande du patient, son état de santé, l'occlusion et le positionnement des dents par rapport à la face (profil cutané, sourire), le nombre de dents absentes, la disponibilité de transplants potentiels et la stabilité post-traitement attendue.²⁴

2.1.1 Le patient

2.1.1.1 Contexte médical et dentaire

Le patient ne doit pas présenter de contre-indications locales ou générales à la chirurgie (immunodépression, pathologies évolutives etc.). Dans ses recommandations de 2011, l'ANSM contre-indique l'autotransplantation chez les personnes à haut risque d'endocardite infectieuse.²⁵

Il doit par ailleurs être exempt de pathologie parodontale ou carieuse : un bilan hygiénique, nutritionnel, parodontal et carieux s'impose donc au préalable. Puis des traitements curatifs ou prophylactiques seront mis en place si nécessaire, comme avant toute thérapeutique orthodontique.

2.1.1.2 Âge

Schwartz et al.²⁶ rapportent des taux de survie des transplants largement supérieurs chez des patients ayant moins de 20 ans au moment de la transplantation, comparés à ceux chez des patients plus âgés. Les taux de survie des transplants diminuent au fur et à mesure que l'âge du patient au moment de la transplantation augmente.

²⁴ Czochrowska et Plakwicz, « Guidelines for autotransplantation of developing premolars to the anterior maxilla ».

²⁵ Agence nationale de sécurité du médicament et des produits de santé, « Prescription des antibiotiques en pratique bucco-dentaire : recommandations ».

²⁶ Schwartz, Bergmann, et Klausen, « Autotransplantation of human teeth. A life-table analysis of prognostic factors ».

Garcia ²⁷ confirme cette donnée en rapportant un taux de succès avoisinant les 100 % chez les moins de 20 ans, contre 75 % chez les adultes de plus de 20 ans et de plus de 50 ans. Il l'explique par le fait que les adolescents présentent un potentiel de cicatrisation élevé. Notons qu'il s'agissait surtout de dents immatures et non fonctionnelles, qui présentent un meilleur taux de succès.

Ces données renforcent l'idée que les meilleures indications d'autotransplantation sont retrouvées chez l'enfant et l'adolescent, dans le cadre d'un plan de traitement orthodontique. C'est alors que les meilleures dents candidates à la transplantation sont disponibles (cf. partie 2.1.2).

2.1.1.3 Tabac

Garcia ²⁸ rapporte un risque d'échec multiplié par 3,5 chez les fumeurs. Il faudrait donc considérer le tabac comme une contre-indication à l'autotransplantation.

2.1.1.4 Parafonctions, activités à risque

Le bruxisme et les parafonctions représentent un facteur d'échec important, car elles peuvent entraîner une stimulation mécanique trop importante du greffon en post-opératoire. Ceci peut désorganiser le caillot autour du greffon et entraîner une percolation bactérienne. ²⁹

Il en va de même pour les sports de contact, de glisse, ou les habitudes à risque de traumatisme. Ces pratiques peuvent être responsables d'édentements (notamment en zone antérieure) compensés par autotransplantation. Mais lorsqu'elles se maintiennent, elles peuvent de nouveau entraîner un traumatisme intéressant cette fois-ci le greffon et conduisant à sa perte. ³⁰

2.1.1.5 Compréhension du traitement, compliance

Un consentement éclairé renforcé est nécessaire pour ce type de prise en charge. Le patient, et ses parents le cas échéant, doivent comprendre l'intérêt du traitement. Ils doivent aussi être motivés au respect strict du protocole, en ayant conscience des rendez-vous de suivi à mettre en place. Une absence d'adhésion au plan de traitement, incluant un suivi long et régulier, représente une contre-indication à l'autotransplantation.

²⁷ Garcia, « Apport des techniques d'autogreffes dentaires à l'orthodontie ».

²⁸ Garcia.

²⁹ Garcia.

³⁰ Andreasen et al., « A long-term study of 370 autotransplanted premolars. Part III. Periodontal healing subsequent to transplantation ».

2.1.2 Le transplant

Le transplant « idéal » répond aux critères suivants :

- Dent **permanente** (les dents temporaires ne peuvent pas être transplantées) ;
- **Disponible** : indication d'avulsion pour raisons orthodontiques, germe surnuméraire, dent incluse, dystopique ;
- **De forme compatible** avec le site receveur :
 - *anatomiquement* : **dimensions** du transplant inférieures ou équivalentes au volume disponible sur le site receveur ;
 - *fonctionnellement* : **résistance mécanique** de la racine compatible avec les charges occlusales supportées dans le secteur à implanter ;
- **Immature** : édification radiculaire **entre ½ et ¾** :
 - *en dessous d' ½ racine* : si l'édification ne reprend pas après la transplantation, le rapport couronne/racine ne sera pas satisfaisant ;
 - *au-delà de ¾ de racine* : les chances de succès diminuent, car plus l'apex se ferme moins la revascularisation de la dent transplantée est probable. Si la dent approche de sa longueur radiculaire maximale il faut donc s'assurer radiologiquement qu'elle dispose encore d'un apex largement ouvert (cf. figure 4) ;
- En situation **endo-osseuse**, ou **en cours d'éruption** (« non fonctionnelle », n'étant pas encore en occlusion avec les dents antagonistes) :
 - Dans les 2 cas, la dent concernée présentera des fibres desmodontales désorganisées, ce qui la rend **plus simple à luxer** et limite le traumatisme mécanique infligé au desmodonte ;
 - Si le transplant est prélevé alors qu'il est encore à l'état de germe **endo-osseux**, il possède un **potentiel régénératif** tissulaire plus important. Cette qualité est utile si cette dent doit être transplantée dans une zone présentant une alvéolyse ou une perte osseuse traumatique avancée. Le transplant pourra alors régénérer de l'os autour de sa racine. La dent en question n'aura par ailleurs jamais été exposée aux bactéries de la cavité buccale, ce qui limite les risques de contaminer le site receveur et augmente les chances de succès ;

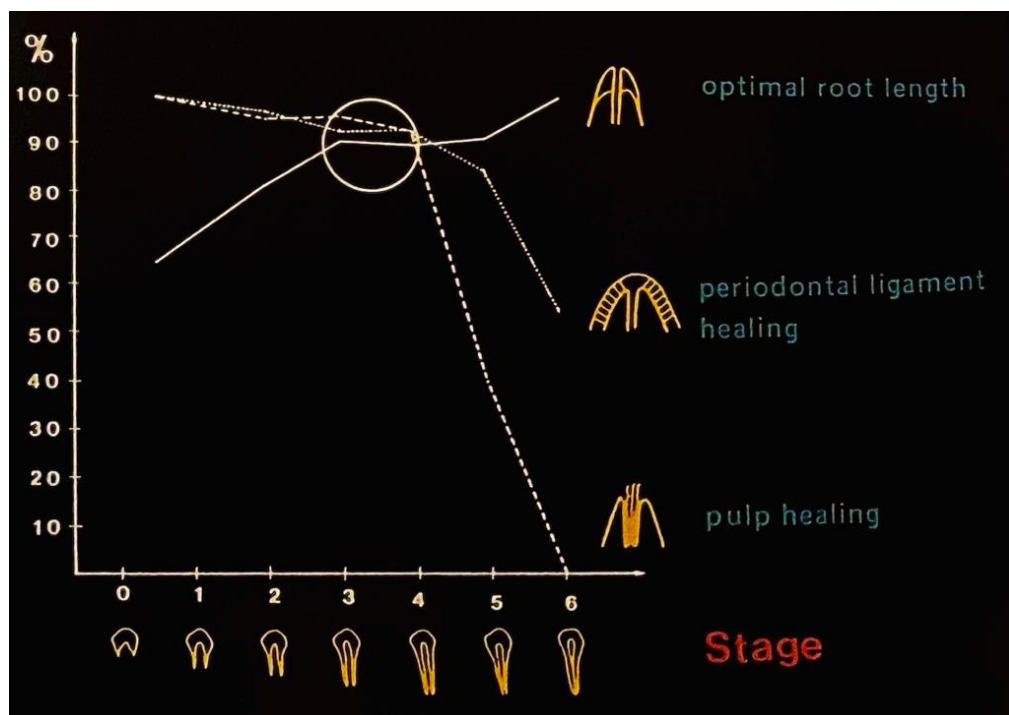
- **Prélevée dans un autre des 4 secteurs buccaux que celui dans lequel se trouve la dent à remplacer.** Le but est de toujours autoriser la fermeture d'espace orthodontique si la transplantation était un échec avec perte du transplant ;
- **De racine unique, conique et de surface régulière :** c'est la meilleure configuration pour une extraction atraumatique.
Une dent présentant plusieurs racines divergentes n'autorisera pas une extraction atraumatique et la cicatrisation sera limitée dans la zone de furcation radiculaire.

Figure 4 : Pronostic de cicatrisation selon le stade de maturation radiculaire du transplant

Ce graphique nous montre que les prémolaires présentant une édification radiculaire (en abscisses) de 1/2 à 3/4 au moment de la transplantation présentent le meilleur pronostic (en ordonnées) concernant l'atteinte d'une longueur radiculaire finale optimale, mais aussi concernant la cicatrisation pulpaire (préservation de la vitalité) et parodontale (absence d'ankylose).

Plus l'édification radiculaire augmente, plus le risque de lésion chirurgicale de la surface radiculaire par contraintes à l'avulsion augmente. Avec ces contraintes, le risque d'ankylose augmente lui aussi, jusqu'à atteindre 40 % d'ankylose à 10 ans pour les prémolaires transplantées matures, selon ces auteurs.

Idem, plus la racine est longue et plus l'apex est fermé, moins la revascularisation pulpaire du transplant est fréquente. On retrouve 100 % de nécrose sur les dents à apex totalement fermé transplantées, imposant dans ces cas un traitement endodontique post-transplantation systématique.



Source : Andreasen, *Atlas de réimplantation et de transplantation dentaires*, 1994.

2.1.3 Le protocole

Les facteurs liés au protocole chirurgical influençant les taux de succès (survie sans ankylose) et de survie du transplant sont notamment :

- **le temps extra-alvéolaire** : plus il augmente, plus les complications sont fréquentes. Si la dent est conservée en dehors de son alvéole d'origine pendant la préparation du site receveur, elle doit l'être dans un milieu adapté (comme du sérum physiologique) et pour un temps limité ;
- **une avulsion atraumatique** du transplant (cf. partie 3).

Mais il existe d'autres facteurs pronostiques liés au protocole au sens large :

- **un bon choix de la dent à transplanter**. Une bonne coopération entre l'orthodontiste et le chirurgien est nécessaire pour poser une bonne indication d'autotransplantation ;
- **un suivi rigoureux et une interception des complications le plus tôt possible** si elles surviennent. Ceci va reposer sur une bonne coopération entre orthodontiste, omnipraticien et/ou pédodontiste.

Il convient de rappeler que l'autotransplantation dentaire est une technique très protocole-dépendant, comme le démontre Andreasen et al.³¹. Leurs taux de succès avec cette procédure sont excellents grâce à un protocole de transplantation et de suivi strict, une chirurgie exécutée par un chirurgien entraîné et dans le cadre d'une collaboration intime entre l'orthodontiste (indication bien posée), le chirurgien (protocole opératoire maîtrisé) et l'omnipraticien (suivi rigoureux et interception des complications éventuelles). Ils rapportent des taux de succès supérieurs à ceux rapportés dans l'étude de Schwartz et al.³².

En effet, ces derniers ont analysé les facteurs pronostiques liés à 291 autotransplantations réalisées par 27 chirurgiens différents sur une période de 25 ans (1955-1980). La chirurgie et le suivi étaient réalisés par plusieurs équipes différentes, à des époques différentes et avec des protocoles inconstants tant concernant la technique opératoire que le suivi.

³¹ Andreasen et al., « A long-term study of 370 autotransplanted premolars. Part II. Tooth survival and pulp healing subsequent to transplantation ».

³² Schwartz, Bergmann, et Klausen, « Autotransplantation of human teeth. A life-table analysis of prognostic factors »; Schwartz, Bergmann, et Klausen, « Resorption of autotransplanted human teeth : a retrospective study of 291 transplantations over a period of 25 years ».

Schwartz et al. émettent l'idée que l'expérience du chirurgien en elle-même influe sur la survie du transplant. Ils rapportent un taux de survie meilleur pour les dents transplantées par les 2 chirurgiens les plus expérimentés (110 transplantations à eux 2), en comparaison au taux de survie des dents transplantées par les 25 autres chirurgiens (181 transplantations à eux tous).

Cependant, **il faut souligner la différence entre la notion de rigueur du protocole et la notion d'expérience du chirurgien.** Un protocole d'autotransplantation simple mais strict doit être établi à l'avance. Il doit pouvoir être respecté par plusieurs opérateurs différents indépendamment du nombre d'interventions déjà réalisées à titre individuel, avec comme prérequis évident qu'ils soient spécialistes en chirurgie.

Pour l'étude de Schwartz et al., les chirurgiens évoluaient dans des contextes différents sur le plan temporel (étude sur 25 ans). Ceci implique d'abord que les protocoles chirurgicaux et le matériel utilisé pouvaient être différents. Ensuite, les équipes pluridisciplinaires qui entouraient ces chirurgiens ont pu changer au cours du temps, ce qui influence les conditions de suivi et la prise en charge d'éventuelles complications. Les auteurs eux-mêmes concluent que cette différence de pronostics entre chirurgiens peut être davantage liée à des variations dans la technique opératoire. Donc ces résultats peuvent provenir d'un biais lié au schéma rétrospectif de l'étude.

Une étude récente de Jakobsen et al.³³, quant à elle prospective, conclut que le succès de la transplantation ne dépend pas de l'expérience du chirurgien. Cette étude fut menée sur 89 dents transplantées chez 66 patients. Les auteurs ont comparé le succès à 10 ans des transplantations de prémolaires effectuées par 8 chirurgiens différents. Ces praticiens étaient répartis en 2 groupes : d'un côté, 2 chirurgiens expérimentés ayant déjà réalisé des autotransplantations, et de l'autre 6 jeunes chirurgiens et internes sans expérience avec cette procédure. Tous exerçaient dans le même service hospitalier au même moment et suivaient un protocole de prise en charge identique. Les taux de succès à long terme étaient de 95 % (survie sans ankylose, toute maturité radiculaire confondue) avec un suivi de 10 ans en moyenne. Aucune différence statistiquement significative n'a été retrouvée entre les deux groupes de chirurgiens.

Ainsi, **le pronostic serait indépendant de l'expérience de l'opérateur**, lorsque ces transplantations sont réalisées dans un contexte identique avec un **protocole clair, établi à l'avance et respecté par les différents intervenants.**

³³ Jakobsen et al., « Autotransplantation of premolars : does surgeon experience matter ? ».

2.2 Région incisive

2.2.1 Les dents à remplacer

L'autotransplantation a été décrite comme une solution de choix de remplacement de l'**incisive maxillaire**.³⁴ Les causes d'absence d'une ou plusieurs incisives sont l'agénésie, la perte d'origine traumatique, ou encore l'anomalie de forme ou de structure sévère nécessitant l'avulsion.

Les **incisives centrales maxillaires** sont les dents les plus concernées par les traumatismes. Un trauma peut entraîner une perte d'incisive maxillaire de plusieurs manières, dont :

- un trauma de l'incisive temporaire, causant une anomalie de forme ou de structure sévères, ou encore une dilacération corono-radulaire de l'incisive successionnelle ;
- une non réimplantation de l'incisive permanente expulsée ;
- une fracture corono-radulaire nécessitant l'avulsion ;
- une résorption radulaire sévère ou évolutive irréversiblement ;
- une infection endodontique récidivante ;
- une fracture radulaire à une hauteur induisant un rapport couronne-racine défavorable ;
- une fracture coronaire extensive remettant en cause la pérennité de la restauration de la dent concernée ou la survie de l'organe dentaire sur le long terme.

L'autotransplantation est une solution de choix pour répondre à la **perte d'une incisive centrale maxillaire d'origine traumatique**.³⁵ À l'inverse, la fermeture d'espace orthodontique et une substitution par l'incisive latérale est souvent délicate techniquement (cf. partie 1.3.2).

Concernant les **incisives latérales maxillaires**, il faut s'assurer que les transplants potentiels ne sont pas trop larges proportionnellement aux dimensions de l'incisive centrale adjacente au site receveur. Les autotransplantations de prémolaires immatures en place d'incisives latérales sont donc rares.³⁶ Ainsi, dans les cas fréquents d'**agénésie des incisives latérales**, on préférera parfois à l'autotransplantation un **remplacement prothétique** ou une **substitution par mésialisation canine orthodontique**.

³⁴ Slagsvold et Bjercke, « Applicability of autotransplantation in cases of missing upper anterior teeth ».

³⁵ Czochrowska et Plakwicz, « Guidelines for autotransplantation of developing premolars to the anterior maxilla ».

³⁶ Plakwicz, Fudalej, et Czochrowska, « Transplant vs implant in a patient with agenesis of both maxillary lateral incisors : A 9-year follow-up ».

2.2.2 Les transplants idéaux

2.2.2.1 Généralités

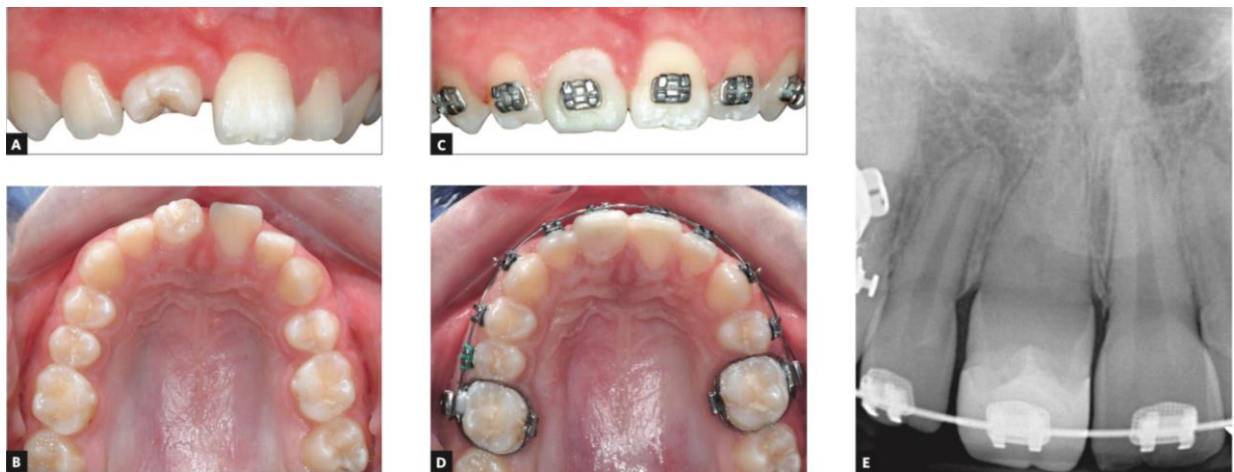Pour le remplacement d'une **incisive centrale maxillaire**, les meilleures candidates sont les **prémolaires immatures**. Elles doivent présenter une racine édiflée au moins de moitié, avec un apex largement ouvert. On les retrouve le plus souvent chez des patients âgés de 9 à 13 ans.³⁷

En effet, les prémolaires ont des dimensions proches de la largeur des incisives centrales maxillaires. Elles peuvent par ailleurs bénéficier de coronoplasties mimant l'aspect coronaire d'une incisive, afin d'obtenir une intégration fonctionnelle et esthétique optimale.³⁸

Une largeur cervicale comparable est un élément critique puisque seule une préparation a minima est possible au moment de la restauration du transplant.³⁹

Figure 5 : Transplantation de 25 en place de 11 chez une patiente de 9 ans

Le transplant est placé chirurgicalement en rotation à 90° pour être adapté au diamètre mésio-distal du site receveur (A, B). Un an après la chirurgie, une restauration par addition de résine composite en technique directe est mise en place. Puis le traitement orthodontique visant à normaliser l'occlusion peut débuter (C, D). La dent poursuit son édification radiculaire et ne présente aucun signe de pathologie. On note une oblitération pulpaire qui est un signe de revascularisation retrouvé classiquement après transplantation et qui ne nécessite pas d'intervention endodontique (E).



Source : Czochrowska, « An interview with Ewa Czochrowska », 2018.

³⁷ Zachrisson, « Improving orthodontic results in cases with maxillary incisors missing ».

³⁸ Czochrowska et al., « Autotransplantation of premolars to replace maxillary incisors : a comparison with natural incisors »; Czochrowska, Stenvik, et Zachrisson, « The esthetic outcome of autotransplanted premolars replacing maxillary incisors ».

³⁹ Czochrowska et Plakwicz, « Guidelines for autotransplantation of developing premolars to the anterior maxilla ».

Les prémolaires immatures ont l'avantage d'être faciles d'accès, et de présenter une racine unique et conique. Ceci facilite leur prélèvement atraumatique, facteur de succès de la procédure.⁴⁰

Par ailleurs, elles sont fréquemment extraites pour raisons orthodontiques, ce qui les rend disponibles pour le remplacement de dents absentes.⁴¹

Le facteur principal limitant la sélection de transplants est la maturité radiculaire, or la perte traumatique d'une incisive centrale maxillaire est fréquente entre 7 et 10 ans, et à cet âge des prémolaires en cours d'édification radiculaire et d'éruption sont souvent disponibles pour une transplantation.⁴²

La planification de la transplantation devrait avoir lieu le plus tôt possible après le trauma, quand les prémolaires disponibles à la transplantation sont encore immatures sur le plan radiculaire et en situation endo-osseuse. Il est alors possible de choisir entre toutes les prémolaires disponibles la meilleure candidate du point de vue orthodontique et de dimensions adaptées par rapport aux dimensions du site receveur. Ainsi, la cicatrisation du transplant, le résultat esthétique final et le plan de traitement orthodontique seront optimisés.⁴³

Les troisièmes molaires immatures (souvent disponibles pour une transplantation car en cours d'édification radiculaire chez l'adolescent) sont anecdotiquement candidates pour le remplacement d'incisives maxillaires.⁴⁴ Dans la grande majorité des cas, elles sont de dimensions inadaptées, car trop larges par rapport au site receveur tant sur le plan radiculaire que coronaire. Par ailleurs, le fait qu'elles soient souvent pluriradiculées et difficiles d'accès peut empêcher une avulsion atraumatique. Ceci limite le taux de succès de la procédure en comparaison aux prémolaires.

⁴⁰ Schwartz, Bergmann, et Klausen, « Autotransplantation of human teeth. A life-table analysis of prognostic factors ».

⁴¹ Czochrowska, Plakwicz, et Stenvik, « Dentoalveoläres Wachstum beim Fehlen von Zähnen : autotransplantation von wurzelunreifen Zähnen, kieferorthopädischer Lückenschluss oder Implantatversorgung? »

⁴² Zachrisson, Stenvik, et Haanaes, « Management of missing maxillary anterior teeth with emphasis on autotransplantation ».

⁴³ Czochrowska et Plakwicz, « Guidelines for autotransplantation of developing premolars to the anterior maxilla ».

⁴⁴ Plakwicz, Fudalej, et Czochrowska, « Transplant vs implant in a patient with agenesis of both maxillary lateral incisors : A 9-year follow-up ».

2.2.2.2 Considérations orthodontiques

La sélection de la dent à transplanter dépend souvent des indications d'avulsions pour raisons orthodontiques.⁴⁵

L'avulsion des prémolaires immatures à transplanter devrait être au mieux **nécessaire du point de vue orthodontique pour résoudre la malocclusion du patient**. A défaut, cette avulsion doit laisser un espace qu'il sera possible de fermer orthodontiquement tout en obtenant un résultat facial et occlusal satisfaisant en fin de traitement, à l'aide d'ancrages adaptés (cf. figures 6 et 7).

Les **prémolaires maxillaires** représentent un bon choix pour les patients présentant une **malocclusion de classe II**. Les **prémolaires mandibulaires** quant à elles seront préférées pour les patients **en classe III**. Ces avulsions permettront de fermer les espaces tout en corrigeant la malocclusion du patient (cf. annexe 6).

Pour les patients en **classe I**, il sera préférable de transplanter des **deuxièmes prémolaires maxillaires**, puisque la fermeture d'espaces d'avulsion à l'arcade mandibulaire est plus délicate qu'à l'arcade maxillaire. Les espaces d'extraction de 15 ou 25 ont parfois tendance à se fermer spontanément après avulsion, par mésio-version et rotation mésiale des 16 et 26 autour de leur racine palatine.⁴⁶

Dans un cas de remplacement d'une seule incisive maxillaire par autotransplantation, le prélèvement d'une prémolaire de manière unilatérale peut créer une **asymétrie** d'arcade. Les avulsions compensatrices (controlatérales, antagonistes) ou l'utilisation d'ancrages squelettiques peuvent alors être nécessaires pour normaliser l'occlusion. Si on attend une fermeture spontanée de l'espace d'avulsion, alors le choix d'extraction doit se porter sur une deuxième prémolaire maxillaire.

Pour la même raison, en cas d'absence des deux incisives centrales maxillaires, il faudrait idéalement sélectionner des prémolaires mandibulaires pour une transplantation.

Cependant, pour des patients avec un surplomb augmenté, des rapports de classe II ou classe I dentaire, les fermetures d'espaces mandibulaires sans précautions d'ancrage particulières risquent d'aggraver les rapports occlusaux sagittaux et de compliquer le traitement orthodontique.

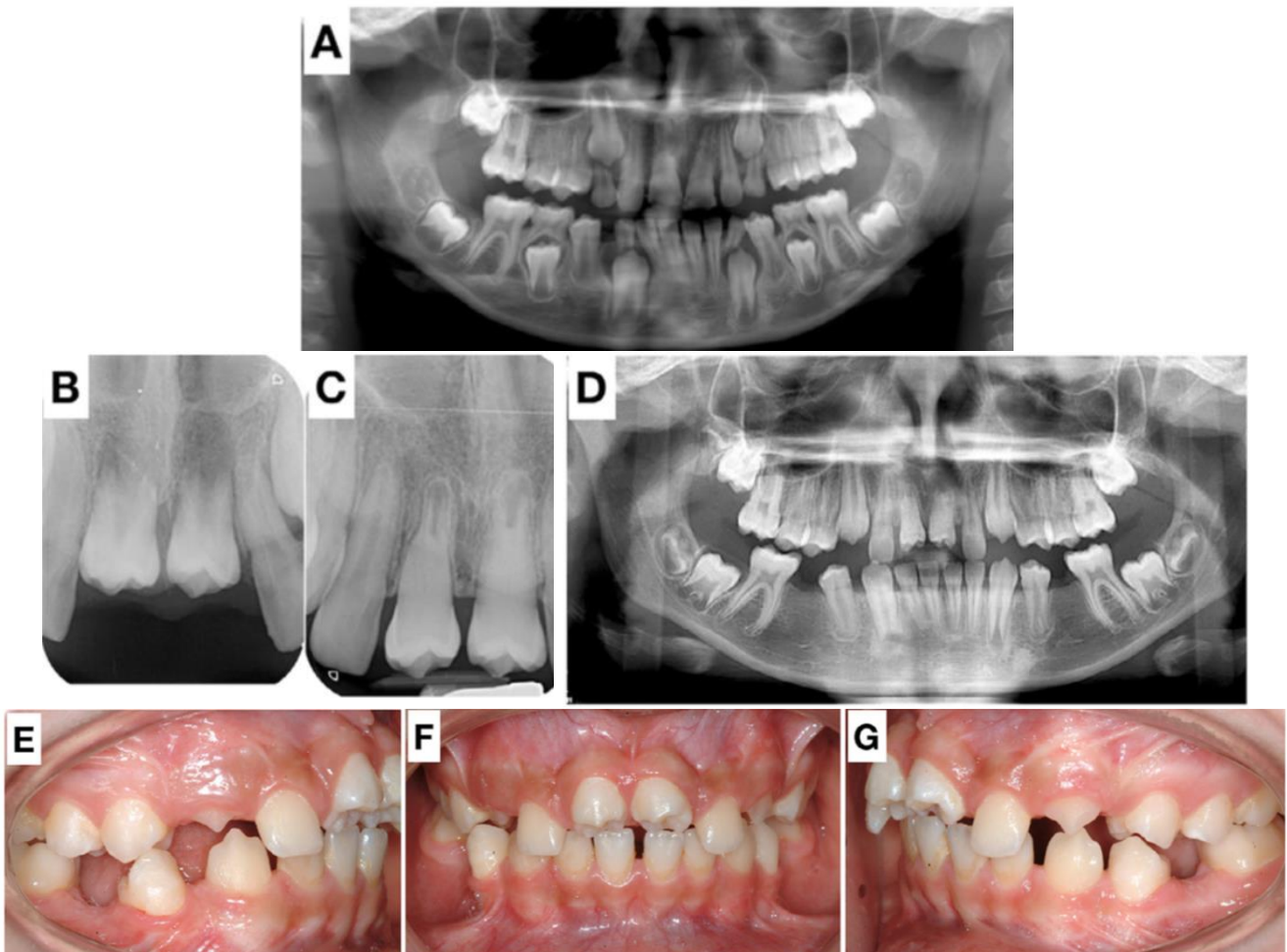
⁴⁵ Czochrowska et Plakwicz, « Guidelines for autotransplantation of developing premolars to the anterior maxilla ».

⁴⁶ Czochrowska et Plakwicz.

Dans ces cas, même si les extractions des transplants ne sont pas forcément souhaitables du point de vue orthodontique, le bénéfice important pour le patient du remplacement des incisives par des dents naturelles peut encourager le choix de l'autotransplantation.⁴⁷ Les espaces d'avulsions mandibulaires seront alors fermés via des moyens de renfort d'ancrage orthodontique adaptés (cf. partie 1.3.2).

Figure 6 : Transplantation de 35 et 45 en place de 11 et 21 chez un patient de 10 ans

Patient de 10 ans présentant des résorptions radiculaires inflammatoires avancées de 11 et 21 suite à un trauma (A), et un un surplomb incisif augmenté. 35 et 45 sont alors les seules prémolaires en situation endo-osseuse disponibles. Le plan de traitement retenu comprend donc l'avulsion de 11-21 et l'autotransplantation de 35 et 45 immatures en place d'incisives centrales maxillaires (B). On note une cicatrisation normale avec poursuite de l'édification radiculaire et oblitération pulpaire, classiquement retrouvées après autotransplantation (C, D).

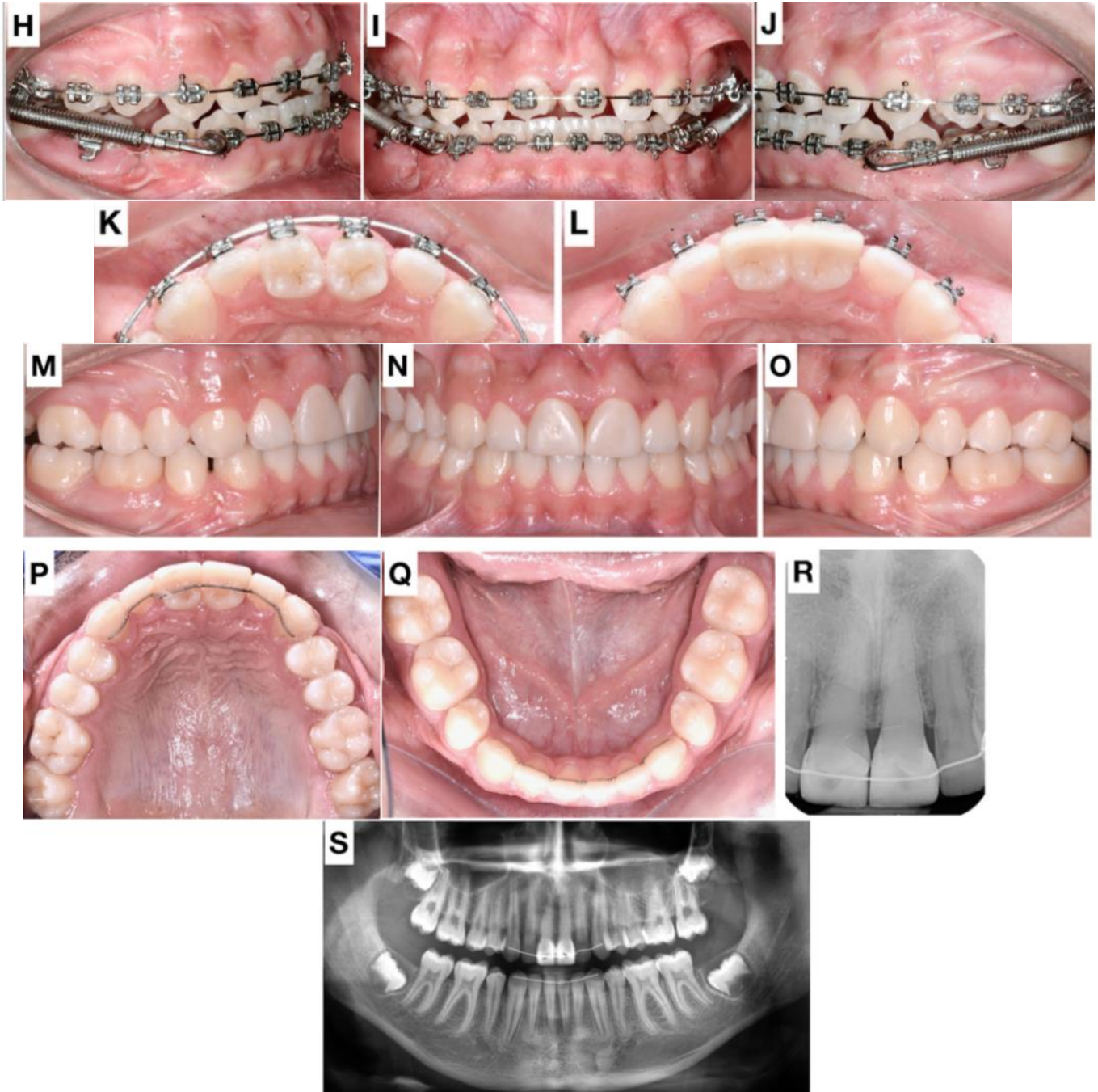


Source : Czochrowska, et Plakwicz, « Guidelines for autotransplantation of developing premolars to the anterior maxilla », 2020.

⁴⁷ Czochrowska et Plakwicz.

Figure 7 : Transplantation de 35 et 45 en place de 11 et 21 chez un patient de 10 ans (suite)

Un traitement orthodontique de fermeture des espaces de 35 et 45 est mis en place, à l'aide d'un dispositif multi-attaches en technique vestibulaire et de propulseurs flexibles de classe II fixes (Forsus®, 3M Unitek) en renfort d'ancrage (E, J). Une fois les espaces mandibulaires fermés, les brackets des transplants sont déposés afin qu'ils soient restaurés par ajout de résine composite sans aucune soustraction amélaire. Puis les attaches sont recollées (K, L) et les finitions orthodontiques peuvent avoir lieu (M, Q). On observe après traitement une édification radiculaire normale des transplants et une oblitération pulpaire classique (R, S).



Source : Czochrowska, et Plakwicz, « Guidelines for autotransplantation of developing premolars to the anterior maxilla », 2020.

2.2.2.3 Considérations chirurgicales

Chronologiquement, l'orthodontiste indiquera les transplants potentiels disponibles selon les besoins occlusaux et faciaux du patient. Ensuite le chirurgien sélectionnera parmi les dents candidates le meilleur transplant selon sa situation dans l'os alvéolaire, sa forme et ses dimensions par rapport à celles du site receveur. Voici quelques considérations génériques concernant les prémolaires à transplanter en place d'incisives maxillaires.⁴⁸

Du transplant le plus souhaitable au moins souhaitable, on retrouvera :

- **Les prémolaires mandibulaires.** Les premières et deuxièmes prémolaires mandibulaires sont la plupart du temps les plus petites et les plus faciles à extraire atraumatiquement. Elles sont aussi généralement les plus adaptées aux dimensions du site receveur. Par ailleurs, elles sont de section moins ovale, plus ronde que les prémolaires maxillaires. Leur anatomie radiculaire est donc plus proche de celle des incisives maxillaires. Aussi, leur cuspide linguale est moins proéminente. Elles nécessiteront donc moins de préparation amélaire lors du remodelage final visant à leur donner une morphologie coronaire d'incisive. Ainsi, ces dents représenteront chirurgicalement des transplants de choix pour le remplacement d'incisives maxillaires ;
- **Les deuxièmes prémolaires maxillaires.** Elles sont souvent plus petites que les premières prémolaires maxillaires, car leurs racines sont plus proches l'une de l'autre ou fusionnées. Elles représentent donc le plus souvent de meilleurs transplants ;
- **Les premières prémolaires maxillaires.** Celles-ci présentent généralement deux racines bien séparées et divergentes, et leur diamètre vestibulo-lingual peut empêcher leur insertion complète dans l'os alvéolaire du site receveur ;
- **Une prémolaire incluse profondément, dystopique, avec une inclinaison importante dans l'os alvéolaire.** Cette dent sera la plupart du temps difficile voire impossible à extraire sans lésion de sa surface radiculaire. Ceci diminue de manière importante le taux de succès de la procédure. On préférera alors un transplant d'axe satisfaisant et facile d'accès permettant une avulsion atraumatique, tant pour la dent à transplanter que pour les tissus environnants.

⁴⁸ Czochrowska et Plakwicz.

Comme nous l'avons vu, on préfère les dents monoradiculées aux dents pluriradiculées car leur avulsion atraumatique est plus complexe et leur adaptation au site receveur est plus délicate (cf. partie 2.1.2). Ainsi, les premières prémolaires maxillaires biradiculées ne seront pas des transplants de choix pour remplacer des incisives maxillaires. On retrouve d'ailleurs dans la littérature des taux de succès moindres pour les transplantations intéressant ces dents.⁴⁹

Concernant le **site receveur**, le volume d'os disponible doit être suffisant pour permettre une préparation de la néo-alvéole. Celle-ci doit présenter un axe longitudinal parallèle aux dents adjacentes. Le diamètre de l'alvéole créée doit être 1 mm plus large que la racine du transplant sur toute sa hauteur, afin d'éviter tout contact entre la surface radiculaire du transplant et les parois alvéolaires. Une préparation à l'aide de fraises à os et de forets d'implantologie est le plus souvent nécessaire (cf. partie 3). Il faudra passer d'une section triangulaire ou ronde de racine d'incisive à une section souvent plus ovale pour accueillir les racines des prémolaires transplantées.

L'autotransplantation en secteur antérieur maxillaire peut s'avérer délicate en cas de volume osseux déficitaire. Cependant, les dents immatures transplantées possèdent un potentiel intrinsèque de régénération osseuse et parodontale.⁵⁰

Lorsque le patient présente un faible volume osseux sur le site receveur (prémaxillaire atrophié du fait du schéma de croissance du patient, résorption par hypofonction dans les cas d'agénésie, ou dans le cas d'une atrophie alvéolaire sévère d'origine traumatique), l'idéal est de choisir des prémolaires de petite taille et présentant une racine courte (maturité radiculaire à 1/2 racine plutôt que 3/4) et encore en situation endo-osseuse.⁵¹

Le transplant peut alors induire une régénération de l'os manquant (cf. figure 8).

Une autotransplantation peut donc permettre d'éviter le recours à des protocoles de régénération osseuse chirurgicale (R.O.G., régénération osseuse guidée) ou de greffe d'apposition osseuse. Ceci contrairement à l'utilisation d'implants ostéo-intégrés, qui nécessitent de recréer le volume osseux nécessaire pour être mis en place dans ces zones hypoplasiques (cf. partie 1.3.1).

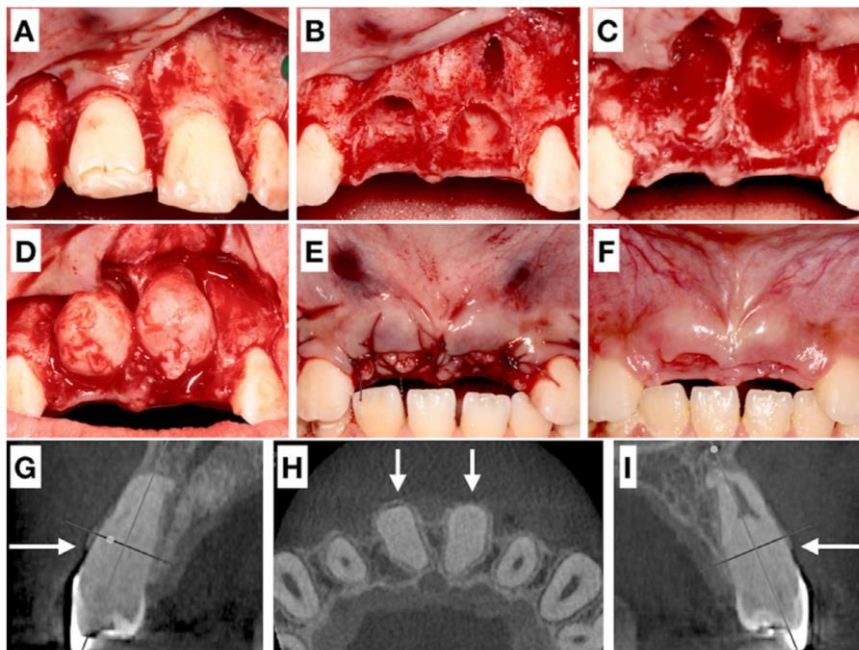
⁴⁹ Andreasen et al., « A Long-Term Study of 370 Autotransplanted Premolars. Part II. Tooth Survival and Pulp Healing Subsequent to Transplantation »; Andreasen et al., « A Long-Term Study of 370 Autotransplanted Premolars. Part III. Periodontal Healing Subsequent to Transplantation ».

⁵⁰ Paulsen, « Autotransplantation of teeth in orthodontic treatment ».

⁵¹ Czochorowska et Plakwicz, « Guidelines for autotransplantation of developing premolars to the anterior maxilla ».

Figure 8 : Transplantation de 35 et 45 en place de 11 et 21 chez un patient de 10 ans (suite)

Cette figure décrit la chirurgie du patient des figures 6 et 7. Un lambeau est levé pour avulser 11 et 21 présentant des résorptions inflammatoires sévères suite à un trauma (A). On note la fenestration osseuse en vestibulaire de 21 (B). Après préparation des alvéoles receveuses aux dimensions adaptées à celles des transplants, des déhiscences vestibulaires sont présentes (C). Les prémolaires mandibulaires sont placées dans les alvéoles, avec exposition de la partie coronaire de leurs racines (D). Le lambeau est suturé au-dessus des prémolaires (E). À 3 semaines, on observe une bonne cicatrisation des tissus mous (F). 5 ans après la transplantation, un CBCT prouve une régénération de la table osseuse vestibulaire sur toute la hauteur radiculaire du transplant (G, H, I).



Source : Czochrowska, et Plakwicz, « Guidelines for autotransplantation of developing premolars to the anterior maxilla », 2020.

2.2.2.4 Considérations générales

Les recommandations abordées précédemment sont bien sûr à adapter à chaque patient. Une appréciation globale de la situation clinique et une évaluation radiologique 3D (CBCT) des dimensions du site receveur et des variations anatomiques des dents candidates est indispensable. Cette analyse radiologique permettra de trouver le transplant aux dimensions les plus adaptées pour le site de la dent à remplacer.⁵² Quand plusieurs dents sont absentes en secteur antérieur maxillaire, l'autotransplantation peut aussi être associée pour un même patient à des fermetures orthodontiques d'espaces et à des restaurations prothétiques. Cette réflexion globale et cette mise en œuvre interdisciplinaire permettront de tirer le meilleur de chaque option pour le patient (cf. annexe 13).

⁵² Czochrowska et Plakwicz.

2.3 Région prémolaire

Les autotransplantations sont notamment indiquées dans les cas d'**agénésies** de prémolaires :

- Agénésies multiples réparties inégalement/asymétriquement entre les quadrants ;
- Agénésies des 2^{es} prémolaires mandibulaires chez le patient en classe II par promaxillie, hypodivergent.

Les transplants utilisés sont des prémolaires immatures, avec les mêmes impératifs de sélection que ceux vus précédemment (cf. partie 2.2). Plus rarement, il pourra s'agir de 3^{es} molaires immatures (cf. annexe 7). Les cas d'**agénésie** de prémolaire avec la dent temporaire encore en place sont les plus simples à gérer chirurgicalement.⁵³

2.3.1 Prémolaire maxillaire

L'autotransplantation est une solution de choix dans les cas d'agénésie double unilatérale (première et deuxième prémolaires absentes dans le même quadrant, cf. figure 9), et lorsque qu'une ou plusieurs avulsions de prémolaires sont indiquées par ailleurs pour raisons orthodontiques dans d'autres secteurs.⁵⁴

2.3.2 Prémolaire mandibulaire

Les agénésies de prémolaires mandibulaires sont fréquentes. Notamment l'agénésie des deuxièmes prémolaires mandibulaires, qui représente la deuxième agénésie la plus fréquente après celle des troisièmes molaires.⁵⁵

Quand le pronostic au long terme de maintien de la dent temporaire est mauvais, une transplantation de prémolaire maxillaire en place de seconde prémolaire mandibulaire peut être envisagée. Une évaluation préalable de l'occlusion finale souhaitée (maquette prévisionnelle) et du profil cutané⁵⁶ du patient sera bien sûr indispensable (cf. annexe 6). Ces prémolaires peuvent aussi être remplacées par autotransplantation de 3^{es} molaires immatures.

⁵³ Andreasen et al., « A long-term study of 370 autotransplanted premolars. Part I. Surgical procedures and standardized techniques for monitoring healing ».

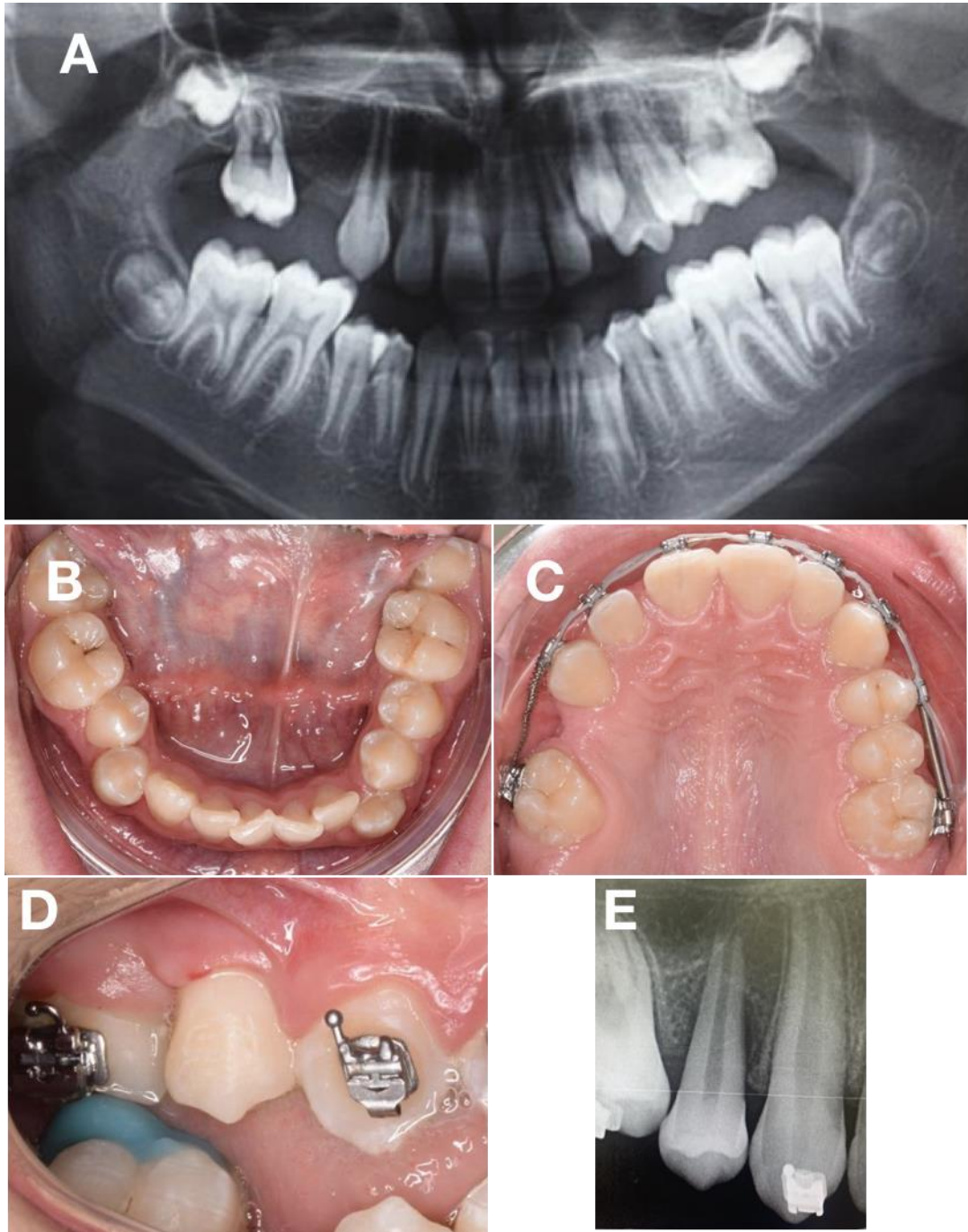
⁵⁴ Garcia, « Apport des techniques d'autogreffes dentaires à l'orthodontie ».

⁵⁵ Polder et al., « A meta-analysis of the prevalence of dental agenesis of permanent teeth »; Khalaf et al., « Prevalence of hypodontia and associated factors : a systematic review and meta-analysis ».

⁵⁶ Ackerman, Proffit, et Sarver, « The emerging soft tissue paradigm in orthodontic diagnosis and treatment planning ».

Figure 9 : Autotransplantation de 45 en place de 14

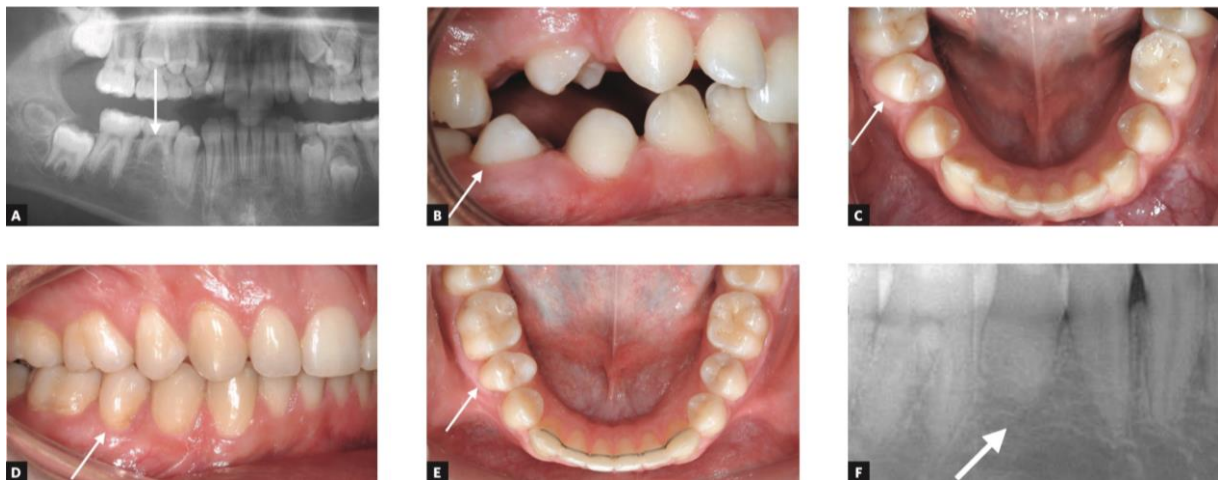
Un patient de 12 ans présente une agénésie de 14, 15, 16 et 26 ; et 45 immature est en cours d'éruption (A). Le plan de traitement orthodontique prévoit l'avulsion de 25, 35 et 45 afin de résoudre la dysharmonie dents-arcades (B), et la transplantation de 45 en place de 14 après aménagement orthodontique du site receveur (C). Vue clinique à la dépose de la contention 2 semaines après transplantation (D), radiographie post-opératoire (E).



Source : Auteur, 2020.

Figure 10 : Transplantation de 15 sur site d'agénésie de 45

Chez un patient de 11 ans présentant une classe II.2 avec encombrement maxillaire et une agénésie de 45, la 15 est transplantée en place de 45. 15 est alors en situation endo-osseuse et largement immature (A). Elle est replacée en situation sous-gingivale après chirurgie, et fait son éruption 6 mois plus tard (B et C). Le traitement orthodontique débute 2 ans après la transplantation. Les objectifs sont d'établir des rapports occlusaux de classe II molaire thérapeutique, de normaliser le surplomb et de corriger la supraclusion incisive (D, E). On retrouve une oblitération pulpaire classique et aucun signe de pathologie parodontale n'est à signaler (F). Le transplant n'a pas poursuivi son édification radriculaire, ce qui rappelle la nécessité de transplanter des dents avec au moins $\frac{1}{2}$ racine édifiée pour avoir un rapport couronne-racine final satisfaisant en cas d'arrêt de ladite édification.



Source : Czochrowska, « An interview with Ewa Czochrowska », 2018.

2.4 Région molaire

Le plus souvent, les 3^{es} molaires en développement destinées à être extraites sont les meilleures candidates. Cette situation d'inclusion des 3^{es} molaires concerne presque 1 patient sur 4.⁵⁷

Dans sa recommandation de bonne pratique de mai 2019 concernant les avulsions des 3^{es} molaires, la haute autorité de santé place l'autotransplantation dans les indications d'avulsion de 3^{es} molaires non pathologiques. Cette transplantation concerne principalement les 3^{es} molaires immatures, qu'on retrouve le plus souvent chez les patients âgés de 15 à 20 ans (cf. annexe 8).

Elles peuvent remplacer des dents postérieures dans les cas d'agénésie (souvent les 2^{es} prémolaires et les 2^{es} molaires), mais aussi des dents extraites pour raisons carieuses ou du fait d'une anomalie de structure sévère (souvent les 1^{eres} molaires), d'une ankylose ou d'une fracture. Des 3^{es} molaires présentant des racines peu volumineuses peuvent aussi remplacer des incisives maxillaires.

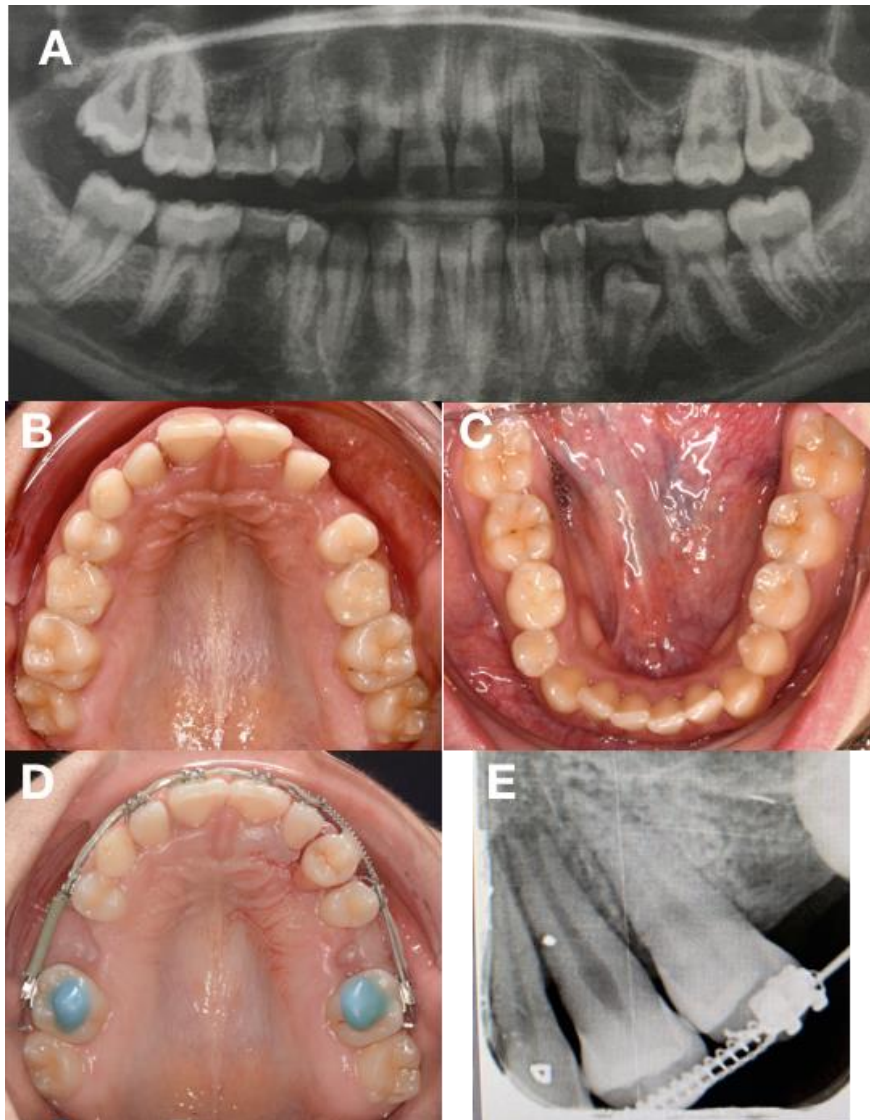
⁵⁷ Carter et Worthington, « Predictors of third molar impaction : a systematic review and meta-analysis ».

2.5 Région canine

De la même manière que pour les sites receveurs vus précédemment, les prémolaires immatures peuvent servir de transplant pour le remplacement de canines absentes. Pour le remplacement des canines maxillaires, un positionnement orthodontique plus apical de la prémolaire transplantée et une coronoplastie additive sont possibles. Ceci permet d'éviter les interférences occlusales sur la cuspside palatine du transplant et d'assurer une transition des collets satisfaisante sur le plan esthétique.

Figure 11 : Autotransplantation de 35 en place de 13

Une patiente de 13 ans présente une agénésie de 13, 23, 15, 25 et 45 avec persistance de 53 et des 2^{es} molaires temporaires, une 35 immature en position endo-osseuse, une dysharmonie dents-arcades avec encombrement mandibulaire et biproversion incisive, et une classe I molaire (A, B, C). Le plan de traitement orthodontique (Solène Laurent et Geneviève Guillaumot, Hôpital Bretonneau) prévoit la conservation de 53, l'avulsion des 2^{es} molaires temporaires et la transplantation de 35 en place de 23 (Jean-Luc Charrier, Hôpital Bretonneau) (D, E).



Source : Solène Laurent (A, B, C), auteur (D, E), 2021.

2.6 Transplantation trans-alvéolaire

La transplantation « trans-alvéolaire » consiste en un repositionnement chirurgical d'une dent retenue. Cela équivaut à une autotransplantation de la dent dans une alvéole néo-formée sur le site où elle aurait dû faire son éruption.

Cette procédure peut être utilisée dans les cas d'**inclusions dystopiques sévères**⁵⁸ voire ectopiques, pour lesquelles le rapport bénéfice/risque de la traction orthodontique est défavorable. Elle intéressera notamment les **canines maxillaires** qui présentent le taux d'inclusion le plus élevé après les 3^{es} molaires, aux alentours de 1 %.⁵⁹ Cette solution est indiquée lorsque l'orthodontiste juge que la traction représente un risque trop important de résorption radiculaire des dents adjacentes, ou que la durée et la difficulté du traitement ne permettent pas sa mise en œuvre. En première intention, cette thérapeutique sera surtout indiquée chez des patients adultes (cf. annexe 9).

Idem lorsque l'éruption d'une dent est inhibée : lorsque celle-ci présente objectivement des zones d'**ankylose** ou dans les cas de **défait primaire d'éruption** (DPE ou PFE : Primary failure of eruption).⁶⁰

De même, lorsque les **3^{es} molaires** ont suffisamment de place pour faire leur éruption mais qu'elles évoluent avec un axe défavorable et qu'une traction orthodontique risquerait de compromettre le résultat déjà obtenu en fin de traitement à l'adolescence. La transplantation trans-alvéolaire peut alors s'avérer être une excellente solution pour mettre en place les 3^{es} molaires en voie d'inclusion. Ceci peut permettre d'éviter leur avulsion, notamment dans les cas où d'autres extractions (de prémolaires par exemple) ont déjà été effectuées au cours du traitement orthodontique.

Pour conclure, il faut rappeler que la transplantation trans-alvéolaire est **plus traumatisante pour l'organe dentaire que la traction orthodontique** et peut aboutir à des résorptions du transplant. Il conviendra donc d'évaluer précisément le rapport coût/bénéfice/risque de la procédure lorsqu'un choix est à faire entre une traction orthodontique conventionnelle et une thérapeutique chirurgico-orthodontique.⁶¹ En somme, **quand la traction orthodontique est raisonnablement possible, elle devra être préférée à l'autotransplantation qui sera réservée aux cas sévères ou utilisée en seconde intention en cas d'échec de traction initiale.**

⁵⁸ Charpentier, Makaremi, et de Brondeau, « Autotransplantation d'une incisive maxillaire et prise en charge orthodontique : à propos d'un cas ».

⁵⁹ Gault, « Transplantations des canines incluses ».

⁶⁰ Hanisch et al., « Primary failure of eruption (PFE) : a systematic review ».

⁶¹ Andreasen, *Atlas de réimplantation et de transplantation dentaires*.

3 : Comment ? Planification interdisciplinaire, techniques chirurgicales et suivi

3.1 Planification

Cette planification du plan de traitement global incluant une autotransplantation est toujours nécessairement interdisciplinaire.⁶²

La décision d'inclure une autotransplantation dans le plan de traitement du patient est partagée entre tous les praticiens intervenants, le patient et ses parents le cas échéant. Le protocole de soins est établi à l'avance et partagé de manière claire entre les différents spécialistes après que chacun a validé le plan de traitement initial.

Le praticien qui est le premier à voir le patient dans son parcours de soins doit garder à l'esprit que la prise de décision concernant une dent absente ou compromise impactera la santé bucco-dentaire du patient sur le très long terme. Cette décision doit être prise dans un esprit de coopération entre les praticiens impliqués afin d'exploiter les connaissances de chacun.⁶³

L'absence d'une dent permanente peut être une situation anxiogène pour un jeune patient et ses parents. C'est d'autant plus vrai dans le cas d'une dent antérieure maxillaire. Ils sont alors très demandeurs d'informations concernant toutes les solutions existantes afin de choisir la meilleure option possible. L'obtention d'un consentement libre et éclairé du patient et de ses parents ne doit être obtenu qu'après une discussion approfondie des solutions s'offrant à eux et des pronostics attendus. Cette information renforcée est un préalable à tout traitement (cf. arbre décisionnel en conclusion).

⁶² Czochrowska, « An interview with Ewa Czochrowska ».

⁶³ Kokich et Kokich, « Congenitally missing mandibular second premolars : clinical options ».

Pour aboutir à un résultat excellent pour le patient, l'équipe de praticiens doit parler un même langage et communiquer de manière fluide tout au long du traitement. Ces échanges peuvent être écrits, oraux (consultation commune, visioconférence, téléphone) ou se faire via le partage à distance de documents numériques par voie électronique (courriels sécurisés, plateformes de partage de dossiers médicaux, messagerie électronique). Le cahier des charges de l'ensemble de la procédure doit être connu de tous, et chaque intervenant doit savoir comment chaque autre praticien impliqué travaille.

Chaque intervenant aura un rôle précis :

- **Chirurgien oral** : maîtriser parfaitement le protocole chirurgical nécessaire pour assurer la reproductibilité des résultats ;

- **Omnipraticien, Pédodontiste** :
 - dépister les agénésies ;
 - déterminer le pronostic de conservation des dents dont la survie est remise en cause à moyen terme (du fait de lésions carieuses, traumatiques, ou d'anomalies de forme, de structure, d'éruption) ;
 - adresser le patient à l'orthodontiste assez tôt, lorsque les dents candidates à une transplantation sont encore immatures ;
 - connaître et appliquer le protocole de suivi de la dent transplantée ;
 - mettre en œuvre les traitements nécessaires en cas de complications ;
 - assurer les restaurations prothétiques nécessaires à l'intégration esthétique, parodontale et occlusale du transplant dans son nouvel environnement ;

- **Orthodontiste** :
 - poser l'indication d'autotransplantation de manière pertinente en l'incluant dans un plan de traitement global ;
 - adresser le patient au chirurgien oral assez tôt, lorsque les dents candidates à une transplantation sont encore immatures ;
 - connaître le protocole de suivi de la dent transplantée et assurer ce suivi de concert avec l'omnipraticien ou le pédodontiste en charge du patient ;
 - dépister les éventuelles complications, et si celles-ci surviennent adresser le patient le plus rapidement possible à l'omnipraticien ou au pédodontiste traitant.

3.1.1 Bilan orthodontique et proposition du plan de traitement

L'orthodontiste sera souvent à l'origine du plan de traitement. Devant une dent absente ou présentant un mauvais pronostic de conservation, son rôle est d'envisager toutes les alternatives possibles. Elles incluent l'abstention thérapeutique avec suivi, la fermeture d'espace orthodontique, le remplacement prothétique (prothèse amovible, prothèse fixée dento ou implanto-portée) et l'autotransplantation.

Après avoir posé un diagnostic global, l'orthodontiste retiendra les options envisageables pour le patient. Les avantages et inconvénients de chaque thérapeutique seront présentés de manière claire, loyale et appropriée afin d'obtenir le consentement libre et éclairé du patient (et de ses parents s'il est mineur).

Cela passe par la présentation de cas cliniques similaires à celui du patient. Ceci afin de lui présenter les résultats de traitements escomptés sur le long terme pour chaque solution. Notamment le résultat esthétique final en cas d'autotransplantation dans le secteur antérieur maxillaire, puisque la demande de résultats satisfaisants sur ce point est forte et légitime.

Le praticien présentera aussi au patient le pronostic de l'autotransplantation, comparé à une restauration prothétique implanto-portée par exemple.

Une fois le consentement éclairé obtenu et si l'autotransplantation est retenue, le plan de traitement doit être confirmé par tous les autres intervenants : chirurgien oral, omnipraticien, pédodontiste.

L'orthodontiste peut jouer un rôle central dans le protocole de prise en charge en collectant les cahiers des charges de chacun des intervenants et en établissant la chronologie du plan de traitement.

De par la fréquence à laquelle il voit le patient dans le suivi, il peut orienter le patient au moment opportun vers chaque autre praticien.

3.1.2 Bilan pré-chirurgical et évaluation radiographique

Une évaluation interdisciplinaire des dents candidates est indispensable. Elle doit permettre de **choisir la dent ayant le meilleur pronostic de cicatrisation *ad integrum***, mais aussi le transplant permettant le meilleur résultat esthétique et fonctionnel sur le long terme.

En plus des radiographies 2D conventionnelles faisant partie du bilan orthodontique initial, une évaluation tridimensionnelle du site donneur et receveur par le chirurgien est nécessaire, via une **radiographie 3D type Cone Beam CT**. Ce cliché permet une évaluation précise du stade d'édification radiculaire et des dimensions des dents candidates à la transplantation. Il permet aussi d'étudier la morphologie du site receveur, et donc de **savoir si une candidate peut correspondre à la situation du site**. Une évaluation fine des dimensions des transplants potentiels et du site receveur permettra de **choisir la meilleure dent candidate** (ou les candidates si plusieurs dents sont manquantes).

Après validation de la faisabilité du projet, le chirurgien expose le déroulement de l'intervention en elle-même au patient et à ses parents. Si la coopération du patient ou l'adhésion des parents au plan de traitement avec suivi lui semblent limités, d'autres options thérapeutiques doivent être envisagées.

La plupart des transplantations, notamment de prémolaires en développement, sont effectuées chez des patients de 9 à 13 ans. Peu de doléances concernant les suites opératoires sont rapportées. De plus, le taux d'acceptation de la procédure est élevé.⁶⁴

À cette étape, il sera aussi possible **d'anticiper la préparation du site receveur** en choisissant des forêts de dimensions adéquates. Ainsi le site receveur sera aménagé sans y essayer le transplant, pour minimiser les sollicitations de son ligament parodontal et maximiser les chances de cicatrisation *ad integrum*.

Une autre stratégie de préparation du site receveur consiste en l'impression en résine d'une **« réplique » en 3D de la dent à transplanter**. Elle est **issue d'une « segmentation » du CBCT** (cf. annexe 10) et stérilisée après impression. Elle sera essayée sur le site receveur en cours de préparation pour vérifier ses dimensions et les ajuster en cas d'interférences à l'insertion (cf. partie 3.2.3).

⁶⁴ Plakwicz, Wojtowicz, et Czochrowska, « Survival and success rates of autotransplanted premolars : a prospective study of the protocol for developing teeth ».

3.2 Chirurgie

La chirurgie a pour but premier la préservation du ligament alvéolo-dentaire en évitant toute lésion de la surface radiculaire du transplant pour potentialiser les résultats de la transplantation.⁶⁵ C'est un paradoxe puisqu'il s'agit d'extraire une dent tout en préservant au maximum son parodonte pour qu'il puisse se régénérer.

3.2.1 Prémédication - anesthésie

Dans les cas simples (transplantation d'une seule dent chez un patient coopérant), une **anesthésie locale (ou loco-régionale)** sur les sites donneur et receveur sera retenue.

L'**anesthésie générale** avec intubation naso-trachéale est une option qui sera à discuter selon la coopération du patient et son statut psychologique, à la lumière de l'expertise du chirurgien selon le type de situation clinique rencontrée. Ce type d'anesthésie peut être indiqué raisonnablement dans les cas complexes avec transplantation de 2 dents ou plus dans le même temps, par exemple.⁶⁶

Une **prémédication sédatrice** peut-être intéressante pour les patients anxieux, tout comme une **sédation consciente** ou **profonde** durant l'acte chirurgical.

Par ailleurs, l'acte chirurgical aura lieu **sous couverture antibiotique**. L'ANSM recommande en 2011 une antibioprofylaxie dans les cas d'autotransplantation.⁶⁷ Cette antibiothérapie **prophylactique** consistera en l'administration d'une dose **pré-opératoire** flash unique dans l'heure précédant l'intervention (cf. figure 12).

Plakwicz conseille aussi, pour les dents **immatures**, de poursuivre cette antibiothérapie systémique en **post-opératoire** afin de prévenir une infection bactérienne durant les premiers stades de la cicatrisation.⁶⁸ On retrouve ce schéma de prescription d'antibiothérapie post-opératoire de 7 jours dans d'autres publications d'équipes européennes.⁶⁹

⁶⁵ Garcia, « Apport des techniques d'autogreffes dentaires à l'orthodontie ».

⁶⁶ Czochrowska et Plakwicz, « Guidelines for autotransplantation of developing premolars to the anterior maxilla ».

⁶⁷ Agence nationale de sécurité du médicament et des produits de santé, « Prescription des antibiotiques en pratique bucco-dentaire : recommandations ».

⁶⁸ Plakwicz, Wojtowicz, et Czochrowska, « Survival and success rates of autotransplanted premolars : a prospective study of the protocol for developing teeth ».

⁶⁹ EzEldeen et al., « Use of CBCT guidance for tooth autotransplantation in children ».

Figure 12 : Antibiothérapie prophylactique : molécules et posologies recommandées

Situation	Antibiotique	Prise unique dans l'heure qui précède l'intervention	
		Adulte Posologies quotidiennes établies pour un adulte à la fonction rénale normale	Enfant Posologies quotidiennes établies pour un enfant à la fonction rénale normale, sans dépasser la dose adulte
Sans allergie aux pénicillines	Amoxicilline	2 g – v.o. ou i.v.	50 mg/kg – v.o. ou i.v.
En cas d'allergie aux pénicillines	Clindamycine	600 mg – v.o. ou i.v.	20 mg/kg – v.o. ^f ou i.v.

v.o.: voie orale.

i.v.: voie intraveineuse, lorsque la voie orale n'est pas possible.

f: du fait de sa présentation pharmaceutique disponible pour la voie orale, la clindamycine est recommandée chez l'enfant à partir de 6 ans (prise de gélule ou comprimé contre-indiquée chez l'enfant de moins de 6 ans par risque de fausse route). La clindamycine peut être utilisée par voie intraveineuse chez l'enfant à partir de 3 ans.

Source : Agence nationale de sécurité du médicament et des produits de santé, « Prescription des antibiotiques en pratique bucco-dentaire : recommandations », 2011.

L'intérêt d'une couverture antibiotique est confirmé par une revue systématique de la littérature concernant les transplantations de dents **matures**. L'administration d'une antibiothérapie prophylactique pré-opératoire et/ou post-opératoire permet de réduire l'incidence des résorptions radiculaires inflammatoires et donc limite le taux d'échec post-opératoire.⁷⁰

3.2.2 Préparation du transplant

Si la dent à transplanter n'a pas complètement effectué son éruption, l'accès au transplant se fait via un **lambeau** muqueux.

Dans le cas où la dent temporaire est toujours présente au dessus de la dent successionale à transplanter, elle est simplement extraite au davier. En cas de suspicion d'ankylose de cette dent, il est nécessaire de la fragmenter avant de l'extraire avec précaution.

Puis un **dégagement osseux délicat** autour de la couronne du transplant est effectué, sur sa partie vestibulaire et occlusale. Une attention particulière doit être portée sur le fait **d'éviter tout contact entre les instruments et la surface radiculaire du transplant**. Plakwicz⁷¹ conseille ainsi de ne pas utiliser d'instruments rotatifs pour enlever la fine couche interne d'os alvéolaire au contact direct du desmodonte du transplant, mais d'écarter doucement cette couche d'os du transplant à l'aide d'un petit élévateur (cf. annexe 12).

Andreasen⁷² détaille précisément chaque abord selon le type de dent concernée et sa situation (endo-osseuse, sur arcade etc.). Il utilise lui aussi une **instrumentation manuelle pour l'accès au transplant**.

⁷⁰ Chung et al., « Outcomes of autotransplanted teeth with complete root formation ».

⁷¹ Czochowska et Plakwicz, « Guidelines for autotransplantation of developing premolars to the anterior maxilla ».

⁷² Andreasen, *Atlas de réimplantation et de transplantation dentaires*.

La **syndesmotomie** doit ensuite être effectuée à l'aide d'une **lame de bistouri**, insérée le plus profondément possible dans l'espace ligamentaire. Il faut proscrire l'utilisation d'élévateurs ou de syndesmotomes qui risqueraient de léser la surface radiculaire du transplant.

Ensuite, il est prudent de réaliser une **luxation** légère du transplant, à l'aide d'un davier de forme adaptée à celle de la couronne, pour vérifier sa mobilité et l'absence d'ankylose contre-indiquant l'acte. Les mouvements du davier doivent toujours être de légers mouvements de **rotation** ou de **traction selon l'axe longitudinal** de la dent à transplanter.⁷³ Les autres mouvements (notamment de balancier) sont à proscrire afin d'éviter l'écrasement du desmodonte contre les parois alvéolaires. Ces zones de compression du ligament pourront générer une nécrose cellulaire et l'on sait que cette nécrose peut entraîner des séquelles (résorptions radiculaires, ankylose) dont la gravité sera proportionnelle à l'étendue des plages nécrotiques.

Garcia⁷⁴ confirme cette notion en s'appuyant sur les travaux d'Andreasen⁷⁵ qui a démontré sur modèle animal que les cellules desmodontales supportaient mieux les mouvements de cisaillement et d'étirement, contrairement à la compression qui fait éclater les corps cellulaires.

La dent est ensuite **laissée en place dans son alvéole** jusqu'au moment même de la transplantation.

3.2.3 Préparation du site receveur

Si une dent persiste sur le site receveur (dent temporaire ou dent permanente à remplacer par le transplant), son extraction extemporanée pourra être réalisée à ce moment (cf. annexe 12).

Le site receveur est **préparé à l'aide d'instruments rotatifs** (pièces à mains droites ou angulées) montés de forets d'implantologie, ou de fraises rondes et coniques de diamètre large. Des ciseaux de chirurgie ou des instruments piézoélectriques peuvent aussi être utilisés.⁷⁶

⁷³ Andreasen.

⁷⁴ Garcia, « Apport des techniques d'autogreffes dentaires à l'orthodontie ».

⁷⁵ Andreasen, « Analysis of topography of surface- and inflammatory root resorption after replantation of mature permanent incisors in monkeys »; Andreasen, « Analysis of pathogenesis and topography of replacement root resorption (ankylosis) after replantation of mature permanent incisors in monkeys ».

⁷⁶ Czochowska et Plakwicz, « Guidelines for autotransplantation of developing premolars to the anterior maxilla ».

Si la dent à remplacer est toujours présente et avulsée de manière concomitante, une préparation de l'alvéole réceptrice sans lambeau est possible. Cependant, un **lambeau** permettra de mieux contrôler la préparation de la nouvelle alvéole sans léser les dents et structures adjacentes.

Comme le rappelle Garcia ⁷⁷, il n'est pas nécessaire de préparer une alvéole receveuse parfaitement adaptée à l'anatomie du transplant, mais une **alvéole surdimensionnée d'1 mm en largeur** suffit. En effet, la dent transplantée possède des propriétés ostéogéniques intrinsèques. Elle sera à l'origine d'un recrutement cellulaire permettant une néo-formation osseuse et desmodontale dans son voisinage.

Pour les mêmes raisons, une dent peut être transplantée même sur un site receveur théoriquement trop petit pour l'accueillir. Le volume osseux du site receveur peut être diminué pour des raisons traumatiques (fracture alvéolaire en secteur antérieur) ou par hypofonction dans les cas d'agénésie ancienne. Au moment de l'aménagement chirurgical du site, il est alors fréquent que le chirurgien supprime une paroi alvéolaire pour créer une néo-alvéole suffisamment large pour recevoir le transplant. Ceci ne remettra pas en cause le succès de la procédure. La dent transplantée, de par ses propriétés ostéogéniques, permettra alors une régénération de la paroi manquante ou du volume osseux déficitaire (cf. partie 2.2.2.3).

De la même manière, dans les cas de transplantation de prémolaires en place d'incisives maxillaires, la taille de la racine de la prémolaire transplantée est souvent plus importante que celle de l'incisive à remplacer et l'os alvéolaire présente parfois une épaisseur vestibulo-linguale faible. Ainsi, il est fréquent que la préparation d'un site receveur surdimensionné implique une ablation de la table alvéolaire sur 1/3 voire la moitié de la hauteur de l'alvéole créant donc délibérément une déhiscence osseuse qui cicatrisera ensuite (cf. figure 8).

Plakwicz conseille par ailleurs de prévoir **2 à 3 mm** disponibles dans l'avéole réceptrice **au niveau apical** pour recevoir la papille apicale du transplant immature. ⁷⁸

Il conseille aussi, dans les cas avec résorption osseuse avancée, de lever un lambeau. Celui-ci sera étendu au moins à une dent de part et d'autre du site à transplanter, avec des incisions de décharge verticale. Ceci afin d'obtenir un meilleur accès au site, et de faciliter la manipulation des tissus mous dans ces zones où la gencive attachée est souvent peu présente et les brides cicatricielles fréquentes.

⁷⁷ Andreasen, *Atlas de réimplantation et de transplantation dentaires*.

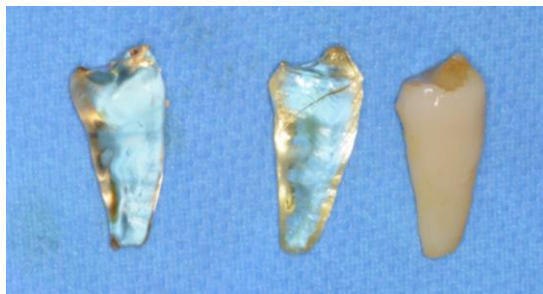⁷⁸ Czochorowska et Plakwicz, « Guidelines for autotransplantation of developing premolars to the anterior maxilla ».

Par le passé, comme le décrivaient Andreasen et son équipe ⁷⁹, en l'absence d'imagerie tridimensionnelle permettant d'évaluer parfaitement les dimensions du transplant, la dent transplantée était essayée dans le site receveur et les interférences entre la paroi alvéolaire et la racine étaient supprimées au fur et à mesure. Malgré les taux de succès hauts de cette équipe, on imagine bien que cette technique pouvait augmenter le temps extra-alvéolaire du transplant et les risques de lésion mécanique de sa surface radiculaire, ce qui peut diminuer le taux de succès de la thérapeutique.

Dorénavant, l'évaluation par examen radiologique tridimensionnel (**CBCT pré-opératoire**) des dimensions du transplant et du volume osseux nécessaire pour le recevoir permet de préparer une alvéole légèrement sur-dimensionnée à **l'aide de forets d'implantologie ou de fraises de dimensions adaptées d'emblée**. Et il est possible de vérifier les dimensions du site receveur après préparation à l'aide de **répliques du transplant imprimées en résine**.

Figure 13 : Répliques de transplant en résine

De gauche à droite : répliques du transplant en résine autoclavable transparente, et en résine autoclavable radio-opaque. Ces répliques ont été imprimées via une imprimante 3D de l'Hôpital Bretonneau par le Docteur Philippe François, à partir de segmentations du CBCT de la patiente de la figure 11, réalisées par le Professeur Benjamin Salmon et par l'auteur. Elles ont servi à la préparation chirurgicale du site receveur.



Source : Auteur, 2021.

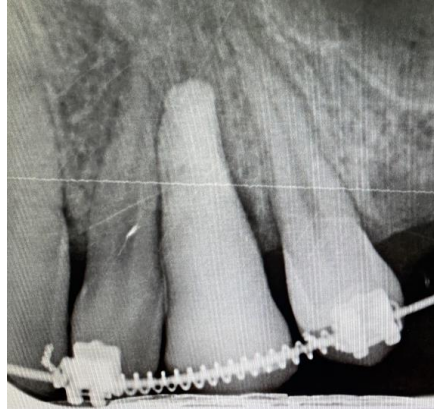Cette technique, utilisée avant de déplacer réellement le transplant, permet de **minimiser le temps extra-alvéolaire** et de limiter le nombre de manipulations du transplant. Cela permet ainsi de réduire les risques de lésions parodontales. ⁸⁰

⁷⁹ Andreasen et al., « A long-term study of 370 autotransplanted premolars. Part I. Surgical procedures and standardized techniques for monitoring healing ».

⁸⁰ Verweij et al., « Autotransplantation of teeth using computer-aided rapid prototyping of a three-dimensional replica of the donor tooth : a systematic literature review » ; Shahbazian et al., « Validation of the cone beam computed tomography-based stereolithographic surgical guide aiding autotransplantation of teeth : clinical case-control study ».

Figure 14 : Radiographie per-opératoire avec réplique en résine radio-opaque du transplant en place

La réplique du transplant en résine permet au chirurgien d'aménager le site receveur sans être contraint par le temps. Il peut essayer la réplique à plusieurs reprises et supprimer les interférences rencontrées avec l'os alvéolaire. La résine utilisée étant radio-opaque, une radiographie rétro-alvéolaire per-opératoire peut être effectuée afin de contrôler l'axe de préparation du site receveur (patiente de la figure 11).

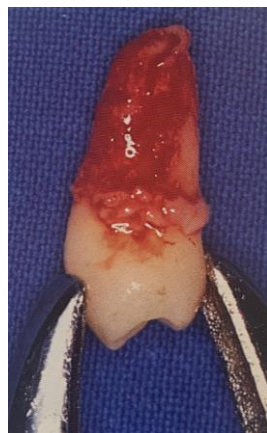

Source : Auteur, 2021.

3.2.4 Transplantation

Le transplant doit être avulsé de manière très précautionneuse : le davier ne doit en aucun cas entrer en contact avec la surface radiculaire. En effet, ceci pourrait entraîner des lésions de la surface radiculaire conduisant à des résorptions. La dent doit donc être **saisie par la couronne, nettement à distance de la jonction amélo-cémentaire.**

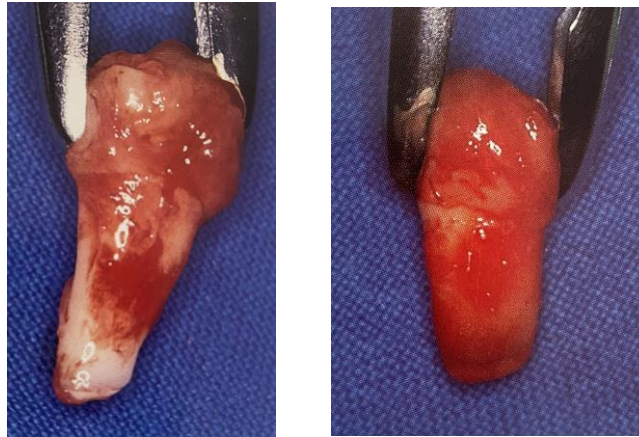
Figure 15 : Préhension du transplant par sa couronne avec les mords du davier à distance de la racine



Source : Andreasen, *Atlas de réimplantation et de transplantation dentaires*, 1994.

Si le **sac folliculaire** entoure toujours la couronne du transplant, il peut être saisi directement au davier et extrait en même temps que la dent qu'il entoure.⁸¹

Figure 16 : Préhension du transplant par son sac folliculaire



Source : Andreasen, *Atlas de réimplantation et de transplantation dentaires*, 1994.

Ensuite, la dent est transférée immédiatement au site receveur, **le temps extra-alvéolaire doit être le plus court possible** afin de minimiser les risques de lésion des cellules desmodontales et de maximiser les chances de cicatrisation. On sait en effet que le temps extra-alvéolaire est un facteur pronostique critique. Plus il augmente, plus les lésions parodontales sont importantes et plus le taux de succès de la procédure diminue.⁸²

En raison de déhiscences osseuses sur le site receveur, la partie radiculaire du transplant la plus coronaire peut tolérer l'absence d'une paroi osseuse. En revanche, la partie radiculaire la plus apicale doit être placée intégralement dans l'alvéole réceptrice.⁸³

Selon le stade d'édification radiculaire du transplant, celui-ci peut être remplacé en situation endo-osseuse ou non.⁸⁴ On préférera replacer un transplant de maturité radiculaire peu avancée (1/2 racine) plutôt en situation endo-osseuse sur le site receveur.

⁸¹ Czochrowska et Plakwicz, « Guidelines for autotransplantation of developing premolars to the anterior maxilla ».

⁸² Schwartz, Bergmann, et Klausen, « Autotransplantation of human teeth. A life-table analysis of prognostic factors ».

⁸³ Czochrowska et Plakwicz, « Guidelines for autotransplantation of developing premolars to the anterior maxilla ».

⁸⁴ Czochrowska et Plakwicz.

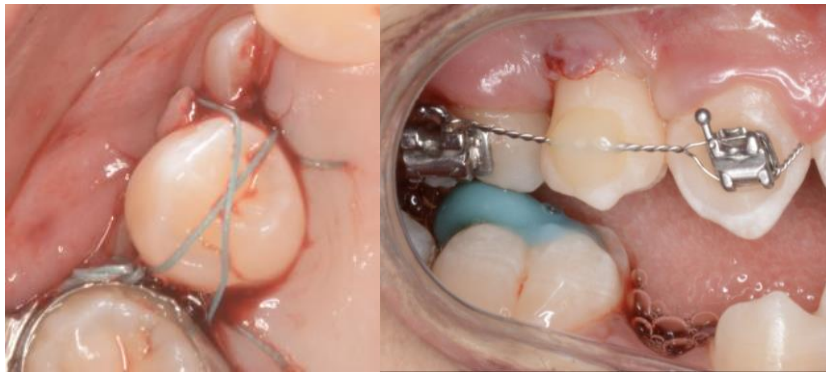
Généralement, si la dent n'avait pas effectué son éruption sur l'arcade, elle est **replacée dans une situation similaire sur le site receveur** : sous-gingivale ou juxta-gingivale. Elle fera spontanément son éruption ensuite. ⁸⁵

Plusieurs protocoles de **stabilisation du transplant** ont été décrits dans la littérature. La plupart des études montrent cependant qu'une **contention flexible** par des **sutures seules** diminue l'incidence des complications parodontales. ⁸⁶

Aucune contention rigide n'est donc mise en place après transplantation, le but est de laisser à la dent un certain degré de liberté (1 mm de mouvement coronaire environ, ce qui permet via les pressions labiales et jugales transmises à la racine du transplant de stimuler la prolifération ligamentaire et d'éviter une ankylose). Il faut aussi maintenir le transplant **en sous-occlusion** pour en empêcher une sollicitation mécanique trop importante par les dents antagonistes qui permettrait une désorganisation du caillot sanguin et une percolation bactérienne. ⁸⁷ Des cales de libération occlusale peuvent être mises en place à cet effet.

Ainsi, des **sutures simples** ou à défaut un fil orthodontique souple collé sur la face vestibulaire et relié aux dents adjacentes permettent de stabiliser le transplant.

Figure 17 : Maintien du transplant par sutures simples ou fil collé vestibulaire souple, cales



Source : Janssens et al., « Autotransplantation : une alternative thérapeutique pérenne », 2020.

Cette contention sera laissée en place **10 à 14 jours**.

⁸⁵ Paulsen et Andreasen, « Eruption of premolars subsequent to autotransplantation. A longitudinal radiographic study ».

⁸⁶ Kristerson et Andreasen, « The effect of splinting upon periodontal and pulpal healing after autotransplantation of mature and immature permanent incisors in monkeys »; Chung et al., « Outcomes of autotransplanted teeth with complete root formation ».

⁸⁷ Gault, « Transplantations des canines incluses ».

3.2.5 Prescription et soins post-opératoires immédiats

Plakwicz⁸⁸ recommande :

- une **antibiothérapie systémique** post-opératoire, afin de prévenir une infection bactérienne durant les premiers stades de la cicatrisation. Il conviendrait donc de poursuivre le traitement antibiotique pour atteindre une durée classique de 7 jours ;
- de prescrire au patient des **anti-inflammatoires non-stéroïdiens** pendant 2 à 3 jours après l'intervention ;
- de conseiller au patient **d'appliquer un gel à base de chlorhexidine sur le site opératoire** et **d'éviter de mastiquer** sur le(s) site(s) receveur(s) ou le(s) transplant(s) jusqu'à ce que les sutures soient déposés à **15 jours**. Le patient peut ensuite reprendre une hygiène et une alimentation normales.

Classiquement, on peut aussi prescrire des **anti-inflammatoires stéroïdiens** et un antiseptique topique sous forme de **bains de bouche à base de chlorhexidine 0,12 % pendant 2 semaines** après chaque brossage. Une **brosse à dents chirurgicale (7/100^e)** est prescrite pour utilisation sur les sites donneur et receveur pendant les 72 h suivant l'intervention et on conseille au patient **d'éviter de mobiliser la dent transplantée** en mastiquant du côté opposé et en stoppant les sports de contact.

3.2.6 Traitement endodontique

En cas de transplantation d'une **dent mature à apex fermé**, un traitement endodontique devra être mis en place **14 jours** après la transplantation pour éviter une nécrose et la résorption radiculaire externe inflammatoire qui pourrait en résulter.

Si la dent à transplanter est accessible, le traitement endodontique peut avoir lieu **avant la transplantation**.⁸⁹

Le traitement endodontique extra-alvéolaire per-opératoire est à proscrire, car il augmente considérablement le temps d'exposition du transplant et le risque de lésions parodontales, diminuant nettement le taux de succès du protocole.⁹⁰

⁸⁸ Czochrowska et Plakwicz, « Guidelines for autotransplantation of developing premolars to the anterior maxilla ».

⁸⁹ Jakobsen et al., « Autotransplantation of premolars ».

⁹⁰ Schwartz, Bergmann, et Klausen, « Autotransplantation of human teeth. A life-table analysis of prognostic factors ».

3.3 Suivi et cicatrisation attendue

Afin d'envisager l'autotransplantation dentaire comme une solution fiable face à un problème clinique, il est indispensable de connaître précisément le taux de succès attendu au long terme et donc les risques de survenue des différentes complications retrouvées.

Le suivi régulier du patient ayant bénéficié d'une autotransplantation est indispensable durant au moins un an. Il permettra de s'assurer de la cicatrisation pulpaire et parodontale du transplant ainsi que de la poursuite de son édification radiculaire. Il faut aussi **rechercher des signes de pathologie afin d'intercepter toute complication.**⁹¹

Classiquement, on retrouve pour les dents immatures transplantées une oblitération pulpaire et une poursuite de l'édification radiculaire. Pour les transplants qui avaient été placés en situation juxta-gingivale ou sous-gingivale, l'éruption sur arcade reprend.⁹²

3.3.1 Protocole de suivi

Le suivi **clinique et radiologique** de la dent concernée doit être **régulier**. Le patient est **revu** :

- à **2 semaines** pour la **dépose des sutures** (ou de la contention souple) et pour le **traitement endodontique** du transplant s'il s'agissait d'une dent mature ;

- à **1 mois puis tous les 2 à 3 mois la première année** ;

- à **18 mois puis à 24 mois et ensuite annuellement.**

Le dépistage précoce de la moindre complication permet un traitement adéquat de la dent transplantée dans les cas les moins graves. Dans les cas les plus sévères, ce dépistage précoce autorise éventuellement la transplantation d'une autre dent immature encore disponible (cf. annexe 6).

⁹¹ Czochrowska et Plakwicz, « Guidelines for autotransplantation of developing premolars to the anterior maxilla ».

⁹² Andreasen et al., « A long-term study of 370 autotransplanted premolars. Part II. Tooth survival and pulp healing subsequent to transplantation »; Andreasen et al., « A long-term study of 370 autotransplanted premolars. Part III. Periodontal healing subsequent to transplantation »; Andreasen et al., « A long-term study of 370 autotransplanted premolars. Part IV. Root development subsequent to transplantation ».

À chaque examen, il conviendra de rechercher visuellement des **signes de pathologie** : inflammation parodontale (érythème, œdème), infection (tuméfaction, fistule), nécrose (coloration grisâtre) ou résorption (coloration rose, « *pink spot* »), et de vérifier l'**éruption** du transplant le cas échéant.

Il faudra de même procéder à :

- des **tests de percussion** à la recherche d'un son métallique, signant l'ankylose, ou d'une douleur, signe d'inflammation pouvant laisser penser à une infection endodontique ;
- une **palpation** à la recherche de douleurs péri-apicales pouvant laisser penser à un abcès d'origine endodontique ;
- un test de **mobilité** de la dent qui doit être physiologique (une augmentation subite de la mobilité peut signifier une infection) ;
- des **tests de sensibilité pulpaire** (électriques, thermiques : au chaud, au froid) afin de monitorer la revascularisation du transplant ;
- un **examen radiologique** via des radiographies **rétro-alvéolaires** afin de suivre l'édification radiculaire et l'oblitération pulpaire. On recherchera aussi des signes de résorption radiculaire ou de lésion inflammatoire péri-radicaire d'origine endodontique.

Une **radiographie rétro-alvéolaire avec angulateur** a été validée comme étant un examen fiable pour apprécier la longueur radiculaire d'un cliché à un autre d'un même organe dentaire (variation dans les mesures sur une même dent de 1,1 à 1,8 % selon Andreasen ⁹³, incluant la variation intra-opérateur des mesures sur un même cliché à une semaine d'intervalle).

3.3.2 Cicatrisation pulpaire

3.3.2.1 Maintien de la vitalité pulpaire

La cicatrisation pulpaire est vérifiée à l'aide de **tests de sensibilité pulpaire**, idéalement **électriques**, à défaut thermiques (test au chaud, ou au froid), dont les résultats doivent s'améliorer avec le temps. Dans le cas contraire **une nécrose pulpaire** peut être suspectée, signant un échec de revascularisation.

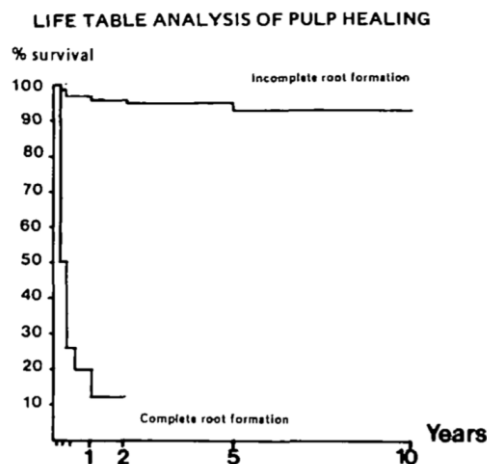
Cependant, Andreasen ⁹⁴ a prouvé que plus les dents étaient immatures, moins leurs réponses aux tests de sensibilité pulpaire étaient fiables.

⁹³ Andreasen et al., « A long-term study of 370 autotransplanted premolars. Part I. Surgical procedures and standardized techniques for monitoring healing ».

⁹⁴ Andreasen et al.

Dans la même série d'articles, Andreasen ⁹⁵ rapporte sur 370 prémolaires transplantées, **96 %** de conservation de la vitalité pulpaire pour les dents transplantées **immatures**, contre 15 % pour les dents transplantées matures.

Figure 18 : Survie pulpaire jusqu'à 10 ans post-transplantation selon la maturité radiculaire de 370 prémolaires transplantées



Source : Andreasen et al., « A long-term study of 370 autotransplanted premolars. Part II. Tooth survival and pulp healing subsequent to transplantation », 1990.

Concernant les dents **immatures**, 2 % répondaient positivement aux tests de sensibilités à 2 mois, puis 90 % à 6 mois et 95 % à 1 an.

Les dents étaient considérées comme **matures** quand elles avaient atteint leur **longueur radiculaire maximale**, indépendamment de la fermeture apicale. Or **les dents dont l'apex était complètement fermé finissaient par se nécroser dans tous les cas**, et les dents dont l'apex était encore ouvert avaient une chance de revascularisation augmentant avec leur niveau d'ouverture apicale. Idem, plus les dents étaient longues, moins elles avaient de chance de revascularisation (cf. figure 19).

⁹⁵ Andreasen et al., « A long-term study of 370 autotransplanted premolars. Part II. Tooth survival and pulp healing subsequent to transplantation ».

Figure 19 : Taux de survie pulpaire à 10 ans selon le stade de développement radiculaire de 370 prémolaires transplantées

Plus la longueur radiculaire augmente et plus l'apex se ferme, moins la revascularisation de la dent transplantée est probable. On note 100% de nécrose pour les prémolaires en stade 6, c'est-à-dire les dents matures à apex fermé.

	Root development stages						
	0	1	2	3	4	5	6
Pulp healing	2 (100%)	4 (100%)	70 (96%)	202 (96%)	26 (93%)	8 (40%)	0 (0%)
Pulp necrosis	0	0	3	8	2	12	33

Source : Andreasen et al., « A long-term study of 370 autotransplanted premolars. Part II. Tooth survival and pulp healing subsequent to transplantation », 1990.

Radiologiquement, la cicatrisation osseuse et radiculaire est vérifiée par la visibilité radiologique d'un espace ligamentaire continu tout autour de la racine et par l'absence d'images de **lésion inflammatoire osseuse**, pouvant signer une **nécrose pulpaire**, et parfois associée à une **résorption radiculaire externe inflammatoire**. Ces situations nécessitent une intervention endodontique.

D'après Andreasen et Andreasen ⁹⁶, quand elle survient la nécrose pulpaire peut être détectée, dans la majorité des cas, **dans les 3 mois** suivant une luxation **traumatique**. On retrouve alors une image de lésion inflammatoire péri-radicaire d'origine endodontique sur les radiographies rétro-alvéolaires de contrôle.

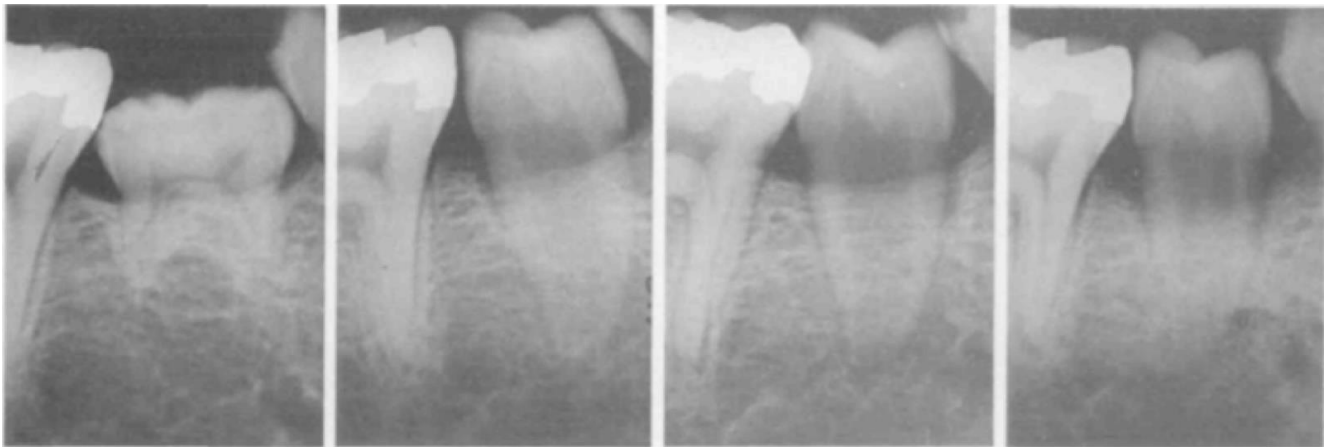
Dans le cas des autotransplantations, cependant, l'aménagement du site receveur peut biaiser l'appréciation radiographique de la cicatrisation péri-apicale, avec une **radio-clarté liée surtout à la préparation du site** par les forets avant transplantation.

Andreasen ⁹⁷ considère les dents transplantées comme nécrosées quand celles-ci présentent une **association** des signes suivants : image radiographique de **lésion péri-apicale** ou de **résorption radiculaire inflammatoire**, absence de réponse aux **tests de sensibilité** pulpaire, et quand le canal pulpaire ne montre **aucun signe d'oblitération pulpaire 6 mois** après la transplantation (cf. figure 20).

⁹⁶ Andreasen et Andreasen, « Diagnosis of luxation injuries : the importance of standardized clinical, radiographic and photographic techniques in clinical investigations ».

⁹⁷ Andreasen et al., « A long-term study of 370 autotransplanted premolars. Part II. Tooth survival and pulp healing subsequent to transplantation ».

Figure 20 : Images radiologiques de nécrose d'une seconde prémolaire maxillaire transplantée en place de seconde prémolaire mandibulaire : lésion péri-apicale et résorption externe inflammatoire



J 0

1 semaine

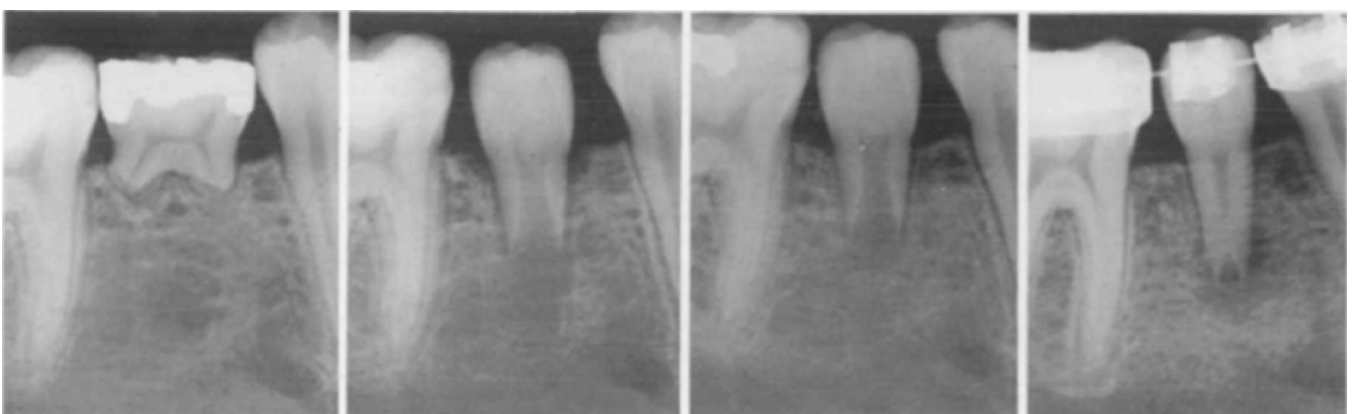
4 semaines

8 semaines

Source : Andreasen et al., « A long-term study of 370 autotransplanted premolars. Part II. Tooth survival and pulp healing subsequent to transplantation », 1990.

La nécrose était considérée comme « partielle » quand les signes suivants étaient associés : **pas d'oblitération de la partie coronaire de la pulpe, fermeture apicale prématurée** avec absence de poursuite de l'édification radiculaire et **image de lésion inflammatoire péri-apicale**.

Figure 21 : Images radiologiques de nécrose partielle d'une seconde prémolaire maxillaire transplantée en place de seconde prémolaire mandibulaire



J 0

1 semaine

4 semaines

8 semaines

Source : Andreasen et al., « A long-term study of 370 autotransplanted premolars. Part II. Tooth survival and pulp healing subsequent to transplantation », 1990.

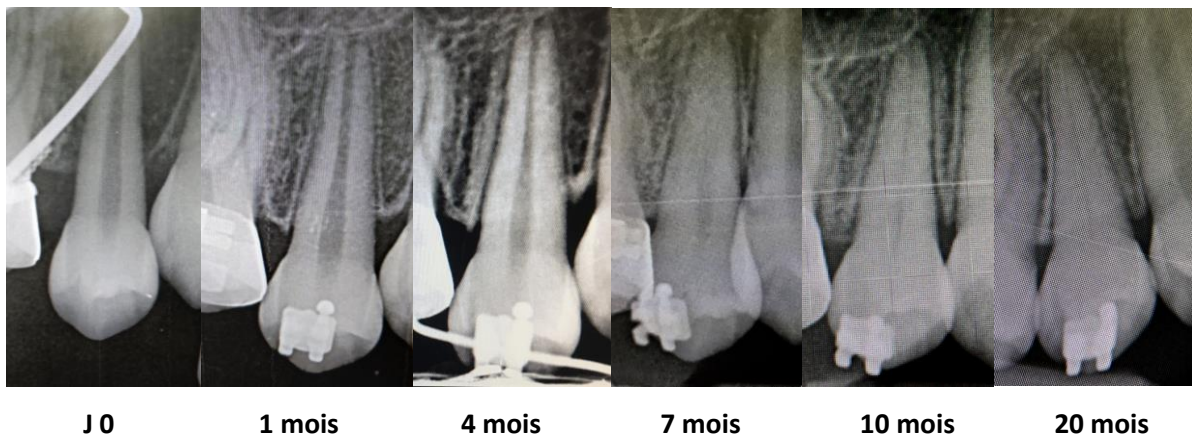
3.3.2.2 Oblitération pulpaire

On retrouve classiquement une **oblitération pulpaire des dents transplantées**, qui est un signe **favorable** témoignant d'une activité cellulaire, synonyme de **vascularisation retrouvée** ⁹⁸. Cette oblitération débute généralement dans les **8 semaines** suivant la transplantation, et est quasiment systématiquement observée à **6 mois** post-transplantation (cf. figure 22).

Cette évolution est donc normale dans le cas des transplantations et **ne nécessite pas d'entreprendre un traitement endodontique en l'absence de signes de nécrose associés** (image de lésion péri-radriculaire d'origine endodontique ou de résorptions radiculaires inflammatoires).

Figure 22 : Suivi radiologique de la cicatrisation pulpaire de 44 transplantée en place de 15 ⁹⁹

Radiographies rétro-alvéolaires, de gauche à droite : le jour de la transplantation de 44 en place de 15, puis à 1 mois, 4 mois, 7 mois, 10 mois et 20 mois. On note une oblitération pulpaire progressive lors du suivi et la poursuite de l'édification radriculaire de la dent ainsi qu'une fermeture apicale.



Source : Janssens et al., « Autotransplantation : une alternative thérapeutique pérenne », 2020.

3.3.3 Édification radriculaire

Le développement radriculaire **est censé se poursuivre** dans le temps et doit être observé radiologiquement. Une édification radriculaire complète peut prendre jusqu'à 2 ans pour les dents transplantées alors qu'elles étaient très immatures au moment de la chirurgie. ¹⁰⁰

⁹⁸ Andreasen, *Atlas de réimplantation et de transplantation dentaires*.

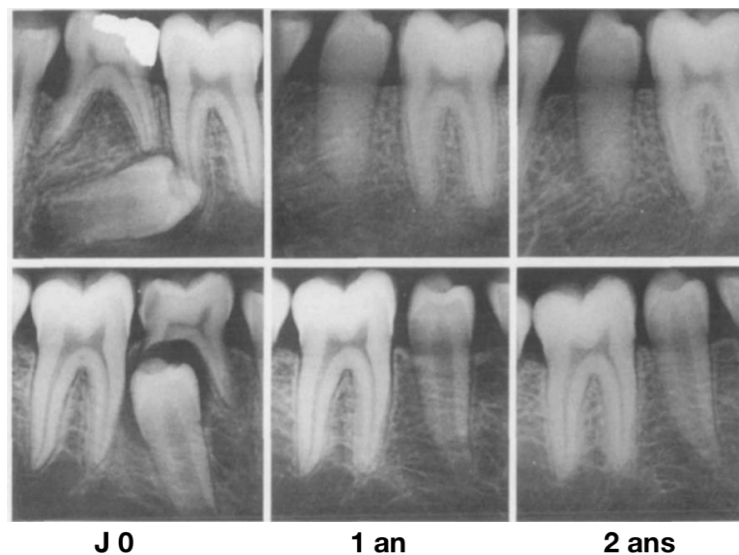
⁹⁹ Janssens et al., « Autotransplantation : une alternative thérapeutique pérenne ».

¹⁰⁰ Czochrowska et Plakwicz, « Guidelines for autotransplantation of developing premolars to the anterior maxilla ».

Cependant il arrive que l'édification de la racine du transplant soit stoppée suite à la chirurgie, c'est pourquoi il est conseillé de transplanter des dents avec un rapport couronne/racine suffisant pour leur maintien sur arcade, avec donc au moins une racine édifiée de moitié.

Si une dent homologue controlatérale non transplantée est présente, comparer les niveaux d'édification radiculaire de cette dent et du transplant peut être une excellente manière de contrôler le maintien de l'édification radiculaire du transplant.¹⁰¹

Figure 23 : Longueur radiculaire finale diminuée de 35 ectopique ayant bénéficié d'une autotransplantation trans-alvéolaire, en comparaison à son homologue controlatérale (45) chez le même patient



Source : Andreasen et al., « A long-term study of 370 autotransplanted premolars. Part IV. Root development subsequent to transplantation », 1990.

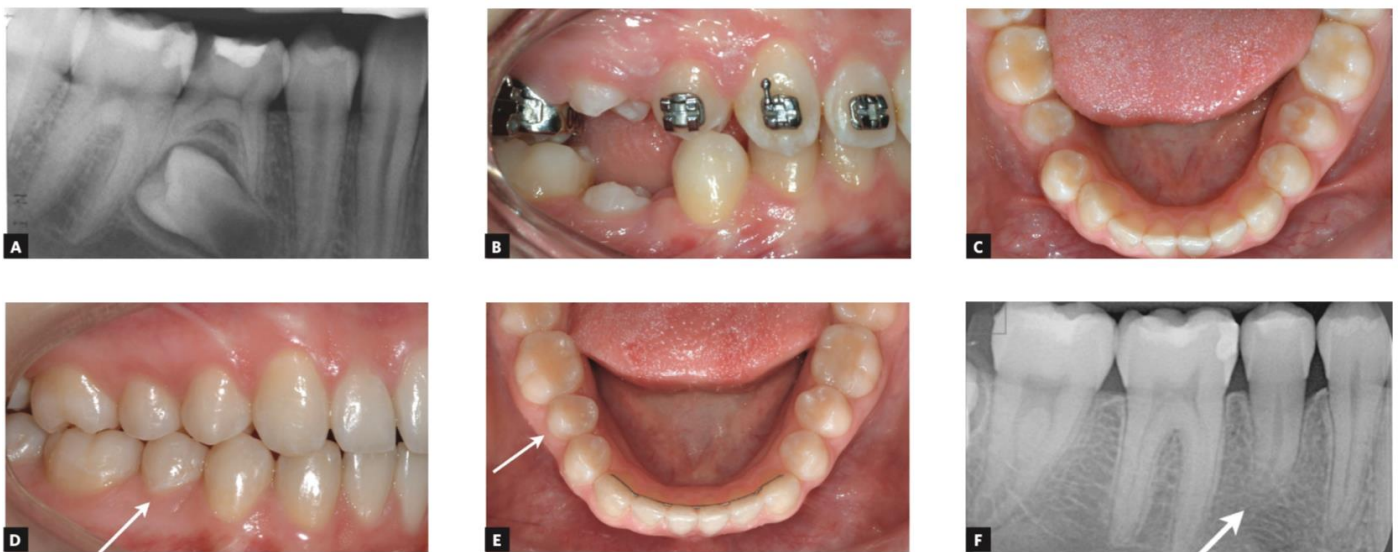Andreasen¹⁰² rapporte un « arrêt partiel » de la formation radiculaire pour 65 % des prémolaires transplantées (cf. figure 23), avec dans ces cas une longueur radiculaire finale mesurée sur radiologies rétro-alvéolaires représentant 81 % à 90 % de la longueur radiculaire attendue (en prenant comme référence la longueur radiculaire finale de la prémolaire homologue contro-latérale non transplantée).

¹⁰¹ Czochovska et Plakwicz.

¹⁰² Andreasen et al., « A long-term study of 370 autotransplanted premolars. Part IV. Root development subsequent to transplantation ».

Figure 24 : Edification radicaire partielle d'une 45 après transplantation trans-alvéolaire chez une patiente de 12 ans

45 présentant un axe très distal radiologiquement (A) est transplantée sur son site normal d'éruption (transplantation trans-alvéolaire) après discussion avec la patiente et ses parents qui souhaitent éviter une traction orthodontique trop longue et au résultat incertain. Après transplantation, la dent fait son éruption dans la cavité orale classiquement (B, C). Une attache est collée sur cette dent une fois celle-ci en contact avec ses antagonistes afin de mener à bien le traitement orthodontique visant à améliorer l'occlusion de la patiente. La cicatrisation parodontale et pulpaire (avec oblitération) sont parfaites, et l'édification radicaire s'est poursuivie (F), mais la longueur radicaire finale du transplant est plus courte que celle de son homologue contro-latérale.



Source : Czochrowska, « An interview with Ewa Czochrowska », 2018.

Les **dents incluses en position ectopique** sont les plus concernées par un **arrêt de leur édification radicaire** ou une édification radicaire **partielle** après transplantation (cf. figure 24).¹⁰³ Cette observation est probablement à mettre en lien avec un traumatisme de la gaine de Hertwig du fait des difficultés d'accès à ce type de dent, rendant une avulsion complètement atraumatique délicate.

¹⁰³ Czochrowska, « An interview with Ewa Czochrowska ».

3.3.4 Cicatrisation parodontale

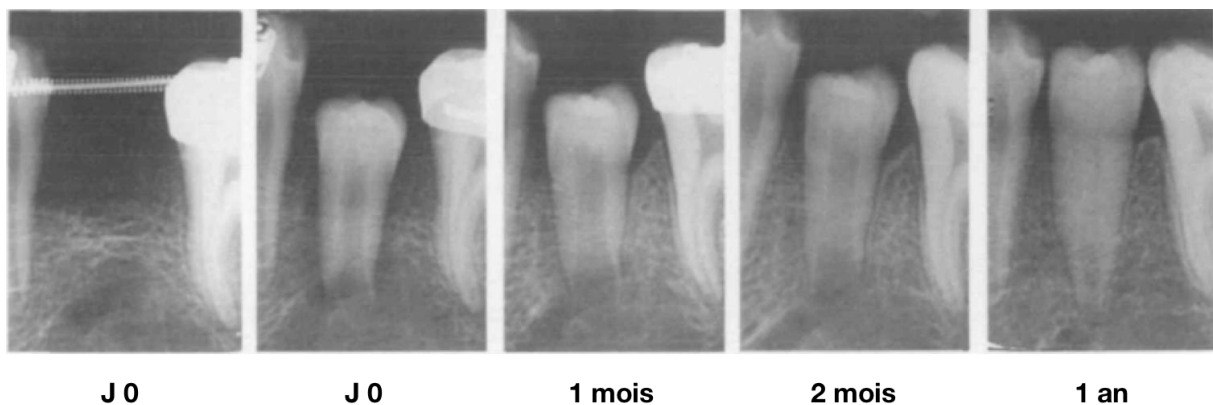
3.3.4.1 Cicatrisation attendue

Après transplantation, la cicatrisation parodontale doit être parfaite avec une ré-attache *ad integrum*.

Cliniquement, aucune perte d'attache n'est objectivable. La dent doit être d'une mobilité physiologique et poursuivre son éruption. Aucun son métallique n'est retrouvé à la percussion.

Radiologiquement, un espace ligamentaire est visible tout autour de la racine (espace desmodontal radioclaire puis lamina dura matérialisée par une ligne radio-opaque), et aucune plage de résorption n'est décelable. La cicatrisation osseuse du site receveur sera aussi confirmée par une colonisation osseuse des plages radio-claires péri-radiculaires qui correspondaient aux zones de préparation du site durant la chirurgie.

Figure 25 : Images radiologiques de la cicatrisation attendue après une transplantation de prémolaire Ici, 2e prémolaire maxillaire transplantée sur un site d'agénésie mandibulaire.



Source : Andreasen et al., « A long-term study of 370 autotransplanted premolars. Part III. Periodontal healing subsequent to transplantation », 1990.

Comme nous l'avons vu, une **croissance osseuse horizontale** peut être espérée plusieurs mois après la chirurgie.¹⁰⁴

¹⁰⁴ Paulsen et Andreasen, « Eruption of premolars subsequent to autotransplantation. A longitudinal radiographic study »; Michl et al., « Premolar autotransplantation in juvenile dentition : quantitative assessment of vertical bone and soft tissue growth ».

Une **régénération** de la table osseuse manquante (vestibulaire le plus souvent) a été rapportée même sur des sites où des déhiscences importantes étaient présentes au moment de la transplantation.¹⁰⁵

D'après Andreasen¹⁰⁶, la cicatrisation parodontale est partielle à 4 semaines et terminée **8 semaines** après transplantation dans la majorité des cas. Les **résorptions radiculaires** peuvent ainsi être diagnostiquées radiographiquement ou cliniquement **dans les 4 à 8 semaines** suivant la transplantation. Il distingue 3 types de résorptions : la résorption de surface, la résorption inflammatoire externe et la résorption de remplacement avec ankylose associée.

3.3.4.2 Complications potentielles

Résorption de surface :

Cette résorption infra-millimétrique est **limitée et réversible**. L'**abstention** clinique associée à une **surveillance radiologique** s'impose.

Résorption externe inflammatoire :

Signe de nécrose pulpaire, ce type de résorption impose le **traitement endodontique** de la dent concernée. Une médication intra-canalair à l'**hydroxyde de calcium** sera renouvelée jusqu'à disparition des plages de résorption, avant obturation radiculaire.

Résorption cervicale externe inflammatoire :

La présence d'une perte d'attache et d'une inflammation localisée en gencive attachée avec une coloration rosâtre de la dent associée (« **pink spot** ») doit faire penser à une résorption cervicale externe inflammatoire. Ce type de résorption nécessite une **prise en charge rapide**, car elle est évolutive et invasive. Dépistée précocement, elle peut être traitée par un **curetage** de la plage de résorption et une obturation avec un matériau biocompatible, sans traitement endodontique de la dent concernée.

¹⁰⁵ Plakwicz, Wojtaszek, et Zadurska, « New bone formation at the site of autotransplanted developing mandibular canines : a case report »; Plakwicz et al., « Vertical bone growth following autotransplantation of the developing maxillary third molar to replace a retained mandibular permanent molar : a case report ».

¹⁰⁶ Andreasen et al., « A long-term study of 370 autotransplanted premolars. Part III. Periodontal healing subsequent to transplantation ».

Résorption de remplacement avec ankylose associée :

Une résorption radiculaire externe de remplacement peut être observée, associée à une ankylose. En cas de **son métallique** retrouvé à la percussion et d'absence complète de mobilité, une ankylose doit être suspectée. Cette complication survient lorsque des plages desmodontales ont été lésées lors de l'avulsion ou à l'insertion dans l'alvéole du site receveur, ou encore lorsque le transplant est resté trop longtemps à l'air libre avec dégénérescence des cellules desmodontales. D'où la nécessité d'un geste chirurgical parfaitement maîtrisé, comme décrit précédemment. La résorption de remplacement avec ankylose est de mauvais pronostic car **évolutive et irréversible**.

Le plus souvent, il s'agit d'une ankylose intéressant une plage radiculaire punctiforme (« **spot ankylosis** »), **indétectable radiographiquement**.

D'après Czochrowska et Plakwicz¹⁰⁷, l'ankylose est suspectée quand le transplant présente un manque de mobilité et un son métallique à la percussion. Cette ankylose sera confirmée quand l'application d'une force orthodontique sur le transplant ne le déplace pas mais provoque un effet parasite de déplacement des dents adjacentes en direction du transplant (cf. annexe 6).

Andreasen¹⁰⁸ rapporte que le **diagnostic de la résorption radiculaire de remplacement avec ankylose** peut être **plus tardif** que pour les autres types de résorption. Ceci est confirmé par une revue de la littérature de 2018.¹⁰⁹ On peut diagnostiquer une ankylose du transplant **plusieurs mois ou années après la chirurgie**, alors que les résorptions **inflammatoires** sont elles diagnostiquées le plus souvent **durant les premières semaines**.

L'ankylose intéresse **2% des dents immatures** à 1 an post-transplantation, toutes situations confondues.¹¹⁰ Ce taux est augmenté pour les dents matures, avec des résultats variables selon les études.¹¹¹

Il est nécessaire que les praticiens engagés dans le protocole sachent comment gérer l'ankylose du transplant si celle-ci survient. Les différentes solutions¹¹² sont décrites en annexe 11.

¹⁰⁷ Czochrowska et Plakwicz, « Guidelines for autotransplantation of developing premolars to the anterior maxilla ».

¹⁰⁸ Andreasen et al., « A long-term study of 370 autotransplanted premolars. Part III. Periodontal healing subsequent to transplantation ».

¹⁰⁹ Rohof et al., « Autotransplantation of teeth with incomplete root formation : a systematic review and meta-analysis ».

¹¹⁰ Rohof et al.

¹¹¹ Chung et al., « Outcomes of autotransplanted teeth with complete root formation ».

¹¹² Malmgren, « Ridge preservation/decoronation »; Garling et al., « Fifteen-year outcome of three-unit fixed dental prostheses made from monolithic lithium disilicate ceramic »; Kofod, Würtz, et Melsen, « Treatment of an ankylosed central

3.4 Traitement orthodontique et aménagement prothétique du transplant

3.4.1 Une dent transplantée peut-elle être déplacée orthodontiquement ?

La dent transplantée présente après cicatrisation un desmodonte intacte, ce qui permet son déplacement orthodontique comme toute autre dent naturelle. Un traitement orthodontique après une autotransplantation est d'ailleurs souvent nécessaire.

Par exemple, un patient ayant bénéficié d'une transplantation de prémolaire pour remplacer une incisive maxillaire a besoin d'un traitement orthodontique après la chirurgie pour ¹¹³ :

- **fermer l'espace sur le site donneur** (si le choix du transplant est fait sur des critères de maturité radiculaire et de situation endo-osseuse indépendamment de la malocclusion du patient, des dispositifs de renfort d'ancrage particuliers sont nécessaires, cf. partie 1.3.1) ;
- **corriger une malocclusion concomitante** ;
- **adapter la position du transplant et celle des dents qui lui sont désormais adjacentes**, afin d'optimiser l'intégration de la dent transplantée dans son nouvel environnement.

Cependant, il convient de **respecter un certain délai post-chirurgical** avant d'initier un déplacement orthodontique du transplant, **afin de ne pas perturber la cicatrisation pulpaire et parodontale**.

De manière générale, Zachrisson ¹¹⁴ conseille d'attendre **3 à 4 mois** après transplantation avant de débiter un traitement orthodontique incluant le transplant.

D'après Paulsen ¹¹⁵, le traitement orthodontique doit être initié **dans les 3 à 9 mois** après transplantation. Paulsen, Andreasen et Schwartz ¹¹⁶, tout comme Lagerström et al. avant eux ¹¹⁷, ont prouvé que le déplacement orthodontique pendant cette période n'interfère pas avec une cicatrisation parodontale et pulpaire normale.

incisor by single tooth dento-osseous osteotomy and a simple distraction device »; Bousquet, Artz, et Canal, « Traitement des dents ankylosées par corticotomie partielle : l'orthodontic bone stretching. Étude préliminaire. »

¹¹³ Czochovska et Plakwicz, « Guidelines for autotransplantation of developing premolars to the anterior maxilla ».

¹¹⁴ Zachrisson, Stenvik, et Haanaes, « Management of missing maxillary anterior teeth with emphasis on autotransplantation ».

¹¹⁵ Paulsen, « Autotransplantation of teeth in orthodontic treatment ».

¹¹⁶ Paulsen, Andreasen, et Schwartz, « Pulp and periodontal healing, root development and root resorption subsequent to transplantation and orthodontic rotation ».

¹¹⁷ Lagerström et Kristerson, « Influence of orthodontic treatment on root development of autotransplanted premolars ».

Czochrowska et Plakwicz ¹¹⁸ conseillent eux aussi d'attendre la fin de la phase de cicatrisation post-chirurgicale avant de déplacer le transplant. Ils précisent, pour les prémolaires transplantées à un stade précoce de développement radiculaire (**1/2 racine**), **d'attendre que le transplant atteigne 3/4 de longueur radiculaire** avant d'entamer un déplacement orthodontique. En effet un déplacement orthodontique trop précoce pourrait affecter l'édification radiculaire du transplant.

Pour les prémolaires transplantées plus tardivement (**3/4 d'édification radiculaire**), leur recommandation est d'attendre **3 à 6 mois** après la chirurgie pour être sûr de ne pas perturber la cicatrisation du transplant.

Pour les dents **matures**, une mobilisation orthodontique plus précoce (à **6 semaines**) permettrait d'après eux de réduire le risque d'ankylose post-opératoire.

Dans toutes les situations, ils insistent sur la nécessité d'utiliser des **forces « légères »**, **en considérant le transplant comme une dent traumatisée**.

3.4.2 Une dent transplantée peut-elle être restaurée prothétiquement ?

Des coronoplasties soustractives et additives sont tout à fait possibles afin d'intégrer au mieux le transplant à son nouvel environnement, occlusalement et esthétiquement.

3.4.1.2 Positionnement orthodontique du transplant pour un remodelage prothétique idéal

Dans les cas de prémolaires transplantées en place d'incisives maxillaires, le transplant ne doit pas seulement avoir un bon pronostic de cicatrisation, mais aussi une morphologie d'incisive s'intégrant parfaitement dans cette zone esthétique.

Une prémolaire transplantée en place d'incisive maxillaire peut être placée, selon ses dimensions, de 2 manières différentes :

- en rotation à 90°, le diamètre vestibulo-lingual de la prémolaire occupant le diamètre mésio-distal du site receveur d'incisive (exposant ainsi ses faces anatomiques proximales en vestibulaire et en lingual du site receveur) ;
- sans rotation, exposant sa face vestibulaire en vestibulaire du site receveur, et sa face palatine en palatin.

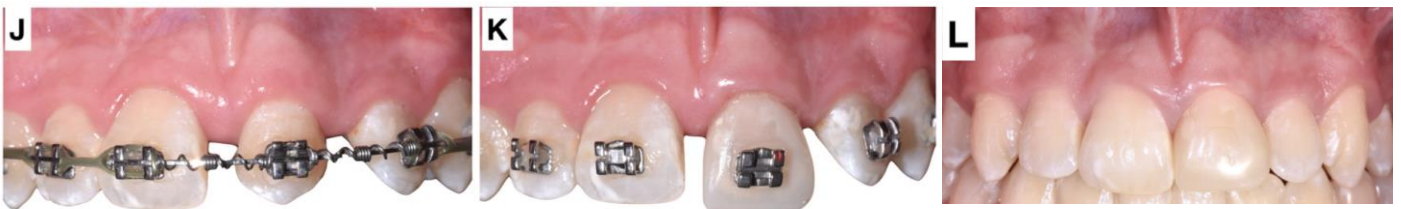¹¹⁸ Czochrowska et Plakwicz, « Guidelines for autotransplantation of developing premolars to the anterior maxilla ».

Dans la deuxième configuration, il n'est pas nécessaire de meuler la cuspide palatine du transplant. En effet, il est possible de lever les prématurités occlusales en déplaçant orthodontiquement le transplant en palatin.¹¹⁹ On autorise ainsi les incisives mandibulaires à entrer en occlusion uniquement sur le versant palatin de la cuspide vestibulaire du transplant, comme elles le feraient sur la face palatine d'une incisive centrale « normale ».

Dans ces situations de transplantation en zone antérieure, le transplant doit nécessairement être remodelé pour lui donner une morphologie d'incisive. Le traitement orthodontique permet alors d'optimiser l'intégration esthétique et fonctionnelle du transplant en le plaçant dans une position idéale pour recevoir une restauration mimant la morphologie d'une incisive. La nécessité de restauration doit être clairement exposée aux parents avant la chirurgie.

Figure 26 : Ouverture d'espace orthodontique avant restauration de 44 transplantée en place de 21

L'espace est d'abord ouvert en technique vestibulaire en plaçant un bracket de prémolaire sur le transplant (J), puis la dent est restaurée par addition de résine composite en technique directe, à la hauteur et à la largeur souhaitées selon les dimensions de 11 et la position des collets et zéniths gingivaux (K). Un bracket d'incisive est alors collé sur le transplant après restauration et le traitement orthodontique peut reprendre avec comme objectifs d'aligner les collets et les bords libres des incisives centrales maxillaires, de fermer les espaces et de corriger la malocclusion du patient. On observe après traitement une bonne intégration du transplant (L).



Source : Czochrowska, et Plakwicz, « Guidelines for autotransplantation of developing premolars to the anterior maxilla », 2020.

Si la position du transplant doit être ajustée à celle des dents adjacentes, Czochrowska et Plakwicz¹²⁰ conseillent de **réaliser les coronoplasties avant le déplacement orthodontique**. Ceci permet de mieux visualiser les objectifs finaux esthétiques (positionnement du zénith gingival, alignement des collets et bords libres, largeur mésio-distale) ainsi que fonctionnels (guide incisif satisfaisant en propulsion, absence de prématurités occlusales et absence d'interférences lors des mouvements de latéralités).

¹¹⁹ Czochrowska et Plakwicz.

¹²⁰ Czochrowska et Plakwicz.

Cependant, si l'espace mésio-distal disponible est insuffisant pour une restauration aux dimensions d'une incisive, ces mêmes auteurs conseillent dans un premier temps d'ouvrir l'espace nécessaire pour pouvoir réaliser la restauration dans de bonnes conditions (cf. figure 26).

3.4.1.2 Combien de temps faut-il attendre après la chirurgie pour restaurer une dent transplantée ?

Les prémolaires transplantées en secteur antérieur sont classiquement placées en situation sous-gingivale ou juxta-gingivale. On observe alors leur éruption et la poursuite de leur édification radiculaire. Toute améloplastie devrait être évitée **jusqu'à l'éruption complète de la dent concernée.**

¹²¹ Le délai à respecter avant une restauration dépend donc de la position de la dent après la chirurgie, souvent en corrélation avec le stade de maturation radiculaire du transplant. Il serait raisonnable d'après Czochrowska et Plakwicz d'attendre **6 mois** post-transplantation avant tout remodelage par addition pour ne pas perturber la cicatrisation pulpaire et parodontale du transplant.

Chez les patients de 11-12 ans, la persistance d'une prémolaire non remodelée en place d'incisive ne semble pas poser de problème, puisqu'eux-mêmes et leurs amis ne sont pas autant concernés par l'esthétique de leur sourire que leurs aînés. ¹²² Néanmoins, les parents sont souvent très demandeurs de restauration immédiatement après transplantation. Il faut donc leur expliquer que la cicatrisation du transplant est la priorité.

3.4.1.3 Quel type de restauration faut-il envisager ?

La coronoplastie du transplant en zone antérieure peut être effectuée par addition de composite en méthode directe ou indirecte, ou via une facette céramique.

Dans un premier temps, une fois la cicatrisation du transplant complète, une restauration par ajout de résine **composite sans préparation amélaire** peut être mise en place.

Il est généralement plus simple de réaliser une restauration en méthode directe si un espace mésio-distal exagéré a été créé au préalable (cf. figure 26). ¹²³

¹²¹ Czochrowska et Plakwicz.

¹²² Czochrowska, « An interview with Ewa Czochrowska ».

¹²³ Czochrowska et Plakwicz, « Guidelines for autotransplantation of developing premolars to the anterior maxilla ».

Dans l'idéal, il faut éviter toute préparation de la dent transplantée pour la restauration d'usage. Si une préparation est toutefois nécessaire, il faut que celle-ci soit **limitée à l'émail**. En effet, une préparation dentinaire interférerait avec la cicatrisation pulpaire du transplant.¹²⁴

Dans le cas de **composites réalisés en technique directe**, le matériau est souvent difficile à placer avec une largeur mésio-distale suffisante au niveau gingival. On obtiendra en conséquence une forme coronaire triangulaire. La teinte de la restauration aura aussi tendance à se détériorer dans le temps. Ces problèmes peuvent être évités par des restaurations via des facettes en céramique, qui permettent l'obtention d'une largeur mésio-distale suffisante au niveau du profil d'émergence du transplant, et présentent une teinte et un état de surface durables dans le temps. D'après Zachrisson¹²⁵, les critiques faites habituellement aux couronnes chez les adolescents (maturation gingivale non achevée, pouvant conduire après rétraction gingivale à une exposition inesthétique du joint prothétique d'une couronne céramo-métallique, et risque de lésion pulpaire puisque la pulpe des dents jeunes est large), ne sont pas valables pour les facettes en céramique, qui peuvent tout à fait être mises en place chez l'adolescent (cf. figure 27).

Les **facettes en céramique**, surtout actuellement en technique mini-invasive, représentent la technique de choix sur le plan esthétique et en matière d'économie tissulaire pour la restauration des prémolaires transplantées. Même chez les adolescents à pulpe large, puisqu'elles ne nécessitent qu'une très faible préparation amélaire. Leur mise en place est raisonnable **2 à 3 ans après l'autotransplantation** d'une prémolaire en cours de développement, généralement à la fin du traitement orthodontique. Cette solution est considérée comme le *gold standard* pour la restauration des prémolaires transplantées en secteur antérieur car elles présentent une biocompatibilité optimale. Les facettes en céramique feldspathique notamment permettent une préparation la moins invasive possible pour un rendu esthétique et des propriétés biomécaniques optimales.¹²⁶

Par ailleurs, les technologies numériques 3D offrent de nouvelles solutions, via une conception et fabrication assistées par ordinateur de **restaurations indirectes**, collées sur des prémolaires transplantées en secteur antérieur. Leur utilisation peut permettre d'éviter les écueils esthétiques rencontrés avec les restaurations par composite en technique directe durant la phase initiale.

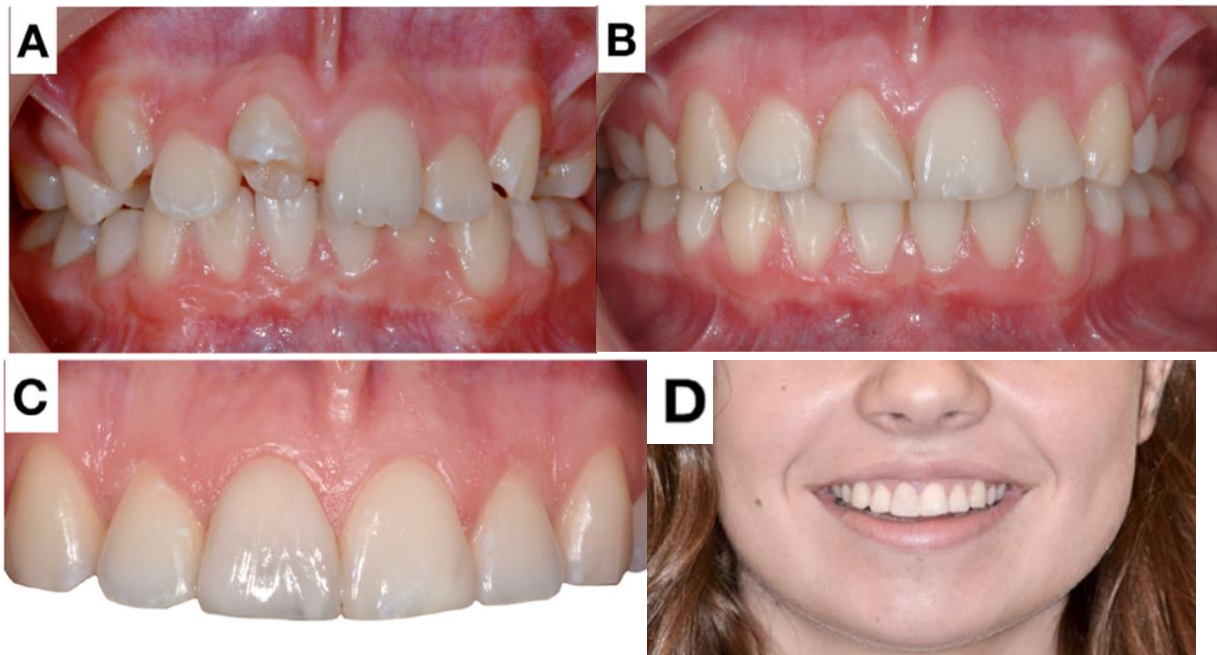
¹²⁴ Czochorowska et Plakwicz.

¹²⁵ Zachrisson, Stenvik, et Haanaes, « Management of missing maxillary anterior teeth with emphasis on autotransplantation ».

¹²⁶ Czochorowska et Plakwicz, « Guidelines for autotransplantation of developing premolars to the anterior maxilla ».

Figure 27 : Transplantation de 25 en place de 11 chez une patiente de 9 ans

Après transplantation (A), la dent est restaurée provisoirement par ajout de résine composite en méthode directe (on note la forme triangulaire de la couronne de la « néo-11 » liée à un profil d'émergence étroit dans la dimension mésio-distale, difficile à restaurer avec un composite en technique directe) puis le traitement orthodontique visant à harmoniser l'occlusion et aligner le transplant avec les dents antérieures collatérales est mené (B) ; 4 ans après transplantation (à l'âge de 13 ans), la restauration en composite est remplacée par une facette en céramique feldspathique (C) afin d'améliorer l'esthétique du sourire de la patiente, grâce à une meilleure forme et un meilleur état de surface de 11, et un profil d'émergence symétrique à celui de 21 (D).



Source : Czochrowska, et Plakwicz, « Guidelines for autotransplantation of developing premolars to the anterior maxilla », 2020.

Concernant les dents **matures**, Gault ¹²⁷ met en place des restaurations par addition de composite à partir de 2 à 4 semaines mais conseille d'éviter toute mobilisation excessive de la dent sur le plan occlusal, notamment en guidage. Il conseille d'attendre au moins **3 mois après chirurgie** pour la restauration finale du transplant.

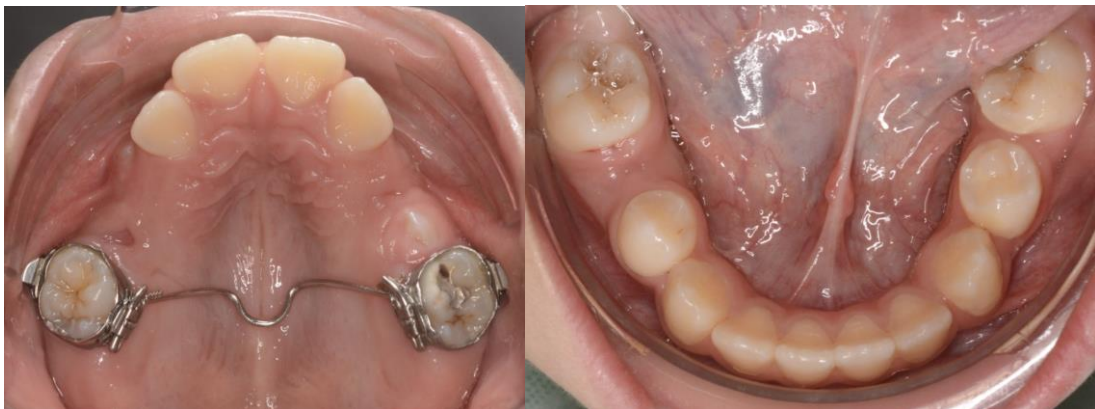
¹²⁷ Gault et Warocquier-Clerout, « Tooth auto-transplantation with double periodontal ligament stimulation to replace periodontally compromised teeth ».

4 : ILLUSTRATION PAR UN CAS CLINIQUE

4.1 Situation initiale

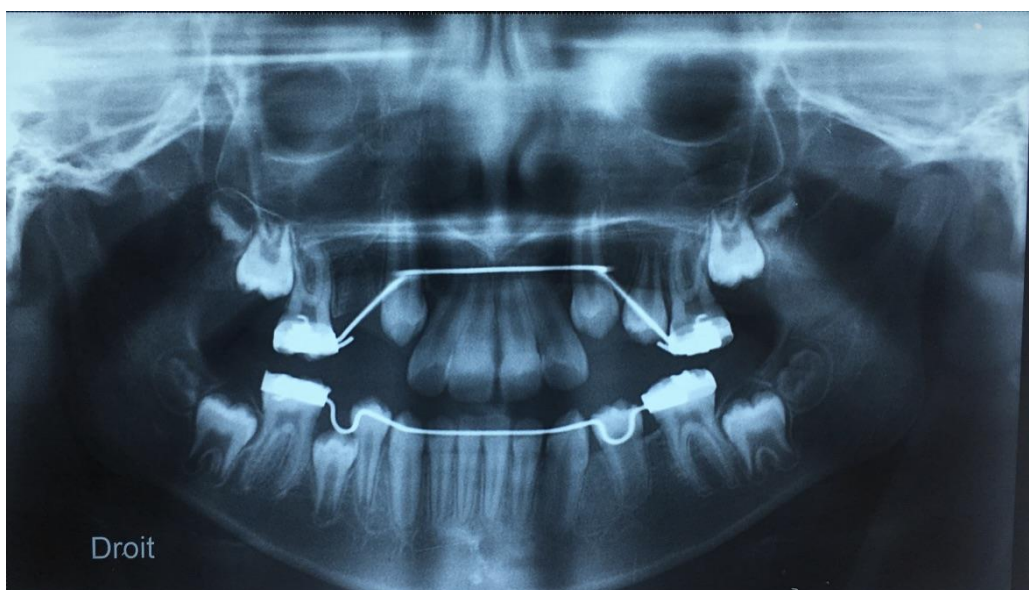
Lina, 8 ans et 5 mois, en bonne santé générale, nous est adressée en transfert en consultation d'orthodontie dans le service de médecine bucco-dentaire de l'hôpital Bretonneau. Elle présente une **absence des 2 prémolaires du secteur 1**, de 24 et de 34, ainsi qu'une **dysharmonie dents-arcades**. 44 et 45 sont présentes et cette dernière manque de place pour faire son évolution sur l'arcade.

Figure 28 : Photographies endobuccales occlusales (01/2019)



Source : Auteur, 2019.

Figure 29 : Radiographie panoramique (01/2019)



Source : Auteur, 2019.

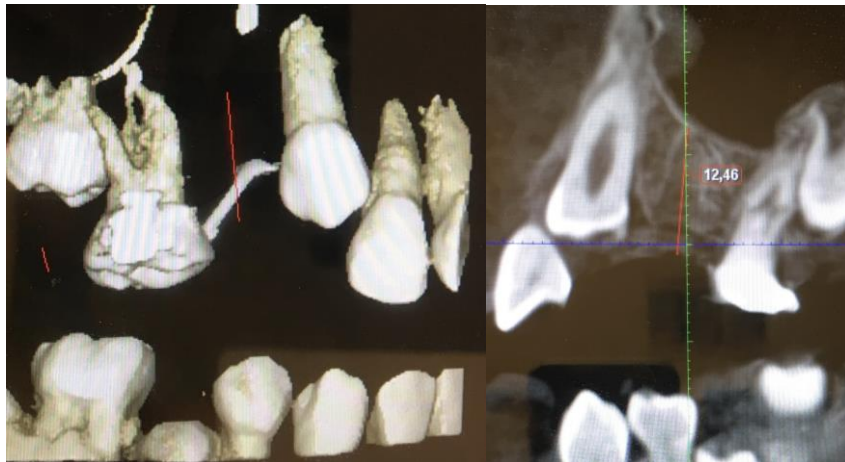
Une concertation a lieu entre Lina, ses parents, sa dentiste traitante, l'équipe d'orthodontie et l'équipe de chirurgie orale du Docteur Jean-Luc Charrier (Hôpital Bretonneau). Une **autotransplantation d'une prémolaire du secteur 4 en place de 15** est envisagée.

4.2 Autotransplantation

4.2.1 Bilan pré-opératoire

Nous prescrivons donc un bilan radiographique 3D (**CBCT**) avec l'équipe de chirurgie. Cet examen a pour but d'évaluer les **dimensions du site receveur**, et de **choisir la meilleure dent candidate à la transplantation** entre 44 et 45.

Figure 30 : Extraits du CBCT (02/2019) : mesure du site receveur

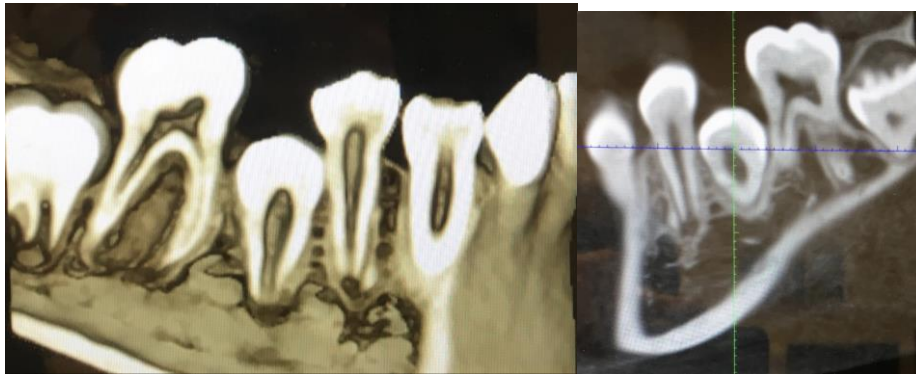


Source : Auteur, 2019.

De part sa situation endo-osseuse et son immaturité radiculaire franche, 45 est *a priori* un transplant de choix. Cependant, le **Cone Beam CT effectué nous révèle pour 45** (cf. figures 31 et 32) :

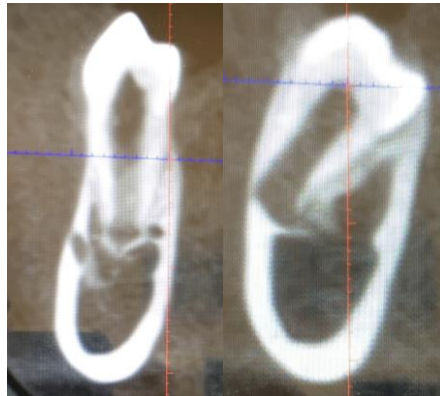
- une **inclinaison vestibulo-linguale notable**, diminuant les chances d'extraction parfaitement atraumatique pour sa surface radiculaire ;
- une **longueur radiculaire encore courte** risquant d'amener à un rapport couronne/racine limite *in fine* si son édification radiculaire ne se poursuivait pas après transplantation ;
- des rapports étroits entre 45 et la **corticale osseuse vestibulaire**. Ceci augmente le risque de délabrement de cette table osseuse vestibulaire au cours de l'avulsion ;
- une proximité importante entre la couronne de 45 et la face distale de la **racine de 44**. Cela risque d'entraîner une lésion radiculaire de 44 au moment du prélèvement de 45.

Figure 31 : Extraits du Cone Beam CT (02/2019) : proximité couronne 45 – racine 44



Source : Auteur, 2019.

Figure 32 : Extraits du Cone Beam CT (02/2019) : situation radicaire de 44 et 45, inclinaison vestibulo-linguale de 45 et proximité avec la corticale osseuse vestibulaire



Source : Auteur, 2019.

Par ailleurs, **44** est :

- **facile d'accès** (en évolution sur l'arcade), d'axe satisfaisant. Ceci facilite son prélèvement ;
- **non fonctionnelle** : elle n'est pas encore en occlusion avec une dent antagoniste et présente donc un desmodonte encore lâche. Ceci autorise aussi une avulsion atraumatique pour sa surface radicaire ;
- **encore immature** sur le plan radicaire avec un apex largement ouvert, autorisant la transplantation.

La **transplantation de 44 en place de 15** est donc programmée.

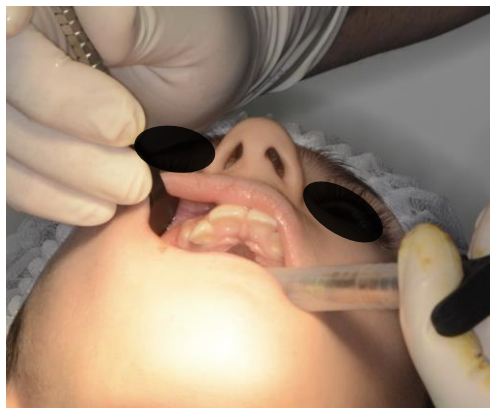
Les **mesures** de 44 sont prises sur le CBCT afin de prévoir les fraises et les forets de taille adaptée pour la préparation du site receveur.

4.2.2 Chirurgie

4.2.2.1 Anesthésie et pré-médication

L'intervention (réalisée par les Drs Jean-Luc Charrier et Arek Sulukdjian) a lieu sous couverture antibiotique à l'amoxicilline débutée le matin de l'intervention et poursuivie pour atteindre une durée totale de 7 jours. Une prémédication anti-inflammatoire (prednisolone) et sédatrice (hydroxyzine) est prescrite. La transplantation est menée sous anesthésie locale (anesthésies péri-apicales sur les sites, donneur puis receveur).

Figure 33 : Anesthésie locale sur le site receveur

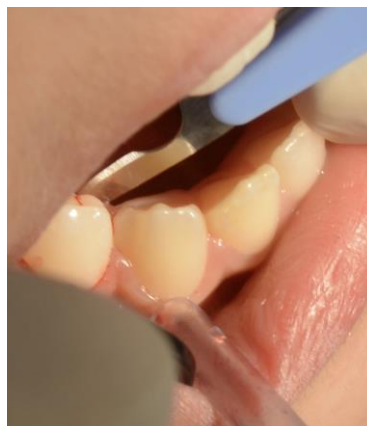

Source : Auteur, 2019.

4.2.2.2 Préparation du transplant

Premièrement, une syndesmotomie soignée est réalisée au bistouri à lame n° 15 sur la dent à transplanter.

Figure 34 : Syndesmotomie de 44 au bistouri à lame froide



Source : Auteur, 2019.

Puis 44 est luxée pour vérifier sa mobilité et l'absence d'ankylose contre-indiquant l'acte. Cette mobilisation se fait par des mouvements doux de rotation et de traction en direction coronaire selon son grand axe longitudinal. Une compresse stérile protège la dent des mors du davier afin que ceux-ci ne puissent pas endommager la surface radiculaire à la jonction émail-cément. Le transplant est ensuite laissé en place dans son alvéole jusqu'au moment du transfert sur le site receveur.

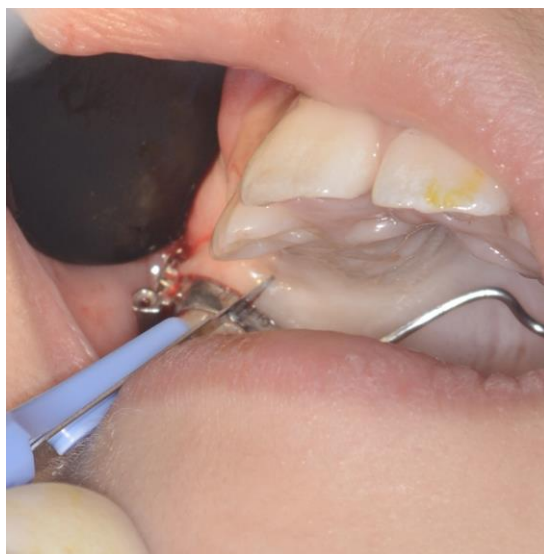Figure 35 : Luxation précautionneuse de 44 (sans mouvement de balancier)



Source : Auteur, 2019.

4.2.2.3 Préparation du site receveur

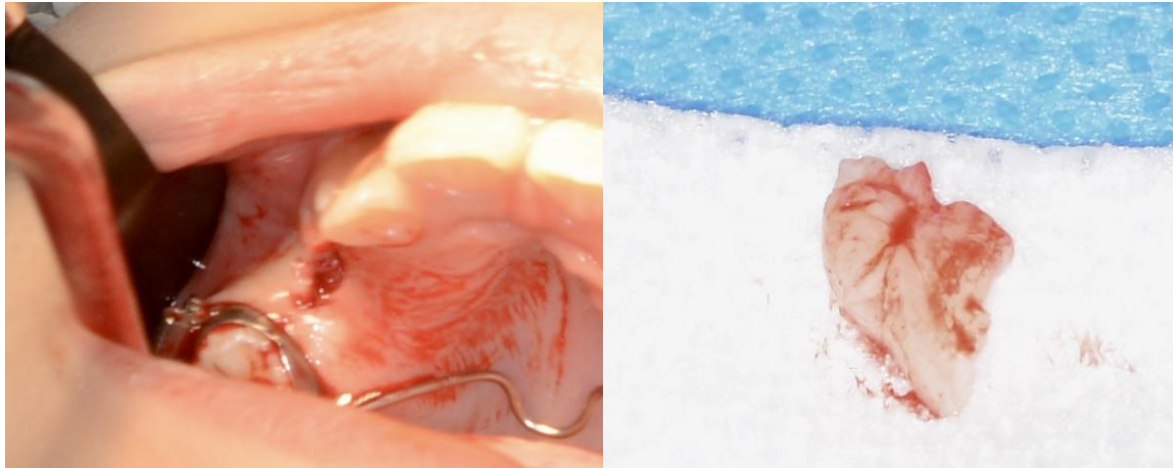
Figure 36 : Incision crestale sur le site receveur



Source : Auteur, 2019.

Une incision crestale de pleine épaisseur est réalisée sur le site receveur, ainsi qu'un « décapuchonnage » muqueux pour avoir accès au site sans lambeau.

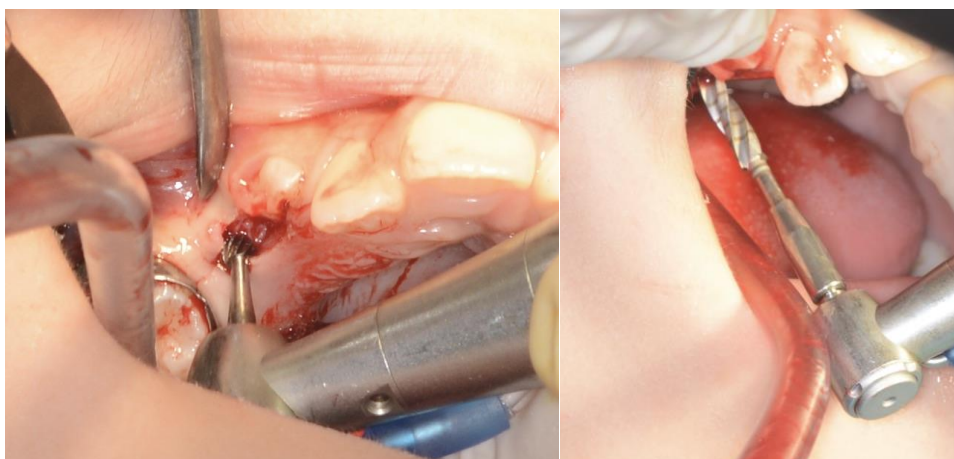
Figure 37 : Décapuchonnage gingival du site receveur



Source : Auteur, 2019.

Puis le site est préparé sous irrigation abondante, à l'aide de fraises à os et de forets d'implantologie montés sur contre-angle. Le diamètre des instruments est sélectionné d'après les mesures de 44 faites précédemment sur le CBCT.

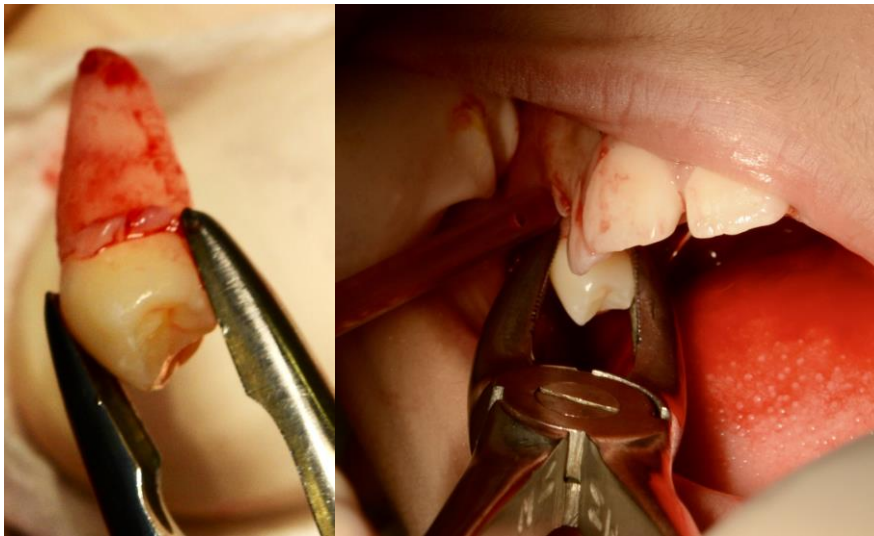
Figure 38 : Préparation du site receveur à l'aide de forets d'implantologie de diamètre adapté



Source : Auteur, 2019.

4.2.2.4 Transplantation

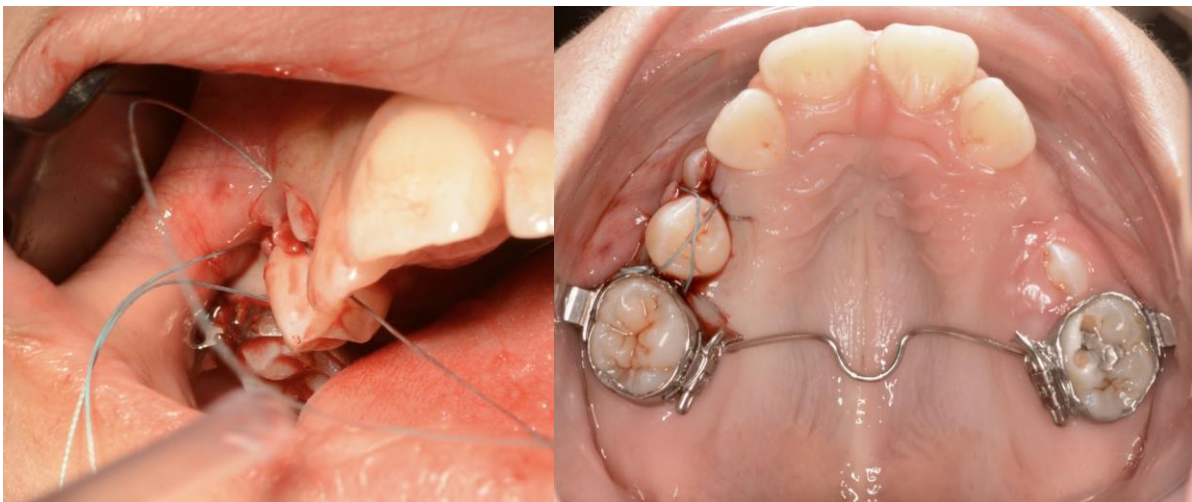
Figure 39 : Préhension de 44 par la couronne, insertion sur le site receveur



Source : Auteur, 2019.

Le transplant est avulsé de manière très précautionneuse, **en évitant tout contact du davier avec la surface radiculaire**. Il est ensuite réinséré immédiatement dans l'alvéole néo-formée sur le site receveur pour que **le temps extra-alvéolaire soit le plus court possible**.

Figure 40 : Suture en croix pour le maintien du transplant sur le site receveur



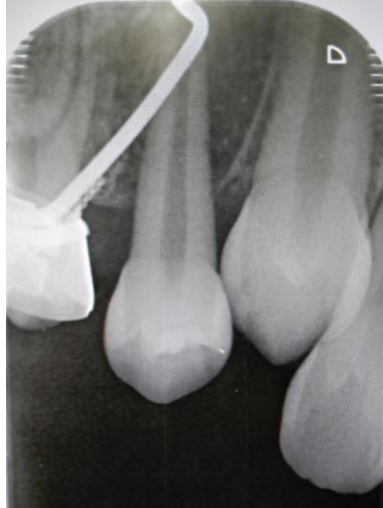Source : Auteur, 2019.

La dent est **maintenue par une simple suture** en croix, laissée en place 10 jours.

4.2.2.4 Soins post-opératoires

Finalement, une radiographie rétro-alvéolaire de contrôle est réalisée juste après la transplantation.

Figure 41 : Radiographie rétro-alvéolaire immédiatement après transplantation (02/2019)



Source : Auteur, 2019.

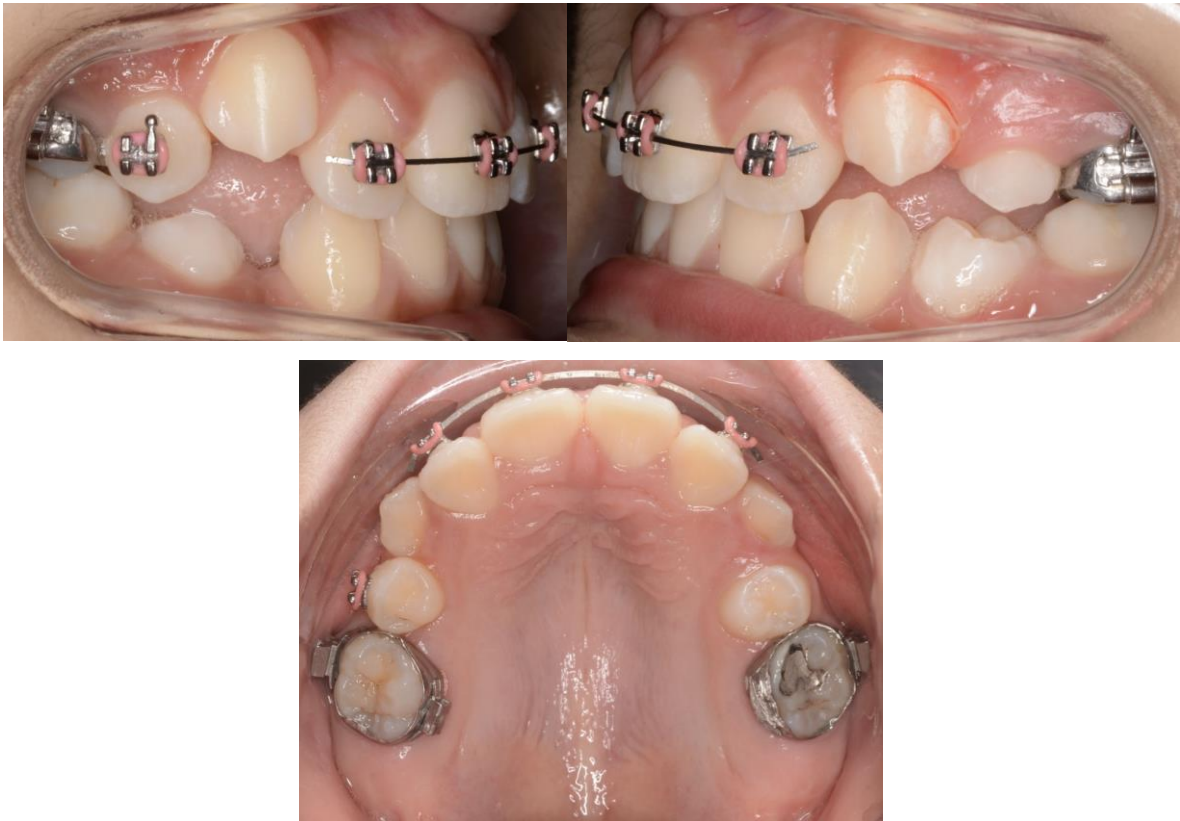Les **prescriptions et conseils post-opératoires** à la patiente et à ses parents sont de poursuivre l'antibiothérapie jusqu'au terme des 7 jours engagés, et la cure de prednisolone durant 48h. Il est aussi conseillé, 24h après l'intervention, de commencer les bains de bouche à la chlorhexidine 0,12 % et le brossage des sites opératoires à l'aide d'une brosse à dents chirurgicale 7/100°. La douleur post-opératoire est gérée à l'aide de paracétamol.

4.3 Suivi et suite du traitement orthodontique

Les sutures sont déposées à 10 jours. À 3 mois, un dispositif multi-attaches partiel incluant la *néo-15* est collé à l'arcade maxillaire, et un arc passif à la déformation est mis en place. Ceci permet d'éviter une égression du transplant en attendant l'éruption de 45. Le traitement orthodontique incluant de la distalisation molaire maxillaire est entrepris dans l'année suivant la chirurgie.

8 mois après la chirurgie, le transplant présente une cicatrisation parfaite sur le plan parodontal (cf. figure 42).

Figure 42 : Photographies endobuccales (10/2019)



Source : Auteur, 2019.

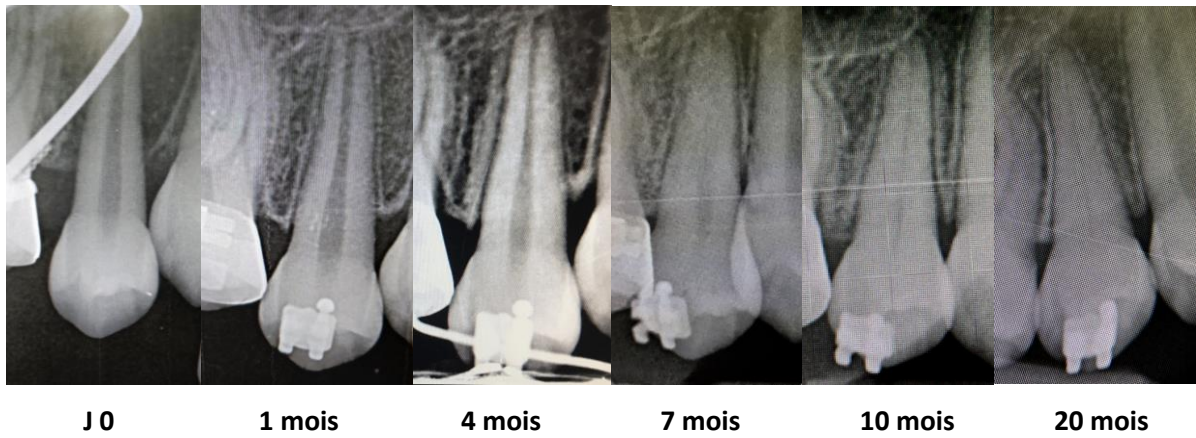
Au cours du traitement orthodontique, le suivi de la cicatrisation parodontale et pulpaire est assuré à chaque rendez-vous (cf. partie 3.3.1), via :

- Un **examen clinique**, lors duquel nous observons :
 - absence de signe visuel d'inflammation des tissus mous (cf. figure 42) ;
 - **percussion** : son mat normal, absence de douleur ;
 - **palpation** : pas de douleur ;
 - test de **sensibilité pulpaire** au froid : initialement négatif, puis positif après 3 mois.

- Des **radiographies** rétro-alvéolaires (cf. figure 43), qui montrent :
 - poursuite de l'édification radiculaire du transplant et fermeture apicale ;
 - oblitération pulpaire, signe de revascularisation observé classiquement dans les cas d'autotransplantation ;
 - absence de signe de pathologie osseuse ou radiculaire.

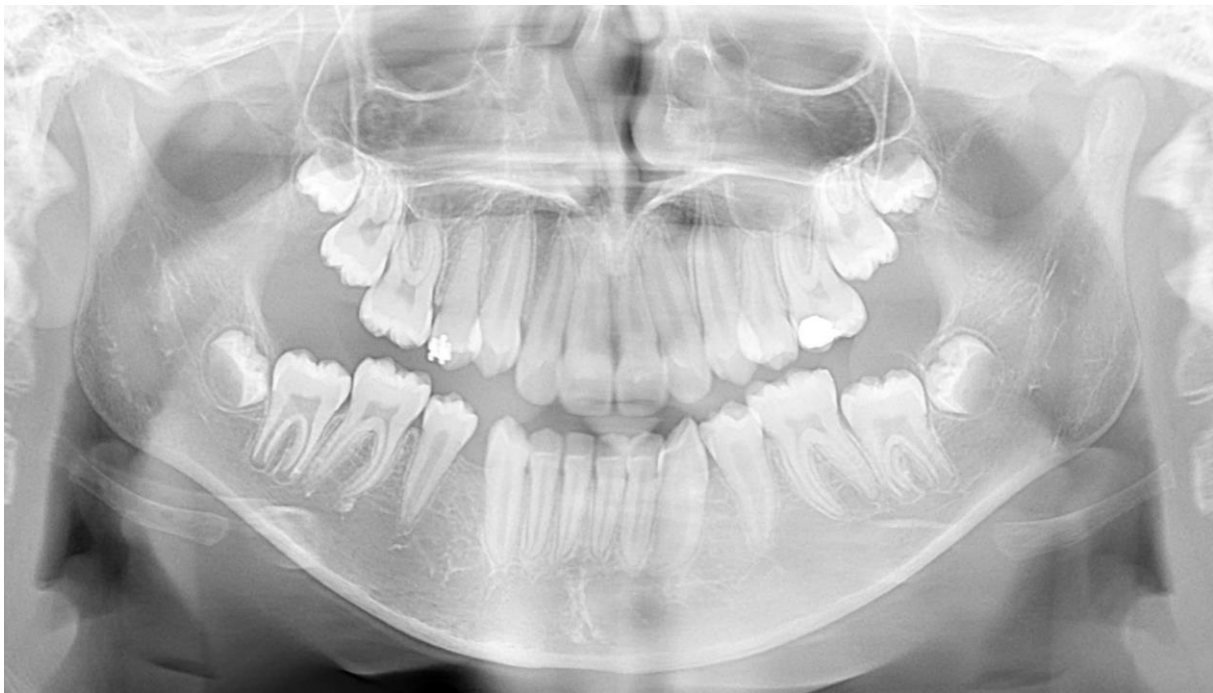Figure 43 : Radiographies rétro-alvéolaires de suivi du transplant

De gauche à droite : le jour de la transplantation de 44 en place de 15, puis à 1 mois, 4 mois, 7 mois, 10 mois et 20 mois.



Source : Auteur, 2020.

Figure 44 : Radiographie panoramique de contrôle (10/2020)

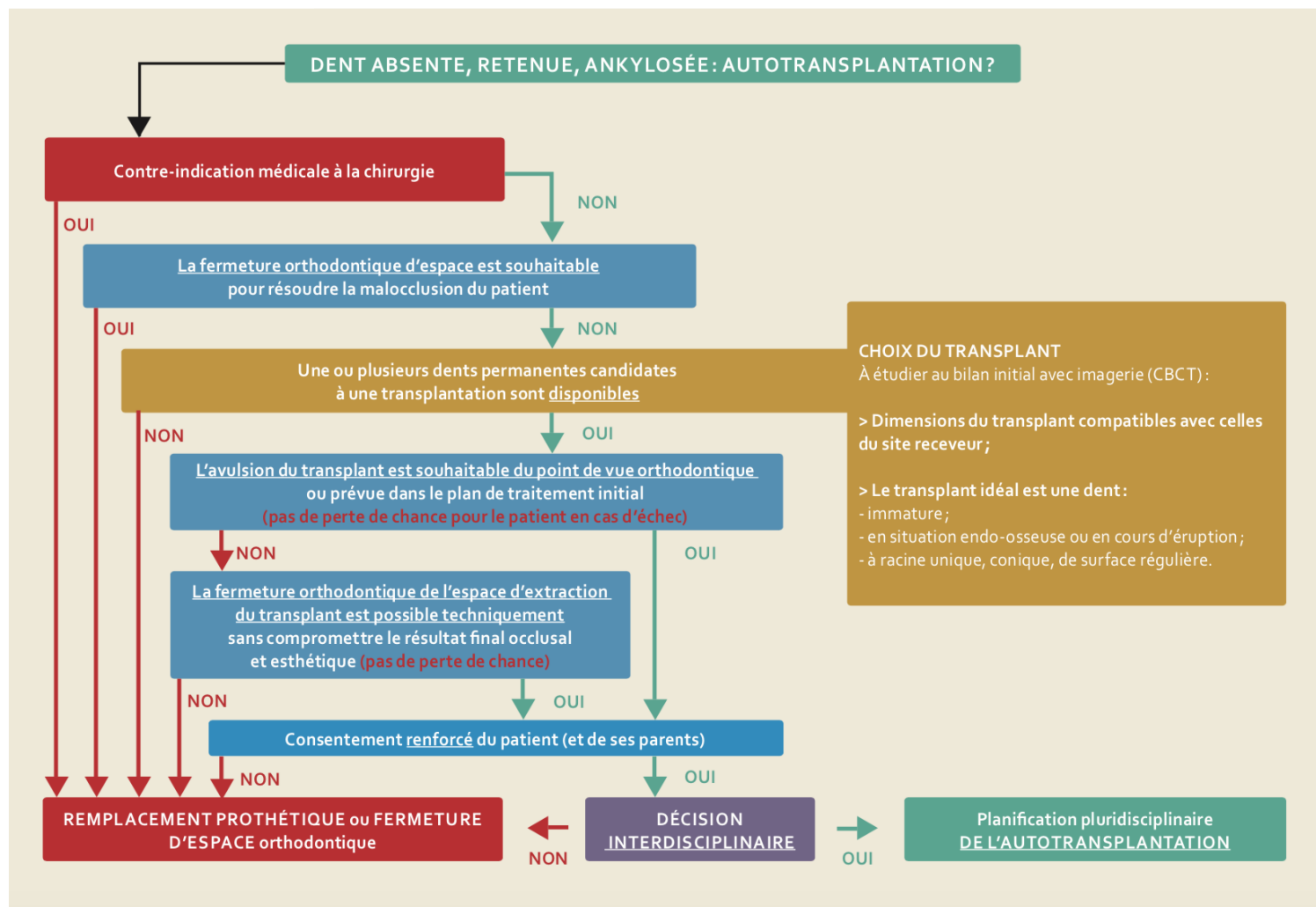


Source : Auteur, 2020.

20 mois après transplantation, le transplant est parfaitement intégré à son nouvel environnement et aucune pathologie n'est à signaler. La patiente et ses parents sont très satisfaits du résultat.

Conclusion

Figure 45 : Arbre décisionnel d'aide à la décision d'autotransplantation



Source : Janssens et al., « Autotransplantation : une alternative thérapeutique pérenne », 2020.

Nous l'avons vu : les autotransplantations couvrent un large éventail d'indications. Cette modalité est parfois la seule alternative viable pour la vie entière du patient, elle peut donc représenter un service rendu majeur.

Cependant, sa mise en œuvre est exigeante et s'inscrit dans un processus de travail interdisciplinaire. Chaque intervenant aura un rôle précis dans le protocole de prise en charge du patient.

Un arbre décisionnel (cf. figure 45) est proposé au clinicien comme aide dans le processus de décision, devant une situation pouvant relever d'une prise en charge par autotransplantation.

Ainsi, en ayant connaissance du « pourquoi », « quand » et « comment », chaque praticien concerné pourra ajouter la solution « autotransplantation » à son arsenal thérapeutique, au service de la santé de ses patients.

Bibliographie

- Ackerman, J. L., W. R. Proffit, et D. M. Sarver. « The emerging soft tissue paradigm in orthodontic diagnosis and treatment planning ». *Clinical orthodontics and research* 2, n° 2 (1999): 49-52. <https://doi.org/10.1111/ocr.1999.2.2.49>.
- Agence nationale de sécurité du médicament et des produits de santé. « Prescription des antibiotiques en pratique bucco-dentaire : recommandations », 2011. [https://www.ansm.sante.fr/Dossiers/Antibiotiques/Odonto-Stomatologie/\(offset\)/5](https://www.ansm.sante.fr/Dossiers/Antibiotiques/Odonto-Stomatologie/(offset)/5).
- Andreasen, F. M., et J. O. Andreasen. « Diagnosis of luxation injuries : the importance of standardized clinical, radiographic and photographic techniques in clinical investigations ». *Endodontics & dental traumatology* 1, n° 5 (1985): 160-69. <https://doi.org/10.1111/j.1600-9657.1985.tb00651.x>.
- Andreasen, J. O. « Analysis of pathogenesis and topography of replacement root resorption (ankylosis) after replantation of mature permanent incisors in monkeys ». *Swedish dental journal* 4, n° 6 (1980): 231-40.
- . « Analysis of topography of surface- and inflammatory root resorption after replantation of mature permanent incisors in monkeys ». *Swedish dental journal* 4, n° 4 (1980): 135-44.
- . *Atlas de réimplantation et de transplantation dentaires*. Paris : Masson, 1994.
- Andreasen, J. O., H. U. Paulsen, Z. Yu, R. Ahlquist, T. Bayer, et O. Schwartz. « A long-term study of 370 autotransplanted premolars. Part I. Surgical procedures and standardized techniques for monitoring healing ». *European journal of orthodontics* 12, n° 1 (1990): 3-13. <https://doi.org/10.1093/ejo/12.1.3>.
- Andreasen, J. O., H. U. Paulsen, Z. Yu, et T. Bayer. « A long-term study of 370 autotransplanted premolars. Part IV. Root development subsequent to transplantation ». *European journal of orthodontics* 12, n° 1 (1990): 38-50. <https://doi.org/10.1093/ejo/12.1.38>.
- Andreasen, J. O., H. U. Paulsen, Z. Yu, T. Bayer, et O. Schwartz. « A long-term study of 370 autotransplanted premolars. Part II. Tooth survival and pulp healing subsequent to transplantation ». *European journal of orthodontics* 12, n° 1 (1990): 14-24. <https://doi.org/10.1093/ejo/12.1.14>.
- Andreasen, J. O., H. U. Paulsen, Z. Yu, et O. Schwartz. « A long-term study of 370 autotransplanted premolars. Part III. Periodontal healing subsequent to transplantation ». *European journal of orthodontics* 12, n° 1 (1990): 25-37. <https://doi.org/10.1093/ejo/12.1.25>.
- Behrents, R. G. *Growth in the aging craniofacial skeleton*. Ann Arbor : University of Michigan, 1985.

- Bernard, J. P., J. P. Schatz, P. Christou, U. Belser, et S. Kiliaridis. « Long-term vertical changes of the anterior maxillary teeth adjacent to single implants in young and mature adults. A retrospective study ». *Journal of clinical periodontology* 31, n° 11 (2004): 1024-28.
<https://doi.org/10.1111/j.1600-051X.2004.00574.x>.
- Bousquet, P., H. Ansermino, P. Canal, M. Renaud, et C. Artz. « Croissance et implants dentaires : évaluation et prévention du risque esthétique ». *L'orthodontie française* 87, n° 3 (2016): 321.
<https://doi.org/10.1051/orthodfr/2016029>.
- Bousquet, P., C. Artz, et P. Canal. « Traitement des dents ankylosées par corticotomie partielle : l'orthodontic bone stretching. Étude préliminaire. ». *L'orthodontie française* 84, n° 4 (2013): 333-41. <https://doi.org/10.1051/orthodfr/2013067>.
- Brånemark, P. I., B. O. Hansson, R. Adell, U. Breine, J. Lindström, O. Hallén, et A. Ohman. « Osseointegrated implants in the treatment of the edentulous jaw. Experience from a 10-year period ». *Scandinavian journal of plastic and reconstructive surgery supplementum* 16 (1977): 1-132.
- Carter, K., et S. Worthington. « Predictors of third molar impaction : a systematic review and meta-analysis ». *Journal of dental research* 95, n° 3 (2016): 267-76.
<https://doi.org/10.1177/0022034515615857>.
- Chang, M., J. L. Wennström, P. Odman, et B. Andersson. « Implant supported single-tooth replacements compared to contralateral natural teeth. Crown and soft tissue dimensions ». *Clinical oral implants research* 10, n° 3 (1999): 185-94. <https://doi.org/10.1034/j.1600-0501.1999.100301.x>.
- Charpentier, V., M. Makaremi, et F. de Brondeau. « Autotransplantation d'une incisive maxillaire et prise en charge orthodontique : à propos d'un cas ». *Orthodontie française* 88, n° 4 (2017): 333.
<https://doi.org/10.1051/orthodfr/2017027>.
- Chung, W. C., U. K. Tu, Y. H. Lin, et H. K. Lu. « Outcomes of autotransplanted teeth with complete root formation : a systematic review and meta-analysis ». *Journal of clinical periodontology* 41, n° 4 (2014): 412-23. <https://doi.org/10.1111/jcpe.12228>.
- Czochrowska, E. « An interview with Ewa Czochrowska ». *Dental press journal of orthodontics* 23, n° 3 (2018): 14-23. <https://doi.org/10.1590/2177-6709.23.3.014-023.int>.
- Czochrowska, E. M., et P. Plakwicz. « Guidelines for autotransplantation of developing premolars to the anterior maxilla ». *Seminars in orthodontics* 26, n° 1 (2020): 61-72.
<https://doi.org/10.1053/j.sodo.2020.01.007>.

- Czochrowska, E. M., P. Plakwicz, et A. Stenvik. « Dentoalveoläres Wachstum beim Fehlen von Zähnen : autotransplantation von wurzelunreifen Zähnen, kieferorthopädischer Lückenschluss oder Implantatversorgung ? » *Informationen aus orthodontie & kieferorthopädie* 42, n° 02 (2010): 105-12. <https://doi.org/10.1055/s-0030-1247415>.
- Czochrowska, E. M., A. B. Skaare, A. Stenvik, et B. U. Zachrisson. « Outcome of orthodontic space closure with a missing maxillary central incisor ». *American journal of orthodontics and dentofacial orthopedics* 123, n° 6 (2003): 597-603. [https://doi.org/10.1016/s0889-5406\(03\)00054-4](https://doi.org/10.1016/s0889-5406(03)00054-4).
- Czochrowska, E. M., A. Stenvik, B. Album, et B. U. Zachrisson. « Autotransplantation of premolars to replace maxillary incisors : a comparison with natural incisors ». *American journal of orthodontics and dentofacial orthopedics* 118, n° 6 (2000): 592-600. <https://doi.org/10.1067/mod.2000.110521>.
- Czochrowska, E. M., A. Stenvik, B. Bjercke, et B. U. Zachrisson. « Outcome of tooth transplantation : survival and success rates 17-41 years posttreatment ». *American journal of orthodontics and dentofacial orthopedics* 121, n° 2 (2002): 110-19; quiz 193. <https://doi.org/10.1067/mod.2002.119979>.
- Czochrowska, E. M., A. Stenvik, et B. U. Zachrisson. « The esthetic outcome of autotransplanted premolars replacing maxillary incisors ». *Dental traumatology* 18, n° 5 (2002): 237-45. <https://doi.org/10.1034/j.1600-9657.2002.00094.x>.
- EzEldeen, M., J. Wyatt, A. Al-Rimawi, W. Coucke, E. Shaheen, I. Lambrichts, G. Willems, C. Politis, et R. Jacobs. « Use of CBCT guidance for tooth autotransplantation in children ». *Journal of dental research* 98, n° 4 (2019): 406-13. <https://doi.org/10.1177/0022034519828701>.
- Fudalej, P., V. G. Kokich, et B. Leroux. « Determining the cessation of vertical growth of the craniofacial structures to facilitate placement of single-tooth implants ». *American journal of orthodontics and dentofacial orthopedics* 131, n° 4 Suppl (2007): S59-67. <https://doi.org/10.1016/j.ajodo.2006.07.022>.
- Garcia, A. « Apport des techniques d'autogreffes dentaires à l'orthodontie ». *International orthodontics* 3, n° 3 (2005): 221-34. [https://doi.org/10.1016/S1761-7227\(05\)82649-X](https://doi.org/10.1016/S1761-7227(05)82649-X).
- Garling, A., M. Sasse, M. E. E. Becker, et M. Kern. « Fifteen-year outcome of three-unit fixed dental prostheses made from monolithic lithium disilicate ceramic ». *Journal of dentistry* 89 (2019). <https://doi.org/10.1016/j.jdent.2019.08.001>.
- Gault, P. « Transplantations des canines incluses ». *L'orthodontie française* 84, n° 3 (2013): 221-40. <https://doi.org/10.1051/orthodfr/2013058>.

- Gault, P. C., et R. Warocquier-Clerout. « Tooth auto-transplantation with double periodontal ligament stimulation to replace periodontally compromised teeth ». *Journal of periodontology* 73, n° 5 (2002): 575-83. <https://doi.org/10.1902/jop.2002.73.5.575>.
- Hanisch, M., L Hanisch, J. Kleinheinz, et S. Jung. « Primary failure of eruption (PFE) : a systematic review ». *Head & face medicine* 14, n° 1 (2018): 5. <https://doi.org/10.1186/s13005-018-0163-7>.
- Jakobsen, C., K. Stokbro, E. Kier-Swiatecka, J. Ingerslev, et J. J. Thorn. « Autotransplantation of premolars : does surgeon experience matter ? » *International journal of oral and maxillofacial surgery* 47, n° 12 (2018): 1604-8. <https://doi.org/10.1016/j.ijom.2018.08.003>.
- Janssens, Y., G. Guillaumot, J.L. Charrier, et C. Dunglas. « Autotransplantation : une alternative thérapeutique pérenne ». *I.D. L'information dentaire* 102, n° 31/32 (2020): 24-28.
- Khalaf, K., J. Miskelly, E. Voge, et T. V. Macfarlane. « Prevalence of hypodontia and associated factors : a systematic review and meta-analysis ». *Journal of orthodontics* 41, n° 4 (2014): 299-316. <https://doi.org/10.1179/1465313314Y.0000000116>.
- Klang, E., F. Beyling, M. Knösel, et D. Wiechmann. « Quality of occlusal outcome following space closure in cases of lower second premolar aplasia using lingual orthodontic molar mesialization without maxillary counterbalancing extraction ». *Head & face medicine* 14 (2018). <https://doi.org/10.1186/s13005-018-0176-2>.
- Kofod, T., V. Würtz, et B. Melsen. « Treatment of an ankylosed central incisor by single tooth dento-osseous osteotomy and a simple distraction device ». *American journal of orthodontics and dentofacial orthopedics* 127, n° 1 (2005): 72-80. <https://doi.org/10.1016/j.ajodo.2003.12.020>.
- Kokich, V. G., et V. O. Kokich. « Congenitally missing mandibular second premolars : clinical options ». *American journal of orthodontics and dentofacial orthopedics* 130, n° 4 (2006): 437-44. <https://doi.org/10.1016/j.ajodo.2006.05.025>.
- Kristerson, L., et J. O. Andreasen. « The effect of splinting upon periodontal and pulpal healing after autotransplantation of mature and immature permanent incisors in monkeys ». *International journal of oral surgery* 12, n° 4 (1983): 239-49. [https://doi.org/10.1016/s0300-9785\(83\)80049-0](https://doi.org/10.1016/s0300-9785(83)80049-0).
- Lagerström, L., et L. Kristerson. « Influence of orthodontic treatment on root development of autotransplanted premolars ». *American journal of orthodontics* 89, n° 2 (1986): 146-50. [https://doi.org/10.1016/0002-9416\(86\)90091-6](https://doi.org/10.1016/0002-9416(86)90091-6).
- Malmgren, B. « Ridge preservation/decoronation ». *Journal of endodontics* 39, n° 3 Suppl (2013): S67-72. <https://doi.org/10.1016/j.joen.2012.11.056>.

- Metzner, R., R. Schwestka-Polly, H. -J. Helms, et D. Wiechmann. « Comparison of anchorage reinforcement with temporary anchorage devices or a Herbst appliance during lingual orthodontic protraction of mandibular molars without maxillary counterbalance extraction ». *Head & face medicine* 11 (2015). <https://doi.org/10.1186/s13005-015-0079-4>.
- Michl, I., D. Nolte, C. Tschammler, M. Kunkel, R. Linsenmann, et J. Angermair. « Premolar autotransplantation in juvenile dentition : quantitative assessment of vertical bone and soft tissue growth ». *Oral surgery, oral medicine, oral pathology and oral radiology* 124, n° 1 (2017): e1-12. <https://doi.org/10.1016/j.oooo.2017.02.002>.
- Odman, J., K. Gröndahl, U. Lekholm, et B. Thilander. « The effect of osseointegrated implants on the dento-alveolar development. A clinical and radiographic study in growing pigs ». *European journal of orthodontics* 13, n° 4 (1991): 279-86. <https://doi.org/10.1093/ejo/13.4.279>.
- Paulsen, H. U. « Autotransplantation of teeth in orthodontic treatment ». *American journal of orthodontics and dentofacial orthopedics* 119, n° 4 (2001): 336-37. <https://doi.org/10.1067/mod.2001.110516>.
- Paulsen, H. U., et J. O. Andreasen. « Eruption of premolars subsequent to autotransplantation. A longitudinal radiographic study ». *European journal of orthodontics* 20, n° 1 (1998): 45-55. <https://doi.org/10.1093/ejo/20.1.45>.
- Paulsen, H. U., J. O. Andreasen, et O. Schwartz. « Pulp and periodontal healing, root development and root resorption subsequent to transplantation and orthodontic rotation : a long-term study of autotransplanted premolars ». *American journal of orthodontics and dentofacial orthopedics* 108, n° 6 (1995): 630-40.
- Plakwicz, P., E. M. Czochrowska, A. Milczarek, et M. Zadurska. « Vertical bone growth following autotransplantation of the developing maxillary third molar to replace a retained mandibular permanent molar : a case report ». *The international journal of periodontics & restorative dentistry* 34, n° 5 (2014): 667-71. <https://doi.org/10.11607/prd.1984>.
- Plakwicz, P., P. Fudalej, et E. M. Czochrowska. « Transplant vs implant in a patient with agenesis of both maxillary lateral incisors : A 9-year follow-up ». *American journal of orthodontics and dentofacial orthopedics* 149, n° 5 (2016): 751-56. <https://doi.org/10.1016/j.ajodo.2015.12.008>.
- Plakwicz, P., J. Wojtaszek, et M. Zadurska. « New bone formation at the site of autotransplanted developing mandibular canines : a case report ». *The international journal of periodontics & restorative dentistry* 33, n° 1 (2013): 13-20. <https://doi.org/10.11607/prd.1482>.
- Plakwicz, P., A. Wojtowicz, et E. M. Czochrowska. « Survival and success rates of autotransplanted premolars : a prospective study of the protocol for developing teeth ». *American journal of orthodontics and dentofacial orthopedics* 144, n° 2 (2013): 229-37. <https://doi.org/10.1016/j.ajodo.2013.03.019>.

- Polder, B. J., M. A. Van't Hof, F. P. G. M. Van der Linden, et A. M. Kuijpers-Jagtman. « A meta-analysis of the prevalence of dental agenesis of permanent teeth ». *Community dentistry and oral epidemiology* 32, n° 3 (2004): 217-26. <https://doi.org/10.1111/j.1600-0528.2004.00158.x>.
- Rohof, E. C. M., W. Kerdijk, J. Jansma, C. Livas, et Y. Ren. « Autotransplantation of teeth with incomplete root formation : a systematic review and meta-analysis ». *Clinical oral investigations* 22, n° 4 (2018): 1613-24. <https://doi.org/10.1007/s00784-018-2408-z>.
- Schwartz, O., P. Bergmann, et B. Klausen. « Autotransplantation of human teeth. A life-table analysis of prognostic factors ». *International journal of oral surgery* 14, n° 3 (1985): 245-58. [https://doi.org/10.1016/s0300-9785\(85\)80036-3](https://doi.org/10.1016/s0300-9785(85)80036-3).
- . « Resorption of autotransplanted human teeth : a retrospective study of 291 transplantations over a period of 25 years ». *International endodontic journal* 18, n° 2 (1985): 119-31. <https://doi.org/10.1111/j.1365-2591.1985.tb00428.x>.
- Sennerby, L., J. Odman, U. Lekholm, et B. Thilander. « Tissue reactions towards titanium implants inserted in growing jaws. A histological study in the pig ». *Clinical oral implants research* 4, n° 2 (1993): 65-75. <https://doi.org/10.1034/j.1600-0501.1993.040202.x>.
- Shahbazian, M., R. Jacobs, J. Wyatt, D. Denys, I. Lambrichts, F. Vinckier, et G. Willems. « Validation of the cone beam computed tomography-based stereolithographic surgical guide aiding autotransplantation of teeth : clinical case-control study ». *Oral surgery, oral medicine, oral pathology and oral radiology* 115, n° 5 (2013): 667-75. <https://doi.org/10.1016/j.oooo.2013.01.025>.
- Slagsvold, O., et B. Bjercke. « Applicability of autotransplantation in cases of missing upper anterior teeth ». *American journal of orthodontics* 74, n° 4 (1978): 410-21. [https://doi.org/10.1016/0002-9416\(78\)90063-5](https://doi.org/10.1016/0002-9416(78)90063-5).
- Thilander, B., J. Odman, K. Gröndahl, et U. Lekholm. « Aspects on osseointegrated implants inserted in growing jaws. A biometric and radiographic study in the young pig ». *European journal of orthodontics* 14, n° 2 (1992): 99-109. <https://doi.org/10.1093/ejo/14.2.99>.
- Thilander, B., J. Odman, et U. Lekholm. « Orthodontic aspects of the use of oral implants in adolescents : a 10-year follow-up study ». *European journal of orthodontics* 23, n° 6 (2001): 715-31. <https://doi.org/10.1093/ejo/23.6.715>.
- Verweij, J. P., F. A. Jongkees, D. Anssari Moin, D. Wismeijer, et J. P. R. van Merkesteyn. « Autotransplantation of teeth using computer-aided rapid prototyping of a three-dimensional replica of the donor tooth : a systematic literature review ». *International journal of oral and maxillofacial surgery* 46, n° 11 (2017): 1466-74. <https://doi.org/10.1016/j.ijom.2017.04.008>.

Zachrisson, B. U. « Improving orthodontic results in cases with maxillary incisors missing ». *American journal of orthodontics* 73, n° 3 (1978): 274-89.

[https://doi.org/10.1016/0002-9416\(78\)90134-3](https://doi.org/10.1016/0002-9416(78)90134-3).

Zachrisson, B. U., A. Stenvik, et H. R. Haanaes. « Management of missing maxillary anterior teeth with emphasis on autotransplantation ». *American journal of orthodontics and dentofacial orthopedics* 126, n° 3 (2004): 284-88. <https://doi.org/10.1016/S0889540604005244>.

Table des figures

Figure 1 : Chez un patient de 25 ans, décalage entre un implant en place de 22 et les dents naturelles adjacentes, 10 ans après la pose.....	6
Figure 2 : Chez une patiente de 31 ans, décalage entre un implant en place de 11 et les dents naturelles adjacentes, 8 ans après la pose.....	7
Figure 3 : Différents modes de mésialisation molaire mandibulaire avec correction concomittante de classe II : Bielles de Herbst (A et B), minivis d'ancrage associées à des élastiques de classe II (C et D)	12
Figure 4 : Pronostic de cicatrisation selon le stade de maturation radiculaire du transplant	17
Figure 5 : Transplantation de 25 en place de 11 chez une patiente de 9 ans.....	21
Figure 6 : Transplantation de 35 et 45 en place de 11 et 21 chez un patient de 10 ans	24
Figure 7 : Transplantation de 35 et 45 en place de 11 et 21 chez un patient de 10 ans (suite)	25
Figure 8 : Transplantation de 35 et 45 en place de 11 et 21 chez un patient de 10 ans (suite)	28
Figure 9 : Autotransplantation de 45 en place de 14.....	30
Figure 10 : Transplantation de 15 sur site d'agénésie de 45.....	31
Figure 11 : Autotransplantation de 35 en place de 13.....	32
Figure 12 : Antibiothérapie prophylactique : molécules et posologies recommandées	39
Figure 13 : Répliques de transplant en résine.....	42
Figure 14 : Radiographie per-opératoire avec réplique en résine radio-opaque du transplant en place	43
Figure 15 : Préhension du transplant par sa couronne avec les mors du davier à distance de la racine	43
Figure 16 : Préhension du transplant par son sac folliculaire	44
Figure 17 : Maintien du transplant par sutures simples ou fil collé vestibulaire souple, cales	45
Figure 18 : Survie pulpaire jusqu'à 10 ans post-transplantation selon la maturité radiculaire de 370 prémolaires transplantées	49
Figure 19 : Taux de survie pulpaire à 10 ans selon le stade de développement radiculaire de 370 prémolaires transplantées	50
Figure 20 : Images radiologiques de nécrose d'une seconde prémolaire maxillaire transplantée en place de seconde prémolaire mandibulaire : lésion péri-apicale et résorption externe inflammatoire	51
Figure 21 : Images radiologiques de nécrose partielle d'une seconde prémolaire maxillaire transplantée en place de seconde prémolaire mandibulaire.....	51
Figure 22 : Suivi radiologique de la cicatrisation pulpaire de 44 transplantée en place de 15	52

Figure 23 : Longueur radulaire finale diminuée de 35 ectopique ayant bénéficié d'une autotransplantation trans-alvéolaire, en comparaison à son homologue controlatérale (45) chez le même patient.....	53
Figure 24 : Edification radulaire partielle d'une 45 après transplantation trans-alvéolaire chez une patiente de 12 ans.....	54
Figure 25 : Images radiologiques de la cicatrisation attendue après une transplantation de prémolaire Ici, 2e prémolaire maxillaire transplantée sur un site d'agénésie mandibulaire.....	55
Figure 26 : Ouverture d'espace orthodontique avant restauration de 44 transplantée en place de 21.....	60
Figure 27 : Transplantation de 25 en place de 11 chez une patiente de 9 ans.....	63
Figure 28 : Photographies endobuccales occlusales (01/2019).....	64
Figure 29 : Radiographie panoramique (01/2019).....	64
Figure 30 : Extraits du CBCT (02/2019) : mesure du site receveur.....	65
Figure 31 : Extraits du Cone Beam CT (02/2019) : proximité couronne 45 – racine 44.....	66
Figure 32 : Extraits du Cone Beam CT (02/2019) : situation radulaire de 44 et 45, inclinaison vestibulo-linguale de 45 et proximité avec la corticale osseuse vestibulaire.....	66
Figure 33 : Anesthésie locale sur le site receveur.....	67
Figure 34 : Syndesmotomie de 44 au bistouri à lame froide.....	67
Figure 35 : Luxation précautionneuse de 44 (sans mouvement de balancier).....	68
Figure 36 : Incision crestale sur le site receveur.....	68
Figure 37 : Décapuchonnage gingival du site receveur.....	69
Figure 38 : Préparation du site receveur à l'aide de forets d'implantologie de diamètre adapté.....	69
Figure 39 : Préhension de 44 par la couronne, insertion sur le site receveur.....	70
Figure 40 : Suture en croix pour le maintien du transplant sur le site receveur.....	70
Figure 41 : Radiographie rétro-alvéolaire immédiatement après transplantation (02/2019).....	71
Figure 42 : Photographies endobuccales (10/2019).....	72
Figure 43 : Radiographies rétro-alvéolaires de suivi du transplant.....	73
Figure 44 : Radiographie panoramique de contrôle (10/2020).....	73
Figure 45 : Arbre décisionnel d'aide à la décision d'autotransplantation.....	74

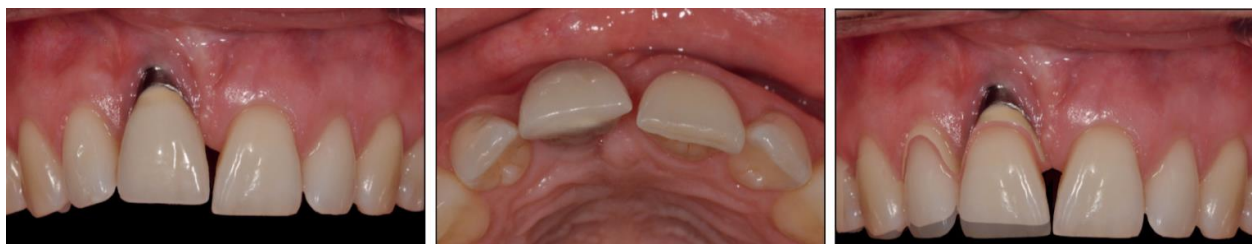Table des tableaux

Tableau 1 : Comparaison transplank - implant.....	10
Tableau 2 : Comparaison transplank – fermeture d’espace orthodontique	11

Annexes

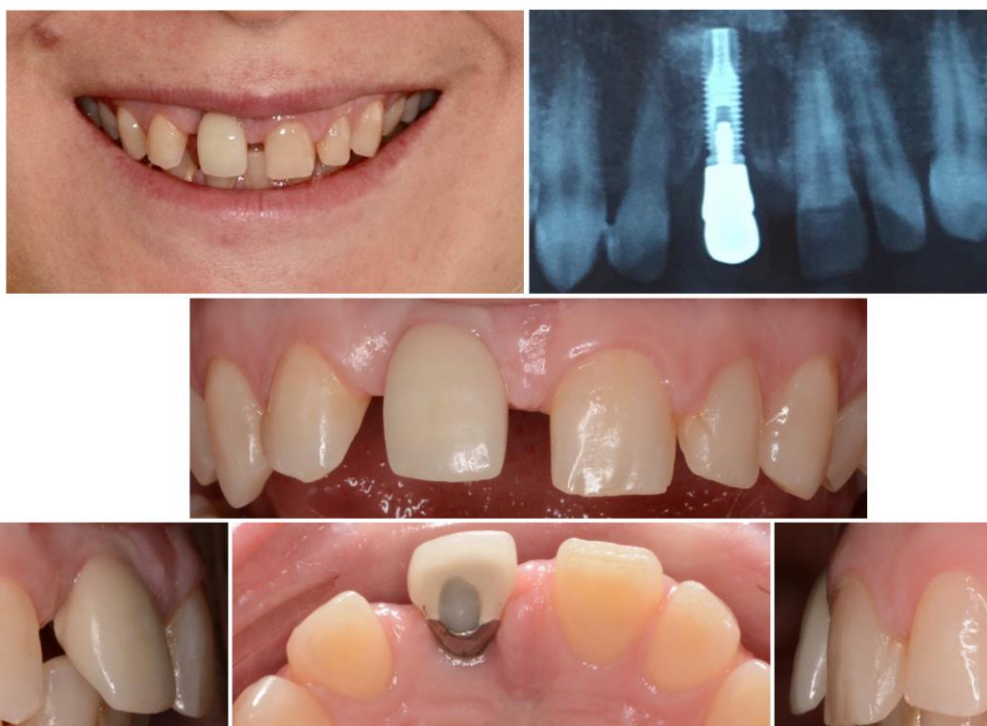Annexe 1 : Chez une patiente de 26 ans, décalage entre un implant en place de 11 et les dents naturelles adjacentes, 8 ans après la pose.

On note une infra-vestibuloposition majeure de 11 et une exposition des spires implantaire, ainsi qu'une infra-position de 12.



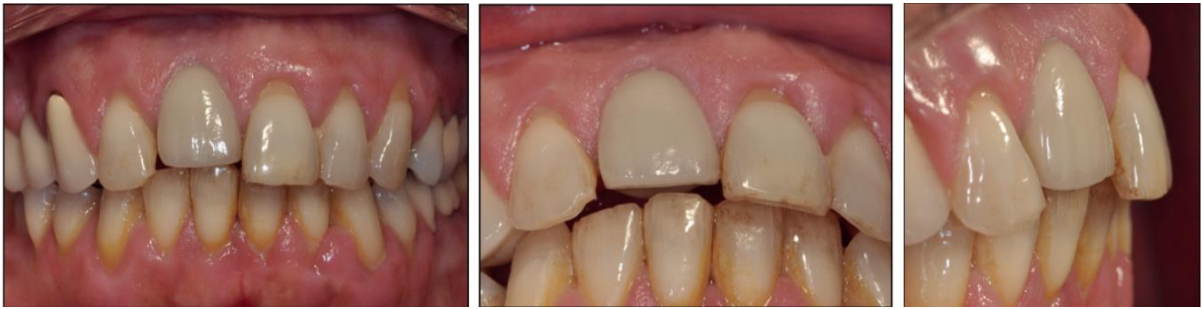Source : Bousquet et al., « Croissance et implants dentaires », 2016.

Annexe 2 : chez une patiente de 31 ans, décalage entre un implant en place de 11 et les dents naturelles adjacentes, 8 ans après la pose.



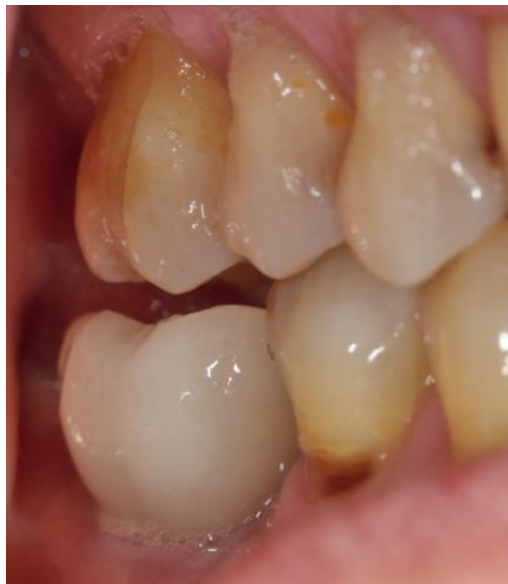Source : Auteur, 2018.

Annexe 3 : Chez une patiente de 64 ans, décalage entre un implant en place de 11 et les dents naturelles adjacentes, 22 ans après la pose.



Source : Bousquet et al., « Croissance et implants dentaires », 2016.

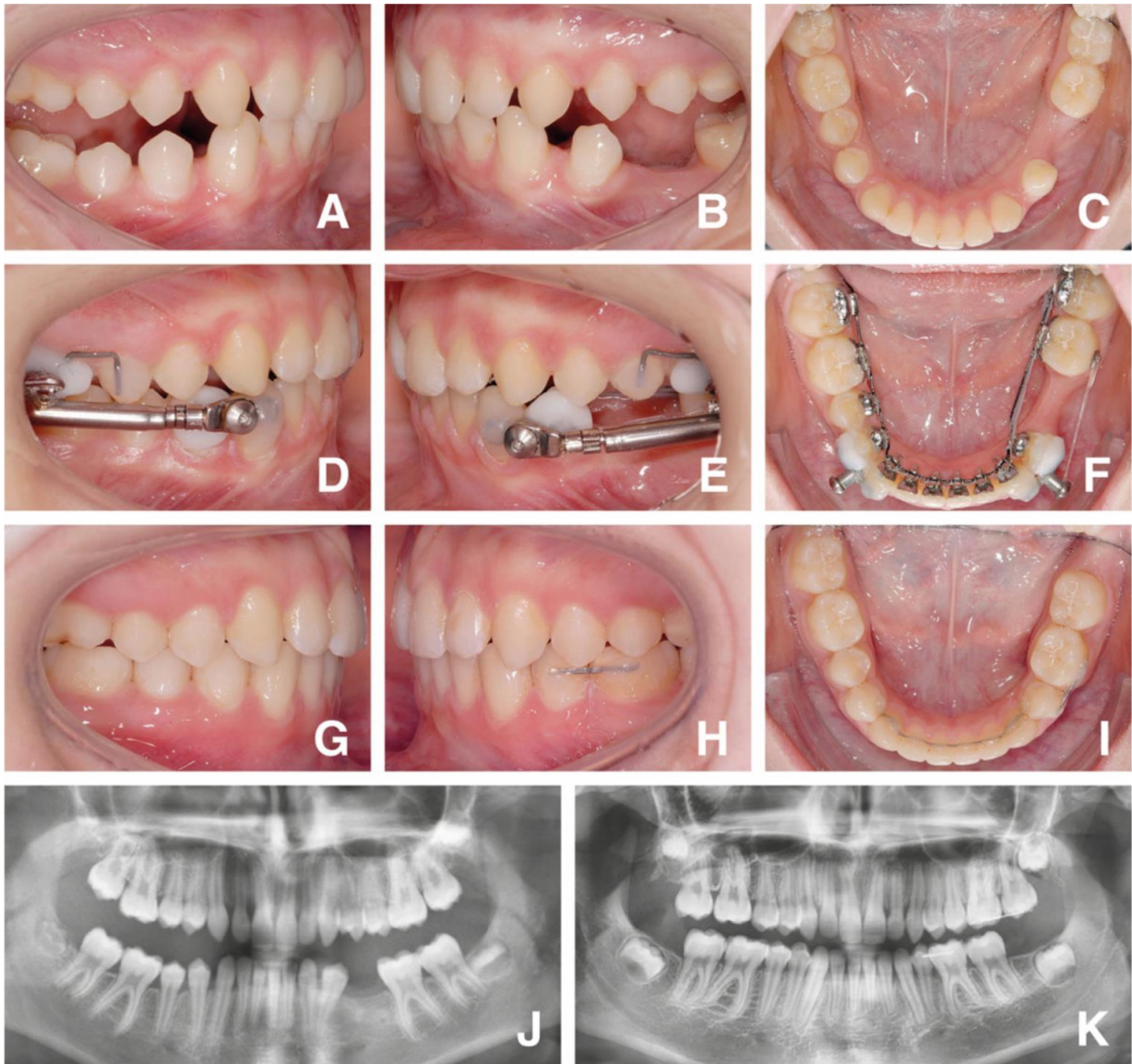Annexe 4 : Chez une patiente de 54 ans, infraclusion de la couronne implanto-portée remplaçant 46, 14 ans après la pose.



Source : Bousquet et al., « Croissance et implants dentaires », 2016.

Annexe 5 : Mésialisation molaire mandibulaire et correction de classe II concomittante grâce à des Bielles de Herbst et dispositif multi-attaches.

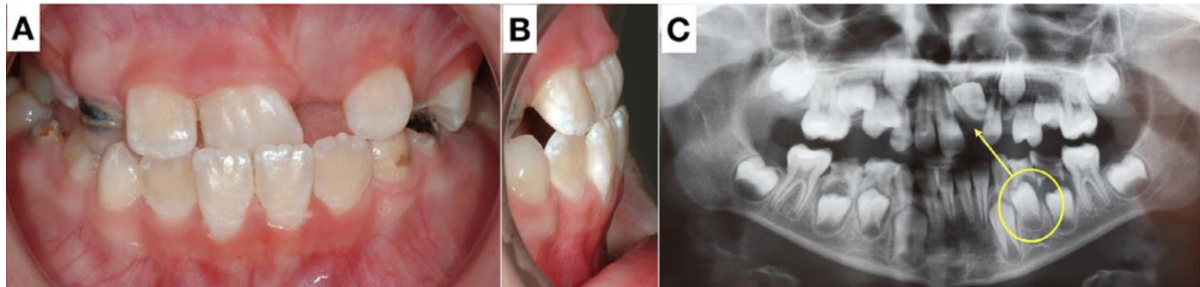
Patient présentant une agénésie de 35 et une classe II ; situation après une première phase de traitement par activateur de classe II (A, B, C) ; pose des bielles de Herbst après alignement et nivellement (D, E, F) ; situation finale après dépose du dispositif multi-attaches, contention collées de 34 à 44, de 44 à 46 pour maintenir les espaces fermés et de 26 à 27 pour éviter l'égression de 27 en attendant l'éruption de 38 (G, H, I) ; on observe radiologiquement un parallélisme radiculaire adéquat et une fermeture complète de l'espace d'agénésie.



Source : Klang et al., « Quality of occlusal outcome following space closure in cases of lower second premolar aplasia using lingual orthodontic molar mesialization without maxillary counterbalancing extraction », 2018.

Annexe 6 : Transplantation de 44 en place de 21 après échec de transplantation de 34.

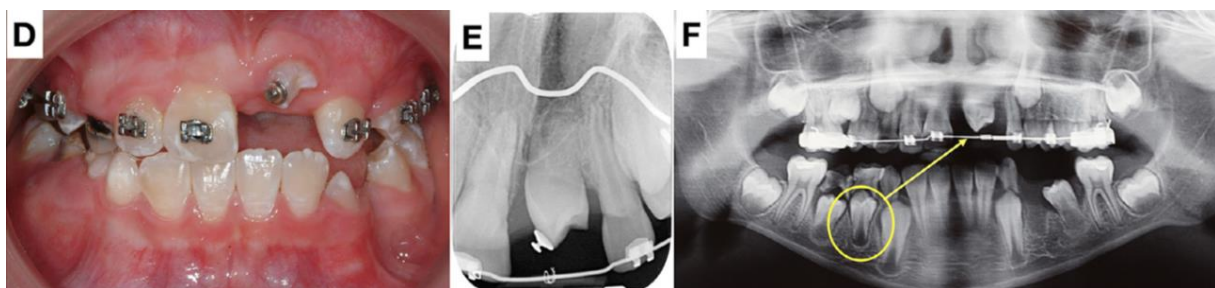
Un patient de 9 ans consulte pour une prise en charge orthodontique de l'absence d'une incisive sur arcade et de l'occlusion inversée antérieure. Il présente une dilacération corono-radiculaire de 21 incluse (A, B, C). Les objectifs de traitement sont de résoudre l'absence de 21 et de compenser la classe III squelettique modérée du patient par recul incisivo-canin inférieur après avulsion de 34 et 44. Ainsi, le plan de traitement prévoit l'avulsion de 21 puis son remplacement par autotransplantation de 34.



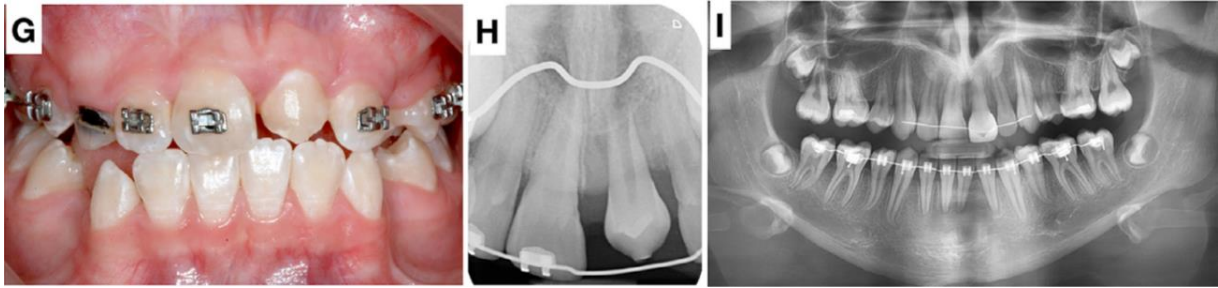
8 mois après transplantation, l'ankylose du transplant est diagnostiquée suite à l'échec de la traction orthodontique (D). L'absence d'image nette de résorption de remplacement sur la radiographie rétro-avéolaire (E) laisse penser à une ankylose punctiforme (l'ankylose est une complication rare, elle intéresse seulement 1,5 % des transplants de ce type 10 ans après intervention).

La radiographie panoramique prise à ce moment montre que 44 est toujours en situation endo-osseuse et immature avec une longueur radiculaire favorable (racine édifiée aux 2/3) (F).

L'avulsion du premier transplant ankylosé puis la transplantation de 44 en place de 21 sont donc mises en œuvre.



Au moment de la transplantation, 44 est placée en situation endo-osseuse sur le site receveur. 4 mois après transplantation, elle fait son éruption normale sur arcade (G). Aux contrôles radiographiques, on retrouve des signes classiques de poursuite de l'édification radiculaire et d'oblitération pulpaire (H,I).

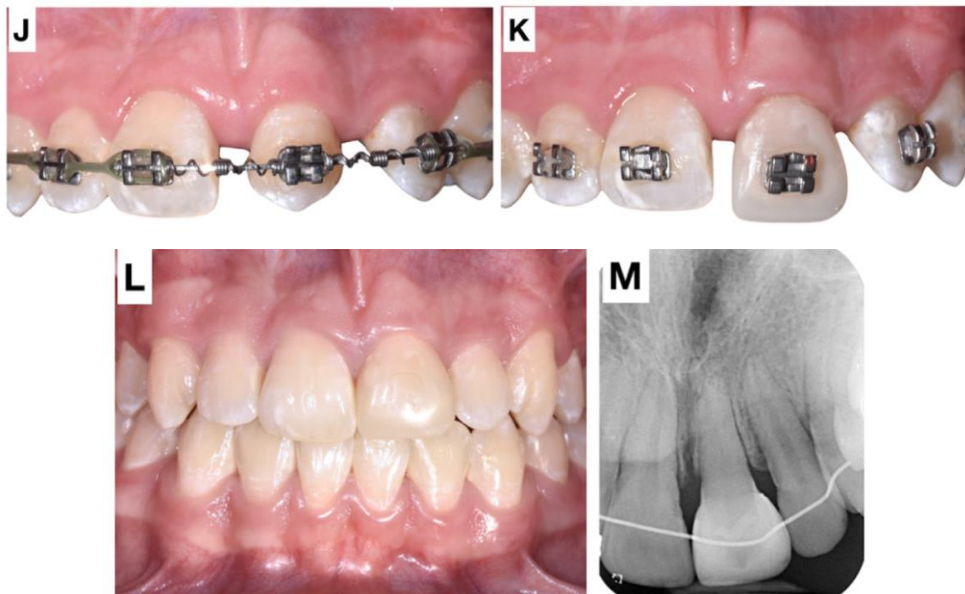


Une ouverture d'espace orthodontique est menée afin de créer un espace mésio-distal suffisant pour une restauration (J).

Une coronoplastie additive par ajout de résine composite est mise en place selon l'axe longitudinal du transplant. L'objectif est d'obtenir une dent de même largeur et hauteur que la couronne de 11 (K).

Après traitement orthodontique, un surplomb et recouvrement correct sont obtenus (L).

On retrouve à 2 ans une oblitération pulpaire classique après transplantation (M).

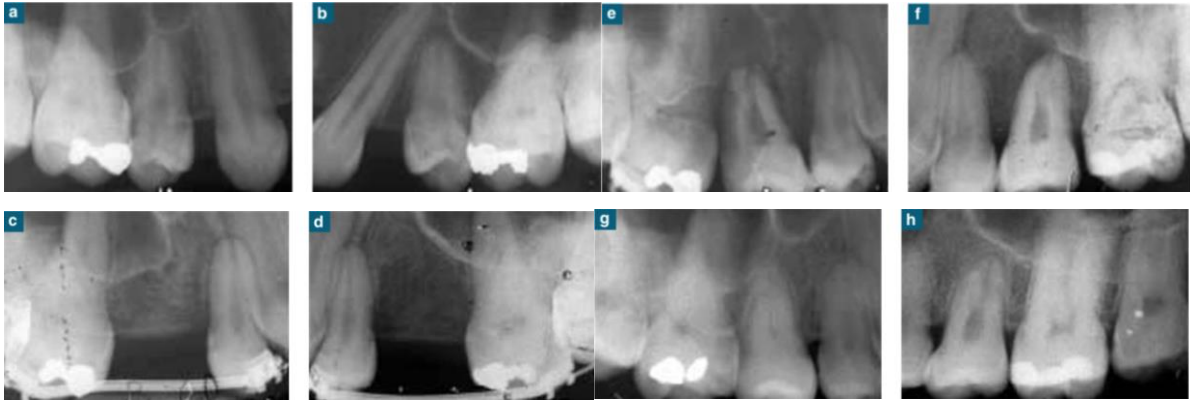

Source : Czochrowska, et Plakwicz, « Guidelines for Autotransplantation of Developing Premolars to the Anterior Maxilla », 2020.

Ce cas clinique illustre l'importance d'un suivi rigoureux après autotransplantation. Le patient et ses parents sont informés avant la procédure des risques de complications et de la nécessité de les prendre en charge le plus tôt possible si elles surviennent. Ils émettent un consentement renforcé à respecter le calendrier de suivi et à entreprendre les soins nécessaires le cas échéant. Ici, un dépistage précoce de l'ankylose a pu permettre une nouvelle transplantation car une autre prémolaire immature était encore disponible. Ceci aurait été rendu impossible si le patient avait été revu trop tardivement.

Annexe 7 : Autotransplantation de 18 et 28 en place de 15 et 25.

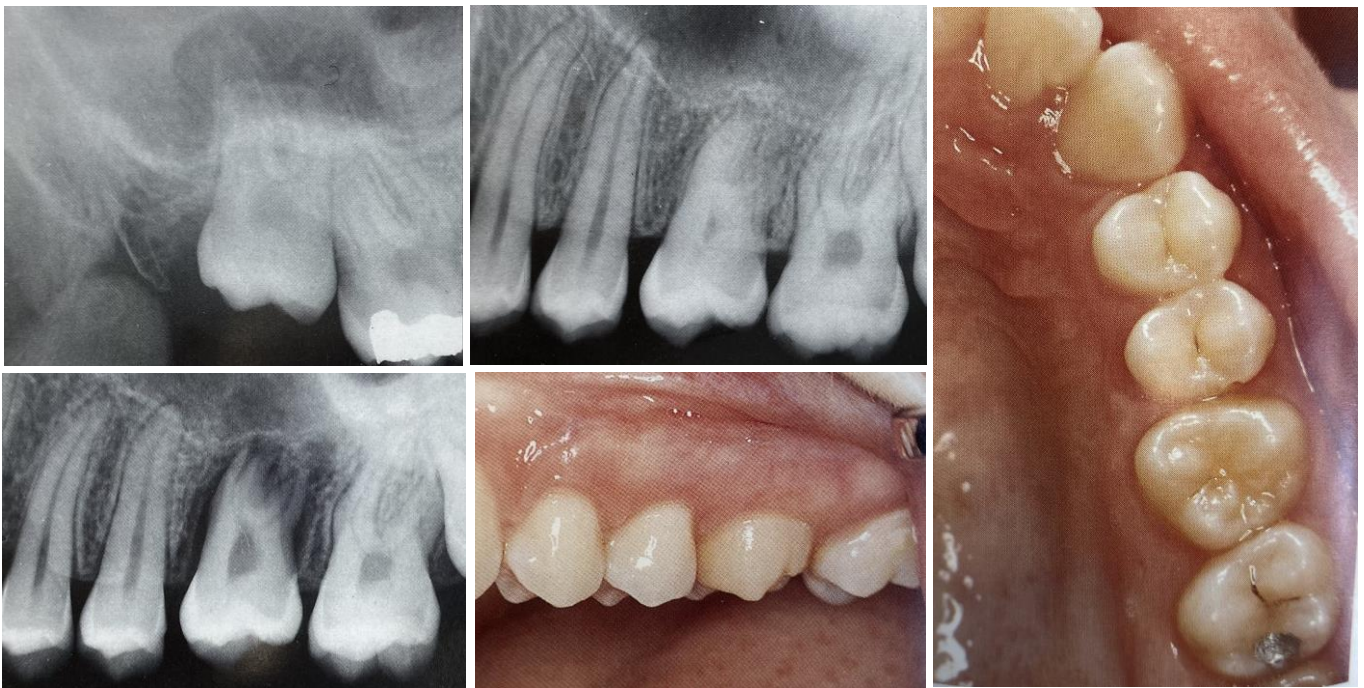
Une patiente de 16 ans présente des agénésies multiples (12, 22, 15, 25, 35 et 45) (a, b). Le plan de traitement prévoit la fermeture des espaces de 12-22 et 35-45, et l'autotransplantation de 18 et 28 immatures en place de 15 et 25. (c, d, e, f). À 2 ans, l'édification radiculaire apicale s'est poursuivie et la cicatrisation est optimale (g, h).



Source : Garcia, « Apport des techniques d'autogreffes dentaires à l'orthodontie », 2005.

Annexe 8 : Autotransplantation de 18 en place de 26 (extraite pour raisons carieuses).

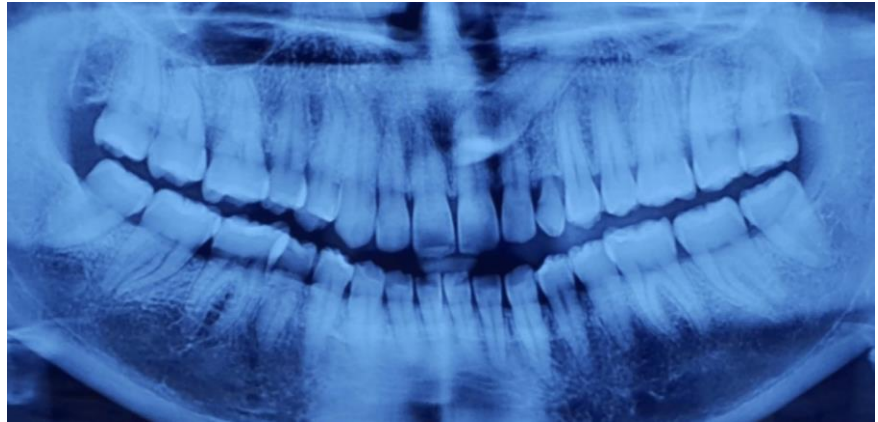
Le transplant a été placé en rotation à 180° pour une meilleure adaptation occlusale. On observe une cicatrisation optimale, une poursuite de l'édification radiculaire et une oblitération pulpaire.



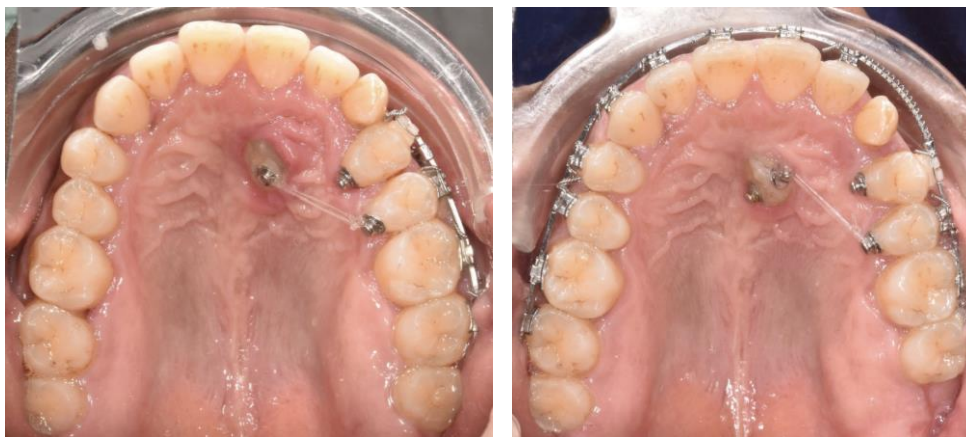Source : Andreasen, *Atlas de réimplantation et de transplantation dentaires*, 1994.

Annexe 9 : Transplantation transalvéolaire de 23 (courtoisie Shahir Salma, Hôpital Bretonneau).

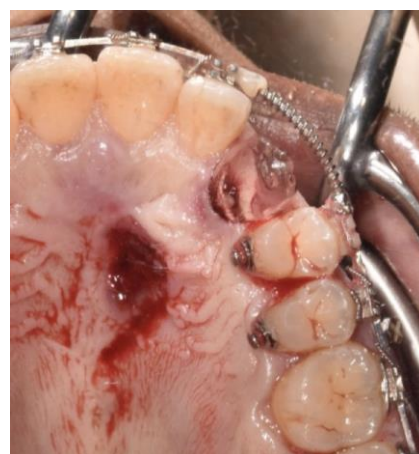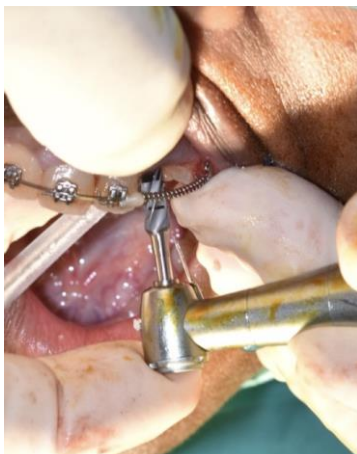Une patiente de 40 ans, suivie par Shahir Salma et Geneviève Guillaumot, présente une 23 incluse en position palatine. 63 est persistante sur arcade, mais son pronostic de conservation est mauvais (rhizalyse terminale).



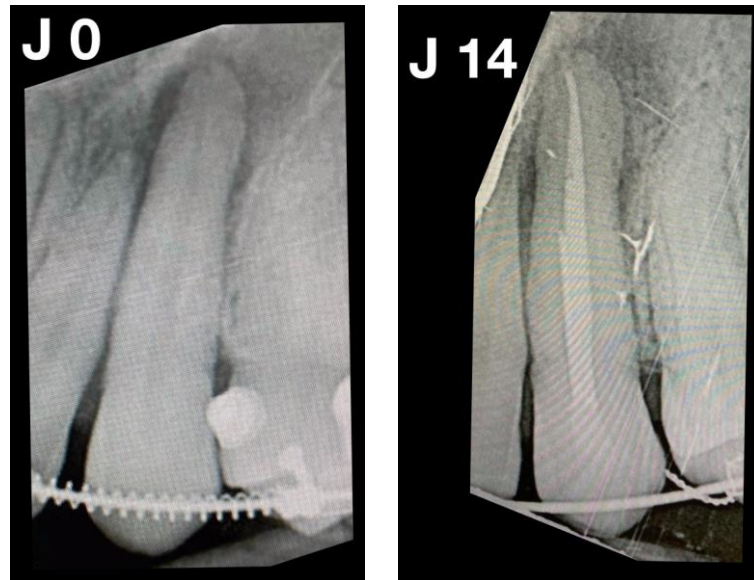
Un dégagement chirurgical puis une traction orthodontique sont amorcés (photo de gauche). Mais après plusieurs mois, aucune évolution positive de la position de 23 n'est observée (photo de droite).



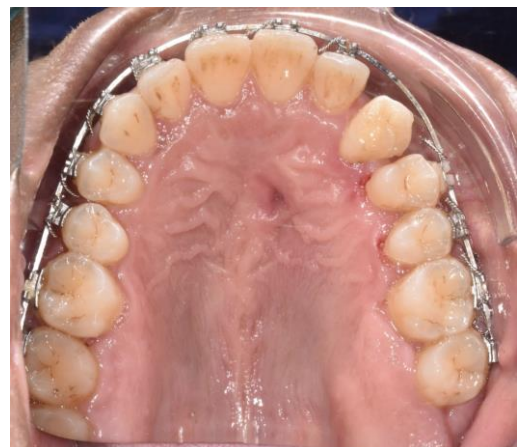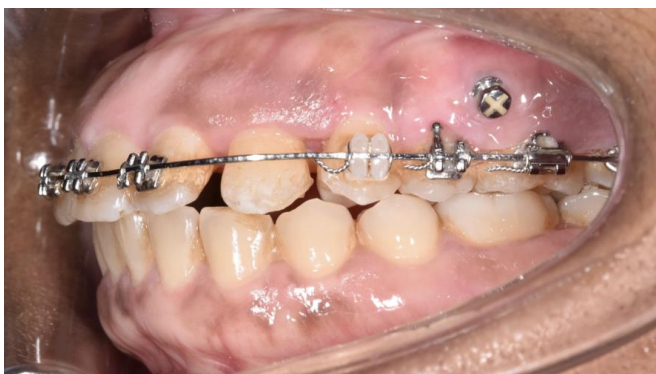Faute d'amélioration et devant la mobilité croissante de 63, la patiente commence à se décourager. Une transplantation transalvéolaire de 23 est donc décidée et effectuée avec l'équipe de chirurgie du Docteur Jean-Luc Charrier et du Professeur Benjamin Salmon (Hôpital Bretonneau), selon le protocole décrit dans la partie 3 de cet ouvrage.



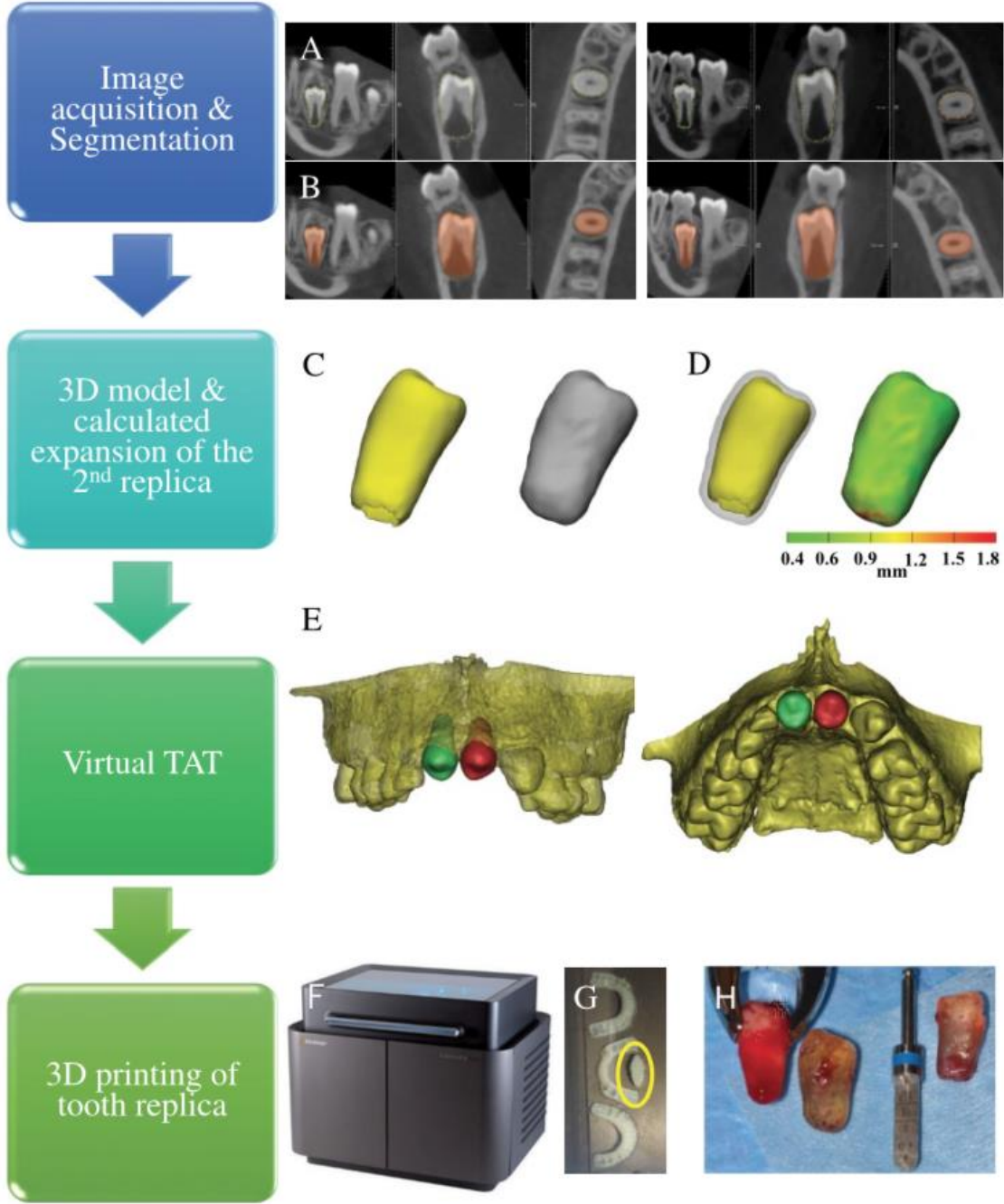
Cette dent étant mature, un traitement endodontique est mis en œuvre 2 semaines après la chirurgie. En effet, les dents transplantées à apex fermé présentent une nécrose pulpaire post-opératoire dans 100 % des cas. L'objectif du traitement endodontique est d'éviter une colonisation bactérienne endodontique qui occasionnerait secondairement des résorptions radiculaires externes inflammatoires et une perte rapide du transplant.



La patiente est très satisfaite du résultat alors même que la cicatrisation est en cours et que les finitions orthodontiques restent à faire. Elle a été informée du risque d'échec à long terme avec un taux d'ankylose du transplant de 50 % dans ces situations (Andreasen, 1994). Son consentement éclairé pour ce plan de traitement a été obtenu avant la procédure, concernant notamment le calendrier de suivi à respecter et la gestion des complications éventuelles (cf. partie 3).



Annexe 10 : Flux numérique de production d'une réplique de transplant en résine.



Source : EzEldeen et al., « Use of CBCT guidance for tooth autotransplantation in children », 2019.

Annexe 11 : Gestion de l'ankylose d'un transplant.

Czochrowska et Plakwicz considèrent l'ankylose comme la complication la plus sérieuse après transplantation de prémolaire dans le secteur antérieur maxillaire.

Lorsque l'ankylose du transplant est confirmée, plusieurs solutions s'offrent au clinicien.

L'une d'entre elle est **l'avulsion du transplant**, et éventuellement la **transplantation d'un second transplant** si celui-ci est disponible. Cette situation sera souvent rencontrée lors de transplantations de prémolaires qui étaient à extraire pour raisons orthodontiques : si la prémolaire controlatérale au transplant est à extraire de toute façon pour raisons orthodontiques, une deuxième transplantation est envisageable (cf. annexe 6). Idem pour les 3èmes molaires.

D'où l'intérêt de suivre régulièrement les dents transplantées pour intervenir le plus tôt possible si une complication survient, quand par exemple le patient dispose encore d'autres dents permanentes immatures transplantables.

Si aucun autre transplant n'est disponible, **l'extraction du transplant et la fermeture d'espace orthodontique** reste une option. C'est pourquoi il est toujours conseillé de prélever le transplant dans un autre secteur que celui de la dent à remplacer, pour ne pas contre-indiquer la fermeture d'espace orthodontique en cas d'échec de la transplantation.

En cas d'impossibilité orthodontique de fermer l'espace, d'autres options s'offrent à nous selon la sévérité et l'évolutivité de l'ankylose (cf. partie 1 : la sévérité de l'infraclusion va dépendre de la croissance alvéolaire, qui est fonction du schéma facial et de l'âge du patient). **L'abstention et la surveillance de l'infraclusion** sur la dent ankylosée est possible si l'infraclusion attendue est mineure.

Éventuellement, des **coronoplasties additives successives** (par ajout de composite par exemple) peuvent être utiles afin **de restaurer un contact occlusal avec les dents antagonistes**.

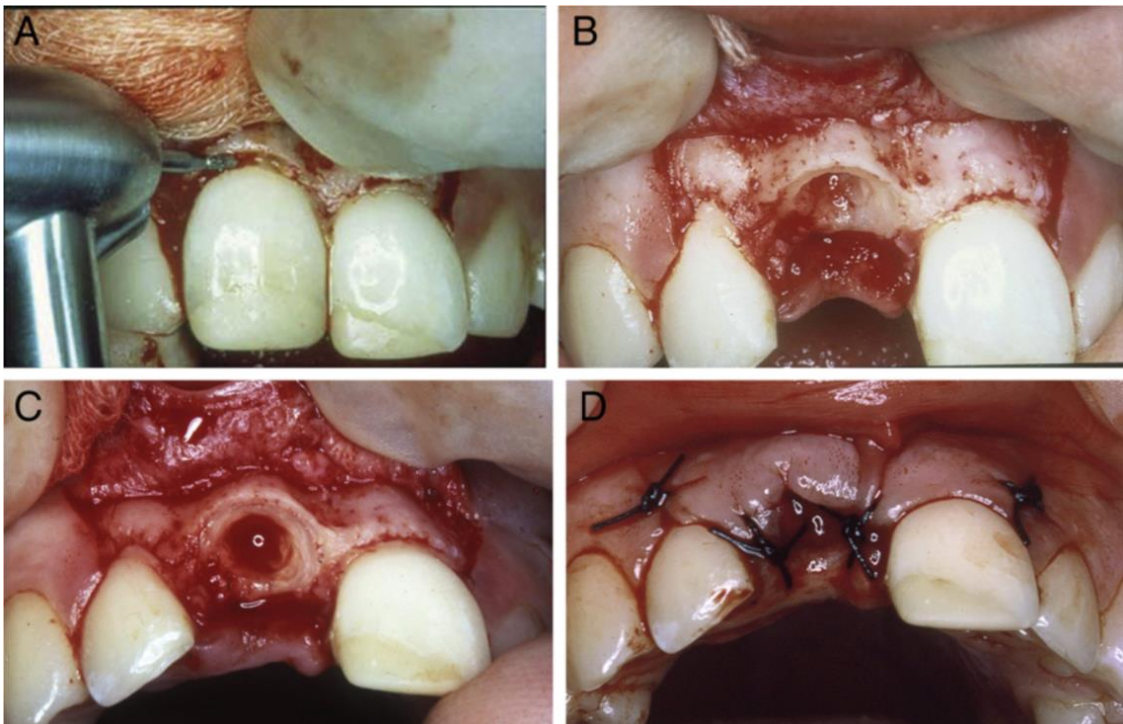
Dans les cas où l'infraclusion risque d'être plus sévère, **l'avulsion du transplant ankylosé et son remplacement prothétique** (par exemple par bridge collé, cf. Garling et al. 2019) peut être indiqué.

Czochrowska et Plakwicz déconseillent de maintenir un transplant ankylosé en zone maxillaire antérieure chez un enfant du fait du pronostic de conservation de la dent incertain au long terme et de l'impact négatif sur l'esthétique du sourire et sur la croissance alvéolaire.

Pour temporiser chez le patient en croissance en attendant une restauration prothétique d'usage, une **décoronation** de la dent concernée peut être indiquée. Cette technique a été décrite par Malmgren, afin de corriger l'infra-position coronaire de la dent ankylosée et de préserver l'os alvéolaire sous-jacent dans le même temps.

Procédure chirurgicale de décoronation de 11 ankylosée.

(A) section de la couronne, (B) nettoyage canalair et réduction de la hauteur radiculaire 1 à 2 mm sous le niveau osseux, (C) rinçage du canal qu'on laisse se remplir de sang, (D) sutures d'un lambeau muco-périosté.

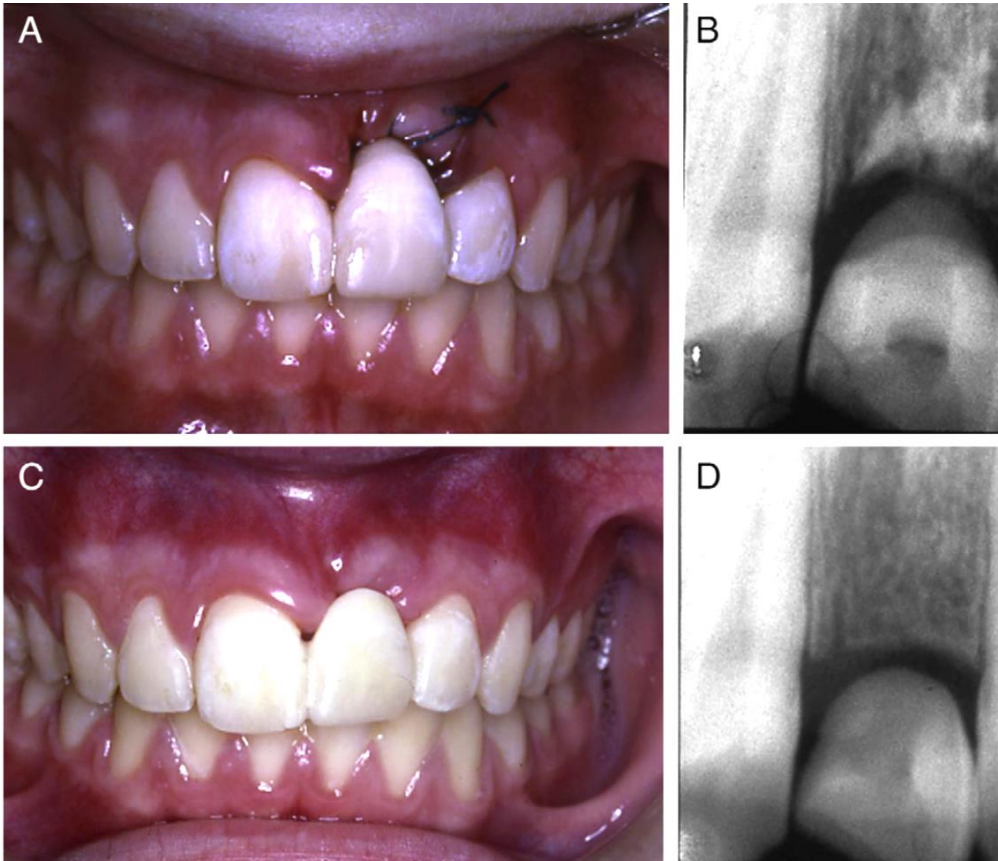


Source : Malmgren, « Ridge preservation/decoronation », 2013.

Cela consiste en la section de la couronne de la dent ankylosée qui est utilisée comme dent prothétique collée aux dents adjacentes, en laissant la racine évoluer pour son propre compte. Cette dernière sera ainsi résorbée et remplacée par de l'os, ce qui permettra de maintenir le volume osseux sous-jacent en vue d'une future restauration prothétique.

Suivi après décoronation de 21 ankylosée.

Situation clinique (A) et radiologique (B) immédiatement après décoronation. À 1 an (C et D), la résorption de la racine est complète et le volume osseux a été préservé, avec une augmentation en hauteur de la crête alvéolaire (ayant amené à réduire la hauteur de la couronne de 21 en gingival) qui suit la croissance de l'os alvéolaire des dents adjacentes.

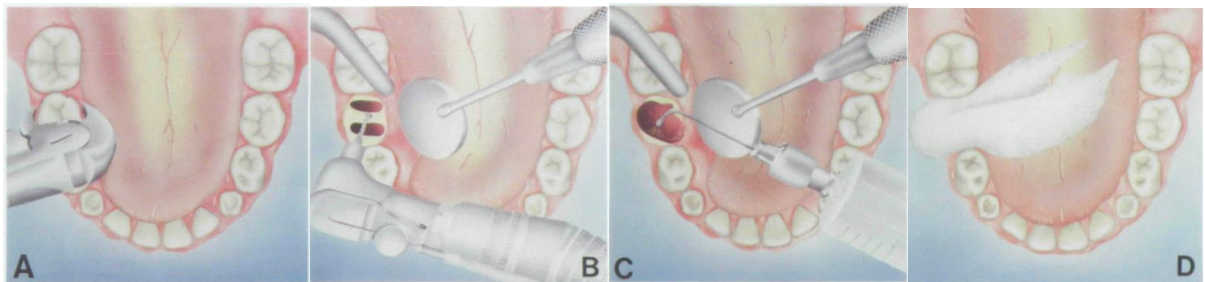


Source : Malmgren, « Ridge preservation/decoronation », 2013.

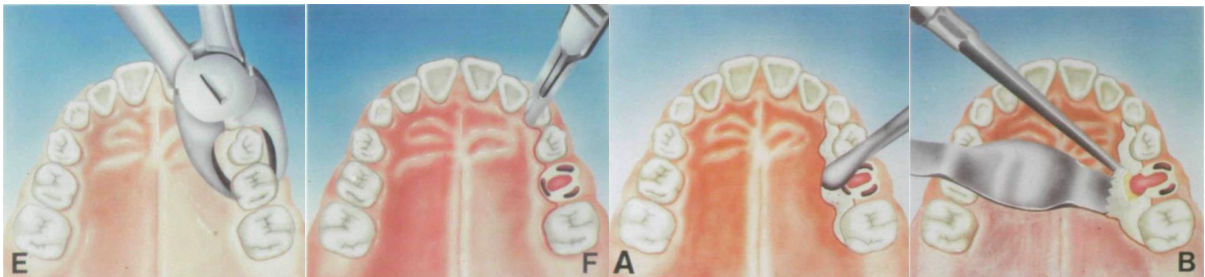
Des techniques de **distraction alvéolaire** (cf. Kofod, Würtz et Melsen, 2005) ou **d'orthodontic bone stretching** (cf. Bousquet, Artz et Canal, 2013), non détaillées ici, peuvent aussi être indiquées dans ces situations.

Annexe 12 : Transplantation d'un germe de prémolaire maxillaire sur site d'agénésie de prémolaire mandibulaire (d'après Andreasen et al., « A long-term study of 370 autotransplanted premolars. Part I. Surgical procedures and standardized techniques for monitoring healing ».)

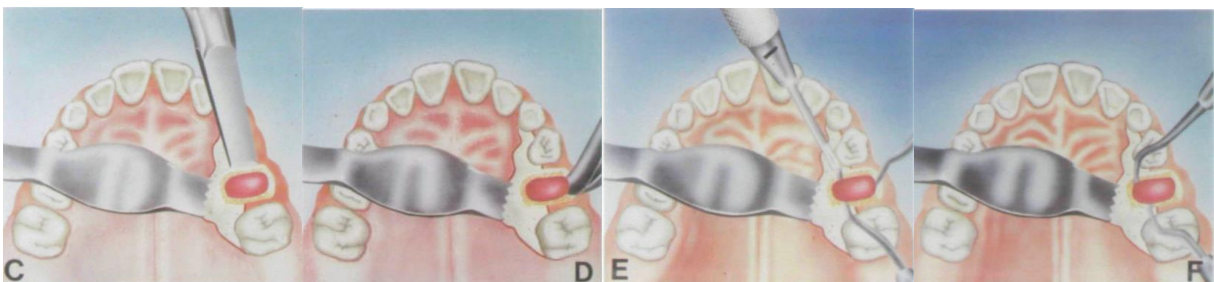
Préparation du site receveur : avulsion de la molaire temporaire, aménagement de la néo-alvéole à l'aide d'instruments rotatifs sous irrigation. Rinçage. Protection à l'aide d'une compresse stérile afin d'éviter une contamination salivaire.



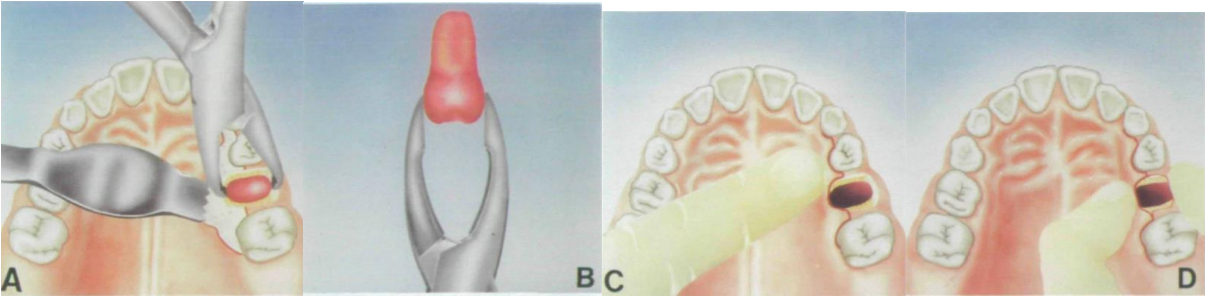
Prélèvement du greffon : avulsion de la molaire temporaire, levée d'un lambeau palatin de pleine épaisseur. Accès au greffon à l'aide d'instruments manuels : ablation de l'os recouvrant le greffon en palatin au ciseau.



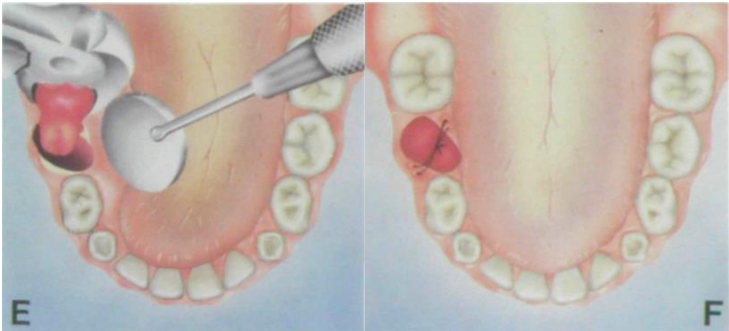
Mise à l'écart de la table vestibulaire à l'aide d'une rugine, syndesmotomie grâce à une spatule à sculpter les amalgames, et mobilisation du greffon à l'aide de curettes manuelles.



Prélèvement du germe au davier à mords étroits. Repositionnement manuel du lambeau et des tables alvéolaires sur le site donneur.



Essayage du transplant et **mise en place sur le site receveur**. Contention par une suture simple sur la face occlusale de la dent transplantée.



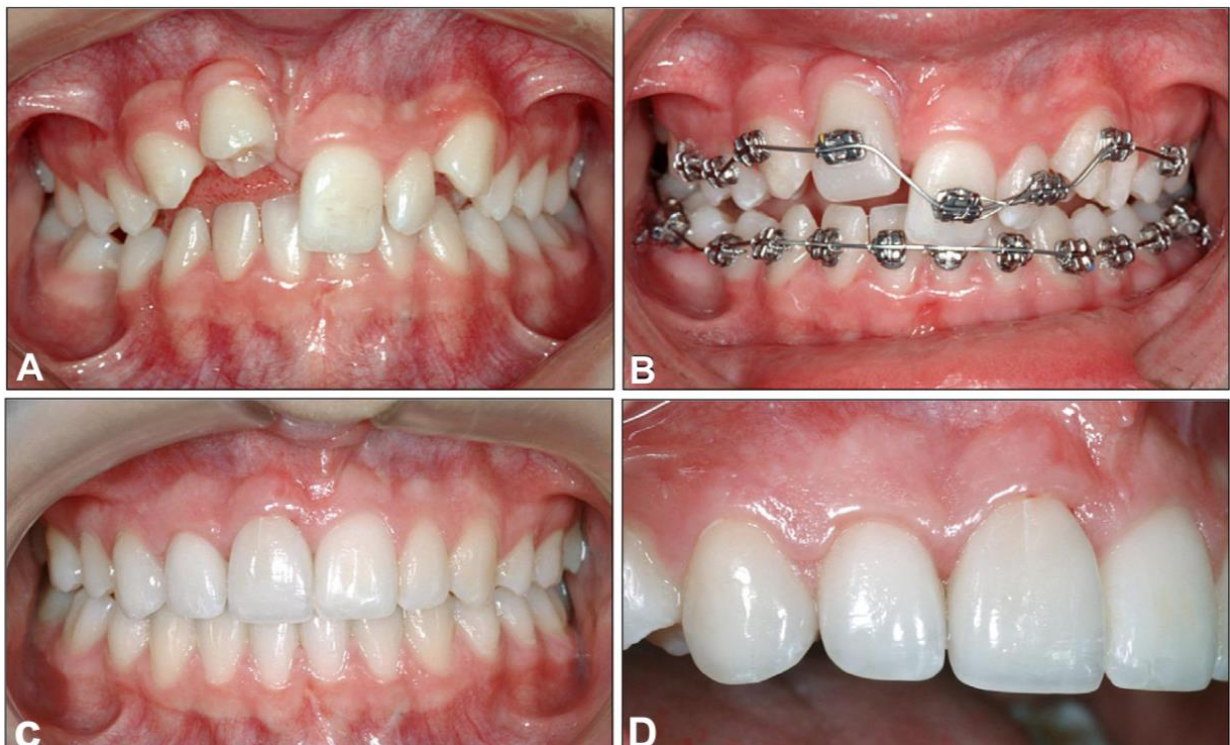
Annexe 13 : Chez un patient présentant une perte de 11 et 12 d'origine traumatique, transplantation de 45 en place de 11 et fermeture orthodontique de l'espace de 12.

Situation après transplantation de 45 en place de 11 (A).

Le transplant est restauré par addition de composite. Puis le traitement orthodontique est initié, avec comme objectifs de fermer l'espace de 12 et de 45, d'obtenir une classe I molaire à droite et à gauche et de corriger la supraclusion incisive (B).

Le résultat final montre une parfaite intégration fonctionnelle, parodontale et esthétique grâce à la mise en place de facettes céramiques sur 45 transplantée en place de 11, sur 13 en place de 12 et sur 14 en place de 13.

Une transition harmonieuse des collets est permise par des finitions orthodontiques réfléchies selon le projet prothétique final. On note aussi la surcorrection volontaire de l'alignement des milieux inter-incisifs (C et D).



Source : Zachrisson et Amat, « La recherche de l'excellence en orthodontie de l'adulte », 2014

Vu, le Directeur de thèse

Vu, le Doyen de l'UFR d'Odontologie

Docteur Christophe DUNGLAS

Professeur Louis MAMAN

Vu, le Président d'Université de Paris

Professeur Christine CLERICI

Pour le Président et par délégation,

Le Doyen Louis MAMAN

Autotransplantations dentaires : pourquoi, quand, comment ?

Yann Janssens. Autotransplantations dentaires : pourquoi, quand, comment ? 2021.
100 p.: ill., graph., tabl. Réf. bibliographiques p. 76-82.

Sous la direction de M. le Docteur Christophe Dunglas

Université de Paris
UFR d'Odontologie - Montrouge
1, rue Maurice Arnoux - 92120 Montrouge