



HAL
open science

Étiologies, diagnostic et traitements du sourire gingival

Matthieu Gougeat

► **To cite this version:**

Matthieu Gougeat. Étiologies, diagnostic et traitements du sourire gingival. Sciences du Vivant [q-bio]. 2021. dumas-03560759

HAL Id: dumas-03560759

<https://dumas.ccsd.cnrs.fr/dumas-03560759v1>

Submitted on 7 Feb 2022

HAL is a multi-disciplinary open access archive for the deposit and dissemination of scientific research documents, whether they are published or not. The documents may come from teaching and research institutions in France or abroad, or from public or private research centers.

L'archive ouverte pluridisciplinaire **HAL**, est destinée au dépôt et à la diffusion de documents scientifiques de niveau recherche, publiés ou non, émanant des établissements d'enseignement et de recherche français ou étrangers, des laboratoires publics ou privés.



Distributed under a Creative Commons Attribution - NonCommercial - NoDerivatives 4.0 International License

AVERTISSEMENT

Cette thèse d'exercice est le fruit d'un travail approuvé par le jury de soutenance et réalisé dans le but d'obtenir le diplôme d'État de docteur en chirurgie dentaire. Ce document est mis à disposition de l'ensemble de la communauté universitaire élargie.

Il est soumis à la propriété intellectuelle de l'auteur. Ceci implique une obligation de citation et de référencement lors de l'utilisation de ce document.

D'autre part, toute contrefaçon, plagiat, reproduction illicite encourt toute poursuite pénale.



Université
de Paris

UNIVERSITÉ DE PARIS
FACULTÉ DE SANTÉ
UFR D'ODONTOLOGIE - MONTROUGE

Année 2021

N° M025

THÈSE

POUR LE DIPLÔME D'ÉTAT DE DOCTEUR EN CHIRURGIE DENTAIRE

Présentée et soutenue publiquement le : 12 mars 2021

Par

Matthieu GOUGEAT

Étiologies, diagnostic et traitements du sourire gingival

Dirigée par M. le Docteur Marc Santucci

JURY

Mme le Professeur Marie-Laure Colombier

Président

Mme le Professeur Sibylle Vital

Assesseur

M. le Docteur Adrian Brun

Assesseur

M. le Docteur Marc Santucci

Assesseur



Remerciements

À Mme le Professeur Marie-Laure Colombier ; Docteur en Chirurgie dentaire ; Docteur de l'Université Paris Descartes ; Habilitée à Diriger des Recherches ; Professeur des Universités, UFR d'Odontologie - Montrouge ; Praticien Hospitalier, Assistance Publique-Hôpitaux de Paris.

Qui me fait l'honneur de présider le jury de cette thèse d'exercice, pour la qualité et la rigueur de votre enseignement durant mes années cliniques. Veuillez trouver ici l'expression de ma reconnaissance et de mes remerciements les plus sincères.

À Mme le Professeur Sibylle Vital ; Docteur en Chirurgie dentaire ; Ancien Interne des Hôpitaux ; Docteur de l'Université Paris Descartes ; Habilitée à Diriger des Recherches ; Professeur des Universités, UFR d'Odontologie - Montrouge ; Praticien Hospitalier, Assistance Publique-Hôpitaux de Paris, Vice-Doyen de l'UFR d'Odontologie – Montrouge.

Pour m'avoir fait l'honneur de participer à ce jury de thèse. Pour votre engagement auprès des étudiants et pour le plaisir que j'ai eu à apprendre la pédodontie avec vous. Veuillez trouver ici l'expression de ma reconnaissance la plus sincère

À M. le Docteur Adrian Brun ; Docteur en Chirurgie dentaire ; Maître de Conférences des Universités associé, UFR d'Odontologie - Montrouge ; Praticien Hospitalier, Assistance Publique-Hôpitaux de Paris

Pour m'avoir fait l'honneur de participer à ce jury de thèse. Merci de l'intérêt que vous y avez porté.

À M. le Docteur Marc Santucci ; Docteur en Chirurgie dentaire

Pour m'avoir fait l'honneur de diriger cette thèse. Pour votre enseignement et vos conseils durant les années passées ensemble. Pour votre gentillesse et votre disponibilité. Veuillez trouver ici l'expression de ma reconnaissance et de mes remerciements les plus profonds.

Résumé et indexation en français et anglais

Résumé :

L'attractivité du sourire est un aspect esthétique qui affecte les relations sociales, l'expression des sentiments, l'estime de soi et qui peut influencer sur la vie émotionnelle et professionnelle de chacun.

Du point de vue des dentistes, l'esthétique du sourire est influencée par des caractéristiques telles que la ligne des lèvres, l'arc du sourire, la courbure de la lèvre supérieure, les corridors bucaux, la symétrie, le plan occlusal antérieur, les composants dentaires ou encore gingivaux. Cette thèse montre que l'affichage gingival excessif est l'une des principales caractéristiques esthétiques du parodonte. Cet aspect est également appelé « sourire gingival » et affecte les jugements des autres sur l'attrait du sourire d'un individu. En effet, une exposition gingivale excessive est perçue comme déplaisante voire disgracieuse pour certains patients. Le sourire gingival peut être lié à différentes étiologies qu'elles soient alvéolo-squelettiques, dento-parodontales ou labiales. Selon l'étiologie observée découle le traitement le plus adéquat afin de corriger l'exposition gingivale. Des solutions existent pour réduire le sourire gingival, telles que la chirurgie parodontale, le traitement orthodontique, la chirurgie orthognathique, la toxine botulique ou encore le repositionnement chirurgical des lèvres.

Discipline ou spécialité :

Parodontologie

Mots clés français (fMeSH et Rameau) :

fMeSH : Gencive -- chirurgie ; Lèvre -- chirurgie

Rameau : Odontostomatologie esthétique ; Sourire

Forme ou Genre :

fMeSH : Dissertation universitaire

Rameau : Thèses et écrits académiques

Abstract :

The attractiveness of a smile is an aesthetic aspect that affects social relationships, the expression of feelings, self-esteem and which can influence one's emotional and professional life. According to dentists, the aesthetics of the smile are influenced by characteristics such as the lip line, the smile arc, the upper lip curvature, the lateral negative spaces, the smile symmetry, the frontal occlusal plane, dental or gingival components. This thesis shows that excessive gingival display is one of the main aesthetic characteristics of the periodontium. This aspect is also referred to as the "gummy smile" and affects the judgments of others about the attractiveness of an individual's smile. Indeed, some patients deem an excessive gingival exposure to be unpleasant or even unsightly. The gingival smile can be correlated to different etiologies, be it alveolo-skeletal, dento-periodontal or labial. The most appropriate treatment to correct gummy smile depends on the etiology. Solutions exist to reduce the gingival smile, such as periodontal surgery, orthodontic treatment, orthognathic surgery, botulinum toxin or even surgical repositioning of the lips.

Branches or specialty :

Parodontology

English keywords (MeSH) :

Gingiva -- surgery ; Lips -- surgery

Publication type (MeSH) :

Academic Dissertation

Liste des abréviations

- EPA : éruption passive altérée
- JEC : jonction émail-cément
- JMG : jonction mucogingivale
- LAO : levator anguli oris
- LLSAN : muscle élévateur naso-labial :
- ROG : régénération osseuse guidée
- ZM : muscle zygomatique majeur ou grand zygomatique
- ZMI : muscle zygomatique mineur ou petit zygomatique

Table des matières

INTRODUCTION	3
1 : GENERALITES SUR LE SOURIRE	4
1.1 CARACTERISTIQUES DU SOURIRE.....	4
1.1.1 Définition.....	4
1.1.2 Les phases du sourire.....	4
1.1.3 Les types de sourire.....	7
1.1.4 Les styles de sourire.....	7
1.2 L'ESTHETIQUE DU SOURIRE.....	10
1.2.1 L'esthétique faciale.....	10
1.2.2 Le sourire idéal.....	12
2 : LE SOURIRE GINGIVAL : GENERALITES, ETIOLOGIES ET DIAGNOSTIC	28
2.1 GENERALITES.....	28
2.1.1 Définition.....	28
2.1.2 Prévalence.....	29
2.1.3 Formes cliniques.....	29
2.2 ÉTIOLOGIES.....	30
2.2.1 Étiologies alvéolo-squelettiques.....	30
2.2.2 Étiologies dento-parodontales.....	32
2.2.3 Étiologies labiales ou cutanéomuqueuses.....	36
2.3 DIAGNOSTIC.....	36
2.3.1 Antécédents médicaux.....	36
2.3.2 Analyse faciale.....	37
2.3.3 Analyse musculaire labiale et périorale.....	39
2.3.4 Analyse du sourire gingival.....	39
2.3.5 Analyse dentaire.....	40
2.3.6 Analyse parodontale.....	41
2.3.7 Examens complémentaires.....	42
2.3.8 Organigramme diagnostic de l'étiologie du sourire gingival.....	44
3 : THERAPEUTIQUES DU SOURIRE GINGIVAL	46
3.1 TRAITEMENT DES ETIOLOGIES ALVEOLO-SQUELETTIQUES.....	46
3.1.1 Orthopédie et orthodontie.....	46
3.1.2 Chirurgie orthognathique.....	48

3.1.3 Greffe osseuse	56
3.2 TRAITEMENT DES ETIOLOGIES DENTO-PARODONTALES	58
3.2.1 Traitement de l'éruption passive altérée	58
3.2.2 Traitement de la microdontie et du bruxisme	61
3.3 TRAITEMENT DES ETIOLOGIES LABIALES OU CUTANEO-MUQUEUSES	62
3.3.1 Toxine Botulique	62
3.3.2 Acide hyaluronique	66
3.3.3 Repositionnement chirurgical des lèvres	67
3.3.4 Contention musculaire.....	71
CONCLUSION	73
BIBLIOGRAPHIE	74
TABLE DES FIGURES.....	77
TABLE DES TABLEAUX.....	80

Introduction

Dans notre société actuelle, l'importance accordée à l'esthétisme est de plus en plus forte. Elle est notamment relayée par les supports de l'information accessibles au plus grand nombre. Désormais les patients ne consultent plus les professionnels de santé uniquement pour des motifs fonctionnels et douloureux, mais de plus en plus pour des raisons esthétiques. Ils s'attachent à l'image de leur corps, visage et même de leur sourire.

Il est vrai que les expressions faciales sont des éléments clés de la communication non verbale. Le sourire a un rôle important, par exemple dans la détermination de la première impression d'une personne. L'esthétisme n'en reste pas moins une notion subjective et propre à chacun.

Le sourire est donc susceptible de répondre à des critères de beauté, auxquels la société actuelle se préoccupe de plus en plus. Si le sourire est un réel atout pour certains, il peut s'avérer devenir un véritable complexe, voire un handicap, pour d'autres. C'est particulièrement le cas lors d'une forte exposition de la gencive. Cette exposition gingivale excessive lors du sourire, appelée « sourire gingival », le rend déplaisant voire disgracieux aux yeux de certains patients. Sa correction devient ainsi un objectif de prise en charge majeur en réponse à la demande du patient. Il est alors primordial de déterminer l'étiologie du sourire gingival. De là découle le traitement le mieux adapté. La plupart du temps, ce dernier relève d'une approche pluridisciplinaire mettant en relation divers acteurs tels que le chirurgien-dentiste, l'orthodontiste ou encore le chirurgien maxillo-facial. La réponse thérapeutique adaptée correspond au résultat remplissant les trois aspects suivants : le fonctionnel, l'esthétique et la pérennité.

Dans un premier temps nous étudierons le sourire de façon générale et les références esthétiques permettant de juger un sourire comme « idéal ». Ensuite, nous nous intéresserons au sourire gingival, à ses étiologies ainsi qu'à son diagnostic. Enfin nous traiterons les moyens de correction du sourire gingival en fonction de ses différentes étiologies. Certains sont utilisés depuis des décennies, d'autres sont des approches beaucoup plus récentes.

1 : Généralités sur le sourire

1.1 Caractéristiques du sourire

1.1.1 Définition

Le dictionnaire Larousse définit le sourire comme une « expression rieuse, marquée par de légers mouvements du visage, et en particulier un élément de la bouche, qui indique le plaisir, la sympathie, l'affection. » Il est effectué grâce aux muscles situés de parts et d'autres de la bouche et des yeux. Il s'agit de la première forme de langage non-verbal. Le sourire crée de la sympathie, du lien lorsqu'il est authentique. Il provoque au contraire un malaise lorsqu'il est forcé et peut générer une certaine inquiétude en cas de grimace. Son étymologie vient du latin *subridere* ce qui signifie « vient avant le rire. »¹

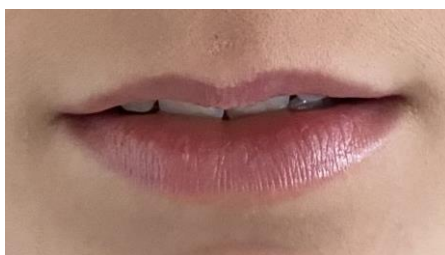1.1.2 Les phases du sourire

L'action de sourire se divise en différentes étapes, du simple rictus au grand sourire, et s'accompagne d'une exposition progressive des dents. La classification d'Aboucaya² définit plusieurs phases dans la formation du sourire, auxquelles peuvent s'ajouter des phases intermédiaires.

1.1.2.1 L'attitude neutre

L'attitude neutre est l'expression de repos préalable à toutes les autres phases du sourire. Les dents apparaissent légèrement car les lèvres sont entrouvertes (cf. figure 1).

Figure 1 : Illustration d'une attitude neutre



Source : Auteur, 2021.

¹ Larousse, « Définitions : sourire ».

² Cholet, « Le sourire publicitaire ».

1.1.2.2 Le pré-sourire

Le pré-sourire est l'ébauche du sourire. Il correspond à un léger étirement des commissures des lèvres, entraînant la formation d'un sillon naso-génien discret. Les lèvres sont jointes ou légèrement entrouvertes, les dents à peine en occlusion et généralement non visibles (cf. figure 2).

Figure 2 : Illustration d'un pré-sourire

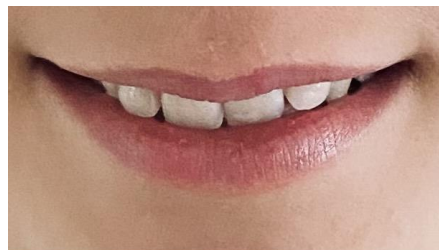

Source : Auteur, 2021.

1.1.2.3 Le sourire modéré

Lors de la phase de sourire modéré, les joues remontent et semblent prendre du volume. La partie moyenne du visage est élargie. Un sillon labio-mentonnier fait son apparition : il part du coin extérieur de la lèvre et se dirige vers le menton. Parallèlement, le sillon naso-génien devient plus marqué entre l'aile du nez et le coin de la lèvre. Enfin, les dents commencent à faire leur apparition (cf. figure 3).

Figure 3 : Illustration d'un sourire modéré



Source : Auteur, 2021.

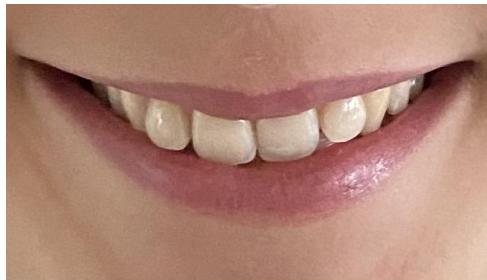1.1.2.4 Le sourire posé ou franc (aussi nommé « sourire dento-labial »)

Le sourire posé fait interagir l'ensemble du visage : les yeux se plissent et brillent, les sourcils s'élèvent légèrement, le front est lisse. Les sillons naso-géniens et labio-mentonniers sont encore plus dessinés

et le menton à tendance à s'allonger. Les commissures labiales s'étirent et les lèvres s'amincissent. Les dents sont alors visibles jusqu'au canines maxillaires (cf. figure 4).

Un sourire posé est l'expression volontaire faite lors de l'introduction à quelqu'un, ou lors de la prise d'une photo de passeport ou de dossiers orthodontiques. Cette phase de sourire est facilement reproductible. Il peut ainsi être utilisé comme position de référence. La majorité des études se réfèrent donc au sourire posé.

Figure 4 : Illustration d'un sourire posé



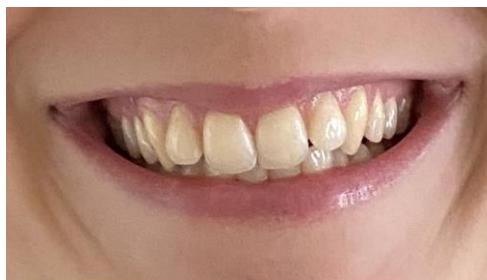Source : Auteur, 2021.

1.1.2.5 Le sourire spontané ou grand sourire

Cette phase annonce le rire mais demeure silencieuse. Toutes les caractéristiques précédemment citées sont accentuées. Les commissures labiales sont hautes et forment un demi-arc de cercle (cf. figure 5). L'inocclusion dentaire est quant à elle plus marquée. Le sourire découvre les dents jusqu'aux deuxièmes prémolaires maxillaires voire jusqu'aux premières molaires.

Le sourire spontané est involontaire, naturel et motivé par des émotions. L'ensemble des muscles de l'expression faciale étant impliqués, le sourire spontané entraîne toujours plus d'élévation des lèvres que le sourire posé.

Figure 5 : Illustration d'un sourire spontané



Source : Auteur, 2021.

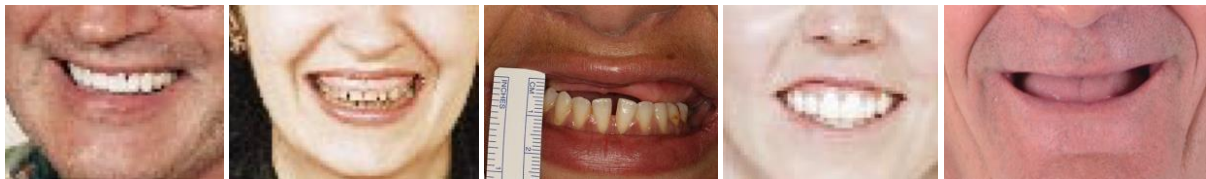Évidemment le sourire varie d'un individu à l'autre et ces phases sont parfois difficiles à distinguer.

1.1.3 Les types de sourire

La phase de sourire spontané permet de définir cinq types de sourire où les tissus dentaires et parodontaux apparaissent différemment (cf. figure 6) :

- Type 1 : seules les dents maxillaires sont exposées.
- Type 2 : les dents maxillaires et plus de 3 mm de gencive sont dévoilées.
- Type 3 : seules les dents mandibulaires sont visibles.
- Type 4 : les dents maxillaires et mandibulaires sont apparentes.
- Type 5 : ni les dents maxillaires ni les dents mandibulaires ne sont exposées : le sourire est édenté.

Figure 6 : De gauche à droite : exemples de sourires de type 1 à 5



Source : Philips, *La classification des styles de sourire*, 1999.

Dans la très grande majorité des cas les individus sont classés dans un seul type de sourire, mais il est possible d'en combiner plusieurs. Par exemple un patient peut avoir un sourire de type 2,4 présentant les dents maxillaires avec plus de 3 mm de gencive et les dents mandibulaires.³

1.1.4 Les styles de sourire

S'il existe des millions de sourires distincts, trois styles sont majoritaires. Le style de sourire est établi en fonction des nerfs et muscles mis en jeu, à la différence du type de sourire qui fait référence à la quantité de tissus dentaires et parodontaux dévoilés. Les plasticiens en charge de la réadaptation des sourires ont identifié les structures neuromusculaires de sourire évoquées ci-dessous.

³ Philips, « La classification des styles de sourire ».

1.1.4.1 Le sourire commissural

Le sourire commissural est le style le plus fréquemment observé. Il est repérable chez environ 67% de la population française. On l'appelle également sourire de Mona Lisa. Les commissures des lèvres sont relevées vers l'extérieur tandis que les muscles releveurs de la lèvre supérieure se contractent et dévoilent les dents supérieures. Une autre caractéristique du sourire commissurale est que les incisives centrales correspondent au point dentaire le plus bas (cf. figure 7). Depuis ce point, on constate une convexité qui se prolonge vers le haut. De ce fait, la première molaire maxillaire est supérieure de 1 à 3 mm au bord libre des incisives centrales. *Les célébrités suivantes présentent un style de sourire commissural : Jerry Seinfeld, Dennis Quaid, Jennifer Aniston, Frank Sinatra, Jamie Lee Curtis et Audrey Hepburn.*⁴

Figure 7 : Le sourire commissural de Jamie Lee Curtis



Source : lunigal, « Lunettes de Jamie Lee Curtis », 2017.

1.1.4.2 Le sourire cuspidé

Le style de sourire cuspidé est visible chez 31 % de la population. Les muscles releveurs de la lèvre supérieure prédominent. Ils se contractent et exposent ainsi la totalité des canines. De plus, les commissures des lèvres sont inférieures à la zone de lèvre située au-dessus des canines supérieures. Contrairement à la convexité uniforme d'un sourire commissural, il existe donc une inclinaison inférieure au niveau des prémolaires supérieures. La forme des tissus gingivaux suit celle de la lèvre supérieure et prend une forme en « aile de mouette ». A noter que les molaires maxillaires sont souvent à hauteur égale ou inférieure du bord des incisives centrales (cf. figure. 8). *Parmi les célébrités*

⁴ Philips.

au sourire cuspidé, on retrouve Elvis, Tom Cruise, Drew Barrymore, Sharon Stone, Linda Evangelista et Tiger Woods.⁵

Figure 8 : Le sourire cuspidé de Tiger Woods



Source : Cable news network, « Tiger Woods on his 2008 US Open triumph », 2008.

1.1.4.3 Le sourire complexe

Le style de sourire complexe est beaucoup moins fréquent. Il ne se retrouve que chez 2 % de la population. Il se caractérise par une forte traction musculaire et une rétraction de la lèvre inférieure vers le bas et l'arrière. Les muscles abaisseurs de la lèvre inférieure, ainsi que les muscles releveurs de la lèvre supérieure et des commissures, se contractent simultanément. Ils exposent alors dans un même temps l'ensemble des dents inférieures et supérieures. Enfin, les plans incisifs maxillaire et mandibulaire sont généralement uniformes et parallèles (cf. figure 9). *Parmi certaines célébrités au sourire complexe, soulignons Julia Roberts, Marilyn Monroe, Will Smith et Oprah Winfrey.*⁶

Figure 9 : Le sourire complexe de Marylin Monroe



Source : Zsa Zsa Bellagio, « marilyn monroe fake teeth ».

⁵ Philips.

⁶ Philips.

Bien que les styles de sourire aient des fondements neuromusculaires, il est possible de tous les arborer. Un sourire est souvent préalablement programmé par une habitude ou une position inappropriée des tissus durs sous-jacents. La restauration du sourire peut modifier leur programmation neuromusculaire et redonner confiance aux patients.^{7 8}

1.2 L'esthétique du sourire

Selon le Dictionnaire Larousse, l'esthétique est une « théorie philosophique qui se fixe pour objet de déterminer ce qui provoque chez l'homme le sentiment que quelque chose est beau ».⁹ Lorsque le chirurgien-dentiste cherche à améliorer l'esthétique d'un sourire, il tend à modifier certains aspects de ce sourire afin qu'il respecte les concepts admis de « l'esthétique ». Cependant un sourire ne peut se considérer seul. Il est nécessaire au chirurgien-dentiste d'analyser les structures faciales environnantes afin de créer une harmonie, un ensemble, dont le sourire tient un rôle majeur.

Nous nous intéresserons ainsi dans un premier temps à l'esthétique du visage dans son ensemble, puis dans un second temps, à celui du sourire à proprement parlé.

1.2.1 L'esthétique faciale

1.2.1.1 Les lignes de référence

Afin de concevoir une réhabilitation esthétique, une analyse des différents éléments du visage tels que le nez, les yeux, le menton, est nécessaire. Il est alors possible d'identifier des points et lignes de référence. Dans un visage équilibré et harmonieux, les lignes suivantes sont remarquables (cf. figure 10) :

Les lignes horizontales¹⁰

- *La ligne bipupillaire (a)* : elle passe par les deux centres oculaires et est considérée comme la ligne de référence du visage puisqu'elle le divise idéalement en deux parties égales.

⁷ Philips.

⁸ Sawyer, See, et Nduka, « Quantitative analysis of normal smile with 3D stereophotogrammetry : an aid to facial reanimation ».

⁹ Larousse, « Définitions : esthétique ».

¹⁰ Silberberg, Goldstein, et Smidt, « Excessive gingival display: etiology, diagnosis, and treatment modalities ».

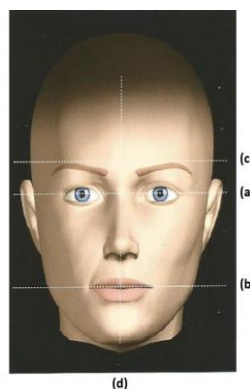
- *La ligne bicommissurale (b)* : elle est tracée à partir des deux commissures labiales.
- *La ligne biophryaque (c)* : elle rejoint les deux points les plus supérieurs de la convexité des sourcils droit et gauche.

Ces deux dernières lignes, dites accessoires, sont idéalement parallèles à la ligne bipupillaire. Ces trois lignes peuvent être utilisées comme une référence pour l'orientation du plan incisif, du plan d'occlusion et du contour gingival.

Les lignes médianes¹¹

- *La ligne médiane faciale (ou du visage) (d)* : elle divise le visage verticalement en deux parties, en passant par le milieu du front, du nez et du menton. Certaines personnes ont une déviation du nez et/ou du menton. Dans cette situation, les repères deviennent le point nasion (situé entre les deux sourcils) et le milieu du philtrum (arc de cupidon). La ligne médiane faciale sert à évaluer la position et l'orientation de la ligne inter-incisive et les écarts transversaux de situation des dents. Elle permet aussi d'estimer la symétrie des côtés droit et gauche du patient.
- *La ligne médiane squelettique* : elle est similaire à la ligne médiane faciale mais elle est tracée à partir de points de références osseux identifiables sur une radiographie céphalométrique prise de face (vue antéro-postérieure).
- *La ligne médiane dentaire* : elle correspond à la relation entre le milieu des incisives centrales supérieures et inférieures. Chaque arcade a une ligne médiane et les deux lignes médianes peuvent être ou non alignées entre elles.

Figure 10 : Les principales lignes de références horizontales et verticales



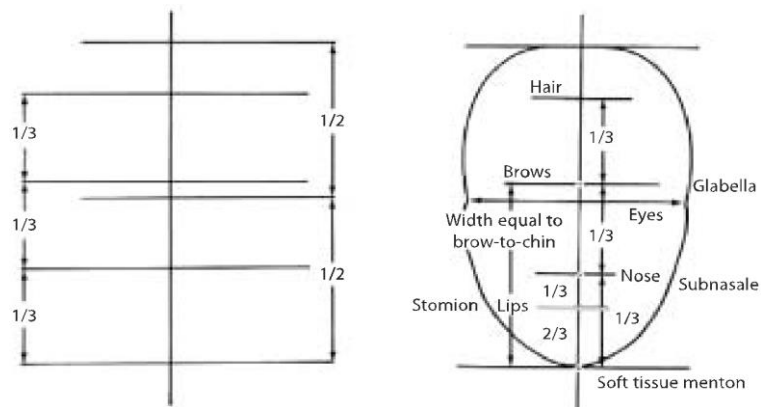
Source : Fradeani, *Réhabilitation esthétique en prothèse fixée : une approche systématique du traitement prothétique*, 2006.

¹¹Bücco orthodontie « L'esthétique dentaire et l'orthodontie ».

1.2.1.2 Les étages de la face

La hauteur du visage est analysée en le divisant en tiers (au niveau des cheveux, des sourcils et du nez). Les tiers moyen et inférieur sont davantage impliqués dans la considération esthétique du patient. Mesurés au repos, ces deux longueurs doivent idéalement être égales. Le tiers inférieur peut à nouveau être divisé par le stomion (point médian le plus bas de la lèvre supérieure) en un tiers supérieur et deux tiers inférieurs (cf. figure 11).¹²

Figure 11 : Les étages de la face

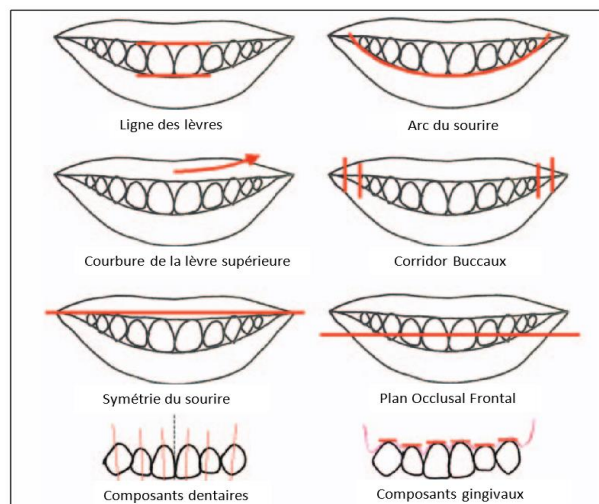


Source : Silberberg, *Excessive Gingival Display*, 2009.

1.2.2 Le sourire idéal

Huit paramètres permettent de définir un sourire « idéal ». (cf. figure 12)

Figure 12 : Les huit composants du sourire idéal



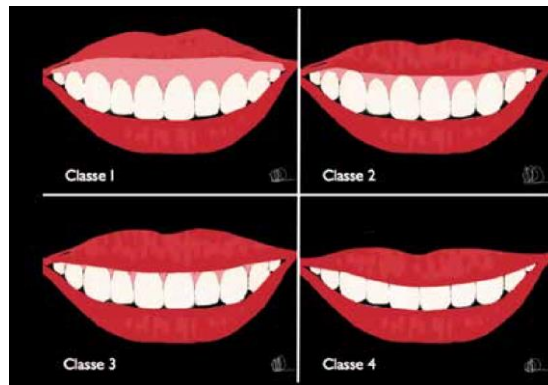
Source : Sabri, « The eight components of a balanced smile », 2005.

¹² Silberberg, Goldstein, et Smidt, « Excessive gingival display: etiology, diagnosis, and treatment modalities ».

1.2.2.1 La ligne des lèvres

La ligne des lèvres est la hauteur verticale d'exposition des dents lors du sourire. En d'autres termes, elle correspond à la position de la lèvre supérieure par rapport aux incisives centrales maxillaires.¹³ On estime que la ligne des lèvres est optimale lorsque la lèvre supérieure atteint le rebord gingival. Dans ce cas, il y a une exposition totale de la hauteur des incisives centrales maxillaires, du bord libre jusqu'au zénith gingival. On constate également une exposition des papilles interproximales (classe 2). En revanche, lorsqu'une bande contiguë de tissu gingival de plus de 2 mm s'ajoute à la hauteur des couronnes cliniques, on est en présence d'une ligne des lèvres très haute (classe 1). Au contraire une ligne des lèvres basse expose moins de 75 % des dents antérieures maxillaires (classe 4). (cf.figure 13 et tableau 1)¹⁴.

Figure 13 : Schéma des différentes classes du sourire selon Liebart



Source : Dodds et al, « Les références esthétiques : la pertinence du diagnostic au traitement », 2014.

Tableau 1 : Classification de la ligne du sourire

Classe 1 : ligne du sourire TRÈS haute	Plus de 2mm de gencive marginale sont visibles ou plus de 2mm apicalement à la jonction amélo-cémentaire (JEC) sont visible sur un parodonte réduit, mais sain. Cela peut être apparenté au SOURIRE GINGIVAL.
Classe 2 : ligne du sourire haute	De 0 à 2mm de gencive marginale ou apicalement à la JEC sont visibles.
Classe 3 : ligne du sourire moyenne	Ne présente que les espaces interdentaires remplis ou pas par les papilles.
Classe 4 : ligne du sourire basse	Le parodonte n'est pas visible.

Source : Dodds et al, « Les références esthétiques : la pertinence du diagnostic au traitement », 2014.

¹³ Silberberg, Goldstein, et Smidt.

¹⁴ Sabri, « The eight components of a balanced smile ».

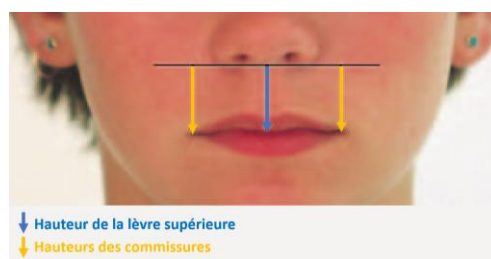
Les lignes des lèvres des femmes sont en moyenne 1,5 mm plus hautes que celles des hommes. Pour cette raison, une exposition gingivale de 1 à 2 mm lors du sourire maximal peut être considérée comme normale chez la femme.¹⁵

La ligne des lèvres au repos est le point de départ du sourire. Dans cette situation, l'exposition moyenne des incisives maxillaires est de 1,91 mm chez l'homme et de 3,40 mm chez la femme, soit près du double. Avec le vieillissement, la tonicité et le soutien musculaire diminuent. Il en résulte une baisse de l'exposition des incisives maxillaires au repos et, dans une moindre mesure, lors du sourire. A contrario, cet affaissement du visage s'accompagne d'une augmentation de l'exposition des incisives mandibulaires.¹⁶

La ligne des lèvres dépend de six facteurs :

La hauteur de la lèvre supérieure : au repos, elle est calculée entre le point sous-nasal et la partie la plus basse de la lèvre supérieure. Elle est d'environ 23 mm chez l'homme et de 20 mm chez la femme. Cependant, cette hauteur ne doit pas être évaluée seule mais comparée à la hauteur des commissures labiales. Cette dernière, parallèle à la hauteur de la lèvre, correspond à la distance entre la commissure et une ligne horizontale passant par le point sous-nasal (cf figure 14).¹⁷

Figure 14 : Illustration de la mesure de la hauteur de la lèvre supérieure et des commissures



Source : Sabri, « The eight components of a balanced smile », 2005.

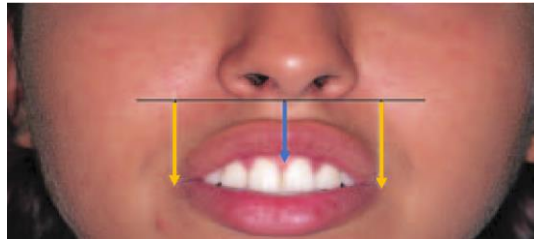
¹⁵ Sabri.

¹⁶ Sabri.

¹⁷ Sabri.

Dans l'idéal, la hauteur de la lèvre supérieure doit être égale à celle des commissures. Lorsqu'elle lui est inférieure (concavité supérieure), la ligne des lèvres est inversée et considérée comme inesthétique (cf. figure 15).¹⁸

Figure 15 : Illustration d'une ligne de lèvre inversée au repos

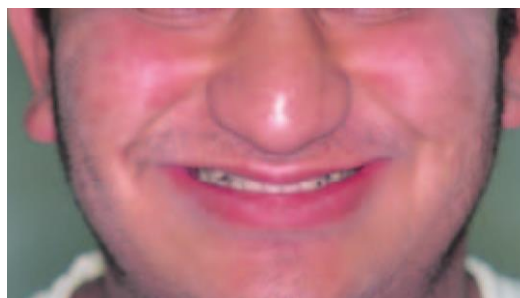


Source : Sabri, « The eight components of a balanced smile », 2005.

L'élévation des lèvres : il existe de grandes différences individuelles pour ce paramètre¹⁹, allant de 2 à 12 mm. En moyenne, la lèvre supérieure s'élève de plus de la moitié de sa longueur initiale lors du sourire posé, soit de 7-8 mm. A noter que les femmes ont une élévation 3,5 % supérieure aux hommes.²⁰

La hauteur maxillaire verticale : lorsque la longueur et la mobilité de la lèvre supérieure sont normales, un sourire gingival présentant une exposition excessive des incisives au repos peut être attribué à un excès maxillaire vertical. Dans ce cas le tiers inférieur de la face est alors trop long. Inversement, une ligne des lèvres basse sans affichage des incisives au repos est généralement due à une hauteur diminuée du tiers inférieur de la face. On est en présence d'une déficience verticale du maxillaire. (cf. figure 16).²¹

Figure 16 : Illustration d'une ligne de lèvre basse avec une déficience du maxillaire verticalement



Source : Sabri, « The eight components of a balanced smile », 2005.

¹⁸ Sabri.

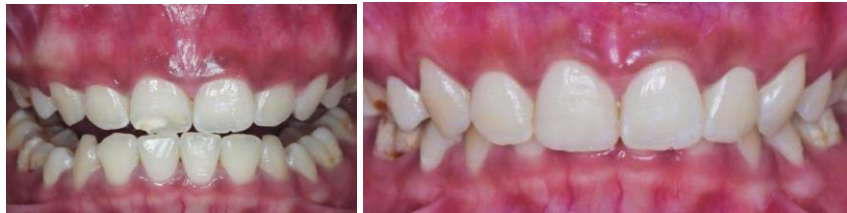¹⁹ Paletz, Manktelow, et Chaban, « The shape of a normal smile : implications for facial paralysis reconstruction ».

²⁰ Sabri, « The eight components of a balanced smile ».

²¹ Sabri.

La hauteur de la couronne : la hauteur verticale de l'incisive centrale maxillaire est en moyenne de 10,6 mm chez l'homme et de 9,8 mm chez la femme. Une couronne de faible hauteur peut être due à une attrition ou à un recouvrement excessif de la gencive. En présence d'attrition, les incisives sont peu visibles au repos mais la ligne des lèvres est normale lors du sourire. En cas de recouvrement excessif de la gencive, les incisives sont visibles de façon normale au repos. Cependant un sourire gingival apparaît dès la phase de sourire posé. (cf. figure 17)²²

Figure 17 : Résultat d'une gingivectomie avec ostéotomie dans un cas de sourire gingival avec couronnes cliniques courtes



Source : Buana and Murdiastuti, « Esthetic crown lengthening with ostectomy and frenotomy for treatment of gummy smile : a case report from Prof. Soedomo dental hospital, Yogyakarta-Indonesia », 2018.

L'inclinaison des incisives : dans les cas de classe II division 1 d'Angle ou de compensation de classe III d'Angle, les incisives maxillaires sont vestibulo-versées. Elles sont ainsi moins exposées au repos. En revanche, des incisives maxillaires verticales ou inclinées en position palatine, observées dans la malocclusion de classe II division 2, ont tendance à augmenter le découverture des incisives. L'inclinaison des incisives maxillaires peut être évaluée sur des photographies de profil lors du sourire posé.²³

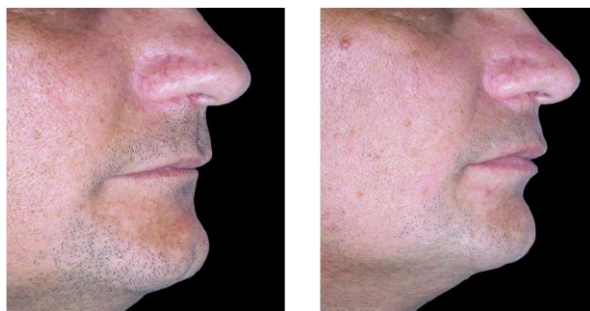Le volume des lèvres : les standards actuels de la beauté des lèvres prônent des lèvres vives et une plus grande exposition des incisives maxillaires au sourire, au repos ou en parlant. La position antéropostérieure des dents joue un rôle clé dans la détermination du volume des lèvres.²⁴ (cf. figure 18)

²² Sabri.

²³ Sabri.

²⁴ Machado, « 10 commandments of smile esthetics ».

Figure 18 : Modification du volume des lèvres après traitement orthodontique

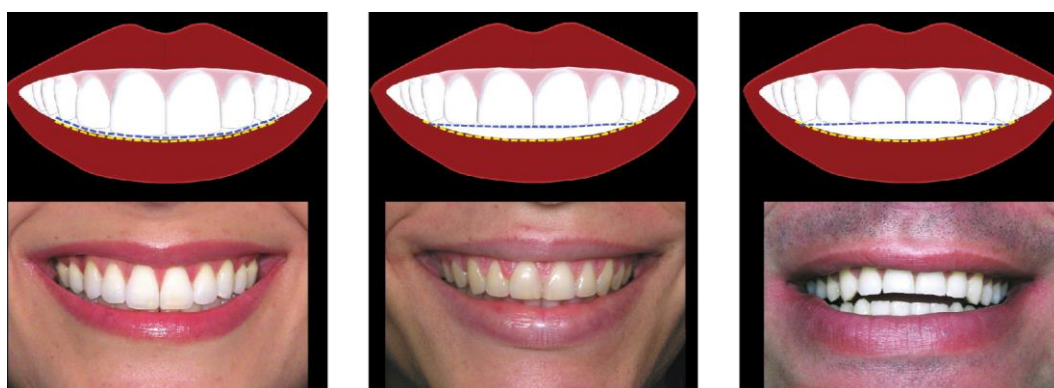

Source : Machado, « Ten commandments of smile esthetics », 2014.

1.2.2.2 L'arc du sourire

L'arc du sourire décrit le positionnement vertical idéal des incisives maxillaires lors du sourire. (cf. figure 19) Il correspond à la relation entre une courbe hypothétique dessinée le long du bord libre des dents antérieures maxillaires (tracé jaune) et le contour interne de la lèvre inférieure (tracé bleu). La courbe décrite par les bords libres incisifs est plus prononcée chez la femme, et s'aplatit avec l'âge.²⁵ L'arc de sourire est convexe lorsque la courbe des bords incisifs maxillaires coïncide ou est parallèle au bord de la lèvre inférieure. L'arc est décrit comme plan ou droit lorsque les bords incisifs des dents antérieures sont au même niveau que les cuspidés des dents postérieures. Ils sont parallèles au sol et ne suivent pas le contour de la lèvre inférieure. Enfin, l'arc est inversé lorsque les bords incisifs des dents ne suivent pas le contour de la lèvre inférieure et présentent une courbure inversée.²⁶

Figure 19 : Les différents types d'arcs du sourire : de gauche à droite : convexe, plan et inversé



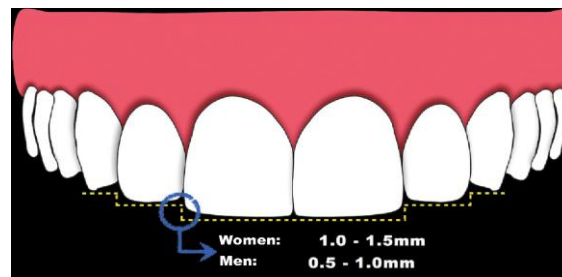
Source : Machado, « Ten commandments of smile esthetics », 2014.

²⁵ Sabri, « The eight components of a balanced smile ».

²⁶ Machado, « 10 commandments of smile esthetics ».

Il est également à noter que des incisives centrales légèrement extrudées sont plus attirantes que des incisives légèrement intruses. Dans la zone antérieure, le pas entre les incisives centrales et latérales doit être compris entre 1,0 et 1,5 mm pour les femmes et 0,5 et 1,0 mm pour les hommes (cf. figure 20). Ainsi les arcs de sourire convexes sont plus appropriés pour les femmes, tandis que les arcs convexes ou plans sont acceptables pour les hommes.²⁷

Figure 20 : Schéma du design incisif idéal selon le sexe



Source : Machado, « Ten commandments of smile esthetics », 2014.

1.2.2.3 La courbure de la lèvre supérieure

La courbure de la lèvre supérieure est évaluée du centre à la commissure des lèvres durant le sourire. Elle est orientée vers le haut lorsque la commissure est supérieure à la position centrale de la lèvre. La courbure des lèvres est droite lorsqu'elles sont au même niveau. Elle est dirigée vers le bas lorsque la commissure est inférieure à la position centrale de la lèvre. Cette dernière situation est la moins esthétique. La courbure de la lèvre étant guidée par les muscles, elle n'est pas sujette à modification. Une courbure vers le bas est donc un facteur limitant à l'obtention d'un sourire optimal.²⁸

1.2.2.4 Le corridor buccal

Le corridor buccal est l'espace bilatéral entre la surface vestibulaire des dents postérieures maxillaires visibles et la commissure des lèvres lors du sourire (cf. figure 21A).²⁹

Il existe différents types de corridors buccaux : larges (cf. figure 21B), intermédiaires (cf. figure 21C) et étroits voire inexistantes (cf. figure 21D). Ils sont inversement proportionnels à la largeur des arcades

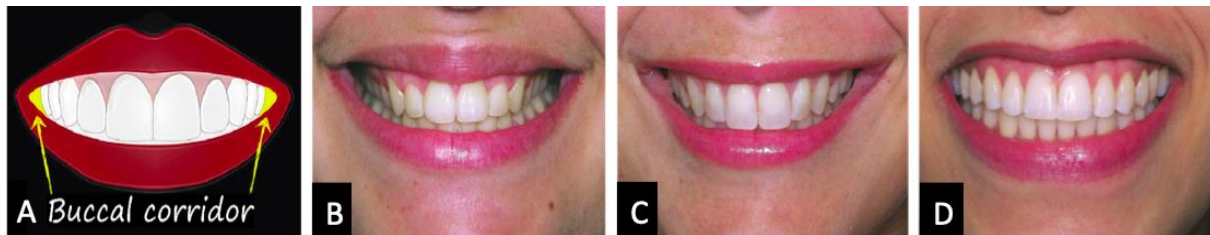²⁷ Machado.

²⁸ Sabri, « The eight components of a balanced smile ».

²⁹ Sabri.

dentaires. Un arc large est plus susceptible de remplir les corridors buccaux qu'un arc étroit et restreint. Les corridors buccaux intermédiaires sont idéaux, suivis par les corridors étroits ou inexistants.³⁰

Figure 21 : Illustration des différents types de corridors buccaux
(de gauche à droite : larges, intermédiaires et étroits)



Source : Machado, « Ten commandments of smile esthetics », 2014.

De plus, les corridors buccaux sont fortement influencés par la position antéro-postérieure du maxillaire par rapport aux lèvres. Faire avancer le maxillaire en avant réduit l'espace latéral négatif, car une portion plus large de l'arc apparaît pour combler les corridors. En souriant, la largeur de la bouche augmente jusqu'à 30 %. Par conséquent, une extension transversale excessive de la lèvre en souriant crée un corridor buccal plus large.³¹

1.2.2.5 La symétrie du sourire

La symétrie du sourire est évaluée par le parallélisme des lignes commissurales et bi-pupillaires.³² Elle sous-entend une situation et une élévation équivalente des commissures labiales dans le plan vertical. A noter qu'il existe toujours des variations entre les deux côtés du visage. L'absolue symétrie n'est pas naturelle ni nécessairement synonyme d'esthétisme. Bien que les commissures se déplacent vers le haut et latéralement lors du sourire, une différence dans l'ampleur et la direction du mouvement existe entre les côtés droit et gauche.³³ Un sourire trop asymétrique peut être due à une déficience du tonus musculaire d'un côté du visage (cf. figure 22).

³⁰ Machado, « 10 commandments of smile esthetics ».

³¹ Sabri, « The eight components of a balanced smile ».

³² Sabri.

³³ Dodds et al., « Les références esthétiques : la pertinence du diagnostic au traitement ».

Figure 22 : Illustration d'un sourire asymétrique

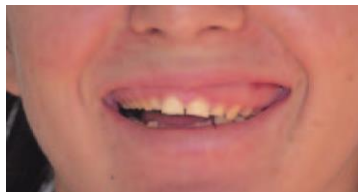

Source : Sabri, « The eight components of a balanced smile », 2005.

1.2.2.6 Le plan occlusal frontal

Le plan occlusal frontal est représenté par une ligne entre la pointe de la canine droite et gauche. Son inclinaison transversale peut être causée par une éruption différentielle des dents antérieures maxillaires ou par une asymétrie squelettique de la mandibule (cf. figure 23).

Figure 23 : Illustration d'un sourire gingival causé par une éruption différentielle



Source : Sabri, « The eight components of a balanced smile », 2005.

La relation entre le maxillaire et le sourire n'apparaît pas toujours sur les images intraorales, les modèles d'étude ou les photographies du sourire. L'examen clinique et la documentation vidéo numérique sont donc essentiels pour établir un diagnostic différentiel entre l'asymétrie du sourire, l'inclinaison du plan d'occlusion et l'asymétrie du visage.³⁴


1.2.2.7 Les composants dentaires

Les six composants précédents du sourire considèrent la relation entre les dents, les lèvres et les tissus mous. La beauté du sourire dépend également de la qualité, de l'esthétisme et de l'intégration des éléments dentaires. Les composants dentaires du sourire correspondent aux paramètres suivants :

³⁴ Sabri, « The eight components of a balanced smile ».

La ligne médiane dentaire et son angulation : la ligne médiane dentaire se confond normalement avec la ligne médiane faciale. Cependant c'est essentiellement leur parallélisme qui importe. Un écart entre ces deux lignes reste donc acceptable.³⁵ Il n'est d'ailleurs pas remarqué par le grand public s'il ne dépasse pas 3 à 4 mm. Cela explique pourquoi, bien que certains artistes et modèles célèbres ont des écarts de ligne médiane importants, ils sont néanmoins considérés comme des modèles de beauté.³⁶(cf. figure 24)

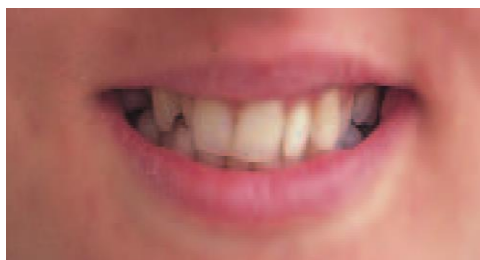Figure 24 : Tom Cruise et son écart de ligne médiane



Source : Brain Magazine, 2013.

En revanche, une déviation de la ligne médiane est très préjudiciable au sourire. En vue frontale, une angulation de plus de 2,0 mm des dents antérieures est considérée comme non esthétique et doit être corrigée.³⁷(cf. figure 25)

Figure 25 : Patient présentant une déviation de la ligne médiane incisive



Source : Sabri, « The eight components of a balanced smile », 2005.

La correction des divergences angulaires s'appuie sur des recommandations esthétiques classiques : la ligne incisive doit être parallèle à la ligne interpupillaire. De plus, le torque incisif, en particulier celui

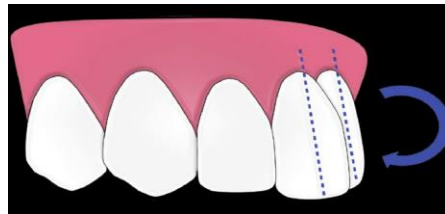
³⁵ Sabri.

³⁶ Machado, « 10 commandments of smile esthetics ».

³⁷ Machado.

des incisives centrales, doit différer en vue de profil. Ainsi, les variations d'angulation des incisives doivent donc être étudiées à la fois en vue frontale et en vue latérale. (cf. figure 26).³⁸

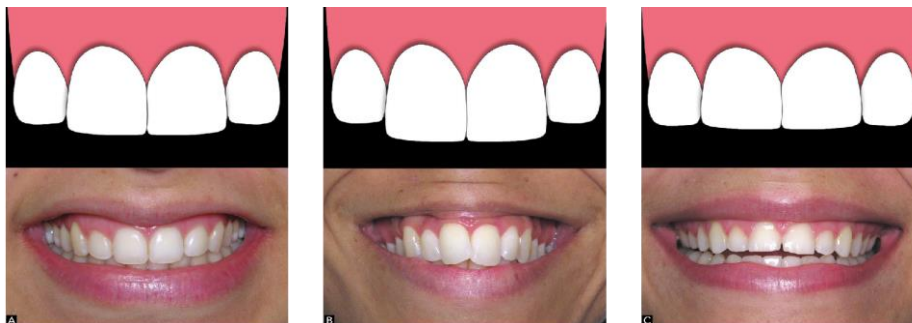Figure 26 : Angulation idéale des incisives en vue latérale



Source : Machado, « Ten commandments of smile esthetics », 2014.

Le ratio : le clinicien doit enregistrer la largeur et la hauteur des couronnes cliniques des incisives centrales maxillaires afin de déterminer leur rapport (L/H). Il doit ensuite modifier ce ratio de 75% à 85% (jugé plus esthétique, cf. figure 27A). Si les valeurs tendent vers 75 %, les incisives centrales auront un schéma plus long, préféré par les femmes (cf. figure 27B). Dans les ratios de 85 % (cf. figure 27C), les incisives ont un modèle plus large, préféré par les hommes.³⁹

Figure 27 : Illustrations des différents ratios au niveau des incisives centrales



Source : Machado, « Ten commandments of smile esthetics », 2014.

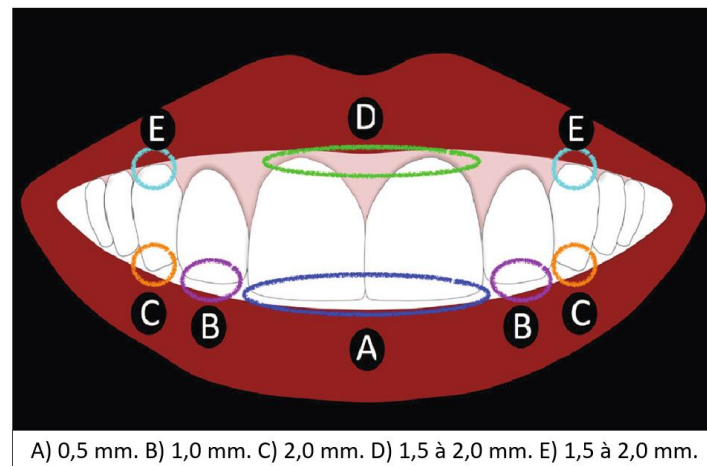
La symétrie : la symétrie de l'arc joue un rôle important dans l'obtention d'un sourire équilibré. C'est pourquoi les cas d'incisives latérales rhyziformes ou d'agénésies sont particulièrement difficiles. Plus la ligne médiane est proche, plus le besoin de symétrie est grand. Au contraire, plus on s'en éloigne et plus de légères asymétries sont cliniquement acceptables. En effet, une asymétrie de 0,5 mm des incisives centrales maxillaires est jugée inesthétique. En revanche, de légères asymétries des incisives

³⁸ Machado.

³⁹ Machado.

latérales peuvent passer inaperçues. Des asymétries encore plus importantes des canines peuvent ne pas être identifiées. (cf. figure 28)⁴⁰

Figure 28 : Limites d'asymétrie acceptable selon la zone esthétique

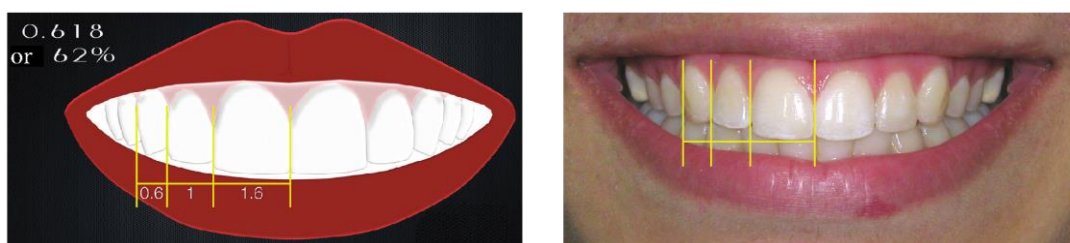

Source : Machado, « Ten commandments of smile esthetics », 2014.

La proportion entre les dents antéro-supérieures : cette fonctionnalité, importante en dentisterie, est basée sur le nombre d'or proposé par Levin en 1978. Selon l'auteur, en vue de face, il existe une proportion de la largeur des dents. La largeur des incisives latérales visibles représente 62 % de la largeur des incisives centrales, tandis que la largeur des canines correspond à 62 % de la largeur des incisives latérales. (cf. figure 29)

Il convient néanmoins d'être prudent : la valeur 62 % doit être considérée comme une moyenne plutôt qu'une norme à suivre. En outre, des proportions plus importantes (67 % et 70 %) sont jugées comme plus esthétiques.⁴¹

Figure 29 : Illustration de la proportion « idéale » entre les dents antéro-supérieures



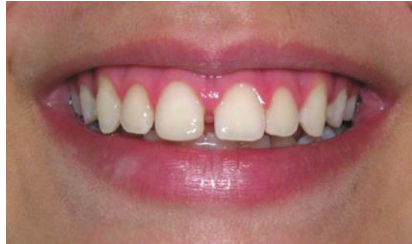Source : Machado, « Ten commandments of smile esthetics », 2014.

⁴⁰ Machado.

⁴¹ Machado.

La présence de diastèmes ou espaces antéro-supérieurs (cf. figure 30) : plus le diastème est grand et la ligne médiane proche, plus le sourire est inesthétique. Cependant, les petits diastèmes médians (inférieurs à 2,0 mm) peuvent passer inaperçus auprès du grand public, de même que les diastèmes de 0,5 mm dans la surface distale des incisives latérales.⁴²

Figure 30 : Patiente présentant des diastèmes



Source : Machado, « Ten commandments of smile esthetics », 2014.

La forme anatomique : les 3 formes fondamentales sont les dents carrées, ovoïdes (ou ovales) et triangulaires (ou coniques).

La couleur des dents : elle résulte de différents paramètres :

- *La luminosité* : composante la plus importante de la couleur, il s'agit de la quantité de lumière réfléchiée par la dent. Elle représente la quantité de gris dans la dent. Elle varie selon la nature et l'épaisseur de l'émail.
- *La teinte* : elle dépend de la longueur d'onde de la lumière réfléchiée par la dent. Elle représente la couleur de base de la dent et est principalement déterminée par la dentine.
- *La saturation* : elle correspond à la quantité de pigments contenue dans une couleur et donc à son éclat. Au niveau dentaire, cette saturation est également due à la dentine. Sa visibilité dépend de l'épaisseur et de la translucidité de l'émail.
- *La translucidité* : il s'agit de la capacité de la dent à laisser passer la lumière, selon l'épaisseur et la luminosité de l'émail.
- *La fluorescence* : c'est la faculté de la dentine à transformer la lumière reçue en radiations visibles de plus grande longueur d'onde. En vieillissant, la dentine perd sa fluorescence du fait de son hyperminéralisation.

⁴² Machado.

- *L'opalescence* : elle est définie par la capacité de l'émail à exalter la réflexion des ondes courtes, produisant un reflet caractéristique bleu-gris, notamment dans la partie incisale.
- *L'état de surface* : il influence la manière dont le rayon lumineux est réfléchi et donc la perception de la couleur. L'état de surface marqué des dents jeunes provoque une réflexion accrue de la lumière : elles paraissent plus claires. Les dents âgées ayant un état de surface plus lisse, réfléchissent moins la lumière : elles paraissent au contraire plus sombres.⁴³

La perception de la couleur d'une dent dépend aussi de son environnement lumineux et de la couleur des structures voisines (gencive, lèvres...).

1.2.2.8 Les composants gingivaux

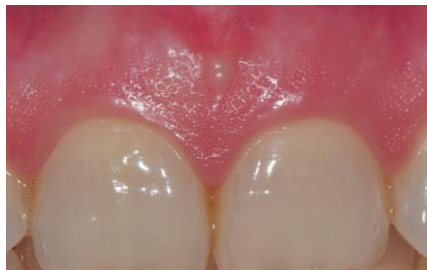La gencive fait partie intégrante du sourire. Elle est en relation directe avec les dents. Une inflammation, des papilles émoussées, des embrasures gingivales ouvertes et des collets irréguliers nuisent à la qualité esthétique du sourire.

La santé gingivale : aussi belle soit la restauration prothétique, si le parodonte n'est pas sain, le résultat esthétique sur le long terme ne sera pas bon. Les critères d'une gencive en bonne santé sont :

- La couleur : elle doit être rose corail
- Le contour : il doit être festonné
- La consistance : la gencive doit être ferme
- La texture : elle doit être en « peau d'orange » (cf. figure 31)⁴⁴

La santé gingivale ne peut être maintenue qu'avec une hygiène dentaire optimale.

Figure 31 : Texture en peau d'orange



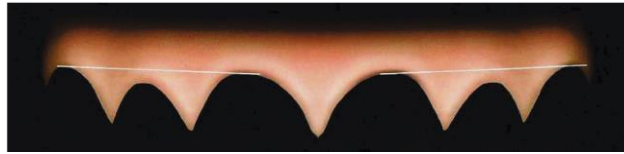
Source : Paro plus, « Parodontologie », 2021.

⁴³ Daries, « Relevé de la couleur au cabinet dentaire : connaissances et moyens d'optimisation actuels ».

⁴⁴ Dodds et al., « Les références esthétiques : la pertinence du diagnostic au traitement ».

La ligne des collets : elle rejoint les collets des incisives centrales aux canines maxillaires (cf. figure 32). Idéalement, cette ligne est parallèle aux bords libres des incisives. Elle doit aussi être parallèle au plan d'occlusion et aux lignes horizontales de référence, particulièrement à la ligne bipupillaire.⁴⁵

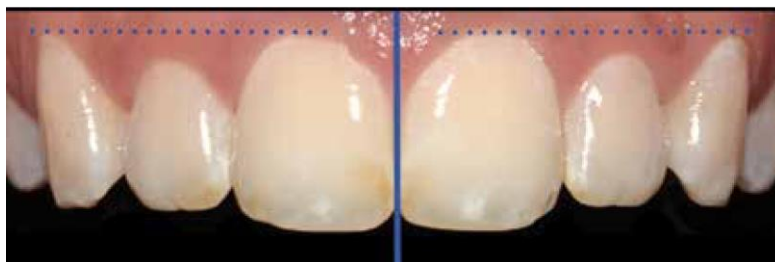
Figure 32 : Illustration d'une ligne des collets idéale



Source : Fradeani, *Réhabilitation esthétique en prothèse fixée. Volume 1, Analyse esthétique : une approche systématique du traitement prothétique*, 2006.

Les collets gingivaux : les collets des incisives centrales sont normalement au même niveau ou légèrement inférieurs à ceux des canines. Les collets des incisives latérales sont plus bas que ceux des incisives centrales (cf. figure 33). Les troubles de l'alignement des collets peuvent par exemple être dus à l'attrition des bords incisifs ou à l'ankylose due à un traumatisme chez un patient en croissance. Les collets peuvent être nivelés par intrusion ou extrusion orthodontique ou par chirurgie parodontale.⁴⁶

Figure 33 : Alignement des collets optimal



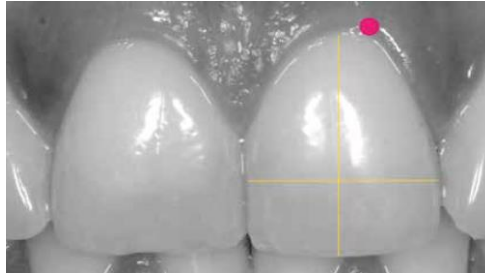
Source : Dodds et al., « Les références esthétiques : la pertinence du diagnostic au traitement », 2014.

⁴⁵ Fradeani, Barducci, et Corrado, *Réhabilitation esthétique en prothèse fixée : une approche systématique du traitement prothétique*.

⁴⁶ Sabri, « The eight components of a balanced smile ».

Les zéniths gingivaux : ils sont définis comme les points les plus apicaux du contour gingival (cf. figure 34). L'analyse frontale des dents dans la zone esthétique révèle que les zéniths gingivaux sont situés au centre des couronnes ou légèrement en distal.⁴⁷

Figure 34 : illustration d'un zénith gingival optimal



Source : Dodds et al., « Les références esthétiques : la pertinence du diagnostic au traitement », 2014.

⁴⁷ Dodds et al., « Les références esthétiques : la pertinence du diagnostic au traitement ».

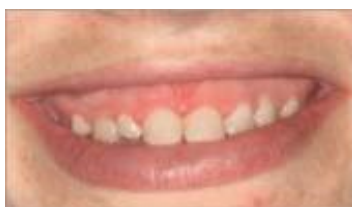2 : Le sourire gingival : généralités, étiologies et diagnostic

2.1 Généralités

2.1.1 Définition

L'affichage gingival excessif, communément appelé « sourire gingival » correspond à une surexposition de la gencive maxillaire lors du sourire (cf. figure 35).⁴⁸

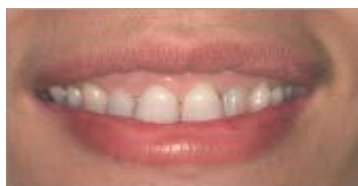Figure 35 : Sourire gingival lors d'un sourire



Source : Silberberg et al., « Excessive gingival display : etiology, diagnosis, and treatment modalities: », 2009.

En cas de sourire gingival sévère, la surexposition est également observée au repos (cf. figure 36).⁴⁹

Figure 36 : Sourire gingival lors d'une phase de repos



Source : Silberberg et al., « Excessive gingival display : etiology, diagnosis, and treatment modalities: », 2009.

De manière générale, plus les tissus gingivaux sont affichés pendant le sourire, plus le sourire apparaît inesthétique.

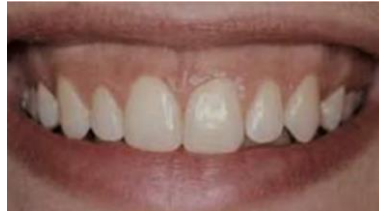D'après Allen, un sourire est dit gingival si plus de 2 à 3 mm de gencive sont visibles lors d'un sourire

⁴⁸ Silberberg, Goldstein, et Smidt, « Excessive gingival display: etiology, diagnosis, and treatment modalities ».

⁴⁹ Silberberg, Goldstein, et Smidt.

posé. Le sourire spontané permet de le confirmer. Une quantité excessive de tissu mou n'est pas inesthétique en elle-même. C'est la manière dont cet excès tissulaire est agencé par rapport aux dents et aux lèvres qui modifie son esthétisme (cf. figure 37). Comme vu précédemment, la beauté du sourire est une notion subjective. C'est avant tout au patient de considérer si son sourire gingival lui déplaît ou non.⁵⁰

Figure 37 : Sourire gingival d'apparence harmonieuse



Source : Izraeleicz-Djebali et Chabre, « Le sourire gingival : traitement orthodontique ou traitement chirurgical », 2014.

2.1.2 Prévalence

La prévalence du sourire gingival est de 10% dans une population âgée de 20 à 30 ans, et il est plus observé chez les femmes. L'incidence de cette condition diminue progressivement avec l'âge en raison de la chute des lèvres supérieure et inférieure. On observe alors une diminution de l'exposition des incisives maxillaires et une augmentation de celle des incisives mandibulaires.⁵¹

2.1.3 Formes cliniques

Nous pouvons identifier 4 types de sourire gingivaux, en fonction de la zone dans laquelle la gencive est surexposée :

- *Le sourire gingival antérieur*, dans lequel plus de 2 à 3 mm de gencive sont exposés au niveau de la zone située entre les canines maxillaires.
- *Le sourire gingival postérieur*, dans lequel plus de 2 à 3 mm de gencive sont exposés à l'arrière des canines mais avec une exposition normale dans la région antérieure.

⁵⁰ Izraelewicz-Djebali et Chabre, « Le sourire gingival : traitement orthodontique ou traitement chirurgical ? »

⁵¹ Silberberg, Goldstein, et Smidt, « Excessive gingival display: etiology, diagnosis, and treatment modalities ».

- *Le sourire gingival mixte*, dans lequel une surexposition des gencives est présente à la fois dans la région antérieure et postérieure.
- *Le sourire gingival asymétrique*, dans lequel une surexposition des gencives est visible d'un seul côté du visage.⁵²

2.2 Étiologies

Il existe plusieurs étiologies (combinées ou non) aux sourires gingivaux. Les causes peuvent être d'origine :

- *Alvéolo-squelettique* : anomalies du sens antéro-postérieur (en cas de proalvéolie ou de prognathie) ou du sens vertical (lors d'excès vertical maxillaire global ou alvéolaire).
- *Dento-parodontale* : microdontie et bruxomanie au niveau dentaire, accroissement gingival et phénomène d'éruption passive altérée au niveau gingival.
- *Labiale ou cutanéomuqueuse* : hypermobilité ou diminution de la hauteur de la lèvre supérieure.⁵³

2.2.1 Étiologies alvéolo-squelettiques

Le plus souvent, le sourire gingival a une étiologie alvéolo-squelettique. Elle correspond à un excès de croissance verticale du maxillaire ou de l'os alvéolaire supérieur. Il en résulte une dysharmonie de position entre les lignes esthétiques dentaire et gingivale et la lèvre supérieure. La ligne des lèvres est alors haute.⁵⁴

2.2.1.1 Proalvéolie supérieure

Il s'agit d'une anomalie du sens antéro-postérieur du maxillaire. (cf. figure 38) Elle est caractérisée par une inclinaison vestibulaire exagérée des incisives. Cela crée un véritable plan de glissement dento-muqueux de la lèvre supérieure, laissant apparaître une large bande de gencive. La proalvéolie supérieure s'accompagne principalement d'une protubérance des lèvres, de plusieurs degrés d'incompétences labiales (définie comme plus de 4 mm de décollement labial à l'état de repos), d'un

⁵² Duruel et al., « Ideal dose and injection site for gummy smile treatment with botulinum toxin-a ».

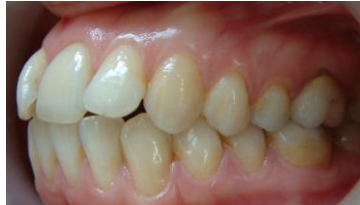⁵³ Izraelewicz-Djebali et Chabre, « Le sourire gingival : traitement orthodontique ou traitement chirurgical ? »

⁵⁴ Izraelewicz-Djebali et Chabre.

sourire gingival et d'une tension mentonnière avec une béance antérieure.

Elle peut avoir des étiologies génétiques ou environnementales, telles que la respiration buccale, l'habitude de se mordre les lèvres et une langue de taille importante.⁵⁵

Figure 38 : Proalvéolie supérieure

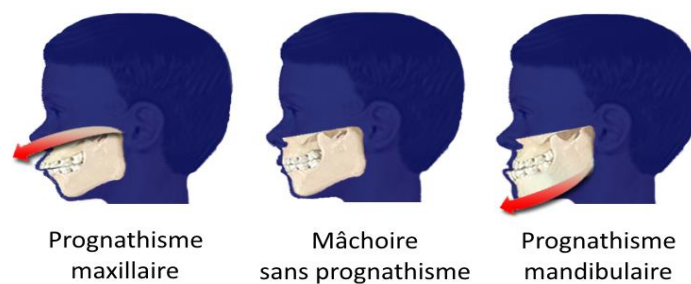


Source : Vinogradova de Tournemire, « Proalveolie au cabinet d'orthodontiste de Bezons. »

2.2.1.2 Prognathisme maxillaire

Cette anomalie est caractérisée par la proéminence vers l'avant du maxillaire supérieur. (cf. figure 39) Elle peut être d'origine génétique ou due à des facteurs environnementaux telle qu'une respiration buccale.

Figure 39 : Prognathisme maxillaire



Source : CoYep, «Maxillary & mandibular prognathism », 2006.

2.2.1.3 Excès vertical alvéolaire

Le sourire gingival peut également être retrouvé dans des situations où il existe une égression

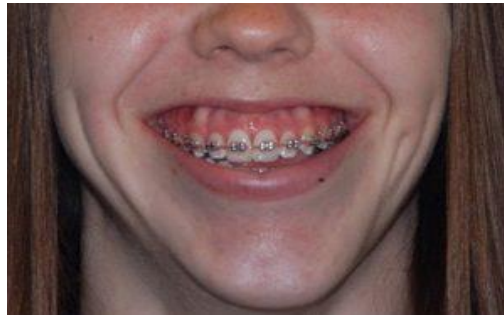⁵⁵ Wongsirichat, « Gummy smile : a review of etiology, manifestations, and treatment ».

dento-alvéolaire maxillaire antérieure. L'égression correspond à une suréruption des incisives maxillaires avec leur complexe dento-gingival. Cette situation est le plus souvent due à une supraclusion antérieure. On note alors une discordance entre le plan occlusal des secteurs antérieurs et des secteurs postérieurs.⁵⁶

2.2.1.4 Excès maxillaire vertical global

L'excès de croissance du maxillaire dans le sens vertical est la dernière étiologie alvéolo-squelettique possible. (cf. figure 40) Wolford et al., ont défini l'excès ou hyperplasie maxillaire comme une croissance verticale excessive du maxillaire qui peut ou non conduire à une béance antérieure.

Figure 40 : Excès vertical maxillaire



Source : Morin et associés, « Excès vertical du maxillaire supérieur (sourire gingival) », 2021.

Dans l'analyse du visage, l'excès maxillaire vertical présente les caractéristiques suivantes : une longueur augmentée du tiers inférieur du visage, une plus grande visibilité des incisives maxillaires au repos, une lèvre incompetente, une possible malocclusion de classe II avec ou sans béance, et un sourire gingival perceptible. Le nez est également plus long, les bases alaires plus petites et le zygoma semble généralement plat. De plus, le bord incisif des dents antérieures supérieures peut être couvert par la lèvre inférieure en raison de la croissance excessive vers le bas du maxillaire.⁵⁷

2.2.2 Étiologies dento-parodontales

Le sourire gingival d'origine dento-parodontale peut être lié aux trois causes suivantes : une anomalie

⁵⁶ Izraelewicz-Djebali et Chabre, « Le sourire gingival : traitement orthodontique ou traitement chirurgical ? »

⁵⁷ Wongsirichat, « Gummy smile : a review of etiology, manifestations, and treatment ».

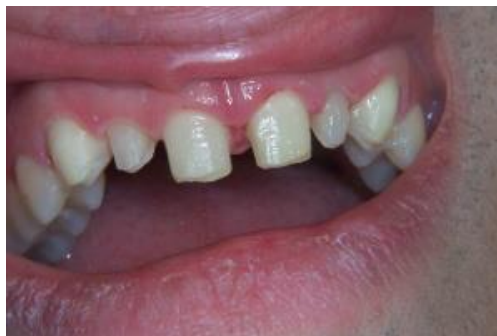de tailles des incisives maxillaires, un accroissement gingival ou bien une éruption passive altérée.

2.2.2.1 Anomalie de taille des incisives maxillaires

Cette anomalie laisse apparaître des dents aux couronnes cliniques courtes, en raison d'une microdontie ou d'un phénomène de bruxisme. La quantité de gencive découverte lors du sourire est alors d'autant plus importante que la hauteur des incisives est faible.⁵⁸

Microdontie (cf. figure 41) : c'est une anomalie de volume souvent génétique. Elle se caractérise par une diminution de la taille d'une dent. La microdontie désigne également l'arrêt de développement d'une ou de plusieurs dents. De ce fait, chez l'adulte, elles conservent les dimensions qu'elles présentaient chez l'enfant.

Figure 41 : Microdontie



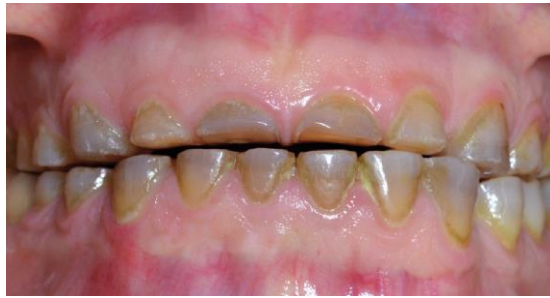Source : Le club dentaire, « les anomalies dentaires », 2009.

Bruxisme avec égression compensatrice des incisives : le bruxisme entraîne une perte de tissu dentaire notamment sur les secteurs postérieurs mais également au niveau incisif. (cf. figure 42) Un mécanisme physiologique permet de compenser cette perte de tissu afin de maintenir des contacts dentaires. Il s'agit de l'égression alvéolo-dentaire compensatrice. Au fur-et-à-mesure de l'usure physiologique des dents, la dimension verticale d'occlusion est maintenue constante grâce à une égression progressive du complexe dento-alvéolaire. Cela entraîne alors un sourire gingival.⁵⁹

⁵⁸ Izraelewicz-Djebali et Chabre, « Le sourire gingival : traitement orthodontique ou traitement chirurgical ? »

⁵⁹ Jochum, Keel, Baumgartner, et al., « Bruxisme, myoarthropathie et psychosomatique ».

Figure 42: Bruxisme sévère chez un patient



Source : Jochum et al., Bruxisme, myoarthropathie et psychosomatique, 2019

2.2.2.2 Accroissement gingival

Il désigne un développement anormal de la gencive. Cet accroissement est à la fois hypertrophique et hyperplasique. Il est visible surtout au niveau des papilles interdentaires. Atteignant un certain volume, celles-ci vont jusqu'à recouvrir une partie, voire la totalité de la couronne dentaire et donnent une apparence inesthétique.⁶⁰

L'accroissement gingival peut être le résultat :

- De la prise de certains médicaments, comme les immunosuppresseurs et les antiépileptiques.
- De différences hormonales, qui surviennent pendant la grossesse et la puberté.
- De facteurs tels que l'âge, les changements démographiques et pharmacocinétiques, les prédispositions génétiques ou la mauvaise hygiène buccale.
- D'un traitement orthodontique avec des dispositifs multi-attaches.
- Des conséquences d'une leucémie (les cellules leucémiques peuvent s'infiltrer au niveau gingival et entraîner certaines manifestations comme une hypertrophie gingivale et des saignements).⁶¹

2.2.2.3 Éruption passive altérée

Enfin, il faut évoquer le phénomène d'éruption passive altérée (EPA) qui est défini comme une anomalie du développement dentaire. Il s'agit d'une condition dans laquelle la relation entre les dents,

⁶⁰ Izraelewicz-Djebali et Chabre, « Le sourire gingival : traitement orthodontique ou traitement chirurgical ? »

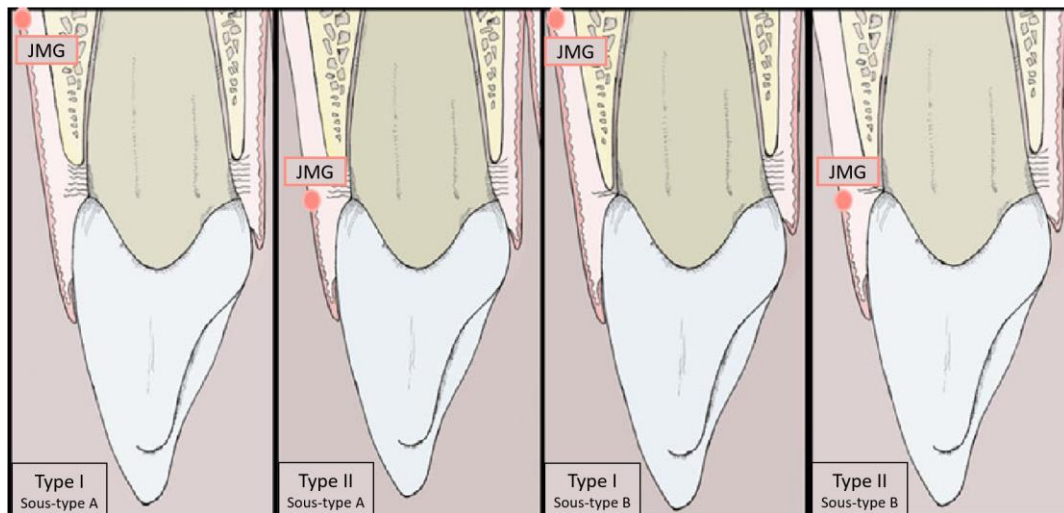
⁶¹ Wongsirichat, « Gummy smile : a review of etiology, manifestations, and treatment ».

l'os alvéolaire du maxillaire et les tissus mous est modifiée. En effet, l'EPA est caractérisée par une exposition gingivale excessive par rapport aux couronnes des dents maxillaires. Dans ce cas, la gencive ne migre pas en direction apicale lors de l'éruption des dents. Elle reste donc dans une position coronaire par rapport à la jonction émail-cément (JEC). Cela se traduit également par une taille défavorable des dents au sourire.⁶²

L'EPA a été classée en deux types et deux sous-types (cf. figure 43) :

- *Type I* : la longueur verticale de la gencive kératinisée est supérieure à la normale, la jonction mucogingivale (JMG) est située en position apicale par rapport à la jonction émail-cément (JEC) et les couronnes cliniques apparaissent plus courtes.
- *Type II* : la longueur verticale de la gencive kératinisée est normale, bien que la JMG soit positionnée au niveau de la JEC.
- *Sous-type A* : la mesure entre la crête alvéolaire maxillaire et la JEC est d'environ 1,5 mm. Dans ce cas un attachement classique peut être trouvé.
- *Sous-type B* : la crête alvéolaire maxillaire est au niveau de la JEC, voire apicale à la JEC dans certains cas. On constate alors une pseudo-poche.⁶³

Figure 43 : Schéma illustrant les différents types et sous-types de l'EPA



Source : Mele et al, « Esthetic treatment of altered passive eruption »,2018.

⁶² Wongsirichat.

⁶³ Mele et al., « Esthetic treatment of altered passive eruption ».

2.2.3 Étiologies labiales ou cutanéomuqueuses

Ces étiologies requièrent d'examiner le patient au repos et en dynamique. Elles relèvent de différents facteurs :

- *La hauteur de la lèvre supérieure* : plus la lèvre est courte, plus les dents sont visibles au repos.
- *L'hypermobilité de la lèvre supérieure lors du sourire* : elle entraîne une exposition excessive de gencive.

Lèvre supérieure courte : on estime qu'une lèvre supérieure est courte lorsque sa hauteur est inférieure à 20 mm. Lorsque cette hauteur diminue, la visibilité des dents au repos augmente.⁶⁴ C'est pourquoi le praticien doit observer la position verticale des incisives maxillaires au repos, par rapport aux lèvres supérieure et inférieure. Cependant, une lèvre supérieure courte au repos n'implique pas systématiquement l'existence d'un sourire gingival. L'examen dynamique peut révéler ou non une rétraction labiale importante. En revanche, un sourire gingival peut donner l'impression d'une lèvre supérieure courte, alors que la hauteur de celle-ci est tout à fait normale.⁶⁵

Hypermobilité de la lèvre supérieure : cette étiologie est envisagée dans le cas où la longueur du visage, la ligne des collets, la hauteur des lèvres et la longueur des incisives centrales sont normaux. L'hypermobilité est mesurée en déduisant la longueur coronaire des incisives visibles au repos de celle visible pendant un sourire posé. Elle est associée à une hyperfonction des muscles élévateurs des lèvres.⁶⁶

2.3 Diagnostic

2.3.1 Antécédents médicaux

Lorsqu'un patient présentant un sourire gingival vient en consultation, sa demande peut être de nature esthétique et/ou fonctionnelle. Une anamnèse doit être réalisée puisqu'elle va influencer notre décision thérapeutique.

Les éléments clés de l'anamnèse du patient sont :

⁶⁴ Izraelewicz-Djebali et Chabre, « Le sourire gingival : traitement orthodontique ou traitement chirurgical ? »

⁶⁵ Silberberg, Goldstein, et Smidt, « Excessive gingival display: etiology, diagnosis, and treatment modalities ».

⁶⁶ Wongsirichat, « Gummy smile : a review of etiology, manifestations, and treatment ».

- *Son âge* : il fournit une indication approximative du stade éruptif des dents.
- *Son état de santé général* et ses antécédents médicaux
- *Ses traitements médicamenteux* et allergies éventuels susceptibles de provoquer une hyperplasie gingivale
- *Sa motivation*⁶⁷

Il est important de savoir si la démarche de prise de rendez-vous a été entreprise par le patient ou non, autrement dit, si son sourire gingival est considéré comme inesthétique par le patient lui-même ou s'il est influencé par ses proches.

L'état psychologique du patient est également à prendre en compte. Sa demande est-elle fondée et réalisable ? Est-il prêt à subir des traitements parfois lourds et susceptibles de modifier son apparence physique ?

2.3.2 Analyse faciale

2.3.2.1 Proportion des trois étages de la face

La comparaison des proportions, dans les vues frontale et latérale du visage, permet d'identifier toute altération des tiers faciaux moyens ou inférieurs. Une augmentation de la longueur du tiers inférieur peut indiquer un excès maxillaire vertical. L'évaluation clinique des tiers faciaux n'est qu'approximative. Une imagerie radiographique supplémentaire telle qu'une céphalométrie peut être nécessaire.⁶⁸

2.3.2.2 Angle naso-labial

L'analyse de l'angle naso-labial renseigne sur la présence de proalvéolies chez un sujet présentant des variations dans l'inclinaison des incisives supérieures. Il correspond à l'angle formé entre la columelle (tissu mou situé à l'extrémité du septum nasal) et la lèvre supérieure. Il mesure 90° à 95° chez l'homme et 100 à 110° chez la femme.

⁶⁷ Pavone, Ghassemian, et Verardi, « Gummy smile and short tooth syndrome, part 1 : etiopathogenesis, classification, and diagnostic guidelines ».

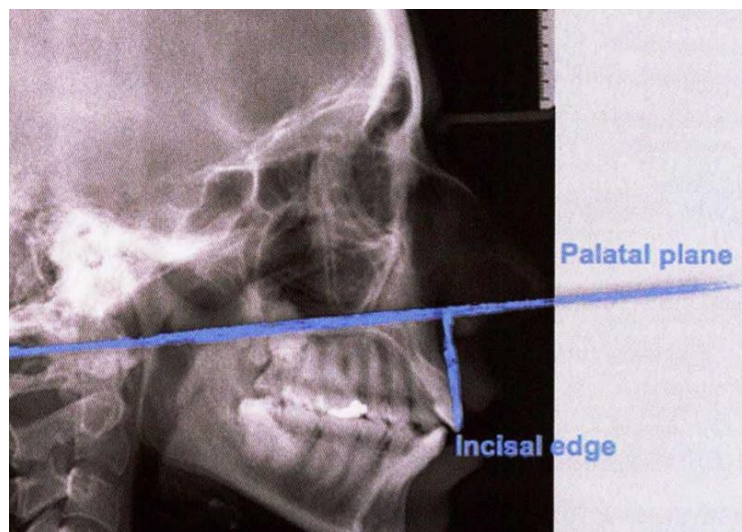
⁶⁸ Silberberg, Goldstein, et Smidt, « Excessive gingival display: etiology, diagnosis, and treatment modalities ».

La protrusion maxillaire correspond à un angle inférieur aux normes évoquées ci-dessus. Au contraire, la rétrusion maxillaire correspond à un angle supérieur aux normes évoquées ci-dessus.⁶⁹

2.3.2.3 Analyse de profil

Une observation de profil, permet de dépister les patients prognathes. Une confirmation est apportée par la téléradiographie de profil. L'excès maxillaire vertical peut être identifiée à l'aide d'une analyse céphalométrique (cf. figure 44) en localisant la distance entre les bords incisifs des incisives centrales et le plan du rachis nasal antérieur-rachis nasal postérieur (SPA-SPP) (plan palatin-bord incisif : 29 mm à 31 mm). Cependant, la mesure céphalométrique - « plan palatin-bord incisif » - reste peu fiable car la distance peut varier en fonction de l'usure ou en cas de sur-éruption. Par conséquent, il convient de mesurer la distance entre le plan palatin et la jonction émail-cément (JEC). On élimine ainsi toute donnée trompeuse pouvant résulter d'une usure incisive, en tenant compte du fait qu'une modification de la position de la JEC résulte d'une sur-éruption compensatrice.⁷⁰

Figure 44 : Mesure de la distance entre le plan palatin et le bord libre des incisives



Source : Pavone et al, « Gummy smile and short tooth syndrome, Part 1: etiopathogenesis, classification, and diagnostic guidelines », 2016.

⁶⁹ Peck, Peck, et Kataja, « The gingival smile line ».

⁷⁰ Pavone, Ghassemian, et Verardi, « Gummy smile and short tooth syndrome, part 1 : etiopathogenesis, classification, and diagnostic guidelines ».

2.3.3 Analyse musculaire labiale et périorale

2.3.3.1 Lèvre supérieure

Une analyse de la lèvre supérieure en positions statiques et dynamiques peut indiquer la présence d'un sourire gingival.

Dans une analyse statique, la distance est mesurée entre le point sous-nasal et le bord inférieur de la lèvre supérieure. Cette distance peut être plus courte que la normale et entraîner dans certains cas un sourire gingival lors du sourire posé.

Dans une analyse dynamique, d'après Van Der Geld et al., la lèvre supérieure s'élève de 4 mm entre la position de repos et le sourire spontané. Si l'élévation de la lèvre maxillaire dépasse 4 mm, l'origine du sourire gingival rencontré chez notre patient peut être l'hyperactivité de ses muscles, en particulier l'hypermobilité du muscle releveur de la lèvre supérieure. Cela se traduit par une position une exposition accrue des dents et de la gencive durant le sourire.⁷¹

2.3.3.2 Contraction labiale

Les grands décalages sagittaux, les excès verticaux, ainsi que les fortes proalvéolies génèrent une inoclusion labiale que les patients tentent de masquer par une contraction périorale forcée. C'est pourquoi l'examineur doit y être attentif durant son examen clinique.⁷²

2.3.3.3 Contraction du menton

En présence de lèvres courtes, la hauteur labiale ne permet pas une fermeture correcte des lèvres. Cette atrophie labiale est souvent masquée, au niveau de la lèvre inférieure, par un effort musculaire d'élévation du menton, qui se contracte.⁷³

2.3.4 Analyse du sourire gingival

Il est nécessaire d'identifier si la quantité d'exposition gingivale pendant le sourire est limitée à la partie antérieure de la bouche ou si elle est présente dans toute l'arcade (cf. figure 45). Lorsque le sourire

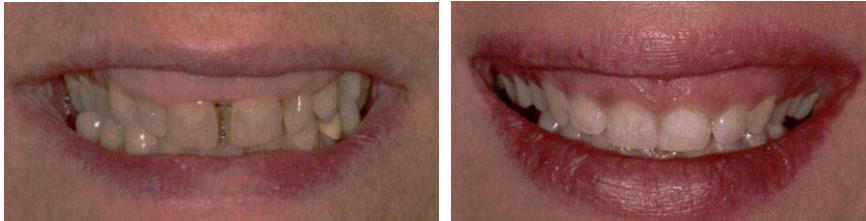⁷¹ Pavone, Ghassemian, et Verardi.

⁷² Gerber, « Le sourire gingival: du diagnostic à la thérapeutique ».

⁷³ Gerber.

gingival est uniquement antérieur, un résultat esthétique satisfaisant peut-être obtenu par un traitement peu invasif. Cependant, lorsque l'ensemble de l'arcade est impliqué, un traitement plus conséquent est généralement nécessaire pour obtenir un résultat esthétique harmonieux.⁷⁴

Figure 45 : de gauche à droite : un sourire gingival antérieur et un sourire gingival antéro-postérieur



Source : Pavone et al, « Gummy smile and short tooth syndrome, Part 1 : etiopathogenesis, classification, and diagnostic guidelines », 2016.

2.3.5 Analyse dentaire

2.3.5.1 Exposition des dents au repos

Le clinicien examine la position tridimensionnelle des incisives au repos musculaire. Pour ce faire, il demande au patient de prononcer des mots en « m » et de garder les lèvres légèrement écartées⁷⁵. Selon l'âge du patient, l'espace interlabial doit exposer 0 à 4 mm des bords libres des incisives supérieures.⁷⁶ Lorsqu'ils sont trop visibles, un excès vertical maxillaire, une sur-éruption ou une lèvre supérieure courte sont immédiatement suspectés. Inversement, si la visibilité des bords incisifs est réduite, une usure est présumée. Enfin, lorsqu'ils sont visibles de façon normale, le clinicien évoque plutôt une éruption passive altérée ou une hypermobilité de la lèvre.⁷⁷

2.3.5.2 Dimension des dents

Pour confirmer son diagnostic, le clinicien mesure la hauteur des dents et évalue l'usure des bords incisifs. Les dimensions verticales et horizontales des dents doivent être comparées à des proportions connues. Il est essentiel de comprendre d'où vient cette diminution de la hauteur de la dent.⁷⁸

⁷⁴ Pavone, Ghassemian, et Verardi, « Gummy smile and short tooth syndrome, part 1 : etiopathogenesis, classification, and diagnostic guidelines ».

⁷⁵ Seixas, Costa-Pinto, et de Araújo, « Checklist of esthetic features to consider in diagnosing and treating excessive gingival display (gummy smile) ».

⁷⁶ Silberberg, Goldstein, et Smidt, « Excessive gingival display: etiology, diagnosis, and treatment modalities ».

⁷⁷ Pavone, Ghassemian, et Verardi, « Gummy smile and short tooth syndrome, part 1 : etiopathogenesis, classification, and diagnostic guidelines ».

⁷⁸ Pavone, Ghassemian, et Verardi.

2.3.6 Analyse parodontale

Dans le cadre d'une analyse parodontale, l'évaluation initiale vise à diagnostiquer des altérations pathologiques et non pathologiques du parodonte. Une sonde parodontale est utilisée pour mesurer les niveaux d'attache clinique et les récessions gingivales. En présence de dents courtes sans abrasion du bord incisif, l'atteinte parodontale est due soit à un accroissement gingival soit à une éruption passive altérée.⁷⁹

2.3.6.1 Diagnostic de l'accroissement gingival

En dehors de l'anamnèse du patient, l'accroissement gingival peut être diagnostiqué par l'évaluation de différents signes cliniques. L'inflammation gingivale entraîne une modification du volume (œdème et hyperplasie), de la couleur (érythème), la présence de pseudo-poches lors du sondage parodontal et une augmentation du saignement gingival.⁸⁰

2.3.6.2 Diagnostic l'éruption passive altérée

Distance attache gingivale/JEC : la détection clinique de la JEC est l'un des outils de diagnostic utilisés pour évaluer si la gencive recouvre excessivement la couronne clinique. Une sonde parodontale permet d'apprécier la position de la JEC par rapport à la limite gingivale. La mesure de la hauteur coronaire clinique est comparée à celle de la hauteur coronaire anatomique sur cliché radiographique.⁸¹

À noter que la technique des rayons X à éruption altérée (AltErX) permet de détecter les écarts entre la couronne anatomique et clinique. Une radiographie rétro-alvéolaire est alors prise après le placement d'un matériau composite fluide radio-opaque ou d'un fil orthodontique à la limite gingivale (cf. figure 46). La radiographie doit être aussi perpendiculaire que possible à la dent, car une angulation excessive des rayons X risque de donner un faux diagnostic chez les patients ayant un petit palais.⁸²

⁷⁹ Pavone, Ghassemian, et Verardi.

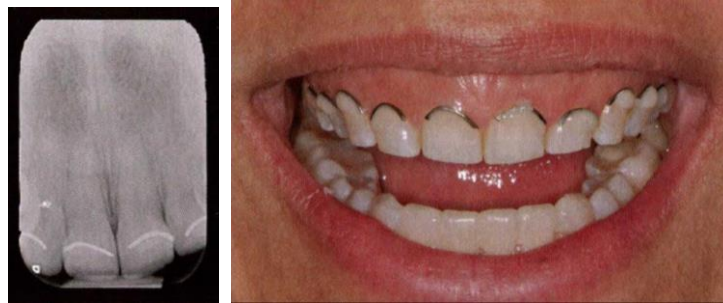⁸⁰ Pavone, Ghassemian, et Verardi.

⁸¹ Mele et al., « Esthetic treatment of altered passive eruption ».

⁸² Pavone, Ghassemian, et Verardi, « Gummy smile and short tooth syndrome, Part 1 : etiopathogenesis, classification, and diagnostic guidelines ».

Pour confirmer la présence d'une éruption altérée, des procédures diagnostiques supplémentaires et plus invasives sont ensuite nécessaires.

Figure 46 : Placement de fils orthodontiques et radiographies avec les fils en position



Source : Pavone et al, « Gummy smile and short tooth syndrome, Part 1 : etiopathogenesis », *classification, and diagnostic guidelines*, 2016.

Distance gencive/crête osseuse : dès lors qu'une éruption passive altérée est suspectée, un sondage osseux sous anesthésie locale doit être effectué avant chirurgie parodontale pour confirmer sa présence et discerner les sous-classes d'EPA.⁸³

2.3.7 Examens complémentaires

Examen céphalométrique : ce processus d'analyse crânienne sert à calculer les différentes distances entre les parties du crâne. Le diagnostic d'un sourire gingival étant essentiellement posé lors de l'examen clinique, la céphalométrie permet de confirmer l'étiologie alvéolo-squelettique du sourire gingival et d'objectiver les rapports dento-labiaux. L'examen céphalométrique permet également de réaliser un « set-up céphalométrique ». Autrement dit, de concrétiser un projet de traitement ortho-chirurgical en effectuant les mesures nécessaires à la réalisation des ostéotomies et déplacements osseux.

Les photographies : leur intérêt diagnostique est de permettre d'effectuer des comparaisons et de compléter les observations effectuées lors de l'examen clinique. Grâce aux photographies, il est aussi plus facile de communiquer avec le patient et le laboratoire de prothèse.

⁸³ Pavone, Ghassemian, et Verardi.

Les photographies exo-buccales sont prises sous différents angles :

- De face : pour vérifier la symétrie et l'équilibre des étages de la face.
- De profil : pour estimer l'inclinaison des incisives maxillaires et la position de la lèvre supérieure.
- De $\frac{3}{4}$: pour évaluer la position de la lèvre supérieure par rapport au plan d'occlusion antéro-postérieur.

Les photographies endo-buccales correspondent à des vues occlusales du maxillaire et de la mandibule, ainsi qu'à des vues de face et latérales en occlusion.⁸⁴

La vidéographie : elle génère des images dynamiques du patient afin de mieux apprécier ces expressions. Elle révèle ainsi les mouvements labiaux effectués par le patient, impossible à visualiser sur clichés photographiques⁸⁵. La visibilité des dents antérieures et la hauteur de la lèvre supérieure (lors du sourire ou en conversation) peuvent donc être enregistrées.⁸⁶

Les moulages : les empreintes à l'alginate et la réalisation de modèles en plâtre sont indispensables en première consultation. Ces modèles servent à étudier les relations inter-arcades, l'occlusion, la symétrie des maxillaires et à analyser la dimension verticale. Ils permettent également la réalisation de set-up dentaires ou chirurgicaux. Les modèles sont découpés et déplacés afin de corriger l'occlusion dentaire.

Un arc facial peut être utilisé pour monter les modèles en articulateur. Il permet de retranscrire au mieux la situation de l'arcade maxillaire par rapport au plan axio-orbitaire. Cependant, pour gagner encore en précision, il est possible d'utiliser le système Ditramax. En effet, l'arc facial est souvent source d'erreur sur le plan esthétique, puisque de nombreux patients présentent une absence de parallélisme entre la ligne bipupillaire et le plan de Francfort (plan de repère passant entre le point sous-orbitaire et le tragus). Le système Ditramax permet quant à lui de transférer les modèles par

⁸⁴ Sarver et Ackerman, « Dynamic smile visualization and quantification : part 1. Evolution of the concept and dynamic records for smile capture ».

⁸⁵ Tarvade et Agrawal, « Smile analysis ».

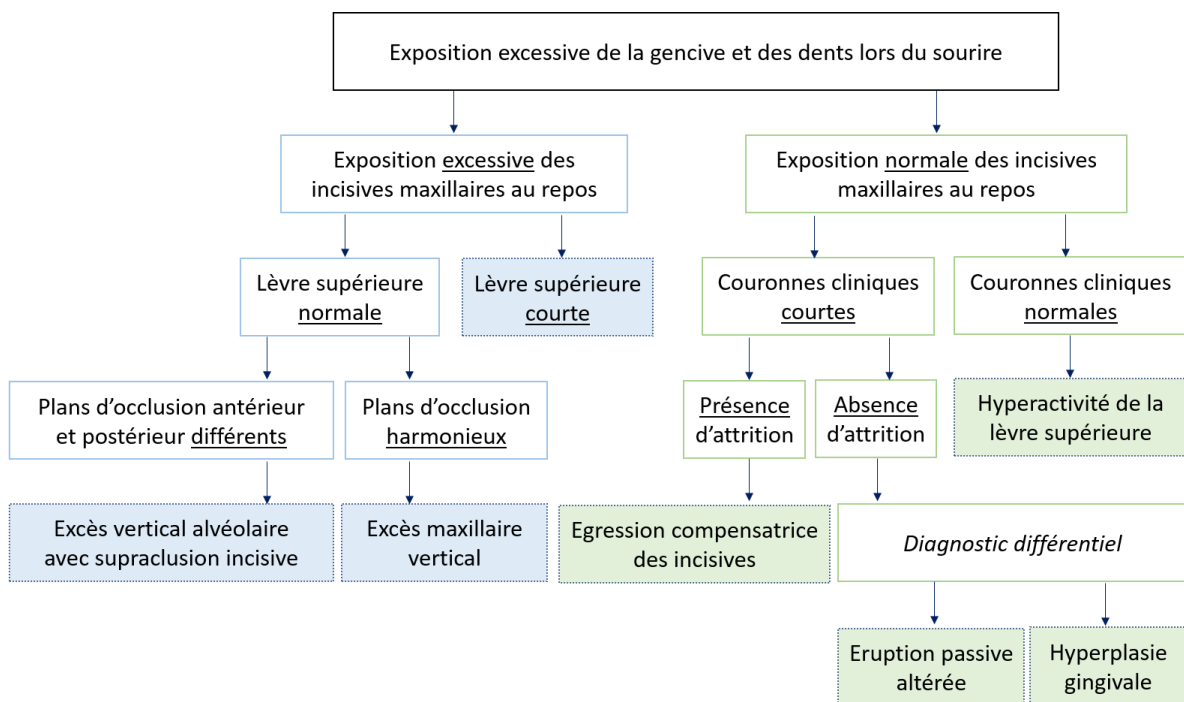
⁸⁶ Sarver et Ackerman, « Dynamic smile visualization and quantification : part 1. Evolution of the concept and dynamic records for smile capture ».

rapport à plusieurs des principaux axes de références esthétiques du patient (ligne bipupillaire, plan sagittal médian et plan de camper).⁸⁷

2.3.8 Organigramme diagnostique de l'étiologie du sourire gingival

L'organigramme suppose que l'étiologie du sourire gingival est unique et non pas combinée (cf. figure 47).

Figure 47 : Arbre Décisionnel de l'étiologie du sourire gingival



Source : Silberberg et al., « Excessive gingival display », 2009.

En présence d'un sourire gingival, la première chose à observer est l'exposition des incisives maxillaires au repos. Deux possibilités : l'exposition des dents maxillaires antérieures est excessive ou bien leur visibilité est normale.

Lorsque les dents maxillaires sont trop visibles lors de la phase de repos il est nécessaire de mesurer la longueur de la lèvre supérieure. Si cette dernière est trop courte, elle est alors à l'origine du sourire

⁸⁷ Margossian, Laborde, Koubi, et al., « Communication des données esthétiques faciales au laboratoire: le système ditramax® ».

gingival. En revanche, si la longueur de la lèvre supérieure est normale, il faut alors comparer les plans d'occlusion antérieur et postérieur :

- Si les deux plans d'occlusion sont au même niveau on est alors en présence d'un excès maxillaire vertical.
- Si le plan d'occlusion antérieur est différent du postérieur, on est face à un excès vertical alvéolaire avec supraclusion incisive.

Dans le cas où les dents maxillaires sont normalement exposées lors de la phase de repos, il faut s'intéresser à la longueur des couronnes cliniques. Si les dents ont une taille normale il faut suspecter une hyperactivité des muscles élévateurs de la lèvre supérieure. En revanche, si les couronnes cliniques sont courtes, il faut évaluer si elles le sont par attrition ou non :

- Si les dents ont subi un phénomène d'attrition, elles se sont sans doute consécutivement égressées afin de trouver un contact antagoniste. On parle alors d'égression compensatrice.
- Si les couronnes cliniques sont courtes et n'ont pas subies de phénomène d'abrasion, trois diagnostics sont envisageables : l'éruption passive altérée, l'accroissement gingival ou la microdontie. Un examen parodontal permet de faire le diagnostic final, après observation de l'inflammation gingivale, sondage parodontal, localisation de la jonction émail-cément et mesure des couronnes cliniques comme vu précédemment.

3 : Thérapeutiques du sourire gingival

3.1 Traitement des étiologies alvéolo-squelettiques

Dès l'enfance, des moyens thérapeutiques peuvent être mis en œuvre pour essayer de prévenir l'apparition du sourire gingival d'origine alvéolo-squelettique. Il peut s'agir de corriger la ventilation buccale, de modifier l'interposition linguale ou d'arrêter la succion du pouce. Il est possible de freiner l'apparition d'un sourire gingival par des moyens orthopédiques. En revanche, dès lors que le sourire gingival est installé, il est nécessaire de recourir à une prise en charge orthodontique ou orthognatique.

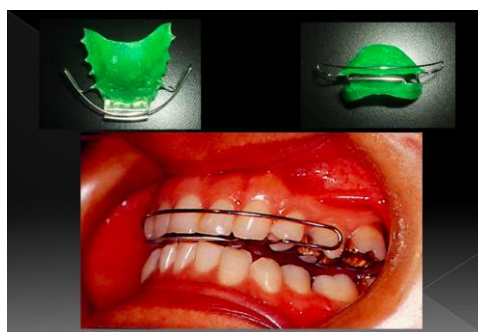
3.1.1 Orthopédie et orthodontie

3.1.1.1 Traitements orthopédiques

Différents moyens orthopédiques, tels que l'équiplan de Planas ou l'application de forces extra-orales permettent d'éviter l'apparition d'un sourire gingival.

L'équiplan ou plan d'équilibre de Planas : cet appareil est utilisé pour corriger une supraclusion incisive et permet également d'agir sur la croissance alvéolaire (cf. figure 48). Il est composé d'une plaque d'acier de 0,4 mm d'épaisseur placée horizontalement entre les incisives supérieures et inférieures et reliée à un appareil. L'ensemble permet de positionner les incisives bout à bout. Elles sont ainsi comprimées entre les bases osseuses et l'équiplan subissant une force égale et de direction opposée. Il en résulte une ingression des incisives, tandis que les molaires et prémolaires s'égressent.⁸⁸

Figure 48 : Equiplan de Planas

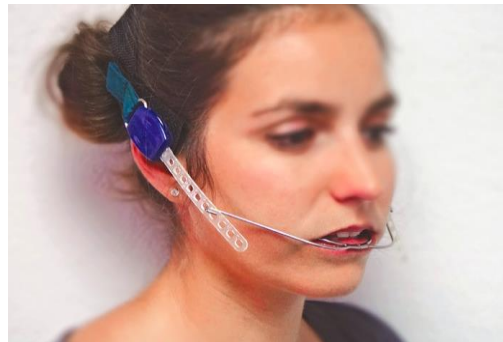

Source : del Pilar Salinas Carrizo, « Pistas Planas son aparatos de acción bimaxilar fundamentales para la rehabilitación neurooclusal, es decir, para permitir resultados estéticos y una perfecta », 2016.

⁸⁸ Chateau, *Orthopédie dento-faciale. clinique.*

Force extra-orales (cf. figure 49) : cette prise en charge permet de repositionner ou de limiter la croissance du maxillaire. Des forces extra-orales sont appliquées à l'aide d'une plaque amovible, d'une gouttière, d'un appareil multi-attaches. Elles peuvent également être associées à un activateur.⁸⁹

Figure 49 : Forces extra-orales sur gouttière



Source : Guedj, « La force-extra-orale », 2016.

3.1.1.2 Traitements orthodontiques

La correction du sourire gingival est un objectif complexe pour l'orthodontiste. La prise en charge orthodontique seule permet de corriger un sourire gingival modéré d'origine alvéolaire. Il s'agit du traitement de choix chez les patients ayant un sourire gingival et une dimension verticale normale, pour permettre l'ingression des incisives maxillaires.⁹⁰

Les dispositifs multi-attaches ou multi-bagues : certaines techniques d'orthodontie sont fréquemment utilisées pour corriger un sourire gingival, telles que l'arc de base de ricketts, le nivellement en technique edgewise et l'arc à courbe de spee accentuée. Elles donnent la possibilité d'ingresser les incisives et les canines ainsi que de niveler la courbe d'occlusion. Ce nivellement diminue le sourire gingival d'origine alvéolo-dentaire en présence de cas de classes II division 2. Lorsque le sourire gingival est dû à une proalvéolie supérieure en présence d'une classe II division 1, les extractions de 14 et 24 permettront, dans un premier temps, de le corriger.⁹¹

Les mini-vis (cf. figure 50) : le mouvement d'ingression est difficile à obtenir en orthodontie. Il s'accompagne souvent d'une égression molaire non recherchée. Les mini-vis sont un moyen d'obtenir

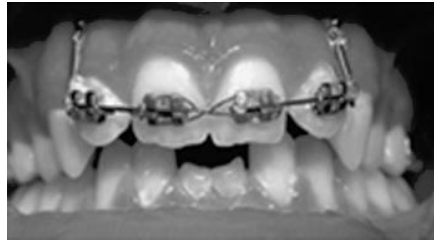⁸⁹ Van Der Linden, *Concepts et stratégies orthodontiques*.

⁹⁰ Izraelewicz-Djebali et Chabre, « Le sourire gingival : traitement orthodontique ou traitement chirurgical ? »

⁹¹ Izraelewicz-Djebali et Chabre.

ce mouvement. Utilisées comme ancrage osseux, elles permettent de corriger les défauts d'excès verticaux antérieurs et limitent les effets secondaires indésirables sur les secteurs postérieurs lorsqu'elles sont bien positionnées.⁹²

Figure 50 : Exemple de mini-vis



Source : Izraeleicz-Djebali et Chabre, « Le sourire gingival : traitement orthodontique ou traitement chirurgical », 2014.

Plus précisément, les minivis sont des dispositifs d'ancrages osseux temporaires au maxillaire ou à la mandibule. Ils génèrent des mouvements orthodontiques de type ingression, égression, mésialisation, distalisation ou inclinaison.

Dans le cadre du sourire gingival dû à un excès maxillaire antérieur peu sévère, les mini-vis sont fortement recommandées. Placées antérieurement, elles permettent de réaliser une ingression incisivo-canines pour le corriger. Les avantages des mini-vis sont leur facilité de mise en place et de retrait, la possibilité de les utiliser immédiatement et le confort pour le patient. Il s'agit d'une alternative intéressante face aux contraintes et risques de la chirurgie orthognathique.⁹³

3.1.2 Chirurgie orthognathique

Le traitement orthognathique est indiqué en cas d'anomalies squelettiques sévères. Il est recommandé dans des cas précis comme l'excès maxillaire vertical global ou alvéolaire, la prognathie maxillaire et la proalvéolie. La chirurgie orthognathique permet de réaliser des mouvements d'impaction et/ou de recul du maxillaire. Deux techniques existent : la chirurgie de Lefort I et l'ostéotomie segmentaire antérieure. Afin d'éviter le risque de récurrence, la chirurgie ne doit être

⁹² Izraelewicz-Djebali et Chabre.

⁹³ Izraelewicz-Djebali et Chabre.

réalisée qu'en fin de croissance. Elle ne devra donc être programmée qu'à partir de l'âge de 16 ans chez les filles et 18 ans chez les garçons.

Préalablement à toute intervention chirurgicale, il est nécessaire d'effectuer une préparation orthodontique appropriée. Elle comprend une orthodontie préopératoire ainsi qu'une évaluation faciale globale pour l'esthétique du visage.

3.1.2.1 Préparation orthodontique

Cette phase du traitement a lieu juste avant la chirurgie et s'étend sur une période de 1 à 2 ans. Elle a quatre objectifs :

- *Gérer les problèmes intra-arcades* : pour rétablir une symétrie
- *Lever les compensations dento-alvéolaires* : pour mettre en concordance le décalage dentaire et squelettique
- *Niveler les arcades* : pour assurer une intercuspidation idéale en fin de traitement et pour garantir une stabilité post-chirurgicale.
- *Permettre un ancrage* au dispositif de contention post-chirurgicale⁹⁴

3.1.2.2 Ostéotomie maxillaire totale de LeFort I

L'ostéotomie de LeFort I est une chirurgie orthognathique commune, utilisée par les chirurgiens maxillo-faciaux pour corriger un large éventail de déformations dento-faciales. Dans le cas du sourire gingival, ses indications sont l'excès vertical maxillaire global de degré 2 ou 3 (entre 2 et 8 mm de gencive affichée lors du sourire) et la prognathie maxillaire. Elle permet de mobiliser le plateau maxillo-palatin en bloc. Son déplacement dans le plan vertical (impaction ou abaissement) corrige les rapports anormaux entre la lèvre supérieure et l'arcade maxillaire. Un autre déplacement dans le plan sagittal (avancée ou recul) ou horizontal (rotation) peut être associé.⁹⁵

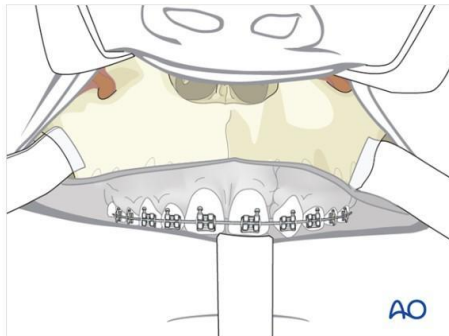
⁹⁴ Société française d'orthopédie dento-faciale, « Traitement chirurgical, Partie 1 ».

⁹⁵ Buchanan et Hyman, « Lefort I osteotomy ».

La chirurgie de LeFort I se déroule selon les étapes décrites ci-dessous :

- *L'incision* : réalisée dans la muqueuse libre et située 5 à 10 mm au-dessus de la ligne muco-gingivale, elle s'étend entre la deuxième molaire maxillaire droite et gauche.
- *Le décollement* (cf. figure 51) : il doit être suffisamment large pour exposer la surface antérieure du maxillaire et faciliter la mobilisation osseuse. Dans le plan transversal, il s'étend entre les deux jonctions ptérygo-maxillaires. Une attention particulière doit être portée pour éviter toute perforation de la muqueuse nasale. Le plancher du nez et la cloison nasale doivent être exposés au niveau du palais postérieur afin que la surface supérieure du palais puisse être visualisée. Le lambeau s'arrête au niveau des nerfs infraorbitaires. Pour garantir la vascularisation du parodonte, il ne faut en aucun cas décoller la muqueuse inférieure.

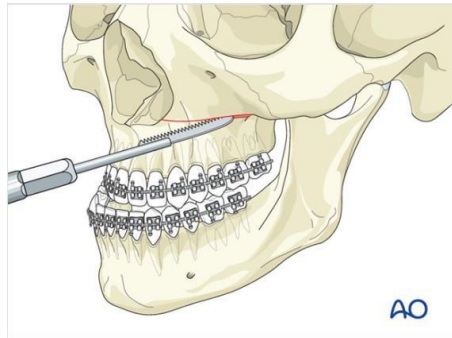
Figure 51 : Illustration du décollement



Source : Bartlett et al., « Lefort I osteotomy : approach ».

Les ostéotomies (cf. figure 52) : le trait d'ostéotomie doit être parallèle au plan d'occlusion. Il est important d'éviter les racines dentaires. Utiliser la canine maxillaire comme référence (racine dentaire la plus longue : 26 mm) assure de ne pas atteindre l'apex des autres dents. Au niveau de l'ouverture piriforme l'ostéotomie doit toujours être réalisée en-dessous du niveau du cornet inférieur. Cela évite d'endommager le système nasolacrimal. Différents ostéotomes sont ensuite utilisés pour compléter les ostéotomies postérieures, séparer le septum nasal du maxillaire, fracturer la paroi maxillaire postérieure et enfin séparer la jonction ptérygomaxillaire.

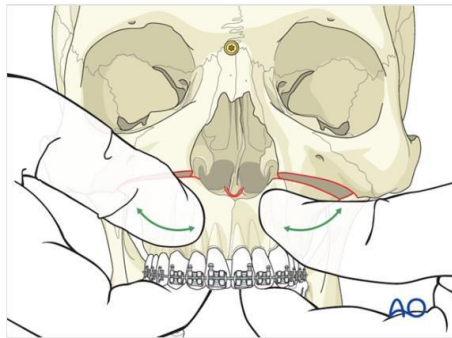
Figure 52 : Illustration des ostéotomies



Source : Bartlett et al., « Lefort I osteotomy : horizontal osteotomies ».

- *Mobilisation ou “down-fracture”* (cf. figure 53) : suite aux premières ostéotomies, une fracture descendante est réalisée à l’aide d’une pression numérique. La fracture descendante doit être facile et ne pas demander une force importante. Une force excessive risque de provoquer une fracture défavorable et des complications. Dans le cas contraire, une revue approfondie des ostéotomies précédentes doit être effectuée.

Figure 53 : Illustration de la mobilisation

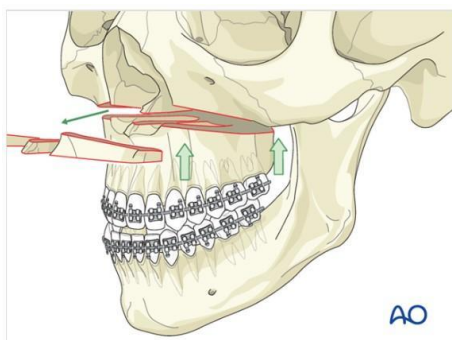


Source : Bartlett et al., « Lefort I osteotomy : down fracture and mobilization ».

- *La correction de l’excès vertical maxillaire* (cf. figure 54) : une ostéotomie d’impaction est indiquée s’il est nécessaire de corriger un excès vertical maxillaire. Une fois la mobilisation terminée, ce sont les besoins esthétiques et la planification préopératoire qui déterminent la nouvelle position du maxillaire. Lorsqu’une ostéotomie d’impaction est indiquée, il faut éliminer une quantité appropriée d’os maxillaire

antérieur, de septum et de vomer, afin de fournir une base stable et d'empêcher la déviation septale nasale.

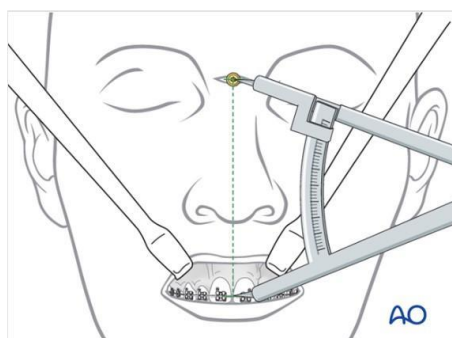
Figure 54 : Illustration de l'impaction



Source : Bartlett et al., « Lefort I osteotomy : down fracture and mobilization ».

L'importance de la résection est définie par la mesure préopératoire de la hauteur de gencive à retirer et par une analyse céphalométrique préalable. Durant l'intervention, l'impaction est contrôlée par la diminution de la distance séparant le bord libre des incisives et un point fixe, comme le canthus interne, au moyen d'un pied à coulisse (cf. figure 55)

Figure 55 : Mesure de la distance verticale par un pied à coulisse



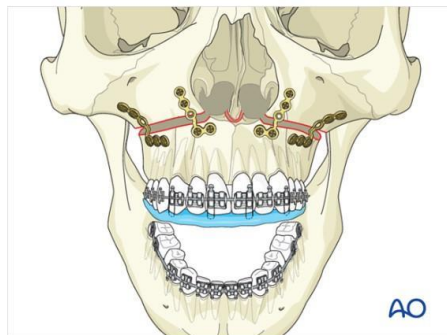
Source : Bartlett et al., « Lefort I osteotomy : introduction ».

À noter que l'impaction maxillaire doit nécessairement être complétée d'une plastie des fosses nasales avec résection de la partie inférieure du septum, meulage du

plancher des fosses nasales voire résection partielle de volumineux cornets nasaux inférieurs. Cela évite d'obstruer les fosses nasales et de compromettre la ventilation.

- *La correction de la prognathie maxillaire* : l'ostéotomie de recul, à distinguer de l'ostéotomie d'impaction, est préconisée en cas de prognathie maxillaire. Elle permet de corriger l'excès maxillaire dans le sens sagittal en appliquant un mouvement de recul.
- *La contention* (cf. figure 56) : si une attelle chirurgicale a été façonnée en préopératoire, elle sera utilisée pour positionner le maxillaire. Le patient est ainsi en situation de blocage inter-maxillaire avec les condyles mandibulaires correctement logés dans leur fosse. Une fois dans la position souhaitée, le maxillaire est fixé avec des plaques en L de 2 mm et des vis en titane pour assurer la stabilité. Le patient est ensuite libéré de l'attelle et l'occlusion est contrôlée. La ligne médiane maxillaire est alors vérifiée par rapport aux points de référence externes et l'alignement des incisives centrales maxillaire comparé à celui des incisives mandibulaires. Enfin, la relation centrée et l'occlusion sont validées en manipulant la mandibule par rapport à la nouvelle position du maxillaire.

Figure 56 : Illustration de la contention



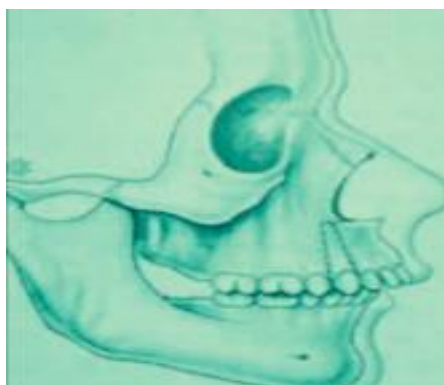
Source : Bartlett et al., « Lefort I osteotomy : fixation, control of position ».

- *Les sutures* : après s'être assuré d'une occlusion correcte, l'incision est fermée à l'aide d'une suture résorbable. Il s'agit d'une suture Vicryl 3.0 ou 4.0 avec des points de type matelassier horizontal qui créent une fermeture étanche.⁹⁶

3.1.2.3 Ostéotomie maxillaire segmentaire antérieure : Wassmund

Décrite par Wassmund en 1935, cette approche est utilisée pour corriger des écarts de position antéro-postérieure et d'inclinaison axiale de la partie antérieure du maxillaire, tout en produisant un changement minimal de hauteur verticale (cf. figure 57) En d'autres termes, ces indications sont la correction d'une supraclusion antérieure par excès vertical alvéolaire et la correction d'une proalvéolie maxillaire. Cette ostéotomie peut également être réalisée lorsqu'il n'est pas possible de réaliser un traitement orthodontique (par absence d'ancrage postérieur) ou que le patient refuse (traitement orthodontique relativement long et contraignant).⁹⁷

Figure 57 : Ostéotomie maxillaire segmentaire de Wassmund



Source : Lockhart et Dichamp, « La chirurgie du sourire: intérêt des ostéotomies maxillaires totales (lefort I) et segmentaires antérieures », 2008.

L'ostéotomie maxillaire segmentaire antérieure se déroule selon les étapes suivantes :

- *L'incision* : en L courbe ou inversée, elle est réalisée au-dessus de l'apex de la première prémolaire. Le premier trait d'incision est horizontal en haut du vestibule. Elle se poursuit ensuite verticalement entre les racines de la canine et de la première prémolaire ou en regard

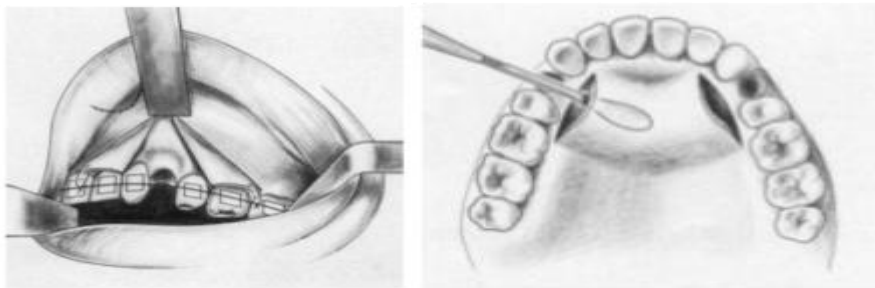
⁹⁶ Buchanan et Hyman.

⁹⁷ Lockhart et Dichamp, « La chirurgie du sourire ».

de la prémolaire extraite s'il y a eu des extractions. Une incision palatine est également réalisée de la canine à la seconde prémolaire.

- *Le décollement* : un lambeau mucopériosté vestibulaire est récliné pour exposer la surface vestibulaire du maxillaire (cf. figure 58). Celui-ci s'étend, de chaque côté, de la crête alvéolaire à l'ouverture piriforme. La muqueuse palatine est tunnelisée de la crête alvéolaire à la suture palatine bilatéralement. Cela crée un tunnel bilatéral entre les prémolaires.

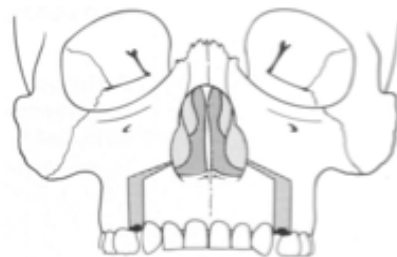
Figures 58 : Illustration du décollement d'un lambeau



Source : Négrier et al., Ostéotomie de Wassmund, 1992.

- *L'ostéotomie* : elle est réalisée de chaque côté, à l'aide d'une fraise chirurgicale. Elle a lieu après l'extraction de la première prémolaire ou au niveau d'une zone édentée distale de la canine maxillaire. (cf. figure 59) La coupe s'étend distalement de l'ouverture piriforme vers une zone située 4 à 5 mm au-dessus de l'apex des dents. La découpe se poursuit ensuite verticalement vers le bas au niveau de la zone édentée ou à travers l'os alvéolaire. La muqueuse palatine tunnelisée fournit l'accès nécessaire à une fraise chirurgicale et à un ostéotome pour terminer la découpe osseuse.

Figure 59 : Illustration de l'ostéotomie



Source : Négrier et al., Ostéotomie de Wassmund, 1992.

- *La mobilisation* : grâce à une incision verticale de la muqueuse labiale recouvrant l'épine nasale antérieure, un ciseau à septum nasal est inséré pour séparer le septum nasal. Une mobilisation complète du segment maxillaire antérieur est alors possible si l'ostéotomie palatine est totale. Lorsque l'on souhaite corriger un excès vertical alvéolaire on fait alors une impaction. Dans le cas d'une proalvéolie supérieure, on procède à une impaction puis à un mouvement de recul.
- *La contention* : le positionnement peut être guidé par la plaque d'intercuspidation. La contention du fragment est réalisée par deux plaques d'ostéosynthèse sur les piliers canins.
- *Les sutures* : un rinçage au sérum antiseptique est nécessaire avant d'effectuer les sutures. Elles sont ensuite réalisées avec un fil tressé résorbable 3-0. L'incision vestibulaire est suturée avec des points séparés. Les fibromuqueuses vestibulaires et palatines sont quant à elles suturées par un point en U.⁹⁸

3.1.3 Greffe osseuse

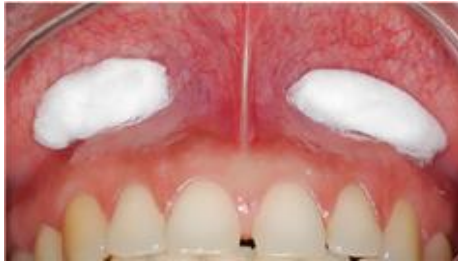Nous l'avons vu précédemment, la correction efficace du sourire gingival chez les patients présentant un excès vertical maxillaire est la chirurgie orthognathique associée à un traitement orthodontique. Cependant la nécessité d'hospitalisation, d'anesthésie générale et les coûts sont les principales limites de ces techniques. Une étude⁹⁹ a évalué l'efficacité de la régénération osseuse guidée (ROG) réalisée avec un substitut osseux xénogène (Bio-OssTM) et une membrane résorbable au collagène (Bio-GideTM) pour améliorer ce sourire gingival. L'écart squelettique le plus important sur la ligne du sourire gingival est la région située au-dessus de l'apex des dents. Elle correspond à la région de la deuxième prémolaire à l'incisive latérale. La technique de la ROG donne la possibilité de remplir cette région au-dessus de l'apex des dents. Les résultats de l'étude révèlent une amélioration de 40,7% de l'affichage gingival.

Préalablement à la réalisation de la ROG, une simulation de la greffe osseuse est réalisée en plaçant un morceau de coton sous la lèvre du patient, dans le vestibule, au-dessus de l'apex des dents. (cf. figure 60) L'amélioration est alors présentée aux patients.

⁹⁸ Culiez, « Le sourire gingival : prise en charge par chirurgie orthognathique ».

⁹⁹ Ferreira et al., « Improving gingival smile by means of guided bone regeneration principles ».

Figure 60 : Simulation initiale de la greffe osseuse à l'aide de cotons

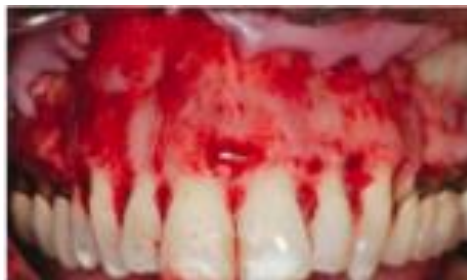

Source : Ferreira et al., « Improving gingival smile by means of guided bone regeneration principles », 2016.

La ROG se déroule ensuite selon l'ordre suivant ¹⁰⁰:

- *Les incisions* : une incision sulculaire est réalisée de la molaire maxillaire droite à la gauche. Puis, des incisions verticales sont pratiquées à la surface mésiale des secondes molaires afin d'obtenir une laxité importante du lambeau et son bon repositionnement.
- *Le décollement* (cf. figure 61) : un lambeau de pleine épaisseur est décollé, exposant l'os jusqu'à la cavité nasale, le long de la paroi latérale du nez.

Figure 61 : Exposition de l'os suite au décollement

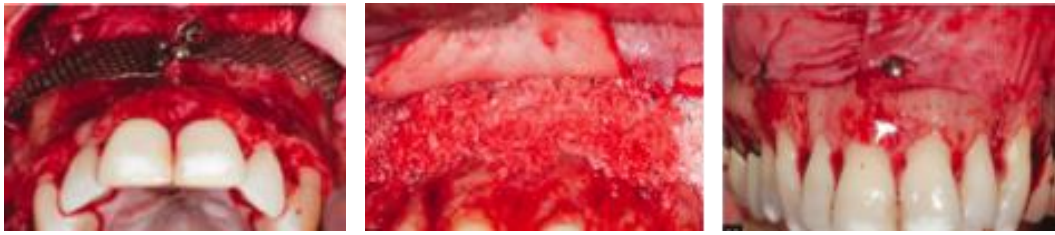

Source : Ferreira et al., « Improving gingival smile by means of guided bone regeneration principles », 2016.

- *Le comblement* (cf. figure 62) : des perforations osseuses sont réalisées selon les principes de la ROG. Une grille en titane, maintenue par des micro-vis, permet de conserver l'espace sous la membrane. Cet espace est ensuite rempli de Bio-Oss™ (Geistlich, Allemagne) et recouvert de la membrane Bio-Gide™ (Geistlich, Allemagne).

¹⁰⁰ Ferreira et al.

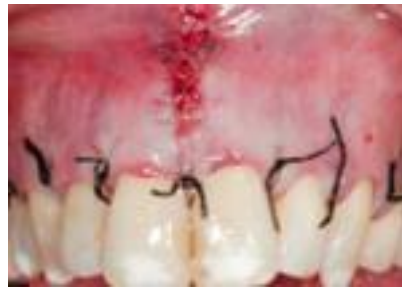Figure 62 : Comblement de la région située au-dessus de l'apex des dents



Source : Ferreira et al., « Improving gingival smile by means of guided bone regeneration principles », 2016.

- *Les sutures* (cf. figure 63) : le lambeau est suturé dans sa position d'origine afin d'éviter toute fuite de matériau.

Figure 63 : Sutures finales suite à une ROG



Source : Ferreira et al., « Improving gingival smile by means of guided bone regeneration principles », 2016.

À noter que la ROG n'est pas un substitut à la correction d'un excès maxillaire vertical sévère par chirurgie orthognathique, mais plutôt une procédure de camouflage avec amélioration notable du sourire gingival.¹⁰¹

3.2 Traitement des étiologies dento-parodontales

3.2.1 Traitement de l'éruption passive altérée

Les prises en charges de l'éruption passive altérée décrites dans la littérature sont principalement chirurgicales.

3.2.1.1 Phase de traitement préchirurgical

Cette phase précède tout traitement chirurgical. La prise en charge initiale se traduit par des instructions d'hygiène bucco-dentaire, un détartrage et éventuellement un débridement. Cela réduit

¹⁰¹ Ferreira et al.

l'inflammation et permet une évaluation précise de l'étendue de l'éruption passive altérée, en l'absence de pseudo-poches.¹⁰²

3.2.1.2 Phase de traitement chirurgical

Garber & Salama suggèrent qu'il n'existe que deux options de traitement pour les cas d'éruption passive altérée¹⁰³ :

- Dans les cas de type 1A : une simple gingivectomie pour exposer l'anatomie cachée
- Dans les autres cas : un lambeau de pleine épaisseur repositionné apicalement, avec ou sans chirurgie osseuse soustractive

La hauteur de gencive kératinisée, la position de la gencive marginale et la jonction muco-gingivale déterminent l'approche de traitement d'allongement coronaire.

Type 1 sous-groupe A (gingivectomie/gingivoplastie) (cf. figure 64) : nous l'avons vu, la simple gingivectomie implique que le niveau osseux soit approprié et donc situé à plus de 1 mm de la jonction émail-cément. La hauteur de gencive kératinisée doit également être suffisante afin de ne pas être compromise après la chirurgie. L'incision initiale doit être symétrique et refléter l'architecture gingivale normale. Comme décrit précédemment, le zénith gingival est légèrement distal par rapport à la ligne médiane de la dent. Il est difficile de faire l'incision initiale avec précision en étant assis derrière le patient. Il est préférable de s'asseoir devant le patient. Une résine acrylique ou une résine composite peuvent être utilisées comme guide chirurgical. Un marqueur permanent noir peut également être utilisé afin de réaliser une ligne de guidage pour l'incision initiale, avec un gabarit chirurgical. Le dentiste peut alors revenir s'asseoir derrière le patient et réaliser l'incision de gingivectomie biseautée pleine épaisseur.¹⁰⁴

Une seconde incision est pratiquée dans le sulcus de chaque dent, ce qui laisse un bandeau gingival ensuite éliminé avec une curette parodontale. Une variété d'instruments peuvent être utilisés pour exposer la jonction émail-cément et obtenir un contour gingival plus physiologique (par exemple : le bistouri, l'électrochirurgie ou le laser au dioxyde de carbone). Un stylo d'électrochirurgie bipolaire peut

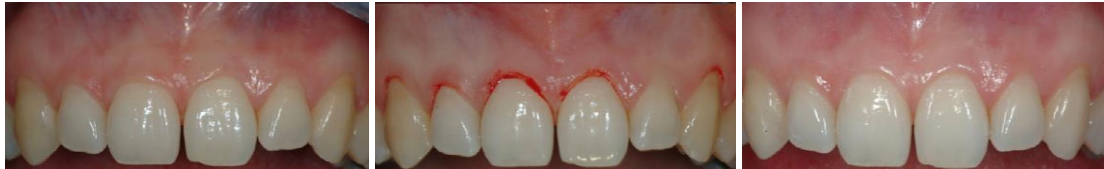¹⁰² Mele et al., « Esthetic treatment of altered passive eruption ».

¹⁰³ Mele et al.

¹⁰⁴ Mele et al.

être utilisé sous une irrigation abondante pour la gingivectomie, puis un stylo de gingivoplastie peut être utilisé pour raboter le tissu volumineux au niveau de la papille et fournir un contour plus naturel.¹⁰⁵

Figure 64 : Eruption passive altérée de type IA corrigée par gingivectomie



Source : Mele et al., « Esthetic treatment of altered passive eruption », 2018.

Type 2 sous-groupe A (lambeau positionné apicalement) : dans les cas de type 2A, la hauteur de gencive kératinisée est relativement normale. Une gingivectomie risque d'éliminer une trop grande partie de la gencive kératinisée et compromettre la pérennité de la dent. La prise en charge idéale des patients atteints de type 2A implique le repositionnement apical de la gencive kératinisée au niveau de la jonction émail-cément.¹⁰⁶

Types 1 et 2 sous-groupe B (lambeau positionné apicalement avec chirurgie de résection osseuse) : lorsque le diagnostic révèle des niveaux osseux proches de la jonction émail-cément, une ostéotomie est indiquée. Elle se déroule comme suit¹⁰⁷ :

- *L'incision initiale* (cf. figures 65 A et B) : elle peut être réalisée à l'image d'une gingivectomie (avec ou sans gabarit chirurgical), ou bien sous forme d'incision sulculaire. En règle générale, l'incision doit être pratiquée aussi submarginale et festonnée que possible. Cela permet de reproduire le contour festonné de la jonction émail-cément et une cicatrisation de première intention au niveau de l'espace interdentaire. Les incisions coupent à travers la surface vestibulaire de chaque papille, la laissant totalement intacte.
- *Le lambeau* (cf. figure 65C) : un lambeau de pleine épaisseur est élevé en vestibulaire de l'incision. La conception du lambeau préserve les papilles. Le but est de fournir un tissu fixe pour la stabilisation du lambeau pendant la suture et de conserver tout l'apport sanguin des tissus, diminuant ainsi la probabilité de récession gingivale. Le lambeau de pleine épaisseur est

¹⁰⁵ Mele et al.

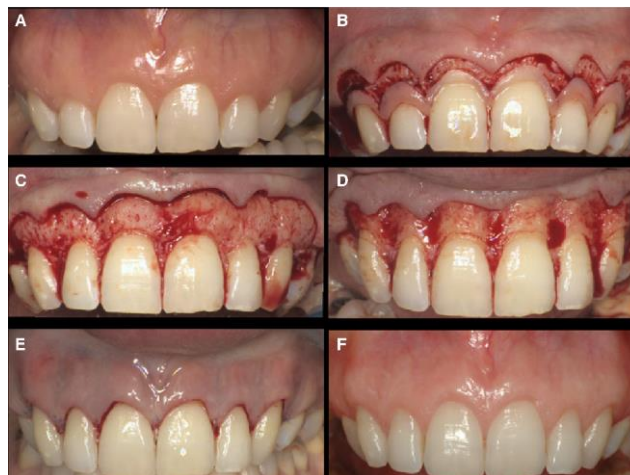¹⁰⁶ Mele et al.

¹⁰⁷ Mele et al.

récliné au-delà de la jonction muco-gingivale. Les positions de la jonction émail-cément et de la crête osseuse sont vérifiées visuellement.

- *L'ostéoplastie* (cf. figure 65 D) : elle sert à réduire l'épaisseur osseuse, tandis que l'ostéotomie est réalisée pour établir la distance correcte entre la jonction émail-cément et la crête osseuse. L'ostéoplastie est réalisée à l'aide d'un instrument rotatif à grande vitesse, tel qu'une fraise ronde diamantée ou carbure. Selon Zucchelli, la majorité de l'ostéoplastie est réalisée au niveau des zones interradiculaires. Des surfaces concaves sont créées pour le repositionnement ultérieur des papilles chirurgicales nouvellement créées. Il existe un désaccord sur la quantité d'ostéotomie nécessaire pour établir la distance correcte entre la jonction émail-cément et le rebord osseux. Généralement, il est conseillé d'obtenir une distance de 1 mm à 3 mm. Cependant, il est également possible de mesurer la dimension de la largeur biologique sur les dents non affectées par l'éruption passive altérée.
- *Les sutures* (cf. figure 64E) : le positionnement du lambeau à la fin de la chirurgie peut être suturé à la jonction émail-cément.

Figure 65 : Eruption passive altérée de type I sous type B
traitée par un lambeau positionné apicalement et une résection osseuse



Source : Mele et al., « Esthetic treatment of altered passive eruption », 2018.

3.2.2 Traitement de la microdontie et du bruxisme

Seul un traitement prothétique permet d'allonger la couronne clinique lorsque le sourire gingival est du à une anomalie de dimension des dents (telle que la microdontie) et que la gencive est

correctement positionnée¹⁰⁸. Cette prise en charge est recommandée en cas de :

- Couronnes cliniques courtes,
- Restaurations défectueuses ou plainte esthétique du patient,
- Hypersensibilité dentaire due à une exposition des racines suite au traitement parodontal.¹⁰⁹

3.3 Traitement des étiologies labiales ou cutanéomuqueuses

3.3.1 Toxine Botulique

La toxine botulique est utilisée à des fins cosmétiques depuis plusieurs décennies. De nouvelles indications ont été trouvées et les techniques d'application sont constamment affinées. En plus d'être le premier choix de traitement des rides situées dans le tiers supérieur du visage, la toxine botulique est largement utilisée dans la prévention et la correction des changements causés par la contraction musculaire au milieu et aux tiers inférieurs du visage et du cou.

La toxine botulique est une neurotoxine bactérienne à action paralysante. Lorsqu'elle est injectée dans un muscle, elle engendre son immobilisation locale. En effet, cette toxine inhibe la libération d'acétylcholine, empêchant ainsi la contraction musculaire.¹¹⁰

En France, seules les toxines botuliques A et B sont commercialisées. Dans le cas du sourire gingival, c'est la toxine botulique A, plus connue sous le nom de Botox, qui est utilisée. Elle peut être considérée comme :

- *Corrective* : lorsque la cause du sourire gingival est exclusivement musculaire
- *Adjuvante* : si plusieurs causes sont associées et que des traitements supplémentaires sont indiqués (tels qu'une augmentation des lèvres ou un traitement orthodontique)
- *Palliative* : dans le cas où un traitement chirurgical définitif est recommandé¹¹¹

¹⁰⁸ Verardi et al., « Gummy smile and short tooth syndrome, part 2 : periodontal surgical approaches in interdisciplinary treatment ».

¹⁰⁹ Izraelewicz-Djebali et Chabre, « Le sourire gingival : traitement orthodontique ou traitement chirurgical ? »

¹¹⁰ Duruel et al., « Ideal dose and injection site for gummy smile treatment with botulinum toxin-a ».

¹¹¹ Mazzuco et Hexsel, « Gummy smile and botulinum toxin : a new approach based on the gingival exposure area ».

Des muscles sont impliqués dans chaque forme de sourire gingival vue en partie II de cette thèse. Un sourire gingival antérieur implique l'action du muscle releveur commun de la lèvre supérieure et de l'aile du nez (ou muscle élévateur naso-labial : LLSAN). Un sourire gingival postérieur implique l'action des muscles zygomatiques (majeur : ZM et mineur : ZMi). Un sourire gingival mixte implique l'action de plusieurs de ces mêmes muscles. Enfin, un sourire gingival asymétrique est provoqué par la contraction asymétrique du muscle releveur commun de la lèvre supérieure et de l'aile du nez ou des muscles zygomatiques.¹¹²

Tableau 2 : Classification du sourire gingival en fonction de la zone de gencive exposée

Types de sourire gingivaux	Apparence clinique	Principaux muscles impliqués
Antérieur	Exposition gingivale excessive (> 3 mm) dans la région inter-canines	LLSAN
Postérieur	Exposition gingivale excessive (> 3 mm) dans la région postérieure aux canines et exposition antérieure normale (< 3 mm)	ZM et ZMi
Mixte	Exposition gingivale excessive dans les zones antérieure et postérieures	LLSAN, ZM, ZMi (combinaison ≥ 2)
Asymétrique	Exposition gingivale excessive ou plus apparente d'un côté seulement	LLSAN et/ou ZM/ZMi ipsilatéral

Source : Mazzuco and Hexsel, « Gummy smile and botulinum toxin : a new approach based on the gingival exposure area », 2010.

La plupart des auteurs considèrent que le muscle releveur commun de la lèvre supérieure et de l'aile du nez est principalement responsable du sourire gingival. Il prend naissance dans le processus frontal du maxillaire. Il se divise en deux parties qui s'insèrent dans le cartilage et la peau de l'aile du nez et au niveau de la lèvre supérieure. Sa fonction est de dilater les narines et d'élever la lèvre supérieure. Les techniques basées sur la toxine botulique pour la correction du sourire gingival n'impliquent en général que ce muscle.¹¹³

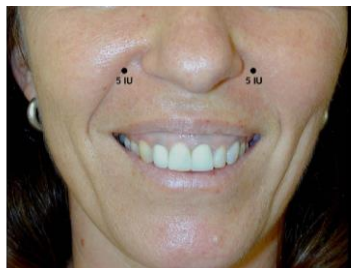Tous les muscles impliqués dans l'élévation de la lèvre supérieure ont un rôle dans l'affichage des dents et des gencives pendant le sourire : le muscle releveur commun de la lèvre supérieure et de l'aile du

¹¹² Mazzuco et Hexsel.

¹¹³ Mazzuco et Hexsel.

nez, le grand zygomatique, le petit zygomatique, le levator anguli oris (LAO), l'orbiculaire, et le risorius. Une approche thérapeutique dans laquelle le muscle releveur commun seul est traité par toxine botulique peut être insuffisante lorsque d'autres muscles sont impliqués dans le sourire gingival, tant antérieur que postérieur. De plus, dans le cas d'un sourire gingival postérieur, les muscles zygomatiques sont plus impliqués fonctionnellement que les autres muscles dans l'élévation de la lèvre supérieure. Une application conventionnelle de toxine botulique pour détendre le muscle releveur commun entraînerait un abaissement inutile de la lèvre et un résultat indésirable d'un point de vue esthétique et fonctionnel. Le grand zygomatique est un muscle qui provient de la partie supérieure de l'os zygomatique et s'insère dans la peau au niveau des commissures. Le petit zygomatique provient quant à lui de la partie inférieure de l'os zygomatique et s'insère dans la partie latérale de la lèvre supérieure. Leur contraction provoque une élévation et une latéralisation de la lèvre supérieure. Ce mouvement n'est pas seulement important pour le sourire, il est également essentiel pour la parole et la mastication. Une paralysie de ces muscles a de graves répercussions esthétiques et fonctionnelles.¹¹⁴ Ainsi, les patients atteints de sourire gingival antérieur reçoivent des injections de toxine botulique A, à des doses différentes selon le degré d'exposition de la gencive. L'injection se fait au niveau du sillon nasolabial à 1 cm latéralement de l'aile du nez et permet de détendre le muscle releveur commun (cf. figure 66).¹¹⁵

Figure 66 : Point d'injection de la toxine botulique pour un sourire gingival antérieur



Source : Mazzuco and Hexsel, « Gummy smile and botulinum toxin : a new approach based on the gingival exposure area », 2010.

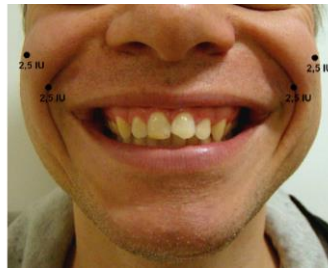Les patients présentant un sourire gingival postérieur reçoivent des injections de toxine botulique A en deux points de la région malaire, ce qui correspond à la trajectoire des muscles grand zygomatique et petit zygomatique. Le premier point est situé dans le sillon nasogénien, au point de plus grande

¹¹⁴ Mazzuco et Hexsel.

¹¹⁵ Duruel et al., « Ideal dose and injection site for gummy smile treatment with botulinum toxin-a ».

contraction latérale pendant le sourire. Le deuxième point est situé à 2 cm du premier, au niveau du tragus (cf. figure 67).¹¹⁶

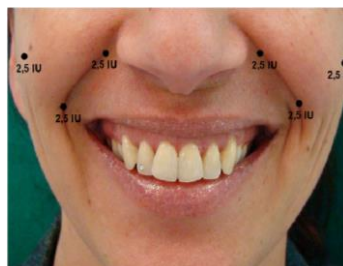
Figure 67 : Point d'injection de la toxine botulique pour un sourire gingival postérieur



Source : Mazzuco and Hexsel, « Gummy smile and botulinum toxin : a new approach based on the gingival exposure area », 2010.

Les patients atteints de sourire gingival mixte reçoivent des injections à tous les points décrits ci-dessus, mais la dose est réduite de 50 % au point proche de l'aile du nez (cf. figure 68).¹¹⁷

Figure 68 : Point d'injection de la toxine botulique pour un sourire gingival mixte



Source : Mazzuco and Hexsel, « Gummy smile and botulinum toxin : a new approach based on the gingival exposure area », 2010.

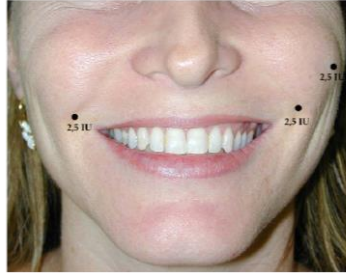Pour les patients présentant un sourire gingival asymétrique, la toxine botulique est injectée, à la même dose, dans les deux points de la région malaire décrits ci-dessus, du côté où l'on observe la plus grande exposition de gencive. La toxine est également injectée du côté controlatéral, mais uniquement au point le plus bas du sillon naso-génien (cf. figure 69).¹¹⁸

¹¹⁶ Mazzuco et Hexsel, « Gummy smile and botulinum toxin : a new approach based on the gingival exposure area ».

¹¹⁷ Mazzuco et Hexsel.

¹¹⁸ Mazzuco et Hexsel.

Figure 69 : Point d'injection de la toxine botulique pour un sourire gingival mixte



Source : Mazzuco and Hexsel, « Gummy smile and botulinum toxin : a new approach based on the gingival exposure area », 2010.

Il est conseillé aux patients de ne pas s'allonger, de ne pas faire d'exercice et de masser la zone traitée pendant les quatre premières heures suivant la procédure. Cliniquement, l'action de la toxine botulique est observée quelques jours après l'injection¹¹⁹. L'effet est maximal au bout d'une semaine. Cette action ne dure en revanche que quatre à six mois.¹²⁰

Les événements indésirables les plus fréquemment rapportés après application de toxine botulique sont une ptose (relâchement) ou un étirement de la lèvre supérieure (sourire « joker »), un sourire asymétrique et une difficulté à sourire ou à mâcher. Ces effets sont généralement dus à des doses excessives de toxine ou à une injection dans le mauvais site.¹²¹

3.3.2 Acide hyaluronique

Contrairement à la toxine botulique, l'utilisation d'acide hyaluronique dans la sphère buccale et péribuccale est autorisée non seulement pour les chirurgiens esthétiques, mais également pour les chirurgiens-dentistes. L'acide hyaluronique est une molécule qui piège l'eau. En sa présence, elle forme un gel lui permettant de résister à la pression extérieure.

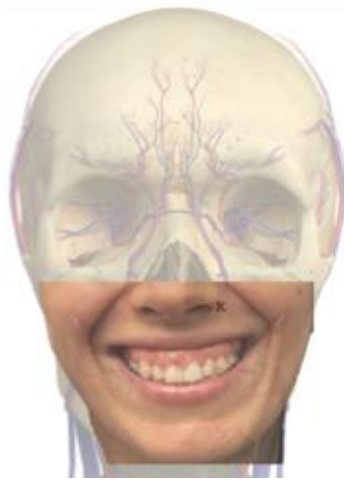¹¹⁹ Pedron et Mangano, « Gummy smile correction using botulinum toxin with respective gingival surgery ».

¹²⁰ Duruel et al., « Ideal dose and injection site for gummy smile treatment with botulinum toxin-a ».

¹²¹ Mazzuco et Hexsel, « Gummy smile and botulinum toxin : a new approach based on the gingival exposure area ».

Dans le traitement du sourire gingival, ce produit de synthèse se présente sous forme d'un gel transparent, injecté pour augmenter le volume des lèvres supérieures ou redéfinir leur l'ourlet. L'acide hyaluronique peut également être utilisé à la place de la toxine botulique, au même site d'injection anatomique (cf. figure 70). L'injection d'un petit bolus d'acide hyaluronique atténue l'élévation de la lèvre supérieure pendant le sourire en inhibant la motilité de la partie profonde du muscle releveur de la lèvre. Il comprime cette partie du muscle et étire ses fibres. Il se forme alors moins de ponts entre les fibres musculaires, étirées par compression. Il en résulte une diminution de la force contractile du muscle.¹²²

Figure 70 : Point d'injection de l'acide hyaluronique



Source : Diaspro et al., « Gummy smile treatment : proposal for a novel corrective technique and a review of the literature », 2018.

Le résultat peut être immédiatement apprécié par le patient et le clinicien. Des ajustements peuvent être effectués sans qu'il soit nécessaire d'attendre que le médicament agisse, comme l'exige l'injection de toxine botulique.¹²³

3.3.3 Repositionnement chirurgical des lèvres

La procédure de repositionnement chirurgical des lèvres a été abordée pour la première fois dans la littérature sur la chirurgie plastique par Rubinstein et Kostianovsky en 1973.¹²⁴ C'est un sourire gingival résultant de l'hypermobilité de la lèvre qui a été corrigé. L'objectif du repositionnement des lèvres est

¹²² Diaspro et al., « Gummy smile treatment : proposal for a novel corrective technique and a review of the literature ».

¹²³ Diaspro et al.

¹²⁴ Bholal et al., « Lipstat ».

de raccourcir le vestibule et de limiter la rétraction des muscles élévateurs de la lèvre en retirant une bande de muqueuse du vestibule maxillaire et en attachant la muqueuse labiale à la ligne muco-gingivale. L'affichage gingival au sourire est ainsi réduit.¹²⁵

En 1983, Miskinyar a réitéré une nouvelle technique. Elle comprend la myotomie et la résection partielle d'un ou des deux muscles releveurs de la lèvre lors du repositionnement de cette dernière. La méthode a été approuvée par Litton et Fournier qui ont théorisé la correction du sourire gingival par repositionnement chirurgical de la lèvre à l'aide du décollement du muscle élévateur.¹²⁶

En 2010, Ishida et al. ont constaté que la longueur des lèvres pouvait être augmentée par la myotomie supérieure du muscle releveur, la dissection sous-périostée et la frénectomie. Ellenbogen a modifié la technique en insérant un espaceur de cartilage nasal ou une prothèse entre les insertions de muscle empêchant la réunion de la musculature du releveur.¹²⁷

Dans cette partie, nous allons nous intéresser aux deux techniques les plus utilisées lors d'une procédure de repositionnement des lèvres.

3.3.3.1 Technique conventionnelle de repositionnement des lèvres (technique standard)

Elle se déroule ainsi (cf. figure 71) :

- Les futurs tracés d'incision sont indiqués sur la muqueuse du patient à l'aide d'un stylo de marquage chirurgical stérile.¹²⁸
- Une incision horizontale d'épaisseur partielle est réalisée 1 mm coronairement à la jonction muco-gingivale de la première molaire maxillaire droite à la première molaire maxillaire gauche. Une forme en V au niveau de la zone du frein de la lèvre supérieure facilite le positionnement précis du lambeau pendant l'étape de suture.¹²⁹
- Une seconde incision horizontale est entreprise dans la muqueuse labiale, apicalement à la première incision de 10 à 12 mm. Plus précisément, la bordure supérieure est prolongée dans

¹²⁵ Sharma et al., « Lip repositioning : a boon in smile enhancement ».

¹²⁶ Alammar et al., « A comparison between modified and conventional surgical techniques for surgical lip repositioning in the management of the gummy smile ».

¹²⁷ Bholia et al., « Lipstat ».

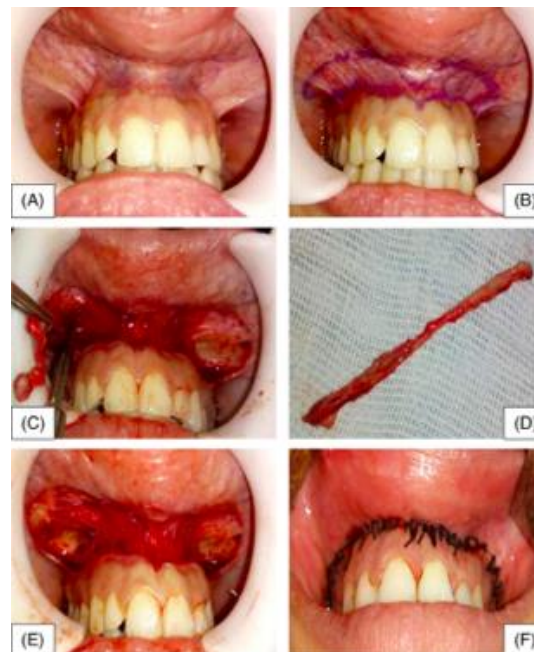
¹²⁸ Bholia et al.

¹²⁹ Alammar et al., « A comparison between modified and conventional surgical techniques for surgical lip repositioning in the management of the gummy smile ».

le vestibule en fonction de la sévérité du sourire gingival. Le rapport d'extension verticale est de 2 : 1, c'est-à-dire que la hauteur d'incision est de deux fois la mesure du sourire gingival lors du sourire.¹³⁰ La ligne médiane est marquée à l'aide d'un marqueur chirurgical.

- Les deux incisions sont reliées au niveau de la première molaire maxillaire droite et gauche pour créer un contour elliptique.
- La bande de muqueuse délimitée est disséquée par un lambeau d'épaisseur partielle, permettant d'exposer le tissu conjonctif sous-jacent.¹³¹
- Les sutures sont initiées au niveau de la ligne médiane en plaçant des sutures interrompues en utilisant un matériau non résorbable 5/0 ou 6/0. Les sutures suivantes sont placées à mi-chemin entre la ligne médiane et l'aspect le plus distal de la dissection. Des sutures supplémentaires sont ensuite placées à environ 3 mm l'une de l'autre pour se rapprocher des bords de la plaie. Une combinaison de sutures résorbables et non résorbables 5/0 ou 6/0 peut être utilisée si on le souhaite.¹³²

Figure 71 : Technique conventionnelle de repositionnement des lèvres



Source : Alammari et al., « A comparison between modified and conventional surgical techniques for surgical lip repositioning in the management of the gummy smile », 2018.

¹³⁰ Bhola et al., « Lipstat ».

¹³¹ Alammari et al., « A comparison between modified and conventional surgical techniques for surgical lip repositioning in the management of the gummy smile ».

¹³² Bhola et al., « Lipstat ».

3.3.3.2 Technique de repositionnement des lèvres modifiée (technique d'étude modifiée)

Les principales étapes à réaliser sont les suivantes :

- Les contours de l'incision doivent être indiqués avec un stylo de marquage chirurgical stérile sur la muqueuse préalablement séchée.
- Une incision horizontale de pleine épaisseur est réalisée à 1 mm coronairement à la jonction muco-gingivale de la première molaire maxillaire droite à la première molaire maxillaire gauche, à nouveau avec un V en forme dans le zone du frein de la lèvre supérieure.
- Une seconde incision horizontale est pratiquée dans la muqueuse labiale à environ 10 à 12 mm apicalement par rapport à la première incision.
- Les deux incisions horizontales parallèles sont reliées au niveau de la première molaire maxillaire droite et de la première molaire maxillaire gauche pour créer un contour elliptique.
- La bande de muqueuse délimitée est retirée par une dissection de pleine épaisseur. La musculature périorale est disséquée de l'os.
- Les modifications consistent à détacher les muscles des lèvres de leurs structures osseuses afin d'augmenter la longueur des lèvres.
- Les deux lignes d'incision sont approchées par suture des couches musculaires avec (Vicryl 4/0). La muqueuse est suturée avec des sutures de stabilisation interrompues (soie 3/0) à la ligne médiane et à d'autres endroits le long des bords de l'incision. Des sutures interrompues ont été utilisées pour rapprocher les deux extrémités du lambeau et stabiliser la nouvelle marge muqueuse à la gencive.

3.3.3.3 Prescription postopératoire

Il convient ensuite de prescrire au patient :

- Des anti-inflammatoires non stéroïdiens tel que l'ibuprofène 600 mg, administré quatre fois par jour pendant deux jours
- Des antibiotiques oraux : par exemple 500 mg d'amoxicilline trois fois par jour pendant une semaine. Attention, les antibiotiques ne sont recommandés que s'il existe des conditions systémiques qui prédisposent le patient à une mauvaise cicatrisation.

- Un rinçage à la chlorhexidine à 0,12 %¹³³

3.3.3.4 Instructions postopératoires

Les patients doivent appliquer des blocs de glace sur la lèvre supérieure pendant plusieurs heures. Il leur est également recommandé de ne manger que des aliments mous pendant la première semaine et d'éviter tout autre traumatisme mécanique aux sites traités. Ils doivent minimiser le mouvement des lèvres lors du sourire ou de l'élocution pendant les deux premières semaines après l'opération.¹³⁴ Le brossage autour du site chirurgical est proscrit pendant 14 jours. Ils peuvent gérer la douleur postopératoire avec les analgésiques prescrits. Leur suture est retirée à deux semaines.¹³⁵

La technique de repositionnement des lèvres modifiée fournit des résultats stables, mais elle est plus agressive. De plus, la morbidité irréversible subie par une minorité de patients en postopératoire peut être un frein à l'utilisation de cette technique.¹³⁶

Les complications rares incluent la formation de mucocèle et de paresthésie unilatérale. Une rechute unilatérale ou bilatérale peut être observée dans les six à huit premières semaines suivant la chirurgie. Dans les cas où une rechute unilatérale entraîne un sourire asymétrique, une révision chirurgicale peut être effectuée seulement du côté affecté.¹³⁷

Les contre-indications des chirurgies de repositionnement de la lèvre sont l'excès maxillaire vertical sévère (exposition gingivale supérieure à 8 mm) et la présence d'une bande étroite de tissu kératinisé.¹³⁸

3.3.4 Contention musculaire

Cette procédure débute de la même façon que la technique conventionnelle. Une première incision horizontale est initiée au niveau de la jonction muco-gingivale puis une seconde incision horizontale est réalisée à environ 10 mm, parallèlement à la première incision. Après dissection de la muqueuse épithéliale, le tissu conjonctif sous-jacent est exposé.

¹³³ Simancas-Escorcia, Martínez, et Díaz, « Harmonisation du sourire gingival par la technique de repositionnement labial ».

¹³⁴ Ambrosio et al., « Surgical lip repositioning procedure to correct excessive gingival display ».

¹³⁵ Alammar et al., « A comparison between modified and conventional surgical techniques for surgical lip repositioning in the management of the gummy smile ».

¹³⁶ Alammar et al.

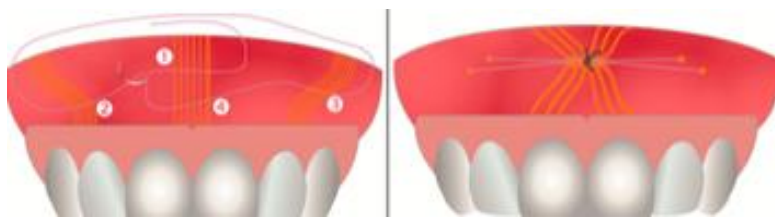¹³⁷ Bholal et al., « Lipstat ».

¹³⁸ Foudah, « Lip repositioning ».

Une fois les fibres musculaires de la lèvre identifiées des deux côtés du maxillaire, la contention ou endiguement des muscles élévateurs du sourire débute à l'aide d'une suture résorbable.

On commence par saisir le faisceau de fibres musculaires de l'orbiculaire des lèvres de chaque côté de la ligne médiane avec une suture interrompue. Du côté droit, le faisceau de fibres musculaires du muscle élévateur des lèvres est saisi à la hauteur de l'incisive latérale et canine puis tiré vers le bas. Cela permet aux fibres d'être maintenues près de leurs bandes médiale et latérale avant de procéder de façon identique du côté gauche. Ensuite, à hauteur de la canine, les fibres musculaires du petit zygomatique du côté droit et gauche sont saisies selon les mêmes étapes que celles décrites ci-dessus. Après avoir saisi les fibres du faisceau musculaire du muscle élévateur des lèvres et du petite zygomatique, l'aiguille de suture est ramenée au point de départ en saisissant à nouveau l'orbiculaire, engageant tous les fils de suture avec un seul nœud.¹³⁹(cf. figure 72)

Figure 72 : Procédure de contention musculaire



Source : Ganesh et al., « Assisted lip repositioning with smile elevator muscle containment and crown lengthening for gummy smile , a case report », 2019.

Cette traction des muscles élévateurs ainsi que la contention aident à prévenir la rechute musculaire précoce chez les patients atteints de sourire gingival. Une bonne connaissance de l'anatomie, de l'emplacement et de l'insertion des muscles élévateurs labiaux est nécessaire pour placer des sutures d'endiguement bilatérales appropriées.¹⁴⁰

Les contre-indications de cette technique sont l'excès maxillaire vertical sévère (> 8 mm) et la présence d'une zone réduite de gencive attachée, ce qui peut créer des difficultés dans la conception du lambeau, la stabilisation et la suture (Cf. Chirurgie des lèvres).¹⁴¹

¹³⁹ Ganesh et al., « Assisted lip repositioning with smile elevator muscle containment and crown lengthening for gummy smile : a case report ».

¹⁴⁰ Ganesh et al.

¹⁴¹ Ganesh et al.

Conclusion

Un beau sourire est une caractéristique essentielle de la beauté. La société y accorde actuellement une importance croissante. Nous avons pu voir dans la première partie qu'un sourire idéal n'était pas seulement caractérisé par une anatomie dentaire parfaite. En effet, il correspond à une relation harmonieuse entre les dents et les structures environnantes avec en première ligne les gencives et les lèvres.

Lorsque la gencive est visible de façon trop importante lors du sourire, nous sommes en présence d'un sourire gingival. Ce dernier n'est pas forcément inesthétique et disgracieux si certaines règles d'harmonie sont respectées. Cependant dans certains cas il peut s'avérer handicapant pour le patient. La relation entre les différents éléments composants le sourire va nous permettre d'établir un diagnostic étiologique et esthétique correct. De ce diagnostic découle notre traitement qui sera la plupart du temps multidisciplinaire. Différents professionnels de santé pourront intervenir conjointement tels que le chirurgien-dentiste, le chirurgien maxillo-facial, l'orthodontiste... A chaque étiologie correspond un traitement adéquat qui est adapté à l'âge du patient, ses attentes, mais qui doit également respecter le gradient thérapeutique. Le chirurgien-dentiste doit acquérir les connaissances nécessaires afin de réaliser les chirurgies parodontales et les traitements esthétiques permettant d'améliorer l'esthétique du sourire. La thérapeutique menée par le chirurgien-dentiste doit être en conformité avec les données acquises de la science tout en garantissant un résultat esthétique et fonctionnel sur le long terme.

Bibliographie

- Alammar, A., O. Heshmeh, R. Mounajjed, M. Goodson, et O. Hamadah. « A comparison between modified and conventional surgical techniques for surgical lip repositioning in the management of the gummy smile ». *Journal of esthetic and restorative dentistry* 30, n° 6 (2018): 523-31. <https://doi.org/10.1111/jerd.12433>.
- Ambrosio, F., H. Gadalla, N. Kapoor, A. L. Neely, et B. M. Kinaia. « Surgical lip repositioning procedure to correct excessive gingival display : a case report of identical twins ». *Clinical advances in periodontics* 8, n° 2 (2018): 48-53. <https://doi.org/10.1902/cap.2017.170037>.
- Bhola, M., P. Fairbairn, S. Kolhatkar, S. Chu, T. Morris, et M. Campos. « Lipstat : the lip stabilization technique- indications and guidelines for case selection and classification of excessive gingival display ». *The international journal of periodontics & restorative dentistry* 35, n° 4 (2015): 549-59. <https://doi.org/10.11607/prd.2059>.
- Buchanan, E. P., et C. H. Hyman. « Lefort I osteotomy ». *Seminars in plastic surgery* 27, n° 3 (2013): 149-54. <https://doi.org/10.1055/s-0033-1357112>.
- Chateau, M. *Orthopédie dento-faciale. clinique : diagnostic, traitement, orthognathie, orthodontie, stabilisation tome 2*. Paris : Editions CdP, 1993.
- Cholet, É. « Le sourire publicitaire ». Thèse d'exercice, Université de Bordeaux, 2015. <https://dumas.ccsd.cnrs.fr/dumas-01171328>.
- Culiez, A. « Le sourire gingival : prise en charge par chirurgie orthognathique ». Thèse d'exercice, Université de Lille, 2019. <https://pepite-depot.univ-lille2.fr/nuxeo/site/esupversions/66212769-d180-4cf4-aeb0-d3149cdc8bd8>.
- Daries, C. « Relevé de la couleur au cabinet dentaire : connaissances et moyens d'optimisation actuels ». Thèse d'exercice, Université de Toulouse III - Paul Sabatier, 2013. <http://thesesante.ups-tlse.fr/40/>.
- Diaspro, A., M. Cavallini, P. Piersini, et G. Sito. « Gummy smile treatment : proposal for a novel corrective technique and a review of the literature ». *Aesthetic surgery journal* 38, n° 12 (2018): 1330-38. <https://doi.org/10.1093/asj/sjy174>.
- Dodds, M., G. Laborde, A. Devictor, G. Maille, A. Sette, et P. Margossian. « Les références esthétiques : la pertinence du diagnostic au traitement ». *Stratégie prothétique* 14, n° 3 (2014): 157-64.
- Duruel, O., E. T. Ataman-Duruel, T. F. Tözüm, et E. Berker. « Ideal dose and injection site for gummy smile treatment with botulinum toxin-a : a systematic review and introduction of a case study ». *International journal of periodontics & restorative dentistry* 39, n° 4 (2019): e167-73. <https://doi.org/10.11607/prd.3580>.
- Ferreira, C. E. A., R. C. B. Brandão, C. B. Martinelli, et T. B. Pignaton. « Improving gingival smile by means of guided bone regeneration principles ». *Dental press journal of orthodontics* 21, n° 3 (2016): 116-25. <https://doi.org/10.1590/2177-6709.21.3.116-125.sar>.
- Foudah, M. « Lip repositioning : an alternative to invasive surgery a 4 year follow up case report ». *The saudi dental journal* 31 (2019): S78-84. <https://doi.org/10.1016/j.sdentj.2019.02.030>.
- Fradeani, M., G. Barducci, et M. Corrado. *Réhabilitation esthétique en prothèse fixée : une approche systématique du traitement prothétique*. Paris : Quintessence International, 2006.
- Ganesh, B., B. Nalina kumari, J. Mahendra, et V. Rajaram. « Assisted lip repositioning with smile elevator muscle containment and crown lengthening for gummy smile : a case report ». *Clinical advances in periodontics* 9 (2019). <https://doi.org/10.1002/cap.10060>.
- Gerber, C. « Le sourire gingival : du diagnostic à la thérapeutique ». Thèse d'exercice, Université Henri Poincaré, Nancy 1, 2012. <https://hal.univ-lorraine.fr/hal-01738767/document>.

- Izraelewicz-Djebali, E., et C. Chabre. « Le sourire gingival : traitement orthodontique ou traitement chirurgical ? » *Revue d'orthopédie dento-faciale* 48, n° 4 (2014): 331-47.
<https://doi.org/10.1051/odf/2014036>.
- Jochum, H., P. Keel, A. Baumgartner, H.-F. Zeilhofer, et C. S. Leiggenger. « Bruxisme, myoarthropathie et psychosomatique ». *Swiss dental journal* 129, n° 4 (2019): 293-97.
- Larousse, Éditions. « Définitions : esthétique ». Consulté le 17 décembre 2020.
<https://www.larousse.fr/dictionnaires/francais/esth%C3%A9tique/31174>.
- . « Définitions : sourire ». Consulté le 9 décembre 2020.
<https://www.larousse.fr/dictionnaires/francais/sourire/73745>.
- Bücco Orthodontie, par vos orthodontistes. « L'esthétique dentaire et l'orthodontie ». Consulté le 8 juin 2020. <https://www.orthodontisteenligne.com/les-lignes-medianes/>.
- Lockhart, R., et J. Dichamp. « La chirurgie du sourire : intérêt des ostéotomies maxillaires totales (lefort I) et segmentaires antérieures ». *Actualités odonto-stomatologiques*, n° 242 (2008): 179-92. <https://doi.org/10.1051/aos:2008015>.
- Machado, A. W. « 10 commandments of smile esthetics ». *Dental press journal of orthodontics* 19, n° 4 (2014): 136-57. <https://doi.org/10.1590/2176-9451.19.4.136-157.sar>.
- Margossian, P., G. Laborde, S. Koubi, G. Couderc, G. Maille, S. Botti, Y. Dinardo, et P. Mariani. « Communication des données esthétiques faciales au laboratoire : le système ditramax® ». *Réalités cliniques* 21, n° 3 (2010): 149-55.
- Mazuco, R., et D. Hexsel. « Gummy smile and botulinum toxin : a new approach based on the gingival exposure area ». *Journal of the american academy of dermatology* 63, n° 6 (2010): 1042-51. <https://doi.org/10.1016/j.jaad.2010.02.053>.
- Mele, M., P. Felice, P. Sharma, C. Mazzotti, P. Bellone, et G. Zucchelli. « Esthetic treatment of altered passive eruption ». *Periodontology 2000* 77, n° 1 (2018): 65-83.
<https://doi.org/10.1111/prd.12206>.
- Paletz, J. L., R. T. Manktelow, et R. Chaban. « The shape of a normal smile : implications for facial paralysis reconstruction ». *Plastic and reconstructive surgery* 93, n° 4 (1994): 784-89.
- Pavone, A. F., M. Ghassemian, et S. Verardi. « Gummy smile and short tooth syndrome, part 1 : etiopathogenesis, classification, and diagnostic guidelines ». *Compendium of continuing education in dentistry* 37, n° 2 (2016): 102-7.
- Peck, S., L. Peck, et M. Kataja. « The gingival smile line ». *The Angle orthodontist* 62, n° 2 (1992): 91-100. [https://doi.org/10.1043/0003-3219\(1992\)062<0091:TGSL>2.0.CO;2](https://doi.org/10.1043/0003-3219(1992)062<0091:TGSL>2.0.CO;2).
- Pedron, I. G., et A. Mangano. « Gummy smile correction using botulinum toxin with respective gingival surgery ». *Journal of dentistry* 19, n° 3 (2018): 248-52.
- Philips, E. « La classification des styles de sourire ». *Journal de l'association dentaire canadienne* 65, n° 5 (1999): 252-54.
- Sabri, R. « The eight components of a balanced smile ». *Journal of clinical orthodontics* 39, n° 3 (2005): 155-67; quiz 154.
- Sarver, D. M., et M. B. Ackerman. « Dynamic smile visualization and quantification : part 1. Evolution of the concept and dynamic records for smile capture ». *American journal of orthodontics and dentofacial orthopedics* 124, n° 1 (2003): 4-12. [https://doi.org/10.1016/s0889-5406\(03\)00306-8](https://doi.org/10.1016/s0889-5406(03)00306-8).
- Sawyer, A. R., M. See, et C. Nduka. « Quantitative analysis of normal smile with 3D stereophotogrammetry : an aid to facial reanimation ». *Journal of plastic, reconstructive & aesthetic surgery* 63, n° 1 (2010): 65-72. <https://doi.org/10.1016/j.bjps.2008.08.062>.
- Seixas, M. R., R. A. Costa-Pinto, et T. M. de Araújo. « Checklist of esthetic features to consider in diagnosing and treating excessive gingival display (gummy smile) ». *Dental press journal of orthodontics* 16, n° 2 (2011): 131-57.
- Sharma, A., S. Sharma, H. Garg, V. Singhal, et P. Mishra. « Lip repositioning : a boon in smile enhancement ». *Journal of cutaneous and aesthetic surgery* 10, n° 4 (2017): 219-22.
https://doi.org/10.4103/JCAS.JCAS_50_17.

- Silberberg, N., M. Goldstein, et A. Smidt. « Excessive gingival display : etiology, diagnosis, and treatment modalities ». *Quintessence internationale* 40, n° 10 (2009): 809-18.
- Simancas-Escorcia, V., A. Martínez, et A. Diaz. « Harmonisation du sourire gingival par la technique de repositionnement labial ». *Odonto-stomatologie tropicale* 42, n° 165 (2019): 15-21.
- Société française d'orthopédie dento-faciale. « Traitement chirurgical, partie 1 : phase orthodontique ». *SFODF* (blog), 2018. http://www.sfodf.org/avada_portfolio/le-traitement-de-lenfant-3/.
- Tarvade, S. M., et G. Agrawal. « Smile analysis : a review part II ». *International journal of contemporary dental and medical reviews*, 2015, ID200115.
- Van Der Linden, F. *Concepts et stratégies orthodontiques*. Paris: Quintessence International, 2006.
- Verardi, S., M. Ghassemian, A. Bazzucchi, et A. F. Pavone. « Gummy smile and short tooth syndrome, part 2 : periodontal surgical approaches in interdisciplinary treatment ». *Compendium of continuing education in dentistry* 37, n° 4 (2016): 247-51.
- Wongsirichat, N. « Gummy smile : a review of etiology, manifestations, and treatment ». *Siriraj medical journal* 71, n° 1 (2019): 168-74. <https://doi.org/10.33192/Smj.2019.26>.

Table des figures

Figure 1 : Illustration d'une attitude neutre.....	4
Figure 2 : Illustration d'un pré-sourire	5
Figure 3 : Illustration d'un sourire modéré	5
Figure 4 : Illustration d'un sourire posé	6
Figure 5 : Illustration d'un sourire spontané.....	6
Figure 6 : De gauche à droite : exemples de sourires de type 1 à 5.....	7
Figure 7 : Le sourire commissural de Jamie Lee Curtis.....	8
Figure 8 : Le sourire cuspidé de Tiger Woods	9
Figure 9 : Le sourire complexe de Marilyn Monroe	9
Figure 10 : Les principales lignes de références horizontales et verticales	11
Figure 11 : Les étages de la face.....	12
Figure 12 : Les huit composants du sourire idéal.....	12
Figure 13 : Schéma des différentes classes du sourire selon Liebart.....	13
Figure 14 : Illustration de la mesure de la hauteur de la lèvre supérieure et des commissures	14
Figure 15 : Illustration d'une ligne de lèvre inversée au repos	15
Figure 16 : Illustration d'une ligne de lèvre basse avec une déficience du maxillaire verticalement... ..	15
Figure 17 : Résultat d'une gingivectomie avec ostéotomie	dans
un cas de sourire gingival avec couronnes cliniques courtes.....	16
Figure 18 : Modification du volume des lèvres après traitement orthodontique	17
Figure 19 : Les différents types d'arcs du sourire : de gauche à droite : convexe, plan et inversé	17
Figure 20 : Schéma du design incisif idéal selon le sexe	18
Figure 21 : Illustration des différents types de corridors buccaux	(de
gauche à droite : larges, intermédiaires et étroits).....	19
Figure 22 : Illustration d'un sourire asymétrique.....	20
Figure 23 : Illustration d'un sourire gingival causé par une éruption différentielle	20
Figure 24 : Tom Cruise et son écart de ligne médiane	21
Figure 25 : Patient présentant une déviation de la ligne médiane incisive	21
Figure 26 : Angulation idéale des incisives en vue latérale.....	22

Figure 27 : Illustrations des différents ratios au niveau des incisives centrales	22
Figure 28 : Limites d'asymétrie acceptable selon la zone esthétique.....	23
Figure 29 : Illustration de la proportion « idéale » entre les dents antéro-supérieures.....	23
Figure 30 : Patient présentant des diastèmes.....	24
Figure 31 : Texture en peau d'orange	25
Figure 32 : Illustration d'une ligne des collets idéale.....	26
Figure 33 : Alignement des collets optimal.....	26
Figure 34 : illustration d'un zénith gingival optimal.....	27
Figure 35 : Sourire gingival lors d'un sourire.....	28
Figure 36 : Sourire gingival lors d'une phase de repos	28
Figure 37 : Sourire gingival d'apparence harmonieuse.....	29
Figure 38 : Proalvéolie supérieure.....	31
Figure 39 : Prognathisme maxillaire.....	31
Figure 40 : Excès vertical maxillaire.....	32
Figure 41 : Microdontie.....	33
Figure 42: Bruxisme sévère chez un patient	34
Figure 43 : Schéma illustrant les différents types et sous-types de l'EPA.....	35
Figure 44 : Mesure de la distance entre le plan palatin et le bord libre des incisives	38
Figure 45 : de gauche à droite : un sourire gingival antérieur et un sourire gingival antéro-postérieur	40
Figure 46 : Placement de fils orthodontiques et radiographies avec les fils en position.....	42
Figure 47 : Arbre Décisionnel de l'étiologie du sourire gingival.....	44
Figure 48 : Equiplan de Planas.....	46
Figure 49 : Forces extra-orales sur gouttière	47
Figure 50 : Exemple de mini-vis.....	48
Figure 51 : Illustration du décollement	50
Figure 52 : Illustration des ostéotomies.....	51
Figure 53 : Illustration de la mobilisation.....	51
Figure 54 : Illustration de l'impaction	52
Figure 55 : Mesure de la distance verticale par un pied à coulisse.....	52
Figure 56 : Illustration de la contention	53
Figure 57 : Ostéotomie maxillaire segmentaire de Wassmund	54
Figures 58 : Illustration du décollement d'un lambeau	55
Figure 59 : Illustration de l'ostéotomie	55
Figure 60 : Simulation initiale de la greffe osseuse à l'aide de cotons.....	57

Figure 61 : Exposition de l'os suite au décollement.....	57
Figure 62 : Comblement de la région située au-dessus de l'apex des dents	58
Figure 63 : Sutures finales suite à une ROG	58
Figure 64 : Eruption passive altérée de type IA corrigée par gingivectomie.....	60
Figure 65 : Eruption passive altérée de type I sous type B	61
Figure 66 : Point d'injection de la toxine botulique pour un sourire gingival antérieur	64
Figure 67 : Point d'injection de la toxine botulique pour un sourire gingival postérieur	65
Figure 68 : Point d'injection de la toxine botulique pour un sourire gingival mixte	65
Figure 69 : Point d'injection de la toxine botulique pour un sourire gingival mixte	66
Figure 70 : Point d'injection de l'acide hyaluronique.....	67
Figure 71 : Technique conventionnelle de repositionnement des lèvres	69
Figure 72 : Procédure de contention musculaire	72

Table des tableaux

Tableau 1 : Classification de la ligne du sourire	13
Tableau 2 : Classification du sourire gingival en fonction de la zone de gencive exposée	63

Vu, le Directeur de thèse

Vu, le Doyen de l'UFR d'Odontologie

Docteur Marc SANTUCCI

Professeur Louis MAMAN

Vu, le Président d'Université de Paris

Professeur Christine CLERICI

Pour le Président et par délégation,

Le Doyen Louis MAMAN

Étiologies, diagnostic et traitements du sourire gingival

Matthieu Gougeat. Étiologies, diagnostic et traitements du sourire gingival.2021. 80 p.:
ill., graph., tabl. Réf. bibliographiques p. 74-76.

Sous la direction de M. le Docteur Marc Santucci

Université de Paris
UFR d'Odontologie - Montrouge
1, rue Maurice Arnoux - 92120 Montrouge