



**HAL**  
open science

# Imagerie des manifestations des hémopathies malignes au niveau du système nerveux central chez les enfants : formes révélatrices, récurrentes et complications

Clément Lapère

## ► To cite this version:

Clément Lapère. Imagerie des manifestations des hémopathies malignes au niveau du système nerveux central chez les enfants : formes révélatrices, récurrentes et complications. Sciences du Vivant [q-bio]. 2020. dumas-03563055

**HAL Id: dumas-03563055**

**<https://dumas.ccsd.cnrs.fr/dumas-03563055v1>**

Submitted on 9 Feb 2022

**HAL** is a multi-disciplinary open access archive for the deposit and dissemination of scientific research documents, whether they are published or not. The documents may come from teaching and research institutions in France or abroad, or from public or private research centers.

L'archive ouverte pluridisciplinaire **HAL**, est destinée au dépôt et à la diffusion de documents scientifiques de niveau recherche, publiés ou non, émanant des établissements d'enseignement et de recherche français ou étrangers, des laboratoires publics ou privés.

**U.F.R. DES SCIENCES MEDICALES**

Année 2020

Thèse n°3047

THESE POUR L'OBTENTION DU

**DIPLOME D'ETAT de DOCTEUR EN MEDECINE**

Présentée et soutenue publiquement

Par Clément Lapère

Né le 22/06/1990 à ROUBAIX (59)

Le 15 juin 2020

**IMAGERIE DES MANIFESTATIONS DES HÉMOPATHIES  
MALIGNES AU NIVEAU DU SYSTÈME NERVEUX CENTRAL  
CHEZ L'ENFANT : FORMES RÉVÉLATRICES,  
RÉCURRENTES ET COMPLICATIONS**

Sous la direction de M. le Docteur Pierre Bessou

Membres du jury :

M. le Professeur Jean-François Chateil  
M. le Professeur Thomas Tourdias  
M. le Maître de conférences Stéphane Ducassou  
Mme le Docteur Charlotte Jubert  
M. le Docteur Pierre Bessou

Président  
Rapporteur  
Juge  
Juge  
Juge



## **Remerciements**

### **À Monsieur le Professeur Jean-François Chateil, Président du Jury**

Merci de me faire l'honneur d'accepter la présidence de cette thèse et de m'avoir accompagné tout au long de ce projet. Vous m'avez transmis votre passion et m'avez fait profiter de votre connaissance rare de l'imagerie pédiatrique. Je suis très fier d'avoir travaillé à vos côtés. J'essayerais d'appliquer au mieux vos enseignements tout au long de ma carrière.

### **À Monsieur le Docteur Pierre Bessou**

Pierre, un grand merci pour ton accompagnement et tes conseils tout au long de ce travail. Je tiens à t'exprimer ma reconnaissance pour ton enseignement dévoué pendant les 6 mois au cours desquels j'ai eu la chance de travailler à tes côtés. Grâce à tes talents de pédagogue, j'ai pu aller au-delà de nombreuses difficultés dans mon quotidien de médecin. Tu resteras pour moi un modèle à suivre, tant pour tes compétences médicales qu'humaines.

### **À Monsieur le Professeur Thomas Tourdias, Rapporteur de thèse**

Merci d'avoir accepté d'être le rapporteur de cette thèse. Ce fut un plaisir de travailler à tes côtés et de profiter de tes connaissances.

### **À Monsieur le Maître de conférences Stéphane Ducassou**

Merci pour l'aide précieuse que vous m'avez donné pour réaliser ce travail.

### **À Madame le Docteur Charlotte Jubert**

Merci de me faire l'honneur d'accepter de juger cette thèse.



## Remerciements

**À ma famille et mes amis,**

**À tous ceux que j'ai rencontré pendant mes années d'internat,**

**À mes parents,** merci de me soutenir depuis 30 ans dans tous les projets que j'entreprends. C'est grâce à vous si j'en suis là aujourd'hui. Vous pouvez être fiers de vous.

**À Meryll,** merci pour ta patience depuis un an. Sache que tu me combles de bonheur depuis toutes ces années. Je suis l'homme le plus heureux du monde à tes côtés. Je suis prêt pour repartir pour de nouvelles aventures et découvrir de nouvelles terres inexplorées. J'adore notre vie.



# TABLE DES MATIÈRES

<b>TABLE DES MATIÈRES .....</b>	<b>7</b>
<b>LISTE DES ABRÉVIATIONS .....</b>	<b>11</b>
<b>INTRODUCTION.....</b>	<b>13</b>
<b>1 Rappels sur les hémopathies malignes .....</b>	<b>15</b>
1.1 Les leucémies aiguës .....	15
1.1.1 Généralités.....	15
1.1.2 Diagnostic d'une leucémie aiguë.....	17
1.1.2.1 Les circonstances cliniques .....	17
1.1.2.2 Numération de formule sanguine et myélogramme .....	17
1.1.2.3 La ponction lombaire .....	19
1.1.3 Pronostic.....	19
1.1.4 Évolution .....	19
1.2 Les lymphomes .....	23
1.2.1 Généralités.....	23
1.2.2 Les signes et les formes .....	25
1.2.3 Diagnostic et bilan d'extension.....	25
1.2.4 Traitement .....	27
1.3 Implication du SNC au cours des hémopathies malignes.....	27
<b>2 Méthodes d'imagerie .....</b>	<b>29</b>
2.1 Tomodensitométrie.....	29
2.2 Imagerie par résonance magnétique .....	31
2.3 Médecine nucléaire .....	33
<b>3 Matériels et méthodes de recherche des dossiers d'imagerie .....</b>	<b>35</b>
<b>REVUE ICONOGRAPHIQUE.....</b>	<b>45</b>
<b>1 Manifestations révélatrices de la maladie .....</b>	<b>45</b>
1.1 Infiltration directe du SNC .....	45
1.1.1 Infiltration du parenchyme cérébral.....	49
1.1.2 Infiltration méningée .....	53
1.1.3 Infiltration extra-méningée .....	65
1.1.4 Infiltration du massif facial et des orbites .....	73
1.2 Complications vasculaires immédiates de l'hémopathie .....	79





1.2.1	Hémorragies cérébrales.....	79
1.2.2	Infarctus cérébraux ischémiques.....	83
<b>2</b>	<b>Complications neurologiques au cours des hémopathies malignes et de leur prise en charge</b> .....	<b>85</b>
2.1	Complications iatrogènes.....	85
2.1.1	Complications secondaires aux chimiothérapies et aux greffes de moelle osseuse.....	85
2.1.1.1	Hémorragies.....	85
2.1.1.2	Thrombose veineuse cérébrale.....	85
2.1.1.3	Syndrome de leucoencéphalopathie réversible postérieure (PRES).....	93
2.1.1.4	Leucopathie toxique.....	97
2.1.1.5	Radiculopathie lombo-sacrée antérieure.....	101
2.1.1.6	Arachnoïdite chimique.....	101
2.1.2	Complications secondaires à la radiothérapie.....	103
2.1.2.1	Effets sur la substance blanche.....	103
2.1.2.2	Microangiopathie minéralisante (Mineralizing microangiopathy).....	105
2.1.2.3	Perte de volume du parenchyme cérébral.....	105
2.1.2.4	Malformation vasculaire radio-induite.....	107
2.1.2.5	Néoplasie cérébrale secondaire.....	107
2.2	Complications infectieuses.....	109
2.2.1	Infections des sinus.....	109
2.2.2	Infections intracrâniennes.....	113
2.3	Complications paranéoplasiques.....	115
2.3.1	Encéphalite « limbique » : le syndrome d'Ophélie.....	115
2.3.2	Dégénérescence cérébelleuse paranéoplasique (DCP).....	117
	<b>CONCLUSION</b> .....	<b>119</b>
	<b>RÉFÉRENCES BIBLIOGRAPHIQUES</b> .....	<b>123</b>



# LISTE DES ABRÉVIATIONS

<b>ADC</b>	Coefficient apparent de diffusion
<b>AEG</b>	Altération de l'état général
<b>DCP</b>	Dégénérescence cérébelleuse paranéoplasique
<b>FAB</b>	Franco-américano-britannique
<b>FLAIR</b>	Fluid Attenuated Inversion Recovery
<b>FAT SAT</b>	Saturation de la graisse
<b>IRM</b>	Imagerie par résonance magnétique
<b>LA</b>	Leucémie aiguë
<b>LAL</b>	Leucémie aiguë lymphoblastique
<b>LAM</b>	Leucémie aiguë myéloblastique
<b>LCS</b>	Liquide cérébro-spinal
<b>NFS</b>	Numération de formule sanguine
<b>PCNSL</b>	Lymphome primitif du système nerveux
<b>PRES</b>	Syndrome de leuco-encéphalopathie réversible postérieure
<b>SNC</b>	Système nerveux central
<b>SWI</b>	Susceptibility weighted imaging
<b>TDM</b>	Tomodensitométrie
<b>TEP</b>	Tomographie par émission de positon
<b>TVC</b>	Thrombose veineuse cérébrale



# INTRODUCTION

Les hémopathies malignes représentent environ 40% de la totalité des cancers chez l'enfant dans les pays occidentaux (1). Elles se développent à partir de cellules d'origine hématopoïétique et sont classées selon quatre lignées de différenciation : myéloïde, lymphoïde, histiocytaire/dendritique et mastocytaire. Elles se manifestent soit par une leucémie qui correspond à un envahissement sanguin et médullaire, soit sur un mode tumoral : le terme de lymphome est alors utilisé pour les hémopathies lymphoïdes.

Les patients peuvent présenter différentes localisations et complications intéressant le système nerveux central (SNC). L'objectif de ce travail est de présenter les principales caractéristiques observées en imagerie au niveau du SNC que ce soit au moment du diagnostic ou au cours du traitement des hémopathies malignes infantiles.

Pour cela, nous ferons, dans un premier temps un bref rappel sur les pathologies concernées par ce travail : les leucémies aiguës (LA) et les lymphomes, ainsi que sur les modes d'exploration disponibles en imagerie.

Nous poursuivrons par l'exposé des aspects rencontrés en imagerie lors de la période initiale du diagnostic, en particulier lorsque les présentations neurologiques sont au premier plan. Nous terminerons par l'exposé des pathologies rencontrées au cours du traitement, soit les complications propres liées à la pathologie initiale, y compris les formes récidivantes, soit les complications d'ordre iatrogène. Pour chaque chapitre, nous nous appuierons sur les aspects observés dans notre série pour les comparer à ceux décrits dans la littérature, afin d'en dégager les principales caractéristiques et d'en retenir les points cardinaux.

**Tableau 1 : Classification franco-américano-britannique (FAB)  
des leucémies aiguës**

<b>Leucémies aiguës myéloïdes</b>	<b>Leucémies aiguës lymphoblastiques (lignée B ou T)</b>
<i>LAM 0 : différenciation minimale</i>	Type 1 : prolifération homogène, rapport nucléo-cytoplasmique augmenté
<i>LAM 1 : différenciation myéloïde sans maturation</i>	
<i>LAM 2 : différenciation myéloïde avec différenciation granuleuse</i>	Type 2 : prolifération hétérogène, rapport nucléo-cytoplasmique variable
<i>LAM 3 : leucémie promyélocytaire</i>	
<i>LAM 4 : leucémie myélomonocytaire</i>	Type 3 : prolifération hétérogène, cytoplasme très basophile
<i>LAM 5 : leucémie monocytaire</i>	
<i>LAM 6 : érythroleucémie</i>	
<i>LAM 7 : leucémie mégacaryocytaire</i>	

# 1 Rappels sur les hémopathies malignes

## 1.1 Les leucémies aiguës

### 1.1.1 Généralités

Les leucémies aiguës représentent 30 à 35% des cas de pathologies malignes chez l'enfant.

Elles peuvent être définies par une prolifération de précurseurs des cellules sanguines (blastes) avec blocage à un stade précoce de leur différenciation, aboutissant à leur accumulation dans la moelle, le sang et éventuellement d'autres organes, et en inhibant l'hématopoïèse physiologique. Il en résulte un déficit de production de cellules matures, d'où l'anémie, la neutropénie et la thrombopénie, et leurs conséquences cliniques (2).

Elles représentent un groupe hétérogène de maladies différant par leur présentation clinique, leur origine cellulaire et leurs mécanismes moléculaires impliqués dans leur pathogénèse. En fonction de la lignée atteinte et selon la classification franco-américano-britannique (FAB), 2 grands types sont décrits : les leucémies aiguës lymphoblastiques (LAL) et les leucémies aiguës myéloïdes (LAM). Les LAL représentent 80 à 85% des LA de l'enfant. Au sein du groupe des LAL, il existe celles de la lignée B de celles de la lignée T (3).

Des critères cytologiques, cytochimiques et immunologiques permettent de distinguer 3 variétés de LAL et 8 variétés de LAM, selon la classification FAB (Tableau 1). La cytogénétique apporte des arguments pronostiques importants.

Il existe aussi le système de classification de l'OMS (4) plus récent qui se base sur les caractéristiques de la cellule et sur ses anomalies chromosomiques et génétiques pour classer les LA.





## 1.1.2 Diagnostic d'une leucémie aiguë

### 1.1.2.1 Les circonstances cliniques

La présentation clinique peut parfois évoquer le type de leucémie.

Ce sont souvent les signes non-spécifiques d'insuffisance médullaire qui sont à l'origine de la symptomatologie. Il est composé de :

- Un syndrome anémique (pâleur, asthénie, lipothymie, dyspnée d'effort).
- Un syndrome hémorragique (purpura pétéchial et ecchymotique, gingivorragies).
- Une fièvre ou un syndrome infectieux (moins fréquents).

Il peut exister un syndrome tumoral associé. Il est composé de cellules qui pourront être caractérisées par leurs aspects cytologiques et cytochimiques. Il se développe dans la moelle osseuse, mais aussi dans le système lymphoïde, ou dans n'importe quel autre tissu de l'organisme. Il se manifeste par des douleurs osseuses intenses, une hypertrophie gingivale, un infiltrat cutané, une tuméfaction ganglionnaire, splénique, hépatique ou autre. L'un des sites de localisation leucémique extra-médullaire le plus fréquent est représenté par le SNC. Des signes neurologiques méningés ou centraux tels qu'une paralysie des nerfs crâniens, une compression médullaire ou un syndrome de la queue de cheval peuvent être observés.

### 1.1.2.2 Numération de formule sanguine et myélogramme

Devant l'un de ces signes, une numération de formule sanguine (NFS) est habituellement demandée. Là encore, on retrouve les signes d'insuffisance médullaire (anémie, thrombopénie et neutropénie) et ceux qui se rattachent au syndrome tumoral avec typiquement une hyperleucocytose et présence de « leucoblastes ».

Une anomalie à la NFS conduit à pratiquer un myélogramme qui pose ou confirme le diagnostic. Typiquement, la moelle est dense et comporte une diminution des lignées cellulaires normales et un infiltrat blastique en général massif (90% et plus). Il faut au moins 20% de blastes pour parler de LA. Les caractères cytologiques, cytochimiques et immunologiques doivent être étudiés, permettant de rattacher la leucémie à l'une des grandes formes cliniques.



La biopsie ostéo-médullaire est non indispensable au diagnostic et permet parfois de mettre en évidence une myélofibrose associée. Elle est nécessaire si le myélogramme ne permet pas de poser le diagnostic de façon formelle.

La présentation clinique et l'analyse cytologique (associée à la cytochimie, l'immunologie et la cytogénétique) permettent le diagnostic d'une LA.

#### 1.1.2.3 La ponction lombaire

La ponction lombaire dépiste les localisations neuro-méningées. Elle est réalisée de façon systématique au cours des LAL. En cas d'atteinte spécifique, elle montre une hypercytose avec blastose. La protéinorachie est souvent augmentée et la glycorachie peut être diminuée.

#### 1.1.3 Pronostic

Le pronostic des leucémies aiguës dépend essentiellement du type cytologique. Globalement, les LAM ont un pronostic plus mauvais.

Les principaux facteurs pronostiques des LAL sont :

- La leucocytose : l'hyperleucocytose est un facteur de mauvais pronostic.
- L'âge : les enfants entre 2 et 10 ans au moment du diagnostic ont un meilleur pronostic.
- Les anomalies chromosomiques retrouvées au niveau des lignées spécifiques.
- Le phénotype immunologique.
- La réponse initiale au traitement : la rapidité de réponse au traitement est considérée comme de bon pronostic.

#### 1.1.4 Évolution

Le traitement des LA conjugue polychimiothérapie intensive (dont une prophylaxie neuro-méningée par injection intra-thécale) plus ou moins associée à une irradiation neuro-méningée incluant l'encéphale et la base du crâne. Il s'y associe d'autres traitements pour éviter les complications notamment infectieuses. Dans certains cas, il est proposé une greffe de cellules souches hématopoïétiques.



Ces traitements permettent d'obtenir une rémission complète définie par la disparition des signes cliniques, la correction des cytopénies, la disparition de la blastose médullaire et une maturation normale des 3 lignées médullaires.

Les rechutes peuvent être sanguines, médullaires voire extra-médullaires. Le principal site extra-médullaire de rechute est le SNC. La rémission complète est alors difficile à obtenir.

De nombreuses complications liées à la maladie et aux traitements peuvent être rencontrées :

- Les infections.
- Les hémorragies : les plus à craindre sont les hémorragies cérébro-méningées.
- L'anémie.
- Les complications tumorales, notamment les localisations neuro-méningées (LAL, LAM4, LAM5) responsables de signes neurologiques divers : convulsions, syndromes déficitaires centraux, atteintes nerveuses périphériques.
- Les désordres métaboliques.
- Les complications spécifiques des greffes de cellules souches hématopoïétiques.

**Tableau 2 : Caractéristiques des principaux sous-types de lymphomes non Hodgkiniens de l'enfant**

	<b>Lymphome de Burkitt</b>	<b>Lymphome lymphoblastique</b>	<b>Lymphome diffus à grandes cellules B</b>	<b>Lymphome anaplasique à grandes cellules</b>
<b>Proportion</b>	50 – 60 %	25 – 35 %	10 %	
<b>Type histologique</b>	Prolifération lymphomateuse B périphérique mature	Prolifération de précurseurs lymphoïdes T ou B	Lymphomes B périphériques	Lymphomes B périphériques
<b>Anomalies génétiques</b>	T(8;14)(q24;q32)>85% des cas T (2;8) (p12;q24) ou t(8;22) (q24;q11) Réarrangement de c-myc CD20+ CD3- CD10+ Bcl2- Index mitotique élevé Génome de l'EBV dans les cellules tumorales	Pas d'anomalie chromosomique spécifique  T (14;7) (q11;q32)	Anomalie de BCL6 (3q27)  Réarrangement de c-myc	Positivité de l'anticorps Ki1 (CD30+)  Transcrits de fusion impliquant ALK t(2;5)(p23;q35)
<b>Localisations</b>	Abdominale ORL	Périphérique Médiastinale (T) Osseuse Abdominale	Périphérique	Lésions cutanées Adénopathies multiples
<b>Spécificités notables</b>	Croissance rapide (double toutes les 24H)	Atteinte médiastinale = urgence par risque de compression respiratoire		

## 1.2 Les lymphomes

### 1.2.1 Généralités

Les lymphomes représentent la troisième cause de cancer chez l'enfant après les leucémies et les tumeurs cérébrales, et comptent pour environ 10% des tumeurs pédiatriques. Contrairement aux leucémies, ces hémopathies malignes se développent à partir des tissus lymphoïdes, le plus souvent dans les ganglions lymphatiques. Il s'agit d'une prolifération maligne d'un seul clone de cellules (d'où le terme monoclonal) appartenant aux lignées lymphocytaires B ou T à différents stades de différenciation et d'activation. La distinction entre leucémie et lymphome se base sur le pourcentage de blastes dans la moelle ; pour affirmer le lymphome, il faut que ce taux soit inférieur à 25%. La classification s'établit à partir des analyses cytologiques, d'immunophénotypage et de cytogénétique.

Ils sont classés en lymphomes de Hodgkin et lymphomes non-hodgkinien. Chez les enfants, les lymphomes de Hodgkin sont rares, ils deviennent plus fréquents à l'adolescence. Parmi les lymphomes non-hodgkiniens pédiatriques, il est décrit 4 grands sous-types (5) (6) (tableau 2) :

- Les lymphomes de Burkitt.
- Les lymphomes lymphoblastiques.
- Les lymphomes diffus à grandes cellules B.
- Les lymphomes anaplasiques à grandes cellules.





### 1.2.2 Les signes et les formes

Il existe différentes formes de lymphomes en fonction de leur localisation (7) :

- Les formes abdominales sont fréquentes et sont rencontrées dans 40% des cas, surtout dans les lymphomes de Burkitt. Les atteintes affectent volontiers la région iléo-caecale, les plaques de Peyer, ainsi que les ganglions mésentériques. Sur le plan clinique, les enfants présentent principalement une asthénie, des douleurs abdominales, des nausées/vomissements, des troubles du transit ou des signes d'infection intra abdominale. Plus tardivement, une ascite ou des anses digestives épaissies peuvent être observées en imagerie. Cette localisation peut aussi être associée à des localisations viscérales.
- Les formes thoraciques se voient dans 25% des cas. Le thymus est très souvent atteint dans les formes lymphoblastiques à cellules T. Cliniquement, il existe des signes de compression médiastinale (dyspnée, toux, syndrome cave supérieur) et des adénopathies cervicales ou axillaires. La radiographie thoracique peut mettre en évidence une masse médiastinale antéro-supérieure et un épanchement pleural ou péricardique.
- Les formes ORL s'observent dans 15 % des cas. Ce sont principalement des lymphomes de Burkitt. Elles affectent l'anneau de Waldeyer et peuvent toucher aussi le cavum et les amygdales. Les symptômes peuvent être une obstruction nasale ou pharyngée, une tuméfaction au niveau du cou et une présence de ganglions cervicaux.
- Il existe d'autres manifestations multiples qui peuvent atteindre la plupart des tissus telles que le massif facial, les orbites et le SNC.

### 1.2.3 Diagnostic et bilan d'extension

Le diagnostic histologique peut être fait à partir du prélèvement issu d'un épanchement pleural ou d'une ascite, d'un myélogramme, d'une biopsie ganglionnaire, ou suite à une ponction lombaire. Sur le matériel étudié, il sera réalisé une immunophénotypage, une analyse cytogénétique et une analyse en biologie moléculaire.

Un bilan des complications possibles est réalisé à la recherche d'un syndrome de lyse, une hypercalcémie, une fonction rénale altérée...



Le bilan d'extension comprend une échographie abdominale et une radiographie pulmonaire plus ou moins associé un scanner cervico-thoraco-abdomino-pelvien.

Un myélogramme complété ou non d'une biopsie ostéo-médullaire et une étude du liquide cérébro-spinal sont proposés.

#### 1.2.4 Traitement

Étant donné la grande hétérogénéité des pathologies, il existe de nombreux protocoles thérapeutiques que nous n'allons pas détailler ici, mais qui peuvent être source de complications iatrogènes spécifiques. Ces traitements reposent quasi exclusivement sur une polychimiothérapie, plus ou moins associée à une immunothérapie et une corticothérapie. Dans certains cas, comme au cours du lymphome de Burkitt, une prophylaxie neuro-méningée est systématiquement recommandée. La voie intrathécale est utilisée pour administrer une chimiothérapie (principalement du méthotrexate). Certaines indications peuvent nécessiter une radiothérapie, notamment encéphalique en cas d'atteinte méningée initiale. La radiothérapie a également une place dans la maladie de Hodgkin, selon le stade évolutif.

#### 1.3 Implication du SNC au cours des hémopathies malignes

Que ce soit au cours d'une LA ou d'un lymphome, la maladie peut impliquer le SNC. Il peut s'agir d'une infiltration directe de cellules tumorales, de complications cérébro-vasculaires ou infectieuses secondaires à la maladie, ou encore des complications en lien avec les traitements.

Lorsqu'il existe une infiltration directe, cela peut modifier la prise en charge thérapeutique car la plupart des traitements systémiques ne traversent pas la barrière hémato-encéphalique. Ainsi, le SNC peut devenir un « sanctuaire » pour les cellules malades. Dans la plupart des situations, une ponction lombaire est réalisée pour dépister les localisations neuro-méningées. Dans de rares cas, une exploration radiologique est envisagée. Par exemple, au cours d'une LAL, une imagerie du SNC doit être réalisées chez des patients présentant des symptômes neurologiques avec un LCR négatif afin de faire le diagnostic d'implication neuro-méningée et d'exclure d'autres causes sous-jacentes aux symptômes.



Étant donné la diversité des tableaux clinico-radiologiques, les anomalies radiologiques du SNC au cours de ces pathologies sont également très diverses et parfois trompeuses. L'objectif de ce travail est de présenter les caractéristiques d'imagerie des anomalies du SNC rencontrées au diagnostic ou au cours du traitement des hémopathies malignes infantiles. L'iconographie de ce travail s'appuie sur l'expérience du service de radio-pédiatrie du CHU de Bordeaux entre janvier 2007 et décembre 2018.

## 2 Méthodes d'imagerie

L'imagerie du SNC repose sur deux grandes techniques diagnostiques : la tomodensitométrie (TDM) et l'imagerie par résonance magnétique (IRM).

### 2.1 Tomodensitométrie

La TDM (appelée aussi scanner) utilise l'absorption d'un faisceau de rayons X par les différents tissus pour créer des images en coupes à partir de l'acquisition hélicoïdale d'un volume. L'image est fournie par des mesures de densités étalées sur une échelle en unité Hounsfield.

Cette technique présente de nombreux avantages. Elle est disponible rapidement, est relativement peu coûteuse et ne présente pas de contre-indication absolue en dehors de l'allergie au produit de contraste. Elle présente une excellente résolution spatiale et permet de visualiser des structures inframillimétriques. Une fois le patient installé dans le tunnel, la durée de l'examen est relativement courte. L'acquisition d'un scanner cérébral sans injection dure moins d'une minute.

L'inconvénient principal de cette technique est l'utilisation de rayons X qui sont des rayonnements ionisants. Il convient donc de respecter les règles et recommandations de radioprotection, en particulier chez l'enfant.

Au cours des hémopathies malignes, le recours à cette technique d'imagerie est utilisé principalement pour le bilan d'extension, l'évaluation de la réponse thérapeutique et la surveillance des lymphomes. C'est un scanner cervico-thoraco-abdomino-pelvien avec injection qui est réalisé de façon systématique. Il n'y a pas d'acquisition encéphalique systématique. Que ce soit au cours d'une leucémie ou d'un lymphome, le scanner cérébral est réalisé sur point d'appel clinique neurologique à la recherche des atteintes neurologiques spécifiques ou des complications qui seront développées au cours de ce travail.



## 2.2 Imagerie par résonance magnétique

L'IRM repose sur la propriété des protons dans les noyaux des atomes ayant un nombre impair de protons (dont l'hydrogène, présent dans la molécule d'eau). Ces protons, placés dans un champ magnétique et soumis à une excitation par une onde de radiofréquence spécifique, rentrent en résonance, changeant ainsi d'état d'équilibre, puis lors de leur relaxation, émettant en retour un signal détectable.

L'avantage principal de cette technique est qu'elle présente une excellente résolution en contraste et permet de mieux différencier des tissus de composition différente, selon 3 paramètres de base : densité de proton, relaxation longitudinale (T1) et transversale (T2). C'est donc l'imagerie privilégiée dans l'étude du SNC. L'IRM permet une approche non seulement anatomique mais également multiparamétrique : imagerie de diffusion, perfusion, susceptibilité magnétique, fonctionnelle et spectroscopique. Par rapport au scanner, elle est plus sensible et la détection d'anomalies plus précoce dans la majorité des pathologies. En outre, l'IRM est une technique d'imagerie non irradiante.

Les inconvénients de cette technique sont nombreux. L'IRM est moins disponible et présente de nombreuses contre-indications. Les contre-indications absolues concernent les patients porteurs de pacemakers cardiaques, qui peuvent être perturbés par les ondes de radiofréquence et les corps étrangers intra-oculaires ou intra-orbitaires, qui peuvent être déplacés par le champ magnétique. En outre, la claustrophobie est une contre-indication relative. En effet, l'acquisition de l'examen est plus longue en IRM (environ 30 minutes). En pédiatrie, l'acquisition peut être limitée par la coopération de l'enfant et peut nécessiter, en fonction de l'âge, une anesthésie générale. En outre, en pédiatrie, les traitements orthodontiques peuvent provoquer des artéfacts et limiter l'interprétation des examens encéphaliques et de la sphère cervico-faciale.

A l'instar de l'exploration encéphalique tomodensitométrique, il n'est pas réalisé d'IRM du SNC de façon systématique au cours des hémopathies malignes. C'est principalement une anomalie clinique de l'examen neurologique qui pose l'indication d'une IRM cérébrale ou médullaire. Étant donné la meilleure sensibilité de cette technique par rapport au TDM, elle est à privilégier dans la plupart des cas. Toutefois, sa disponibilité, ses contre-indications et ses limites font que dans de nombreuses situations, une TDM est réalisée en première intention.





### 2.3 Médecine nucléaire

C'est la tomographie par émission de positons (TEP) au  $^{18}\text{F}$ -fluorodésoxyglucose (FDG) couplée à la TDM (TEP/TDM) qui est utilisée au cours des hémopathies malignes, en particulier les lymphomes (8).

La TEP est une modalité d'imagerie scintigraphique dont le principe repose sur l'administration d'un médicament radiopharmaceutique, c'est-à-dire d'une molécule biologique marquée par un atome radioactif qui va s'intégrer aux voies métaboliques. La biodistribution du radiotraceur est détectée par une caméra dédiée grâce à la désintégration  $\beta^+$  de l'atome radioactif (production d'un positon) suivie de l'annihilation du positon (lors de la rencontre positon-électron) qui produit deux photons de 511 keV émis à  $180^\circ$  l'un de l'autre.

La TEP-FDG est une technique d'imagerie métabolique non invasive permettant de mesurer la consommation de glucose par les cellules cancéreuses ou l'inflammation. La consommation de glucose est estimée par le calcul du SUV (standardized uptake value).

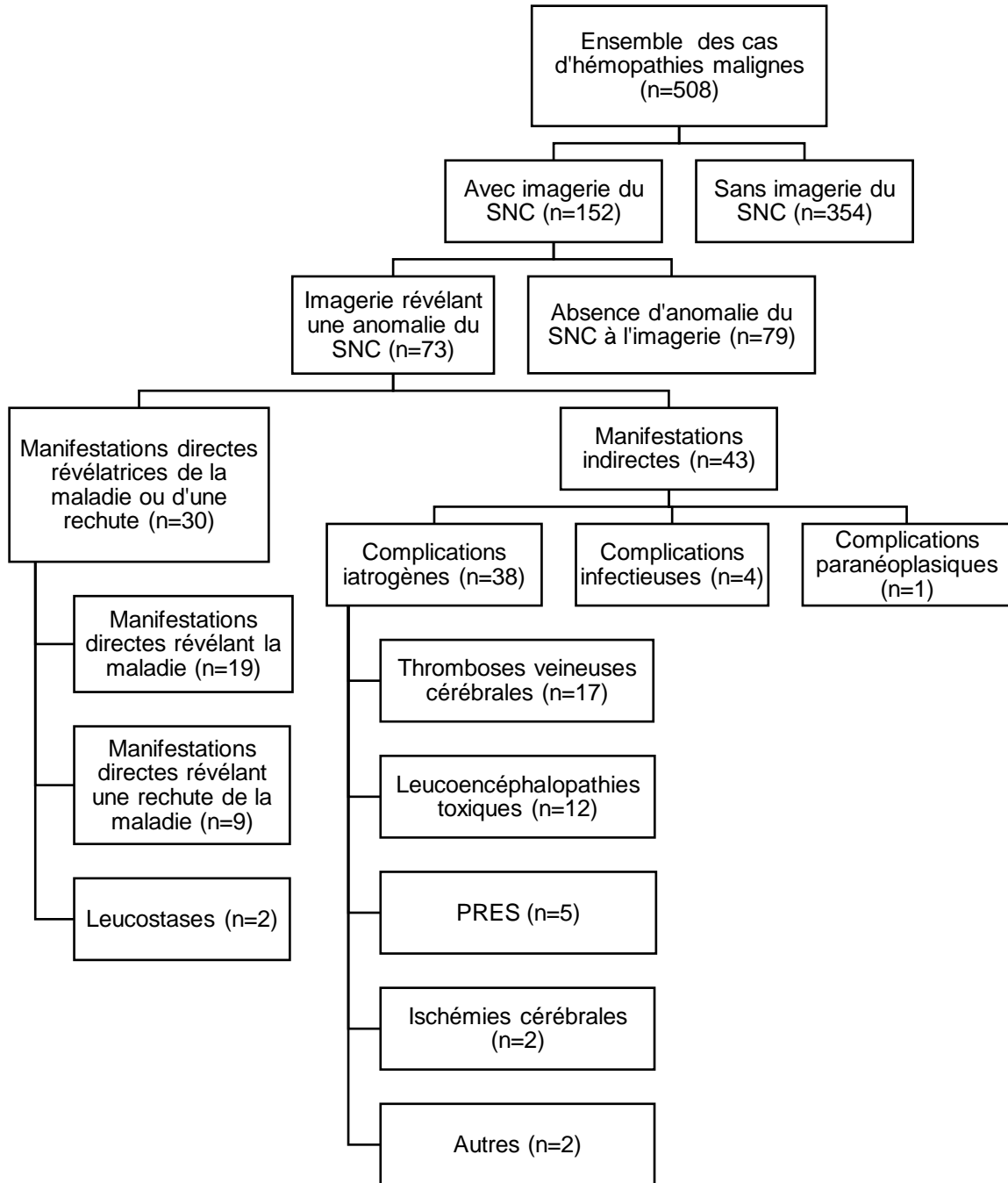
Après l'injection du radiotraceur, il existe une phase de captation de 60 minutes avant l'installation du patient dans la caméra, puis l'acquisition des images dure 20 à 30 minutes en fonction de l'indication et de la taille du patient. Il est impératif que le patient ne bouge pas pendant l'acquisition pour permettre un recalage spatial de TEP par rapport à la TDM qui est réalisée initialement.

En pédiatrie, il n'y a pas de contre-indication à cette technique d'imagerie. Elle est limitée par la coopération de l'enfant car c'est un examen qui peut apparaître long et fastidieux.

La TEP-FDG est recommandée lors de l'évaluation initiale de tous les lymphomes habituellement avide de FDG, dont la plupart des lymphomes rencontrés chez l'enfant et l'adolescent (8). Elle est utilisée aussi pour des évaluations thérapeutiques intermédiaires et l'évaluation de fin de traitement.

Toutefois, elle n'est pas recommandée pour la recherche de complications neurologiques au cours de hémopathies malignes.

## Flow Chart



### 3 Matériels et méthodes de recherche des dossiers d'imagerie

De façon rétrospective, l'ensemble des dossiers consécutifs d'hémopathies malignes chez les enfants de janvier 2007 à décembre 2018 du centre hospitalo-universitaire de Bordeaux ont été analysés. Le but initial a été de déterminer si les patients avaient bénéficié d'une imagerie du SNC. De ce fait 508 patients ont été dénombrés sur la période concernée, dont 152 ayant bénéficié d'une imagerie du névraxe. Les explorations d'imagerie du névraxe ont été faites par TDM et par IRM.

La lecture des comptes rendus initiaux a montré que 79 examens se sont révélés sans anomalie. La plupart des dossiers sans anomalie sont en lien avec des bilans d'extension initiaux systématiques chez des patients ne présentant pas de symptômes neurologiques ou sont en lien avec une recherche non concluante des complications iatrogènes les plus fréquentes (thrombophlébite cérébrale ou PRES). Nous nous sommes donc concentrés sur les 73 dossiers dont les comptes rendus décrivaient une atteinte du SNC.

Nous avons répertorié 24 lymphomes et 49 leucémies, chez des patients âgés de 4 mois à 20 ans. La quasi-totalité de ces imageries ont été réalisées suite à l'apparition de symptômes ou de signes neurologiques, les explorations réalisées à titre systématique étant très rares. En effet, en l'absence d'appel clinique neurologique, il n'y a pas d'exploration du SNC de façon systématique.

Les 73 dossiers d'imagerie ont été relus rétrospectivement par un interne de radiologie (3 ans d'expérience) et un radiopédiatre sénior rompu à la neuroradiologie. Il a été décidé de diviser l'étude des patients en 2 groupes (Flow chart).

Le premier groupe inclut 30 patients dont les anomalies du SNC sont en lien avec les lésions révélatrices de la maladie ou de sa rechute : nous avons retrouvé 19 infiltrations directes ayant révélé l'hémopathie, 9 infiltrations directes ayant révélé une rechute et 2 leucostases spécifiques (Tableau 3).

Le deuxième groupe inclut 43 patients dont les anomalies du SNC sont en lien avec des manifestations indirectes de la maladie. Nous les avons divisés en 3 sous-groupes : les complications directement liées aux traitements, les complications infectieuses et les complications paranéoplasiques. Nous avons dénombré 17 thromboses veineuses cérébrales, 12 leuco-encéphalopathies toxiques, 5 PRES (posterior reversible encephalopathy syndrome : syndrome de leucoencéphalopathie réversible postérieure), 4 complications infectieuses, 2 complications ischémiques,



1 syndrome d'Ophélie, 1 cas d'atrophie cérébrale marqué et 1 aspect post-arachnoïdite chimique (Tableau 4). Cette approche tend à respecter les différentes descriptions déjà rapportées dans la littérature (9).

La suite de ce travail a pour objectif d'exposer et de discuter les anomalies retrouvées en les confrontant aux données de la littérature.

**Tableau 3 : Informations cliniques, symptômes, type de confirmation diagnostique et constatation radiologiques chez 30 patients ayant une atteinte du SNC au moment du diagnostic de leur hémopathie maligne ou de leur rechute**

Cas	Figure	Age (année) / Sexe <sup>a</sup>	Symptômes ayant mené aux investigations	Diagnostic initial (DI) ou rechute - Type de confirmation diagnostique	Type d'hémopathie	Constatations radiologiques d'atteinte du SNC au moment du diagnostic
1	Fig. 1	0,3/M	Paralysie faciale gauche	Rechute à 4 mois	LAM néonatale	Atteinte lepto-méningée des bulbes olfactifs et des paquets acoustico-faciaux
2	Fig. 2	14/F	AEG, céphalées, vomissements, troubles sensitifs du membre supérieur gauche, apraxie, aphasie et quadransie supérieure gauche	DI - Exérèse tumorale	Lymphome B cérébral à grandes cellules	Tumeurs cérébrales intra-axiales sus-et sous tentorielles
3	Fig. 3	16/M	AEG, céphalées, ptosis bilatéral	DI - Myélogramme	LAL B	Infiltration méningée sus-tentorielle
4	Fig. 4	6/M	Paralysie faciale	Rechute à 1,7 an du DI - PL	LAL T	Atteinte lepto-méningée des nerfs crâniens
5	Fig. 5	6/F	Cécité monoculaire	Rechute sur PL	LAL B	Atteinte leptoméningée des bulbes olfactifs, du nerf optique droit, de la gaine des nerfs optiques et décollement de rétine
6	Fig. 6	9/M	Aphasie, hémiparésie droite, V droit, anisocorie, syndrome méningé	Rechute à 5 ans du DI - PL	LAL pré-B	Atteinte lepto-méningée diffuse pan-névriaxique
7	Fig. 7	12/F	Perte de l'équilibre, steppage membre inférieur droit, Babinski gauche, diplopie avec strabisme	DI - PL	Lymphome anaplasique neuro-méningé	Atteinte parenchymateuse sus-tentorielle et médullaire et atteinte lepto-méningée de la queue de cheval
8	Fig. 8	11/F	AEG, adénomégalie, convulsions	DI - Biopsie ganglion axillaire	Lymphome anaplasique	Atteinte lepto-méningée, hypothalamo-hypophysaire, épidurale. Suspicion de PRES syndrome secondaire à l'atteinte hypophysaire

9	Fig. 9	11/F	Céphalées, douleurs dorsales, hyperthermie, diplégie faciale puis faiblesses des membres inférieurs	DI - Biopsie de la queue de cheval	Lymphome B primitif à grandes cellules cérébrales	Atteinte lepto-méningée pan-névrauxique
10	Fig. 10	10/M	Rechute à la PL	En progression avec LCS positif à 3 mois	Lymphome T atypique	Infiltration équivoque des racines de la queue de cheval
11	Fig. 11	8/M	Douleurs neuropathiques et parésies des membres supérieurs et inférieurs gauches avec raideur de nuque	DI - PL	Lymphome B de haut grade du SNC avec localisations osseuses	Hypertrophie des racines C6, C7, S1 et S2 gauches avec prise de contraste des racines de la queue de cheval et multiples foyers osseux hypermétaboliques du squelette axial et périphérique
12	Fig. 12	20/M	Céphalées	2 <sup>ème</sup> rechute sur PL à 2,5 ans du DI	LAL B	Masse méningée
13	Fig. 13	4/M	Douleurs abdominales depuis 3 semaines avec trouble de la marche brutal	DI - Biopsie épidurale	Lymphome lymphoblastique indifférencié	Atteinte épidurale unique
14	Fig. 14	7/F	Céphalées frontales et ptosis unilatéral	DI - Myélogramme	LAL B	Lésion transosseuse frontale
15	Fig. 15	13/M	Lombalgie post-traumatique, dysurie et hématurie	DI - Biopsie médiastinale	Lymphome B à grandes cellules du médiastin avec multiple atteinte	Atteinte osseuse rachidienne multiple avec épidurite en L3.
16	Fig. 16	16/M	Otalgie, paralysie faciale droite	DI - Biopsie mastoïdienne	Lymphome de Burkitt	Masse osseuse pétreuse droite avec extension méningée, veineuse et rehaussement du nerf facial droit
17	Fig. 17	2/M	Obstruction nasopharyngée	DI - Biopsie ganglion cervical	Lymphome de Burkitt	Atteinte du cavum, de la base du crâne, de la fosse ptérygo-palatine et du sinus caverneux
18	Fig. 18	9/M	AEG, dorsalgies	DI - Biopsie médiastinale	Lymphome de Burkitt	Masse médiastinale et épidurale
19	Fig. 19	6/M	Dorsalgies invalidantes	DI - Biopsie ostéo-médullaire	LAL B	Infiltration ostéo-médullaire diffuse
20	Fig. 20	15/M	Œdème palpébral droit, hyperthermie, douleur neuropathique de la cuisse droite	DI - Myélogramme	Leucémie de Burkitt	Atteinte méningée diffuse, osseuse, intra-orbitaire et épidurale



21	Fig. 21	1,6/F	AEG, ptosis unilatéral, troubles de la marche	DI - Myélogramme	LAM 0	Chlorome des sinus de la face et intra-orbitaire
22	Fig. 22	2,5/F	AEG, ptosis, exophtalmie et paralysie du VI	DI - Myélogramme	LAM 2	Chlorome de l'apex orbitaire, de la fosse infra-temporale et du sinus caverneux
23	Fig. 23	14/F	Douleurs frontales et rétro-orbitaires avec tuméfaction frontale	DI - Biopsie de la lésion	Lymphome B à grandes cellules	Infiltration des sinus frontaux, des cellules ethmoïdales de l'os frontal avec extension endo et exocrânienne, ainsi que de l'orbite droit
24		12/F	AEG, céphalées, vertiges, dorsalgies + rechute dans le LCS	Rechute à 5 mois du DI - biopsie ganglionnaire et PL	Lymphome anaplasique	Multiples lésions intra-parenchymateuses présumées spécifiques
25		14/M	Cervicalgies, diplopie, paralysies des nerfs IV et VI droits.	Rechute à 4,6ans du DI - myélogramme	LAL B	Atteinte lepto-méningée de nombreux nerfs crâniens.
26		10/M	Lombalgies	Rechute à 10 mois du DI - Myélogramme et BOM	LAL pré-B	Infiltration osseuse diffuse du rachis
27		17/M	Rachialgies diffuses	Évolution à 1 mois du DI	Lymphome de Burkitt abdominal	Aspect irrégulier des corps vertébraux de C5 à C7
28		17/F	Hypoesthésie face interne des cuisses	DI 15 jours avant - Myélogramme	LAL pré-B	Infiltration osseuse diffuse du rachis
29	Fig. 24	4,5/M	Troubles de conscience	DI - NFS	Leucémie aigue hyperleucocytaire	Hémorragies parenchymateuses diffuses en lien avec une leucostase
30	Fig. 25	8/M	Troubles de conscience	DI - NFS	LAL T hyperleucocytaire	Hémorragies parenchymateuses diffuses en lien avec une leucostase

M, masculin ; F, féminin ; AEG, altération de l'état général ; DI, diagnostic initial ; PL, ponction lombaire ; BOM, biopsie ostéo-médullaire ; LCS, liquide cérébro-spinal ; NFS, numération de formule sanguine ; LAL, leucémie aiguë lymphoblastique ; LAM, leucémie aiguë myéloïde ; SNC ; système nerveux central.

<sup>a</sup> Âge au moment du diagnostic initial ou de la rechute.



**Tableau 4 : Informations cliniques, symptômes et diagnostics radiologiques chez 33 patients ayant une complication neurologique au cours de leur hémopathie maligne et de leur prise en charge**

Cas	Figure	Âge (année) / Sexe <sup>a</sup>	Type d'hémopathie	Symptômes motivant les investigations	Constatations radiologiques d'atteinte du SNC
31		3/M	LAL pré-B	Céphalées	Thrombophlébite cérébrale
32	Fig. 27	11/M	LAL pré-B	Céphalées	Thrombophlébite cérébrale
33	Fig. 28	10/M	LAL pré-B	Céphalées	Thrombophlébite cérébrale
34	Fig. 29	1,8/F	LAL pré-B	Strabisme d'installation rapide	Thrombophlébite cérébrale
35		16/F	LAL pré-B	Céphalées	Thrombophlébite cérébrale
36	Fig. 30	14/M	LAL T	Hémiplégie gauche	Thrombophlébite cérébrale
37		15/M	LAL pré-B	Hémi-parésie	Thrombophlébite cérébrale
38		4/M	LAL pré-B	Confusion, hémiplégie	Thrombophlébite cérébrale
39		12/M	LAL pré-B	Céphalées, vomissements	Thrombophlébite cérébrale
40	Fig. 32	12/M	Lymphome T thoracique	Crise convulsive	Thrombophlébite cérébrale
41		11/F	LAL B	Céphalées	Thrombophlébite cérébrale
42		5/F	LAL B	Céphalées	Thrombophlébite cérébrale
43		10/M	LAL pré-B	Céphalées	Thrombophlébite cérébrale
44		17/M	LAL pré-B	Crise convulsive	Thrombophlébite cérébrale
45		4/F	LAL B	Crise convulsive	Thrombophlébite cérébrale
46	Fig. 31	8/M	LAL pré-B	Céphalées	Thrombophlébite cérébrale
47		17/F	LAM 4-5 non hyperleucocytaire	Céphalées	Thrombophlébite cérébrale
48	Fig. 35	7/F	Lymphome de Burkitt	Cécité et poussée hypertensive	PRES
49		12/F	Lymphome anaplasique	État de mal épileptique	PRES
50	Fig. 33	9/F	Lymphome de Burkitt	Crise convulsive généralisée avec HTA	PRES
51	Fig. 34	7/M	LAL pré-B	Convulsion partielle et HTA	PRES
52		4/M	Rechute méningée LAL T	Coma brutal	Leucoencéphalopathie toxique
53		6/M	Lymphome	Crise convulsive généralisée	Leucoencéphalopathie toxique
54		11/F	Lymphome anaplasique	État de mal épileptique et HTA	PRES secondaire à infiltration hypophysaire ?
55		11/F	LAL T	Steppage bilatéral, syndrome pyramidal, troubles sphinctériens et syndrome cérébelleux	Leucopathie toxique

56		12/F	Lymphome anaplasique neuro-méningée	Crise convulsive, aphasie et hémiplégie	Leucopathie toxique au méthotrexate
57	Fig. 36	14/F	LAL	Tétraparésie, diplégie faciale	Leucopathie toxique au méthotrexate
58		9/M	LAL pré-B	Crise convulsive	Leucopathie toxique au méthotrexate
59		14/M	Leucémie de Burkitt	Hyperthermie, syndrome polyuro-polydypsique	Leucopathie toxique au méthotrexate
60	Fig. 39	8/F	LAL T	Bilan d'une 2 <sup>ème</sup> rechute méningée	Leucopathie toxique au méthotrexate
61	Fig. 37	10/F	LAL B	Hémiplégie et paralysie faciale homolatérale	Leucopathie toxique au méthotrexate
62	Fig. 38	2/M	Lymphome anaplasique	Bilan initial de la maladie avec PL positive	Leucopathie toxique au méthotrexate
63		5/F	LAL B	Épisodes d'absence et hémiparésie	Leucopathie toxique au méthotrexate
64	Fig. 42	16/M	LAL	BAV, ptosis chez patient en aplasie	Abcès cérébral à aspergillus fumigatus
65		5/M	LAL B	Bilan complémentaire de lésions infectieuses thoraciques	Prises de contraste focales compatibles avec des foyers infectieux non documentés disparaissant après antibiothérapie
66	Fig. 26	16/F	LAL	Troubles de conscience avec myocardite et thrombus intra-VG	Lésions ischémiques jonctionnelles
67	Fig. 43	10/M	LAL	Céphalées, raideur méningée, hyperthermie et aplasie	Aspergillose cérébrale
68		6/F	LAL	Hémiplégie brutale	AVC punctiforme Sylvien
69	Fig. 44	16/F	Lymphome EBV induit dans un contexte de leucémie myéloïde chronique allogreffée	Coma, mydriase bilatérale suite à une dégradation cognitive	Encéphalite infectieuse ou lymphomateuse ?
70		16/F	LAL B	Hypoesthésie hémicorporelle	Leucopathie toxique au méthotrexate
71	Fig. 40	18/M	LAL pré-B	Lombalgies	Arachnoïdite lombaire
72	Fig. 41	6/F	LAL T	Retard psychomoteur modéré	Atrophie cérébrale marquée
73	Fig. 45	11/F	Lymphome de Hodgkin	Céphalées, confusions, troubles du comportement et amnésie antérograde	Syndrome d'Ophélie

M, masculin ; F, féminin ; LAL, leucémie aiguë lymphoblastique ; LAM, leucémie aiguë myéloïde ; SNC ; système nerveux central ; HTA, hypertension artérielle ; BAV, baisse de l'acuité visuelle ; VG, ventricule gauche ; AVC, accident vasculaire cérébral. <sup>a</sup> Âge au moment de la complication neurologique



# REVUE ICONOGRAPHIQUE

## 1 Manifestations révélatrices de la maladie

Une hémopathie maligne peut se révéler par une présentation neurologique initiale. Les symptômes neurologiques révélateurs peuvent être secondaires à une infiltration directe du SNC ou à une complication immédiate de la maladie.

### 1.1 Infiltration directe du SNC

Les hémopathies malignes peuvent faire l'objet d'une atteinte primitive directe ou indirecte du SNC. Elles ne présentent pas de localisation spécifique. Elles peuvent affecter le parenchyme cérébral, les nerfs crâniens, les espaces méningés, la dure-mère, l'espace épidural, la moelle osseuse du crâne ou du squelette axial, ainsi que le massif facial et les orbites. L'ensemble de ces localisations peuvent être atteintes de façon concomitante, de façon focale ou diffuse. Le diagnostic nécessite une confirmation anatomopathologique. Au-delà d'une infiltration focale ou diffuse, de véritables syndromes tumoraux du SNC peuvent être observés, que ce soit au cours des lymphomes ou des leucémies.

A la phase initiale ou au cours d'une leucémie, certains patients peuvent développer des masses antérieurement dénommées chloromes. Ce terme de chlorome vient de la description clinique de certaines de ces masses, ayant un aspect verdâtre (du terme grec " klôros " qui signifie "vert pâle") (10) (11) (12). Toutefois, le terme de sarcome granulocytaire est maintenant préférentiellement utilisé, car toutes ces lésions n'ont pas cliniquement cette coloration. Le sarcome granulocytaire se retrouve principalement dans les leucémies myéloïdes. Il s'agit histologiquement d'amas de cellules malignes de la lignée myéloïde (myéloblastes, promyélocytes et myélocytes). Sur le plan clinique, en dehors de la masse spécifique, les signes dépendent de la localisation de cette lésion.

Que ce soit des masses secondaires à un lymphome ou une leucémie, elles présentent classiquement une sémiologie radiologique similaire (13) (14) (15).



En TDM, elles sont le plus souvent spontanément hyperdenses et se rehaussent de façon homogène après injection. En IRM, elles présentent un faible signal sur les séquences pondérées T2, sont souvent en isosignal T1, se rehaussent de façon homogène après injection et présentent une restriction de la diffusion. Ces caractéristiques sont secondaires à la densité cellulaire élevée de ces lésions. La spectroscopie par résonance magnétique montre classiquement une augmentation du pic de choline (Cho) et la présence de lactate, une diminution du pic de N-acétyl-aspartate (NAA) et de créatine (Cr), avec un ratio Cho/Cr élevé. Le tout est non-spécifique en rapport avec la densité cellulaire élevée et un renouvellement cellulaire rapide.

Dans notre expérience, ces atteintes spécifiques ont révélé la maladie chez 18 enfants et ont témoigné d'une rechute chez 9 enfants. La totalité des jeunes patients ont présenté des symptômes neurologiques. Les présentations cliniques sont extrêmement variées. Les symptômes les plus fréquents étaient des céphalées (n=8), des rachialgies (n=9) plus ou moins accompagnées d'un syndrome sous-lésionnel à type de paraplégie (n=5) ou de syndrome de la queue de cheval (dysurie chez un enfant). Nous avons également retrouvé des paralysies faciales (unilatérale n=3 ou bilatérale n=1). Les symptômes visuels se sont traduits par une diplopie (n=3), un ptosis (n=4 ; dont 2 s'accompagnaient d'un œdème palpébral et un d'une exophtalmie), une anisocorie (n=1) et une quadranopsie (n=1) (16) (17).

Dans ce chapitre, nous exposerons de façon anatomique les différentes infiltrations tumorales : parenchymateuses, méningées, osseuses, ainsi que celles atteignant le massif facial et les orbites. Nous avons choisi de les exposer ainsi de façon didactique. Toutefois, cette « présentation » est très imparfaite étant donné la richesse des tableaux cliniques. En effet, rares sont les patients présentant une atteinte unique d'une seule structure anatomique.



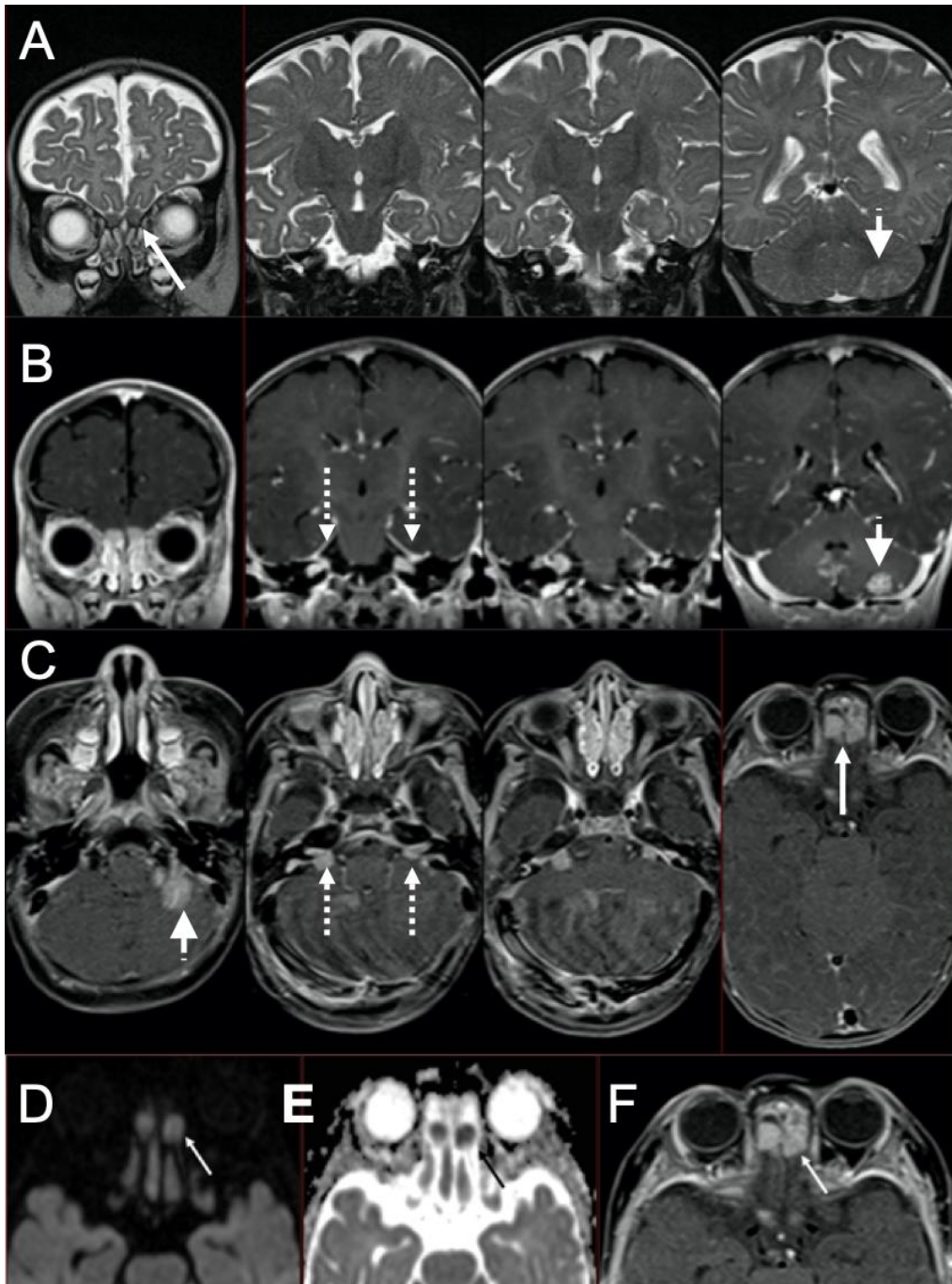


Fig.1. Cas 1 : Nourrisson de 4 mois, en cours de traitement d'entretien d'une LAM de type 5 (sur Blueberry Muffin syndrome) néo-natale : paralysie faciale gauche. L'IRM met en évidence une lésion intra-parenchymateuse cérébelleuse inférieure gauche (pointe de flèche) en hyposignal T2 (A) et se rehaussant de façon homogène après injection (B et C). Il s'y associe une atteinte des bulbes olfactifs (flèches pleines), en hypersignal diffusion (D) avec restriction sur la cartographie ADC (E), se rehaussant de façon homogène après injection (F). Il existe aussi une atteinte des paquets acoustico-faciaux (flèches en pointillé) qui se rehaussent (B, C) après injection. A noter que la substance blanche sus-tentorielle est en hypersignal T2 en rapport avec l'absence de myélinisation chez les nourrissons de cet âge. La ponction lombaire confirme l'envahissement du LCS. Il s'agit donc d'une rechute méningée de la LAM 5 avec leptoméningite carcinomateuse leucémique et atteinte parenchymateuse de contiguïté.

### 1.1.1 Infiltration du parenchyme cérébral

#### Leucémie

Nous rapportons le cas d'une atteinte parenchymateuse, chez un nourrisson de 4 mois présentant une récurrence méningée d'une LAM néonatale (Fig.1).

Lors de la découverte d'un processus expansif intracrânien, la première étape est de déterminer sa localisation intra ou extra-parenchymateuse. Concernant les leucémies, les descriptions d'atteinte intra-axiale propre chez l'enfant sont peu renseignées dans la littérature. Il s'agit surtout a priori d'atteinte méningée de contiguïté des espaces péri-vasculaires au cours d'une leucostase ( cf. chapitre 1.2.1) (14) (18). De rares cas chez l'adulte sont décrits (19).

#### Lymphome

Nous rapportons le cas d'un lymphome primitif cérébral diffus à grandes cellules de type B chez une patiente de 15 ans (Fig. 2).

Les atteintes intra-axiales sont connues mais restent très rares chez l'enfant. Le terme de lymphome primitif du SNC (PCNSL : primary central nervous system lymphoma) est utilisé lorsque le lymphome se restreint à une atteinte isolée du parenchyme cérébral, des méninges, de la moelle épinière ou des yeux, sans autre manifestation en dehors du SNC au moment du diagnostic. La plupart sont des lymphomes de type B, les types T étant extrêmement rares (20) (14). Il s'agit d'une maladie mieux connue chez l'adulte, notamment chez les patients immunodéprimés. L'incidence de cette maladie a augmenté au début des années 80, en lien avec la prévalence du virus de l'immunodéficience humaine (21).

Aux États-Unis, 1% des PCNSL sont retrouvés chez des jeunes patients de moins de 19 ans entre 1973 et 1998, avec une incidence estimée entre 15 et 20 cas par an en Amérique du Nord.

Les localisations intra-parenchymateuses les plus fréquentes sont décrites au niveau des lobes frontaux, des ganglions de la base et du corps calleux. Ces lésions peuvent être uniques ou multiples dans 20 à 40 % des cas (22) (23). La sémiologie radiologique est identique à celle décrite dans le paragraphe 1.1 (14). Le diagnostic radiologique différentiel principal se fait avec les tumeurs gliales de haut grade, particulièrement le glioblastome. Les séquences conventionnelles permettent de différencier les

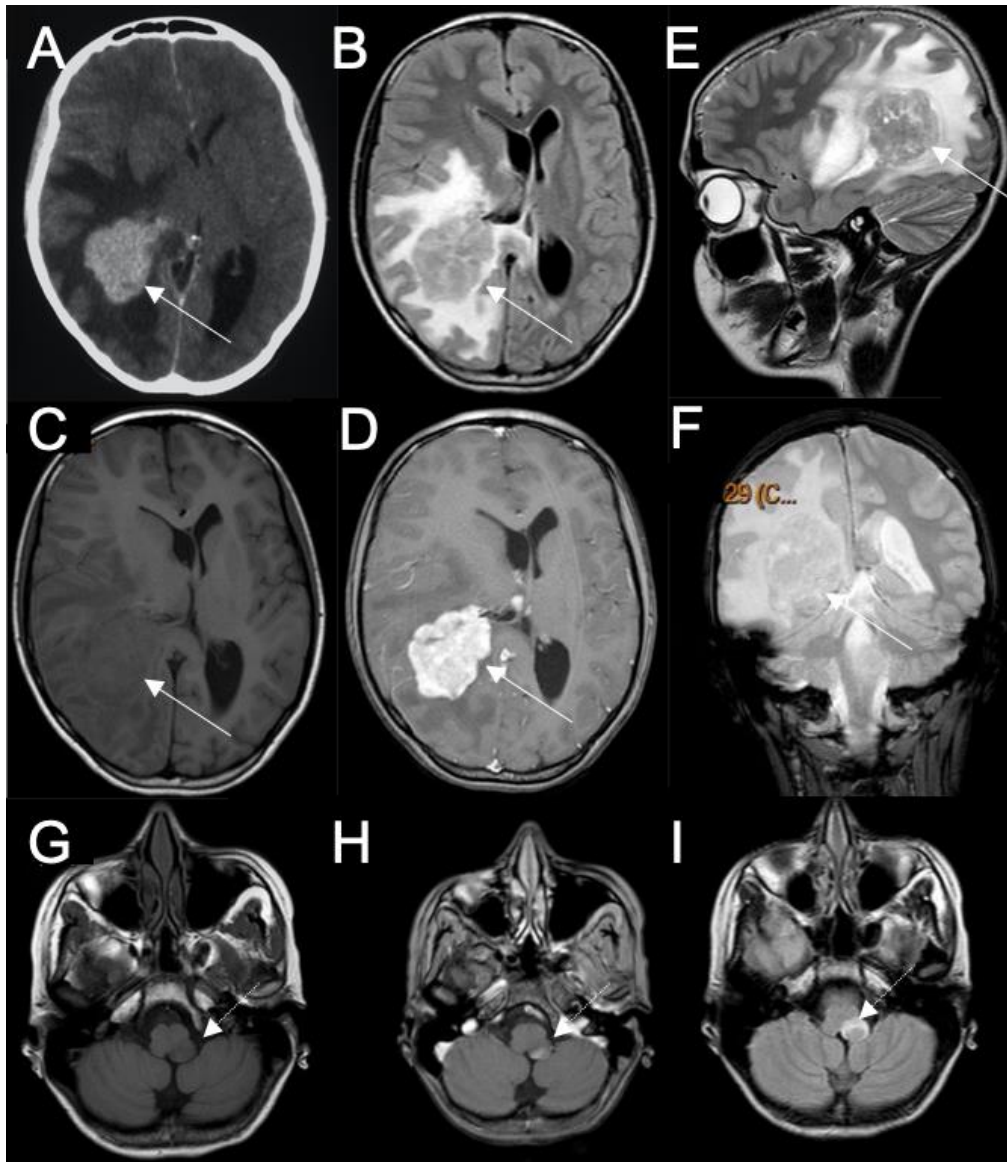


Fig.2. Cas 2 : Adolescente de 14 ans : AEG depuis 2 mois, vomissements et céphalées, associés à des signes neurologiques récents à type de troubles sensitifs du membre supérieur gauche, une apraxie, une aphasie et une quadranopsie supérieure gauche. Le scanner après injection (A) montre un processus intra-axial paraventriculaire droit (flèches pleines) se rehaussant de façon homogène, avec œdème périphérique hypodense, exerçant un effet de masse important sur la ligne médiane. L'IRM montre une masse en isosignal hétérogène en FLAIR (B) et en T2 (E), en hyposignal T1 (C), se rehaussant de façon homogène après injection (D). Il n'y a pas de stigmatisme hémorragique ou calcique sur la séquence coronale T2 FFE (F). Il est mis en évidence une seconde lésion de la fossette latérale gauche du bulbe (flèches en pointillé) qui présente les mêmes caractéristiques : en hyposignal T1(G), se rehaussant de façon homogène (H) avec un œdème périphérique en hypersignal flair (I). L'exploration médullaire n'a rien révélé. Il n'y a pas eu d'autre modalité réalisée, comme une séquence de diffusion. Au vu de ces examens, il a été décidé de réaliser une exérèse de la masse supra-tentorielle car la présence d'une seconde localisation apparaissait inhabituelle. Lors de la chirurgie, la masse s'est avérée particulièrement dure et résistante d'après le compte rendu opératoire. L'histologie révèle un lymphome primitif cérébral diffus à grandes cellules de type B. Le reste du bilan s'avère négatif (dont la ponction lombaire et le myélogramme).

présentations classiques de ces tumeurs. Le PCNSL présente un rehaussement homogène, tandis que le glioblastome présente un rehaussement irrégulier, souvent périphérique avec une portion centrale nécrotique. Les séquences avancées (diffusion, imagerie de perfusion ou spectroscopie) permettent de d'avancer des arguments supplémentaires pour la caractérisation. Nabavizadeh et al 2016 (14) propose un tableau récapitulatif pour argumenter le diagnostic différentiel.

	Lymphome	Glioblastome
DWI	Hyperintense	Hypointense
ADC	Hypointense	Hyperintense
Spectroscopie	Pic de lipide élevé	Pic de lipide bas
Perfusion au scanner	CBV diminué	CBV augmenté
Perfusion DSC-MRI	rCBF diminué	rCBF augmenté
Perfusion ASL	rCBF diminué	rCBF augmenté
SWI	Pas d'hyposignal	Hyposignal

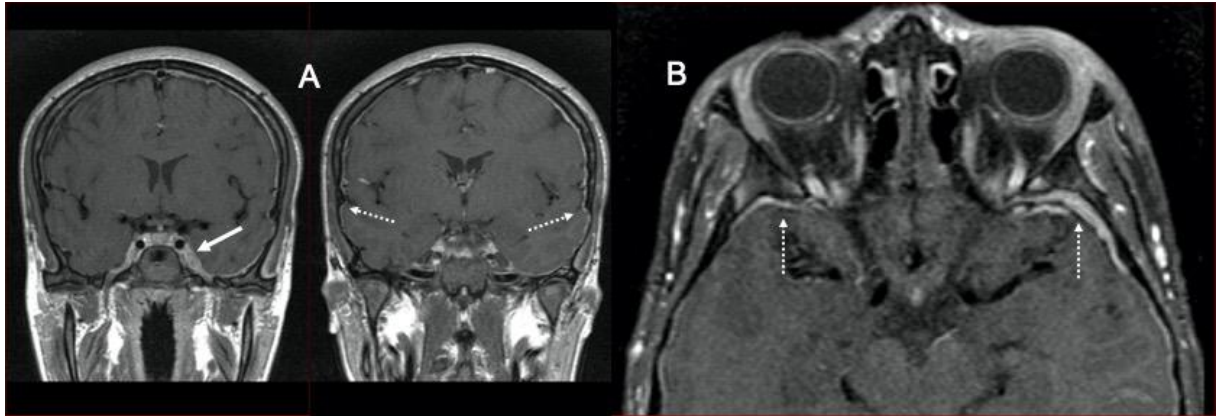


Fig.3. Cas 3 : Adolescent de 16 ans : AEG avec céphalées frontales et ptosis bilatéral. L'IRM en séquence coronale T1 (A) et axiale transverse T1 avec suppression de la graisse (fat sat) après injection (B) montre des rehaussements pachyméningés suspects à prédominance sus-tentorielle de façon bilatérale au niveau des convexités (flèches en pointillé) et se prolongeant vers la région caverneuse gauche (flèche pleine). La numération de formule sanguine (NFS) retrouve des blastes circulants et le myélogramme confirme une LAL B. Le LCS ne présente pas d'anomalie. L'IRM permet dans ce cas d'établir l'atteinte méningée.

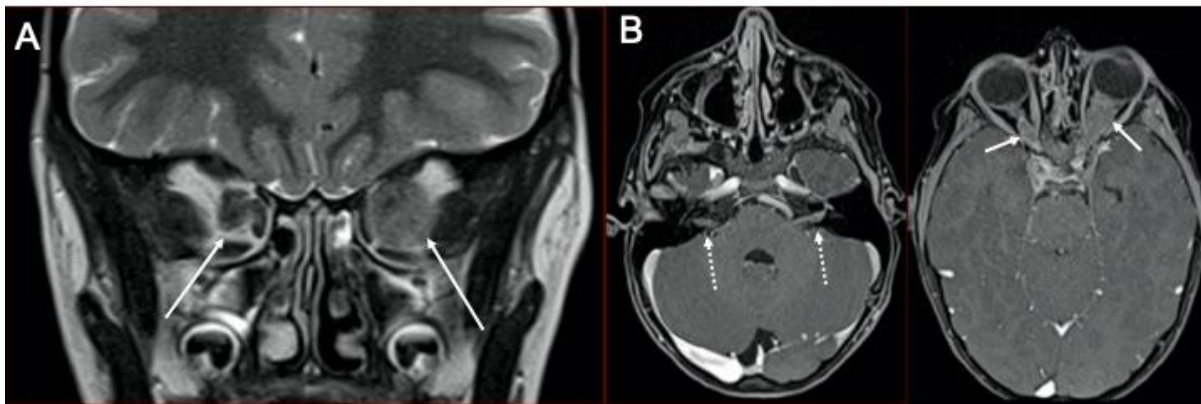


Fig. 4. Cas 4 : Enfant de 6 ans : paralysie faciale périphérique gauche dans le cadre d'une LAL T hyperleucocytaire en cours de traitement d'entretien. L'IRM retrouve une atteinte leptoméningée avec rehaussement de nombreux trajets cisternaux de paires crâniennes (II, IV, VI, VII). La séquence coronale T2 centrée sur les orbites (A) montre une hypertrophie des nerfs optiques (flèches pleines) qui se rehausse après injection (B). A noter, le rehaussement des paquets acoustico-faciaux (flèches en pointillé) probablement à l'origine de la symptomatologie. L'analyse du LCS confirme la rechute méningée de la LAL T avec 344 éléments/mm<sup>3</sup> dont 96% de blastes.

### 1.1.2 Infiltration méningée

Les lymphomes comme les leucémies peuvent infiltrer les différentes enveloppes méningées, de façon focale ou diffuse, que ce soit au niveau encéphalique, médullaire ou les deux (9). Certains auteurs parlent de méningite carcinomateuse lymphomateuse ou leucémique.

Lorsque l'atteinte s'organise en « masse », la sémiologie radiologique est identique à celle décrite dans le paragraphe 1.1. Des épaissements se rehaussant de façon homogène après injection sont retrouvés lors d'une atteinte leptoméningée. Il peut s'associer un hypersignal FLAIR des sillons cérébraux. Dans de rares cas, il est observé un œdème cortico-sous-cortical adjacent (24).

La totalité des leptoméninges peut être atteinte : les sillons de la convexité, les parois des sinus caverneux (Fig. 3), le trajet cisternal des nerfs crâniens dont les nerfs optiques (Fig. 4 et 5) et les bulbes olfactifs (Fig. 1 et 5) au niveau cérébral. Au niveau du rachis, il peut exister une prise de contraste des nerfs qui seront plus ou moins épaissis, ainsi qu'un rehaussement de la pie-mère autour de la moelle épinière. Il peut être objectivé des atteintes diffuses (Fig. 6), plus ou moins associées à des atteintes parenchymateuses (Fig. 7). Le système nerveux endocrinien peut lui aussi être atteint. L'imagerie met en évidence une hypertrophie de la glande hypophysaire (Fig. 8) ou épiphysaire (25).

Des envahissements leptoméningés ou pachyméningés isolés peuvent être retrouvés. En particulier, il est décrit des lymphomes leptoméningés primitifs. Ce sont des infiltrations lymphomateuses leptoméningées uniques sans identification d'atteinte systémique ou parenchymateuse du SNC (26)(14). Sur le bilan initial, il faut discuter les diagnostics différentiels principaux d'atteinte infectieuse, inflammatoire, granulomateuse ou d'une autre méningite carcinomateuse. Nous rapportons le cas d'une patiente en errance diagnostique pendant 6 mois ayant présenté une infiltration leptoméningée pan-névrauxique (Fig. 9).

Certains rehaussements de la queue de cheval peuvent être d'interprétation délicate en cours de traitement et suggérer des remaniements iatrogènes secondaires à des ponctions lombaires itératives (Cf. chapitre sur l'arachnoïdite chimique) (Fig. 10).

Certains lymphomes peuvent se traduire par des infiltrations radiculaires et faire discuter les diagnostics différentiels de schwannome ou neurofibrome (27) (28) (Fig. 11).

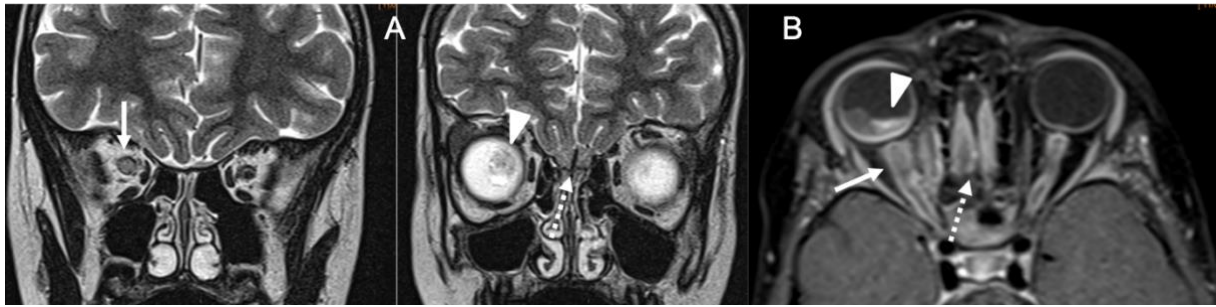


Fig. 5. Cas 5 : Fillette de 6 ans : cécité monoculaire droite 3 mois après la fin d'un traitement d'une LAL B. L'ophtalmologue objective à droite un décollement de rétine exsudatif avec œdème papillaire d'allure infiltratif. L'IRM orbitaire et encéphalique montre une hypertrophie du nerf optique droit (flèches), qui présente un hypersignal T2 (A) et se rehausse discrètement après injection (B). La gaine des 2 nerfs optiques se rehausse de façon intense témoignant d'une périnévrite optique. On retrouve le décollement de rétine sur les différentes séquences (pointes de flèche). Il existe une hypertrophie des bulbes olfactifs (flèches en tiret) se rehaussant de façon intense. La ponction lombaire confirme la rechute méningée de la LAL B avec 947 éléments/mm<sup>3</sup> dont 97% de blastes.

Comme les leptoméninges, la pachyméninge peut être envahie de façon isolée. Si l'atteinte duremérienne est unique (Fig. 12), elle peut faire discuter de nombreux diagnostics différentiels (29) , notamment un méningiome (30). Il est décrit dans la littérature des lymphomes durs primitifs, qui sont réputés de bas grade. Certains lymphomes peuvent mimer l'aspect d'hématome sous-dural (31).

Concernant la TEP/FDG, elle est peu utile pour l'étude des tumeurs du parenchyme cérébral étant donné la forte avidité du glucose pour la matière grise. Toutefois, elle a sa place dans l'identification de lymphomes avec atteinte leptoméningée ou présentant une atteinte de nerfs périphériques (Fig. 11) (28). L'examen peut mettre alors en évidence un hypermétabolisme des racines de la queue de cheval ou de toute autre racine dans sa portion canalaire, foraminale ou extra-foraminale. Grisariu et al. suggère que la FDG TEP/TDM est supérieure à l'IRM dans la détection de petites lésions nerveuses (32).



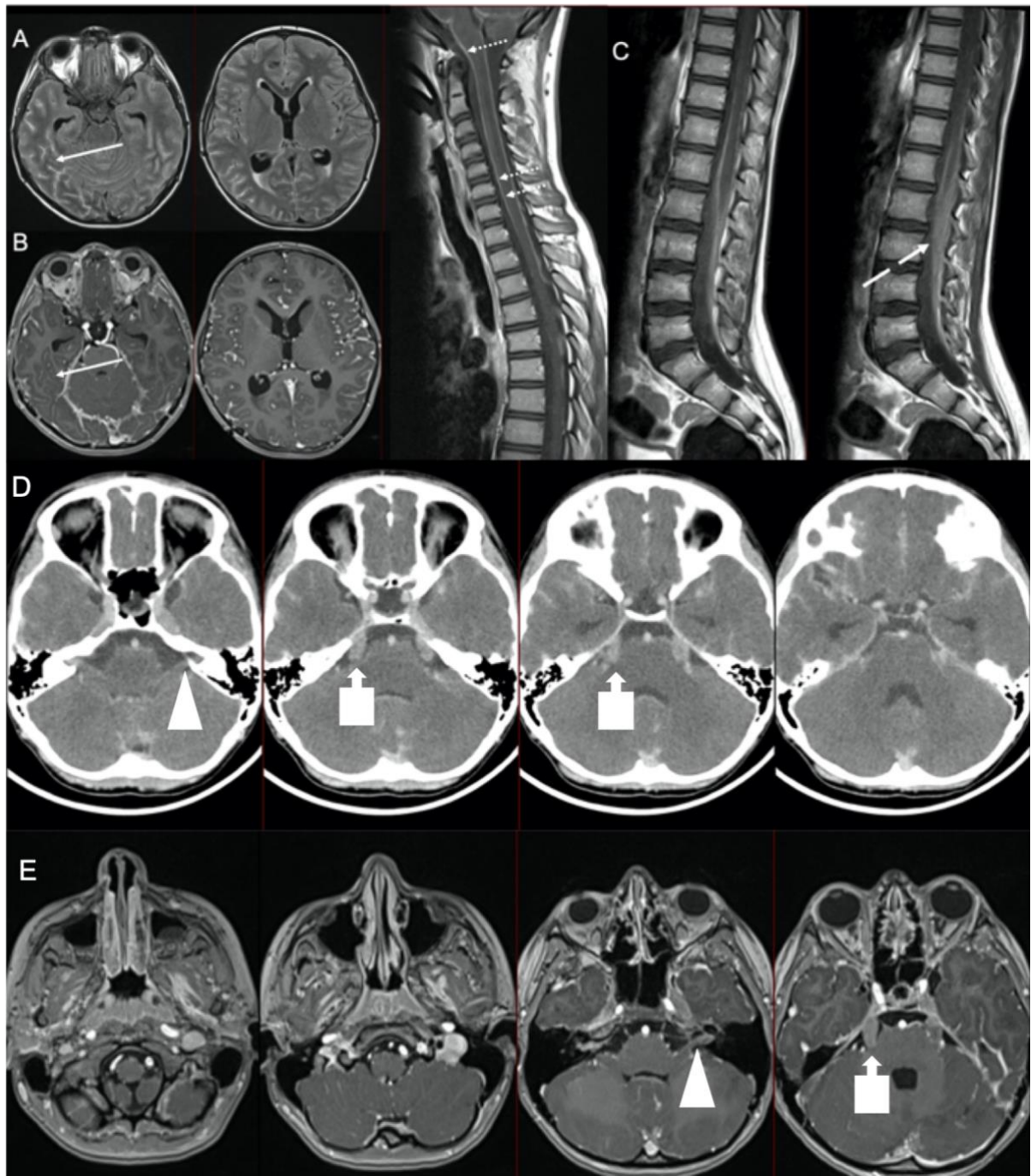


Fig. 6. Cas 6 : Enfant de 9 ans : troubles de l'humeur, aphasie, déficit hémicorporel droit, syndrome méningé, atteinte trigéminal droite, ainsi qu'une anisocorie. La ponction lombaire montre une récurrence méningée d'une LAL pré-B. Les imageries successives montrent une atteinte leptoméningée diffuse. À l'étage cérébral, on retrouve un hypersignal FLAIR (A) des sillons sous-arachnoïdiens de la convexité, se rehaussant après injection (B). Le scanner cérébral après injection (D) et la séquence IRM T1 après injection (E) montrent une atteinte des trajets cisternaux des nerfs crâniens. Elle est particulièrement marquée au niveau des 2 nerfs trijumeaux dans leur portion cisternale (flèches en carré) jusqu'aux ganglions de Gasser et au niveau des paquets acoustico-faciaux (pointes de flèche). À l'étage rachidien (C), on note un rehaussement de la pie-mère péri-médullaire (flèches en pointillé) et des racines de la queue de cheval (flèche en tiret).

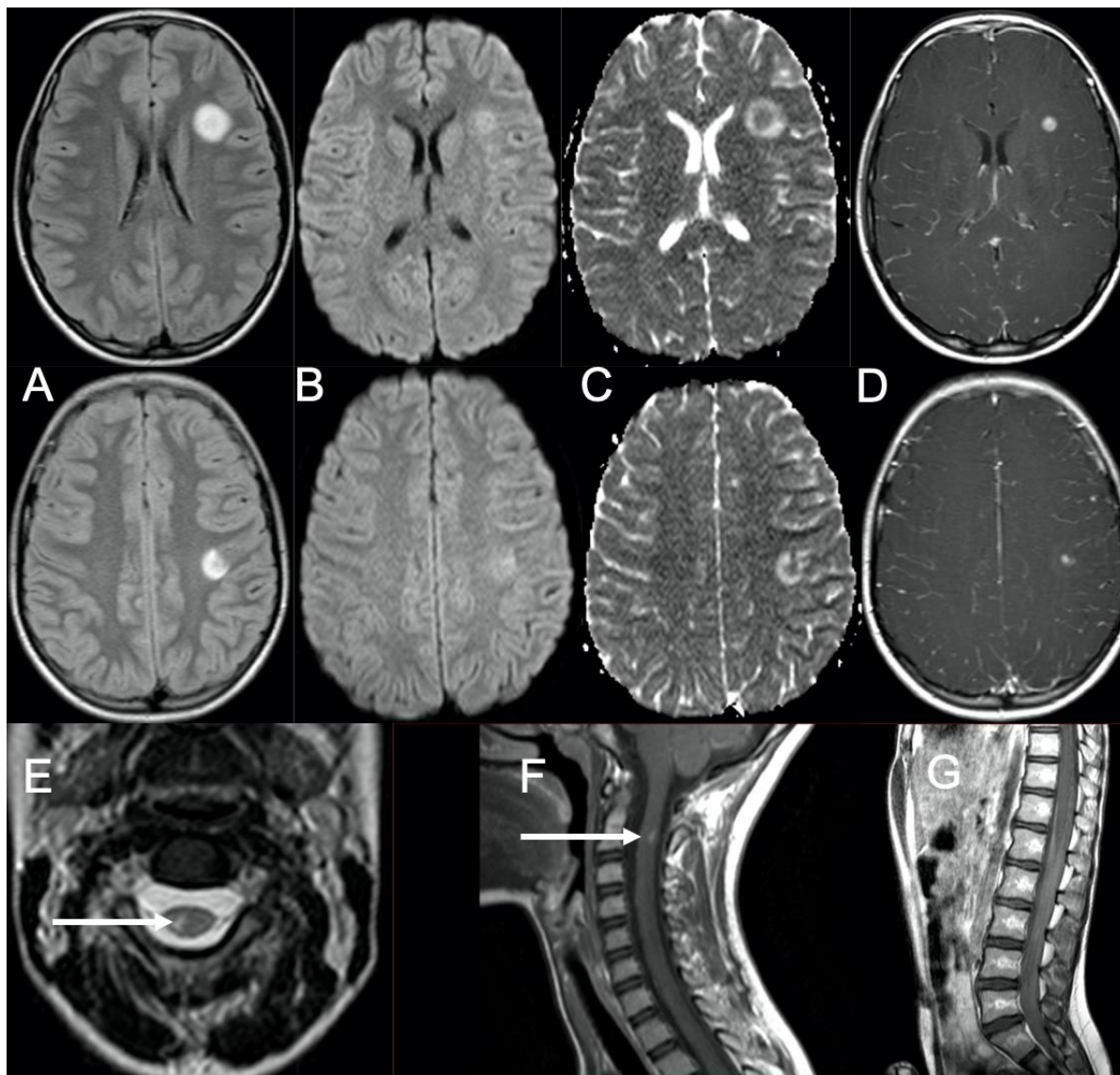


Fig. 7. Cas 7 : Adolescente de 12 ans, sans antécédent : perte d'équilibre progressive, steppage du membre inférieur droit, diplopie et signe de Babinski à gauche. L'IRM montre de nombreuses lésions intra-parenchymateuses sus et sous-tentorielles cortico-sous-corticales en hypersignal FLAIR (A), en hypersignal diffusion (B) avec restriction sur la cartographie ADC (C) se rehaussant de façon homogène nodulaire centrale (D). Il s'y associe une atteinte de la partie postérieure du cordon médullaire à hauteur de C2 en hypersignal T2 (E), avec rehaussement après injection (F). On retrouve une atteinte méningée à type de rehaussement des racines de la queue de cheval (G). L'analyse du LCS confirme un lymphome anaplasique neuro-méningé. Amélioration du statut radiologique après un mois de traitement.

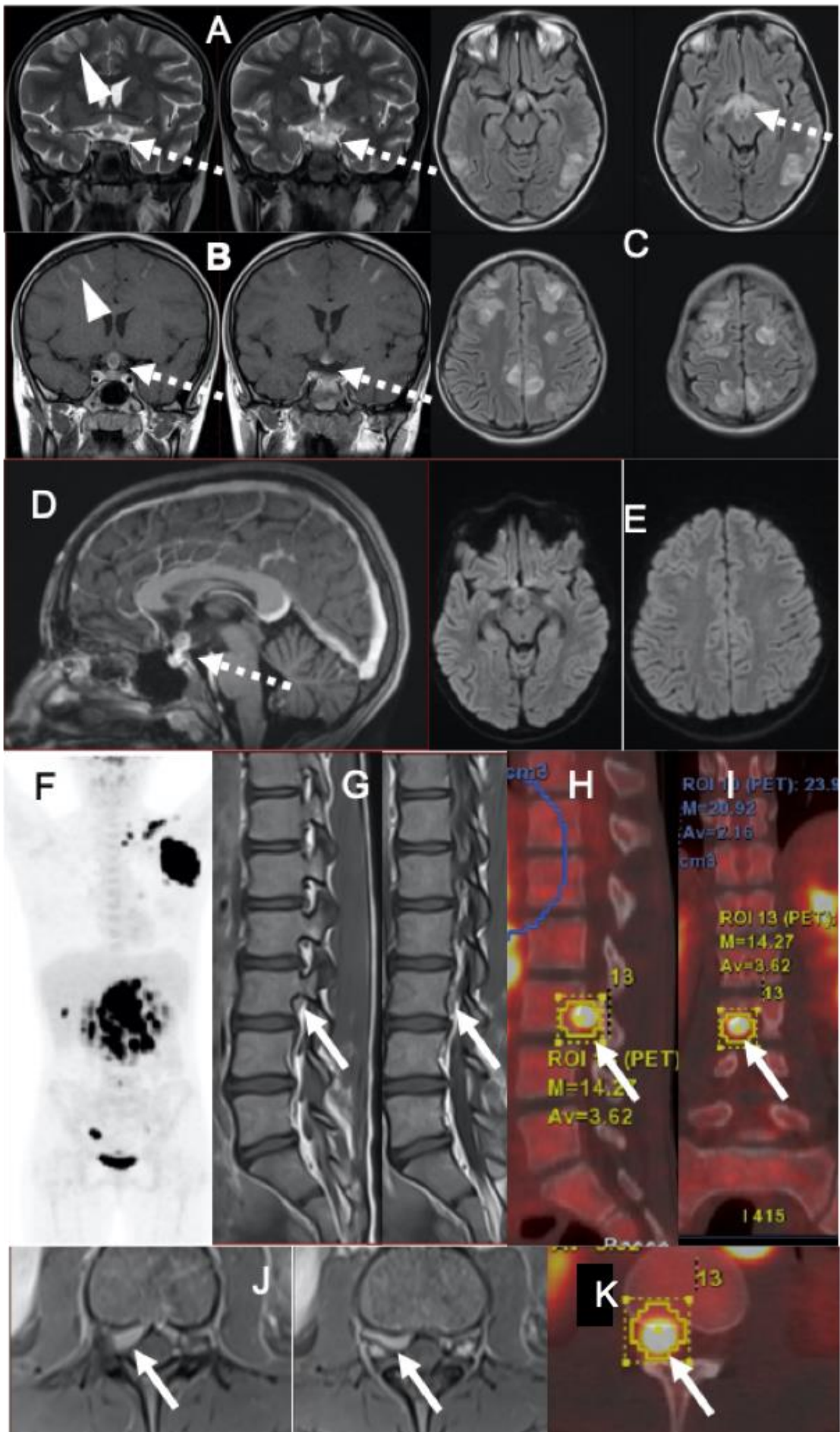


Fig. 8. Cas 8 : Enfant de 11 ans : adénomégalie axillaire gauche depuis 2 mois ne répondant pas aux antibiothérapies, douleurs abdominales, AEG et pics de fièvre nocturne. La biopsie du ganglion révèle un lymphome anaplasique. La TEP montre une atteinte ganglionnaire sus et sous-diaphragmatique ainsi qu'une atteinte osseuse (F). Il existe un nodule hyperfixant inter-pédiculaire L3-L4 droit (flèches pleines) de topographie difficilement déterminable (H, I et K). L'IRM confirme la localisation épидurale antérieure avec extension foraminale droite de ce processus tissulaire en hyposignal T2 (G), se rehaussant après injection (J).

À l'étage encéphalique : on retrouve une atteinte leptoméningée diffuse se traduisant par des rehaussements des sillons de la convexité (pointes de flèche) sur les séquences coronales T1 après injection (B). En outre, il existe une infiltration de la région hypothalamo-hypophysaire (flèches en pointillé) avec un franc élargissement nodulaire en hypersignal T2 (A) et Flair (C) se rehaussant après injection (B). Les voies optiques rétro-chiasmatiques sont en hypersignal T2 et FLAIR sans rehaussement. À ce tableau, s'associent des hypersignaux FLAIR (C) cortico-sous-corticaux bilatéraux et asymétriques prédominant en région postérieure, compatibles avec un PRES. L'hypothèse d'un PRES secondaire à l'atteinte hypophysaire provoquant une hypertension artérielle se pose étant donné l'absence de traitement mis en œuvre avant la réalisation de l'IRM. A noter que la patiente a présenté un état de mal épileptique quelques heures après la réalisation de l'examen.

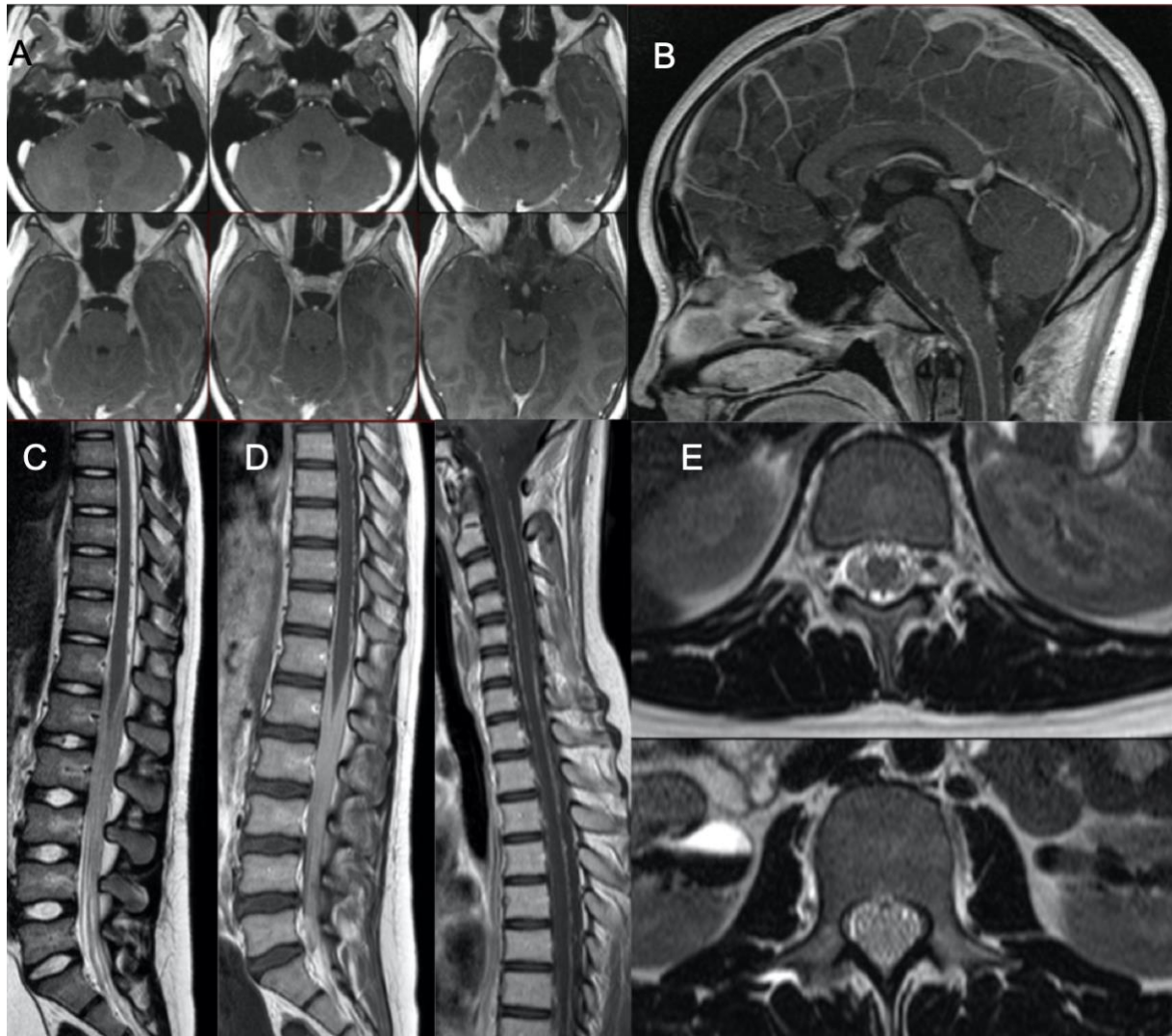


Fig. 9. Cas 9 : Patiente de 15 ans : céphalées, douleurs dorsales, hyperthermie, diplopie faciale progressive puis faiblesse des membres inférieurs. L'examen initial montre une infiltration leptoméningée pan-névrxaxique diffuse : péricérébrale et péri-médullaire. Il existe un rehaussement de l'ensemble des nerfs crâniens dans leur portion cisternale (A : coupes axiales T1 après injection), de la tige pituitaire (B : coupe sagittale T1 après injection), de l'ensemble des racines de la queue de cheval (C et D : coupes sagittales T2 et T1 après injection) et de la pie-mère péri-médullaire. Il n'y a pas d'anomalie du parenchyme cérébral ou de la moelle épinière. Sur les coupes T2 (E), on retrouve un comblement du fourreau dural secondaire à l'hypertrophie infiltrative des racines de la queue de cheval. Le LCS n'y est presque plus individualisable. Le bilan étiologique initial (dont une biopsie des racines de la queue de cheval) est négatif. L'hypothèse de neuro-Behçet est évoquée devant une aphtose buccale et génitale associée à un génotype HLA-B51. Il est observé une diminution progressive des lésions sous Endoxan. Devant une rechute clinique et radiologique, une seconde biopsie des racines de la queue de cheval est réalisée 6 mois plus tard et pose le diagnostic de Lymphome B primitif du SNC.

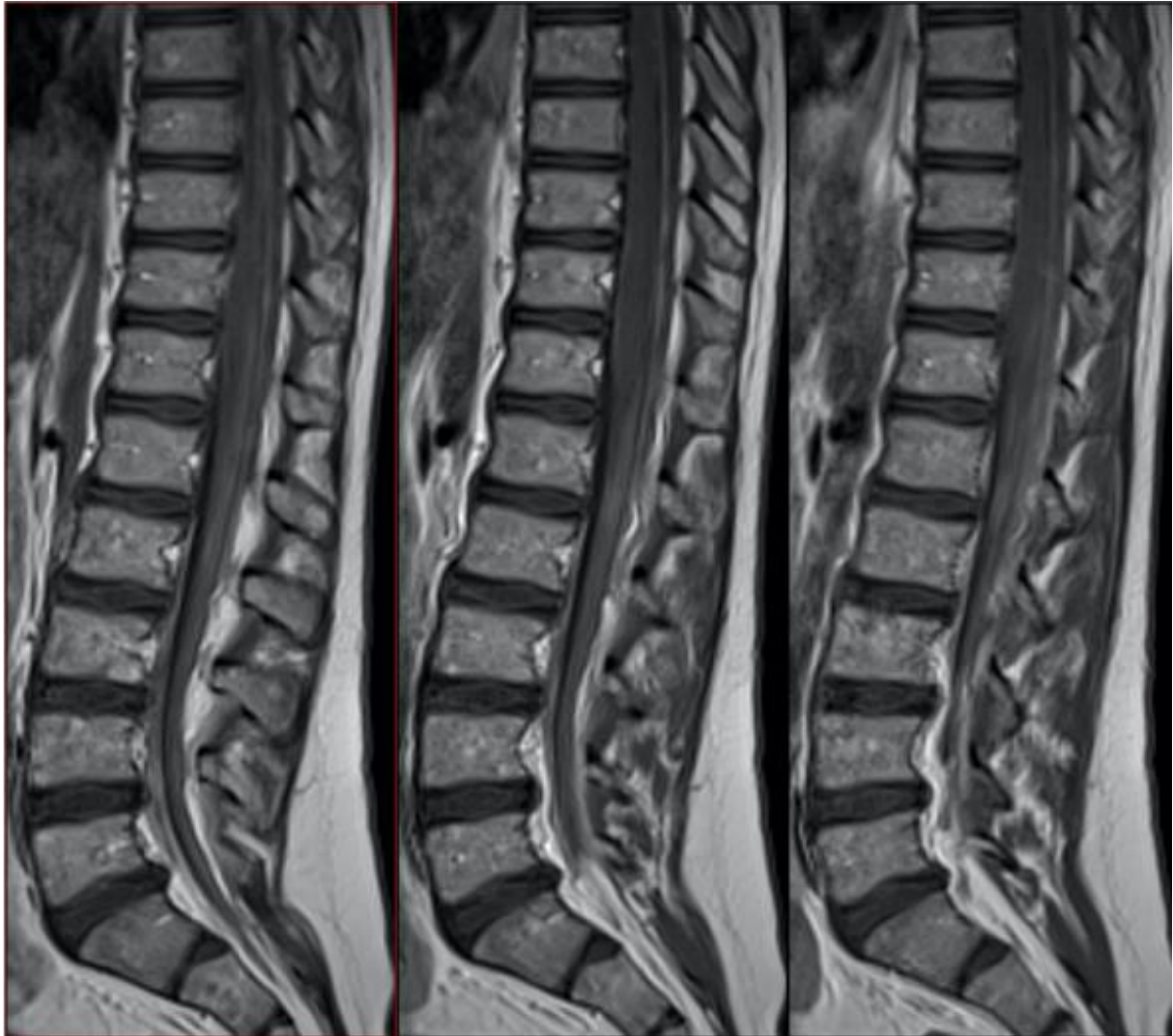

Fig. 10. Cas 10 : Enfant de 6 ans : progression méningée (à la ponction lombaire) d'un lymphome T. L'IRM lombaire montre une infiltration des racines de la queue de cheval sur les coupes sagittales T1 après injection. L'aspect agglutiné des racines de la queue de cheval doit faire discuter le diagnostic différentiel de lésions iatrogènes d'arachnoïdite chimique liée à la chimiothérapie intrathécale, plutôt qu'un véritable rehaussement lésionnel en lien avec l'atteinte méningée de la maladie.

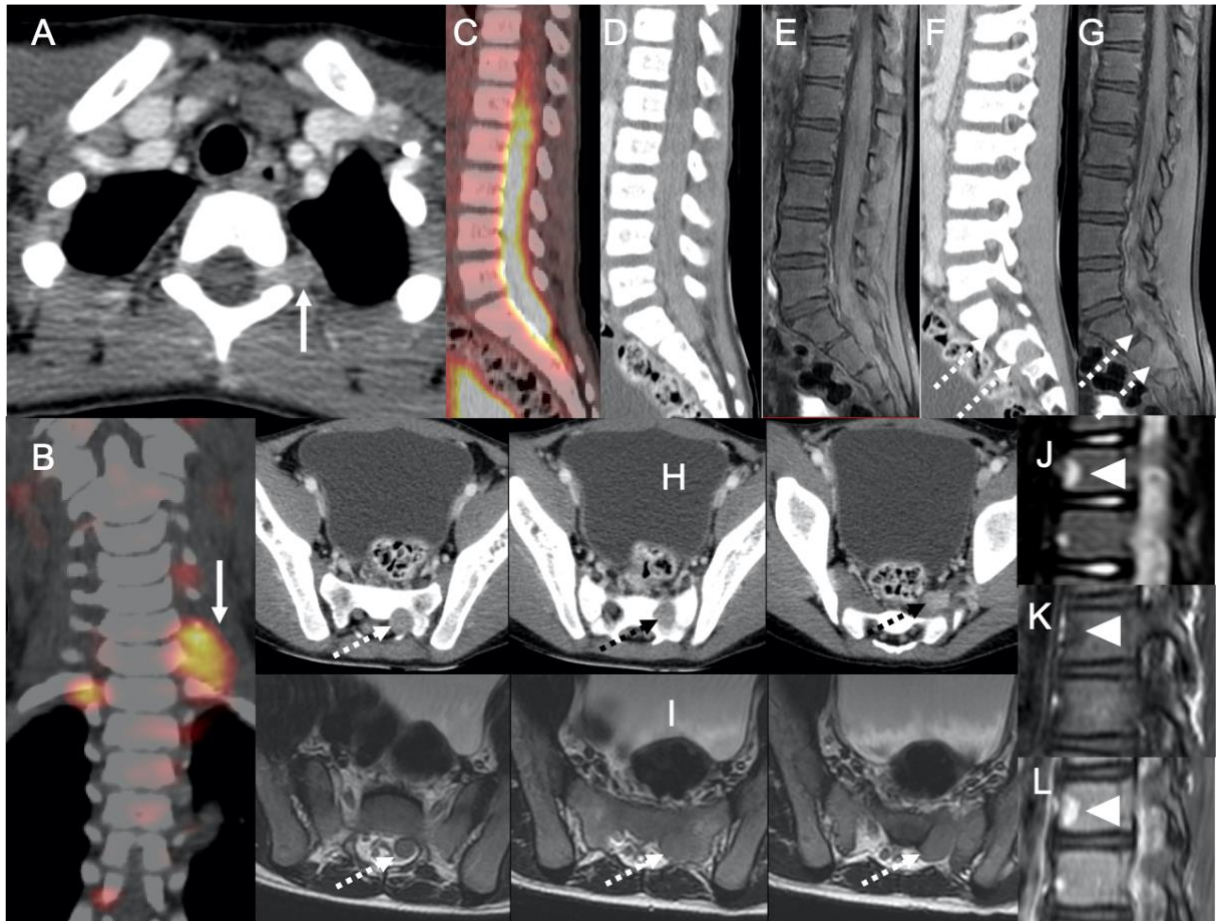


Fig. 11. Cas 11 : Enfant de 8 ans, sans antécédent : douleurs dorsales et des membres inférieurs depuis un mois. Le tableau clinique s'est complété d'une parésie des membres supérieur et inférieur gauches et d'une raideur de la nuque. Le scanner injecté (A) montre une hypertrophie prenant le contraste des racines C7 et C8 gauches (flèches). Au TEP-scanner (B), ces racines sont hypermétaboliques. L'étude du rachis lombaire montre les racines de la queue de cheval hypermétaboliques au TEP-scanner (C), hypertrophiées et se rehaussant au scanner injecté (D) et sur la séquence sagittale T1 après injection (E). Au niveau des coupes parasagittales gauches de ces 2 dernières modalités (F et G), les racines S1 et S2 gauches (flèches en pointillé) sont hypertrophiées et prennent le contraste. Dans le plan axial transverse de ces mêmes modalités (H et I), on retrouve les racines S1 et S2 hypertrophiées dans leurs portions intracanalaires, foraminales et extra-foraminales. Au niveau du squelette axial, il existe de nombreuses lésions (pointes de flèche) en hypersignal STIR (H), en hyposignal T1(K), se rehaussant après injection (L). L'examen du LCS a permis de diagnostiquer un lymphome de B de haut grade du SNC avec localisations osseuses.

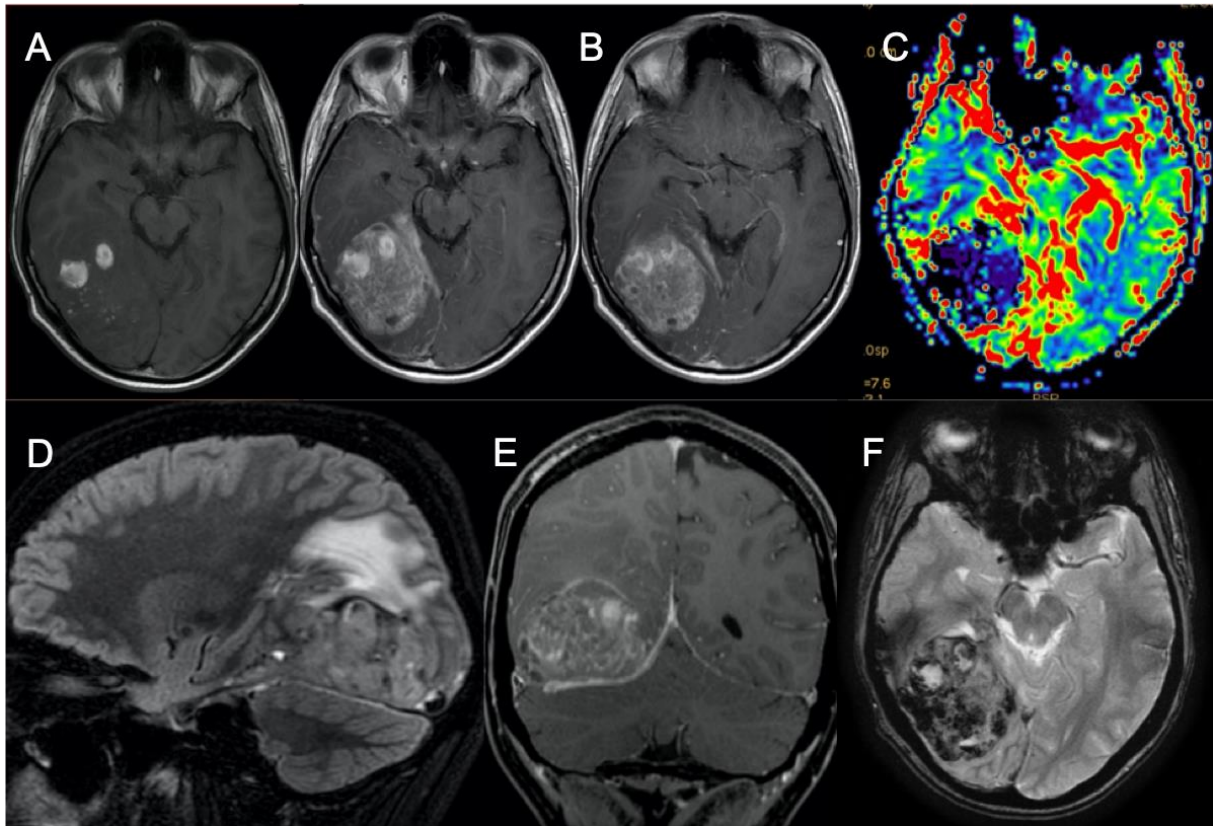


Fig. 12. Cas 12 : Patient de 20 ans avec antécédent de LAL B à l'âge de 17 ans, ayant déjà présenté une rechute du SNC traitée par chimiothérapie et irradiation encéphalique. Apparition progressive de céphalées. L'IRM met en évidence une masse temporo-occipitale droite en hyposignal T2\* (F) témoin de remaniements hémorragiques. Les séquences T1 (A) et Flair (D) montrent un processus expansif hétérogène en rapport avec le saignement. Il existe un rehaussement (B et E) hétérogène après injection. Les plans sagittal et coronal permettent de mieux localiser la tumeur avec ses angles de raccordement afin de montrer qu'il s'agit d'une masse extra-axiale, donc d'origine méningée associée à un œdème parenchymateux au contact. Compte tenu des remaniements hémorragiques la perfusion est d'interprétation délicate mais ne suggère pas de néo-angiogenèse. Il s'agit d'une rechute méningée de la LAL B.



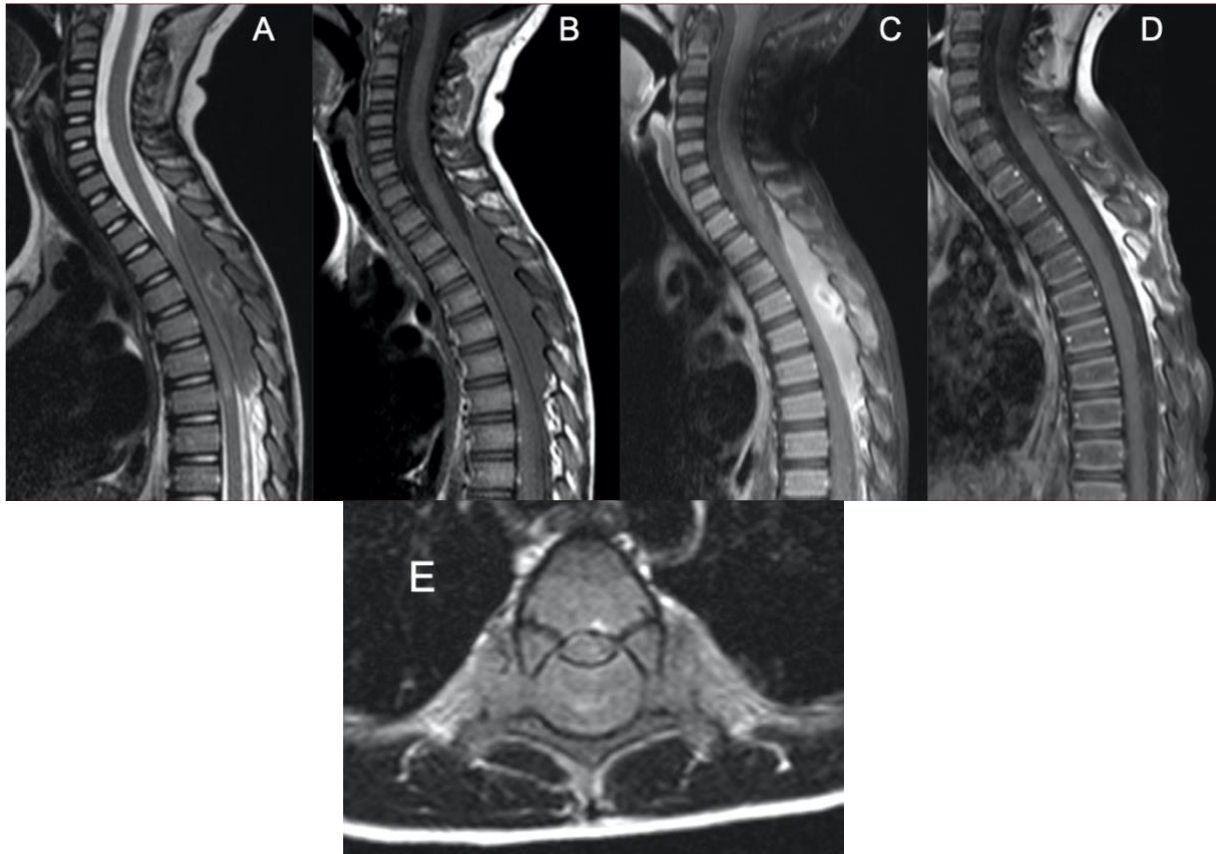


Fig. 13. Cas 13 : Enfant de 4 ans : constipation, douleurs abdominales depuis 15 jours, parapésie et syndrome pyramidal des membres inférieurs. L'IRM montre un processus expansif intracanalairépidural postérieur de T2 à T7 en hypo-signal T2 (A), en hyposignal T1 (B), se rehaussant de façon hétérogène après injection (C). La séquence axiale T2 (E) montre que la masse affleure et dépasse les foramens intervertébraux en se prolongeant en « bouchon de champagne » au niveau des régions extra-foraminales. La masse se complique d'une compression médullaire avec des signes de souffrance à type d'hypersignal T2 (A et E) intramédullaire. La biopsie de la masse est en faveur d'un lymphome lymphoblastique indifférencié. Les autres examens (PL, myélogramme, biopsie ostéo-médullaire) montrent que la lésion est isolée. L'évolution est satisfaisante sous traitement avec disparition du processus expansif (D : sagittale T1 après injection).

### 1.1.3 Infiltration extra-méningée

Dans ce paragraphe, nous allons développer les atteintes à point de départ extra-méningé venant faire effet de masse sur le névraxe. Ainsi, un envahissement extradural ou épidural pourra être à l'origine de la symptomatologie. Ces envahissements peuvent être primitifs (Fig. 13) (33) ou secondaires à une atteinte osseuse (Fig. 14 à 16). Des tumeurs d'origine ORL ou viscérale (thoracique ou abdomino-pelvienne) peuvent emprunter les foramens de la base (Fig. 17) ou les foramens intervertébraux (Fig. 18) pour envahir le névraxe.

Une infiltration de la moelle osseuse vertébrale isolée peut révéler la maladie (Fig.19) ou une rechute. Une trame osseuse hétérogène, avec un hyposignal sur les séquences T1, en particulier aux endroits où moelle rouge s'est convertie en moelle jaune, peut être retrouvée.

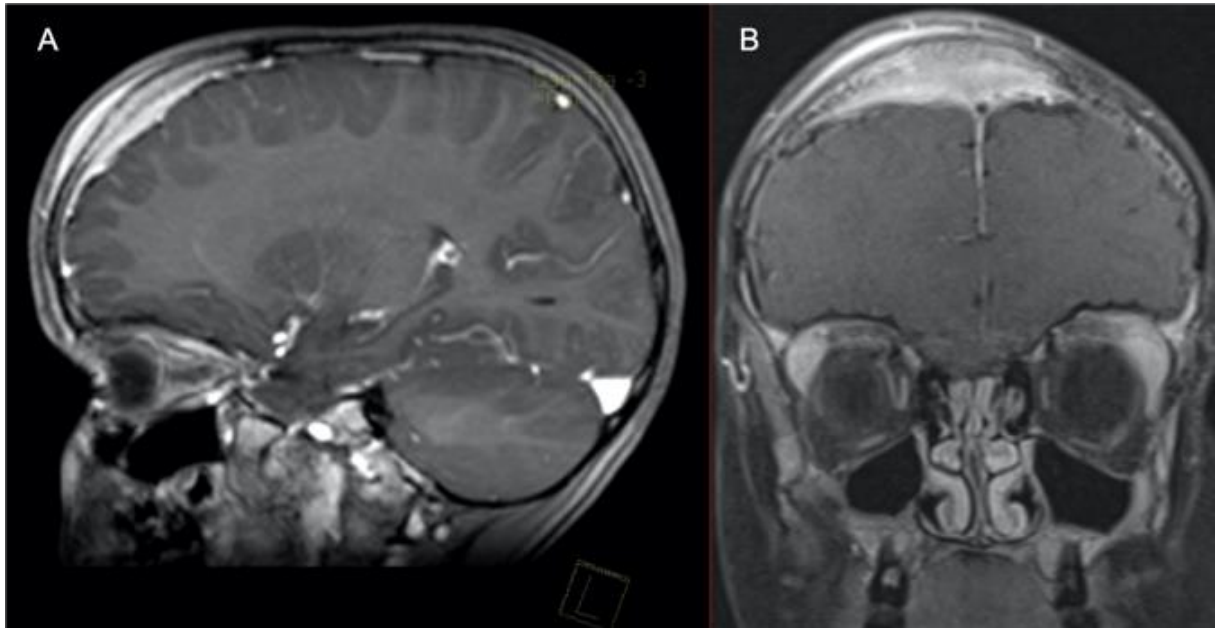


Fig. 14 Cas 14 : Enfant de 6 ans : ptosis gauche depuis 3 semaines et céphalées frontales droites en regard d'une tuméfaction sans notion de traumatisme. Les séquences sagittales (A) et coronales (B) T1 fat sat après injection montrent une formation frontale droite transosseuse se développant dans les tissus sous-cutanés avec épaissement pachyméningé. Le myélogramme fait le diagnostic de LAL B.

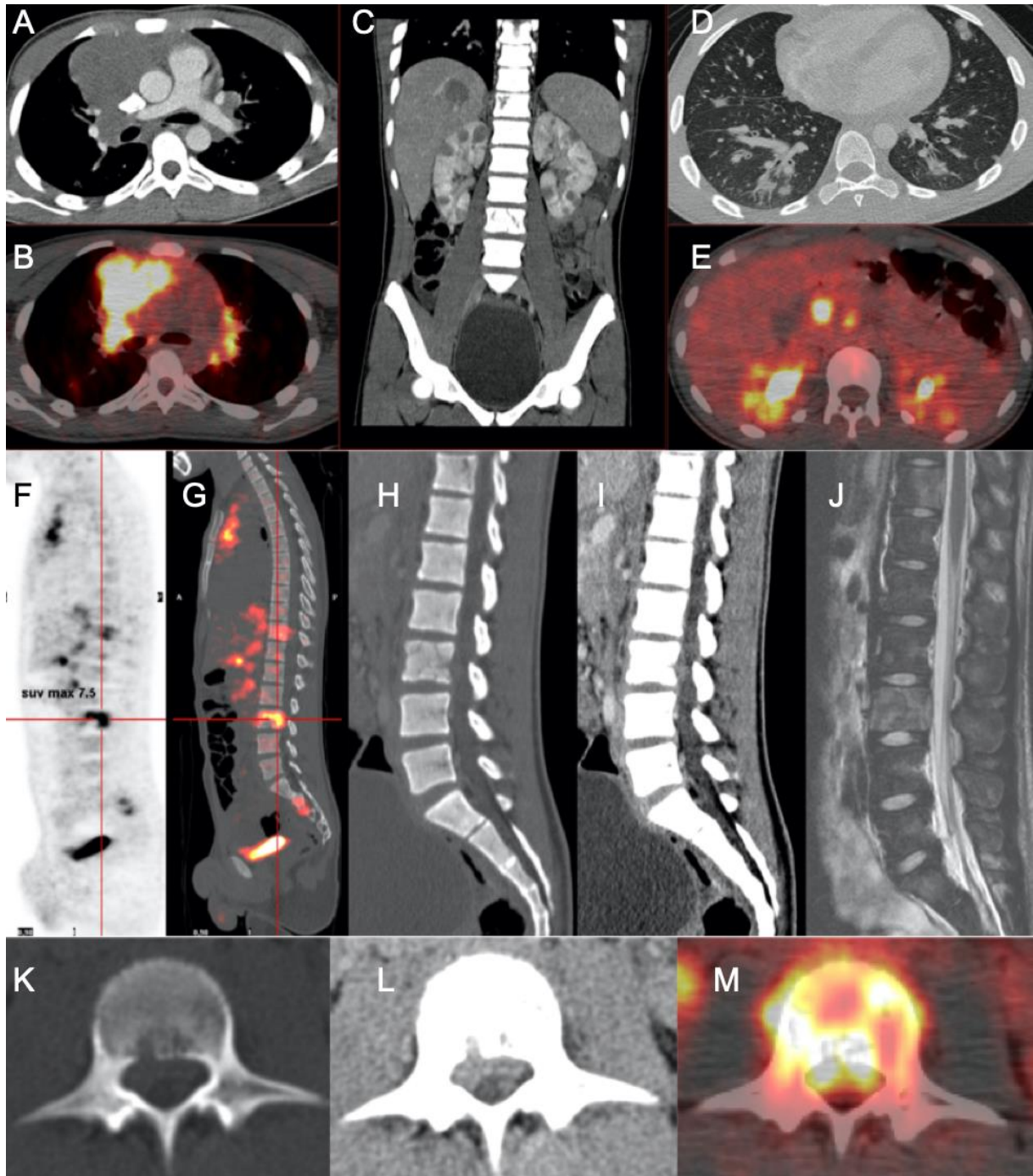


Fig. 15. Cas 15 : Adolescent de 13 ans : lombalgie et hématurie 3 semaines après un traumatisme du flanc droit. L'échographie initiale montre de multiples lésions hépatiques et rénales. Le scanner thoraco-abdomino-pelvien après injection (images A, C, D, H, I, K et L) montre une atteinte diffuse ganglionnaire sus (A) et sous-diaphragmatique, des atteintes pulmonaires (D), hépatiques (C), rénales (C) et osseuses du squelette axial (H-J). L'ensemble des lésions présentent un hypermétabolisme à la TEP (B, E, F, G et M). On retrouve une trame osseuse hétérogène en fenêtre osseuse (H) des corps vertébraux de T11 et L3. Il s'y associe une atteinte épidurale antérieure secondaire à l'atteinte osseuse en regard de L3. Celle-ci s'individualise aussi bien au scanner qu'à l'IRM. A noter que les lésions osseuses sont en hypersignal T2 (J).

La biopsie médiastinale prouve le lymphome B à grandes cellules.

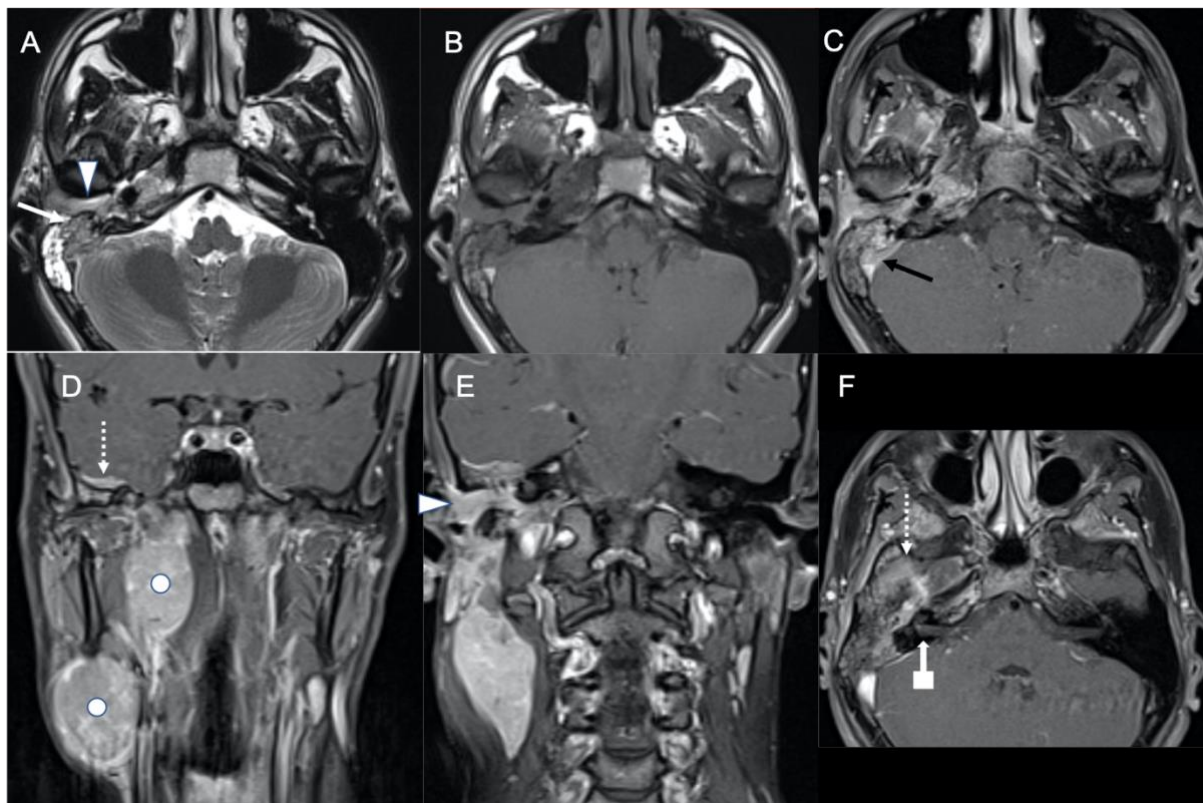


Fig. 16. Cas 16 : Adolescent de 16 ans : tableau clinique évoluant depuis 3 mois avec adénomégalies jugulo-carotidiennes droites, otalgie droite, paralysie faciale droite et bourgeon charnu du conduit auditif droit. L'IRM montre une masse intra-pétreuse (flèche blanche) en hyposignal T2 (A) et T1 (B) se rehaussant après injection (C et F). Elle présente une extension supérieure méningée (flèches en pointillé), une extension interne veineuse avec thrombose tumorale focale du sinus sigmoïde (flèche noire) et une extension externe au sein du conduit auditif externe (pointes de flèche). Il existe aussi un rehaussement du nerf facial droit (flèche en carré) au sein du conduit audit interne droit. Il s'y associe 2 conglomérats d'adénomégalies (points) en rétro-pharyngé droit et au niveau de l'aire ganglionnaire cervicale IIa droite. La biopsie de la mastoïde montre un lymphome de Burkitt avec extension méningée.

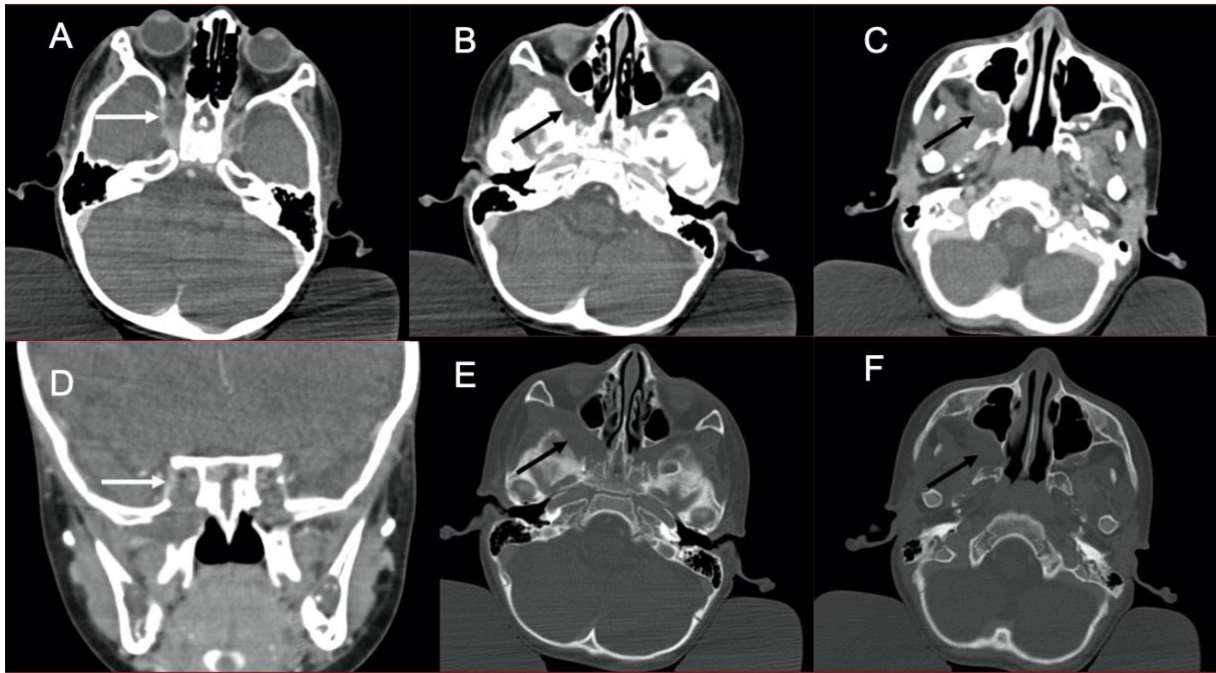


Fig. 17. Cas 17 : Enfant de 2 ans : obstruction naso-pharyngée dans un contexte de lymphome de Burkitt. Ce scanner injecté montre un élargissement et une hypodensité du sinus caverneux droit (A et D : flèches), s'étendant jusque la fosse ptérygo-palatine droite (B et C : flèches) qui apparaît remodelée en fenêtre osseuse (E et F : flèches).

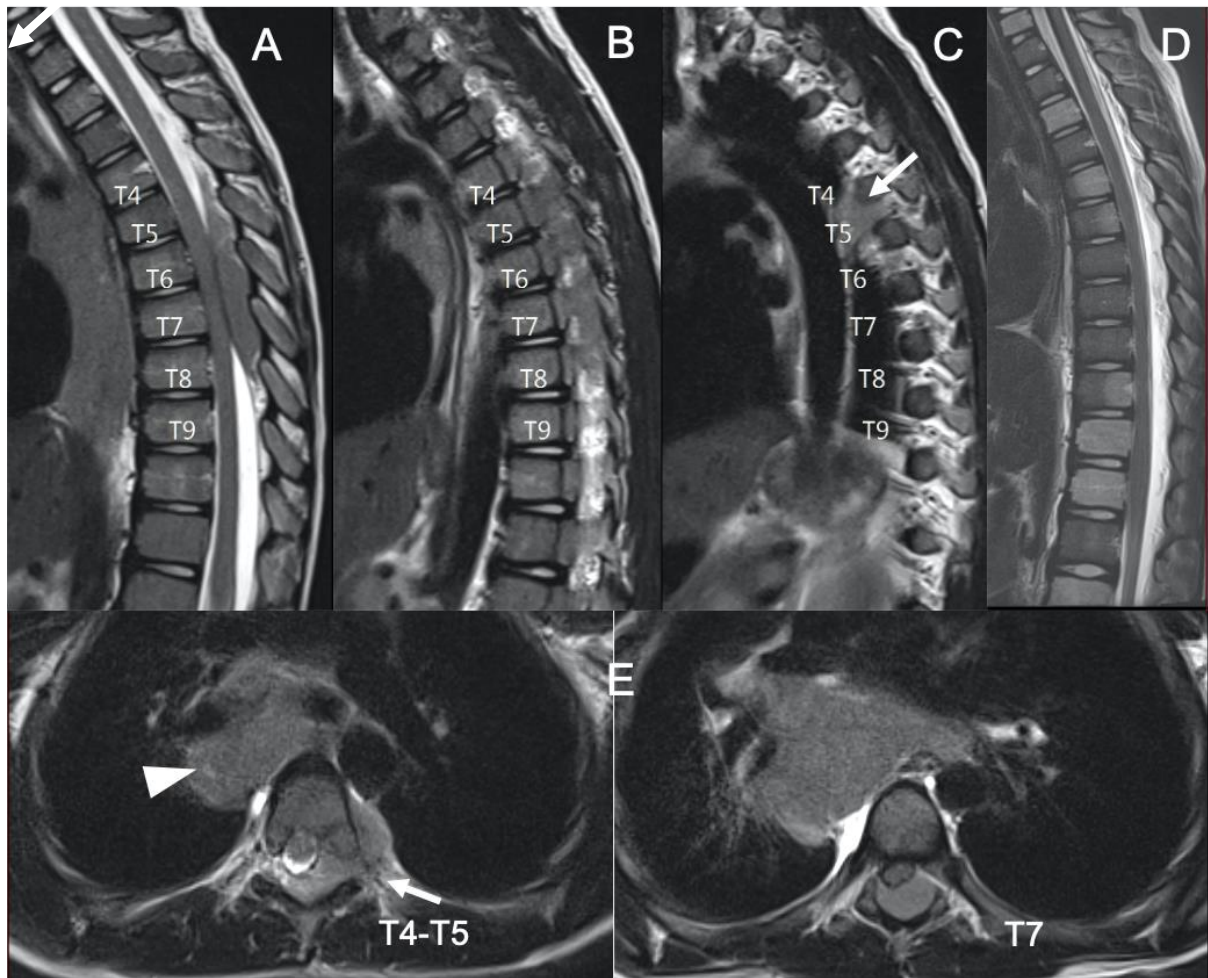


Fig. 18. Cas 18 : Enfant de 9 ans : dorsalgies insomniantes sans AEG depuis 10 jours. L'IRM du rachis thoracique sur la séquence sagittale T2 (A-C) montre une masse épidurale postérieure en isosignal s'étendant de T4 à T9 avec infiltration de multiples foramens de conjugaison gauches. Les séquences axiales T2 (E) mettent en évidence à l'étage T4-T5, un prolongement en « bouchon de champagne » de la masse épidurale aux régions extra-foraminales, en passant par le foramen de conjugaison (flèches). La masse épidurale comprime la moelle, qui ne présente pas de signe évident de souffrance. En outre, il existe une masse du médiastin moyen latéralisée à droite (pointe de flèche) sur les séquences axiales T2 (C). La biopsie de la masse médiastinale sous thoracoscopie montre un lymphome de Burkitt stade IV. Après 8 jours de traitement, la masse épidurale n'est plus individualisable (B : sagittale T2). L'hétérogénéité de la trame osseuse est mieux mise en évidence sur cet examen.

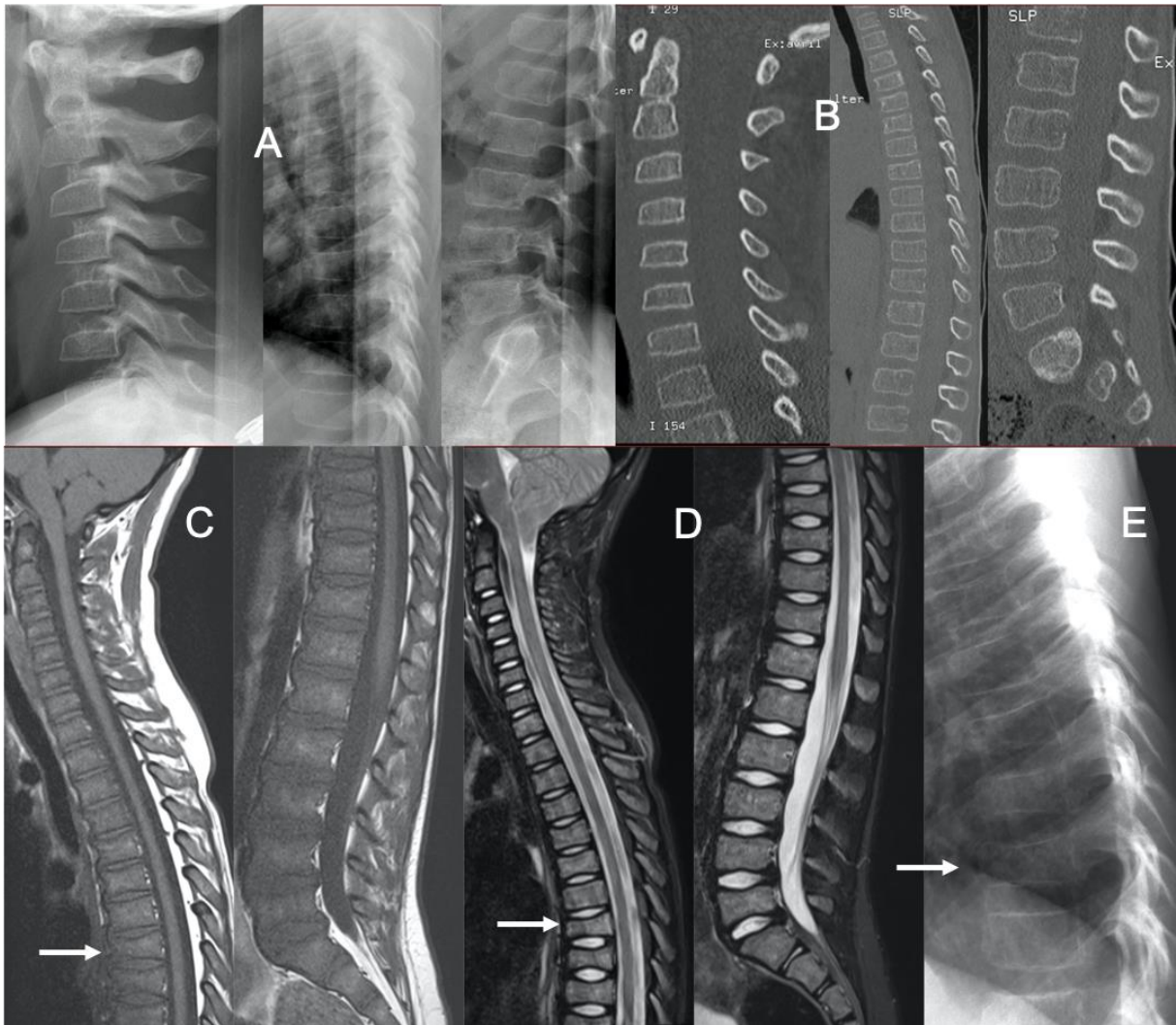


Fig. 19. Cas 19 : Enfant de 6 ans : douleurs rachidiennes hyperalgiques sans trouble neurologique depuis 15 jours suite à un traumatisme de basse cinétique. Les radiographies standards (A) et un scanner (B) de l'ensemble du rachis sont interprétés comme normaux. Aucun autre bilan n'est réalisé et une surveillance est proposée. Le patient consulte un mois plus tard : les rachialgies depuis 48 heures sont d'horaires inflammatoires et insomniantes avec impossibilité de marcher. Au cours de l'hospitalisation, l'enfant présente des paresthésies en doigt de gant et en chaussette. La NFS révèle une bi-cytopénie. Les radiographies (E) montrent une hétérogénéité de la trame osseuse. Il existe une perte de hauteur de certains corps vertébraux, des plateaux vertébraux irréguliers, notamment de T7 (flèches). L'IRM met en évidence une infiltration ostéo-médullaire diffuse se traduisant par un hyposignal T1 (C) diffus de la moelle osseuse, en hypersignal T2 STIR. On retrouve la perte de hauteur de certaines vertèbres ainsi que les aspects irréguliers des plateaux vertébraux de certains corps vertébraux, comme au niveau de T7 (flèches). L'exploration encéphalique n'a pas montré d'anomalie. Le myélogramme confirme une LAL B.



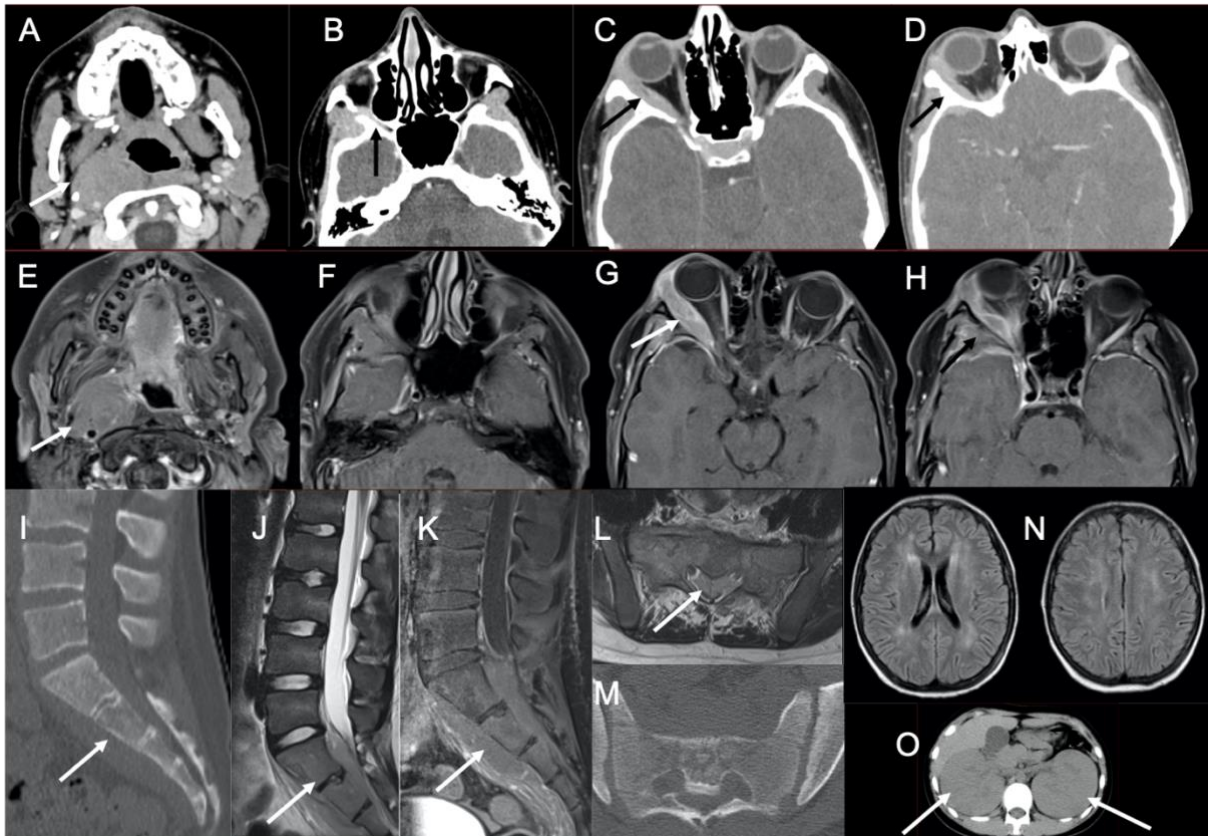


Fig. 20. Cas 20 : Adolescent de 14 ans : installation rapidement progressive d'un tableau clinique associant AEG, douleurs neuropathiques du membre inférieur droit et exophtalmie droite. Le scanner cérébral injecté (A-D), ainsi que l'IRM sur la séquence T1 après injection (E-H), mettent en évidence une lésion para-pharyngée droite englobant et refoulant le paquet jugulo-carotidien droit (A et E, flèches). On retrouve une atteinte osseuse ptériale droite (D et H, flèches) avec infiltration des tissus adjacents de contigüité intéressant la fosse ptérygo-palatine droite (B : flèche), l'orbite en extra-conique refoulant le muscle droit latéral (C et G : flèches), ainsi qu'un épaissement pachyméningé temporal interne. Il existe aussi une atteinte méningée controlatérale. Par ailleurs, au niveau du sacrum sur les coupes sagittales du scanner injecté (I) et l'IRM sur les séquences T2 (J) et T1 fat sat après injection (K), on retrouve une atteinte osseuse du sacrum envahissant les parties molles de la concavité sacrée ainsi que l'espace épidural endocanalair sacré. Ces anomalies sont retrouvées dans le plan transverse sur les séquences T1 après injection (L) et au scanner (M). Le scanner injecté montre une hypertrophie rénale bilatérale (O). Le myélogramme confirme une leucémie de Burkitt. A noter sur un contrôle ultérieur, la présence d'hypersignaux FLAIR (N) de la substance blanche bilatérale et relativement symétrique épargnant les fibres en U et les capsules internes et externes compatibles avec une leuco-encéphalopathie toxique au méthotrexate.

#### 1.1.4 Infiltration du massif facial et des orbites

De façon ubiquitaire, les os du massif facial peuvent être infiltrés par les hémopathies malignes. Ainsi par contiguïté, les méninges, les orbites et les cavités nasales peuvent être atteintes (Fig. 20 à 23).

En ce qui concerne les atteintes orbitaires, l'ensemble des structures peuvent être envahies : muscles oculaires, nerfs optiques et globes oculaires. Ce sont les leucémies myéloblastiques et les lymphomes de Burkitt qui sont pourvoyeurs de ces atteintes (34). Compte tenu de leur caractère hypercellulaire, les localisations orbitaires se rehaussent et sont en restriction de la diffusion (35).

La présence d'une hypertrophie avec rehaussement des nerfs optiques chez un enfant aux antécédents de leucémie doit faire suggérer une infiltration leucémique, même en l'absence d'implication antérieure du SNC. Cette zone est suspectée pour être un « sanctuaire » des cellules leucémiques en raison de la pénétration sous-optimale de la chimiothérapie au niveau des nerfs rétro-bulbaires (9).

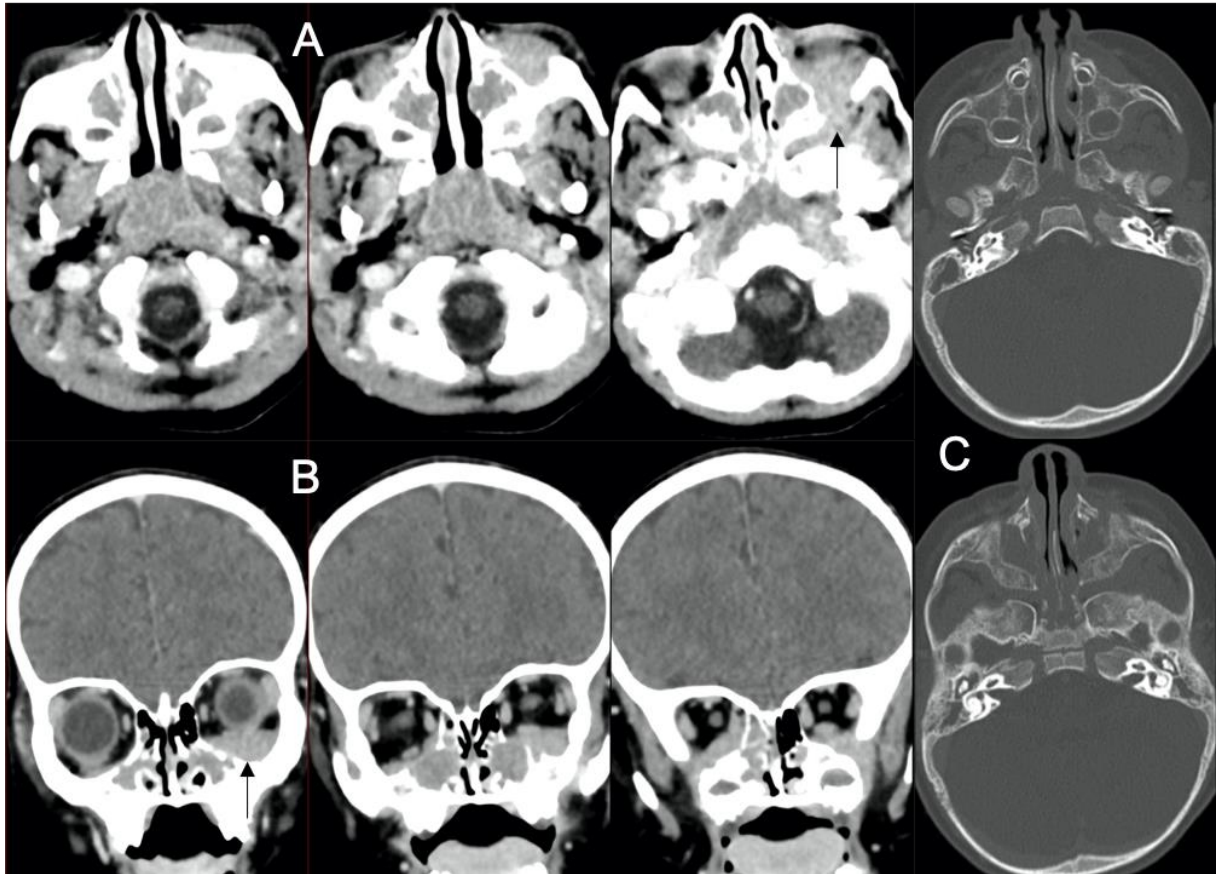


Fig. 21. Cas 21 : Fille de 20 mois : AEG, ptosis et troubles de la marche. Le scanner avec injection du massif facial (A-C) retrouve une infiltration tissulaire des sinus maxillaires et des cellules ethmoïdales postérieures. Il s'y associe une extension intra-orbitaire extra-conique bilatérale inférieure (flèches) venant au contact des muscles droits médial et inférieur du côté droit et au contact du muscle droit inférieur à gauche. En fenêtre osseuse (C), il existe une hétérogénéité de la trame osseuse. Le myélogramme confirme une LAM 0. Les lésions décrites, dans ce contexte, correspondent à des chloromes.

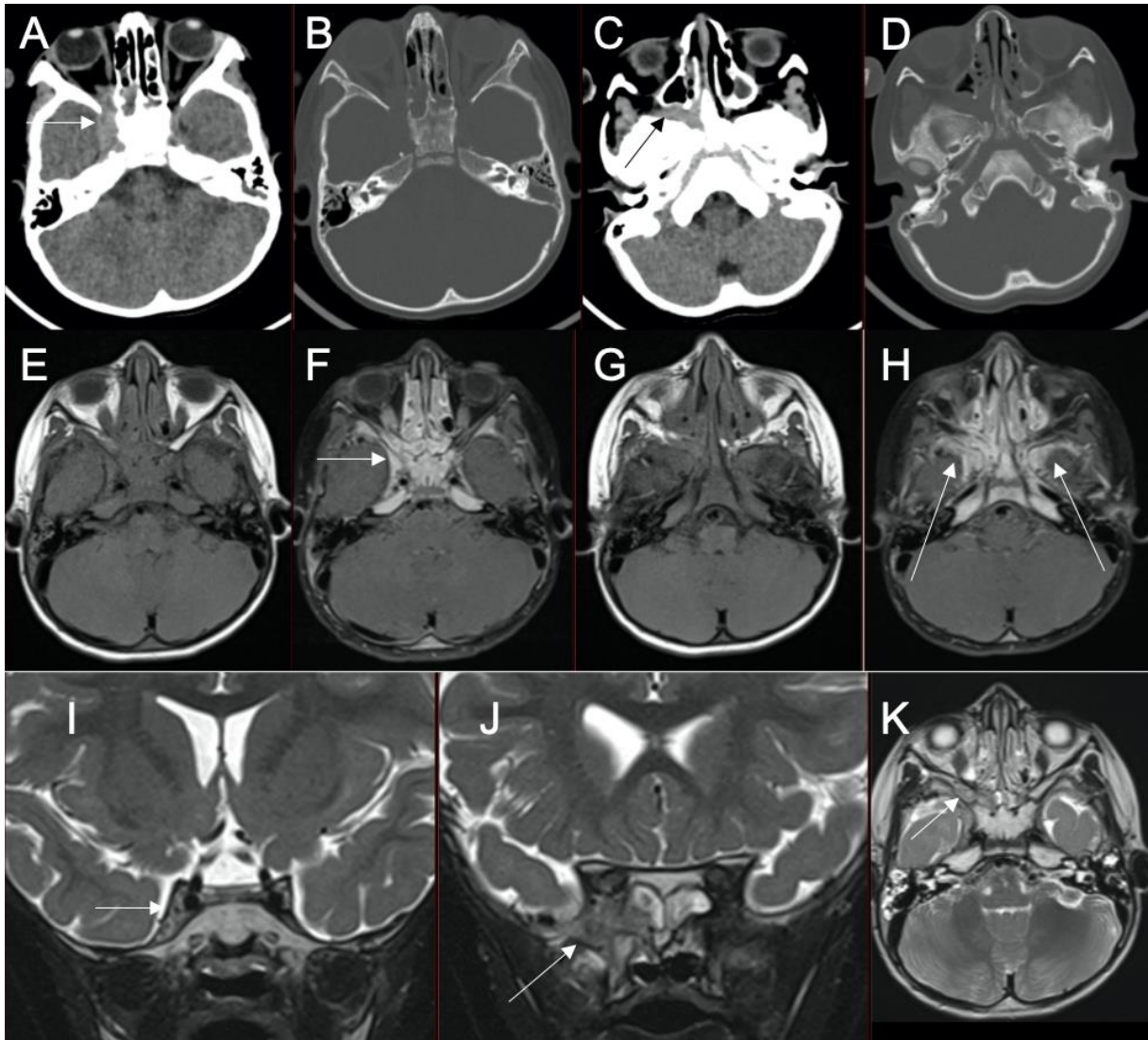


Fig. 22. Cas 22 : Jeune fille de 2,5 ans : paralysie du VI à droite, ptosis et exophtalmie. Le scanner sans injection (A-D) montre une lésion hyperdense centrée sur l'apex orbitaire droit avec envahissement du sinus caverneux droit (A : flèche) et des cellules ethmoïdales homolatérales. Il s'y associe un comblement tissulaire avec élargissement de la fosse ptérygo-palatine droite (C : flèche). L'IRM (E-K) montre après injection (F) un élargissement prenant le contraste du sinus caverneux droit, ainsi qu'une atteinte pachyméningée des fosses temporales (H : flèches). La séquence coronale T2 montre l'asymétrie des sinus caverneux (I : flèche), ainsi que l'hypersignal osseux de la grande aile du sphénoïde droit (I : flèche) : témoin de son infiltration tumorale. La séquence axiale T2 (K) montre l'infiltration tissulaire de la fosse ptérygo-palatine droite. Le myélogramme confirme une LAM 2. La lésion décrite dans ce contexte, est donc compatible avec un chlorome.

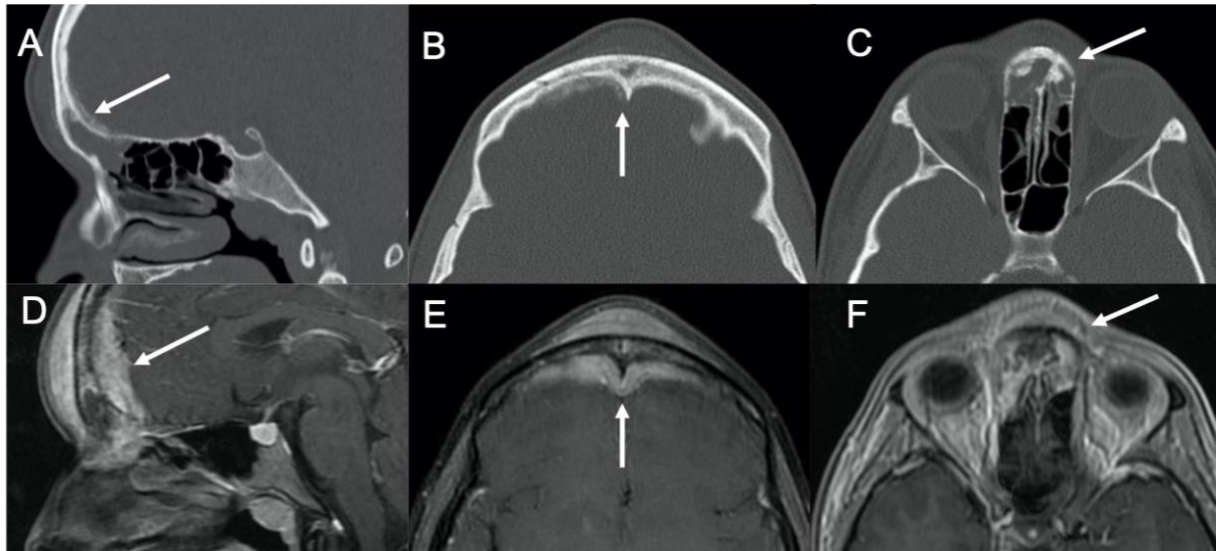


Fig. 23. Cas 23 : Adolescente de 14 ans : sinusite frontale depuis un mois et demi non améliorée par antibiothérapie avec tuméfaction frontale sous-cutanée. Le scanner en fenêtre osseuse (A-C) montre une hétérogénéité osseuse du sinus frontal, des appositions périostées de part et d'autre de l'os frontal, un épaississement des parties molles et un comblement du sinus frontal et des cellules ethmoïdiennes antérieures. L'IRM en séquence T1 fat sat après injection (D-E) permet de mieux apprécier l'infiltration tissulaire transosseuse, notamment l'épaississement de la dure-mère au niveau endocrânien. La biopsie de cette lésion révèle un lymphome diffus à grandes cellules B.



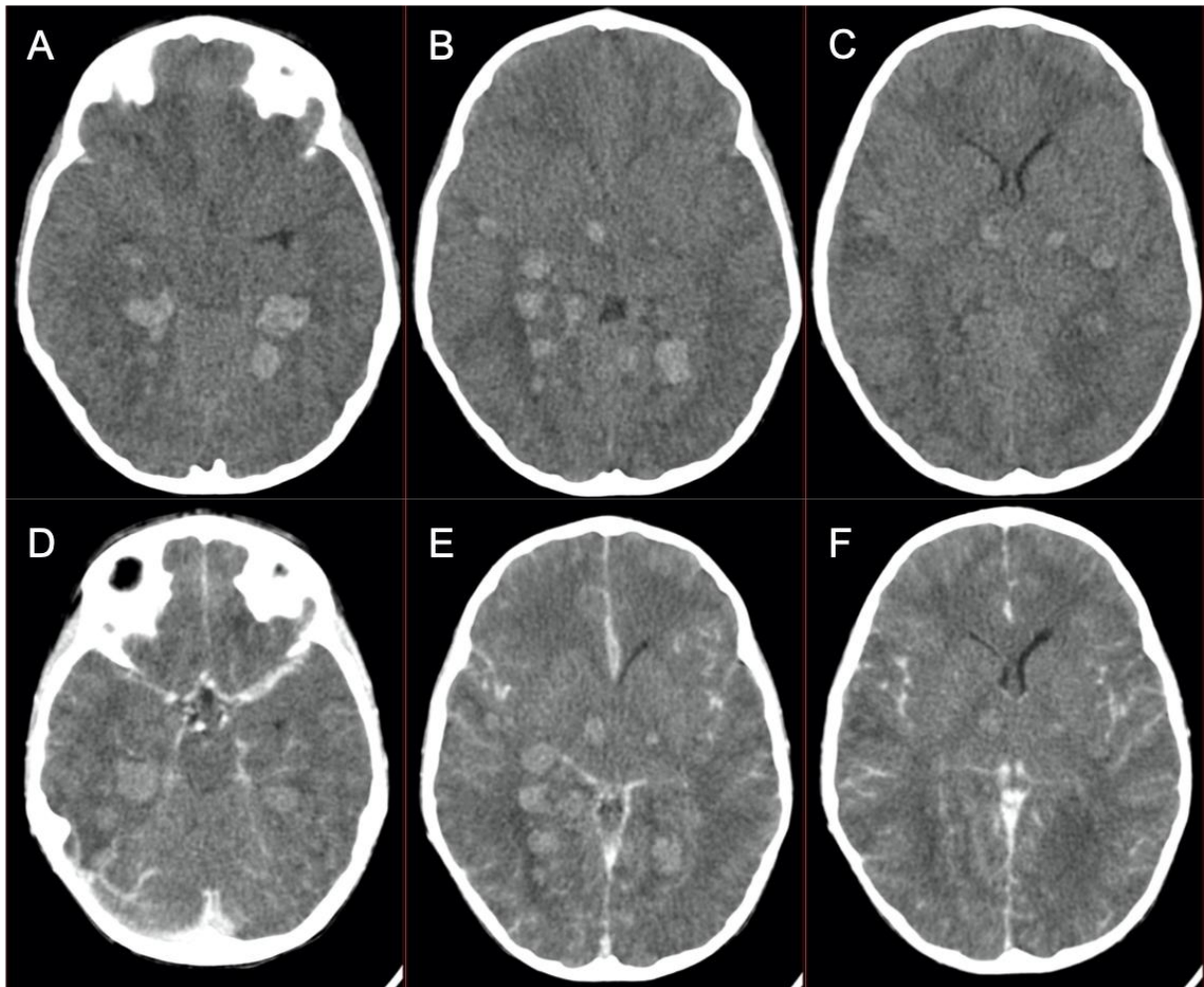


Fig. 24. Cas 29 : Enfant de 4,5 ans : troubles de la conscience et anisocorie dans le contexte de découverte le matin même d'une leucémie aigue hyperleucocytaire (globules blancs : 300G/L). Le scanner sans (A-C) et après injection (D-F) montre des hyperdensités spontanées intraparenchymateuses sus-tentorielles avec œdème péri-lésionnel modéré pour les plus volumineuses. Les lésions ne se rehaussent pas après injection. Il n'est pas retrouvé d'argument pour une TVC. Ces lésions sont compatibles avec des hémorragies parenchymateuses secondaires à une leucostase cérébrale. L'évolution clinique a été fatale.

## 1.2 Complications vasculaires immédiates de l'hémopathie

### 1.2.1 Hémorragies cérébrales

Au cours d'une leucémie hyperleucocytaire, les patients peuvent développer un syndrome de leucostase. Il s'agit d'une agrégation intravasculaire anormale de leucocytes secondaire à une hyperviscosité sanguine en raison d'une hyperleucocytose (leucocytes > 100 G/L). Les signes neurologiques associent céphalées, confusion et troubles de conscience. La leucostase peut se compliquer d'infarctus hémorragiques. Une coagulation intravasculaire disséminée, une thrombopénie sévère (<10 000/mm<sup>3</sup>), un sepsis ou une coagulopathie sont susceptibles d'aggraver le tableau clinico-radiologique, avec un haut risque d'évolution fatale. Le scanner montre dans ce cas des hyperdensités multiples disséminées à l'ensemble du parenchyme cérébral. Le diagnostic différentiel principal à évoquer est la présence de sarcomes granulocytaires multiples. L'injection permet de différencier les 2. Les sarcomes granulocytaires se rehaussent de façon homogène, alors que les hématomes ne se rehaussent pas ou peu en périphérie. L'IRM montre en séquence de susceptibilité magnétique (SWI (susceptibility weighted imaging) ou T2\*) des hyposignaux indiquant la présence de la présence d'hémorragies. Notre étude a révélé 2 cas de leucostases compliquées de multiples infarctus hémorragiques. (Fig. 24 et 25).



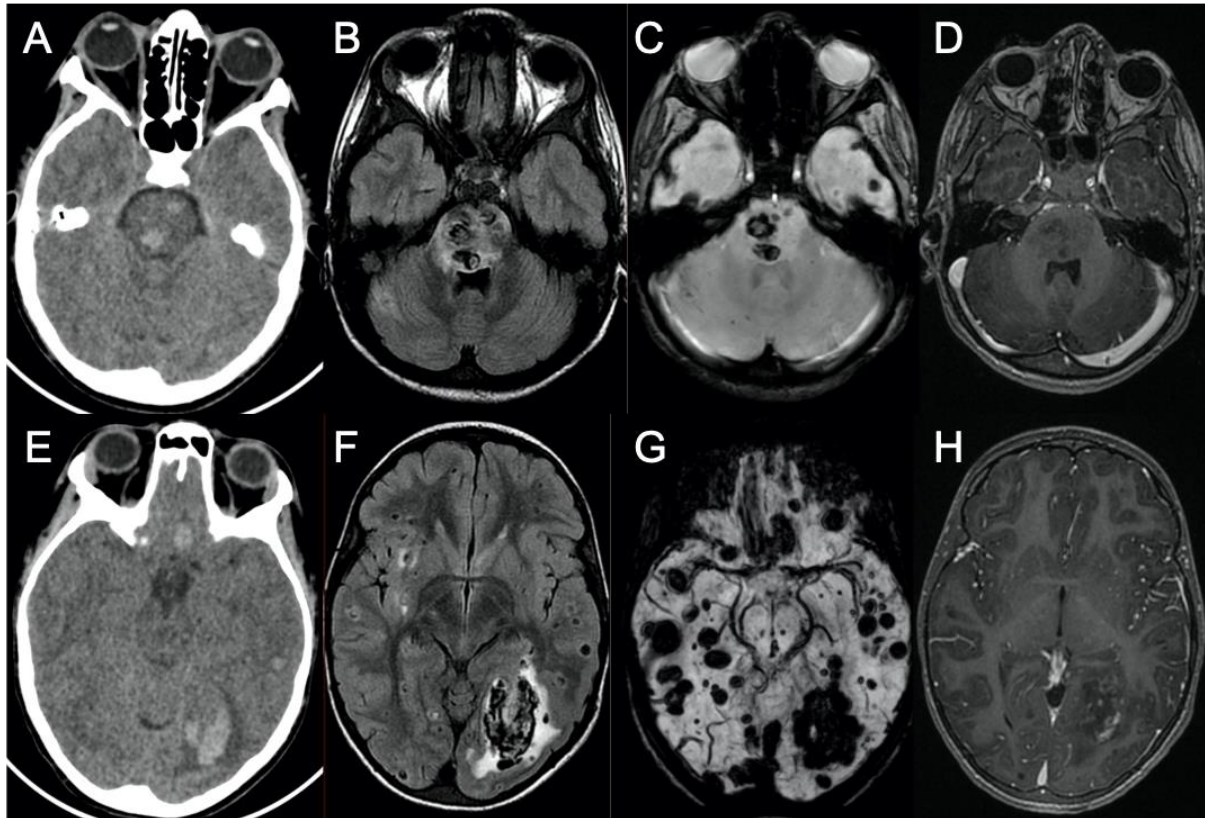


Fig. 25. Cas 30 : Enfant de 8 ans : douleurs abdominales fébriles associées à une dégradation neurologique (Glasgow 7). La NFS retrouve une hyperleucocytose majeure à 966 G/L. Le scanner cérébral (A et E) montre des hyperdensités intraparenchymateuses sus et sous-tentorielles. On les retrouve sur l'IRM en hyposignal FLAIR (B et F) avec œdème périphérique en hypersignal. Les séquences de susceptibilité magnétique (C : T2\* ; G : SWI) retrouvent ces lésions en hyposignal. Sur la séquence T1 après injection (D et H), il n'y a pas de rehaussement lésionnel et les sinus duraux apparaissent perméables. Il s'agit d'une LAL T découverte sur leucostase cérébrale avec hématomes intraparenchymateux multiples diffus sus et sous-tentoriels.



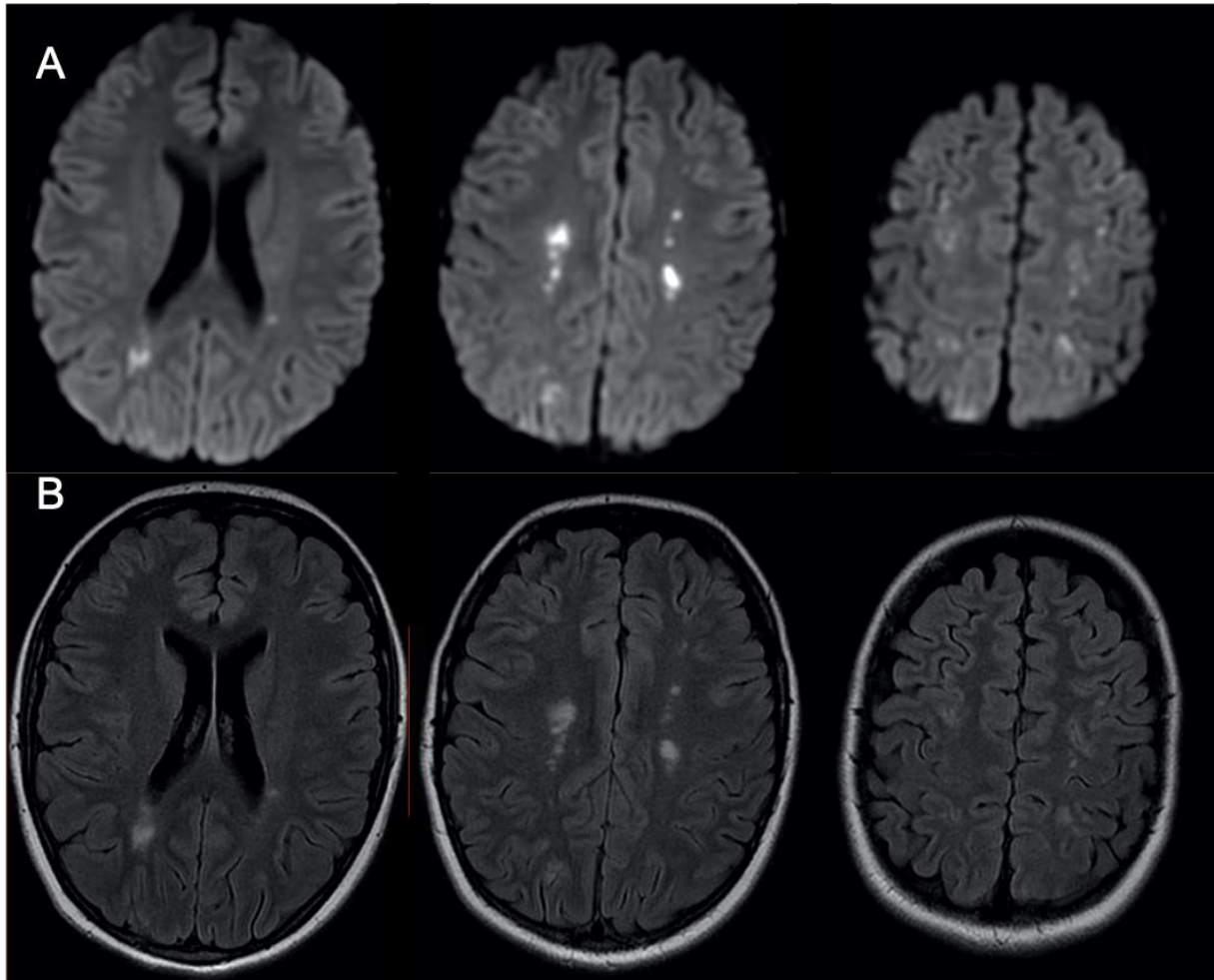


Fig. 26. Cas 66 : Adolescente de 16 ans : troubles de la conscience et de la mémoire dans le cadre d'une découverte d'une LAL dans les suites d'une myocardite à éosinophiles avec thrombus intra-ventriculaire gauche. L'IRM cérébrale montre sur la séquence de diffusion des hypersignaux multiples punctiformes, parfois confluents de la substance blanche profonde de façon bilatérale et asymétrique. Il existe une restriction sur la cartographie ADC. On retrouve ces anomalies en hypersignal sur la séquence FLAIR (B). La répartition de ces anomalies est compatible avec des territoires jonctionnels. Il peut donc s'agir d'infarctus cérébraux des territoires jonctionnels. La physiopathologie des lésions chez cette patiente n'est pas bien comprise étant donné l'absence de notion de trouble hémodynamique précédant la réalisation de l'examen. Il peut s'agir d'une pluie de micro-thrombi obstruant les artérioles distales, secondaire au thrombus intra-ventriculaire gauche ou à l'hyperéosinophilie.

### 1.2.2 Infarctus cérébraux ischémiques

Les infarctus cérébraux sont moins fréquents que les hémorragies chez les patients d'oncohématologie et suggèrent souvent une thrombose veineuse cérébrale (TVC) sous-jacente. La leucostase, l'hypercoagulabilité et l'utilisation de certaines chimiothérapies (telles que l'asparaginase) combinées aux stéroïdes peuvent causer des infarctus (Fig. 26). Ces infarctus cérébraux peuvent bénéficier des derniers traitements disponibles comme la thrombectomie artérielle (36). Une autre cause d'accident ischémique sont les dommages vasculaires radio-induits, avec des thromboses décrites jusque 22 ans après le traitement.

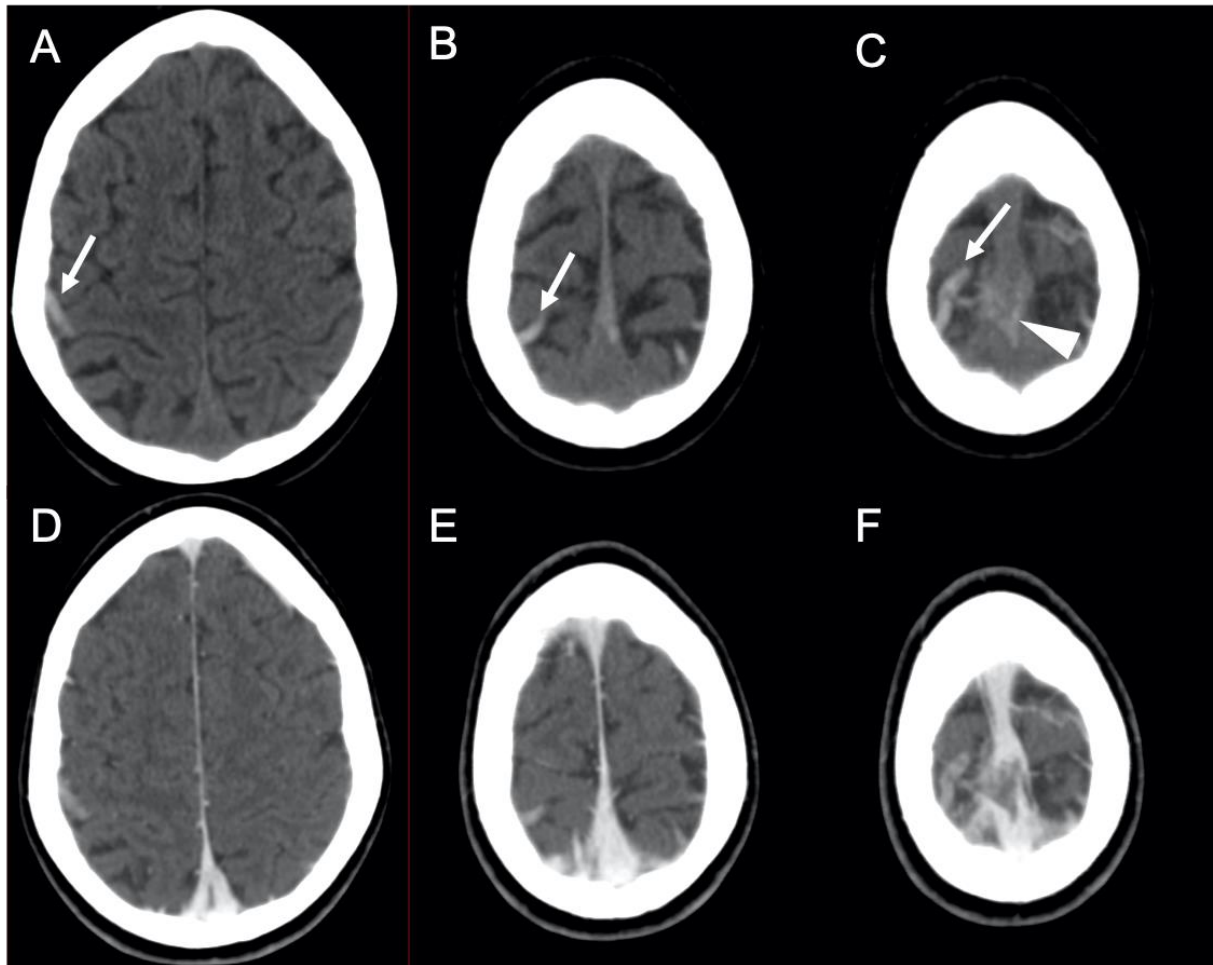


Fig. 27. Cas 32 : Enfant de 11 ans : céphalées en phase d'induction avec asparaginase d'une LAL pré-B. Le scanner cérébral en contraste spontané (A-C) montre une hyperdensité d'une veine corticale frontale droite (flèches), ainsi que de la partie moyenne du sinus longitudinal supérieur (pointe de flèche). Après injection (D-F), il existe un défaut de rehaussement de ces structures veineuses. Il s'agit d'une thrombose veineuse d'une veine corticale associée à une thrombose partielle du sinus longitudinal supérieur, sans complication parenchymateuse.

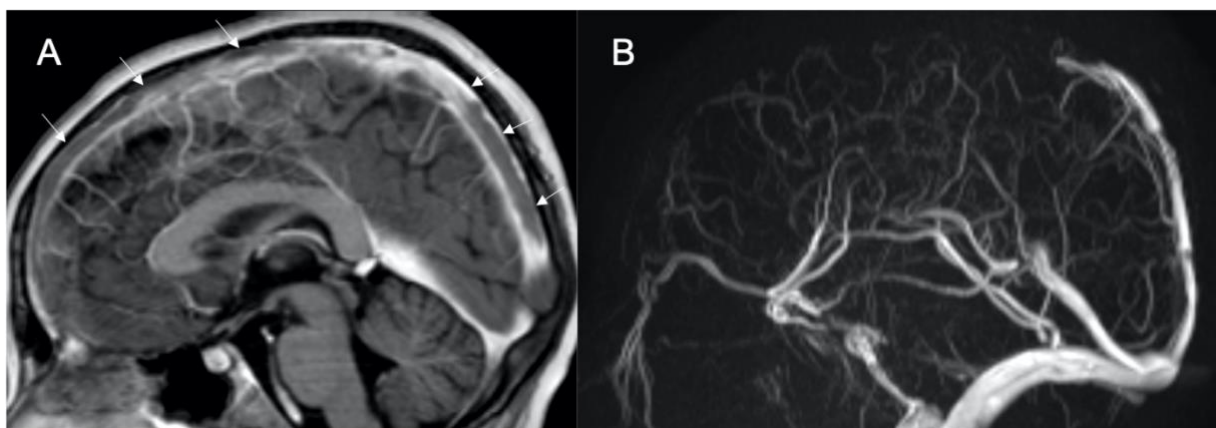


Fig. 28. Cas 33 : Enfant de 11 ans : céphalées et vomissements en phase d'induction avec asparaginase d'une LAL pré-B. À l'IRM, la séquence sagittale T1 après injection (A) et la séquence d'angio-IRM veineuse montrent un défaut d'opacification du sinus longitudinal supérieur (flèches) témoignant d'une TVC à ce niveau.

## 2 Complications neurologiques au cours des hémopathies malignes et de leur prise en charge

Les améliorations de la prise en charge des patients ont fait émerger des complications liées aux traitements et à l'évolution naturelle de la maladie.

### 2.1 Complications iatrogènes

#### 2.1.1 Complications secondaires aux chimiothérapies et aux greffes de moelle osseuse

##### 2.1.1.1 Hémorragies

Les traitements par chimiothérapie et allogreffes peuvent être pourvoyeurs d'hémorragies. Certaines chimiothérapies, telle que l'asparaginase, aggravent les thrombopénies ainsi que la production de facteurs de coagulation pouvant donner un syndrome hémorragique. Les patients atteints de leucémie peuvent aussi développer une coagulation intravasculaire disséminée, donnant une hypofibrinogénémie et donc des multiples hémorragies de la substance blanche sous-corticale. Les hémorragies sous-durales et sous-arachnoïdiennes sont moins fréquentes que celles de topographie intra-axiale.

Les états pro-hémorragiques, ainsi que les traitements d'administration intrathécale peuvent donner des hématomes épiduraux et des symptômes liés à la compression des racines de la queue de cheval.

##### 2.1.1.2 Thrombose veineuse cérébrale

30% des complications neurologiques au cours des hémopathies malignes sont causées par une thrombose veineuse cérébrale (TVC). Ces données sont cohérentes avec notre étude qui a mis en évidence 17 sur 43 cas (32,7%) de complications neurologiques. Les facteurs de risque liés à cette complication sont la leucostase et les chimiothérapies telles que l'asparaginase et la vincristine (l'ensemble des cas reportés dans notre étude étaient sous asparaginase). Environ 2% des patients sous asparaginase vont développer une thrombose veineuse cérébrale, plus ou moins compliquée d'infarctus veineux ou d'hémorragie parenchymateuse. L'asparaginase induit un état pro-thrombotique, en particulier, secondaire à un déficit en protéine S.

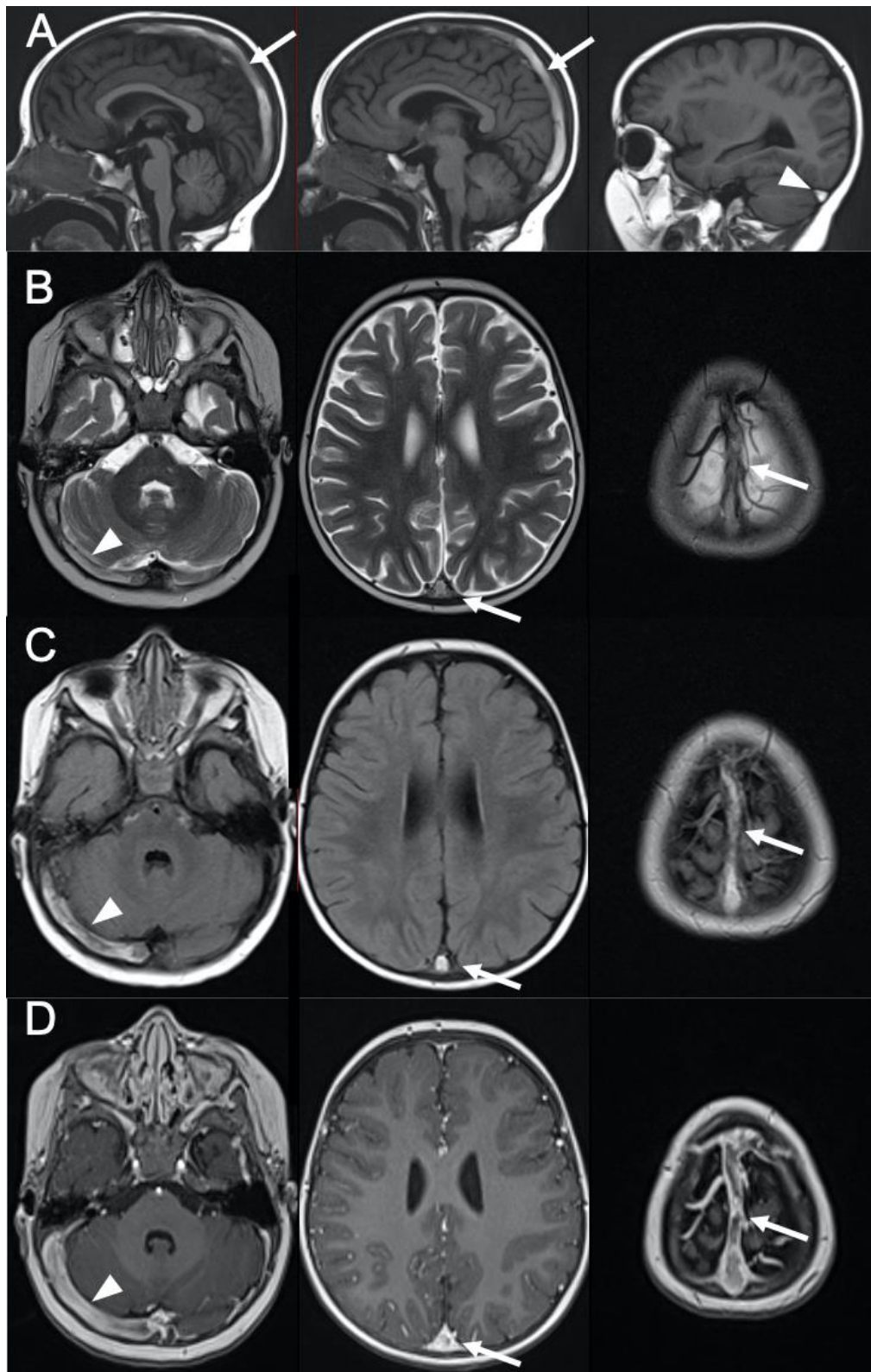


Fig. 29. Cas 34 : Enfant de 21 mois : strabisme d'installation brutale au cours de la phase d'induction avec asparaginase d'une LAL pré-B. L'IRM cérébrale montre un hypersignal spontané du sinus longitudinal supérieur (flèches) et du sinus veineux latéral droit (têtes de flèche) sur les séquences T1 (A), T2 (B) et FLAIR (C). Sur la séquence T1 après injection (D), ces structures veineuses présentent un défaut de rehaussement. Ces anomalies sont en rapport avec une TVC.

En TDM, le sinus thrombosé apparaît hyperdense en contraste spontané. Après injection, on retrouve un défaut de rehaussement (« signe du delta ») du sinus dural atteint (Fig. 27). L'IRM est plus sensible. Les séquences de veinographie en contraste de phase ou après injection, mettent en évidence l'absence de flux au sein du sinus pathologique (Fig. 28). Les séquences classiques permettent de mettre en évidence le thrombus. À la phase aiguë, il est en hyposignal T2\* alors que le T1 et le T2 peuvent apparaître faussement rassurants. À la phase subaiguë, il est en hypersignal sur toutes séquences (T1, T2, FLAIR, T2\*, diffusion) (Fig. 29). L'IRM montre facilement la souffrance ischémique, voire hémorragique du parenchyme cérébral (Fig. 30 et 32) (37).

Dans de rares cas, il peut exister une thrombose des veines médullaires cérébrales. Ce sont les veinules du réseau post-capillaire qui cheminent au sein de la substance blanche et convergent vers la surface de l'encéphale pour donner naissance aux sinus durs. Lorsqu'elles se thrombosent, il apparaît des anomalies de signal le long de leurs trajets. À l'IRM, on retrouve de minuscules cavitations de distribution linéaire au sein de la substance blanche, reflétant la distribution des veines médullaires. Ces anomalies s'accompagnent volontiers de micro saignements (Fig. 31) (38) (39).

Il n'existe pas de protocole de surveillance particulier dans la littérature. Dans la plupart des cas, il existe sous anticoagulation une régression radiologique le plus souvent rapide et totale en ce qui concerne l'occlusion veineuse. Il est suggéré de réaliser une surveillance radiologique du thrombus pendant la première semaine chez les enfants présentant un remaniement hémorragique significatif (40).



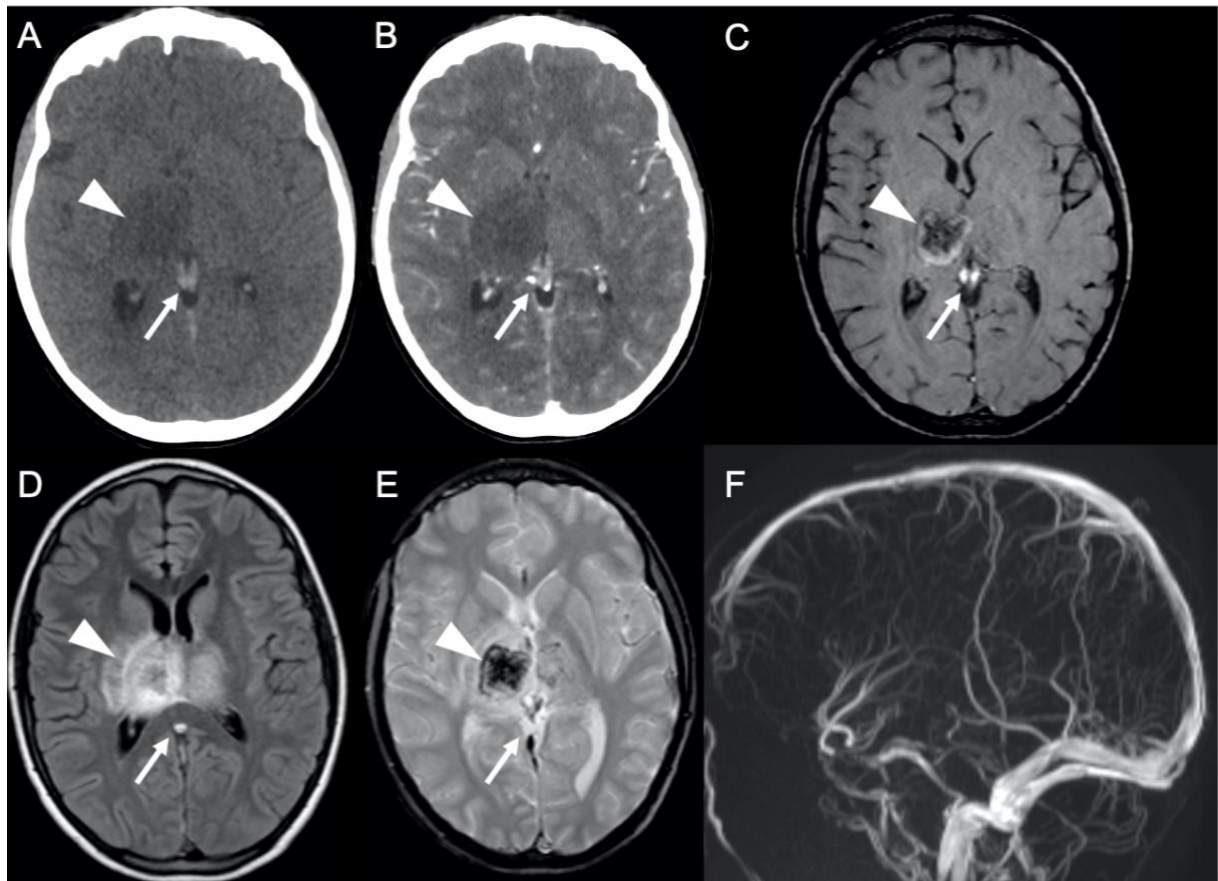


Fig. 30. Cas 36 : Adolescent de 14 ans : déficit brutal sensitivo-moteur du membre supérieur gauche au cours de la phase d'induction avec asparaginase d'une LAL T. Le scanner cérébral sans injection (A) montre une hyperdensité spontanée du système veineux profond dont les veines cérébrales internes (flèches), sans rehaussement après injection (B). Il s'y associe une hypodensité capsulo-thalamique droite (têtes de flèche) ne prenant pas le contraste. À l'IRM, le système veineux profond (flèches) est en hypersignal T1 (C), en hypersignal FLAIR (D) et en hyposignal T2\* (E). La séquence d'angio-IRM veineuse (F) montre un défaut d'opacification du système veineux profond (veines cérébrales internes, ampoule de Galien, sinus longitudinal inférieur et sinus droit). Au niveau capsulo-lenticulaire droit, il existe un hypersignal hétérogène en T1 et en FLAIR, et en hyposignal T2\*. Dans une moindre mesure, il existe les mêmes anomalies du côté opposé. L'ensemble des anomalies sont en lien avec une thrombose veineuse de l'ensemble du système veineux profond cérébral compliquée de remaniements œdémato-hémorragiques capsulo-thalamiques.

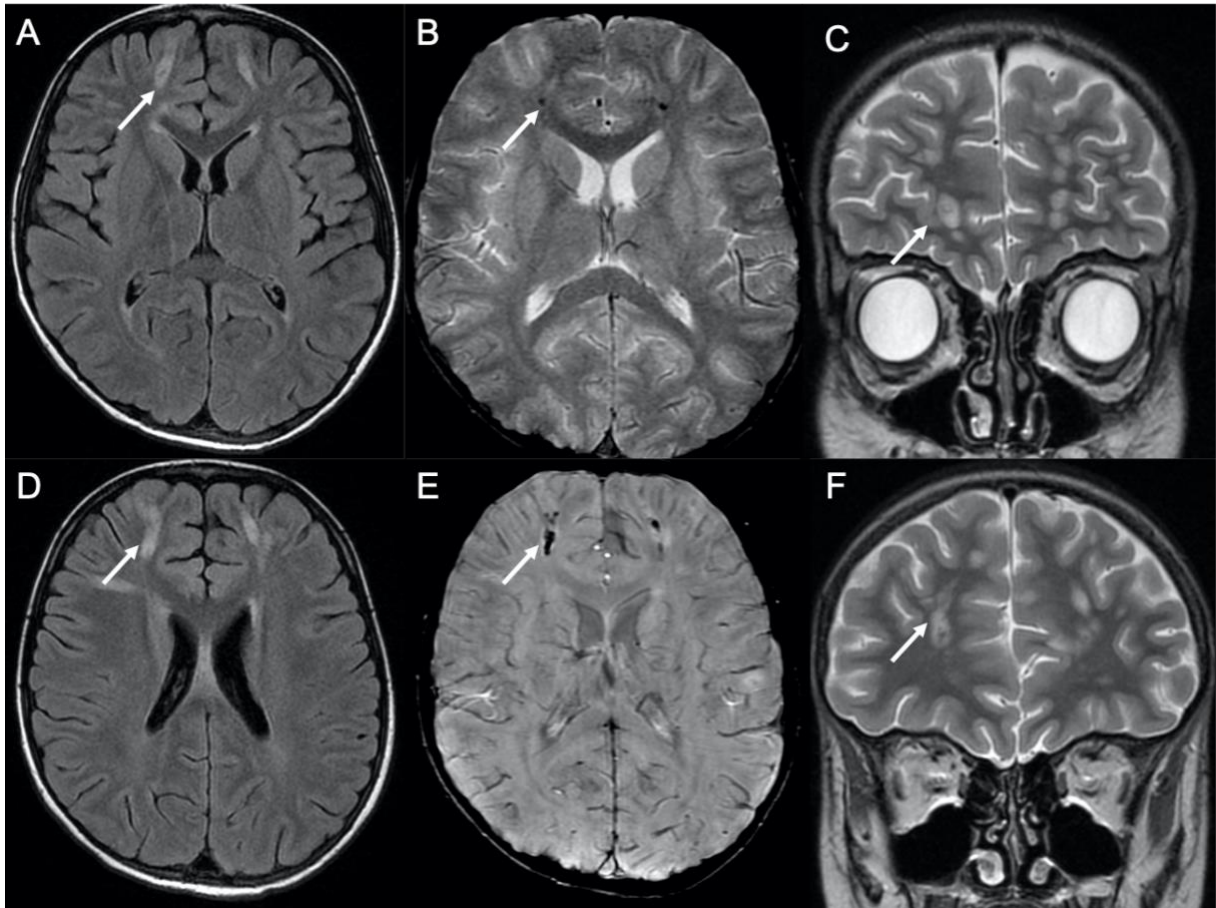


Fig. 31. Cas 46 : Enfant de 8 ans : céphalées brutales 28 jours après le début de la phase d'induction avec asparaginase d'une LAL pré-B. L'IRM cérébrale montre au niveau des 2 lobes frontaux, des anomalies de la substance blanche sous-corticale et profonde de distribution linéaire (flèches) en hypersignal FLAIR (A et D) et en hypersignal T2 (C et F). En regard de ces anomalies, il existe des spots en hyposignal sur les séquences de susceptibilité magnétique en T2\* (B) et SWI (E). La distribution des anomalies suggère des thromboses multiples de veines médullaires, sans thrombose associée des sinus duraux, compliquées de remaniements hémorragiques. Des lésions d'encéphalopathie toxique apparaissent moins probables.

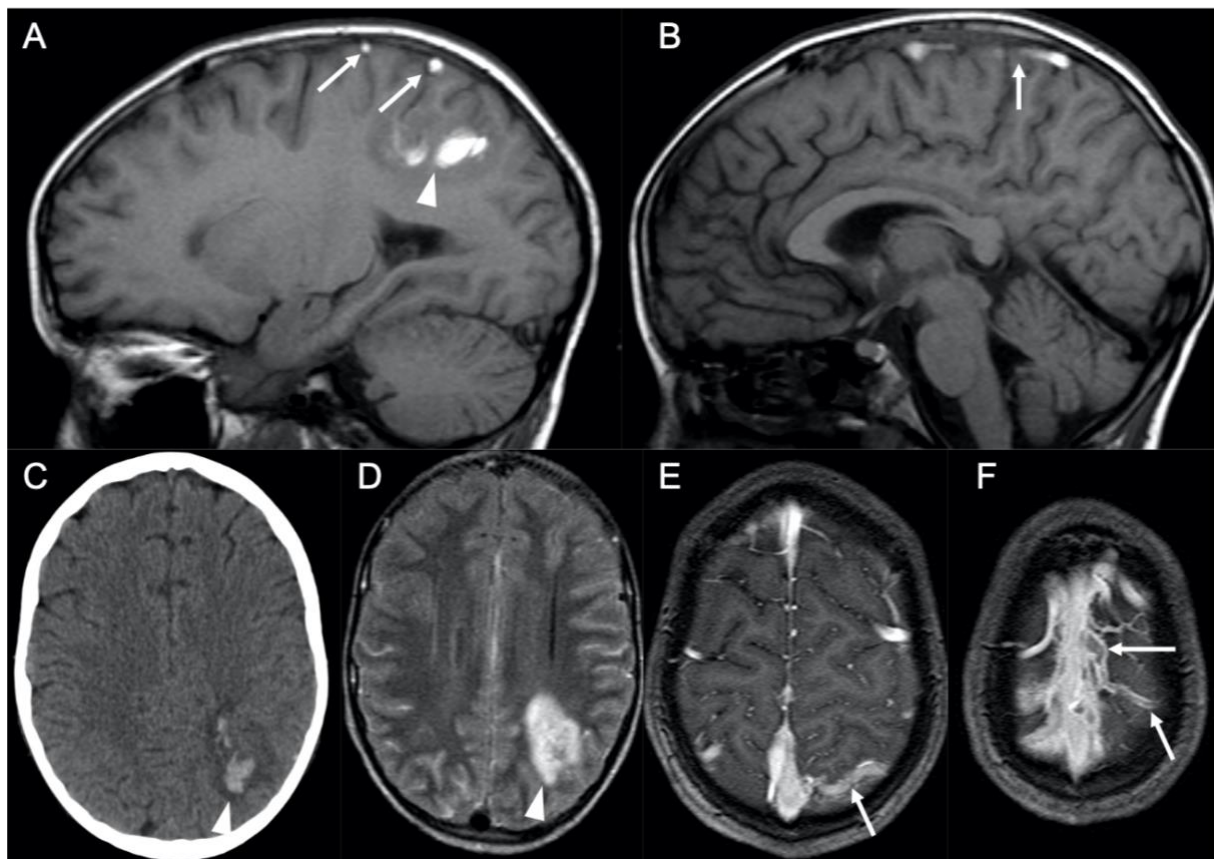


Fig. 32. Cas 40 : Enfant de 12 ans : crise convulsive au cours de la phase d'induction avec asparaginase d'un lymphome lymphoblastique T médiastinal. L'IRM cérébrale montre sur la séquence T1 (A et B) un hypersignal de 2 veines corticales pariétales gauches et de la partie moyenne du sinus longitudinal supérieur (flèches). Sur la séquence T1 après injection (E et F), ces structures veineuses présentent un défaut de rehaussement. Au niveau du parenchyme cérébral pariétal gauche, on retrouve une lésion hyperdense (pointes de flèche) sur le scanner sans injection (C). À l'IRM, cette lésion est en hypersignal hétérogène sur les séquences T1 et FLAIR (D). Ces anomalies sont en lien avec une thrombose veineuse des veines corticales pariétales gauches et du sinus longitudinal supérieur, compliquée d'un infarctus veineux œdémato-hémorragique dans le territoire parenchymateux drainé.



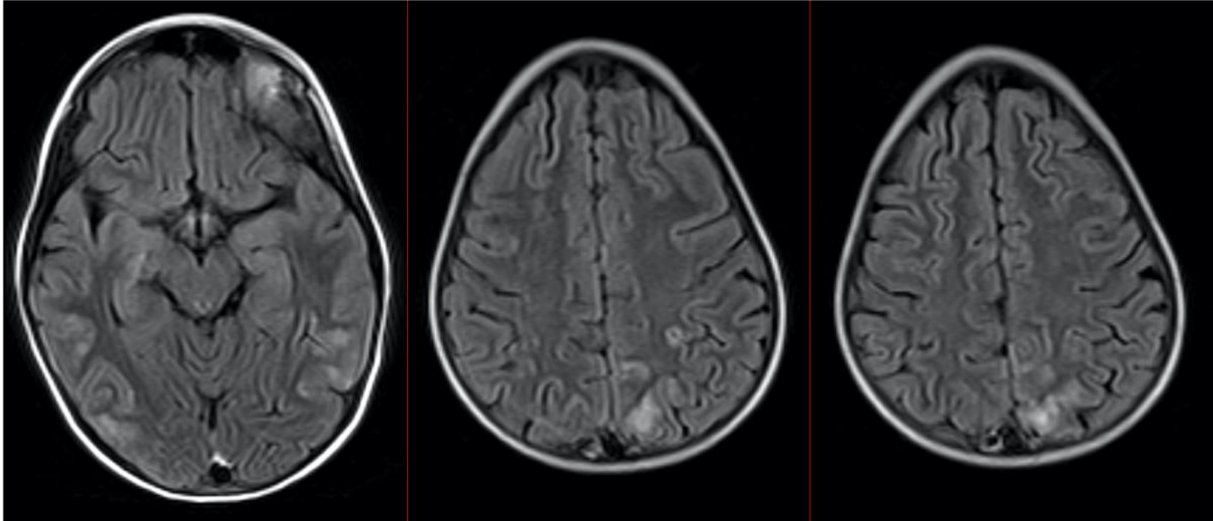


Fig. 33. Cas 50 : Enfant de 9 ans : état de mal épileptique et hypertension en phase d'induction d'un lymphome de Burkitt. La séquence FLAIR montre un hypersignal cortico-sous-cortical de topographie postérieure temporo-occipito-pariétale bilatérale et asymétrique. Les autres séquences ne présentent pas d'anomalie. Un contrôle IRM réalisé 2 semaines plus tard montre une régression des anomalies et confirme le diagnostic de PRES.

### 2.1.1.3 Syndrome de leucoencéphalopathie réversible postérieure (PRES)

Le PRES a été décrit pour la première fois en 1996 (41) chez des enfants présentant une LAL, au cours des 3 premiers mois de traitement. L'incidence des PRES au cours des LAL pédiatriques est estimée entre 1,6 et 4,5%. Plusieurs hypothèses physiopathologiques sont émises. Le PRES semble être secondaire à une dysfonction endothéliale de la barrière hémato-encéphalique, dont les facteurs de risques principaux sont l'hypertension et l'effet cytotoxique des traitements pharmacologiques. Le PRES est défini par des critères cliniques et neuroradiologiques (42). Le diagnostic est basé sur la combinaison de symptômes : céphalées transitoires, confusions, crises convulsives et troubles visuels, associés à des signes IRM caractéristiques et transitoires.

Au scanner sans injection, les plages d'œdème sont en hypodensité. L'IRM montre un œdème vasogénique en hypersignal T2 ou FLAIR dans les régions pariéto-occipitales des 2 hémisphères cérébraux (Fig. 33). La substance blanche sous-corticale est toujours atteinte et le cortex est souvent affecté. L'œdème est toujours bilatéral et souvent symétrique. Bien que l'on parle d'« encéphalopathie postérieure », le PRES peut avoir une distribution non-postérieure et atteindre les régions frontales, temporales inférieures, cérébelleuses et le tronc cérébral.

Trois descriptions radiologiques principales existent chez 70% des patients : une atteinte pariéto-occipitale dominante, une atteinte des zones jonctionnelles holohémisphériques et une atteinte du gyrus frontal supérieur (Fig. 34).

Une restriction de la diffusion peut être vue chez 15 à 30% des patients. La présence de zone de restriction de la diffusion est classiquement associée à des lésions irréversibles avec des séquelles cliniques (Fig. 35). Chez 20 % des patients, un rehaussement existe et il est décrit des remaniements hémorragiques dans 10 à 25% des cas.

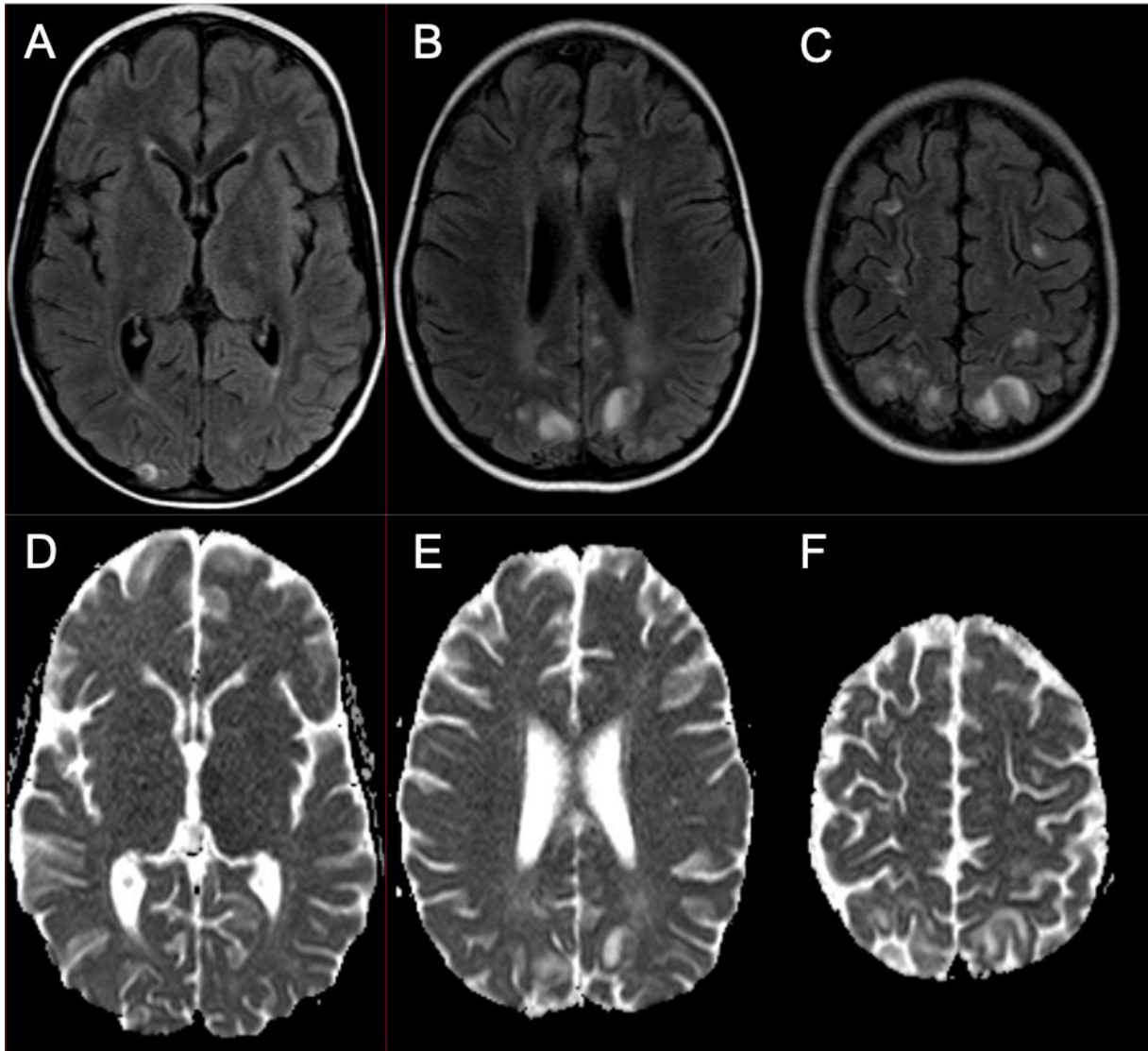


Fig. 34 Cas 51 : Enfant de 7 ans : crise épileptique partielle avec hypertension sévère au cours de la phase d'intensification d'une LAL pré-B. L'IRM montre en FLAIR (A-C) un hypersignal de la substance blanche sous-corticale de topographie plutôt postérieure occipito-pariéto-frontale bilatérale et asymétrique. Les hypersignaux FLAIR se traduisent en accélération de diffusion sur l'ADC (D-F). Une IRM de contrôle réalisée 3 mois plus tard montre une restitution ad integrum du parenchyme cérébral. Ces anomalies sont compatibles avec un PRES.

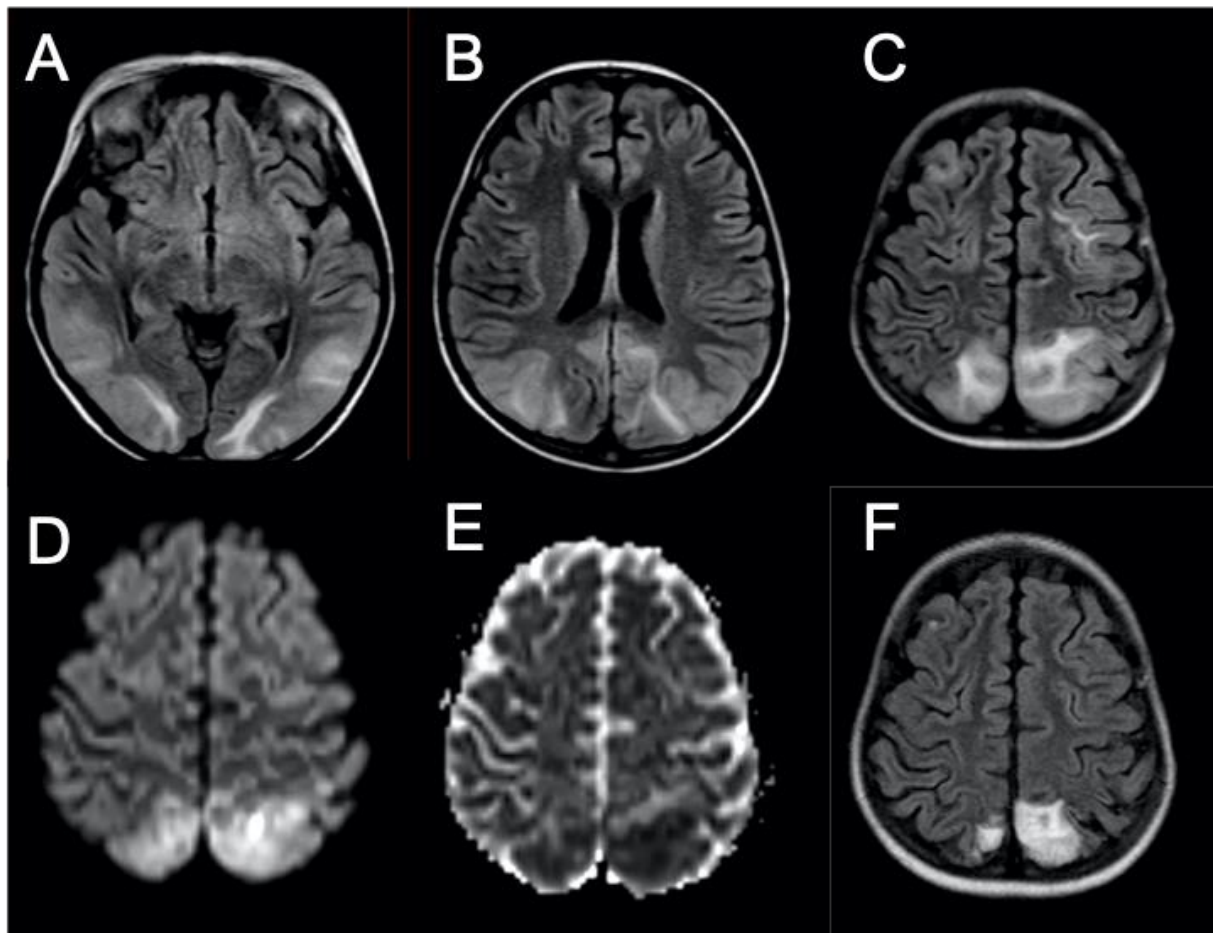


Fig. 35. Cas 48 : Enfant de 7 ans : cécité avec poussée hypertensive en phase d'induction d'un lymphome anaplasique. L'IRM initiale met en évidence des plages en hypersignal FLAIR (A à C) cortico-sous-corticales bilatérales et asymétriques des régions temporales, occipitales, pariétales et frontales. Certaines zones présentent un hypersignal diffusion (D) avec restriction sur la cartographie ADC (E). Un contrôle 4 mois plus tard, montre des séquelles parenchymateuses à type d'atrophie localisée en hypersignal FLAIR (F) au niveau des zones initiales présentant une restriction de la diffusion. Les autres régions ne présentent plus d'anomalie de signal. Il s'agit d'une leucoencéphalopathie réversible postérieure (PRES). Ce cas illustre le rôle pronostique de la séquence de diffusion au cours d'un PRES.



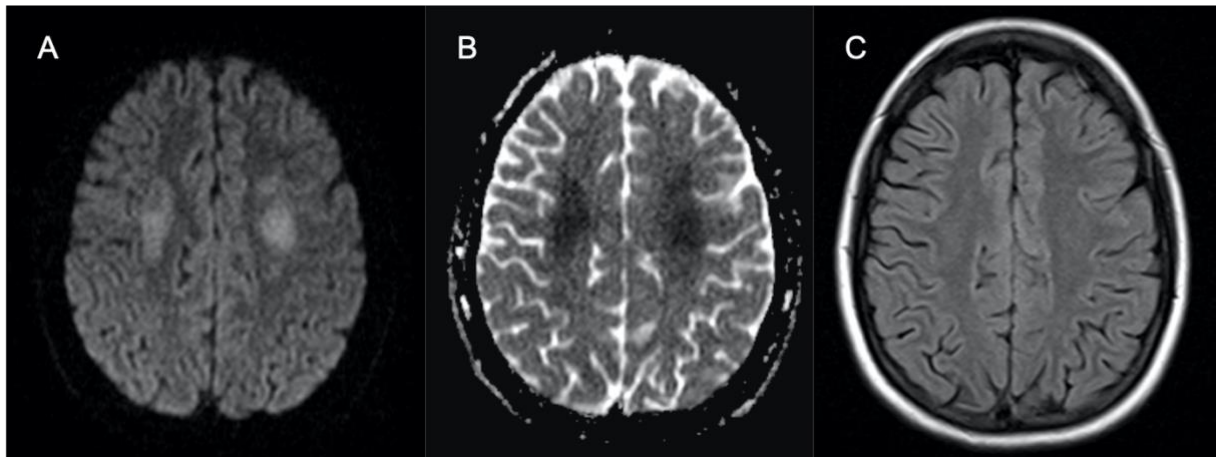


Fig. 36. Cas 57 : Adolescente de 14 ans : tétraparésie et paralysie faciale droite d'apparition brutale au cours de la phase d'intensification d'une LAL T (méthotrexate IV et intrathécal). L'IRM montre un hypersignal en diffusion (A) avec restriction sur la cartographie ADC (B) de façon bilatérale et symétrique de la substance blanche profonde des centres semi-ovales. Il existe une faible traduction sur la séquence FLAIR (C) en discret hypersignal. Ces anomalies sont compatibles avec une leucopathie toxique au méthotrexate. La patiente a présenté une régression de sa symptomatologie au bout de 48h.

#### 2.1.1.4 Leucopathie toxique

Les chimiothérapies, en particulier le méthotrexate, peuvent induire des anomalies de la substance blanche. Elles sont habituellement non spécifiques et atteignent de manière bilatérale, symétrique et diffuse la substance blanche péri-ventriculaire et profonde en respectant les fibres en U. Les anomalies ne sont pas systématisées à des territoires vasculaires. L'effet neurotoxique de ces traitements est secondaire au passage de la barrière hémato-encéphalique ou par effet direct des injections intrathécales.

La neuro-toxicité du méthotrexate apparaît classiquement entre le 2<sup>ème</sup> et le 14<sup>ème</sup> jour après l'instauration du traitement. 3,8 % des patients traités pour une LAL développent des signes cliniques de neuro-toxicité en lien avec le méthotrexate et 20,6% présentent en une leucoencéphalopathie asymptomatique (43).

Cliniquement, il peut exister des syndromes déficitaires aigus (tels que des hémiplésies ou des aphasies), des confusions, des céphalées, des convulsions.

A l'IRM, la séquence de diffusion est la plus sensible et montre une restriction sur la cartographie ADC (44). Il n'y a pas de correspondance systématique sur les séquences T2, FLAIR ou T1 après injection (Fig. 36). Les anomalies de signal peuvent disparaître ou persister après la résolution de la symptomatologie (Fig. 37).

En spectroscopie, une diminution du rapport choline/créatine a été décrite. De même, la présence d'un pic de lipides est corrélée avec une altération des scores neuropsychologiques (Fig. 38) (45).

Le méthotrexate cause aussi des dommages séquellaires au sein de la substance blanche. Ils se manifestent par des lésions focales ou confluentes de la substance blanche péri-ventriculaire (Fig. 39) associées à une atrophie cérébrale.

Il est important de souligner que les autres chimiothérapies peuvent être à l'origine de leuco-encéphalopathies, telles que la cyclosporine, le 5-fluorouracil ou la fludarabine. Le plus important est de reconnaître le caractère bilatéral et symétrique de l'atteinte de la substance blanche.

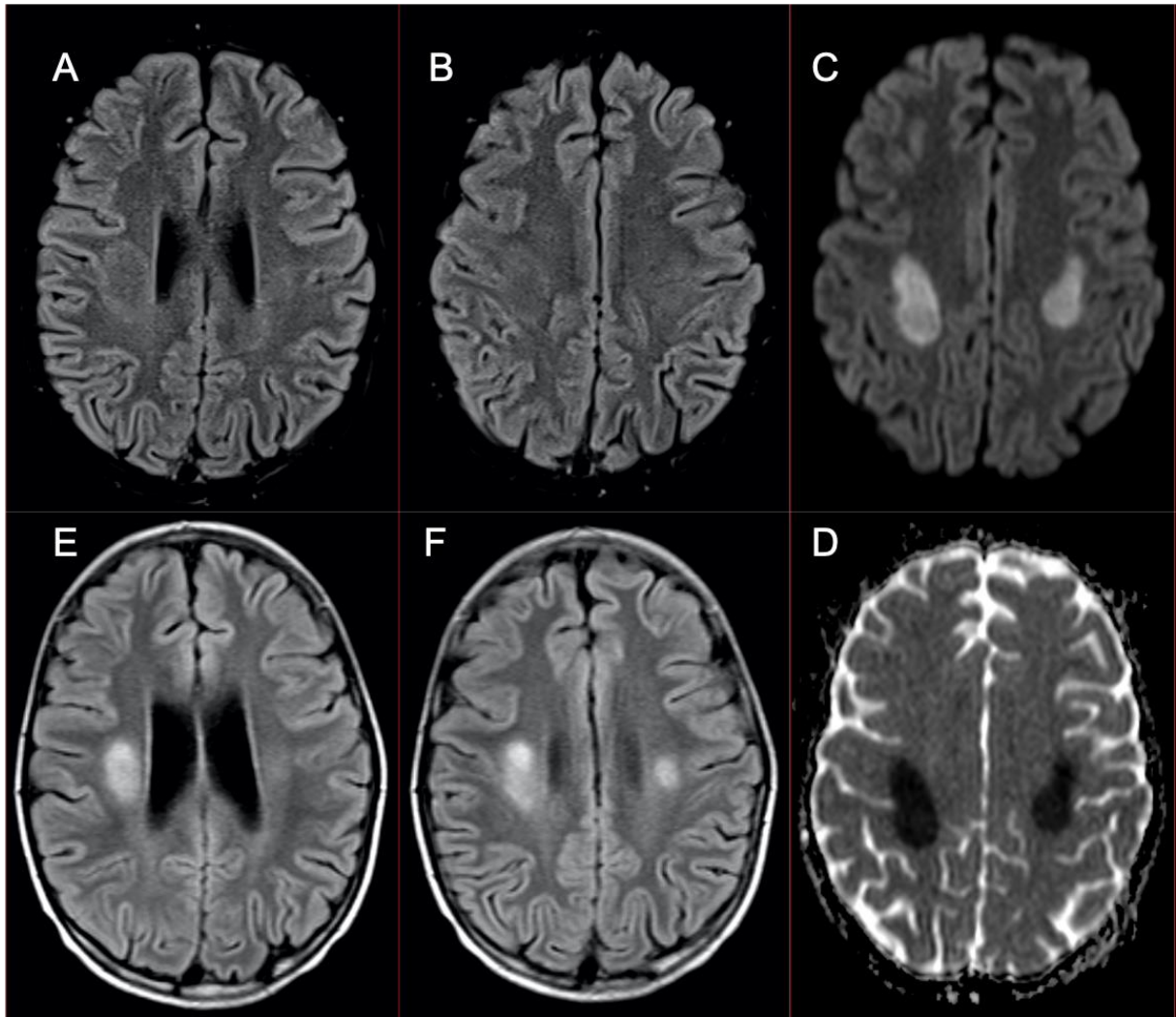


Fig. 37. Cas 61 : Enfant de 10 ans : hémiplégie et paralysie faciale gauche d'installation rapidement progressive, avec parésie du membre supérieur droit au cours de la phase d'intensification retardée d'une LAL B. L'IRM initiale montre un hypersignal diffusion (C) avec restriction sur la cartographie ADC (D) de la substance blanche profonde des centres semi-ovales. Il existe une très faible traduction en FLAIR (A et B). Il n'y a pas d'anomalie sur les autres séquences. L'IRM de contrôle réalisée un mois plus tard, montre l'apparition de francs hypersignaux séquellaires sur la séquence FLAIR (E et F). Ces aspects témoignent d'une leucopathie toxique au méthotrexate.

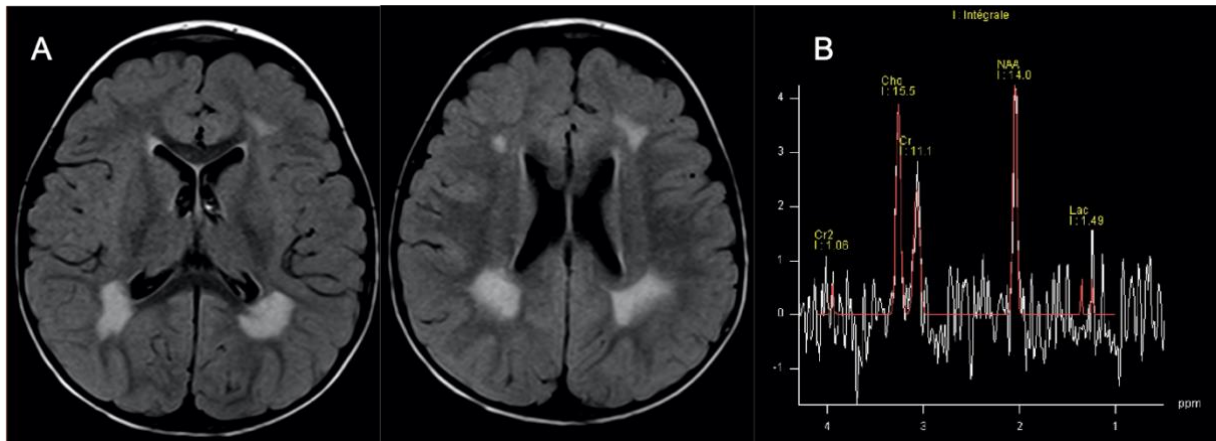


Fig. 38. Cas 62 : Enfant de 2 ans : progression méningée d'un lymphome anaplasique en cours de traitement à la ponction lombaire, sans traduction clinique. La séquence FLAIR (A) montre un hypersignal bilatéral et symétrique de la substance blanche péri-ventriculaire épargnant les fibres en U. La spectroscopie à TE long montre une augmentation du pic de choline et un pic de lactate. Ces anomalies sont compatibles avec une leucopathie séquellaire toxique au méthotrexate. Les contrôles IRM successifs n'ont pas montré de modification de ces anomalies.

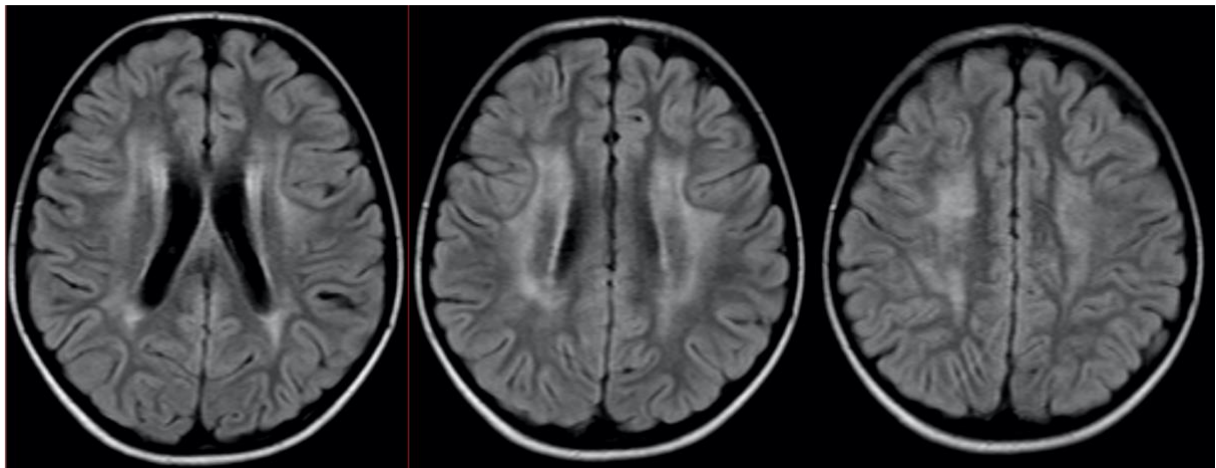


Fig. 39. Cas 60 : Enfant de 8 ans : deuxième rechute méningée d'une LAL sans symptôme neurologique. La séquence FLAIR montre des hypersignaux confluents de la substance blanche profonde péri-ventriculaire épargnant les fibres en U. Ces aspects sont compatibles avec une leucopathie toxique au méthotrexate. Les contrôles IRM ultérieurs montrent une légère diminution de ces anomalies de signal.

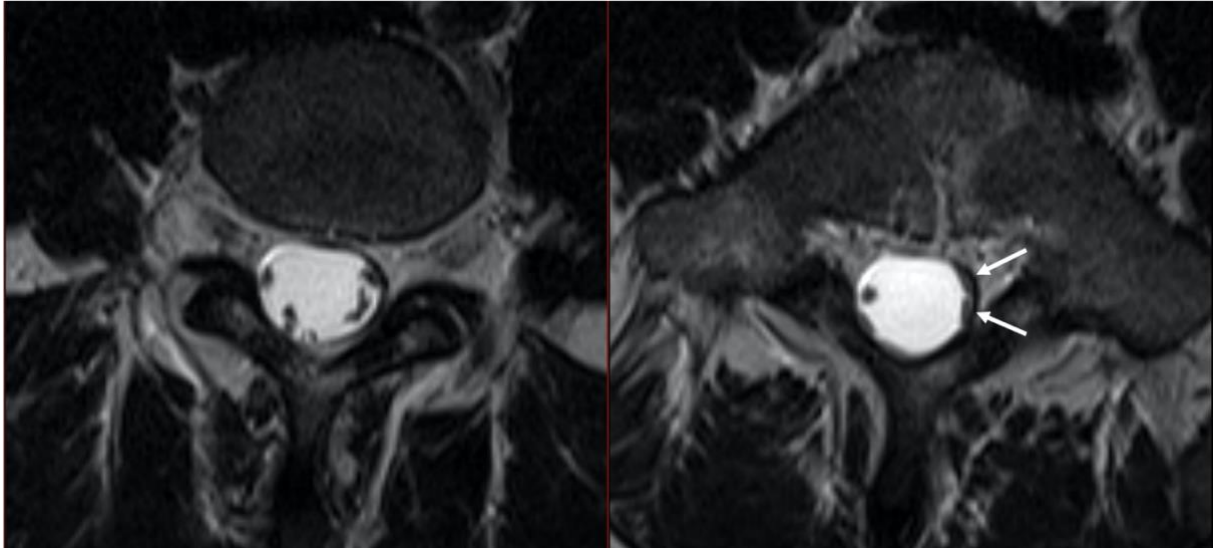


Fig. 40. Cas 71 : Jeune homme de 18 ans : lombalgies avec irradiation à la face postérieure de la cuisse gauche après la fin d'un traitement d'une LAL B. L'IRM lombaire en séquence axiale T2 montre un agglomérat périphérique des racines lombaires contre les parois du sac dural (flèches) laissant une apparence de sac vide sur l'image de droite. Il s'agit d'un aspect post-thérapeutique d'arachnoïdite chimique secondaire aux injections itératives de chimiothérapies intrathécales.

#### 2.1.1.5 Radiculopathie lombo-sacrée antérieure

L'une des potentielles complications de l'injection intrathécale de méthotrexate est la radiculopathie lombo-sacrée antérieure (anterior lumbosacral radiculopathy) (9) (15). Elle se présente cliniquement par une paralysie progressive flasque des membres inférieurs sans déficit sensitif. L'IRM montre un rehaussement des racines lombo-sacrées antérieures de la queue de cheval. L'hypothèse physiopathologique suggère une sensibilité accrue des racines antérieures à l'effet toxique du méthotrexate ou à une augmentation gravito-dépendante de la concentration en chimiothérapie autour de ces racines. Les diagnostics différentiels de ces images sont l'atteinte leucémique spécifique leptoméningée et le syndrome de Guillain-Barré. Une IRM en urgence doit être réalisée pour ne pas méconnaître un hématome sous-dural ou épidual secondaire à la ponction lombaire.

#### 2.1.1.6 Arachnoïdite chimique

L'arachnoïde, méninge molle où circule le LCS, peut être le lieu d'une réaction inflammatoire et fibro-proliférative secondaire à l'injection intrathécale de substances médicamenteuses : on parle d'arachnoïdite chimique. La réaction a une prédominance locale, donc lombaire. Elle se traduit par l'apparition progressive de lombalgies rebelles, d'une atteinte radiculaire des 3 dernières racines lombaires et au maximum par un syndrome de la queue de cheval plus ou moins complet. La ponction lombaire montre une hyperprotéinorachie variable. L'IRM montre d'abord une prise de contraste des racines nerveuses, puis un épaississement méningé et un agglomérat des racines nerveuses, soit en position centrale, soit en position périphérique de la méninge en laissant une apparence de sac vide (46) (fig. 40).



## 2.1.2 Complications secondaires à la radiothérapie

L'irradiation cranio-spinale fait partie de l'arsenal thérapeutique des hémopathies malignes, notamment au cours des LA envahissant le SNC. Elle peut être prophylactique ou thérapeutique.

### 2.1.2.1 Effets sur la substance blanche

Les réactions neurotoxiques de la substance blanche secondaires à la radiothérapie du névraxe peuvent être divisées en 3 catégories : les complications aiguës (entre la 1<sup>ère</sup> et 6<sup>ème</sup> semaine après la radiothérapie), les complications semi-retardées (entre 3 mois et plusieurs mois après l'irradiation) et les complications tardives (plusieurs mois à plusieurs années après la radiothérapie). Au cours des lésions aiguës, il existe une augmentation de la perméabilité capillaire et une vasodilatation qui peut mener à un œdème vasogénique. Les lésions semi-retardées sont secondaires à l'œdème vasogénique et la démyélinisation. Les effets tardifs sont en lien avec une nécrose de la substance blanche, la démyélinisation, la gliose et la vasculopathie (9) (13).

Les lésions aiguës sont généralement peu marquées et réversibles, avec des zones d'œdème péri-ventriculaire de la substance blanche individualisable en TDM ou en IRM. À l'inverse, les lésions semi-retardées et tardives sont plus sévères et irréversibles. Elles s'accompagnent souvent de symptômes neurologiques à type de déficits focaux ou stupeur sans corrélation directe entre la gravité des images et la symptomatologie. À l'IRM, les lésions de la substance blanche sont focales ou multiples, et respectent habituellement les fibres en U et le corps calleux. Il existe souvent un effet de masse et un rehaussement.

Une des complications les plus sévères est la leucoencéphalopathie diffuse nécrotique. Elle est secondaire à un traitement combiné de radio-chimiothérapie. Elle se traduit par une détérioration clinique rapide et progressive. En neuroimagerie, on constate une nécrose extensive de la substance blanche, se rehaussant après injection.



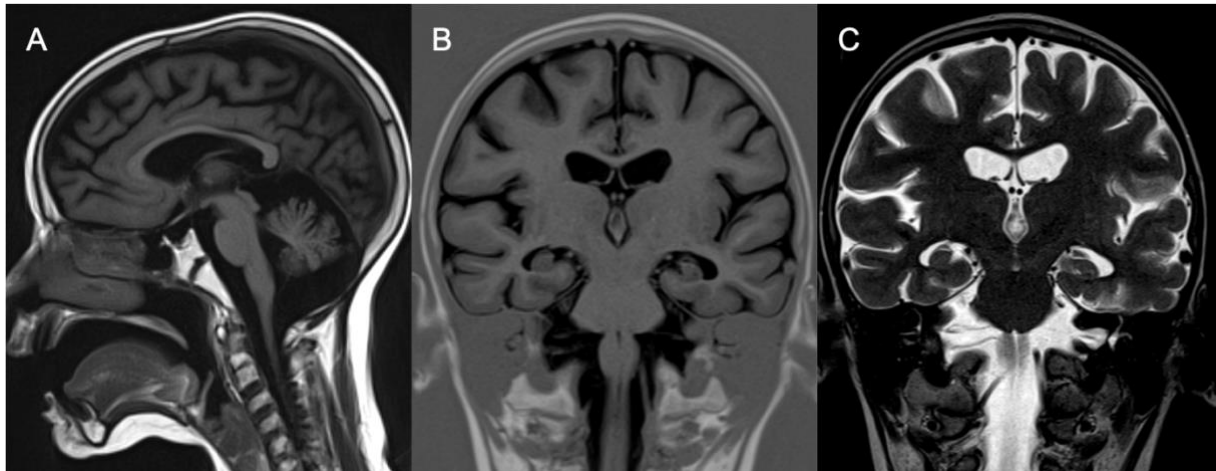


Fig. 41. Cas 72 : Enfant de 6 ans : retard psychomoteur modéré en phase d'intensification d'un traitement d'une LAL T. La jeune patiente a bénéficié d'une radiothérapie encéphalique prophylactique et d'une allogreffe de moelle osseuse. L'IRM cérébrale montre sur la séquence sagittale T1 (A), un amincissement du corps calleux et un élargissement des sillons vermiens. Les séquences coronales T1 (B) et T2 (C) montrent un élargissement des ventricules et des espaces sous-arachnoïdiens. Il s'agit d'une atrophie cortico-sous-corticale diffuse marquée sus et sous-tentorielle pouvant être secondaire aux différents traitements entrepris.

### 2.1.2.2 Microangiopathie minéralisante (Mineralizing microangiopathy)

La radiothérapie produit une hyalinisation et une nécrose fibrinoïde des petites artères et artérioles avec prolifération endothéliale et dépôt de calcium (47). Des calcifications dystrophiques des noyaux gris centraux et de la substance blanche sous-corticale ont été observées sur les scanners cérébraux des enfants précédemment traités par radiothérapie et méthotrexate intrathécal. À l'IRM, il est retrouvé un hypersignal T1 putaminal et un hyposignal sur les séquences pondérées T2. Ces anomalies apparaissent 2 ans ou plus après l'irradiation, souvent combinées à la chimiothérapie intrathécale. Elles ne sont pas clairement corrélées à une symptomatologie clinique (48).

### 2.1.2.3 Perte de volume du parenchyme cérébral

Les enfants recevant une prophylaxie du SNC par irradiation ou chimiothérapie intrathécale peuvent développer une perte de volume du parenchyme cérébral, même en l'absence d'atteinte leucémique initiale du SNC (Fig. 41). Les survivants de LAL dans l'enfance présentent un risque accru de perte de volume de la substance blanche directement associée à une altération des troubles cognitifs comme des troubles déficitaires de l'attention. L'irradiation cérébrale exacerbe ces déficits (49). Ces constats sont identiques chez les adultes ayant survécu à une irradiation au cours du traitement d'un lymphome de Hodgkin (50).

Toutefois, généralement l'élargissement des espaces du LCS est généralement secondaire à la corticothérapie. Néanmoins, lorsque ces anomalies ne s'inversent pas après la rémission de la maladie, persistent ou augmentent, elles sont probablement liées à l'irradiation cérébrale.

L'appréciation de l'atrophie cortico sous corticale est difficile, subjective et sous-estimée dans les comptes rendus radiologiques. Il n'existe pas de logiciels de segmentation nous permettant de l'évaluer en routine clinique.



#### 2.1.2.4 Malformation vasculaire radio-induite

Les enfants traités par irradiation encéphalique au cours d'une leucémie ou d'une néoplasie primaire du SNC peuvent développer des malformations « cryptiques » (cavernomes et télangiectasies capillaires). Ces anomalies ont été décrites auparavant en IRM avec un signal hétérogène pour les cavernomes en lien avec les thromboses et les hémorragies intralésionnelles. Les télangiectasies capillaires sont probablement secondaires à l'altération de l'endothélium veineux avec une maladie veino-occlusive (51). Les séquences de susceptibilité magnétique (T2\* et SWI) et les séquences injectées permettent de les identifier. Les lésions peuvent être isolées ou multiples et présentent volontiers des calcifications au scanner. Les patients sont généralement asymptomatiques, bien que certains présentent des céphalées, des crises d'épilepsie ou des signes focaux. Ces anomalies apparaissent plusieurs années après le traitement. Elles peuvent avoir un potentiel hémorragique mais l'ablation chirurgicale ne se justifie qu'en cas d'hémorragie symptomatique.

Un seul cas de syndrome de Moya-Moya avec sténose des 2 carotides internes a été décrit 6 ans après la rémission d'une LAL traitée par irradiation encéphalique prophylactique chez un enfant de 9 ans (52).

#### 2.1.2.5 Néoplasie cérébrale secondaire

Les tumeurs cérébrales sont les néoplasies malignes secondaires les plus fréquentes chez les survivants de leucémies infantiles. Elles sont relativement rares et représentent approximativement 1% des patients ayant reçu une radiothérapie cérébrale (53). Parmi les tumeurs secondaires intracrâniennes, il est décrit 70% de méningiomes, 20% de gliomes et 10% de sarcomes. Le temps de latence d'apparition de ces lésions est variable. Il est rapporté que les lésions gliales de haut de grade apparaissent plus rapidement que les méningiomes (9 ans contre 19 ans) (53). L'ostéosarcome est la tumeur secondaire la plus fréquente du crâne chez les patients ayant subi une irradiation cérébrale. Des tumeurs bénignes ont aussi été reportées, comme des ostéomes. Les enfants ayant subi une irradiation avant 5 ans et qui présentent une prédisposition génétique aux tumeurs (neurofibromatose de type 1, rétinoblastome bilatéral), ou ayant subi une allogreffe de moelle osseuse, présentent un risque plus élevé de développer une seconde tumeur radio-induite.

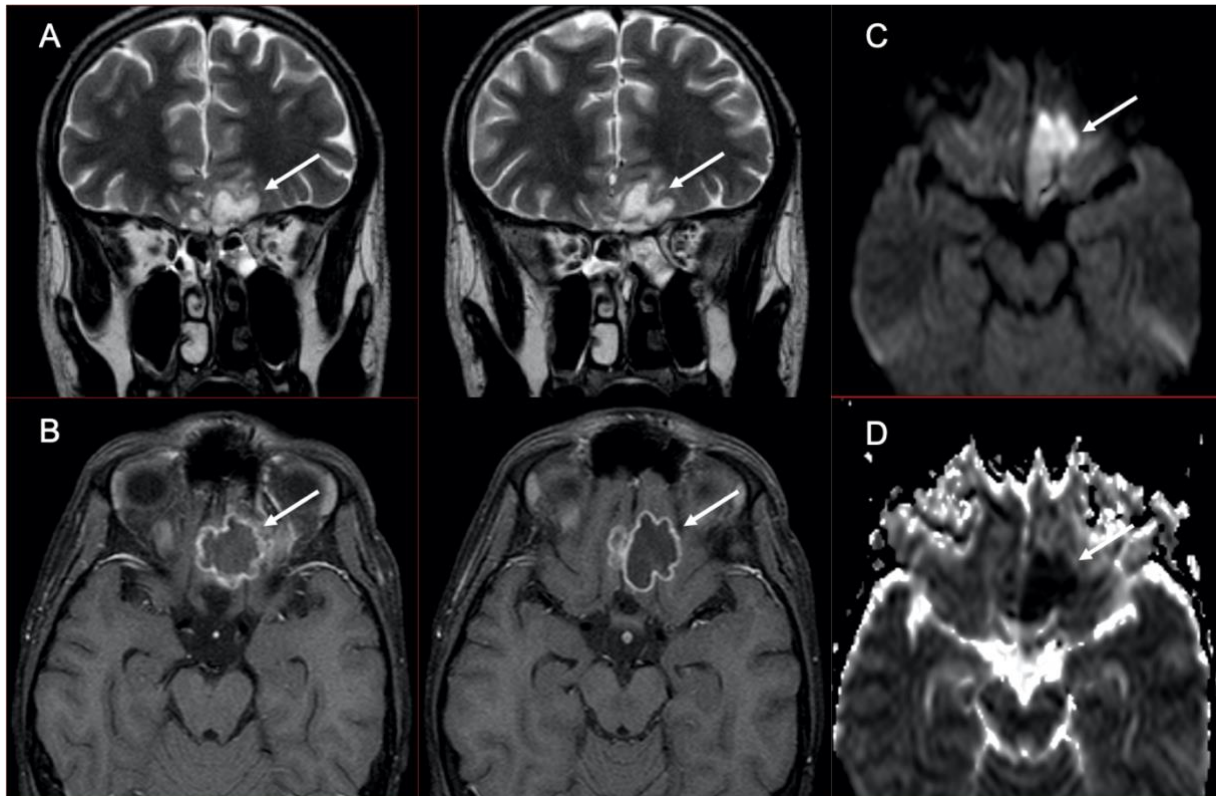


Fig.42. Cas 64 : Adolescent de 16 ans : baisse de l'acuité visuelle et ptosis à gauche au cours d'une aplasie en phase d'induction d'une LAL T. Dix jours avant, le patient a été traité pour une ethmoïdite gauche. L'IRM cérébrale montre une collection basi-frontale (flèches) gauche en hypersignal T2, hypersignal diffusion (C) avec restriction sur la cartographie ADC (D). Après injection (B), il existe un rehaussement périphérique de la collection. Il s'agit d'un abcès intra-cérébral basi-frontal gauche. Il a été réalisé un drainage par voie endo-nasale. Les prélèvements ont révélé qu'il s'agit d'un abcès à *aspergillus fumigatus*. A noter sur la séquence T2 (A), un comblement ethmoïdal gauche et un petit abcès sous-périosté de la paroi interne de l'orbite gauche. L'évolution clinico-radiologique est satisfaisante sous antifongique.

Malheureusement, ces tumeurs sont souvent plus agressives et réfractaires aux traitements (54).

## 2.2 Complications infectieuses

Les complications infectieuses sont l'une des causes les plus importantes de morbidité et de mortalité chez les enfants atteints de cancer. L'hémopathie maligne elle-même, ainsi que les traitements peuvent mener à un état d'immunosuppression. Le risque d'infection augmente en fonction du degré et de la durée de l'agranulocytose. Les infections fongiques sont les plus fréquentes et affectent typiquement les patients ayant une agranulocytose pendant plus de 2 semaines avec un nombre de polynucléaires neutrophiles inférieurs à  $100/\text{mm}^3$ . Les autres facteurs de risque de maladies fongiques disséminées sont l'hospitalisation prolongée, l'administration d'antibiotiques à large spectre, les lésions des muqueuses induites par la chimiothérapie ou la radiothérapie et l'administration de stéroïdes. Les espèces *Candida* et *Aspergillus* sont les organismes les plus fréquemment identifiés. Dans la région de la tête et du cou, l'infection peut impliquer les sinus avec un potentiel d'extension locorégionale intracrânienne ou peut impliquer directement les structures intracrâniennes par voie hématogène.

### 2.2.1 Infections des sinus

En plus des organismes bactériens typiques qui affectent les sinus de la face, les patients atteints d'hémopathies malignes sont sensibles à la rhinosinusite aiguë fongique invasive. C'est une des plus urgentes complications infectieuses avec un taux de mortalité pouvant atteindre 50%. Les champignons responsables sont *Aspergillus* et *Mucor* (9).

Le diagnostic précoce de cette entité est difficile compte tenu de la similitude des symptômes présentés avec des rhino-sinusites virales ou bactériennes banales. Le traitement est agressif, souvent avec débridement chirurgical et traitement antifongique intraveineux (55). Le scanner est une modalité d'imagerie initiale efficace pour le dépistage de ces sinusites fongiques invasives. Les signes précoces sont une infiltration de la graisse autour du sinus maxillaire (56), ainsi que de la graisse de la

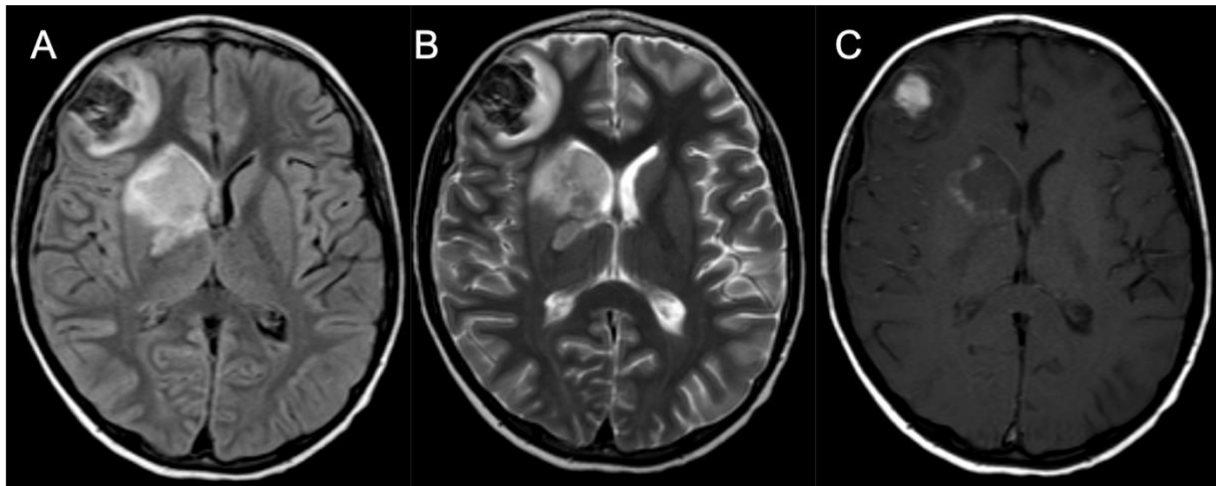


Fig. 43. Cas 67 : Enfant de 10 ans : céphalées, raideur méningée et hyperthermie dans le cadre d'une LAL en cours d'induction et d'aplasie. L'IRM retrouve 2 anomalies parenchymateuses au niveau capsulo-lenticulo-caudé droit et au niveau cortico-sous-cortical frontal droit. En FLAIR (A) et en T2 (B), les lésions sont en hypersignal hétérogène avec zone centrale en hyposignal. En T1 (C), la lésion frontale est en hypersignal et l'autre présente un liseré périphérique en hypersignal. Après injection, les séquences de soustraction ne montrent pas de rehaussement manifeste. Ces images sont compatibles avec des infarctus hémorragiques secondaires à des embolies d'aspergillose invasive. En effet, l'antigénémie aspergillaire est positive et le scanner thoracique montre des lésions compatibles avec des lésions d'aspergillose pulmonaire. L'enfant est décédé quelques jours après l'IRM.

fosse ptérygo-palatine. Les signes avancés de la maladie sont une lyse osseuse plus ou moins associée à une extension intra-orbitaire ou intra-crânienne (Fig. 42) (55).

Dans une récente publication incluant 42 patients atteints de sinusite fongique invasive aiguë, Middlebrooks et al (57) ont évalué 7 signes tomodensitométriques (la graisse péri-sinusienne, la lyse osseuse, l'invasion de l'orbite, l'ulcération du septum, la fosse ptérygo-palatine, le canal nasolacrymal et le sac lacrymal). Ils ont démontré que la présence d'une anomalie d'une seule variable avait une sensibilité de 95% et une spécificité de 86%. S'il y a une anomalie de 2 variables, cela prédit la maladie avec une sensibilité de 100% et une spécificité de 88,1%.

L'IRM peut analyser l'extension extra-sinusienne de l'infection (extension intra-orbitaire, intracrânienne et envahissement vasculaire). Elle présente une meilleure sensibilité et une meilleure valeur prédictive positive que le scanner pour diagnostiquer les sinusites fongiques invasives (55). Le comblement sinusien est en signal T1 intermédiaire et en franc hyposignal T2. Après injection, l'absence de rehaussement muqueux des sinus suggère une nécrose. A l'instar du scanner, une attention particulière doit être accordée à l'extension péri-sinusienne avec notamment une recherche d'infiltration sur les différentes séquences T1 et T2 avec et sans fat-sat au niveau de la graisse infra-orbitaire, de l'espace masticateur et de la fosse ptérygo-palatine.

Le diagnostic doit être confirmé par une preuve anatomopathologique, nécessitant une biopsie chirurgicale, à moins que la maladie ne soit confinée au tissu nasal antérieur. Un élément important à prendre en compte chez les patients soupçonnés d'une sinusite fongique invasive du sinus sphénoïdal, est la réalisation d'une étude vasculaire avant de pratiquer la biopsie. Des pseudo-anévrysmes infectieux de l'artère carotide interne peuvent se trouver en position intra-sinusienne et se rompre en cas de biopsie (58).



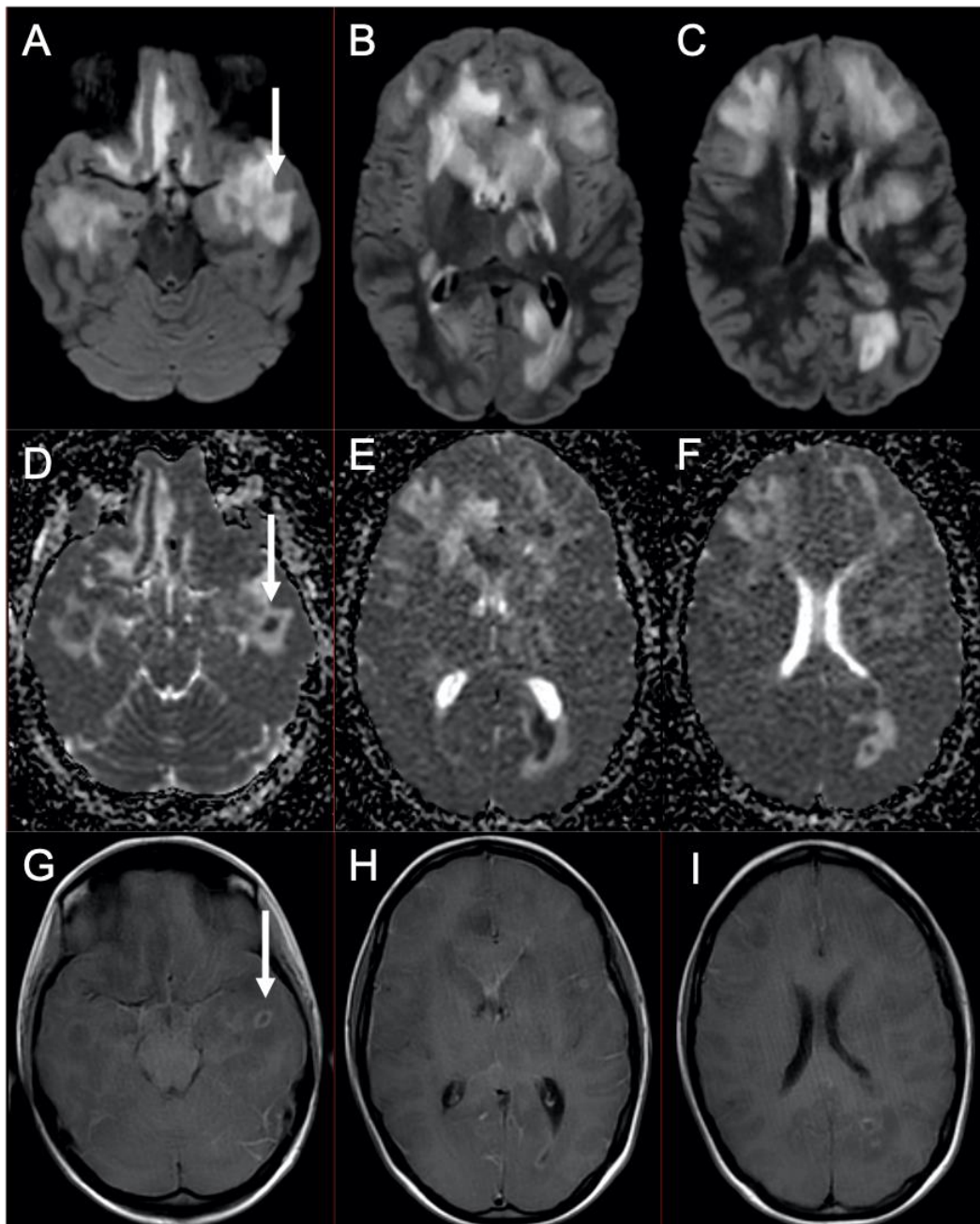


Fig. 44. Cas 69 : Patiente de 16 ans : suivie pour un lymphome EBV induit dans un contexte de leucémie myéloïde chronique traitée par allogreffe, 5 mois plus tôt. Depuis 4 semaines survenue d'une dégradation cognitive lente et progressive s'aggravant ces derniers jours avec une hyperthermie. Son tableau clinique se complique d'un coma avec mydriase bilatérale. L'IRM cérébrale retrouve des plages d'hypersignal FLAIR (A-C) de la substance blanche supra-ventriculaire atteignant les noyaux gris centraux et le cortex. Elles prédominent au niveau des régions frontales et temporales. On retrouve des zones en restriction de la diffusion sur la cartographie ADC (D-F), comme au niveau temporal gauche (flèches). Certaines zones en restriction de la diffusion présentent une fine prise de contraste annulaire après injection (G-I). Ces anomalies font discuter une encéphalite d'origine infectieuse ou lymphomateuse. Les recherches biologiques notamment au sein du LCS n'ont pas permis d'avoir une certitude diagnostique. Toutefois, au vu des lésions très diffuses et des anomalies en diffusion et après injection, l'hypothèse infectieuse est privilégiée. La patiente est décédée 4 jours après l'examen d'imagerie.

### 2.2.2 Infections intracrâniennes

L'extension intracrânienne des infections naso-sinusiennes fongiques est l'une des complications les plus graves chez les patients leucémiques, avec un doublement de la mortalité (Fig. 42) (59). L'aspergillose angioinvasive peut aussi se disséminer par voie hématogène au SNC. Souvent, initialement la pathologie est pulmonaire, se diffuse de façon hématogène et provoque des infarctus ou des hémorragies intracrâniennes avec développement ultérieur de cérébrite infectieuse ou d'abcès. Les manifestations typiques d'abcès cérébraux avec prise de contraste périphérique et restriction centrale de la diffusion, ne sont pas observées chez tous les patients (Fig. 43) (60). Dans une étude incluant 23 lésions arrondies chez des patients ayant une aspergillose cérébrale, seulement 11 cas présentaient une restriction de la diffusion. De plus, certaines lésions présentent un hyposignal T2\* périphérique pouvant être secondaires à des remaniements hémorragiques ou à la présence d'éléments métalliques (Fig. 44) (60). D'autres microorganismes peuvent avoir une dissémination hématogène au SNC, comme le *Cryptococcus*, les *Candida* et les bactéries (61).

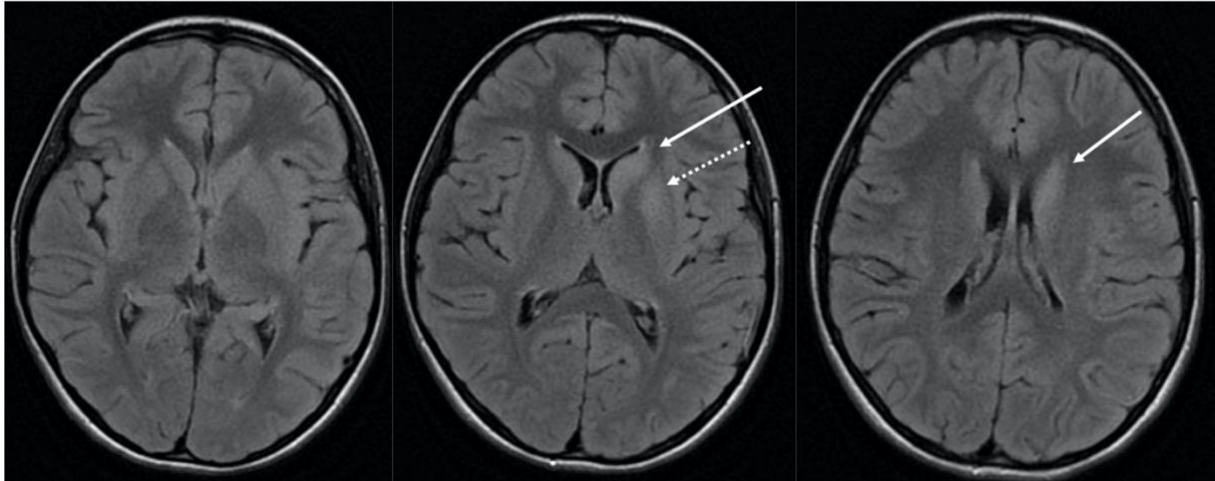


Fig. 45. Cas 73 : Enfant de 11 ans, sans antécédent : céphalées, confusion, troubles du comportement et amnésie antérograde. La ponction lombaire retrouve une méningite lymphocytaire avec des anticorps anti-GluR5. Une TEP est réalisée devant la forte suspicion de lymphome de Hodgkin. Elle retrouve une hyperfixation ganglionnaire médiastinale, qui une fois biopsiée, confirme une maladie de Hodgkin scléro-nodulaire de stade IIA. La patiente présente donc un syndrome d'Ophélie. L'IRM cérébrale sur la séquence FLAIR retrouve un discret hypersignal de la tête du noyau caudé gauche (flèches pleines) et de la partie antérieure du putamen (flèche en pointillé). La patiente a présenté une bonne évolution clinique.

## 2.3 Complications paranéoplasiques

Des manifestations cliniques ou biologiques peuvent être révélatrices ou apparaître au cours de l'évolution des hémopathies malignes, indépendamment de l'envahissement tumoral ou des complications iatrogènes. Le terme « paranéoplasique » peut être proposé pour qualifier de telles manifestations. Ce sont des complications très rares, notamment lorsqu'elles atteignent le SNC. Chez l'enfant, seul le lymphome de Hodgkin donne ce genre de complications au niveau du SNC (62).

### 2.3.1 Encéphalite « limbique » : le syndrome d'Ophélie

Cette atteinte est à l'origine de troubles mnésiques (dans 80% des cas), de confusion, de désorientation, d'anxiété, d'irritabilité et parfois d'hallucinations auditives ou visuelles. Des crises convulsives généralisées ou partielles surviennent chez environ 50% des cas. Dans 60 % des cas, les manifestations en lien avec ce syndrome paranéoplasique précèdent la détection du cancer (63) (Fig. 45).

Chez l'enfant, les néoplasies les plus fréquemment associées à l'encéphalite limbique sont le neuroblastome, le lymphome de Hodgkin, le tératome ovarien et la tumeur testiculaire. L'association spécifique entre l'encéphalite limbique et la maladie de Hodgkin est dénommée syndrome d'Ophélie. Il est dénommé ainsi la première fois en 1982 par Carr (64), en lien avec la folie du personnage de fiction de la tragédie de Hamlet, une des plus célèbres pièces de William Shakespeare.

L'IRM montre dans tous les cas sur les séquences pondérées T2 des hypersignaux d'un ou des 2 lobes temporo-mésiaux. Il peut exister aussi des anomalies de signal d'autres régions, de façon isolée ou associée, au niveau du tronc cérébral, de l'hypothalamus, des noyaux gris centraux, des thalami ou des gyri cingulaires.

Le LCS est anormal dans 80% des cas, avec essentiellement une pléiocytose et une protéinorachie modérées (médiane : 0,74 g/L) (65). L'électroencéphalogramme montre un tracé épileptogène dans les zones temporales. Il s'y associe des anticorps anti-neuronaux anti-mGluR5 (récepteur métabotropique au glutamate 5) dans le sérum et le LCS. Cet anticorps n'est pas spécifique de la maladie de Hodgkin mais dans près de la moitié des cas, il lui est associé (66).



Le diagnostic d'encéphalite limbique paranéoplasique est délicat et doit se faire à la lumière de la combinaison de l'imagerie, de la clinique et de l'examen du LCS. En effet, il peut être difficile de faire la différence avec des lésions d'encéphalite infectieuse à Herpès Simplex ou avec des lésions d'encéphalopathie convulsivante, qui montrent les mêmes anomalies à l'IRM.

L'évolution est favorable et se fait vers une rémission complète avec le traitement de l'hémopathie.

### 2.3.2 Dégénérescence cérébelleuse paranéoplasique (DCP)

La DCP est un syndrome paranéoplasique secondaire à une destruction étendue des cellules de Purkinje, avec apparition aiguë ou subaiguë d'un syndrome cérébelleux. Les manifestations neurologiques précèdent habituellement de quelques mois la néoplasie sous-jacente (80% des cas avec un lymphome de Hodgkin), mais peuvent apparaître au moment du diagnostic, au cours du traitement ou lors d'une rechute à distance (62). Le lymphome de Hodgkin est la troisième cause de DCP après les cancers gynécologiques et le cancer du poumon à petites cellules. De très rares cas chez l'enfant ont été décrits (67) (68).

Le tableau clinique est assez caractéristique. À des vertiges succède un tableau d'ataxie symétrique du tronc et des membres, une dysarthrie et une diplopie associée à un nystagmus. L'examen du LCS montre une pléiocytose modérée.

Initialement, l'exploration IRM ne montre pas d'anomalie. Il apparaît ensuite une atrophie cérébelleuse plus ou moins associée à des anomalies de signal en FLAIR du parenchyme cérébelleux (68).

Le test diagnostique le plus utile consiste en la recherche d'anticorps anti-neuronaux. Il s'agit des anticorps anti-Tr. Ils sont généralement présents dans le sérum et dans le LCS et leur disparition est corrélée à la rémission de l'hémopathie. Ils sont dirigés contre une protéine transmembranaire des dendrites des cellules de Purkinje nommée DNER. Les anticorps anti-Tr sont doublement spécifiques : à la fois de l'association à un lymphome de Hodgkin et de l'association à une DCP. Comparativement aux formes associées aux tumeurs solides, les patients présentant une DCP au cours d'un lymphome de Hodgkin, ont un meilleur pronostic fonctionnel et une meilleure survie globale.



# CONCLUSION

Il existe un large spectre d'atteintes cliniques et de présentations en imagerie du SNC au cours des hémopathies malignes chez l'enfant. Ces anomalies peuvent être en lien avec la maladie elle-même, son évolution, avec les différents traitements thérapeutiques, ou avec des complications infectieuses. Il n'y a pas d'examen radiologique systématique du SNC en l'absence de signe clinique. C'est la présence d'anomalies à l'examen clinique neurologique qui posent l'indication des explorations radiologiques.

Une présentation inaugurale neurologique peut révéler la maladie ou une rechute. Lorsqu'il s'agit d'une infiltration directe du SNC, il n'y a pas de localisation spécifique. Elle peut affecter le parenchyme cérébral, les nerfs crâniens, les espaces méningés, la dure-mère, l'espace épidual, la moelle osseuse du crâne ou du squelette axial, ainsi que le massif facial et les orbites. L'ensemble de ces localisations peuvent être atteintes de façon concomitante, de façon focale ou diffuse. Que ce soit les lymphomes ou les leucémies, la sémiologie radiologique est similaire compte tenu de leur nature histologique commune dérivée de l'hématopoïèse. Lorsqu'elle s'organise en masse, les caractéristiques radiologiques sont en lien avec leur densité cellulaire élevée et avec leur renouvellement cellulaire rapide. Une connaissance de ces atteintes permet de faire le diagnostic radiologique de la maladie et de discuter ses diagnostics différentiels. En moyenne, 2 à 3 infiltrations directes du SNC sont diagnostiquées par an dans le service de radiopédiatrie du CHU de Bordeaux entre janvier 2007 et décembre 2018. Au cours de ce travail de thèse, l'atteinte du SNC a révélé 19 hémopathies malignes et 9 rechutes de la maladie.

En outre, une présentation inaugurale neurologique peut aussi être secondaire à une complication vasculaire immédiate, notamment au cours d'une leucostase cérébrale compliquée de remaniements hémorragiques diffus du parenchyme cérébral. Sur la période concernée par ce travail, 2 cas d'hémorragies cérébrales secondaires à une leucostase ont révélé la maladie.

Les améliorations de la prise en charge des hémopathies malignes ont fait émerger des complications liées aux traitements et à l'évolution naturelle de la maladie.





Les complications les plus fréquentes à rechercher sont les thromboses veineuses cérébrales (plus ou moins associées à des remaniements hémorragiques), les PRES, les leuco-encéphalopathies toxiques (principalement au méthotrexate) et les infections. Les autres complications sont extrêmement rares.

Au cours de ce travail, les examens d'imagerie ont permis le diagnostic 43 complications de ce type. Nous avons dénombré 17 thromboses veineuse cérébrales, 12 leucoencéphalopathies, 5 PRES, 4 infections, 2 complications ischémiques, une arachnoïdite adhésive lombaire, une atrophie cérébrale marquée et un syndrome d'Ophélie.

L'utilisation des techniques d'imagerie autorise un diagnostic rapide, ce qui est essentiel pour une thérapie précoce et une survie globale accrue. Ainsi, une meilleure connaissance de la sémiologie radiologique, parfois atypique, est un préalable indispensable pour la prise en charge des malades en oncohématologie pédiatrique.



# RÉFÉRENCES

## BIBLIOGRAPHIQUES

1. Clavel J, Goubin A, Auclerc MF, Auvrignon A, Waterkeyn C, Patte C, et al. Incidence of childhood leukaemia and non-Hodgkin's lymphoma in France: National Registry of Childhood Leukaemia and Lymphoma, 1990–1999: Eur J Cancer Prev. avr 2004;13(2):97-103.
2. Preudhomme C, Llopis L, Boissel N. Classification et facteurs pronostiques des leucémies aiguës. EMC - Hématologie. févr 2012;7(1):1-17.
3. Michel G. Leucémie aiguë lymphoblastique de l'enfant et de l'adolescent : clinique et traitement. EMC - Pédiatrie - Mal Infect. janv 2008;3(3):1-11.
4. Arber DA, Orazi A, Hasserjian R, Thiele J, Borowitz MJ, Le Beau MM, et al. The 2016 revision to the World Health Organization classification of myeloid neoplasms and acute leukemia. Blood. 19 mai 2016;127(20):2391-405.
5. Brousse N, Vasiliu V, Michon J, Canioni D. Lymphomes non hodgkiniens de l'enfant. Ann Pathol. déc 2004;24(6):574-86.
6. Sandlund JT, Martin MG. Non-Hodgkin lymphoma across the pediatric and adolescent and young adult age spectrum. Hematology. 2 déc 2016;2016(1):589-97.
7. Frampas E. Les lymphomes : quelques notions de base que le radiologue doit connaître. J Radiol Diagn Interv. févr 2013;94(2):135-49.
8. Mulé S, Reizine E, Piekarski E, Quilichini A, Zerbib P, Lin C, et al. Tomographie par émission de positons dans les hémopathies lymphoïdes. 2020;16.
9. Vázquez E, Lucaya J, Castellote A, Piqueras J, Sainz P, Olivé T, et al. Neuroimaging in Pediatric Leukemia and Lymphoma: Differential Diagnosis. RadioGraphics. nov 2002;22(6):1411-28.
10. Fritz J, Vogel W, Bares R, Horger M. Radiologic Spectrum of Extramedullary Relapse of Myelogenous Leukemia in Adults. Am J Roentgenol. juill 2007;189(1):209-18.
11. Laningham FH, Kun LE, Reddick WE, Ogg RJ, Morris EB, Pui C-H. Childhood central nervous system leukemia: historical perspectives, current therapy, and acute neurological sequelae. Neuroradiology. 24 oct 2007;49(11):873-88.

12. Guerhazi A, Feger C, Rousselot P, Merad M, Benchaib N, Bourrier P, et al. Granulocytic Sarcoma (Chloroma). 2002;7.
13. Barkovich AJ. Leukemia and lymphoma. In: Pediatric Neuroimaging. 6th EDITION. Lippincott Williams & Wilkins (LWW); 2018. p. 853-7.
14. Nabavizadeh SA, Vossough A, Hajmomenian M, Assadsangabi R, Mohan S. Neuroimaging in Central Nervous System Lymphoma. Hematol Oncol Clin North Am. août 2016;30(4):799-821.
15. Nabavizadeh SA, Stein J, Mohan S. Neuroimaging in Leukemia. Hematol Oncol Clin North Am. août 2016;30(4):823-42.
16. Ranta S, Palomäki M, Levinsen M, Taskinen M, Abrahamsson J, Mellgren K, et al. Role of neuroimaging in children with acute lymphoblastic leukemia and central nervous system involvement at diagnosis: Ranta et al. Pediatr Blood Cancer. janv 2017;64(1):64-70.
17. Ranta S, Palomäki M, Levinsen M, Taskinen M, Abrahamsson J, Hasle H, et al. Presenting features and imaging in childhood acute myeloid leukemia with central nervous system involvement: RANTA ET AL. Pediatr Blood Cancer. déc 2017;64(12):e26459.
18. Mamourian A. Leukostasis in an Adult with AML Presenting as Multiple High Attenuation Brain Masses on CT. J Clin Diagn Res [Internet]. 2013 [cité 16 nov 2019]; Disponible sur: [http://www.jcdr.net/article\\_fulltext.asp?issn=0973-709x&year=2013&volume=7&issue=12&page=3020&issn=0973-709x&id=3893](http://www.jcdr.net/article_fulltext.asp?issn=0973-709x&year=2013&volume=7&issue=12&page=3020&issn=0973-709x&id=3893)
19. Kitajima M, Korogi Y, Shigematsu Y, Liang L, Matsuoka M, Yamamoto T, et al. Central nervous system lesions in adult T-cell leukaemia: MRI and pathology. Neuroradiology. juill 2002;44(7):559-67.
20. Mazur MD, Ravindra VM, Alashari M, Raetz E, Poppe MM, Bollo RJ. Primary T cell central nervous system lymphoblastic lymphoma in a child: case report and literature review. Childs Nerv Syst. juin 2015;31(6):977-84.
21. Kadan-Lottick NS, Skluzacek MC, Gurney JG. Decreasing incidence rates of primary central nervous system lymphoma. Cancer. 1 juill 2002;95(1):193-202.
22. Go JL, Lee SC, Kim PE. Imaging of primary central nervous system lymphoma. Neurosurg Focus. nov 2006;21(5):1-6.
23. Kim J, Kim YZ. A Case of Primary Central Nervous System Lymphoma Located at Brain Stem in a Child. Brain Tumor Res Treat. 2016;4(2):155.
24. Jordaan MR, Prabhu SP, Silvera VM. Primary leptomeningeal central nervous system lymphoma in an immunocompetent adolescent: an unusual presentation. Pediatr Radiol. déc 2010;40(S1):141-4.

25. Abushamat LA, Kerr JM, Lopes MBS, Kleinschmidt-DeMasters BK. Very Unusual Sellar/Suprasellar Region Masses: A Review. *J Neuropathol Exp Neurol.* 1 août 2019;78(8):673-84.
26. Beitzke M, Enzinger C, Beitzke D, Neureiter D, Ladurner G, Fazekas F. Primary leptomeningeal lymphoma of the cauda equina: a rare cause of radiculopathy. *J Neurol.* oct 2010;257(10):1734-7.
27. Petit-Lacour MC, Ducreux D, Adams D. IRM du plexus brachial. *J Neuroradiol.* juin 2004;31(3):198-206.
28. de Vaugelade C, de Clermont-Gallerande H, Meyer M, My Duyen Tiphaine A, Benjamin A, Ducassou S, et al. FDG PET/CT in Pediatric Neurolymphomatosis: *Clin Nucl Med.* mai 2017;42(5):e255-7.
29. Perry A, Dehner LP. Meningeal tumors of childhood and infancy. An update and literature review. *Brain Pathol Zurich Switz.* juill 2003;13(3):386-408.
30. Gocmen S, Gamsizkan M, Onguru O, Sefali M, Erdogan E. Primary dural lymphoma mimicking a subdural hematoma. *J Clin Neurosci.* mars 2010;17(3):380-2.
31. Catana D, Koziarz A, Cenic A, Nath S, Singh S, Almenawer SA, et al. Subdural Hematoma Mimickers: A Systematic Review. *World Neurosurg.* sept 2016;93:73-80.
32. Grisariu S, Avni B, Batchelor TT, van den Bent MJ, Bokstein F, Schiff D, et al. Neurolymphomatosis: an International Primary CNS Lymphoma Collaborative Group report. *Blood.* 17 juin 2010;115(24):5005-11.
33. Dho Y-S, Kim H, Wang K-C, Kim S-K, Lee JY, Shin HY, et al. Pediatric Spinal Epidural Lymphoma Presenting with Compressive Myelopathy: A Distinct Pattern of Disease Presentation. *World Neurosurg.* juin 2018;114:e689-97.
34. Desjardins L. Tumeurs de l'orbite de l'enfant. 2019;15.
35. Héran F, Bergès O, Blustajn J, Boucenna M, Charbonneau F, Koskas P, et al. Pathologie tumorale de l'orbite. *J Radiol Diagn Interv.* oct 2014;95(10):923-34.
36. Mahadevan J, Bacchi S, Kiley M, Moore L, Manudhane R, Pal M, et al. Paediatric acute lymphoblastic leukaemia causing acute leukaemic occlusion of the proximal middle cerebral artery: Treatment with endovascular thrombectomy. *J Clin Neurosci.* oct 2019;68:336-8.
37. Bonneville F. Imagerie des thromboses veineuses cérébrales. *J Radiol Diagn Interv.* déc 2014;95(12):1130-5.
38. Taoka T, Fukusumi A, Miyasaka T, Kawai H, Nakane T, Kichikawa K, et al. Structure of the Medullary Veins of the Cerebral Hemisphere and Related Disorders. *RadioGraphics.* janv 2017;37(1):281-97.

39. Ramenghi LA, Gill BJ, Tanner SF, Martinez D, Arthur R, Levene MI. Cerebral Venous Thrombosis, Intraventricular Haemorrhage and White Matter Lesions in a Preterm Newborn with Factor V (Leiden) Mutation. *Neuropediatrics*. avr 2002;33(2):97-9.
40. Lebas A, Chabrier S, Tardieu M, Kossorotoff M. Traitement anticoagulant des thromboses veineuses cérébrales de l'enfant et du nouveau-né. Les recommandations de la Société française de neurologie pédiatrique (SFNP). *Arch Pédiatrie*. avr 2011;18(4):446-58.
41. Hinchey J, Chaves C, Appignani B, Breen J, Pao L, Wang A, et al. A Reversible Posterior Leukoencephalopathy Syndrome. *N Engl J Med*. 22 févr 1996;334(8):494-500.
42. Fugate JE, Rabinstein AA. Posterior reversible encephalopathy syndrome: clinical and radiological manifestations, pathophysiology, and outstanding questions. *Lancet Neurol*. sept 2015;14(9):914-25.
43. Bhojwani D, Sabin ND, Pei D, Yang JJ, Khan RB, Panetta JC, et al. Methotrexate-Induced Neurotoxicity and Leukoencephalopathy in Childhood Acute Lymphoblastic Leukemia. *J Clin Oncol*. 20 mars 2014;32(9):949-59.
44. Inaba H, Khan RB, Laningham FH, Crews KR, Pui C-H, Daw NC. Clinical and radiological characteristics of methotrexate-induced acute encephalopathy in pediatric patients with cancer. *Ann Oncol*. janv 2008;19(1):178-84.
45. Steffen-Smith EA, Wolters PL, Albert PS, Baker EH, Shimoda KC, Barnett AS, et al. Detection and characterization of neurotoxicity in cancer patients using proton MR spectroscopy. *Childs Nerv Syst*. juill 2008;24(7):807-13.
46. Bay A, Oner AF, Etlik O, Yilmaz C, Caksen H. Myelopathy Due to Intrathecal Chemotherapy. :3.
47. Morris B, Partap S, Yeom K, Gibbs IC, Fisher PG, King AA. Cerebrovascular disease in childhood cancer survivors: A Children's Oncology Group Report. *Neurology*. 1 déc 2009;73(22):1906-13.
48. Shanley DJ. Mineralizing microangiopathy: CT and MRI. *Neuroradiology*. mai 1995;37(4):331-3.
49. Reddick WE, Shan ZY, Glass JO, Helton S, Xiong X, Wu S, et al. Smaller white-matter volumes are associated with larger deficits in attention and learning among long-term survivors of acute lymphoblastic leukemia. *Cancer*. 15 févr 2006;106(4):941-9.
50. Krull KR, Sabin ND, Reddick WE, Zhu L, Armstrong GT, Green DM, et al. Neurocognitive Function and CNS Integrity in Adult Survivors of Childhood Hodgkin Lymphoma. *J Clin Oncol*. 10 oct 2012;30(29):3618-24.

51. Maeder P, Gudinchet F, Meuli R. Development of a Cavernous Malformation of the Brain. :3.
52. Kondoh T, Morishita A, Kamei M, Okamura Y, Tamaki M, Kohmura E. Moyamoya Syndrome after Prophylactic Cranial Irradiation for Acute Lymphocytic Leukemia. *Pediatr Neurosurg*. 2003;39(5):264-9.
53. Walter AW, Hancock ML, Pui CH, Hudson MM, Ochs JS, Rivera GK, et al. Secondary brain tumors in children treated for acute lymphoblastic leukemia at St Jude Children's Research Hospital. *J Clin Oncol*. déc 1998;16(12):3761-7.
54. Porto L, Kieslich M, Schwabe D, Zanella FE, Lanfermann H. Central nervous system imaging in childhood leukaemia. *Eur J Cancer*. sept 2004;40(14):2082-90.
55. Groppo ER. Computed Tomography and Magnetic Resonance Imaging Characteristics of Acute Invasive Fungal Sinusitis. *Arch Otolaryngol Neck Surg*. 1 oct 2011;137(10):1005.
56. Silverman CS, Mancuso AA. Periantral Soft-Tissue Infiltration and Its Relevance to the Early Detection of Invasive Fungal Sinusitis: CT and MR Findings. 1998;5.
57. Middlebrooks EH, Frost CJ, De Jesus RO, Massini TC, Schmalfuss IM, Mancuso AA. Acute Invasive Fungal Rhinosinusitis: A Comprehensive Update of CT Findings and Design of an Effective Diagnostic Imaging Model. *Am J Neuroradiol*. août 2015;36(8):1529-35.
58. Hurst RW, Judkins A, Bolger W, Chu A, Loevner LA. Mycotic Aneurysm and Cerebral Infarction Resulting from Fungal Sinusitis: Imaging and Pathologic Correlation. 2001;6.
59. Turner JH, Soudry E, Nayak JV, Hwang PH. Survival outcomes in acute invasive fungal sinusitis: A systematic review and quantitative synthesis of published evidence: Survival Outcomes in Invasive Fungal Sinusitis. *The Laryngoscope*. mai 2013;123(5):1112-8.
60. Charlot M, Pialat J-B, Obadia N, Boibieux A, Streichenberger N, Meyronnet D, et al. Diffusion-weighted imaging in brain aspergillosis. *Eur J Neurol*. août 2007;14(8):912-6.
61. Bhatt VR, Viola GM, Ferrajoli A. Invasive fungal infections in acute leukemia. *Ther Adv Hematol*. août 2011;2(4):231-47.
62. Graus F, Ariño H, Dalmau J. Paraneoplastic neurological syndromes in Hodgkin and non-Hodgkin lymphomas. *Blood*. 22 mai 2014;123(21):3230-8.
63. Okabe T, Nozaki T, Aida N, Starkey J, Enokizono M, Niwa T, et al. MR imaging findings in some rare neurological complications of paediatric cancer. *Insights Imaging*. juin 2018;9(3):313-24.
64. Carr I. THE OPHELIA SYNDROME: MEMORY LOSS IN HODGKIN'S DISEASE. *The Lancet*. avr 1982;319(8276):844-5.



65. Grignano E, Mekinian A, Jachiet V, Coppo P, Fain O. Manifestations auto-immunes et inflammatoires des hémopathies lymphoïdes. *Rev Médecine Interne*. juin 2017;38(6):374-82.
66. Spatola M, Sabater L, Planagumà J, Martínez-Hernandez E, Armangué T, Prüss H, et al. Encephalitis with mGluR5 antibodies: Symptoms and antibody effects. *Neurology*. 29 mai 2018;90(22):e1964-72.
67. Gungor S, Kilic B, Arslan M, Ozgen U, Dalmau J. Hodgkin's lymphoma associated with paraneoplastic cerebellar degeneration in children: a case report and review of the literature. *Childs Nerv Syst*. mars 2017;33(3):509-12.
68. Avramova BE, Hristova T, Yordanova M, Vlahova I, Muchinova A, Bojinova V, et al. Cerebellar Degeneration as a Rare Paraneoplastic Syndrome in a Child With Hodgkin Lymphoma: *J Pediatr Hematol Oncol*. août 2016;38(6):470-2.



## Résumé

**Contexte** : Les hémopathies malignes (leucémies aiguës et lymphomes) représentent environ 40% de la totalité des cancers chez l'enfant. Les patients peuvent présenter différentes atteintes spécifiques ou complications au niveau du système nerveux central (SNC).

**Objectif** : Présenter les principales caractéristiques observées en imagerie au niveau du SNC que ce soit au moment du diagnostic ou au cours du traitement des hémopathies malignes infantiles.

**Méthodes** : Les dossiers d'imagerie (imageries par résonance magnétique et tomodensitométries) ont été examinés rétrospectivement chez 73 enfants et adolescents présentant des manifestations ou des complications neurologiques d'une hémopathie maligne ou de son traitement. Les patients ont été divisés en deux groupes. Le premier groupe comprenait les personnes souffrant de complications liées à l'hémopathie maligne, telles que des infiltrations parenchymateuses, méningées et osseuses. Le second groupe comprenait les patients présentant une complication liée aux traitements, à une infection causée par des états d'immunodépression ou à un syndrome paranéoplasique.

**Résultats** : Le premier groupe comprend 30 patients, dont 19 avec des infiltrations directes révélant une hémopathie, 9 avec des infiltrations directes révélant une rechute de la maladie et 2 hémorragies cérébrales secondaires à une leucostase. Le second groupe comprend 43 patients. Les anomalies d'imagerie observées sont les thromboses veineuses cérébrales (n=17), les leuco-encéphalopathies toxiques (n=12), les syndromes de leucoencéphalopathie réversible postérieure (n=5), les complications ischémiques (n=2), les infections (n=4), une arachnoïdite adhésive lombaire (n=1), une atrophie cérébrale marquée (n=1) et le syndrome d'Ophélie (n=1).

**Conclusion** : Étant donné le large spectre des anomalies du SNC au cours des hémopathies malignes, un diagnostic d'imagerie précoce est essentiel pour leur prise en charge. Pour chaque situation, les clefs en faveur de chaque diagnostic sont précisées, de même que les éléments du diagnostic différentiel.

**Mots clés** : neuroimagerie ; système nerveux central ; leucémie ; lymphome ; pédiatrie.