



HAL
open science

Évaluation précoce de la plastie valvulaire pulmonaire après cure complète de tétralogie de Fallot

Tiphaine Bridier

► **To cite this version:**

Tiphaine Bridier. Évaluation précoce de la plastie valvulaire pulmonaire après cure complète de tétralogie de Fallot. Sciences du Vivant [q-bio]. 2020. dumas-03563068

HAL Id: dumas-03563068

<https://dumas.ccsd.cnrs.fr/dumas-03563068>

Submitted on 9 Feb 2022

HAL is a multi-disciplinary open access archive for the deposit and dissemination of scientific research documents, whether they are published or not. The documents may come from teaching and research institutions in France or abroad, or from public or private research centers.

L'archive ouverte pluridisciplinaire **HAL**, est destinée au dépôt et à la diffusion de documents scientifiques de niveau recherche, publiés ou non, émanant des établissements d'enseignement et de recherche français ou étrangers, des laboratoires publics ou privés.

THÈSE PRÉSENTÉE POUR L'OBTENTION DU
DIPLOME D'ETAT DE DOCTEUR EN MEDECINE
SPÉCIALITÉ ANESTHESIE-REANIMATION

Présentée et soutenue publiquement le 15 octobre 2020

Par **Tiphaine BRIDIER**

Née le 19 mars 1991 à Blois (41)

**Évaluation précoce de la plastie valvulaire pulmonaire
après cure complète de tétralogie de Fallot**

Sous la direction de :

Monsieur le Docteur Nadir TAFER

Membres du jury

Monsieur le Professeur Alexandre OUATTARA	Président
Monsieur le Professeur François ROUBERTIE	Rapporteur
Monsieur le Professeur Jean-Benoît THAMBO	Examineur
Monsieur le Professeur Matthieu BIAIS	Examineur
Monsieur le Docteur Philippe MAURIAT	Examineur
Monsieur le Docteur Nadir TAFER	Directeur de thèse

Numéro national de thèse/suffixe local : 3098

REMERCIEMENTS

À Monsieur le docteur Nadir Tafer, Directeur de thèse :

Bien plus qu'un directeur de thèse ou chef de service, tu es ma référence. Tu incarnes la rigueur et la recherche perpétuelle de l'excellence. Même si tu as parfois mis à rude épreuve mon mental et mon moral, c'était toujours dans le but de me faire progresser, de pousser ma réflexion encore plus loin pour que je donne le meilleur de moi. C'est sans aucun doute le stage le plus formateur, enrichissant et épanouissant que je ferais de tout mon internat.

À tes côtés, je ne cesse d'apprendre la maîtrise, le sang-froid, parce que, comme tu sais si bien le dire « nous n'avons pas le droit à l'erreur ».

Par contre, pour ce qui est de l'apprentissage de la patience, je vais tâcher de trouver un autre maître...^^

Grâce à toi, j'ai pris confiance en moi, tu m'as épaulé tout à long de ma formation et m'a fait évoluer jusqu'à me donner ta confiance en garde séniorisée. Tu as su à ta façon, m'accompagner, m'encourager, et ce « bien joué » en fin de garde est symbolique pour moi.

C'est avec grand plaisir que je poursuis mon envol professionnel à tes côtés et aux côtés de l'équipe médicale et paramédicale de la réa congénitale. J'espère et je ferais le maximum pour être à la hauteur des exigences que demande ce poste.

À Monsieur le Professeur Alexandre Ouattara, Président du jury :

C'est un honneur pour moi de vous avoir comme président de jury. Vous me suivez maintenant depuis plusieurs années : tout d'abord en étant mon coordinateur de DES d'anesthésie-réanimation. Tous les ans, lors de l'oral de fin d'année ça n'échappait pas, c'était vous mon jury, à croire qu'il fallait que je fasse mes preuves dès le début de mon internat pour accéder à mon futur poste dans votre service.

Durant l'année passée en réanimation cardiaque j'ai eu la chance et le plaisir de travailler à vos côtés lors de gardes ou au bloc opératoire, vous m'avez transmis avec passion vos connaissances, et votre expérience est très enrichissante. Je vous remercie de m'avoir accordé votre confiance en acceptant ma venue dans votre équipe l'année prochaine.

À Monsieur le Professeur François Roubertie, rapporteur et membre de jury :

Vous me faites l'honneur d'être mon rapporteur de thèse et je vous en remercie. Merci d'avoir pris le temps de relire ce travail. C'est un réel plaisir de travailler et collaborer à vos côtés.

L'exigence, le perfectionnisme et la rigueur que vous mettez dans votre travail sont autant de qualités que j'admire et qui font de ce service bordelais un centre expert de renommée.

L'excellente collaboration médico-chirurgicale qui règne au sein de la « Heart Team » bordelaise (chirurgiens, cardiopédiatres, anesthésistes-réanimateurs) est unique, très appréciable et contribue à l'épanouissement professionnel. C'est avec impatience et grand plaisir que je rejoindrai votre grande famille l'année prochaine.

À Monsieur le Professeur Jean-Benoît Thambo, membre du jury :

Merci d'avoir accepté de faire partie de mon jury et merci pour votre disponibilité. Votre présence est essentielle à mes yeux étant donné l'essor que prend la cardiologie interventionnelle. J'ai hâte de pouvoir travailler à vos côtés.

À Monsieur le Professeur Matthieu Biais, membre du jury :

Je te remercie de ta présence dans mon jury même si je sais que le monde de la réanimation cardiopédiatrique n'est pas ta vocation première. Tu as néanmoins sûrement apprécié les aspects physiopathologiques et les subtilités hémodynamiques de cette cardiopathie complexe, qui sont des domaines qui te sont chers. J'ai eu l'occasion de travailler à tes côtés au bloc de chirurgie vasculaire, j'en garde un très bon souvenir de ta bonne humeur, tes blagues, qui ont su créer une ambiance agréable de travail tout en gardant le professionnalisme qui te caractérise. Merci d'être présent ce jour et de corriger mon travail.

À Monsieur le docteur Philippe Mauriat, membre du jury :

Merci d'avoir consacré du temps aux nombreuses relectures de ma thèse et d'être présent ce jour. Nous nous sommes seulement croisés en congrès et lors des cours du DIU d'anesthésie-réanimation des cardiopathies congénitales mais j'ai l'impression de vous connaître bien plus... le monde de la réanimation cardiaque congénitale est petit et tout le monde vous connaît. En effet, vous êtes le fondateur du service d'anesthésie-réanimation cardiaque congénitale bordelais, vous avez beaucoup œuvré pour ce service et vous êtes l'un des pionniers de cette spécialité. Merci pour votre enseignement au DIU, je prends beaucoup de plaisir à écouter vos cours, vous transmettez avec tant de passion votre expérience de

terrain. Vous êtes un modèle pour moi. C'est un honneur qu'un géant de savoir comme vous ait corrigé mon travail.

À ma famille,

À mon père, tu es bien sûr le premier que je cite. Bien plus qu'un simple père, tu es mon confident, mon bras droit, mon meilleur ami... Tu m'as encouragé, supporté, tout au long de mon parcours. C'est grâce à toi si j'ai pris la voie de la médecine. Je te remercie pour tout le temps que tu as pris afin de me mener jusqu'à la réussite, pour les appels quotidiens à m'encourager et me rassurer jour après jour, pour la fameuse pizza du mercredi soir à laquelle tu n'as jamais dérogé, pour les sacrifices que tu as faits pour moi. Merci pour tout ce que tu m'as apporté et que tu continues à m'apporter.

À Nat, tu es à mes côtés depuis plus de 11 ans, tu as vécu les plus grands moments de ma vie, les bons comme les moins bons et tu as été d'un soutien sans faille. Je te remercie pour tes conseils avisés, pour les bons repas du dimanche en famille et de rendre mon père si heureux et épanoui à tes côtés.

À ma mère, tu as sacrifié une grande partie de ta vie à notre éducation et tu peux être fière du résultat. Tu t'es battue à mes côtés pour que je progresse, pour m'assurer un bel avenir professionnel, alors que personne n'y croyait, tu n'as jamais baissé les bras, je ne te remercierai jamais assez pour tout ce que tu as fait pour moi. C'est grâce à ton amour inconditionnel, ta patience légendaire, ton abnégation durant toute notre enfance, que nous sommes devenues les personnes que nous sommes aujourd'hui avec Léo.

Tu m'as transmis l'empathie, l'écoute et la générosité envers les autres, des valeurs que tout le monde apprécie tant chez toi. Tu es mon modèle de mère, je ne suis pas sûre de t'arriver à la cheville, mais je saurais transmettre toutes ces belles valeurs que tu nous as inculquées. Je suis très heureuse de te savoir épanouie et comblée de bonheur avec Pierrot.

Et oui **Pierrot**, je ne t'oublie bien évidemment pas, tu fais partie de la famille depuis de longues années. Notre rencontre a commencé au décours d'un pâturage à essayer de sauver les chevaux du près qui mourraient de soif, révélant l'homme bon et généreux que tu es, et maintenant tu partages la vie de maman. Merci pour le soutien que vous m'avez apporté, pour les vacances à Trompette, riches en émotions et dont je garde des souvenirs forts.

À mon frère Léo, mon jumeau, même si la vie nous a parfois séparés tu restes lié à mon cœur par ce cordon qui ne se coupera jamais. En choisissant la voie de l'excellence des Compagnons du devoir, tu es parti bien trop tôt du cocon familial, je n'étais encore qu'une

enfant pleine d'innocence et d'insouciance et toi déjà si mature et courageux !! La vie ne t'a pas épargné, tu as fait face à de nombreuses difficultés et je suis tellement fière de ton parcours, ton courage et de l'homme que tu es aujourd'hui. Tu es un exemple pour moi. Tu m'as toujours tiré vers le haut. Et tu as toujours été à mes côtés pour me protéger. Je resterais ta petite sœur qui as besoin de ton amour et de ta présence à mes côtés.

À mes grands-parents, oncles, tantes, cousins et cousines, vous faites partie intégrante de ma réussite. Vous me suivez de près via la « radio Daniel Bridier ». Vous retrouvez lors des repas de famille est toujours un réel bonheur. Même si je ne vous vois pas souvent, je pense très souvent à vous.

Un petit aparté pour **Jérôme**, merci de ton aide pour le travail sur les stats. Je sais que ça n'a pas été facile de m'apprendre à me servir de ce laborieux logiciel R, mais tu y es arrivé, enfin, je crois... Avec mon niveau pitoyable en informatique, j'ai flirté avec les limites de ta patience légendaire, c'est dire... merci pour tout !

À Camille, ou plutôt ma Cam, ma meilleure amie. On a fait connaissance à la maternité puis on s'est retrouvé pour partager nos années de lycée. Que d'excellents souvenirs, j'ai avec toi : les matchs de volley où tu aimais me surnommer « Buzz l'éclair », notre week-end à Dublin à vadrouiller dans les pubs irlandais, nos vacances à Saint-Jean-de-Monts inoubliables, nos après-midi à parler de la vie (qu'est-ce que j'aime ça !!), nos soirées mojitos, et bien sûr nos années de triathlon à vivre des moments de sport riches en émotions. Et puis tu es devenue pour ma plus grande joie ma belle-sœur, je ne pouvais pas rêver mieux ! Encore merci d'être là ! Ce n'est que le début d'une belle et longue amitié vraie et sincère.

À Béné, une amitié de longue date qui a commencé il y a maintenant 16 ans par une rencontre aux JSP et n'a jamais cessé de vivre même avec la distance. Le temps passe, mais rien ne change entre nous deux, nos retrouvailles sont comme au premier jour. J'aime parler avec toi de tout et rien, nos soirées retrouvailles du vendredi ou samedi soir me sont si chères et me font tellement de bien, je ne les manquerai pour rien au monde. Tu es une très belle personne, avec un grand cœur, plein d'amour à donner, tu sais écouter et tu as toujours de bons conseils à me donner. Ni la distance, ni nos emplois du temps chargés ne changeront notre profonde amitié et notre bonheur à nous retrouver.

À mes amis de Bordeaux,

À Steph, ma sœur de cœur. Notre relation s'est construite tout au long de nos semestres passés ensemble, 4 ans déjà qu'on partage nos succès, nos échecs, nos chagrins amoureux... Tu as pris une place particulière dans mon cœur. J'ai en tête tant de souvenirs mémorables à tes côtés, des petits moments simples de bonheur à papoter dans notre chambre d'internat, des soirées à la piscine de Pau, des après-midi de surf en repos de garde... Et tant d'autres !

On s'est épaulé mutuellement au cours de nos stages, toujours coude à coude face aux difficultés, et nous avons partagé pleins de moments de bonheur et réussite (tu te rappelles ce semestre : toi en réa chir et moi en réa cong ?!! c'était excellent cette période !).

Nous avons traversé les mêmes moments de vie, c'est fou le parallélisme de nos vies...

Merci pour ta patience, d'avoir supporté mes humeurs, mes mots parfois un peu durs, mon filtre souvent défaillant... merci de m'avoir fait apprécier la bière ☺

Passionnée et sensible sont des mots qui nous caractérisent bien toutes les deux, nous sommes complémentaires, et cela, pour la vie !

À Flo, l'une de mes plus belles rencontres à Bordeaux et ma fidèle compagne de voyage. Merci d'être là à mes côtés, merci pour ces beaux voyages que nous avons fait ensemble. Tant de beaux souvenirs partagés avec toi, d'Italie en Andalousie, des vacances gravées dans ma tête. Tu es une très belle personne, généreuse, douce, avec un cœur immense, tu as su m'apporter calme et sérénité au cours de nos moments de vie ensemble. J'apprécie tellement ta présence à mes côtés, tu m'apaises et avec toi la vie est belle et sereine. Reste cette très belle personne que tu es. Vivement nos prochains voyages ensemble, ça me manque...

À Lucas, ton humour, ta générosité et ta bonne humeur à toute épreuve sont autant de qualité que j'apprécie énormément chez toi. Te retrouver au décours d'une soirée à la coloc ou sur une plage à surfer est toujours un réel plaisir. Merci d'être cette belle personne, j'ai de la chance de t'avoir rencontré grâce à Flo. Vous formez un très beau couple tous les deux. J'ai hâte de venir vous voir en Nouvelle-Calédonie ou lors d'un de nos prochains périple... !!

À Loulou, Lucie, Émilie, Thomas et Manu, vous êtes des amis chers, que j'apprécie beaucoup. J'aime vous retrouver autour d'un verre, à parler de... Médecine bien évidemment.

Je garde en mémoire le week-end ski passé ensemble, c'était excellent ! Vivement les prochains !!

À **Laure**, nous avons formé avec **Steph** un trio de choc durant ce semestre en réa RP. C'était un vrai bonheur de travailler avec toi. J'en garde d'excellents souvenirs, notamment nos séances de gainage dans la salle KT, nos longues (parfois trop longues ?) discussions autour d'un café dans notre boum cœur, nos coups de gueule, nos commérages... Même si nous avons traversé des moments difficiles durant ce stage nous nous sommes toujours soutenues toutes les trois.

J'adore ton franc-parler et ta répartie en toute circonstance (« avec le Propofol on risque quoi ?? bah de dormir... ^^) . Merci d'avoir partagé cette période de ma vie et j'espère que notre amitié va perdurer encore longtemps.

C'est quand tu veux pour se griller une menthol ;))

À **Xavier**, ma plus belle rencontre de l'internat à Pau. J'ai découvert en toi une personne forte, volontaire, passionnée par ta spécialité de gynéco-obstétrique. Tu m'as impressionné par ton histoire, ta force de travail incroyable...J'ai vécu avec toi de belles expériences notamment en sport. Je n'oublierai jamais (d'ailleurs toi non plus je pense ^^) notre folle expédition à vélo sur le col de Spandelles en lendemain de garde sous 30 °C, un périple de 90 km qui a bien failli mal tourné... notre sortie vélo sur la côte landaise, nos discussions sans filtre... Nos soirées avec **Steph** et **Abib** : un quatuor de choc, tant de moments de rigolade, de fous rires..

On est tous les deux aussi fous et on se potentialise dans cette folie...Heureusement que **Steph** et **Emma** sont là pour nous remonter les bretelles et nous raisonner... Merci pour tous ces moments de bonheur à tes côtés, ce brin de folie qui t'anime. Vivement nos prochaines sorties, ça promet...(le but sera de ne pas mourir ^^)

À **Floriane**, j'ai passé un excellent semestre à Pau à tes côtés. Nous avons gravi de nombreuses montagnes avec **Juju**. J'en garde des souvenirs riches en émotion, des moments de rigolade et de joie. J'aime te retrouver et partager du temps avec toi. Avec **Xav**, nous formons un bon petit trio d'hurluberlu, c'est top ! Maintenant que tu as trouvé ton âme sœur à Bordeaux les occasions de se voir seront plus nombreuses, cool !!

À Charlotte, ces six mois en coloc avec toi étaient géniaux. J'ai passé de supers moments à tes côtés, et des soirées pleines de convivialité et de simplicité avec toi et **Maé**. Je suis contente qu'on ait gardé contact et qu'on continue sur le chemin d'une belle amitié.

À mes amies de la Faculté de Tours,

À Clara, ma meilleure amie, ma confidente, mon bras gauche durant mon externat (bah oui, c'est déjà papa mon bras droit ;)). Tu as pris une place si grande dans mon cœur et ma vie. On s'est rencontré sur les bancs de la fac puis on ne s'est jamais quitté. J'ai partagé tant d'épreuves avec toi, des moments de doutes, de complicité, de partage... Je me souviens comme si c'était hier de notre externat ensemble, nos courses à pied du dimanche matin où je te répétais sans cesse de lever tes pieds (« on dirait un éléphant qui court » ☺), nos soirées vin fromage, tous ces moments simples à papoter toutes les deux, notre week-end ski à Cauterets inoubliable, notre stage d'externat à Cayenne, notre grand périple au Brésil avec **Amélie**. Tant de moments forts et riches en belles émotions. Merci de m'avoir soutenue et d'avoir toujours été à mes côtés. J'ai eu la chance d'être le témoin de ton union avec **Samuel**, quel merveilleux couple vous formez ! Maintenant, tu es maman, tu seras excellente dans ce rôle sois en sûre. Tu es tellement bienveillante, pleine d'amour à donner et pleine de ressources, je suis fière de la personne que tu deviens. Notre amitié est plus que sincère, je sais qu'elle le sera pour la vie.

À mes autres amies du « Le cappuccino de 10 heures il fait un malheur » : Elodie, Vivi, Sophie, Sarah, Emma, Delphine, vous avez partagé ma vie durant ces 7 années d'externat. Je n'oublierai jamais nos journées interminables à la BU entrecoupées de nos précieux cappuccinos à la cafèt', nos soirées médecine, nos soirées dans les bars de Tours ou à la Guiguette. Vous avez pris le chemin de la médecine générale pour la plupart et vous exercez avec passion ce métier. Quand mes proches déblatèrent un visage sombre de la médecine générale, à dire qu'il n'y a plus de bons médecins, qu'ils ne savent plus écouter les patients, je vous donne en modèle ! Vous, qui consacrez vos journées à donner des conseils avec tant de passion et conviction, vous donnez de votre personne pour soigner au mieux vos patients...Merci pour tout ce que vous faites pour eux ! Continuez ainsi, vous êtes la preuve vivante que la médecine générale n'est pas fichue et qu'il reste des médecins passionnés par leur métier.

Pour certaines vous êtes mariées, et même maman, je suis admirative des femmes que vous êtes devenues. Vivement le prochain nouvel an pour qu'on se retrouve, et qu'on se raconte le temps d'une soirée, nos vies.

À **Amélie**, ma fidèle compagne de travail et de voyage. On s'est épaulé durant tout l'externat. Nous avons formé un beau trio avec **Clémentine** qui s'est malheureusement brisé après ce tragique accident... Mais on s'est soutenu et nous avons traversé ce douloureux moment main dans la main. Je garde avec toi que de beaux souvenirs, de nos périples au Brésil, en Martinique, aux îles Canaries... Tu es une personne que j'apprécie vraiment énormément, tu es entière, calme, sereine et ta présence m'a fait beaucoup de bien toutes ces années. Même si la distance est là, notre relation ne change en rien nous nous retrouvons comme si c'était hier, nous échangeons sur nos vies des heures au téléphone qu'est-ce c'est appréciable de pouvoir se livrer avec autant de sincérité à toi.

J'espère qu'on continuera nos épopées encore de longues années.

À **mes amis traileurs bordelais : Did, Anto, Hervé, Elodie, Diane, Antoine, Pia, Yves, Fred, Gab...** de très belles rencontres !! Vous faites partie de ces amis qui me sont chers. Merci pour ces week-ends trail dans les montagnes, pour les sorties du mercredi soir. Le partage, le soutien dans l'effort, la convivialité, toutes ces valeurs qu'incarne le trail nous sont chers et j'apprécie tellement les partager à vos côtés.

Merci Did pour ton organisation sans faille !

Je n'oublie pas le Trail de Font-Remeu passé avec vous l'année dernière... Notamment avec Did et Hervé.. vous vous-en souvenez?!! 7h30 ensemble, des moments de bonheur, mais aussi de souffrance, de dépassement de soi, à se soutenir dans les heures les plus dures... de beaux souvenirs !

Et ce n'est que le début d'une belle amitié entre nous, vivement que les courses reprennent et hâte de partager encore et encore des week-ends ensemble !

À **Greg et Sophia**, deux amis qui me sont tout particulièrement chers. Une belle rencontre qui a commencé avec Greg au CAF puis votre amour m'a permis de retrouver Sophia que j'avais déjà croisé sur Pau. Deux personnes atypiques, d'une gentillesse infinie, toujours partants pour faire trois millions de choses, qui ne s'arrêtent jamais et qui ont des idées d'escapade en permanence... je suis très heureuse de vous avoir rencontré et de crapahuter avec vous. Greg, toujours motivé pour me suivre dans mes envies (peut-être trop ?) démesurées d'ultra-trail. Le

week-end passé avec le CAF de Pau était top, on en a bien bavé, on est allé jusqu'au bout de nous-même, on a repoussé nos limites, mais qu'est-ce que c'était bien ! A refaire ?!! ;) Et Sophia, la voix de la sagesse qui essaye tant bien que mal de nous résonner et qui y arrive ! Grâce à vous, j'ai rencontré **Lucie** lors d'un de nos week-end montagne, une très belle personne, dynamique, pleine d'énergie. Bravo d'avoir réussi le GR20, toute seule et en totale autonomie, je t'admire ! T'es une warrior ! J'ai hâte que tu me racontes cette fabuleuse expérience, lors d'un week-end rando... ?!! ☺

À mes amis pompiers, JSP et volontaires de MPC city, vous m'avez appris dès l'âge de 13 ans les plus belles valeurs de la vie : le travail d'équipe, l'entraide, le dépassement de soi, la cohésion, toutes ces valeurs qui m'ont accompagné durant toutes mes années de médecine et qui m'accompagneront tout au long de ma vie. Jamais je n'oublierai ces valeurs que vous m'avez inculquées, cet esprit militaire et la rigueur qui en découle.

Je me souviens très bien des séances de sport avec « Barbare » à se trainer dans la boue, à se marcher dessus, à répéter « quand t'en peux plus t'en peux encore », les manœuvres du samedi après-midi à s'entraîner dans la maison à feu, à dérouler et rouler des tuyaux sans fin, à enchaîner les manœuvres de sauvetage toujours plus vite ou à réciter l'alphabet radio... Des moments parfois durs physiquement et psychologiquement mais qui m'ont forgé le moral que j'ai maintenant et la personne que je suis aujourd'hui. Je vous dois énormément, je réalise que jamais je ne serais arrivée où j'en suis maintenant sans vous. Merci du fond du cœur pour tout ce que vous m'avez apporté.

À mes amis du triathlon TCJ, ma deuxième famille pendant mon externat. **Fafa, Maud, Marie-reine (MaReine pour les intimes ;)), Nat, Helène, Pat, Phiphi, Fabien, Virginie, Damien, Gil, Alex, Anne-Lise et tous les autres...** Nous avons vécu des moments forts de sport ensemble, je me souviendrai toujours des entraînements de course à pied, de natation et de vélo à vos côtés. Vous m'avez pris sous votre aile pendant ces trois années, merci infiniment pour tous ces merveilleux moments passés ensemble que ce soit en entraînement ou en compétition. Avec vous j'ai vécu des expériences sportives que je ne revivrai jamais, il n'y avait jamais de compétition entre nous, que de la solidarité et de l'entraide. Vous avez été un pilier de ma vie, sans vous ces années d'externat n'auraient pas été pareilles. Vous étiez mon rayon de soleil, mon exutoire, je n'avais qu'une hâte c'était vous retrouver le soir et me défouler avec vous.

Une petite dédicace pour mon **Fafa**, « mon ange gardien » comme je t'appelai. Tu m'as pris sous ton aile dès le premier jour, avec toi, je me suis surpassé, je me sentais poussée des ailes, rien ne me faisais peur...Je n'oublierai jamais cette journée à l'Embrunman où j'ai eu si peur pour toi...Tu incarnes tant de belles valeurs, tu es un homme formidable si bienveillant, si gentil, ne change surtout pas. J'espère qu'on se reverra très vite pour repartager encore et encore de belles émotions.

À l'équipe médicale de la réa congénitale, Hélène, Arnaud, Pierre, Charlotte merci pour l'enseignement que vous m'avez apporté et la confiance que vous m'avez accordé sur mes gardes. Vous formez une équipe dynamique et très sympathique avec qui je prends beaucoup de plaisir à venir faire mes gardes. J'ai hâte de vous rejoindre !

À l'équipe paramédicale de la réa congénitale, merci pour votre professionnalisme, la confiance que vous m'avez accordé, votre soutien lors de gardes difficiles, votre gentillesse, et votre bonne humeur. Si je viens avec autant de plaisir à mes gardes, c'est en grande partie grâce à vous. Vous avez créé au sein de cette réanimation une ambiance familiale et chaleureuse que j'apprécie retrouver. C'est avec grand plaisir que je vous retrouverai l'année prochaine.

À mes amies cardiopédiatres, Marie-Lou, Esti, Emilie, Souaz, Maé, Camille...Je prends toujours autant de plaisir à regarder vos échos. Vous êtes une équipe formidable, pleine de gentillesse, d'attention et de bienveillance. Je suis ravie de pouvoir continuer à collaborer à vos côtés.

À l'équipe du bloc de cardio, IADE et aides-soignants, j'ai passé avec vous de nombreuses heures que ce soit en congénital ou aux adultes, et ce, toujours dans une super ambiance conviviale et chaleureuse. J'ai adoré travaillé à vos côtés, vous faites preuve de beaucoup de professionnalisme et de rigueur. J'ai particulièrement hâte de travailler avec vous ces prochaines années.

À l'équipe médicale et paramédicale de la réa cardio adulte, j'ai passé un excellent semestre à vos côtés. Les chefs, vous êtes extras, une super équipe dynamique et professionnelle, j'ai beaucoup appris à vos côtés. Merci Anouk pour cette excellente matinée

au KT, reste plus qu'à organiser une soirée déguisée avec les personnages que tu nous as créés ;) C'est avec plaisir que je continuerai à collaborer avec vous ces prochaines années.

À tous mes anciens cointernes et maintenant mes chefs (**Juliette, Thibaut, Rabia, Antoine, Max...**), ainsi qu'à mes cointernes de ma promo ou de celle du dessus ou dessous, que j'ai eu la chance de côtoyer voir de travailler avec eux (**Elo, Geoffrey, Greg, Lucie, Julien, Claire, Etienne, Gwen, Camille, PAF, Thomas...** et tous les autres) merci pour votre bonne humeur et les sympathiques moments passés à vos côtés en soirée ou en garde. J'espère que ce ne seront que les premiers d'une longue série.

À mes cointernes actuels (**Fouzia, Marine, Ophélie, Rémi, Thomas, Nicolas, Thibaud et Antoine**), merci pour cet excellent semestre passé à vos côtés : « # semestre trop d'amour et de bienveillance ». Bonne entente et entraide étaient au rendez-vous, c'était top !

Merci à : Rémi le parisien pour ta bonne humeur au quotidien et ton fameux « je suis comme à la maison » ;), Fouzia « l'embrouille » pour ton franc parler et les fous rires passés avec toi, Ophélie pour ton calme et ta zen attitude ainsi que ton « hashash kek » au p'tit déj, Thomas « l'éternel retardataire au self » peux-tu enfin nous dire ce que tu trafiques après la visite ??, Marine pour ta gentillesse et ton investissement dans ce laborieux planning ^^, Antoine toujours souriant (Ps: sourire qui fait craquer Astrid ^^) et arrangeant, Thibaut le râleur de l'équipe mais on t'aime comme ça ;) et Nico le roi de l'écho personnage étrange mais extrêmement sympathique. J'espère qu'on pourra continuer à se voir !

Merci aux équipes médicales et paramédicales des services d'anesthésie et réanimation que j'ai côtoyé durant mon internat, qui m'ont formé et permis de progresser dans cette discipline : le bloc et la réa de Libourne, la maternité de Pellegrin, le bloc et la réa de chirurgie digestive de Magellan, le bloc et la réa de Pau, et la réa de Bayonne.

À **Cyprien**, le meilleur pour la fin. Tu fais partie de ma vie depuis seulement quelques mois, mais, déjà, tu me combles de bonheur et rempli ma tête de merveilleux souvenirs...des moments de partage et de bonheur en toute simplicité ! J'espère que ce n'est que le début d'une belle et longue histoire d'amour...

TABLE DES MATIERES

INDEX DES FIGURES.....	17
INDEX DES TABLEAUX.....	19
RESUME.....	20
ABSTRACT.....	21
ABREVIATIONS.....	22
1. INTRODUCTION.....	23
1.1. Embryologie et anatomie de la tétralogie de Fallot.....	23
1.2. Particularités anatomiques de la tétralogie de Fallot.....	25
1.2.2. Communication interventriculaire.....	25
1.2.3. Dextrorotation de l'aorte.....	25
1.2.4. Hypertrophie ventriculaire droite.....	25
1.3. Évaluation paraclinique.....	26
1.4. Physiopathologie de la tétralogie de Fallot.....	29
1.5. Évaluation préopératoire.....	30
1.5.1. Tolérance néonatale.....	30
1.5.2. Sévérité clinique.....	31
1.5.3. Pronostic chirurgical.....	32
1.6. Pronostic global.....	34
2. CURE COMPLETE CHIRURGICALE DE LA TETRALOGIE DE FALLOT.....	34
2.1. Indication et timing.....	34
2.2. Déroulement opératoire.....	35
2.3. Management chirurgical de la voie d'éjection ventriculaire droite en fonction des variantes anatomiques.....	37
2.3.1. Sténose infundibulaire sans sténose pulmonaire.....	38
2.3.2. Sténose de l'anneau pulmonaire.....	38
2.3.2.1. Conservation de l'anneau et préservation de la valve pulmonaire.....	38
2.3.2.2. Ouverture et remplacement de l'anneau.....	39
2.3.2.2.1. Patch transannulaire classique (PTA).....	40
2.3.2.2.2. Plastie de l'anneau et reconstruction de la valve pulmonaire par une monocusp.....	41
3. ANESTHESIE ET REANIMATION APRES CHIRURGIE DE CURE COMPLETE DE TETRALOGIE DE FALLOT.....	43
3.1. Aspects physiopathologiques du cœur droit après correction d'une Tétralogie de Fallot 43	
3.1.1. Répercussions hémodynamiques sur le ventricule droit.....	44
3.1.2. La défaillance cardiaque droite postopératoire.....	45
3.1.2.1. Facteurs de risque liés aux caractéristiques du patient.....	45
3.1.2.2. Facteurs de risque liés à la sévérité initiale de la cardiopathie.....	46
3.1.2.3. Facteurs de risque liés à la chirurgie.....	46

3.2.	Les implications pratiques en période périopératoire	47
3.2.1.	Management au bloc opératoire	47
3.2.1.1.	Induction anesthésique	47
3.2.1.2.	Gestion de la CEC.....	49
3.2.1.3.	Sevrage de la CEC.....	49
3.2.2.	Gestion de l'insuffisance cardiaque droite en réanimation	50
3.2.2.1.	Diagnostic de l'insuffisance cardiaque droite aigue	50
3.2.2.2.	Prise en charge thérapeutique de l'insuffisance cardiaque droite aigue	52
4.	COMPLICATIONS TARDIVES APRES CURE COMPLETE D'UNE TETRALOGIE DE FALLOT	53
4.1.	Insuffisance valvulaire pulmonaire chronique	53
4.1.1.	Complications de l'insuffisance pulmonaire chronique	54
4.1.2.	Indications de revalvulation	55
4.1.3.	Revalvulation chirurgicale	55
4.1.4.	Revalvulation percutanée	56
4.2.	Resténose pulmonaire.....	57
5.	ETUDE.....	57
5.1.	Rationnel de l'étude	57
5.2.	Matériels et méthodes	58
5.2.1.	Population	58
5.2.2.	Recueil de données	58
5.2.3.	Données pré-opératoires	58
5.2.3.1.	Épidémiologie	58
5.2.3.2.	Clinique.....	59
5.2.3.3.	Biologie	59
5.2.3.4.	Échographie transthoracique	59
5.2.4.	Données per-opératoires	59
5.2.5.	Données post-opératoires.....	60
5.2.6.	Suivi post-opératoire.....	60
5.3.	Critères de jugement	61
5.4.	Analyse statistique	61
5.5.	Résultats.....	61
5.5.1.	Démographie.....	61
5.5.2.	Caractéristiques pré-opératoires	62
5.5.3.	Données per-opératoires	63
5.5.4.	Résultats cliniques.....	64
5.5.5.	Résultats biologiques	69
5.5.6.	Échographie transthoracique postopératoire.....	71
6.	DISCUSSION	72
6.1.	Pronostic précoce après cure complète de tétralogie de Fallot.....	72
6.2.	Apport de la monocusp en post-opératoire immédiat	72
6.3.	La monocusp : technique de néphroprotection ?.....	73
6.4.	Facteurs pronostiques après cure complète de tétralogie de Fallot.....	75
6.5.	Limites de l'évaluation échographique de la fuite pulmonaire en post-opératoire immédiat	77
6.6.	Avancées chirurgicales dans la réparation de la tétralogie de Fallot.....	78

6.7. Techniques de conservation de la compétence valvulaire pulmonaire lors de la cure complète de tétralogie de Fallot	80
6.8. Limites de notre étude	82
CONCLUSION	83
REFERENCES	83
SERMENT D'HIPPOCRATE.....	83

INDEX DES FIGURES

Figure 1. Embryogenèse cardiaque	23
Figure 2. Représentation d'un cœur normal (A) et d'un cœur « de Fallot » (B).....	24
Figure 3. Coupe échographique transthoracique parasternale grand axe.....	26
Figure 4. Flux doppler continu aligné sur la chambre d'éjection du ventricule droit en échographie transthoracique.....	27
Figure 5. Coupe échographique transthoracique parasternale petit axe.....	28
Figure 6. Physiopathologie de la tétralogie de Fallot.....	29
Figure 7. Variantes anatomiques de l'infundibulum pulmonaire et de l'arbre artériel pulmonaire dans la tétralogie de Fallot	33
Figure 8. Fermeture de la CIV par abord transatrial avec un patch prothétique	35
Figure 9. Résection des bandes musculaires infundibulaires obstruant la voie d'éjection du VD	36
Figure 10. Mesure de la taille de l'anneau pulmonaire à l'aide d'une bougie de Hegar.....	36
Figure 11. Ouverture de l'anneau pulmonaire par l'incision de la cusp antérieure	39
Figure 12. Reconstruction de la voie pulmonaire par un patch transannulaire classique	40
Figure 13. Étapes chirurgicales de la plastie valvulaire pulmonaire.....	41
Figure 14. Représentation schématique de la voie pulmonaire en fin d'intervention selon une reconstruction de valve pulmonaire par une monocusp	42
Figure 15. Revalvulation percutanée.....	56
Figure 16. Durées de CEC et de clampage aortique (en min).....	64
Figure 17. Comparaison des durées moyennes de réanimation, d'hospitalisation, de ventilation mécanique et de drainage péricardique entre les 2 groupes	65
Figure 18. Recours à la dialyse dans chaque groupe.....	66
Figure 19. Comparaison des marqueurs cliniques de fonction rénale pendant les trois premiers jours postopératoires	66
Figure 20. Soutien inotrope : VIS* des deux premiers jours postopératoires, la dose moyenne d'inotrope durant le premier jour et le deuxième jour (H24-H48) postopératoire et la durée moyenne sous inotrope.....	68

Figure 21. Évolution des marqueurs de fonction cardiaque durant les trois premiers jours postopératoires (J1, J2, J3)	69
Figure 22. Évolution des marqueurs de fonction hépatique durant les trois premiers jours postopératoires	70
Figure 23. Évolution de la créatinine durant les trois premiers jours postopératoires	71

INDEX DES TABLEAUX

Tableau 1 : Résumé des avantages et inconvénients de chaque stratégie chirurgicale	43
Tableau 2. Caractéristiques démographiques de la population	61
Tableau 3. Caractéristiques cliniques et biologiques préopératoires de la population.....	62
Tableau 4. Valeurs échographiques préopératoires.....	63
Tableau 5. Valeurs échographiques post-opératoires.....	71

RESUME

INTRODUCTION : La cure complète de la tétralogie de Fallot a un excellent pronostic avec une espérance de vie proche de la population générale. Mais la morbidité post opératoire est quant à elle non négligeable en lien avec les complications de la réparation chirurgicale qui conditionne le pronostic des patients. Afin de lever la sténose pulmonaire, une majorité de patients nécessite une réparation de la valve pulmonaire avec une reconstruction par un patch transannulaire. L'insuffisance pulmonaire qui en résulte est associée à une dysfonction ventriculaire droite tardive et à un mauvais pronostic. Dans la période postopératoire immédiate, l'insuffisance pulmonaire peut être mal tolérée et induire une insuffisance cardiaque droite aiguë avec des dysfonctions d'organe.

OBJECTIF : comparer les résultats immédiats de la réparation par patch transannulaire classique et monocusp.

MÉTHODES : 67 patients, âgés de 6 mois, atteints de tétralogie de Fallot avec hypoplasie de l'anneau pulmonaire ont subi une réparation complète entre 2008 et 2019 par deux techniques. 23 patients ont été réparés par patch transannulaire et 44 patients par plastie valvulaire pulmonaire (monocusp). Les données cliniques comprenant la mortalité, la durée du séjour en réanimation, la durée du séjour à l'hôpital, la durée de ventilation mécanique, le taux et la durée d'épuration extra-rénale, la durée de drainage péricardique, le VIS, le nombre de réintervention et les complications postopératoires ont été collectées. Les résultats postopératoires immédiats ont été évalués par des données biologiques et échographiques.

RÉSULTATS : Les patients avaient des caractéristiques préopératoires similaires dans les deux groupes. Le séjour en réanimation était significativement plus faible dans le groupe monocusp (5 jours vs 8 jours, $p < 0,05$). Aucun décès n'est survenu. Le taux d'épuration extra-rénale était plus faible et la durée plus courte chez les patients réparés par monocusp (65% vs 35%, $p=0,13$; 38 heures vs 12 heures, $p < 0,05$). Le support inotrope du ventricule droit était significativement plus faible dans le groupe monocusp par rapport au patch transannulaire. Les durées de circulation extracorporelle et de clampage aortique étaient plus longues dans le groupe monocusp, mais sans répercussion clinique en terme de pronostic, de complications ou de réintervention. L'échocardiographie transthoracique réalisée avant la sortie de l'hôpital a rapporté moins d'insuffisance pulmonaire dans le groupe monocusp.

CONCLUSION : Le remplacement chirurgical de la valve pulmonaire native par la monocusp dans le cadre d'une cure complète de tétralogie de Fallot peut accélérer la réhabilitation postopératoire, réduire la durée de séjour à l'hôpital, le recours à l'épuration extra-rénale et améliorer les suites postopératoires.

ABSTRACT

INTRODUCTION: Repair of Tetralogy of Fallot has an excellent prognosis with life expectancy close to the general population. Unfortunately, it is no devoid of surgical complications related to type of repair. In order to relieve the right ventricular outflow tract, a majority of patients undergo pulmonary valve repair with reconstruction by transannular patch. Resulting pulmonary insufficiency is associated with late right ventricular dysfunction and poor prognostic. In the immediate postoperative period pulmonary insufficiency may be poorly tolerated and induce acute right heart failure and dysfunction of organ.

OBJECTIVE: compare immediate outcomes of transannular patch repair and monocusp groups.

METHODS: 67 patients, 6 months old, with tetralogy of Fallot and hypoplasia of the right ventricular outflow tract underwent complete repair between 2008 and 2019 by two techniques. 23 patients had the conventional transannular patch repair and monocusp was used in 44 patients. Clinical data including mortality, length of intensive care unit stay, length of stay in hospital, mechanical ventilation time, dialysis, chest drainage time, VIS score, reinterventions and postoperative complications were collected. Immediate outcomes were assessed by biological data and postoperative echocardiogram.

RESULTS: Demographic and preoperative data was similar in two groups. The intensive care unit stay was significantly lower in the monocusp group (5 days vs 8 days, p -value $<0,05$). No mortality to report in both groups. Patients repaired with monocusp required less and shorter dialysis (65% vs 35%, p -value=0,13, 38 hours vs 12 hours, p -value $<0,05$). The inotropic support of the right ventricle was significantly lower in the monocusp group compared to classic transannular patch. Patients repaired with monocusp underwent longer cardiopulmonary bypass and crossclamp but it was associated with a lower postoperative complication rate and freedom from reintervention. Transthoracic echocardiography performed before discharge from the hospital reported less pulmonary insufficiency in the monocusp group.

CONCLUSION: Surgical replacement of the native pulmonary valve by monocusp as part of a complete repair of Tetralogy of Fallot can accelerate postoperative rehabilitation, reduce length of stay in intensive care unit, the use of dialysis and improving the quality of postoperative follow-up.

ABBREVIATIONS

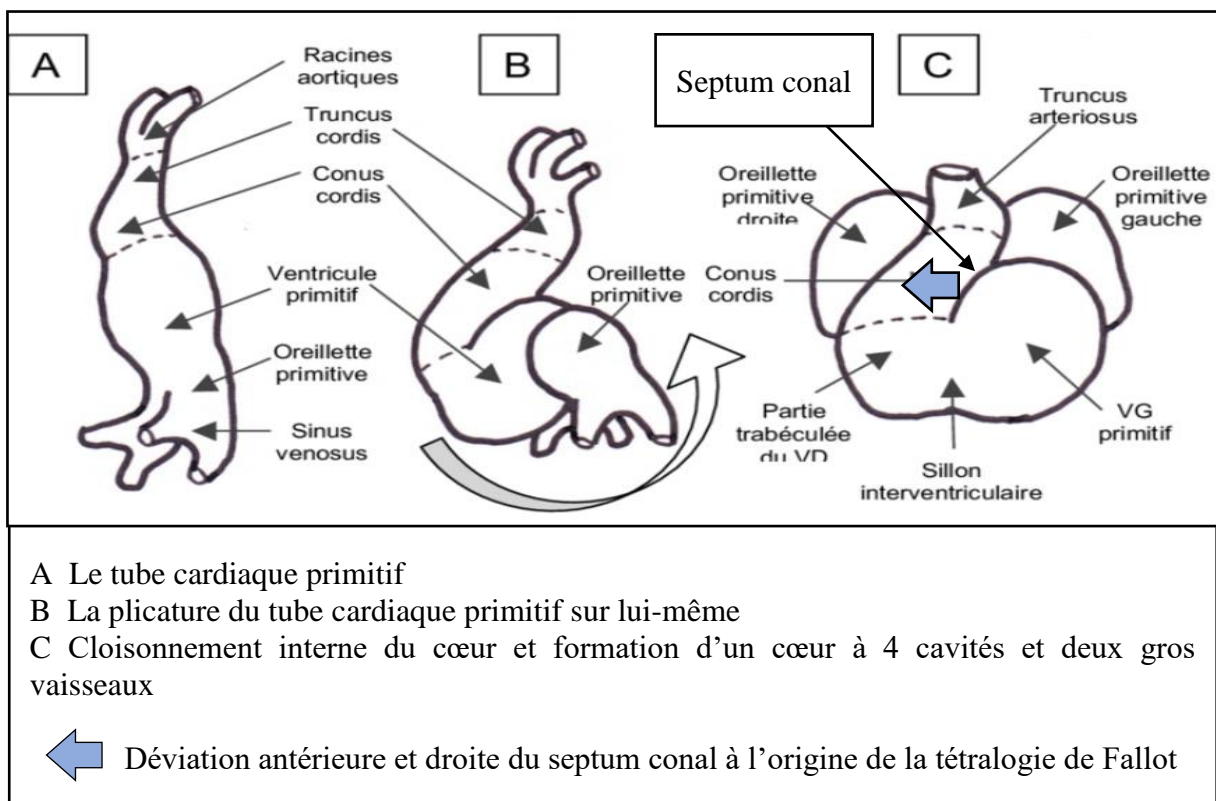
ACT : Activated clotting time	PaCO ₂ : Pression artérielle en CO ₂
AP : Artère pulmonaire	PAPS : Pression artérielle pulmonaire systolique
CAV : communication atrio-ventriculaire	PAVM : pneumonie acquise sous ventilation mécanique
CEC : Circulation extracorporelle	POD : Pression de l'oreillette droite
CIV : Communication interventriculaire	POG : Pression de l'oreillette gauche
D : Droite	PSVD : Pression systolique du ventricule droit
ECMO : Extracorporeal membrane oxygenation	PTA : Patch transannulaire
EtCO ₂ : End-tidal CO ₂	PTDVD : Pression télédiastolique du ventricule droit
ETO : Échographie trans-oesophagienne	PTFE : Polytétrafluoroéthylène
FiO ₂ : fraction inspirée en oxygène	PVC : Pression veineuse centrale
G : Gauche	PVD : Pression ventriculaire droite
IP : Insuffisance pulmonaire	PVG : Pression ventriculaire gauche
IRA : Insuffisance rénale aiguë	RVP : Résistances vasculaires pulmonaires
IRM : Imagerie par résonance magnétique	RVS : Résistances vasculaires systémiques
IVD : Insuffisance cardiaque droite	SVO ₂ : Saturation veineuse en oxygène
LCOS : Low cardiac output syndrome	TAP : Tronc artériel pulmonaire
MAPCAs : Major aortopulmonary collateral artery	VD : Ventricule droit
Mode TM : Mode Temps Mouvement	VG : Ventricule gauche
NIRS : Near infrared spectroscopy	VCI : Veine cave inférieure
NO : Monoxyde d'azote	

1. INTRODUCTION

La tétralogie de Fallot est la cardiopathie congénitale cyanogène la plus fréquente (1). Elle représente 10% des cardiopathies congénitales.

1.1. Embryologie et anatomie de la tétralogie de Fallot

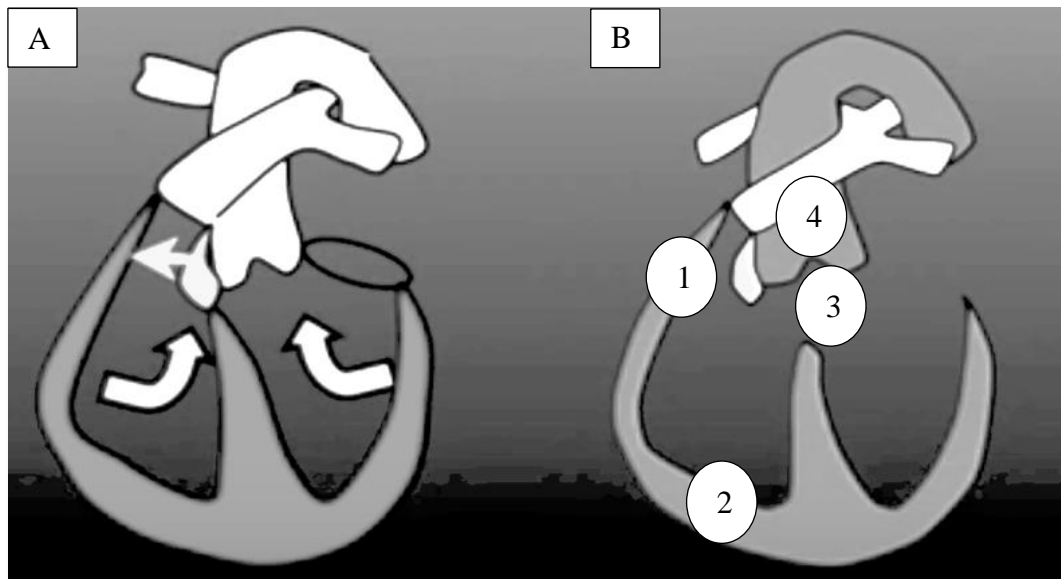
Figure 1. Embryogenèse cardiaque



La tétralogie de Fallot appartient à la famille des cardiopathies conotruncales qui touchent le tractus d'éjection du cœur.

D'un point de vue embryologique, il s'agit d'une « monologie de Fallot ». C'est la déviation antéro-droite du septum conal qui est à l'origine des quatre particularités anatomiques de la tétralogie de Fallot.

Figure 2. Représentation d'un cœur normal (A) et d'un cœur « de Fallot » (B)



La déviation de la partie la plus haute du septum interventriculaire (appelée septum conal chez le fœtus) au cours de la formation de l'architecture cardiaque conduit à une succession d'anomalies du développement des structures intracardiaques, en particulier de la voie d'éjection du ventricule droit.

Décrite pour la première fois en 1888 par Etienne-Louis Arthur Fallot, elle correspond à quatre anomalies intracardiaques, ce qui lui vaut le nom de « tétralogie de Fallot ». Elle associe un obstacle de la voie d'éjection du ventricule droit « 1 », responsable d'une hypertrophie du ventricule droit « 2 », une communication interventriculaire « 3 » par malalignement entre septum conal et le septum trabéculaire (partie basse du septum interventriculaire) et une dextroposition de l'aorte « 4 » avec l'orifice aortique à cheval sur la CIV. (2)

1.2. Particularités anatomiques de la tétralogie de Fallot

1.2.1. Sténose de la voie d'éjection droite

Classiquement décrite comme une sténose de l'infundibulum droit à composante musculaire, la tétralogie de Fallot est plus complexe et associée dans une grande majorité des cas à une sténose étagée de la voie droite, comprenant la valve pulmonaire et les branches artérielles pulmonaires.

Le débit de perfusion déterminant la croissance des structures d'aval, plus la déviation du septum conal est importante, plus l'infundibulum pulmonaire est rétréci et plus le débit entre le ventricule droit et le tronc artériel pulmonaire est faible, entraînant un défaut de croissance des structures pulmonaires (valve pulmonaire, tronc artériel et branches artérielles pulmonaires) (3).

1.2.2. Communication interventriculaire

La communication interventriculaire est haute et large créant un flux non restrictif entre les deux ventricules et une égalisation des pressions intraventriculaires.

1.2.3. Dextrorotation de l'aorte

Le septum conal, représentant la cloison des gros vaisseaux de la base du cœur, entraîne dans son déplacement l'aorte qui se retrouve déviée vers la droite et devient biventriculaire en surplombant une partie du ventricule droit.

1.2.4. Hypertrophie ventriculaire droite

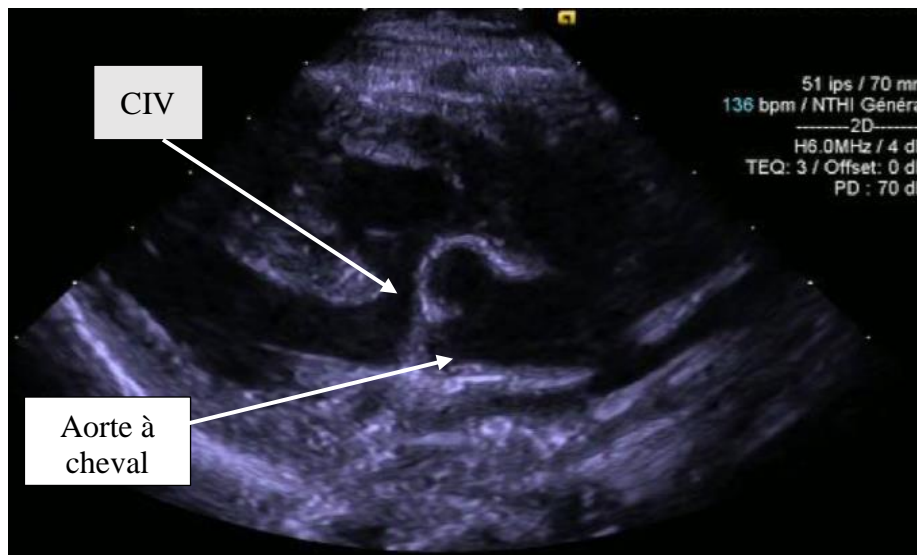
Il s'agit d'un mécanisme d'adaptation du myocarde à l'augmentation de sa postcharge qui a pour but de conserver le gradient de pression ventriculo-artériel et maintenir le flux antérograde à travers la valve pulmonaire. Elle tend à se majorer avec la croissance de l'enfant et peut aboutir, en l'absence de prise en charge précoce, à un remodelage ventriculaire définitif avec l'apparition d'une fibrose sous-endocardique.

1.3. Évaluation paraclinique

L'échographie est l'examen de choix pour l'évaluation diagnostique, anatomique et pronostique de la tétralogie de Fallot.

Son diagnostic porte sur deux signes échographiques, que sont la déviation de l'aorte sur la communication interventriculaire (*figure 3*) et l'hypoplasie de la voie d'éjection pulmonaire. La présence de ces deux signes échographiques à la naissance suffit à porter le diagnostic de certitude.

Figure 3. Coupe échographique transthoracique parasternale grand axe



Une fois le diagnostic posé, une évaluation globale de la maladie est nécessaire et s'attache à rechercher la localisation et le nombre de sténose de la voie pulmonaire, la quantification de leur sévérité par analyse morphologique et hémodynamique du flux Doppler, ainsi que la recherche de malformations cardiaques associées.

L'analyse morphologique de l'arbre pulmonaire inclue la mesure du diamètre de chacun de ses composants (anneau, tronc et branches artérielles pulmonaires). La valeur

mesurée est ensuite comparée à celle d'une population dite normale. L'écart par rapport à la valeur de référence est appelé Z-score. Un Z-score inférieur à -2 définit une sténose serrée.

Figure 4. Flux doppler continu aligné sur la chambre d'éjection du ventricule droit en échographie transthoracique

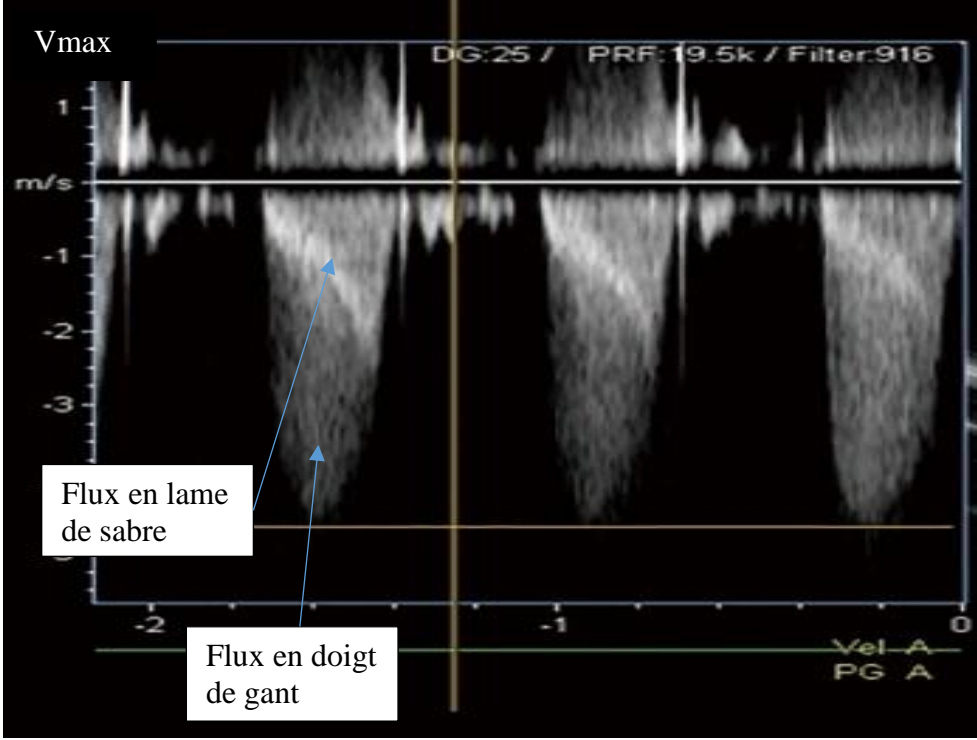
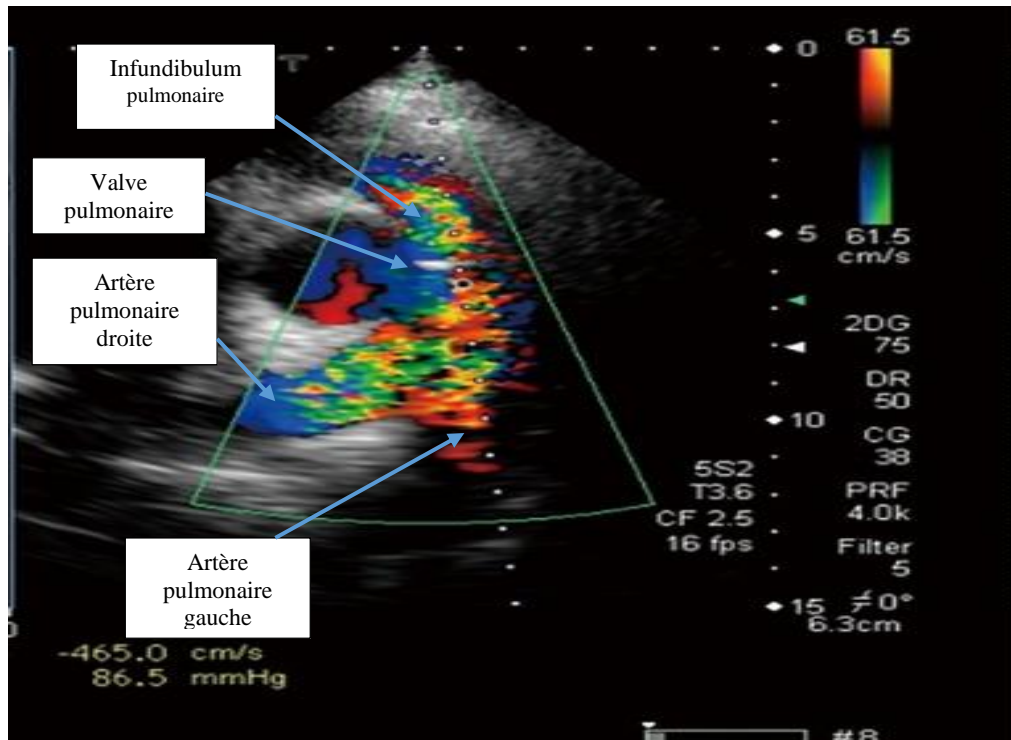


Figure 5. Coupe échographique transthoracique parasternale petit axe



L'analyse hémodynamique du flux Doppler est un outil indispensable à l'évaluation de la sévérité d'une sténose (4) (5). Elle est décrite comme serrée lorsque la vitesse maximale (V_{max}) du flux la traversant est supérieure à 4 m/s. Selon l'équation de Bernouilli, le gradient de pression entre deux cavités ΔP est défini comme $\Delta P=4 \times (V_{max})^2$. En cas de sténose, il existe une élévation des pressions en amont de l'obstacle pour maintenir un flux à travers la sténose. Dans la tétralogie de Fallot, la sténose de la voie droite s'accompagne d'une élévation de la pression systolique ventriculaire droite selon un gradient de pression PSVD-PAPS= $4 \times (V_{max})^2$.

Elle permet aussi de différencier deux types de sténoses qui ont un mécanisme et un pronostic différents : la sténose dynamique liée au caractère hypertrophique musculaire du VD caractérisée par un flux « en lame de sabre » et la sténose fixée correspondant à une lésion anatomique de la valve ou de l'anneau caractérisée par un flux « en doigt de gant » (figure 4).

Le Doppler couleur permet de localiser les sténoses étagées de la voie droite par la visualisation d'un « aliasing » du flux (figure 5).

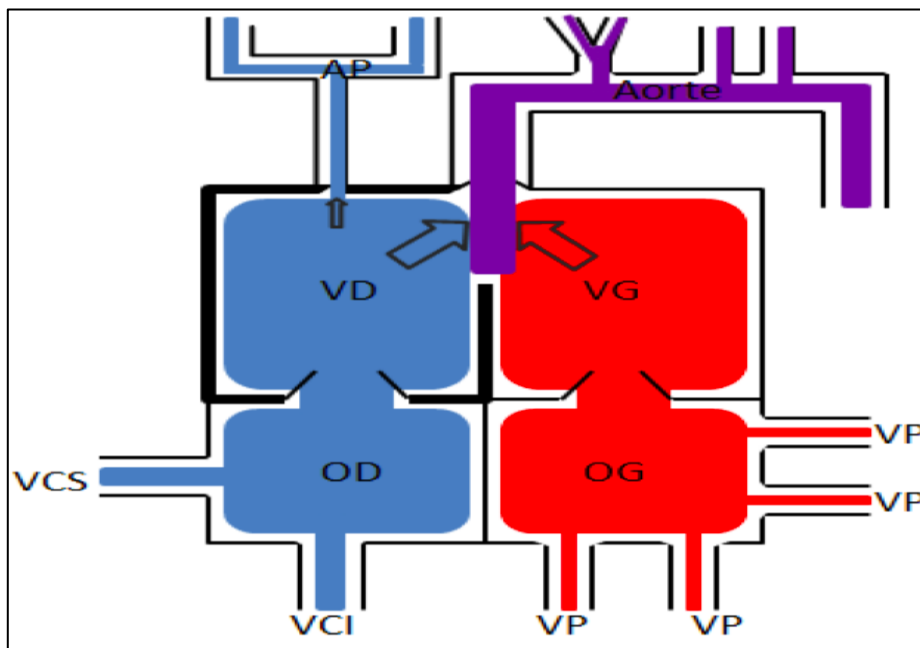
1.4. Physiopathologie de la tétralogie de Fallot

La tétralogie de Fallot est définie comme un obstacle à l'éjection du VD aboutissant à une hypertrophie compensatrice du ventricule droit et à un shunt D-G à travers la CIV(1).

Le VD est soumis à une surcharge chronique en pression liée à 2 phénomènes :

- ⇒ Une égalisation des pressions intraventriculaires entre le VD et le VG à travers la CIV large et non restrictive.
- ⇒ Une élévation de sa post charge liée à :
 - son étroite relation avec l'aorte dextroposée le soumettant aux résistances vasculaires systémiques ;
 - la sténose pulmonaire plus ou moins importante.

Figure 6. Physiopathologie de la tétralogie de Fallot



-Petite flèche : restriction du flux pulmonaire par la sténose pulmonaire

-Grosses flèches : shunt D-G à travers la CIV responsable d'un appauvrissement du sang en oxygène dans la circulation systémique (représenté en violet)

-Contour gras : hypertrophie compensatrice du ventricule droit

Le shunt par la communication interventriculaire est obligatoire. Sa direction ainsi que son importance dépend du degré de sténose de la voie pulmonaire et des résistances vasculaires systémiques. Plus l'obstruction pulmonaire est sévère, plus le shunt D-G est important, le débit pulmonaire est faible et la cyanose est sévère. De même, une diminution des résistances artérielles systémiques (par exemple en cas d'hypovolémie ou d'hypoxie) facilite le shunt du ventricule droit vers l'aorte ce qui aggrave la cyanose et l'hypoxie.

1.5. Évaluation préopératoire

L'évaluation de la taille des structures pulmonaires en aval du ventricule droit, comprenant l'anneau pulmonaire, la valve pulmonaire et les artères pulmonaires, est la pierre angulaire de la prise en charge préopératoire.

Elle détermine la stratégie chirurgicale, sa chronologie, son timing, sa complexité et la symptomatologie clinique.

1.5.1. Tolérance néonatale

Du degré de sténose pulmonaire dépend le débit de perfusion pulmonaire. En cas de sténose très serrée, la perfusion des artères pulmonaires par le ventricule droit est insuffisante, elle est alors suppléée par le canal artériel de façon rétrograde. C'est le cas des tétralogies de Fallot dites « ducto-dépendantes ».

Elles nécessitent une intervention chirurgicale palliative néonatale qui vise à suppléer la perfusion pulmonaire par la circulation systémique aortique à l'aide d'une anastomose systémico-pulmonaire (shunt de Blalock-Taussig modifié).

C'est aussi le cas des crises hypercyanotiques récidivantes et réfractaires au traitement médical par bêtabloquant qui nécessitent une intervention chirurgicale de revascularisation pulmonaire.

Dans ces cas, l'intervention est urgente et ne peut être différée. La prise en charge repose sur deux types de stratégies chirurgicales :

-La première est une chirurgie en deux temps avec une intervention néonatale palliative par shunt de Blalock, suivie d'une cure complète quelques mois plus tard. L'avantage de cette stratégie est l'obtention d'une anatomie intracardiaque favorable avec de

belles artères pulmonaires lors de la cure complète mais l'inconvénient est l'implantation d'un matériel (tube de Goretex) avec le risque de déformer la branche pulmonaire.

-*La seconde* est une chirurgie curative néonatale, en un temps, pour s'affranchir des complications de la chirurgie palliative. Les inconvénients sont d'une part la réalisation d'une CEC en période néonatale à risque plus élevé de morbi-mortalité et d'autre part le recours plus fréquent au remplacement de l'anneau pulmonaire par patch transannulaire, d'impact pronostic défavorable.

Une alternative à la chirurgie existe, il s'agit du stenting de l'infundibulum pulmonaire par voie percutanée (7). Cette technique est moins invasive mais présente elle aussi des complications propres (migration de stent, déchirure de stent, arythmies...), des difficultés techniques liées au petit calibre des vaisseaux et expose à des resténoses précoces. Des travaux dans ce domaine sont en cours pour optimiser la technique et l'étendre à cette indication.

1.5.2. Sévérité clinique

La cyanose est la principale manifestation clinique de la tétralogie de Fallot. Elle est liée à deux phénomènes : le shunt D-G par la CIV et le bas débit pulmonaire.

Comme vu précédemment, le débit pulmonaire est variable et proportionnel au degré de sténose de la voie droite.

Certaines situations sont à risque d'aggraver brutalement cette sténose et d'entraîner un véritable spasme de l'infundibulum.

Ces situations se retrouvent en cas d'augmentation de la contractilité cardiaque (inotropes, pleurs, effort, agitation par exemple) ou de baisse de la précharge (hypovolémie) en lien avec la stimulation du système adrénergique.

Ce phénomène s'explique par la nature musculaire de l'infundibulum qui en fait un obstacle dynamique. Ainsi, la contraction de l'infundibulum par l'excitation adrénergique va diminuer davantage le diamètre de la chambre de chasse droite, entraînant d'une part une baisse du débit pulmonaire et d'autre part un shunt D-G majorant la cyanose. La diminution des résistances vasculaires systémiques est un facteur aggravant qui va majorer le shunt D-G et donc la cyanose.

En l'absence de prise en charge, le spasme aboutit à une obstruction complète de la voie de sortie, le débit pulmonaire devient nul, le shunt devient exclusivement D-G et la

cyanose devient majeure. L'hypoxie cellulaire va entraîner une acidose et aggraver la stimulation du système adrénergique, lui-même va majorer l'hypodébit pulmonaire et un cercle vicieux s'installe, aboutissant à une hypoxie cérébrale et une perte de connaissance. C'est un syndrome clinique que l'on appelle « malaise de Fallot ».

Son traitement consiste à calmer l'enfant, afin de réduire l'excitation cardiaque, et à augmenter le débit pulmonaire par le jeu des résistances vasculaires systémiques et pulmonaires. Dans la majorité des cas le malaise survient à domicile, c'est pourquoi les parents sont éduqués à sa prise en charge avant la sortie du nourrisson de la maternité.

Elle repose en premier lieu sur des mesures non médicamenteuses : apaiser l'enfant en instaurant un environnement calme et lui replier les genoux sur la poitrine, position permettant d'augmenter le retour veineux et les résistances vasculaires systémiques par la compression des vaisseaux fémoraux. Ces techniques simples sont dans la majorité des cas suffisantes pour stopper le malaise. En cas de persistance, le recours à un sédatif par voie intra-rectale (Valium®) peut être nécessaire.

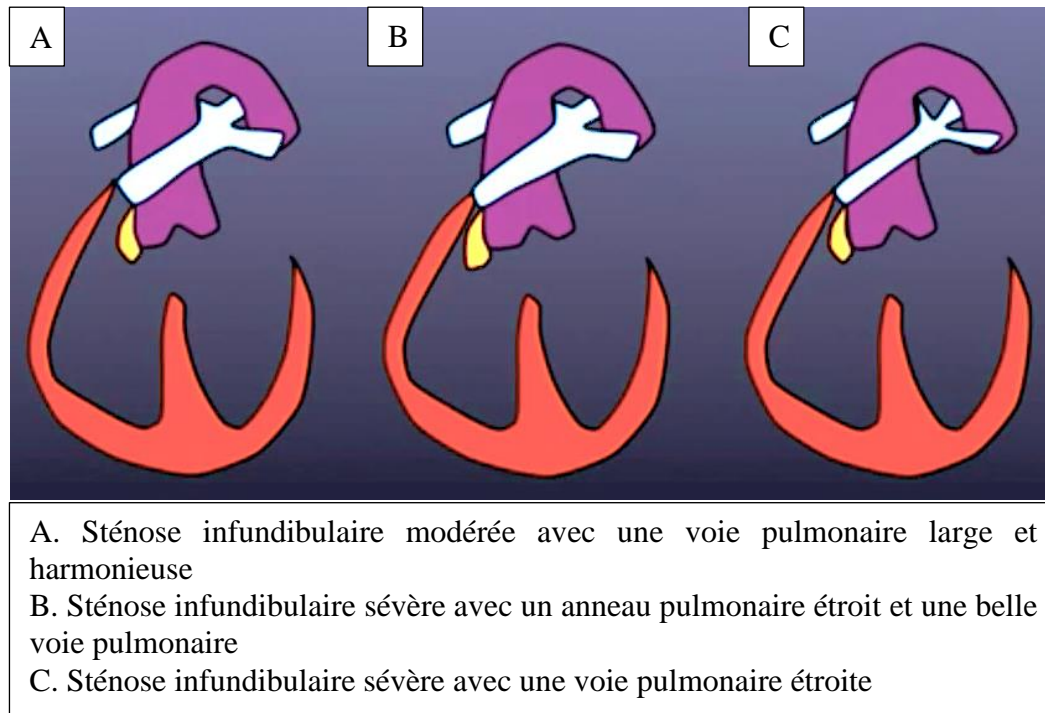
Si le malaise se renouvelle, une hospitalisation du nourrisson est nécessaire pour mise sous bêtabloquant. Exceptionnellement un recours à une chirurgie urgente est nécessaire.

1.5.3. Pronostic chirurgical

La complexité de la réparation chirurgicale dépend des lésions associées et de la taille des branches pulmonaires.

Les lésions associées peuvent être multiples (anomalies des artères coronaires, communication atrioventriculaire, crosse aortique droite, communications interventriculaires multiples, ...) et rendent plus complexe la technique chirurgicale jusqu'à exceptionnellement empêcher une réparation anatomique.

Figure 7. Variantes anatomiques de l'infundibulum pulmonaire et de l'arbre artériel pulmonaire dans la tétralogie de Fallot



En cas d'anatomie « favorable » (A), l'infundibulum est peu serré et la voie pulmonaire est large, la réparation chirurgicale est simple ainsi que les suites post opératoires et le pronostic est excellent.

Lorsque la sténose de la voie droite est étagée et touche l'anneau pulmonaire (B et C), la chirurgie est plus complexe. Elle nécessite un élargissement des structures sténosantes par patch et une ouverture de l'anneau pulmonaire, elle est donc plus délabrante.

La taille de l'anneau est le point primordial de la réflexion chirurgicale. Elle détermine la tolérance clinique, la stratégie chirurgicale et par conséquent le pronostic postopératoire.

1.6. Pronostic global

La tétralogie de Fallot a un excellent pronostic quel que soit sa forme anatomique et le type de réparation, avec un taux de survie post opératoire de 95 à 99% (8).

Avant l'avènement de la chirurgie à cœur ouvert, le taux de survie était extrêmement faible et la plupart des patients mouraient dans la première décennie de vie.

La première palliation, effectuée en 1944 par Blalock et Taussig puis les premières chirurgies intracardiaques, réalisées par Lillehei et Kirklin, dès 1954, ont permis d'améliorer considérablement le pronostic de ces « enfants bleus ».

La survie après réparation corrective a constamment progressé, grâce d'une part à l'amélioration des techniques chirurgicales et de circulation extracorporelle (via la miniaturisation des machines et une meilleure protection myocardique) permettant à partir des années 1970 sa réalisation précoce au cours de la première année de vie (9). D'autre part grâce à une meilleure compréhension de sa physiopathologie au travers des modèles animaux (10) et l'amélioration des soins post-opératoires avec l'avènement des inotropes et les progrès des techniques de suppléance d'organe.

2. CURE COMPLETE CHIRURGICALE DE LA TETRALOGIE DE FALLOT

2.1. Indication et timing

Elle se destine à toutes les tétralogies de Fallot « morphologiquement réparables », ce qui représente la quasi-totalité des formes anatomiques.

La tendance actuelle s'oriente vers une cure chirurgicale corrective précoce (11). Sujet à de nombreuses controverses, elle est en général réalisée entre l'âge de 3 et 12 mois. Elle peut être plus précoce en cas de mauvaise tolérance clinique et en l'absence de contre-indication à la circulation extracorporelle (12)(13).

Cependant chaque patient est unique et possède sa propre anatomie cardiaque. Le timing est donc adapté à la complexité des anomalies cardiaques, l'existence de variantes anatomiques et à la sévérité de l'atteinte sténosante. C'est à partir de l'évaluation globale de la maladie cardiaque que le staff médico-chirurgical juge du moment optimal pour recourir à la chirurgie réparatrice.

2.2. Déroulement opératoire

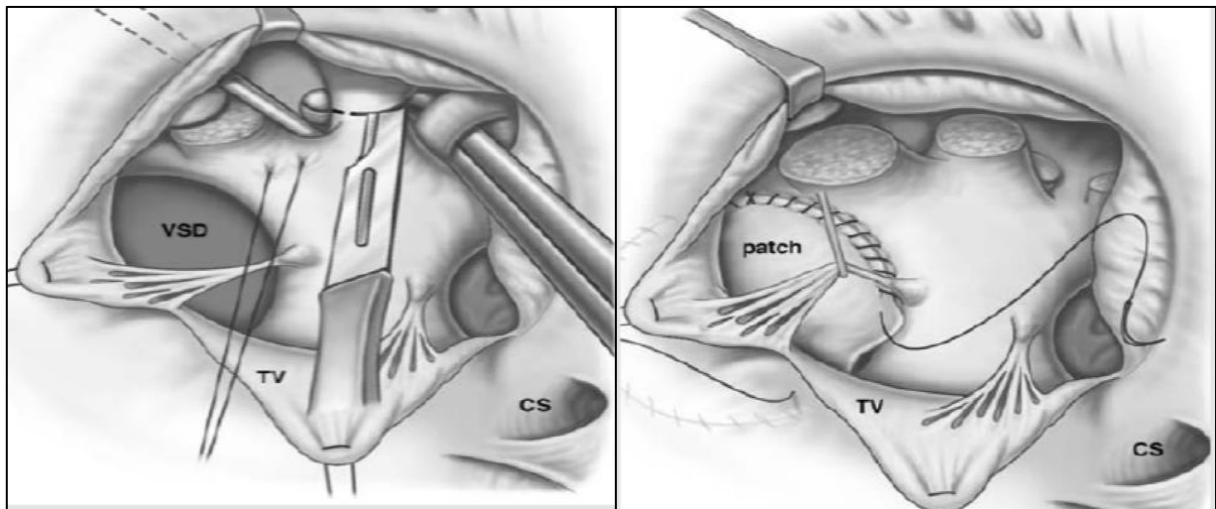
La chirurgie se déroule sous circulation extracorporelle en normothermie via une sternotomie médiane.

Anciennement abordée par ventriculotomie droite, elle se réalise de nos jours par voie transatriale droite et transpulmonaire (14).

L'abord par l'oreillette droite permet un accès à la communication interventriculaire et à l'infundibulum au travers de la valve tricuspide et l'abord transpulmonaire offre une vue sur la valve pulmonaire par une incision longitudinale du tronc de l'artère pulmonaire.

Dans un *premier temps*, le chirurgien ferme la communication interventriculaire à l'aide d'un patch prothétique au travers de la valve tricuspide.

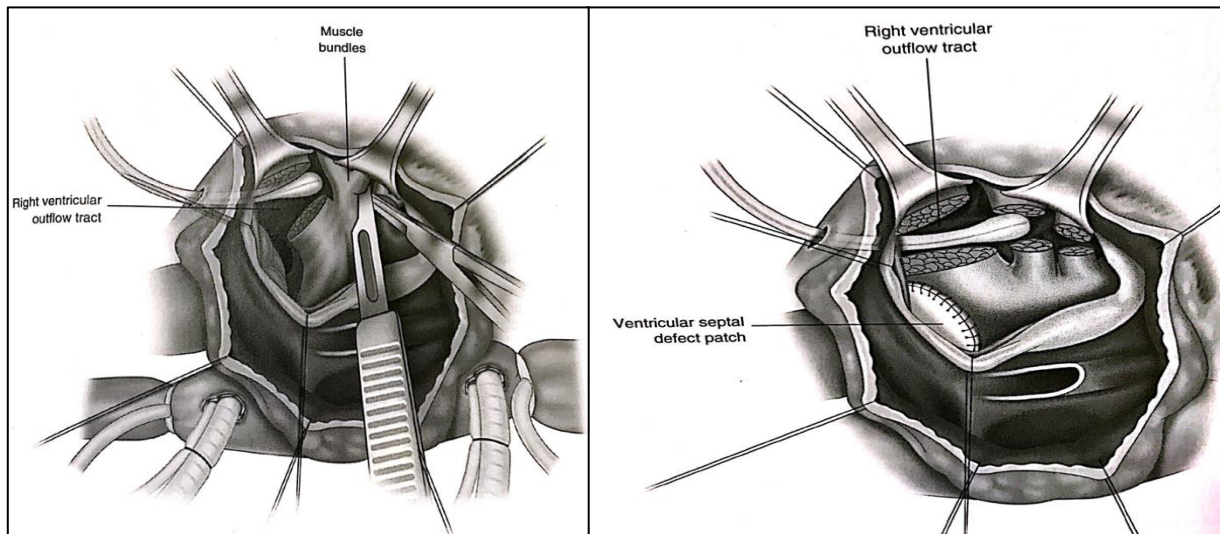
Figure 8. Fermeture de la CIV par abord transatrial avec un patch prothétique



Dans un *deuxième temps*, au travers de la valve tricuspide il procède à la résection des bandes musculaires et fibreuses faisant obstacle dans l'infundibulum. Leurs attaches sur le septum interventriculaire imposent une dissection minutieuse afin de ne pas léser les voies de conduction cheminant dans le septum interventriculaire et créer un bloc de conduction auriculo-ventriculaire en post opératoire.

Si ce geste est insuffisant pour lever l'obstacle et qu'il persiste une obstruction infundibulaire, le chirurgien réalise une courte infundibulectomie qui fait en général 1 à 2 cm de longueur.

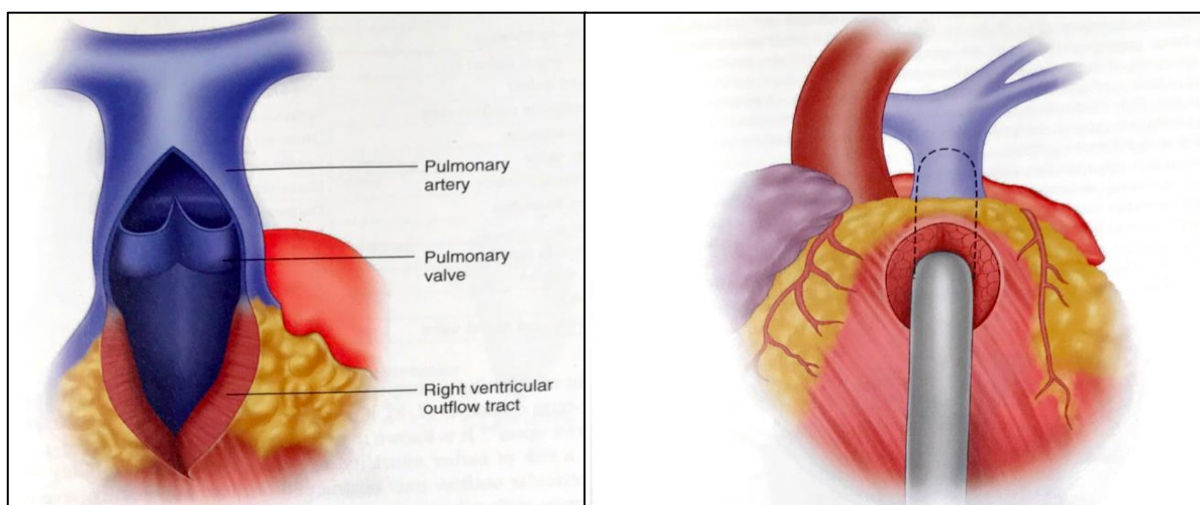
Figure 9. Résection des bandes musculaires infundibulaires obstruant la voie d'éjection du VD



Le *troisième temps* est l'abord du tronc pulmonaire par artériotomie. Cette voie permet d'apprécier la morphologie de la valve et des branches pulmonaires, le nombre et le degré de dysplasie des cusp pulmonaires, de mesurer le diamètre de l'anneau et des branches artérielles pulmonaires à l'aide d'une bougie de Hegar.

La taille de la bougie traversant l'anneau détermine son diamètre. Ce dernier est ensuite comparé à une valeur théorique minimale en fonction de la surface corporelle de l'enfant.

Figure 10. Mesure de la taille de l'anneau pulmonaire à l'aide d'une bougie de Hegar



L'ensemble de ces éléments détermine le type de réparation à effectuer sur la valve pulmonaire :

- ⇒ Soit la sténose de l'anneau pulmonaire est minime ou modérée (supérieure au diamètre minimal théorique) avec une valve pulmonaire peu dysplasique : l'anneau pulmonaire est conservé et une plastie de la valve pulmonaire par commissurotomie suffit à élargir la voie pulmonaire.
- ⇒ Soit la sténose de l'anneau est sévère (inférieure au diamètre minimal théorique) ou la valve pulmonaire est très dysplasique, laissant peu de jour à travers l'orifice valvulaire, l'anneau est ouvert et remplacé par un patch transannulaire d'élargissement.

De la même façon, la taille des artères pulmonaires est estimée par bougie et comparée à une valeur minimale théorique. En cas d'hypoplasie c'est-à-dire de taille inférieure à cette valeur limite, l'incision est prolongée jusqu'à leur origine pour la confection d'un patch d'élargissement.

A la fin de la réparation, les voies d'abord sont refermées par un patch péricardique. Lorsque le débit de la circulation extracorporelle est au minimum, avant l'administration d'inotrope, le chirurgien mesure les pressions dans les différents segments de la voie pulmonaire et de la voie d'éjection du ventricule droit, ce qui permet d'obtenir des gradients de pression, à la recherche de sténoses résiduelles pouvant imposer une reprise chirurgicale pour élargissement de la portion sténosée.

On admet un ratio $PVD/PVG < 70\%$. Au-delà, la levée de l'obstacle sera nécessaire sinon la sténose risque de limiter le débit pulmonaire et compliquer les suites post opératoires (15).

2.3. Management chirurgical de la voie d'éjection ventriculaire droite en fonction des variantes anatomiques

La réparation de la voie droite de patients atteints d'une obstruction complexe de la voie d'éjection droite est un véritable challenge chirurgical et reste controversé. En fonction de la localisation et de la sévérité de la sténose, le geste chirurgical est plus ou moins agressif et délabrant. Le but de la chirurgie est de « désobstruer » la voie d'éjection du ventricule droit en essayant d'être le plus conservateur possible et de préserver les fonctions natives de chaque structure. En cas de résection infundibulaire trop large et/ou d'excision de la valve

pulmonaire, on s'expose à une fuite pulmonaire. Mais l'épargne de la valve pulmonaire qui serait sténosante ou une résection trop minimaliste de l'infundibulum conduit à une sténose résiduelle.

2.3.1. Sténose infundibulaire sans sténose pulmonaire

Il s'agit de la forme anatomique la plus favorable, qui demande une réparation chirurgicale minimale. Elle consiste en la résection des bandelettes musculaires obstructives hypertrophiques qui font obstacle dans l'infundibulum, tout en prenant soin de protéger les muscles papillaires adjacents et à ne pas léser le septum interventriculaire. Le but est d'augmenter la circonférence de l'infundibulum en libérant ce dernier de ses attaches septales surnuméraires. Une courte infundibulectomie haute prolongeant l'artériotomie pulmonaire peut être nécessaire pour compléter la résection infundibulaire dans sa portion sous-pulmonaire. Dans ce cas un petit patch infundibulaire est inséré pour fermer l'incision.

2.3.2. Sténose de l'anneau pulmonaire

Il s'agit de la forme anatomique la moins favorable, pour laquelle le chirurgien doit choisir entre deux techniques de réparation chirurgicale.

Soit il décide de conserver l'anneau afin d'épargner le ventricule droit d'une fuite valvulaire avec le risque de laisser une sténose en place à fort potentiel d'aggravation et de reprise chirurgicale.

Soit il décide d'ouvrir l'anneau et de réséquer la valve pour soulager le ventricule droit de toute obstruction au prix d'une incompétence valvulaire et d'une fuite pulmonaire qui nécessitera une revalvulation ultérieure.

2.3.2.1. Conservation de l'anneau et préservation de la valve pulmonaire

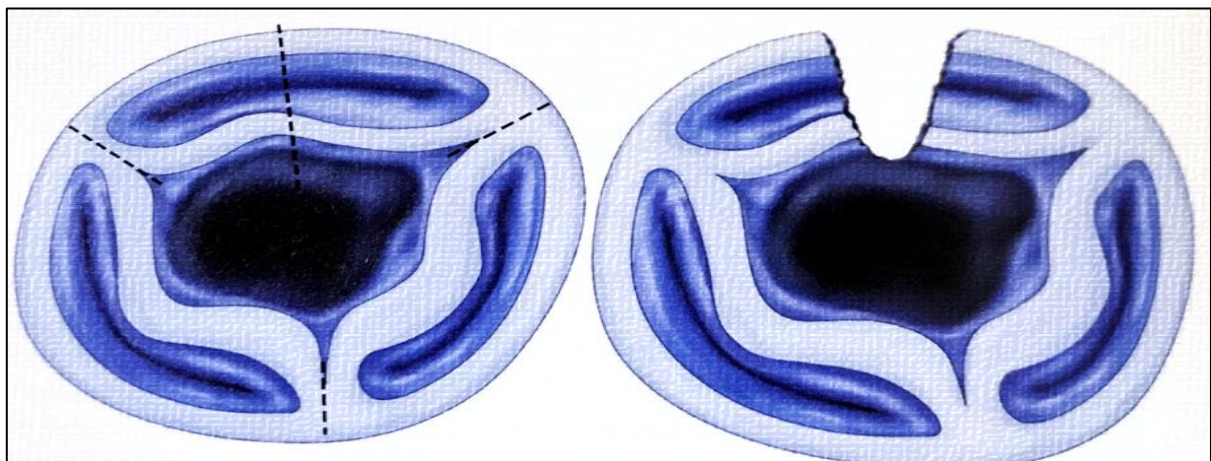
C'est la stratégie de préservation de l'anneau pulmonaire, qui a pour but de conserver la valve native et donc la compétence valvulaire. Bien connue pour la réparation des valvulopathies acquises de l'adulte il s'agit de la plastie valvulaire. Contrairement aux cardiopathies acquises, l'anatomie de valve pulmonaire d'une tétralogie de Fallot est complexe avec des cusp le plus souvent dysplasiques, restrictives et fusionnées. Cette technique est difficile à exécuter et parfois non réalisable.

Lorsque la morphologie valvulaire le permet, la stratégie chirurgicale s'oriente, soit vers une commissurotomie si la valve pulmonaire est dysplasique, soit vers un maintien de l'intégrité de la valve native si les cusp sont fines et compétentes ce qui est rarement le cas.

Cette technique chirurgicale est en plein développement avec une littérature de plus en plus abondante mais nécessite des études de morbi-mortalité supplémentaires pour être généralisée. Son principal avantage est de préserver l'intégrité de la valve pulmonaire native, d'épargner le VD d'une quelconque fuite pulmonaire mais elle expose à un sur-risque de réinterventions précoces par la persistance d'une sténose valvulaire.

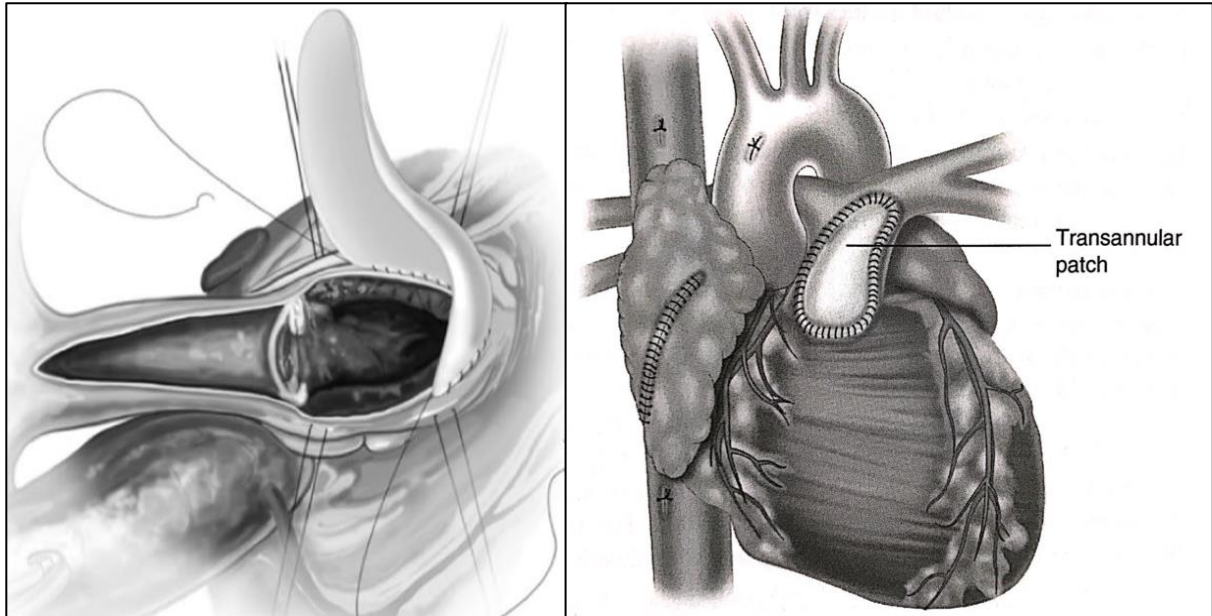
2.3.2.2. Ouverture et remplacement de l'anneau

Figure 11. Ouverture de l'anneau pulmonaire par l'incision de la cusp antérieure



2.3.2.2.1. Patch transannulaire classique (PTA)

Figure 12. Reconstruction de la voie pulmonaire par un patch transannulaire classique

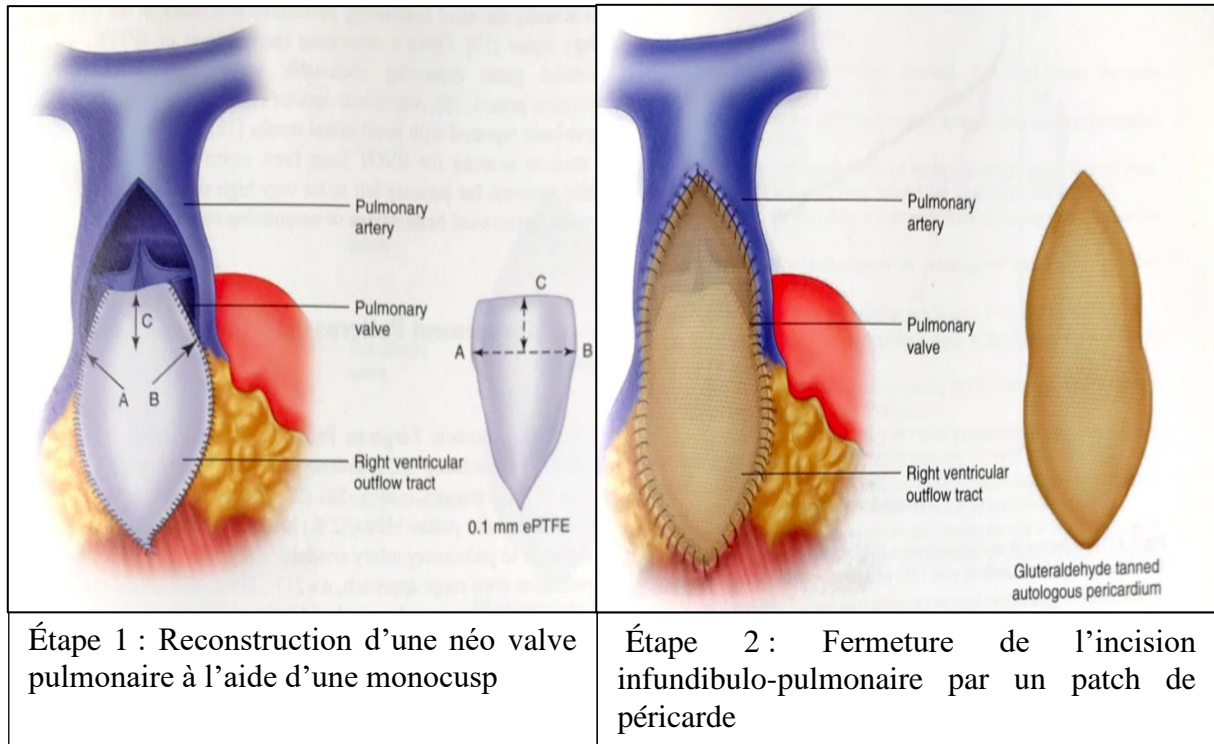


C'est une technique qui consiste à inciser l'anneau pulmonaire natif et à le remplacer par un patch de péricarde qui recouvre l'infundibulum pulmonaire jusqu'au tronc de l'artère pulmonaire pour élargir l'ensemble de la voie de sortie du VD.

Les avantages de ce patch sont de soulager immédiatement le VD de son obstacle d'aval et, grâce à sa largeur, d'empêcher la resténose. Mais il présente l'inconvénient d'induire une fuite pulmonaire massive par suppression de la valve pulmonaire et donc d'exposer le VD à un changement brutal d'hémodynamique. En effet, il passe d'un régime de surcharge en pression à une surcharge en volume, qui, combiné à la fermeture de la CIV et à une éventuelle ventriculotomie provoque un dysfonctionnement du VD.

2.3.2.2.2. Plastie de l'anneau et reconstruction de la valve pulmonaire par une monocusp

Figure 13. Étapes chirurgicales de la plastie valvulaire pulmonaire

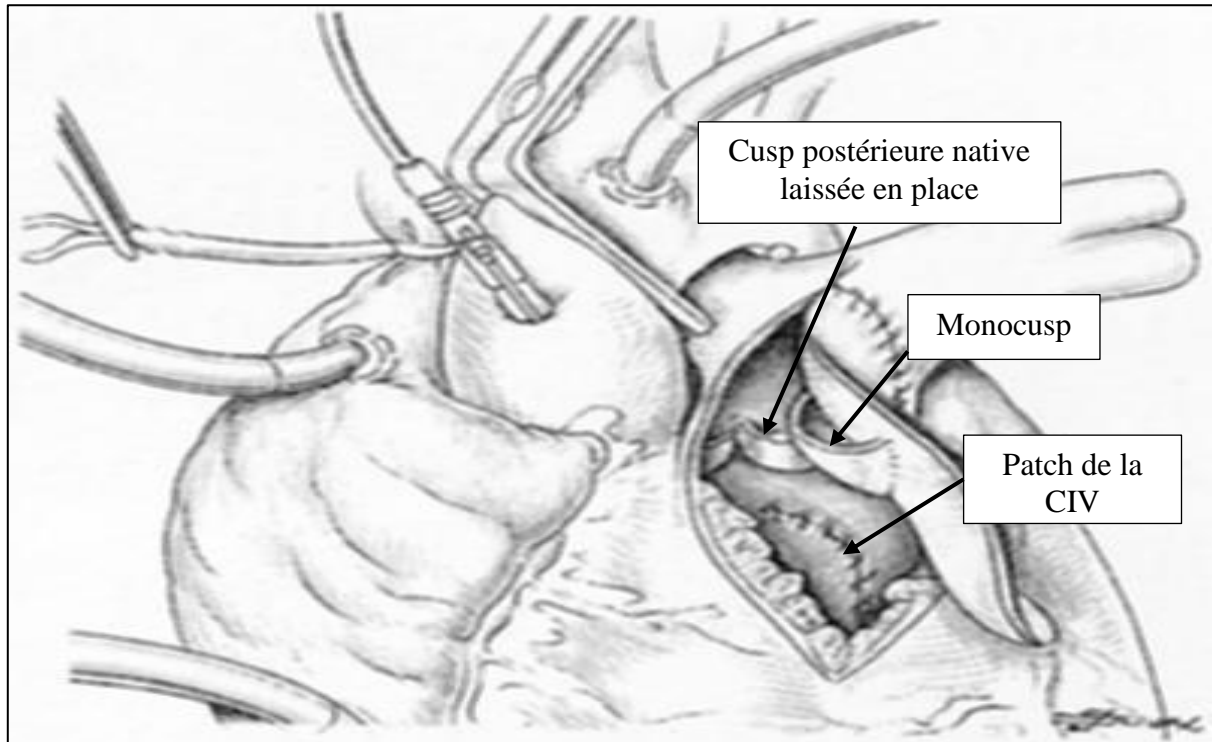


Dans les années 90, un nouveau type de patch transannulaire a vu le jour, dont le but est de limiter la fuite pulmonaire induite par l'ouverture de l'anneau et de maintenir une certaine compétence valvulaire en recréant une « valve pulmonaire-like » par une monocusp. Elle consiste en l'interposition d'un patch cousu dans l'anneau pulmonaire. Ce patch est un biomatériau conçu à partir de PTFE (16), de péricarde frais ou fixé dans du glutaraldéhyde.

La technique consiste à diviser l'anneau et la cusp antérieure comme pour un PTA classique. La cusp postérieure est laissée intacte ainsi que l'attache de la cuspside antérieure à l'anneau pulmonaire. La largeur du patch est adaptée en fonction de la circonférence du dilateur de Hegar exposé au niveau de l'anneau. Le patch est suturé sur chaque bord de la cusp, laissant 1 à 2 mm de patch dépassant distalement sur le bord libre de la valve. Caudalement la ligne de suture continue le long du bord endocardique de l'incision de

l'infundibulum. Enfin, un second patch de fermeture est suturé sur toute la longueur de l'incision transannulaire et forme un toit sur la monocusp.

Figure 14. Représentation schématique de la voie pulmonaire en fin d'intervention selon une reconstruction de valve pulmonaire par une monocusp



Fonctionnement de la monocusp :

Lors de la systole, la pression VD augmente, la monocusp se retrouve plaquée contre la paroi antérieure du VD, permettant le passage du flux sanguin du VD vers la circulation pulmonaire. Lors de la diastole, la baisse de la pression intra VD attire la monocusp vers le septum, entraînant une coaptation entre la monocusp et la cusp postérieure restante. Ainsi, durant toute la phase diastolique, elle reçoit le flux sanguin contenu dans le TAP et empêche son reflux vers le VD.

Elle joue le double rôle de soulager le VD de l'obstacle pulmonaire grâce à l'ouverture transannulaire et de préserver la continence valvulaire afin de limiter la fuite pulmonaire vers le VD à travers le patch.

La monocusp peut être intéressante en période postopératoire précoce pour prévenir l'insuffisance pulmonaire, permettre une récupération plus rapide de la fonction ventriculaire droite et réduire les complications liées à l'insuffisance ventriculaire droite.

Comme tout biomatériau, elle se dégrade et d'autant plus rapidement que l'enfant est petit, induisant la survenue d'une fuite valvulaire sur le plus ou moins long terme selon son rythme de dégénérescence (risque de calcification à la puberté). L'autre inconvénient souligné est l'allongement de la durée de CEC nécessaire à sa construction et à sa mise en place (17).

Tableau 1 : Résumé des avantages et inconvénients de chaque stratégie chirurgicale

	Conservation anneau	Patch transannulaire classique	Monocusp
Avantages	Pas d'insuffisance pulmonaire	Absence de sténose pulmonaire résiduelle	Moins d'insuffisance pulmonaire
Inconvénients	Sténose résiduelle	Insuffisance pulmonaire sévère	Efficacité temporaire/ fuite pulmonaire résiduelle Durée de CEC plus longue

A l'heure actuelle, la stratégie chirurgicale est dépendante des centres chirurgicaux. Elle est dictée par les préférences du chirurgien, puisqu'il n'existe pas de recommandations formelles sur le type de réparation chirurgicale à adopter. *The Society of Thoracic Surgeons*, en 2010, a mis en évidence une nette prédominance de la réparation par patch transannulaire dans le monde (11).

3. ANESTHESIE ET REANIMATION APRES CHIRURGIE DE CURE COMPLETE DE TETRALOGIE DE FALLOT

3.1. Aspects physiopathologiques du cœur droit après correction d'une Tétralogie de Fallot

3.1.1. Répercussions hémodynamiques sur le ventricule droit

En condition physiologique, le VD est soumis à un régime de pressions basses du fait des faibles RVP. Il est caractérisé par une compliance élevée, ce qui signifie qu'il a la propriété de se dilater en réponse à l'augmentation de précharge sans générer une augmentation de la pression intraventriculaire et ainsi conserver son volume d'éjection systolique. Le débit cardiaque droit est donc indépendant de la précharge mais étroitement lié à la postcharge du fait de ses faibles capacités contractiles. Ce qui l'oppose en tout point au VG qui, lui, est soumis à une postcharge élevée par les RVS élevées, auquel il s'est adapté en développant une puissante musculature intrinsèque, faisant de lui une cavité à compliance faible. Une augmentation de son volume diastolique entraîne une augmentation de la pression intraventriculaire et par conséquent une majoration du débit cardiaque par augmentation du volume d'éjection systolique. Le débit généré par le VG est donc dépendant de sa précharge et moins sensible aux variations de postcharge.

En cas de Tétralogie de Fallot, le VD développe des caractéristiques hémodynamiques similaires à celles du VG. La surcharge chronique en pression, qu'il lui est imposé, induit une hypertrophie ventriculaire concentrique réactionnelle pour maintenir des pressions élevées et générer un débit pulmonaire. L'insuffisance diastolique, qui en découle, rend le volume d'éjection systolique très dépendant de la précharge et les pressions de remplissage doivent être maintenues élevées pour atteindre un même volume télédiastolique. Sa fonction systolique peut être normale ou diminuée. L'altération de la fonction systolique ventriculaire droite survient plus fréquemment en cas de palliation par shunt de Blalock préalable (18).

A l'extrême, le VD est dit restrictif. Il se retrouve chez environ 30% des enfants porteurs d'une Tétralogie de Fallot, principalement chez ceux pris en charge tardivement en lien avec l'évolution naturelle de cette cardiopathie hypertrophique. Dans ce cas, le VD est rigide, non compliant et son remplissage diastolique est sévèrement altéré. La POD est constamment élevée du fait de la majoration chronique des pressions de remplissage. La PVC s'élève ce qui diminue le retour veineux vers le cœur droit (19). Le trouble de la relaxation ventriculaire est tel que le VD se retrouve incapable de s'adapter aux variations de charge. L'équilibre volémique est donc difficile à maintenir. Toute augmentation de la pré- ou postcharge va majorer la PVC et entraîner une insuffisance cardiaque droite congestive. A contrario, en cas de baisse de la précharge, le remplissage du VD est altéré, le débit cardiaque diminue par baisse de la précharge gauche.

Ces caractéristiques morphologiques sont particulièrement importantes à prendre en compte en post-opératoire immédiat. En effet, cette période est caractérisée par des variations de pré- et post-charge droite majeures en lien avec les conséquences de l'anesthésie, de la CEC, du clampage aortique et de la chirurgie réparatrice. En cas d'ouverture de l'anneau pulmonaire, il survient systématiquement une fuite pulmonaire qui induit une surcharge brutale en volume par augmentation de sa précharge. Le VD passe brutalement d'une surcharge en pression à une surcharge en volume qui est d'autant plus mal tolérée que la compliance du VD était altérée. Dans ce cas, l'augmentation du volume télédiastolique liée à la régurgitation pulmonaire entraîne une augmentation de la pression télédiastolique du VD et de la POD, le gradient de retour veineux est diminué avec l'apparition d'une insuffisance cardiaque congestive droite.

3.1.2. La défaillance cardiaque droite postopératoire

3.1.2.1. Facteurs de risque liés aux caractéristiques du patient

L'âge est un des facteurs de risque d'insuffisance cardiaque aigue postopératoire. En effet, le myocarde d'un nouveau-né est immature comme le reste de ses organes. Sa capacité contractile est maximale, son volume systolique est fixe et ses réserves énergétiques sont faibles ce qui le rend vulnérable à tout stress et incapable de répondre à une augmentation des besoins métaboliques.

De plus, la période néonatale est une période instable durant laquelle la circulation est dite « transitionnelle ». A la naissance, la circulation est de type « fœtale », caractérisée par des RVP élevées et des RVS basses qui vont progressivement s'inverser durant le premier mois pour aboutir à une circulation dite « mature » avec des RVP faibles et RVS élevées. Au cours de cette période de transition, tout phénomène susceptible de modifier la réactivité pulmonaire (acidose, hypothermie, stress chirurgical, CEC, hypoxie...) va entraîner un vasospasme artériel pulmonaire par élévation brutale des RVP et le retour à une circulation fœtale. Cette période est donc à risque accru de crise d'hypertension artérielle pulmonaire et défaillance aigue du VD.

La réparation néonatale est donc à haut risque de dysfonction aigue VD en lien avec l'immaturité myocardique contractile et l'hyperréactivité pulmonaire qui caractérise le nouveau-né.

Le poids est aussi un facteur déterminant dans la prise en charge puisqu'il est corrélé à la taille des cavités cardiaques et des troncs artériels. Plus l'enfant est petit, plus la

compliance myocardique est faible et plus les artères pulmonaires sont petites, ce qui implique une moins bonne tolérance des variations de volémie peropératoire et une régurgitation pulmonaire plus importante en cas d'ouverture de l'anneau pulmonaire.

3.1.2.2. Facteurs de risque liés à la sévérité initiale de la cardiopathie

Le risque de dysfonction ventriculaire droite est élevé en cas de correction chirurgicale tardive car le remodelage ventriculaire est d'autant plus important et la cardiomyopathie restrictive d'autant plus fréquente que la malformation a évolué depuis longtemps.

Le degré d'hypertrophie du VD est un déterminant de la pression de perfusion coronarienne, de la capacité du VD à se remplir et à générer un débit pulmonaire. Plus le VD est hypertrophié plus la PTDVD est élevée et plus le débit coronarien droit, majoritairement diastolique, est faible induisant une inadéquation entre la consommation et les apports en oxygène à risque de dysfonction systolique par ischémie du VD.

Le degré de cyanose préopératoire détermine la qualité de la perfusion myocardique. En cas de cyanose importante, le transport artériel en oxygène est diminué et la capacité d'adaptation du myocarde à l'augmentation de sa consommation en oxygène est altérée ce qui peut entraîner une ischémie fonctionnelle. Elle joue aussi un rôle sur la viscosité sanguine. Pour maintenir un niveau d'oxygénation suffisant l'hémoglobine augmente, ce qui entraîne une hyperviscosité sanguine et des occlusions microvasculaires avec un risque de lésions ischémiques myocardiques chroniques irréversibles.

En cas d'atteinte associée des artères pulmonaires et en l'absence de correction de leur hypoplasie la postcharge du VD reste élevée et contribue à la défaillance cardiaque droite postopératoire.

3.1.2.3. Facteurs de risque liés à la chirurgie

La durée de clampage aortique et la qualité de la cardioplégie conditionne le degré d'ischémie et de dysfonction myocardique postopératoire. La CEC, par divers facteurs humoraux et mécaniques entraînent un syndrome inflammatoire réactionnel systémique d'autant plus important que l'enfant est jeune, à l'origine d'une dysfonction endothéliale de tous les réseaux vasculaires et notamment les vaisseaux pulmonaires, source d'hyperréactivité pulmonaire. D'autres complications sont associées à la CEC mais jouent un rôle moindre sur la fonction cardiaque postopératoire.

Le type de réparation conditionne fortement les suites postopératoires. Même si l'insuffisance valvulaire est mieux tolérée que la sténose, elle reste une préoccupation majeure sur la récupération myocardique postopératoire. En cas de remplacement non valvé de l'anneau pulmonaire (PTA classique), l'ouverture de ce dernier entraîne une fuite valvulaire massive responsable d'une surcharge diastolique VD qui, combinée à une éventuelle incision ventriculaire concoure à une altération de la fonction cardiaque droite. Si une réparation par ouverture de l'anneau est nécessaire, une valvuloplastie de l'anneau par monocusp permet de réduire cette fuite valvulaire pulmonaire.

La voie d'abord transatrial-transpulmonaire implique une meilleure préservation des propriétés contractiles du myocarde ventriculaire droit en comparaison à la ventriculotomie.

3.2. Les implications pratiques en période périopératoire

3.2.1. Management au bloc opératoire

3.2.1.1. Induction anesthésique

C'est un temps à haut risque de déséquilibre du Qp/Qs (débit pulmonaire/débit systémique) du fait de la vasodilatation induite par les agents anesthésiques et la stimulation adrénergique induite par la chirurgie.

Tout l'enjeu est de maintenir le shunt G-D à travers la CIV, afin de préserver le débit pulmonaire.

La stratégie anesthésique doit être axée sur le maintien des RVS, de la précharge cardiaque droite et éviter le spasme infundibulaire.

Conditionnement pré-anesthésique :

Pour prévenir le malaise de Fallot il convient d'effectuer une prémédication, de préférence par midazolam intra-rectal et de ne pas interrompre le traitement bêtabloquant.

Au bloc, il s'agit de limiter tout facteur de stress comme le bruit ou la douleur et rassurer le nourrisson.

Induction :

L'induction anesthésique s'effectue par inhalation d'halogénés au masque à FiO₂ 100%.

Après s'être assuré de la perte de conscience, la perfusion est posée et l'anesthésie est poursuivie par agents intraveineux (hypnotiques-opiacés).

Il faudra dans le même temps effectuer un remplissage vasculaire par cristalloïdes ou culots globulaires selon l'hématocrite pour maintenir la volémie suffisante compte tenu du gradient VD-AP et du shunt G-D.

Le malaise de Fallot sous anesthésie générale :

Toute situation provoquant une stimulation sympathique (induction, hypovolémie, perfusion, insertion de cathéter,...) peut provoquer un spasme infundibulaire si l'anesthésie est insuffisante.

Plus difficile à diagnostiquer que chez un enfant vigile où l'agitation et la perte de conscience est au premier plan, sous anesthésie générale il se révèle par une tachycardie en premier lieu puis apparaît une désaturation profonde (SaO₂ et rsO₂) et une disparition du souffle liée à l'hypodébit pulmonaire.

De plus, la survenue d'un shunt D-G à travers la CIV rend la capnographie ininterprétable, l'EtCO₂ sous-estimant la valeur réelle de la PaCO₂ du fait de ce shunt intracardiaque. Dans cette situation, la vraie valeur de la PaCO₂ ne pourra être mesurée que par l'analyse des gaz du sang artériel

Le traitement consiste à diminuer la stimulation sympathique par l'approfondissement de l'anesthésie, à augmenter le retour veineux systémique par un remplissage vasculaire et surélever les jambes ou effectuer une compression hépatique afin de recruter le réservoir veineux splanchnique, à augmenter les RVS par compression de l'aorte abdominale ou par vasopresseurs systémiques afin de forcer le passage vers la circulation pulmonaire.

Si toutes ces manœuvres sont insuffisantes, il faudra avoir au recours à un traitement bêtabloquant intraveineux (Propranolol ®), de préférence de courte durée d'action (Esmolol®) afin d'éviter la rémanence de ses effets inotropes négatifs au moment du sevrage de la CEC.

L'efficacité du traitement se juge sur l'augmentation de la saturation en oxygène, la baisse de la fréquence cardiaque et la réapparition du souffle.

Période peropératoire :

Jusqu'à la mise sous CEC, un malaise peut survenir. Il peut être potentiellement grave si la désaturation persiste malgré les thérapeutiques en sus mises en œuvre, conduisant à l'extrême à un arrêt cardiaque hypoxique. Dans cette situation, la canulation et la mise sous CEC sera urgente mais difficile car dans une situation de grande instabilité hémodynamique.

Deux situations sont particulièrement à risque de malaise : la sternotomie lorsque l'anesthésie et l'analgésie sont insuffisantes et la manipulation de l'oreillette droite, lorsque la volémie est basse, lors de la confection des bourses de la CEC.

Prévention du malaise :

Cela passe par le maintien d'une anesthésie profonde et d'une précharge des cavités droites optimale par un remplissage vasculaire, ainsi que de limiter au maximum les situations à risque (manipulation minutieuse de l'oreillette droite par le chirurgien..).

Enfin il est important de s'assurer de la présence du chirurgien en salle lors de l'induction en cas de nécessité de mise sous CEC en urgence.

3.2.1.2. Gestion de la CEC

La CEC se déroule en normothermie. La protection myocardique s'effectue par une cardioplégie sanguine. La FiO₂ de la CEC sera adaptée aux valeurs de saturations et de PaO₂ attendues. Compte tenu de l'hypoxémie chronique, il est important d'éviter l'hyperoxie qui majore le syndrome inflammatoire post opératoire par l'augmentation de la production de radicaux libres engendrée par le stress oxydatif.

De même, afin de maintenir une certaine homéostasie et rhéologie sanguine, l'hématocrite devra rester dans les limites hautes et voisine de l'hématocrite préopératoire. Une diminution brutale de son taux entraîne un stress responsable d'une dysfonction endothéliale, source de fuite capillaire et d'œdème interstitiel à l'origine de défaillance d'organe post opératoire (rénal, pulmonaire, cardiaque, neurologique...).

La réalisation du priming au sang et l'ultrafiltration per-CEC permettent de limiter l'hémodilution.

3.2.1.3. Sevrage de la CEC

Cette cardiopathie à risque élevé de complications post-opératoires nécessite un monitoring invasif et continu. Le plus souvent, un cathéter est placé dans l'oreillette gauche en peropératoire par le chirurgien, permettant le monitoring de la POG qui est le reflet de la précharge du VG et indirectement du débit pulmonaire. L'apport des NIRS (rSO_{2c} et rSO_{2r}), du lactate sur les gaz du sang et de la SvCO₂, reflets de l'oxygénation tissulaire et d'un débit cardiaque adapté à la demande tissulaire sont une aide au sevrage de la CEC et durant la

période post-opératoire précoce. L'ETO réalisée en per-opératoire permet de traquer les lésions résiduelles et d'estimer la fonction du VD.

Lors du déclampage aortique le cœur est reperfusé et l'activité électrique spontanée du cœur reprend progressivement. Un certain nombre de conditions sont nécessaires avant de démarrer le sevrage de la CEC. Tout d'abord s'assurer que le rythme cardiaque est sinusal. En effet la CIV étant à proximité du nœud atrioventriculaire, le risque d'un bloc auriculoventriculaire n'est pas nul. Le plus souvent le BAV est transitoire, lié à l'œdème myocardique et sa récupération est attendue dans la semaine post-opératoire.

Ensuite, le flux artériel doit être pulsatile et de bonne amplitude, témoignant d'une compétence myocardique.

L'ETO vérifie l'absence de lésions résiduelles majeures (CIV, fuite valvulaire ou sténose pulmonaire restrictive). Visuellement la qualité de la contraction et du remplissage du cœur est appréciée.

Après avoir validé tous ces points le débit de la CEC sera diminué progressivement jusqu'à un débit minimum afin d'évaluer la capacité du cœur à assurer son propre débit. En cas de défaillance cardiaque droite un soutien par inotrope sera débuté par de la milrinone à une dose allant de 0,5 à 1 $\mu\text{g}/\text{kg}/\text{min}$. La milrinone par son action vasodilatatrice pulmonaire adjointe à son effet inotrope permet un soutien au VD, une diminution de sa postcharge et sera donc particulièrement intéressante dans la Tétralogie de Fallot. Lorsque le traitement par la milrinone est insuffisant, il est possible d'ajouter de l'adrénaline, puissant inotrope positif, après s'être assuré de l'absence de sténose résiduelle de la chambre de chasse du VD.

Exceptionnellement le sevrage de la CEC peut être impossible rapidement malgré l'adjonction d'inotrope à forte dose. Dans ce cas, le prolongement d'une CEC d'assistance peut être nécessaire, et si besoin d'une ECMO pour transférer le patient en réanimation.

L'hémostase chirurgicale sera d'autant plus difficile et la stratégie transfusionnelle devra être d'autant plus agressive que la cyanose était profonde.

3.2.2. Gestion de l'insuffisance cardiaque droite en réanimation

3.2.2.1. Diagnostic de l'insuffisance cardiaque droite aigue

La période post-opératoire précoce est marquée par une modification brutale de l'hémodynamique du cœur droit au cours de laquelle s'opère une inversion du régime de pression du VD. Il présentait auparavant une surcharge en pression, mais après la chirurgie il subit une surcharge volumique conséquence de la régurgitation pulmonaire (20).

La tolérance à cette dernière est fortement influencée par les caractéristiques mécaniques du myocarde notamment la présence ou non d'une dysfonction diastolique (21). La présentation clinique est celle d'une insuffisance cardiaque congestive à fonction systolique préservée. L'augmentation brutale de la précharge liée à la régurgitation pulmonaire génère une élévation des pressions intracardiaques droites et de la PVC à l'origine d'une diminution du gradient de retour veineux systémique. La pression hydrostatique capillaire s'élève, entraînant une fuite capillaire et un œdème interstitiel source d'hypoperfusion tissulaire et de dysfonction d'organe. L'œdème interstitiel entraîne une congestion de tous les organes avec l'apparition d'une insuffisance hépatique aigue, d'œdème des tissus sous-cutanés, du tube digestif...

Le rein a une sensibilité accrue à l'hypoxie du fait de sa forte consommation en oxygène ce qui le rend très vulnérable à ces perturbations hémodynamiques. La dysfonction rénale entraîne une rétention hydro-sodée qui majore la pré-charge cardiaque, induit un œdème myocardique, une hypoperfusion coronaire, affecte la compliance myocardique, tout ceci va aggraver la dysfonction cardiaque et entraîner un cercle vicieux avec l'apparition d'un « syndrome cardio-rénal » (22).

Son diagnostic clinique repose donc sur la recherche de signes cliniques de congestion veineuse : une hépatomégalie, une turgescence jugulaire, des œdèmes des extrémités, un tabeau d'anasarque (ascite, épanchements pleuraux et péricardique).

Biologiquement, elle se révèle par une défaillance hépatique (insuffisance hépatocellulaire, cytolyse, cholestase) et une insuffisance rénale (augmentation de l'urée, de la créatinine, hyperkaliémie). La troponine marque l'importance de l'agression myocardique post chirurgicale et le taux de BNP est corrélé au degré de dilatation des cavités cardiaques en contexte d'insuffisance cardiaque et ressort comme un facteur pronostic de morbidité postopératoire.

L'insuffisance cardiaque droite entraîne une diminution de la précharge du cœur gauche (initialement baisse de la POG), aggravée par l'interdépendance ventriculaire, source d'un bas débit cardiaque avec augmentation secondaire de la POG et d'une hypoperfusion tissulaire, aggravant les dysfonctions d'organe et objectivable par une acidose lactique, une chute des NIRS et de la SvO₂.

L'échographie transthoracique apporte un élément diagnostique supplémentaire qui a l'avantage d'être non invasif et accessible rapidement au lit du patient. Elle permet une

évaluation des fonctions ventriculaires. La défaillance systolique du VD est caractérisée par une diminution de la fraction de raccourcissement systolique, une diminution du TAPSE (mouvement antérieur de la partie latérale de l'anneau tricuspide mesuré en mode TM) et de l'onde S de l'anneau tricuspide mesurée en mode doppler tissulaire. En cas de défaillance ventriculaire droite systolique sévère, du fait de l'interdépendance ventriculaire, la dilatation du VD entraîne une compression du VG qui se retrouve refoulé en diastole avec un aspect de « septum paradoxal », le remplissage du VG et donc son volume d'éjection systolique baisse entraînant un bas débit cardiaque.

La dysfonction diastolique du VD est particulièrement fréquente en postopératoire et est importante à évaluer. L'hypertrophie ventriculaire droite se mesure par un épaississement de la paroi libre du VD et se visualise par une petite cavité ventriculaire droite. L'élévation des pressions de remplissage s'évalue sur le flux d'insuffisance tricuspide dont la vitesse est supérieure à 4 m/s en cas d'augmentation de la PSVD, une dilatation de l'oreillette droite et de la VCI avec absence de variabilité respiratoire.

3.2.2.2. Prise en charge thérapeutique de l'insuffisance cardiaque droite aiguë

L'optimisation de la précharge est indispensable et parfois difficile. Le VD dysfonctionnel et restrictif peut nécessiter une PVC élevée jusqu'à 15 mmHg pour assurer le débit systolique. En revanche, en cas de dilatation du VD et de stase veineuse en amont il faut diminuer la précharge par l'intermédiaire des diurétiques et/ou de l'ultrafiltration par épuration extrarénale (23).

Le VD étant sensible à la postcharge et la période postopératoire étant propice à l'élévation des RVP il faut diminuer la post charge par des vasodilatateurs pulmonaires comme le NO inhalé.

Un soutien inotrope visant à améliorer la contractilité myocardique est le plus souvent nécessaire durant les premiers jours post cardiectomie. La milrinone est privilégiée compte tenu de son puissant effet vasodilatateur pulmonaire voire du levosimendan qui a la propriété d'avoir un effet lusitrope indirect potentiellement intéressant car prolongé pendant plusieurs jours dans le cadre d'une dysfonction diastolique. L'adrénaline est souvent associée en cas d'insuffisance cardiaque sévère. La sévérité de l'insuffisance cardiaque est corrélée avec l'importance du besoin en inotrope et peut être appréciée par un score pronostique : le *Vasoactive Inotropic Score* (VIS). Ce score permet d'évaluer la gravité du syndrome de bas

débit cardiaque (LCOS) après une chirurgie cardiaque pédiatrique. Il est calculé durant les 48 premières heures postopératoires à partir des doses d'amines administrées au patient. Un score supérieur à 20 prédit un risque élevé de mortalité et de complications postopératoires graves et notamment le recours à une assistance cardiaque (24).

En salle d'opération ou en réanimation, il est possible de laisser le sternum ouvert lorsque la dilatation du VD est sévère et entraîne un bas débit cardiaque par compression du VG. Cette technique permet d'améliorer la compliance du VD, de décompresser le VG, de restaurer un débit systémique et de tolérer une dilatation VD sans augmentation de pression intraventriculaire. La fermeture sternale s'effectue lorsque la fonction cardiaque droite récupère avec un soutien inotrope faible, que le volume du VD baisse et que les défaillances d'organe s'améliorent. Cette technique est rarement pratiquée dans le cadre de cette cardiopathie du fait de la faible compliance du VD et si c'est le cas il faut rechercher une autre cause d'IVD aigue notamment une lésion résiduelle ou lésion d'une coronaire lors de la chirurgie.

En cas de défaillance d'organe associée, soit par insuffisance cardiaque droite congestive le plus souvent ou par bas débit systémique, une suppléance de ces organes peut être nécessaire transitoirement jusqu'à leur récupération.

La dialyse permet d'assurer temporairement la fonction d'épuration rénale et de lutter contre les conséquences néfastes de l'insuffisance rénale (troubles acidobasiques et métaboliques, surcharge hydro-sodée) (25)(26)(27). Elle est fréquente en post opératoire de chirurgie cardiaque pédiatrique (1,4% à 11,5%) (28)(29). Elle doit être initiée rapidement après la chirurgie pour limiter les conséquences délétères du *fluid overload* (30).

L'ECMO peut être nécessaire en cas d'insuffisance cardiaque réfractaire au traitement inotrope.

Ces traitements devront être maintenus jusqu'à ce que le ventricule droit s'adapte à ces nouvelles conditions de charge.

4. COMPLICATIONS TARDIVES APRES CURE COMPLETE D'UNE TETRALOGIE DE FALLOT

4.1. Insuffisance valvulaire pulmonaire chronique

Longtemps négligée, il est désormais prouvé que l'insuffisance pulmonaire secondaire à la réparation chirurgicale est délétère que ce soit en post-opératoire immédiat ou à plus long terme (31).

4.1.1. Complications de l'insuffisance pulmonaire chronique

Après correction d'une tétralogie de Fallot par patch transannulaire, quel que soit le type de patch utilisé, une insuffisance pulmonaire est plus ou moins inévitable. Avec un PTA classique, elle est immédiate et sévère d'emblée. Si une monocusp a été intégré au patch, elle est moins sévère et se révèle plus tardivement, en lien avec sa dégénérescence physiologique. Avec le temps, le ventricule droit s'adapte à ses nouvelles conditions hémodynamiques, et récupère progressivement sa compliance.

La diminution théorique du débit pulmonaire induite par la fuite pulmonaire est compensée par la dilatation du ventricule droit entraînant une augmentation du volume télédiastolique et donc du volume d'éjection ventriculaire droit à la systole suivante.

Ce mécanisme d'adaptation du VD par sa dilatation est à l'origine de nombreuses complications.

Les troubles du rythme sont au premier plan. Ils sont présents dans plus de 50% des cas et représentent la première cause de décès tardif (32). Ils regroupent les extrasystoles ventriculaires, la fibrillation atriale, le bloc de branche droit ou le bloc bifasciculaire. Les troubles du rythme ventriculaires sont à haut risque de mort subite. Chez ces patients, il peut être nécessaire d'implanter des dispositifs de stimulation intracardiaque (33).

L'insuffisance ventriculaire droite est le principal facteur de risque d'arythmie avec une relation linéaire entre le degré de dilatation du ventricule droit et le taux d'arythmie et de mort subite. Les autres facteurs associés aux arythmies sont l'hypertrophie ventriculaire droite, la sténose pulmonaire résiduelle, l'élargissement des QRS > 180ms, l'âge avancé et la ventriculotomie (34).

La dilatation du VD est très longtemps bien tolérée. Les symptômes vont apparaître lorsque les capacités de remodelage du VD sont dépassées. Lorsque la dilatation du VD est excessive, les pressions de remplissage ventriculaires droites vont augmenter en lien avec une perte d'inotropisme du VD ou une dilatation secondaire de l'anneau tricuspide entraînant une fuite tricuspide. Le VG est progressivement comprimé par le VD dilaté, ce qui va entraîner une dysfonction biventriculaire. Elle se révèle cliniquement par une diminution des capacités à l'effort, une intolérance à l'exercice, une dyspnée d'effort puis en l'absence de prise en

charge par une dyspnée de repos, synonyme d'insuffisance cardiaque sévère et de dysfonction irréversible du VD (31)(35)(36).

4.1.2. Indications de revalvulation

La gravité de l'insuffisance pulmonaire est un facteur pronostique majeur pour l'évolution de la fonction ventriculaire droite et elle est corrélée directement à l'incidence et à la gravité des arythmies.

Lorsque l'IP devient importante (grade 3-4), elle conduit à une dilatation compensatrice du ventricule droit puis à une dysfonction ventriculaire droite après plusieurs années.

Une revalvulation pulmonaire est indiquée lorsque la volume télédiastolique du VD est supérieure à 150 ml/m² (mesurée par l'IRM ou à défaut l'échographie), en cas de symptômes (dyspnée, arythmies), d'anévrysme infundibulaire supérieur à 40 mm ou d'insuffisance pulmonaire sévère. Elle consiste en l'interposition d'un conduit valvé entre le ventricule droit et l'artère pulmonaire, soulageant le ventricule droit d'un excès de volume et le protégeant des arythmies mais ne permet pas la récupération fonctionnelle complète du VD si celui-ci était très défaillant en pré-opératoire. Tout l'enjeu étant d'intervenir avant le stade d'insuffisance ventriculaire en maintenant une surveillance rapprochée de ces patients après la cure chirurgicale et ne pas hésiter à les proposer pour une nouvelle chirurgie dès que dilatation du VD est significative.

4.1.3. Revalvulation chirurgicale

Elle se réalise par l'interposition d'une néovalve pulmonaire entre le VD et l'AP. Il existe plusieurs types de prothèse valvulaire : bioprothèse, hétérogreffe ou homogreffe (37)(38).

La bioprothèse et l'hétérogreffe sont constituées de tissus d'origine animale (péricarde bovin ou porcin, veine jugulaire de boeuf). Elles sont facilement disponibles mais présentent l'inconvénient d'une durée de vie limitée qui nécessite un remplacement et donc des réinterventions fréquentes durant la vie du patient.

L'homogreffe est une valve cardiaque humaine prélevée sur un cadavre, puis traitée et stérilisée. Il s'agit du matériel le plus « physiologique » qui présente un potentiel de dégénérescence faible, elle est donc particulièrement intéressante pour la chirurgie pédiatrique

mais son utilisation est restreinte par sa faible disponibilité. Elle se complique fréquemment de calcifications.

Chez ces patients, on évite l'utilisation d'une valve mécanique qui contraint à la prise d'une anticoagulation à vie.

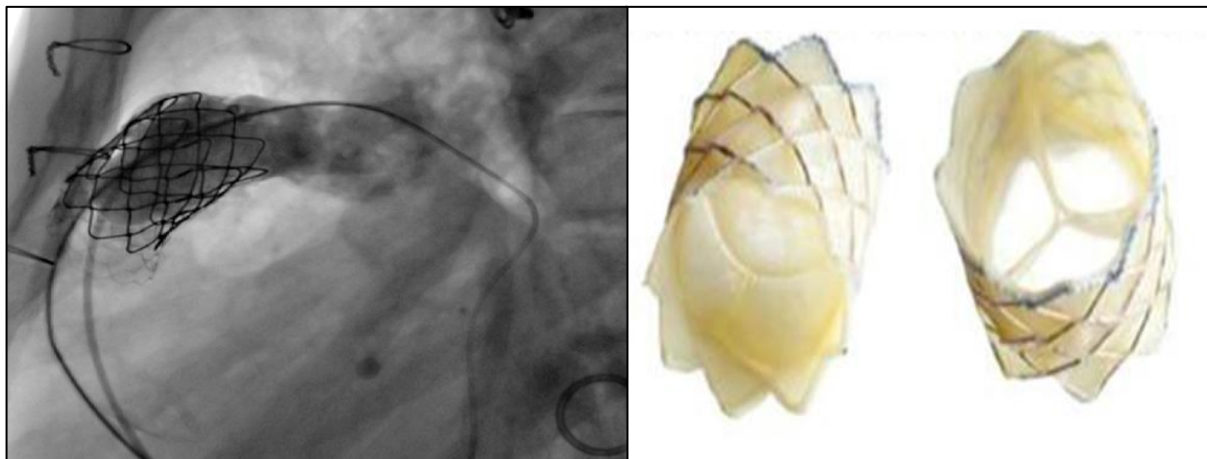
Le choix du type de valve se fait en fonction de l'âge, des conditions anatomiques, des désirs du patient, de la disponibilité de l'implant et de la préférence du chirurgien.

4.1.4. Revaluation percutanée

Elle connaît un essor considérable ces dernières années (39). Actuellement, deux dispositifs sont utilisés en position pulmonaire : la valve Mélody® (constituée de veine jugulaire de bœuf) et la valve Sapiens® (constituée de péricarde bovin) (40).

Séduisante par son approche mini-invasive, elle est sujette à quelques limites principalement liées au diamètre de la zone d'implantation et à une incidence non négligeable d'endocardites bactériennes à distance (2 à 4%). Ces limites sont progressivement repoussées grâce aux progrès de la technique.

Figure 15. Revaluation percutanée



Angiographie après valvulation percutanée :
rétablissement d'un flux transpulmonaire à
travers la néo valve pulmonaire

Valve Mélody

4.2. Resténose pulmonaire

Le gradient maximal au travers de l'anneau pulmonaire est acceptable jusqu'à 20-30 mmHg. Un gradient supérieur à 40 mmHg ou une vitesse maximale >3 m/s est considéré comme excessif et impose une reprise chirurgicale d'élargissement par revalvulation pulmonaire.

Plus de 50% des patients vont nécessiter une revalvulation à l'âge adulte en lien avec une insuffisance ou une sténose de la valve pulmonaire. Selon le type de réparation chirurgicale effectuée dans l'enfance ces types de complications sont plus ou moins prépondérantes, la monocusp et le PTA étant plus à risque d'insuffisance pulmonaire et la technique de conservation de l'anneau plus à risque de sténose pulmonaire secondaire.

5. ETUDE

5.1. Rationnel de l'étude

Les stratégies actuelles de chirurgie de la tétralogie de Fallot convergent vers le maintien d'une compétence valvulaire pour éviter l'insuffisance pulmonaire et ses conséquences sur la dysfonction VD à court et long terme.

Dans le cas d'une sténose sévère de la valve pulmonaire, la technique la plus utilisée reste son remplacement par un patch transannulaire d'élargissement (11).

Longtemps non valvé, le PTA se voit détrôner depuis quelques années par la monocusp qui fait office de néo-valve pulmonaire.

Les données de la littérature sont riches en ce qui concerne les capacités de la monocusp à améliorer le pronostic et la qualité de vie des patients sur le moyen et long terme, en lien avec sa capacité à réduire le remodelage du VD objectivé par échographie ou IRM.

Mais sa durée de vie est limitée dans le temps et sa dégradation progressive conduit à l'apparition d'une fuite pulmonaire inéluctable (35).

Cependant, peu d'études ont exploré son impact clinique et pronostic en postopératoire immédiat.

Seulement quatre études se sont intéressées spécifiquement à l'impact pronostic précoce en termes de morbi-mortalité périopératoire de la monocusp en comparaison au PTA. Les résultats sont contradictoires, deux études mettent en évidence une diminution de la mortalité

et du temps de séjour en réanimation (41)(42). Alors que les deux autres ne retrouvent aucun bénéfice clinique (43)(44).

Notre étude a pour objectif d'évaluer le pronostic précoce des patients en réanimation en comparant deux stratégies chirurgicales de remplacement valvulaire pulmonaire : la monocusp et le PTA classique non valvé.

Le critère de jugement principal est le temps de séjour en réanimation.

Les critères de jugement secondaires sont la mortalité, la durée d'hospitalisation, la durée de ventilation mécanique, le VIS, la durée de drainage péricardique et le taux d'épuration extra-rénale.

5.2. Matériels et méthodes

5.2.1. Population

Nous avons inclus dans notre étude tous les patients opérés d'une cure complète de tétralogie de Fallot par patch transannulaire entre 2008 et 2019. Il s'agit d'une étude monocentrique rétrospective, avant/après, menée au sein de l'hôpital Haut-Levêque du CHU de Bordeaux. Les patients âgés de plus de 1 an, ou présentant des variantes de tétralogie de Fallot à type d'atrésie pulmonaire ou d'absence de valve pulmonaire avec ou sans MAPCAs ont été exclus, ainsi que ceux présentant d'autres malformations cardiaques sévères associées (CAV...).

5.2.2. Recueil de données

La population étudiée a été sélectionnée sur la base de données du service de réanimation cardiopédiatrique, recensant l'ensemble des interventions de chirurgie cardiaque congénitale réalisées au sein du service depuis 2008.

Les compléments des données cliniques et paracliniques ont été extraits à partir des dossiers récupérés aux archives du CHU de Bordeaux et de source informatique à partir du logiciel Dx-Care.

5.2.3. Données pré-opératoires

5.2.3.1. Épidémiologie

Les données démographiques recueillies étaient : l'âge au moment de la chirurgie en mois, le sexe, le poids en kg, la surface corporelle en m², le caractère syndromique, la réalisation antérieure d'une intervention palliative par Blalock-Taussig et la prise d'un traitement par bêtabloquant.

5.2.3.2. Clinique

Les données cliniques étaient : la saturation en oxygène, la présence d'une cyanose.

5.2.3.3. Biologie

Les données biologiques recueillies étaient l'hémoglobine et la créatinine.

5.2.3.4. Échographie transthoracique

Les variables échographiques recueillies étaient : le diamètre de l'anneau pulmonaire et le diamètre de l'artère pulmonaire droite exprimés en Z-score, le gradient de pression maximal entre le ventricule droit et l'artère pulmonaire.

5.2.4. Données per-opératoires

Les patients étaient pris en charge dans un premier temps par le médecin anesthésiste-réanimateur qui assurait l'anesthésie et l'équipement de monitoring du patient. Le protocole d'anesthésie était identique à l'ensemble des chirurgies de cardiopédiatrie et consistait en l'induction anesthésique par un halogéné (Sévorane®), puis l'entretien de l'anesthésie générale était réalisé par voie intraveineuse à l'aide d'un hypnotique (Hypnovel®), associé à un morphinique (Rapifen®) et à un curare (Nimbex®).

Le patient était équipé d'une voie veineuse périphérique, d'une double voie veineuse centrale, d'un cathéter artériel et d'une sonde urinaire

Le monitoring était assuré par un ECG, une pression artérielle invasive, une PVC, une gazométrie artérielle délocalisée, une NIRS (rSo₂ Cérébrale bilatérale et somatique) et une échographie trans-oesophagienne.

Le chirurgien procédait dans un premier temps à la sternotomie, effectuait les bourses accueillant les canules artérielles et veineuses. Le départ en CEC était possible, une fois l'anticoagulation par héparine réalisée et après obtention d'un ACT>400s. Le contrôle de l'anastomose de Blalock s'effectuait avant le départ en CEC le cas échéant. Avant de commencer la réparation, le chirurgien procédait au clampage aortique et à la protection myocardique par injection d'une solution de cardioplégie au sang chaud dans la racine de l'aorte. La CEC se déroulait en normothermie et en hémodilution partielle. Le type de patch transannulaire, la réalisation d'un abord par ventriculotomie ainsi que les durées de CEC et de clampage ont été recueilli.

5.2.5. Données post-opératoires

Les données cliniques recueillies en postopératoire étaient le VIS des 2 premiers jours post-opératoires, la durée des inotropes (adrénaline et milrinone) et leurs doses au cours des deux premiers jours post-opératoires, l'introduction éventuelle du levosimendan, le recours au NO inhalé et à l'assistance mécanique par ECMO, la diurèse en ml.kg.h⁻¹, la balance hydrique totale journalière en ml, le recours à la dialyse qui était exclusivement réalisée par abord péritonéal et la fermeture sternale retardée si pratiquée.

En ce qui concerne les données biologiques, nous avons recueillis leurs valeurs sur les 3 premiers jours postopératoires et nous nous sommes intéressés au bilan hépatique (ASAT et ALAT en UI.L⁻¹, bilirubine en mg.dl⁻¹), au bilan rénal (créatinine en μ mol.L⁻¹) et au bilan cardiaque (troponine en ng.L⁻¹, BNP en pg.ml⁻¹, lactates en mmol.L⁻¹).

5.2.6. Suivi post-opératoire

Les patients ont été suivis jusqu'à leur sortie de l'hôpital. Nous avons recueilli durant cette période, les complications post opératoires : reprise chirurgicale, infections postopératoires, pneumopathie, bactériémie, chylothorax, troubles du rythme ou de la conduction cardiaque. L'examen échographique réalisé par un cardiopédiatre à la sortie de l'hôpital, a permis de relever les données suivantes : le gradient moyen transpulmonaire, le degré d'insuffisance pulmonaire et la présence d'une CIV résiduelle.

5.3. Critères de jugement

Nos critères de jugement étaient la mortalité, la durée de séjour en réanimation, la durée globale d'hospitalisation, la durée de ventilation mécanique, la durée de drainage péricardique, le VIS et le recours à la dialyse.

5.4. Analyse statistique

Les variables quantitatives sont exprimées en moyenne et écart type. Les variables qualitatives sont exprimées en effectif et pourcentage. La comparaison des variables qualitatives a été effectuée à partir d'un test de Fisher et pour les variables quantitatives à l'aide du Kruskal-test.

Nous avons utilisé le logiciel R-studio pour l'analyse statistique. Le taux de significativité des tests a été fixé à 5%.

5.5. Résultats

5.5.1. Démographie

67 patients ont bénéficié d'une chirurgie correctrice de Tétralogie de Fallot entre janvier 2008 et décembre 2019. 23 patients ont reçu un traitement chirurgical par PTA et 44 un traitement par monocusp.

Leurs caractéristiques démographiques sont résumées dans le **tableau 2**.

Les deux groupes étaient comparables.

	PTA (n=23)	Monocusp (n=44)	p-value
Age moyen à la chirurgie (mois)	6,60+/-3,3	5,90+/-2,3	0,28
Sexe (masculin)	17 (74%)	31 (70%)	1
Poids (kg)	6,60+/-1,2	6,50+/-1,5	0,65
Surface corporelle (m ²)	0,33+/-0,05	0,32+/-0,05	0,40

Tableau 2. Caractéristiques démographiques de la population

5.5.2. Caractéristiques pré-opératoires

Les caractéristiques cliniques et biologiques pré-opératoires des patients sont résumées dans le **tableau 3**.

Les patients présentaient un syndrome génétique dans 4% des cas (1 patient atteint du syndrome de Goldenhar dans le groupe PTA et 3 patients atteints du syndrome d'Alagille, du syndrome de Di-George et du syndrome de Charge dans le groupe monocusp).

Une anomalie des artères pulmonaires à type de sténose était présente chez 2 patients du groupe PTA et 3 patients du groupe monocusp.

	PTA (n=23)	Monocusp (n=44)	p-value
Syndrome génétique	1 (4%)	3 (4,5%)	1
Intervention de Blalock-taussig	4 (17%)	4 (9%)	0,43
Traitement par bêtabloquant	10 (43%)	23 (52%)	0,66
Anomalie des artères pulmonaires	2 (8,6%)	3 (6,8%)	1
Cyanose	9 (39%)	22 (59%)	0,18
Saturation artérielle en oxygène (%)	87 +/- 12	86 +/- 10	0,26
Hémoglobine (g.dl ⁻¹)	13,8 +/- 1,7	13,9 +/- 1,5	0,64
Créatinine (μmol.L ⁻¹)	27,6 +/- 8,7	25,8 +/- 7,7	0,51

Tableau 3. Caractéristiques cliniques et biologiques préopératoires de la population

Les paramètres échographiques d'évaluation du degré de sténose de la valve pulmonaire (taille de l'anneau pulmonaire et gradient de pression maximal entre le VD et l'AP) ainsi que la taille de l'artère pulmonaire droite sont répertoriés dans le **tableau 4**.

	PTA (n=23)	Monocusp (n=44)	p-value
Z-score anneau pulmonaire	-2,18+/-1,7	-2,31+/-1,5	0,89
Z-score AP droite	-0,70+/-1,8	-0,50+/-1,6	0,57
Gradient de pression maximal VD-AP (mmHg)	78,8+/-17	79,2+/-24	0,93

Tableau 4. Valeurs échographiques préopératoires

Les 2 groupes étaient comparables sur l'ensemble de ces critères clinico-biologiques et échographiques. Il n'existait pas de différence statistiquement significative.

5.5.3. Données per-opératoires

Les durées de CEC et de clampage aortique sont statistiquement plus élevées dans le groupe monocusp et s'expliquent par le fait que la monocusp demande une étape supplémentaire de patching et de suture sur l'anneau qui allonge le temps opératoire. Les durées opératoires sont représentées sur la **figure 16**.

La ventriculotomie, qui permettait l'abord direct pour la fermeture de la CIV et l'excision de la sténose infundibulaire, était réalisée chez 26% des patients du groupe PTA. Cette technique a été abandonnée au profit d'un double abord transatrial et transpulmonaire qui était réalisé chez tous les patients réparés par monocusp.

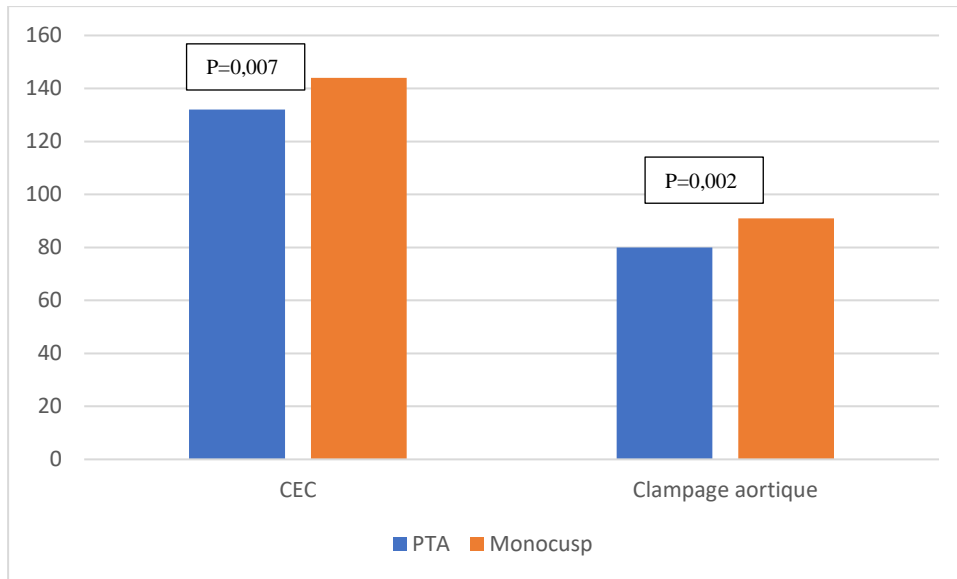


Figure 16. Durées de CEC et de clampage aortique (en min)

5.5.4. Résultats cliniques

Aucun décès n'est survenu dans notre étude.

Les durées moyennes de séjour en réanimation, d'hospitalisation, de ventilation mécanique et de drainage sont reportées dans la **figure 17**.

Malgré un allongement de la durée d'intervention, la monocusp a un impact positif sur la réduction des durées de séjour intra-hospitalier et en réanimation. Le sevrage de la ventilation mécanique est plus rapide et le retrait des drains pleuropéricardiques est plus précoce dans le groupe monocusp.

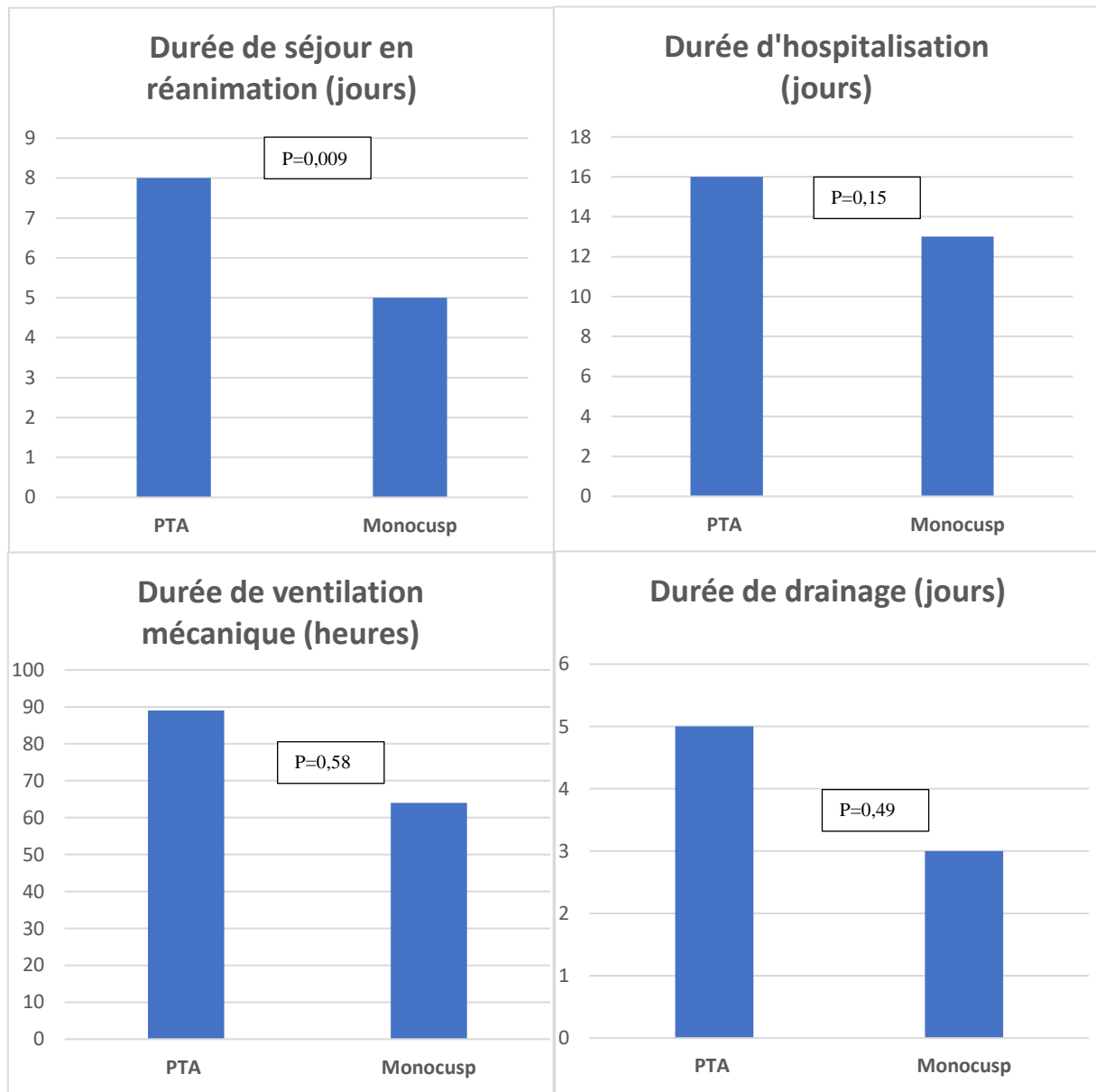


Figure 17. Comparaison des durées moyennes de réanimation, d'hospitalisation, de ventilation mécanique et de drainage péricardique entre les 2 groupes

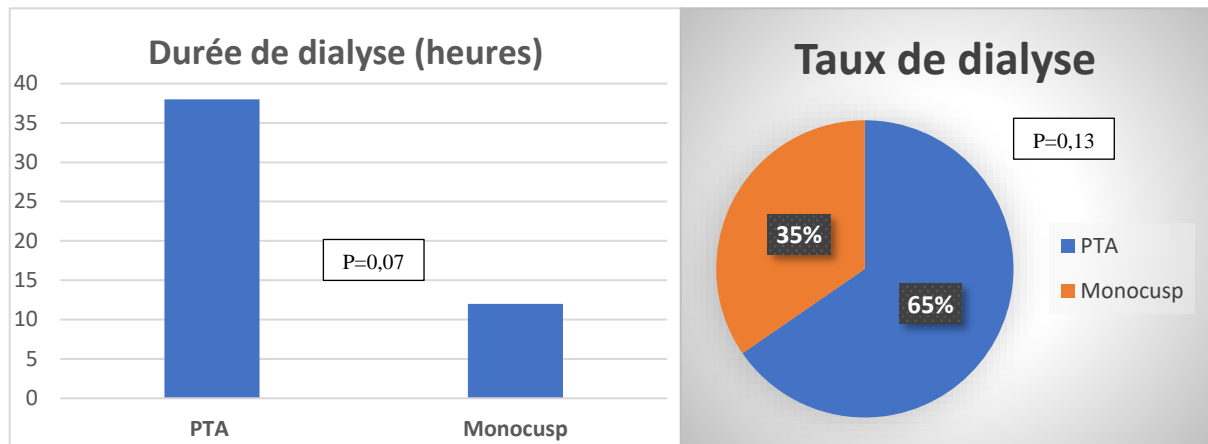


Figure 18. Recours à la dialyse dans chaque groupe

Comparativement au groupe PTA, le recours à la dialyse était deux fois moins fréquent dans le groupe monocusp et elle était sevrée plus précocement (**figure 18**). Ce qui est en faveur d'une meilleure récupération postopératoire de la fonction rénale, confirmée par les chiffres de diurèse et de balance hydrique **figure 19**).

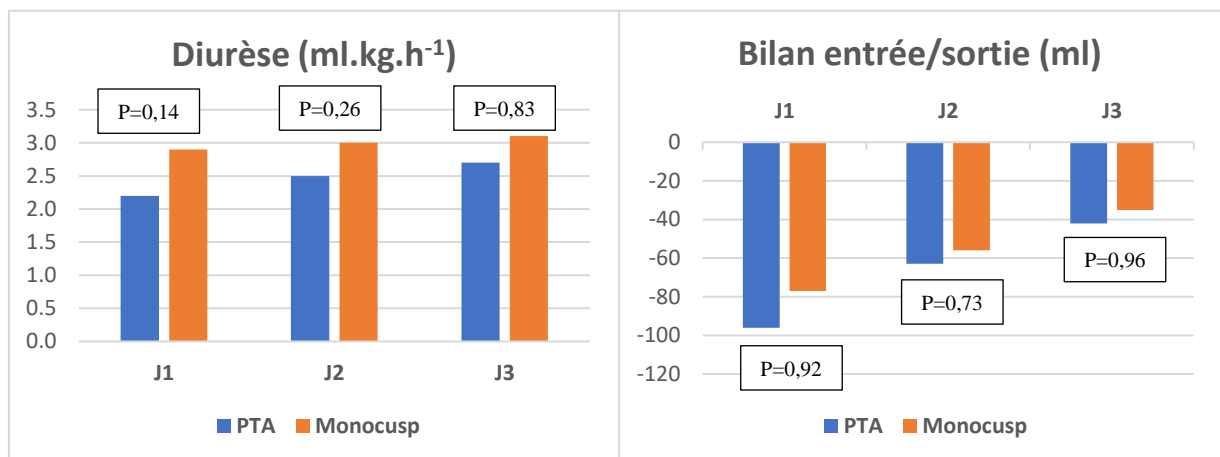


Figure 19. Comparaison des marqueurs cliniques de fonction rénale pendant les trois premiers jours postopératoires

Il n'y avait pas eu de nécessité de mise en place d'assistance cardiaque par ECMO.

Un patient dans le groupe monocusp était sorti thorax ouvert en raison d'une défaillance cardiaque en lien avec une compression extrinsèque du patch infundibulaire par la membrane anti-adhérentielle sternale qui a été retiré puis le sternum a été refermé le lendemain.

Les complications graves post-opératoires étaient relativement peu fréquentes et concernaient essentiellement des complications infectieuses respiratoires (3 PAVM dans le groupe PTA vs 2 dans le groupe monocusp) et une bactériémie dans le groupe monocusp.

Les troubles du rythme cardiaque, observés durant la période réanimatoire, étaient comparables dans les deux groupes (8% dans le groupe PTA vs 7% dans le groupe monocusp), sans retentissement hémodynamique majeur. Ces troubles du rythme n'ont pas nécessité de cardioversion en urgence et ont été réduit par traitement médicamenteux par Cordarone®. La réparation chirurgicale ne s'est pas compliquée de troubles de la conduction dans notre étude.

Deux réinterventions précoces ont été nécessaires pour les patients réparés par PTA : une pour CIV résiduelle survenue dix jours après l'intervention source d'un hyperdébit pulmonaire ayant nécessité une fermeture chirurgicale et une pour mise en place d'un patch d'élargissement dans le cadre d'une sténose du tronc artériel pulmonaire responsable d'un gradient VD-AP>70% et d'une défaillance cardiaque droite. Il n'y a pas eu de réintervention précoce dans le groupe monocusp.

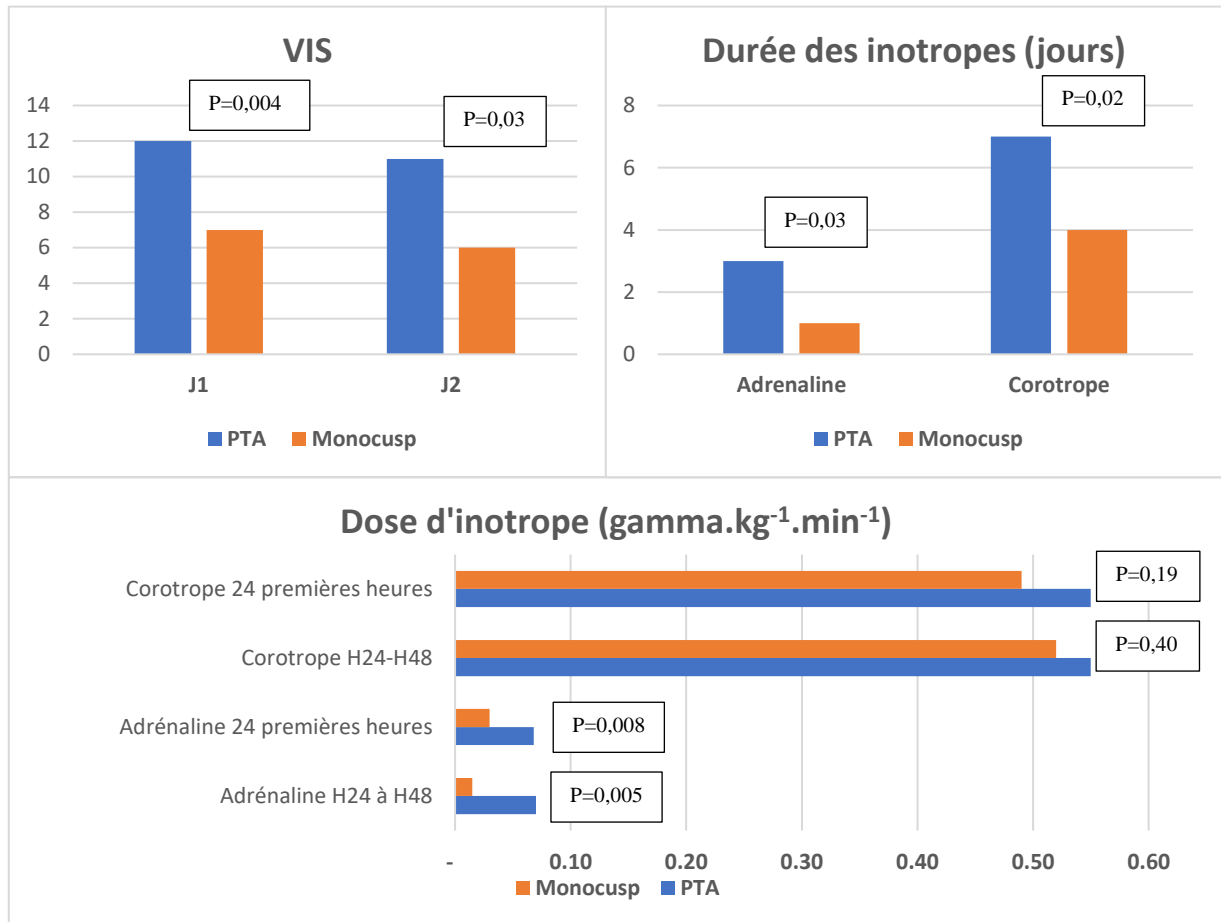


Figure 20. Soutien inotrope : VIS* des deux premiers jours postopératoires, la dose moyenne d'inotrope durant le premier jour et le deuxième jour (H24-H48) postopératoire et la durée moyenne sous inotrope

**Vasoactive Inotropic Score* = dopamine dose ($\mu\text{g.kg}^{-1}.\text{min}^{-1}$) + dobutamine dose ($\mu\text{g.kg}^{-1}.\text{min}^{-1}$) + 100 x epinephrine dose ($\mu\text{g.kg}^{-1}.\text{min}^{-1}$) + 10 x milrinone dose ($\mu\text{g.kg}^{-1}.\text{min}^{-1}$) + 10 x vasopressin dose ($\text{U.kg}^{-1}.\text{min}^{-1}$) + 100 x norepinephrine dose ($\mu\text{g.kg}^{-1}.\text{min}^{-1}$).

Le support inotrope était moindre dans le groupe monocusp avec un VIS plus faible dans les deux premiers jours post opératoires et des durées de traitement inotrope significativement plus courtes comme le montre la **figure 20**.

Le recours au Levosimendan était similaire dans les deux groupes (11 et 17% pour le groupe monocusp et PTA respectivement). L'utilisation du NO inhalé était moins fréquente chez les patients opérés avec monocusp (34% vs 60% dans le groupe PTA) mais de manière non significative.

5.5.5. Résultats biologiques

Malgré des durées opératoires plus longues et une protection myocardique identique, le taux de troponine était plus bas dans le groupe monocusp. Aussi, le taux de BNP était beaucoup plus faible et ce dès le premier jour post opératoire, allant dans le sens d'une récupération myocardique précoce et d'une meilleure conservation de la fonction cardiaque grâce à la mise en place de la monocusp. Le taux de lactates était bas et similaire dans les deux groupes, il n'y avait pas d'insuffisance circulatoire et de dysoxie tissulaire postopératoire.

L'évolution des marqueurs de fonction cardiaque est représentée par la **figure 21**.

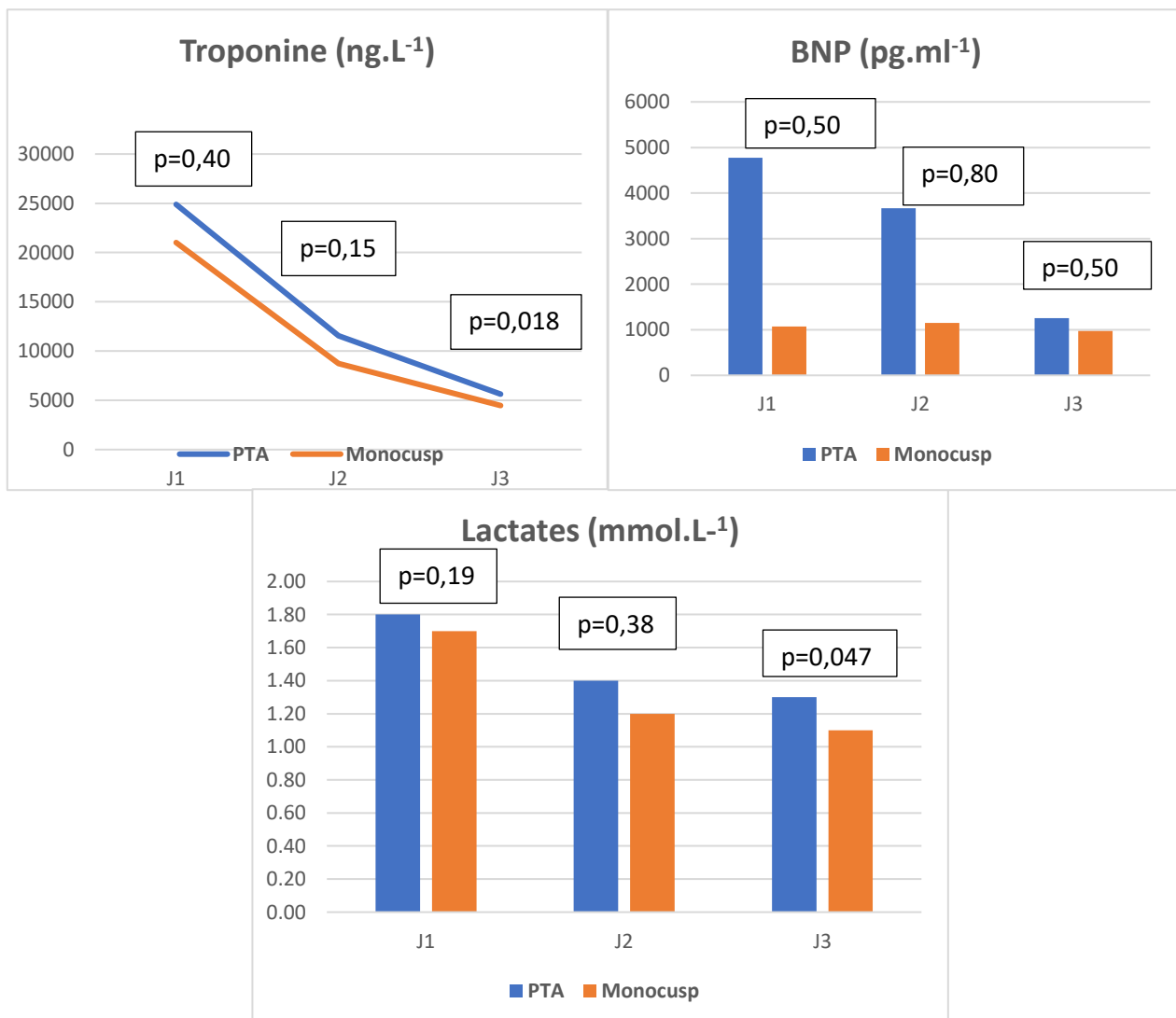


Figure 21. Évolution des marqueurs de fonction cardiaque durant les trois premiers jours postopératoires (J1, J2, J3)

Le suivi de l'évolution des marqueurs de fonction et d'agression des organes cibles de l'insuffisance cardiaque ne montrait pas de différence statistiquement significative entre les 2 groupes.

Néanmoins, on pouvait noter dans le groupe monocusp une réduction de l'agression hépatique, explorée par les marqueurs de cytololyse et de cholestase, alors qu'ils avaient tendance à augmenter dans le groupe PTA (figure 22). Ainsi qu'une réduction du taux de créatinine plus important, ce qui traduit une meilleure récupération de la fonction rénale (figure 23).

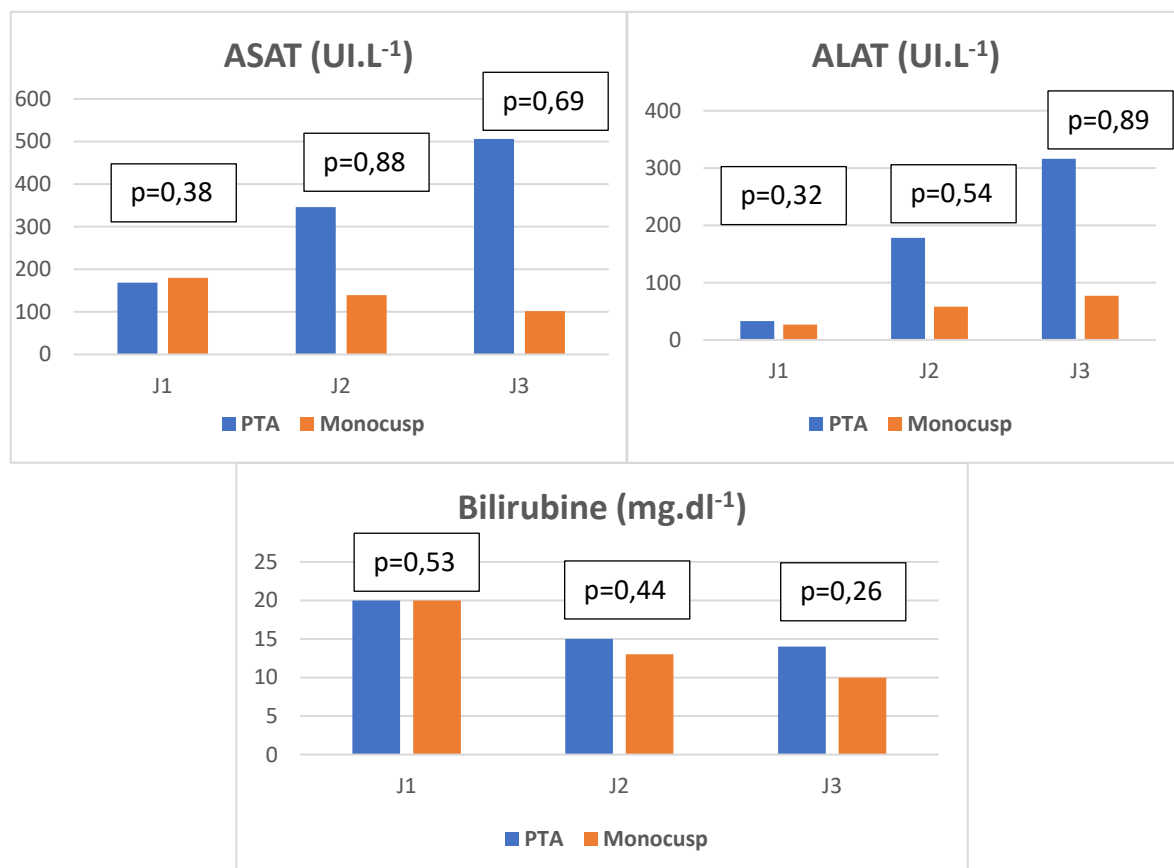


Figure 22. Évolution des marqueurs de fonction hépatique durant les trois premiers jours postopératoires

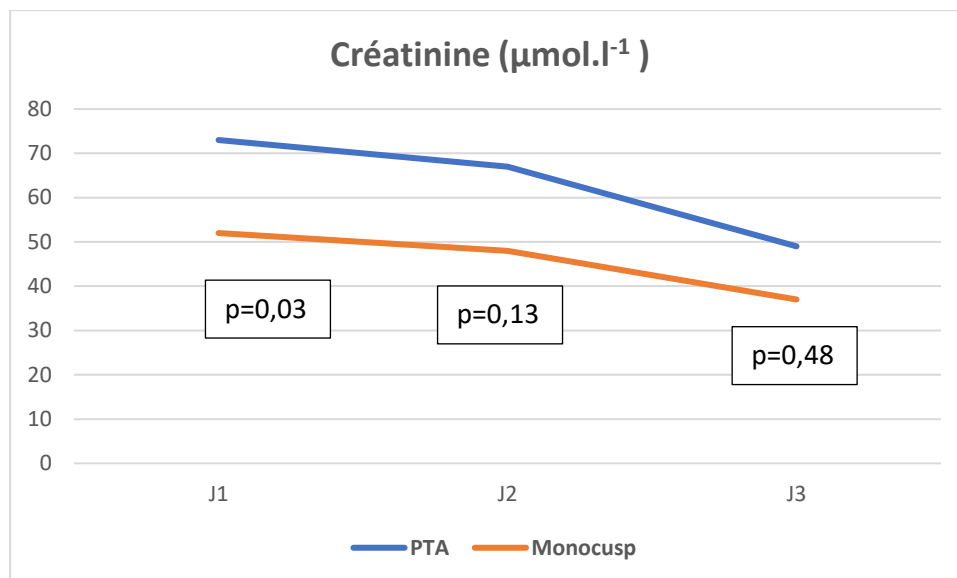


Figure 23. Évolution de la créatinine durant les trois premiers jours postopératoires

5.5.6. Échographie transthoracique postopératoire

Chez les patients réparés par monocusp, des taux significativement plus faibles d'IP et de gradient transpulmonaire étaient observés.

Le **tableau 5** résume les données échographiques post-opératoires.

	PTA N=22	Monocusp N=44	p-value
Fuite pulmonaire			<0,05
Absente ou minime	0	23 (52%)	
Modérée	3 (13%)	7 (16%)	
Sévère	19 (86%)	14 (32%)	
Gradient moyen VD-AP (mmHg)	14+/-10	7+/-11	0,001
PSVD (mmHg)*	30+/-9	33+/-9	0,25
CIV résiduelle	3 (13%)	3 (7%)	0,40

Tableau 5. Valeurs échographiques post-opératoires

*Pression systolique du ventricule droit

6. DISCUSSION

6.1. Pronostic précoce après cure complète de tétralogie de Fallot

Le pronostic après la cure complète de tétralogie de Fallot est excellent avec un taux de mortalité très faible. Confirmé par notre étude où le taux de mortalité est nul dans nos deux groupes.

La morbidité post-opératoire s'explique en partie par la défaillance du VD qui est multifactorielle et semble influencée par la technique chirurgicale et l'implication de la valve pulmonaire. Les études expérimentales (10) et les études de morbi-mortalité ont permis une réflexion plus approfondie sur le rôle de la valve pulmonaire dans la physiologie du cœur droit et l'importance de sa préservation dans le maintien de la fonction ventriculaire droite. L'incision de l'anneau pulmonaire est souvent nécessaire (allant de 30 à 50% selon les études) et elle est influencée par l'âge du patient au moment de la réparation. La reconstruction par un patch d'élargissement infundibulaire induit une fuite pulmonaire, le plus souvent, mal tolérée en post-opératoire immédiat du fait de l'aspect brutal et contraire des conditions de charge pour le VD, qui voit ses capacités d'adaptation dépassées.

Dans le but de préserver l'hémodynamique intrinsèque du VD et limiter la régurgitation pulmonaire, la monocusp a trouvé une place intéressante dans la réparation et la reconstruction de la voie pulmonaire des nourrissons atteints d'une tétralogie de Fallot avec un anneau et une valve pulmonaire hypoplasique. Quel que ce soit le type de reconstruction transannulaire, la survie post-opératoire est très bonne. Les complications précoces sont peu fréquentes et dominées par des lésions résiduelles. Elles peuvent s'expliquer par les difficultés de réparation chirurgicale en cas d'anatomie complexe et par l'évolution des techniques chirurgicales. En effet, les techniques modernes visent à préserver au maximum l'anatomie native de la voie d'éjection droite au risque d'inciser insuffisamment les zones hypoplasiques et de laisser des sténoses résiduelles. Au contraire des méthodes plus anciennes qui, par la résection trop large de l'infundibulum, induisaient une fuite pulmonaire. La morbi-mortalité ne cesse de diminuer avec l'avancée des connaissances physiopathologiques et les nouvelles techniques opératoires.

6.2. Apport de la monocusp en post-opératoire immédiat

Peu de littérature concerne la pertinence clinique des résultats post-opératoires après correction par monocusp (41) (42)(43)(44).

Dans notre étude, nous retrouvons une réduction de la durée de réanimation en lien avec la mise en place de la monocusp ($p=0,009$) ainsi qu'un temps de séjour global à l'hôpital plus court ($p=0,15$). Les durées de ventilation mécanique et de drainage péricardique sont inférieures dans le groupe monocusp sans différence statistiquement significative entre les 2 groupes. Ces éléments sont en faveur d'une réhabilitation post-opératoire plus rapide et une réduction de la morbidité post-opératoire. L'étude de Attanawanich (41) retrouve les mêmes résultats avec des durées de réanimation similaires et plus courtes chez les patients réparés par monocusp (5 jours dans le groupe monocusp contre 7 jours dans le groupe PTA, $p\text{-value}<0,05$).

Le BNP est un marqueur de fonction cardiaque, il est corrélé au degré de dilatation ventriculaire et de dysfonction cardiaque (45). Le VIS est un score de gravité et pronostic précoce (24). Ces deux marqueurs étant plus faibles dans le groupe monocusp, il est raisonnable d'en déduire une meilleure fonction cardiaque par l'insertion de la monocusp. L'incidence plus faible de dialyse reflète une meilleure protection rénale, le maintien d'un équilibre volémique et la prévention du syndrome cardio-rénal par la mise en place de la monocusp.

Ceci s'explique par l'effet mécanique propre de la monocusp, qui en réduisant la fuite pulmonaire, améliore la fonction cardiaque droite et réduit ainsi l'incidence des complications liées à la surcharge et la survenue du syndrome oedémato-ascitique. Cette hypothèse est confirmée par les données de l'échographie transthoracique effectuée à la sortie de l'hôpital qui retrouve une IP significativement plus faible dans le groupe monocusp et par les données biologiques explorant la fonction hépatique, rénale et myocardique qui objectivent une diminution de l'atteinte de ces organes dans le groupe monocusp alors même que les durées opératoires sont plus longues.

6.3. La monocusp : technique de néphroprotection ?

La diminution de la durée de réanimation chez les patients avec monocusp semble corrélée à la réduction du temps sous dialyse et à la réduction de l'IRA. Lorsque les diurétiques, la restriction des apports liquidiens et les inotropes deviennent insuffisants le recours à la dialyse devient nécessaire pour suppléer la fonction rénale (23). C'est une

technique efficace mais source d'une morbidité non négligeable en lien notamment avec l'allongement de la durée de réanimation, de la durée de ventilation mécanique du fait de la nécessité d'une sédation et d'une curarisation lors de son retrait, et source d'éventuelles complications digestives ou hémorragiques au moment de la pose ou de son retrait chez un nourrisson.

Il est prouvé que l'IRA post opératoire est directement corrélée à la mortalité et au temps de séjour à l'hôpital (46) ainsi qu'à la durée de ventilation mécanique. L'impact de la surcharge sur le développement de l'insuffisance rénale aigue post cardiectomie est clairement démontré et son impact sur la fonction rénale ultérieure n'est pas négligeable avec un risque élevé de développer une insuffisance chronique à l'âge adulte (26)(47) et ce d'autant plus que le patient a subi de nombreuses interventions de chirurgie cardiaque (48).

Dans sa méta-analyse, Bellos et al. (47) confirme que la surcharge liquidienne est significativement liée à la prolongation de la durée d'hospitalisation, au développement de l'insuffisance rénale aigue et à la mortalité chez des patients subissant une chirurgie cardiaque pédiatrique.

Dans une étude rétrospective de 2019, Hasson et al. (48) ont montré que la présence de lésions rénales aiguës post opératoires augmentaient le risque de développer une nouvelle insuffisance rénale aigue lors des chirurgicales cardiaques ultérieures.

La créatinine est un mauvais marqueur d'IRA, car dépendant de multiples facteurs non liés à la fonction rénale comme l'âge, le sexe, l'état nutritionnel, la volémie, c'est pourquoi il est préférable de la monitorer par la clairance estimée de la créatinine (49).

Pour notre étude, nous nous sommes basés sur la mise sous dialyse pour objectiver un dommage rénal secondaire à la chirurgie et l'associé à un risque de morbidité. Ce choix s'explique par le fait que nous ne monitorons pas dans notre centre la clairance estimée de la créatinine à partir du recueil des urines et comme vu précédemment la créatinine est un marqueur trop tardif de dysfonction rénale et un mauvais marqueur dans sa capacité à objectiver une agression rénale car non spécifique de cette dernière.

Notre étude démontre l'intérêt de la monocusp pour limiter le recours à la dialyse et la morbidité relative à l'insuffisance rénale aigue. En effet, nous retrouvons un taux de dialyse plus faible chez les patients réparés avec une monocusp.

La monocusp, par sa capacité à réduire la surcharge liquidienne serait bénéfique pour la préservation de la fonction rénale et participerait à la néphroprotection.

6.4. Facteurs pronostiques après cure complète de tétralogie de Fallot

Le jeune âge au moment de la réparation et l'hypoplasie des AP sont des facteurs de risque majeurs de LCOS après chirurgie corrective de tétralogie de Fallot. Dans l'étude ancienne de Rizzoli et al. (50), la mortalité précoce était associée avec des PVD postopératoire élevées, la présence d'un canal artériel perméable, la présence d'autres anomalies, l'hémoglobine préopératoire élevée et l'utilisation d'un PTA. L'âge avancé au moment de la réparation était associé à un risque de décès tardif. On retrouvait un taux de survie à 14 ans de 84%, les décès post-opératoires survenaient précocement après la chirurgie (dans les 6 premiers mois) et le taux de survie sans réintervention était de 82%.

Lorsque les patients étaient sévèrement cyanosés, avec une hémoglobine proche de 25g/dl ou que les AP étaient très restrictives, la mortalité postopératoire passait de 0,7% à 30%.

Boening et al. (51) décrivent comme facteurs de risque de mortalité, une chirurgie cardiaque antérieure, une saturation en oxygène préopératoire inférieure à 80%, une atrésie pulmonaire, une durée prolongée de CEC et de clampage, une infection postopératoire et une reprise chirurgicale précoce.

Le degré de cyanose préopératoire est un facteur pronostique majeur. En effet, les enfants cyanosés sont plus à risque de complications post-opératoires et ce d'autant plus que l'hypoxémie était prolongée et sévère. Ceci s'explique par les lésions endothéliales induites par la cyanose, source d'une vasoconstriction hypoxique chronique et d'une hyperviscosité sanguine. Le maintien per-opératoire de ces conditions, par l'abaissement de la pression partielle inspirée en oxygène délivrée dans le circuit de CEC, pourrait limiter les réactions inflammatoires de réoxygénation et ainsi réduire les défaillances d'organe postopératoires (52)(53).

Les données de la littérature sont concordantes pour attribuer le type de réparation chirurgicale, notamment la mise en place ou non d'un PTA, comme facteur de mauvais pronostic et de réinterventions (14)(54)(55)(56).

La complexité de l'anatomie cardiaque et l'hétérogénéité des anomalies intracardiaques de la tétralogie de Fallot joue aussi un rôle essentiel dans la prédiction du pronostic et des risques post-opératoires. La présence de malformations cardiaques associées,

la nature restrictive des AP et la physiologie restrictive du VD peuvent compliquer les suites opératoires et être source de morbi-mortalité. La dysfonction diastolique en lien avec le caractère restrictif du VD entraîne un allongement de la durée d'hospitalisation et un pronostic global plus défavorable à court terme.

Dans son étude, Cardoso et al. (57) évalue le pronostic post-opératoire de patients âgés réparés par PTA sur une période de 6 ans et compare leurs valeurs échographiques à celles d'enfants sains du même âge. L'échographie est modifiée de manière significative chez les patients opérés avec un ratio E/A tricuspide plus faible (ratio E/A < 1,3) et la présence d'un flux pulmonaire diastolique antérograde traduisant la perte de compliance du VD. Ces deux critères échographiques pourraient être intéressants à mesurer en pré-opératoire pour caractériser le VD afin d'anticiper et prévenir la survenue d'éventuelles complications post opératoire. Dans l'étude, l'âge moyen au moment de l'intervention était de 9 ans expliquant certainement l'importance de la dysfonction diastolique mais elle a le mérite de souligner l'évolution péjorative du VD vers une majoration de son hypertrophie avec l'âge. En effet, l'âge plus avancé est associé à un VD plus restrictif, à une dysfonction diastolique plus élevée et à des risques accrus de mortalité et de morbidité dus à une cyanose prolongée (58). A contrario, la physiologie restrictive du VD serait un facteur protecteur de la dilatation du VD (59) et permettrait une meilleure tolérance clinique de la régurgitation pulmonaire (60).

En ce qui concerne la chirurgie, la réparation par patch infundibulaire isolé (61), l'absence de fuite tricuspide et la courte durée de CEC sont reconnus comme facteurs protecteurs de l'intégrité structurelle cardiaque et minimisent la réponse inflammatoire systémique induite par les lésions d'ischémie-reperfusion.

A partir de l'ensemble de ces facteurs pronostiques, Lui et al. ont développé très récemment un modèle de prédiction du risque de complications post-opératoires chez des patients opérés d'une cure complète de tétralogie de Fallot. Ils se sont basés sur 11 variables pré-opératoires comprenant l'âge, la pression artérielle moyenne, l'hématocrite, volume télédiastolique du ventricule gauche, diamètre de l'oreille gauche, le degré de cyanose, l'antécédent de malaise, la classification NYHA, la présence ou non d'un bloc de branche droit, le sens du shunt à travers la CIV, le degré de dextrorotation de l'aorte, l'index de McGoon (somme du diamètre des deux AP divisées par le diamètre de l'aorte thoracique), la présence ou non de MAPCAs et des variables intra-opératoires (pression partielle artérielle en oxygène, la présence ou non d'une fuite tricuspide, le type de réparation chirurgicale et la durée de CEC). Il a construit un nomogramme de stratification du risque avec un score de risque appelé ARIAR-Risk pour *Absolute low risk Relative low risk Intermediate risk aggressive risk Refractory high risk*

permettant de prédire le risque de complications post-opératoires : le décès, un VIS>20 et la mise sous ECMO dans les 3 jours post opératoires. Ce score de risque pourrait permettre la personnalisation et la construction d'un algorithme de prise en charge périopératoire.

Dans le même sens, l'étude de Papagiannis et al. en 2019 (62) révèle une combinaison de facteurs qui influencent le pronostic tardif au-devant desquels l'âge à la chirurgie, l'ampleur de la ventriculotomie, l'apparition de symptômes de dysfonction cardiaque (palpitations, syncope, troubles du rythme). Les dysfonctions cardiaques droites ou gauches sont les plus importants pour prédire une évolution défavorable.

6.5. Limites de l'évaluation échographique de la fuite pulmonaire en post-opératoire immédiat

L'échographie cardiaque est l'examen de référence en réanimation pour l'évaluation de la réparation chirurgicale, ses retentissements sur l'architecture cardiaque et l'hémodynamique intracardiaque. Elle permet au médecin anesthésiste-réanimateur d'appréhender facilement la fonction ventriculaire droite et gauche de façon qualitative et quantitative, l'état volémique du patient, la qualité de la réparation et notamment la présence de lésions résiduelles sténosantes ou fuyantes. Autant d'informations essentielles pour lui permettre d'adapter les thérapeutiques et d'orienter la prise en charge du patient. Mais l'évaluation fine de la structure cardiaque droite reste difficile en échographie du fait de la complexité anatomique du ventricule droit (45). C'est pourquoi l'IRM cardiaque est devenu l'examen de référence pour la quantification de taille, de la fonction du VD et de la régurgitation pulmonaire dans le suivi au long court des patients réparés de tétralogie de Fallot (4) (63)(64)(65).

L'évaluation de la régurgitation pulmonaire après chirurgie d'une TOF est accessible en échographie et validée par les recommandations de l'ASE de 2014 (4). Selon ces recommandations, l'évaluation de la sévérité de la régurgitation pulmonaire par Doppler inclue l'inversion du flux diastolique dans le TAP, une largeur du jet d'IP supérieure à 50% de celle de l'anneau pulmonaire ou encore un temps de demi-pression <100ms. Mais elle précise aussi que ces mesures ne sont pas fiables en présence d'une pression télédiastolique élevée du fait de l'équilibration précoce de la pression entre le TAP et le VD.

Cette situation est pourtant très fréquemment retrouvée chez les patients opérés de tétralogie de Fallot et a fortiori dans la période post opératoire précoce. Nous savons qu'en période post-opératoire immédiate le VD est soumis à de brutales modifications de ses conditions de

charge, notamment de sa post-charge, expliquées par les répercussions de la CEC sur les RVP, la ventilation mécanique... De plus, la plupart de nos patients présentent une dysfonction diastolique en lien avec l'hypertrophie liée à la cardiopathie. Ces conditions sont à l'origine d'une augmentation de la pression télédiastolique du VD qui fausse l'interprétation des flux Doppler réalisés sur la fuite pulmonaire.

L'étude de Redington et al. (66) a mis en évidence le risque de sous-estimation de la sévérité de l'IP du fait de la dysfonction diastolique.

Pourtant lorsque l'on fait une revue systématique de la littérature, on s'aperçoit que la quasi-totalité des études s'intéressant à l'évaluation de régurgitation pulmonaire après réparation de tétralogie de Fallot par la monocusp se sont basées sur des paramètres échographiques.

L'évaluation échographique présentant de nombreuses limites pour notre étude, nous avons focalisé notre évaluation pronostique sur des critères essentiellement cliniques.

L'échographie est un examen de routine simple, permettant une évaluation visuelle globale de la tolérance du VD à la réparation chirurgicale mais ses mesures doivent être interprétées en prenant en compte les modifications de charge qui se produisent en post-opératoire et la nature restrictive du VD des patients atteints de tétralogie de Fallot qui sous-estime l'importance de la fuite valvulaire pulmonaire.

6.6. Avancées chirurgicales dans la réparation de la tétralogie de Fallot

Dans les années 60-70, au début de la chirurgie cardiaque congénitale pédiatrique, la tendance était dominée par une levée systématique de toute sténose et éviter au maximum toute sténose résiduelle (21). En effet de nombreuses études relataient les effets indésirables d'un gradient résiduel sur la fonction ventriculaire droite, il fallait soulager totalement le VD de la sténose au détriment de la régurgitation massive induite par les élargissements « maximalistes » de la voie droite et la mise en place d'un large PTA.

Avec l'expérience et une meilleure connaissance de la physiopathologie du VD (67), il a été bien démontré qu'une sténose résiduelle qui était jugée intolérable à l'époque, n'était finalement pas si délétère, que le débit pulmonaire restait préservé et que la mortalité post chirurgie restait extrêmement faible. Antunes et al. (68) a clairement montré que les gradients résiduels tendent à disparaître durant la première année post chirurgie, dans cette étude où le PTA a été évité chez une grande majorité des patients. Arafat et al. en 2018 (69) a confirmé

cette tendance à la régression du gradient durant la première année post chirurgie. De plus, comme évoqué précédemment, les récentes données de la littérature démontrent les effets adverses de la fuite pulmonaire sur la dilatation du VD et les complications à long terme de l'insuffisance cardiaque droite (arythmies, mort subite, intolérance à l'exercice) (32)(60).

A l'heure actuelle, il y a donc une tendance croissante à l'éviction de la fuite pulmonaire quitte à laisser une petite sténose résiduelle tant qu'elle est jugée tolérable (21). Cela passe par une résection musculaire raisonnable du tractus ventriculaire droit et la préservation de la compétence de la valve pulmonaire (70).

Aussi, le ventricule droit est sollicité de manière importante durant la période pré-opératoire du fait des contraintes imposées par la cardiopathie. Il est bien démontré qu'il faut l'épargner au maximum et préserver son intégrité si on veut éviter sa défaillance en post-opératoire (71). C'est pourquoi la stratégie chirurgicale, tant dans son abord que dans sa conception, a considérablement évolué, passant de la ventriculotomie à un abord transatrial et transpulmonaire (72) ainsi que par la réalisation d'une infundibulectomie la plus minimaliste possible le cas échéant (73).

Néanmoins, malgré toutes ses avancées, une question reste toujours débattue : quel est le meilleur moment pour opérer ces enfants ?

D'un côté, il y a les chirurgiens qui prônent la réparation chirurgicale précoce en période néonatale, avec pour double objectif de préserver la fonction diastolique droite (74) et d'éviter la chirurgie première de palliation par une réparation en un temps pour les patients symptomatiques (13). Les inconvénients sont le recours beaucoup plus fréquent au patch transannulaire et l'accroissement de la morbi-mortalité lié aux conséquences post-opératoires d'une CEC néonatale.

De l'autre côté, les tenants de la réparation plus tardive, vers l'âge de 6 mois (75), qui se justifie par la réduction drastique des taux de PTA (plus de 70% dans l'étude d'Arafat et al. (69)) et qui va dans le sens actuel d'une attitude conservatrice mais à risque de sténose résiduelle et de réinterventions précoces.

Cette question est difficile et complexe mais répond à de nombreuses considérations qui ne se limitent pas seulement à la balance fuite/sténose mais à la prise en compte d'éventuelles malformations cardiaques associées, à la tolérance néonatale et à la stratégie de réparation en un temps ou en deux temps. Et ce d'autant plus que la stratégie conservatrice, bien qu'elle évite la fuite pulmonaire à court terme, ne l'empêche pas à long terme.

De manière consensuelle, tous les auteurs recommandent une intervention dans la première année de vie pour limiter le remodelage de l'architecture cardiaque liée à l'évolution naturelle de la maladie et éviter les complications liées à la cyanose chronique (7).

6.7. Techniques de conservation de la compétence valvulaire pulmonaire lors de la cure complète de tétralogie de Fallot

Les nouvelles techniques chirurgicales se tournent vers la conservation de la fonction valvulaire pulmonaire afin de réduire les complications liées à la fuite pulmonaire.

Longtemps sous-estimée, la fuite pulmonaire est maintenant reconnue comme délétère à court et long terme avec un impact négatif sur la morbi-mortalité post opératoire en lien avec une altération de fonction ventriculaire droite.

A partir des données récentes de la littérature, nous pouvons mettre en exergue trois techniques opératoires visant à préserver la valve pulmonaire tout en soulageant le VD de son obstacle : la monocusp, la technique de conservation de l'anneau et enfin la technique hybride.

La *monocusp* a été longtemps réservée à des patients sélectionnés, chez qui les risques de fuite pulmonaire étaient élevés, à savoir des artères pulmonaires petites ou en cas de réparation avant l'âge de trois mois. Ces deux conditions sont à l'origine d'une majoration de la post-charge et donc de l'importance de la fuite pulmonaire après réparation par PTA. Elle a vu depuis quelques années ses indications étendues à la majorité des interventions de tétralogie de Fallot nécessitant un PTA (16). En effet, ses bénéfices à moyen terme ont largement été démontré et ses conditions de réalisation ne sont pas contraignantes (simple, construction à partir de matériel peu coûteux, marche d'apprentissage rapide) permettant une généralisation de son utilisation (76). Notre étude confirme les avantages de sa mise en place par la réduction du temps de séjour hospitalier, la réduction des défaillances d'organe et des techniques de suppléance sans entrainer de complications.

La *technique de conservation de l'anneau* connaît un essor considérable dans le sens où elle permet de lever la sténose valvulaire par commissurotomie tout en préservant l'anneau (70). Cette technique est certes séduisante par son côté conservateur associé à moins d'insuffisance pulmonaire, moins de dysfonction droite et donc potentiellement des meilleurs résultats sur le long terme mais elle se révèle être délétère sur la fonction diastolique droite en

lien avec la restriction qu'elle laisse sur l'anneau qui est source de réinterventions précoces. Sachant les répercussions de la répétition des chirurgies sur la morbi-mortalité des patients d'autant plus qu'elles sont rapprochées, cette technique doit faire peser la balance bénéfices/risques entre conservation d'une valve sténosée mais non fuyante et la persistance d'une dysfonction diastolique droite source d'insuffisance cardiaque. Elle pourrait se concevoir chez une population de patients sélectionnées, qui présentent une sténose isolée de l'orifice valvulaire avec un anneau de taille satisfaisante mais cette situation est rare et bien souvent les sténoses sont mixtes et impliquent les deux éléments de la valve pulmonaire.

La *technique hybride*, en plein développement avec les progrès de la cardiologie interventionnelle dans le domaine des cardiopathies congénitales, elle occupe une place de plus en plus importante dans la revalvulation pulmonaire des patients souffrant d'une IP secondaire au PTA ou pour allonger la durée de vie des conduits prothétiques progressivement sténosant, puis depuis peu de temps elle s'immisce dans le champs opératoire d'une chirurgie de cure complète (77)(78). Elle consiste en une commissurotomie chirurgicale associée à une dilatation de la valve pulmonaire au ballon. Contrairement à la bougie de Hegar qui est rigide, le ballon utilisé pour les dilatations percutanées est plus souple, moins traumatique, plus petit que l'orifice valvulaire permettant une dilatation progressive de l'anneau. La taille du ballon est choisie en fonction de la taille idéale de l'anneau ajustée à la surface corporelle du patient et calculée selon des tables de référence. Lorsque l'anneau est très étroit ($Z\text{-score} < -3$), une série de dilatation au ballon sont effectuées jusqu'à obtenir la taille idéale. Les études sont pour le moment décevantes et montrent une croissance de l'anneau pulmonaire et une régurgitation pulmonaire similaire (79) au PTA mais plus de réinterventions pour sténose résiduelle (80)(81).

Il semble aussi important de souligner que les techniques de préservation de l'anneau offrent des conditions anatomiques plus satisfaisantes pour permettre une revalvulation percutanée ultérieure. En effet cette technique s'envisage si l'anneau pulmonaire a un calibre adapté aux valves biologiques percutanées. En cas de voie droite trop large, comme c'est fréquemment le cas après réparation initiale par PTA la revalvulation percutanée n'est techniquement pas envisageable, les patients doivent subir une nouvelle chirurgie source de morbi-mortalité non négligeable.

Aucune réparation n'est idéale, elles sont toutes à risque de lésion résiduelle mais dans le cas des techniques de plastie valvulaire par monocusp, la fuite pulmonaire est plus tardive permettant d'allonger la qualité de vie des patients, de retarder la chirurgie de revalvulation et

d'envisager cette dernière par voie percutanée donc de manière moins invasive et avec moins de morbidité post opératoire.

6.8. Limites de notre étude

Notre étude comporte de nombreux biais qu'il est important de souligner pour une interprétation éclairée des résultats.

Tout d'abord il existe un biais de sélection par la nature monocentrique de l'étude, par les critères d'exclusion qui peuvent paraître peu nombreux mais qui ont une pertinence en pratique clinique puisque nous avons exclu de notre étude les enfants âgés de plus d'un an afin d'éviter d'éventuels facteurs de confusion liés aux complications de la cyanose chronique et à l'évolution de la maladie. Pourtant sur le CHU de Bordeaux cette population d'enfants représente une partie non négligeable de notre activité puisque nous accueillons régulièrement des enfants issus de l'association « Mécénat de chirurgie cardiaque » qui s'occupe d'enfants issus de pays défavorisés et qui arrivent tardivement à la chirurgie.

Aussi nous pouvons énumérer plusieurs biais de confusion. En effet, l'avènement de la nouvelle technique chirurgicale par monocusp, en 2012 dans notre centre, coïncide à quelques mois près avec la restructuration du pôle de chirurgie cardiaque. La chirurgie des cardiopathies congénitales s'est spécialisée au sein d'une équipe de chirurgien et d'anesthésiste réanimateur dédiée à cette activité, ce qui en fait une équipe experte et douée d'une expérience croissante. Ceci a pu biaiser les résultats dans le sens où la chirurgie de réparation par PTA, contrairement à la monocusp, était réalisée par une équipe d'anesthésiste réanimateur exerçant une activité mixte au sein des cardiopathies congénitales et acquises. Néanmoins le pôle d'activité de chirurgie des cardiopathies congénitales était déjà spécialisé avant cette restructuration et comprend deux chirurgiens experts dans cette surspécialité de chirurgie cardiaque.

De plus, la chirurgie qu'elle soit spécialisée ou polyvalente, évolue vers l'ère de la réhabilitation accélérée postopératoire (RAAC) qui influence fortement notre activité depuis plusieurs années et nous pousse à optimiser la réanimation afin de limiter la durée de sédation, de ventilation mécanique et d'envisager rapidement la sortie de réanimation. Ce paradigme a pu jouer un rôle en faveur de la monocusp et peut expliquer des durées de réanimation, de ventilation mécanique et d'hospitalisation plus courtes.

S'y ajoute un caractère « subjectif » des agents inotropes instaurés en sortie de CEC. En effet, le sevrage de la CEC est anesthésiste-dépendant, il n'existe pas de protocole de sevrage. Il est

orientée par l'échographie trans-oesophagienne et le monitoring hémodynamique mais le type et la dose d'inotrope reste à l'appréciation du médecin en charge du patient.

Du fait du caractère rétrospectif de l'étude, de nombreuses données sont manquantes surtout dans le groupe PTA puisqu'il s'agit de la méthode « historique » où l'informatisation des données n'existait pas encore et certaines données papier étaient parfois absentes.

CONCLUSION

La monocusp s'intègre dans une stratégie de réhabilitation accélérée après chirurgie (RAAC) pédiatrique en diminuant de manière significative la durée de réanimation. Elle réduit les durées de séjour hospitalier, de ventilation mécanique et de drainage péricardique. En limitant l'agression rénale et le recours à la dialyse, elle se place dans une stratégie de néphroprotection qui pourrait être bénéfique à long terme au vu de la fréquence des réinterventions. On ne rapporte pas plus de complications à type de saignement ou d'infections post opératoires en lien avec les durées de CEC plus longues.

Ses preuves sur le long terme ne sont plus à démontrer, en terme de réduction du taux de réinterventions et d'amélioration de la qualité de vie des patients.

Notre étude démontre son innocuité, l'absence d'impact négatif sur la morbi-mortalité des patients en période postopératoire précoce malgré un allongement des temps opératoires lié à cette technique chirurgicale.

La stratégie de conservation de l'anneau, qui est une autre technique de réparation de la valve pulmonaire sténosante, est séduisante pour éviter la création d'une fuite pulmonaire liée au patch transannulaire, mais elle laisse une sténose résiduelle qui est moins bien tolérée et elle est source de réintervention.

La monocusp semble donc être le bon compromis entre une fuite pulmonaire modérée et l'absence de sténose.

REFERENCES

1. Anderson RH, Spicer DE, Giroud JM, Mohun TJ. Tetralogy of Fallot: nosological, morphological, and morphogenetic considerations. *Cardiol Young*. 2013 Dec;23(6):858–66.
2. Loukas M, Cesmebasi A, Le D, Etienne D, Tubbs RS, Anderson RH. Etienne-Arthur Louis Fallot and his tetralogy: Fallot and His Tetralogy. *Clin Anat*. 2014 Oct;27(7):958–63.
3. Anderson RH, Jacobs ML. The anatomy of tetralogy of Fallot with pulmonary stenosis. *Cardiol Young*. 2008 Dec;18(S3):12–21.
4. Valente AM, Cook S, Festa P, Ko HH, Krishnamurthy R, Taylor AM, et al. Multimodality Imaging Guidelines for Patients with Repaired Tetralogy of Fallot: A Report from the American Society of Echocardiography. *J Am Soc Echocardiogr*. 2014 Feb;27(2):111–41.
5. Swamy P, Bharadwaj A, Varadarajan P, Pai RG. Echocardiographic Evaluation of Tetralogy of Fallot. *Echocardiography*. 2015 Jan;32:S148–56.
6. Chowdhury UK, Sathia S, Ray R, Singh R, Pradeep KK, Venugopal P. Histopathology of the right ventricular outflow tract and its relationship to clinical outcomes and arrhythmias in patients with tetralogy of Fallot. *J Thorac Cardiovasc Surg*. 2006 Aug;132(2):270-277.e4.
7. Gibbs JL, Uzun O, Blackburn ME, Parsons JM, Dickinson DF. Right ventricular outflow stent implantation: an alternative to palliative surgical relief of infundibular pulmonary stenosis. *Heart*. 1997 Feb 1;77(2):176–9.
8. Murphy JG, Gersh BJ, Mair DD, Fuster V, McGoon MD, Ilstrup DM, et al. Long-Term Outcome in Patients Undergoing Surgical Repair of Tetralogy of Fallot. *N Engl J Med*. 1993 Aug 26;329(9):593–9.
9. Touati GD, Vouhé PR, Amodeo A, Pouard P, Mauriat P, Leca F, et al. Primary repair of tetralogy of Fallot in infancy. *J Thorac Cardiovasc Surg*. 1990 Mar;99(3):396–403.
10. Valdeomillos E, Jalal Z, Metras A, Roubertie F, Benoist D, Bernus O, et al. Animal Models of Repaired Tetralogy of Fallot: Current Applications and Future Perspectives. *Can J Cardiol*. 2019 Dec;35(12):1762–71.
11. Al Habib HF, Jacobs JP, Mavroudis C, Tchervenkov CI, O'Brien SM, Mohammadi S, et al. Contemporary Patterns of Management of Tetralogy of Fallot: Data From The Society of Thoracic Surgeons Database. *Ann Thorac Surg*. 2010 Sep;90(3):813–20.
12. Ferguson ME, Mahle WT. We Are Doing Infant Repair of Tetralogy of Fallot, But Do We

Know Why? *World J Pediatr Congenit Heart Surg.* 2019 Nov;10(6):722–3.

13. Bonchek LI, Starr A, Sunderland CO, Menashe VD. Natural History of Tetralogy of Fallot in Infancy: Clinical Classification and Therapeutic Implications. *Circulation.* 1973 Aug;48(2):392–7.

14. Kirklin J, Blackstone E, Pacifico A, Kirklin J, Barger L. Risk Factors for Early and Late Failure after Repair of Tetralogy of Fallot, and their Neutralization. *Thorac Cardiovasc Surg.* 1984 Aug;32(04):208–14.

15. Hirsch JC, Mosca RS, Bove EL. Complete Repair of Tetralogy of Fallot in the Neonate: Results in the Modern Era. *Ann Surg.* 2000 Oct;232(4):508–14.

16. Turrentine MW, McCarthy RP, Vijay P, Fiore AC, Brown JW. Polytetrafluoroethylene monocusp valve technique for right ventricular outflow tract reconstruction. *Ann Thorac Surg.* 2002 Dec;74(6):2202–5.

17. Turrentine MW, McCarthy RP, Vijay P, McConnell KW, Brown JW. PTFE monocusp valve reconstruction of the right ventricular outflow tract. *Ann Thorac Surg.* 2002 Mar;73(3):871–80.

18. Jost CHA, Connolly HM, Burkhart HM, Scott CG, Dearani JA, Carroll AJ, et al. Tetralogy of Fallot Repair in Patients 40 Years or Older. *Mayo Clin Proc.* 2010 Dec;85(12):1090–4.

19. Chessa M, Giamberti A, editors. *The Right Ventricle in Adults with Tetralogy of Fallot* [Internet]. Milano: Springer Milan; 2012 [cited 2020 Jun 16]. Available from: <http://link.springer.com/10.1007/978-88-470-2358-1>

20. Lange PE, Onnasch DGW, Bernhard A, Heintzen PH. Left and right ventricular adaptation to right ventricular overload before and after surgical repair of tetralogy of Fallot. *Am J Cardiol.* 1982 Oct;50(4):786–94.

21. Yoo BW, Kim JO, Kim YJ, Choi JY, Park HK, Park YH, et al. Impact of pressure load caused by right ventricular outflow tract obstruction on right ventricular volume overload in patients with repaired tetralogy of Fallot. *J Thorac Cardiovasc Surg.* 2012 Jun;143(6):1299–304.

22. Zannad F, Rossignol P. Cardiorenal Syndrome Revisited. *Circulation.* 2018 Aug 28;138(9):929–44.

23. Bhatt G, Das R, Chaudhary B, Satapathy A, Malik S. Peritoneal dialysis for the prevention of fluid overload in infants after cardiac surgery – A systematic review and meta-analysis. *Saudi J Kidney Dis Transplant.* 2019;30(6):1222.

24. Gaies MG, Jeffries HE, Niebler RA, Pasquali SK, Donohue JE, Yu S, et al. Vasoactive-

- Inotropic Score Is Associated With Outcome After Infant Cardiac Surgery: An Analysis From the Pediatric Cardiac Critical Care Consortium and Virtual PICU System Registries*. *Pediatr Crit Care Med*. 2014 Jul;15(6):529–37.
25. Chien J-C, Hwang B-T, Weng Z-C, Meng LC-C, Lee P-C. Peritoneal Dialysis in Infants and Children After Open Heart Surgery. :5.
26. Gist KM, Kwiatkowski DM, Cooper DS. Acute kidney injury in congenital heart disease: *Curr Opin Cardiol*. 2018 Jan;33(1):101–7.
27. Madenci AL, Thiagarajan RR, Stoffan AP, Emani SM, Rajagopal SK, Weldon CB. Characterizing peritoneal dialysis catheter use in pediatric patients after cardiac surgery. *J Thorac Cardiovasc Surg*. 2013 Aug;146(2):334–8.
28. Rosner MH, Okusa MD. Acute Kidney Injury Associated with Cardiac Surgery. *Clin J Am Soc Nephrol*. 2006 Jan;1(1):19–32.
29. Santos CR, Branco PQ, Gaspar A, Bruges M, Anjos R, Gonçalves MS, et al. Use of Peritoneal Dialysis after Surgery for Congenital Heart Disease in Children. *Perit Dial Int J Int Soc Perit Dial*. 2012 May;32(3):273–9.
30. Sorof JM, Stromberg D, Brewer ED, Feltes TF, Fraser Jr. CD. Early initiation of peritoneal dialysis after surgical repair of congenital heart disease. *Pediatr Nephrol*. 1999 Sep 15;13(8):641–5.
31. Fogel MA, Sundareswaran KS, de Zelicourt D, Dasi LP, Pawlowski T, Rome J, et al. Power loss and right ventricular efficiency in patients after tetralogy of Fallot repair with pulmonary insufficiency: Clinical implications. *J Thorac Cardiovasc Surg*. 2012 Jun;143(6):1279–85.
32. El Rahman MYA. Relation between right ventricular enlargement, QRS duration, and right ventricular function in patients with tetralogy of Fallot and pulmonary regurgitation after surgical repair. *Heart*. 2000 Oct 1;84(4):416–20.
33. Warnes CA, Williams RG, Bashore TM, Child JS, Connolly HM, Dearani JA, et al. ACC/AHA 2008 Guidelines for the Management of Adults With Congenital Heart Disease. *J Am Coll Cardiol*. 2008 Dec;52(23):e143–263.
34. Lee C, Lee C-H, Kwak JG, Kim S-H, Shim W-S, Lee SY, et al. Factors associated with right ventricular dilatation and dysfunction in patients with chronic pulmonary regurgitation after repair of tetralogy of Fallot: Analysis of magnetic resonance imaging data from 218 patients. *J Thorac Cardiovasc Surg*. 2014 Dec;148(6):2589–96.
35. Kaza AK, Lim H-G, Dibardino DJ, Bautista-Hernandez V, Robinson J, Allan C, et al. Long-term results of right ventricular outflow tract reconstruction in neonatal cardiac surgery:

- Options and outcomes. *J Thorac Cardiovasc Surg*. 2009 Oct;138(4):911–6.
36. Carvalho JS, Shinebourne EA, Busst C, Rigby ML, Redington AN. Exercise capacity after complete repair of tetralogy of Fallot: deleterious effects of residual pulmonary regurgitation. *Heart*. 1992 Jun 1;67(6):470–3.
37. Eyskens B, Reybrouck T, Bogaert J, Dymarkowsky S, Daenen W, Dumoulin M, et al. Homograft insertion for pulmonary regurgitation after repair of tetralogy of Fallot improves cardiorespiratory exercise performance. *Am J Cardiol*. 2000 Jan;85(2):221–5.
38. Hibino N, He D, Yuan F, Yu J-H, Jonas R. Growth of Diminutive Central Pulmonary Arteries After Right Ventricle to Pulmonary Artery Homograft Implantation. *Ann Thorac Surg*. 2014 Jun;97(6):2129–33.
39. Malekzadeh-Milani S, Boudjemline Y. L'épopée de la valvulation pulmonaire percutanée dans les cardiopathies congénitales. *Presse Médicale*. 2017 Jun;46(6):580–5.
40. Qureshi AM, Prieto LR. Percutaneous Pulmonary Valve Placement. *Tex Heart Inst J*. 2015 Jun;42(3):195–201.
41. Attanawanich S, Ngodgnamthaweesuk M, Kitjanon N, Sitthisombat C. Pulmonary cusp augmentation in repair of tetralogy of Fallot. *Asian Cardiovasc Thorac Ann*. 2013 Feb;21(1):9–13.
42. Anagnostopoulos P, Azakie A, Natarajan S, Alphonso N, Brook MM, Karl TR. Pulmonary valve cusp augmentation with autologous pericardium may improve early outcome for tetralogy of Fallot. *J Thorac Cardiovasc Surg*. 2007 Mar;133(3):640–7.
43. Singh NM, Loomba RS, Gudausky TM, Mitchell ME. Monocusp valve placement in children with tetralogy of Fallot undergoing repair with transannular patch: A functioning pulmonary valve does not improve immediate postsurgical outcomes: XXXX. *Congenit Heart Dis*. 2018 Nov;13(6):935–43.
44. Pande S, Agarwal SK, Majumdar G, Chandra B, Tewari P, Kumar S. Pericardial Monocusp for Pulmonary Valve Reconstruction: A New Technique. *Asian Cardiovasc Thorac Ann*. 2010 Jun;18(3):279–84.
45. Knirsch W, Dodge-Khatami A, Kadner A, Kretschmar O, Steiner J, Böttler P, et al. Assessment of Myocardial Function in Pediatric Patients with Operated Tetralogy of Fallot: Preliminary Results with 2D Strain Echocardiography. *Pediatr Cardiol*. 2008 Jul;29(4):718–25.
46. AlAbbas A, Campbell A, Skippen P, Human D, Matsell D, Mammen C. Epidemiology of cardiac surgery-associated acute kidney injury in neonates: a retrospective study. *Pediatr Nephrol*. 2013 Jul;28(7):1127–34.

47. Bellos I, Iliopoulos DC, Perrea DN. Association of postoperative fluid overload with adverse outcomes after congenital heart surgery: a systematic review and dose-response meta-analysis. *Pediatr Nephrol* [Internet]. 2020 Feb 10 [cited 2020 Mar 6]; Available from: <http://link.springer.com/10.1007/s00467-020-04489-4>
48. Hasson DC, Brinton JT, Cowherd E, Soranno DE, Gist KM. Risk Factors for Recurrent Acute Kidney Injury in Children Who Undergo Multiple Cardiac Surgeries: A Retrospective Analysis. *Pediatr Crit Care Med*. 2019 Jul;20(7):614–20.
49. Teo SH, Endre ZH. Biomarkers in acute kidney injury (AKI). *Best Pract Res Clin Anaesthesiol*. 2017 Sep;31(3):331–44.
50. Rizzoli G, Mazzucco A, Fracasso A, Stellin G, Rubino M, Gallucci V. Early and late results after repair of tetralogy of Fallot. *Eur J Cardiothorac Surg*. 1990;4(7):371–8.
51. Boening A, Scheewe J, Paulsen J, Regensburger D, Kramer H-H, Hedderich J, et al. Tetralogy of Fallot: Influence of Surgical Technique on Survival and Reoperation Rate*. *Thorac Cardiovasc Surg*. 2001 Dec;49(6):355–60.
52. Ghorbel MT, Mokhtari A, Sheikh M, Angelini GD, Caputo M. Controlled reoxygenation cardiopulmonary bypass is associated with reduced transcriptomic changes in cyanotic tetralogy of Fallot patients undergoing surgery. *Physiol Genomics*. 2012 Nov 15;44(22):1098–106.
53. Babu B, Bhat S, Prabuswamy HP, Kamalapurkar G, Kumar HVJ, Libu GK, et al. Controlling Oxygenation During Initiation of Cardiopulmonary Bypass: Can It Improve Immediate Postoperative Outcomes in Cyanotic Children Undergoing Cardiac Surgery? A Prospective Randomized Study. *World J Pediatr Congenit Heart Surg*. 2012 Jul;3(3):310–6.
54. Giannopoulos NM, Chatzis AC, Bobos DP, Kirvassilis GV, Tsoutsinos A, Sarris GE. Tetralogy of Fallot: influence of right ventricular outflow tract reconstruction on late outcome. *Int J Cardiol*. 2004 Dec;97:87–90.
55. Eroçlu AG, Sarioşlu A, Sarioçlu T. Right ventricular diastolic function after repair of tetralogy of Fallot: its relationship to the insertion of a ‘transannular’ patch. *Cardiol Young*. 1999 Jul;9(4):384–91.
56. Sachdev MS, Bhagyavathy A, Varghese R, Coelho R, Kumar RS. Right Ventricular Diastolic Function After Repair of Tetralogy of Fallot. *Pediatr Cardiol*. 2006 Apr;27(2):250–5.
57. Cardoso SM, Miyague NI. Right ventricular diastolic dysfunction in the postoperative period of tetralogy of Fallot. *Arq Bras Cardiol* [Internet]. 2003 Feb [cited 2020 Jan 29];80(2). Available from: http://www.scielo.br/scielo.php?script=sci_arttext&pid=S0066-

782X2003000200008&lng=en&nrm=iso&tlng=en

58. Bove T, Francois K, Wolf D. New Insights into the Surgical Management of Tetralogy of Fallot: Physiological Fundamentals and Clinical Relevance. *Curr Pediatr Rev.* 2015 Jul 7;11(2):72–86.
59. Śpiewak M, Biernacka EK, Małek ŁA, Petryka J, Kowalski M, Miłosz B, et al. Right ventricular outflow tract obstruction as a confounding factor in the assessment of the impact of pulmonary regurgitation on the right ventricular size and function in patients after repair of tetralogy of fallot. *J Magn Reson Imaging.* 2011 May;33(5):1040–6.
60. Gatzoulis MA, Balaji S, Webber SA, Siu SC, Hokanson JS, Poile C, et al. Risk factors for arrhythmia and sudden cardiac death late after repair of tetralogy of Fallot: a multicentre study. *The Lancet.* 2000 Sep;356(9234):975–81.
61. Uebing A, Gibson DG, Babu-Narayan SV, Diller GP, Dimopoulos K, Goktekin O, et al. Right Ventricular Mechanics and QRS Duration in Patients With Repaired Tetralogy of Fallot: Implications of Infundibular Disease. *Circulation.* 2007 Oct 2;116(14):1532–9.
62. Papagiannis J. Tetralogy of Fallot: risk stratification is straightforward. Or is it? *Curr Opin Cardiol.* 2020 Jan;35(1):63–9.
63. Tadic M. Multimodality Evaluation of the Right Ventricle: An Updated Review: Evaluation of the right ventricle. *Clin Cardiol.* 2015 Dec;38(12):770–6.
64. Tweddell JS, Simpson P, Li S-H, Dunham-Ingle J, Bartz PJ, Earing MG, et al. Timing and Technique of Pulmonary Valve Replacement in the Patient With Tetralogy of Fallot. *Semin Thorac Cardiovasc Surg Pediatr Card Surg Annu.* 2012 Jan;15(1):27–33.
65. Geva T, Sandweiss BM, Gauvreau K, Lock JE, Powell AJ. Factors associated with impaired clinical status in long-term survivors of tetralogy of Fallot repair evaluated by magnetic resonance imaging. *J Am Coll Cardiol.* 2004 Mar;43(6):1068–74.
66. Redington AN. Determinants and Assessment of Pulmonary Regurgitation in Tetralogy of Fallot: Practice and Pitfalls. *Cardiol Clin.* 2006 Nov;24(4):631–9.
67. Torrent-Guasp F, Kocica MJ, Corno AF, Komeda M, Carreras-Costa F, Flotats A, et al. Towards new understanding of the heart structure and function. *Eur J Cardiothorac Surg.* 2005 Feb;27(2):191–201.
68. Antunes M, Castela E, Sanches M, Melo A. Preservation of the pulmonary annulus in total correction of tetralogy of Fallot *1Decreasing transannular gradients in the early follow-up period. *Eur J Cardiothorac Surg.* 1991;5(10):528–33.
69. Arafat AA, Elatafy EE, Elshedoudy S, Zalut M, Abdallah N, Elmahrouk A. Surgical strategies protecting against right ventricular dilatation following tetralogy of Fallot repair. *J*

- Cardiothorac Surg [Internet]. 2018 Dec [cited 2020 Mar 8];13(1). Available from: <https://cardiothoracicsurgery.biomedcentral.com/articles/10.1186/s13019-018-0702-0>
70. Mavroudis C, Mavroudis CD, Frost J. Native Pulmonary Valve Restoration After Remote Tetralogy of Fallot Repair: How To Do It. *World J Pediatr Congenit Heart Surg*. 2013 Oct;4(4):422–6.
71. Redington AN, Oldershaw PJ, Shinebourne EA, Rigby ML. A new technique for the assessment of pulmonary regurgitation and its application to the assessment of right ventricular function before and after repair of tetralogy of Fallot. *Heart*. 1988 Jul 1;60(1):57–65.
72. Giannopoulos NM, Chatzis AK, Karros P, Zavaropoulos P, Papagiannis J, Rammos S, et al. Early results after transatrial/transpulmonary repair of tetralogy of Fallot. *Thorac Surg*. 2002;5.
73. Rao V, Kadletz M, Hornberger LK, Freedom RM, Black MD. Preservation of the pulmonary valve complex in tetralogy of Fallot: how small is too small? *Ann Thorac Surg*. 2000 Jan;69(1):176–9.
74. Munkhammar P, Cullen S, Jögi P, de Leval M, Elliott M, Norgård G. Early age at repair prevents restrictive right ventricular (RV) physiology after surgery for tetralogy of Fallot (TOF). *J Am Coll Cardiol*. 1998 Oct;32(4):1083–7.
75. Mahajan P, Ebenroth ES, Borsheim K, Husain S, Bo N, Herrmann JL, et al. Intermediate Outcomes of Staged Tetralogy of Fallot Repair. *World J Pediatr Congenit Heart Surg*. 2019 Nov;10(6):694–701.
76. Bigras J-L, Boutin C, McCrindle BW, Rebeyka IM. Short-term effect of monocuspid valves on pulmonary insufficiency and clinical outcome after surgical repair of tetralogy of fallot. *J Thorac Cardiovasc Surg*. 1996 Jul;112(1):33–7.
77. Bacha EA, Marshall AC, McElhinney DB, del Nido PJ. Expanding the Hybrid Concept in Congenital Heart Surgery. *Semin Thorac Cardiovasc Surg Pediatr Card Surg Annu*. 2007 Jan;10(1):146–50.
78. Thalmann R, Merkel EM, Akra B, Bombien R, Kozlik-Feldmann RG, Schmitz C. Evaluation of Hybrid Surgical Access Approaches for Pulmonary Valve Implantation in an Acute Swine Model. *Comp Med*. 2019 Aug 1;69(4):299–307.
79. Hofferberth SC, Nathan M, Marx GR, Lu M, Sleeper LA, Marshall AC, et al. Valve-sparing repair with intraoperative balloon dilation in tetralogy of Fallot: Midterm results and therapeutic implications. *J Thorac Cardiovasc Surg*. 2018 Mar;155(3):1163-1173.e4.
80. Graham TP. The evolving role of intraoperative balloon pulmonary valvuloplasty in

valve-sparing repair of tetralogy of Fallot. *Yearb Cardiol.* 2012 Jan;2012:111–2.

81. Robinson JD, Rathod RH, Brown DW, Del Nido PJ, Lock JE, McElhinney DB, et al. The evolving role of intraoperative balloon pulmonary valvuloplasty in valve-sparing repair of tetralogy of Fallot. *J Thorac Cardiovasc Surg.* 2011 Dec;142(6):1367–73.

SERMENT D'HIPPOCRATE

Au moment d'être admis(e) à exercer la médecine, je promets et je jure d'être fidèle aux lois de l'honneur et de la probité.

Mon premier souci sera de rétablir, de préserver ou de promouvoir la santé dans tous ses éléments, physiques et mentaux, individuels et sociaux.

Je respecterai toutes les personnes, leur autonomie et leur volonté, sans aucune discrimination selon leur état ou leurs convictions. J'interviendrai pour les protéger si elles sont affaiblies, vulnérables ou menacées dans leur intégrité ou leur dignité. Même sous la contrainte, je ne ferai pas usage de mes connaissances contre les lois de l'humanité.

J'informerai les patients des décisions envisagées, de leurs raisons et de leurs conséquences.

Je ne tromperai jamais leur confiance et n'exploiterai pas le pouvoir hérité des circonstances pour forcer les consciences.

Je donnerai mes soins à l'indigent et à quiconque me les demandera. Je ne me laisserai pas influencer par la soif du gain ou la recherche de la gloire.

Admis(e) dans l'intimité des personnes, je tairai les secrets qui me seront confiés. Reçu(e) à l'intérieur des maisons, je respecterai les secrets des foyers et ma conduite ne servira pas à corrompre les mœurs.

Je ferai tout pour soulager les souffrances. Je ne prolongerai pas abusivement les agonies. Je ne provoquerai jamais la mort délibérément.

Je préserverai l'indépendance nécessaire à l'accomplissement de ma mission.

Je n'entreprendrai rien qui dépasse mes compétences. Je les entretiendrai et les perfectionnerai pour assurer au mieux les services qui me seront demandés.

J'apporterai mon aide à mes confrères ainsi qu'à leurs familles dans l'adversité. Que les hommes et mes confrères m'accordent leur estime si je suis fidèle à mes promesses ; que je sois déshonoré(e) et méprisé(e) si j'y manque.

Évaluation précoce de la plastie valvulaire pulmonaire après cure complète de tétralogie de Fallot : une étude avant/après

INTRODUCTION: La cure complète de la tétralogie de Fallot a un excellent pronostic avec une espérance de vie proche de la population générale. Mais la morbidité post opératoire est quant à elle non négligeable en lien avec les complications de la réparation chirurgicale qui conditionne le pronostic des patients. Afin de lever la sténose pulmonaire, une majorité de patients nécessite une réparation de la valve pulmonaire avec une reconstruction par un patch transannulaire. L'insuffisance pulmonaire qui en résulte est associée à une dysfonction ventriculaire droite tardive et à un mauvais pronostic. Dans la période postopératoire immédiate, l'insuffisance pulmonaire peut être mal tolérée et induire une insuffisance cardiaque droite aiguë avec des dysfonctions d'organe.

OBJECTIF: comparer les résultats immédiats de la réparation par patch transannulaire classique et monocusp.

MÉTHODES: 67 patients, âgés de 6 mois, atteints de tétralogie de Fallot avec hypoplasie de l'anneau pulmonaire ont subi une réparation complète entre 2008 et 2019 par deux techniques. 23 patients ont été réparé par patch transannulaire et 44 patients par plastie valvulaire pulmonaire (monocusp). Les données cliniques comprenant la mortalité, la durée du séjour en réanimation, la durée du séjour à l'hôpital, la durée de ventilation mécanique, le taux et la durée d'épuration extra-rénale, la durée de drainage péricardique, le VIS, le nombre de réintervention et les complications postopératoires ont été collectées. Les résultats postopératoires immédiats ont été évalués par des données biologiques et échographiques.

RÉSULTATS: Les patients avaient des caractéristiques préopératoires similaires dans les deux groupes. Le séjour en réanimation était significativement plus faible dans le groupe monocusp (5 jours vs 8 jours, $p < 0,05$). Aucun décès n'est survenu. Le taux d'épuration extra-rénale était plus faible et la durée plus courte chez les patients réparés par monocusp (65% vs 35%, $p=0,13$; 38 heures vs 12 heures, $p < 0,05$). Le support inotrope du ventricule droit était significativement plus faible dans le groupe monocusp par rapport au patch transannulaire. Les durées de circulation extracorporelle et de clampage aortique étaient plus longues dans le groupe monocusp, mais sans répercussion clinique en terme de pronostic, de complications ou de réintervention. L'échocardiographie transthoracique réalisée avant la sortie de l'hôpital a rapporté moins d'insuffisance pulmonaire dans le groupe monocusp.

CONCLUSION: Le remplacement chirurgical de la valve pulmonaire native par la monocusp dans le cadre d'une cure complète de tétralogie de Fallot peut accélérer la réhabilitation postopératoire, réduire la durée de séjour à l'hôpital, le recours à l'épuration extra-rénale et améliorer les suites postopératoires.

Early evaluation of pulmonary valve plasty after complete repair of tetralogy of Fallot: a before/after study

INTRODUCTION: Repair of Tetralogy of Fallot has an excellent prognosis with life expectancy close to the general population. Unfortunately, it is no devoid of surgical complications related to type of repair. In order to relieve the right ventricular outflow tract, a majority of patients undergo pulmonary valve repair with reconstruction by transannular patch. Resulting pulmonary insufficiency is associated with late right ventricular dysfunction and poor prognostic. In the immediate postoperative period pulmonary insufficiency may be poorly tolerated and induce acute right heart failure and dysfunction of organ.

OBJECTIVE: compare immediate outcomes of transannular patch repair and monocusp groups.

METHODS: 67 patients, 6 months old, with tetralogy of Fallot and hypoplasia of the right ventricular outflow tract underwent complete repair between 2008 and 2019 by two techniques. 23 patients had the conventional transannular patch repair and monocusp was used in 44 patients. Clinical data including mortality, length of intensive care unit stay, length of stay in hospital, mechanical ventilation time, dialysis, chest drainage time, VIS, reinterventions and postoperative complications were collected. Immediate outcomes were assessed by biological data and postoperative echocardiogram.

RESULTS: Demographic and preoperative data was similar in two groups. The intensive care unit stay was significantly lower in the monocusp group (5 days vs 8 days, $p\text{-value} < 0,05$). No mortality to report in both groups. Patients repaired with monocusp required less and shorter dialysis (65% vs 35%, $p\text{-value} = 0,13$, 38 hours vs 12 hours, $p\text{-value} < 0,05$). The inotropic support of the right ventricle was significantly lower in the monocusp group compared to classic transannular patch. Patients repaired with monocusp underwent longer cardiopulmonary bypass and crossclamp but it was associated with a lower postoperative complication rate and freedom from reintervention. Transthoracic echocardiography performed before discharge from the hospital reported less pulmonary insufficiency in the monocusp group.

CONCLUSION: Surgical replacement of the native pulmonary valve by monocusp as part of a complete repair of Tetralogy of Fallot can accelerate postoperative rehabilitation, reduce length of stay in intensive care unit, the use of dialysis and improving the quality of postoperative follow-up.