



**HAL**  
open science

## Dentisterie a minima : cavité slot et cavité tunnel, indications, intérêts, réalisation et matériaux

Fabien Le Picard

► **To cite this version:**

Fabien Le Picard. Dentisterie a minima : cavité slot et cavité tunnel, indications, intérêts, réalisation et matériaux. Chirurgie. 2021. dumas-03565967

**HAL Id: dumas-03565967**

**<https://dumas.ccsd.cnrs.fr/dumas-03565967v1>**

Submitted on 11 Feb 2022

**HAL** is a multi-disciplinary open access archive for the deposit and dissemination of scientific research documents, whether they are published or not. The documents may come from teaching and research institutions in France or abroad, or from public or private research centers.

L'archive ouverte pluridisciplinaire **HAL**, est destinée au dépôt et à la diffusion de documents scientifiques de niveau recherche, publiés ou non, émanant des établissements d'enseignement et de recherche français ou étrangers, des laboratoires publics ou privés.



Distributed under a Creative Commons Attribution - NonCommercial - NoDerivatives 4.0  
International License

**THESE**

***POUR OBTENIR LE DIPLOME D'ÉTAT  
DE DOCTEUR EN CHIRURGIE DENTAIRE***

Présentée et publiquement soutenue devant

Aix-Marseille Université  
(Président : Monsieur le Professeur Éric BERTON)

Faculté des Sciences Médicales et Paramédicales  
(Doyen : Monsieur le Professeur Georges LEONETTI)

École de Médecine Dentaire  
(Directeur : Monsieur le Professeur Bruno FOTI)

***Dentisterie a minima : Cavité slot et cavité tunnel,  
indications, intérêts, réalisation et matériaux***

Présentée par

**LE PICARD Fabien**

Né le 25 octobre 1995  
à Marseille

Bouches-du-Rhône

Thèse soutenue le **Judi 29 avril 2021**

Devant le jury composé de

Président : Professeur RUQUET Michel

Assesseurs : Professeur TASSERY Hervé

Docteur GIRAUD Thomas

Docteur BALLESTER Benoit



**THESE**

***POUR OBTENIR LE DIPLOME D'ÉTAT  
DE DOCTEUR EN CHIRURGIE DENTAIRE***

Présentée et publiquement soutenue devant

Aix-Marseille Université  
(Président : Monsieur le Professeur Éric BERTON)

Faculté des Sciences Médicales et Paramédicales  
(Doyen : Monsieur le Professeur Georges LEONETTI)

École de Médecine Dentaire  
(Directeur : Monsieur le Professeur Bruno FOTI)

***Dentisterie a minima : Cavité slot et cavité tunnel,  
indications, intérêts, réalisation et matériaux***

Présentée par

**LE PICARD Fabien**

Né le 25 octobre 1995  
à Marseille

Bouches-du-Rhône

Thèse soutenue le **Judi 29 avril 2021**

Devant le jury composé de

**Président : Professeur RUQUET Michel**

**Assesseurs : Professeur TASSERY HERVÉ**

**Docteur GIRAUD Thomas**

**Docteur BALLESTER Benoit**

## ADMINISTRATION

Mise à jour : sept. 2020

### **Doyens Honoraires**

Professeur Raymond SANGIUOLO†  
Professeur Henry ZATTARA  
Professeur André SALVADORI  
Professeur Jacques DEJOU

### **Doyen Assesseurs**

Professeur Bruno FOTI  
Professeur Michel RUQUET  
Professeur Anne RASKIN

### **Directeurs de Départements**

Formation Initiale  
Recherche  
Formation Continue

Professeur Michel RUQUET  
Professeur Anne RASKIN  
Professeur Frédéric BUKIET

### **Charges de missions**

Relations Internationales  
Internat et Diplômes d'études spécialisées  
Affaires générales

Professeur Hervé TASSERY  
Professeur Virginie MONNET-CORTI  
Docteur Patrick TAVITIAN

### **Responsable des Services Administratifs et Techniques**

Madame Katia LEONI

## **LISTE DES ENSEIGNANTS**

### **PROFESSEURS DES UNIVERSITES – PRATICIENS HOSPITALIERS DES CSERD**

BUKIET Frédéric <sup>(58-01)</sup>  
FOTI Bruno <sup>(56-02)</sup>  
LE GALL Michel <sup>(56-01)</sup>  
MONNET-CORTI Virginie <sup>(57-01)</sup>  
ORTHLIEB Jean-Daniel <sup>(58-01)</sup>  
RASKIN Anne <sup>(58-01)</sup>  
RUQUET Michel <sup>(58-01)</sup>  
TARDIEU Corinne <sup>(56-01)</sup>  
TARDIVO Delphine <sup>(56-02)</sup>  
TASSERY Hervé <sup>(58-01)</sup>

### **PROFESSEUR DES UNIVERSITES**

ABOUT Imad <sup>(65)</sup>

### **PROFESSEURS EMERITES**

DEJOU Jacques  
HUE Olivier

### **MAITRES DE CONFERENCES DES UNIVERSITES – PRATICIENS HOSPITALIERS DES CSERD**

ABOUDHARAM Gérard <sup>(58-01)</sup>	LAN Romain <sup>(56-02)</sup>
BANDON Daniel <sup>(56-01)</sup>	LAURENT Michel <sup>(58-01)</sup>
BELLONI Didier <sup>(57-01)</sup>	LAURENT Patrick <sup>(57-01)</sup>
BOHAR Jacques <sup>(56-01)</sup>	MAILLE Gérald <sup>(58-01)</sup>
CAMOIN Ariane <sup>(56-01)</sup>	PHILIP-ALLIEZ Camille <sup>(56-01)</sup>
CAMPANA Fabrice <sup>(57-01)</sup>	POMMEL Ludovic <sup>(58-01)</sup>
CATHERINE Jean-Hugues <sup>(57-01)</sup>	PRECKEL Bernard-Éric <sup>(58-01)</sup>
GAUBERT Jacques <sup>(56-01)</sup>	RÉ Jean-Philippe <sup>(58-01)</sup>
GIRAUD Thomas <sup>(58-01)</sup>	ROCHE-POGGI Philippe <sup>(57-01)</sup>
GIRAUDEAU Anne <sup>(58-01)</sup>	STEPHAN Grégory <sup>(58-01)</sup>
GUIVARC'H Maud <sup>(58-01)</sup>	TAVITIAN Patrick <sup>(58-01)</sup>
JACQUOT Bruno <sup>(58-01)</sup>	TERRER Elodie <sup>(58-01)</sup>
LABORDE Gilles <sup>(58-01)</sup>	TOSELLO Alain <sup>(58-01)</sup>

### **MAITRES DE CONFERENCES DES UNIVERSITES ASSOCIES**

BALLESTER Benoît <sup>(58-01)</sup>  
BLANCHET Isabelle <sup>(56-01)</sup>  
MENSE Chloé <sup>(58-01)</sup>  
SILVESTRI Frédéric <sup>(58-01)</sup>

## **ASSISTANTS HOSPITALIERS ET UNIVERSITAIRES**

AL AZAWI Hala <sup>(56-01)</sup>	HAHN-GOLETTI Larissa <sup>(58-01)</sup>
ANTEZACK Angeline <sup>(57-01)</sup>	LIOTARD Alicia <sup>(58-01)</sup>
ARNIER Canelle <sup>(56-01)</sup>	MANSUY Charlotte <sup>(58-01)</sup>
BACHET-DORISON Damienne <sup>(56-01)</sup>	MARTIN William <sup>(56-01)</sup>
CAMBON Isabelle <sup>(56-01)</sup>	MATTERA Rémi <sup>(56-01)</sup>
CASAZZA Estelle <sup>(56-01)</sup>	MELLOUL Sébastien <sup>(57-01)</sup>
CASTRO Romain <sup>(57-01)</sup>	PARFU Anne <sup>(58-01)</sup>
DAVID Laura <sup>(56-01)</sup>	PASCHEL Laura <sup>(58-01)</sup>
DEVICTOR Alix <sup>(58-01)</sup>	PILLIOL Virginie <sup>(58-01)</sup>
DODDS Mélina <sup>(58-01)</sup>	REPETTO Andréa <sup>(58-01)</sup>
DRAUSSIN Thierry <sup>(56-02)</sup>	ROMANET Yvan <sup>(57-01)</sup>
DUMAS Cathy <sup>(57-01)</sup>	SANTUNIONE Charlotte <sup>(58-01)</sup>
HADJ-SAID Mehdi <sup>(57-01)</sup>	VINAÏ Michael <sup>(56-01)</sup>

## **ASSISTANTS DES UNIVERSITES ASSOCIES**

GRINE Ghilès <sup>(57-01)</sup>  
HOUVENAEGHEL Brice <sup>(57-01)</sup>

Intitulés des sections CNU :

- 56<sup>ème</sup> section : Développement, croissance et prévention
  - 56-01 Odontologie pédiatrique et orthopédie dento-faciale
  - 56-02 : Prévention – Epidémiologie – Economie de la santé – Odontologie légale
- 57<sup>ème</sup> section : Chirurgie orale ; Parodontologie ; Biologie Orale
  - 57-01 : Chirurgie orale – Parodontologie – Biologie orale
- 58<sup>ème</sup> section : Réhabilitation orale
  - 58-01 : Dentisterie restauratrice – Endodontie – Prothèses – Fonction-Dysfonction – Imagerie – Biomatériaux

L'auteur s'engage à respecter les droits des tiers, et notamment les droits de propriété intellectuelle. Dans l'hypothèse où la thèse comporterait des éléments protégés par un droit quelconque, l'auteur doit solliciter les autorisations nécessaires à leur utilisation, leur reproduction et leur représentation auprès du ou des titulaires des droits. L'auteur est responsable du contenu de sa thèse. Il garantit l'Université contre tout recours. Elle ne pourra en aucun cas être tenue responsable de l'atteinte aux droits d'un tiers

**A Monsieur le président du jury,  
Monsieur le Professeur RUQUET Michel**

Je vous remercie pour l'honneur que vous me faites en acceptant de présider ce jury de thèse.

Je vous suis reconnaissant pour votre bienveillance, votre gentillesse et votre pédagogie en m'initiant à l'odontologie prothétique dès mon entrée à la faculté et en me transmettant votre savoir tout au long de mes années d'études.

Vos qualités humaines et professionnelles font de vous un enseignant et un praticien remarquable et apprécié.

Veillez trouver ici l'expression la plus sincère de mon respect et de ma gratitude.



**A mon directeur de thèse,  
Monsieur le Docteur TASSERY Hervé**

Je vous remercie infiniment d'avoir accepté de diriger ce travail concrétisant mon cycle universitaire. C'est un véritable honneur pour moi.

Je vous suis reconnaissant de m'avoir enseigné l'art de l'odontologie restauratrice, avec toute l'expérience, la minutie et la pédagogie dont vous faites preuve. Votre disponibilité et vos conseils avisés lors de la rédaction de ce travail et lors de vos vacations cliniques m'ont été très précieux.

Grâce à votre bonne humeur et votre bienveillance, alliées à vos connaissances et aptitudes cliniques, j'ai pris plaisir à travailler avec vous.

Veillez trouver ici l'expression de mon plus profond respect et de mes remerciements les plus cordiaux.

**A Monsieur le Docteur GIRAUD Thomas**

Je tenais à vous remercier d'avoir accepté sans hésitation de faire partie de ce jury.

Je vous exprime une profonde gratitude pour votre gentillesse et votre bienveillance tout au long de mes années d'études.

Je vous suis reconnaissant de m'avoir transmis votre expérience, de m'avoir formé aux urgences dentaires dans un ambiance agréable et chaleureuse.

Veillez recevoir ici le témoignage de ma profonde gratitude

**A Monsieur le Docteur BALLESTER Benoît**

Je tiens à vous remercier particulièrement pour la spontanéité dont vous avez fait preuve en acceptant de siéger au sein de ce jury.

Je tenais également à vous remercier pour vos qualités humaines, vos compétences et votre bienveillance.

Veillez trouver ici le témoignage de mon respect et de ma profonde estime à votre égard.

# Table des matières

<b>I. Introduction.....</b>	<b>1</b>
<b>A. Notion de risque carieux .....</b>	<b>1</b>
1. Définition de la maladie carieuse.....	1
2. Facteurs de risques de la maladie carieuse.....	1
3. Détermination du risque carieux .....	2
4. Diagnostic de la maladie carieuse.....	4
5. Actions de préventions et contrôles des risques.....	4
<b>B. Dentisterie à minima.....</b>	<b>6</b>
1. Philosophie de la dentisterie à minima.....	6
2. Approche de la lésion carieuse en dentisterie à minima.....	6
3. Les aides visuelles et diagnostics lors de l'examen clinique.....	8
4. Les classifications utilisées en dentisterie à minima .....	10
a. L'iceberg de Pitts : une métaphore à l'origine des nouvelles classifications de la lésion carieuse	10
b. La classification ICDAS II.....	11
c. La classification SiSta .....	12
5. L'intervention en dentisterie à minima .....	13
<b>II. Indications .....</b>	<b>13</b>
<b>A. Cavité tunnel.....</b>	<b>14</b>
1. Lésion carieuse de Site 2 (classification SiSta).....	15
2. Lésion carieuse en site 2 associée à une lésion en site 1 (classification SiSta).....	16
<b>B. Cavité slot (dite « en entonnoir »).....</b>	<b>16</b>
1. Lésion carieuse de classe 2 (SiSta 2-x).....	17
<b>III. Intérêts .....</b>	<b>18</b>
<b>A. Économie tissulaire .....</b>	<b>18</b>
1. Techniques de soins .....	19
2. Les moyens .....	20
<b>B. Résistance mécanique .....</b>	<b>21</b>
1. Biomécanique de la dent saine.....	21
2. Biomécanique de la dent restaurée.....	22
3. La crête marginale : un pilier de la résistance mécanique dentaire .....	24
<b>C. Réintervention .....</b>	<b>26</b>
1. Préparations en tunnel.....	26
2. Préparations slot.....	27
<b>IV. Réalisation et matériaux .....</b>	<b>27</b>
<b>A. Cavité tunnel.....</b>	<b>27</b>
1. Protocole .....	27
a. Préparation au soin.....	27
b. Préparation de cavité .....	28
c. Digue dentaire .....	30
d. Désinfection .....	31
e. Conditionnement tissulaire.....	31
f. Matricage .....	31
g. Remplissage .....	32
h. Finitions et polissage.....	32
i. Contrôle à J+7 .....	33
2. Champ opératoire.....	34
3. Inserts et instruments .....	34

a.	Aides visuelles et diagnostic .....	35
b.	Instruments manuels.....	36
c.	Instruments rotatifs.....	37
d.	Systèmes soniques et ultrasoniques.....	37
e.	Efficacité .....	38
4.	Matriçage .....	39
5.	Matériaux.....	39
a.	Les ciments verre-ionomères.....	40
b.	Les résines composites.....	41
c.	Technique « sandwich ouvert » : CVI-HV et composite.....	42
<b>B.</b>	<b>Cavité slot .....</b>	<b>42</b>
1.	Protocole .....	42
a.	Préparation au soin.....	42
b.	Préparation de la cavité .....	43
c.	Digue dentaire .....	43
d.	Désinfection .....	43
e.	Conditionnement tissulaire.....	43
f.	Matriçage .....	44
g.	Remplissage .....	44
h.	Finition et polissage .....	45
i.	Contrôle à J+7 .....	45
2.	Champ opératoire.....	46
3.	Inserts et instruments .....	46
4.	Matriçage .....	47
5.	Matériaux.....	47
<b>V.</b>	<b>Difficultés de réalisation et limites .....</b>	<b>47</b>
<b>A.</b>	<b>Accessibilité à la lésion carieuse.....</b>	<b>47</b>
1.	Préparations en tunnel.....	47
2.	Préparations slot.....	48
<b>B.</b>	<b>L'instrumentation.....</b>	<b>48</b>
1.	Préparations en tunnel.....	48
2.	Préparations slot.....	49
<b>C.</b>	<b>Le geste technique (praticien dépendant) .....</b>	<b>49</b>
<b>D.</b>	<b>Accessibilité aux limites de la lésion par le praticien .....</b>	<b>50</b>
1.	Préparations en tunnel.....	50
2.	Préparations slot.....	51
<b>E.</b>	<b>Accessibilité aux limites de la préparation par le patient (patient dépendant).....</b>	<b>51</b>
<b>F.</b>	<b>Adéquation matériaux obturation .....</b>	<b>52</b>
1.	Les résines composites.....	52
2.	Les ciments verre-ionomères .....	54
<b>VI.</b>	<b>Conclusion .....</b>	<b>55</b>
<b>VII.</b>	<b>Annexes.....</b>	<b>I</b>
<b>VIII.</b>	<b>Table des illustrations .....</b>	<b>VII</b>
<b>IX.</b>	<b>Table des tableaux.....</b>	<b>VIII</b>
<b>X.</b>	<b>Liste des abréviations .....</b>	<b>IX</b>
<b>XI.</b>	<b>Bibliographie .....</b>	<b>A</b>

# I. Introduction

## A. Notion de risque carieux

### 1. Définition de la maladie carieuse

Selon l'OMS, la carie est définie comme étant un processus pathologique localisé, d'origine externe, apparaissant après l'éruption dentaire. C'est une maladie multifactorielle, transmissible, chronique et initiée par la fermentation bactérienne des glucides alimentaires en acides, se produisant lorsque le microbiote de la plaque dentaire subit un déséquilibre sous l'effet des facteurs de risques. Elle s'accompagne d'une déminéralisation des tissus durs et évolue vers la formation d'une cavité. Ces derniers se déminéralisent lorsque l'acidité passe sous un pH < 5,5.

Elle est considérée comme réversible aux stades initiaux et le processus peut être arrêté par la perturbation du biofilm cariogène (brossage et hygiène inter-proximale) (Figure 1 (1)). Le praticien, quant à lui, pourra agir sur la maladie carieuse en réalisant des actes préventifs ou chirurgicaux.

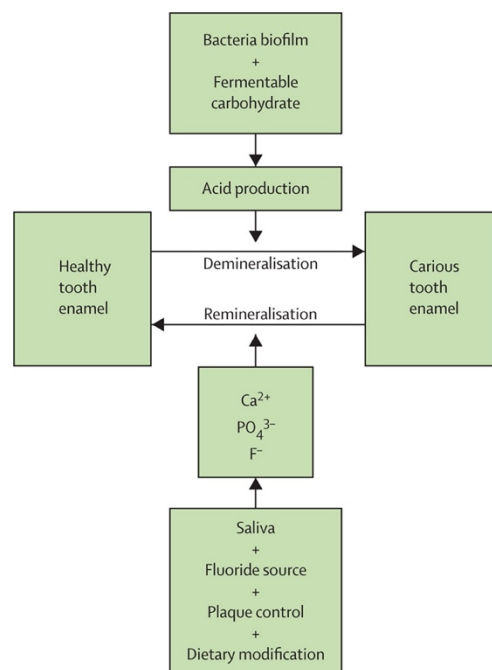


Figure 1 : Facteurs et processus de déminéralisation-reminéralisation amélaire

### 2. Facteurs de risques de la maladie carieuse

Les facteurs de risque de la maladie carieuse sont nombreux et de différentes natures (Figure 2 (1)). Nous pouvons trouver :

- Les facteurs contribuant directement au développement des lésions carieuses (les tissus dentaires, le régime alimentaire, le biofilm de l'hôte et le temps).
- Les facteurs liés à l'environnement buccal (qualité du pouvoir tampon de la salive et la fréquence de la clairance salivaire, espèces bactériennes présentes ainsi que la quantité de chacune, les sucres fermentescibles, fluorures, etc.)  
Le fluorure inhibe la dégradation de l'émail, de sorte que les lésions carieuses atteignant la dentine ont tendance à progresser sous une surface d'émail cliniquement intacte, générant des lésions plus difficilement observables cliniquement (lésions sous amélaire) (2).
- Les facteurs liés à l'individu (statut socio-culturel, éducation, hygiène orale, comportements alimentaires, anatomie dentaire défavorables, anomalie des tissus dur dentaires ou des tissus mous, etc.). A noter que des éléments comme les habitudes

alimentaires, l'hygiène bucco-dentaire (HBD) et la motivation du patient influencent la longévité de la restauration (3), et, que la composante socio-culturelle peut également avoir des répercussions sur la maladie carieuse qui est fortement liée aux changements de style de vie qui affectent l'environnement buccal (4).

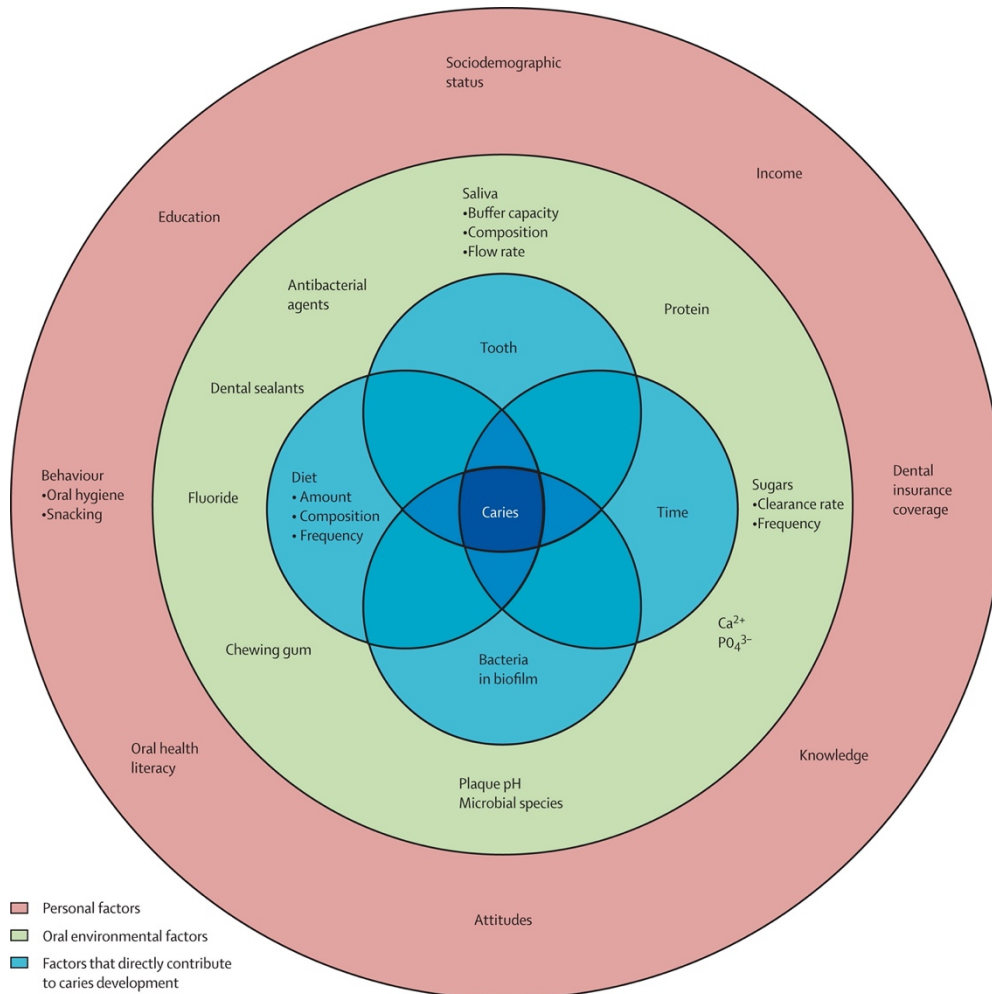


Figure 2 : Facteurs impliqués dans la maladie carieuse

Tous ces facteurs de risques seront recherchés et évalués pour déterminer le risque carieux du patient. L'ensemble des données recueillies seront notés dans le dossier médical et permettra d'évaluer l'évolution des facteurs de risques du patient au fil du temps.

### 3. Détermination du risque carieux

A partir de toutes ces données, nous pouvons déterminer le risque carieux du patient, étape indispensable pour choisir le type de thérapeutique que nous allons appliquer par la suite. L'approche médicale de détermination du risque carieux du patient peut être réalisée via :

- Un Cariogramme (Figure 3 (5)) : Graphique circulaire divisé en 5 secteurs colorés, indiquant les facteurs liés au développement de la maladie carieuse (le régime

alimentaire, la susceptibilité de l'hôte, les bactéries présentes, les circonstances et les autres facteurs) du patient.

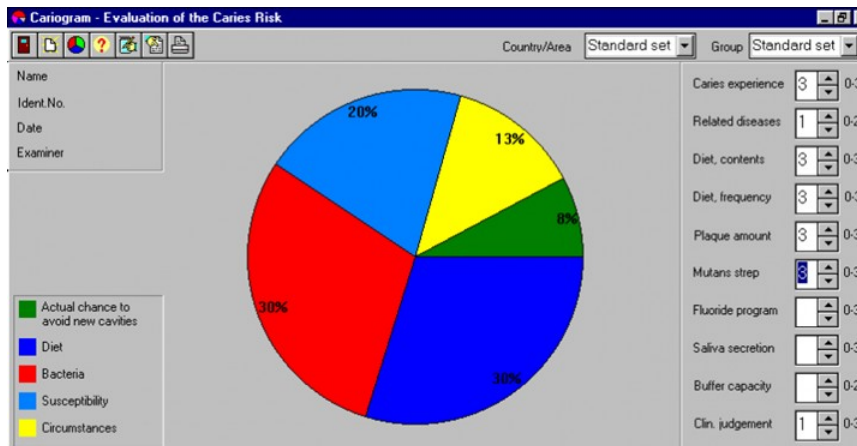


Figure 3 : Cariogramme

- Le MITP (Minimally Invasive Treatment Plan, GC® Europe) (Figure 4 (6)) donnant des lignes de conduite concernant les plans de traitement des lésions carieuses en fonction de l'état d'avancement de celles-ci, de l'équipement du praticien et des facteurs de risques du patient (6–9). Les questionnaires pour les patients de moins de 14 ans, ainsi que le protocole MITP sont mis en annexes (Annexe I, II et III).

<b>A) OBSERVATIONS CLINIQUES : si 1 oui, il s'agit d'un patient à haut risque</b>	
Lésion(s) avec taches blanches	OUI/NON
Défaut(s) de développement de l'émail	OUI/NON
Cavité visible ou obturation (→ 1 surface cariée/manquante/obturée)	OUI/NON
Lésions carieuses proximales (bitewings)	OUI/NON
Lésions carieuses radiculaires	OUI/NON
<b>B) FACTEURS DU PATIENT (augmentant le risque carieux) Si 3 oui, il s'agit d'un patient à haut risque</b>	
<b>Facteurs oraux :</b>	
Plaque visible/ancienne/acide	OUI/NON
Aucune exposition au fluor (dentifrice/bain de bouche)	OUI/NON
Restaurations défectueuses	OUI/NON
Flux salivaire faible	OUI/NON
Taux élevé de S. Mutans et/ou de Lactobacille	OUI/NON
Appareils orthodontiques	OUI/NON
<b>Facteurs généraux :</b>	
Plus de 3 collations entre les repas	OUI/NON
Anorexie ou boulimie	OUI/NON
Maladies systémiques affectant l'environnement bucco-dentaire	OUI/NON
Statut socio-économique bas	OUI/NON
<b>C) FACTEURS DE PROTECTION (réduisant le risque carieux)</b>	
Brossage des dents deux fois par jour (fluor)	OUI/NON
Exposition au CPP-ACP	OUI/NON
Exposition au xylitol	OUI/NON
Exposition à la chlorhexidine	OUI/NON
Alimentation saine et équilibrée	OUI/NON
Soins bucco-dentaires préventifs réguliers	OUI/NON
Protection des sillons/vernis fluoré	OUI/NON

Figure 4 : Questionnaire d'évaluation du risque carieux du MITP pour les patients de 14 ans et plus



- Le système CAMBRA (Caries Management By Risk Assessment), via un questionnaire adapté à l'âge (Annexe IV et V) permettant d'estimer le risque carieux du patient et de donner des protocoles de préventions et de soins à suivre en fonction de ce risque pour une prise en charge optimale (10).

Le risque carieux d'un patient peut donc être défini par un cariogramme à trois niveaux de risques : faible, modéré et élevé selon le système CAMBRA, et, associé à la classification ICDAS II (International Carie Detection and Assessment System II), basée sur des critères visuels, quatre niveaux de risques sont considérés (11,12).

Il est difficile d'établir une limite franche entre les différents niveaux. Pour cette raison, seulement deux risques carieux principaux sont retenus : le risque faible et élevé. Les risques modérés sont alors inclus dans les risques carieux élevés, et un niveau de risques extrêmement élevé est à souligner pour les patients souffrant d'oligoptyalisme (diminution ou suppression de la sécrétion des glandes salivaires entraînant une xérostomie). Deux diagrammes de décisions sont alors définis (11).

Il faut garder à l'esprit que pour un même cas clinique, les décisions de traitements varieront en fonction du risque carieux des patients.

#### 4. Diagnostic de la maladie carieuse

Le diagnostic de la pathologie carieuse correspond à détecter la lésion et prendre une décision sur son activité (lésion arrêtée, inactive ou active).

Pour faire un bon diagnostic, il est nécessaire de connaître le patient (histoire du patient, habitudes alimentaire, HBD, facteurs de comorbidité, etc.), c'est à dire ses facteurs de risques. Il faut coupler à cela un examen clinique minutieux. Il est impossible de prendre une décision sur une dent isolée, on doit prendre en compte le patient dans sa globalité à l'aide des données recueillies sur lui.

L'usage d'aides optiques comme les loupes, les caméras et les microscopes permettent d'obtenir de précieuses informations et doivent être interprétées en tenant compte du risque carieux du patient. Si l'outil d'aide diagnostic utilise la fluorescence, le concept LIFEDT (Light Induced Fluorescence Evaluator for Diagnosis and Treatment), détaillé plus tard, doit être appliqué permettant d'utiliser les thérapeutiques conformes aux recommandations internationales en fonction de l'image fluorescente observée sur les faces dentaires.

Une combinaison de l'approche CAMBRA et LIFEDT aiderait à traiter et mieux comprendre les lésions carieuses à des stades précoces et avant cavitation (11,12).

#### 5. Actions de préventions et contrôles des risques

Le praticien, avant de réaliser le moindre soin, doit contrôler le risque carieux du patient. Pour cela, il doit mettre en place des actes préventifs de la maladie carieuse. On notera qu'il existe 3 types de préventions :

- La prévention primaire : Elle intervient avant l'apparition de la maladie et repose sur le contrôle des facteurs de risques (conseils d'HBD et alimentaires, etc.). Elle sera centrée sur l'éducation de la population et à sa sensibilisation sur les risques carieux et les facteurs les influençant (12).

- La prévention secondaire : Elle consiste à agir aux stades initiaux de la maladie. Pour les chirurgiens-dentistes, elle réside essentiellement dans la reminéralisation des tissus atteints (principalement l'émail).
- La prévention tertiaire : Elle arrive après la réalisation de soins chez un patient et vise à contrôler et endiguer les récives. Ce sont principalement des contrôles basés sur l'évaluation de l'évolution des facteurs de risques, sur l'examen clinique et sur des clichés radiographiques.

Pour assurer la bonne santé orale de nos patients ainsi que la pérennité de nos soins, le risque carieux doit être contrôlé, c'est-à-dire que l'éducation du patient en matière d'alimentation, d'HBD ainsi que tout autre facteur pouvant compromettre l'équilibre buccal, doit être faite en amont (4,13).

Nous savons que :

- Les restaurations ont une durée de vie limitée,
- Les risques d'échecs et d'apparitions de lésions secondaires dépendent de nombreux facteurs liés à leur environnement
- D'autres facteurs dépendent du patient et du matériau en lui-même.

Il faut donc cibler les éléments pouvant mener à un échec thérapeutique (14).

De plus, une analyse du contexte cariologique du patient au fil du temps est important pour adapter au mieux sa prise en charge aux différents stades de sa vie. Une évaluation de l'implication du patient dans ses soins bucco-dentaires est nécessaire et pourra inciter le praticien à changer de plan de traitement si le patient n'est pas motivé. L'éducation et un suivi régulier des patients sont indispensables (15).

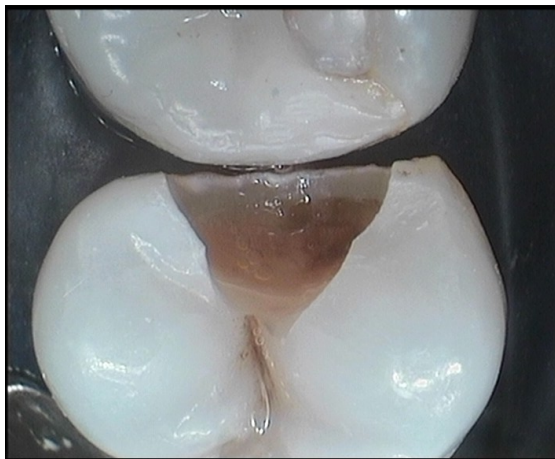En résumé, il est important de noter que la compréhension du processus de la maladie carieuse a permis de mieux la traiter, principalement en évaluant les facteurs de risques individuels et en favorisant les thérapeutiques préventives et non chirurgicales. Une notion d'équilibre entre facteurs protecteurs et pathogènes est indispensable pour stabiliser l'environnement buccal. Dans le cas contraire, le déséquilibre entre ces facteurs entrainera l'apparition de lésions carieuses (12).

Par conséquent, le diagnostic de la maladie carieuse et les facteurs de risques sont primordiaux afin de cibler le traitement adéquat. La dentisterie restauratrice contemporaine nécessite une approche globale du patient en termes d'évaluation du risque carieux, de diagnostic et de thérapies appropriées compatibles avec les concepts de dentisterie à minima que nous allons à présent détailler.

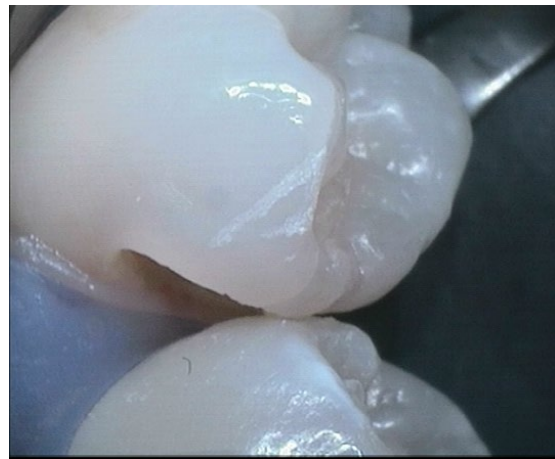## B. Dentisterie à minima

### 1. Philosophie de la dentisterie à minima

La dentisterie à minima (Minimal Intervention Dentistry ou MID) est un élément indispensable de la dentisterie moderne se concentrant sur des actions préventives ou non chirurgicales pour préserver les substances dentaires dures évitant ainsi tout sacrifice inutile des tissus dentaires assurant une survie dentaire la plus longue possible par des actes de plus en plus précoces (rendus possibles par l'évolution des moyens diagnostic et des matériaux) et de moins en moins invasifs (16). Il y a eu un changement de paradigme passant « des lésions carieuses traitées de manière opérative » (Figure 5 (15)) (dentisterie traditionnelle) vers « les lésions carieuses traitées étiologiquement en utilisant une approche préservant au maximum les tissus dentaires » (Figure 6) (14).



*Figure 5 : Cavité de classe II traditionnelle*



*Figure 6 : Cavité slot de classe II en micro-dentisterie (Photographie courtoisie du Pr TASSERY H.)*

Plusieurs arguments plaident en faveur de la dentisterie restauratrice à minima :

- Un taux de survie limité des restaurations : ce type de pratique limite la réalisation de restaurations ainsi que leur volume
- Un taux de progression ralenti de la maladie carieuse
- La possibilité d'inverser et stabiliser le processus carieux
- De nouveaux moyens diagnostics et de traitement
- Le développement des matériaux adhésifs et de restaurations (13)

### 2. Approche de la lésion carieuse en dentisterie à minima

L'approche ultra-conservatrice des lésions carieuses doit inclure les processus suivants (14,17) :

- Diagnostic et évaluation précis du risque, de la maladie et des lésions

- Prévention primaire
- Détecter et traiter les lésions précoces
- Procédures opératoires mini-invasives
- Prévention secondaire

Ce concept est préférable à la dentisterie restauratrice conventionnelle, trop délabrante et détruisant certaines structures dentaires d'intérêt (pont d'émail, crête marginale périphérique). Il est important de préciser que la dentisterie à minima ne peut être utilisée en première intention que sur des patients à faible risque carieux.

Le chirurgien-dentiste s'appuyant sur l'examen clinique (après un nettoyage préalable des surfaces dentaires) et les clichés radiographiques (retro-alvéolaires et bite-wings), accordera à la lésion carieuse un code en fonction de sa localisation et son étendue selon la classification ICDAS II ou SiSta. Il pourra orienter sa prise en charge et ses actions pour traiter la lésion.

L'opérateur oscillera alors entre des protocoles dits MID-1, axé sur la prévention et les actes non chirurgicaux, ou MID-2, utilisant des techniques de microchirurgie (18).

La dentisterie à minima implique l'utilisation d'aides optiques comme des loupes ou un microscope pour :

- Le diagnostic de la maladie carieuse
- La préparation cavitaire (désinfection, préparation des sillons, instrumentation, etc.)
- La phase de remplissage
- Le contrôle post-opératoire (19,20).

Ces aides sont d'autant plus importantes pour la détection de lésions inter-proximales, plus difficiles à détecter par simple inspection visuelle, notamment aux stades primitifs.

En résumé, l'appréhension d'une lésion carieuse en dentisterie à minima se déroule de la manière suivante :

- Évaluation du risque carieux du patient
- Nettoyage prophylactique
- Examen clinique à l'aide d'aides optiques (loupes, microscopes ou caméra intra-buccale)
- Réalisation de clichés radiographiques (rétro-alvéolaires et rétro-coronaires)
- Caractériser la lésion à l'aide des classifications disponibles (SiSta ou ICDAS II)
- Osciller entre les protocoles de MID-1 et MID-2 en fonction du classement de la lésion au sein de la classification utilisée

Les classifications et les concepts de MID-1 et 2 sont détaillés par la suite.

### 3. Les aides visuelles et diagnostics lors de l'examen clinique



*Figure 7 : Loupes binoculaires Zeiss® EyeMag Light II*

Les aides visuelles et outils diagnostics (loupes (Figure 7 (21)), microscopes (Figure 8 (22)), caméras, outils à fluorescence, etc.) sont importantes. Parmi ces assistances visuelles nous pouvons citer le système DIAGNOdent® de KaVo, le système Soprolife® du groupe Acteon ou encore le système VistaCam® Camera de Dürer Dental. Ils ont pour but de simplifier le diagnostic des lésions (16) et ont comme point commun d'utiliser la fluorescence émise par les tissus dentaire après stimulation de ces derniers.

Une notion est capitale lorsque l'on travaille avec des outils diagnostic en dentisterie à minima notamment des outils utilisant la fluorescence : le concept LIFEDT.

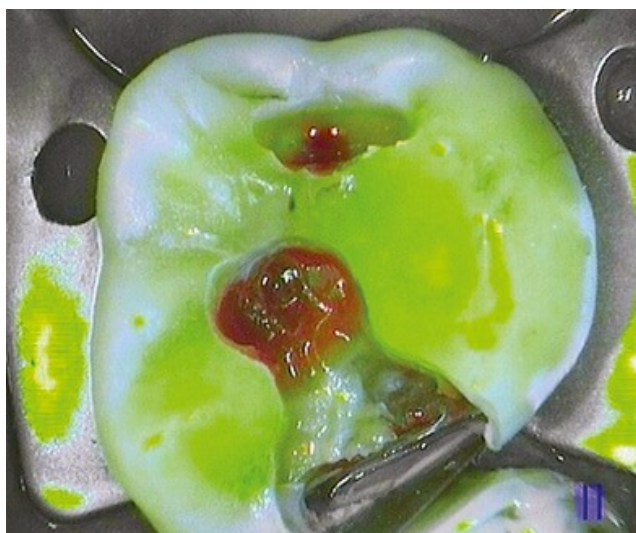Ce concept instaure des diagrammes de prise de décision et des protocoles à suivre en fonction de la fluorescence renvoyée par la dent et recueillie par la caméra intra-orale (7,11,12) et vise à uniformiser les protocoles selon un modèle prédictif et reproductible d'un patient à l'autre (Annexe II).



*Figure 8 : Microscope opératoire Zeiss® Extaro 300*

La variation de fluorescence (induite par l'outil diagnostic) des surfaces dentaires entre un tissu sain et pathologique devra alerter le praticien et le pousser à approfondir l'examen clinique sur la zone concernée (l'émail ne réémet pas de fluorescence).

Par exemple, pour le système Soprolife®, les tissus sains renverront une image fluorescente verte, alors que les tissus pathologiques seront perçus par le praticien, en rouge ou brun, comme nous pouvons le voir sur la photographie ci-dessous (Figure 9 (12) et Tableau 1 (7)).



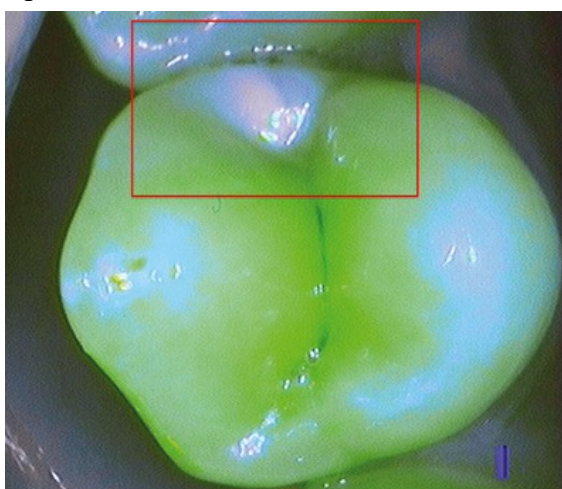
*Figure 9 : Curetage de lésions carieuses avec la caméra Soprolife® en mode traitement*

Color of dental tissue	Active lesion		Arrested lesion	
	Daylight	Fluorescence mode treatment	Daylight	Fluorescence mode treatment
Infected dentine	Yellow-orange	Dark green	Dark brown appearance	Dark green
Infected/affected dentine	Yellow-brown	Bright red	Dark brown	Dark red
Abnormal dentine	Yellow-brown	Grey-green	Brown	Grey-green + red bottom

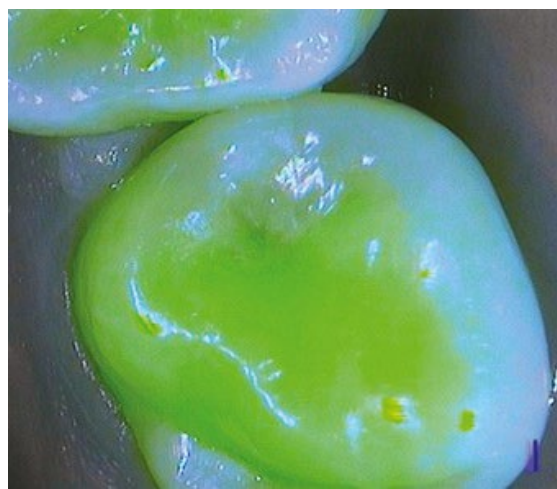*Tableau 1 : Guide clinique des couleurs utilisé avec le concept LIFEDT et le système Soprolife®*

Le signal fluorescent visible par l'opérateur varie en fonction de l'état de minéralisation des tissus dentaires (23,24). Il pourra se servir du concept de LIFEDT pour poser son diagnostic sur le stade de la lésion et utiliser les protocoles de soins appropriés. Il est nécessaire de préciser que l'utilisation du LIFEDT est particulièrement intéressante pour les lésions proximales. D'une part celui-ci permet de diagnostiquer certaines lésions interproximales invisibles à l'œil nu, d'autre part d'évaluer l'atteinte de la crête marginale, qui est un élément indispensable pour assurer la pérennité de la dent sur l'arcade (nous le verrons plus tard) et de décider s'il est nécessaire de l'effondrer (cavité de classe II traditionnelle) ou s'il est possible de la garder (cavités tunnel, slot ou box only).

Toujours en prenant l'exemple de la caméra Soprolife®, une crête marginale non conservable émettra une fluorescence bleuâtre avec une émission verte très faible (Figure 10 (12)). Si la crête marginale renvoie une fluorescence verte, cette dernière pourra être conservée, et la préparation de cavité slot ou du tunnel pourra être considérée (Figure 11 (12)) sous réserve de la présence de fissures d'émail, de l'épaisseur résiduelle et des difficultés opératoires.



*Figure 10 : Crête marginale non conservable avec lésion proximale sous-jacente vue en fluorescence par le mode traitement de la caméra Soprolife®*



*Figure 11 : Crête marginale conservable avec lésion proximale sous-jacente vue en fluorescence (similaire à une image de crête saine) par le système Soprolife®*



La fluorescence peut également fournir des informations sur la direction du point d'entrée de la cavitation carieuse (Figure 12 (12)).

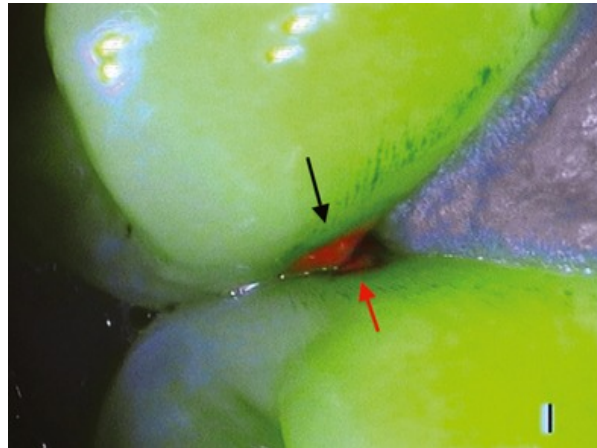


Figure 12: Plaque dentaire (flèche noire) et cavitation proximale (flèche rouge) vues avec le mode diagnostic du système SoproLife®

Les informations recueillies par ces aides devront être interprétées en considérant le risque carieux du patient, ce qui nous pousse, comme nous l'avons vu, à utiliser le CAMBRA. Ces deux systèmes vont de pair et doivent être utilisés ensemble pour offrir la meilleure prise en charge possible au patient.

#### 4. Les classifications utilisées en dentisterie à minima

- a. L'iceberg de Pitts : une métaphore à l'origine des nouvelles classifications de la lésion carieuse

En 1997, Pitts propose une classification reposant sur la détection précoce des lésions carieuses et basée uniquement sur l'examen visuel. Il l'illustre avec la métaphore de l'iceberg (Figure 13 (25)) : La partie émergée montre les stades auxquels les praticiens décelent les lésions carieuses, alors que la partie immergée décrit les signaux d'alerte que le praticien devrait percevoir pour endiguer la progression de la lésion avant que la perte tissulaire soit trop importante.

Différents types de traitements sont décrits en fonction du palier de l'iceberg où se situe la lésion. Nous pouvons retrouver des soins prophylactiques et des soins chirurgicaux. La micro-dentisterie intervient au milieu du palier « lésions dentinaires cliniquement décelables » (*clinically detectable lesion in dentine (open and closed)*), lorsque la cavitation est franche associée à une atteinte dentinaire (ICDAS II : score 5), au-delà une dentisterie conservatrice conventionnelle devra être appliquée.

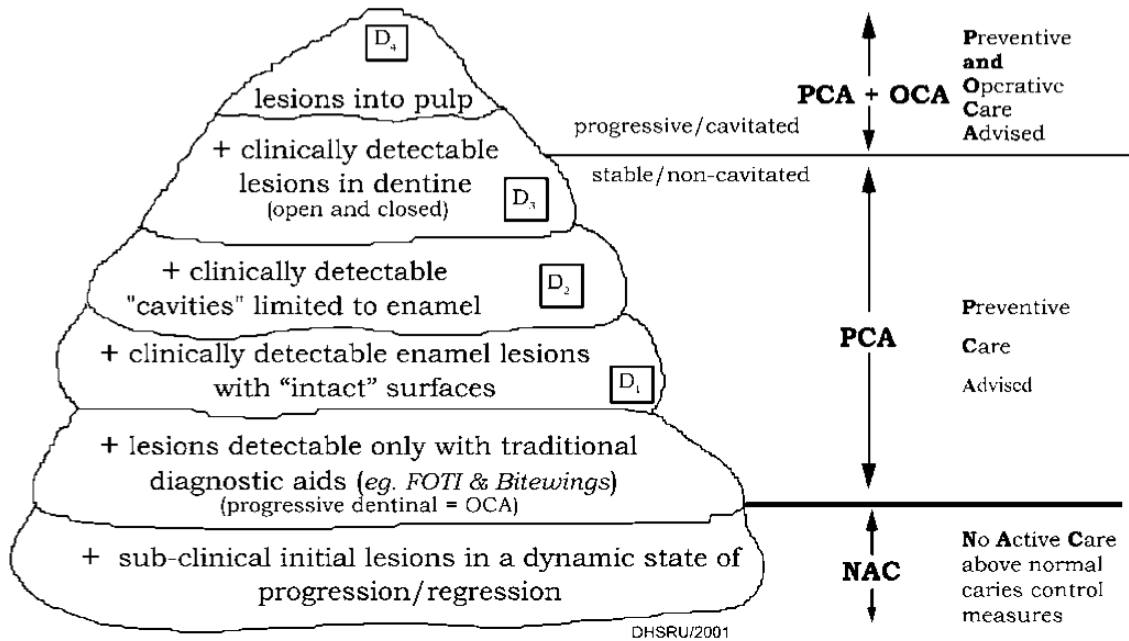


Figure 13 : Iceberg de Pitts

Ici, la partie NAC ne nécessite pas d'intervention hormis des contrôles. La partie PCA représente les stades d'avancement de lésion carieuse où des mesures de préventions doivent être prises. Les parties PCA et NAC interviennent aux stades non cavitaires des lésions et correspondent aux parties immergées de l'iceberg.

La partie nécessitante, en plus d'actions préventives (PCA), des actes chirurgicaux (OCA) est la partie émergée concernant les lésions cavitaires.

#### b. La classification ICDAS II

La classification ICDAS II créée en 2005, permet de diagnostiquer les lésions carieuses en se basant sur des critères visuels. De ce fait, elle est aisément et rapidement applicable cliniquement et ne nécessite pas de cliché radiographique.

Cette classification comprend 6 scores (ou codes) (Figure 14 (26)) :

- Score 0 : Dent saine
- Score 1 : Premiers changements visuels de l'émail visibles après séchage de la dent :
  - Score 1w (white spot) : coloration blanchâtre de la lésion amélaire
  - Score 1b (brown spot) : coloration brunâtre de la lésion amélaire
- Score 2 : Changements visuels nets de l'émail visibles sans séchage de la dent :
  - Score 2w
  - Score 2b
- Score 3 : Caractérisé par une rupture de l'émail (cavitation)
- Score 4 : Zone sombre sous amélaire : le praticien pourra suspecter une lésion dentinaire



- Score 5 : Cavité visible et dentine atteinte par la lésion
- Score 6 : Cavité extensible avec dentine visible

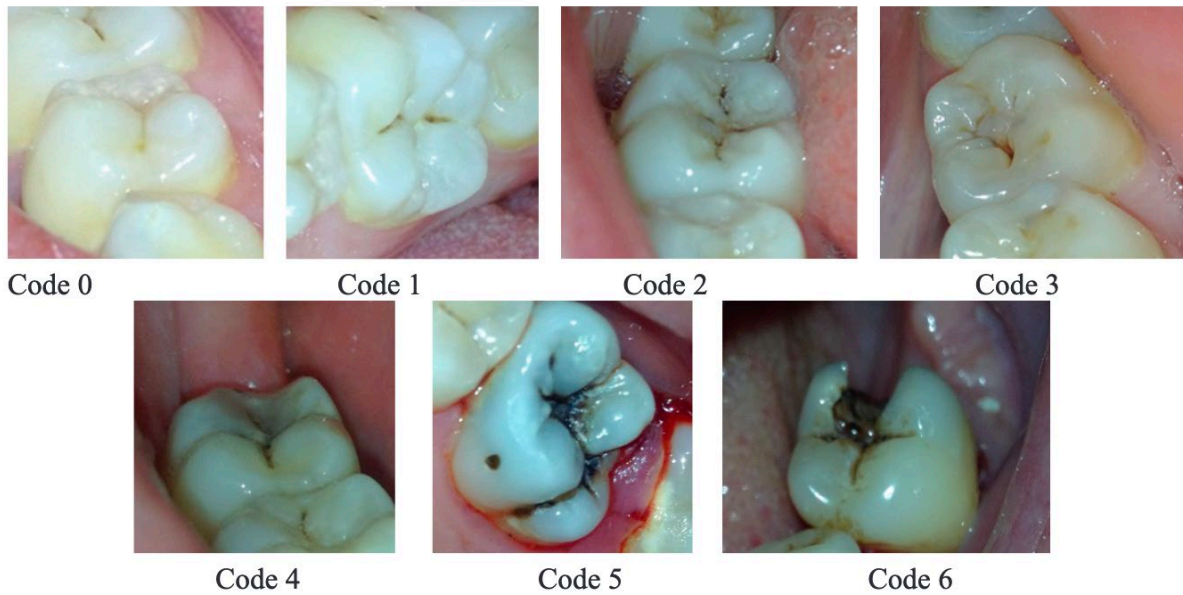


Figure 14 : Classification ICDAS

### c. La classification SiSta

Cette classification fut proposée par Hume et Mount en 1997 puis modifiée par le professeur Lasfargues en 2000. Elle est basée sur des critères histologiques et nécessite la prise de radiographie pour l'utiliser. Trois sites et cinq stades sont à retenir (18) :

Les sites (Figure 15 (4)) :

- Site 1 : Puits et sillons (occlusaux, palatins et vestibulaires)
- Site 2 : Zone inter-proximale
- Site 3 : Parties cervicales et radiculaires de la dent

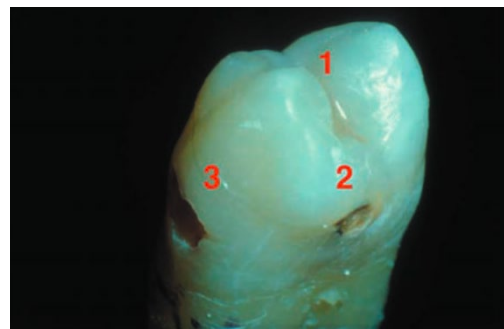


Figure 15 : Sites de la classification SiSta

Les stades :

- Stade 0 : Atteinte amélaire sans cavitation et pouvant atteindre la jonction amélo-dentinaire (réversible par reminéralisation amélaire)
- Stade 1 : Atteinte du tiers externe dentinaire avec cavitation
- Stade 2 : Atteinte de la moitié dentinaire sans affaiblissement cuspidien majeur.
- Stade 3 : Atteinte du tiers interne dentinaire avec fragilisation cuspidienne
- Stade 4 : Lésion juxta-pulpaire avec destruction totale ou partielle cuspidienne

Pour décrire une lésion avec cette classification, il faudra préciser le site  $x$  et le stade  $y$ . Nous qualifierons alors l'atteinte carieuse de la sorte : « SiSta  $x$ - $y$  ». Nous nous concentrerons essentiellement sur le site 2 et les stades 1 et 2 dans cette thèse.

## 5. L'intervention en dentisterie à minima

Comme évoqués plus haut, les actes en dentisterie à minima se résument aux thérapies préventives et mini-invasives, nous pouvons, alors les diviser en deux groupes (7) :

- Le MID-1 (Minimal Intervention Dentistry-1) permet de traiter les lésions amélares et amélo-dentinaires sans préparation (hormis le conditionnement des tissus), à condition qu'il n'y ait pas de cavitation de surface. Le MID-1 utilise un ensemble de techniques visant à stériliser, reminéraliser, inverser et sceller le processus carieux. (2)
- Le MID-2 est destiné au traitement des lésions amélo-dentinaires précoces avec cavitation de surface ne concernant que le tiers dentinaire externe ou moyen. Ce type de dentisterie à minima nécessite une préparation dentaire.

Le stade 1 (SiSta) et le score 3 (ICDAS II) sont la limite déterminante entre le MID-1 et le MID-2. Au-delà du stade 2 (SiSta) et du score 5 (ICDAS II), une approche conventionnelle est à privilégier.

A noter que lorsque l'on souhaite appliquer le MID-2, il est indispensable d'utiliser une instrumentation spécifique (micro-fraise, laser, air-abrasion, inserts soniques et ultrasoniques (US))(7).

L'utilisation de la dentisterie à minima permet donc d'allonger la durée de vie de la dent au maximum dans son état initial avec les restaurations les moins invasives possibles. L'association permanente des concepts CAMBRA, LIFEDT et MID, utilisée lors des contrôles et dans la pratique quotidienne de la dentisterie à minima, permettrait de réduire la prévalence et l'incidence de la maladie carieuse mais également de limiter l'étendue de nos soins, le tout conformément aux données acquises de la science.

Parmi les préparations à minima permettant de traiter les lésions de site 2, nous retrouvons les cavités tunnel et slot (27). Nous allons maintenant les détailler.

## II. Indications

Les préparations tunnel et slot (ou entonnoir) sont ancrées dans la dentisterie à minima et sont classées dans le MID-2 (7): comme elles suivent les préceptes de la dentisterie à minima, le risque carieux doit être maîtrisé en amont sous peine d'échec thérapeutique. Elles ont pour objectif primaire de traiter les lésions de site 2 ainsi que de préserver la crête marginale sur les dents pluricuspidées et donc la résistance initiale de la dent. Cependant, l'obligation de passer sous la crête marginale implique une séquence opératoire très exigeante et minutieuse (13).

Les crêtes marginales (Figure 16) sont des structures anatomiques importantes de l'organe dentaire, plus particulièrement de la partie amélaire de la couronne. Elles sont présentes sur les faces occlusales des dents pluricuspidées et sont à la jonction avec les faces proximales. Elles sont des éléments stratégiques de la résistance mécanique de la dent.

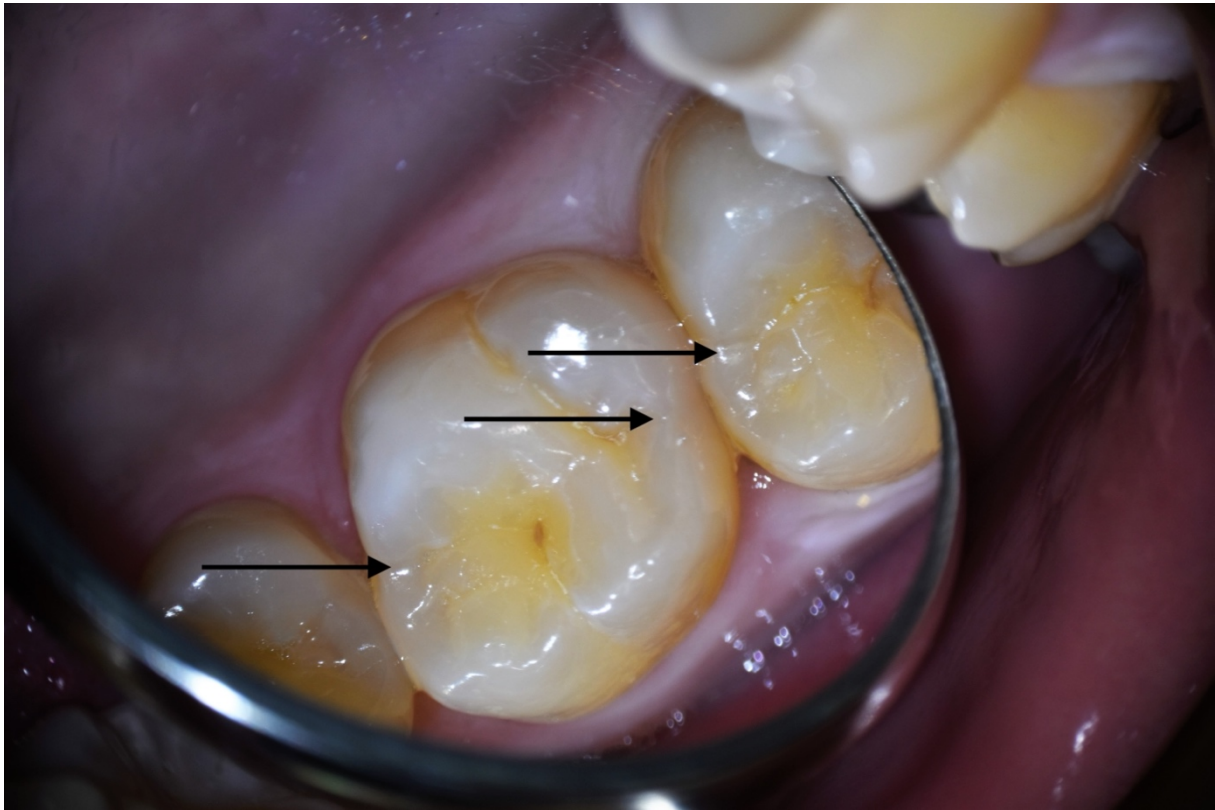


Figure 16 : Crête marginale (fléchées) (Photographie courtoisie du Pr. TASSERY H.)

La difficulté majeure dans le traitement des sites proximaux est la faible accessibilité tant instrumentale que visuelle. Les informations issues des imageries radiographiques sont plus fiables que celles obtenues en site 1 car moins de tissus durs se superposent sur les clichés et permettent de mieux estimer l'étendue de la lésion et de les appréhender lors des soins.

L'intervention clinique sur les sites 2 ne s'envisage qu'à partir du stade 1 où le tiers externe dentinaire est concerné (MID-2)(13). Comme nous l'avons vu, après le stade 2, l'odontologie restauratrice conventionnelle, directe ou indirecte pourra être appliquée selon l'étendue de la lésion. Il est important de préciser que l'atteinte de la crête marginale conditionnera l'approche choisie. Le but étant bien évidemment de conserver au maximum la structure dentaire d'origine.

### A. Cavité tunnel

Knight et Hunt ont introduit le concept de cavité tunnel dans le but d'être plus conservateur que les cavités de classe II de Black conventionnelles (28).

Il consiste en une préparation occluso-proximale permettant d'accéder à la partie proximale de la dent affectée par une lésion carieuse (Figure 17 (28)). La voie d'abord est occlusale (passage par tissus dentaires sains ou pathologiques), le cheminement de la cavité d'accès se poursuit sous la crête marginale puis se termine sur la partie proximale de la dent où la lésion carieuse réside.

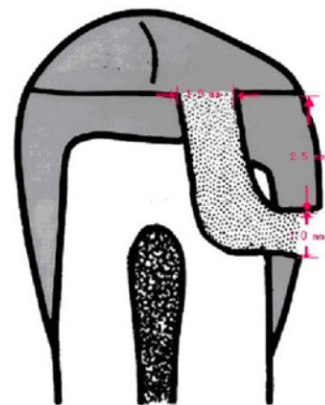


Figure 17 : Cavité tunnel

Il existe une variante : la cavité tunnel interne, c'est-à-dire qu'elle ne perce pas la paroi proximale. C'est une cavité de classe 1 de Black. Nous ne la traiterons pas car pouvant être assimilée à une cavité classique, sans particularités.

## 1. Lésion carieuse de Site 2 (classification SiSta)

Cette situation n'est pas la plus favorable, car il y a nécessité de toucher la face occlusale, non concernée par la lésion carieuse, cependant, elle permet de conserver la crête marginale.

Si la lésion cavitaire est trop petite (SiSta 2-1) il est préférable de traiter par cavité slot, la balance bénéfice/risque sera plus favorable. En effet une technique slot sera moins délétère pour le tissu sain en cas de lésions peu étendues.

Dans le cas d'une lésion trop étendue (SiSta 2-3, 2-4), nous constaterons une fragilisation trop importante de la crête marginale ou un effondrement total de celle-ci. La réalisation de cavité tunnel sera alors impossible et une restauration occluso-proximale avec suppression de la crête marginale sera réalisée.

L'indication de la préparation tunnel peut être posée lorsque la lésion proximale est assez étendue (SiSta 2-2, 2-1 avancée), à condition d'avoir une épaisseur de crête marginale suffisante après préparation.

Il est indispensable d'évaluer radiologiquement l'étendue de la lésion carieuse en préopératoire, ainsi que la proximité pulpaire. Il convient alors d'estimer la position de la lésion par rapport à la crête marginale, ainsi que l'étendue de la lésion. Si celle-ci est à plus de 2,5 mm sous la crête, il peut être possible d'accéder à la lésion par la fosse occlusale proximale et de concevoir une cavité tunnel. Dans le cas contraire d'autres solutions devront être envisagées (18). L'épaisseur résiduelle de la crête marginale après préparation a son importance et doit faire 1mm d'épaisseur minimum. Celle-ci doit être exempte de fêlure ou fissure, dans le cas contraire, un effondrement de cette dernière devra être réalisé au risque d'avoir un échec thérapeutique sur le court terme.

Nous pouvons alors dresser le tableau des indications et contre-indications des préparations en tunnel :

- Indications :
  - Patient à risque carieux faible
  - Épaisseur résiduelle de crête marginale  $\geq 1$  mm
  - Lésion de stade 1 ou 2
  - Lésion située à 2,5mm ou plus de la crête marginale
  
- Contre-indications :
  - Patients dont le risque carieux n'est pas stabilisé
  - Épaisseur de la crête marginale  $< 1$  mm
  - Lésion située à moins de 2,5mm sous la crête marginale
  - Si suite à la préparation, la crête marginale présente des fêlures visibles
  - Si la difficulté opératoire réduit le contrôle de la forme de préparation et son obturation (13)
  - Lésion de stade 3 ou plus

## 2. Lésion carieuse en site 2 associée à une lésion en site 1 (classification SiSta)

C'est l'indication principale de la cavité tunnel : une préparation pour traiter deux lésions carieuses. On l'utilisera uniquement si la crête marginale peut être préservée et si celle-ci est d'une épaisseur suffisante sinon le risque d'échec thérapeutique sera accru, comme nous venons de le voir. Il sera également préférable que les lésions aient une certaine proximité pour éviter de dégrader trop de tissus sains lors de la préparation.

L'évaluation de l'épaisseur de la crête marginale après préparation est indispensable :

- Si celle-ci est trop fine, il y aura un risque de fêlure ou fracture et donc un risque de récurrence de la lésion carieuse dans le temps, synonyme d'échec thérapeutique au long terme. Il faudra alors la supprimer et réaliser une cavité occluso-proximale avec reconstruction de la crête.
- Si celle-ci est d'épaisseur convenable, on peut alors réaliser l'obturation de la préparation tunnel.

Dans l'éventualité où la lésion occlusale et/ou proximale serait de faible étendue (Stade 1) la réalisation d'une cavité tunnel sera faite au cas par cas, la perte de tissus sains sera, dans certains cas, plus délétère pour la résistance mécanique de la dent que la réalisation de 2 cavités distinctes (pour la lésion proximale, il faudra essayer de réaliser une cavité slot au stade 1).

Au-delà du stade x-2, la conservation de la crête marginale n'étant pas de bon pronostic, des restaurations de grande étendue seront nécessaires (composite occluso-proximale ou restaurations adhésives collées de type onlay).

Les indications sont donc :

- Lésion au stade 1-1
- Lésion au stade 1-2

Associée à une :

- Lésion au stade 2-1
- Lésion au stade 2-2

Les autres indications et contre-indications globales sont identiques à celles citées plus haut.

### B. Cavité slot (dite « en entonnoir »)

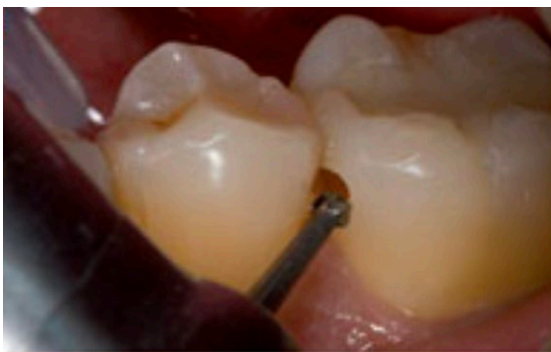

Figure 18 : Cavité slot

La cavité slot est une cavité ne concernant que la partie proximale de la dent sous la crête marginale. La voie d'accès est vestibulaire ou palatine/linguale, traversante (vestibulo-lingual) ou non (Figure 18 (29)). Le but de ce type de cavité est de conserver cette crête et donc conserver une certaine résistance mécanique de la dent après préparation. Elle présente comme avantage, comparé aux cavités tunnels, de ne pas instrumenter la face occlusale et donc de conserver un maximum de tissus sains.

## 1. Lésion carieuse de classe 2 (SiSta 2-x)

Ce type de préparation est réservé au traitement de lésions carieuses concernant les faces proximales des organes dentaires.

Il y a nécessité d'avoir une crête marginale assez épaisse ( $\geq 1$  mm) pouvant assurer la pérennité du traitement ainsi que la résistance mécanique de la dent face aux contraintes occlusales. Elle peut être réalisée lorsque la lésion réside à moins de 2,5mm ou plus de 2,5mm sous la crête marginale (18).

Il faudra donc estimer radiologiquement l'étendue de la lésion avant le soin puis réévaluer l'étendue de la cavité après curetage carieux. Si la crête marginale est suffisante, il sera donc possible de réaliser une préparation type slot, sinon il faudra la supprimer.

L'étendue de la lésion ne doit donc pas être trop importante (Les lésions de stades 2-3 et 2-4 sont trop délabrantes pour réaliser une préparation de la sorte).

Les indications sont identiques à celles de la cavité tunnel, et seule la distance entre la lésion et la crête marginale permet de pencher en fonction d'une technique ou de l'autre.

Au même titre que les préparations tunnels, nous allons pouvoir ériger le tableau des indications et contre-indications des cavités slots :

- Indications :
  - Patient à risque carieux faible
  - Épaisseur résiduelle de crête marginale  $\geq 1$  mm
  - Lésion de stade 1 ou 2
  - Lésion située à moins de 2,5mm de la crête marginale (L'idéal étant d'avoir 2mm entre la crête et la lésion)
  - Lésions situées à plus de 2,5mm sous la crête marginale
  
- Contre-indications :
  - Patients dont le risque carieux n'est pas stabilisé
  - Épaisseur de crête marginale est  $< 1$  mm
  - Si suite à la préparation la crête marginale présente des fêlures visibles (13)
  - Lésions de stade 3 ou plus

En découle le diagramme de décision suivant (Figure 19) :

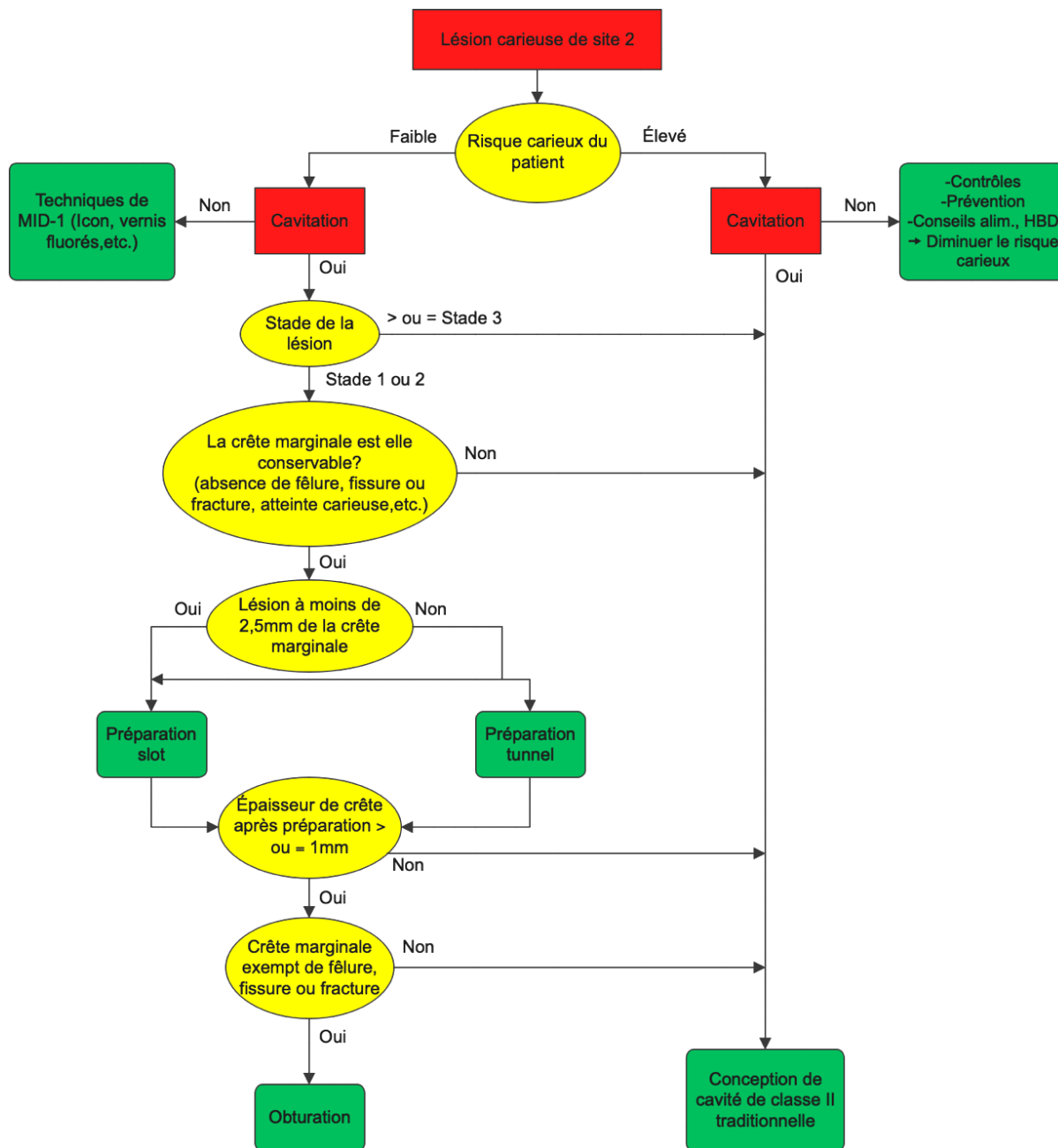


Figure 19 : Diagramme décisionnel pour les restaurations directes de site 2

### III. Intérêts

#### A. Économie tissulaire

Encore trop de chirurgiens-dentistes suivent les préceptes de l'odontologie conservatrice traditionnelle (préparation selon la classification de Black). Ils ne tiennent pas compte des



connaissances faites au fil des ans sur les processus carieux, ni de l'évolution des outils et matériaux, permettant de s'affranchir de certaines contraintes de la dentisterie restauratrice traditionnelle (cavités en contre-dépouille, prise en charge des lésions à des stades tardifs, etc.), ce qui entraîne des pertes tissulaires importantes. Le concept de dentisterie à minima peut être appliqué au quotidien et devrait à présent être la norme dans l'intérêt des patients, qui doivent être traités selon les données acquises de la science (13).

Comme vu précédemment, les préparations à minima ont pour but de préserver un maximum de tissus dentaires sains. Les préparations tunnels et slots permettent de conserver dans la mesure du possible la crête marginale proximale et par extension la résistance mécanique de la dent lors du traitement de lésions proximales, prolongeant ainsi la durée de vie de l'organe dentaire sur l'arcade (16,19,27,30,31).

Cette économie tissulaire est rendue possible par l'évolution des techniques et des moyens utilisés pour traiter la pathologie carieuse.

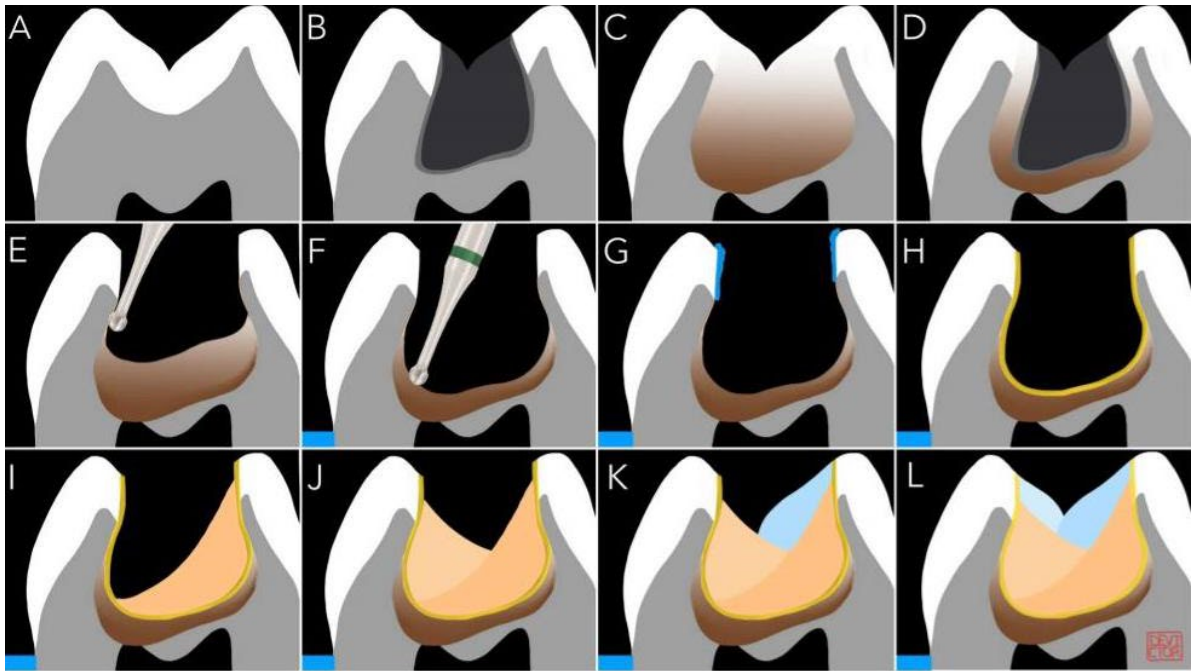
## 1. Techniques de soins

Avec le concept de dentisterie à minima, nous sommes passés d'une dentisterie « opérative » à une dentisterie « étiologique » limitant les pertes de substances importantes par une prise en charge des lésions carieuses aux stades initiaux. Et même si une préparation cavitaire était nécessaire, les lésions seraient moins étendues par le fait qu'elles seraient prises en charge plus précocement. A noter que les préparations « en entonnoir » préservent la table occlusale, en plus de la crête marginale, en comparaison des préparations tunnels.

Une autre approche illustrant l'évolution de nos connaissances sur la maladie carieuse et sa compréhension : le curetage sélectif (Figure 20). Celui-ci consiste à supprimer uniquement les tissus durs dentinaires infectés. La dentine affectée quant à elle, est laissée sous la future restauration et se reminéralisera avec le temps, à condition que l'ensemble des tissus infectés aient été curetés, qu'un bandeau périphérique d'au moins 2mm de tissus sains cerce la préparation et que la restauration (préférentiellement un matériau cario-inhibiteur relarguant des fluorures) mise en place soit étanche et en continuité avec les parois cavitaires (31). Le curetage sélectif permet donc de conserver au maximum les tissus durs dentaires.

Pour rappel, la dentine infectée est une dentine molle, complètement déminéralisée et colonisée par les bactéries. Alors que la dentine affectée est une dentine partiellement déminéralisée par le front acide créé par les bactéries mais exempte de leurs présences, cette dentine est plus dure que la dentine infectée et peut être reminéralisée.





- A. Aspect radiologique d'une dent saine.
- B. Aspect radiologique d'une carie profonde.
- C. Aspect clinique: la zone atteinte est jusqu'à 30% plus volumineuse qu'aux rayons X. L'élimination complète des tissus déminéralisés entraînerait une effraction pulpaire
- D. Corrélation entre les profondeurs clinique et radiologique.
- E. Excavation carieuse est complète sur les 2 premiers millimètres dentinaires, jusqu'à obtenir une dentine dure et d'apparence saine.
- F. Après pose du champ opératoire l'excavation carieuse se continue de façon centripète tout en diminuant la pression sur notre fraise au fur et à mesure que nous nous rapprochons de la pulpe. Les bords de notre cavité parfaitement propre, nous pouvons garder un fond de dentine infectée sans compromettre le succès de la thérapeutique. L'obturation est réalisée dans la séance, soit avec un CVI soit avec un composite en respectant la procédure suivante:
- G. L'adhésion commence par un mordantage sélectif de l'émail uniquement (15 secondes).
- H. Application puis photopolymérisation d'un adhésif self-etch ou universal, conformément au mode d'emploi du fabricant.
- I. L. Réalisation d'un composite-up.

Figure 20 : Protocole du curetage sélectif (Schéma courtoisie du Pr. DEVICTOR A.)

## 2. Les moyens

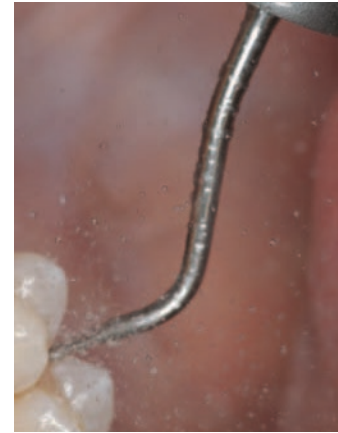
L'évolution des outils diagnostic, des traitements et des matériaux utilisés a permis, d'une part de réaliser un diagnostic et des soins de plus en plus précoces, de moins en moins invasifs et d'autre part, d'améliorer les conditions de travail du praticien (meilleure visibilité, diminution du stress et de la fatigue opératoire, etc.) et de lui permettre de réaliser une dentisterie plus fine, plus précise et détaillée (14,32).

Les nouveaux instruments de microchirurgie (micro-fraises, laser, système d'air abrasion, etc.) permettent également de réaliser plus facilement des préparations ultraconservatrices (préparations MID-2). Parmi ces outils, les inserts soniques et US (Figure 21 (13)) sont les plus intéressants pour la conception des cavités tunnels et slots de par leur faible action sur la dentine affectée, permettant à l'opérateur de réaliser un travail de

précision. De plus ils limitent les atteintes iatrogènes sur les dents adjacentes (15). Ils seront abordés plus en détail par la suite.

Les matériaux de restauration sont également à l'origine de cette économie tissulaire par les propriétés bioactives de certains, notamment des CVI (ciment verre ionomère), permettant de reminéraliser l'émail et la dentine partiellement déminéralisées grâce à un relargage de fluorure (33). Autrefois, ces tissus déminéralisés étaient supprimés entraînant une perte tissulaire considérable.

La performance des nouveaux systèmes adhésifs a permis, principalement aux résines composites, de s'affranchir de la rétention mécanique (contre-dépouilles) autrefois indispensables pour le maintien des matériaux de restauration.



*Figure 21 : Inserts soniques et ultrasoniques*

Nous pouvons donc dire que l'économie tissulaire permise par les préparations tunnel et slot réside essentiellement dans la préservation de la crête marginale. Les préparations en entonnoir permettent en plus la conservation de la table occlusale. L'évolution des mœurs, des techniques de soins et des moyens utilisés en dentisterie restauratrice a permis une économie tissulaire non négligeable, passant d'une dentisterie chirurgicale invasive à des soins micro-invasifs. Cette préservation des tissus durs dentaires permet d'allonger le cycle de vie de la dent sur l'arcade, mais également de conserver une certaine résistance mécanique de cette dernière.

## B. Résistance mécanique

Nous allons à présent voir comment les structures réagissent lorsque des contraintes lui sont appliquées.

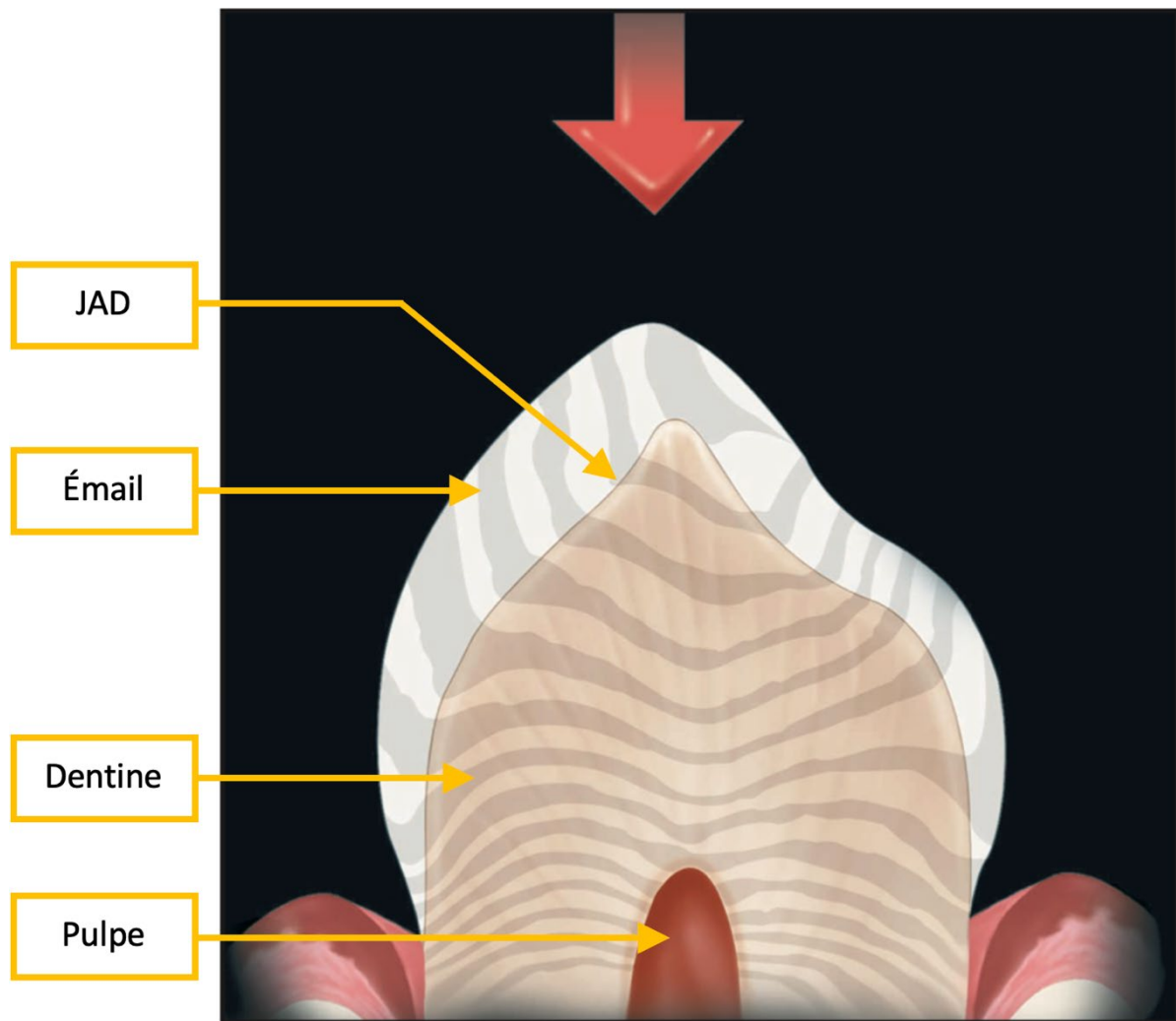
### 1. Biomécanique de la dent saine

L'émail, rigide, agit comme un répartiteur de contraintes, transférant la charge verticalement à la racine et horizontalement via la jonction amélo-dentinaire (JAD) à la dentine, moins rigide, donc absorbant les contraintes appliquées à la couronne. Il faut alors considérer l'émail, la JAD et la dentine comme des entités indépendantes.

Un bon moyen de comprendre le phénomène est l'étude des franges de Moiré (Figure 22(34)) permettant de visualiser la diffusion des contraintes au sein d'une structure dentaire naturelle (zébrures sur la Fig. 22). Cette étude met en évidence que l'anneau périphérique amélaire transfère les charges occlusales directement à la racine. En effet, les charges compressives verticales (flèche rouge sur schéma) appliquées à l'émail se transfèrent en charges horizontales dans la dentine via la JAD. La JAD accumule les contraintes et modifie leur orientation dans l'espace. Nous pouvons observer une modification de l'orientation des franges sur le schéma ci-dessous.

Structurellement, la JAD, du fait de sa haute teneur en collagène, est plus élastique que l'émail et la dentine. Une micro-compression entre dentine et émail (à la JAD) se crée transférant alors une partie de la charge occlusale à la racine. Une fois ce transfert de charge initial effectué, la charge pure créée dans la JAD se transfère en une charge horizontale dans

le corps dentinaire de la couronne, la contrainte diminuant petit à petit vers le centre de la dent.



*Figure 22 : Franges de Moiré*

L'étude des franges de Moiré montre également que l'émail périphérique se comporte différemment de l'émail occlusal du point de vue des répartitions des contraintes. Lorsqu'il est intact, l'anneau périphérique peut supporter des charges verticales importantes, même si la face occlusale interne à l'anneau périphérique est supprimée.

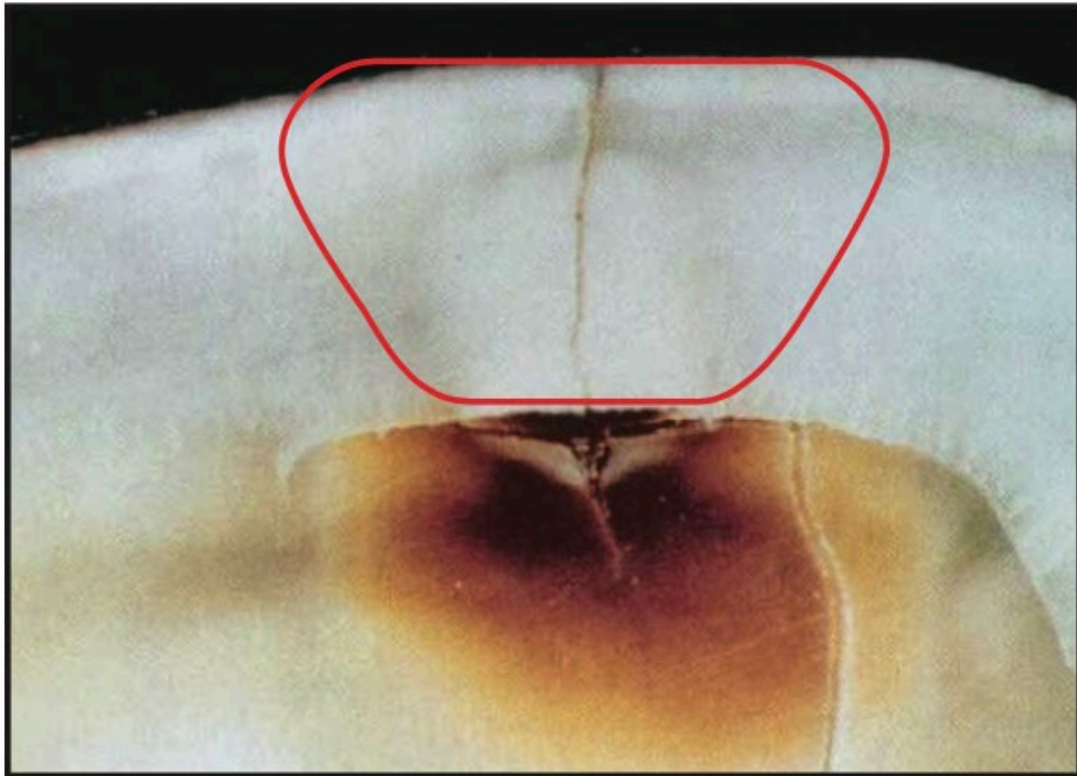
Lorsqu'une crête marginale est retirée (par exemple lors de préparations de cavités de classe II conventionnelles), la continuité et la résistance structurelle de l'anneau d'émail périphérique sont brisées. S'en suit un affaiblissement de la résistance mécanique de la dent et donc compromet la pérennité de celle-ci sur l'arcade.

Dans une structure dentaire saine, sans restauration, l'anneau périphérique amélaire fonctionne indépendamment de l'émail occlusal et peut absorber les charges compressives sans se fracturer et les transmettre à la dentine.

## 2. Biomécanique de la dent restaurée

La conception des cavités conventionnelles n'est pas en harmonie avec le système naturel de répartition des contraintes biomécaniques de la dent. En effet, cette philosophie de la dentisterie pousse à réaliser des cavités délabrantes et conséquentes.

Lorsque qu'une dent est restaurée, la distribution des contraintes ne se fait plus de la même façon (effet de blocage localisé au niveau de la restauration), une concentration de stress entre les parois cavitaires et l'émail périphérique sera créée. La JAD (inexistante au niveau de la restauration) ne pourra plus jouer son rôle de convertisseur de contraintes. L'émail ne pouvant pas se déformer (module d'élasticité élevé), il se fissure. Une flexion continue appliquée sur cette dernière peut entraîner une fracture ou une propagation d'une lésion carieuse le long de cette dissociation amélaire (Figure 23 (34)).



*Figure 23 : Coupe de tissus durs dentaires montrant une lésion carieuse s'étant propagée le long d'une fracture amélaire*

Par exemple une cavité de classe I de Black (cavité occlusale en dentisterie restauratrice conventionnelle) demande une destruction importante de tissus dentaires pouvant entraîner une flexion cuspidienne lorsque la dent est soumise à des charges compressives occlusales. Cette flexion génèrera une distorsion de la structure dentaire périphérique (anneau périphérique) y compris de la crête marginale. Le maintien de cette crête et de la continuité de l'anneau périphérique permettra de conserver la rigidité de la dent grâce à l'absorption des contraintes par cette bague périphérique (19,35).

Lors d'une conception de cavité de classe II de Black (cavité occluso-proximale en dentisterie restauratrice conventionnelle) la continuité de cet anneau est rompue par la destruction de la crête marginale. Les distorsions générées par la flexion cuspidienne seront alors moins bien absorbées, une fatigue cyclique des structures dentaires résiduelles s'installera alors avec les risques associés (fêlures, fissures, fractures, désolidarisation de la restauration de la dent, lésions carieuses secondaires, etc.).



### 3. La crête marginale : un pilier de la résistance mécanique dentaire

De nombreux auteurs s'accordent à dire que la réalisation de préparations tunnels est iatrogène, réduisant considérablement la charge nécessaire pour fracturer la crête marginale (61% de la charge normale pour fracturer une dent saine) (36). Cependant, de nombreuses autres études ont montré l'intérêt de leur réalisation et de la conservation de la crête marginale. En voici plusieurs :

1- Une étude menée par Shahrabaf et coll. (37) montre pourquoi une certaine épaisseur de crête marginale est nécessaire pour que celle-ci preserve son intégrité structurelle et mécanique.

L'étude a été réalisée sur des prémolaires maxillaires traitées endodontiquement et présentant des restaurations de classe II de Black disto-occlusale. La crête marginale mésiale a été préservée partiellement avec des épaisseurs respectives dans chaque groupe de 2mm, 1,5mm, 1mm et 0,5mm (Figure 24 (37)).

Des compressions axiales ont été appliquées sur les différentes dents. La conclusion montre que seule la dent avec la crête marginale mésiale d'une épaisseur de 0,5mm n'a pas résisté aux pressions retrouvées en bouche.

Il paraît donc clair qu'une épaisseur résiduelle de crête < 1mm n'est pas suffisante pour lui octroyer une résistance suffisante. Il faut bien sur extrapoler ces résultats de par le fait que les dents soient traitées endodontiquement (perte de résistance mécanique), que les tests aient été réalisés sur des dents isolées (ex-vivo) et qu'ils aient été réalisés sur des prémolaires maxillaires, qui, de par leur anatomie ont une tendance à la séparation cuspidienne.

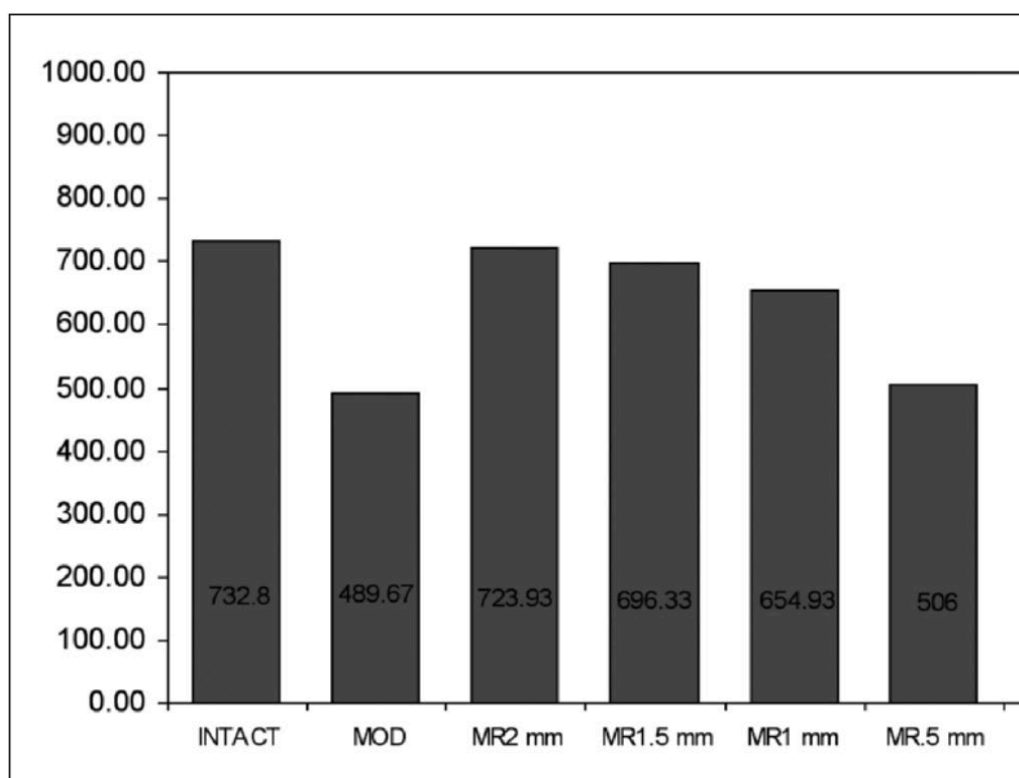


Figure 24 : Résistance moyenne à la fracture (en newtons) dans les différents groupes

- 2- Reeh et coll. (38) exposent ces résultats :
- Une dent traitée endodontiquement avec une restauration mésio-occluso-distale (MOD) (dont perte des deux crêtes marginales) entraîne une perte de rigidité dentaire de 69%
  - Une restauration purement occlusale entraîne une perte d'environ 20% (variant en fonction de l'étendue de la cavité)
  - Une restauration occluso-proximale (OP) (une seule crête marginale résiduelle), une diminution de 46% (Figure 25 (38))

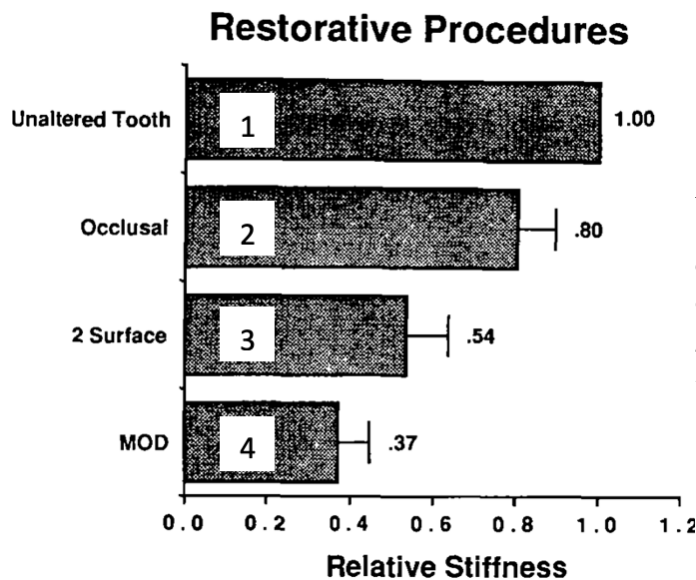


Figure 25 : Représentation graphique indiquant la rigidité relative de la dent sans préparation (témoin) [1], avec restauration occlusale [2], OP [3] et MOD [4]. La barre d'erreur représente l'écart type (1 SD)

Ils ont également rapporté que la perte de rigidité dentaire était liée à la perte d'intégrité de la crête marginale. Ils sont arrivés à la conclusion que la perte d'une crête affaiblissait la résistance initiale de la dent de 40% et la suppression de deux crêtes marginales de 60% (39).

Il est alors aisé de comprendre que la crête marginale est un élément indispensable à la rigidité dentaire et sa conservation doit être une priorité, lors des soins des lésions de site 2, quand cela est possible.

C'est pour cela que lorsque la lésion proximale se situe à moins de 2,5mm sous la crête, une cavité slot ou box-only est préférable. Il n'y aura pas de perte tissulaire occlusale et donc moins de perte de rigidité dentaire.

Cependant, les préparations tunnel et slot doivent être choisies en premier lieu pour le traitement des lésions proximales car elles préservent les crêtes marginales.

Nous pouvons résumer en disant que la structure dentaire est donc conçue pour absorber les charges compressives lorsqu'elle est une entité unique et sans modification. Quand une préparation de cavité conventionnelle est réalisée, notamment lorsqu'elle concerne l'anneau d'émail périphérique, la biomécanique de la dent est perturbée : le risque de fissures et de fractures est augmenté.

On trouve alors tout l'intérêt de la dentisterie à minima qui, en plus d'être économe en tissus dentaires, va limiter son impact sur les répartitions des contraintes au sein de la dent, notamment lors de soins de lésions carieuses de site 2 où la crête marginale et donc l'anneau

périphérique amélaire vont être préservés. Par extension, son application limitera les risques de fissures et de fractures.

Il faut donc que la conception de nos restaurations respecte les biomécanismes naturels de la dent pour assurer la pérennité de nos traitements et donc de l'organe dentaire. Il est alors plus facile de comprendre l'intérêt de réaliser des cavités slots et tunnels.

## C. Réintervention

Lorsque nous réalisons nos restaurations, il faut garder à l'esprit qu'une réintervention sera éventuellement nécessaire (lésions secondaires, usure du matériau de restauration, perte d'étanchéité du joint, etc...).

L'intérêt principal de la dentisterie à minima, comme nous l'avons vu, est l'économie tissulaire. Si d'emblée nous préservons un maximum de tissus durs dentaires la réintervention amènera généralement à une cavité plus étendue. Si une conception de cavité conventionnelle est faite initialement, sans réel soucis d'économie tissulaire, une réintervention conduira plus difficilement vers une seconde restauration plus étendue. Des restaurations indirectes de type inlay, onlay ou overlay devront être alors réalisées selon l'étendue de l'ancienne restauration et de l'atteinte carieuse.

### 1. Préparations en tunnel

Pour certains auteurs, les restaurations tunnel ont une durée de vie faible et une réintervention est souvent nécessaire (40).

Deux problèmes sont fréquemment rencontrés avec les restaurations tunnel sont la fracture de la crête marginale et les lésions carieuses résiduelles ou secondaires (27,28,30,41-44).

Lors de la fracture de la crête, si les limites de la restauration sont exemptes de processus carieux, une conception de cavité de classe II conventionnelle est envisageable par fraisage de la portion de crête fracturée et ajout de matériau de restauration (3,27,30,41).

De plus, lors de la préparation, si la lésion carieuse s'avère plus étendue que prévu et/ou la crête marginale trop fragilisée, la préparation tunnel peut être convertie en une conception conventionnelle ; de même si des fissures de la crête apparaissent lors de la préparation (27,30).

Dans le cas de lésions secondaires ou résiduelles, une dépose de l'ancienne restauration et un curetage carieux est nécessaire, avec ou non préservation de la crête marginale selon son épaisseur résiduelle ou son atteinte par le processus carieux (41). Les lésions résiduelles sont dues à une élimination incomplète de la lésion, souvent sous crestale, causées par un manque de visibilité et un manque d'accès de l'instrumentation (30,45).

Certains auteurs constatent qu'après la réalisation de cavité tunnel, entre la 1<sup>ère</sup> et la 4<sup>ème</sup> année de la vie de la restauration, des fractures de la crête marginale, ainsi que des défauts d'adaptation des restaurations sont constatés. A partir de la 5<sup>ème</sup> année, ce sont majoritairement les lésions carieuses secondaires qui représentent les échecs de traitement (46).

## 2. Préparations slot

Pour les cavités slot : les lésions secondaires et les erreurs de réalisations sont les principales causes d'échecs. Une dépose de l'ancien matériau, un curetage carieux si nécessaire et une réfection d'un nouveau comblement permet de régler le problème (41). Le matériau utilisé impacte également la pérennité du traitement et donc conditionne le temps avant une future réintervention (3,28).

## IV. Réalisation et matériaux

### A. Cavité tunnel

Comme nous l'avons vu, les préparations tunnels permettent d'accéder aux lésions proximales en y accédant par la face occlusale de la dent, tout en préservant la crête marginale proximale. Elles furent décrites la première fois en 1963 pour traiter les lésions distales sur les 2<sup>nd</sup>e molaires lactéales, puis réintroduites en 1980 par Hunt & Knight, mettant en avant l'aspect plus conservateur des tunnels comparés aux préparations conventionnelles de Black pour traiter les lésions proximales (47).

Il existe les préparation tunnels internes, partielles ou totales (41). Nous aborderons uniquement les préparations totales.

Ces préparations demandent une certaine expérience pour les réaliser sans être iatrogènes (risques d'effraction pulpaire, dégradation d'une crête conservable initialement, etc...), ni augmenter les risques d'échecs thérapeutiques en comparaison à une préparation conventionnelle (dentine infectée résiduelle après préparation, lésions secondaires) (27) et le risque carieux doit être maîtrisé avant toute intervention (risque carieux faible).

En effet la réalisation de ce type de préparation est plus délicate et offre une visibilité limitée par rapport à une préparation classique passant au travers de la face occlusale et de la crête marginale. La cavité d'accès occlusale doit être limitée dans la mesure du possible tout en permettant une bonne visibilité (en plus de l'usage d'aides optiques et de moyen de détection), et, si possible, doit être initiée à partir d'une zone qui n'est pas soumise à une charge occlusale directe.

### 1. Protocole

#### a. Préparation au soin

Il faut évaluer la position et la taille de la lésion par rapport à la crête marginale. Si celle-ci est de 2,5mm sous la crête, nous pouvons songer à une préparation tunnel. Il faut voir si toutes les autres indications sont validées (patient à faible risque carieux, lésion de stade 1 ou 2, etc...). Nous pouvons alors poser l'indication de la cavité tunnel. Les aides diagnostics et optiques, ainsi que les radiographies sont nécessaires à cette étape pour bien appréhender la lésion et le soin (Figure 26 (27)).

Un nettoyage prophylactique minutieux de la zone doit être réalisé avant le soin. Ensuite l'anesthésie sera faite avec des techniques différentes selon la localisation de la dent.



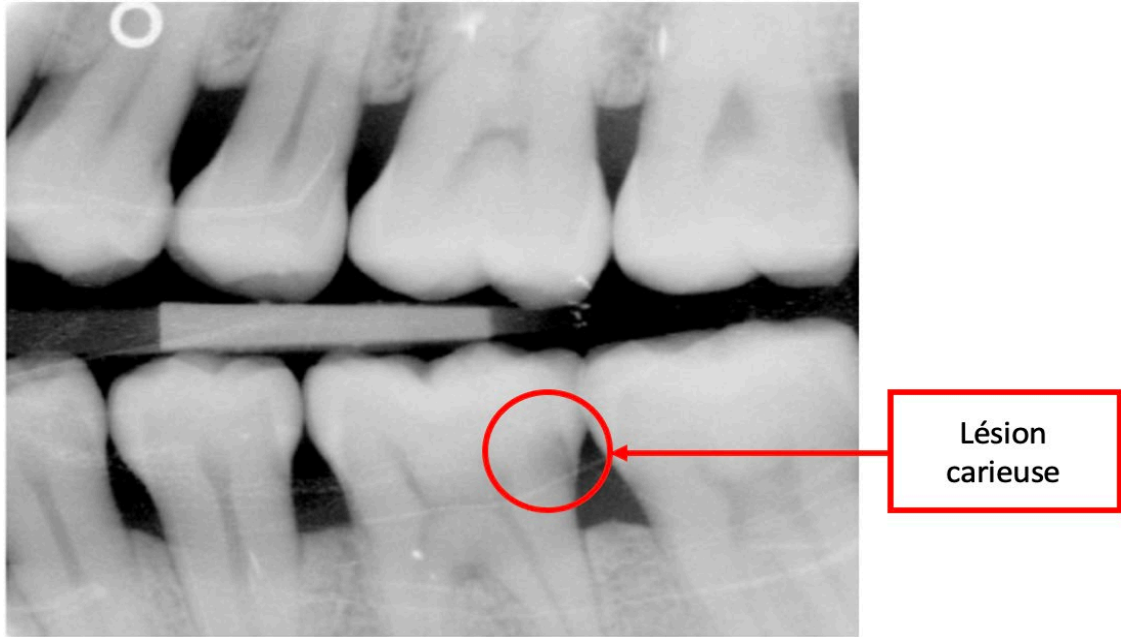


Figure 26 : Lésion carieuse de site 2 en distal de la dent n°36

b. Préparation de cavité

Il faut à présent initier la cavité d'accès. De préférence elle doit être dans une zone non soumise aux charges occlusales. La plupart du temps, l'initiation de la cavité se fera médialement à la crête marginale, au niveau d'un puits occlusal (18). Le point d'entrée de la cavité doit commencer à environ 2mm / 2,5mm de la limite interne de la crête marginale et peut avoir une forme ovoïde, circulaire (en « O ») (Figure 28 (28)) ou en forme de « T » (Figure 29 (49)) (27).

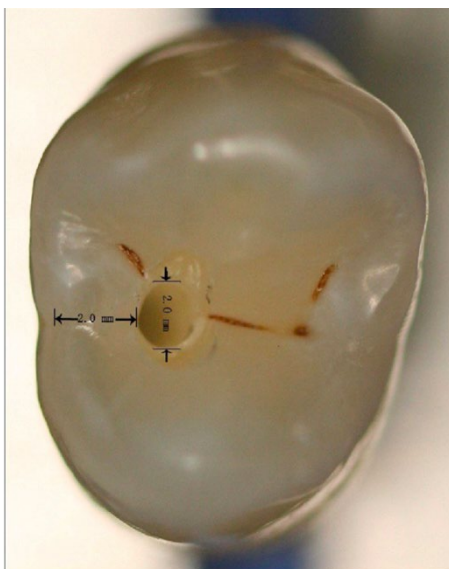

Figure 27 : Cavité d'accès en « O » d'une préparation tunnel sur prémolaire (Vue occlusale)

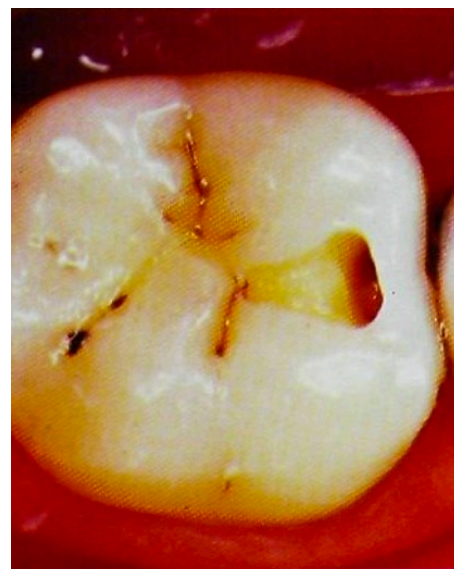

Figure 28 : Cavité d'accès en « T » d'une préparation tunnel sur molaire (vue occlusale)

A noter que le motif en « T » diminue la tendance à l'échec de ce type de préparation comparé aux autres motifs de cavité d'accès, cependant, il nécessite un peu plus d'élimination des tissus sains que la conception ovoïde. Ceci est illustré par les photographies ci-dessous (Figure 30, Figure 31 et Figure 32 (50)).

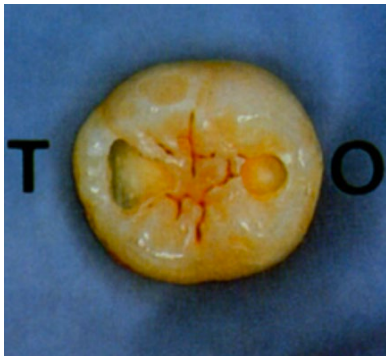

Figure 29 : Cavité d'accès en "T" vs en "O"

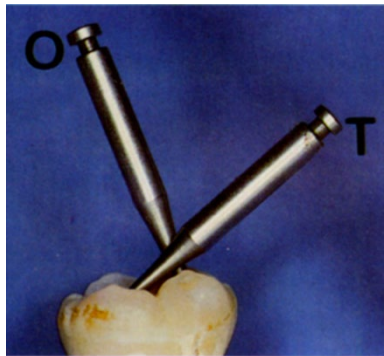


Figure 30 : Le motif en "T" offrant un meilleur accès instrumental que celui en "O" dans le plan mésio-distal (vue vestibulaire)

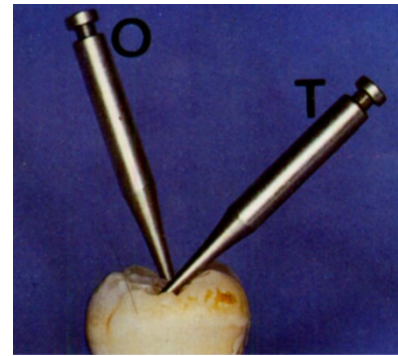


Figure 31 : Le motif en "T" offre également un meilleur accès dans le plan vestibulo-lingual

La cavité de délimitation est réalisée à la fraise boule ou cylindrique diamantée. Une fois celle-ci réalisée, la fraise cylindrique commence à plonger, sur la hauteur de la crête à 2mm du pan occlusal de celle-ci. Une partie du sillon central peut être supprimée pour former le motif en « T ». Généralement, l'efficacité du curetage carieux est améliorée avec l'augmentation de la taille de l'ouverture occlusale offrant une meilleure visibilité et un accès plus facile à l'instrumentation (Figure 30, Figure 31 et Figure 32 (50)) (51).

Si une lésion occlusale est présente du même côté que la lésion proximale, celle-ci doit être nettoyée.

Une fois la lésion atteinte, un curetage amélo-dentinaire est réalisé par divers moyens (système sonique et US, curetage manuel, excavation chimio-mécanique, etc.) (Figure 33, Figure 34 et Figure 35 (15)).

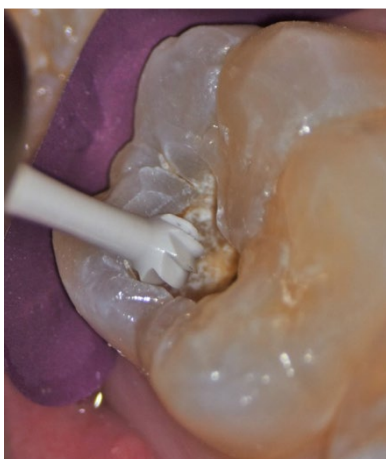


Figure 32 : Excavation carieuse à la fraise boule multi-lame céramique

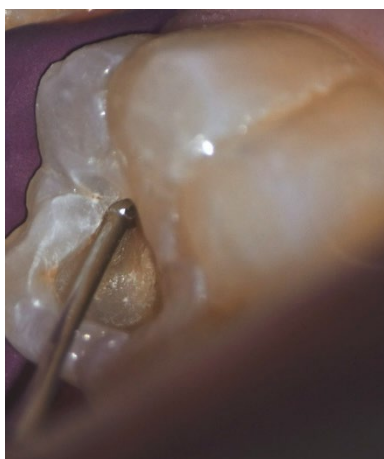


Figure 33 : Puis curetage à micro-fraise boule diamantée

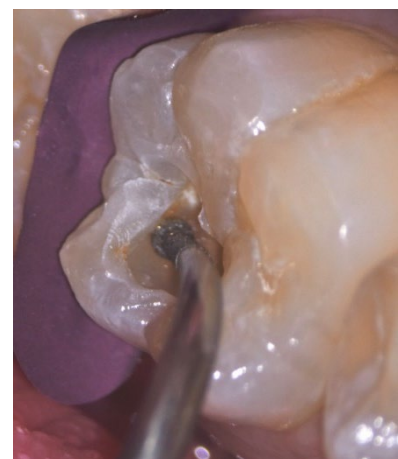
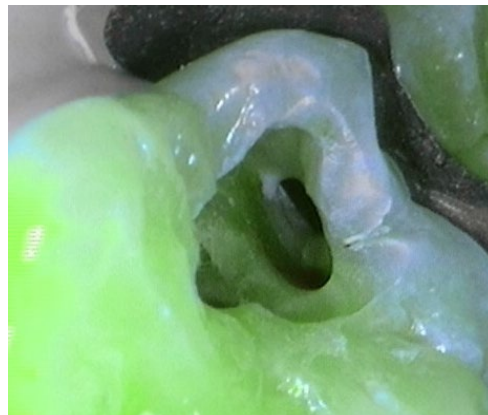
Figure 34 : Enfin, ouverture cavitaire de la partie proximale de la lésion avec inserts et instrumentation sous crestale

L'exérèse de la lésion faite et évaluée avec les aides diagnostics (loupes ou microscope et fluorescence) (Figure 36 (15)), la matrice de protection peut être retirée.

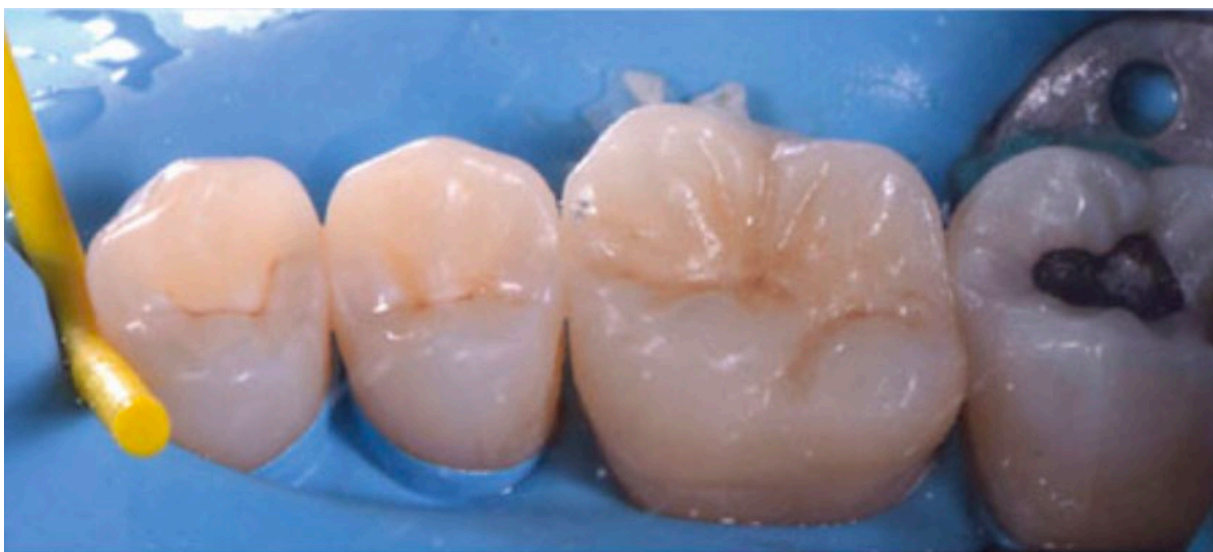

*Figure 35 : Contrôle de l'exérèse carieuse à l'aide de la fluorescence (ici, système Soprolife®)*

Il faut à présent contrôler l'épaisseur résiduelle de crête marginale ( $> 1\text{mm}$ ) et doit être exempt de fêlure ou fracture. Si ces deux critères sont favorables nous pouvons continuer, sinon une conception de cavité de classe II traditionnelle devra être faite.

#### c. Digue dentaire

Un champ opératoire (digue dentaire) (Figure 27 (48)) plural sera mis en place pour limiter une contamination supplémentaire, ainsi que pour contrôler l'humidité et faciliter le travail du praticien. Il sera stabilisé par un crampon sur la dent la plus distale et, si besoin par un Wedjet® en mésial de la dent la plus antérieure incluse dans le champ opératoire. Une matrice métallique est placée en proximal pour protéger la dent adjacente lors de la préparation.



*Figure 36 : Digue plurale stabilisée en mésial par un Wedjet® et en distal par un crampon*



#### d. Désinfection

Une désinfection de la cavité à la Chlorhexidine doit préférablement être réalisé avant préparation suivi d'un rinçage à l'eau stérile.

#### e. Conditionnement tissulaire

Comme nous le verrons plus tard, les CVI sont les matériaux de choix pour restaurer les cavités tunnels, ce qui impliquera un conditionnement tissulaire à l'acide polyacrylique (10%) (Figure 37 (52)) pendant 30 secondes. S'en suit un rinçage d'un temps équivalent, puis un séchage.

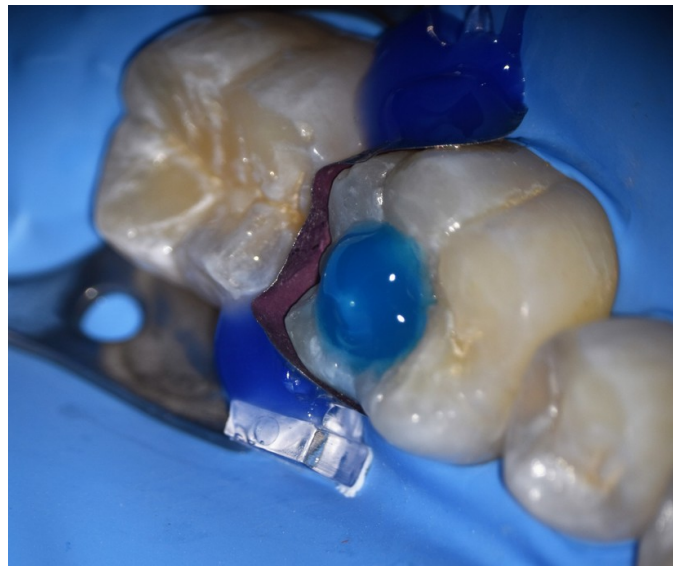Il est préférable de réaliser le conditionnement tissulaire avant matriçage pour éliminer correctement les produits utilisés lors du rinçage.



*Figure 37 : Dentin Conditioner (acide polyacrylique 10%)*

#### f. Matriçage

Un matriçage est mis en place, comportant une matrice métallique et un coin de bois ou de plastique, assurant un sertissage cervical optimal et compensant l'épaisseur de la matrice. Un anneau et de la digue liquide peuvent être utilisés pour améliorer l'étanchéité du matriçage (Figure 38 (15)).



*Figure 38 : Matriçage avec matrice sectorielle, coin en plastique et digue liquide*

### g. Remplissage

Si le praticien suspecte une proximité pulpaire trop importante pouvant compromettre le pronostic du traitement ou, si une effraction pulpaire est réalisée (sur une dent sans signe de pulpite irréversible), un peu d'IRM® ou de Biodentine™ peut être placé en fond de cavité, au niveau du mur pulpaire.

Puis, le CVI est mis en place jusqu'à la JAD (Figure 39 (15)) de la face occlusale. Lorsqu'il a atteint le stade de prise « gélatineux », il doit être compacté pour maximiser son adaptation aux parois et marges proximales de la cavité.

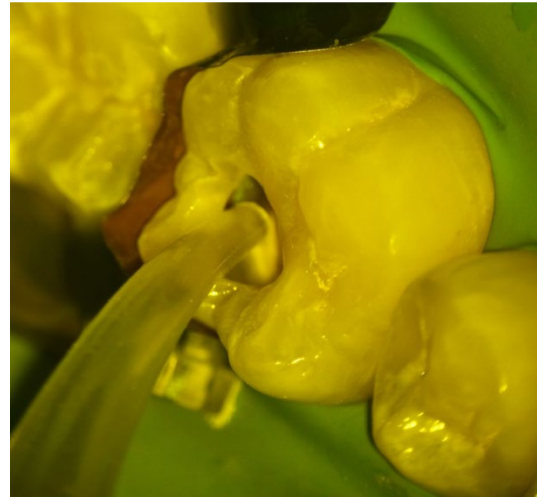

Figure 39 : Remplissage de la cavité au CVI

L'étape qui suit n'est nécessaire que si l'opérateur décide de combler la partie occlusale de la cavité d'accès au composite. En effet, les propriétés du CVI à résister aux charges occlusales et à l'usure sont moindres que celles des résines composites. Mais comme nous l'avons évoqué, la cavité d'accès se situe préférentiellement dans une zone non soumise aux charges occlusales. Le choix de la mise en place d'une résine est donc à faire au cas par cas.

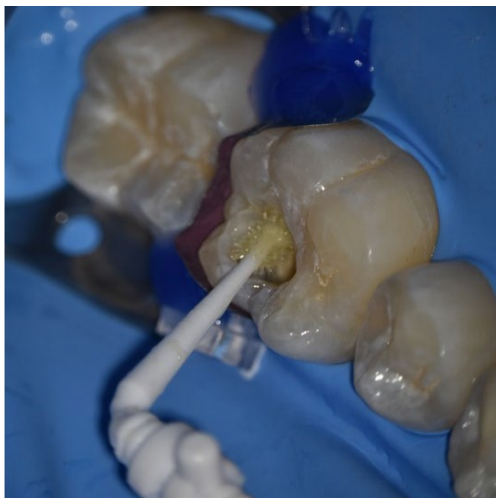

Figure 40 : Application d'adhésif en vue du collage du composite occlusal

Une fois la prise du CVI achevée, un etching de la partie occlusale de ce dernier, ainsi que de l'émail de la cavité d'accès est réalisé à l'acide ortho-phosphorique (37%) pendant 30 secondes (Figure 38) suivi d'un rinçage d'une période équivalente. Lors du séchage un aspect crayeux doit apparaître sur les surfaces gravées.

Un adhésif est appliqué (application à l'aide de micro-brosses par des mouvements circulaires), les excès éliminés à la soufflette puis la surface polymérisée à la lumière bleue pendant 30 secondes (Figure 40 (15)).

La résine est alors apportée de manière incrémentielle afin de diminuer les risques de rétraction de prise. Ceci permettra de reconstituer l'anatomie occlusale et obturer la cavité d'accès. Une polymérisation de 20 secondes est nécessaire à chaque apport de résine et une polymérisation finale de 30 secondes devra être faite.

### h. Finitions et polissage

La restauration est ébarbée en occlusale, avec des fraises diamantées de faible granulométrie, des meulettes siliconées, en pierre ou en caoutchouc. Des strips abrasifs seront utilisés en granulométrie décroissante pour polir la zone interproximale. Une vérification de l'occlusion est faite avec du papier d'occlusion, aucun point ne doit apparaître au niveau de la restauration (Figure 41 (15,50)).

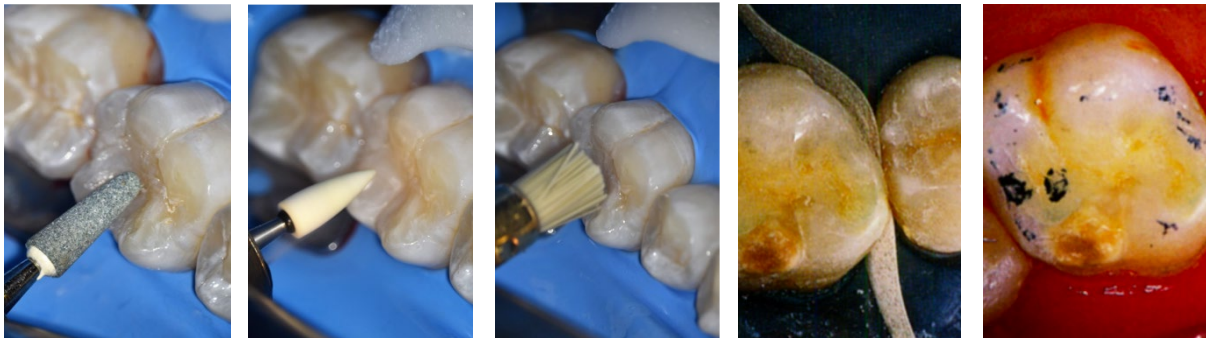


Figure 41: Séquence de polissage et de finition avec de gauche à droite : fraise diamantée de faible granulométrie, pointe d'Arkansas et brosse (15), puis strip inter-dentaire et contrôle de l'occlusion (50)

i. Contrôle à J+7

Un contrôle à J+7 doit être fait pour contrôler l'étanchéité de la restauration et l'état de la crête marginale (50).

Donc pour résumer simplement, le protocole est le suivant :

- Poser l'indication de la cavité tunnel
- Nettoyage prophylactique
- Anesthésie
- Mise en place de matrice de protection et réalisation de la cavité d'accès 2mm médialement à la crête marginale (puits occlusal) avec un motif en « T »
- Accès à la lésion en plongeant parallèlement à la crête marginale
- Curetage amélo-dentinaire de la lésion
- Contrôle qualitatif et quantitatif (> 1mm et exempt de fissure ou fracture) de l'état de la crête ainsi que contrôle de l'efficacité de l'éviction carieuse
  - Si la crête est fragile : conception de cavité de classe II conventionnelle
  - Si la crête est assez robuste : poursuite du protocole
- Pose de champ opératoire
- Désinfection à la Chlorhexidine et rinçage
- Préparation tissulaire à l'acide polyacrylique à 10% (15s) puis rinçage (15s)
- Matriçage
- Remplissage de la cavité
  - Si proximité pulpaire ou effraction : IRM® ou Biodentine™ au niveau du mur pulpaire
  - Si pas de proximité : poursuite du protocole
  - Jusqu'à la JAD au CVI, puis compaction en phase gélatineuse : Si le praticien décide de fermer la cavité d'accès à la résine composite
  - Entièrement au CVI : passage direct à l'étape de finition
- Mordançage à l'acide ortho-phosphorique à 37% (30s) puis rinçage (30s) et séchage du CVI et de l'émail en occlusal
- Application et polymérisation du système adhésif
- Apport incrémentiel de résine + polymérisation de 20s par apport + polymérisation finale de 30s
- Finition et polissage occlusal et proximal
- Vérification de l'occlusion
- Contrôle à J+7

## 2. Champ opératoire

Lors de la réalisation de soins dentaires, de nombreux éléments présents dans la cavité buccale peuvent interférer avec nos traitements et les contaminer (salive, sang, dépôts d'IRM® ou de Cavit™, etc...). Ces éléments sont considérés comme les principaux facteurs d'échec de liaison de matériaux au substrat dentaire, ainsi que de la récurrence des lésions carieuses ou endodontiques. La digue fournit une isolation du flux salivaire et sanguin, donc pourrait réduire les échecs sur le court, moyen et long terme (53).

Le champ opératoire en odontologie restauratrice est généralement constitué d'une digue en caoutchouc stabilisée par un crampon. Elle est le plus souvent plurale (plusieurs dents incluses), d'autant plus si une zone proximale doit être traitée, ce qui permettra de restaurer un éventuel point de contact ou surface proximale dans les meilleures conditions.

La digue dentaire doit être systématiquement utilisée en dentisterie restauratrice à minima, même si, la littérature ne montre pas de différences significatives entre des soins réalisés avec cotons salivaires couplés à un système d'aspiration et avec une digue, pour ce qui concerne la qualité finale du soin et la pérennité de la restauration. Seule l'adaptation marginale proximale était légèrement moins bonne au contrôle à 2 ans post-opératoire, pour le groupe ayant été traité avec les cotons salivaires et le système d'aspiration (70% de perte d'adaptation marginale pour le groupe traité avec digue vs. 93% pour le groupe traité avec les rouleaux de coton) (15,53). Comme les restaurations slot et tunnel sont assez sensibles aux récurrences carieuses au niveau de la zone proximale, l'utilisation d'un champ opératoire dentaire semble primordial pour optimiser la réussite de nos traitements.

Son utilisation confère de nombreux autres avantages :

- Protège de l'ingestion ou de l'inhalation d'instruments ou tout autre matériau utilisé en bouche
- Protège les tissus mous périphériques à la dent traitée
- Limite la fatigue visuelle du praticien
- Facilite l'ensemble des protocoles de soins
- Limite la contamination de la zone traitée par les bactéries présentes dans la salive.
- Protocole d'adhésion optimisé (les produits adhésifs sont hydrophobes)
- Permet de réaliser un coffrage pulpaire en cas d'effraction (15)

## 3. Inserts et instruments

Depuis quelques années, avec l'introduction et l'intérêt grandissant pour la dentisterie à minima, de nombreux outils ont été conçus et développés pour permettre des soins plus précis, moins invasifs, permettant de préserver au mieux les tissus dentaires conservables tout en offrant à l'opérateur un confort de travail supérieur. Ils sont idéaux pour faciliter les préparations complexes comme les tunnels ou les cavités slot.

Nous pouvons retrouver parmi ces outils, les micro-fraises, les dispositifs de curetage chimique ou les inserts soniques et US. Tous ces instruments sont souvent utilisés en parallèle lors de la réalisation d'une cavité pour que les avantages d'un système instrumental couvrent les inconvénients de l'autre et inversement.

Parmi tous ces procédés visant à traiter les lésions carieuses, qu'ils soient manuels, mécaniques, vibratoires, chimiques ou laser, ils doivent remplir certains critères selon Banerjee et coll. (2000) (54,55). Ils doivent être :

- Confortables et faciles d'utilisation
- Sans douleur pour le patient et silencieux
- D'une efficacité indépendante de la pression exercée
- Ne doivent pas générer de chaleur et de vibration tout en discriminant les tissus sains des tissus pathologiques (13)

L'idéal serait, qu'en plus, ces techniques soient :

- Une aide à l'accès et à la visualisation de la zone à traiter
- Que les effets iatrogènes sur le complexe pulpaire et les faces proximales adjacentes soient minimaux
- Qu'elles aient une capacité antiseptique en soi, tout en assurant le reconditionnement des tissus dentaires
- Qu'elles soient efficaces quel que soit l'état, l'aspect ou la dureté de surface de la lésion carieuse (13)

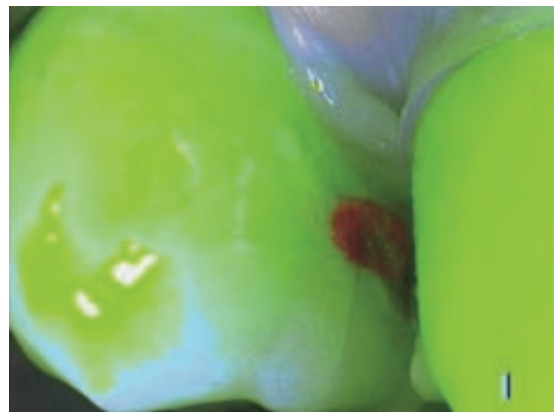Nous allons voir à présent, leurs intérêts et leurs utilisations.

#### a. Aides visuelles et diagnostic

L'utilisation de technologies améliorant la visibilité telles que les pièces à main à LED, les loupes, les microscopes ou toutes autres aides au diagnostic (caméras utilisant la fluorescence, transillumination lumineuse à fibre optique) est importante et permet une dentisterie opératoire plus fine et précise (7,27,32).

Parmi eux, nous pouvons citer la caméra Soprolife®, utilisant le concept du LIFEDT (Tableau 1 et Annexe VI) combinant un grossissement, la fluorescence et une amplification du signal visuel permettant à l'utilisateur d'apprécier correctement la structure dentaire et son état de déminéralisation en fonction de l'image fluorescente captée par la caméra (7). Elle détecte les variations d'autofluorescence des tissus carieux ou affectés. Elle peut fournir également un grossissement allant à plus de x50 de la surface dentaire rediffusée sur un écran. La caméra comporte 3 modes d'éclairage : lumière du jour, mode diagnostic (utilisant la fluorescence) et mode traitement (11) (Figure 42 (12)).

Les aides optiques et diagnostics sont des outils indispensables au praticien, lui permettant de détecter un nombre de lésions supérieur (sensibilité augmentée comparée à un examen à l'œil nu), de poser les bons diagnostics (spécificité augmentée également), de réaliser une dentisterie plus fine, plus précise, donnant suite à des restaurations de moins grandes étendues.



*Figure 42 : Lésion proximale (en rouge) et une fissure amélaire vue avec la caméra Soprolife® en mode diagnostic*



## b. Instruments manuels

Ce sont une série d'excavateurs et de racleurs de diverses formes qui, seuls ou en association avec un gel, permettent un raclage sélectif de la dentine infectée. Les instruments manuels ont un effet assez important sur les tissus carieux, notamment sur les tissus infectés, et quasi nulle sur les tissus sains, ce qui permet de pratiquer une dentisterie ultra-conservatrice, avec un risque iatrogène très limité. Cependant, le temps opératoire est considérablement augmenté. C'est pourquoi ils sont préférablement utilisés pour peaufiner et finaliser le curetage réalisé par d'autres types d'instruments, ou chez les patients jeunes anxieux des soins dentaires (principe de l'ART : Atraumatic Restorative Treatment).

Le curetage chimique permet de dissoudre légèrement les tissus infectés ou d'altérer le fonctionnement des bactéries cariogènes et est souvent utilisé en association avec un curetage manuel. Parmi les outils de curetage chimique nous pouvons retrouver le Carisolv® et l'ozonothérapie :

- Le Carisolv® commercialisé par Medi-Team est un produit constitué de deux gels qui une fois mélangés forment un gel incolore, avec une action antiseptique. Il est vendu avec un panel de curettes manuelles (Figure 43 (15)) permettant de racler les tissus déminéralisés, altérés par le gel passé en amont et ainsi cureter les lésions carieuses.

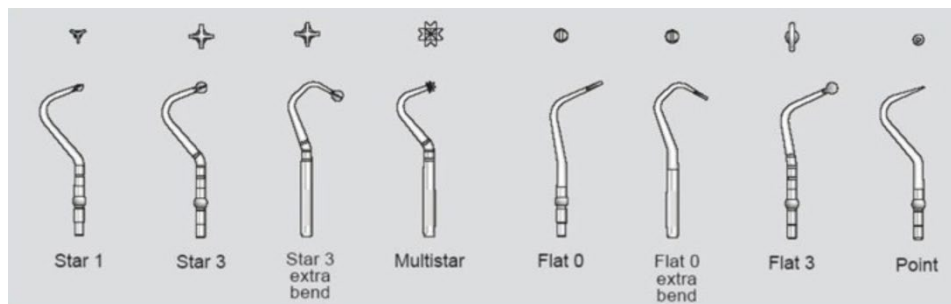


Figure 43 : Cures commercialisées avec Carisolv®

- L'ozonothérapie (Figure 44 et Tableau 2 (13)) : l'ozone a comme propriété d'être désinfectant en bloquant la croissance des micro-organismes et des virus en les détruisant (13).

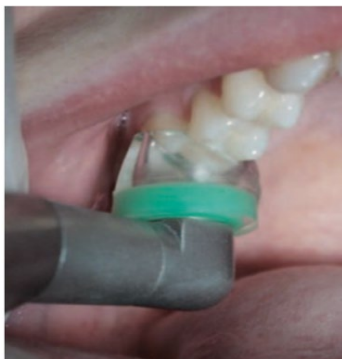

Figure 44 : Système d'application d'ozone sur les surfaces dentaires

Sites I	Lésion carieuse avec atteinte dentinaire	Stade carieux : 2, 3, 4	40 s d'exposition à l'ozone
Sites II	Lésion carieuse avec atteinte dentinaire et cavitation	Stade carieux : 1, 2	30 s d'exposition à l'ozone
Sites III	Lésion carieuse sans atteinte dentinaire	Stade carieux : 0	20 s d'exposition à l'ozone

Tableau 2 : Indications de l'ozonothérapie ainsi que le temps d'application nécessaire

### c. Instruments rotatifs



Figure 45 : Micro-fraises Komet® pour micro-dentisterie

Ce sont des micro-fraises permettant de traiter à minima en offrant une meilleure visibilité à l'opérateur. De forme boule, poire ou cylindrique à bout rond, elles sont constituées d'un col long et fin (13) (Figure 45 (56)).

Les fraises boules multi-lames en carbure de tungstène ou en céramique (CeraBur de Komet-Brasseler®) montées sur contre-angle bleu et utilisées à faible vitesse permettent de supprimer un maximum de tissus carieux en délabrant un minimum les tissus dentaires sains (50).

### d. Systèmes soniques et ultrasoniques

- Système ultrasonique

Les appareils à ultrasons (Piezo Cavity System® d'EMS, Excavus® d'Acteon ou système Vector® de Dürer Dental) utilisent plusieurs inserts métalliques semi-circulaires, avec différentes angulations, comportant une surface lisse non travaillante (préservant les dents adjacentes d'une instrumentation iatrogène) et une surface diamantée active abrasive (Figure 46 (57)). Ces inserts sont montés sur une pièce à main US refroidie à l'eau et émettant des vibrations au-dessus de 20 000 Hz (7). Un panel d'inserts de formes et d'angulations variées est disponible pour diverses utilisations (13).

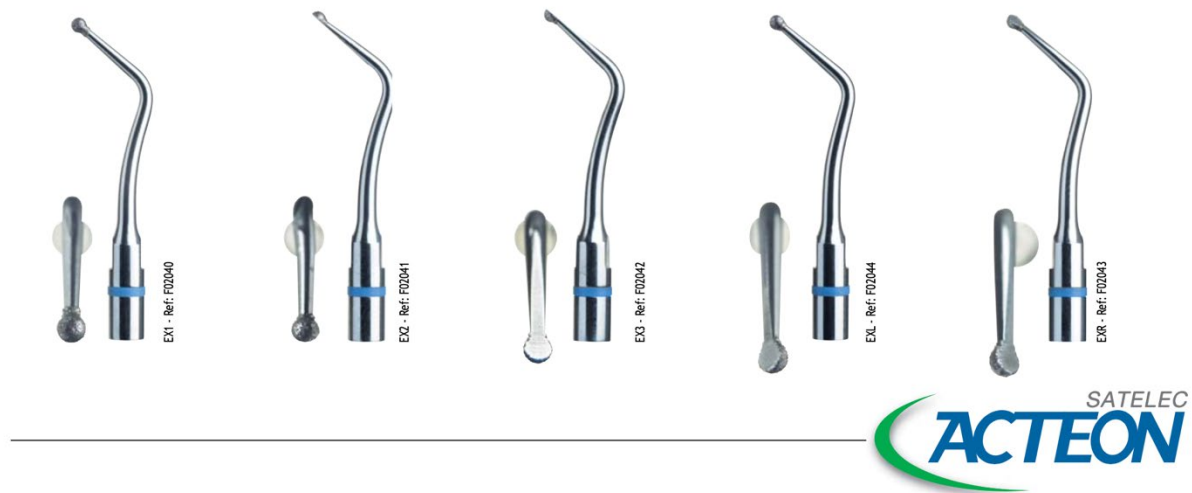


Figure 46 : Inserts ultrasoniques Excavus® du groupe Acteon®

- Système sonique

Les systèmes soniques (SonicSYS de Kavo® avec inserts Soniflex® ou inserts SonicLine® (Komet®)) utilisent le même type d'inserts que les appareils à ultrasons (Figure 47 et Figure 48 (58)), cependant la vitesse de vibration des embouts a une fréquence de 6000

Hz avec des amplitudes de vibrations variant entre 120µm et 240µm selon la puissance choisie. Avec le nouveau système SonicFlex® quick 2008, la fréquence des vibrations a été augmentée à 6500Hz (7). Un panel d'inserts de formes et d'angulations variées est disponible pour diverses utilisations (13).



Figure 47 : Insert sonore KaVo SonicFlex®

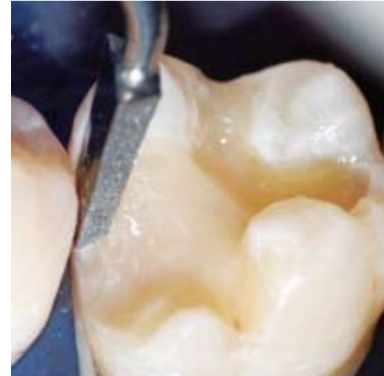

Figure 48 : Finition de préparation cavitaire à l'aide d'insert SonicFlex® (KaVo)

Les avantages et inconvénients de ces systèmes vibratoires sont résumés dans le tableau suivant (Tableau 3 (13)) :

Systèmes	Avantages	Inconvénients
Système sonore	Préservation des faces proximales adjacentes. Préservation de la crête marginale. Faible risque de créer des fissures amélaire. Insert angulé à 90° disponible. Autoclavable. Pièce à main fibrée.	Pièce à main spécifique. Peu efficace sur la dentine affectée.
Système ultrasonique	Préservation des faces proximales adjacentes. Préservation de la crête marginale. Procédé plus rapide que le procédé sonore. Pièce à main pratique et commune avec celle du détartreur. Autoclavable	Risque de créer des fissures amélaire. Peu efficace sur la dentine affectée.

Tableau 3 : Avantages et inconvénients des systèmes soniques et ultrasoniques

Que ce soit des instruments soniques ou US, ils peuvent facilement être couplés à un kit de micro-excavateurs développé pour la dentisterie mini-invasive (7). Ils doivent être systématiquement utilisés avec des aides optiques, avec irrigation et sous champ opératoire, à cause de leur effet abrasif puissant sur les tissus sains. Ils sont cependant peu efficaces sur les tissus carieux mous, ce qui permet de travailler prudemment lors de l'éviction carieuse ou de préparer efficacement les limites de la cavité, permettant une meilleure adaptation du matériau de restauration.

#### e. Efficacité

Certains auteurs ont classé l'efficacité des différents types d'outils par ordre croissant en se basant sur un signal d'autofluorescence et sur la quantité de dentine éliminée :

5. Sono-abrasion
4. Air-abrasion
3. Carisolv® complémenté par un curetage manuel
2. Manuelle
1. Mécanique (fraisage) (13)

Un autre tableau montre l'efficacité des différents systèmes de curetage carieux en fonction du tissu instrumenté (Tableau 4 (13)) :

Efficacité	Émail sain	Dentine saine	Émail carié	Dentine ramollie	Dentine sclérotique	Temps
Manuelle	-	-	+/-	++++	++	++
Carisolv®/racleurs	-	-	-	+++++	++	+++
Mécaniques	++++	++++	++++	+++	++++	+
Ozonothérapie	-	-	++ (stérilisation)	++++ (stérilisation)	?	+++
Air-abrasion	++	+/-	-	-	+/-	++
Ultrasonoabrasion	++	+	++	-	+	++
Sonoabrasion	++	-	++	-	+	++
Système Vector	+	-	+	-	-	+++
Systèmes enzymatiques et médicamenteux	-	-	-	-	-	+++

*Tableau 4 : Efficacité de divers systèmes de curetage carieux en fonction des tissus et de leur état d'altération*

#### 4. Matriçage

Le matriçage est un élément indispensable pour assurer la continuité entre les tissus dentaires et la restauration ; limiter les échecs thérapeutiques et les effets iatrogènes de nos soins (point de contact faible causant un tassement alimentaire et pouvant générer un syndrome du septum, compression gingivale causée par une restauration débordante, défaut d'HBD, etc.) lors des soins de lésions proximales. Il doit être adapté au maximum aux limites proximales de la préparation.

Il est constitué d'une bande métallique (circonférentielle ou sectorielle) et d'un coin de bois ou de plastique (27,59), et peut être complémenté par de la digue liquide photo-polymérisable (7) ainsi que par un anneau sertissant la matrice.

Le coin vient écarter les dents et permet de rattraper l'épaisseur de la matrice. Sans l'usage de ce dernier, un point de contact inefficace sera créé occasionnant un syndrome du septum associé.

#### 5. Matériaux

Les auteurs, au sein de la littérature, prônent l'utilisation de différents matériaux de restauration seuls ou en association. L'usage des CVI est pour certains le seul matériau envisageable pour restaurer les cavités tunnel, pour d'autres, c'est un matériau avec des propriétés trop faibles pour restaurer correctement ce type de préparations et les résines composites devraient être utilisées systématiquement. Nous allons voir les avantages et inconvénients des composites et des CVI utilisés dans l'obturation des tunnels.

### a. Les ciments verre-ionomères

Les CVI sont recommandés pour traiter les lésions de stade 1 et 2 selon la classification SiSta de par leurs propriétés bioactives sur les tissus durs dentaires, permettant de préserver des tissus partiellement déminéralisés. Ils ont entièrement leur place dans la dentisterie restauratrice à minima.

Lors de la réalisation de préparations tunnel, l'accès instrumental sous la crête marginale est compliqué, ce qui implique que des tissus carieux peuvent être laissés. Une élimination insuffisante de la lésion, suivie d'une obturation au composite, entrainera un défaut d'adhésion ainsi d'un taux de lésion carieuse résiduelle supérieur qu'avec un CVI. Celui-ci est cariostatique, permet de reminéraliser l'émail détérioré et ne nécessite pas un curetage complet de la lésion (dans la mesure du raisonnable). Ceci est permis par la libération des fluorures contenus dans le matériau.

L'adhésion des CVI se fait de manière identique sur l'émail et la dentine par des échanges ioniques entre la dent et le matériau ; alors que l'adhésion des résines composites nécessite d'une part un système adhésif et d'autre part adhère préférentiellement à l'émail. Or, les cavités tunnel, de par leur configuration, présentent des parois cavitaires dentinaires importantes et l'émail est en quantité moindre dans la région proximale (18).

Les résines composites nécessitent, pour améliorer leur étanchéité, leur adaptabilité périphérique et leur adhésion, un biseautage des marges d'émail cavitaires. Du fait de la complexité de l'accès instrumental, il est très compliqué de préparer les limites proximales de la cavité.

Les CVI présentent également comme avantage une bonne thixotropie (capacité d'un fluide à passer d'un état de gel à l'état liquide par application de contraintes), ce qui leur permettent de fuser correctement dans les contre-dépouilles cavitaires, donc d'éviter la formation de défauts entre la restauration et les parois et d'améliorer l'étanchéité (18).

Cependant, l'un des principaux défauts des CVI traditionnels sont leur faible résistance mécanique lorsqu'ils sont soumis à des contraintes occlusales répétées et à l'abrasion (60). Les fabricants ont donc modifié la formule du CVI. En changeant le rapport poudre/liquide, la distribution des particules de verre et leur granulométrie, ont été créés les CVI-HV (CVI de haute viscosité). L'EQUIA Forte™ (CVI-HV), ainsi que l'EQUIA Forte™ Coat (vernis photopolymérisable nano-chargé fournissant une protection pendant la phase de prise du CVI-HV et pour obstruer les fissures de surface et la porosité) de GC®, conçus en 2007 (Figure 49 (61)) sont préconisés, selon de nombreux auteurs, pour leur résistance mécanique accrue par rapport aux CVI traditionnels, tout en gardant les avantages des verres ionomères (60,62,63).

L'utilisation de CVI modifiés par adjonction de résine (CVIMAR) semble également être satisfaisante pour obturer les cavités tunnel et renforce la résistance de la crête marginale. Cependant ils présentent une contraction de prise plus importante que les CVI traditionnels ou les CVI-HV, pouvant conduire à des défauts d'adaptation (13).

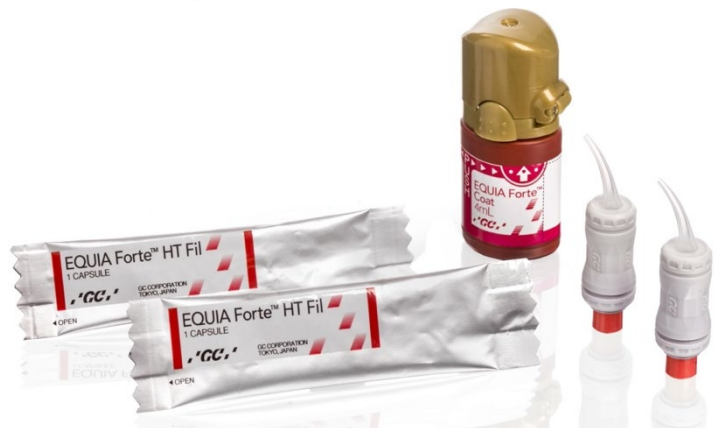

Figure 49 : EQUIA Forte™ HT Fil et EQUIA Forte™ Coat

Ils ont donc un effet cariostatique, cario-inhibiteur (par la libération de fluorures), permettent de reminéraliser l'émail détérioré, possèdent un coefficient de dilatation thermique similaire à ceux des tissus dentaires, peuvent adhérer aux tissus durs dentaires sans système adhésif, sont moins sensibles à la présence d'eau, d'humidité et présentent une bonne thixotropie, une faible rétraction de prise et une bonne résistance mécanique (CVI-HV).

#### b. Les résines composites

Certains auteurs remplissent leurs cavités tunnel avec une couche de composite fluide appliquée au niveau des limites proximales de la cavité, suivie d'une résine compressible venant compresser la première couche, ce qui vient optimiser l'adaptation marginale. Le composite fluide viendra alors épouser la forme du matriçage. Cette technique nécessite d'avoir un matriçage épousant parfaitement la face proximale (32).

La plupart des résines composites ne présentent pas une bonne thixotropie hormis les composites fluides, qui ont cependant des propriétés mécaniques insuffisantes. L'arrivée de nouvelles résines composites nano-chargées (G-aenial® Universal Flo de GC®) (Figure 50 (64)), associées à un curetage pointilleux à l'aide d'outils de détection et de système US pourrait être une alternative à l'utilisation des CVI.

En effet ces dernières présentent une thixotropie proche de celle des CVI, possèdent des propriétés cariostatiques et permettent de reminéraliser l'émail et la dentine atteinte par la lésion carieuse (18).



Figure 50 : G-aenial® Universal Flo

Les résines composites mise en place dans une cavité tunnel vont voir leur facteur C très élevé du fait que la préparation soit globalement cylindrique (la résine sera entourée de paroi sur la totalité de sa masse). De ce fait les CVI ont un matériau plus pérenne pour ce type de restauration (65).

Donc les résines présentent un inconvénient majeur : la contraction de prise. Elle peut générer la formation de micro-gaps entre la restauration et les parois cavitaires et des micro-cracks amélaire qui sont des facteurs favorisant le développement de lésions carieuses secondaires. De plus les résines composites ne possèdent pas de propriétés cario-inhibitrices : ce qui est problématique car les restaurations tunnel ne permettent pas une instrumentation optimale notamment sous la crête marginale et donc un curetage carieux parfois imparfait. Les résines à la différence des CVI ne peuvent pas « compenser » ce défaut de curetage.



### c. Technique « sandwich ouvert » : CVI-HV et composite

La réalisation d'un « sandwich ouvert » pourrait être une bonne alternative. Un CVI-HV peut être utilisé pour remplir la quasi-totalité de la cavité tunnel, hormis la partie occlusale qui pourra être restaurée au composite. L'intérêt est double : la partie profonde de la cavité sera remplie de CVI-HV ayant le même coefficient de dilatation thermique que les tissus dentaires ce qui limitera les risques de perte d'étanchéité, de fractures et de micro-pompages et le composite en occlusal sera plus performant pour supporter les contraintes masticatoires et protégera le CVI sous-jacent (27).

## B. Cavité slot

Les cavités slot présentent une longévité similaire aux cavités de classe II conventionnelles voire supérieure. Ce sont donc des traitements viables et pérennes (41). Elles sont également appelées cavités « en entonnoir ». L'abord de ce type de préparation se fait le plus souvent par abord vestibulaire, mais peut se faire par abord palatin ou lingual, ce qui inscrit d'autant plus ce type de cavités dans la philosophie de la dentisterie à minima vu que la table occlusale et la crête marginale périphérique ne sont pas instrumentées. De plus la restauration n'est pas directement soumise aux charges occlusales ce qui réduit considérablement les échecs thérapeutiques.

Les indications sont identiques à celles des préparations tunnel, seule la distance corono-apicale de la lésion dictera l'utilisation d'une des deux techniques.

### 1. Protocole

#### a. Préparation au soin

Il faut dans un premier temps poser l'indication de la préparation slot. Comme pour les préparations tunnel, des aides optiques et diagnostics ainsi que la réalisation de radiographies (Figure 51) permettront de poser l'indication et d'appréhender le soin correctement.

De même un nettoyage prophylactique de la zone traitée sera réalisé en début de séance. Puis l'anesthésie sera faite avec les techniques appropriées selon la localisation de la dent.

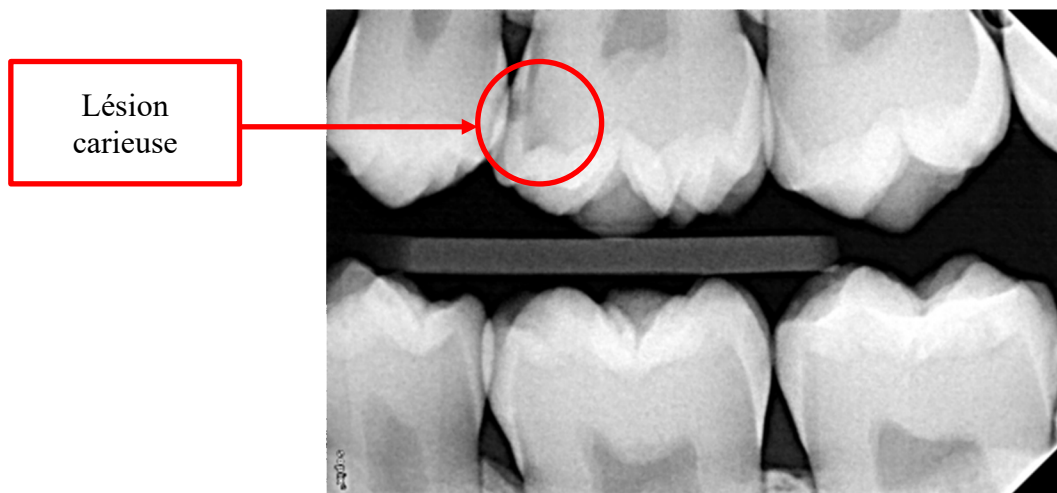
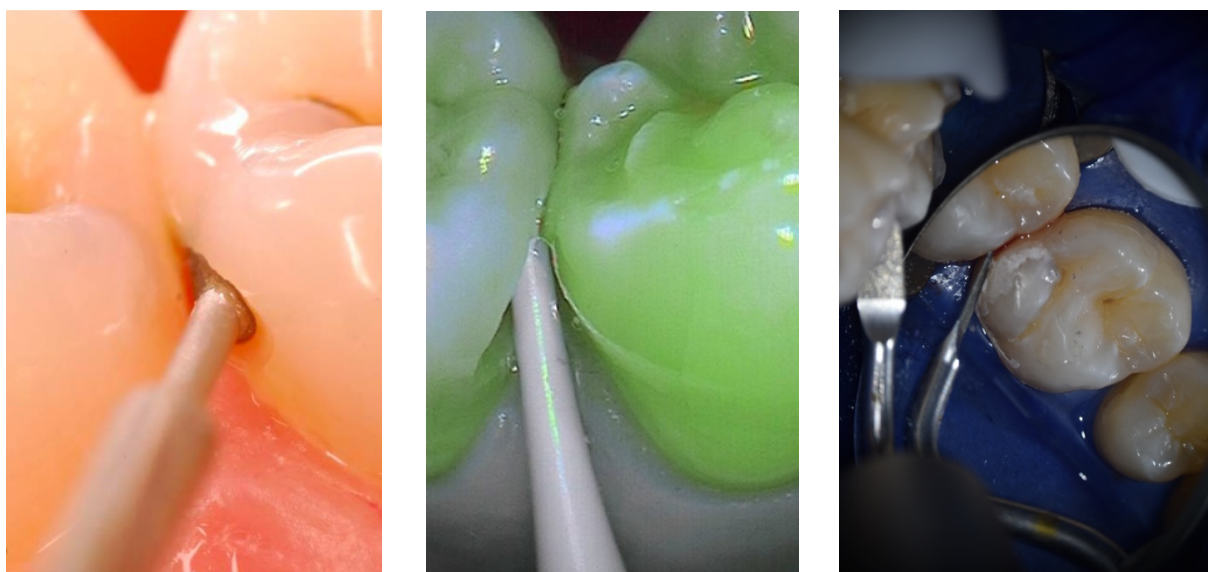


Figure 51 : Lésion de site 2 en mésial de 26 (Radiographie courtoisie du Dr TASSERY H.)

### b. Préparation de la cavité

Une matrice métallique sera mise en place pour protéger la dent adjacente à la lésion à traiter. L'initiation de la cavité sera faite à l'aide de micro-fraises en vestibulaire ou palatin/lingual en regard de la lésion. Lorsqu'un accès suffisant pour laisser passer les inserts US est réalisé, la préparation de la cavité slot peut débuter (Figure 52 (56)). Les inserts US utilisés sont hémicirculaires avec la partie plate non travaillante, ce qui permet de protéger la dent adjacente. Un curetage carieux est donc réalisé aux inserts US, puis complété par l'usage de micro-excavateurs manuels utilisés pour limiter les éventuelles fissures voire fractures de la crête marginale.

L'utilisation d'aides opératoires (loupes, microscope, caméra, etc.) sont indispensables lors de la phase d'instrumentation et pour contrôler la qualité de l'exérèse carieuse.



*Figure 52 : Séquence de préparation cavitaire avec de gauche à droite : usage de micro-fraise (56), de fraise multi-lame en céramique et d'insert ultrasonique (Photographie courtoisie du Pr TASSERY H.)*

### c. Digue dentaire

Un champ opératoire plural, stabilisé sur la dent la plus distale par un crampon et en mésial par un Wedjet® si besoin (Figure 27).

### d. Désinfection

Une désinfection de la cavité à la Chlorhexidine peut être réalisée suivi d'un rinçage à l'eau stérile

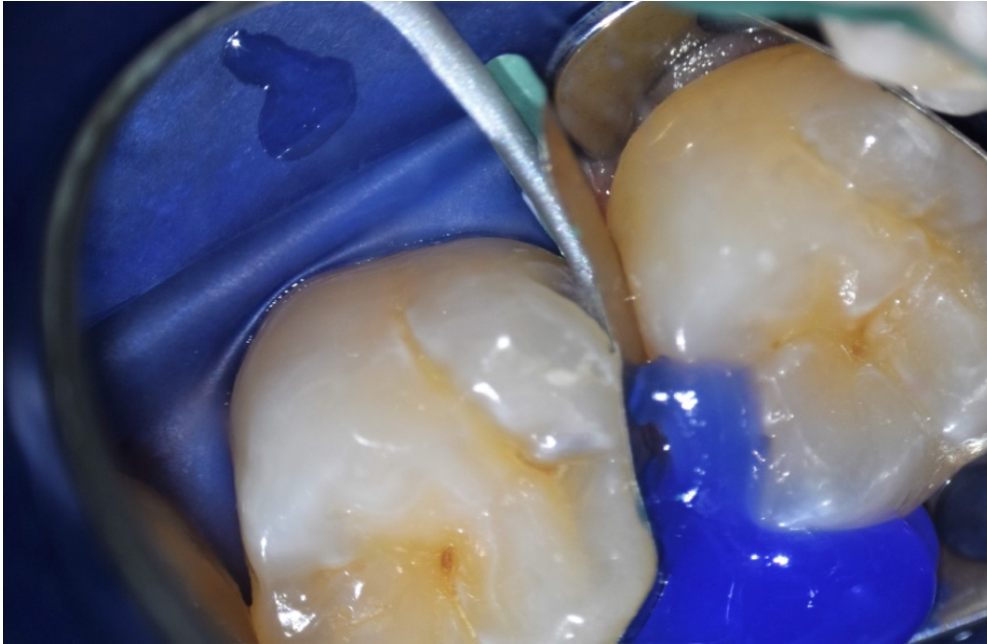
### e. Conditionnement tissulaire

Un conditionnement tissulaire sera réalisé, en fonction du matériau choisi, avant la mise en place de celui-ci. De l'acide polyacrylique 10% sera utilisé si un CVI est mis en place et de l'acide ortho-phosphorique 37% si c'est une résine composite.



#### f. Matriçage

Une fois le curetage carieux réalisé et satisfaisant, une matrice sectorielle métallique est placée. Il est ici impossible de mettre en place une matrice circumférentielle car celle-ci empêcherait la mise en place du matériau de remplissage. La matrice est stabilisée par un coin en plastique ou en bois ainsi qu'un peu de digue liquide photopolymérisable (Figure 53). Un contrôle de l'étanchéité et de l'ajustement du matriçage devra être fait pour éviter toute fuite de matériau de comblement et donc assurer un ajustage parfait et une bonne continuité entre les parois dentaires et celles du matériau.



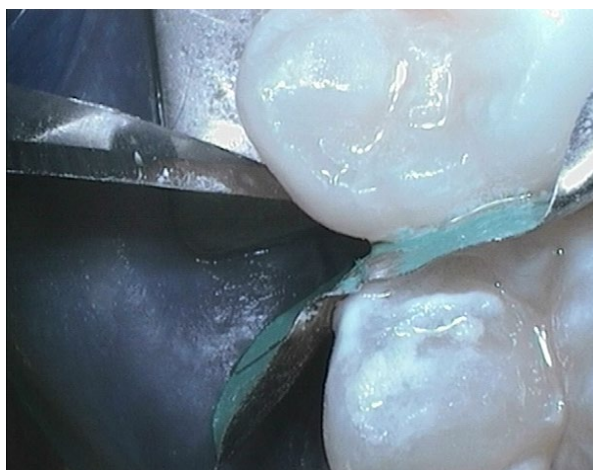*Figure 53 : Matriçage composé de coin de plastique, matrice sectorielle et digue liquide (Photographie courtoisie du Pr TASSERY H.)*

#### g. Remplissage

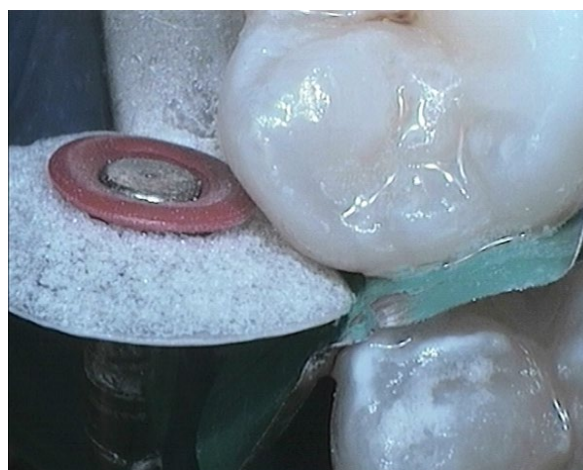Une fois le matriçage réalisé et vérifié, il faut mettre en place le matériau de restauration choisi. Les CVI sont considérés comme les matériaux de choix par leurs propriétés cariostatiques palliant aux potentiels défauts d'éviction carieuse : cependant leurs faibles propriétés esthétiques peuvent pousser le praticien à utiliser des résines composites pour remplir l'intégralité de la cavité (le contrôle du curetage de la lésion devra être très minutieux pour éviter les lésions secondaires ou résiduelles) ou alors uniquement en couche superficielle superposée au CVI qui sera en fond de cavité.

#### h. Finition et polissage

Les gros excès de matériau de restauration seront supprimés à l'aide de fraises de finition. Les légers excès seront éliminés avec des bandes de finition métalliques (strips), au bistouri (Figure 54) ou avec des disques de faible granulométrie (Figure 55). Pour finir un polissage est réalisé avec des pointes siliconées et de la pâte à polir. Le polissage peut être également réalisé avec des pierres d'Arkansas. Aucun ajustement de l'occlusion n'est nécessaire vu que la table occlusale n'a pas été touchée.



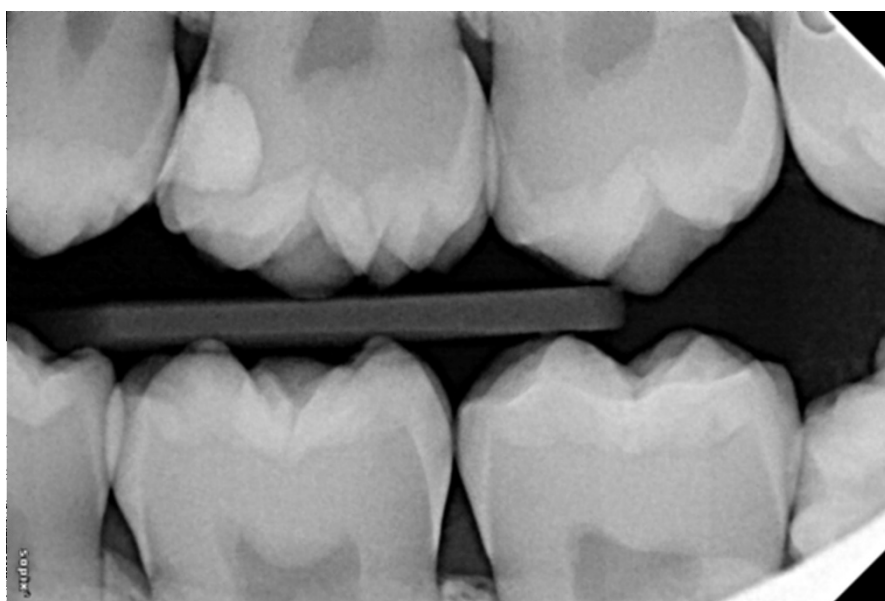
*Figure 54 : Finition de la restauration à la lame de bistouri (Photographie courtoisie du Pr TASSERY H.)*



*Figure 55 : Polissage au disque diamanté (Photographie courtoisie du Pr TASSERY H.)*

#### i. Contrôle à J+7

Un contrôle à J+7 doit être fait pour contrôler l'étanchéité de la restauration et l'état de la crête marginale. Une radiographie peut également être prise (Figure 56).



*Figure 56 : Radiographie de contrôle (Radiographie courtoisie du Pr TASSERY H.)*

Donc pour résumer de protocole de préparation de cavité slot :

- Poser l'indication pour ce type de préparation
- Nettoyage prophylactique de la zone d'intérêt
- Anesthésie en utilisant une technique adéquate selon la localisation de la dent
- Mise en place d'une matrice de protection
- Initiation de la cavité en vestibulaire ou palatin/lingual avec des micro-fraises
- Passage d'inserts soniques et US pour cureter la lésion
- Finition de la préparation de la cavité à l'aide de curettes manuelles
- Contrôle de l'épaisseur de crête marginale résiduelle (> 1mm) à l'aide d'aides optiques
- Mise en place de champ opératoire plural
- Désinfection de la cavité à l'aide de Chlorhexidine puis rinçage à l'eau stérile
- Conditionnement tissulaire :
  - Si une résine composite est utilisée pour remplir l'ensemble de la cavité, un mordantage à l'acide ortho-phosphorique 37% pendant 30s suivi d'un rinçage d'un temps équivalent.
  - Si un CVI est utilisé un conditionnement à l'acide polyacrylique 10% sera fait pendant 15s suivi d'un rinçage de 15s.
  - Si une technique « sandwich fermé » est utilisée (CVI en fond de cavité et composite en couche superficielle) les deux protocoles de conditionnement devront être appliqués (etching à l'acide ortho-phosphorique de la couche externe du CVI et de l'émail).
- Réalisation d'un matriçage avec matrice sectorielle, coin de bois ou de plastique et digue liquide
- Mise en place et polymérisation du système adhésif si un remplissage au composite est choisi
- Remplissage de la cavité :
  - Intégralement au CVI (CVI-HV de préférence)
  - Intégralement au composite par apports incrémentiels
  - CVI jusqu'à la JAD puis mise en place d'une couche de surface en résine composite
- Finition et polissage
- Contrôle à J+7

## 2. Champ opératoire

Similaire à la partie champ opératoire cavités tunnel (voir page 34)

## 3. Inserts et instruments

Similaire à la partie inserts et instruments cavités tunnel (voir page 34)

## 4. Matriçage

Une matrice circonférentielle ne peut pas être utilisée en raison de la nécessité d'avoir accès à l'ouverture de la préparation slot. La matrice doit être ouverte pour permettre l'accès et utilisée avec un coin en bois ou en plastique. Un coin en plastique est favorablement choisi au lieu d'un coin en bois car il est plus efficace pour séparer les dents adjacentes. Le coin est souvent stabilisé avec une digue liquide photo-polymérisable (Opaldam®, BISCO, Inc., Schaumburg, IL, USA), qui est généralement placée sur le côté opposé de l'ouverture de la préparation de la cavité avec une matrice en acier inoxydable serrée contre la surface proximale adjacente pour empêcher la liaison accidentelle du matériau de restauration à celle-ci.

## 5. Matériaux

Similaire à la partie matériaux cavités tunnel (voir page 39)

# V. Difficultés de réalisation et limites

## A. Accessibilité à la lésion carieuse

### 1. Préparations en tunnel

Comme vu précédemment l'efficacité du curetage de la lésion par une cavité tunnel est plus complexe que pour une cavité de occluso-proximale traditionnelle. La charge bactérienne est aussi efficacement éliminée au niveau du plancher cervical de la cavité et dans le cœur de la lésion. Sous la crête marginale une charge bactérienne non négligeable est souvent détectable expliquée par le manque d'accès visuel et instrumental (45,47).

Ceci entraînant des échecs thérapeutiques de trois types :

- Lésions secondaires : dues pour la plupart à un défaut d'hygiène des patients ou à une discontinuité matériau-parois cavitaire.
- Lésions résiduelles : dues à un mauvais curetage lors de la préparation de par un manque d'accès à la lésion.
- Fractures de la crête marginale proximale : causées par un défaut d'appréciation de l'épaisseur résiduelle de crête après préparation (30,44).

L'étude de Pilebro et coll. (1999) (59) montre que lors de traitements de lésions proximales par une préparation en tunnel, 8% de lésions carieuses (19 parmi 228 tunnels réalisés) sont présentes dès le départ (lésions résiduelles) montrant la difficulté d'accès à la lésion avec ce type de préparations. Puis à 3 ans post-opératoire, 83 tunnels réalisés sur 175 (donc 53 perdus de vues) soit 41% des restaurations présentaient des lésions carieuses (résiduelles ou secondaires) sur la zone traitée par la technique dite « tunnel ».

La conception de la cavité d'accès conditionne l'accessibilité à la lésion. La forme ovale, initialement décrite, était gênante pour déterminer l'étendue de la lésion, pour une

préparation mécanique adéquate et pour la vérification de la qualité du curetage par le praticien après préparation. C'est pour cela que la cavité d'accès a été repensée pour pallier le manque d'accès visuel et instrumental, donnant une cavité en « T » (50).

Un autre moyen pour remédier à ce défaut de préparation et d'accès aux limites est l'utilisation de moyens chimiques comme le Carisolv® ou Denfotex® (systèmes de désinfection photo-activés (15)) en complément d'autres types de curetages qui pourraient être des alternatives envisageables. L'utilisation d'aides optiques (loupes, microscopes, système de détection utilisant la fluorescence, ...) est indispensable pour réduire le manque de visibilité et donc limiter le risque de lésions résiduelles (13).

L'utilisation d'inserts soniques et US, ainsi que des curettes manuelles avec des angulations et formes variées rendent l'instrumentation de la lésion sous la crête marginale plus facile (15).

## 2. Préparations slot

Les cavités slot offrent une meilleure appréciation de l'élimination des tissus carieux. Les traitements de lésions proximales par cavité slot présentent une viabilité supérieure aux préparations tunnel de par un meilleur accès (autant visuel qu'instrumental) à la lésion par le praticien.

Une étude (Strand et coll., 1995) a comparé les cavités slot et tunnel. Parmi les conclusions, l'une d'elle est marquante : les tunnels présentent bien plus de lésions carieuses résiduelles que les cavités slots (25% vs 7%). On peut en déduire que l'accès à la lésion offerte par les cavités de type tunnel est moins bon que celui offert par les préparations de type slot. Le taux d'échec important des cavités tunnel plaide en faveur de l'utilisation de cavités slot ou « box-only » quand cela est possible (14).

## B. L'instrumentation

### 1. Préparations en tunnel

Les restaurations tunnel nécessitent une préparation minutieuse et un curetage amélor-dentinaire optimal. De plus, comme nous venons de le voir, le manque de visibilité et d'accessibilité des instruments complique la tâche.

L'instrumentation des lésions mésiales est d'autant plus rendue complexe par l'angulation nécessaire à donner aux instruments pour venir cureter les tissus carieux. Cette même angulation, couplée au manque de visibilité peut entraîner une proximité pulpaire de notre préparation voire une effraction si le geste n'est pas maîtrisé (27,30). Les dents postérieures présentent également des difficultés d'accès limitées par l'arcade antagoniste avec une amplitude de mouvement disponible, diminuant au fur à mesure que la dent à traiter est postérieure (13). Le contrôle de la forme de la préparation et du curetage est alors aléatoire dans certaines zones comme sous la crête marginale.

Toutes ces difficultés d'instrumentation peuvent entraîner des sur-préparations notamment de la crête marginale ou des fissures causant à terme des fractures de celle-ci (32).

De nombreuses alternatives à l'excavation mécanique pour traiter la dentine affectée et compenser le manque d'instrumentation physique existent (excavation chimio-mécanique, digestion enzymatique, la thérapie photo-dynamique, photo-ablation, traitement à l'ozone). Il

en est de même pour préparer l'émail (air-abrasion et laser, ils sont cependant difficilement utilisables sur les tunnels car nous avons peu d'accès) (14).

Pour limiter les erreurs d'instrumentation, le praticien doit être formé à ce type de préparations, utiliser un éclairage efficace (limitation des zones d'ombre et amélioration de la visibilité), une instrumentation adaptée (micro-fraises, inserts soniques et US, curettes manuelles, etc...) ainsi qu'un moyen de protection de la dent adjacente (matrice métallique).

## 2. Préparations slot

Les sites proximaux présentent une difficulté majeure par leur faible accessibilité instrumentale et visuelle. De plus, l'instrumentation peut générer, comme pour les préparations tunnel, des fêlures voire des fissures de la crête marginale.

Les alternatives à l'instrumentation mécanique cités ci-dessus sont également utilisables pour préparer les cavités slot. L'accès à la lésion étant meilleur, l'utilisation des lasers et de l'air-abrasion est possible pour finaliser la préparation.

Bien que la perte de substance dentaire après instrumentation soit sensiblement identique entre les cavités tunnel et slot, les préparations « en entonnoirs » ont tendance à limiter la proximité pulpaire comparées aux préparations tunnel jugées plus invasives (14).

Pour limiter les erreurs d'instrumentation, les mêmes recommandations que les préparations tunnel sont applicables aux cavités slot.

Pour les deux types de préparations, un outillage très spécifique est nécessaire.

## C. Le geste technique (praticien dépendant)

Les restaurations tunnel et slot sont soumises à de nombreux facteurs et risques d'échecs : le praticien les réalisant doit en maîtriser tous les paramètres et les subtilités.

Les opérateurs sans formation ou inexpérimentés risquent de réaliser des soins iatrogènes (effraction pulpaire, fragilisation voire destruction de la crête marginale, lésion carieuse résiduelle) et le risque d'échec thérapeutique peut être augmenté (27,32,33). L'étude de Kinomoto et coll. a mis en évidence que le taux de réussite des tunnels réalisés par des praticiens expérimentés était plus élevé (25).

Le praticien doit savoir également utiliser l'instrumentation spécifique de la dentisterie à minima (systèmes soniques et US, Carisolv®, etc.), en connaître les avantages et les inconvénients et maîtriser l'usage d'outils diagnostic et optiques (caméra Soprolife® ou autres systèmes utilisant la fluorescence, microscope, etc.) (15).

Il doit également être en mesure d'apprécier l'épaisseur résiduelle de crête et décider ou non de l'effondrer, sans quoi le risque d'échec thérapeutique en sera accru. Ceci est facilement mis en évidence par l'utilisation d'aide diagnostic.

Prenons la caméra Soprolife® : une crête marginale non conservable va émettre un signal de fluorescence bleuâtre avec faible émission de vert (Figure 10). Le praticien doit être capable de lire et comprendre les signaux de fluorescence obtenus.

Si la crête apparaît verte les préparations à minima telles que les cavités slots ou tunnels sont envisageables (Figure 11), sous réserve de l'absence de fissures ou de fêlures et d'épaisseur résiduelle suffisante après préparation (12).

Il doit aussi savoir étudier l'étendue de la lésion et sa distance avec la crête marginale avant l'intervention (50).

Le sens clinique du praticien est également un élément important pour la réussite du traitement, il doit poser le bon diagnostic, choisir l'option thérapeutique la plus adaptée et poser l'indication d'une cavité slot ou tunnel.

L'expérience du praticien rentrera encore en compte, il devra savoir juger si la lésion a été correctement curetée, notamment sous la crête et au niveau des limites proximales (sens tactile et visuel).

La longévité des restaurations, plus particulièrement celles des tunnels et des slots dépend énormément de l'expérience et des techniques utilisées par le praticien (Tableau 5 (60)).

Patient	Dentist	Material
Oral Hygiene, Dietary Habits	Correct Indication	Strength (fractures)
Preventive measures, fluoride availability	Cavity preparation (size, type, finishing)	Fatigue/degradation
Compliance in recall	Handling and application (for example, incremental vs bulk placement)	Wear resistance (occlusal contact areas, contact-free areas)
Oral environment (Quality of tooth structure, saliva, etc) and systemic diseases	Curing mode (device, time, light intensity)	Bond strength, polymerization shrinkage, post-operative sensitivity
Size, shape, location of the lesion and tooth (number of surfaces, vital vs non-vital tooth, premolar vs molar)	Mode of finishing and polishing of the restoration	Chemical compatibility of restorative systems (DBA, composite)
Cooperation during treatment	Correct occlusion	Technique sensitivity
Bruxism/parafunctions/habits	Experience (with material and restorative technique)	Caries inhibiting effects (release of substances?)

Tableau 5 : Facteurs influençant les restaurations directes et indirectes

Ces préparations sont donc très sensibles à la technique et à l'opérateur les réalisant. Cependant si elles sont bien maîtrisées ce sont des armes thérapeutiques bénéfiques et ancrées dans la dentisterie moderne. Les préparations tunnels sont cependant plus techniques que les cavités slot où l'accès visuel et instrumental est plus aisé.

## D. Accessibilité aux limites de la lésion par le praticien

### 1. Préparations en tunnel

La cavité tunnel a été pensée pour accéder à la lésion et à ses limites situées sous la crête marginale sans altérer l'intégrité de celle-ci. Cependant, la difficulté réside dans l'accessibilité à la limite proximale située sous la crête marginale. De nombreuses études montrent que cette limite est très souvent mal curetée avec une charge bactérienne résiduelle non négligeable. Les limites cervicales de la partie proximale sont quant à elles aisément instrumentées (45). Les limites des lésions carieuses sont d'autant plus compliquées à

atteindre lorsque celles-ci sont situées en mésial en raison de l'orientation des instruments rotatifs (32).

Le manque d'accessibilité visuelle complique la tâche, le praticien ne peut que très difficilement juger de la qualité des tissus durs composant les limites proximales de la cavité. Ceci peut conduire à une restauration peu ou non étanche et à des risques de lésions résiduelles ou secondaires.

L'optimisation de la cavité d'accès est indispensable pour que l'opérateur puisse atteindre l'ensemble des limites de la lésion. La cavité d'accès avec un motif en « T », comparé à une conception ovoïde (Figure 30), nécessite un peu plus d'élimination de tissus sains en occlusal mais permet d'améliorer l'accès et donc le curetage de l'ensemble de la lésion et de ses limites proximales (50).

Les aides optiques semblent alors se présenter comme une obligation pour visualiser au mieux les limites proximales de la préparation (13).

Certains outils permettent de compenser le manque d'accès aux limites de la lésion par le praticien. L'instrumentation amélo-dentinaire avec les systèmes soniques et US et l'excavation chimio-mécanique sont des options envisageables pour diminuer la charge bactérienne au maximum notamment au niveau des limites cavitaires. En effet les différentes angulations et formes qu'offrent les inserts et les curettes améliorent le curetage des limites cavitaires et sont parfaits pour compléter l'instrumentation rotative.

## 2. Préparations slot

Les cavités slot, comme nous l'avons vu précédemment, permettent un meilleur accès visuel et instrumental, y compris des limites (14). Ces préparations présentent donc peu de difficultés d'accès aux marges cavitaires.

L'utilisation d'aides optiques permettra sans souci de visualiser l'ensemble des limites de la préparation.

### E. Accessibilité aux limites de la préparation par le patient (patient dépendant)

La longévité des restaurations dépend de nombreux facteurs dont certains liés au patient (Tableau 5). L'activité carieuse du patient, son style de vie, ses habitudes alimentaires, son HBD, sa motivation, etc... conditionnent la pérennité de nos soins (3,60).

Comme nous l'avons vu plus haut, une évaluation du risque carieux doit être faite en amont des soins, et seuls les patients présentant un risque carieux faible peuvent être candidats pour bénéficier de restaurations à minima (13,15,27,30,32,33,40,44,47). Le praticien devra sélectionner les patients éligibles à ces techniques ultra-conservatrices.

Les limites de la préparation doivent être accessibles par le patient : le praticien doit alors éviter de placer une limite au niveau d'un point de contact si possible, ni en sous gingival.

Une éducation et une sensibilisation du patient devront être faites concernant : les facteurs de risques pouvant altérer les traitements au fil du temps, son HBD, la façon d'entretenir les restaurations.

Si le patient n'utilisait pas de moyen de nettoyage inter-proximal, le praticien devra l'aiguiller sur l'utilisation de fil dentaire, brossette ou de jet inter-dentaire en fonction de l'espacement inter-dentaire. Pour des espaces très étroits (souvent chez des patients jeunes), le



fil dentaire sera préconisé. Pour les espaces fins à larges, les brossettes seront alors recommandées pour nettoyer la partie proximale de la restauration et des surfaces dentaires. Le jet inter-dentaire conviendra aux deux situations.

Une surveillance active sous forme de contrôles fréquents et adaptés selon les antécédents et les facteurs de risque du patient est recommandée. Lors des contrôles seront vérifiés : l'étanchéité de la restauration, l'intégrité de la crête marginale périphérique sus-jacente au soin, l'HBD du patient, un bilan de ses habitudes alimentaires et de l'ensemble de ses facteurs de risque.

## F. Adéquation matériaux obturation

### 1. Les résines composites

Les résines composites ne sont pas ou peu indiquées pour ce type de restaurations. L'accès limité à la lésion en proximal nécessite certaines propriétés rhéologiques du matériau de comblement que les composites classiques ne remplissent pas. Ces composites étant condensables, il y a une nécessité de les compacter, et, comme nous l'avons déjà souligné, l'accès à l'instrumentation est délicat dans les cavités tunnel.

De plus le manque d'accès aux limites amélaire de la préparation pose un problème sachant que les résines composites, via le système adhésif, adhèrent de préférence à l'émail qu'à la dentine. L'émail doit être cureté et préparé de manière adéquate pour limiter les lésions secondaires, assurer un bon ajustement au niveau de ses limites et une bonne adéquation entre le matériau et la cavité. A noter que les désunions matériau-cavité (micro-gaps) sont plus importantes dans la dentine que dans l'émail (13).

L'utilisation de composites de nouvelle génération nano-chargés (type G-aenial Universal Flo de GC®) pourrait permettre un remplissage correct de la cavité, mais ne résoudrait pas le problème de la préparation incomplète des bords d'émail de la cavité, et ne possède pas de propriétés bioactives comme les CVI (18).

Les résines composites présentent une contraction de prise importante lors de la polymérisation, il faut donc tenir compte du Facteur C (= nombre parois de la cavité / nombre de parois externes de la restauration) ainsi que du volume de la restauration (66,67) (Figure 57 (68)). Plus la cavité présente de parois, plus le volume de la restauration est important, plus le facteur C est élevé (69), plus il y aura de tensions au sein du matériau mais aussi au niveau du joint. Sont alors encourus des risques de : non-adéquation entre le matériau et les parois de la cavité, fêlures, fissures voire fractures du substrat dentaire trop peu résistant pour supporter la contrainte induite par la prise du composite.

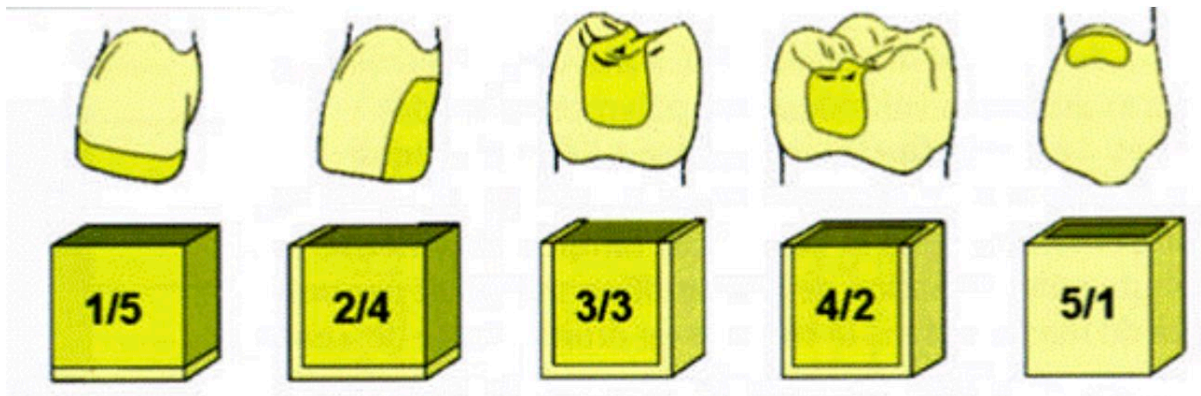


Figure 57 : Facteur C en fonction du type de restauration

Une étude comparant différents types de résines (70) montre que les composites présentent plusieurs problèmes issus de la contraction de prise :

- Des contraintes sur les parois cavitaires (création de micro-cracks)
- Une inadaptation cavitaire et marginale (micro-gaps)

Les micro-cracks et des micro-gaps (Figure 58 (68)) offrent un passage conséquent aux bactéries et génèrent un phénomène de micro-pompage salivaire perpétuel (contenant des micro-organismes cariogènes) entre le matériau et les parois cavitaires. Cela peut entraîner une inflammation pulpaire, une sensibilité post-opératoire et des lésions secondaires (69,70).




Figure 58 : Micro-gap résine composite / tissus dentaires défectueux vu au microscope électronique

Des stratégies sont utilisées pour limiter la contraction de prise, la création de micro-gaps pendant la prise des matériaux (notamment les composites), l'amélioration de l'étanchéité marginale et donc éviter une possible réintervention :

- Polymérisation à pointe lumineuse (fibre optique)
- Remplissage incrémentiel
- Technique de découplage
- Dispositif de polymérisation retardé ou pulsé (7,39,71)

L'utilisation des résines auto-polymérisables peut être une solution. Elles ont une prise linéaire, alors que les composites photo-polymérisables, ont une prise plutôt exponentielle mais plus rapide. Cette prise rapide entraîne un développement de contraintes importantes lors de la prise du matériau et un joint inconstant donc potentiellement un échec thérapeutique (sensibilité post-opératoire et lésions secondaires).

Cependant il est possible de réduire les contraintes dues à la rétraction de prise des composites photo-polymérisables en faisant varier l'intensité lumineuse au cours de la polymérisation. Une source lumineuse trop puissante sera à l'origine d'une partie des micro-gaps. Une bonne étanchéité marginale et une meilleure adaptation pariétale sont obtenues lorsqu'une intensité lumineuse initiale faible ( $270 \text{ mW/cm}^2$ ) est appliquée pendant 10 secondes puis une pause de 5 secondes suivie d'une intensité élevée ( $600 \text{ mW/cm}^2$ ) pendant 50 secondes (67,69).

Du fait de sa configuration les préparations en tunnel sont plus longues que les autres types de cavités. Elles présentent une interface plus grande et irrégulière augmentant considérablement le facteur C donc la contraction de prise. En découle un joint peu hermétique et d'importantes contraintes sur les tissus dentaires résiduels (28,65). Indéniablement, cela causera des fissures voire des fractures de la crête marginale immédiates ou au fil du temps avec les contraintes occlusales répétées.

Les cavités tunnel et slot présentent un facteur C très important entraînant toutes les problématiques en résultant. Cela contre indique un remplissage complet de ces préparations avec du composite au risque de voir un échec thérapeutique immédiat ou dans le temps.

## 2. Les ciments verre-ionomères

Les CVI quant à eux, pourront s'écouler dans la cavité (thixotropie plus élevée que celle des composites compactables), ce qui optimisera le remplissage de celle-ci et permettront de compenser le défaut de curetage (dans la limite du raisonnable) par ses propriétés bioactives.

L'adhésion des verre-ionomères se fait par échanges ioniques, ce qui restera intéressant à la fois pour l'adhésion et la reminéralisation des tissus affectés, ce qui pourra compenser un léger défaut d'instrumentation de la cavité et donc créer un joint étanche (comparé aux composites qui nécessitent un curetage très pointilleux et des tissus dentaires sains pour bien adhérer aux parois de la cavité) (18,65).

Les CVI, présentant une faible contraction de prise et un coefficient de dilatation thermique identique à celui de la dent. S'ils sont correctement réalisés initialement leurs joints seront parfaitement étanches dans le temps du fait que l'expansion et la contraction du matériau soient similaires à ceux des tissus dentaires lors des variations thermiques (27). D'autres facteurs peuvent bien évidemment impacter l'étanchéité de ce joint.

Cependant les CVI conventionnels peuvent présenter une porosité importante à son interface, synonyme de micro-gaps (si la porosité se situe au niveau du joint), alors que les CVI-HV limitent ce problème de porosité (51,63). Les CVIMAR, quant à eux, présentent une rétraction de prise non négligeable par l'adjonction de particules résineuses au sein de la matrice de polyacrylates du CVI.

Il est donc plus favorable d'utiliser les CVI-HV que les CVI conventionnels ou les CVIMAR.

Une étude parue en 2016 (72) comparant les résines composites type Bulk, du CVIMAR et du CVI-HV mis en place dans des cavités de site 2. Les résultats montrent que les Bulks et les CVI-HV sont en continuité avec les parois de la cavité alors que les CVIMAR présentent des défauts d'adaptation.

La même étude montre que l'adaptation globale (marginale et cavitaire) des CVI-HV aux parois de la préparation est excellente.

Une adaptation inter-faciale et marginale inadéquate entraîne des problèmes tels que des fuites, des micro-pompages, des décollements, des lésions récurrentes et une irritation pulpaire.

L'adaptation à la paroi de la cavité marginale et interne est la résultante de propriétés liées au matériau tels que :

- L'adhérence aux structures dentaires
- Les changements dimensionnels pendant la polymérisation ou la prise
- Les contraintes se créant pendant la contraction de prise, co-dépendantes de l'expansion thermique, de la sorption de l'eau et du gonflement du matériau
- Les propriétés viscoélastiques et la rigidité du matériau de restauration.

Les CVI-HV possède toutes les propriétés nécessaires pour obtenir une adéquation matériau-cavité optimale.

Pour les cavités slot ou tunnel, les CVI-HV doivent être privilégiés pour préserver la crête marginale des effets du stress de la contraction de prise, ainsi que de toutes les conséquences de cette rétraction. Si le praticien décide d'utiliser une résine composite, celle-ci devra avoir une contraction de prise faible.

## VI. Conclusion

Nous pouvons dire que la prise en charge des patients concernant les soins d'odontologie restauratrice a pu être largement améliorée grâce à une meilleure compréhension de la maladie carieuse et de ses facteurs de risque, permettant d'intercepter les lésions carieuses à des stades bien plus précoces par des actions préventives limitant une perte tissulaire trop importante. L'évolution des matériaux, de l'instrumentation, des aides optiques et diagnostics limitent également ces pertes.

Le patient doit être pris dans sa globalité. Le risque carieux est déterminant et orientera le protocole de prise en charge de la lésion.

Lorsqu'une instrumentation de la lésion est nécessaire, il faudra limiter notre impact sur les tissus sains d'où l'intérêt d'utiliser la dentisterie à minima.

Cette dernière, beaucoup moins invasive que la dentisterie moderne, est basée sur le diagnostic précoce des lésions, la prévention et les interventions micro-invasives.

Le praticien, pour poser un diagnostic et caractériser la lésion carieuse, s'aidera de classifications telles que l'ICDAS II ou la classification SiSta. Ces dernières donneront des protocoles et des guides de prise en charge permettant de traiter les atteintes carieuses en fonction de leur avancement. Il oscillera alors entre le MID-1 mettant en avant les actes préventifs et non chirurgicaux ou le MID-2 utilisant des techniques de microchirurgie.

S'il se sert d'aides diagnostics utilisant la fluorescence, le concept du LIFEDT devra être suivi pour donner les lignes de conduite en fonction de la fluorescence émise par les tissus dentaires.

Les interventions microchirurgicales pour cureter une lésion proximale sont essentiellement des préparations en tunnel ou en entonnoir (slot) si la crête marginale est conservable.

Ces deux préparations nécessitent des protocoles opératoires stricts et minutieux, d'autant plus qu'elles offrent une accessibilité instrumentale et visuelle limitée comparées à une cavité de classe II conventionnelle.

Globalement les indications de ces préparations sont identiques : des patients à risque carieux faible, une épaisseur résiduelle de crête marginale  $\geq 1$  mm après préparation et exempt de fêlure, une lésion SiSta 2-1 ou 2-2. Seule différence : les cavités tunnel ne pourront être réalisées que si la lésion est à 2,5mm ou plus de la crête marginale alors que les cavités slot pourront indifféremment être faites à plus ou moins 2,5mm de la crête marginale sans être à moins de 2mm de celle-ci.

Les intérêts de ces préparations sont principalement : l'économie tissulaire, la préservation de la résistance mécanique dentaire et la possibilité de réintervention sans être trop délabrant. Ces deux types de préparations permettent de conserver la crête marginale, élément indispensable à la biomécanique et résistance de la dent, et la table occlusale (uniquement pour les cavités slot). Les réinterventions sur les préparations tunnel sont principalement nécessaires lors de fracture de crête marginale ou de lésions carieuses secondaires ou résiduelles. Une cavité de classe II de Black sera réalisée ou la réfection d'une nouvelle préparation tunnel. Les réinterventions sur les cavités en entonnoir seront, elles, fréquemment causées par des défauts de conception ou des lésions secondaires. La réfection de la restauration sera alors la solution.

Les préparations en tunnel ont une cavité d'accès située en occlusal et cheminent parallèlement à la crête marginale jusqu'à atteindre la lésion située en proximal. Les préparations slot ne concernent pas la face occlusale et l'abord se fait par voie vestibulaire ou palatine/linguale. L'utilisation de digue dentaire, d'aides optiques et d'inserts soniques et US sont indispensables pour réaliser ces préparations, en plus du matériel habituel. Le matériau de restauration de choix est le CVI-HV. Il pourra être recouvert de résine composite en occlusal dans les cavités tunnel et en couche de surface proximale dans les cavités slot.

Bien que très conservatrices, ces restaurations présentent des difficultés de réalisation et des limites. Les principaux freins des cavités slot et tunnel sont : l'accès visuel et instrumental à la lésion et aux limites de la cavité par le praticien, l'utilisation d'instrumentation spécifique, la maîtrise du protocole de préparation, le matériau de restauration utilisé, ainsi que l'accès aux limites par le patient pour maintenir le site traité exempt de biofilm bactérien. Le praticien doit alors savoir les appréhender et les gérer pour limiter le taux d'échecs thérapeutiques et les récives.

Mise entre des mains expérimentées, les préparations slot et tunnel sont des armes thérapeutiques efficaces permettant de limiter l'impact de nos préparations sur les tissus durs dentaires en odontologie restauratrice et donc préserver au maximum l'intégrité des dents postérieures.

## VII. Annexes

Annexe I : Questionnaire d'évaluation du risque carieux du MITP chez les patients de 0 à 6 ans (6)

**TABLEAU 1 MI EARLY CARE : ÉVALUATION DU RISQUE CARIEUX CHEZ LES ENFANTS DE 0 À 6 ANS**

<b>A) OBSERVATIONS CLINIQUES : si 1 oui, il s'agit d'un patient à haut risque</b>	
Lésion(s) avec taches blanches	OUI/NON
Défaut(s) de développement de l'émail	OUI/NON
Cavité visible ou obturation (≥ 1 surface cariée/ manquante/obturée)	OUI/NON
<b>B) FACTEURS DU PATIENT (augmentant le risque carieux) Si 3 oui, il s'agit d'un patient à haut risque</b>	
<b>Facteurs oraux :</b>	
Plaque visible/ancienne/acide	OUI/NON
Aucune exposition au fluor (dentifrice)	OUI/NON
<b>Facteurs généraux :</b>	
Mère/tuteur à haut risque carieux	OUI/NON
Biberon à l'heure du coucher	OUI/NON
Allaitement à la demande (après 12 mois)	OUI/NON
Plus de 3 collations entre les repas (y compris biberon)	OUI/NON
Besoins de soins de santé spéciaux	OUI/NON
Statut socio-économique faible	OUI/NON
<b>C) FACTEURS DE PROTECTION (réduisant le risque carieux)</b>	
Brossage des dents deux fois par jour (fluor)	OUI/NON
Exposition au CPP-ACP	OUI/NON
Exposition au xylitol	OUI/NON
Alimentation saine et équilibrée	OUI/NON
Soins bucco-dentaires préventifs réguliers	OUI/NON

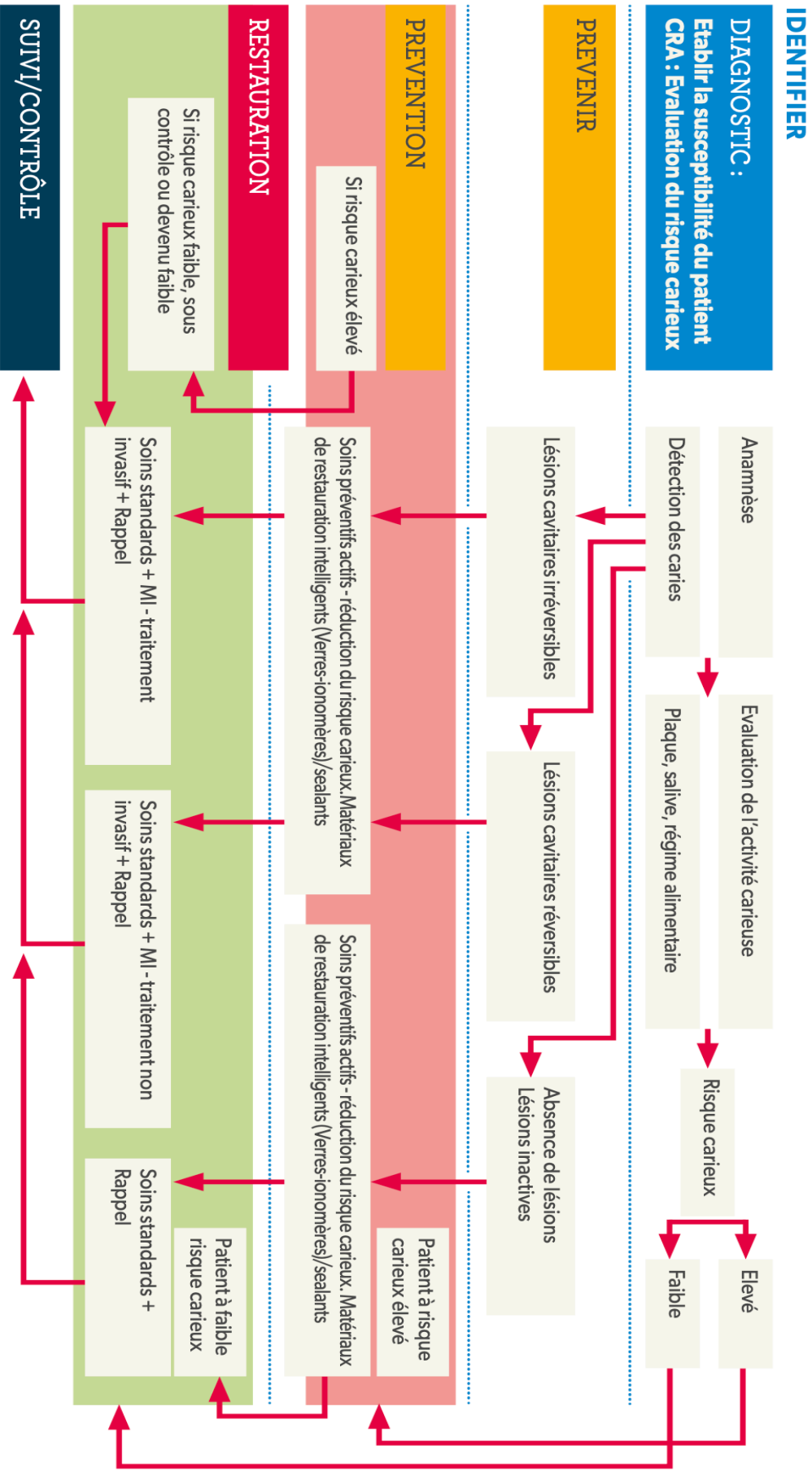


## ÉVALUATION DU RISQUE CARIEUX CHEZ LES ENFANTS DE 6 À 14 ANS

<b>A) OBSERVATIONS CLINIQUES : si 1 oui, il s'agit d'un patient à haut risque</b>	
Lésion(s) avec taches blanches	OUI/NON
Défaut(s) de développement de l'émail	OUI/NON
Cavité visible ou obturation (≥ 1 surface cariée/ manquante/obturée)	OUI/NON
Lésions carieuses proximales (Bitewings)	OUI/NON
<b>B) FACTEURS DU PATIENT (augmentant le risque carieux) Si 3 oui, il s'agit d'un patient à haut risque</b>	
<b>Facteurs oraux :</b>	
Plaque visible/ancienne/acide	OUI/NON
Aucune exposition au fluor (dentifrice/bain de bouche)	OUI/NON
Restaurations défectueuses	OUI/NON
pH de salive faible	OUI/NON
Taux élevé de S. Mutans et/ou de Lactobacille	OUI/NON
Appareils orthodontiques	OUI/NON
<b>Facteurs généraux :</b>	
Plus de 3 collations entre les repas	OUI/NON
Anorexie ou boulimie	OUI/NON
Maladies systémiques affectant l'environnement bucco-dentaire	OUI/NON
Besoins de soins de santé spéciaux	OUI/NON
Statut socio-économique faible	OUI/NON
<b>C) FACTEURS DE PROTECTION (réduction du risque carieux)</b>	
Brossage des dents deux fois par jour (fluor)	OUI/NON
Exposition au CPP-ACP	OUI/NON
Exposition au xylitol	OUI/NON
Exposition à la chlorhexidine	OUI/NON
Alimentation saine et équilibrée	OUI/NON
Soins bucco-dentaires préventifs réguliers	OUI/NON
Protection des sillons vernis fluoré	OUI/NON



Annexe III : Diagramme de décision du MITP (6)



Annexe IV : Questionnaire d'évaluation du risque carieux du CAMBRA pour les patients de 0 à 5 ans (10)

Updated CAMBRA*** Caries Risk Assessment Form for Patients Aged 0 to 5 (January 2019) (Available in its original form as a patient download at cda.org/CAMBRA4 and on page 40.)			
Caries risk component	Column 1	Column 2	Column 3
<b>Biological or environmental risk factors*</b>		Check if Yes**	
Frequent snacking (more than three times daily)			
Uses bottle/nonspill cup containing liquids other than water or milk			
Mother/primary caregiver or sibling has current decay or a recent history of decay (see high-risk description below)			
Family has low socioeconomic/health literacy status			
Medications that induce hyposalivation			
<b>Protective factors**</b>			Check if Yes**
Lives in a fluoridated drinking water area			
Drinks fluoridated water			
Uses fluoride-containing toothpaste at least two times daily – a smear for ages 0–2 years and pea sized for ages 3–6 years			
Has had fluoride varnish applied in the last six months			
<b>Biological risk factors – clinical exam*</b>		Check if Yes**	
Cariogenic bacteria quantity – <b>Not currently available</b>			
Heavy plaque on the teeth			
<b>Disease indicators – clinical exam</b>	Check if Yes**		
Evident tooth decay or white spots			
Recent restorations in last two years (new patient) or the last year (patient of record)			
<b>Final Score:</b>	Column 1 total	Column 2 total	Column 3 total
Yes in Column 1: Indicates high risk			
Yes in columns 2 and 3: Consider the caries balance			
<b>Final overall caries risk assessment category</b>	High <input type="checkbox"/>	Moderate <input type="checkbox"/>	Low <input type="checkbox"/>


\* Biological and environmental risk factors are split into a) question items, b) clinical exam.

\*\* Check the "yes" answers in the appropriate column. Shading indicates which column to place the appropriate "yes."

Annexe V : Questionnaire d'évaluation du risque carieux du CAMBRA pour les patients de 6 ans et plus (10)

**Updated CAMBRA\* Caries Risk Assessment Form for Patients Aged 6 through Adult (January 2019) (Refer to Figure 2 for details and instructions for use; available in its original form as a patient download at [cda.org/CAMBRA1](http://cda.org/CAMBRA1) and on page 38.)**

Caries risk component	Column 1	Column 2	Column 3
<b>Disease indicators</b>	Check if yes		
1. New cavities or lesion(s) into dentin (radiographically)			
2. New white spot lesions on smooth surfaces			
3. New noncavitated lesion(s) in enamel (radiographically)			
4. Existing restorations in last three years (new patient) or the last year (patient of record)			
<b>Biological or environmental risk factors</b>		Check if yes	
1. Cariogenic bacteria quantity – <b>not currently available</b>			
2. Heavy plaque on the teeth			
3. Frequent snacking (> 3 times daily)			
4. Hyposalivatory medications			
5. <b>Reduced salivary function (measured low-flow rate)**</b>			
6. Deep pits and fissures			
7. Recreational drug use			
8. Exposed tooth roots			
9. Orthodontic appliances			
<b>Protective factors</b>			Check if yes
1. Fluoridated water			
2. F toothpaste once a day			
3. F toothpaste 2X daily or more			
4. 5,000 ppm F toothpaste			
5. F varnish last six months			
6. 0.05% sodium fluoride mouthrinse daily			
7. 0.12% chlorhexidine gluconate mouthrinse daily seven days monthly			
8. Normal salivary function			
<b>Final Score:</b>	Column 1 total	Column 2 total	Column 3 total
Yes in Column 1: Indicates high or extreme risk			
Yes in columns 2 and 3: Consider the caries balance			
**Hyposalivation plus high-risk factors = extreme risk			



**Final overall caries risk assessment category** Extreme  High  Moderate  Low

\*CAMBRA is a registered trademark of the University of California, San Francisco

## Annexe VI : Principes du LIFEDT (12)

Principle	First analyse a healthy area on the tooth concerned for use as a fluorescence reference during image processing and analysis
<b>Active carious lesion</b>	<p>Visual signals in fluorescent mode</p> <ul style="list-style-type: none"> <li>• healthy dentine: acid green fluorescence</li> <li>• infected dentine: green-black fluorescence</li> <li>• infected/affected dentine: bright red fluorescence. This tissue is fairly easily eliminated with a manual excavator.</li> </ul> <p><b>Clinical considerations</b> In case of high caries risk-applicable to all lesion types, active or arrested, consider the following:</p> <ul style="list-style-type: none"> <li>• according to depth of lesion: the residual septicity of the dentinal structure is the key factor in the general practitioner's thinking. Opt for provisional fitting of a conventional glass ionomer, such as Fuji VII<sup>®</sup> (GC Japan).</li> <li>• perform permanent treatments once the carious disease has stabilized.</li> </ul> <p><b>Permanent treatments</b> In case of low caries risk-applicable to all lesion types, active or arrested, consider the following:</p> <ul style="list-style-type: none"> <li>• using a dental dam is essential</li> <li>• favour manual excavation over mechanical rotary caries removal</li> <li>• disinfect the dentine wound with a 5% aqueous solution of chlorhexidine or use the PAD<sup>®</sup> technique (photo of activated disinfection with tolonium chloride solution)<sup>55</sup></li> <li>• if the area is accessible and enables a leak-tight contact, ozone disinfection therapy is feasible</li> <li>• favour fitting a bioactive dentine substitute, such as resin-modified glass ionomer, especially if the enamel edges have disappeared<sup>21</sup></li> <li>• in case of a eugenol-based dressing, opt for an amalgam restoration</li> <li>• in case of a temporary dentine substitute such as conventional glass ionomer cement, consider the fitting time and the bonding of the adhesive/composite system used with this material. A change in fluorescence could help with this decision</li> <li>• consider whether it is necessary to use antiseptic enamel-dentinal adhesives (e.g. Clearfil Protect Bond<sup>®</sup>, Kuraray, Japan)</li> <li>• consider the choice of the most appropriate adhesive for the residual dentine structure (total etch, self etch, etc).</li> </ul>
<b>Arrested lesion</b>	<p>Visual signals in fluorescent mode</p> <ul style="list-style-type: none"> <li>• healthy dentine: acid green fluorescence</li> <li>• infected dentine: green-black fluorescence</li> <li>• infected/affected dentine: dark red fluorescence. This tissue is more difficult to eliminate with a manual excavator. Surgical treatment of this tissue by rotary milling (tungsten carbide or ceramic) under spray is feasible</li> <li>• abnormal dentine at end of excavation: light green-grey fluorescence with systematically persisting shady pink fluorescence at the bottom of the preparation, opposite the pulpal wall.</li> </ul> <p><b>Clinical considerations</b></p> <ul style="list-style-type: none"> <li>• according to the depth of the lesion: the residual septicity of the dentine structure and activity of the disease are no longer the key factors in the general practitioner's thinking. Using a dental dam is essential</li> <li>• disinfect the dentine wound with a 5% aqueous solution of chlorhexidine or use the PAD<sup>®</sup> technique<sup>55</sup> (photo-activated-disinfection with tolonium chloride solution)</li> <li>• if the area is accessible and enables a leak-tight contact, an ozone disinfection therapy is feasible</li> <li>• fitting a bioactive dentine substitute such as resin-modified glass ionomer is balanced with the injection of a chemo-polymerizing composite, especially if there are persisting enamel edges around the cervical border of the preparation</li> <li>• in case of a eugenol-based dressing, opt for an amalgam restoration</li> <li>• temporary fitting of a conventional glass ionomer is not absolutely necessary</li> <li>• consider the choice of the most appropriate adhesive for the residual dentine structure (total etch, self etch, etc).</li> </ul>
<b>Mixed lesions</b>	In case of a mixed lesion (active and arrested), the carious lesion should be considered active in its entirety.

## VIII. Table des illustrations

Figure 1 : Facteurs et processus de déminéralisation-reminéralisation amélaire.....	1
Figure 2 : Facteurs impliqués dans la maladie carieuse.....	2
Figure 3 : Cariogramme.....	3
Figure 4 : Questionnaire d'évaluation du risque carieux du MITP pour les patients de 14 ans et plus.....	3
Figure 5 : Cavité de classe II traditionnelle.....	6
Figure 6 : Cavité slot de classe II en micro-dentisterie (Photographie courtoisie du Pr TASSERY H.).....	6
Figure 7 : Loupes binoculaires Zeiss© EyeMag Light II.....	8
Figure 8 : Microscope opératoire Zeiss©Extaro 300.....	8
Figure 9 : Curetage de lésions carieuses avec la caméra Soprolife® en mode traitement.....	8
Figure 10 : Crête marginale non conservable avec lésion proximale sous-jacente vue en fluorescence par le mode traitement de la caméra Soprolife®.....	9
Figure 11 : Crête marginale conservable avec lésion proximale sous-jacente vue en fluorescence (similaire à une image de crête saine) par le système Soprolife®.....	9
Figure 12: Plaque dentaire (flèche noire) et cavitation proximale (flèche noire) vues avec le mode diagnostic du système Soprolife®.....	10
Figure 13 : Iceberg de Pitts.....	11
Figure 14 : Classification ICDAS.....	12
Figure 15 : Sites de la classification SiSta.....	12
Figure 16 : Crête marginale (fléchées) (Photographie courtoisie du Pr. TASSERY H.).....	14
Figure 17 : Cavité tunnel.....	14
Figure 18 : Cavité slot.....	16
Figure 19 : Diagramme décisionnel pour les restaurations directes de site 2.....	18
Figure 20 : Protocole du curetage sélectif (Schéma courtoisie du Pr. DEVICTOR A.).....	20
Figure 21 : Inserts soniques et ultrasoniques.....	21
Figure 22 : Franges de Moiré.....	22
Figure 23 : Coupe de tissus durs dentaires montrant une lésion carieuse s'étant propagée le long d'une fracture amélaire.....	23
Figure 24 : Résistance moyenne à la fracture (en newtons) dans les différents groupes.....	24
Figure 25 : Représentation graphique indiquant la rigidité relative de la dent sans préparation (témoin) [1], avec restauration occlusale [2], OP [3] et MOD [4]. La barre d'erreur représente l'écart type (1 SD).....	25
Figure 26 : Lésion carieuse de site 2 en distal de la dent n°36.....	28
Figure 27 : Cavité d'accès en « O » d'une préparation tunnel sur prémolaire (Vue occlusale).....	28
Figure 28 : Cavité d'accès en « T » d'une préparation tunnel sur molaire (vue occlusale).....	28
Figure 29 : Cavité d'accès en "T" vs en "O".....	29
Figure 30 : Le motif en "T" offrant un meilleur accès instrumental que celui en "O" dans le plan mésio-distal (vue vestibulaire).....	29
Figure 31 : Le motif en "T" offre également un meilleur accès dans le plan vestibulo-lingual.....	29
Figure 32 : Excavation carieuse à la fraise boule multi-lame céramique.....	29
Figure 33 : Puis curetage à micro-fraise boule diamantée.....	29
Figure 34 : Enfin, ouverture cavitaire de la partie proximale de la lésion avec inserts et instrumentation sous crestale.....	29
Figure 35 : Contrôle de l'exérèse carieuse à l'aide de la fluorescence (ici, système Soprolife®).....	30

Figure 36 : Digue plurale stabilisée en mésial par un Wedjet® et en distal par un crampon ..	30
Figure 37 : Dentin Conditioner (acide polyacrylique 10%).....	31
Figure 38 : Matriçage avec matrice sectorielle, coin en plastique et digue liquide .....	31
Figure 39 : Remplissage de la cavité au CVI .....	32
Figure 40 : Application d'adhésif en vue du collage du composite occlusal.....	32
Figure 41 : Séquence de polissage et de finition avec de gauche à droite : fraise diamantée de faible granulométrie, pointe d'Arkansas et brosette (15), puis strip inter-dentaire et contrôle de l'occlusion (50) .....	33
Figure 42 : Lésion proximale (en rouge) et une fissure amélaire vue avec la caméra Soprolife® en mode diagnostique.....	35
Figure 43 : Curettes commercialisées avec Carisolv® .....	36
Figure 44 : Système d'application d'ozone sur les surfaces dentaires .....	36
Figure 45 : Micro-fraises Komet® pour micro-dentisterie .....	37
Figure 46 : Inserts ultrasoniques Excavus® du groupe Acteon® .....	37
Figure 47 : Insert sonore KaVo SonicFlex® .....	38
Figure 48 : Finition de préparation cavitaire à l'aide d'insert SonicFlex® (KaVo).....	38
Figure 49 : EQUIA Forte™ HT Fil et EQUIA Forte™ Coat.....	40
Figure 50 : G-aenial® Universal Flo.....	41
Figure 51 : Lésion de site 2 en mésial de 26 (Radiographie courtoisie du Dr TASSERY H.)	42
Figure 52 : Séquence de préparation cavitaire avec de gauche à droite : usage de micro-fraise (56), de fraise multi-lame en céramique et d'insert ultrasonique (Photographie courtoisie du Pr TASSERY H.).....	43
Figure 53 : Matriçage composé de coin de plastique, matrice sectorielle et digue liquide (Photographie courtoisie du Pr TASSERY H.).....	44
Figure 54 : Finition de la restauration à la lame de bistouri (Photographie courtoisie du Pr TASSERY H.).....	45
Figure 55 : Polissage au disque diamanté (Photographie courtoisie du Pr TASSERY H.) .....	45
Figure 56 : Radiographie de contrôle (Radiographie courtoisie du Pr TASSERY H.).....	45
Figure 57 : Facteur C en fonction du type de restauration .....	53
Figure 58 : Micro-gap résine composite / tissus dentaires défectueux vu au microscope électronique .....	53

## IX. Table des tableaux

Tableau 1 : Guide clinique des couleurs utilisé avec le concept LIFEDT et le système Soprolife® .....	9
Tableau 2 : Indications de l'ozonothérapie ainsi que le temps d'application nécessaire .....	36
Tableau 3 : Avantages et inconvénients des systèmes soniques et ultrasoniques.....	38
Tableau 4 : Efficacité de divers systèmes de curetage carieux en fonction des tissus et de leur état d'altération .....	39
Tableau 5 : Facteurs influençant les restaurations directes et indirectes.....	50

## X. Liste des abréviations

CAMBRA : *Carie Management By Risk Assessment = Gestion des lésions carieuses par l'évaluation des risques*

CVI : *Ciment Verre Ionomère*

CVI-HV : *Ciment Verre Ionomer de Haute Viscosité*

CVIMAR : *Ciment Verre Ionomer Modifiés par Adjonction de Résine*

HBD : *Hygiène Bucco-Dentaire*

ICDAS II : *International Carie Detection and Assessment System 2= Système international d'évaluation et de détection carieuse 2*

JAD : *Jonction Amélo-Dentinaire*

LIFEDT : *Light Induced Fluorescence Evaluator for Diagnosis and Treatment = Évaluateur de fluorescence induit par la lumière d'aide au diagnostic et au traitement*

MID : *Minimal Intervention Dentistry = Dentisterie à minima*

MITP : *Minimally Invasive Treatment Plan = Plan de traitement micro-invasif*

MOD : *Mésio-Occluso-Distal*

NAC : *No Active Care = Pas de soins actifs*

OCA : *Operative Care Advised = Soins chirurgicaux conseillés*

OMS : *Organisme Mondial de la Santé*

OP : *Occluso-Proximal*

PCA : *Preventive Care Advised = Soins préventifs conseillés*

SiSta : *Site Stade*

US : *Ultrasonique*

## XI. Bibliographie

1. Selwitz RH, Ismail AI, Pitts NB. Dental caries. *The Lancet*. 6 janv 2007;369(9555):51-9.
2. Chu CH, Lo ECM, You DSH. Clinical diagnosis of fissure caries with conventional and laser-induced fluorescence techniques. *Lasers Med Sci*. mai 2010;25(3):355-62.
3. Markovic D, Peric T. Clinical evaluation of glass-ionomer tunnel restorations in primary molars: 36 months results. *Aust Dent J*. mars 2008;53(1):41-5.
4. Mount GJ, Tyas MJ, Duke ES, Lasfargues JJ, Kaleka R, Hume WR. A proposal for a new classification of lesions of exposed tooth surfaces. *Int Dent J*. avr 2006;56(2):82-91.
5. Romdhani A. Cariogramme Méthode Nouvelle et interactive d'illustration de l'interaction des facteurs contribuant au développement de la carie dentaire. [Internet]. SlidePlayer. [cité 3 févr 2021]. Disponible sur: <https://slideplayer.fr/slide/11622509/>
6. Manuel Minimal Invasive Dentistry - GC Europe [Internet]. GC Europe; 2020. Disponible sur: [https://europe.gc.dental/sites/europe.gc.dental/files/products/downloads/fujitriage/leaflet/LFL\\_MI\\_Dentistry\\_Handbook\\_fr.pdf](https://europe.gc.dental/sites/europe.gc.dental/files/products/downloads/fujitriage/leaflet/LFL_MI_Dentistry_Handbook_fr.pdf)
7. Weisrock G, Terrer E, Couderc G, Koubi S, Levallois B, Manton D, et al. Naturally aesthetic restorations and minimally invasive dentistry. *J Minim Interv Dent*. mars 2011;4(2):23-34.
8. Couderc G, Weisrock G, Terrer E, Ortet S, Charton C, Aubut V, et al. La sono-abrasion en odontologie restauratrice. *Inf Dent*. 21 sept 2011;(31):25-8.
9. Domejean-Orliaguet S, Banerjee A, Gaucher C, Milètic I, Basso M, Reich E, et al. Minimal intervention treatment plan. Practical implementation in general dental practice. *J Minim Interv Dent*. janv 2009;2(2):103-23.
10. Carney KK. CAMBRA® Caries Management by Risk Assessment A Comprehensive Caries Management Guide for Dental Professionals. *J Calif Dent Assoc*. juill 2019;42.
11. Tassery H, Koubi S, Terrer E, Dionne A, Weisrock G, Sarraquigne C, et al. A New Concept in Restorative Dentistry: Light-Induced Fluorescence Evaluator for Diagnosis and Treatment: Part 1 – Diagnosis and Treatment of Initial Occlusal Caries. *J Contemp Dent Pract*. nov 2009;10(6):86-94.
12. Tassery H, Levallois B, Terrer E, Manton D, Otsuki M, Koubi S, et al. Use of new minimum intervention dentistry technologies in caries management. *Aust Dent J*. juin 2013;58(s1):40-59.




13. Tassery H, Victor J-L, Coudert G, Brouillet J-L, Koubi S. Dentisterie restauratrice a minima. Elsevier Masson Consulte. 2006;23(145):13.
14. Ericson D, Kidd E, McComb D, Mjör I, Noack M. Minimally Invasive Dentistry - concepts and techniques in cariology. Oral Health Prev Dent. 1 févr 2003;1(1):59-72.
15. Chloé Mazière. Prise en charge des lésions carieuses de classe II en micro-dentisterie. Chirurgie. 2016. dumas-01427039
16. Kielbassa AM, Leimer MR, Hartmann J, Harm S, Pasztorek M, Ulrich IB. Ex vivo investigation on internal tunnel approach/internal resin infiltration and external nanosilver-modified resin infiltration of proximal caries exceeding into dentin. PLoS ONE [Internet]. 28 janv 2020 [cité 20 mars 2020];15(1). Disponible sur: <https://www.ncbi.nlm.nih.gov/pmc/articles/PMC6986723/>
17. Mickenautsch S. Adopting minimum intervention in dentistry: Diffusion, bias and the role of scientific evidence. Int Dent South Afr. 11(1):16-26.
18. Mount G. Minimal Intervention Dentistry: Rationale of Cavity Design. Oper Dent. janv 2003;28(1):92-9.
19. Whitehouse J. Tunnel Preps: Tooth Strength Preservation [Internet]. Dentistry Today. 2014 [cité 11 avr 2019]. Disponible sur: <https://www.dentistrytoday.com/articles/9970-tunnel-preps-tooth-strength-preservation>
20. Erten H, Üçtasli MB, Akarslan ZZ, Uzun Ö, Semiz M. Restorative Treatment Decision Making with Unaided Visual Examination, Intraoral Camera and Operating Microscope. Oper Dent. janv 2006;31(1):55-9.
21. EyeMag Light II - Loupes - Neurosurgery - Medical Technology | ZEISS United States [Internet]. [cité 3 févr 2021]. Disponible sur: <https://www.zeiss.com/meditec/us/products/neurosurgery/loupes/eyemag-light.html>
22. ZEISS EXTARO 300 – Microscope dentaire - Medical Technology | ZEISS France [Internet]. [cité 3 févr 2021]. Disponible sur: <https://www.zeiss.fr/meditec/wbc/produits/dentisterie/microscope-dentaire-extaro-300.html>
23. Hall A, Girkin JM. A Review of Potential New Diagnostic Modalities for Caries Lesions. J Dent Res. 2 juill 2004;83(1\_suppl):89-94.
24. Panayotov I, Terrer E, Salehi H, Tassery H, Yachouh J, Cuisinier FJG, et al. In vitro investigation of fluorescence of carious dentin observed with a Soprolife® camera. Clin Oral Investig. avr 2013;17(3):757-63.
25. Pitts NB. Modern Concepts of Caries Measurement. J Dent Res. juill 2004;83(1\_suppl):43-7.
26. Dikmen B. Icdas II criteria (international caries detection and assessment system). J Istanb Univ Fac Dent. 21 oct 2015;49(3):63-72.

27. Chu C-H, Cheung, Nalliah R, Mei ML. Restoring proximal caries lesions conservatively with tunnel restorations. *Clin Cosmet Investig Dent*. juill 2013;43.
28. Ji W, Chen Z, Frencken JE. Strength of tunnel-restored teeth with different materials and marginal ridge height. *Dent Mater*. nov 2009;25(11):1363-70.
29. Etienne O, Toledano C. Dentisterie a minima et cavités tunnelliées [Internet]. *Le fil dentaire magazine dentaire*. 2013 [cité 5 févr 2021]. Disponible sur: <https://www.lefildentaire.com/articles/clinique/esthetique/dentisterie-a-minima-et-cavites-tunnellisees/>
30. Strand GV, Nordbo H, Leirskar J, von der Fehr FR, Eide GE. Tunnel restorations placed in routine practice and observed for 24 to 54 months. *Quintessence Int*. juill 2000;31(7):453-60.
31. Ewoldsen N. Facial Slot Class II Restorations: A Conservative Technique Revisited. *J Can Dent Assoc*. janv 2003;69(1):25-8.
32. Chu C-H, Mei ML, Nalliah RP. A survey of practices of tunnel preparation among dentists who attended the 100th FDI Annual World Dental Congress. *J Investig Clin Dent*. févr 2015;6(1):63-8.
33. Strand GV, Nordbø H, Tveit AB, Espelid I, Wikstrand K, Eide GE. A 3-year clinical study of tunnel restorations. *Eur J Oral Sci*. 1996;104(4):384-9.
34. Milicich G, Rainey JT. Clinical presentations of stress distribution in teeth and the significance in operative dentistry. *Pract Periodontics Aesthet Dent*. sept 2012;12(7):695-700.
35. Deliperi S. Modified Matrix Band Design for Ultra-conservative Posterior Restorations. *Oper Dent*. 1 mai 2008;33(3):356-60.
36. Papa J, Cain C, Messer HH, Wilson PR. Tunnel restorations versus Class 11 restorations for small proximal lesions: A comparison of tooth strengths. *Quintessence Int*. févr 1993;24(2):93-8.
37. ShahrbaF S, Mirzakouchaki B, Oskoui SS, Kahnamousi MA. The Effect of Marginal Ridge Thickness on the Fracture Resistance of Endodontically-treated, Composite Restored Maxillary Premolars. *Oper Dent*. mai 2007;32(3):285-90.
38. Reeh ES, Messer HH, Douglas WH. Reduction in tooth stiffness as a result of endodontic and restorative procedures. *J Endod*. nov 1989;15(11):512-6.
39. Xie KX, Wang XY, Gao XJ, Yuan CY, Li JX, Chu CH. Fracture resistance of root filled premolar teeth restored with direct composite resin with or without cusp coverage. *Int Endod J*. juin 2012;45(6):524-9.
40. Tveit AB, Espelid I, Skodje F. Restorative treatment decisions on approximal caries in Norway. *Int Dent J*. juin 1999;49(3):165-72.

41. McComb D. Systematic Review of Conservative Operative Caries Management Strategies. *J Dent Educ.* oct 2001;65(10):1154-61.
42. C. P, Dijken J van. Analysis of factors affecting failure of glass cermet tunnel restorations in a multi-center study. *Clin Oral Investig.* 1 juin 2001;5(2):96-101.
43. Nicolaisen S, von der Fehr FR, Lunder N, Thomsen I. Performance of tunnel restorations at 3–6years. *J Dent.* août 2000;28(6):383-7.
44. Pyk N, Mejåre I. Tunnel restorations in general practice. Influence of some clinical variables on the success rate. *Acta Odontol Scand.* janv 1999;57(4):195-200.
45. Ratledge DK, Kidd EA, Beighton D. A clinical and microbiological study of approximal carious lesions. Part 2: efficacy of caries removal following tunnel and class II cavity preparations. *Caries Res.* janv 2001;35(1):8-11.
46. Beck F, Lettner S, Graf A, Bitriol B, Dumitrescu N, Bauer P, et al. Survival of direct resin restorations in posterior teeth within a 19-year period (1996–2015): A meta-analysis of prospective studies. *Dent Mater.* août 2015;31(8):958-85.
47. Ratledge DK, Kidd EAM, Treasure ET. The tunnel restoration. *Br Dent J.* nov 2002;193(9):501-6.
48. R.P.C. sur dent dépulpée [Internet]. LEFILDENTAIRE magazine dentaire. 2018 [cité 8 févr 2021]. Disponible sur: <https://www.lefildentaire.com/articles/pratique/fiches-esthetique/r-p-c-sur-dent-depulpee/>
49. Hunt PR. A Modified Class II Cavity Preparation for Glass Ionomer Restorative Materials. *Quintessence Int.* oct 1984;15(10):1011-8.
50. Knight GM. The tunnel restoration - nine years of clinical experience using capsulated glass ionomer cements. Case report. *Aust Dent J.* août 1992;37(4):245-51.
51. Wiegand A, Attin T. Treatment of proximal caries lesions by tunnel restorations. *Dent Mater.* déc 2007;23(12):1461-7.
52. Dentin Conditioner | GC Europe [Internet]. 2020 [cité 7 févr 2021]. Disponible sur: [https://europe.gc.dental/en-SA/products/dentinconditioner?language\\_content\\_entity=en-SA](https://europe.gc.dental/en-SA/products/dentinconditioner?language_content_entity=en-SA)
53. Raskin A, Setcos JC, Vreven J, Wilson NHF. Influence of the isolation method on the 10-year clinical behaviour of posterior resin composite restorations. *Clin Oral Investig.* 25 sept 2000;4(3):148-52.
54. Banerjee A, Watson TF, Kidd EAM. Dentine caries excavation: a review of current clinical techniques. *Br Dent J.* mai 2000;188(9):476-82.
55. Banerjee A, Kidd EAM, Watson TF. Scanning electron microscopic observations of human dentine after mechanical caries excavation. *J Dent.* mars 2000;28(3):179-86.

56. Tassery H. 2015-004 \_ Actualités Cabinet Dentaire - H. Tassery - D.U. La Réunion - Cariologie.pdf [Internet]. 2015 [cité 7 mai 2019]. Disponible sur: <http://websitesreunion-sante.com/03-Actualites/2015-004%20-%20Actualit%C3%A9s%20Cabinet%20Dentaire%20-%20H.%20Tassery%20-%20D.U.%20La%20R%C3%A9union%20-%20Cariologie.pdf>
57. Inserts Satelec Acteon [Internet]. [cité 6 févr 2021]. Disponible sur: <https://www.acteongroup.com/en/uploads/media/default/0001/01/a264bc99fb3e386a7d8e6269957ffc225bc2efb3.pdf>
58. Ortet S, Toca E, Tassery H. Apport des instruments soniques et ultrasoniques. *Inf Dent.* 11 mai 2011;(19):16-24.
59. Pilebro CE, van Dijken JWV, Stenberg R. Durability of tunnel restorations in general practice: a three-year multicenter study. *Acta Odontol Scand.* janv 1999;57(1):35-9.
60. Manhart J, Chen H, Hamm G, Hickel R. Review of the Clinical Survival of Direct and Indirect Restorations in Posterior Teeth of the Permanent Dentition. *Oper Dent.* sept 2004;29(5):481-508.
61. EQUIA Forte HT | GC Europe [Internet]. 2020 [cité 8 févr 2021]. Disponible sur: [https://europe.gc.dental/fr-LU/products/equiaforteht?language\\_content\\_entity=fr-LU](https://europe.gc.dental/fr-LU/products/equiaforteht?language_content_entity=fr-LU)
62. Balkaya H, Arslan S, Pala K. A randomized, prospective clinical study evaluating effectiveness of a bulk-fill composite resin, a conventional composite resin and a reinforced glass ionomer in Class II cavities: one-year results. *J Appl Oral Sci* [Internet]. 2019 [cité 20 mars 2020];27. Disponible sur: <https://www.ncbi.nlm.nih.gov/pmc/articles/PMC6768121/>
63. Gurgan S, Kutuk Z, Ergin E, Oztas S, Cakir F. Clinical performance of a glass ionomer restorative system: a 6-year evaluation. *Clin Oral Investig.* sept 2017;21(7):2335-43.
64. G-ænial Universal Flo | GC Europe [Internet]. 2020 [cité 8 févr 2021]. Disponible sur: [https://europe.gc.dental/fr-LU/products/gaenialuniversalflo?language\\_content\\_entity=fr-LU](https://europe.gc.dental/fr-LU/products/gaenialuniversalflo?language_content_entity=fr-LU)
65. Strand GV, Tveit AB, Gjerdet NR. Marginal ridge strength of tunnel-prepared teeth restored with various adhesive filling materials. *Cem Concr Res.* mai 1999;29(5):645-50.
66. Wilson NHF, Cowan AJ, Unterbrink G, Wilson MA, Crisp RJ. A Clinical Evaluation of Class II Composites Placed Using a Decoupling Technique. *J Adhes Dent.* Winter 2000;2(4):319-29.
67. Yoshikawa T, Burrow MF, Tagami J. A light curing method for improving marginal sealing and cavity wall adaptation of resin composite restorations. *Dent Mater.* juill 2001;17(4):359-66.
68. Pierre-Emmanuel Chaumont. La photopolymérisation des résines composites: données actuelles. *Sciences du Vivant [q-bio]*. 2012. hal-01738812

69. Santos GO, Santos MEO, Sampaio EM, Dias KRHC, Silva EM. Influence of C-factor and Light-curing Mode on Gap Formation in Resin Composite Restorations. *Oper Dent.* sept 2009;34(5):544-50.
70. Sivakumar JSK, Prasad AS, Soundappan S, Ragavendran N, Ajay R, Santham K. A comparative evaluation of microleakage of restorations using silorane-based dental composite and methacrylate-based dental composites in Class II cavities: An in vitro study. *J Pharm Bioallied Sci.* mars 2016;8(5):81-5.
71. Tassery H, Koubi S. Minimally Invasive Dentistry Using Sonic and Ultra-sonic Devices in Ultraconservative Class 2 Restorations. *J Contemp Dent Pract.* févr 2008;9(2):155-65.
72. Gaintantzopoulou M, Gopinath V, Zinelis S. Evaluation of cavity wall adaptation of bulk esthetic materials to restore class II cavities in primary molars. *Clin Oral Investig.* mai 2017;21(4):1063-70.



## SERMENT MEDICAL

En présence des Maîtres de cette Faculté, de mes chers condisciples, devant l'effigie d'HIPPOCRATE.

Je promets et je jure, d'être fidèle aux lois de l'honneur et de la probité dans l'exercice de la Médecine Dentaire.

Je donnerai mes soins à l'indigent et n'exigerai jamais un salaire au-dessus de mon travail, je ne participerai à aucun partage clandestin d'honoraires.

Je ne me laisserai pas influencer par la soif du gain ou la recherche de la gloire.

Admis dans l'intérieur des maisons, mes yeux ne verront pas ce qui s'y passe, ma langue taira les secrets qui me seront confiés et mon état ne servira pas à corrompre les mœurs ni à favoriser le crime.

Je ne permettrai pas que des considérations de religion, de nation, de race, de parti ou de classe sociale viennent s'interposer entre mon devoir et mon patient.

Même sous la menace, je n'admettrai pas de faire usage de mes connaissances médicales contre les lois de l'humanité.

J'informerai mes patients des décisions envisagées, de leurs raisons et de leurs conséquences. Je ne tromperai jamais leur confiance et n'exploiterai pas le pouvoir hérité des connaissances pour forcer les consciences.

Je préserverai l'indépendance nécessaire à l'accomplissement de ma mission. Je n'entreprendrai rien qui dépasse mes compétences. Je les entretiendrai et les perfectionnerai pour assurer au mieux les services qui me seront demandés.

Respectueux et reconnaissant envers mes Maîtres, je rendrai à leurs enfants l'instruction que j'ai reçue de leur père.

Que les hommes m'accordent leur estime si je suis fidèle à mes promesses.

Que je sois déshonoré et méprisé de mes confrères si j'y manque.

