



**HAL**  
open science

# Proposition d'une nouvelle classification des lésions cervicales pour une amélioration de la prise en charge des patients

Alix Rion

► **To cite this version:**

Alix Rion. Proposition d'une nouvelle classification des lésions cervicales pour une amélioration de la prise en charge des patients. Chirurgie. 2021. dumas-03566517

**HAL Id: dumas-03566517**

**<https://dumas.ccsd.cnrs.fr/dumas-03566517v1>**

Submitted on 11 Feb 2022

**HAL** is a multi-disciplinary open access archive for the deposit and dissemination of scientific research documents, whether they are published or not. The documents may come from teaching and research institutions in France or abroad, or from public or private research centers.

L'archive ouverte pluridisciplinaire **HAL**, est destinée au dépôt et à la diffusion de documents scientifiques de niveau recherche, publiés ou non, émanant des établissements d'enseignement et de recherche français ou étrangers, des laboratoires publics ou privés.



Distributed under a Creative Commons Attribution - NonCommercial - NoDerivatives 4.0 International License

**THESE**

***POUR OBTENIR LE DIPLOME D'ETAT  
DE DOCTEUR EN CHIRURGIE DENTAIRE***

Présentée et publiquement soutenue devant

Aix-Marseille Université  
(Président : Monsieur le Professeur Éric BERTON)

Faculté des Sciences Médicales et Paramédicales  
(Doyen : Monsieur le Professeur Georges LEONETTI)

Ecole de Médecine Dentaire  
(Directeur : Monsieur le Professeur Bruno FOTI)

***Proposition d'une nouvelle classification des lésions cervicales  
pour une amélioration de la prise en charge des patients.***

Présentée par

**RION Alix**

Née le 10/06/1996

A Toulon

Thèse soutenue le

**Vendredi 30 Avril 2021**

Devant le jury composé de

**Président : Professeur TASSERY Hervé**

**Assesseurs : Docteur TERRER Elodie**

**Docteur CAMOIN Ariane**

**Docteur HAHN-GOLETTI Larissa**



**THESE**

***POUR OBTENIR LE DIPLOME D'ETAT  
DE DOCTEUR EN CHIRURGIE DENTAIRE***

Présentée et publiquement soutenue devant

Aix-Marseille Université  
(Président : Monsieur le Professeur Éric BERTON)

Faculté des Sciences Médicales et Paramédicales  
(Doyen : Monsieur le Professeur Georges LEONETTI)

Ecole de Médecine Dentaire  
(Directeur : Monsieur le Professeur Bruno FOTI)

***Proposition d'une nouvelle classification des lésions cervicales  
pour une amélioration de la prise en charge des patients.***

Présentée par

**RION Alix**

Née le 10/06/1996

A Toulon

Thèse soutenue le

**Vendredi 30 Avril 2021**

Devant le jury composé de

Président : Professeur TASSERY Hervé

Assesseurs : Docteur TERRER Elodie

Docteur CAMOIN Ariane

Docteur HAHN-GOLETTI Larissa



## ADMINISTRATION

*Mise à jour : sept. 2020*

### **Doyens Honoraires**

Professeur	Raymond SANGIUOLO†
Professeur	Henry ZATTARA
Professeur	André SALVADORI
Professeur	Jacques DEJOU

### **Doyen Assesseurs**

Professeur	Bruno FOTI
Professeur	Michel RUQUET
Professeur	Anne RASKIN

### **Directeurs de Départements**

Formation Initiale	Professeur	Michel RUQUET
Recherche	Professeur	Anne RASKIN
Formation Continue	Professeur	Frédéric BUKIET

### **Charges de missions**

Relations Internationales	Professeur	Hervé TASSERY
Internat et Diplômes d'études spécialisées	Professeur	Virginie MONNET-CORTI
Affaires générales	Docteur	Patrick TAVITIAN

### **Responsable des Services Administratifs et Techniques**

Madame	Katia LEONI
--------	-------------

## **LISTE DES ENSEIGNANTS**

### **PROFESSEURS DES UNIVERSITES – PRATICIENS HOSPITALIERS DES CSERD**

BUKIET Frédéric (58-01)  
FOTI Bruno (56-02)  
LE GALL Michel (56-01)  
MONNET-CORTI Virginie (57-01)  
ORTHLIEB Jean-Daniel (58-01)  
RASKIN Anne (58-01)  
RUQUET Michel (58-01)  
TARDIEU Corinne (56-01)  
TARDIVO Delphine (56-02)  
TASSERY Hervé (58-01)

### **PROFESSEUR DES UNIVERSITES**

ABOUT Imad (65)

### **PROFESSEURS EMERITES**

DEJOU Jacques  
HUE Olivier

### **MAITRES DE CONFERENCES DES UNIVERSITES – PRATICIENS HOSPITALIERS DES CSERD**

ABOUDHARAM Gérard (58-01)	LAN Romain (56-02)
BANDON Daniel (56-01)	LAURENT Michel (58-01)
BELLONI Didier (57-01)	LAURENT Patrick (57-01)
BOHAR Jacques (56-01)	MAILLE Gérald (58-01)
CAMOIN Ariane (56-01)	PHILIP-ALLIEZ Camille (56-01)
CAMPANA Fabrice (57-01)	POMMEL Ludovic (58-01)
CATHERINE Jean-Hugues (57-01)	PRECKEL Bernard-Éric (58-01)
GAUBERT Jacques (56-01)	RÉ Jean-Philippe (58-01)
GIRAUD Thomas (58-01)	ROCHE-POGGI Philippe (57-01)
GIRAUDEAU Anne (58-01)	STEPHAN Grégory (58-01)
GUIVARC'H Maud (58-01)	TAVITIAN Patrick (58-01)
JACQUOT Bruno (58-01)	TERRER Elodie (58-01)
LABORDE Gilles (58-01)	TOSELLO Alain (58-01)

### **MAITRES DE CONFERENCES DES UNIVERSITES ASSOCIES**

BALLESTER Benoît (58-01)  
BLANCHET Isabelle (56-01)  
MENSE Chloé (58-01)  
SILVESTRI Frédéric (58-01)

## **ASSISTANTS HOSPITALIERS ET UNIVERSITAIRES**

AL AZAWI Hala <sup>(56-01)</sup>	HAHN-GOLETTI Larissa <sup>(58-01)</sup>
ANTEZACK Angeline <sup>(57-01)</sup>	LIOTARD Alicia <sup>(58-01)</sup>
ARNIER Canelle <sup>(56-01)</sup>	MANSUY Charlotte <sup>(58-01)</sup>
BACHET-DORISON Damienne <sup>(56-01)</sup>	MARTIN William <sup>(56-01)</sup>
CAMBON Isabelle <sup>(56-01)</sup>	MATTERA Rémi <sup>(56-01)</sup>
CASAZZA Estelle <sup>(56-01)</sup>	MELLOUL Sébastien <sup>(57-01)</sup>
CASTRO Romain <sup>(57-01)</sup>	PARFU Anne <sup>(58-01)</sup>
DAVID Laura <sup>(56-01)</sup>	PASCHEL Laura <sup>(58-01)</sup>
DEVICTOR Alix <sup>(58-01)</sup>	PILLIOL Virginie <sup>(58-01)</sup>
DODDS Mélina <sup>(58-01)</sup>	REPETTO Andréa <sup>(58-01)</sup>
DRAUSSIN Thierry <sup>(56-02)</sup>	ROMANET Yvan <sup>(57-01)</sup>
DUMAS Cathy <sup>(57-01)</sup>	SANTUNIONE Charlotte <sup>(58-01)</sup>
HADJ-SAID Mehdi <sup>(57-01)</sup>	VINAÏ Michael <sup>(56-01)</sup>

## **ASSISTANTS DES UNIVERSITES ASSOCIES**

GRINE Ghilès <sup>(57-01)</sup>  
HOUVENAEGHEL Brice <sup>(57-01)</sup>

Intitulés des sections CNU :

- 56<sup>ème</sup> section : *Développement, croissance et prévention*
- 56-01 *Odontologie pédiatrique et orthopédie dento-faciale*
- 56-02 : *Prévention – Épidémiologie – Economie de la santé – Odontologie légale*
- 57<sup>ème</sup> section : *Chirurgie orale ; Parodontologie ; Biologie Orale*
- 57-01 : *Chirurgie orale – Parodontologie – Biologie orale*
- 58<sup>ème</sup> section : *Réhabilitation orale*
- 58-01 : *Dentisterie restauratrice – Endodontie – Prothèses – Fonction-Dysfonction – Imagerie – Biomatériaux*

L'auteur s'engage à respecter les droits des tiers, et notamment les droits de propriété intellectuelle. Dans l'hypothèse où la thèse comporterait des éléments protégés par un droit quelconque, l'auteur doit solliciter les autorisations nécessaires à leur utilisation, leur reproduction et leur représentation auprès du ou des titulaires des droits. L'auteur est responsable du contenu de sa thèse. Il garantit l'Université contre tout recours. Elle ne pourra en aucun cas être tenue responsable de l'atteinte aux droits d'un tiers

**A mon Président de Jury,  
Monsieur le Professeur Hervé TASSERY,**

*C'est un honneur de vous avoir comme Président de jury de thèse. Je vous remercie pour votre enseignement tout au long de mes études en odontologie conservatrice. Notamment, votre apprentissage de la dentisterie a minima, qui restera dans ma mémoire. Veuillez trouver dans ce travail l'expression de ma sincère reconnaissance et de mon respect.*

**A ma Directrice de thèse,  
Madame le Docteur Elodie TERRER,**

*Je vous remercie d'avoir accepté la direction de cette thèse. Vos conseils, votre écoute et votre patience m'ont permis de mener à bien ce travail.*

*Merci pour le calme et la gentillesse dont vous avez fait preuve dans mes moments de doutes.*

*J'espère avoir rendu un travail à la hauteur de vos attentes.*

*Veillez trouver aujourd'hui le témoignage de ma plus grande reconnaissance.*

**A Madame le Docteur Ariane CAMOIN,**

*Je vous remercie d'avoir spontanément accepté de faire partie de ce jury de thèse. Je vous remercie également pour votre gentillesse et bienveillance avec l'ensemble des étudiants. Votre accompagnement en pédodontie m'a beaucoup apporté durant ces années de clinique. Vous avez su me transmettre l'envie de soigner les enfants.  
Merci pour tout.*

**A Madame le Docteur Larissa HAHN-GOLETTI,**

*Je vous remercie d'avoir accepté sans hésitation et avec enthousiasme de siéger dans ce jury et de juger ce travail. Merci également pour vos conseils et votre gentillesse lors de vos encadrements des vacances d'odontologie conservatrice.*

*Veillez trouver ici l'expression de ma sincère gratitude.*

**A Maman et Lionel,**

Merci maman de ton amour inconditionnel, de m'avoir toujours soutenue et d'avoir fait tant d'efforts pour que je puisse réussir ce que je fais aujourd'hui. Ton éducation, ton dévouement, les repas de la P1, les appels pour réciter les textes d'éthiques... Encore aujourd'hui tu continues de m'apporter ton aide, tes conseils et ton amour quotidiennement. Merci d'être tout simplement la meilleure maman. Love you to the moon and back.

Lionel tu es un super beau papa, merci pour ta présence, ta bonne humeur permanente et tes bons repas.

**A ma grande sœur Claire,**

Tu es mon plus grand modèle. Comme une deuxième maman, je sais que je peux éternellement compter sur toi. Merci d'avoir toujours été là pour me donner de l'amour, de la motivation, de la persévérance et de me rappeler d'écouter Jack Johnson.

Merci aussi pour tes conseils et tes relectures attentives de mon travail.

Je suis si fière d'être ta sœur, je t'aime.

**A mon père,**

Merci papa pour ta présence, ton soutien, tes appels et les planchas ! Merci aussi pour ces voyages en Martinique.

**A mes grands-parents,**

Merci Granny et Pépé de votre amour, votre soutien et votre confiance en moi depuis toujours. Granny, je n'oublierais jamais que « quand on veut on peut » !

To Barbara, I will always cherish the memories of my time spent with you in Claremorris. I hope I am making you proud as a dentist. Love to you and Donald.

**A Mary, Ger and Joyce,**

Thank you to the O'Donoghue-Browne family for your love. Your home in Kinvarra is like a second home to me, full of great memories. Thank you for all the summer camps, the (surprise) trips, the shopping in Penneys, the best potatoes ever, etc. !!!! Love youuuuu.

**A Rémi,**

Merci d'être présent à mes côtés chaque jour et d'avoir toujours cru en moi tout au long de ce travail. Ta patience, ton soutien et l'amour que tu me portes, me tirent constamment vers le haut. Nous avons tellement de projets à réaliser... à toute cette vie qui nous attend, à ces voyages qui nous font rêver et à nos futurs moments de complicité. Je t'aime.

**Au Docteur Xavier Niddam,**

Merci de m'avoir ouvert les portes de votre cabinet, de me transmettre vos connaissances et savoir-faire. J'apprends énormément à vos côtés et j'essaye d'appliquer quotidiennement vos conseils et astuces pour m'améliorer.



**A mes girls en dentaire : Ophélie, Camille, Clara et Victoire,**

Merci d'avoir rendu ces années de cours, TP et clinique pleines de joies et de rires. J'en retiens que le meilleur en grande partie grâce à vous ! Merci Ophé pour nos fous-rires, ton franc parlé et d'avoir eu la patience de relire ma thèse ; Camille pour les apéros au Bali et les repas chez toi qui sont toujours des bons moments ; Victoire pour ton humour et ta bonne humeur constante ; Clara pour ta fraîcheur d'esprit et ton humanité qui nous rappelle les choses importantes de la vie.

**A ma binôme depuis la O2,**

Merci Alice pour tout... Ça y est on l'a fait !!! Ton soutien dans les moments de doute et de stress a été un vrai réconfort pour moi. Tu es comme un petit porte-bonheur qui nous réussit à tous les coups ! Merci d'être aussi là pour les bons moments, j'ai hâte d'en partager de futurs avec toi.

**A Chloé,**

Tu as été une des meilleures rencontres durant mes études. Merci pour ton soutien dans les moments difficiles et pour ta présence dans les moments de joie et de réussite. Vivement tes 25 ans, ta thèse et tous les futurs moments de joie !

**A « la famille »,**

Anouk, Sarah, Myrtille, Léa, Chloé, Léo, Pascal, Minh et Rémi. Que des bons repas, de super aventures et du bonheur à vos côtés... Merci !

**A Philou, Manon, Julien, Margot, Laura,**

Depuis la P1, merci d'avoir rempli ces années d'études de bonheur, de rires, de soirées et de souvenirs inoubliables.

## Table des matières

I. Introduction .....	1
II. Nouveaux outils de classifications .....	2
<b>II.1. Classification histologique .....</b>	<b>2</b>
<b>II.2. Classification radiologique.....</b>	<b>3</b>
<b>II.3. Classifications ICDAS/ICCMS™ : classifications modernes.....</b>	<b>6</b>
II.3.1. International Caries Detection and Assessment System (ICDAS).....	6
II.3.2. International Caries Classification and Management System (ICCMS™).....	7
<b>II.4. Correspondance entre les différentes classifications.....</b>	<b>10</b>
III. Proposition d'une nouvelle classification des lésions cervicales .....	12
<b>III.1. Lésions cervicales carieuses (LCC) .....</b>	<b>12</b>
III.1.1. Histoire .....	12
III.1.1.1. Risque carieux individuel.....	12
III.1.1.2. Protocoles d'évaluation du risque carieux.....	13
III.1.1.3. Caries Management by Risk Assessment system (CAMBRA) .....	14
III.1.2. Classification et diagnostic .....	18
III.1.2.1. Classification.....	18
III.1.2.1.1. Évaluation de la sévérité des LCC.....	18
III.1.2.1.2. Évaluation de l'activité des LCC.....	20
III.1.2.2. Diagnostic.....	21
III.1.3. Gestion individuelle.....	21
III.1.3.1. Gestion du risque carieux individuel du patient.....	22
III.1.3.2. Gestion des lésions cervicales carieuses .....	28
III.1.3.3. Suivi .....	34
<b>III.2. Lésions cervicales non carieuses (LCNC) .....</b>	<b>34</b>
III.2.1. Histoire .....	34
III.2.1.1. Étiologies des LCNC .....	35
III.2.1.2. Méthodes .....	39
III.2.2. Classification et diagnostic .....	41
III.2.2.1. Classification.....	41
III.2.2.2. Diagnostic.....	43
III.2.3. Gestion individuelle.....	44
III.2.3.1. Gestion du risque .....	45
III.2.3.2. Gestion des Lésions Cervicales Non Carieuses .....	48
III.2.3.3. Suivi .....	53
IV. Discussion .....	54
V. Conclusion .....	55
Annexes.....	A
Bibliographie .....	I

# I. Introduction

Les lésions cervicales correspondent à une perte de tissu dentaire plus ou moins importante localisée au niveau de la jonction amélo-cémentaire des dents. Elles existent sous deux formes : carieuse incluant une participation bactérienne et non carieuse causée par un processus d'usure mécanique et/ou chimique.

De nos jours les lésions cervicales sont courantes et leur prévalence semble être en augmentation. Cette accentuation s'explique par une plus grande longévité fonctionnelle de l'organe dentaire ainsi que des changements de mode de vie moderne (alimentation sucrée et acide, stress et hygiène bucco-dentaire traumatique entre autres) (1)(2)(3).

Ces lésions situées au niveau d'une zone de fragilité, ont un rapport étroit avec la gencive marginale, une variabilité d'apparences cliniques ainsi qu'une visibilité et accessibilité parfois difficile. Ce sont ces particularités qui vont rendre leur détection, diagnostic et prise en charge complexe (1)(2).

Il est à constater dans la littérature plusieurs classifications des lésions carieuses et des lésions d'usure. Cependant il n'existe pas à l'heure actuelle de classification clinique consensuelle et internationale des lésions cervicales.

Dans ce travail nous proposons une nouvelle classification des lésions cervicales. Pour cela nous nous inspirons de deux classifications internationales concernant les lésions carieuses occluso-proximales (ICDAS et ICCMS™) qui sont consensuelles, reconnues et utilisées dans quatre domaines : la pratique clinique, l'enseignement, la recherche et la santé publique.

La nouvelle classification des lésions cervicales classifiera les lésions en fonction de leur apparence clinique visuelle et de leur étendue histologique. Elle apportera aussi des réponses quant à la gestion individuelle des lésions selon leur classification via une proposition de « cycle de prise en charge ».

L'objectif est de développer une méthode standardisée sur les critères de détection et diagnostic des lésions cervicales afin d'aider le chirurgien-dentiste à détecter, diagnostiquer et proposer une prise en charge globale personnalisée et adaptée aux problématiques du patient.

## II. Nouveaux outils de classifications

Au fil des années de nombreux auteurs ont réalisés des classifications pour répertorier les différents types de lésions dentaires. Ces classifications ont pour but d'aider le chirurgien-dentiste à les diagnostiquer et à en améliorer la prise en charge.

Il existe de nombreuses classifications qui ont chacune leurs avantages et inconvénients en pratique clinique. Certaines sont plus historiques et peu utilisées telles que la classification de Black, d'autres sont plus modernes et seront présentées par la suite.

### II.1. Classification histologique

La classification histologique classe les différents stades des lésions carieuses en fonction de la profondeur des tissus dentaires déminéralisés. Elle comporte 5 stades de 0 à 4, allant de l'absence de déminéralisation (stade 0) à une déminéralisation du tiers interne de la dentine (stade 4).

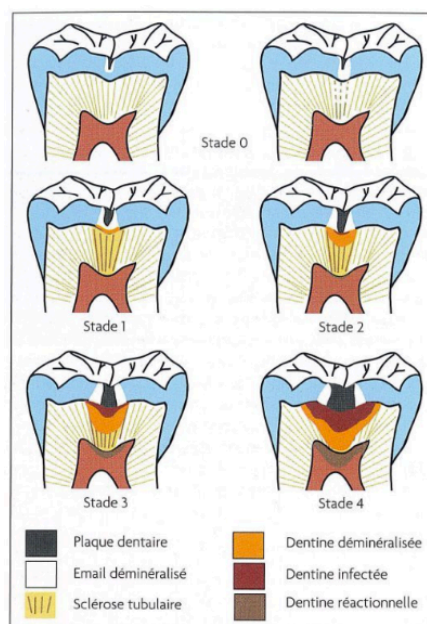


Figure 1 : Schéma représentant les stades histologiques d'une lésion carieuse occlusale (4).

Stade	Profondeur de tissus déminéralisé
0	Pas de déminéralisation
1	Déminéralisation de la moitié externe de l'épaisseur de l'émail
2	Déminéralisation de la moitié interne de l'épaisseur de l'émail jusqu'au tiers externe de la dentine.
3	Déminéralisation du tiers moyen de la dentine
4	Déminéralisation du tiers interne de la dentine

Tableau 1 : Classification histologique (4)(5).

Cette classification est une référence qui va permettre de comparer toutes les autres classifications, elle est considérée comme le gold standard. Néanmoins elle utilise des coupes histologiques d'organes dentaires elle est donc difficilement transposable en clinique. Le praticien ne pourra pas l'utiliser cliniquement pour détecter et diagnostiquer les stades des lésions carieuses d'un patient.

## II.2. Classification radiologique

La radiographie est un examen complémentaire utile à la détection de lésions carieuses notamment pour des lésions occlusales et proximales. En effet, les radiographies vont permettre d'estimer la profondeur de la déminéralisation des tissus dentaire ainsi que surveiller le comportement, l'évolution des lésions dans le temps(6).

Plusieurs auteurs incluent l'aspect radiologique comme critère de classification (Marthaler et Germann ainsi que Hintze et al.) :

Score	Signes radiologiques
R0	Pas de radio-clarté
R1	Image radio-claire touchant la moitié externe de l'émail
R2	Image radio-claire touchant la moitié interne de l'émail
R3	Image radio-claire touchant la moitié externe de la dentine

Tableau 2 : Classification radiologique de Marthaler et Germann en 1970 (7).

Score	Signes radiologiques
0	Pas de radio-clarté
1	Image radio-claire touchant la moitié externe de l'émail
2	Image radio-claire touchant la moitié interne de l'émail
3	Image radio-claire touchant le tiers externe de la dentine
4	Image radio-claire touchant les deux tiers interne de la dentine

Tableau 3 : Classification radiologique de Hintze et al en 1998 (8).

Plus récemment, à Baltimore se crée la classification ICDAS (2001) puis ICDAS II (2005). Dans cette classification (*cf. II.3.1.*) il existe un système d'évaluation radiographique qui classe les différents stades de radio-clarté que l'on peut observer sur une radiographie (9) :




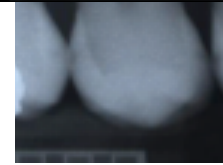



Système d'évaluation radiographique de L'ICDAS			
Sévérité des lésions carieuses	R0		Absence de radio-clarté.
	R1		Radio-clarté localisée dans la 1/2 externe de l'émail.
	R2		Radio-clarté localisée dans la 1/2 interne de l'émail ± à la jonction amélo-dentinaire.
	R3		Radio-clarté localisée dans le 1/3 externe de la dentine.
	R4		Radio-clarté atteignant le 1/3 moyen de la dentine.
	R5		Radio-clarté atteignant le 1/3 interne de la dentine, cliniquement cavitaire.
	R6		Radio-clarté touchant la chambre pulpaire, cliniquement cavitaire.

Tableau 4 : Classification radiologique de l'ICDAS (9).

Toutefois, il y a des limites à la radiographie :

- Bien qu'il y ait une sensibilité importante pour la détection de lésions carieuses dentinaire, cette sensibilité est nettement diminuée pour des lésions amélares (6). Il y a donc une tendance à la sous-évaluation des lésions qui n'ont pas encore atteint le stade cavitaire (7).
- La profondeur de déminéralisation observé sur un cliché radiologique n'est pas toujours corrélée à la présence ou absence de cavitation clinique (8)(6).
- La radiographie ne détermine pas l'activité de la lésion (active ou arrêtée) (6).
- Selon Marthaler et Germann, si les surfaces proximales pouvaient être directement inspectées à l'œil nu plus de lésions carieuses seraient détectées cliniquement que sur les radiographies (7).

Par conséquent la radiographie est un examen complémentaire, il ne peut pas être utilisé seul pour diagnostiquer une lésion.

Dans le cadre du diagnostic des lésions cervicales la radiographie n'est pas un outil efficace, elle est très peu spécifique (10). La radiographie retro alvéolaire ne donne pas d'information sur la profondeur et l'activité d'une lésion cervicale (Cf. figure 2) ce qui peut conduire le chirurgien-dentiste à sous évaluer les lésions carieuses et à sous diagnostiquer les lésions précoces.

Les lésions cervicales se trouvent habituellement sur une face visible de la dent, par conséquent plus de lésions précoces peuvent être détectées visuellement que radiologiquement. Cela confirme l'importance d'apporter une classification clinique visuelle des lésions cervicales.

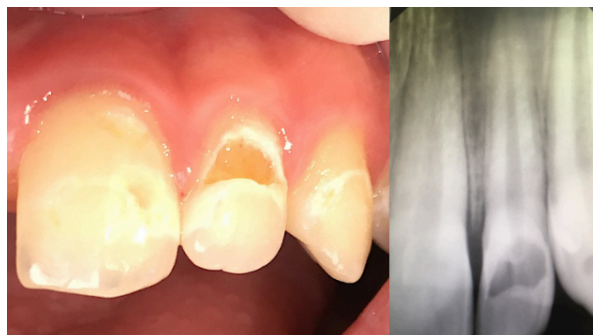

Figure 2 : Comparaison entre radiographie retro-alvéolaire et aspect visuel de lésions cervicales carieuses sur 21,22 et 23

## II.3. Classifications ICDAS/ICCMS™ : classifications modernes

### II.3.1. International Caries Detection and Assessment System (ICDAS)

La conférence de consensus sur « Le diagnostic et la gestion des caries tout au long de la vie » dans le Maryland en 2002 a proposé un système de détection carieuse : ICDAS. La dernière version de cette classification (ICDAS II) a abouti en 2005 lors d'une nouvelle conférence à Baltimore.

L'ICDAS est une classification visuelle, c'est un système de détection et d'évaluation qui classe les étapes du processus carieux en fonction de leur apparence clinique visuelle, de l'étendue et de l'activité histologique (11).

L'objectif de cette classification est de développer une méthode standardisée sur les critères de détection clinique des lésions carieuses (12).

ICDAS est conçue pour être utilisée dans 4 domaines : pratique clinique, enseignement, recherche et santé publique.

Elle comprend 6 codes basés sur l'inspection visuelle des surfaces dentaires nettoyées et séchées :

<b>CODES</b>	<b>DESCRIPTION</b>
0	Surface dentaire saine
1	Premier changement visuel de l'émail (Lésion blanche ou brune). Visible uniquement après séchage prolongé
2	Changement visuel net de l'émail
3	Rupture localisée de l'émail (sans signe visuel d'atteinte dentinaire)
4	Zone sombre dans la dentine sous-jacente visible à travers l'émail
5	Cavité distincte avec dentine exposée
6	Cavité de grande entendue avec dentine exposée

Tableau 5 : Critères et descriptions de la classification ICDAS (12).



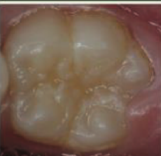



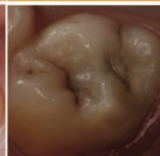


Examen visuel: ICDAS II	0 Surface dentaire saine: pas de changement de translucidité ou de coloration	1 Changements visibles après séchage 1w: blanc 1b: marron	2 Changements visibles sans séchage 2w: blanc 2b: marron	3 Rupture localisée de l'émail sans déminéralisation de la dentine sous jacente visible	4 Dentine cariée visible par transparence sans ou avec rupture localisée de l'émail	5 Micro cavité avec dentine visible du fait de la perte d'intégrité de surface	6 Cavité dentinaire étendue (plus de la moitié de la surface)
							

Figure 3 : Classification ICDAS visuelle (13).

Ce système place l'examen visuel, et non radiologique, au centre du diagnostic et de l'évaluation de l'étendue du processus carieux. Ceci rend son application clinique pertinente, reproductible et permet la détection de lésions carieuses précoces.

Pendant la classification ICDAS concerne essentiellement les lésions occlusales et non cervicales (4). De plus, elle s'attache à la détection et l'évaluation des lésions carieuses, mais n'apporte pas de réponse en ce qui concerne la gestion clinique et le traitement de chacun des stades.

La Fondation ICDAS a donc décidé de créer la classification ICCMS™ afin d'approfondir et développer la classification ICDAS.

### II.3.2. International Caries Classification and Management System (ICCMS™)

En 2013 la fondation ICDAS développe sa nouvelle classification : International Caries Classification and Management system (ICCMS™).

Cette méthode, internationale, regroupe une classification visuelle basée sur l'ICDAS avec une simplification des scores et des outils permettant la gestion et le traitement de la maladie carieuse.

L'objectif est d'apporter un protocole standardisé permettant le diagnostic de la maladie carieuse, l'élaboration des plans de traitement et le suivi des patients. (9).

Pour cela, ICCMS™ propose un cycle de prise en charge constitué de 4 éléments :

- Histoire : Recueil des informations afin de déterminer le risque carieux individuel (RCI) du patient
- Classification : Évaluation de la sévérité et de l'activité des lésions carieuses
- Prise de décision : Synthèse et diagnostic sur la cario- susceptibilité du patient et la classification individuelle de chaque lésion.
- Gestion : Élaboration d'un plan de traitement personnalisé. Utilisation de la cario-prévention, traitements non invasifs, traitements restaurateurs ultraconservateurs et enfin mise en place de rappels qui vont permettre de fermer ce cycle.

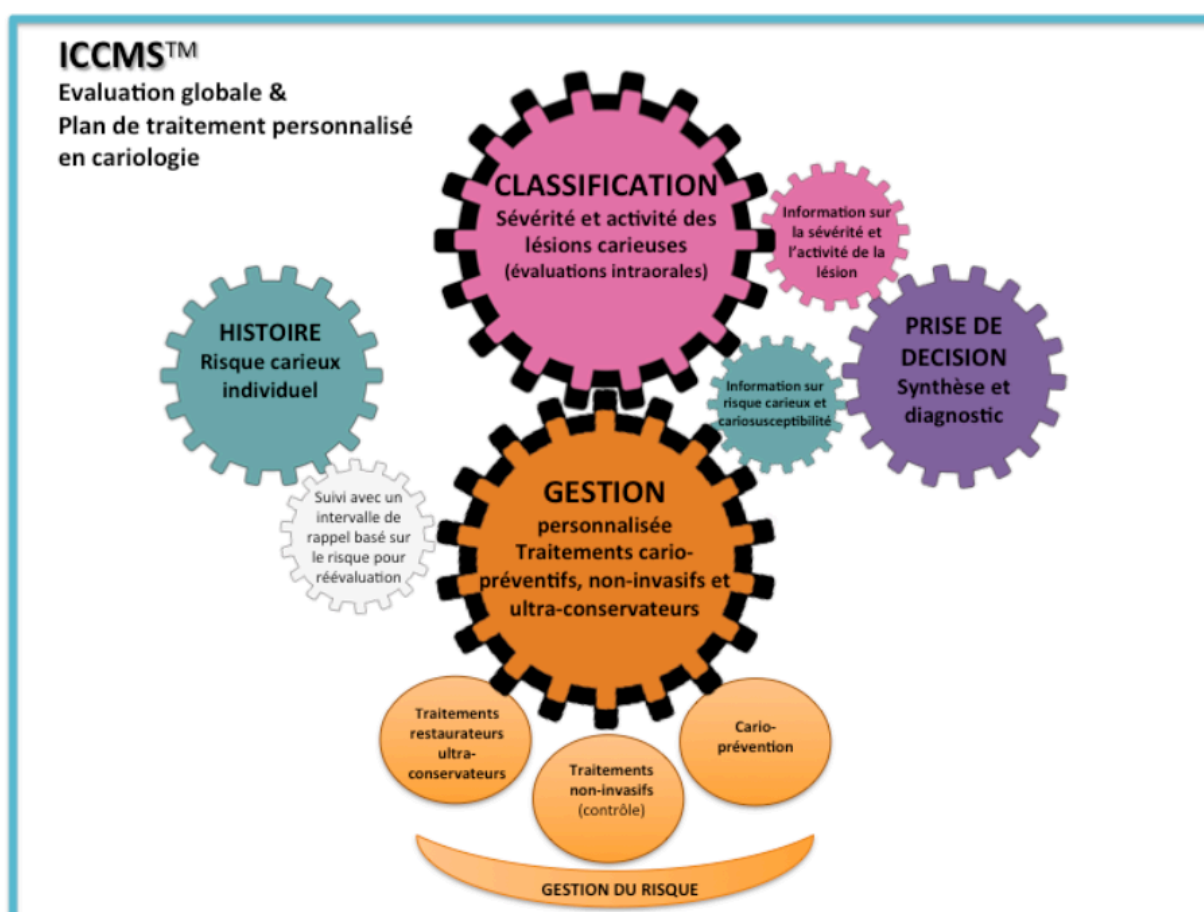

Figure 4 : Aperçu des éléments constitutifs de la classification ICCMS™ (9).





Définition des différentes catégories selon ICCMS™			
Sévérité des lésions carieuses	<b>Faces Saines</b> (ICDAS 0)		Aucun signe clinique de lésion carieuse.
	<b>Lésions carieuses initiales</b> (ICDAS 1 et 2)		Changement visuel de l'émail : Opacité ou modification de teinte (W ou B).
	<b>Lésions carieuses Modérées</b> (ICDAS 3 et 4)		Rupture localisée de l'émail et/ou Présence d'une ombre dans la dentine sous-jacente.
	<b>Lésions carieuses sévères</b> (ICDAS 5 et 6)		Cavité carieuse avec exposition dentinaire.

Tableau 6 : Classification de la sévérité des lésions carieuses selon ICCMS™ (simplification des scores ICDAS) (9).

Les atouts de cette nouvelle classification sont sa simplicité théorique (4 stades de sévérité des lésions carieuses : saine, initiale, modérée et sévère) et son implication clinique grâce à la proposition de traitements adaptés à la sévérité et à l'activité des lésions ainsi qu'au patient dans son ensemble.

En revanche la classification visuelle concerne principalement les lésions carieuses occluso-proximales. Les lésions carieuses cervicales ne sont pas approfondies.

## II.4. Correspondance entre les différentes classifications

Il est intéressant de comparer les différentes classifications afin de mieux visualiser les points communs, différences et intérêts de celles-ci.

La classification histologique est une référence mais non applicable en pratique clinique.

La classification radiologique est indiquée principalement pour examiner les surfaces occluso-proximales et toujours en complément d'un examen clinique car ne suffit pas à diagnostiquer positivement toutes lésions (6)(7)(8).

ICDAS est une classification internationale visuelle approuvée par la littérature basée sur la classification histologique de référence. ICDAS a une corrélation significative entre la profondeur des lésions et l'examen histologique (12).

La classification ICCMS™ correspond à une simplification des stades ICDAS. Elle apporte en plus d'un moyen de diagnostic, une gestion globale. Cependant la classification ICDAS est la plus utilisée en clinique.

Score	Classifications :			
	HISTOLOGIQUE	RADIOLOGIQUE	ICDAS	ICCMS™
<b>0</b>	Pas de déminéralisation	Absence de radio-clarté	Surface dentaire saine	Face Saine
<b>1</b>	Déminéralisation de la moitié externe de l'épaisseur de l'émail	Radio-clarté localisée dans la 1/2 externe de l'émail	Premier changement visuel de l'émail (Lésion blanche ou brune). Visible uniquement après séchage prolongé	Lésion carieuse initiale
<b>2</b>	Déminéralisation de la moitié interne de l'épaisseur de l'émail jusqu'au tiers externe de la dentine.	Radio-clarté localisée dans la 1/2 interne de l'émail ± à la jonction amélo-dentinaire	Changement visuel net de l'émail	
<b>3</b>	Déminéralisation du tiers moyen de la dentine	Radio-clarté localisée dans le 1/3 externe de la dentine	Rupture localisée de l'émail (sans signe visuel d'atteinte dentinaire)	Lésion carieuse modérée
<b>4</b>		Radio-clarté atteignant le 1/3 moyen de la dentine	Zone sombre dans la dentine sous-jacente visible à travers l'émail	
<b>5</b>	Déminéralisation du tiers interne de la dentine	Radio-clarté atteignant le 1/3 interne de la dentine, cliniquement cavitaire	Cavité distincte avec dentine exposée	Lésion carieuse sévère
<b>6</b>		Radio-clarté touchant la chambre pulpaire, cliniquement cavitaire	Cavité de grande entendue avec dentine exposée	

Tableau 7 : Correspondance entre les classifications histologique, radiologique, ICDAS et ICCMS des lésions carieuses (4)(9) (12).

### III. Proposition d'une nouvelle classification des lésions cervicales

L'objectif est de proposer une classification clinique visuelle des lésions cervicales qui permet de mieux détecter, diagnostiquer et traiter celles-ci. Pour cela nous allons nous baser sur les modèles des classifications ICDAS/ICCMS™ déjà existantes en les adaptant aux lésions cervicales.

Cette classification reposera donc sur **l'aspect clinique visuel** des lésions et sur un **cycle de prise en charge** (Histoire, Classification et diagnostic, gestion individuelle).

Il existe deux catégories de lésions cervicales que nous allons séparer : Lésions Cervicales Carieuses (LCC) et Lésions Cervicales Non Carieuses (LCNC). La différence principale est la participation bactérienne, majeure dans le processus carieux des LCC et absente dans les LCNC (processus d'usure) (2).

#### III.1. Lésions cervicales carieuses (LCC)

##### III.1.1. Histoire

Les LCC correspondent à un processus carieux situé sur la zone cervicale de la dent, à proximité de la jonction amélo-cémentaire. L'histoire est la première étape du cycle de prise en charge. Nous allons y recueillir les informations nécessaires afin de mettre en lumière la présence de facteurs étiologiques des LCC et définir le risque carieux individuel (RCI) du patient.

##### III.1.1.1. Risque carieux individuel

Le RCI est la probabilité de futur développement de la maladie carieuse que ce soit une nouvelle lésion ou la progression d'une lésion préexistante (14). Il repose sur une anamnèse précise et une évaluation clinique.

L'évaluation du RCI est la base du processus décisionnel pour une prévention, une gestion, et un suivi adéquat et personnalisé de la maladie carieuse (15). Elle permet au praticien d'inclure le patient dans sa propre prise en charge (16).

Il est estimé que 71% de tous les traitements restaurateurs effectués sont sur des caries secondaires (dents précédemment restaurées). Cela démontre qu'un traitement restaurateur seul ne permet pas de traiter la maladie carieuse dans son ensemble. Le risque de récurrence est souvent inévitable si les facteurs qui influencent la maladie ne sont pas modifiés (17).

La HAS recommande d'estimer le RCI d'un patient lors de la première consultation (18). Celui-ci n'est pas fixe et peut évoluer dans le temps et devra donc être réévalué régulièrement lors de consultations de suivi (14)(15).

### III.1.1.2. Protocoles d'évaluation du risque carieux

La maladie carieuse est dynamique et multifactorielle, l'évaluation du RCI est compliquée. Afin de rendre cette évaluation plus facile, mieux organisée et systématique pour chaque patient, il existe plusieurs protocoles d'évaluation du RCI.

Il y a un manque de validation des protocoles proposés. L'utilisation de protocoles structurés incluant des facteurs sociaux-économiques, les comportements, la santé, l'alimentation, l'hygiène bucco-dentaire et données cliniques est considéré comme la meilleure pratique clinique aujourd'hui (15)(16).

Ces outils sont généralement peu coûteux, ils favorisent la communication et la motivation du patient qui se sent responsabilisé et impliqué dans sa santé.

Les protocoles d'évaluations du risque carieux sont souvent sous forme de formulaires à remplir et sont disponibles pour différents groupes d'âge.

Voici des exemples de protocoles (16) :

- Les enfants de moins de 6 ans : CAMBRA ; le système de l'American Dental Association (ADA) ; Dundee Caries Risk Assessment Model (DCRA).
- Les enfants à partir de 6 ans, les adolescents et les adultes : CAMBRA ; Cariogram ; Carie Risk Pyramid (CRP).

La classification ICCMS™ adopte le système CAMBRA.

### III.1.1.3. Caries Management by Risk Assessment system (CAMBRA)

Le système CAMBRA est apparu publiquement en 2003 grâce à un groupe d'experts américains se réunissant pour une conférence de consensus. Cet outil clinique est simple à utiliser dans la pratique quotidienne pour l'évaluation du RCI. Il est valable pour toutes les catégories d'âge à travers 2 formulaires distincts : enfants de moins de 6 ans ; enfants à partir de 6 ans, les adolescents et les adultes.

La méthode CAMBRA liste les facteurs influençant le processus carieux. L'évaluation du risque se fait en mesurant la balance entre les 3 catégories de facteurs (17) (19)(20) :

- **Les facteurs prédictifs déterminant (Disease indicators)** : Signes cliniques qui indiquent la présence de lésions carieuses actuelles ou récentes (moins de 3 ans). Ces facteurs sont regroupés sous l'acronyme WREC en anglais (White spot, Restauration < 3 years, Enamel lésions et Cavities). Ils sont invariables.
- **Les facteurs pathologiques (Risk factors)** : Facteurs de risques qui contribuent à la progression de lésion existante ou à l'apparition de futures lésions. Ils sont regroupés sous l'acronymes BAD en anglais (Bad bacteria, Absence of saliva et Destructive life style habits). Ils sont à corriger.
- **Les facteurs protecteurs (Protective factors)** : Ensemble de mesures biologique ou thérapeutique qui sont utilisées pour prévenir ou arrêter la pathologie carieuse. Ils sont regroupés sous l'acronyme SAFER (Saliva and sealents, Antibacterials, Fluoride, Effective life style habits et Risk-based reassessment). Ils sont à renforcer.

CAMBRA évalue l'équilibre entre ces facteurs. Plus les facteurs pathologiques sont graves, plus les facteurs protecteurs doivent être élevés pour maintenir l'équilibre du patient ou pour inverser le processus carieux.



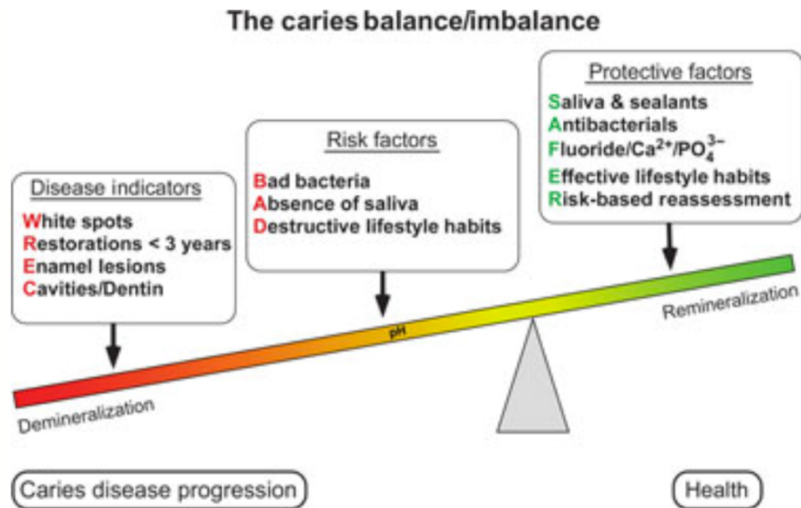


Figure 5 : Schéma représentant le concept CAMBRA de la balance entre l'équilibre et le déséquilibre carieux (20).

Pour évaluer l'équilibre de la maladie carieuse et ainsi évaluer le RCI le system CAMBRA propose un formulaire (fig. 6) à remplir après anamnèse, questionnaire et examination clinique. Quatre niveaux de risques peuvent être trouvés : Faible, Modéré, Sévère et Extrême.

Caries Risk Assessment Form — Children Age 6 and Over/Adults			
Patient Name: _____	Chart #: _____	Date: _____	
Assessment Date: Is this (please circle) base line or recall			
Disease Indicators (Any one "YES" signifies likely "High Risk" and to do a bacteria test**)	YES = CIRCLE	YES = CIRCLE	YES = CIRCLE
Visible cavities or radiographic penetration of the dentin	YES		
Radiographic approximal enamel lesions (not in dentin)	YES		
White spots on smooth surfaces	YES		
Restorations last 3 years	YES		
<b>Risk Factors (Biological predisposing factors)</b>			
MS and LB both medium or high (by culture**)		YES	
Visible heavy plaque on teeth		YES	
Frequent snack (> 3x daily between meals)		YES	
Deep pits and fissures		YES	
Recreational drug use		YES	
Inadequate saliva flow by observation or measurement (**If measured, note the flow rate below)		YES	
Saliva reducing factors (medications/radiation/systemic)		YES	
Exposed roots		YES	
Orthodontic appliances		YES	
<b>Protective Factors</b>			
Lives/work/school fluoridated community			YES
Fluoride toothpaste at least once daily			YES
Fluoride toothpaste at least 2x daily			YES
Fluoride mouthrinse (0.05% NaF) daily			YES
5,000 ppm F fluoride toothpaste daily			YES
Fluoride varnish in last 6 months			YES
Office F topical in last 6 months			YES
Chlorhexidine prescribed/used one week each of last 6 months			YES
Xylitol gum/lozenges 4x daily last 6 months			YES
Calcium and phosphate paste during last 6 months			YES
Adequate saliva flow (> 1 ml/min stimulated)			YES
<b>**Bacteria/Saliva Test Results: MS: LB: Flow Rate: ml/min. Date:</b>			
VISUALIZE CARIES BALANCE (Use circled indicators/factors above) (EXTREME RISK = HIGH RISK + SEVERE SALIVARY GLAND HYPOFUNCTION) CARIES RISK ASSESSMENT (CIRCLE): EXTREME HIGH MODERATE LOW			
Doctor signature/#: _____		Date: _____	

Figure 6 : Formulaire CAMBRA pour les enfants à partir de 6 ans et les adultes (19).

Dans ce formulaire on retrouve en détail la liste des facteurs qui influencent la maladie carieuse :

**Les facteurs prédictifs déterminant :**

- Cavitation visible ou pénétration dentinaire visible à la radiographie
- Lésions amélaire proximales visible à la radiographie
- White spots sur surfaces lisses
- Restauration de moins de 3 ans

**Les facteurs pathologiques :**

- Présence moyenne ou haute de Streptocoque Mutans et Lactobacilles en culture
- Plaque dentaire visible
- Grignotages fréquents (> 3 fois entre les repas)
- Puits et fissures profonds
- Usage de drogues à des fins récréatives
- Débit salivaire inadéquat visible ou mesuré
- Facteurs de réduction salivaire (médicaments, irradiation, systémique)
- Racines dénudées
- Dispositifs orthodontiques

**Les facteurs protecteurs :**

- Communauté avec présence de fluor (vie/ travail/ école)
- Dentifrice fluoré au moins une fois par jour
- Dentifrice fluoré au moins 2 fois par jour
- Bains de bouche fluoré quotidien
- Utilisation d'un dentifrice fluoré à 5000ppm quotidiennement
- Vernis fluoré dans les 6 derniers mois
- Application topique de fluors dans les 6 derniers mois
- Chlorhexidine prescrite/utilisée une semaine chacun des 6 derniers mois
- Gomme / pastilles de xylitol 4x par jour au cours des 6 derniers mois
- Pâte de calcium et de phosphate au cours des 6 derniers mois
- Débit de salive adéquat (> 1ml/ minute stimulé)

Une fois le formulaire rempli, on estime le risque (faible, modéré, élevé ou extrême) en fonction de l'équilibre entre le nombre de facteurs prédictifs, pathologiques et protecteurs. Il est à noter qu'un individu avec une lésion carieuse présente ou récemment présente (<3 ans) est considéré comme risque élevé. Pour être jugé à RCI extrême il faut avoir en plus d'un RCI élevé, une hypo fonction de glande salivaire sévère (19).

Plusieurs études sur les résultats cliniques de l'utilisation du système CAMBRA, à la fois dans le cadre universitaire et dans le cadre de la pratique privée, ont démontrées la validation de la procédure d'évaluation du RCI (21)(15)(16)(22).

Pour conclure sur l'histoire du cycle de prise en charge des LCC : la mise en évidence des facteurs responsables des LCC est indispensable. Elle permet la mise en place d'une gestion individuelle (3eme étape du cycle de prise en charge).

Pour les LCC, ces facteurs peuvent être majoritairement identifiés en évaluant le RCI du patient via un protocole de type CAMBRA par exemple.

Parmi les facteurs de risques, certains sont particulièrement en corrélation avec des lésions cervicales carieuses et seront aussi à prendre en compte lors de la gestion des facteurs de risque (10) :

- Age : Patients âgés compte tenu des modifications anatomiques physiologiques du collet.
- Présence de récessions gingivales avec exposition du cément
- Consommation de boissons gazeuses sucrées (sodas).
- Certains environnements acide ou sucré : Boulangers, pâtisseries, chimistes. Ce type d'environnement peut créer une déminéralisation dentaire de surface qui fragilise la zone cervicale et la rend sujette à l'initiation de lésions carieuses (Cf. Figure 7).
- LCNC : provoque une zone de rétention de plaque qui peut avoir des complications carieuses.

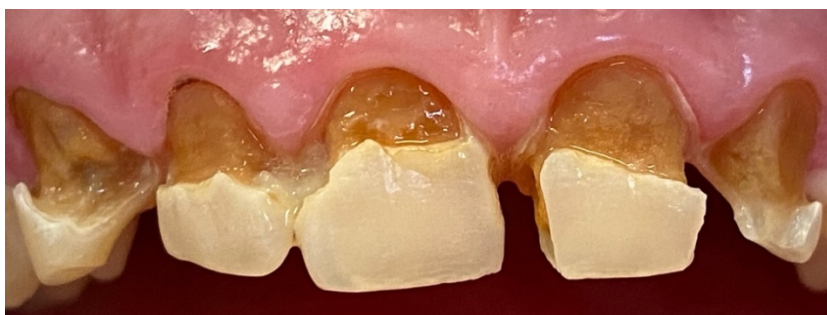

Figure 7 : Exemple d'un patient boulanger atteint de LCC sévères.

### III.1.2. Classification et diagnostic

« Classification et diagnostic » est la seconde étape du cycle de prise en charge. Cette partie concerne l'évaluation de la sévérité et l'activité des lésions cervicales carieuses. Puis une synthèse des données récoltées est réalisée permettant de donner un diagnostic.

#### III.1.2.1. Classification

Une fois la détection de la LCC établie, il faut évaluer celle-ci sur sa sévérité et sur son activité (9).

L'évaluation des lésions cervicales carieuses se fait par un examen visuel rigoureux sur dents nettoyées et séchées sans plaque dentaire, sous lumière forte. L'usage de la sonde est à proscrire car peut aggraver des lésions initiales.

La détection et évaluation des lésions aux stades précoces est aujourd'hui facilitée par l'utilisation d'aides optiques (loupes ou microscope opératoires) mais aussi par des systèmes basés sur la fluorescence(2)(23). On peut citer les caméras LED à fluorescence (tel que Sporolife®) qui combinent caméra et système de fluorescence. Elles permettent à la fois la détection et l'évaluation de l'activité carieuse : la dentine saine apparaît verte, la dentine infectée grise, la dentine affectée active rouge vif tandis que la dentine affectée inactive apparaît rouge foncé (24)(25).

Un examen complémentaire par radiographie rétro-alvéolaires ne permet pas d'améliorer l'évaluation de la sévérité ou de l'activité des lésions car cet examen est peu spécifique dans le cadre des LCC (10).

##### III.1.2.1.1. Évaluation de la sévérité des LCC

Cette classification visuelle comporte quatre catégories de sévérité regroupant les six stades carieux de l'ICDAS :

- Face saine (Stade 0 de l'ICDAS)
- Lésions cervicales carieuses initiales (Stades 1-2 de l'ICDAS)
- Lésions cervicales carieuses modérées (Stades 3-4 de l'ICDAS)
- Lésions cervicales carieuses sévères (Stades 4-5 de l'ICDAS)

Les stades sont définis selon l'aspect visuel des lésions après nettoyage prophylactique :

**Stade 0 :** Aucun signe clinique de lésion carieuse après séchage prolongé de 5 secondes. L'émail cervical apparaît sain sans modification de translucidité.

**Stade 1 :** Premiers changements de l'émail dans la zone cervicale seulement après séchage prolongé de 5 secondes : atteinte amélaire se manifestant par une opacité de l'émail, taches blanches ou brunes.

**Stade 2 :** Changements visuels nets de l'émail au niveau cervical sans séchage nécessaire : atteinte amélaire se manifestant par une opacité de l'émail, taches blanches ou brunes.

**Stade 3 :** Rupture localisée de l'émail au niveau cervical sans atteinte dentinaire.

**Stade 4 :** Présence d'une zone d'ombre dentinaire sous-jacente au niveau cervical. L'ombre est visible à travers la surface amélaire.

**Stade 5 :** Présence d'une cavité carieuse dans la zone cervicale avec exposition dentinaire.

**Stade 6 :** Présence d'une cavité carieuse dans la zone cervicale de grande étendue avec exposition dentinaire. Cette cavité s'étend progressivement vers la région coronaire et peut atteindre la zone pulpaire.

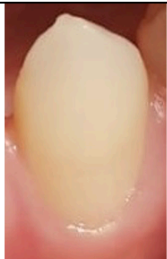

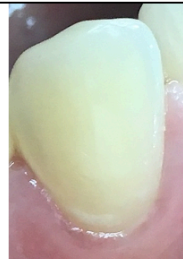

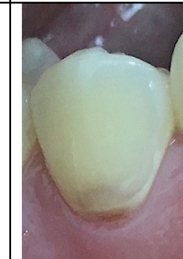

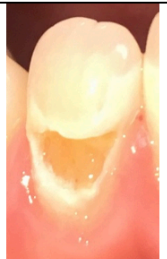
Sévérité des lésions cervicales carieuses							
Stades ICCMS	Face saine	Lésions cervicales carieuses initiales		Lésions cervicales carieuses modérées		Lésions cervicales carieuses sévères	
Stades ICDAS	Stade 0	Stade 1	Stade 2	Stade 3	Stade 4	Stade 5	Stade 6
Présentation clinique	Absence de signe clinique de lésion cervicale carieuse.  Aucune modification de translucidité d'émail.	Premiers changements visuels de l'émail uniquement après séchage.  Atteinte amélaire : Opacité de l'émail ; taches blanches ou brunes.	Changements visuels nets de l'émail sans séchage.  Atteinte amélaire : Opacité de l'émail ; taches blanches ou brunes.	Rupture localisée de l'émail sans atteinte dentinaire.	Présence d'une zone d'ombre dentinaire sous-jacente.	Présence d'une cavitation nette avec exposition dentinaire.	Présence d'une grande cavitation nette avec exposition dentinaire.
Examen visuel							

Tableau 8 : Classification visuelle de la sévérité des lésions cervicales carieuses.

### III.1.2.1.2. Évaluation de l'activité des LCC

Il est nécessaire de déterminer si les lésions sont actives ou inactives. Pour cela les observations cliniques retenues sont : l'apparence visuelle, la sensation tactile, la rétention de plaque, l'inflammation gingivale en regard des lésions ou encore l'utilisation de caméra LED à fluorescence (9)(12)(25).

Une lésion active est considérée comme ayant une plus grande probabilité d'évolution qu'une lésion inactive. A l'inverse, une lésion inactive a une moindre probabilité de changement (9)(12).

Les caractéristiques des lésions actives et inactives selon la sévérité de la lésion cervicale carieuse sont décrites dans le tableau 9.

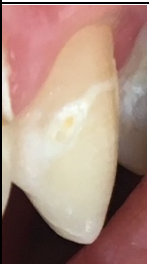



Sévérité de la lésion cervicale carieuse	Caractéristiques de la lésion	
	Lésion Active	Lésion Inactive
<b>LCC initiale et modérée</b>	 <p>Émail de couleur blanc crayeux, jaunâtre à brun. Perte de brillance. Lésion rugueuse. Présence de plaque dentaire.</p>	<p>Émail de couleur blanchâtre, brunâtre ou noire. Surface brillante, lisse et dure au sondage. Absence de plaque dentaire.</p> 
<b>LCC sévère</b>	 <p>Dentine jaunâtre ou brune. Au sondage délicat la dentine est ramollie.</p>	<p>Dentine brune voir noire. Surface brillante et dure au sondage.</p> 

Tableau 9 : Évaluation de l'activité des lésions cervicales carieuses. (9)

### III.1.2.2. Diagnostic

La détection, l'évaluation de la sévérité et de l'activité des lésions cervicales carieuses vont permettre d'établir un diagnostic carieux pour chacune des lésions présentes en bouche.

Ce diagnostic ajouté au RCI établi lors de la première étape va amener à un développement de plan de traitement pour une gestion individuelle de la maladie carieuse.

Sévérité de la lésion cervicale carieuse	Activité de la lésion cervicale carieuse	
	Lésion active	Lésions inactives
Face saine	Absence de lésion	Absence de lésion
LCC initiale	LCC active initiale	LCC inactive initiale
LCC modérée	LCC active modérée	LCC inactive modérée
LCC sévère	LCC active sévère	LCC inactive sévère

Tableau 10 : Diagnostic carieux des lésions cervicales carieuses en fonction de leur sévérité et activité.

### III.1.3. Gestion individuelle

La Gestion individuelle est la troisième et dernière étape du cycle de prise en charge des lésions cervicales carieuses.

Cette gestion va se faire en trois points :

- La gestion du risque carieux individuel du patient
- La gestion des lésions cervicales carieuses
- L'organisation de rendez-vous de suivi

Différents types de traitements seront décrit : traitements préventifs, traitements non invasifs, traitements micro invasifs, traitements invasifs a minima ou encore des traitements invasifs dans les cas les plus sévères.

### III.1.3.1. Gestion du risque carieux individuel du patient

La gestion du RCI correspond à la cario-prévention qui va contrôler les différents facteurs de risques identifiés précédemment. Elle va utiliser des mesures pour prévenir l'apparition de nouvelles lésions (prévention primaire) et neutraliser la progression de lésions préexistantes (prévention secondaire).

Cette prévention est appliquée à tous les patients quel que soit leur niveau de RCI et le stade des lésions diagnostiquées. L'objectif est de diminuer le niveau du RCI si celui-ci est modéré ou élevé ou de le maintenir faible (9).

Le traitement des lésions cervicales carieuses se doit d'être préventif avant d'être restaurateur, dans le but de retarder au maximum tout traitement invasif et préserver le tissu dentaire (2)(1). La prévention va souvent amener le patient à modifier son comportement alimentaire et ses habitudes d'hygiène en plus de traitements préventifs réalisés au fauteuil par le chirurgien-dentiste.

La maladie carieuse est évitable ; l'approche de la MID (Minimal Intervention Dentistry) évoque que les chances de succès d'une dentisterie invasive a minima sont augmentées si la carie n'est pas considérée comme une maladie infectieuse mais plutôt comme une maladie comportementale à composante bactérienne (14)(16). Il est donc important que le patient comprenne et maîtrise les comportements liés à la maladie carieuse.

Il existe de multiples stratégies de cario-prévention basées sur la connaissance du mécanisme carieux. Celui-ci est lié à un déséquilibre prolongé entre des phases de déminéralisation et reminéralisation de l'émail.

Les moyens de prévention retenus dans la littérature sont les suivants :

#### **1) Enseignement et motivation à la santé bucco-dentaire**

Les conseils d'hygiène bucco-dentaire et diététiques sont la pierre angulaire de la prévention de lésions carieuses (14)(26). Les entretiens motivationnels avec un apprentissage et des conseils de santé se sont révélés être la méthode la plus efficace pour modifier le comportement de santé d'un patient (26)(27).



- Hygiène bucco-dentaire quotidienne

Le brossage des dents a pour objectif de diminuer la charge bactérienne par une perturbation mécanique douce et régulière (après chaque repas) afin d'éliminer le biofilm bactérien et empêcher son développement (18)(10)(26). Avec l'âge, la maladie ou les traitements parodontaux, le parodonte va involuer (récession et exposition des embrasures). Pour aider aux techniques d'hygiène, notamment l'accès à la zone cervicale, il faut recommander du matériel d'hygiène supplémentaire tel que la brosse à dents électrique et des bossettes interdentaires (10).

Le matériel et la méthode de brossage doivent être vérifiés. En effet un brossage traumatique entraîne des usures cervicales (cf. III.2.1.1.). Ces dernières constituent un facteur de risque au développement de LCC par la création d'une zone de rétention de plaque dentaire.

Les conseils à apporter sont les suivants : utiliser une brosse à dents à poils souples avec des brins aux extrémités arrondies, éviter de brosser trop vigoureusement avec des brins durs, tenir la brosse entre deux doigts pour limiter les forces, puis supprimer la composante horizontale du brossage et adopter la technique du rouleau ou de Bass modifiée (2).

La Haute Autorité de Santé (HAS) recommande un brossage des dents minimum deux fois par jours après le repas avec un dentifrice fluoré adapté à l'âge du patient. Lorsque le RCI est faible, il faut 1000 ppm de fluor de 6 mois à 6 ans puis 1450 ppm de fluor après 6 ans. Lorsque le RCI est élevé, il faut 1450 ppm de fluor de 3 à 6 ans puis entre 1450 et 5000 ppm de fluor au-delà de 6 ans (18).

- Conseils diététiques :

L'alimentation joue un rôle critique dans la formation des lésions carieuses. La relation entre la consommation de sucre fermentescible et la maladie carieuse est démontrée (14). Les sucres sont métabolisés par les bactéries de la plaque dentaire qui vont produire les acides responsables de la déminéralisation de la dent. La prévention passe donc par la diminution de la quantité mais aussi de la fréquence d'ingestion des sucres.

L'HAS recommande (18) :

- Réduire la fréquence des prises d'aliments (grignotage y compris les boissons sucrées)
- Favoriser une alimentation diversifiée et équilibrée ainsi que la consommation d'eau pure
- Utiliser un chewing-gum au xylitol après chaque repas ou prise de boisson (hors eau pure) lorsque le brossage des dents n'est pas réalisable. (Le chewing-gum ne remplace pas le brossage des dents).

Afin de prévenir le surpoids et la maladie carieuse tout au long de la vie, l'Organisation Mondiale de la Santé (OMS) recommande de limiter la consommation de sucres libres à moins de 10% de l'apport énergétique total (26).

## **2) Nettoyage prophylactique**

Le nettoyage prophylactique professionnel est une méthode de contrôle et d'élimination de la plaque dentaire sur toutes les surfaces des dents et en particulier celles à risques comme les zones cervicales qui retiennent la plaque dentaire. En plus de son objectif d'élimination du biofilm bactérien, son rôle est aussi de créer un état de surface lisse ne favorisant pas la recolonisation bactérienne (29). Il doit être réalisé régulièrement à chaque rendez-vous de contrôle lors de l'examen clinique.

Il existe deux techniques de nettoyage prophylactique connues, l'une traditionnelle utilisant des bossettes avec une pâte à polir, l'autre plus moderne, l'aéro-polissage utilisant des poudres de prophylaxie. La méthode traditionnelle a une efficacité de nettoyage moindre, la largeur des brins ne permet pas de nettoyer en profondeur de nombreux puits et fissures (30). De plus, la brosse rotative avec la pâte prophylactique peut altérer les valeurs données par certains dispositifs de diagnostic (camera LED à fluorescence).

Le nettoyage par aéro-polissage semble être la méthode indiquée. Cependant il faut être attentif à la poudre de prophylaxie choisie. La structure cristalline de l'émail déminéralisé est très instable et l'utilisation d'une poudre abrasive pourrait aggraver une lésion amélaire initiale (31). Les poudres classiquement utilisées contenant du bicarbonate de sodium sont abrasives et peuvent avoir un effet destructeur sur un émail fragilisé ou la dentine (31). Leur utilisation doit être limitée à un émail sain ou pour un nettoyage thérapeutique du biofilm adhérent (30). De nouvelles poudres de prophylaxie douces à base d'érythritol sont

maintenant commercialisées, elles sont bien moins abrasives et leur utilisation est conseillée pour le nettoyage prophylactique de zones fragiles (31).

Il est important de dissocier le nettoyage prophylactique à visée préventive, d'un nettoyage thérapeutique abrasif que l'on décrira dans les traitements invasifs a minima. Le nettoyage prophylactique est efficace dans la gestion des lésions carieuses lors qu'il est inscrit dans un programme de prévention structuré (32).

### **3) Agents fluorés**

Les topiques fluorés sont des moyens de prévention de la maladie carieuse efficaces en denture temporaire et permanente. Ils existent sous différentes formes : dentifrice, bain de bouche, gel et vernis. Ils sont performants lorsqu'ils sont administrés en période post éruptive. La présence de fluor à la surface de l'email va réduire sa solubilité en milieu acide et favorise la reminéralisation après attaque acide (15). Ils ont donc un effet anti cariogène important (18). L'utilisation la plus répandue dans la population générale est l'usage d'un dentifrice fluoré deux fois par jour lors du brossage des dents avec une concentration de fluor adapté à l'âge du patient.

Toutefois, lorsque le risque carieux d'un individu s'élève des techniques fluorées complémentaires sont prescrites ou appliquées (18) :

- Prescription chez les enfants de plus de 6 mois de supplémentation fluorée (après bilan personnalisé des apports en fluor)
- Prescription de bains de bouche fluorés.
- Prescription à partir de l'âge de 10 ans d'un dentifrice à forte teneur en fluor (> 1500 ppm). Cette mesure s'est montrée particulièrement efficace pour la prise en charge de lésions carieuses en région cervicale (34)
- Application topique par le chirurgien-dentiste de vernis ou gel fluoré tous les 3 à 6 mois (soit 2 à 4 fois par an selon le risque)
- Si radiothérapie cervico- faciale, utilisation de gouttière contenant du gel fluoré à 10000 ppm de fluor

#### **4) Chlorhexidine à action antimicrobienne**

Disponible sous formes variées (bain de bouche, gel et vernis), elle entraîne une réduction temporaire du taux de *Streptococcus mutans* dans la cavité orale (9). Elle est la molécule de choix d'attaque bactérienne pour un traitement chimique de la plaque dentaire (10). Cependant, son rôle préventif dans le développement des lésions carieuses a peu de preuves et est controversé (26).

La Chlorhexidine peut être considérée comme une option à court terme pour le contrôle carieux d'un individu à haut risque carieux avec un nombre élevé de bactéries (14).

#### **5) Examen Salivaire**

La quantité et la qualité de la salive sont primordiales. Elles participent au maintien de la stabilité du milieu buccal. Toute hyposialie (faible production de salive) va favoriser le développement des lésions carieuses cervicales. L'hyposialie peut être observée avec l'âge, certaines maladies (syndrome de Gougerot-Sjögren), des médicaments (ex : anti-dépresseurs) ou des traitements (irradiation). Il existe des moyens pour augmenter le débit salivaire : hydratation accrue, stimulation de la sécrétion via un chewing-gum ou encore, recours à des substituts salivaires (10).

#### **6) Limiter la prise de drogues à usage récréatif**

La prise de drogues chez les toxicomanes engendre une xérostomie sévère (sécheresse buccale), un besoin de consommation de boisson sucrée et une perte d'hygiène bucco-dentaire. Tout cela cumulé à l'acidité de certaines drogues entraîne un effet courant chez les toxicomanes : les lésions carieuses rampantes du collet. Ces lésions sont à progression très rapide (34)(35). Le praticien doit essayer d'inciter le patient à limiter ces drogues et l'orienter vers une équipe médicale spécialisée (9).

Parmi ces mesures, le chirurgien-dentiste va choisir celles qui (selon les recommandations) lui semble les plus appropriées par rapport RCI du patient. Elles sont en général cumulatives. Ainsi toute mesure recommandée pour des patients à RCI faible sera mis en place pour les patients à RCI modéré ou sévère.

Selon les recommandations présentes dans la classification ICCMS™, voici une proposition de choix de mesures préventives à adopter en fonction du risque carieux individuel du patient dans le tableau 11 ci-dessous

	Niveau de risque carieux individuel du patient			
	RCI Faible	RCI modéré	RCI sévère	
Mesures préventives	Contrôle et nettoyage prophylactique réguliers lors de rendez-vous de rappels.			
	Brossage 2 fois par jour avec un dentifrice fluoré adapté à l'âge.	Brossage 2 fois par jour avec un dentifrice fluoré de plus haute concentration en fluor (>1450 ppm).		
	Renforcement des habitudes de santé bucco-dentaire.	Enseignement et motivation à la modification des habitudes de santé bucco-dentaire : <ul style="list-style-type: none"> <li>• Apprentissage des techniques d'hygiène</li> <li>• Conseil diététique au cas par cas</li> </ul>		
		Application de vernis ou gels fluorés 2 fois par an.		
		Prescription de bains de bouche fluorés.		
		Contrebalancer les hyposialies.		
		Limiter les prises de drogues à usage récréatif.		
		Augmenter l'application de vernis fluorés à 4 fois par an.		

Tableau 11 : Proposition de choix de mesures préventives à adopter en fonction du risque carieux individuel du patient (9).

### III.1.3.2. Gestion des lésions cervicales carieuses

En parallèle de la gestion à l'échelle du patient (cario-prévention), il faut s'appliquer à la gestion des lésions cervicales carieuses en bouche. Parmi l'arsenal thérapeutique disponible pour gérer ces lésions, il existe des traitements non invasifs, micro invasifs, invasifs a minima et invasifs pour les cas les plus sévères. Le niveau d'intervention va dépendre du diagnostic de l'activité et de la sévérité des lésions lors de l'évaluation clinique des LCC (cf. tableau 10) ainsi que de la possibilité de nettoyer correctement la lésion lors du nettoyage prophylactique et / ou thérapeutique (36).

Ces différentes thérapeutiques ont les mêmes objectifs (37):

- Inactiver et contrôler le processus carieux
- Préserver le tissu dentaire
- Éviter d'initier le cercle de restauration
- Conserver la dent le plus longtemps possible

Le principe d'économie tissulaire doit nous guider afin de s'inscrire dans une dentisterie MID (Minimum Intervention Dentistry). Il faudra donc privilégier les solutions non invasives autant que possible.

- **Traitements non invasifs**

Ces traitements ne nécessitent aucune élimination ou préparation tissulaire. A l'origine, ils ont été développés pour des traitements préventifs. Aujourd'hui ils sont appliqués comme traitements non invasifs pour arrêter le processus carieux de lésions non cavitaires ou micro cavitaires nettoyables, c'est à dire jusqu'au score 3 de l'ICDAS (36).

Leurs efficacités dépendent de l'observance du patient à appliquer les conseils de prévention ainsi qu'à la participation aux rendez-vous de soins et de contrôle avec le chirurgien-dentiste (38).

### 1) Nettoyage prophylactique professionnel

La nettoyabilité d'une lésion est un facteur qui va pouvoir modifier le seuil d'intervention. Plus une lésion est nettoyable, moins il faudra être invasif pour la traiter (36). Également utilisé comme acte de prévention (cf. III.1.3.1.), le nettoyage prophylactique par aéro-polissage est un traitement non invasif permettant d'éliminer le biofilm bactérien adhérent et mou présent en regard d'une lésion carieuse. Il est important de choisir la poudre prophylactique en rapport avec la situation carieuse. Dès lors que l'émail est fragilisé par une déminéralisation, il est préférable d'utiliser une poudre peu abrasive à base d'érythritol (31). Ce traitement est réalisé en première intention sur toutes lésions cervicales carieuses.

### 2) Reminéralisation active

La lésion carieuse est un processus complexe d'alternance de cycle de déminéralisation et de reminéralisation de l'émail. Lorsque la déminéralisation de l'émail est à un stade précoce, sa reminéralisation est possible pour arrêter ou limiter le processus carieux. L'agent reminéralisant le plus utilisé est le fluor (sous forme de dentifrice, bain de bouche, gel ou vernis) il permet de prévenir la déminéralisation future et favorise la reminéralisation des tissus déminéralisés (14). De nouveaux agents reminéralisant existent comme la Phosphopeptide de caséine-calcium amorphe (CPP-ACP). Son application au contact de la dent permet sa reminéralisation par apport direct de phosphate et calcium. Il est possible de combiner fluor et CPP-ACP pour une action synergique. L'application d'un vernis semble être la forme galénique la plus intéressante pour des LCC car il augmente le temps de contact avec la dent (2)(14).

### 3) Conditionnement tissulaire sans préparation

Les LCC peuvent créer des hypersensibilités souvent dues à une exposition dentinaire. Cette sensibilité doit être traitée dans un premier temps de manière non invasive par un conditionnement tissulaire. Le conditionnement peut être fait soit à domicile (en première intention) avec l'application de dentifrices, gels, bains de bouche désensibilisants ; soit par une application professionnelle d'agents désensibilisants ou de systèmes adhésifs. Le but de ces traitements est de soulager l'hypersensibilité dentinaire en éliminant la conduction nerveuse ou en obstruant les tubulis dentinaires.

Parmi les dentifrices désensibilisants, on peut trouver ceux à base de Nitrate de Potassium qui agissent par élimination de la conduction nerveuse. L'obstruction des tubuli dentinaires peut se faire via des agents désensibilisants (par exemple GLUMA® composé de Méthacrylate d'hydroxyéthyle et glutaraldéhyde) mais aussi par application d'adhésif auto mordant. Ce dernier crée un revêtement par couche hybride sur la dentine. Ces composants ont prouvé leur efficacité pour diminuer les sensibilités dentinaires (39)(40)(41).

- **Traitements micro-invasifs**

Dans certains cas, les traitements non invasifs seuls ne suffisent pas à la prise en charge de LCC pour de multiples raisons (sévérité, activité, nettoyabilité de la lésion, esthétique, fonctionnelle, mauvaise observance du patient). Une approche micro invasive est alors indiquée. Ces traitements impliquent la perte de quelques micromètres de tissus dentaire en raison de la nécessité de préparer les surfaces dentaires avec un acide. Le principe est la mise en place d'une barrière de diffusion sur ou dans la lésion permettant d'arrêter le processus carieux.

- 1) Scellement

Le scellement d'une lésion par l'application d'un sealent (à base de résine ou de ciment de verre ionomère) installe une barrière de diffusion sur la surface de la dent et empêche ainsi la diffusion d'acide et la perte minérale de tissus dentaire. Cette technique, en plus d'inactiver une lésion carieuse, permet de remodeler la surface de la lésion afin d'aider au contrôle mécanique du biofilm (36)(38).

- 2) Érosion-infiltration de résine

Une résine infiltrante de faible viscosité pénètre dans les porosités de l'émail, sous la surface de la lésion préalablement mordancée et érodé à l'acide chlorhydrique. Cette résine va former une barrière dans la lésion empêchant la progression des lésions. Cette méthode permet la gestion esthétique de lésions carieuses initiales à « taches blanches ». L'efficacité de l'infiltration résineuse a été prouvée pour arrêter la progression de lésions carieuses non cavitaires (14)(42). Cependant il n'existe actuellement qu'un seul produit de résine d'infiltration commercialisé (ICON® pour une utilisation sur les faces proximales et les faces lisses vestibulaires et linguales). Les études concernant les résines d'infiltrations sont le plus souvent parrainées par le fabricant créant ainsi des biais de résultats possibles (36).



- **Traitement invasif a minima**

Lorsque que les LCC sont cavitaires et non nettoyables pleinement (à partir du stade 4 de l'ICDAS), les stratégies non et micro-invasives ne sont plus envisageables. Un traitement invasif a minima est alors inévitable. Celui-ci implique la mise en place d'une restauration par méthode directe : une résine composite, un ciment en verre ionomère (CVI) et/ou un ciment verre ionomère modifié par adjonction de résine (CVIMAR). Dans certains cas plus avancés, une méthode indirecte avec une restauration adhésive prothétique sera utilisée.

Afin d'obtenir une restauration durable, celle-ci est réalisée après élimination sélective du tissu carieux (36). L'élimination est réalisée tout d'abord par un nettoyage thérapeutique à poudre abrasive telle que le bicarbonate de sodium afin de nettoyer le biofilm bactérien adhérent et la dentine infectée non soutenue par de l'émail (30). Lorsque le nettoyage thérapeutique ne suffit pas, l'élimination du tissu carieux se poursuit par l'utilisation d'instruments rotatifs.

Ces traitements ont pour objectifs d'arrêter la progression de la lésion carieuse, protéger le complexe pulpo-dentinaire, rétablir la fonction, la forme, l'esthétique de la dent et aider le contrôle mécanique de la plaque dentaire (37).

L'élimination non sélective de tout le tissu carieux jusqu'à obtention d'une dentine dure et saine est considérée comme un traitement excessif et n'est plus indiquée. Aujourd'hui, une élimination sélective du tissu carieux est indiquée en suivant les principes ci-dessous (37) :

- Préservation des tissus sains et reminéralisables
- Réalisation d'une restauration avec une bonne étanchéité périphérique sur un émail ou une dentine saine
- Éviter tout inconfort ou douleur dentaire
- Maintenir autant que possible la santé pulpaire et éviter l'exposition de la pulpe

Dans les cas de lésions cavitaires modérément profondes, une élimination sélective vers une dentine ferme affectée en regard de la pulpe et du tissu amélo-dentinaire dur sain en bordure périphérique de la préparation est recommandée (37).

Dans les cas de lésions cavitaires profondes où le risque d'exposition pulpaire est important, une élimination sélective vers une dentine molle infectée en regard de la pulpe et du tissu amélo-dentinaire dur sain en bordure périphérique de la préparation est recommandée (37). L'élimination du tissu carieux en 2 étapes (Step Wise technique) peut également être une option pour les lésions cavitaires profondes (37).

Des traitements invasifs sont parfois nécessaires dans les cas les plus extrêmes où la lésion cavitaire est trop profonde, associée ou non à des symptômes de pulpite irréversible ou de nécrose. La conservation de la vitalité pulpaire n'est malheureusement plus indiquée et le traitement endodontique de la dent concernée sera réalisé.

- **Choix de traitement par rapport au diagnostic**

Un consensus d'experts a été publié en 2020 par le British Dental Journal expliquant quand intervenir dans le processus carieux. D'après celui-ci, l'activité, la cavitation et la nettoyabilité d'une lésion vont permettre de déterminer le niveau d'intervention parmi les traitements non invasifs, micro invasifs et invasifs a minima. Les recommandations énoncées sont fondées sur l'opinion et l'expérience d'experts. Par conséquent, le jugement clinique reste l'élément clé pour décider du seuil d'intervention. Par exemple, ces seuils peuvent être abaissés et des traitements plus invasifs peuvent être choisis dans certains cas de patients âgés, dépendants ou non coopérants (36).

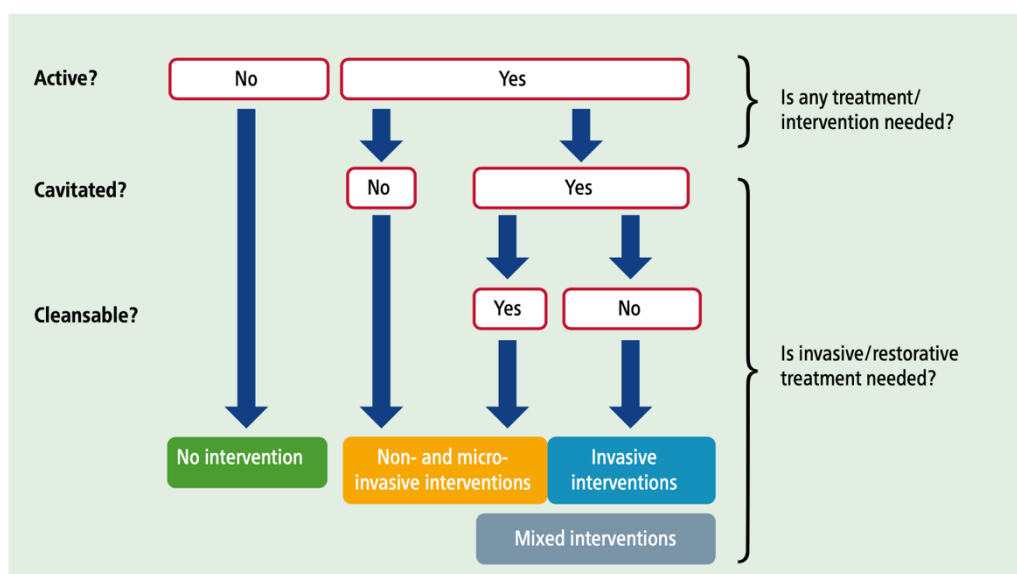


Figure 8 : Arbre décisionnel concernant les seuils d'interventions en fonction de l'activité, la cavitation et la nettoyabilité d'une lésion carieuse (36).

Les recommandations sont les suivantes (36) :

- Les lésions carieuses inactives ne nécessitent pas de traitements. Elles sont considérées comme des « cicatrices » et doivent être contrôlées. Dans certains cas, pour des raisons de forme, d'esthétique, de sensibilité ou de fonction, des traitements peuvent être appliqués.
- Les lésions carieuses actives non cavitaires doivent être traitées de manière non ou micro-invasive.
- Les lésions carieuses actives cavitaires qui sont nettoyables peuvent aussi être traitées de manière non ou micro-invasives. Dans certains cas, pour des raisons de forme, d'esthétique ou de fonction, des traitements invasifs a minima peuvent être indiqués.
- Les Lésions carieuses actives cavitaires qui ne sont pas nettoyables doivent être pris en charge par des stratégies invasives a minima.

En se basant sur les recommandations récentes et celles du guide ICCMS sur la gestion des lésions carieuses coronaires, une proposition de gestions des lésions cervicales carieuses est présentée dans le tableau ci-dessous.

Diagnostic des lésions cervicales carieuses								
Gestion des lésions cervicales carieuses	Absence de lésion	LCC inactives	LCC actives initiales		LCC actives modérées		LCC actives sévères	
	Stade 0	Stades 1/2/3/4/5/6	Stade 1	Stade 2	Stade 3	Stade 4	Stade 5	Stade 6
	<p>Cario-prévention basée sur le risque.</p> <p>Il doit être réalisé pour toutes les LCC.</p>	<p>Contrôle et pas de traitement nécessaire.</p> <p><b>Sauf</b></p> <p>Pour des raisons de forme, d'esthétique ou de fonction : Traitements restaurateurs micro-invasifs ou invasifs à minima.</p>	<p><b>Traitements non invasifs</b> pour arrêter la lésion.</p>	<p><b>Traitements non invasifs</b> pour arrêter la lésion et <b>traitements micro-invasifs</b> pour l'esthétique si nécessaire.</p>	<p>Micro-cavitation nettoyable à ce stade.</p> <p><b>Traitements non et micros invasifs.</b></p>	<p>Zone d'ombre dentinaire non nettoyable.</p> <p><b>Traitements invasifs à minima :</b> Restauration de la cavité après élimination sélective du tissu carieux vers une dentine ferme en profondeur et du tissu dur en périphérie.</p>	<p><b>Traitements invasifs à minima :</b> Restauration de la cavité après élimination sélective du tissu carieux vers une dentine ferme ou molle en profondeur et du tissu dur en périphérie.</p>	<p><b>Traitements invasifs à minima ou invasifs :</b> Restauration de la cavité après élimination sélective du tissu carieux vers une dentine molle en profondeur et du tissu dur en périphérie.</p> <p>Ou Restauration en deux temps (step wise technique).</p> <p>Ou Traitement endodontique de la dent.</p>

Tableau 12 : Proposition de gestion des lésions cervicales carieuses en fonction du diagnostic carieux (9)(36)(37).

### III.1.3.3. Suivi

La mise en place de rendez-vous de suivi réguliers vient refermer le cycle de prise en charge des patients atteint de LCC. La fréquence de ces contrôles dépend de l'âge, du niveau de risque à l'échelle du patient (risque carieux individuel) et du niveau de risque à l'échelle des lésions. Les intervalles de rappels sont donc personnalisés et peuvent varier de 3 mois à 2 ans (9). Il n'existe actuellement aucun consensus clair sur les intervalles de suivi à adopter. L'utilisation d'un intervalle unique pour tous les patients n'est cependant pas recommandé (43).

Ces rendez-vous de contrôle et surveillance ont plusieurs objectifs (9):

- Évaluation carieuse : recherche de nouvelles lésions, de progression ou arrêt des lésions déjà diagnostiquées et traitées
- Évaluation de l'efficacité des soins qui ont été réalisés
- Évaluation de l'amélioration de l'hygiène orale et des changements comportementaux
- Réévaluation du risque carieux individuel du patient
- Réalisation de mesures préventives nécessaire

## III.2. Lésions cervicales non carieuses (LCNC)

Nous allons proposer dans cette partie une classification des lésions cervicales non carieuses avec un cycle de prise en charge comprenant 3 étapes : histoire, classification et diagnostic puis gestion individuelle.

### III.2.1. Histoire

La démarche de détection, diagnostic et gestion des LCNC doit être globale. L'objectif de cette première étape est de recueillir le plus d'informations possible auprès du patient afin de mettre en lumière les facteurs de risques des LCNC qu'il peut avoir. Cela va permettre d'établir un diagnostic étiologique et mettre en place une stratégie de prévention efficace.

Pour cela, le chirurgien-dentiste devra avoir un entretien approfondi avec le patient, relever l'anamnèse des signes dentaires puis réaliser un examen clinique systématisant la recherche de signes de LCNC.

#### III.2.1.1. Étiologies des LCNC

Les lésions cervicales non carieuses sont des pertes de tissus dentaires sans intervention de facteurs bactériens (contrairement aux LCC). Ces lésions se développent par un processus d'usure. Celui-ci est un mécanisme de destruction progressive et irréversible de l'émail et de la dentine. Le processus est physiologique dans certain cas mais devient pathologique lorsque l'usure est amenée à compromettre la fonction, l'esthétique et l'espérance de vie de l'organe dentaire(44). Il existe quatre mécanismes de destruction tissulaire par usure : l'attrition, l'abrasion, l'érosion et l'abfraction.

- **L'attrition**

L'attrition est une usure des tissus durs dentaires à deux corps par des contacts dento-dentaire. Les facettes d'usures se retrouvent sur les faces occlusales et les bords incisifs. Ce mécanisme d'usure ne concerne pas la zone cervicale et n'entraîne pas de LCNC (2)(44).

- **L'abrasion (2)(1)(44)(45)**

L'abrasion est une usure des tissus dentaires due à une action mécanique par frottement d'objets contre les surfaces dentaires. Ce type d'usure est rencontré essentiellement chez les patients utilisant des méthodes d'hygiène bucco-dentaire traumatiques : utilisation de brosse à dents inadaptées à poils médium ou durs, méthode de brossage horizontale et vigoureuse, dentifrices au pouvoir abrasifs important et une fréquence du brossage égale ou supérieure à deux fois par jour.

Les lésions sont fréquemment retrouvées au niveau cervical des faces vestibulaires, proches de la jonction amélo-cémentaire, et peuvent être associées à des récessions gingivales et des hypersensibilités dentinaires. Leur présence est souvent asymétrique car la force de brossage et les mouvements seront différents d'un secteur à un autre selon un patient droitier ou gaucher. Le groupe incisivo-canin et les prémolaires maxillaires sont les zones les plus touchées.

Au stade subclinique, les lésions sont difficilement décelables. On peut observer la disparition des périkymaties sur les faces vestibulaires donnant un aspect lisse et brillant à l'émail. Le passage d'une sonde dans le sulcus permet d'objectiver un léger décrochement. La gencive marginale peut être décollée à l'aide d'une spatule de bouche pour mettre en évidence des lésions débutantes.

Quand le phénomène progresse, une concavité se forme au niveau cervical avec une forme caractéristique en encoche (« wedge shaped » ou forme en V). Les bords sont nettement définis et saillant. Le fond de la lésion est dur et brillant, composé de dentine sclérotique. On peut parfois observer des rayures horizontales en fond de lésion qui signent l'origine abrasive. Les lésions sont plus profondes que larges. Au stade où la dentine est atteinte la progression est plus rapide car celle-ci est moins résistante aux abrasions que l'émail.

L'observation de la muqueuse est nécessaire. Elle peut avoir des altérations morphologiques qui sont des signes d'un facteur abrasif présent : lésions traumatiques sur les papilles, fissures de Stillmann ou encore des bourrelets de Mac Call.

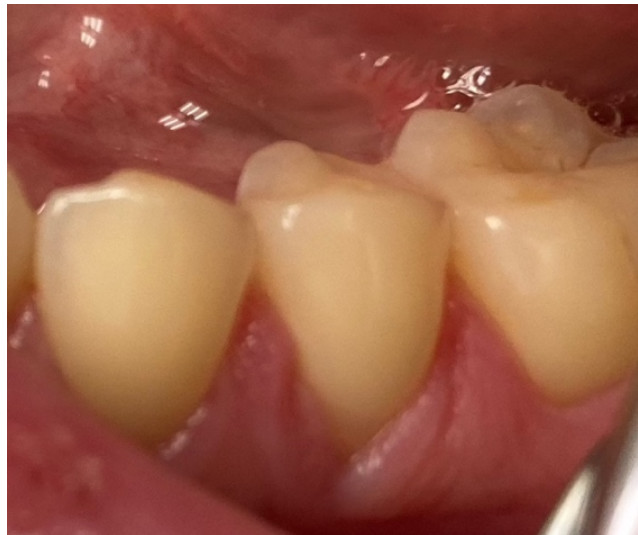

Figure 9 : Photographie d'un bourrelet de Mac Call observé sur une prémolaire d'un patient ayant un brossage traumatique.

- **L'érosion (2)(1)(44)(45) :**

L'érosion est un processus chimique correspondant à une dissolution des tissus durs de la dent par des acides d'origine non bactérienne. Les acides responsables sont d'origine intrinsèque ou extrinsèque. La perte de substance est entretenue par des frottements inévitables qui peuvent venir simplement du contact avec les tissus mous (les lèvres, les joues, et la langue) ou d'un mélange d'érosion et d'abrasion.

Les acides intrinsèques proviennent des reflux gastro-œsophagiens, des régurgitations acides ou des vomissements fréquents en relation avec l'anorexie-boulimie. Les lésions provoquées par ce type d'acides se situent sur les faces occlusales des molaires et/ou sur les faces palatines du bloc incisivo-canin (principalement maxillaire).

Les acides extrinsèques peuvent provenir d'un environnement professionnel acide (peintres, œnologues, nageurs de compétition, usines chimiques, etc.) ou de l'alimentation acide (sodas, vins, jus de fruits, agrumes, vinaigre, etc.) ou encore de la consommation fréquente de médicaments ou drogues acides (vitamine C, ecstasy). Les lésions causées par ces acides se rencontrent surtout sur les faces vestibulaires en particulier au niveau cervical.

La sévérité des lésions va dépendre du type d'acide et du temps de contact sur les surfaces dentaires. Le pH critique pour que l'émail soit susceptible à l'érosion est de 5,5, pour la dentine le seuil critique est 6. Si un produit acide, dont le pH est inférieur ou égal à ce niveau, entre fréquemment en contact avec l'émail et pendant une période prolongée, cela va créer une déminéralisation de la trame inorganique de la dent avec des pertes de tissus amélaire puis dentinaires quand l'érosion s'accroît.

Cliniquement, le processus d'érosion débute par une modification des propriétés optiques de l'émail : il devient brillant et vitreux. Quand le processus continue, l'émail se matifie avec un aspect lisse et givré (dû à la disparition des périkymaties).

Lorsqu'une cavité cervicale apparaît, celle-ci a une forme caractéristique en cuvette (« saucer shaped » ou forme de U). Elle est plus large que profonde avec des bords arrondis et des contours mal définis. Souvent, un bandeau d'émail cervical intact persiste le long de la gencive. Le fond de la lésion apparaît lisse et poli.

Lors d'ingestion ou de reflux d'acides, la salive joue un rôle protecteur clé pour les tissus dentaires grâce à la dissolution des agents acides, à son pouvoir tampon, à son rôle d'agent de nettoyage ou encore à sa participation dans la formation de la pellicule acquise (barrière protectrice). De plus, la présence de calcium et de phosphate dans la salive participe aux processus de reminéralisation des tissus. Par conséquent, tous les éléments qui vont contribuer à perturber la sécrétion salivaire sur les plans quantitatifs ou qualitatifs vont favoriser le processus d'érosion.

- **L'abfraction (2)(44)(45)(46):**

L'abfraction est une usure mécanique de la dent. Elle est générée par des forces excessives occlusales, cycliques et non axiales qui entraînent une flexion et une fatigue de la dent. Cela provoque une concentration de contraintes de tension dans la zone cervicale entraînant des fissures et des fragmentations des tissus durs avec une déformation de la structure dentaire.

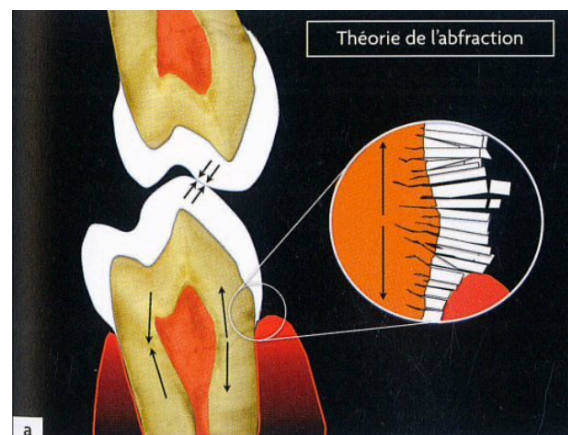


Figure 10 : Représentation schématique des forces latérales provoquant une tension dans la zone cervicale de la dent entraînant une fragmentation des prismes d'émail (44).

Cliniquement, les lésions d'abfraction se situent sur la zone cervicale des faces vestibulaires. Elles ont une forme en V (« wedge shaped ») avec des limites bien définies tranchantes. Morphologiquement elles sont proches des lésions d'abrasions.

La théorie d'abfraction a été définie en 1991 par Grippo. Elle est controversée et manque de consensus parmi les auteurs, dû à des preuves limitées pour soutenir cette théorie.

Une publication récente dans le British dental journal (Bhundia et al. 2019) conclut que des forces occlusales non axiales peuvent jouer un rôle dans le développement de ces lésions. Cependant, il n'y a pas assez de preuves concluant que c'est une étiologie unique.



### III.2.1.2. Méthodes

Établir un diagnostic étiologique est une étape nécessaire pour mettre en place une gestion globale des LCNC, avec des traitements préventifs adaptés à la situation. Néanmoins, le diagnostic étiologique est parfois rendu difficile par des formes cliniques variées, par la quantité de facteurs de risques possibles ou par les mécanismes d'usures qui peuvent se mélanger.

Les méthodes de recueil des données doivent donc être structurées dans un interrogatoire et un examen clinique précis.

- **L'interrogatoire :**

Tout d'abord il faut relever le motif de consultation du patient. Pour les LCNC, trois motifs de consultations sont observés (45) :

- Le patient consulte à la suite des sensibilités. Il s'agit d'hypersensibilités dentinaires cervicales causées par l'exposition de la dentine.
- Le patient consulte pour des raisons esthétiques. Les lésions sont généralement à un stade plus avancé que pour le patient précédent.
- Le patient consulte pour un contrôle périodique. Dans ce cas, le dépistage systématique des LCNC s'inscrit dans le cadre d'une dentisterie préventive.

L'interrogatoire se poursuit par un questionnaire spécifique dont le but est de savoir si le patient a des pathologies, des traitements ou des habitudes de vies pouvant favoriser l'apparition de LCNC (1).

Dans ce questionnaire, nous cherchons à savoir (1)(44)(47):

- Les possibles pathologies en lien avec un risque d'érosion dentaire (Reflux gastro-œsophagiens, troubles du comportement alimentaire avec vomissements, perturbation de la fonction salivaire ou encore le syndrome de Gougerot-Sjögren)
- Les traitements (radiothérapie cervico faciale, médicaments sialoprives, vitamine C, produit d'éclaircissement dentaire associé à un brossage abrasif, etc.)
- Les addictions (alcoolisme ou toxicomanie)
- Le stress

- Les habitudes alimentaires concernant la consommation fréquente d'aliments ou boissons acides (agrumes, sodas, vins, jus de fruits, vinaigrette, etc.)
- L'environnement professionnel acide (Industrie chimique, viticole, nageur, etc.)
- Les habitudes d'hygiène bucco-dentaire (type de brosse à dents, de dentifrice, de méthode brossage, la force appliquée, fréquence de brossage)
- La présence de parafonction (notamment le bruxisme de balancement qui pourrait être une explication au phénomène d'abfraction) (48).

- **Examen clinique**

L'examen clinique doit être minutieux en recherchant méthodologiquement des signes de LCNC aux stades initiaux et évolués. Les premiers signes de LCNC sont difficiles à déceler ; l'œil nu du praticien ne suffit pas à révéler les facettes d'usures précoces. L'utilisation d'aides optique est indiquée lors de l'examen clinique (47).

Au niveau de la muqueuse :

La présence de lésions traumatiques sur la gencive marginale est un signe de brossage abrasif. On va rechercher des abrasions épithéliales (lésions superficielles), des fissures de Stillman ou encore des bourrelets de Mac Call (47). Les récessions parodontales exposent la dentine radiculaire, elles sont un facteur de risque favorisant le développement de LCNC (44).

Au niveau dentaire :

- L'hygiène bucco-dentaire : dans le cadre de LCNC, on remarque souvent une hygiène bucco-dentaire très bonne voire excessive (49).
- L'identification des lésions : Au stade précoce, les signes sont plus difficiles à objectiver. On va rechercher la disparition de péricymaties, un aspect lisse et brillant de l'émail. L'utilisation de la spatule de bouche pour refouler la gencive marginale permet de détecter des lésions débutantes. Lorsque les lésions sont établies, une cavité apparaît, soit en forme de cuvette plus large que profonde (souvent d'origine érosive), soit en forme d'encoche plus profonde que large (souvent d'origine abrasive ou d'abfraction). Il est possible que la cavité soit de forme atypique dû à des origines mixtes (2).
- Examen occlusal : Analyse occlusale, recherche de malocclusions, de prématurités ou de signes de parafonctions pouvant entraîner un processus d'abfraction.

### III.2.2. Classification et diagnostic

« Classification et diagnostic » est la seconde étape du cycle de prise en charge. Nous allons proposer une classification des LCNC basée sur l'évaluation de la sévérité de ces lésions. Par la suite une synthèse des données récoltées est réalisée afin d'établir un diagnostic.

#### III.2.2.1. Classification

Une proposition de classification clinique visuelle des LCNC selon le degré de sévérité de destruction tissulaire est proposée dans cette partie. Celle-ci est réalisée en s'inspirant des précédents travaux de classifications proposés par Smith et Knight avec leur index de mesure des usures dentaires (1984), par Lussi (1996) et par Lasfargues et Colon (2009) (44)(47)(50). Cette proposition, se basant sur l'atteinte tissulaire, est en accord avec les classifications histologiques et ICDAS.

La sévérité des lésions est évaluée par un examen clinique visuel minutieux sur dents nettoyées, séchées, en l'absence de plaque dentaire et sous lumière forte. Des mesures de profondeurs sont réalisées avec une sonde parodontale graduée (50). L'utilisation d'aides optiques telles que des loupes, va permettre d'améliorer la détection et évaluation des lésions, notamment les lésions initiales subcliniques qui ont des signes difficiles à objectiver à l'œil nu (47).

L'examen radiographique étant peu spécifique pour les lésions cervicales, celui-ci ne permet donc pas l'amélioration de l'évaluation de sévérité des LCNC. Il est cependant utile pour aider au diagnostic différentiel et supprimer toute confusion avec une éventuelle résorption cervicale externe radiculaire (10).

Cette classification visuelle comporte 4 catégories de sévérités regroupant 5 stades d'atteinte tissulaire. Elle est présentée dans le tableau 13 :

- Face saine (Stade 0)
- Lésions cervicales non carieuses initiales (Stade 1)
- Lésions cervicales non carieuses modérées (Stades 2 et 3)
- Lésions cervicales non carieuses sévères (Stades 4 et 5)

Les stades sont définis selon l'aspect visuel des lésions après nettoyage prophylactique :

- Stade 0 : Absence de signe clinique de LCNC. La face saine ne présente aucune perte des caractéristiques de l'émail.
- Stade 1 : Premiers changements visuels de l'émail dans la zone cervicale après séchage prolongé. Perte des caractéristiques de surface de l'émail. Il apparaît lisse et brillant puis satiné, dû à la disparition des périkymaties.
- Stade 2 : Disparition du relief convexe de la zone cervicale avec apparition d'une facette d'usure concave amélaire sans atteinte dentinaire. Une concavité dû à un mécanisme d'érosion sera plus large que profonde (en cuvette) avec une absence de limites nettes. En revanche une concavité d'origine abrasive ou d'abfraction sera angulaire (en encoche) de moins d'1mm de profondeur à ce stade.
- Stade 3 : Présence d'une lésion cervicale non carieuse cavitaire avec atteinte dentinaire. C'est une aggravation du stade précédent. Pour une lésion d'origine érosive, elle est inférieure à la moitié de la face ; pour une lésion angulaire d'origine abrasive ou d'abfraction, la profondeur est comprise entre 1 et 2mm.
- Stade 4 : Présence d'une lésion cervicale non carieuse cavitaire sévère avec une aggravation et accélération du processus de dégradation. La lésion d'origine érosive sera supérieure à la moitié de la face, la lésion angulaire d'origine abrasive ou d'abfraction sera plus haute et plus profonde (supérieure à 2mm).
- Stade 5 : Présence d'une lésion cervicale non carieuse cavitaire sévère de grande profondeur et étendue. La cavité peut avoir une exposition pulpaire.





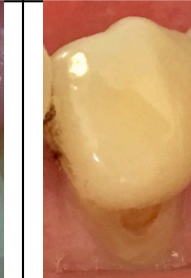

Sévérité des lésions cervicales non carieuses						
Sévérité	Face saine	Lésions cervicales non carieuses initiales	Lésions cervicales non carieuses modérées		Lésions cervicales non carieuses sévères	
Stades	Stade 0	Stade 1	Stade 2	Stade 3	Stade 4	Stade 5
Présentation clinique	Absence de signe clinique de lésion cervicale non carieuse.  Aucune perte des caractéristiques de l'émail.	Premiers changements visuels de l'émail après séchage.  Perte des caractéristiques de surface de l'émail : disparition des périkymaties.  Aspect lisse et brillant puis satiné de l'émail.	Facette d'usure cervicale avec concavité amélaire sans atteinte dentinaire.  Forme de cuvette : plus large que profonde  Forme d'encoche : < 1mm de profondeur.	Lésion cervicale non carieuse cavitaire avec atteinte dentinaire.  Forme de cuvette : Inférieure à la moitié de la face  Forme d'encoche : Entre 1 et 2mm de profondeur	Lésion cervicale non carieuse cavitaire sévère avec atteinte dentinaire.  Forme de cuvette : Supérieure à la moitié de la face  Forme d'encoche : > 2mm de profondeur	Présence d'une lésion cervicale non carieuse cavitaire sévère de grande profondeur et étendue.  Exposition pulpaire possible
Examen visuel						

Tableau 13 : Classification de la sévérité des lésions cervicales non carieuses (44)(47)(50).

### III.2.2.2. Diagnostic

Les informations récoltées lors de l'interrogatoire, l'examen clinique, la détection et l'évaluation de la sévérité des LCNC vont permettre d'établir un diagnostic de ces lésions. Le diagnostic est à la fois étiologique et de sévérité. Celui-ci est important afin d'avoir une prise en charge comprenant des mesures préventives et curatives pertinentes et adaptées au patient.

Le diagnostic étiologique est établi avec les informations obtenues à l'interrogatoire et à l'examen clinique en relevant les facteurs de risques et l'aspect des LCNC (cf. tableaux 14 et 15). L'étiologie peut être multifactorielle. Dans ce cas, plusieurs mécanismes d'usures interviennent (50).

Le diagnostic de sévérité est établi à l'examen clinique selon la classification visuelle des LCNC proposée précédemment.

	Troubles gastriques ou Troubles du comportement alimentaire	Environnement professionnel acide	Consommation fréquente de médicaments ou drogues acides	Habitudes alimentaire acides	Habitudes d'hygiène bucco-dentaire traumatiques	Récession gingivale	Troubles salivaires	Troubles occlusaux (Malocclusion, prématurité, bruxisme)	Stress
Abrasion					+	+	+		
Érosion	+	+	+	+		+	+		
Abfraction								+	+

Tableau 14 : Tableau résumant les différents facteurs de risque des LCNC en fonction de l'étiologie.

	Morphologie	Localisation	Signes associés
Abrasion	<ul style="list-style-type: none"> <li>- En encoche</li> <li>- Plus profonde que large</li> <li>- Limites nettes et saillantes</li> <li>- Fond de cavité lisse ou rayé</li> </ul>	<ul style="list-style-type: none"> <li>- Vestibulaire</li> <li>- Asymétrique</li> </ul>	<ul style="list-style-type: none"> <li>- Récession gingivale</li> <li>- Fissure de Stillman</li> <li>- Bourrelet de Mac Call</li> <li>- Micro-abrasion gingivale</li> </ul>
Érosion	<ul style="list-style-type: none"> <li>- En cuvette</li> <li>- Plus large que profonde</li> <li>- Limites mal délimitées</li> <li>- Fond de cavité lisse et poli</li> </ul>	<ul style="list-style-type: none"> <li>- Vestibulaire ou palatin</li> <li>- Symétrique</li> </ul>	<ul style="list-style-type: none"> <li>- Usure occlusale</li> </ul>
Abfraction	<ul style="list-style-type: none"> <li>- En encoche</li> <li>- Plus profond que large</li> <li>- Limites saillantes</li> </ul>	<ul style="list-style-type: none"> <li>- Vestibulaire</li> </ul>	<ul style="list-style-type: none"> <li>- Troubles occlusaux</li> </ul>

Tableau 15 : Tableau résumant l'aspect clinique des LCNC en fonction de l'étiologie (2).

### III.2.3. Gestion individuelle

La gestion individuelle est la troisième et dernière étape du cycle de prise en charge LCNC. Après avoir réalisé un interrogatoire spécifique, un examen clinique et posé un diagnostic d'étiologie et de sévérité pour chaque lésion, l'objectif est d'élaborer un plan de traitement global et personnalisé.

Cette gestion se fait en trois points :

- La gestion du risque
- La gestion des lésions cervicales non carieuses
- L'organisation de rendez- vous de suivi

Différentes thérapeutiques seront employées : traitements préventifs, non invasifs, invasifs et traitements par chirurgie mucogingivale.

#### III.2.3.1. Gestion du risque

La gestion du risque correspond à la mise en place d'une thérapie préventive. Le but est d'éviter le développement de nouvelles lésions (prévention primaire) ou la progression des lésions existantes (prévention secondaire) et ainsi assurer la pérennité des traitements entrepris (3). La prévention des LCNC se fait en fonction de l'étiologie. Elle est indiquée en première intention à tous les patients quel que soit leur diagnostic d'étiologie et de sévérité des lésions. Elle se doit d'être la plus précoce possible afin de retarder tout traitement invasif (2).

L'objectif sera d'éliminer ou contrôler tous les agents responsables de l'apparition des LCNC identifiés précédemment. La suppression complète des facteurs de risques est parfois difficile voire impossible à court terme, notamment dans les cas de troubles du comportement alimentaire, de reflux gastro-œsophagiens ou d'addiction à certains sodas (1)(44).

Les mesures préventives comprennent des conseils afin de changer les habitudes et comportements nocifs des patients en fonction des étiologies des LCNC (abrasion, érosion et/ou abfraction). Les conseils sont exposés lors d'un entretien motivationnel qui informe, motive et guide le patient. L'entretien motivationnel est l'une des approches les plus efficaces pour modifier le comportement de santé d'un patient. Néanmoins, le succès dépend de la coopération et de la capacité du patient à pouvoir contrôler ses facteurs étiologiques (27)(3).

## Mesures et conseils de prévention selon les différentes étiologies :

- **LCNC d'origine abrasive (2)(1)(44)(3) :**
  - Informer le patient que ses méthodes d'hygiène sont traumatiques et doivent être modifiées.
  - Utiliser une brosse à dents souple avec des brins aux extrémités arrondies.
  - Éviter de se brosser les dents vigoureusement et favoriser le maintien de la brosse entre deux doigts pour limiter les forces appliquées. L'achat d'une brosse à dents électrique avec contrôle de la force peut être une solution.
  - Le brossage horizontal est à éliminer. Il faut privilégier les méthodes de Bass modifié ou de rouleau. Ces méthodes peuvent être enseignées au patient sur le fauteuil.
  - Contrôler l'abrasivité du dentifrice utilisé, les dentifrices « blancheur » sont déconseillés car ils contiennent des particules abrasives importantes. Utiliser un dentifrice fluoré peu abrasif en faible quantité (taille d'un petit pois) et l'étaler pour éviter toute focalisation abrasive à un endroit particulier.
  
- **LCNC d'origine érosive (2)(1)(44)(3) :**
  - Informer le patient de l'origine érosive de ses usures, dues à des acides extrinsèques et/ou intrinsèques qu'il va falloir contrôler voire supprimer.
  - Informer le patient sur l'acidité de certains aliments, boissons, médicaments, drogues et environnements professionnels.
  - Changer les habitudes alimentaires acides : diminuer la fréquence, la quantité et la durée de contact de boissons et d'aliments acides (sodas, jus de fruit, vin, agrumes, cornichons, rhubarbe, vinaigrette, etc.). Préférer boire de l'eau.
  - Dans le cas d'exposition à des acides intrinsèques (RGO, troubles gastriques, troubles du comportement alimentaire avec vomissements), l'élimination de ces expositions est difficile et demande parfois d'adresser le patient vers une équipe médicale spécialisée (médecin généraliste, gastro-entérologue, psychiatre).



- Lors de troubles salivaires entraînant une hyposialie, il faut préconiser une hydratation accrue, une stimulation de la sécrétion via un chewing-gum ou encore le recours à des substituts salivaires pour les cas les plus sévères.
- Lorsque la consommation ou l'exposition à des acides est inévitable, quelques conseils doivent être donnés :
  - Préférer l'ingestion d'acide au cours des repas en présence d'une stimulation salivaire. Terminer le repas avec un aliment neutre tel que le fromage ou un yaourt.
  - Ne pas siroter ou faire de gargarisme avec une boisson acide, préférer l'utilisation d'une paille.
  - Éviter tout brossage ou geste abrasif immédiatement après ingestion d'acides ou vomissements.
  - Rincer la bouche avec de l'eau ou un mélange d'eau et de bicarbonate de sodium pour lutter contre l'acidité.
  - Utilisation d'un chewing-gum sans sucre pour limiter le RGO après le repas ou stimuler la sécrétion salivaire après ingestion acide.
- **LCNC dû à un phénomène d'abfraction :**

Cette étiologie étant controversée, il n'existe pas de consensus sur les stratégies de mesures préventives (3).

- Selon Soares et Grippo, toute stratégie de gestion préventive dans ce domaine doit passer par l'évaluation des prématurités occlusales et par le contrôle des parafunctions orales (notamment le bruxisme) (50).
- La mise en place d'une Prise en Charge Cognitivo-Comportementale (PECC) est indispensable dans la gestion du bruxisme (48). Elle peut être associée à d'autres thérapies telle que le port d'une gouttière occlusale quand cela est nécessaire (51).

### III.2.3.2. Gestion des Lésions Cervicales Non Carieuses

En parallèle de la gestion des facteurs étiologiques par des méthodes préventives, la gestion des LCNC en bouche doit être réalisée. Les thérapeutiques disponibles pour la gestion de ces lésions regroupent des traitements non invasifs, invasifs ainsi que des traitements par chirurgie mucogingivale. Le choix du traitement va dépendre du diagnostic de sévérité et de la localisation coronaire, corono-radulaire ou radulaire de la lésion.

La notion de gradient thérapeutique doit nous guider, le choix d'une solution non invasive est à privilégier autant que possible et ce n'est qu'en cas d'échec qu'un traitement plus invasif est envisagé.

- **Traitements non invasifs :**

Ces traitements ne nécessitent aucune élimination ou préparation tissulaire. Ils vont être utilisés en première intention, principalement sur des LCNC initiales plus ou moins modérées lorsqu'un traitement plus invasif n'est pas encore indiqué.

- 1) Reminéralisation active :

Les premiers stades d'usure par érosion correspondent à une déminéralisation partielle de l'émail : celui-ci est comme ramolli, physiquement instable et fragile. Cette couche déminéralisée peut faire l'objet d'une reminéralisation en utilisant la matrice restante par application d'agent pharmacologiques reminéralisants au fauteuil ou en ambulatoire. Les agents fluorés sont les plus utilisés (sous forme de dentifrice, bain de bouche, gel ou vernis). Ils permettent d'arrêter le cycle de déminéralisation, de favoriser la reminéralisation des tissus déminéralisés et d'augmenter la résistance des surfaces dentaires aux attaques acides (2)(44)(45). D'autres agents reminéralisants sont disponibles tel que la Phosphopeptide de caséine-calcium amorphe (CPP-ACP) par apport de phosphate et calcium. La combinaison fluor et CPP-ACP apporte une action synergique (2).

## 2) Conditionnement tissulaire sans préparation :

L'hypersensibilité dentinaire cervicale est un symptôme souvent associé aux LCNC. Lorsque ces lésions sont précoces et ne nécessitent aucun traitement restaurateur, l'hypersensibilité doit d'abord être traitée de manière non invasive par un conditionnement tissulaire : application d'agents désensibilisants ou d'un système adhésif (3).

Les agents désensibilisants vont soulager l'hypersensibilité dentinaire : soit en éliminant la conduction nerveuse (par exemple le nitrate de potassium), soit en obstruant les tubulis dentinaires (par exemples le glutaraldéhyde, strontium, agents fluorés, phosphate de calcium, verre bioactif) (50)(3). L'application est à domicile dans un premier temps (dentifrices, gels ou bains de bouche). En cas de persistance de l'hypersensibilité, une application professionnelle d'agents désensibilisants ou d'adhésif auto mordançant est réalisée au fauteuil. L'adhésif crée un revêtement par couche hybride sur la dentine, obstruant ainsi les tubulis dentinaires (2)(50)(3).

## 3) Thérapie au laser (41)(50):

Les lasers ont été introduits comme une alternative innovante, conservatrice et efficace pour le traitement de l'hypersensibilité dentinaire, sans endommager les tissus dentaires. Cette thérapie correspond à une irradiation des surfaces dentaires par des lasers de basse et/ou haute puissance provoquant une réduction significative de l'hypersensibilité dentinaire. Les lasers basse puissance (HeNe, GaAlAs diode, InGaAsP) sont utilisés pour stimuler les cellules nerveuses et bloquer la transmission de stimuli nerveux. Les lasers haute puissance (CO<sub>2</sub>, Nd:YAG , Er:YAG) sont utilisés pour oblitérer les tubules dentinaires. L'utilisation de lasers doit suivre un protocole strict afin de ne pas endommager les tissus pulpaire. Certains protocoles suggèrent une combinaison de thérapie au laser et d'utilisation d'agents de désensibilisation.

- **Traitements invasifs**

- 1) **Thérapie occlusale**

Face à des LCNC causées et entretenues par un phénomène d'abfraction, certains auteurs, notamment Soares et Grippo (2017) préconisent une thérapie occlusale chez les patients présentant des habitudes parafunctionnelles et des prématurités occlusales. Il a été démontré qu'une force occlusale excessive conduit à la génération de stress dans la région cervicale et à la rupture consécutive des prismes d'émail. Cette dégradation va faciliter le développement des LCNC. Selon Soares et Grippo, une thérapie occlusale peut atténuer ce processus en corrigeant le déséquilibre et les prématurités occlusales par un ajustement occlusal sélectif. Cette thérapie doit être effectuée par un praticien avec une connaissance approfondie de l'occlusion (50).

Cependant, la mise en place d'une thérapie occlusale invasive (par meulage occlusal) ne fait pas consensus et doit être considérée avec prudence. En effet, certains auteurs considèrent qu'il existe une faible association entre les LCNC et les troubles occlusaux. Ils n'approuvent donc pas cette intervention pour le contrôle de la progression des LCNC (3)(52).

- 2) **Traitements restaurateurs**

Le recours à des restaurations adhésives (technique directe ou indirecte) pour les LCNC doit être considéré en seconde intention lorsque les approches préventives et non invasives ne suffisent pas à la gestion de ces lésions.

Leurs indications sont envisagées lorsqu'une ou plusieurs des conditions suivantes sont présentes (2)(3):

- Présence de LCC actives et cavitaires associées aux LCNC
- Les limites des LCNC sont sous gingivales, ce qui empêche le contrôle de la plaque dentaire.
- Perte importante de la structure dentaire compromettant l'intégrité de la dent ou une proximité pulpaire importante.

- Hypersensibilité dentinaire persistante pour laquelle les options thérapeutiques non invasives ont échouées
- La dent sert de pilier prothétique pour une prothèse amovible
- Une demande esthétique de la part du patient.

Si une restauration est nécessaire, les LCNC doivent être restaurées de la manière la moins invasive possible. Contrairement aux LCC, il n'y a pas d'élimination sélective de tissus carieux. Cependant, une préparation tissulaire est nécessaire. Afin de favoriser l'efficacité d'adhérence aux tissus dentaires, un biseau d'émail court doit être préparé en coronaire et la dentine sclérotique sera dépolie et préparée à l'aide d'une fraise diamantée (2)(3).

Dans le cadre de restauration par technique directe, nous avons le choix entre des ciments verres ionomères (CVI), des ciments verres ionomères modifiés par adjonction de résine (CVIMAR) et la technique de stratification de résines composites. L'association d'un système adhésif et d'une résine composite est la procédure de choix, grâce aux excellentes propriétés esthétiques et bonnes performances de résistance clinique des résines composites. La durabilité de la restauration dépend de la qualité du protocole clinique réalisé: isolement, préparation des dents, application du système adhésif et du composite, finition, polissage et enfin entretien de la restauration (3).

L'utilisation des CVI et CVIMAR est limitée par la longévité esthétique et la résistance à l'usure qui sont plus faible. Cependant, leur simplification de mise en œuvre est un avantage notamment dans les situations où l'isolation avec une digue est difficile (2).

Une technique indirecte peut être utilisée pour restaurer les LCNC avec des céramiques (50).

- **Traitements par chirurgie mucogingivale**

Les LCNC peuvent être associées à des récessions gingivales exposant les surfaces radiculaires à la cavité buccale. Dans ce cas, la mise en place d'un traitement restaurateur seul est possible mais le résultat esthétique peut être décevant. Une approche combinée de chirurgie mucogingivale et traitement restaurateur permet une prise en charge globale et un meilleur rendu esthétique (3).

Une fois la ligne de recouvrement radiculaire maximale (LRRM) déterminée, le choix du type d'approche se fera en fonction du recouvrement total possible par la chirurgie. Lors d'une thérapeutique combinée, le traitement restaurateur est réalisé en premier afin de guider la chirurgie mucogingivale (3).

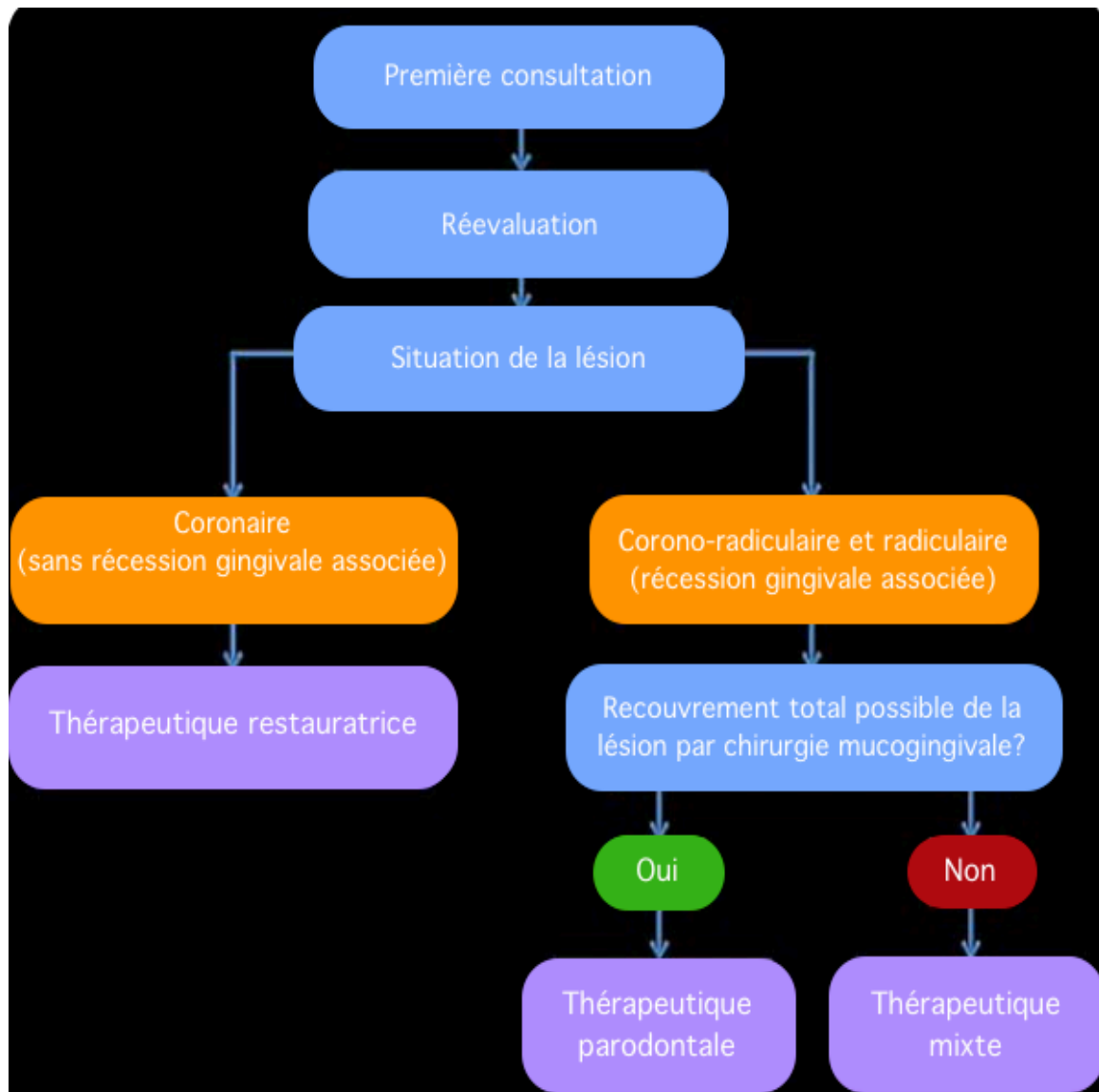


Figure 11 : Arbre décisionnel thérapeutique vis à vis d'une lésion cervicale non carieuse (2).

### III.2.3.3. Suivi

La mise en place de rendez-vous de suivi referme le cycle de prise en charge des LCNC. Ces lésions ont généralement une progression lente. Pour cela une évaluation annuelle est acceptable, en revanche des variations existent selon les patients. Lorsque les usures ont une progression rapide, les intervalles de suivis seront diminués (3).

Le protocole de surveillance individuel a plusieurs objectifs (2)(3) :

- Contrôle des facteurs étiologiques, notamment ceux qui n'ont pas pu être supprimés lors de la thérapeutique préventive et qui nécessitent une prise en charge médicale globale avec un suivi régulier.
- Évaluation des LCNC : recherche de nouvelles lésions, progression et activité des lésions existantes (photographies, moulages, mesures des dimensions des lésions).
- Contrôle et entretien des traitements restaurateurs réalisés : polissage des limites et réparations localisées.
- Renouvellement de mesures préventives si nécessaire.

## IV. Discussion

Ce travail présente une proposition de classification des lésions cervicales carieuses et non carieuses. Celle-ci est en fonction de leur apparence visuelle clinique et de leur étendue histologique. De plus, nous proposons un cycle de prise en charge de ces pathologies.

L'intérêt principal est de développer une méthode standardisée de détection et diagnostic de ces lésions dans l'intention d'uniformiser et d'améliorer la prise en charge globale des lésions cervicales. Cette proposition est en accord les modèles des classifications ICDAS et ICCMS™, approuvées par la littérature.

Concernant les lésions cervicales carieuses, la nouvelle classification est complémentaire à l'ICDAS et l'ICCMS™. En effet, nous avons conservé les six stades cliniques de sévérité d'une lésion carieuse occlusale établis par l'ICDAS pour les transposer au site cervical de la dent.

Pour les lésions cervicales non carieuses, les stades cliniques de sévérité ont été créés à partir de travaux de classifications de lésions d'usures proposés par Smith et Knight (1984), Lussi (1996) et Lasfargues et Colon (2009).

Le cycle de prise en charge proposé, s'inspirant de la classification ICCMS™, comporte les trois étapes nécessaires (histoire ; classification et diagnostic ; gestion individuelle) à une prise en charge globale et personnalisé d'une lésion cervicale. En effet, le succès d'une telle prise en charge repose sur la compréhension des étiologies et facteurs de risques des lésions cervicales permettant la mise en place d'une thérapie préventive. Lors du traitement de ces lésions, le choix du niveau d'intervention doit toujours tenir compte du gradient thérapeutique préférant un acte non invasif dès que la situation le permet.

Cependant cette proposition de classification des lésions cervicales a ses limites. Tout d'abord, comme toute nouvelle proposition, elle n'a encore jamais pu être validée cliniquement dans la pratique courante du chirurgien-dentiste. Cette étape pourrait faire l'objet de futures recherches. De plus, elle n'apporte pas de nouvelles informations mais propose une synthèse des dernières données publiées concernant la détection, le diagnostic et la prise en charge des lésions cervicales.



A l'avenir, il serait intéressant d'approfondir cette classification et de développer un guide thérapeutique des lésions cervicales regroupant l'ensemble des méthodes de détection, classification, diagnostic et traitement des lésions cervicales. Un tel guide aurait un enjeu pédagogique et universitaire important. Ainsi l'apprentissage de la prise en charge des lésions cervicales serait plus clair et facilité.

## V. Conclusion

Nous avons pu constater dans la littérature plusieurs classifications des lésions carieuses et des lésions d'usures. Toutefois, il est à noter un manque de classification clinique et visuelle des lésions cervicales. La nouvelle classification a pour objectif de répondre à ce manque d'information.

Cette classification des lésions cervicales carieuses et non carieuses est basée sur leur apparence visuelle clinique et leur étendue histologique. Un cycle de prise en charge de ces lésions est aussi proposé afin d'apporter une méthode standardisée à la prise en charge des lésions cervicales.

# Annexes

Annexe 1 : Formulaire CAMBRA pour les enfants à partir de 6 ans et les adultes.

Caries Risk Assessment Form — Children Age 6 and Over/Adults			
Patient Name: _____		Chart #: _____	Date: _____
Assessment Date: Is this (please circle) base line or recall			
Disease Indicators (Any one "YES" signifies likely "High Risk" and to do a bacteria test**)	YES = CIRCLE	YES = CIRCLE	YES = CIRCLE
Visible cavities or radiographic penetration of the dentin	YES		
Radiographic approximal enamel lesions (not in dentin)	YES		
White spots on smooth surfaces	YES		
Restorations last 3 years	YES		
<b>Risk Factors (Biological predisposing factors)</b>			
MS and LB both medium or high (by culture**)		YES	
Visible heavy plaque on teeth		YES	
Frequent snack (> 3x daily between meals)		YES	
Deep pits and fissures		YES	
Recreational drug use		YES	
Inadequate saliva flow by observation or measurement (**If measured, note the flow rate below)		YES	
Saliva reducing factors (medications/radiation/systemic)		YES	
Exposed roots		YES	
Orthodontic appliances		YES	
<b>Protective Factors</b>			
Lives/work/school fluoridated community			YES
Fluoride toothpaste at least once daily			YES
Fluoride toothpaste at least 2x daily			YES
Fluoride mouthrinse (0.05% NaF) daily			YES
5,000 ppm F fluoride toothpaste daily			YES
Fluoride varnish in last 6 months			YES
Office F topical in last 6 months			YES
Chlorhexidine prescribed/used one week each of last 6 months			YES
Xylitol gum/lozenges 4x daily last 6 months			YES
Calcium and phosphate paste during last 6 months			YES
Adequate saliva flow (> 1 ml/min stimulated)			YES
<b>**Bacteria/Saliva Test Results: MS: LB: Flow Rate: ml/min. Date:</b>			
VISUALIZE CARIES BALANCE (Use circled indicators/factors above) (EXTREME RISK = HIGH RISK + SEVERE SALIVARY GLAND HYPOFUNCTION) CARIES RISK ASSESSMENT (CIRCLE): EXTREME HIGH MODERATE LOW			
Doctor signature/#: _____		Date: _____	

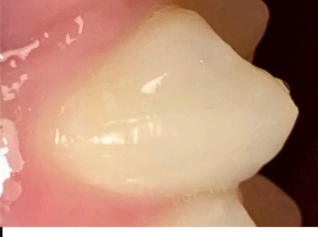
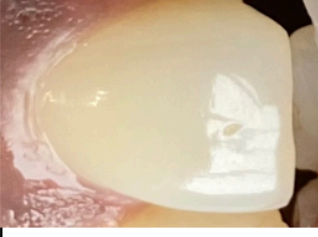




Annexe 2 : Classification visuelle de la sévérité des lésions cervicales carieuses.

Sévérité des lésions cervicales carieuses							
Stades ICCMS	Stades ICDAS	Lésions cervicales carieuses initiales			Lésions cervicales carieuses sévères		
		Stade 1	Stade 2	Stade 3	Stade 4	Stade 5	Stade 6
Présentation clinique	Face saine Stade 0	Absence de signe clinique de lésion cervicale carieuse.	Changements visuels net de l'émail sans séchage.	Rupture localisée de l'émail sans atteinte dentinaire.	Présence d'une zone d'ombre dentinaire sous-jacente.	Présence d'une cavitation nette avec exposition dentinaire.	Présence d'une grande cavitation nette avec exposition dentinaire.
		Aucune modification de translucidité d'émail.	Atteinte amélaire : Opacité de l'émail ; taches blanches ou brunes.	Atteinte amélaire : Opacité de l'émail ; taches blanches ou brunes.	Atteinte amélaire : Opacité de l'émail ; taches blanches ou brunes.	Atteinte amélaire : Opacité de l'émail ; taches blanches ou brunes.	Atteinte amélaire : Opacité de l'émail ; taches blanches ou brunes.
Examen visuel							

Annexe 3 : Proposition de gestion des lésions cervicales carieuses en fonction du diagnostic carieux.

Diagnostic des lésions cervicales carieuses								
Gestion des lésions cervicales carieuses	Absence de lésion	LCC inactives	LCC actives initiales		LCC actives modérées		LCC actives sévères	
			Stade 1	Stade 2	Stade 3	Stade 4	Stade 5	Stade 6
	Stade 0	Stades 1/2/3/4/5/6	Stade 1	Stade 2	Stade 3	Stade 4	Stade 5	Stade 6
	<p>Cario-prévention basée sur le risque.</p> <p>Il doit être réalisé pour toutes les LCC.</p>	<p>Contrôle et pas de traitement nécessaire.</p> <p><b>Sauf</b></p> <p>Pour des raisons de forme, d'esthétique ou de fonction :</p> <p>Traitements restaurateurs micro-invasifs ou invasifs à minima.</p>	<p><b>Traitements non invasifs</b> pour arrêter la lésion.</p>	<p><b>Traitements non invasifs</b> pour arrêter la lésion et <b>traitements micro-invasifs</b> pour l'esthétique si nécessaire.</p>	<p>Micro-cavitation nettoyable à ce stade.</p> <p><b>Traitements non et micros invasifs.</b></p>	<p>Zone d'ombre dentinaire non nettoyable.</p> <p><b>Traitements invasifs à minima :</b></p> <p>Restauration de la cavité après élimination sélective du tissu carieux vers une dentine molle en profondeur et du tissu dur en périphérie.</p>	<p><b>Traitements invasifs à minima :</b></p> <p>Restauration de la cavité après élimination sélective du tissu carieux vers une dentine molle en profondeur et du tissu dur en périphérie.</p>	<p><b>Traitements invasifs à minima ou invasifs :</b></p> <p>Restauration de la cavité après élimination sélective du tissu carieux vers une dentine molle en profondeur et du tissu dur en périphérie.</p> <p>Ou</p> <p>Restauration en deux temps (step wise technique).</p> <p>Ou</p> <p>Traitement endodontique de la dent.</p>

Annexe 4 : Classification de la sévérité des lésions cervicales non carieuses.

Sévérité des lésions cervicales non carieuses						
Sévérité	Lésions cervicales non carieuses initiales					
	Lésions cervicales non carieuses modérées					
Stades	Lésions cervicales non carieuses sévères					
	Stade 0	Stade 1	Stade 2	Stade 3	Stade 4	Stade 5
Présentation clinique	<p>Absence de signe clinique de lésion cervicale non carieuse.</p> <p>Aucune perte des caractéristiques de l'émail.</p>	<p>Premiers changements visuels de l'émail après séchage.</p> <p>Perte des caractéristiques de surface de l'émail : disparition des périkymaties.</p> <p>Aspect lisse et brillant puis satiné de l'émail.</p>	<p>Facette cervicale avec concavité amélaire sans atteinte dentinaire.</p> <p>Forme de cuvette : plus large que profonde</p> <p>Forme d'encoche : &lt; 1mm de profondeur.</p>	<p>Lésion cervicale non carieuse cavitaire avec atteinte dentinaire.</p> <p>Forme de cuvette : Inférieure à la moitié de la face</p> <p>Forme d'encoche : Entre 1 et 2mm de profondeur</p>	<p>Lésion cervicale non carieuse cavitaire sévère avec atteinte dentinaire.</p> <p>Forme de cuvette : Supérieure à la moitié de la face</p> <p>Forme d'encoche : &gt; 2mm de profondeur</p>	<p>Présence d'une lésion cervicale non carieuse cavitaire sévère de grande profondeur et étendue.</p> <p>Exposition pulpaire possible</p>
Examen visuel						

## Bibliographie


1. Koubi S-A, Tassery H., Buckiet F. Lésions cervicales. Des problématiques cliniques au traitement. EMC (Elsevier Masson SAS, Paris), Odontologie 23-140-A-10, 2006, Médecine Buccale 28-646-C-10, 2008.
2. Gevrey A, Gerdolle D, Peumans M. Traiter les lésions cervicales. AONews. 2019;(24):7–18.
3. Peumans M, Politano G, Van Meerbeek B. Treatment of noncarious cervical lesions: when, why, and how. *Int J Esthet Dent*. 2020;15(1):16–42.
4. Lasfargues JJ, Colon P, Vanherle G, Lambrechts P. Lésions Carieuses. In: *Odontologie conservatrice et restauratrice*. Paris: Éditions CdP; 2009. p. 177–220.
5. Bottenberg P, Jacquet W, Behrens C, Stachniss V, Jablonski-Momeni A. Comparison of occlusal caries detection using the ICDAS criteria on extracted teeth or their photographs. *BMC Oral Health*. 2016;16(1):93.
6. Wenzel A. Bitewing and digital bitewing radiography for detection of caries lesions. *J Dent Res*. 2004;83(1):72–5.
7. Marthaler TM, Germann M. Radiographic and visual appearance of small smooth surface caries lesions studied on extracted teeth. *Caries Res*. 1970;4(3):224–42.
8. Hintze H, Wenzel A, Danielsen B, Nyvad B. Reliability of visual examination, fibre-optic transillumination, and bite-wing radiography, and reproducibility of direct visual examination following tooth separation for the identification of cavitated carious lesions in contacting approximal surfaces. *Caries Res*. 1998;32(3):204–9.
9. Pitts N, Ismail AI, Martignon S, Douglas GV, Longbottom C. Guide ICCMS à destination des praticiens et enseignants [en ligne]. 2014, [consulté le 20/10/2020]. Disponible sur internet: <https://www.iccms-web.com/uploads/asset/592847697f237178236959.pdf>
10. Decup F, Miller C. Les lésions carieuses cervicales : Site 3, Aspect clinique et traitements. *Réal Clin*. 2001;12(4):347–64.
11. Pitts N, Ekstrand K, The ICDAS Foundation. International Caries Detection and Assessment System (ICDAS) and its International Caries Classification and Management System (ICCMS) - methods for staging of the caries process and enabling dentists to manage caries. *Community Dent Oral Epidemiol*. 2013;41(1):41–52.
12. International Caries Detection and Assessment System (ICDAS) Coordination Comitee. Appendix - Manual Criteria - International Caries Detection and Assessment System (ICDAS II) [en ligne]. 2009, [consulté le 23/10/2020]. Disponible sur internet: <https://www.iccms-web.com/uploads/asset/59286196d83b5849670137.pdf>

13. Muller-Bolla M, Courson F, Dridi S-M, Viargues P. L'odontologie préventive au quotidien: maladies carieuses et parodontales, malocclusions. Paris; Berlin; Chicago: Quintessence international; 2013.
14. Frencken JE, Peters MC, Manton DJ, Leal SC, Gordan VV, Eden E. Minimal Intervention Dentistry (MID) for managing dental caries – a review. *Int Dent J.* 2012;62(5):223–43.
15. Twetman S, Fontana M, Featherstone JDB. Risk assessment - can we achieve consensus? *Community Dent Oral Epidemiol.* 2013;41(1):64–70.
16. Doméjean S, Banerjee A, Featherstone JDB. Caries risk/susceptibility assessment: its value in minimum intervention oral healthcare. *Br Dent J.* 2017;223(3):191–7.
17. Hurlbutt M. CAMBRA®: Best Practices in Dental Caries Management. *Regist Dent Hyg Mag.* 2011;31(10):96–108.
18. Collège de la Haute Autorité de Santé (HAS). Stratégies de prévention de la carie dentaire [en ligne]. 2010, [consulté le 8/11/2020]. Disponible sur internet: [https://www.has-sante.fr/upload/docs/application/pdf/2010-10/corriges\\_synthese\\_carie\\_dentaire\\_version\\_postcollege-10sept2010.pdf](https://www.has-sante.fr/upload/docs/application/pdf/2010-10/corriges_synthese_carie_dentaire_version_postcollege-10sept2010.pdf)
19. Featherstone JDB, Domejean S, Jenson L, Wolff M, Young D. Caries risk assessment in practice for age 6 through adult. *J Calif Dent Assoc.* 2007;35(10):703–713.
20. Young DA, Featherstone JDB. Caries management by risk assessment. *Community Dent Oral Epidemiol.* 2013;41(1):53–63.
21. Featherstone JDB, Chaffee BW. The evidence for Caries Management by Risk Assessment (CAMBRA®). *Adv Dent Res.* 2018;29(1):9–14.
22. Rechmann P, Chaffee BW, Rechmann BMT, Featherstone JDB. Caries Management by Risk Assessment: results from a practice-based research network Study. *J Calif Dent Assoc.* 2019;47(1):15–24.
23. Terrer E, Slimani A, Giraudeau N, Levallois B, Tramini P, Bonte E, et al. Performance of Fluorescence-based Systems in Early Caries Detection: A Public Health Issue. *J Contemp Dent Pract.* 2019;20(10):1126–31.
24. Tassery H, Slimani A, Acquaviva M, Cautain C, Beverini M, Terrer E. Méthodologie du diagnostic en cariologie Apport des nouvelles technologies. *Réal Clin.* 2014;25(2):129–37.
25. Tassery H, Levallois B, Terrer E, Manton DJ, Otsuki M, Koubi S, et al. Use of new minimum intervention dentistry technologies in caries management. *Aust Dent J.* 2013;58:40–59.
26. Twetman S. Prevention of dental caries as a non-communicable disease. *Eur J Oral Sci.* 2018;126:19–25.

27. Yevlahova D, Satur J. Models for individual oral health promotion and their effectiveness: a systematic review. *Aust Dent J.* 2009;54(3):190–7.
28. Blique M. Le NPPSD en question ... *Dent Trib.* 2009;1(3):30.
29. Graumann SJ, Sensat ML, Stoltenberg JL. Air polishing: a review of current literature. *J Dent Hyg JDH.* 2013;87(4):173–80.
30. Slimani A, Terrer E, Manton DJ, Tassery H. Carious lesion detection technologies: factual clinical approaches. *Br Dent J.* 2020;229(7):432–42.
31. Kröger JC, Haribyan M, Nergiz I, Schmage P. Air polishing with erythritol powder - In vitro effects on dentin loss. *J Indian Soc Periodontol.* 2020;24(5):433–40.
32. Jepsen S, Blanco J, Buchalla W, Carvalho JC, Dietrich T, Dörfer C, et al. Prevention and control of dental caries and periodontal diseases at individual and population level: consensus report of group 3 of joint EFP/ORCA workshop on the boundaries between caries and periodontal diseases. *J Clin Periodontol.* 2017;44 (Suppl 18):S85–93.
33. Baysan A, Lynch E, Ellwood R, Davies R, Petersson L, Borsboom P. Reversal of Primary Root Caries Using Dentifrices Containing 5,000 and 1,100 ppm Fluoride. *Caries Res.* 2001;35(1):41–6.
34. American Dental Association (ADA). Methamphetamine use and oral health. *J Am Dent Assoc.* 2005;136(10):1491.
35. Pesci-Bardon C, Prêcheur I. Conduites addictives : tabac, alcool, psychotropes et drogues illicites. Impacts sur la santé buccodentaire. EMC (Elsevier Masson SAS, Paris), Médecine Buccale 28-915-M-10. 2010.
36. Banerjee A, Splieth C, Breschi L, Fontana M, Paris S, Burrow M, et al. When to intervene in the caries process? A Delphi consensus statement. *Br Dent J.* 2020;229(7):474–82.
37. Schwendicke F, Frencken JE, Bjørndal L, Maltz M, Manton DJ, Ricketts D, et al. Managing Carious Lesions: Consensus Recommendations on Carious Tissue Removal. *Adv Dent Res.* 2016;28(2):58–67.
38. Dorri M, Dunne SM, Walsh T, Schwendicke F. Micro-invasive interventions for managing proximal dental decay in primary and permanent teeth. *Cochrane Database Syst Rev.* 2015;(11):CD010431.
39. Duran I, Sengun A. The long-term effectiveness of five current desensitizing products on cervical dentine sensitivity. *J Oral Rehabil.* 2004;31(4):351–6.
40. Brahmbhatt N, Bhavsar N, Sahayata V, Acharya A, Kshatriya P. A double blind controlled trial comparing three treatment modalities for dentin hypersensitivity. *Med Oral Patol Oral Cirurgia Bucal.* 2012;17(3):483-490.
41. Clark D, Levin L. Non-surgical management of tooth hypersensitivity. *Int Dent J.* 2016;66(5):249–56.



42. Doméjean S, Ducamp R, Léger S, Holmgren C. Resin infiltration of non-cavitated caries lesions: a systematic review. *Med Princ Pract.* 2015;24(3):216–21.
43. Patel S, Bay RC, Glick M. A systematic review of dental recall intervals and incidence of dental caries. *J Am Dent Assoc.* 2010;141(5):527–39.
44. Lasfargues J-J, Colon P, Vanherle GP, Lambrechts PP. Abrasion, érosion, attrition. In: *Odontologie conservatrice et restauratrice.* Paris: Editions CdP; 2009. p.221–55.
45. Warreth A, Abuhijleh E, Almaghribi MA, Mahwal G, Ashawish A. Tooth surface loss: A review of literature. *Saudi Dent J.* 2020;32(2):53–60.
46. Bhundia S, Bartlett D, O’Toole S. Non-cariou cervical lesions - can terminology influence our clinical assessment? *Br Dent J.* 2019;227(11):985–8.
47. Kaleka R. L’usure dentaire en questions. Comment comprendre les facteurs étiologiques, définir les différents aspects cliniques des lésions d’usure, en établir le diagnostic. *Rev Odonto Stomatol.* 2014;43(1):36–55.
48. Orthlieb JD. Le bruxisme. *Entret Bichat Pitié-Salpêtrière.* 2017;1:65–70.
49. Kaleka R, Lasfargues JJ, Bonte E. Lésions Cervicales D’usure : Diagnostic. *Réal Clin.* 2001;12(4):387–400.
50. Soares PV, Grippo JO, editors. *Noncarious cervical lesions and cervical dentin hypersensitivity: etiology, diagnosis, and treatment.* Quintessence Publishing, 2017.
51. Guaita M, Högl B. Current Treatments of Bruxism. *Curr Treat Options Neurol.* 2016;18(2):10.
52. Silva AG, Martins CC, Zina LG, Moreira AN, Paiva SM, Pordeus IA, et al. The association between occlusal factors and noncarious cervical lesions: a systematic review. *J Dent.* 2013;41(1):9–16.



## SERMENT MEDICAL

En présence des Maîtres de cette Faculté, de mes chers condisciples, devant l'effigie d'HIPPOCRATE.

Je promets et je jure, d'être fidèle aux lois de l'honneur et de la probité dans l'exercice de la Médecine Dentaire.

Je donnerai mes soins à l'indigent et n'exigerai jamais un salaire au-dessus de mon travail, je ne participerai à aucun partage clandestin d'honoraires.

Je ne me laisserai pas influencer par la soif du gain ou la recherche de la gloire.

Admise dans l'intérieur des maisons, mes yeux ne verront pas ce qui s'y passe, ma langue taira les secrets qui me seront confiés et mon état ne servira pas à corrompre les mœurs ni à favoriser le crime.

Je ne permettrai pas que des considérations de religion, de nation, de race, de parti ou de classe sociale viennent s'interposer entre mon devoir et mon patient.

Même sous la menace, je n'admettrai pas de faire usage de mes connaissances médicales contre les lois de l'humanité.

J'informerai mes patients des décisions envisagées, de leurs raisons et de leurs conséquences. Je ne tromperai jamais leur confiance et n'exploiterai pas le pouvoir hérité des connaissances pour forcer les consciences.

Je préserverai l'indépendance nécessaire à l'accomplissement de ma mission. Je n'entreprendrai rien qui dépasse mes compétences. Je les entretiendrai et les perfectionnerai pour assurer au mieux les services qui me seront demandés.

Respectueux et reconnaissant envers mes Maîtres, je rendrai à leurs enfants l'instruction que j'ai reçue de leur père.

Que les hommes m'accordent leur estime si je suis fidèle à mes promesses. Que je sois déshonorée et méprisée de mes confrères si j'y manque.



**RION Alix** – Proposition d’une nouvelle classification des lésions cervicales pour une amélioration de la prise en charge des patients.

Th. : Chir. dent. : Marseille : Aix-Marseille Université : 2021

Rubrique de classement : Odontologie Conservatrice

Résumé :

Les lésions cervicales sont courantes et leur prévalence semble être en augmentation. Cette accentuation s’explique par une plus grande longévité fonctionnelle de l’organe dentaire ainsi que des changements de mode de vie moderne.

Nous avons pu constater dans la littérature plusieurs classifications des lésions carieuses et des lésions d’usures. Toutefois, il est à noter un manque de classification clinique et visuelle des lésions cervicales. La nouvelle classification proposée dans ce travail a pour objectif de répondre à ce manque d’information.

Cette classification des lésions cervicales carieuses et non carieuses est basée sur leur apparence visuelle clinique et leur étendue histologique. Un cycle de prise en charge de ces lésions est aussi proposé.

L’intérêt est d’apporter une méthode standardisée, afin d’uniformiser et d’améliorer la détection, le diagnostic et la prise en charge globale des lésions cervicales.

Mots clés : Lésions cervicales carieuses  
Lésions cervicales non carieuses  
Classification  
ICDAS  
ICCMS

**RION Alix** – Proposal of a new classification for cervical lesions in order to improve patient care.

Abstract:

Cervical lesions are common and their prevalence appears to be increasing. This accentuation is explained by greater functional longevity of the dental organ as well as changes in modern lifestyle.

We have observed in the literature several classifications of caries lesions and wear lesions. However, it should be noted the lack of clinical and visual classification of cervical lesions. The new classification proposed in this work aims to redress this lack of information.

This classification of carious and non-carious cervical lesions is based on their visual clinical appearance and their histological extent. A management cycle of these lesions is also proposed.

The point of this study is to provide a standardized method in order to uniform and improve the detection, diagnosis and overall management of cervical lesions.

Keywords : Carious cervical lesions  
Non-carious cervical lesions  
Classification  
ICDAS  
ICCMS