



**HAL**  
open science

# Critères de réussite esthétique lors de la pose d'implants en secteur antérieur

Noémie Atlan Drikes

► **To cite this version:**

Noémie Atlan Drikes. Critères de réussite esthétique lors de la pose d'implants en secteur antérieur. Chirurgie. 2021. dumas-03566577

**HAL Id: dumas-03566577**

**<https://dumas.ccsd.cnrs.fr/dumas-03566577v1>**

Submitted on 11 Feb 2022

**HAL** is a multi-disciplinary open access archive for the deposit and dissemination of scientific research documents, whether they are published or not. The documents may come from teaching and research institutions in France or abroad, or from public or private research centers.

L'archive ouverte pluridisciplinaire **HAL**, est destinée au dépôt et à la diffusion de documents scientifiques de niveau recherche, publiés ou non, émanant des établissements d'enseignement et de recherche français ou étrangers, des laboratoires publics ou privés.



Distributed under a Creative Commons Attribution - NonCommercial - NoDerivatives 4.0  
International License

**THESE**

***POUR OBTENIR LE DIPLOME D'ETAT  
DE DOCTEUR EN CHIRURGIE DENTAIRE***

Présentée et publiquement soutenue devant

Aix-Marseille Université  
(Président : Monsieur le Professeur Éric BERTON)

Faculté des Sciences Médicales et Paramédicales  
(Doyen : Monsieur le Professeur Georges LEONETTI)

Ecole de Médecine Dentaire  
(Directeur : Monsieur le Professeur Bruno FOTI)

***Critères de réussite esthétique lors de pose d'implants  
en secteur antérieur***

Présentée par

**ATLAN DRIKES Noémie**

Née le 18/12/1994

A Toulon

Thèse soutenue le **Judi 6 Mai 2021**

Devant le jury composé de

**Président : Professeur Michel RUQUET**

**Assesseurs : Docteur Alain TOSELLO**

**Docteur Jean-Hugues CATHERINE**

**Docteur Charlotte SANTUNIONE**



**THESE**

***POUR OBTENIR LE DIPLOME D'ETAT  
DE DOCTEUR EN CHIRURGIE DENTAIRE***

Présentée et publiquement soutenue devant

Aix-Marseille Université  
(Président : Monsieur le Professeur Éric BERTON)

Faculté des Sciences Médicales et Paramédicales  
(Doyen : Monsieur le Professeur Georges LEONETTI)

Ecole de Médecine Dentaire  
(Directeur : Monsieur le Professeur Bruno FOTI)

***Critères de réussite esthétique lors de pose d'implants  
en secteur antérieur***

Présentée par

**ATLAN DRIKES Noémie**

Née le 18/12/1994

A Toulon

Thèse soutenue le **Judi 6 Mai 2021**

Devant le jury composé de

**Président : Professeur Michel RUQUET**

**Assesseurs : Docteur Alain TOSELLO**

**Docteur Jean-Hugues CATHERINE**

**Docteur Charlotte SANTUNIONE**

## ADMINISTRATION

*Mise à jour : sept. 2020*

### **Doyens Honoraires**

Professeur	Raymond SANGIUOLO†
Professeur	Henry ZATTARA
Professeur	André SALVADORI
Professeur	Jacques DEJOU

### **Doyen Assesseurs**

Professeur	Bruno FOTI
Professeur	Michel RUQUET
Professeur	Anne RASKIN

### **Directeurs de Départements**

Formation Initiale	Professeur	Michel RUQUET
Recherche	Professeur	Anne RASKIN
Formation Continue	Professeur	Frédéric BUKIET

### **Charges de missions**

Relations Internationales	Professeur	Hervé TASSERY
Internat et Diplômes d'études spécialisées	Professeur	Virginie MONNET-CORTI
Affaires générales	Docteur	Patrick TAVITIAN

### **Responsable des Services Administratifs et Techniques**

Madame	Katia LEONI
--------	-------------

## **LISTE DES ENSEIGNANTS**

### **PROFESSEURS DES UNIVERSITES – PRATICIENS HOSPITALIERS DES CSERD**

BUKIET Frédéric (58-01)  
FOTI Bruno (56-02)  
LE GALL Michel (56-01)  
MONNET-CORTI Virginie (57-01)  
ORTHLIEB Jean-Daniel (58-01)  
RASKIN Anne (58-01)  
RUQUET Michel (58-01)  
TARDIEU Corinne (56-01)  
TARDIVO Delphine (56-02)  
TASSERY Hervé (58-01)

### **PROFESSEUR DES UNIVERSITES**

ABOUT Imad (65)

### **PROFESSEURS EMERITES**

DEJOU Jacques  
HUE Olivier

### **MAITRES DE CONFERENCES DES UNIVERSITES – PRATICIENS HOSPITALIERS DES CSERD**

ABOUDHARAM Gérard (58-01)	LAN Romain (56-02)
BANDON Daniel (56-01)	LAURENT Michel (58-01)
BELLONI Didier (57-01)	LAURENT Patrick (57-01)
BOHAR Jacques (56-01)	MAILLE Gérald (58-01)
CAMOIN Ariane (56-01)	PHILIP-ALLIEZ Camille (56-01)
CAMPANA Fabrice (57-01)	POMMEL Ludovic (58-01)
CATHERINE Jean-Hugues (57-01)	PRECKEL Bernard-Éric (58-01)
GAUBERT Jacques (56-01)	RÉ Jean-Philippe (58-01)
GIRAUD Thomas (58-01)	ROCHE-POGGI Philippe (57-01)
GIRAudeau Anne (58-01)	STEPHAN Grégory (58-01)
GUIVARC'H Maud (58-01)	TAVITIAN Patrick (58-01)
JACQUOT Bruno (58-01)	TERRER Elodie (58-01)
LABORDE Gilles (58-01)	TOSELLO Alain (58-01)

### **MAITRES DE CONFERENCES DES UNIVERSITES ASSOCIES**

BALLESTER Benoît (58-01)  
BLANCHET Isabelle (56-01)  
MENSE Chloé (58-01)  
SILVESTRI Frédéric (58-01)

## **ASSISTANTS HOSPITALIERS ET UNIVERSITAIRES**

AL AZAWI Hala <sup>(56-01)</sup>	HAHN-GOLETTI Larissa <sup>(58-01)</sup>
ANTEZACK Angeline <sup>(57-01)</sup>	LIOTARD Alicia <sup>(58-01)</sup>
ARNIER Canelle <sup>(56-01)</sup>	MANSUY Charlotte <sup>(58-01)</sup>
BACHET-DORISON Damienne <sup>(56-01)</sup>	MARTIN William <sup>(56-01)</sup>
CAMBON Isabelle <sup>(56-01)</sup>	MATTERA Rémi <sup>(56-01)</sup>
CASAZZA Estelle <sup>(56-01)</sup>	MELLOUL Sébastien <sup>(57-01)</sup>
CASTRO Romain <sup>(57-01)</sup>	PARFU Anne <sup>(58-01)</sup>
DAVID Laura <sup>(56-01)</sup>	PASCHEL Laura <sup>(58-01)</sup>
DEVICTOR Alix <sup>(58-01)</sup>	PILLIOL Virginie <sup>(58-01)</sup>
DODDS Mélina <sup>(58-01)</sup>	REPETTO Andréa <sup>(58-01)</sup>
DRAUSSIN Thierry <sup>(56-02)</sup>	ROMANET Yvan <sup>(57-01)</sup>
DUMAS Cathy <sup>(57-01)</sup>	SANTUNIONE Charlotte <sup>(58-01)</sup>
HADJ-SAID Mehdi <sup>(57-01)</sup>	VINAÏ Michael <sup>(56-01)</sup>

## **ASSISTANTS DES UNIVERSITES ASSOCIES**

GRINE Ghilès <sup>(57-01)</sup>  
HOUVENAEGHEL Brice <sup>(57-01)</sup>

Intitulés des sections CNU :

- *56<sup>ème</sup> section : Développement, croissance et prévention*
- *56-01 Odontologie pédiatrique et orthopédie dento-faciale*
- *56-02 : Prévention – Epidémiologie – Economie de la santé – Odontologie légale*
- *57<sup>ème</sup> section : Chirurgie orale ; Parodontologie ; Biologie Orale*
- *57-01 : Chirurgie orale – Parodontologie – Biologie orale*
- *58<sup>ème</sup> section : Réhabilitation orale*
- *58-01 : Dentisterie restauratrice – Endodontie – Prothèses – Fonction-Dysfonction – Imagerie – Biomatériaux*

L'auteur s'engage à respecter les droits des tiers, et notamment les droits de propriété intellectuelle. Dans l'hypothèse où la thèse comporterait des éléments protégés par un droit quelconque, l'auteur doit solliciter les autorisations nécessaires à leur utilisation, leur reproduction et leur représentation auprès du ou des titulaires des droits. L'auteur est responsable du contenu de sa thèse. Il garantit l'Université contre tout recours. Elle ne pourra en aucun cas être tenue responsable de l'atteinte aux droits d'un tiers

A Monsieur le Professeur Michel RUQUET,  
Président du jury,

Je vous remercie d'avoir accepté de présider mon jury de thèse.

J'ai toujours admiré votre gentillesse envers vos étudiants, votre empathie envers les patients et votre profond dévouement pour la faculté et le pavillon dentaire.

Pour la qualité de votre enseignement et l'attention et l'aide que vous nous avez toujours portée, veuillez trouver l'expression de ma vive reconnaissance et de mon profond respect.



A Monsieur le Docteur Alain TOSELLO,  
Membre du jury,

Je vous remercie d'avoir accepté de faire partie du jury de cette thèse.

On ne peut oublier votre bienveillance, bonne humeur et indulgence tout au long de nos études.

Vous avez toujours su nous mettre en confiance et nous guider lors des soins effectués au pavillon dentaire.

Puissiez-vous trouver dans ce travail, le témoignage de ma reconnaissance.

A Monsieur le Docteur Jean-Hugues CATHERINE,

Membre du jury,

Je vous remercie d'avoir accepté si spontanément et gentiment la demande de faire partie de mon jury de thèse.

Votre pédagogie, votre patience et votre douceur dans les enseignements théorique et pratique resteront gravés dans ma mémoire.

Vous nous avez transmis l'importance d'être précis et rigoureux dans nos diagnostics et nos soins et bienveillant envers nos patients.

Veillez trouver en ces mots l'expression de ma vive reconnaissance.

A Madame le Docteur Charlotte SANTUNIONE,

Ma directrice de thèse,

Je te remercie de tout cœur d'avoir dirigé ce travail.

Tu as accepté de m'aider et m'accompagner dans cette thèse sans hésiter.

Tu t'investis de toutes tes forces dans ce que tu entreprends, tu es un exemple d'altruisme, de gentillesse, d'écoute et d'empathie.

Je suis reconnaissante pour les conseils que tu m'as donnés et te remercie de ta disponibilité.

Je te souhaite de mener tous tes projets professionnels et personnels à terme, merci encore.

A mes parents,

Je suis tellement heureuse de pouvoir écrire ces lignes pour vous remercier de tout l'amour que vous me portez, les valeurs de respect, d'empathie, d'honnêteté et le goût du travail. Je sais que vous avez toujours eu confiance en moi, vous m'avez accompagnée tout en me laissant choisir ma voie.

Maman tu as toujours été si dévouée et aimante envers nous, tes enfants, et tu es depuis 6 ans une grand-mère exceptionnelle.

Papa j'espère te rendre fière de mon parcours et je sais à quel point c'est un bonheur pour toi de me voir arriver à ce jour après tous ses efforts et ces années de travail et persévérance. Je vous aime.

A mes beaux-parents, on a tellement parlé de ce jour, cette thèse, ce nouveau départ. L'amour et le respect que je vous porte va bien au-delà de ce qu'on peut imaginer. Tout le soutien, la confiance, la bienveillance dont vous avez toujours fait preuve à mon égard sont pour moi le plus beau des cadeaux.

Vous êtes des exemples, toujours prêt à nous aider, à nous guider quand on a besoin de vous. Annie, une super mamie qui ferait tout pour faire plaisir à ses petits-enfants et nous soulager du quotidien de parents.

Laurent, merci pour tous tes conseils. Tu as suivi de près l'avancée de ce travail avec enthousiasme. Vous contribuez activement à la construction de notre vie familiale et professionnelle. Merci de tout cœur.

A mon mari chéri depuis maintenant 7 ans. Tu m'as tellement appris et rendu folle à la fois. Je suis fière de ce qu'on construit ensemble au quotidien, de la personne que je deviens grâce à toi et aux enfants. Ta confiance et ton amour pour moi m'ont permis de dépasser mes craintes et mes doutes.

Tu es pour moi un exemple de générosité, d'humilité et de positivisme. Les enfants ont de la chance d'avoir un papa aussi investi et drôle que toi. Merci d'être toujours là pour moi, mon coéquipier pour la vie, je t'aime.

A mes trésors les plus précieux, mes 3 filles, Elinor, Lital et Ora.

Vous êtes et serez toujours ma priorité absolue, je suis tellement fière de vous voir grandir chaque jour et progresser, devenir des petites filles pleines d'entrain, d'amour, respectueuses de votre entourage et solidaires entre vous.

Je suis heureuse et reconnaissante envers D. d'avoir la force de m'occuper de vous, tout en ayant fait les études et le métier dont j'ai toujours rêvé. Vous m'avez rendu plus forte, combative, plus confiante en moi et me faites travailler chaque jour ma patience. Mes trois drôles de dames préférées : Elinor ma grande fille tellement belle et intelligente, d'une patience immense envers tes sœurs. Ma Lital, ma douceur à moi et Ora ma petite tornade, qui aime tellement les câlins. Je vous aime à l'infini...

A ma sœur, mon frère, merci pour tous ces fous rires, cette enfance si agréable à vos côtés. A la femme et l'homme remarquable et respectable que vous devenez. Merci Sephora et Dan d'être un tonton et tata si aimant envers mes enfants et si patients. Je nous souhaite d'être toujours unis et attentifs les uns envers les autres.

A mes beaux-frères et belles-sœurs, Benjamin, Nathan, Allan, Chalom, Suzanne, Debora. Un grand merci que ce soit pour les bons moments de détente et de rigolades passés ensemble mais aussi pour toutes les fois où vous m'avez aidé, pour que je puisse réviser, remplacer en cabinet, avancer ma thèse. Pour toutes les fois où je vous ai soulé en parlant de cette thèse, et autant de fois où vous m'avez encouragé et soutenu avec amour. Merci encore, vous embellissez ma vie et je suis fière de faire partie de cette grande famille.

A mes petits amours de neveux et nièces, Eden, ma plus grande fan que j'aime très fort, Mike et Elon les twins les plus beaux gosses que je connaisse et la petite dernière pour le moment, notre douce Shaily.

A ma meilleur amie, Yohanna depuis je ne sais combien d'années. Ma plus fervente supportrice, ma sœur de cœur, une femme et une mère comme il y en a peu dans ce monde. Merci mille fois pour tout ...

A ma binôme Rachel Illouz avec qui j'ai tellement appris, rigolé et papoté ... et qui est devenue une précieuse amie.

A ma promotion dentaire, mes amis de la vac 1 et à Chany, Davys, Lionel et Léa, vous avez été si gentils avec moi durant nos études.

Aux merveilleux dentistes chez qui j'ai pu travailler et beaucoup apprendre. Dr Claudine FAREAU, merci pour votre confiance en moi et toutes vos petites astuces que j'ai bien retenues.

A la merveilleuse Dr Chantal ABBOU, tellement fière et heureuse d'avoir pu travailler avec vous, merci pour votre gentillesse sans limite et votre douceur, j'espère qu'on restera toujours en contact.

Merci à Dr Anthony ELHAIK, un super dentiste, tu mérites tout le bonheur du monde et que tu sois toujours entouré de personnes bienveillantes. A Moncef, futur Docteur Rachidi, le roi de la chirurgie, et un confrère au top. A nos supers assistantes, Cyrille, ma petite maman du cabinet toujours aux petits soins pour nous et à Sarah pour ta volonté de toujours bien faire.

A toutes les super baby-sitters, maîtresses, nounous ... qui ont pris et prennent soin de mes enfants pendant qu'on travaille, merci pour tout.

A ma Johanna Sroussi Darmouni chérie, à notre précieuse amitié qui ne cesse de grandir. A nos fous rires, nos déprimés, notre vie à 300%, nos enfants... et nos futurs restos !

A David Haddad alias Dadou, pour ton aide exceptionnelle et spontanée. A un ami si attentionné et plein de générosité. Je te souhaite de trouver ta meilleure alliée pour la vie.

Et à tous mes amis tellement chers pour moi, aux DARMOUNI, aux BITAN, ma Shanshou, aux EZAOUI, aux TUBIANA, aux MANI, aux KRIEF....

# SOMMAIRE

<b>INTRODUCTION.....</b>	<b>1</b>
<b>I. PARTIE 1 : PROBLEMATIQUE ESTHETIQUE DU SECTEUR ANTERIEUR .....</b>	<b>2</b>
A. Axe de références au niveau de la face .....	2
1. De face.....	2
2. De profil.....	3
B. La zone esthétique .....	4
1. Le sourire.....	4
2. Lèvre inférieure .....	5
C. Les dents .....	6
1. Axes dentaires .....	6
2. La position des incisives centrales.....	6
3. Taille et proportion.....	7
4. Couleurs et états de surfaces .....	8
D. La gencive .....	9
1. Composition de la gencive .....	9
2. Qualité de la gencive .....	10
E. Objectifs esthétiques en implantologie .....	11
1. Le PES de Furhauser et al, 2005 .....	11
2. Le Pink esthetic score/White esthetic score de Belser et coll. (2009).....	14
<b>II. PARTIE 2 : IMPORTANCE DE LA PLANIFICATION IMPLANTAIRE.....</b>	<b>15</b>
A. La situation idéale de l'implant en secteur antérieur .....	15
1. Situation de l'implant dans le sens mésio distal.....	15
2. Situation de l'implant dans le sens vestibulo-lingual .....	16
3. Situation de l'implant dans le sens vertical (ou corono-apical) :.....	17
B. L'examen clinique pré-implantaire .....	18
1. Entretien avec le patient .....	18
2. Examen clinique .....	18
Exo buccal .....	18
Endo buccal.....	18
C. Examen radiologique pré implantaire.....	20
1. Radiographie panoramique.....	20
2. Radio rétro alvéolaire .....	20
3. Principes de la tomographie à faisceau conique ou Cone Beam (CBCT) .....	21
D. Etablissement d'un montage directeur et guide radiologique .....	22
1. Empreintes et montage en articulateur .....	22
2. Elaboration du guide radiologique .....	23
E. Interprétation des images radiographiques et choix des implants.....	26
1. Méthode de base : dents radio opaques.....	26
2. Méthode du double scanner .....	27
3. Indexation des moulages.....	28
F. Réalisation du guide chirurgical .....	29
1. Les impératifs de la réalisation du guide chirurgical .....	29
Les critères anatomiques.....	29
Les critères prothétiques .....	29
Asepsie.....	29
Critères chirurgicaux.....	29
2. Choix du type de guide chirurgical .....	30

G.	Confection Fabrication Assisté par Ordinateur (CFAO) : Exemple avec le logiciel Simplant et les Surgi Guide de chez Materialise Dental .....	31
1.	De la planification implantaire à la fabrication du guide .....	31
2.	Le procédé de fabrication du guide chirurgical par la méthode numérique : l'exemple de la stéréolithographie .....	32
<b>III.</b>	<b>PARTIE 3 : POSE DE L'IMPLANT ET AMENAGEMENTS TISSULAIRES ASSOCIES .....</b>	<b>34</b>
A.	Profil d'émergence.....	34
1.	Définitions.....	34
2.	Intérêts du profil d'émergence .....	35
B.	Choix de l'implant .....	36
1.	Implants enfouis ou implants non enfouis ? .....	36
	L'implant non enfoui ou trans- muqueux (tissu level) .....	36
	L'implant enfoui ou juxta osseux (bone level) .....	36
2.	Détermination de la position de l'implant et choix du pilier implantaire .....	37
	Position de l'implant.....	37
	Choix des piliers implantaires .....	38
C.	La phase chirurgicale.....	39
1.	Classification des pertes de tissus ostéo-muqueux du secteur antérieur .....	39
2.	Protocole en un ou deux temps chirurgical ?.....	40
	Deux temps chirurgicaux .....	40
	Un temps chirurgical.....	40
3.	Mise en place chirurgicale des implants .....	41
	Matériel chirurgical.....	41
	Préparation du patient et de l'équipe soignante .....	42
	Phase chirurgicale.....	43
D.	Les aménagements tissulaires .....	44
1.	Aménagements muqueux.....	44
	Augmentation du volume de la crête .....	45
	Technique de régénération papillaire.....	47
2.	Aménagement osseux.....	48
	La greffe facette : Veener Grafting .....	49
	La greffe en onlay .....	50
	La greffe en selle.....	50
	Augmentation des contours par régénération osseuse guidée ou ROG.....	51
<b>IV.</b>	<b>PARTIE 4 : PHASE PROTHETIQUE.....</b>	<b>52</b>
A.	Rôle du provisoire .....	52
1.	Prothèse transitoire pré-implantaire ou pré-cicatrisation .....	52
	Prothèse amovible .....	53
	Bridge collé en résine ou céramo-métal .....	53
	Le concept TOBBI (temporary orthodontic bonding bridge for implant) .....	54
2.	Restauration provisoire sur le ou les implants.....	54
	Au premier temps chirurgical .....	55
	Au second temps chirurgical.....	56
	Intérêt et difficulté de rétablir le profil d'émergence sur prothèse implanto-portée .....	56
	Différentes techniques d'aménagement du profil d'émergence avec le provisoire.....	58
B.	Choix et caractéristiques du pilier implantaire .....	60
1.	Les différents types de piliers et leurs indications .....	60
	Piliers pour prothèse scellée.....	60
	Piliers pour prothèse vissée .....	61
2.	L'esthétique et la santé de la muqueuse péri implantaire .....	62
	Position de la muqueuse marginale.....	62
	Contour muqueux .....	62
	Teinte de la muqueuse .....	63
3.	Piliers conventionnels préfabriqués ou anatomique ? .....	63
	Pilier prothétique anatomique .....	63
	Piliers prothétiques préfabriqués .....	65
4.	Rattrapage d'axe en prothèse implanto- portée .....	66
	Le pilier ASC de chez Nobel Biocare.....	66
	La connexion InLink sur les implants Axiom de chez Anthogyr .....	66



C.	Le concept du Platform switching.....	67
1.	Naissance du concept .....	67
2.	Intérêt du concept platform switching .....	68
	Sur le plan biologique .....	68
	Sur le plan biomécanique .....	68
	Sur le plan esthétique .....	68
D.	Restauration définitive .....	70
1.	L’empreinte en prothèse fixé implantaire : .....	70
	Technique des transferts repositionnés ou « empreinte fermée » .....	70
	Technique des transferts transvisés et emportés ou pick-up ou « empreinte ouverte » .....	72
	Technique avec transferts clipés et emportés ou snap on .....	73
2.	Forme générale .....	74
	Profil d’émergence et empreinte adaptée .....	74
	Position du point de contact et influence sur l’esthétique.....	76
3.	Considérations occlusales .....	77
4.	Maintenir la santé des tissus péri-implantaire.....	79
	<b>CONCLUSION.....</b>	<b>80</b>
	<b>REFERENCES BIBLIOGRAPHIQUES .....</b>	<b>I</b>

# Table des Figures

Figure 1 :	Lignes de références horizontales (Chiche G, Pinault A., 1996).....	2
Figure 2:	Ligne esthétique de Ricketts (the dentist).....	3
Figure 3 :	Schéma et photo d'un profil droit, convexe et concave. Un profil légèrement convexe est souhaitable. ....	3
Figure 4 :	Rapport entre la lèvre inférieure et la ligne des bords libres.....	5
Figure 5:	Inclinaison des axes des incisives et canines maxillaires.....	6
Figure 6:	Rapport et position des incisives centrales par rapport aux autres dents antérieures .....	6
Figure 7 :	Différents rapports largeur/hauteur des incisives centrales.....	7
Figure 8 :	Point de contact interdentaires des dents antérieures.....	7
Figure 9 :	Nombre d'or appliqué au sourire.....	8
Figure 10:	Les différents composants de la gencive.....	10
Figure 11 :	Parodonte fin et festonné .....	10
Figure 12 :	Parodonte plat et épais .....	11
Figure 13 :	Tableau du score esthétique du rose (d'après Furhauser et al, 2005).....	12
Figure 14 :	Application du PES avant (a) et après traitement (b).....	13
Figure 15 :	Changement du PES après maturation osseuse et après pose de couronne implanto-porté .....	13
Figure 16 :	Situation correcte de l'implant dans le sens mésio-distal .....	16
Figure 17:	Positionnement vestibulo lingual idéal de l'implant .....	16
Figure 18 :	Situation correcte de l'implant dans le sens vertical .....	17
Figure 19	.....	19
Figure 20 :	radiographie panoramique mettant en évidence un pilier canin large .....	20
Figure 21:	montage directeur sur articulateur .....	22
Figure 22 :	Guide radiologique d'un patient édenté total au maxillaire. Il s'agit d'un duplicata de la prothèse d'usage. Les dents et le palais sont en résine radio opaques. ....	24
Figure 23:	Vue palatine du guide radiologique. La position du guide est maintenue en bouche grâce à une clé intermaxillaire. ....	24
Figure 24:	Essayage du guide en situation clinique pour validation esthétique et fonctionnelle (par P Margossian, P Mariani et G Laborde).....	24
Figure 25:	Visualisation sur le scanner du projet prothétique et du volume osseux afin de choisir la longueur, le diamètre et l'axe de l'implant .....	25
Figure 26 :	Simulation du projet prothétique par set up en cire transformé en dents radio opaques.....	26
Figure 27 :	Les 3 stades de la technique du double scanner avec le logiciel NobelClinician .....	27
Figure 28 :	Superposition des images scannées du modèle sur l'image 3D issue du logiciel d'imagerie et confection virtuelle du guide .....	28
Figure 29:	Guide chirurgical NobelGuide avec clavette trans-osseuse de stabilisation. Les forages sont réalisés au travers de cylindres de guidage directs.....	29
Figure 30 :	Tableau du type de guide chirurgical en fonction de l'édentement. ....	30
Figure 31 :	Mesure mesio distal en vue rapprochée .....	31
Figure 32 :	Contrôle de l'axe des implants avec le wax up .....	31
Figure 33 :	Modélisation des cylindres en regard des implants .....	33
Figure 34 :	Mise en place des tubes en titane autour des guides cylindriques correspondant à chaque implant .....	33
Figure 35:	Guide fini en résine Dental SG .....	33
Figure 36 :	Sur dent naturelle, le profil d'émergence est lié à la topographie des tissus dentaires calcifiés et des tissus mous.....	34

Figure 37: En prothèse fixée sur implant, le profil d'émergence prothétique est lié au diamètre cervical, à la conicité des surfaces et à celle des tissus mous.....	35
Figure 38: Différence d'enfouissement entre l'implant tissue level et bone level .....	37
Figure 39 : Classification de Pallaci et Ericsson .....	39
Figure 40 : Table de chirurgie préparée pour une pose d'implant.....	42
Figure 41 : Les différents sites donneurs intra buccaux.....	45
Figure 42: Lambeaux à incisions curvilignes : Son but est de créer une base plus large pour conserver une meilleure vascularisation. ....	46
Figure 43 : Les positions du greffon en fonction de l'aménagement désiré .....	47
Figure 44 : schéma d'un lambeau antérieur avec incision horizontale palatine .....	48
Figure 45 : schéma d'une incision demi lunaire allant de distal en mésial permettant de réaliser la papille mésiale .....	48
Figure 46 : schéma d'une incision demi lunaire de mésial en distal permettant de réaliser la papille distale ...	48
Figure 47 : Schéma d'une greffe facette .....	49
Figure 48: Schéma d'une greffe en onlay .....	50
Figure 50 : Cas clinique d'absence de la dent 22 sur un patient de 88 ans (De Dr Attal JP et Dr Trilet G 2015) .	53
Figure 51 : Bridge avec ailette palatine en céramique.....	53
Figure 52 : Bridge en bouche après collage, polymérisation et dépose de la digue.....	54
Figure 53 : Conception du bridge TOBBI pour le remplacement de deux incisives centrales le jour de l'extraction .....	54
Figure 54 : Vue de face de la cicatrisation des papilles induites par la prothèse provisoire.....	55
Figure 55 (a) : Mise en place d'un pilier provisoire en vue d'une mise en charge immédiate. (53) .....	55
Figure 55 (b) : Préparation du pilier provisoire. ....	55
Figure 55 (c) : Restauration provisoire du sourire de la patiente immédiatement après la pose de l'implant. ..	56
Figure 56 : Angle d'émergence de la dent représenté par l'angle beta. Le profil d'émergence est plus vertical au niveau radiculaire qu'au niveau coronaire (Estrabaud 1994) .....	56
Figure 57: Convexité physiologique évitant la stagnation alimentaire et soutenant les tissus environnants (Lautrou 1997).....	57
Figure 58: La présence de la papille est avérée lorsque la distance entre le point de contact et la crête osseuse n'excède pas 5 mm (Sharma, Park 2010) .....	57
Figure 59 (a) Vue lingual du modèle de travail reproduisant la morphologie des papilles (b) Bonne adaptation du provisoire sur le modèle de travail .....	59
Figure 60 : Empreinte secondaire avec un transfert personnalisé reproduisant la forme des papilles (Dr Guillaume Gardon- Mollard) .....	59
Figure 61: Schéma d'un pilier vissé sur implant pour couronne prothétique scellée .....	60
Figure 63: Photographie d'une prothèse transvissée sur chacun des piliers coniques.....	61
Figure 64 : Pilier individuel en zircone réalisé en technique CAO/CFAO (Procera, nobel biocare) remplaçant une incisive centrale maxillaire. Le profil est concave en vestibulaire et le contour est plat dans la zone interproximale de la partie sous- muqueuse du pilier.....	62
Figure 65 (a) pilier individuel en zircone pour remplacer 2 incisives centrales de configuration adéquate pour soutenir le tissu mou et les couronnes (b) pour les même sites les piliers sont trop courts et le joint pilier-couronne est situé en position trop sous muqueuse .....	62
Figure 66 : Une réplique d'implant est mise en place et vissée sur le transfert .....	64
Figure 67: Un silicone fluide pour fausse gencive est injecté autour de l'ensemble transfert-réplique sur environ 5mm de hauteur .....	64
Figure 68 : La fausse gencive sur le plâtre simule le manchon épithélial autour de l'implant .....	64
Figure 69: Schéma du rattrapage d'axe possible avec le pilier angulé ASC.....	66
Figure 70: Image illustrant le système Axiom InLink avec le tournevis sphérique dédié .....	67
Figure 71 : Vue au microscope d'une coupe verticale de l'implant Ankylos (Dentsply Implants) avec un pilier dont le diamètre est réduit par rapport à celui de l'implant. ....	67

Figure 72 : (a) Deux implants avec des piliers conventionnels placés à une distance inter-implantaire légèrement inférieure à 3 mm. Intersection des lysés osseuses circonférentielles autour des implants qui atteint la crête osseuse inter-implantaire avec risque .....	69
Figure 73 (b) : Deux implants avec des piliers utilisant le concept de platform switching placés à une distance inter-implantaire légèrement inférieure à 3 mm. La faible résorption osseuse péri-implantaire circonférentielle permet le maintien de la crête osseuse .....	69
Figure 74 : 4 transferts vissés sur des piliers implantaires .....	70
Figure 75 : L'empreinte avec porte empreinte individuel est désinsérée sans les transferts, Transferts et répliques de piliers sont mis en place dans l'empreinte. ....	71
Figure 76 : Moulage de travail intégrant transfert et répliques de piliers .....	71
Figure 77 : Implant avec vis de couverture retirée Transfert avec vis longue transvissée sur l'implant.....	72
Figure 79 : Après désinsertion du transfert solidaire de l'empreinte, la réplique de laboratoire de l'implant a été transvissée grâce au porte-empreinte ouvert.....	72
Figure 78 : Porte empreinte ménageant un accès à la tête de la vis .....	72
Figure 80: Transfert en place clipé directement sur les implants .....	73
Figure 81 : Les transferts sont désinsérés avec l'empreinte pour recevoir les répliques d'implants fixées par simple pression.....	73
Figure 82 a :Les prothèses transitoires connectées aux analogues sont plongées dans le silicone (analogues en premier) et en appliquant bien le matériau sur la zone du profil d'émergence à enregistrer et en veillant à ne pas obturer les puis d'accès aux vis prothétiques (de Dr Guillaume Gardon Mollard)	74
Figure 82 b : Une fois la prise du silicone effectuée, les prothèses transitoires sont dévissées des analogues qui restent emprisonnés dans le matériau. ....	75
Figure 82 c: Des transferts d'empreinte standards sont connectés et vissés aux analogues d'implant puis une résine fluide est injectée dans l'espace dévolu au profil d'émergence implantaire. ....	75
Figure 82 d: Une fois la prise de la résine effectuée, les transferts d'empreinte sont dévissés et retirés du silicone. Les excès périphériques de résine sont ébarbés à la fraise de manière à pouvoir les repositionner en bouche sans interférence. ....	75
Figure 82 e: L'empreinte implantaire est réalisée en technique pick-up grâce à un porte-empreinte individuel ouvert qui permet d'emporter les transferts personnalisés. ....	75
Figure 83 : Schéma des pentes de guidage sur la face linguale des incisives maxillaires .....	77
Figure 84 : Désengrènement des dents postérieures en propulsion sur une vue frontal .....	78

## **INTRODUCTION**

Notre société accorde de plus en plus d'importance aux apparences avec notamment l'avènement des réseaux sociaux. Désormais, les critères de beauté tendent à primer sur les objectifs traditionnels du soin que sont notamment le soulagement de la douleur et le rétablissement de la fonction.

Dans le cadre d'une réhabilitation prothétique, le patient mettra davantage l'accent sur le résultat esthétique du traitement.

Le succès esthétique de la thérapeutique prothétique implanto-portée repose sur de multiples critères comme le caractère naturel du complexe gingivo-prothétique.

De surcroit, de nombreux facteurs influent le résultat esthétique comme l'anatomie du complexe alvéolo-muqueux résiduels, les techniques et stratégies chirurgicales choisies et les moyens prothétiques mis en œuvre.

En implantologie et particulièrement dans le secteur antérieur, un positionnement optimal de l'implant est un critère fondamental.

L'objectif de cette thèse sera d'aborder à chaque étape du traitement les moyens mis en œuvre pour répondre aux exigences esthétiques qu'impose le secteur antérieur.

Dans un premier temps, nous décrirons les critères esthétiques du secteur antérieur (I), puis nous étudierons l'importance de la planification implantaire (II).

Ensuite, il s'agira d'aborder le positionnement chirurgical de l'implant et les aménagements tissulaires associés si besoin (III).

Enfin, nous aborderons la phase prothétique du traitement ainsi que la gestion du profil d'émergence (IV).

## **I. PARTIE 1 : PROBLEMATIQUE ESTHETIQUE DU SECTEUR ANTERIEUR**

L'esthétique dans de nombreux domaines mais également en dentisterie est une science régie par de nombreuses règles et normes desquelles nous devons nous rapprocher au maximum. Toutefois, lors de leur mise en pratique le chirurgien-dentiste ne doit pas perdre de vue la situation clinique qui se présente à lui, et prendre du recul quand a la possibilité de réaliser certaines réhabilitations prothétiques.

La connaissance et l'analyse de l'esthétique du visage et du sourire, permettent au chirurgien-dentiste et au prothésiste, d'avoir toutes les clés en main afin de répondre correctement aux exigences esthétiques imposées par le secteur antérieur maxillaire.

### **A. Axe de références au niveau de la face**

La dynamique labiale lors du sourire et du rire constitue la relation sociale esthétique privilégié de nos patients. Elle représente la base diagnostique de nos décisions thérapeutiques pour atteindre le but recherché : donner au sourire un agencement agréable.

#### **1. De face**

L'harmonie globale est un point important faisant intervenir plusieurs paramètres. Pour l'étudier on fait appel à des axes, des plans et points de références.

Classiquement un visage harmonieux présente un plan incisif perpendiculaire au plan sagittal médian et parallèle à la ligne bipupillaire.

Il se divise en trois étages égaux :

- L'étage supérieur : de la naissance des cheveux à la ligne ophryaque
- L'étage moyen : de la ligne ophryaque au point sous-nasal
- L'étage inférieur : du point sous-nasal à la pointe du menton (1)

**L'axe vertical de référence** (plan sagittal médian), passant par le point nasion et milieu du philtrum, sert à évaluer la position et l'orientation de la ligne inter-incisive et les écarts transversaux de situation des dents.

La ligne bi-pupillaire constitue le **plan horizontal de référence** (2) et permet d'évaluer la direction du plan incisif, du contour gingival (harmonieux ou non), et du plan d'occlusion qui doivent être parallèle à ce dernier. (1) (3)

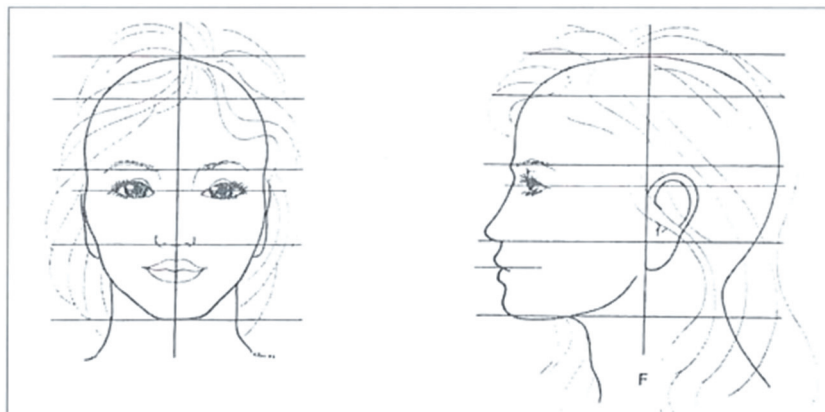


Figure 1 : Lignes de références horizontales (Chiche G, Pinault A., 1996)

## 2. De profil

Dans les années 50, le Dr Robert Ricketts a établi un concept visant à rétablir des relations harmonieuses entre le nez, les lèvres et le menton.

La ligne esthétique de Ricketts passe par la pointe du nez et pointe du menton et évalue la position des lèvres par rapport à cette ligne. Selon lui, dans une situation physiologique la ligne E passe 4 mm en avant de la lèvre supérieure et 2 mm en avant de la lèvre inférieure.

Ainsi, l'étude de cette ligne s'avère utile lors de traitements orthodontiques mais également lors d'une réhabilitation prothétique du secteur antérieur :

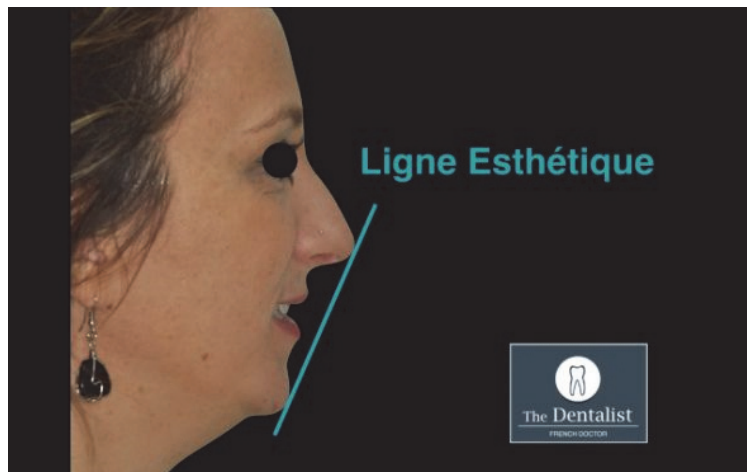

Figure 2: Ligne esthétique de Ricketts (the dentist)

En effet si le patient présente un profil convexe c'est-à-dire que ses lèvres sont sur ou en avant de la ligne E on favorisera des dents moins larges et moins blanches car les dents dominent déjà le sourire.

En revanche on amplifiera la largeur et blancheur de ces dernières dans les cas de profils concaves pour réduire la proéminence du nez et du menton. (4)

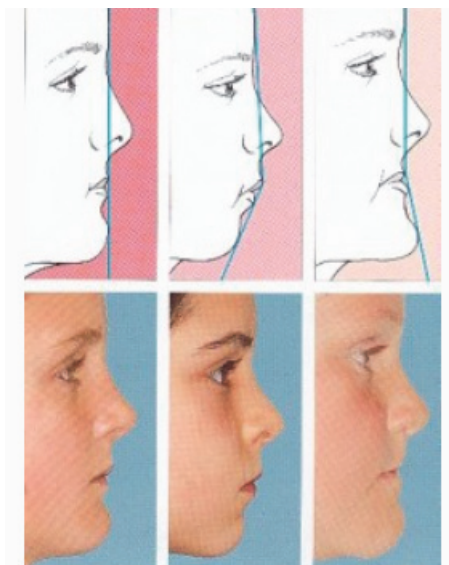


Figure 3 : Schéma et photo d'un profil droit, convexe et concave. Un profil légèrement convexe est souhaitable. (5)

## **B. La zone esthétique**

### **1. Le sourire**

Un sourire esthétique est dépendant d'un agencement harmonieux des dents sur les arcades dentaires mais aussi du positionnement des lèvres et de l'aspect de la gencive entourant les dents antérieures.

Les lèvres, par leur longueur et leur courbure, influencent l'importance de la surface exposée des dents par rapport à la gencive.

Leur forme et leur dimension les divisent en trois types : fines, moyennes et épaisses mais il existe beaucoup de variations individuelles.

On note également une influence de l'âge sur l'exposition des incisives lors du sourire. En effet les patients jeunes découvrent davantage leurs incisives maxillaires tandis qu'avec l'âge l'exposition des incisives mandibulaires augmente (1) (6)

Alors qu'historiquement les critères fondamentaux pour qualifier un sourire d'esthétique étaient purement dentaires, les auteurs contemporains soulignent le rôle fondamental de l'environnement gingivale dans ce domaine. Des classifications ont été publiées, dont celle de Liebart et Collaborateurs en 2004 ayant pour but essentiel d'introduire et d'étudier la visibilité du parodonte lors du sourire (7) :

- Classe 1 : ligne du sourire TRÈS haute Plus de 2mm de gencive marginale sont visibles ou plus de 2mm apicalement à la jonction amélo-cémentaire (JEC) sont visible sur un parodonte réduit, mais sain. Cela peut être apparenté au SOURIRE GINGIVAL.
- Classe 2 : ligne du sourire haute De 0 à 2mm de gencive marginale ou apicalement à la JEC sont visibles.
- Classe 3 : ligne du sourire moyenne Ne présente que les espaces interdentaires remplis ou pas par les papilles.
- Classe 4 : ligne du sourire basse Le parodonte n'est pas visible.

Les deux premières classes seront donc les plus difficiles à réhabiliter prothétiquement, car la jonction entre la restauration et le complexe gingival sera visible. (8)



## 2. Lèvre inférieure

La ligne de la lèvre inférieure sert de guide au plan incisif et représente aussi un critère esthétique lors du sourire.

Une étude réalisée dans une université de Californie publiée en 1984 par Tjan et Miller met en évidence le parallélisme de la courbure de la lèvre inférieure avec la ligne du bord libre des incisives maxillaires.

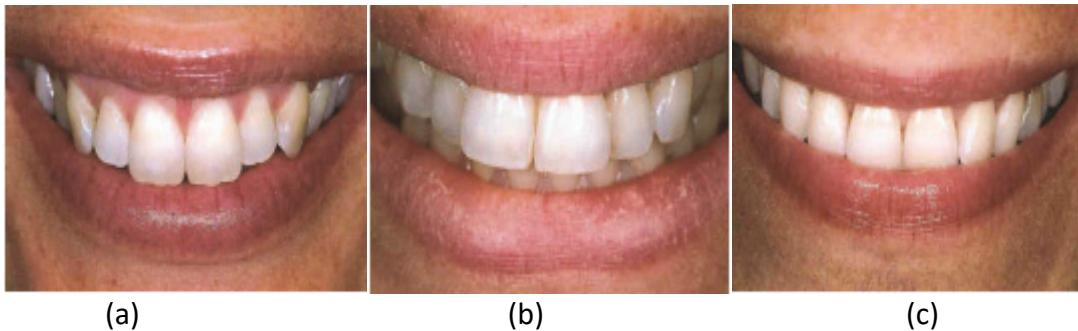
Sur 454 photographies de sourires (découvrant les dents) d'étudiants en dentaire, 84.8% présente un parallélisme de ces courbes, 13.8 % exposent une courbe plutôt droite et seulement 1.3% une courbe inversée.(9)

Dr André Wilson Machado énonce dans son article que la courbure du contour incisif est corrélée à l'âge : celle-ci est plus arquée chez les patients jeunes et plus aplanie chez les sujets plus âgés.

On comprend donc pourquoi la majorité des étudiants de cette étude présente cette courbure des bords libres incisifs.

L'étude a également mis en évidence 3 groupes en fonction du rapport de contact entre la lèvre inférieure et la ligne des bords libres :

- (a) Les incisives maxillaires touchent la lèvre inférieure dans 46.6% des cas ;
- (b) Les incisives maxillaires ne sont pas en contact dans 34.6% ;
- (c) La lèvre inférieure recouvre le tiers incisif des dents maxillaires pour 15.8% des photographies ;



*Figure 4 : Rapport entre la lèvre inférieure et la ligne des bords libres*

Un espace entre la lèvre inférieure et les incisives centrales à tendance à vieillir le sourire.(10)

## C. Les dents

### 1. Axes dentaires

Les auteurs s'accordent à dire que les axes dentaires sont inclinés de distal en mésial dans le sens apico-incisal. Cette inclinaison augmente des incisives centrales aux canines. (11)

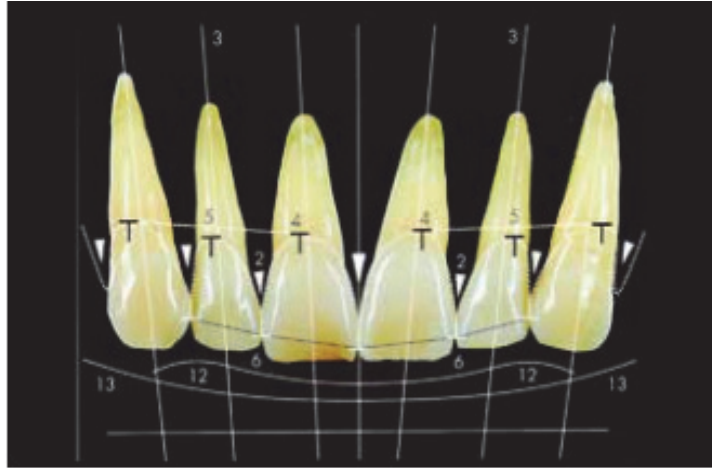


Figure 5: Inclinaison des axes des incisives et canines maxillaires

### 2. La position des incisives centrales

Concernant l'esthétique du sourire et plus particulièrement la composante dentaire du sourire, une attention particulière doit être portée aux incisives centrales. Selon Andre Wilson Machado, les incisives centrales sont connues comme des éléments clés, de véritables « protagonistes du sourire ».

En premier lieu, le positionnement vertical des incisives centrales et donc de la ligne inter-incisive est déterminant. En effet un léger décalage latéral de cette ligne par rapport au plan sagittal médian est moins important qu'un défaut de verticalité. (12)

Deuxièmement la taille et la situation des incisives centrales par rapport aux autres dents antérieures est fondamentale : leur bord incisif doit se trouver sous la pointe cuspidienne des canines garantissant ainsi leur dominance.

De plus, le pas entre le bord libre des incisives centrales et latérales doit être compris entre 1 et 1.5 mm pour les femmes et entre 0.5 et 1 mm pour les hommes (13)

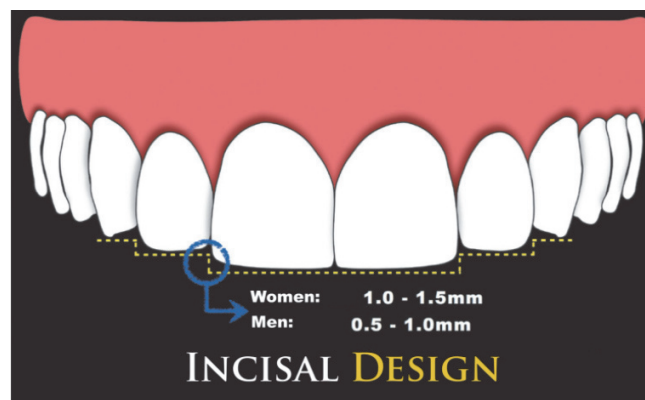


Figure 6: Rapport et position des incisives centrales par rapport aux autres dents antérieures

### 3. Taille et proportion

Concernant le rapport largeur/hauteur (W/H) des incisives centrales, il doit être de 75% sur 85%.

Ainsi si les valeurs tendent vers 75%, les incisives auront un schéma plus long largement accepté pour les femmes alors que les ratios de 85% auront un modèle plus large plus accepté pour les hommes.

- (A) Ratio idéal entre 75 et 85%
- (B) Dents longues avec un ratio  $< 75\%$
- (C) Dents courtes et carrées avec un ratio  $> 85\%$

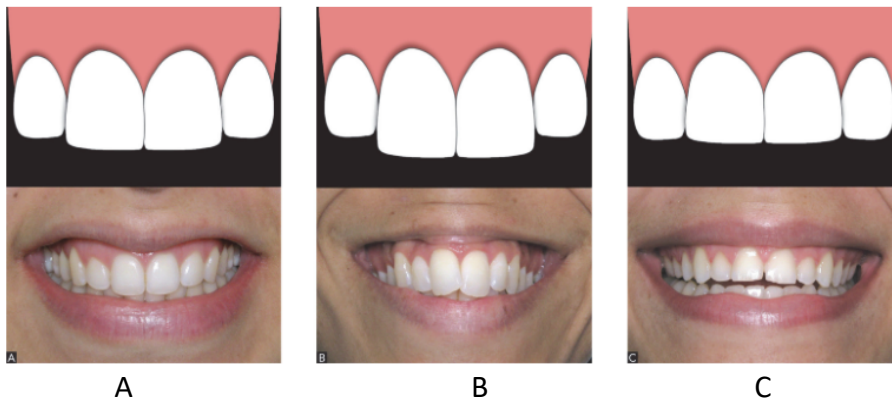


Figure 7 : Différents rapports largeur/hauteur des incisives centrales

Enfin, une symétrie maximale entre les deux incisives centrales doit être recherchée et plus particulièrement une symétrie au niveau des bords libres dont la limite acceptable est de 0.5mm contre 2 mm au niveau de la pointe cuspidienne des canines.

Les contacts interdentaires dépendent de la position et de la morphologie des dents. Ils se déplacent en apical des incisives centrales maxillaires vers les dents postérieures (14)

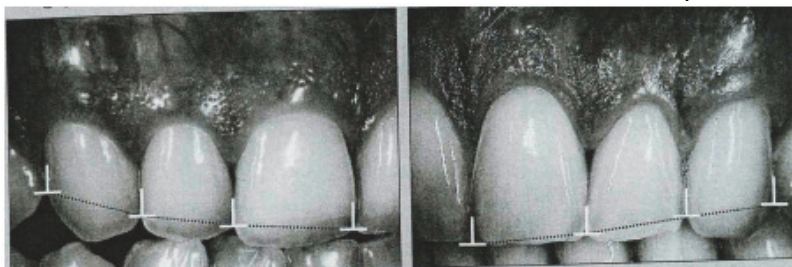


Figure 8 : point de contact interdentaires des dents antérieures

Selon Lombardi (1973), « il existe un réel besoin d'une approche très détaillée, presque histologique de l'esthétique dentaire ».

Ainsi de nombreux auteurs ont préconisé l'utilisation du rapport 1.618 pour déterminer les dimensions relatives des incisives centrales, latérales et des canines.

Ce ratio originaire de l'antiquité, a été utilisé par de nombreux artistes et mathématiciens pendant des siècles, aussi connu sous le nom de nombre d'Or ou « proportion divine », et a été utilisé notamment lors de l'édification du Parthénon. (15)

Appliqué au sourire le nombre d'or correspond au fait que l'incisive centrale apparaît 61% plus large que la latérale, elle-même 61% plus large que la canine.

Cependant ces rapports ne doivent pas être considérés comme une règle immuable, car « elle conduit à une étroitesse excessive de l'arcade maxillaire et à la compression des secteurs latéraux » : d'après Preston, ce rapport n'est retrouvé que dans 17% des cas entre les incisives centrales et latérales et jamais pour les canines.

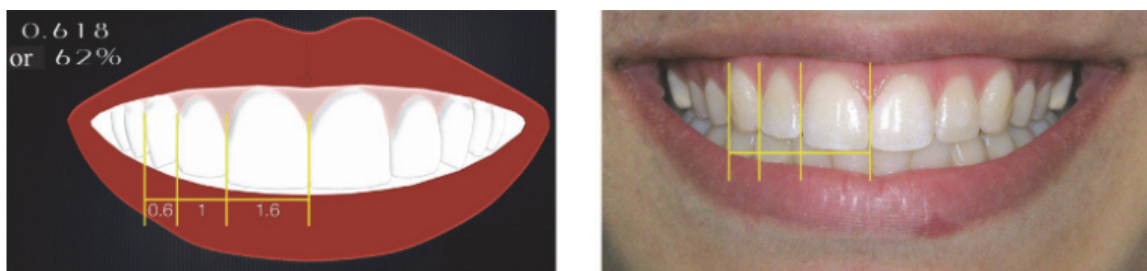

Figure 9 : Nombre d'or appliqué au sourire

Une étude a comparé différentes largeurs d'incisives latérales proportionnellement à l'incisive centrale. Une photographie d'un sourire féminin affichant uniquement les lèvres et les dents a été modifiée numériquement pour produire six images de proportions d'incisives latérales (52%, 57%, 62% (le nombre d'or), 67%, 72% et 77%).

Les photographies ont été classées de « plus attrayantes » à « moins attrayantes » par trois groupes de personnes et les résultats révèlent que des proportions plus grandes que le nombre d'or (67% et 72%) étaient plus esthétiques révélant ainsi qu'il semble exister une forte préférence pour des incisives latérales plus larges plutôt que plus étroites. (16)

#### **4. Couleurs et états de surfaces**

En odontologie, la couleur d'une dent peut être divisée en trois composantes :

- La luminosité est l'élément principal à identifier, elle représente la quantité de gris présente dans la dent. Elle est fonction de l'épaisseur d'émail, de son degré de minéralisation mais également de l'état de surface et l'incidence du rayon lumineux.
- La saturation représente la quantité de pigment. Elle diminue de la zone cervicale au bord incisif, mais également augmente avec l'âge et la diminution de l'émail.
- La teinte appelée aussi chromaticité est le facteur le moins déterminant et correspond à la couleur des pigments. Mais en réalité « le choix de la teinte est un faux problème, toutes les dents étant jaune orangé avec des nuances plus jaunes, ou plus rouges

suivant les cas. La luminosité reste toujours le facteur le plus important de la réussite esthétique. » (Jean-François Lasserre) (17)

En outre, l'état de surface influence la perception de la couleur car il joue un rôle majeur sur la réflexion, absorption et transmission de la lumière. Chez les patients jeunes, l'état de surface marquée accroît la réflexion de la lumière faisant apparaître des dents plus claires alors qu'avec l'âge, il devient plus lisse et donne une impression de dents plus sombres.

## **D. La gencive**

La parodontologie était autrefois un domaine de la dentisterie qui visait à maintenir la santé des tissus de soutien des dents. Actuellement le sourire est mis au premier plan de la planification du traitement, la santé parodontal et l'aspect de la gencive constitue un prérequis indispensable aux traitements restaurateur, prothétique et implantaire particulièrement dans le secteur antérieur. (18)

### **1. Composition de la gencive**

Le parodonte est constitué par l'ensemble des tissus de soutien et de maintien de la dent, qui ont entre eux une complète interdépendance anatomique et physiologique. Ces 4 tissus sont :

- La gencive
- Le ligament parodontal ou desmodonte
- Le ciment
- L'os alvéolaire

D'un point de vue anatomo- fonctionnel, le parodonte peut être scindé en deux entités distinctes : le parodonte profond (ligament parodontal, ciment et os alvéolaire) et le parodonte superficiel avec la gencive.

On distingue la gencive attachée de la gencive libre et de la papille interdendaire :

- La gencive attachée est délimitée par le fond du sulcus et la ligne muco-gingivale, sa dimension est variable selon les individus et les secteurs d'une même bouche (1 à 9 mm). Elle présente une couleur corail rosé et une texture ferme (kératinisé et attachée à l'os alvéolaire sous-jacent) avec un aspect en « peau d'orange » chez 30 à 40% des adultes
- La gencive libre est mesurée entre le fond du sulcus et le rebord de la gencive marginale, de couleur rosée avec une surface mate.
- La papille interdendaire est délimitée par la surface de contact des dents coronairement et par la crête osseuse apicalement. Lorsque le parodonte est sain, la papille remplit entièrement l'espace. Dans le cas contraire se forment des « triangles noirs » jugés inesthétiques.

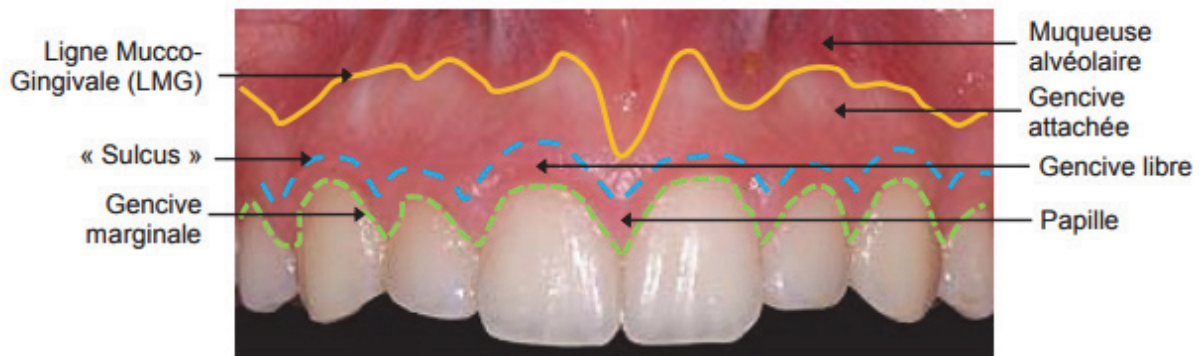


Figure 10: les différents composants de la gencive

Ainsi la morphologie des tissus péri implantaire après traitement doit idéalement ressembler à l'aspect des tissus péri dentaire et créer un contour gingival harmonieux par rapport aux dents adjacentes.

Les tissus doivent donc être en qualité et quantité suffisante pour créer une gencive marginale et une forme interproximal compatibles avec l'aspect du tissu gingival environnant.

## 2. Qualité de la gencive

La position du tissu gingival entourant la dent est déterminée par la hauteur de gencive kératinisée et par le niveau osseux. Selon Siebert et Lindhe, deux biotypes parodontaux ont alors été décrits : le parodonte plat et épais et le parodonte fin et festonné (19)

Le parodonte mince festonné trouvé dans moins de 15% des cas est caractérisé par une gencive fine peu kératinisée, une forme osseuse sous-jacente festonnée et présente souvent des déhiscences et fenestrations. Généralement, le tissu interproximal ne remplit pas complètement l'espace entre les dents adjacentes.

Cette forme de gencive réagit aux agressions en créant des récessions et des résorptions de l'os entre les racines : la perte de tissus mous qui en résulte compromet le résultat esthétique global. (20)

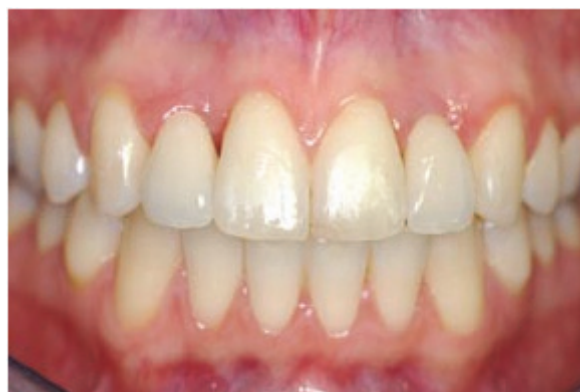

Figure 11 : Parodonte fin et festonné (19)

Le biotype parodontal plat et épais est caractérisé par un rideau de tissus mous plus fibreux et plus dense, une forme osseuse sous-jacente plate plus épaisse et une quantité et une qualité accrues de gencive kératinisée.

Ce tissu réagit aux agressions par la formation de poches. En outre ce type de parodonte est souvent associé à des dents de formes carré et plutôt larges.

Le pronostic du traitement implantaire et sa stabilité sont favorables avec ce type parodontal. (21)

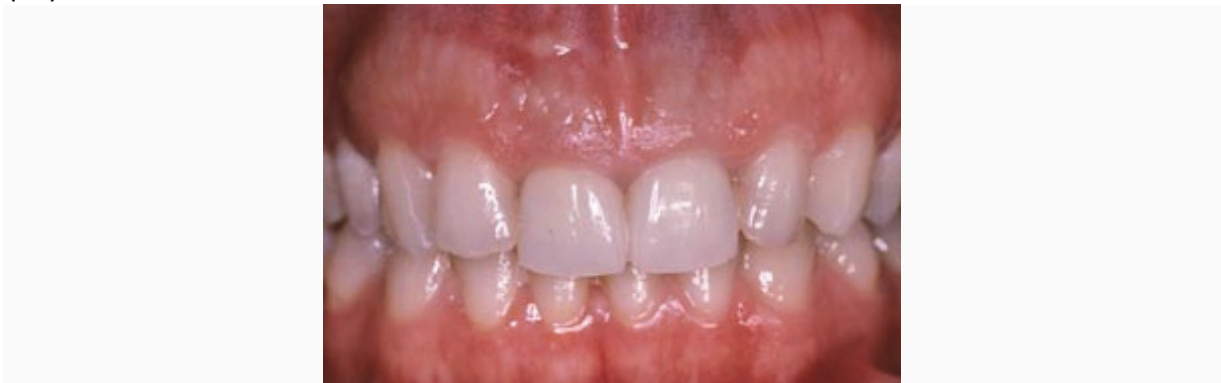

Figure 12 : Parodonte plat et épais (19)

## **E. Objectifs esthétiques en implantologie**

Au cours des vingt dernières années, l'usage largement répandu des implants a permis de restaurer la fonction masticatoire de milliers de patients édentés.

Dans les premiers temps de l'ère moderne implantaire, les indications de cette thérapeutique étaient limitées aux arcades mandibulaires totalement édentées. Avec l'apparition de nouveaux matériaux, elles se sont étendues et le remplacement de quelques dents ou même d'une seule est très fréquent de nos jours (Henry et al 1996 ; Jem et al 1990)

De nos jours, les patients souhaitant bénéficier d'un traitement implantaire ne cherchent pas à obtenir un ancrage osseux plus ou moins solides mais le remplacement de leur dents absentes par une prothèse stable et fonctionnelle, qui ressemble le plus possible à leurs dents naturelles. (22)

### **1. Le PES de Furhauser et al, 2005**

Le pink esthetic score permet d'évaluer le niveau d'intégration esthétique de l'implant au niveau du secteur antérieur maxillaire. Ce dernier évalue 7 variables de tissus mous péri implantaires, notées par 0.1 ou 2 points :

- La papille mésiale
- la papille distale
- le niveau des tissus mous (ou niveau de la ligne d'émergence)
- le contour des tissus mous
- la qualité du procès alvéolaire en regard de l'implant
- la couleur de la muqueuse péri- implantaire
- la texture de la muqueuse péri- implantaire

On détermine alors si les papilles sont présentes de façon complète (2 points), partielles (1 point) ou absentes (0 point)

Les autres critères sont évalués en comparaison avec une dent contro-latérale de référence : la dent correspondante pour le secteur antérieur et la dent voisine pour la région prémolaire molaire. (23)

Critère descriptif	Note		
	2	1	0
1.Papille mésiale de la couronne restaurée	Complète	Incomplète	Absente
2.Papille distale de la couronne restaurée	Complète	Incomplète	Absente
3.Niveau apical du bord marginal de la couronne restaurée par rapport à la dent controlatérale	Différence insignifiante < 1mm	Différence mineure de 1-2mm	Différence majeure > 2mm
4. Contour de la gencive marginal de la couronne restaurée par rapport à la dent controlatérale	Aspect naturel	Aspect assez naturel	Aspect non naturel
5.Qualité du procès alvéolaire en regard de l'implant	Pas de déficience osseuse	Légère déficience osseuse	Déficience osseuse évidente
6.Couleur de la gencive de la dent restaurée par rapport à la dent controlatérale	Pas de différence	Différence mineure	Différence majeure
7. Texture de la gencive autour de la couronne restaurée par rapport à la dent controlatérale	Pas de différence	Différence mineure	Différence majeure

Figure 13 : Tableau du score esthétique du rose (d'après Furhauser et al, 2005)



Voici un cas clinique qui permet d'estimer de façon objective une modification du PES après traitement.

La figure 13a montre un échec esthétique sur une couronne implanta portée en site 21.

Le PES est le suivant : papille mésiale =0 ; papille distale =2 ; niveau des tissus mous=0 ; contour des tissus mous = 0 ; couleur = 0 ; texture = 0 ; procès alvéolaire = 0 ; total : 2/14

La figure 13b illustre la situation après dépose de l'implant placé trop vestibulairement, chirurgie parodontale et pose d'un nouvel implant. Le nouveau PES est largement amélioré passant de 2 à 8 : papille mésiale = 1 ; papille distale = 1 ; niveau = 1 ; contour = 0 ; couleur = 2 ; texture = 2 ; procès alvéolaire = 1 ; total : 8/14

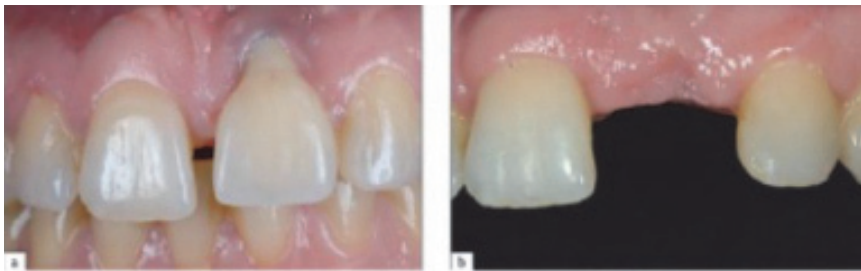


Figure 14 : Application du PES avant (a) et après traitement (b)

Sur la figure 14 on observe l'évolution après pose de l'implant et maturation osseuse (a) et on remarque que la restauration finale après la pose de la couronne répond aux principaux critères esthétiques, le PES est élevé : 13/14 (b)

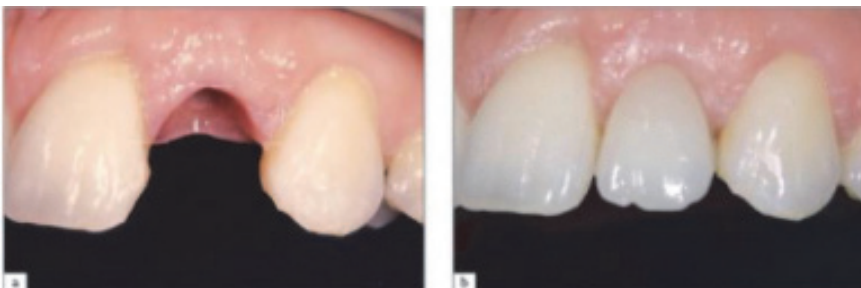

Figure 15 : Changement du PES après maturation osseuse (a) et après pose de couronne implanto-porté (b)

## **2. Le Pink esthetic score/White esthetic score de Belser et coll. (2009)**

Belser et al ont mis au point un nouveau score afin d'analyser le plus objectivement possible le résultat esthétique concernant le rendu des tissus mous mais aussi la réussite esthétique de la couronne sur implant. Ils ont pour cela simplifié le PES en passant de sept critères à cinq, puis rajouté un WES en cinq points lui aussi qui met l'accent sur l'aspect visible de la couronne au-dessus du profil d'émergence.

PES	WES
1/ Papille mésiale	1/ Forme de la dent restaurée
2/ Papille distale	2/ Volume de la dent restaurée
3/ Profil d'émergence de la muqueuse vestibulaire	3/ Teinte de la dent restaurée
4/ Niveau apical du bord marginal de la couronne	4/ Texture de la surface de la dent restaurée
5/ Convexité de la racine, couleur, texture des tissus au niveau de l'implant	5/ Translucidité de la dent restaurée

La notation se fait de la même façon pour le Pink et White esthetic score, avec un score de 0 à 2, un maximum de 10 et un seuil d'acceptation clinique de 6.

Les 5 paramètres respectifs se font en comparaison directe avec la dent de référence controlatérale naturelle et donc évaluent le degré de correspondance ou non.

Pour mettre en évidence la pertinence de ses critères, Belser et al ont mis au point une étude transversale rétrospective de 2 à 4 ans portant sur 45 patients traités avec un seul implant maxillaire antérieur (implantation précoce).

Le PES/WES total moyen était de 14.7 +/- 1.18 : Cette valeur a permis de démontrer que le remplacement précoce implantaire d'une seule dent maxillaire antérieur est une modalité de traitement réussie et prévisible en général et d'un point de vue esthétique en particulier.

Qui plus est, la pertinence du PES/WES pour l'évaluation objective du résultat esthétique des implants dentaires antérieurs a été confirmée. (24)

De nombreux autres auteurs ont définis des critères d'évaluations esthétiques comme le papilla index de Jemt (1997), la classification de Palacci et Ericson (2001) mais encore, l'implant crown aesthetic index de Meijer et coll ayant pour but principal de faciliter l'évaluation d'un résultat esthétique en implantologie pour approuver une méthode chirurgicale ou une restauration prothétique plutôt qu'une autre.

## **II. PARTIE 2 : IMPORTANCE DE LA PLANIFICATION IMPLANTAIRE**

Le secteur antérieur est la zone demandant le plus de rigueur dans la gestion thérapeutique pour répondre aux impératifs physiologiques (biologique, fonctionnel, biomécanique et esthétique).

Cette « zone esthétique » représente un véritable défi pour les praticiens car aujourd'hui le taux de succès ne se fait plus uniquement en termes de survie implantaire mais aussi en termes de résultats esthétiques.

Dans cette partie nous montrerons en premier lieu qu'il est important de déterminer le positionnement idéal de l'implant puis nous présenterons les différentes étapes de la planification implantaire par la méthode « traditionnelle » avant la phase chirurgicale, avant de voir en dernier point la différence avec la planification numérique.

### **A. La situation idéale de l'implant en secteur antérieur**

Un positionnement tridimensionnel idéal du ou des futurs implants permettra un bon support et une stabilité optimale des tissus mous et durs péri-implantaires. Une malposition de moins d'1 mm et/ou de 10° d'un implant peut engendrer un mauvais résultat esthétique.

Selon Buser, Martin et Belser (24), une position d'implant idéale dans les 3 dimensions est requise :

- La situation de l'implant dans le sens mésio distal.
- La situation dans le sens vestibulo lingual.
- La situation dans le sens vertical.

Ces dimensions définissent des zones de « confort » et des zones de « danger » pour une position correcte de l'implant dans le maxillaire antérieur.

Si l'épaulement de l'implant est placé dans les zones de danger, des complications peuvent avoir lieu, engendrant souvent des défauts esthétiques.

#### **1. Situation de l'implant dans le sens mésio distal**

Dans ce sens les zones de danger sont situées à proximité des dents adjacentes.

De manière générale, l'implant est orienté parallèlement à l'axe des dents adjacentes naturelles, avec une distance minimum d'au moins 1 mm voir 1.5 mm entre la surface radiculaire et l'épaulement de l'implant ; Un espace de 7 mm entre les deux dents adjacentes est une valeur moyenne recommandée, mais ceci fluctuera en fonction de la dent à remplacer et du type implantaire choisi (comme nous le verrons dans la troisième partie). (25)

Une évaluation de la perte osseuse radiologique d'implants unitaires et de leur dents adjacentes réalisée sur 58 adultes a mis en évidence une forte corrélation entre la résorption de l'os interproximal et une diminution de la distance mésio-distal. Cette relation s'observait particulièrement dans la région des incisives supérieures. (26)

C'est pour cette raison qu'il faut être rigoureux quant au respect de ces distances de sécurité, (environ 7 mm entre les 2 dents adjacentes) afin d'éviter une perte osseuse et les conséquences esthétiques et biologiques qui en découlent.



Figure 16 : Situation correcte de l'implant dans le sens mésio-distal (25)

## 2. Situation de l'implant dans le sens vestibulo-lingual

Le bord de l'épaule de l'implant doit être positionné environ 1 mm en palatin de la ligne reliant les points d'émergences des dents adjacentes : c'est le point d'émergence idéal de l'implant. Si l'implant est positionné trop en avant ou en arrière de cette zone, l'esthétique du sourire risque d'être compromis : on parle de **zone de danger**.

La zone de danger vestibulaire est située en avant de cette ligne virtuelle ce qui provoquera la résorption de la paroi osseuse vestibulaire ainsi qu'une récession gingivale. La zone de danger palatine débute à environ 2 mm du point d'émergence idéal de l'implant et conduit à des risques accrus de restaurations avec un sur-contour prothétique trop important (ridge-lap design). (27)

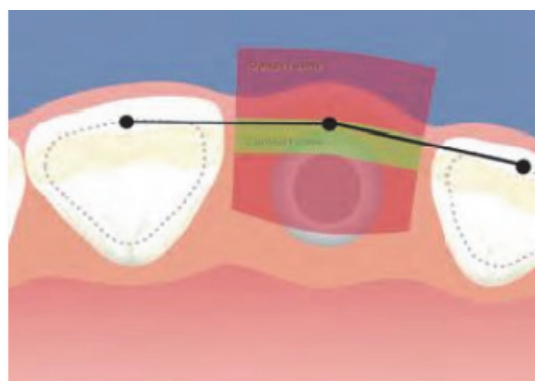


Figure 17: Positionnement vestibulo lingual idéal de l'implant (25)

L'idéal est d'avoir une épaisseur de 2 mm en vestibulaires de l'implant et de 1 mm en palatin de ce dernier. Un minimum de 1 mm est toléré en vestibulaire.

Lorsque le forage est terminé, l'épaisseur vestibulaire est facile à objectiver.

Dans les cas de restaurations transvissées, nous aurons tendance à davantage situer la tête de l'implant en palatin de façon à situer l'émergence de la vis au niveau du cingulum de la future prothèse.

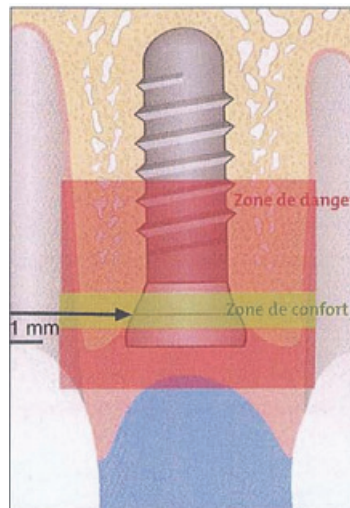
### **3. Situation de l'implant dans le sens vertical (ou corono-apical) :**

Le degré d'enfouissement de l'implant nous permet de gérer différents facteurs qui seront importants pour la gestion de l'esthétique : hauteur de la couronne clinique, profil d'émergence, position du zénith gingival et alignement des collets.

Lorsque la tête de l'implant est située trop coronairement, cette dernière devient visible à travers la muqueuse et la gestion du profil d'émergence devient impossible par manque d'espace disponible. En revanche si la position de l'implant est trop apicale nous aurons une résorption osseuse puis muqueuse.(25) (28)

D'après le dernier consensus de l'ITI (International Team for Implantology), il faut positionner la tête de l'implant 2 mm au-delà du zénith du rebord gingival vestibulaire de la future restauration.

Pour un édentement plural, il sera nécessaire d'utiliser un montage directeur pour simuler la future restauration. En fonction de cela, nous envisagerons notre guide chirurgical en ménageant un espace de 2 mm au collet des futures prothèses pour positionner l'implant.



*Figure 18 : Situation correcte de l'implant dans le sens vertical (25)*

Le respect des zones de confort dans les trois sens de l'espace aboutit à un épaulement implantaire situé en position idéale, qui permet une restauration implantaire esthétique entourée de tissus péri-implantaires stables.

## **B. L'examen clinique pré-implantaire**

Le bilan pré implantaire est une étape cruciale du plan de traitement qui permet d'éviter de nombreuses complications s'il est mené rigoureusement.

### **1. Entretien avec le patient**

La première consultation est un temps fondamental dans le traitement implantaire. Elle débute classiquement par un entretien avec le patient afin de cerner sa demande, ses motivations, et de lui donner toutes les informations et les options thérapeutiques.

Cet entretien permet également de se renseigner sur l'état de santé du patient qui constitue un facteur clé de décision avant d'envisager un traitement implantaire ou chirurgical.(29)

Il est recommandé de faire remplir aux patients un questionnaire médical précisant leur antécédents médicaux et chirurgicaux, leur pathologies éventuelles et leur traitements médicamenteux.

Le praticien doit également **informer** le patient au cours de cet entretien sur tout ce qui entoure et constitue l'acte envisagé (conditions de prises en charge, les techniques utilisées, le rapport bénéfice/risques ...). Comme le rappelle **l'article L.1111-4** du Code de la santé publique : « Aucun acte médical ni aucun traitement ne peut être pratiqué sans le consentement libre et éclairé de la personne et ce consentement peut être retiré à tout moment. »

Le consentement du patient doit être signé et rangé dans le dossier du patient avant le début du traitement.

### **2. Examen clinique**

#### Exo buccal

Concernant le secteur antérieur, le premier paramètre à analyser d'un point de vue exo buccal est le sourire, le rapport entre la lèvre supérieure et la ligne des collets : un sourire gingival constitue une difficulté supplémentaire pour le praticien.

De plus le nombre de dents visibles lors du sourire doit être déterminé, il varie en fonction de l'amplitude du sourire ( 8 dents visibles dans 48.6 % des cas) (30)

#### Endo buccal

L'examen endo buccal comprend :

- Une inspection des arcades et des muqueuses
- Une palpation digitale des crêtes édentées
- Une évaluation de la mobilité des dents résiduelles
- Un examen de l'occlusion
- Evaluation de l'espace inter arcade et de l'harmonie inter arcade (31)

Au niveau de la zone « esthétique », une situation favorable à la pose d'implant se traduirait par :

- Une gencive épaisse, fibreuse et kératinisée
- Une bonne hygiène bucco-dentaire
- Des papilles courtes et épaisses
- La ligne des collets est à prendre en compte d'autant plus que le patient présente un sourire gingival
- La perte osseuse doit être limitée et compatible avec la pose d'implants dans un axe prothétique idéal
- Une longueur et hauteur de l'édentement compatibles avec le projet prothétique ( la longueur détermine le nombre d'implants que l'on peut mettre en place, 7mm pour un implant, 15 mm pour deux comme vu plus haut) ...La hauteur peut être soit diminuée par l'égression des dents antagonistes par absence de calage soit augmenté par résorption osseuse, la longueur moyenne d'une incisive centrale est de 11.5 mm, la hauteur disponible doit être proche de celle-ci

La figure 19 (a) représente une situation intermédiaire : 21 ne peut être conservée, bonne hygiène, parodonte satisfaisant, espace mésio distal et hauteur conservée, mais le sourire gingival implique une gestion adéquate des tissus gingivaux -osseux.

La figure 19 (b) est un cas défavorable avec une hygiène insuffisante, une maladie parodontale avancée, espace mésio- distal et hauteur de l'édentement incompatible avec la restauration implantaire sans aménagements préalables.(30)

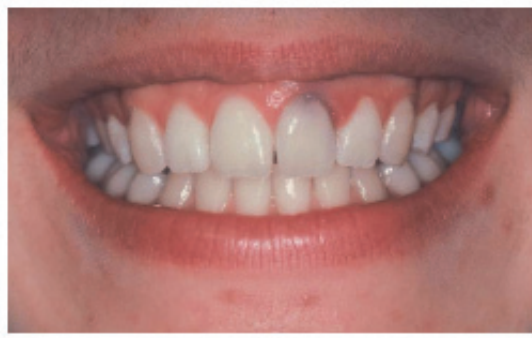

Figure 19 (a)

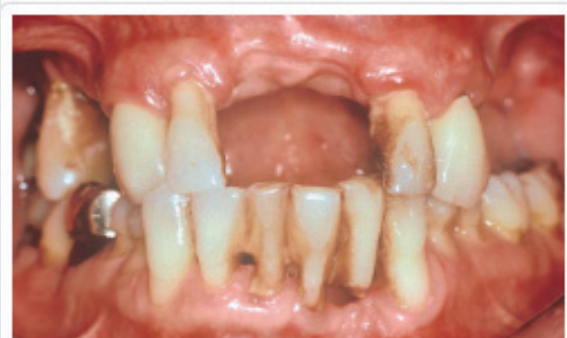

Figure 19 (b)

## C. Examen radiologique pré implantaire

L'établissement d'un bilan pré implantaire impose obligatoirement une analyse radiologique comme le précise la HAS dans ses recommandations.(32)

### 1. Radiographie panoramique

Le cliché panoramique est un élément initial de tout examen radiographique pré-implantaire, il offre une vision des deux arcades et permet une sélection des patients pouvant bénéficier avec profit d'un examen par imagerie sectionnelle.

Les radiographies panoramiques fournissent des informations diagnostiques globales et limitées aux régions latérales mais ne donnent aucune information au niveau antéro-supérieur et symphysaire.

La hauteur osseuse au niveau des secteurs édentés demeure l'élément essentiel de l'examen pré-implantaire. Au maxillaire, il s'agit de la hauteur disponible entre le sommet de la crête et le plancher sinusien.

Au niveau de l'arcade maxillaire, des éléments anatomiques permettent de témoigner de la densité osseuse dans le secteur antérieur tel que le pilier canin et la position antérieure du sinus.

Il est possible de noter une absence de hauteur osseuse au niveau postérieur mais un pilier canin large favorable à la pose d'implants.(33)

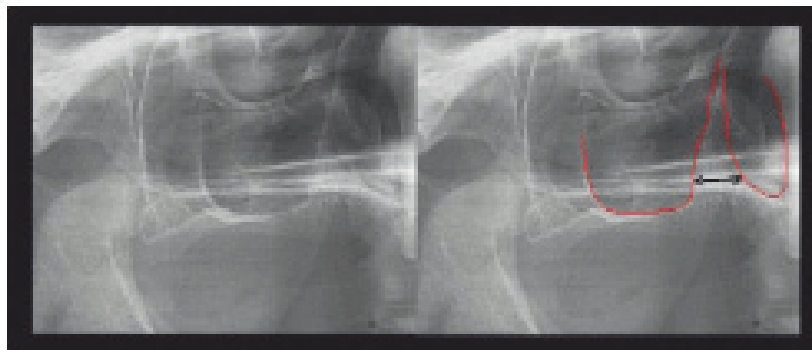


Figure 20 : radiographie panoramique mettant en évidence un pilier canin large (33)

### 2. Radio rétro alvéolaire

La contribution diagnostique des clichés rétro-alvéolaire en implantologie est d'une valeur limitée dans l'évaluation quantitative des structures, et ne donne pas l'aspect tridimensionnel de l'os. Selon Mish, l'image obtenue est de haute définition et peut être utilisée :

- pour éliminer tout problème dentaire ou osseux très localisé.
- pour évaluer très précisément une structure.
- pour évaluer très localement la densité de la corticale. (34)



### **3. Principes de la tomographie à faisceau conique ou Cone Beam (CBCT)**

Le cone beam utilise un faisceau de rayons X conique et de largeur constante. Le principe est identique à celui de la radiologie conventionnelle dont se servent les praticiens tous les jours.

Pour un examen radiologique pré implantaire, la technologie CBCT est actuellement l'outil le plus adapté , offrant une variété de reconstructions planes ou courbes, en orientation coronale, sagittale, oblique, panoramique ainsi que des reconstructions tridimensionnelles. Elle apporte donc plus de souplesse qu'un dentascanner avec une irradiation moins importante. (35)

Cet examen radiologique tridimensionnelle peut être fait avec un guide radiologique qui permettra de confronter le projet prothétique avec l'anatomie sous-jacente afin d'être le plus précis possible. Nous détaillerons ce point dans la suite de ce travail.

## **D. Etablissement d'un montage directeur et guide radiologique**

La réhabilitation prothétique du secteur antérieur représente un défi esthétique nécessitant rigueur et précision d'autant plus que l'édentement est important : Il est donc vivement conseillé d'avoir recours au guide chirurgical.

Il est important de préciser que c'est le projet prothétique et donc la prothèse qui guide l'acte chirurgical et non l'inverse. On parle d'implantologie guidée par la future prothèse et non plus d'implantologie guidée par l'anatomie osseuse.

### **1. Empreintes et montage en articulateur**

Après une prise d'empreinte à l'alginate pour la réalisation de nos modèles d'études, une analyse esthétique sera réalisée qui représente un préalable indispensable à toute réhabilitation prothétique antérieur (implantaire ou non).

Cette **analyse esthétique** passe par une analyse des plans et lignes de références du visage (comme détaillée dans la première partie) mais aussi par l'utilisation de la photographie. La transmission de toutes ces informations au prothésiste peut être réalisé avec le **Ditramax** ; Cet instrument permet d'enregistrer les lignes de référence esthétiques de la face et de les transférer directement sur le modèle en plâtre servant à la réalisation des prothèses. Cet outil peut s'utiliser aussi bien durant la phase de diagnostic pour la réalisation du projet thérapeutique, que lors de la réalisation des dents provisoires, ou lors de la phase finale de réalisation des prothèses d'usage. Le prothésiste aura ainsi la sensation de travailler devant le patient et pourra optimiser l'intégration esthétique des prothèses.(36)

Un **montage sur cire** (wax-up ou dents du commerce) est élaboré en respectant les critères de l'analyse esthétique, puis un nouveau modèle en plâtre sera tiré à partir du modèle en cire et servira pour réaliser le guide radiologique.

Le guide radiologique sera donc établi en tenant compte de la nature de l'édentement, de l'arcade antagoniste et de la prothèse envisagée.(37)

Le montage directeur sur le modèle en plâtre monté sur articulateur permet d'étudier le schéma occlusal puis avec le patient de valider la position des futurs dents prothétique.

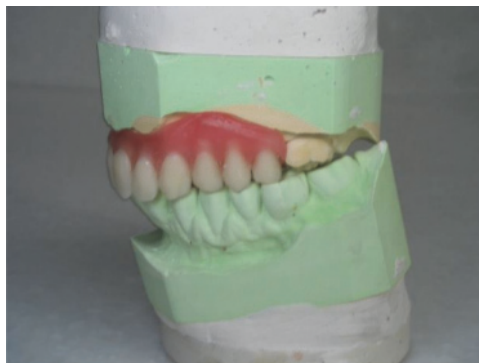

Figure 21: montage directeur sur articulateur (37)

## 2. Elaboration du guide radiologique

Ce guide radiologique est un duplicata du projet prothétique réalisé en résine chargée d'un matériau radio opaque ou en résine transparente dans lequel on fore et on introduit un matériau radio opaque ( comme la gutta percha). La forme de ces guides varient en fonction du niveau d'édentement (unitaire, partiel ou total) et en fonction du support (dentaire, muqueux ou osseux).

Nous allons montrer dans ce tableau les indications et les caractéristiques du guide à appui dentaire et à appui muqueux ou osseux.

Type de guide radiologique	Indication	Caractéristiques
Guide à appui dentaire	Edentement partiel	<b>Couronnes du projet prothétique doivent être radio opaques</b> , venir au contact de la gencive sur tout le rebord alvéolaire. Le palais doit rester en résine non radio-opaque afin de ne pas interférer avec l'élément denté du guide. Le guide est construit sur la base d'une céroplastie de diagnostic en utilisant des dents radio-opaques du commerce ou une résine chargée en sulfate de baryum.
Guide à appui muqueux ou osseux	Edentement complet	Nécessaire de construire au maxillaire <b>le palais et les dents en matériau radio-opaque</b> afin de déterminer avec précision l'appui du guide chirurgical. Il en va de même à la mandibule ( tout le guide doit être radio-opaque). Pour garantir un bon positionnement de la prothèse lors de la prise radiographique, il est indispensable de réaliser un mordure avec un matériau rigide lors de la validation de l'occlusion du guide.

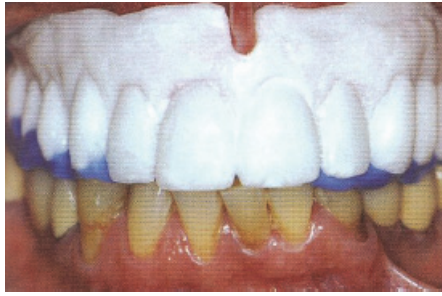

Figure 22 : Guide radiologique d'un patient édenté total au maxillaire. Il s'agit d'un duplicata de la prothèse d'usage. Les dents et le palais sont en résine radio opaques. (38)

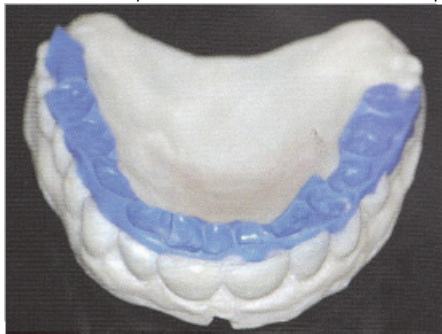


Figure 23: Vue palatine du guide radiologique. La position du guide est maintenue en bouche grâce à une clé intermaxillaire. (38)

Ces guides radiologiques peuvent être réalisés avec la méthode traditionnelle mais aussi numérique (CFAO...)

Dans tous les cas, une excellente stabilité doit être recherchée, en utilisant en plus la mise en place d'une cale occlusale en résine, lorsque le guide n'est pas assez stable et rétentif. (39)

Le but essentiel de ce guide étant de confronter le projet prothétique aux données anatomiques du patient.

Prenons par exemple le cas d'un édentement unitaire antérieur pour expliquer l'intérêt de ce type de guide.

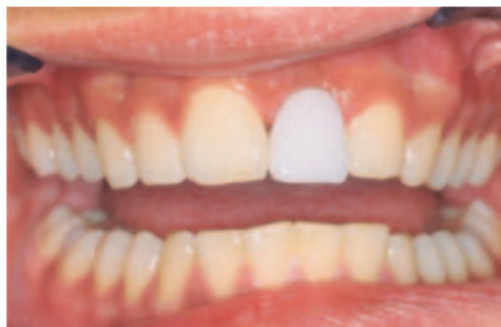

Figure 24: Essayage du guide en situation clinique pour validation esthétique et fonctionnelle (par P Margossian, P Mariani et G Laborde)

La mise en place de l'implant est déterminée par deux facteurs : le point d'impact sur la crête et son orientation. Le point d'impact permet de situer l'implant à l'aplomb de la dent

prothétique sus-jacente (et non d'une embrasure, par exemple) et de respecter les distances de sécurité idéales entre l'implant et les dents adjacentes, autorisant ainsi le remodelage d'une papille naturelle. Le choix de l'axe implantaire permet, quant à lui, d'adapter au mieux l'axe de l'implant avec celui de sa future couronne prothétique, dans le respect des règles de biomécanique.

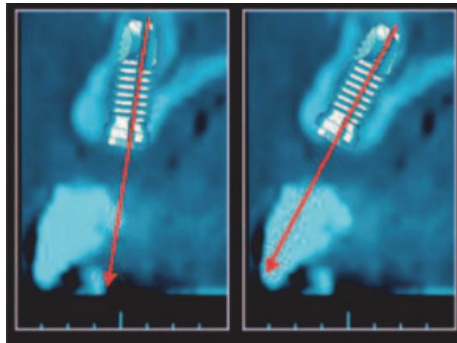


Figure 25: Visualisation sur le scanner du projet prothétique et du volume osseux afin de choisir la longueur, le diamètre et l'axe de l'implant (40)

Pour la réalisation du guide radiologique par méthode conventionnelle, une dent radio opaque est positionnée sur le moulage d'étude en plâtre, et est ensuite incluse dans une base en résine transparente de type prothèse partielle amovible. L'examen tomодensitométrique avec le guide en bouche nous permettra après une **analyse des coupes de valider la faisabilité du traitement implantaire**. Trois situations peuvent alors se présenter :

- Le projet prothétique est en accord avec les structures anatomiques : il s'agit du cas idéal, la marge de manœuvre est grande et l'utilisation d'un guide chirurgical n'est pas obligatoire bien qu'elle soit en général recommandée
- Le projet prothétique est en complet désaccord avec l'anatomie sous-jacente, on peut recourir à d'autres thérapeutique (non implantaire) ou à des techniques de reconstructions osseuses dont le volume permettrait la mise en place des implants en accord avec le projet prothétique.
- Le projet prothétique est en léger désaccord avec le volume osseux présent. Il est possible de recourir à la chirurgie par greffe ou expansion corticale lors de la pose de l'implant mais aussi d'utiliser des astuces prothétiques de compensation pour obtenir le résultat escompté.

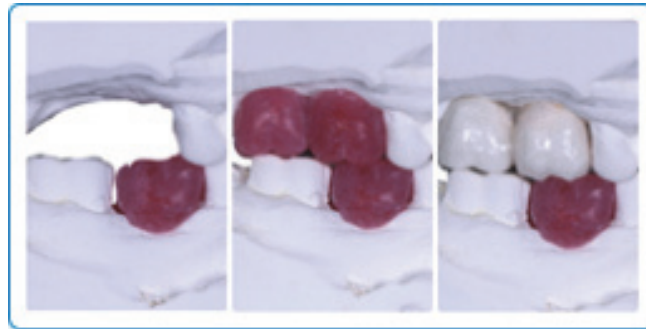
C'est dans ce cas que l'utilisation du guide chirurgical est fortement recommandé et permettra une insertion des implants en accord avec la position des dents prothétique.(40)

## **E. Interprétation des images radiographiques et choix des implants**

L'examen tridimensionnel, demandé comme un examen complémentaire en implantologie orale, doit permettre de visualiser les structures anatomiques (os, cavités, vaisseaux et nerfs) mais également de prévisualiser la prothèse finale. Il a pour objectif de valider la cohérence entre le volume osseux et le projet prothétique correspondant à l'indication implantaire. Cela signifie qu'il ne sera demandé qu'une fois le plan de traitement prothétique établi. Ce projet prothétique radiologique a pris différentes formes au fil des années : billes de métal, gutta-percha. De nos jours et face aux moyens techniques disponibles, il semble désuet de continuer à utiliser ces moyens rudimentaires.

### **1. Méthode de base : dents radio opaques**

La première méthode utilise la description du guide radiologique précédemment évoquée. Ce dernier n'est en fait qu'un duplicata radio-opaque du projet prothétique réalisé. Sur les images obtenues, ce guide sera donc visible et permettre d'effectuer la suite de la planification implantaire.



*Figure 26 : Simulation du projet prothétique par set up en cire transformé en dents radio opaques (41)*

Ce dispositif doit être radio-opaque (uniquement les dents) et rigide, il ne doit pas émettre de signaux parasites (bruits), il doit être stable et doit pouvoir transmettre l'enveloppe des futures dents prothétiques implantaires. Ces dents radio-opaques seront au contact de la muqueuse pour pouvoir mesurer l'épaisseur des tissus mous (se situant entre le matériau radio-opaque et l'os).

L'inconvénient de cette technique est l'impossibilité d'enlever le guide radiologique sur les images. Actuellement, les deux principaux outils informatiques modernes qui permettent de visualiser le projet prothétique sur l'imagerie tridimensionnelle sont le double scanner et l'indexation des moulages.(41)

## 2. Méthode du double scanner

La technique du double scanner a été initialement décrite par Verstreken.

Cette méthode consiste à réaliser deux scanners : un **scanner du patient porteur de son projet prothétique** type appareil amovible appelé donc guide radiologique et un **scanner du projet prothétique seul**. Les pré-requis indispensables de ce guide avant de réaliser l'examen radiologiques sont les suivants :

- Il doit être parfaitement stable et adapté aux muqueuses sous-jacentes lors de l'examen radiologique.
- Être calé par l'arcade antagoniste par un index occlusal le plus souvent en silicone ou en résine.
- Être porteur de repères radio- opaques : des cavités creusées dans la résine remplies de gutta ou des billes prêtes à être insérées dans la prothèse.

Après la réalisation des deux scanners, deux fichiers DICOM (digital imaging and communications in medicine) sont donc obtenus, le premier correspondant au patient porteur de son guide et le second correspondant au guide seul. L'ensemble des données peut donc être intégré dans l'ordinateur et lu avec des logiciels adaptés (NobelClinician, SIMPLANT...).

Ces logiciels vont tout d'abord extraire un **volume osseux** (fichier patient) et des **points radio-opaques** dans le premier fichier DICOM (fig 21(a)). Dans le second fichier DICOM, ils vont extraire ces mêmes **points mais aussi le volume du guide** (dissociable aisément car la seconde acquisition a été réalisée dans un milieu contenant de l'air, contrairement à la première où le guide était en bouche) (fig. 21(b)). De fait, les logiciels vont pouvoir associer, grâce aux différents points radio-opaques, le **volume de la prothèse** (donc la position des dents) au **volume osseux du patient** (fig. 21(c)). (42)

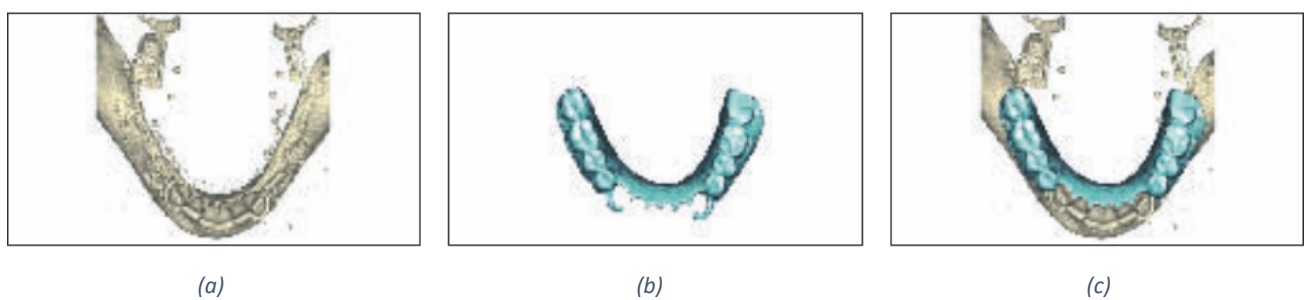


Figure 27 : Les 3 stades de la technique du double scanner avec le logiciel NobelClinician (42)

Cette reconnaissance du terrain osseux permet de sélectionner les sites les plus adaptés à la pose d'implants. Une fois les sites choisis, on place virtuellement les implants et l'on pourra choisir de faire apparaître (en plein ou en transparence) ou non la prothèse sur l'écran autant de fois que désiré, permettant une planification en fonction du volume osseux mais aussi de la futur prothèse.

Cette technique est valable pour tous types d'édentement (unitaires, partiels ou complets) mais nécessite des étapes de laboratoires importantes pour que la prothèse amovible corresponde le plus possible au projet prothétique final.

### 3. Indexation des moulages

L'avantage de cette méthode par rapport à la précédente est la réduction des séances de préparation avant le scanner. En effet cette méthode consiste à utiliser l'examen tridimensionnel du patient sans dispositif particulier et une numérisation (à l'aide d'un scanner de laboratoire) du modèle d'étude initial et du modèle d'étude avec le projet prothétique (wax-up).

Les données DICOM du CBCT et celles des fichiers STL concernant les deux modèles sont superposées à l'aide du logiciel d'imagerie, cette technique est l'indexation des moulages superposant 2 formats de données : l'une représentant le volume osseux (DICOM) et l'autre le projet prothétique (au format STL).

L'indexation du moulage dans le volume osseux est réalisée grâce aux superpositions des pointes cuspidiennes des dents postérieures. Une fois ces étapes d'alignements réalisés, la planification implantaire est effectuée et le guide chirurgical peut être commandé. (41)

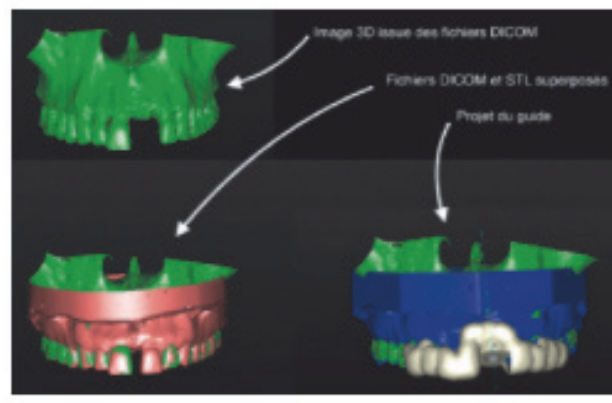


Figure 28 : Superposition des images scannées du modèle sur l'image 3D issue du logiciel d'imagerie et confection virtuelle du guide



## **F. Réalisation du guide chirurgical**

Il s'agit de la dernière étape de la planification, juste avant la chirurgie.

A l'heure actuelle il existe deux grandes techniques de fabrication de guide chirurgicaux : une technique de laboratoire, où le guide est façonné à la main et tient compte de l'étude réalisée au préalable, et une technique dite usinée où les guides sont fabriqués par des machines. Nous les appelons guide stéréolithographiques que nous détaillerons par la suite.

### **1. Les impératifs de la réalisation du guide chirurgical**

#### Les critères anatomiques

Il est nécessaire d'évaluer l'ouverture buccale maximale du patient et les possibilités qu'elle offre à l'introduction du matériel de forage au niveau de la zone édentée.

#### Les critères prothétiques

A partir du montage directeur réalisé précédemment, un nouveau modèle en plâtre sera tiré et servira pour réaliser le guide chirurgical. Le type de guide chirurgical sera déterminé en tenant compte de la nature de l'édentement (partiel ou complet), de l'arcade antagoniste (denture naturelle ou artificielle), de la prothèse envisagée (unitaire, supraradiculaire, adjointe ou fixée). (37)

#### Asepsie

Aujourd'hui, le passage dans l'autoclave est le seul moyen d'assurer une stérilisation. En revanche, la chaleur imposée par ces méthodes risque d'endommager certains composants comme le précise Edge, qui préconise un polissage parfait suivi d'un nettoyage ultrasonique. Si cela est possible, on optera de préférence pour une stérilisation par autoclave, sinon il faudra se contenter d'une désinfection à froid avec la chlorhexidine, bétadine et un rinçage au sérum physiologique stérile juste avant la mise en bouche.(43)

#### Critères chirurgicaux

- La stabilisation du guide et sa rigidité sont des éléments primordiaux pour assurer la précision de mise en place des implants.(44)
- Il ne doit pas interférer avec le geste chirurgical lors de l'élévation des lambeaux
- Il doit être compatible avec le protocole de forage.
- Il permet le refroidissement des forêts durant l'intervention (45)

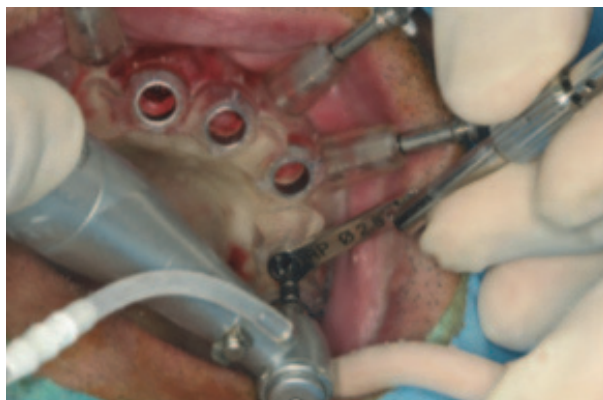

Figure 29: Guide chirurgical NobelGuide avec clavette trans-osseuse de stabilisation. Les forages sont réalisés au travers de cylindres de guidage directs. (40)

## 2. Choix du type de guide chirurgical

AUTEURS	TYPES D'ÉDENTATION	TECHNIQUES	INTÉRÊTS
Beumer J, Lewis SG, 1991 [5]	Édentation complète supérieure	Faire un duplicata de la prothèse du patient et éviter la partie centrale (y compris la face palatine des dents), mais en gardant la plus postérieure (fig. 4 à 6).	Permet de ménager un espace pour lever le lambeau palatin. Reste rigide par sa partie palatine.
Davarcnauh M, Tecucianu JF, Kebir M, Askari N, 1995 [11]	Édentation totale	Ne garder qu'une coque vestibulaire ou linguale.	Permet de préserver l'accès chirurgical tout en fournissant les informations prothétiques nécessaires.
Frederick DR, Del Rey M, 1992 [30]	Édentation totale inférieure	Duplicata en résine transparente de la prothèse du patient et évidé dans sa partie linguale jusqu'aux deuxième prémolaires (fig. 16 à 18).	Les selles au niveau molaire permettent la stabilisation. La partie linguale permet le refroidissement des forets et ne gêne pas le lambeau gingival.
Davarcnauh M, Tecucianu JF, Kebir M, Askari N, 1995 [11] Beumer J, Lewis SG, 1991 [5]	Édentation totale	Réplique de la prothèse en résine acrylique transparente et suppression de la partie linguale ou palatine.	Permet de dégager le site de forage tout en gardant les informations prothétiques nécessaires.
Bert M, Missika P, 1996 [21]	Édentation partielle	Thermoformage sur un modèle en plâtre issu de la cire de diagnostic.	Simple à réaliser.
Langer E, Sullivan DY, 1989 [23, 24] Assémat-Tessandier, Sansémat JJ, 1990 [25]	Édentation partielle	Guide issu de la cire de diagnostic en résine autopolymérisable avec des orifices creusés à la fraise ronde n° 10 à travers la face occlusale en regard du site implantaire.	Rigide. Possibilité de récliser une coulée en métal pour une très grande rigidité.
Bert M, Picard B, Toubol JP, 1992 [26]	Édentation partielle	Prothèse partielle (résine rose, crochets, dents résine). Les dents prothétiques sont percées à l'emplacement des implants (fig. 12).	Bonne stabilité, facile à réaliser, mais visibilité moyenne.
Starr NL, 1994 [27]	Édentation unitaire ou encastrée	Réplique du bridge provisoire en résine transparente.	Précision du site de forage en fonction d'une esthétique et une fonction approuvée par le patient.
White GE, 1994 [28]	Édentation unitaire ou encastrée	Dents du commerce placées sur le modèle en plâtre. Réplique avec une plaque de biocryl de 1,5 mm d'épaisseur. Les faces occlusales et linguales des sites à implanter sont retirées (fig. 13 à 15).	Orientation des forets en fonction de la position des fixures.
Reiser GM, Dornbush JR, Cohen R, 1992 [29]	Édentation unitaire ou encastrée	Guide chirurgical préparé sur le modèle de diagnostic avec dégagement de la face vestibulaire.	Facilite les manipulations et la mise en place des implants.
Burns DR, Crabtree DG, Bell DH, 1988 [20]	Édentation unitaire ou encastrée	Placer des canons-guides (en acier extra-dur) de diamètre interne 2,1 mm, vaseinés face externe et indexés par de la résine chémo-polymérisante (fig. 7 à 9).	Permet d'amener le canon-guide au contact osseux après élévation du lambeau (fig. 10 et 11).
Boralevi S [14]	Édentation unitaire ou encastrée	Placer des canons-guides en alumine infiltrée (in-Ceram).	Permet de guider le foret de 2 mm.

Figure 30 : Tableau du type de guide chirurgical en fonction de l'édentement. (35)

## G. Confection Fabrication Assisté par Ordinateur (CFAO) : Exemple avec le logiciel Simplant et les Surgi Guide de chez Materialise Dental

### 1. De la planification implantaire à la fabrication du guide

Le schéma reste globalement le même que nous avons vu précédemment avec quelques petites différences : Nous réalisons dans un premier temps toute notre étude pré-implantaire qui nous mène jusqu'à la réalisation d'empreintes d'études et du montage en articulateur. Dès cette étape, nous devons nous assurer que l'ouverture buccale du patient est suffisante car l'empilement d'outils accompagnant l'implant peut atteindre 50 mm. Par la suite, le prothésiste réalise le montage directeur qui sera validé à la fois par le patient et le praticien. La différence se situe à ce niveau : le prothésiste réalise deux numérisation 3D, également appelées numérisation par balayage. Ceci est un procédé qui permet de mesurer les formes de la surface d'un objet pour en créer un fichier informatique utilisable sur ordinateur : fichier STL. Ce fichier est appelé « modèle numérique 3D de l'objet numérisé ».

Il numérise le modèle d'étude édenté de façon à situer la limite des tissus mous ainsi que la limite exacte des dents puis il numérise le modèle du montage directeur validé afin d'obtenir le schéma prothétique final.

Nous retrouvons donc deux fichiers STL qui sont envoyés au chirurgien-dentiste.

Le patient passe son examen 3D **sans guide radiologique** (contrairement à la méthode classique) et le praticien récupère le CD contenant l'ensemble des données et peut dès lors commencer sa planification en 4 étapes :

- Vérifier l'anatomie grâce à la navigation en vue tridimensionnelle avec la possibilité de déplacer, pivoter et d'agrandir la vue 3D.
- Mesurer la distance mésio distale du segment édenté tout simplement en double cliquant sur les 2 points concernés.

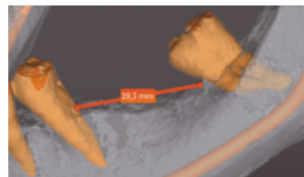


Figure 31 : Mesure mesio distale en vue rapprochée (46)

- Choisir ensuite le ou les implants dans une bibliothèque et le positionner dans les trois dimensions de l'espace. L'axe des implants est contrôlé sur le modèle en plâtre avec ou sans la présence de wax up.

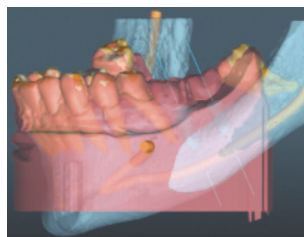


Figure 32 : Contrôle de l'axe des implants avec le wax up (46)

- Une fois le projet terminé, il faut valider et commander le SurgiGuide. (46)

## 2. Le procédé de fabrication du guide chirurgical par la méthode numérique : l'exemple de la stéréolithographie

La conception et la fabrication assistées par ordinateur permettent d'utiliser les données de la tomographie informatisée non seulement pour planifier la réhabilitation de l'implant, mais aussi pour transférer ces informations à la chirurgie. L'une de ces techniques utilise la stéréolithographie, un processus de polymérisation au laser qui fabrique un modèle anatomique et des gabarits chirurgicaux.(47)

Il s'agit d'une technique de prototypage rapide qui utilise le principe de la stéréolithographie : Le principe de ce procédé consiste à polymériser couche par couche une résine photosensible liquide à l'aide d'un faisceau laser commandé par ordinateur.

La plateforme sur laquelle la polymérisation a lieu, se compose d'une cuve remplie de résine liquide photo polymérisable :

1<sup>ère</sup> étape : Un laser monté sur le dessus de la cuve se déplace par incréments séquentiels de section transversale de 1 mm, qui correspond aux intervalles de coupe qui sont spécifiés lors de la procédure de formatage. Le laser polymérise par balayage couche superficielle de la résine au contact.

Une fois la première tranche terminée, une table mécanique qui se trouve immédiatement sous la surface, descend de 1 mm, emportant avec elle la couche de résine préalablement polymérisée du modèle. Le laser polymérise ensuite la couche suivante qui est au-dessus de la couche préalablement polymérisée. De cette manière, un modèle stéréolithographique complet de la mâchoire du patient peut être créé. **Environ 80% de la polymérisation totale est réalisée dans la cuve**

2<sup>ième</sup> étape : La résine est ensuite durcie dans un four à ultra-violet pour compléter la solidité. (48)

3<sup>ième</sup> étape : Elagage des parties supports et ajouts des manchons métalliques au niveau des voies de forages :

La machine de stéréolithographie lit également le diamètre et l'angulation des implants simulés et polymérise sélectivement la résine qui les entoure, formant un guide cylindrique qui correspond à chaque implant. Ils doivent être situés au-dessus de la crête gingivale sans quoi la bonne insertion du guide pourrait être compromise. Par la suite des tubes en acier inoxydables de qualité chirurgicale y seront insérés.(47) (49)

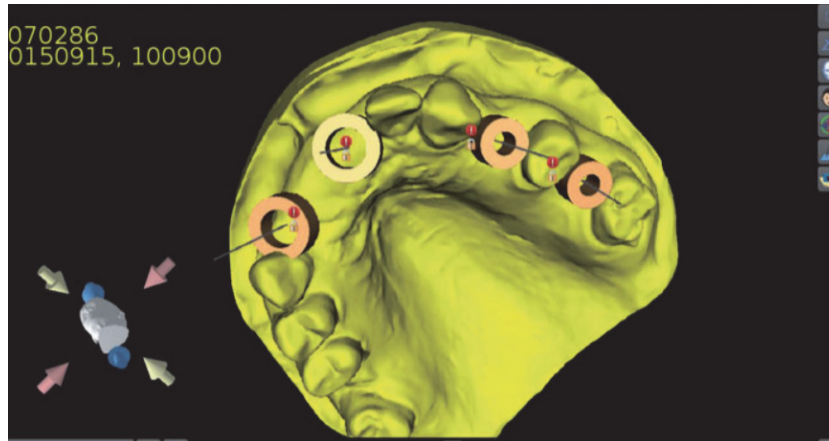


Figure 33 : Modélisation des cylindres en regard des implants (49)

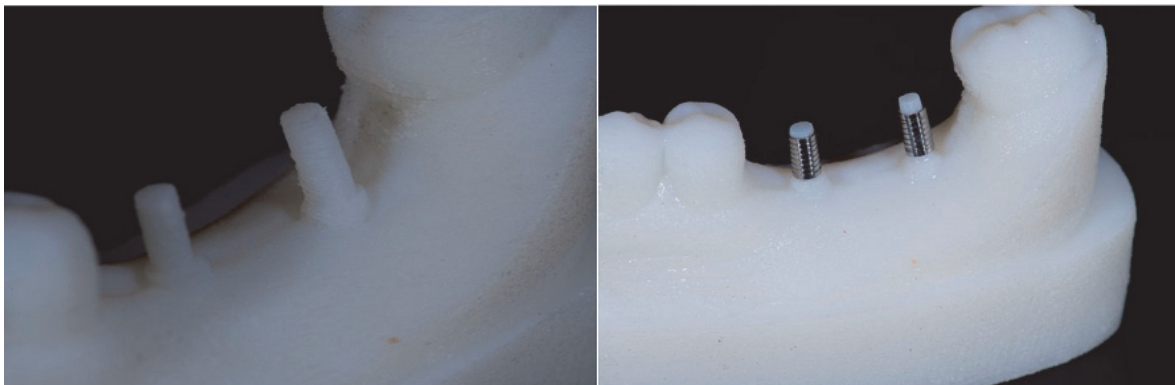


Figure 34 : Mise en place des tubes en titane autour des guides cylindriques correspondant à chaque implant (49)

De plus, en fonction des logiciels choisis, plusieurs types de guide chirurgicaux sont envisageables : des guides de pointage avec passage du foret pilote uniquement, des guides de chirurgie complètement guidée, des guides à appuis dentaires, muqueux ou osseux. En fonction du type de guide désiré (de pointage ou complètement guidée), le diamètre de ces cylindres peut varier. (50)

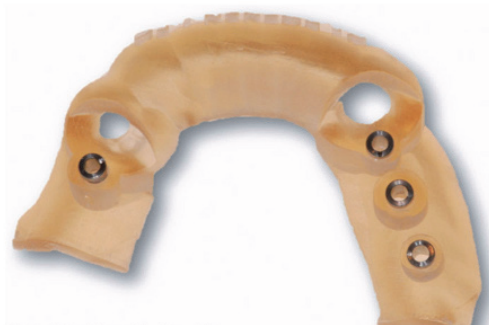

Figure 35: Guide fini en résine Dental SG (50)

Les fournisseurs de systèmes d'aide à la planification implantaire proposent d'envoyer le guide chirurgical une fois que la planification est validée par le praticien.

### **III. PARTIE 3 : POSE DE L'IMPLANT ET AMENAGEMENTS TISSULAIRES ASSOCIES**

Une revue de littérature scientifique établie par Martin, Belser et Buser en 2004, établit un consensus concernant les procédures cliniques et chirurgicales à respecter en implantologie afin d'optimiser l'esthétique des restaurations implantaire dans le maxillaire antérieur.

Concernant la phase chirurgicale, deux notions prédominaient :

- L'importance d'un plan de traitement pré implantaire rigoureux qui guidera les étapes ultérieures (comme nous l'avons vu dans la deuxième partie de ce travail).
- Pendant la chirurgie l'accent est mis sur la sélection appropriée des implants pour éviter les implants surdimensionnés, la manipulation prudente et peu traumatisante des tissus mous et la mise en place de l'implant dans une position appropriée.

Ces différentes notions seront traitées dans ce chapitre avec tout d'abord une définition de la notion du profil d'émergence.(51)

#### **A. Profil d'émergence**

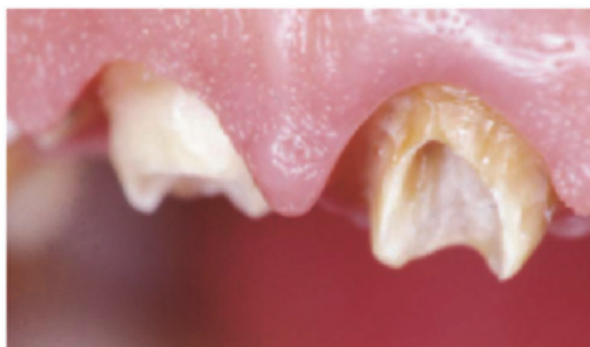##### **1. Définitions**

Selon Croll B.M., le profil d'émergence des dents naturelles est la partie du contour dentaire axial s'étendant de la base du sulcus gingival vers l'environnement buccal passant par la gencive libre.

Il est possible de réaliser des prothèses fixées dans 3 situations :

- Sur dents naturelles
- Sur secteur édenté en utilisant des dents piliers (bridge)
- Sur implant

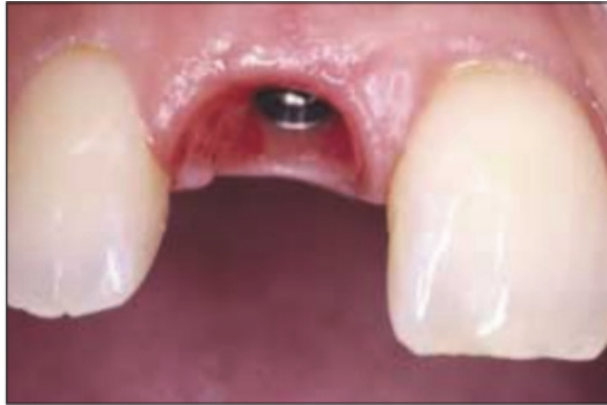En prothèse fixée sur dent naturelle, la limite cervicale adopte un profil ellipsoïdal qui suit les formes de contour du parodonte marginal et permet donc d'obtenir un enfouissement intra-sulculaire identique sur la périphérie de la préparation.(52)



*Figure 36 : Sur dent naturelle, le profil d'émergence est lié à la topographie des tissus dentaires calcifiés et des tissus mous.(52)*

La surface dentaire non préparée, située apicalement à la ligne de finition, constitue la zone d'information anatomique du profil d'émergence. Elle permet au prothésiste de définir le profil d'émergence.

En prothèse implanto-portée, on perd les repères que sont la racine, la zone intrasulculaire (zone d'information anatomique) et la gencive libre. Le profil d'émergence doit donc être recréé et la réflexion le concernant débute dès l'étape de l'analyse pré-implantaire jusqu'à la phase finale. Sa réussite passe par l'utilisation de différentes techniques.(53)



*Figure 37: En prothèse fixée sur implant, le profil d'émergence prothétique est lié au diamètre cervical, à la conicité des surfaces et à celle des tissus mous.(52)*

## **2. Intérêts du profil d'émergence**

Sur le plan parodontal, le profil d'émergence permet :

- De soutenir les tissus environnant la prothèse
- De prévenir la récession gingivale
- De pérenniser la santé gingivale en favorisant l'auto nettoyage et le contrôle de plaque.

Sur le plan esthétique :

- Il souligne les caractères harmonieux et esthétique de la restauration en permettant de ménager des papilles interproximales (ce qui évite les trous noirs).
- Il permet la réplique exacte de la denture ainsi que le maintien d'un contour harmonieux des tissus mous et durs par la prothèse implantaire.

Nous verrons plus précisément dans la dernière partie de cette thèse quels sont les moyens prothétiques d'aménagement de l'émergence implantaire.

## **B. Choix de l'implant**

### **1. Implants enfouis ou implants non enfouis ?**

#### *L'implant non enfoui ou trans- muqueux (tissu level)*

L'implant transmuqueux est stabilisé au-dessus du niveau de la crête osseuse grâce à une plateforme implantaire qui peut être placée au niveau des tissus mous. Il est en général caractérisé par un col évasé et lisse. Pour ce type d'implant il n'y a pas d'enfouissement, donc pas de manchon muqueux disponible. La limite périphérique de la couronne repose sur la tête implantaire, le pilier est totalement recouvert par l'artifice prothétique et donc invisible.

L'avantage principal de ce type d'implant est la simplification du protocole chirurgical car ils sont posés en un temps chirurgical. De plus, une haute stabilité des tissus durs et mous liée à l'interface pilier -implant est constatée avec ce type d'implants.

Toutefois, l'indication de ces implants est limitée : les patients à risques esthétiques importants (biotype fin, ligne de sourire haute), les cas d'un excès d'espace vertical au niveau de la région esthétique car la tête implantaire est juxta gingivale et le grisâtre du titane va colorer la muqueuse ...

#### *L'implant enfoui ou juxta osseux (bone level)*

L'implant juxta osseux est un implant foré de telle manière que la tête implantaire soit au niveau de l'os crestal c'est-à-dire au niveau osseux. En effet, sa limite supérieure vient affleurer la surface de la crête osseuse.

L'implant est enfoui, cela permet d'obtenir un manchon muqueux par cicatrisation parodontale et donc un profil d'émergence harmonieux, donnant l'illusion d'une dent naturelle. Ce type d'implant, notamment ceux dotés d'une switching-platform sont indiqués au niveau de la zone esthétique.

Une revue systématique a été publiée en 2020 dont l'objectif est d'évaluer la perte osseuse marginale radiologique entre les implants trans muqueux et juxta osseux. Plusieurs bases de données ont été analysées dont Medline, Embase .. Comprenant uniquement des articles en anglais. Après avoir trié et éliminé les doublons 20 articles ont été inclus, dont 17 articles pour l'analyse quantitative comptant un total de 2933 implants, 1427 insérés au niveau tissulaire (trans muqueux) et 1506 insérés au niveau osseux.

Aucune étude n'a rapporté de différences entre les groupes en termes de taux de réussite et de survie. Dans la plupart des études, les différences entre les types d'implants dans la perte osseuse marginale n'étaient pas statistiquement significatives après une période de suivi variable comprise entre 1 et 5 ans.



De nombreuses autres variables cliniques et chirurgicales influenceraient donc le niveau osseux marginal et la survie des implants. (54)

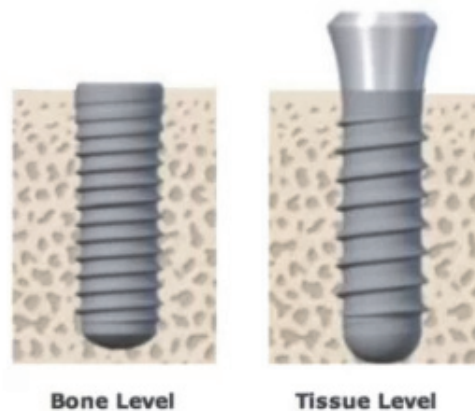


Figure 38: Différence d'enfouissement entre l'implant tissue level et bone level (54)

## **2. Détermination de la position de l'implant et choix du pilier implantaire**

### Position de l'implant

Cette position est fonction de la restauration prévue soutenue par l'implant. Un positionnement de l'implant dans une position inadéquate compromet le résultat esthétique : Un profil d'émergence disgracieux peut être obtenu par un mauvais axe de forage ou une localisation inappropriée de l'implant. C'est pourquoi il est important de déterminer au préalable la position idéale de la couronne prothétique pour permettre le positionnement de l'implant (cf partie 2 sur la planification implantaire).

**Selon Palacci et Ericsson, il suffit d'avoir une mauvaise position d'au moins 1 millimètre pour remettre en cause le résultat esthétique. (55)**

Comme nous l'avons vu précédemment, le traitement implantaire dépend de 4 variables spatiales :

- L'angulation de l'implant
- La position verticale du col
- Le diamètre mésio- distal
- Le diamètre vestibulo lingual (56)

Pour un bon positionnement implantaire certaines valeurs doivent être respectées :

- 1-1.5 millimètres de distances dans les zones proximales
- 1 millimètre en palatin par rapport au point d'émergence des dents adjacentes
- 1 millimètre en apical par rapport à la JEC de la dent controlatérale.

L'intérêt de placer correctement l'implant dans les 3 sens de l'espace est d'obtenir un profil d'émergence approprié pour maintenir l'échancrure harmonieuse de la gencive marginale.

Il a été montré que 1 à 3 ans après la pose de l'implant, nous observons une récession de la gencive marginale de 1 millimètre environ dans 26% des cas. (57)

### Choix des piliers implantaires

De nos jours, le pilier n'est plus standardisé mais il dépend de l'implant. Pour la fabrication du pilier, une empreinte est réalisée directement au niveau de la plateforme de l'implant de façon à ce que le pilier implantaire individualisé puisse être réalisé par le prothésiste. La restauration future pourra alors être soit scellée soit transvissée sur le pilier.

Le choix du pilier en zone antérieure est difficile et doit se faire avant l'implantation.

Différents types de piliers d'implants ont été décrits pour une utilisation dans la région antérieure. Ils peuvent être classés en fonction de la méthode de raccordement à la restauration, de la matière, du procédé de fabrication et de la couleur. (52)

La méthode de raccordement implantaire correspond au type de connexion implantaire. Nous retrouvons alors les piliers à connexion interne et les piliers à connexion externe :

- Le pilier à connexion externe est peu utilisé dans le secteur antérieur car il entraîne une limitation de la place disponible pour le pilier implantaire et la restauration définitive. Ceci est dû à la hauteur de l'hexagone externe.
- Le pilier à connexion interne permet de disposer d'un espace vertical plus important. Nous obtenons un complexe pilier- couronne plus naturel. Ce sont les piliers à utiliser dans les reconstructions du secteur esthétique.

Par ailleurs, nous retrouvons des piliers avec différentes teintes, cela dépend du type de matériau utilisé pour la fabrication du pilier. Il existe des piliers en titane, en alliage d'or, en oxyde de zirconium, en zircone ou en titane. C'est surtout le type de gencive du patient qui va permettre le choix du matériau.

En effet chez un patient avec un biotype fin, nous aurons tendance à utiliser un pilier implantaire en céramique car nous aurons un plus fort risque de récession. De cette façon si la récession se produit nous limiterons le risque d'apparition d'un bandeau métallique.

## C. La phase chirurgicale

### 1. Classification des pertes de tissu ostéo-muqueux du secteur antérieur

La plupart du temps les patients nécessitant des implants ont perdu une ou plusieurs parois osseuses ce qui peut entraîner une récession gingivale avec perte de l'harmonie gingivale globale. Les docteurs Patrick Palacci et Ingvar Ericsson ont conçu et présenté une classification aujourd'hui mondialement reconnue permettant d'évaluer les cas à traiter en fonction des résorptions de tissus durs, mous ainsi que les papilles interdentaires mettant en lumière la difficulté croissante de restitution « ad integrum ». (58)

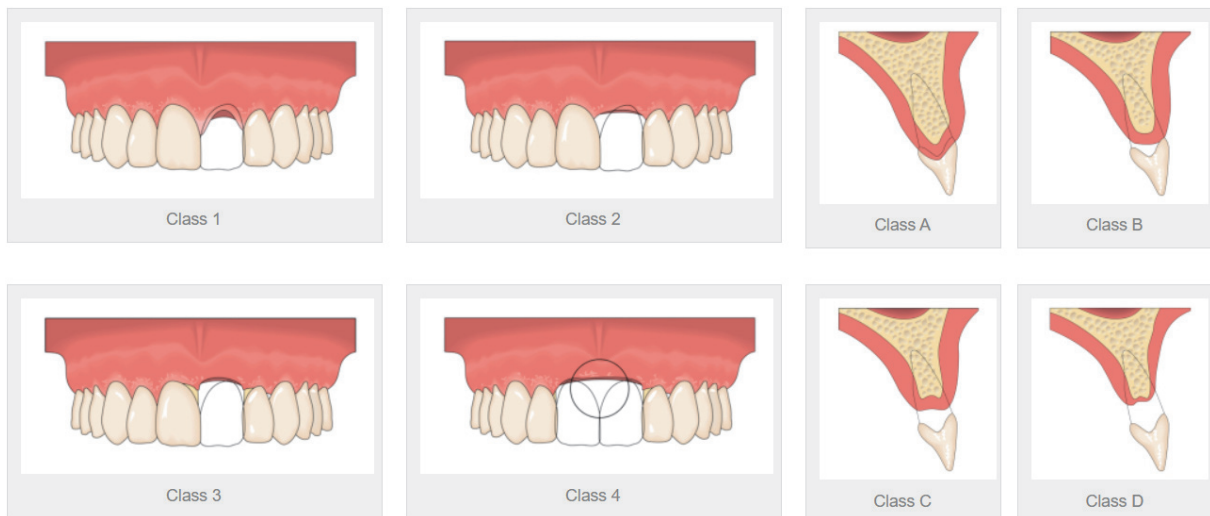


Figure 39 : Classification de Pallaci et Ericsson

Le système de classification de Pallaci- Ericsson divise les sites d'implantation en quatre classes selon les dimensions verticales et horizontales de la perte tissulaire :

#### Perte verticale :

- Classe I : Papilles intactes ou légèrement réduites
- Classe II : Perte limitée de papilles (moins de 50%)
- Classe III : Pertes sévères de papilles
- Classe IV : Absence de papille (crête édentée)

#### Perte horizontale :

- Classe A : Tissus vestibulaires intacts ou légèrement réduits
- Classe B : Perte limitée de tissus vestibulaires
- Classe C : Perte sévère de tissu vestibulaire
- Classe D : Perte extrême de tissu vestibulaire, souvent avec une quantité limitée de muqueuse attachée. (59)

Ainsi, une classe IA ne nécessitera qu'un minimum d'étapes chirurgicales tandis qu'une classe IVD aura recours à des augmentations de volumes osseux et gingivaux avant, pendant ou après la mise en place des implants.

## **2. Protocole en un ou deux temps chirurgical ?**

### **Deux temps chirurgicaux**

Le protocole en deux temps chirurgicaux implique généralement l'usage de l'implant au contact osseux (« bone level ») et le pilier prothétique qui est au contact de la gencive.

Le premier temps chirurgical consiste à :

- Soulever un lambeau
- Poser un implant
- Adjoindre une vis de couverture
- Rabattre le lambeau pour enfouir l'implant sous la gencive et l'isoler de la cavité buccale

La seconde chirurgie est entreprise au terme d'une cicatrisation de 2 à 6 mois, à l'abri de toute contamination bactérienne et de sollicitations biomécaniques. Elle consiste à :

- Localiser l'implant et le dégager de toute repousse osseuse
- Visser un pilier de cicatrisation
- Suturer les tissus mous autour du pilier de cicatrisation pour permettre le début de la cicatrisation gingivale.

La cicatrisation gingivale et sa maturation s'étendent sur une période de 6 à 8 semaines. Le pilier de cicatrisation est alors dévissé pour entreprendre les étapes prothétiques (empreinte et fabrication de la prothèse provisoire ou d'usage).

### **Un temps chirurgical**

Le protocole en un temps chirurgical est originellement réalisé avec des implants en une pièce (implant à col trans-gingival). C'est-à-dire que l'implant et son col en une pièce sont au contact des tissus durs et de la gencive (« tissue level »). Cependant ce protocole peut aussi s'appliquer à des implants de deux pièces prévues pour un protocole en deux temps chirurgicaux, mais posés selon un protocole en un temps chirurgical (pilier de cicatrisation à la place de la vis de couverture lors du 1<sup>er</sup> temps chirurgical).

Les étapes sont les suivantes :

- Soulever un lambeau crestal
- Poser un implant à col trans-gingival (« tissue level ») et sa vis de cicatrisation, ou un implant au niveau crestal (« bone level ») avec pilier de cicatrisation trans-gingival.
- Suturer le lambeau autour du col de l'implant trans-gingival ou du pilier de cicatrisation

La cicatrisation est trans-gingivale, ouverte sur la cavité buccale. Elle n'est pas à l'abri des forces exercées par la langue et les joues. Au terme de la cicatrisation osseuse, la vis de cicatrisation (pour un implant en une pièce) ou le pilier de cicatrisation (pour un implant en deux pièces) est dévissé pour entreprendre les étapes prothétiques.

Les dimensions du pilier de cicatrisation doivent :

- Assurer le soutien des tissus mous
- Ne pas empêcher une suture sans tension des tissus mous

Les réponses tant des tissus durs que des tissus mous ne sont pas affectés par le protocole chirurgical choisi, en 1 ou 2 temps.

Une méta- analyse exhaustive publiée en 2001 par Boioli et al, comparant les deux protocoles, montre que quel que soit le site osseux (mandibule ou maxillaire) ou le type de restauration (unitaire, partielle ou complète), les taux de succès clinique à long terme ne diffèrent pas selon les protocoles, en un ou deux temps chirurgicaux.(60)

Les protocoles en un ou deux temps sont équivalents, ils n'entretiennent pas de relation de substitution mais de complémentarité. L'arsenal thérapeutique à la disposition du praticien est ainsi élargi.

De nos jours, le protocole en un temps est devenu un protocole standard :

- Il ne nécessite qu'une seule chirurgie
- Il permet de contrôler l'ostéo- intégration durant la phase de cicatrisation.

En revanche, certaines situations spécifiques requièrent l'application d'un protocole en deux temps :

- Stabilité primaire déficiente
- Environnement biomécanique spécifiques (parafonctions, anomalies occlusales, port d'une prothèse amovible qu'il n'est pas possible d'éviter ...)
- Hygiène insuffisantes, traitements parodontaux non réalisés
- **Exigences esthétiques** lorsque :
  - le positionnement des tissus mous à l'issue de la phase de cicatrisation est difficile à anticiper avec précision.
  - Un surplus de tissu mou sera nécessaire pour améliorer le résultat esthétique. Il peut être obtenu par un effet de « tente » en plaçant un pilier de cicatrisation enfoui au lieu d'une vis de cicatrisation.
  - La gencive présente un déficit en quantité et qualité. L'enfouissement permet de recréer de meilleures conditions préparatoires à une augmentation ultérieure du volume des tissus mous, par greffe osseuse ou de tissu conjonctif.
- Augmentation tissulaire prévue. En effet, une exposition précoce peut avoir des conséquences sur le volume osseux régénéré. Cependant, un protocole de semi-enfouissement avec placement d'un pilier de cicatrisation est aussi envisageable dans le cas d'une régénération osseuse et d'une pose de l'implant simultanées lorsque l'hygiène buccale est satisfaisante. (57)

### **3. Mise en place chirurgical des implants**

#### **Matériel chirurgical**

La table de chirurgie, recouverte d'un champ stérile, reçoit les instruments de chirurgie.

La trousse chirurgicale comprend les habituels instruments de chirurgie buccale :

- Seringue anesthésique
- Miroir
- Manches de bistouri
- Décolleurs
- Ecarteurs.
- Précélles et précélles à œillet
- Porte- aiguille
- Ciseaux
- Canule d'aspiration et tuyau stérile

Une fois préparée, la table chirurgicale est recouverte par le champ stérile qui viendra secondairement couvrir le patient.

Tous les éléments non stérilisables devant être manipulés par le chirurgien ou l'aide opératoire, comme la poignée du scialytique ou le tuyau d'aspiration, sont recouverts de films adhésifs stériles ou de gaines stériles.

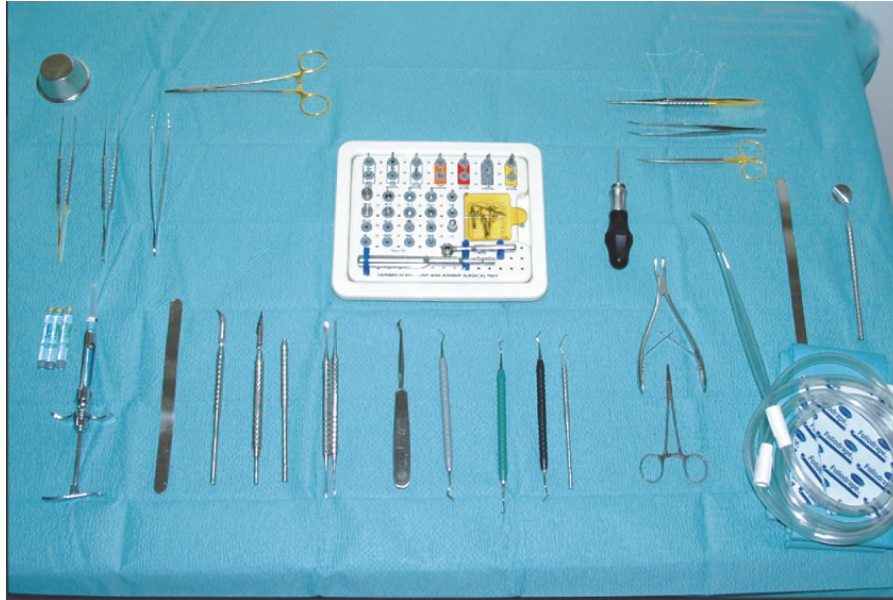

Figure 40 : Table de chirurgie préparée pour une pose d'implant

Une deuxième table ou une zone des meubles dentaires sert de support au moteur d'implantologie. Un cordon et un micromoteur autoclavables ainsi qu'une ligne d'irrigation stérile permettant l'utilisation abondante de sérum physiologique sont des conditions que ne remplissent pas les micromoteurs de l'unité du cabinet.

Un contre angle réducteur 1/20 ou 1/32 permet d'obtenir les vitesses de rotation de l'ordre de 750 à 1500 tr/min recommandées pour la pose d'implants avec un couple suffisant.

#### Préparation du patient et de l'équipe soignante

Une prémédication sédatrice n'est pas indispensable mais elle peut être prescrite selon le nombre d'implants à poser, l'état du patient et la durée de l'intervention. L'hydroxyzine (Atarax) peut être prescrite pour ses qualités anxiolytique, antiallergique, anticholinergique et antihistaminique.

Le traitement antibiotique, systématique en postopératoire, peut être prescrit à partir du matin de l'intervention.

Un antalgique est donné avant le début de la chirurgie afin de rendre moins désagréable la période post opératoire immédiate en prenant le relais de l'anesthésie locale dès la fin de son action.

La réalisation, avant l'intervention, d'un bain de bouche à la chlorhexidine permet d'abaisser le taux de bactéries intrabuccales et diminue les risques d'infection postopératoire.

Quant à l'équipe soignante, le chirurgien-dentiste et son aide portent une tenue complète de protection destinée à prévenir une transmission contaminante :

- Le port d'une charlotte, d'un masque filtrant, de surchaussures et pour finir de lunettes de protection.
- Le lavage chirurgical des mains et leur séchage.
- L'enfilage d'une surblouse stérile à usage unique.
- Le port de gants stériles. (61)

### Phase chirurgicale

Une **anesthésie locale** assure une absence de douleur au patient pendant toute la durée de l'intervention. Le chlorhydrate d'articaine utilisé avec un dosage d'adrénaline à 1/100 000 dans la muqueuse et à 1/200 000 dans la fibro-muqueuse permet d'obtenir ce résultat.

**L'incision et l'élévation du lambeau** : Un lambeau de pleine épaisseur est élevé. Pour cela une incision crestale légèrement déportée en palatin sera réalisée (environ 4 mm en arrière de la crête alvéolaire) avec une lame de 15. Des incisions nettes avec des instruments tranchants doivent être réalisées.

Les incisions de décharges verticales pourront être effectuées de deux façons, en fonction de l'espace mésio distal présent.

Si l'espace mésio distal est faible, les papilles seront comprises dans ce lambeau (on réalisera une extension des incisions en intra sulculaire en vestibulaire des dents adjacentes, suivies d'incisions verticales débutant au niveau de l'angle distal de ces dents) alors que si cet espace est suffisant, les papilles seront préservées : l'incision sera faite à une distance de 1 à 2 mm de la dent adjacente.

Une étude prospective publiée par G Gomez-Roman en 2001, a examiné la perte osseuse crestale interproximale survenant après la mise en place d'implants en utilisant deux modèles de lambeaux différents : widely flap (les papilles sont incluses dans le lambeau) et limited flap (il respecte les papilles).

Les résultats ont été les suivants :

- Le jour de la pose de la couronne, la perte osseuse verticale était de 0.29 mm pour les lambeaux limités et de 0.79 mm pour les lambeaux étendus.
- Une année après cette pose, les résultats sont restés identiques pour les lambeaux limités tandis qu'ils ont atteint 1.12 mm de résorption pour les lambeaux étendus.

Il est donc préférable de réaliser des lambeaux limités dès que la situation le permet afin de limiter la résorption osseuse et d'obtenir de meilleurs résultats esthétiques. (62)

**L'ostéotomie** : Dans un premier temps, il est recommandé de préparer le lit implantaire à l'aide d'une petite fraise boule de 3 mm de diamètre afin d'aplanir minutieusement la crête alvéolaire tout en faisant bien attention de ne pas éliminer le tissu osseux des secteurs adjacents aux dents bordant l'édentement. Cet os est important pour assurer le soutien et le maintien des papilles.

Cette petite ostéectomie permettra de redonner à l'os une morphologie correcte pour la pose d'implant dans le secteur esthétique. (63)

Cette même fraise peut également servir à entailler ou à franchir la cortical osseuse pour éviter le dérapage des forets implantaire.(61)

**Le forage** suit ensuite la séquence préconisée par le fabricant dans le secteur antérieur comme dans les autres régions.

La stabilité primaire et la position de l'implant devra cependant être soigneusement contrôlée :

- En vue frontale : l'épaule de l'implant doit être idéalement positionnée à 1 mm apical de la jonction émail ciment des dents adjacentes.
- En vue occusale : si l'on place une sonde reliant les jonctions émail ciment des dents voisines, la limite antérieure de l'épaule implantaire doit être positionnée 1 mm en palatin de cette « ligne ».

**La mise en place de l'implant**, peut se faire soit à l'aide d'un tournevis, soit d'une clef à cliquet, soit d'un contre angle. Dans les deux derniers cas, il est souhaitable de disposer d'un moyen de mesure du couple appliqué à l'implant. La stabilité primaire de l'implant doit être obtenue dans tous les cas, toute mobilité de celui-ci se traduisant par un défaut de cicatrisation osseuse.

**Une vis de couverture** adaptée est ensuite sélectionnée. Elle doit recouvrir l'épaulement de l'implant et elle permettra ainsi d'empêcher l'os de se former sur le sommet de l'épaulement de l'implant pendant la cicatrisation et soutiendra les tissus mous interproximaux.

## **D. Les aménagements tissulaires**

La plupart du temps les patients nécessitant des implants ont perdu une ou plusieurs parois osseuses ce qui peut entraîner une récession gingivale avec une perte de l'harmonie gingivales globale.

L'anatomie osseuse et gingivale du site implantaire ne doit pas diriger l'implantation mais celle-ci doit être reconstruite et aménagée pour parvenir à des positionnements et angulations idéales des implants telles que décrites précédemment.

Pour ce faire, il existe diverses techniques chirurgicales pour permettre la correction de ces défauts.

### **1. Aménagements muqueux**

Dans l'ouvrage de Patrick Palacci et Ingvar Ericsson, « Esthétique et implantologie : Gestion des tissus osseux et péri-implantaires », les auteurs mettent l'accent sur l'observation et la quantification la plus précise possible de l'environnement osseux et muqueux en amont de l'acte chirurgical.

Le chapitre consacré à l'augmentation des tissus péri-implantaire, se décompose en deux parties : l'augmentation du volume de la crête et la régénération papillaire. (64)



### Augmentation du volume de la crête

Cette intervention peut être réalisée lors de différents temps chirurgicaux. Nous pouvons le faire soit avant la mise en place des implants, soit pendant la pose des implants ou pendant la pose des piliers implantaires, soit, dans de rares cas, après la pose de la prothèse. Le résultat final obtenu ne sera pas le même selon le moment auquel nous aurons réalisé l'opération.

L'augmentation peut se faire dans deux sens : vertical ou horizontal selon le besoin. Cela dépendra de l'endroit où nous allons positionner le greffon.

La réussite de cette opération dépend de la bonne préparation du site receveur, de la qualité du site de prélèvement, de la bonne utilisation du greffon, du bon positionnement de celui-ci ainsi que de sa parfaite fixation.

**Choix du site de prélèvement ou site donneur :** En général, le prélèvement est effectué en mésio-palatin de la première molaire, au niveau des crêtes postérieures ou au niveau des tubérosités maxillaires. Le choix de l'endroit va se faire en fonction de la quantité de tissus conjonctifs disponibles sur le site. Cependant il est également possible de prélever à plusieurs endroits sur un patient à édentements multiples. Le principal inconvénient concernera les suites opératoires qui seront moins confortables pour lui. (55)

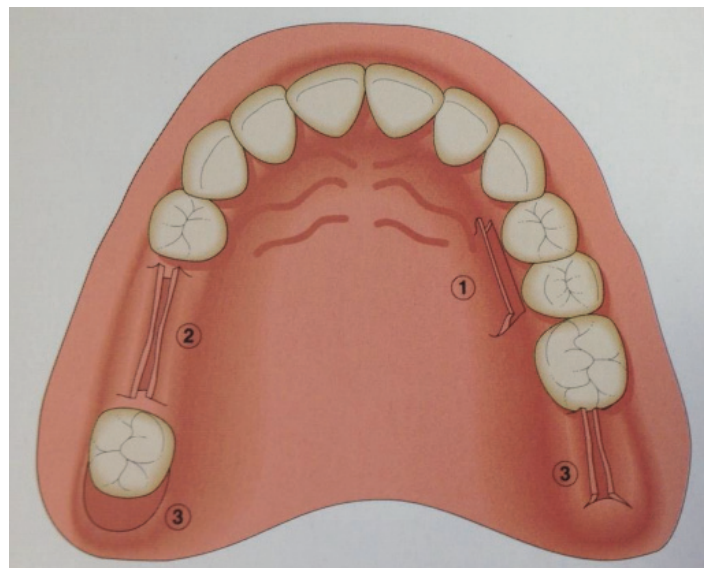


Figure 41 : Les différents sites donneurs intra buccaux (1 : palais, 2 : crête du secteur édenté, 3 : tubérosité maxillaire) (55)

**Préparation du site receveur :** Un lambeau mucco-périosté est réalisé jusqu'à la ligne de jonction muco-gingivale. Au-delà, le lambeau se poursuit par un lambeau de demi-épaisseur, qui permettra de diminuer la tension et permettra une bonne intégration du lambeau.

Il est préférable de favoriser des incisions curvilignes car celles-ci ont plusieurs avantages :

- Elles sont plus longues donc permettent d'augmenter la quantité de tissu mou qui peut être incorporé.
- Elles étendent la zone limite de la plaie.
- Elles augmentent la surface disponible pour une coaptation du lambeau.

- Elles améliorent la stabilité de la plaie pendant la cicatrisation de première intention.
- Elles diminuent la rétractation du lambeau.
- Elles favorisent un meilleur résultat esthétique car nous obtenons moins de brèches et moins de cicatrices.

Si nous augmentons de façon importante le volume, il est recommandé d'augmenter la longueur de la base du lambeau en initiant l'incision plus à distance du site implantaire pour obtenir un lambeau très curviligne.

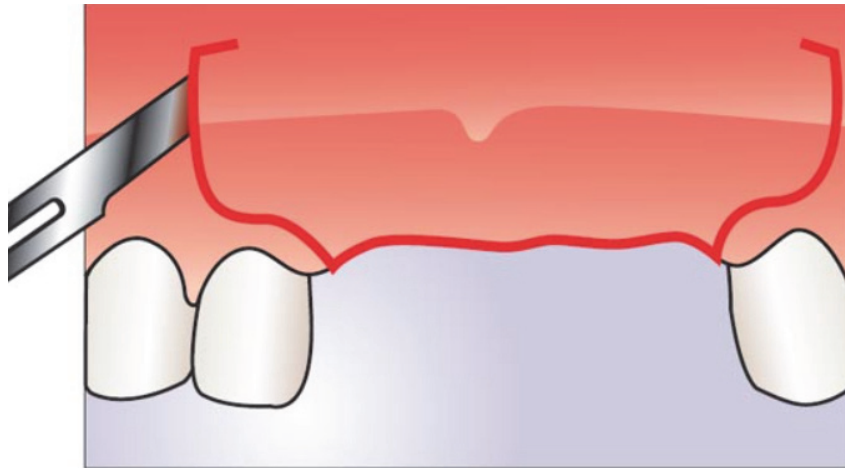


Figure 42: Lambeaux à incisions curvilignes : Son but est de créer une base plus large pour conserver une meilleure vascularisation. (65)

**Préparation du greffon :** Après avoir prélevé le greffon, il faut effectuer son nettoyage (la couche épithéliale doit être retirée avant de le placer). Au préalable, le site receveur doit être mesuré à l'aide d'une sonde parodontale puis le greffon doit être adapté à la bonne taille.

Par ailleurs, en fonction de l'augmentation voulu, le greffon sera placé plus ou moins apicalement :

- Si l'on veut augmenter la crête dans le sens horizontal, le greffon doit être positionner plus apicalement (voir schéma).
- A l'inverse, si nous recherchons une augmentation dans le sens vertical, nous le placerons plus en coronaire.

Pour obtenir une meilleure stabilisation et éviter les micro- mouvements qui seront néfastes à sa bonne intégration, nous le suturerons en premier sur la face interne du lambeau. (55)

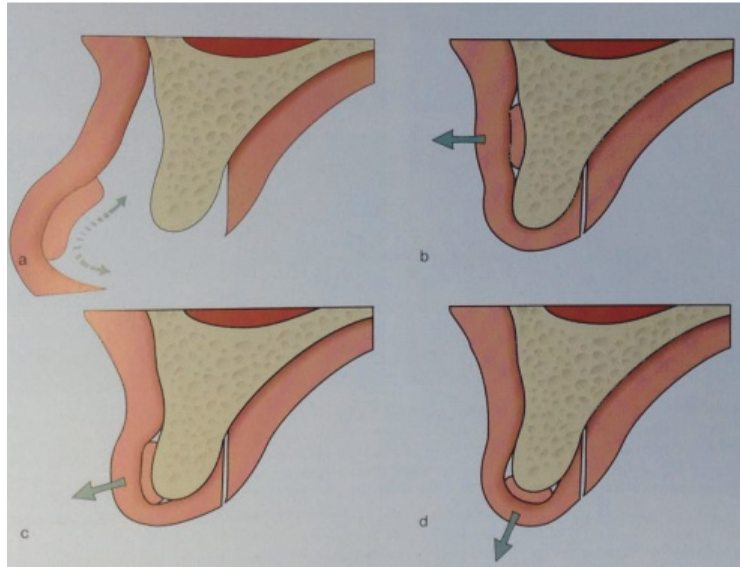


Figure 43 : Les positions du greffon en fonction de l'aménagement désiré (55)

### Technique de régénération papillaire

Cette technique permet de recréer des papilles mésiales et distales. Pour cela, Palacci préconise de déterminer la position de la vis de couverture, puis de réaliser une première incision plus palatine pour augmenter la quantité de tissus mous disponible en vestibulaire.

Ensuite il faut réaliser deux incisions de décharge qui seront plus mésialées et plus distalées au-delà de la jonction muco gingivale de façon à obtenir un lambeau large et épais.

A partir de ce lambeau, nous réalisons un premier pédicule à partir d'une incision demi lunaire. Ce pédicule va être pivoté de 90 degrés en mésial pour créer la papille mésiale. Un second pédicule va ensuite être réalisé à partir du lambeau et pivoté en distal pour former la papille distale. Puis des points matelassés horizontaux doivent permettre de stabiliser correctement le lambeau sans tension. Cette technique permet d'obtenir une quantité suffisante de tissus en vestibulaire.

Par ailleurs, dans certains cas simples, il a été décrit également une technique avec un incision en forme de T qui peut être réalisé de chaque côté du lambeau. Les bouts de lambeaux sont glissés latéralement entre le pilier et la dent adjacente. (51)

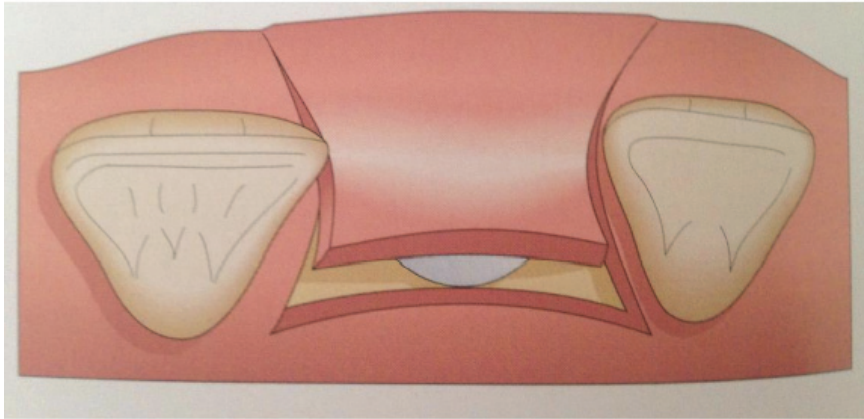


Figure 44 : schéma d'un lambeau antérieur avec incision horizontale palatine (51)

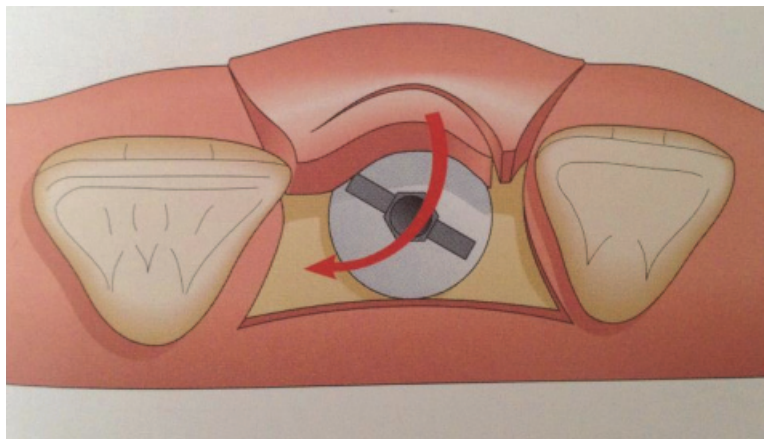


Figure 45 : schéma d'une incision demi lunaire allant de distal en mésial permettant de réaliser la papille mésiale

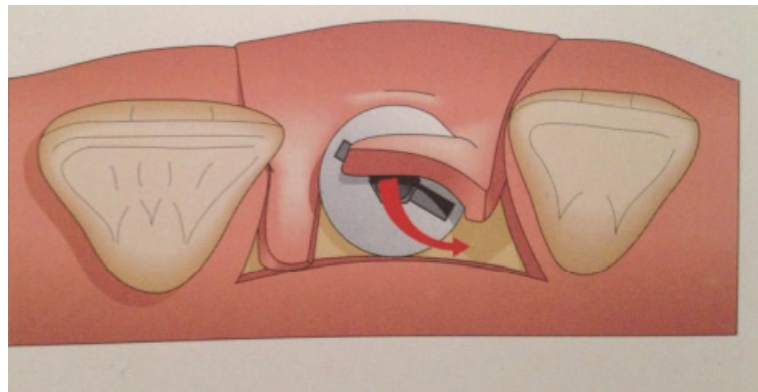


Figure 46 : schéma d'une incision demi lunaire de mésial en distal permettant de réaliser la papille distale

## 2. Aménagement osseux

La présence de déficiences osseuses localisées dans le secteur antérieur maxillaire est une situation fréquemment rencontrée. Leurs origines peuvent être soit traumatiques, soit infectieuses (parodontale ou endodontique) soit suite à une extraction ancienne. Des interventions de reconstructions osseuses sont donc nécessaires lors de la mise en place de l'implant ou en amont de cette étape.

Différents matériaux existent pour les réaliser :

- L'os autogène.
- L'os de substitution dont nous distinguons l'os allogénique, l'os xénogénique et l'os alloplastique.

La crête osseuse alvéolaire dans le secteur antérieur maxillaire ne présente pas de cavité naturelle pouvant contenir les matériaux de greffe comme la cavité sinusienne. Le greffon doit donc être solide et rigide pour pouvoir être fixé sur le lit receveur. C'est pourquoi les blocs d'os cortico-spongieux sont le plus souvent utilisés. Trois techniques d'autogreffes sont utilisées pour le secteur antérieur, chacune étant la solution à un type de défaut osseux.

### La greffe facette : Veener Grafting

Elle permet de restaurer les défauts horizontaux isolés : Un lambeau de pleine épaisseur est récliné pour exposer le secteur édenté atrophié. La longueur et la hauteur du site destinataire sont mesurées pour déterminer la taille du greffon nécessaire et le prélèvement se fait en général au niveau du ramus mandibulaire.

Il est recommandé de perforer au préalable la corticale crestale du site receveur afin de favoriser la revascularisation du greffon. La fixation de la greffe osseuse au site receveur est ensuite réalisée à l'aide d'au moins 2 mini vis auto taraudeuses en titane (de diamètre compris entre 1.3 et 1.6 mm). La stabilisation initiale du greffon est cruciale, une immobilisation absolue est nécessaire pour la cicatrisation complète de la greffe osseuse sans composant fibreux.

Dans la zone esthétique, une prothèse amovible est fabriquée et ajustée pour s'assurer qu'il n'y ait aucun contact sur le site greffé.

Cette étude de Bedrossian, Tawfilis et Alijanian ( 2000) sur 63 patients avec topographie inadéquate de crête édenté traités avec des greffes facettes du ramus mandibulaire : Après 4 mois de cicatrisation et 187 implants placés dans les sites greffés, les greffes sont restés viables quel que soit l'âge ou l'étendue de la résorption alvéolaire chez les patients traités. La facilité de prélèvement de cette greffe en cabinet, sa résistance à long terme à la résorption et sa morbidité post opératoire minimal en font un site donneur intra-oral viable pour une augmentation alvéolaire horizontale.(66)

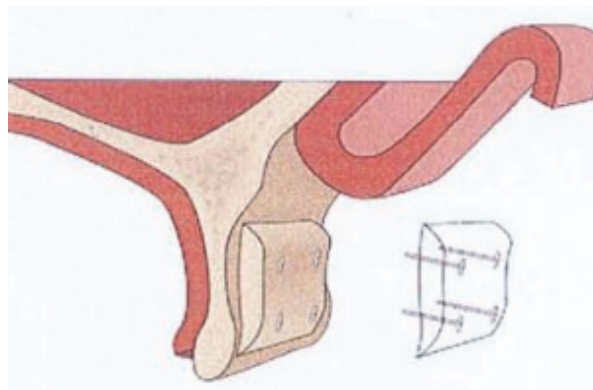


Figure 47 : Schéma d'une greffe facette (67)

### La greffe en onlay

Cette technique est indiquée lorsqu'il y a résorption de la crête sans égression des dents antagonistes.

Le ramus ascendant qui permet généralement d'obtenir un greffon de à 4 mm d'épaisseur est un site donneur approprié. De même que pour la technique précédente, le greffon sera attaché à l'aide de petites vis en titane mais au préalable, un forage de la corticale permettra de créer des canaux de vascularisation ; ces saignements provenant des sites donneurs permettront d'accélérer la néo-vascularisation de la greffe et d'améliorer l'adhérence des tissus sus-jacents. (67)

L'étude menée par Torres, Raoul, Lauwers et Ferri publiée en 2019 a permis de mettre en évidence l'efficacité de la greffe osseuse en onlay sur des cas de résorption extrême du maxillaire antérieur. Dix-neuf patients traités pour un maxillaire antérieur sévèrement atrophié par reconstruction par greffe osseuse en onlay et restauration implantaire, ont été examinés entre 2002 et 2012. Sur 49 implants posés, le taux de survie des implants était de 91.8 % après 8.9 ans. Le niveau de satisfaction des patients (par réponse à un questionnaire) était de 6.5/7.

En conclusion, la procédure a un taux de survie implantaire élevé, une résorption osseuse acceptable au fil du temps et favorise la stabilité du greffon pour une fixation prothétique à long terme. (68)

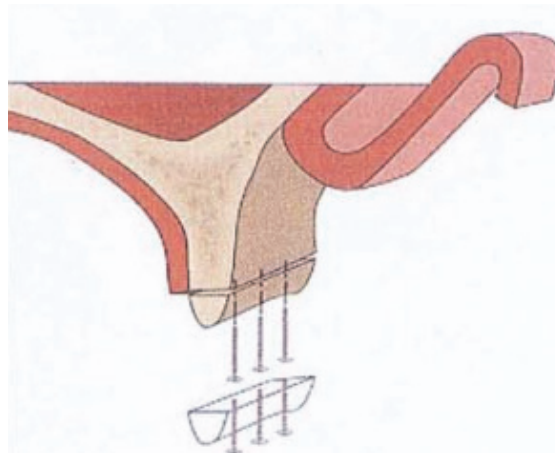


Figure 48: Schéma d'une greffe en onlay (67)

### La greffe en selle

Elle corrige les insuffisances de hauteur et de largeur. La technique opératoire reste identique aux précédentes. Une cicatrisation d'environ 6 mois est nécessaire avant la mise en place de l'implant.

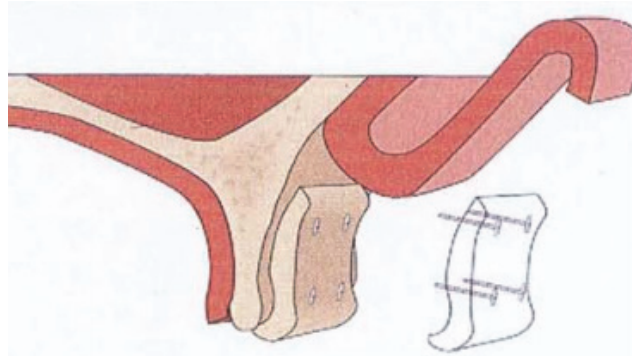


Figure 49 : Schéma d'une greffe en selle (67)

### Augmentation des contours par régénération osseuse guidée ou ROG

Les greffes osseuses permettent de restaurer un volume d'os suffisant pour l'insertion d'un implant mais également de recréer le volume dans le sens horizontal de la crête du maxillaire antérieur. L'objectif de la régénération osseuse guidée (ROG) est une néoformation osseuse qui permettra la régénération d'un défaut alvéolaire avant ou lors de la pose d'un implant à l'aide d'une membrane résorbable ou non résorbable.

Cette membrane, mise en place entre le tissu conjonctif gingival du lambeau et l'os, crée un espace dans lequel le caillot sanguin peut se former : la présence de la membrane permet aux cellules du tissu osseux d'envahir progressivement le caillot sans que celui-ci ne subisse de contrainte mécanique, favorisant ainsi la régénération osseuse.

Buser et al (1995) définissent les conditions de succès de la régénération osseuse guidée :

- Obtention d'une cicatrisation muqueuse en première intention afin d'éviter l'exposition de la membrane.
- Création et maintien d'un espace sous la membrane afin d'éviter son effondrement en utilisant des artifices d'espacement (membranes armées de titanes ...)
- Stabilisation et adaptation de la membrane au contact du tissu osseux sous-jacent pour éviter la prolifération des souches cellulaires non ostéogéniques en utilisant des vis de fixation.
- Observation d'une période de cicatrisation suffisamment longue pour obtenir une régénération complète et mature.

Ainsi les autogreffes osseuses et les applications de la régénération osseuse guidée ont donc montré leur efficacité dans les techniques de reconstruction.

Les études cliniques relatives à l'augmentation volumétrique de l'ancrage osseux décrivent trois protocoles possibles :

- La technique de la régénération osseuse guidée.
- Les autogreffes osseuses utilisées avec une membrane.
- Les autogreffes osseuses utilisées sans aucun autre biomatériau. (69)

## **IV. PARTIE 4 : PHASE PROTHETIQUE:**

L'implant, permet de remplacer l'organe dentaire absent.

La cicatrisation osseuse initiale est une étape importante afin d'arriver à l'objectif final qui est de rétablir la fonction et l'esthétique du secteur antérieur. Cette cicatrisation initiale n'est pas le seul défi des thérapeutes ni le seul souhait des patients. En effet l'implant devra être pérenne dans le temps tout en favorisant le succès esthétique au niveau de sa couronne (« blanc ») et de son environnement tissulaire (« rose »).

Au vu de ces éléments et afin d'obtenir un résultat satisfaisant, il apparait nécessaire d'anticiper cette thérapeutique pour poser les bonnes indications et pour prévoir les interventions préalables et indispensables (reconstruction osseuse, gingivale ...). Cette anticipation doit passer par la réalisation d'un projet prothétique afin de prévoir le résultat final.

Ce projet ne peut être idéalement mené que si le dentiste, qui a réalisé la phase chirurgicale et le prothésiste, qui va entreprendre la réalisation de la prothèse, travaillent ensemble, avec les mêmes objectifs et des outils de communication adaptés. (70)

Ce projet prothétique commence dès l'élaboration de la prothèse provisoire qui peut être réalisée soit dès la mise en place de l'implant, ou alors lors de la mise en fonction.

Le secteur antérieur présente trois difficultés majeures que sont : la phase provisoire, la reproduction d'un profil d'émergence harmonieux et la reconstitution des papilles interdentaires.

### **A. Rôle du provisoire**

L'utilisation de couronne provisoire est fortement recommandée. Elle permet la maturation des tissus mous, le confort du patient mais également un premier aperçu de la forme de la future restauration.

Le plus grand avantage de la couronne provisoire est de guider la cicatrisation des tissus mous péri-implantaires. Ceci permet d'obtenir une forme naturelle et esthétique, en aidant à la fabrication d'une restauration définitive s'intégrant parfaitement au niveau de la gencive. Elle permet de réaliser le profil d'émergence de la future couronne.

Cette restauration provisoire peut être mise en place dès la pose de l'implant, mais dès lors qu'un aménagement muqueux ou osseux a été réalisé, il est recommandé de la poser lors de la deuxième étape chirurgicale. Une solution d'attente esthétique peut alors être réalisée à distance de l'implant :

#### **1. Prothèse transitoire pré-implantaire ou pré-cicatrisation**

Le principe de base de cette restauration provisoire est de ne jamais comprimer la gencive et l'implant sous-jacent et donc de ne pas solliciter prématurément l'implant pendant sa période d'ostéo-intégration. (71) Elle pourra être mise en place dès le premier temps chirurgical. Elle n'aura qu'un but esthétique lors de la phase de cicatrisation et n'influera à aucun moment sur la mise en forme de la gencive péri-implantaire.



### Prothèse amovible

Pour son aspect économique, sa facilité d'exécution et d'adaptation, la prothèse amovible est sans doute la solution la plus fréquemment utilisée (hors secteur antérieur).

Elle doit être évidée, retouchée et rebasée régulièrement pour éviter toute compression sur la zone implantée. (72)

Elle présente toutefois des inconvénients de confort, de stabilité et de manque d'esthétique.

### Bridge collé en résine ou céramo-métal

Le bridge collé peut être préféré si les dents voisines de l'édentement le permettent et si la supraclusion est peu marquée.

Le bridge collé est une option thérapeutique soit dans l'optique de temporisation (dans le cadre de cette thèse) soit en alternative à la pose d'implant. Cette technique a été initiée dans les années 70 par Rochette, pour les bridges à ailettes métalliques. Puis en 1997, Matthias Kern est le premier à proposer une technique de bridge collé céramocéramique. Ce nouveau procédé se fait en modifiant l'architecture des préparations et en ne s'appuyant que sur une ailette : le principe du cantilever. Il existe aujourd'hui plusieurs publications validant cette technique, que ce soit en céramique à base d'oxyde de zirconium ou de disilicate de lithium.(73)

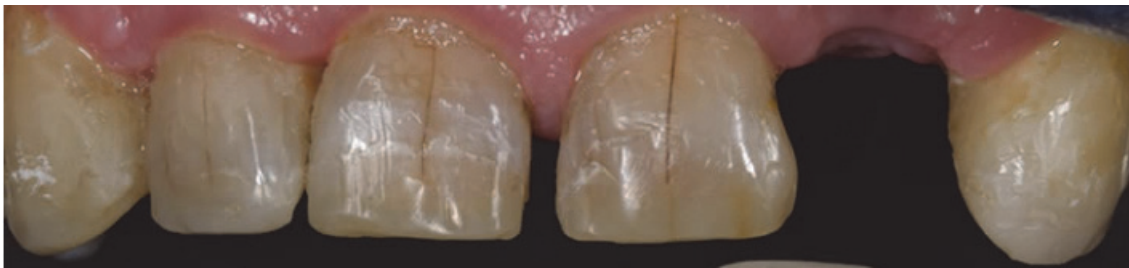

Figure 50 : Cas clinique d'absence de la dent 22 sur un patient de 88 ans (De Dr Attal JP et Dr Trilet G 2015)

Un bridge collé cantilever va être réalisé sur ce patient de 88 ans pour remplacer la 22 absente, avec appui canin (palatin).



Figure 51 : Bridge avec ailette palatine en céramique

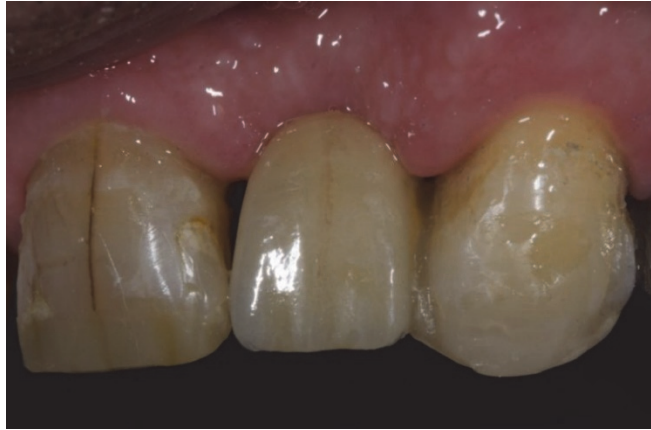

Figure 52 : Bridge en bouche après collage, polymérisation et dépose de la digue

**Le concept TOBBI (temporary orthodontic bonding bridge for implant)**

Des bases grillagées orthodontiques collées sur les faces linguales sont soudées à un fil métallique façonné sur lequel seront fixées des dents prothétiques en composite ou en résine avec ou sans fausse gencive selon la perte de substance. Ainsi conçu, ce type de bridge permet, à moindre coût, de s'affranchir de tous les types d'occlusions sans préparation des dents supports.

Sa dépose et sa remise en place sont facile.

Il permet d'assurer une temporisation fixe de longue durée, en particulier lorsque le patient doit attendre l'âge adulte pour bénéficier d'un traitement implantaire.

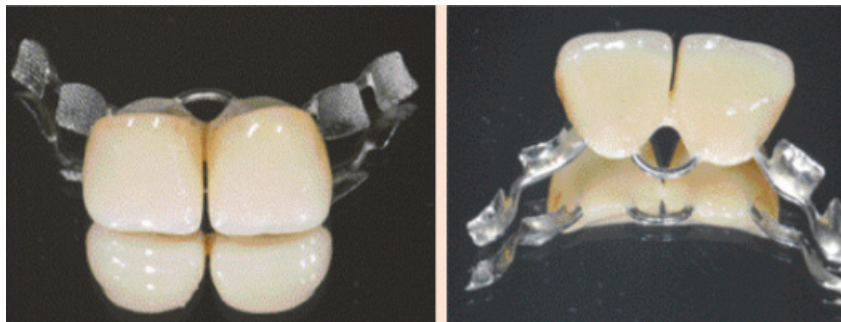


Figure 53 : Conception du bridge TOBBI pour le remplacement de deux incisives centrales le jour de l'extraction (74)

**2. Restauration provisoire sur le ou les implants**

La prothèse provisoire est un prototype de la prothèse définitive. Par ses contours mésio-distaux et sa largeur, elle détermine la forme du profil d'émergence et la hauteur des futures papilles, alors que le sens vestibulo-lingual est responsable de la forme de la gencive libre. Pour Touati et Guez, la pression latérale douce exercée par le provisoire au niveau interdentaire guide le développement des papilles. Une pression excessive se traduirait par une hyperplasie puis une inflammation.

En plus de son rôle de temporisation, la prothèse provisoire participe à la gestion du profil d'émergence et aide à la restitution des papilles.

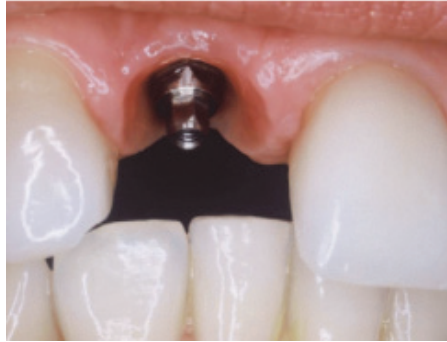

Figure 54 : Vue de face de la cicatrisation des papilles induites par la prothèse provisoire

### Au premier temps chirurgical

Il s'agit d'une pseudo mise en charge immédiate. Cette technique consiste à réaliser une prothèse provisoire qui sera placée en bouche dès l'étape de la pose de l'implant.

Elle sera élaborée en légère sous-occlusion afin de ne pas perturber l'ostéo-intégration de l'implant.

En effet, juste après la pose d'implant, il s'agit simultanément d'optimiser la stabilité primaire des implants et de minimiser les contraintes mécaniques sur ce dernier. Ces efforts conjugués permettent de limiter efficacement les micromouvements à l'interface os-implant et d'obtenir l'ostéointégration.

Le placement du faux moignon surmonté de la prothèse provisoire dès le premier temps favorise le maintien des tissus osseux et gingivaux, tout en améliorant l'esthétique et le confort du patient ; mais il nécessite que le patient ait une hygiène rigoureuse. (53)

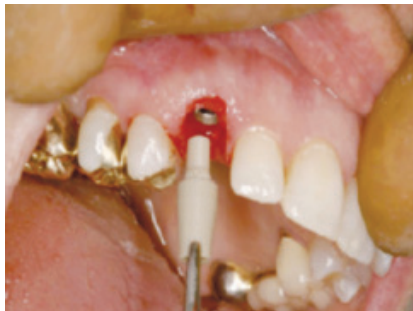

Figure 55 (a) : Mise en place d'un pilier provisoire en vue d'une mise en charge immédiate. (53)

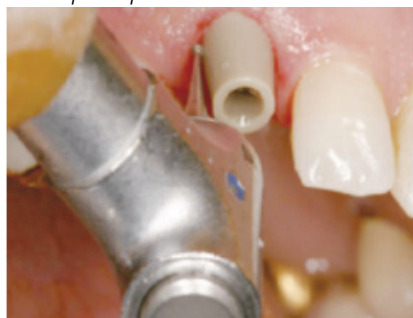
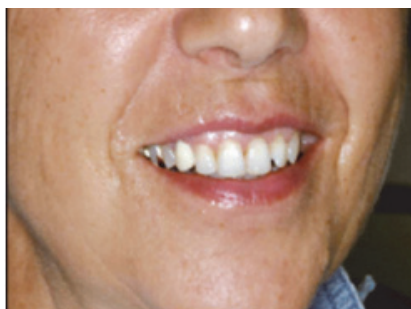

Figure 55 (b) : Préparation du pilier provisoire. (49)



*Figure 55 (c) : Restauration provisoire du sourire de la patiente immédiatement après la pose de l'implant. (49)*

Une étude prospective d'un an réalisée en 2003 par Kan, Lozada, Rungcharassaeng, a évalué le taux de réussite implantaire, la réponse tissulaire péri-implantaire et le résultat esthétique d'implants antérieurs maxillaires qui ont immédiatement été mis sous provisoire. Trente-cinq implants ont été placés immédiatement après extraction de la dent défailante sur 35 patients. Les patients ont été évalués cliniquement et radiographiquement 3,6 et 12 mois après la pose de l'implant. A 12 mois, tous les implants sont restés ostéo- intégrés, tous les patients étaient satisfaits du résultat esthétique et aucun n'avait remarqué de changement au niveau gingival. Cette méthode (extraction/implantation immédiate) montre donc de bons résultats esthétiques ; elle permet de préserver l'architecture osseuse et gingivale existante. En revanche, dès que l'on doit réaliser un aménagement muqueux ou osseux, il est préférable d'attendre la deuxième étape chirurgicale. (75)

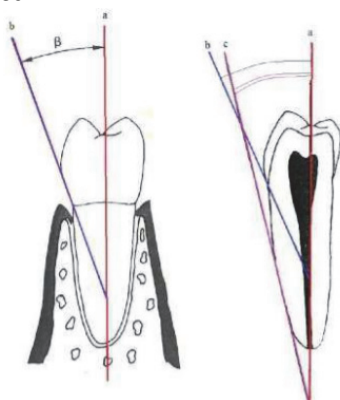
#### Au second temps chirurgical

La restauration provisoire sera posée lors du second temps chirurgical afin de guider prothétiquement les tissus au moment où leur potentiel de cicatrisation et d'adaptation est optimal.

Un transfert, ou un indicateur de positionnement implantaire, placé sur la tête de l'implant permet d'enregistrer la position de l'implant à l'aide du guide chirurgical et de réaliser la prothèse provisoire pour la mettre en place lors du second temps chirurgical.

#### Intérêt et difficulté de rétablir le profil d'émergence sur prothèse implanto-portée

Comme nous l'avons vu dans la troisième partie, le profil d'émergence d'une dent naturelle est caractérisé par l'angle d'émergence formé par le grand axe de la dent et l'inclinaison de ses faces axiales au niveau cervical.



*Figure 56 : Angle d'émergence de la dent représenté par l'angle beta. Le profil d'émergence est plus vertical au niveau radiculaire qu'au niveau coronaire (Estrabaud 1994)*

Pour une restauration prothétique, il correspond au profil de la construction axiale prothétique au départ du joint dento-prothétique. La surface dentaire non préparée, située apicalement à la ligne de finition, constitue la zone d'information anatomique du profil d'émergence. Elle permet au technicien de laboratoire de définir le profil d'émergence.

En prothèse implanto-portée, on perd les repères que sont la racine, la zone intrasulculaire (zone d'information anatomique) et la gencive libre. Le profil d'émergence doit donc être recréé et la réflexion le concernant débute dès l'étape de l'analyse préimplantaire jusqu'à la phase finale. (45)

Les intérêts du profil d'émergence sont multiples :

- Sur le plan parodontal, le profil d'émergence permet :
  - De soutenir les tissus environnant la prothèse.
  - De prévenir la récession gingivale.
  - De pérenniser la santé gingivale en favorisant l'auto nettoyage et le contrôle de plaque.

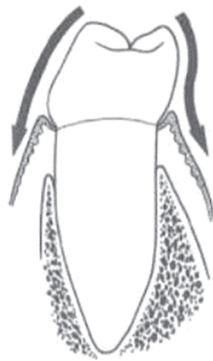

Figure 57: Convexité physiologique évitant la stagnation alimentaire et soutenant les tissus environnants (Lautrou 1997)

- Sur le plan esthétique :
  - Il souligne le caractère harmonieux et esthétique de la restauration en permettant de ménager des papilles interproximales (ce qui évite les trous noirs)
  - Il permet la réplique exacte de la denture ainsi que le maintien d'un contour harmonieux des tissus mous et durs par la prothèse implantaire.

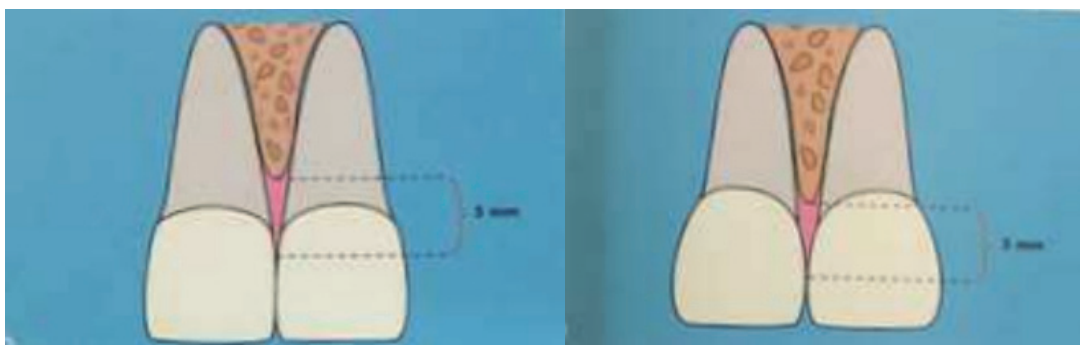


Figure 58: La présence de la papille est avérée lorsque la distance entre le point de contact et la crête osseuse n'excède pas 5 mm (Sharma, Park 2010)

### Différentes techniques d'aménagement du profil d'émergence avec le provisoire

#### - **Reproduction du profil d'émergence par gingivoplastie :**

Au cours du second temps chirurgical (environ 6 mois après la pose), les vis de couvertures sont remplacées par des piliers de cicatrisation. Ceux-ci sont laissés en bouche 8 semaines, puis retirés pour une prise d'empreinte avec des transferts transvissés dans les implants.

Une prise d'empreinte hâtive lors de cette seconde phase produit un modèle de travail avec une gencive enflée et immature et entraîne un risque d'établir la profondeur sous-gingivale de l'épaule du pilier prothétique au mauvais endroit. C'est pourquoi, on élargira légèrement l'évasement gingival au niveau des implants pour créer une émergence prothétique plus harmonieuse entre la portion sous-gingivale et supragingivale des restaurations implanto-portées.

Des prothèses provisoires individuelles transvissées sont ensuite confectionnées sur le modèle grâce à des piliers temporaires.

Les piliers de cicatrisations sont retirés au rendez-vous suivant et une légère gingivoplastie est effectuée afin de recréer l'émergence gingivale produite sur le modèle de travail.(76)

#### - **Reproduction du profil d'émergence original sur la restauration finale avec la couronne provisoire :**

Cette reproduction débute au stade du pilier de cicatrisation.

Sur le modèle issu d'une empreinte préliminaire, on réalise une prothèse provisoire en accord avec la cire du projet thérapeutique. Un profil d'émergence circulaire est préparé autour de l'analogue de l'implant, anticipant le contour de la future couronne.

Le transfert d'empreinte sert de pilier provisoire et du matériau composite est déposé dans l'espace qui le sépare de l'évasement réalisé dans le plâtre. Le pilier est préparé d'après une clef en silicone du projet en cire et une couronne provisoire en résine est réalisée.

Elle est scellée sur l'implant à travers le pilier provisoire. La pression exercée sur les tissus mous environnants provoque leur blanchiment et peut aboutir à un processus de remodelage dynamique et à la formation de « papilles rampantes ».

Après environ 3 mois de cicatrisation, un transfert d'empreinte personnalisé est réalisé car un transfert conventionnel ne pourrait pas soutenir les tissus mous modelés par la restauration provisoire. (77)

#### - **Reproduction sur la restauration finale d'un profil d'émergence modifié par aménagement progressif du contour cervical de la prothèse provisoire :**

Une autre technique consiste à un aménagement progressif des tissus mous péri-implantaires par modification successive du contour cervical de la prothèse provisoire.

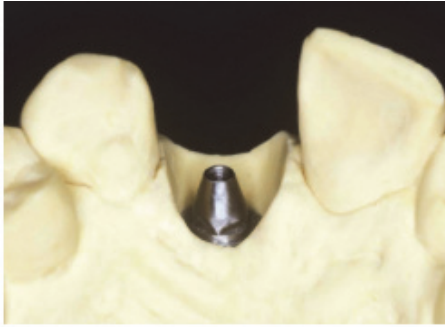
A partir du modèle issu de l'empreinte préliminaire, une cire de diagnostic est réalisée.

La prothèse provisoire est réalisée sur ce modèle non détourné, elle est scellée en bouche sur le pilier provisoire. Des insatisfactions relevées sur le profil d'émergence et les papilles interproximales peuvent être améliorées par des ajouts progressifs de résine acrylique au collet de la couronne provisoire qui remodelent les contours des tissus mous.

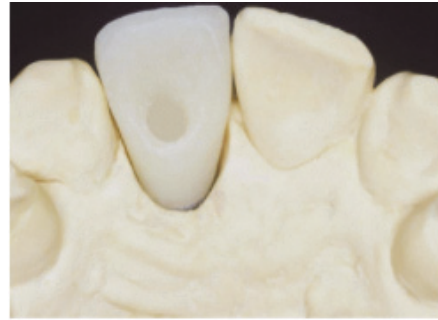Après 2 mois d'évaluation, l'empreinte peut être prise.

La couronne provisoire ayant été modifiée au fauteuil, le modèle en plâtre ne peut plus être utilisé pour réaliser un transfert d'empreinte personnalisé. Une empreinte de la couronne

provisoire sera utilisée pour réaliser le transfert d'empreinte personnalisée (utilisé pour l'empreinte secondaire). (78)



(a)



(b)

Figure 59 (a) Vue lingual du modèle de travail reproduisant la morphologie des papilles (b) Bonne adaptation du provisoire sur le modèle de travail (77)

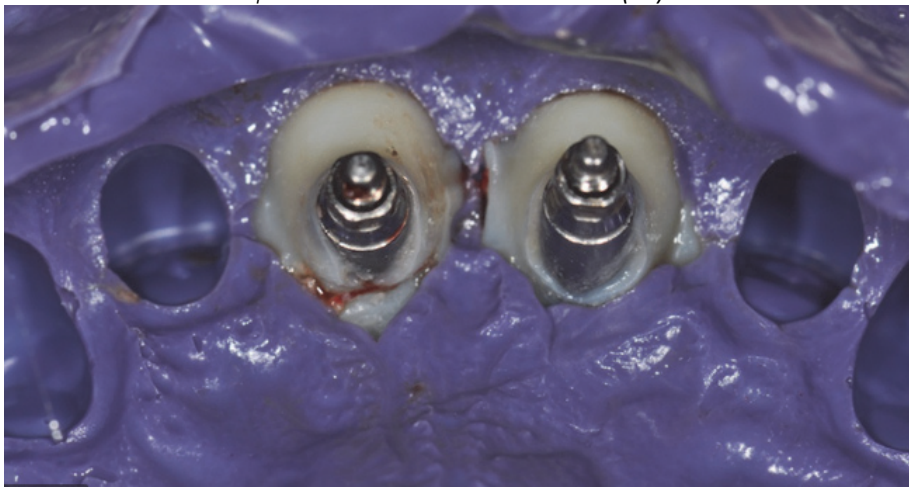


Figure 60 : Empreinte secondaire avec un transfert personnalisé reproduisant la forme des papilles (Dr Guillaume Gardon- Mollard)

## **B. Choix et caractéristiques du pilier implantaire**

Le pilier est la pièce prothétique qui permet la connexion de la couronne sur l'implant. Ce faux moignon implantaire est un facteur déterminant du résultat esthétique car il conditionne le profil d'émergence de la restauration implanto-portée ; il assure la transition entre la section ronde de l'implant et la forme cervicale de la dent à remplacer.

Il existe divers types de piliers implantaires, mais ils sont toujours conçus selon les mêmes principes :

- Une partie juxta et intra-implantaire qui va englober la tête de l'implant sous-jacent et inclure l'hexagone antirotationnel.
- Une partie transgingivale qui initiera le profil d'émergence et qui évoluera dès le niveau juxta-gingival vers la forme d'un faux moignon conventionnel, aux parois convergentes mais suffisamment rétentives. (79)

Deux grandes familles de piliers prothétiques coexistent :

- Les piliers pour prothèse transvissée (coniques, UCLA ou angulé).
- Les piliers pour prothèse scellée (usinés ou surcoulés).

Quand le pilier est contenu dans la restauration prothétique céramo-métallique, on parle de couronne monobloc transvissée.

### **1. Les différents types de piliers et leurs indications**

#### **Piliers pour prothèse scellée**

De manière similaire au scellement d'une prothèse fixée sur pilier dentaire, la prothèse implantaire est cimentée (ou collée) sur un pilier prothétique, lui-même vissé dans le pas de vis interne de l'implant.

La prothèse est donc constituée de deux étages au-dessus de l'implant : un étage vissé et un étage scellé.

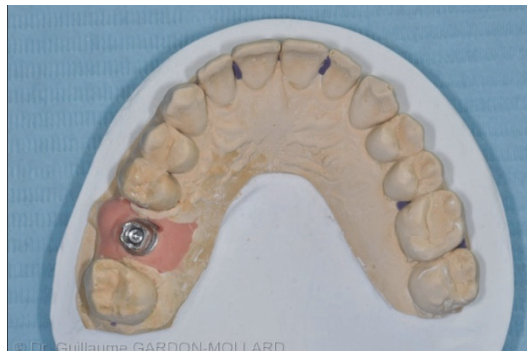

Figure 61: Schéma d'un pilier vissé sur implant pour couronne prothétique scellée

Ces piliers peuvent être usinés en titane, en céramique ou en zircone. Leur mise en œuvre est simple et ne nécessite pas de surcoulée.

Les piliers en **céramique ou zircone seront préférés dans le secteur antérieur ou l'esthétique est important ou si la gencive est particulièrement fine et visible.**

Le pilier UCLA Or offre tous les avantages esthétiques et fonctionnels lorsqu'il est utilisé comme faux moignon transvissé en infrastructure d'une restauration scellée.



### Piliers pour prothèse vissée

La rétention de la prothèse se fait au moyen d'une ou de deux vis :

- Soit la prothèse est directement transvissée dans le pas de vis interne de l'implant.
- Soit la prothèse est transvissée dans le pas de vis interne d'un pilier de faible hauteur (pilier conique, Multi-Unit), lui-même vissé dans le pas de vis interne de l'implant. Ce type de conception, « vissé sur vissé » est plutôt utilisé dans les cas de restaurations plurales.

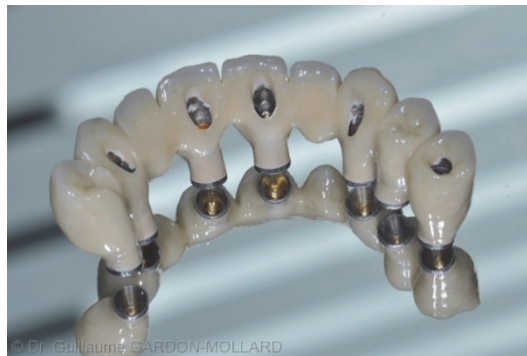

Figure 63: Photographie d'une prothèse transvissée sur chacun des piliers coniques

Pour des raisons esthétiques et fonctionnelles, les prothèses fixées transvissées sont aujourd'hui le plus souvent réalisées sur des piliers coniques pour permettant une **tolérance importante à un parallélisme déficient des implants**. Quant aux piliers angulés à 25%, ils permettront de **corriger des problèmes d'angulation** (ce qui est très important en secteur antérieur), de **faciliter l'hygiène** et **d'améliorer l'esthétique**.

Il est possible d'affirmer que les prothèses implantaire devraient être vissées à chaque fois que cela est possible pour plusieurs raisons :

- Pour ses possibilités de réintervention grâce au puis d'accès à la vis.
- Le respect des tissus péri-implantaires. En effet, les ciments utilisés en prothèse scellée, font courir un risque important de mucosites et péri-implantites. Bien qu'il existe des techniques permettant de maîtriser ces excès de ciment, ce risque est toujours présent.

La prothèse vissée présente l'énorme avantage d'éliminer ce risque.

- La prothèse vissée est plus simple d'utilisation, par un nombre moins important de manipulations cliniques que la prothèse scellée.
- Pour gérer les situations cliniques où l'espace prothétique disponible est très faible, et où il sera difficile de placer à la fois le pilier, l'armature prothétique et la cosmétique.

**En revanche pour compenser un mauvais positionnement et/ou une mauvaise angulation de l'implant, il faut avoir recours à un pilier angulé (standard ou anatomique) sur lequel la prothèse sera obligatoirement scellée. Ce qui est particulièrement intéressant en secteur antérieur pour éviter des aberrations esthétiques et fonctionnelles.**

## 2. L'esthétique et la santé de la muqueuse péri implantaire :

Pour permettre une esthétique la plus durable possible et supportant l'agression prothétique, la muqueuse péri-implantaire doit remplir certaines conditions. On parle de sa santé, de son biotype, de sa structure et de son épaisseur qui jouera un rôle essentiel par rapport au choix du pilier.

### Position de la muqueuse marginale

Après la cicatrisation et la réouverture d'un site implantaire, la position de la muqueuse marginale est déterminée par le profil sous muqueux du pilier. Cette partie sous-muqueuse du pilier réalise la jonction entre la plateforme de l'implant et la limite marginale de la couronne, procurant ainsi un diamètre rond au niveau du col implantaire et une configuration anatomique individuelle au niveau du joint couronne-pilier.

Pour diminuer les risques d'une éventuelle récession de la muqueuse vestibulaire, le profil sous- muqueux du pilier doit être concave au niveau vestibulaire. Cela augmente la largeur de la muqueuse vestibulaire et permet ainsi d'obtenir un tissu mou péri-implantaire plus stable. (80)

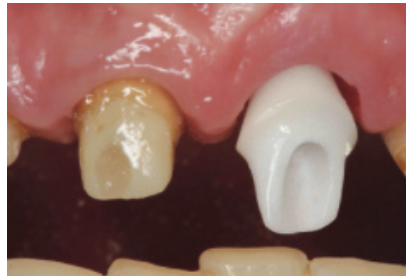

Figure 64 : Pilier individuel en zircone réalisé en technique CAO/CFAO (Procera, nobel biocare) remplaçant une incisive centrale maxillaire. Le profil est concave en vestibulaire et le contour est plat dans la zone interproximale de la partie sous- muqueuse du pilier. (81)

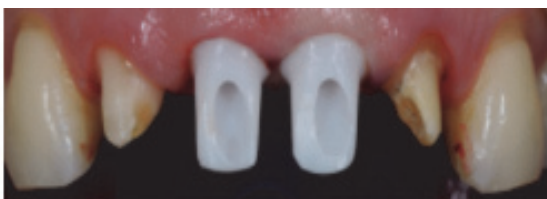### Contour muqueux

Par rapport à la muqueuse marginale vestibulaire, la hauteur de tissu mou interproximal (papille) entre une dent naturelle et un implant dépend de deux facteurs : le niveau osseux interproximal de la dent adjacente et la forme des surfaces adjacentes dent-pilier.

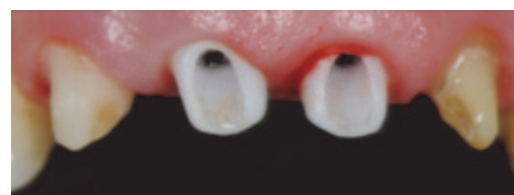Les parties sous-muqueuses interproximales du pilier doivent avoir un profil concave ou plat en fonction de la dimension mésio-distale au niveau du joint pilier-couronne.

Exception faite des implants mal positionnées, le profil ne doit pas être convexe, ce qui permet de laisser suffisamment d'épaisseur de tissu mou pour rétablir une hauteur de papille physiologique.

Le contour muqueux obtenu présente un feston naturel si le rebord marginal vestibulaire ainsi que la papille interproximale sont correctement soutenus par le profil du pilier et la forme du joint dent-pilier adjacente. (82) (83)



(a)



(b)

Figure 65 (a) pilier individuel en zircone pour remplacer 2 incisives centrales de configuration adéquate pour soutenir le tissu mou et les couronnes (b) pour les mêmes sites les piliers sont trop courts et le joint pilier-couronne est situé en position trop sous muqueuse (75)

### Teinte de la muqueuse

L'esthétique des tissus mous péri-implantaires s'apprécie non seulement en fonction de l'architecture muqueuse mais également de la couleur des tissus mous.

Dans une étude clinique contrôlée, des piliers en titane ou en or réalisés pour des couronnes céramo-métalliques ont été comparés à des piliers en oxyde d'alumine supportant des couronnes tout céramique. Les auteurs indiquent des différences cliniques notables au niveau de la teinte des tissus mous dans les deux groupes expérimentaux par rapport à la dent naturelle controlatérale : les restaurations tout céramique sur pilier en oxyde d'alumine induisent une harmonie de teinte significativement meilleure que les restaurations céramo-métalliques sur des piliers en titane ou en or. (84)

Une étude comparant les matériaux des piliers actuellement disponibles sur le marché associé à une couronne tout céramique montre que les piliers en titane présentent des différences significativement plus importantes, au niveau des tissus mous par rapport à la dent naturelle, que les piliers en zircone ou en or. (85)

Etant donné que les piliers en or ne permettent pas la formation d'une attache de tissu mou convenable (86), la zircone est le matériau de choix pour les restaurations antérieures. Si l'épaisseur des tissus mous en vestibulaire est supérieure ou égale à 3 mm, même les piliers en titane peuvent être utilisés. (87) Cependant, en présence de biotypes tissulaires fins (épaisseurs inférieure à 3 mm), il est recommandé d'utiliser des piliers teintés en zircone, étant donné que la teinte « blanche » de piliers en zircone couleur « dent » peut compromettre l'aspect des tissus mous.

### **3. Piliers conventionnels préfabriqués ou anatomique ?**

#### Pilier prothétique anatomique

Il s'agit d'un système de conception et de fabrication assisté par ordinateur (CFAO). Le pilier est conçu individuellement de façon à garantir l'homothétie des épaisseurs des matériaux et donc la résistance de l'ensemble prothétique. Les prothésistes ont alors une grande liberté en terme de design pour obtenir un pilier avec des profils d'émergence et des angulations parfaitement respectés. Le pilier est ainsi designé et usiné spécifiquement pour chaque patient, au regard de toutes les contraintes cliniques.

Le système Procera apporte des innovations importantes dans l'élaboration d'une prothèse implanto-portée scellée. Elle permet, par le recours à une technique de conception et fabrication assisté par ordinateur, la réalisation de piliers implantaires anatomiques personnalisés en titane cp, alumine ou en zircone.

Dans un premier temps, l'élaboration d'une maquette du pilier (dont les contours extérieurs étaient enregistrés par un palpeur relié à un ordinateur) a permis d'explorer l'immense adaptabilité du système aux diverses situations cliniques. L'évolution 3D du logiciel de conception des piliers (CADDesign) a considérablement simplifié la réalisation virtuelle des

piliers au laboratoire en permettant de s'affranchir de la maquette du pilier, sans modifier les différentes étapes cliniques :

- Mise en place de l'implant puis du pilier de cicatrisation après une période de cicatrisation
- Dépose du pilier de cicatrisation et réalisation de l'empreinte (avec transfert).
- Traitement de l'empreinte : Une réplique d'implant est mise en place et vissée sur le transfert. Puis au laboratoire après enduction et séchage d'un isolant spécifique, un silicone fluide pour fausse gencive est injecté autour de l'ensemble transfert- réplique sur environ 5 mm de hauteur. (88)

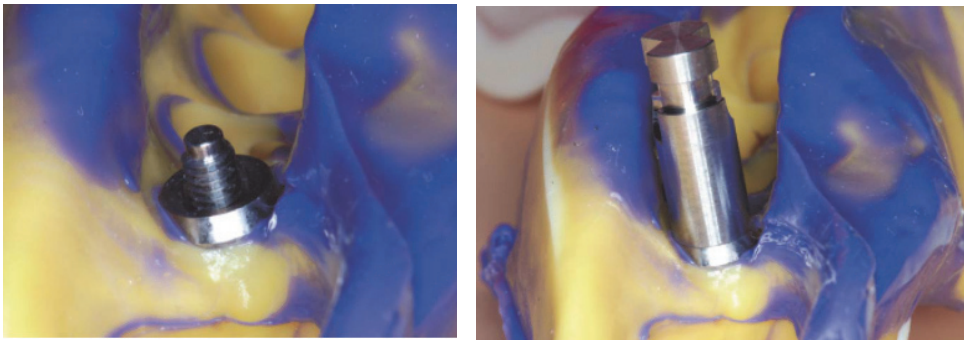


Figure 66 : Une réplique d'implant est mise en place et vissée sur le transfert (88)




Figure 67: Un silicone fluide pour fausse gencive est injecté autour de l'ensemble transfert-réplique sur environ 5mm de hauteur (82)

- Après la prise du matériau en silicone, on réalise la coulée du modèle en plâtre dur pour obtenir le modèle de travail. La fausse gencive simule le manchon épithélial au-dessus de l'implant ; sa précision permet le positionnement correct de la limite de la couronne.

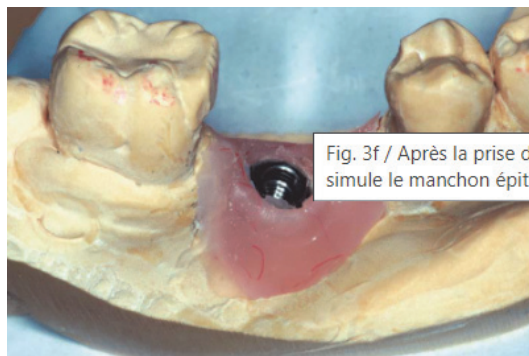


Figure 68 : La fausse gencive sur le plâtre simule le manchon épithélial autour de l'implant (82)

- Après repérage à l'écran de la position spatiale de la tête hexagonale de la réplique de l'implant, le pilier est élaboré virtuellement avec le logiciel 3D CADDesign.
- Le pilier est mis en place sur le modèle, éventuellement retouché dans sa forme et la limite de finition est contrôlée.
- Le pilier est essayé en bouche ; sa mise en place est contrôlée radiographiquement. Cette validation achevée, le pilier est renvoyé au laboratoire pour la réalisation de la couronne céramique.
- Mise en place du pilier et de la couronne en bouche

### Piliers prothétiques préfabriqués

Les piliers standardisés ont pour avantage d'être simples à utiliser mais ne répondent qu'aux situations favorables :

- Axe implantaire idéalement situé par rapport à l'axe prothétique ;
- Profil d'émergence compatible avec le diamètre de l'implant ;
- Environnement péri-implantaire favorable.

Quand la situation clinique pose des difficultés (axe implantaire divergent par rapport à l'axe prothétique, profil d'émergence particulier de la prothèse, situation esthétique complexe ...), ces composants ne sont plus à même de répondre aux exigences cliniques. Ils sont cependant encore très utilisés pour les restaurations unitaires.

En voici quelques exemples de chez Branemark :

- Le pilier CeraOne : Composé de titane et d'une vis en or, il est le plus utilisé pour les restaurations unitaires. Il présente une base conique, variant en hauteur selon l'épaisseur de la gencive (dont une partie hexagonale de hauteur constante). Deux chapes sont utilisées sur ce type de pilier : en alumine ou en or. Les chapes en alumine sont les mieux adaptées dans les zones esthétiques mais présente l'inconvénient de ne pas se démonter car elles sont scellées.
- Le pilier CerAdapt : En céramique, il améliore les résultats esthétiques des restaurations implanto-portées unitaires. Ses limites et son inclinaison peuvent être modifiées selon le contexte. Ce pilier est indiqué dans trois cas de figures :
  - Implant placé trop superficiellement, provoquant une exposition du titane en vestibulaire ;
  - Implant trop vestibulé et muqueuse péri-implantaire fine qui pourraient entraîner la visibilité du pilier en titane par transparence ;
  - Mauvaise inclinaison de l'implant devant être corrigée pour pouvoir créer une embrasure harmonieuse et une anatomie correcte de la couronne prothétique.
 Cependant son utilisation reste limitée.
- Le pilier TiAdapt : Il s'agit d'un pilier en titane qui peut être préparé en dehors de la cavité buccale, ajusté en bouche puis vissé sur l'implant. L'empreinte sera ensuite réalisée, et la couronne sera scellé sur ce pilier. Il présente une solidité supérieure à celle du CerAdapt. (89) (90)

#### **4. Rattrapage d'axe en prothèse implanto- portée :**

Il est acquis aujourd'hui que la mise en place d'implants doit être guidée par la prothèse. Cependant, la situation clinique peut s'avérer défavorable du fait de la résorption osseuse et des axes prothétiques qui différeront des axes implantaires. C'est pourquoi, lors de la phase prothétique on peut avoir recours à des moyens permettant de rattraper l'axe implantaire et ainsi favoriser l'insertion de la prothèse : Piliers angulés, pilier à sur-couler ...

La CFAO permet aujourd'hui de concevoir des piliers implantaires anatomiques et des armatures complexes et précises pour gérer toutes les situations cliniques.

Les prothèses scellées demandent un parallélisme précis des piliers implantaires pour une insertion passive de la prothèse. Les prothèses vissées elles, permettront des rattrapages beaucoup plus importants grâce aux systèmes multi-unit qui vont corriger les axes d'insertion et le parallélisme.

##### Le pilier ASC de chez Nobel Biocare

Ce pilier ASC se compose de deux parties : une base en titane (repositionnable facilement grâce à son trilobe) et un pilier zircone céramisable.

La particularité de ce pilier est de pouvoir faire une rectification du puits de vissage jusqu'à 25° par rapport à l'axe de l'implant et dans un rayon de 360°.

De plus, l'angulation permet d'effectuer des restaurations transvissées dans la région esthétique, en évitant un accès au puits de la vis en vestibulaire. Pour ce faire, il faudra utiliser un tournevis Omnigrip Nobel qui présente une angulation et permet de générer un couple de serrage de 35 Ncm quelle que soit l'angulation du puits d'accès à la vis.(91)

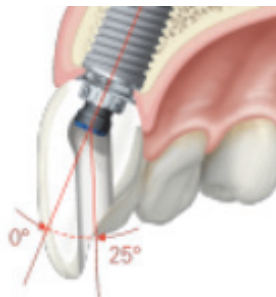


Figure 69: Schéma du rattrapage d'axe possible avec le pilier angulé ASC

##### La connexion InLink sur les implants Axiom de chez Anthoqyr

La connexion InLink permet d'incliner légèrement les implants si nécessaire en s'affranchissant du choix fastidieux de piliers angulés qu'il faut indexer en peropératoire, afin de veiller à ce que l'axe de sortie de vis soit en dehors des zones visibles.

L'utilisation d'une clé sphérique permet de déporter, si nécessaire, jusqu'à 25° l'axe de sortie des puits de vissage par rapport à l'axe de l'implant.

Ce système se distingue par sa vis intégrée dans l'intrados de la prothèse spécifiquement usiné. Cela lui confère un puit étroit, car seul le passage du tournevis est nécessaire. Cela permet d'éloigner le bord libre et maintient l'intégrité mécanique de la couronne, y compris sur les dents de petite taille. (92)

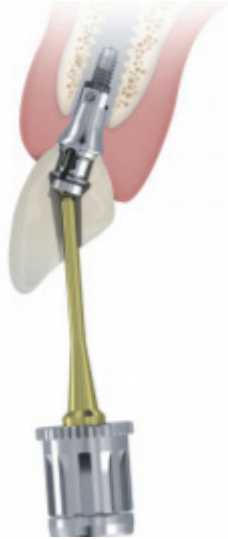

Figure 70: Image illustrant le système Axiom InLink avec le tournevis sphérique dédié (92)

## C. Le concept du Platform switching

### 1. Naissance du concept

Le résultat esthétique des restaurations implantaire -portées dans le secteur antérieur dépend en grande partie de la préservation du niveau osseux et des tissus mous péri- implantaire. En effet, une perte osseuse marginale maximale, mesurée sur une radiographie, de 1.5 mm lors de la première année suivant la mise en fonction et inférieur à 0.2 mm les années suivantes est un critère de succès implantaire. Cette perte osseuse marginale circonférentielle, semble être inévitable pour les implants juxta-osseux lorsqu'ils sont exposés dans l'environnement buccal à la suite de la connexion d'un pilier implantaire. Les causes de ce remaniement osseux sont multiples et complexes, différents facteurs interviennent : liés au patient, locaux, chirurgicaux, liés au type d'implants, biologiques, prothétiques ...

Eviter la résorption osseuse faciliterait la gestion de l'esthétique. Historiquement, des composants prothétiques au diamètre équivalent à celui de la plateforme de l'implant sont utilisés sur des implants juxta-osseux. Dès 1985, le système Ankylos a proposé un pilier conique dont le diamètre était plus étroit que celui de la plate-forme implantaire.



Figure 71 : Vue au microscope d'une coupe verticale de l'implant Ankylos (Dentsply Implants) avec un pilier dont le diamètre est réduit par rapport à celui de l'implant. (93)

En 1991, la société Implant Innovations a introduit sur le marché des implants de large diamètre (5 à 6 mm). Cependant, les piliers correspondants n'étaient pas disponibles et des implants de large diamètre ont reçu des piliers de diamètre standard (4.1 mm).

Le concept de platform switching a ainsi été introduit comme faisant référence à l'utilisation d'un pilier d'un diamètre plus réduit que celui de la plate-forme de l'implant, créant ainsi un décalage horizontal entre le pilier et le col implantaire (94). Divers rapports de cas cliniques ont alors démontré une meilleure réponse au niveau osseux et des tissus mous avec le système platform switching qu'avec le système conventionnel. Ainsi ce concept s'est répandu chez les fabricants d'implants qui lui ont attribué divers noms commerciaux.

## **2. Intérêt du concept platform switching**

### Sur le plan biologique

Les arguments énoncés sont les suivants.

Premièrement, déplacer la connexion pilier-implant vers le centre de l'implant permet d'éloigner le micro-hiatus et l'infiltrat inflammatoire associé à distance de l'os, ce qui réduit significativement la résorption osseuse (95).

Ensuite, le système platform switching permettrait de situer l'infiltrat inflammatoire dans une zone d'exposition limitée inférieure ou égale à 90° par rapport aux tissus durs et mous périphériques au lieu d'une surface d'exposition directe inférieure ou égale à 180° avec le système conventionnel.

Enfin, le système platform switching autorise plus de volume pour le tissu conjonctif autour de la base du pilier implantaire. Cela contribue à créer un épais joint torique muqueux qui constitue une barrière contre les agressions externes.

### Sur le plan biomécanique :

Sur le plan biomécanique, la répartition des contraintes à l'interface pilier/ implant protégerait plus favorablement l'os péri- implantaire. En effet, plusieurs études ont montré que le système de platform switching permettait de déplacer les contraintes occlusales à distance de l'interface os/implant, ce qui signifie que les zones de plus grandes contraintes conventionnellement réparties à la périphérie du col, se déplacent vers le centre de l'implant dans le système platform switching. En revanche la modification de la répartition des contraintes vers le centre de l'implant augmenterait les contraintes au niveau du pilier et de la vis de pilier. (96)

### Sur le plan esthétique :

Sur le plan esthétique, ce concept introduit des perspectives intéressantes en relation avec la propriété de limiter la perte osseuse circonférentielle. Il permet de réduire la résorption de la table osseuse vestibulaire et de préserver ainsi les contours des tissus mous péri-implantaire.






Figure 72 : (a) Deux implants avec des piliers conventionnels placés à une distance inter-implantaire légèrement inférieure à 3 mm. Intersection des lysés osseuses circonférentielles autour des implants qui atteint la crête osseuse inter-implantaire avec risque (93)




Figure 73 (b) : Deux implants avec des piliers utilisant le concept de platform switching placés à une distance inter-implantaire légèrement inférieure à 3 mm. La faible résorption osseuse péri-implantaire circonférentielle permet le maintien de la crête osseuse (85)

Une diminution des distances classiquement évoquées de 3 mm entre 2 implants et de 1.5 mm entre dent et implant serait envisagée. Cela permettrait de mieux gérer des zones esthétiques avec des espaces mésio-distaux limités comme les incisives latérales maxillaires ou les incisives mandibulaires où le maintien de la papille interdentaire est délicat. Cependant, la quantification précise de l'écart entre 2 implants avec platform switching reste à préciser.(97)

## **D. Restauration définitive**

### **1. L’empreinte en prothèse fixé implantaire :**

L’empreinte est une étape primordiale lors de la réalisation des restaurations prothétiques. La qualité de l’empreinte est déterminante pour garantir la précision de l’ajustement des pièces prothétiques. C’est une phase délicate, pour laquelle le choix de la technique et du matériau doit être adapté au type de restauration prévue.

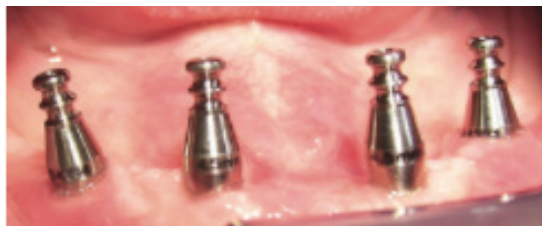Dans le cas de l’implantologie, la précision dimensionnelle est plus importante que celle des états de surfaces enregistrés, contrairement aux objectifs de l’empreinte pour prothèse fixée sur dent naturelle.

En prothèse sur implants, l’empreinte doit être fidèle à la situation clinique et ne doit subir aucune déformation ou altération dimensionnelle. Dans le cas contraire, l’armature prothétique est réalisée sur un moulage de travail erroné pouvant provoquer des défauts d’adaptation et des contraintes sur les implants. (98)

Plusieurs techniques d’empreinte sont envisageables pour répondre aux exigences de fidélité (reflétant la capacité d’enregistrer une situation clinique avec précision, concernant aussi bien la précision dimensionnelle que de la définition des états de surface) et de fiabilité (reflétant la capacité à obtenir des répliques fidèles à la situation clinique quelles que soient les conditions).

#### **Technique des transferts repositionnés ou « empreinte fermée »**

Les transferts sont vissés sur des piliers à épaulement, ou directement sur les implants (fig 50). Qu’il s’agisse de prothèse fixée ou de prothèse amovible complète stabilisée, l’empreinte est réalisée en un seul temps, avec un porte-empreinte individuel ou standard, en utilisant de préférence un matériau de la famille des élastomères en une seule viscosité.



*Figure 74 : 4 transferts vissés sur des piliers implantaires (99)*

Après la prise, lors de la désinsertion de l’empreinte, les transferts restent fixés aux piliers ou aux implants (fig 51a). Ils sont ensuite récupérés, puis vissés ou transvissés sur les répliques des piliers ou des implants et replacés dans l’empreinte (fig 51b).

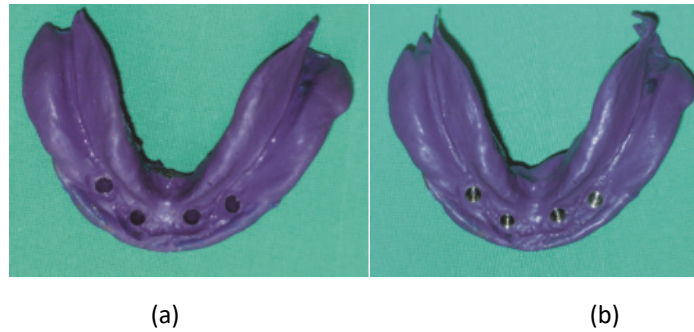


Figure 75 : (a) L'empreinte avec porte empreinte individuel est désinsérée sans les transferts, (b) Transferts et répliques de piliers sont mis en place dans l'empreinte. (91)

Le repositionnement est guidé grâce aux méplats et aux cannelures du transfert. On réalise ensuite le traitement de l'empreinte (fig. 52). C'est une technique facile à réaliser, mais des imprécisions peuvent apparaître au cours du repositionnement du transfert d'empreinte. Les risques de déformation les plus fréquents sont liés à un volume de matériau insuffisant autour des transferts ou bien à des angulations très marquées des transferts entre eux. La désinsertion de l'empreinte entraîne alors une déformation élastique résiduelle ou une déchirure du matériau.



Figure 76 : Moulage de travail intégrant transfert et répliques de piliers

### Technique des transferts transvissés et emportés ou pick-up ou « empreinte ouverte »

Les transferts sont transvissés sur les implants. Le porte-empreinte individuel fabriqué sur mesure avec de la résine, est fenêtré en regard des transferts placés en bouche (fig. 78).

L'empreinte est réalisée en un seul temps avec les étapes suivantes :

- Dévisser la vis de cicatrisation ou la prothèse provisoire (fig. 77 a).
- Visser un transfert Pick-up sur l'implant en bouche (fig. 77 b).
- Prendre une radio de contrôle pour vérifier la bonne adaptation du transfert.
- Injecter un matériau basse viscosité autour du transfert.
- Garnir le porte-empreinte avec du silicone lourd.
- Prendre l'empreinte ; l'enfoncer jusqu'à apparition des têtes de vis à travers le porte-empreinte.
- Après polymérisation du matériau, dévisser les transferts qui seront emportés dans l'empreinte.
- Désinsérer l'empreinte.
- Revisser la prothèse provisoire.
- Visser le transfert sur la réplique de l'implant qui sera noyée dans le matériau constituant le modèle de travail (fig 79).

Cette technique est plus sécurisante que la précédente car l'erreur potentielle de repositionnement des transferts est éliminée. Parfois, pour compenser une éventuelle déformation liée au matériau d'empreinte, on peut solidariser les transferts entre eux avant l'empreinte, à l'aide d'une résine acrylique calcifiable, ayant un faible coefficient de contraction à la polymérisation. **Il s'agit de la technique d'empreinte la plus utilisée pour le secteur antérieur.**

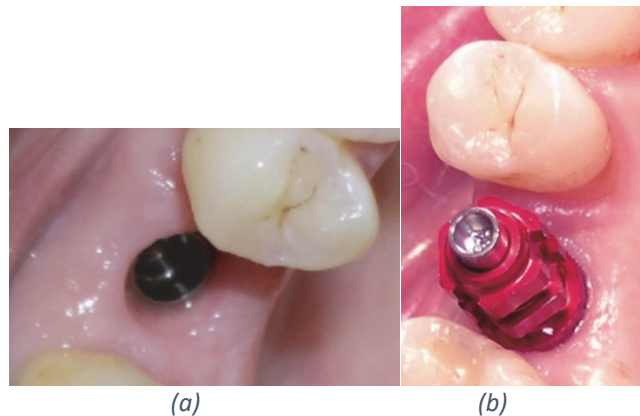


Figure 77 : (a) Implant avec vis de couverture retirée (b) Transfert avec vis longue transvissée sur l'implant

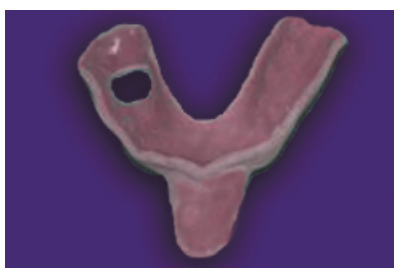

Figure 78 : Porte empreinte ménageant un accès à la tête de la vis



Figure 79 : Après désinsertion du transfert solidaire de l'empreinte, la réplique de laboratoire de l'implant a été transvissée grâce au porte-empreinte ouvert.

### Technique avec transferts clipés et emportés ou snap on

Lorsque l'ouverture buccale est réduite et ne permet pas de transvisser les transferts d'implants classiques, on peut utiliser des transferts en matière plastique clipés sur les piliers prothétiques. Lors de la désinsertion, les transferts sont emportés dans l'empreinte. Les répliques des piliers ou des implants sont alors clipés à leur tour sur les transferts emportés dans l'empreinte avant la coulée du matériau de réplique. La technique nécessite un espace suffisant entre l'implant et les dents collatérales, ménageant assez de place pour le transfert et le matériau d'empreinte (fig. 80 et 81).

Pour toutes les techniques utilisant des transferts d'empreintes, il est contre-indiqué de réaliser une empreinte en deux temps (wash technique). L'empreinte en un seul temps est préconisée, avec une ou deux viscosités en fonction du produit utilisé.

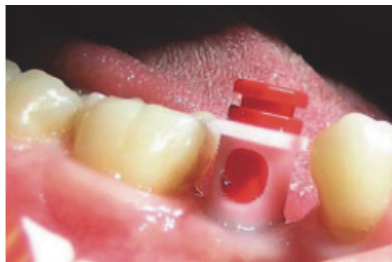

Figure 80: Transfert en place clipé directement sur les implants

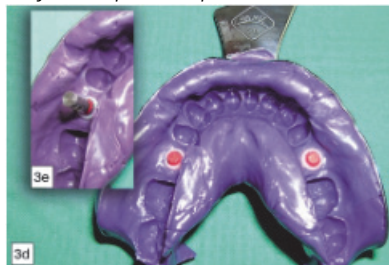

Figure 81 : Les transferts sont désinsérés avec l'empreinte pour recevoir les répliques d'implants fixées par simple pression.

Pour appliquer ces techniques d'empreinte, le choix du matériau d'empreinte a son importance. Il doit respecter un cahier des charges précis auquel les polyéthers répondent :

- Présenter une grande viscoélasticité et une déformation résiduelle faible après sa prise.
- Facile à mettre en œuvre.
- Doit être à la fois rigide et facile à désinsérer après sa prise, sans risque de déchirures
- Le temps de travail doit être suffisant pour permettre un mélange homogène.
- Le temps de prise doit être court.
- Le matériau doit être utilisable et conserver ses propriétés quelle que soit la technique d'empreinte choisie
- Il doit permettre un enregistrement précis des tissus mous autour de l'implant, surtout dans le secteur antérieur, pour matérialiser le profil d'émergence du pilier.
- Il doit être compatible avec les matériaux de réplique utilisés ( plâtre, les résines époxy et polyuréthane, le silicone) (99)

## 2. Forme générale

La restauration prothétique a un rôle primordial pour le développement correct de la forme des tissus mous et du profil d'émergence. Elle doit avoir une forme qui puisse mettre en valeur la gencive marginale et interproximale environnante. La forme des restaurations provisoires et définitives sculpte cette gencive environnante. La prothèse doit s'évaser progressivement à partir de l'implant et façonner l'entonnoir des tissus mous de façon que l'émergence prothétique soit de forme et de volume adéquats. (82)

### Profil d'émergence et empreinte adaptée

Comme nous l'avons vu précédemment, les restaurations implanto-portées provisoires jouent un rôle essentiel pour aménager les contours gingivaux péri-implantaires.

Ce profil d'émergence devra être enregistré et transmis au laboratoire pour la confection du pilier et la prothèse définitive. La couronne pourra alors être mise en place sans qu'aucune modification tissulaire ne soit nécessaire et sans en engendrer. Pour obtenir une empreinte précise, le praticien ne pourra se contenter des techniques traditionnelles d'empreinte. Il faudra donc réaliser un transfert d'empreinte personnalisé pour éviter que les tissus mous ne s'affaissent lors de l'empreinte. Plusieurs techniques sont envisageables.

Nous expliquerons la méthode la plus fiable, celle de Hinds (1997) : la couronne et le pilier provisoire sont retirés et un pilier de cicatrisation standard est placé pour éviter l'affaissement des tissus mous sur la tête de l'implant. Un analogue d'implant est fixé sur le pilier provisoire et la couronne provisoire.

Un godet en plastique est rempli de matériau à empreinte polyéther et le tout y est enfoui jusqu'aux surfaces de contact interproximales. Lorsque le matériau est polymérisé, il est découpé, et la couronne et le pilier sont replacés en bouche. Au laboratoire, le transfert d'empreinte correspondant est vissé sur l'analogue inclus dans les polyéthers. Un composite fluide est injecté autour du transfert pour obtenir le duplicata exact du collet de la couronne provisoire. L'empreinte finale, avec le transfert d'empreinte personnalisé, est faite 15 jours après avec un matériau de basse viscosité pour enregistrer les moindres détails. Une couronne céramo-céramique est alors réalisée, reproduisant exactement le profil d'émergence établi au cours de la temporisation.



*Figure 82 a : Les prothèses transitoires connectées aux analogues sont plongées dans le silicone (analogues en premier) et en appliquant bien le matériau sur la zone du profil d'émergence à enregistrer et en veillant à ne pas obturer les puis d'accès aux vis prothétiques (de Dr Guillaume Gardon Mollard)*

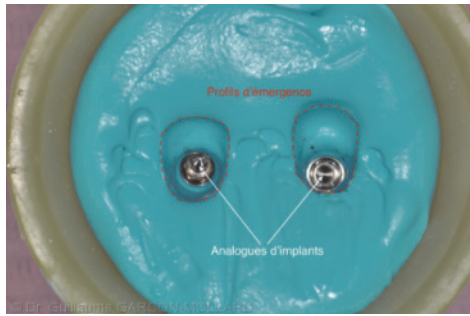


Figure 82 b : Une fois la prise du silicone effectuée, les prothèses transitoires sont dévissées des analogues qui restent emprisonnés dans le matériau.

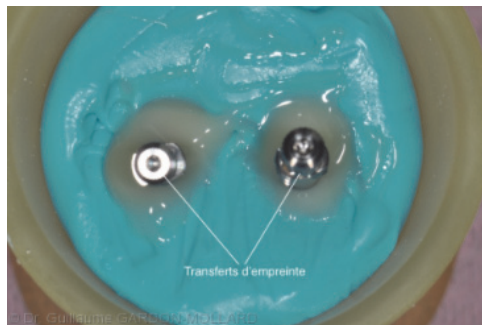


Figure 82 c : Des transferts d'empreinte standards sont connectés et vissés aux analogues d'implant puis une résine fluide est injectée dans l'espace dévolu au profil d'émergence implantaire.

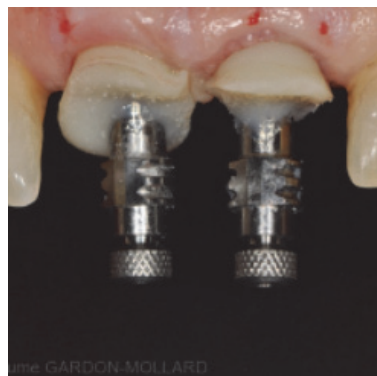

Figure 82 d : Une fois la prise de la résine effectuée, les transferts d'empreinte sont dévissés et retirés du silicone. Les excès périphériques de résine sont ébarbés à la fraise de manière à pouvoir les repositionner en bouche sans interférence.

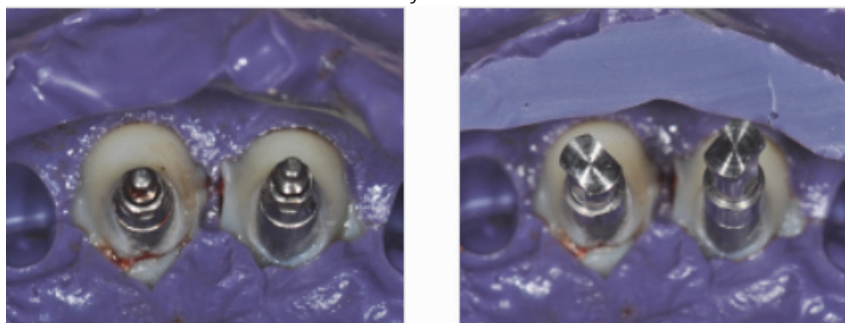


Figure 82 e : L'empreinte implantaire est réalisée en technique pick-up grâce à un porte-empreinte individuel ouvert qui permet d'emporter les transferts personnalisés.

### Position du point de contact et influence sur l'esthétique

D'après de nombreux auteurs, la situation du point de contact est à l'origine de la présence ou non de la papille interdentaire.

Ainsi, une étude clinique et radiographique a été réalisée par Choquet V et ses collaborateurs en 2001 sur 26 patients sur lesquels 27 implants et couronnes ont été posés.

Ces implants présentaient une longueur de 13 ou 15 mm avec un diamètre de 3.75mm (un seul était de 3.3 mm) et ont tous été placés dans le secteur antérieur maxillaire. L'évaluation de la papille a été réalisée grâce à une étude clinique (sondage) et radiographique. Pour ceci, l'indice de Jemt a ensuite été utilisé.

- Indice 0 : absence totale de papille.
- Indice 1 : moins de la moitié de la papille est présente.
- Indice 2 : plus de la moitié de la papille est présente.
- Indice 3 : la papille remplit entièrement l'espace inter-proximal et est en totale harmonie avec la papille adjacente.
- Indice 4 : la papille est hyperplasique et recouvre trop la couronne et la dent adjacente.

Les mesures réalisées sont les suivantes :

- La distance verticale entre l'épaule de l'implant et le point osseux le plus coronaire en contact avec l'implant (A).
- La distance verticale entre l'épaule de l'implant et le niveau osseux en contact avec la dent adjacente (B).
- La distance verticale entre l'épaule de l'implant et le point le plus coronaire de la papille (C).
- La distance verticale entre l'épaule de l'implant et le point de contact entre la dent et la couronne implantaire (D).
- La distance verticale entre la crête osseuse et le point de contact (E) = (D-B)

Les résultats sont les suivants :

- Lorsque la mesure E était comprise entre 3 et 4 mm, l'indice de Jemt correspondant était de 2 ou 3 ;
- Lorsque cette distance était comprise entre 5 et 6 mm, l'indice de Jemt était de 0 voire 1 dans 50% des cas.

Cette étude a donc démontré qu'il est préférable pour la formation papillaire de réaliser un point de contact dont la distance avec la crête osseuse est inférieure à 5mm.

La situation du point de contact a donc une influence directe sur la régénération papillaire, et donc sur l'esthétique, évitant ainsi la présence de « trous noirs » entre les dents. La mise en place correcte d'un point de contact doit être réalisée dès le stade de prothèse provisoire et doit être conservée en prothèse définitive. (100)



### 3. Considérations occlusales

Même s'il n'existe pas un concept occlusal spécifique pour les implants fondés sur des preuves scientifiques, les concepts définis pour les restaurations sur dents naturelles sont extrapolés par la plupart des praticiens qui utilisent les implants dentaires.

Il est recommandé d'analyser le schéma occlusal existant chez le sujet qui doit recevoir des implants. Dans le cas où les rapports occlusaux sont équilibrés et stables, **ils sont conservés autant que possible avec les reconstructions implantaire nouvelles qui s'intègrent à ce schéma occlusal** ; Si les rapports occlusaux sont **instables et les fonctions occlusales perturbées, la démarche cohérente consiste à rechercher la position de référence** la plus adaptée et à rétablir une occlusion physiologique.

Dans le cadre d'une réhabilitation antérieur implantaire, unique ou multiple, l'analyse et la réhabilitation du guidage antérieur est fondamentale. En plus de ses fonctions primordiales d'esthétique, de phonation, nutrition, le guidage antérieur est essentiel pour établir une relation fonctionnelle harmonieuse en denture naturelle et/ou prothétique, par l'intermédiaire de ses fonctions mécaniques :

- Statique pour l'intercuspédie maximale.
- Cinétique pour le guidage des déplacements mandibulaires en occlusion.
- Dynamiques pour les activités de maintien, d'incision ou de dilacération exécutées en bout à bout.

Schuyler a mis en évidence l'importance primordiale du guidage antérieur par rapport au guidage condylien (déterminant postérieur). Il a observé que le guidage antérieur était contrôlé par un contact dento-dentaire réel et consistant alors que le guidage condylien varie du fait de la flexibilité des articulations temporo-mandibulaires. Pankey, Mann, Schuyler et les auteurs contemporains reconnaissent également l'influence prépondérante du guidage antérieur sur la morphologie occlusale des dents cuspidées.

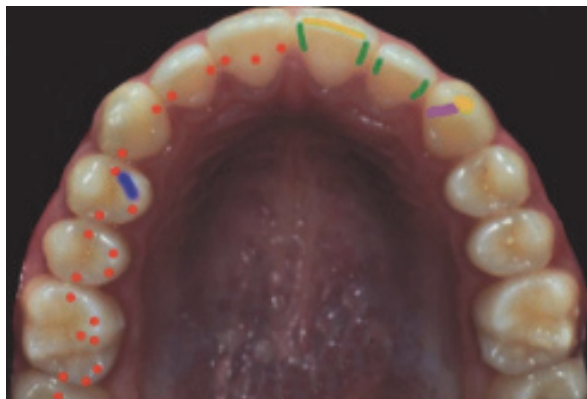

Figure 83 : Schéma des pentes de guidage sur la face linguale des incisives maxillaires (101)

Un guidage antérieur adéquat se traduit par :

- En statique : les contacts d'intercuspidation maximale sur les dents antérieures doivent être moins intenses que les contacts d'intercuspidie sur les dents postérieures.
- En cinétique : les guidages de propulsion et de latéro-propulsion doivent être répartis sur plusieurs dents antérieures de concert ou en relais. Les contacts occlusaux des bords incisifs et des pointes canines mandibulaires doivent se déplacer linéairement sur les faces occlusales maxillaires ; les guidages en latéralité doivent être exempts d'interférences. Ils s'effectuent du côté travaillant sur les canines exclusivement, sur un groupe de dents antérieures ou sur un groupe de dents postérieures.

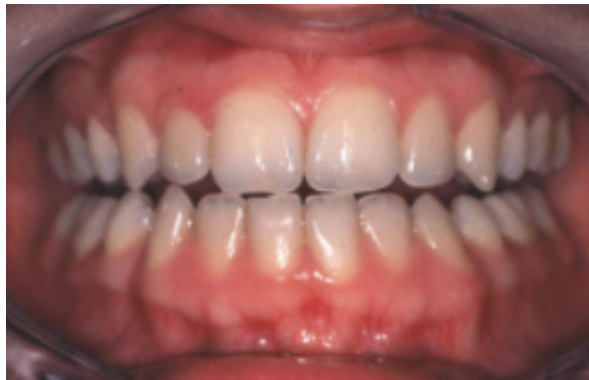

Figure 84 : Désengrènement des dents postérieurs en propulsion sur une vue frontale (101)

- En dynamique : les dents doivent être aptes à effectuer les différentes fonctions qui leur sont imparties (incision, dilacérations ...)

La partie antérieure maxillaire est la zone pour laquelle est recherché un bon compromis entre impératifs esthétiques et nécessités fonctionnelles. Le positionnement des implants, ne peut être similaire à celui des racines dentaires naturelles. **Le corps implantaire doit être en position plus palatine pour se trouver dans l'os** ; l'émergence implantaire doit correspondre à l'émergence radiculaire. Ainsi, l'angulation racine/couronne est plus marquée au niveau des implants qu'au niveau des dents. De ce fait, les forces occlusales en OIM et lors des trajets de guidage ont une résultante plus oblique sur les implants.

Un problème fonctionnel supplémentaire au niveau du secteur maxillaire antérieur est posé par la phonation et les rapports entre crête gingivale et partie linguale des prothèses sur implants. Pour ces raisons fonctionnelles et pour des raisons esthétiques, les auteurs préconisent de plus en plus une augmentation de la crête maxillaire dans le sens vestibulaire, avant l'implantation, pour compenser la résorption. (102) (103)

#### **4. Maintenir la santé des tissus péri-implantaire**

La maintenance doit être assurée par le patient et le praticien ; elle a pour objectifs de préserver la santé des tissus péri-implantaires en évitant les échecs ou complications secondaires et donc de permettre le succès à long terme de l'ostéointégration.

L'os et la muqueuse péri-implantaire peuvent développer des pathologies en relation avec une flore bactérienne buccale pathogène et/ou des forces occlusales excessives. Une maintenance insuffisante et/ou une hygiène bucco-dentaire défectueuse peuvent entraîner une péri-implantite, des résorptions osseuses, et des récessions gingivales qui sont nuisibles à l'esthétique.

En ce qui concerne le patient :

- Il est important de le motiver et revoir la technique de brossage quotidien notamment au niveau des zones difficiles d'accès.
- Utilisation de brossettes interdentaires ou de fil dentaire pour le nettoyage des espaces interdentaires. Les brossettes doivent avoir une taille suffisante de sorte à pouvoir éliminer par friction le biofilm interdentaire.
- Prévenir le patient de ne pas arrêter le brossage en cas d'éventuels saignements, signe d'inflammation.

En ce qui concerne le praticien :

- Elimination du tartre et du biofilm.
- Le polissage avec des cupules ou brossettes avec de la pâte à polir ou l'utilisation de l'aéropolisseur avec bicarbonate de sodium ou du sodium hydrocarbonate.
- Maintenance occlusale : contrôle trimestriel la première année et annuel par la suite de l'intégration occlusale et fonctionnelle, suivi si besoin d'une équilibration en OIM et en diduction. (65)

## **Conclusion**

Comme nous avons pu le constater dans ce travail, la mise en place d'implants dans le secteur antérieur maxillaire requiert beaucoup de rigueur et de précision.

Grâce aux différentes étapes pré-implantaires, il est donc du ressort du praticien d'être pleinement conscient de la situation clinique, de ses limites et d'ainsi mettre en garde le patient sur les limites de ce traitement et les éventuelles difficultés inhérentes au traitement implantaire. Un manque de communication conduit la plupart du temps à un échec.

Une identification précoce des problèmes posés, une analyse minutieuse des possibilités de traitement dans le respect des impératifs biologiques associés à une séquence de traitement adéquate permettront d'obtenir un résultat fonctionnel et esthétique optimal.

En effet, le praticien pourra alors :

- Décider ou non de réaliser des aménagements osseux ou muqueux.
- Choisir entre la méthode enfouie ou non-enfouie.
- Réaliser des prothèses provisoires lors du premier ou du second temps implantaire.
- Opter pour tel ou tel type de pilier implantaire.

Chaque cas de figure est unique, avec ses particularités, ses limites et ses impératifs et doit donc être traité de la sorte. C'est en connaissant les différentes étapes envisageables avec leur avantages et inconvénients, c'est en ayant toutes les cartes en mains que le chirurgien-dentiste pourra élaborer un plan de traitement adapté afin d'obtenir des résultats esthétiques optimums.

Les perspectives à venir pour l'implantologie sont comme nous l'avons vu l'obtention de résultats esthétiques de manière durable dans le temps grâce à une maîtrise du niveau gingival dans la durée et par conséquent d'une maîtrise de la résorption osseuse péri-implantaire.

## Références bibliographiques

1. Chiche G, Pinault A. Esthétique et restauration des dents antérieurs 1998.
2. Paris JC, Faucher AJ. Le guide esthétique Comment réussir le sourire de vos patients.
3. Morley J, Eubank J. Macroesthetic elements of smile design. J Am Dent Assoc. janv 2001
4. L'Analyse du Profil.The Dentalist. 2014
5. Société française d'orthodontie. L'orthodontie: but, types de traitements et d'appareils dentaires.
6. Dong JK, Jin TH, Cho HW, Oh SC. The esthetics of the smile: a review of some recent studies. Int J Prosthodont. févr 1999
7. Dodds M, Laborde G, Devictor A, Maille G, Sette A, Margossian P. Les références esthétiques : la pertinence du diagnostic au traitement. 2014
8. Jivraj S, Chee W, Corrado P. Treatment planning of the edentulous maxilla. Br Dent J. 9 sept 2006
9. Tjan AHL, Miller GD, The JGP. Some esthetic factors in a smile. The Journal of Prosthetic Dentistry. janv 1984
10. Andre Wilson Machado. 10 commandments of smile esthetics. juill 2014;
11. Magne, Belser, Pascal. Bonded porcelain restorations in the anterior dentition Chapitre 2 Natural oral esthetic. 1<sup>st</sup> Edition 2002. Quintessence;
12. Nooji D. Dentogenics in complete denture prosthodontics. 2015.
13. Machado AW, McComb RW, Moon W, Gandini LG. Influence of the vertical position of maxillary central incisors on the perception of smile esthetics among orthodontists and laypersons. J Esthet Restor Dent. déc 2013
14. Sghaireen MG, Al-Zarea BK, Al-Shorman HM, Al-Omiri MK. Clinical measurement of the height of the interproximal contact area in maxillary anterior teeth. nov 2013
15. Preston JD. The Golden Proportion Revisited. Journal of Esthetic and Restorative Dentistry. 1993.
16. Bukhary SMN, Gill DS, Tredwin CJ, Moles DR. The influence of varying maxillary lateral incisor dimensions on perceived smile aesthetics. Br Dent J. 22 déc 2007
17. Lasserre J-F. Les sept dimensions de la couleur des dents naturelles. 2007;28:14.
18. Garber DA, Salama MA. The aesthetic smile: diagnosis and treatment. Periodontology 2000. 1996
19. Seibert, Lindhe. Textbook of clinical periodontology 1989 Esthetic and peridental therapy.
20. Jivraj S, Chee W. Treatment planning of implants in the aesthetic zone. British Dental Journal. juill 2006

21. Dentisterie esthétique et implant dentaire. Edentement antérieur. 21 juill 2020
22. Zabalegui I, Sanz M, Cambra J, Sicilia A. Facteurs clés de succès des restaurations esthétiques implanto-portées.
23. Fürhauser R, Florescu D, Benesch T, Haas R, Mailath G, Watzek G. Evaluation of soft tissue around single-tooth implant crowns: the pink esthetic score. Clin Oral Implants Res. déc 2005
24. Belser UC, Grütter L, Vailati F, Bornstein MM, Weber H-P, Buser D. Outcome evaluation of early placed maxillary anterior single-tooth implants using objective esthetic criteria: a cross-sectional, retrospective study in 45 patients with a 2- to 4-year follow-up using pink and white esthetic scores. J Periodontol. janv 2009
25. Buse D, Martin WC, Belser UC. Achieving optimal results. In: ITI Treatment guide Volume 1: Implant therapy in the esthetic zone- Single tooth replacement. Quintessence pub; 2007
26. Esposito M, Ekström M, Gröndahl K. Radiological evaluation of marginal bone loss at tooth surfaces facing single Brånemark implants. Clin Oral Implants Res. sept 1993.
27. Belser C, Buser D, Hess D, SCHMID B. Aesthetic implant restorations in partially edentulous patients - a clinical appraisal. In: Periodontology. 1998.
28. Davarnapah M, Razjbaum P, Szmukler- Moncler S. Traitement de l'édentement unitaire. In: Manuel d'implantologie clinique: concepts, intégration des protocoles et esquisse de nouveaux paradigme. 3ieme édition. 2012. (JPIO).
29. Etude pré prothétique pré implantaire . LEFILDENTAIRE 28 juill 2020
30. Bilan préimplantaire - Implant n° 2 du 01/05/2005
31. P Missika, A Benhamou, I Kleinfinger. Accéder à l'implantologie. cdp 2003. (JPIO).
32. HAS. Guide des indications et des procédures des examens radiologiques en odontostomatologie. 2006.
33. Bases radio-anatomiques du bilan pré-implantaire - Cahiers de Prothèse n° 359 du 01/09/2017
34. Carl Misch. Dental Implant Prothetics. Elsevier Mosby. 2005.
35. Cavézian, Fortin, Pasquet, Batard. Imagerie cone beam et implants: les points de vue conjoints du radiologue et du chirurgien. Implant 2009.
36. P Margossian, S Koubi, G Maille, E Loyer, G Laborde, M Laurent. La communication cabinet/laboratoire clé du succès prothétique. 26 sept 2012;
37. Le guide chirurgical : intérêts et techniques - Implant n° 2 du 01/05/1999
38. Davarnapah M, Szmukler-Moncler , Davarnapah K, Razjbaum P. Implantologie assistée par ordinateur. CdP. 2011.
39. Ella B, Moreau E, Bayle E, Fortin T et al. Chirurgie numérique guidée en implantologie orale. Une alternative pour les écueils anatomiques et chirurgicaux. In: Chirurgie buccale.
40. Margossian P, Mariani P. Guide radiologique et chirurgicaux en implantologie. 2009;


41. Le projet prothétique en implantologie orale
42. Noharet R, Viennot S. Le projet prothétique en implantologie orale. 2016
43. Edge MJ. Surgical placement guide for use with osseointegrated implants. 1987
44. Parel SM, Funk JJ. The use and fabrication of a self-retaining surgical guide for controlled implant placement: a technical note. *Int J Oral Maxillofac Implants.* 1991;6(2):207-10.
45. Baudoin C, Bennani V. Un projet prothétique en implantologie. In: Quintessence international. 2003.
46. Simplant® Go, le logiciel simplifié de Materialise Dental
47. Dandekeri SS, Sowmya MK, Bhandary S. Stereolithographic Surgical Template: A Review. *J Clin Diagn Res.* sept 2013
48. Prosthetically directed implant placement using computer software to ensure precise placement and predictable prosthetic outcomes. Part 2: rapid-prototype medical modeling and stereolithographic drilling guides requiring bone exposure.
49. Dr Julien Brothier, Dr Arnaud Soenen. Evolution des guides chirurgicaux implantaire réalisés au cabinet dentaire.
50. Geng W, Liu C, Su Y, Li J, Zhou Y. Accuracy of different types of computer-aided design/computer-aided manufacturing surgical guides for dental implant placement. *Int J Clin Exp Med.* 2015
51. Buser D, Martin W, Belser UC. Optimizing esthetics for implant restorations in the anterior maxilla: anatomic and surgical considerations. *Int J Oral Maxillofac Implants.* 2004
52. Armand S, Couret H. Profil d'émergence en prothèse fixée. 2004
53. Kanazoe RS, Morchad B, Bernoussi JE, Yamani AE. Moyens prothétiques d'aménagement de l'émergence implantaire. 2011
54. Cosola S, Marconcini S, Boccuzzi M, Menchini Fabris GB, Covani U, Peñarrocha-Diago M, et al. Radiological Outcomes of Bone-Level and Tissue-Level Dental Implants: Systematic Review. *Int J Environ Res Public Health.* 22 sept 2020
55. Pallaci P, Ericsson I, Liger F. Esthétique et Implantologie: gestion des tissus osseux et péri-implantaires. In: 2001<sup>e</sup> éd. (Quintessence International).
56. Unger F, Degorce T, Pennard J. In: Concept cliniques en esthétique et prothèse implantaire. SNPMD. 2005. p. P 129.
57. Belser U, Buser D, Higginbottom F. In: Consensus statements and recommended clinical procedures regarding esthetics in implant dentistry. 2004. (*Int J Oral Maxillofac Implants*).
58. Dr Patrick Palacci | Traitement esthétique en implantologie
59. Balasubramaniam AS, Raja SV, Thomas LJ. Peri-implant esthetics assessment and management. *Dent Res J (Isfahan).* 2013

60. LT Boioli, J Penaud, N Miller. A meta-analytic, quantitative assessment of osseointegration establishment and evolution of submerged and non-submerged endosseous titanium oral implants. déc 2001
61. Débuter en implantologie : la phase chirurgicale - Cahiers de Prothèse n° 140 du 01/12/2007
62. Gomez-Roman G. Influence of flap design on peri-implant interproximal crestal bone loss around single-tooth implants. Int J Oral Maxillofac Implants. févr 2001
63. D Buser, JY Cho. In: Surgical manual of implant dentistry. 2007.
64. gérard guez. Esthétique et implantologie: Gestion des tissus osseux et péri-implantaires. implant 2002.
65. M Davarnapah, S Szmukler-Moncler, P Rajzbaum. Chirurgie implantaire. In: manuel d'implantologie clinique.
66. Bedrossian E, Tawfilis A, Alijanian A. Veneer Grafting: A Technique for Augmentation of the Resorbed Alveolus Prior to Implant Placement. A Clinical Report. 2000
67. Palacci P. Esthétique et implantologie Gestion des tissus osseux et péri-implantaires.
68. Torres Y, Raoul G, Lauwers L, Ferri J. The use of onlay bone grafting for implant restoration in the extremely atrophic anterior maxilla. A case series. Swiss Dent J. 8 avr 2019.
69. JP GARDELLA, F RENOARD. Régénération osseuse guidée, greffe osseuse autogène: limites et indications. In: JPIO n°2. 1999.
70. R Noharet, S Viennot. Le projet prothétique en implantologie orale. 1 mars 2016
71. Missika, Bert, Bussac. Comment réussir l'ostéointégration. 1998.
72. Degorce T. La temporisation et les empreintes en implantologie. 1 sept 2014
73. Attal JP, Tirlet G. Le cantilever: une nouvelle géométrie pour les bridge collés. 2015
74. Richelme J, Hagege FJ. Préserver l'esthétique. 26 sept 2007;
75. Kan JYK, Rungcharassaeng K, Lozada J. Immediate placement and provisionalization of maxillary anterior single implants: 1-year prospective study. Int J Oral Maxillofac Implants. févr 2003
76. Boudrias P, Shoghikian E, Morin E, Hutnik P. Options esthétique pour la restauration implanto-portée antérieure: séquence de traitement pour un pilier en céramique. J Can Dent Assoc. 2001;
77. Kanazoe RS, Morchad B, Bernoussi JE, Yamani AE. Moyens prothétiques d'aménagement de l'émergence implantaire. 2011
78. Gamborena I, Blatz BM. Profil d'émergence des restaurations implanto- portées unitaires. Alternatives. 2004
79. Missika P, Roux P, Bert M. Prothèse implantaire pour l'omnipraticien. 2003. 151 p. (Paris: Quintessence International).



80. Nozawa T, Enomoto H, Tsurumaki S, Ito K. Biologic height-width ratio of the buccal supra-implant mucosa. *Eur J Esthet Dent*. 2006;
81. Rôle du pilier implantaire sur l'esthétique des tissus mous péri-implantaires The role of the implant abutment in peri-implant soft tissue aesthetics - JPIO n° 02 du 01/05/2012
82. Tarnow DP, Magner AW, Fletcher P. The effect of the distance from the contact point to the crest of bone on the presence or absence of the interproximal dental papilla. *J Periodontol*. déc 1992
83. Matherson DG, Zander HA. Evaluation of osseous surgery in monkeys. *J Dent Res*. 1963
84. Jung RE, Holderegger C, Sailer I, Khraisat A, Suter A, Hämmerle CHF. The effect of all-ceramic and porcelain-fused-to-metal restorations on marginal peri-implant soft tissue color: a randomized controlled clinical trial. *Int J Periodontics Restorative Dent*. août 2008
85. Bressan E, Paniz G, Lops D, Corazza B, Romeo E, Favero G. Influence of abutment material on the gingival color of implant-supported all-ceramic restorations: a prospective multicenter study. *Clin Oral Implants Res*. juin 2011
86. Abrahamsson I, Berglundh T, Glantz PO, Lindhe J. The mucosal attachment at different abutments. An experimental study in dogs. *J Clin Periodontol*. sept 1998
87. Jung RE, Sailer I, Hämmerle CHF, Attin T, Schmidlin P. In vitro color changes of soft tissues caused by restorative materials. *Int J Periodontics Restorative Dent*. juin 2007
88. Xavier Assémat-Tessandier. Le pilier Procera Abutment de Nobel Biocare. 1 févr 2005;
89. Andersson B. Implants for single-tooth replacement. A clinical and experimental study on the Brånemark CeraOne System. *Swed Dent J Suppl*.
90. Jemt T. Cemented CeraOne and porcelain fused to TiAdapt abutment single-implant crown restorations: a 10-year comparative follow-up study. *Clin Implant Dent Relat Res*. déc 2009
91. Laboratoire cerimplant. Pilier ASC, les nouvelles possibilités. nov 2015;
92. J Beley, J-M Etienne. Innovation en prothèse transvissée avec les solutions MultiLevel et AXIN sur l'implant Axiom. déc 2019;
93. Rignon-Bret C, Gérot C, Jakubowicz-Kohen B. Le concept de platform switching : revue de synthèse. *revue de synthèse*.
94. Lazzara RJ, Porter SS. Platform switching: a new concept in implant dentistry for controlling postrestorative crestal bone levels. *Int J Periodontics Restorative Dent*. févr 2006
95. Cappiello M, Luongo R, Di Iorio D, Bugea C, Cocchetto R, Celletti R. Evaluation of peri-implant bone loss around platform-switched implants. *Int J Periodontics Restorative Dent*. août 2008
96. Schrotenboer J, Tsao Y-P, Kinariwala V, Wang H-L. Effect of platform switching on implant crest bone stress: a finite element analysis. *Implant Dent*. juin 2009

97. Rodríguez-Ciurana X, Vela-Nebot X, Segalà-Torres M, Calvo-Guirado JL, Cambra J, Méndez-Blanco V, et al. The effect of interimplant distance on the height of the interimplant bone crest when using platform-switched implants. *Int J Periodontics Restorative Dent.* avr 2009
98. Degorce T. L'empreinte en prothèse fixé implantaire. 2002.
99. Cazalot Lasmolles V, Feuillet D, Renard E, Hoornaert A. Les empreintes en prothèse dur implant. 1 mars 2007;
100. Choquet V, Hermans M, Adriaenssens P, Daelemans P, Tarnow DP, Malevez C. Clinical and radiographic evaluation of the papilla level adjacent to single-tooth dental implants. A retrospective study in the maxillary anterior region. *J Periodontol.* oct 2001
101. Laplanche O, Pedeutour P, Laurent M, Mahler P. Le guide antérieur et ses anomalies. 2002
102. Brocard D. Occlusion en prothèse fixée sur implants. 2004
103. Renault P, Pierrisnard L. Occlusion et prothèse fixée : démarche décisionnelle et principes du plan de traitement. 2000



## SERMENT MEDICAL

En présence des Maîtres de cette Faculté, de mes chers condisciples, devant l'effigie d'HIPPOCRATE.

Je promets et je jure, d'être fidèle aux lois de l'honneur et de la probité dans l'exercice de la Médecine Dentaire.

Je donnerai mes soins à l'indigent et n'exigerai jamais un salaire au-dessus de mon travail, je ne participerai à aucun partage clandestin d'honoraires.

Je ne me laisserai pas influencer par la soif du gain ou la recherche de la gloire.

Admise dans l'intérieur des maisons, mes yeux ne verront pas ce qui s'y passe, ma langue taira les secrets qui me seront confiés et mon état ne servira pas à corrompre les mœurs ni à favoriser le crime.

Je ne permettrai pas que des considérations de religion, de nation, de race, de parti ou de classe sociale viennent s'interposer entre mon devoir et mon patient.

Même sous la menace, je n'admettrai pas de faire usage de mes connaissances médicales contre les lois de l'humanité.

J'informerai mes patients des décisions envisagées, de leurs raisons et de leurs conséquences. Je ne tromperai jamais leur confiance et n'exploiterai pas le pouvoir hérité des connaissances pour forcer les consciences.

Je préserverai l'indépendance nécessaire à l'accomplissement de ma mission. Je n'entreprendrai rien qui dépasse mes compétences. Je les entretiendrai et les perfectionnerai pour assurer au mieux les services qui me seront demandés.

Respectueux et reconnaissant envers mes Maîtres, je rendrai à leurs enfants l'instruction que j'ai reçue de leur père.

Que les hommes m'accordent leur estime si je suis fidèle à mes promesses. Que je sois déshonorée et méprisée de mes confrères si j'y manque.



**ATLAN DRIKES Noémie** – Critères de réussite esthétique lors de la pose d’implants en secteur antérieur

Th. : Chir. dent. : Marseille : Aix-Marseille Université : 2021  
Rubrique de classement : Odontologie Prothétique

Résumé :

Le défi esthétique en odontologie est de plus en plus présent et concerne inévitablement l’implantologie.

Le but de ce travail est de montrer que la réussite esthétique du traitement implantaire dépend de nombreux facteurs et nécessite une analyse pré-implantaire rigoureuse.

Afin de bien déterminer le type de traitement à réaliser, il est particulièrement important de poser un diagnostic fin et précis avant tout début de chirurgie. Puis le chirurgien-dentiste doit élaborer un plan de traitement en tenant compte d’une part des critères fondamentaux d’un sourire esthétique et d’autre part des singularités propre à chaque patient.

Après la phase de réflexion associant le prothésiste, il sera possible de passer à l’acte chirurgical. Il s’agira d’être le plus précis possible dans le positionnement implantaire et c’est pourquoi l’utilisation d’un guide est fortement recommandée.

Enfin il est important de garder à l’esprit que l’implantologie est au service de la prothèse.

Il faudra être tout aussi rigoureux lors des diverses étapes prothétiques et s’assurer de gérer au mieux le profil d’émergence par la prothèse provisoire et définitive.

Mots-clés : Implants, esthétique du sourire, planification, chirurgie, réhabilitation prothétique, profil d’émergence, prothèse provisoire

**ATLAN DRIKES Noémie** – Aesthetic Success Criteria for Anterior Sector Implants

Abstract:

The aesthetic challenge in odontology is increasingly present and inevitably concerns implantology.

The aim of this work is to show that the aesthetic success of the implant treatment depends on many factors and requires rigorous pre-implant analysis.

In order to properly determine the type of treatment that need to be made, it is particularly important to establish a clever and accurate diagnosis before any surgery. Then the dentist surgeon must develop a treatment plan which takes into account on the one hand the fundamental criteria of an aesthetic smile and on the other hand the specificities of each patient.

After the reflection phase involving the prosthetist, it will be possible at this moment to perform the surgery. The main objective is to be as precise as possible in implant positioning and that is why the use of a guide is highly recommended.

Finally, it is important to keep in mind that implantology is at the service of the prosthesis.

What is absolutely necessary is to be equally rigorous during the various prosthetic steps and to do everything possible to manage the emergence profile by both the temporary and the definitive prosthesis.

Keywords : Implants, smile aesthetic, planning, surgery, prosthetic rehabilitation, emergence profile, temporary prosthesis.