



HAL
open science

Place du scanner cardiaque dans le bilan étiologique des accidents vasculaires cérébraux ischémiques : revue systématique de la littérature

Filwa Benkhai

► To cite this version:

Filwa Benkhai. Place du scanner cardiaque dans le bilan étiologique des accidents vasculaires cérébraux ischémiques : revue systématique de la littérature. Médecine humaine et pathologie. 2021. dumas-03578878

HAL Id: dumas-03578878

<https://dumas.ccsd.cnrs.fr/dumas-03578878>

Submitted on 17 Feb 2022

HAL is a multi-disciplinary open access archive for the deposit and dissemination of scientific research documents, whether they are published or not. The documents may come from teaching and research institutions in France or abroad, or from public or private research centers.

L'archive ouverte pluridisciplinaire **HAL**, est destinée au dépôt et à la diffusion de documents scientifiques de niveau recherche, publiés ou non, émanant des établissements d'enseignement et de recherche français ou étrangers, des laboratoires publics ou privés.

UNIVERSITÉ de CAEN NORMANDIE

UFR SANTÉ

FACULTÉ de MÉDECINE

Année 2020/2021

THÈSE POUR L'OBTENTION
DU GRADE DE DOCTEUR EN MÉDECINE

Présentée et soutenue publiquement le 14 octobre 2021

par

Mme BENKHAI Filwa

Née le 06/09/1992 à Poitiers (86)

TITRE DE LA THÈSE :

**Place du scanner cardiaque dans le bilan étiologique des accidents vasculaires cérébraux
ischémiques : Revue systématique de la littérature**

Président : Madame le Professeur HAMON Michèle

Membres : Monsieur le Professeur HAMON Martial

Monsieur le Professeur VIADER Fausto

Directeur de thèse : Pr HAMON Michèle

Année Universitaire 2020/2021**Doyen**

Professeur Emmanuel TOUZÉ

Assesseurs

Professeur Paul MILLIEZ (pédagogie)

Professeur Guy LAUNOY (recherche)

Professeur Sonia DOLLFUS & Professeur Evelyne EMERY (3^{ème} cycle)**Directrice administrative**

Madame Sarah CHEMTOB

PROFESSEURS DES UNIVERSITÉS - PRATICIENS HOSPITALIERS

M.	AGOSTINI Denis	Biophysique et médecine nucléaire
M.	AIDE Nicolas	Biophysique et médecine nucléaire
M.	ALEXANDRE Joachim	Pharmacologie clinique
M.	ALLOUCHE Stéphane	Biochimie et biologie moléculaire
M.	ALVES Arnaud	Chirurgie digestive
M.	AOUBA Achille	Médecine interne
M.	BABIN Emmanuel	Oto-Rhino-Laryngologie
M.	BÉNATEAU Hervé	Chirurgie maxillo-faciale et stomatologie
M.	BENOIST Guillaume	Gynécologie - Obstétrique
M.	BERGER Ludovic	Chirurgie vasculaire
M.	BERGOT Emmanuel	Pneumologie
M.	BIBEAU Frédéric	Anatomie et cytologie pathologique
Mme	BRAZO Perrine	Psychiatrie d'adultes
M.	BROUARD Jacques	Pédiatrie
M.	BUI Thanh-huy Eric	Psychiatrie d'adultes
M.	BUSTANY Pierre	Pharmacologie
Mme	CHAPON Françoise	Histologie, Embryologie
Mme	CLIN-GODARD Bénédicte	Médecine et santé au travail
M.	DAMAJ Ghandi Laurent	Hématologie
M.	DAO Manh Thông	Hépatologie-Gastro-Entérologie
M.	DEFER Gilles	Neurologie
M.	DELAMILLIEURE Pascal	Psychiatrie d'adultes
M.	DENISE Pierre	Physiologie
Mme	DOLLFUS Sonia	Psychiatrie d'adultes
Mme	DOMPMARTIN-BLANCHÈRE Anne	Dermatologie

M. DREYFUS Michel	Gynécologie - Obstétrique
M. DU CHEYRON Damien	Réanimation médicale
Mme ÉMERY Evelyne	Neurochirurgie
M. ESMAIL-BEYGUI Farzin	Cardiologie
Mme FAUVET Raffaèle	Gynécologie – Obstétrique
M. FISCHER Marc-Olivier	Anesthésiologie et réanimation
M. GÉRARD Jean-Louis	Anesthésiologie et réanimation
M. GUÉNOLÉ Fabian	Pédopsychiatrie
Mme GUITTET-BAUD Lydia	Epidémiologie, économie de la santé et prévention
M. HAMON Martial	Cardiologie
Mme HAMON Michèle	Radiologie et imagerie médicale
M. HANOUIZ Jean-Luc	Anesthésie et réa. médecine péri-opératoire
M. HITIER Martin	Anatomie –ORL Chirurgie Cervico-faciale
M. HULET Christophe	Chirurgie orthopédique et traumatologique
M. ICARD Philippe	Chirurgie thoracique et cardio-vasculaire
M. JOIN-LAMBERT Olivier	Bactériologie - Virologie
Mme JOLY-LOBBEDEZ Florence	Cancérologie
M. JOUBERT Michael	Endocrinologie
M. LAUNOY Guy	Epidémiologie, économie de la santé et prévention
M. LE HELLO Simon	Bactériologie-Virologie
Mme LE MAUFF Brigitte	Immunologie
M. LOBBEDEZ Thierry	Néphrologie
M. LUBRANO Jean	Chirurgie viscérale et digestive
M. MAHE Marc-André	Cancérologie
M. MANRIQUE Alain	Biophysique et médecine nucléaire
M. MARCÉLLI Christian	Rhumatologie
M. MARTINAUD Olivier	Neurologie
M. MAUREL Jean	Chirurgie générale
M. MILLIEZ Paul	Cardiologie
M. MOREAU Sylvain	Anatomie/Oto-Rhino-Laryngologie
M. MOUTEL Grégoire	Médecine légale et droit de la santé
M. NORMAND Hervé	Physiologie
M. PARIENTI Jean-Jacques	Biostatistiques, info. médicale et tech. de communication
M. PELAGE Jean-Pierre	Radiologie et imagerie médicale
Mme PIQUET Marie-Astrid	Nutrition
M. QUINTYN Jean-Claude	Ophtalmologie
Mme RAT Anne-Christine	Rhumatologie

M.	REPESSE Yohann	Hématologie
M.	REZNIK Yves	Endocrinologie
M.	ROD Julien	Chirurgie infantile
M.	ROUPIE Eric	Médecine d'urgence
Mme	THARIAT Juliette	Radiothérapie
M.	TILLOU Xavier	Urologie
M.	TOUZÉ Emmanuel	Neurologie
Mme	VABRET Astrid	Bactériologie - Virologie
M.	VERDON Renaud	Maladies infectieuses
Mme	VERNEUIL Laurence	Dermatologie
M.	VIVIEN Denis	Biologie cellulaire

PROFESSEURS ASSOCIÉS DES UNIVERSITÉS A MI-TEMPS

Mme	BELLOT Anne	Pédiatrie
M.	DE LA SAYETTE Vincent	Neurologie
M.	GUILLAUME Cyril	Médecine palliative
M.	LE BAS François	Médecine Générale
M.	SABATIER Rémi	Cardiologie

PRCE

Mme	LELEU Solveig	Anglais
-----	---------------	---------

PROFESSEURS ÉMÉRITES

M.	DERLON Jean-Michel	Neurochirurgie
M.	GUILLOIS Bernard	Pédiatrie
M.	HABRAND Jean-Louis	Cancérologie option Radiothérapie
M.	HURAUULT de LIGNY Bruno	Néphrologie
Mme	KOTTLER Marie-Laure	Biochimie et biologie moléculaire
M.	LE COUTOUR Xavier	Epidémiologie, économie de la santé et prévention
M.	LEPORRIER Michel	Hématologie
M.	RAVASSE Philippe	Chirurgie infantile
M.	TROUSSARD Xavier	Hématologie
M.	VIADER Fausto	Neurologie

Année Universitaire 2020/2021**Doyen**

Professeur Emmanuel TOUZÉ

Assesseurs

Professeur Paul MILLIEZ (pédagogie)

Professeur Guy LAUNOY (recherche)

Professeur Sonia DOLLFUS & Professeur Evelyne EMERY (3^{ème} cycle)**Directrice administrative**

Madame Sarah CHEMTOB

MAITRES DE CONFERENCES DES UNIVERSITÉS - PRATICIENS HOSPITALIERS

Mme BENHAÏM Annie	Biologie cellulaire
M. BESNARD Stéphane	Physiologie
Mme BONHOMME Julie	Parasitologie et mycologie
M. BOUVIER Nicolas	Néphrologie
M. BROSSIER David	Pédiatrie
M. COULBAULT Laurent	Biochimie et Biologie moléculaire
M. CREVEUIL Christian	Biostatistiques, info. médicale et tech. de communication
M. DE BOYSSON Hubert	Médecine interne
Mme DINA Julia	Bactériologie - Virologie
Mme DUPONT Claire	Pédiatrie
M. ÉTARD Olivier	Physiologie
M. GABEREL Thomas	Neurochirurgie
M. GRUCHY Nicolas	Génétique
M. ISNARD Christophe	Bactériologie Virologie
M. JUSTET Aurélien	Pneumologie
Mme KRIEGER Sophie	Pharmacie
M. LEGALLOIS Damien	Cardiologie
Mme LELONG-BOULOUARD Véronique	Pharmacologie fondamentale
Mme LEVALLET Guénaëlle	Cytologie et Histologie
M. MACREZ Richard	Médecine d'urgence
M. MITTRE Hervé	Biologie cellulaire
M. MOLIN Arnaud	Génétique
M. SAINT-LORANT Guillaume	Pharmacie

M.	SESBOÛÉ Bruno	Physiologie
M.	TOUTIRAIS Olivier	Immunologie
M.	VEYSSIERE Alexis	Chirurgie maxillo-faciale et stomatologie

MAITRE DE CONFERENCES DES UNIVERSITÉS DE MÉDECINE GÉNÉRALE

M. **HUMBERT Xavier**

MAITRES DE CONFERENCES ASSOCIÉS DES UNIVERSITÉS A MI-TEMPS

Mme	ABBATE-LERAY Pascale	Médecine générale
M.	BANSARD Mathieu	Médecine générale
M.	COUETTE Pierre-André	Médecine générale
Mme	NOEL DE JAEGHER Sophie	Médecine générale
M.	PITHON Anni	Médecine générale
M.	SAINMONT Nicolas	Médecine générale
Mme	SCHONBRODT Laure	Médecine générale

MAITRES DE CONFERENCES ÉMÉRITES

Mme	DEBRUYNE Danièle	Pharmacologie fondamentale
Mme	DERLON-BOREL Annie	Hématologie
Mme	LEPORRIER Nathalie	Génétique

Remerciements

A Mme la Présidente du Jury et directrice de thèse,

Madame le Professeur Michèle HAMON

Professeur des universités – Praticien Hospitalier
Radiologue
Pôle imagerie médicale, CHU Caen

Vous me faites l'honneur de présider ce jury. Merci d'avoir accepté de m'encadrer et de m'accompagner sur ce sujet de thèse. Je tiens à vous exprimer toute ma gratitude pour votre accompagnement, votre disponibilité, votre patience et votre bienveillance tout au long de ce travail. Je tiens également à vous remercier de votre investissement sur mon parcours d'internat en tant que coordinatrice de DES.

A mes juges,

Monsieur Le Professeur HAMON Martial,

Professeur des universités – Praticien Hospitalier
Cardiologue, CHU Caen

Vous me faites l'honneur d'apporter votre expérience à la critique de ce travail en siégeant au sein de mon jury de thèse. Je tiens à vous exprimer ma gratitude et mes sentiments les plus respectueux.

A mes juges,

Monsieur Le Professeur VIADER Fausto,

Professeur des universités – Praticien Hospitalier
Neurologue, CHU Caen

Vous me faites l'honneur de siéger au sein de ce jury de thèse. Merci pour votre disponibilité et votre présence en ce jour.

Soyez assuré de ma reconnaissance.

A mes maîtres d'internat,

Julien Baud : Merci pour ta gentillesse, ton aide sur les (nombreuses) vacations et ton soutien durant les gardes. Merci pour toutes ces friandises qui nous ont bien remonté bien le moral. Merci de croire en nos projets et nous soutenir.

Charlotte Barbier : Merci pour ta bonne humeur permanente et ton souci de bien faire tant pour les patients que pour l'équipe et les internes qui t'entourent.

Nicolas Amoretti : Ce stage à Nice m'aura fait découvrir l'interventionnel ostéo-articulaire comme je n'aurais pu espérer mieux. Merci pour tous ces bons moments passés, ces opportunités et ces belles rencontres que ce stage m'aura permis de réaliser.

Nicolas How Kit : Merci de m'avoir permis d'assister à quelques-unes de tes vacations au tout début de mon internat, j'ai pu m'intéresser à cette discipline qui me passionne.

Frédérique Belloy : Merci de m'avoir enseigné la radiologie pédiatrique quelque soit les conditions et toujours dans la bienveillance.

Naceur Hablani : J'ai commencé mon internat avec vous. Merci pour ce premier stage d'internat, de m'avoir encadré et enseigné les fondations de la radiologie.

Fabrizio Salaris : Merci pour cette bonne humeur et ce traditionnel petit tour au café.

Clément Escalard : Une mine de connaissance, merci pour ton enseignement en radiologie pédiatrique et tes avis sur les nombreux cas de radiologie générale.

Jean Louis Monnerie : Une fidélité indéniable au service de radiologie pédiatrique.

Marina Arrot Masson : Merci pour tous tes enseignements.

François Chavatte et Isabelle Tatari : Merci pour tout ce que vous m'avez enseigné, toujours dans la bonne humeur et le partage.

Benoît Pacquelet : Une rigueur et un savoir exceptionnel, un exemple d'exercice de la radiologie. Merci pour ton altruisme et ta patience. C'est un vrai plaisir de travailler avec toi, j'espère que l'on aura l'occasion de travailler d'avantage ensemble les prochaines années.

Jocelyn Chevrier, Grégoire Braux, Maxime Gauberti, Céline Caltero da Fonseca, Frédérique Seita : Co-internes puis Chefs, merci pour vos partages et vos enseignements.

Daisuke Yasunaga : Merci pour ta bienveillance, ta sympathie et tes avis durant mon stage à Lisieux.

Grégory (manipulateur et échographiste vasculaire à Lisieux) : Merci pour cet apprentissage de l'écho-doppler vasculaire.

Véronique Boute : Une belle rencontre, merci de m'avoir initiée à la sénologie durant mon stage à Lisieux, une discipline au cœur de l'empathie.

Joëlle Lacroix, Brigitte Marie : Merci pour vos enseignements à Baclesse, de la sénologie à l'interventionnel.

A mon chéri, mon complice et mon meilleur ami,

Benjamin LACHEY

Mon amour, tu es ce que j'ai de plus cher au monde. Quelques mots ne suffiraient pas. Tu as toujours été d'un soutien indéniable. Merci pour ton aide tout au long de la rédaction de ma thèse (jusqu'à l'impression). Pleins de projets sont à venir.

A ma famille,

Maman, merci pour TOUT (il y a tellement de choses, que je ne pourrais toutes les énoncer) ce que tu as fait depuis le tout début de mes études jusqu'à ce jour. Sans toi, je n'en serais peut-être pas ici.

A mon Père et mes Frères Anas, Aber, Nahil et Younes : Merci d'être toujours présents, j'ai toujours pu compter sur vous à chaque fois que j'en ai eu besoin.

A ma belle-famille,

Marie-Luce, Éric et Camille : Merci de m'avoir aussi bien accueilli chez vous. Merci pour votre aide à chaque fois que j'ai eu besoin et vos précieux conseils au quotidien.

A mes co-internes,

Lucas Lepont, Philippe Pauvreau, Mathieu Laboucheix, Sofiane Boudhamane, Luis, Thibault Moyne, Paul Manchec, Amandine Claudinot,
Et tous les autres,
Merci pour tous ces bons moments passés en stage.

A mes amis,

Mathilde Auché : ma meilleure amie depuis presque 20ans, la distance nous empêche de partager de vrais moments malgré cela tu resteras toujours ma meilleure amie dans mon cœur.

Solenne Lejeune : une amie des plus fidèles, depuis le tout début de nos études de médecine à Poitiers jusqu'à Caen. On en a vécu des choses ensemble durant nos études, les exams, les soirées de travail ensemble mais aussi les soirées inoubliables.

Au couvent, Jean Richeux, Florian Michel, Sofiane, Ivona, Robin, Mickael, Alice, Ludmila, Gautier : mes amis d'internat, qu'est-ce qu'on a pu rire, j'en ai le sourire encore à l'écrire. Au couvent, à jamais.

Arthur Cante : un ami depuis le premier jour de nos études de médecine, on en a traversé des épreuves ensemble, du stress mais beaucoup de rire aussi. J'espère qu'on le restera longtemps encore.

Lucile Blondeau, Jade Boulin : mes amies de faculté, on en a des souvenirs... merci pour tout. J'espère que l'on réussira à se voir plus souvent malgré la distance.

Robert Burns : une rencontre inoubliable, j'ai passé un de mes meilleurs semestres avec toi. Beaucoup de souvenir, j'en suis encore nostalgique. Tu es devenu un ami au fil des semaines,

j'ai rapidement su que l'on allait très bien s'entendre. Merci pour ta bienveillance et ton altruisme.

Théo Van Butsel : une personne authentique (tout comme sa mère) d'une gentillesse incroyable. Nous avons de beaux projets professionnels, qui j'espère, aboutiront. J'ai hâte que l'on commence à travailler ensemble.

A tous les autres,

Marie-Françoise (la secrétaire du service) toujours présente depuis le début de mon internat, merci d'avoir toujours répondu à mes demandes ou besoin.

Aux manip du CHU, Lisieux, Baclesse.

Abréviations

AG : Auricule gauche

AIC : Accident ischémique constitué

AIT : Accident ischémique transitoire

AVCi : Accident vasculaire cérébral ischémique

CE : Cardio-embolique

ECG : Électrocardiogramme

ETO : Échographie trans-oesophagienne

ETT : Échographie trans-thoracique

FA : Fibrillation auriculaire

IRM : Imagerie par résonance magnétique

MeSH terms : Medical Subject Headings terms

mSv : Millisievert

OG : Oreillette gauche

TSA : Troncs supra-aortiques

VG : Ventricule gauche

Table des matières

I. Introduction	1
II. Matériels et méthodes	3
1. Stratégie de recherche	3
2. Critères d'inclusion et critères d'exclusion	4
3. Extraction des données	4
III. Résultats	6
1. Sélection des études	6
2. Caractéristiques des études	6
3. Identification des causes cardio-emboliques.....	8
IV. Discussion	9
1. Détection de source cardio-embolique.....	9
a. <i>Thrombi intra-cardiaques</i>	9
b. <i>Plaques athéromateuses aortiques sévères</i>	10
c. <i>Anomalie du septum inter-atrial</i>	11
d. <i>Autres étiologies cardio-emboliques</i>	11
e. <i>Avantages, inconvénients et limites des techniques</i>	12
2. Conception et techniques des études.....	13
a. <i>Délai entre le scanner et l'échographie</i>	14
b. <i>Irradiation</i>	14
c. <i>Protocole d'acquisition de l'analyse cardiaque</i>	14
d. <i>Synchronisation cardiaque</i>	15
3. Limites de notre travail.....	16
V. Conclusion	17
Tableaux et figures	18
Tableau 1 : Caractéristiques des études sélectionnées et des patients.....	18
Tableau 2 : Scanner et échographie : nombre de patients et délais de réalisation	19
Tableau 3 : Caractéristiques techniques du scanner et protocole d'imagerie	20
Tableau 4 : Causes cardio-emboliques retrouvées par localisation et par nature en scanner et échographie (ETT et ETO).....	21
Tableau 5 : Comparaison des thrombi détectés chez les patients ayant réalisé scanner et ETT...22	
Tableau 6 : Comparaison des thrombi détectés chez les patients ayant réalisé scanner et ETO ..22	
Figure 1 : Diagramme de flux de sélection des études.....	23
Bibliographie :	24
Annexes :	31
Tableau 1 : Nature des raisons de la non-faisabilité de l'ETO	31
Tableau 2 : Nature des raisons de la non-faisabilité du scanner et des scanners ininterprétables	32

I. Introduction

Parmi les deux grandes entités entrant dans le cadre des accidents vasculaires cérébraux, à savoir les accidents vasculaires cérébraux (AVC) ischémiques et hémorragiques, l'accident ischémique est le plus fréquent et représente à lui seul 80% des AVC [1]. Les principales causes connues des AVCi sont l'athérosclérose des gros vaisseaux dans environ 25% des cas, l'embolie d'origine cardiaque, dans environ 20% des cas, et l'occlusion des petits vaisseaux dans 25% des cas. Les causes rares d'AVC sont responsables de seulement 5% des cas. Enfin, 30%, soit une part très importante des AVC ischémiques sont d'étiologie indéterminée [2].

Le bilan étiologique d'un AVC ischémique (AVCi) est classiquement composé d'un électrocardiogramme [3] et, d'une exploration des troncs supra-aortiques réalisée selon les centres par échographie-doppler, angioscanner des troncs supra-aortiques (TSA), ou angiographie par résonance magnétique des TSA. Une échographie cardiaque est recommandée en cas d'AVCi suspect d'une origine cardio-embolique, ainsi qu'en cas d'AVCi cryptogénique. L'échographie trans-thoracique (ETT) est réalisée en première intention, de fait de sa disponibilité et faisabilité, mais elle possède de nombreuses limites notamment dans la détection des thrombi de l'atrium et de l'auricule gauche [4]. En revanche, l'échographie trans-oesophagienne (ETO) est considérée comme le gold standard pour leur détection. Cependant l'ETO n'est pas de pratique systématique, car c'est un examen long et semi-invasif, qui requiert en outre une expertise de l'opérateur et ne peut être réalisée chez tous les patients [4,5]. De plus, l'ETO est souvent réalisée plusieurs jours après le début de l'AVC, après l'initiation de la prise en charge thérapeutique, ce qui peut contribuer à diminuer considérablement le taux de détection des thrombi.

L'absence de diagnostic étiologique lors d'un AVCi augmente le risque de récurrence. On estime que 30 à 40 % des patients ayant subi un AVC récidivent dans les 5 ans qui suivent [6], ce qui est à l'origine d'une morbi-mortalité importante. L'identification de l'étiologie est

donc un enjeu majeur afin d'instaurer le traitement le plus adapté à la prévention secondaire, qui consiste pour les AVC d'origine cardio-embolique, en une anticoagulation en cas de thrombus, une antibiothérapie en cas d'endocardite infectieuse, une chirurgie en cas de tumeur, ou encore une fermeture de foramen ovale perméable en cas de forme à risque élevé de récurrence.

En raison des progrès technologiques, le scanner cardiaque se présente comme une alternative potentiellement intéressante à l'échographie cardiaque dans la recherche des étiologies cardio-emboliques. Toutefois, malgré la parution de plusieurs études sur ce sujet, la place précise du scanner dans la détection des étiologies d'origine cardiaque reste à déterminer.

L'objectif de notre travail est de réaliser une revue systématique de la littérature sur la place du scanner cardiaque dans la détection des causes cardio-emboliques lors du bilan étiologique des AVCi aigus.

II. Matériels et méthodes

La revue de la littérature a été réalisée en suivant le guide de méthodologie des revues systématiques PRISMA [7] (Preferred Reporting Items for Systematic Reviews and Meta-analysis).

Aucune approbation du comité d'examen institutionnel n'était nécessaire étant donné la nature non clinique de cette étude.

1. Stratégie de recherche

La recherche des articles publiés en anglais a été réalisée indépendamment par deux radiologues (MH et FB). Nous avons consulté les articles sur les bases de données médicales PUBMED, Cochrane et Google Scholar jusqu'en juin 2021. La stratégie de recherche s'est concentrée sur les mots clés « ischémie cérébrale », « scanner cardiaque », « thrombus cardiaque », « embolie cardiaque », « plaque aortique », « échographie cardiaque », et leurs synonymes. Des vocabulaires contrôlés, tel que MeSH terms (Medical Subject Headings) ont été utilisés. Il n'y avait aucune limite quant à la date de publication des articles.

Les études sélectionnées par cette recherche ont été soigneusement évaluées par les deux auteurs pour exclure les articles dupliqués. Les articles ont ensuite été examinés par les titres et, si nécessaire, le texte du résumé pour déterminer l'éligibilité dans l'étude. Nous avons aussi recherché dans les références des articles pour identifier d'autres études potentiellement éligibles. La décision finale sur la sélection des articles s'est faite après une révision intégrale des textes. Les désaccords ont été résolus par consensus par les deux mêmes auteurs.

2. Critères d'inclusion et critères d'exclusion

Nous avons inclus les études, sans restriction de langue, qui répondaient aux critères suivants : (1) études comprenant une exploration scanographique cardiaque avec ou sans exploration par échographie cardiaque (trans-thoracique, et/ou trans-œsophagienne) ; (2) chez des patients présentant un accident vasculaire ischémique ou un accident ischémique transitoire de survenue récente ; (3) données permettant de rapporter le nombre de causes cardio-aortiques emboliques potentielles ; (4) études avec une population minimale de 12 patients. En cas d'études avec données redondantes, l'étude avec le plus large échantillon était incluse. Étaient exclus les lettres, revues et cas cliniques. Les études utilisant les scanners avec la technique « electron beam » et les études cas-témoins étaient également exclues.

3. Extraction des données

Les deux mêmes auteurs ont effectué l'extraction des données indépendamment. Les discordances ou les désaccords ont été discutés ensemble et résolus par consensus.

Les informations suivantes ont été extraites de chaque étude : le premier auteur, la revue et l'année de publication, la conception de l'étude, la période d'inclusion et la taille de la population. Puis, nous avons extrait les caractéristiques de la population de chaque étude : l'âge moyen, le sexe, la présence ou l'absence de fibrillation auriculaire (FA), les critères d'inclusion (AVC et/ou AIT, limitation ou non aux AVC cryptogéniques, limitation ou non aux suspicions d'origine cardio-embolique, limitation à l'éligibilité au traitement endovasculaire), le critère de jugement principal (thrombus de l'auricule gauche, source cardio-embolique, athérome aortique), le nombre de patients qui ont eu un scanner et une échographie cardiaque, le délai entre le début des symptômes et la réalisation du scanner et/ou de l'échographie cardiaque et, lorsque les deux modalités étaient réalisées, nous avons également rapporté le délai entre les deux imageries.

Les caractéristiques techniques du scanner ont été reportées telles que la marque du scanner, le nombre de barrettes et le type de scanner (simple ou double énergie). Les paramètres techniques sur l'acquisition du scanner ont été détaillés tels que la dose de rayonnement (mSv) et la quantité de produit de contraste iodé (g), lorsque précisés. Le protocole d'imagerie a été décrit pour chaque étude : l'utilisation ou non de la synchronisation cardiaque, et si oui le type de synchronisation (prospective ou rétrospective), l'utilisation d'une prémédication (béta bloquant), les modalités et le nombre d'acquisition (acquisition en phase unique cardiaque ou phase précoce et tardive). La phase tardive sur l'auricule a été mentionnée lorsque celle-ci a été réalisée.

Nous avons répertorié les causes cardio-emboliques retrouvées par localisation et par nature (thrombus, végétation, plaques d'athérome aortique sévère, tumeurs, foramen ovale perméable et anévrisme du septum inter atrial), la plaque d'athérome aortique sévère étant définie comme une plaque de l'arche de plus de 4mm d'épaisseur et/ou avec ulcération pénétrante > 2 mm d'épaisseur et/ou avec protrusion dans la lumière.

Nous avons également répertorié les critères d'exclusion de chacune des études en précisant leur nature (la non-faisabilité de l'ETO et du scanner) et le nombre de scanners ininterprétables.

III. Résultats

1. Sélection des études

Le diagramme de flux de la sélection des études est décrit sur la Figure 1. Nous avons identifié 39 226 études lors de notre recherche initiale. Après sélection par les titres et/ou résumés, nous avons identifié 4197 études. Vingt-neuf études étaient potentiellement éligibles. Six ont été exclues car il était impossible d'en extraire les causes cardio-emboliques [8–13]. Parmi celles-ci, deux études étaient limitées à l'analyse des plaques athéromateuses aortiques [8,11] une étude était cas-témoins [12] et la dernière correspondait à une sous-étude déjà incluse dans notre revue [13]. Au total, vingt-trois études répondant aux critères d'inclusion ont été intégrées dans notre revue [14–36].

2. Caractéristiques des études

Les études ont été publiées de 2008 à 2021 sur une période d'inclusion qui s'échelonnait de 2006 à 2020. Il y avait 6 études rétrospectives et 17 études prospectives. Parmi les 23 études, 3016 patients avaient réalisé un scanner (*Tableau 1*). L'âge moyen des patients était de 66 ans avec 64 % d'hommes. Cinq études ont exclu les patients qui avaient une fibrillation auriculaire (FA) connue [20,21,25,28,29]. Au total, sur l'ensemble de la population analysée, 511 patients étaient en FA soit 19% de la population.

Il y avait 6 études qui recherchaient uniquement les thrombi de l'auricule gauche, et 17 études qui recherchaient toutes les sources emboliques potentielles d'origine cardio-vasculaire.

Parmi toutes les études, cinq ont analysé uniquement le rendement diagnostique du scanner [23,26,29,33,34], représentant 965 patients. Six études avec 315 patients ont réalisé une comparaison partielle de leur cohorte avec l'échographie [24,27,30–32,36]. Parmi ces patients, 33 ont eu une échographie sans précision entre ETO ou ETT et 60 ont eu une ETO.

Douze études ont réalisé une comparaison totale de leur cohorte avec l'échographie (ETT et/ou ETO) [14–22,25,28,35], correspondant à 1875 patients (1347 patients ont eu une ETO, 401 une ETT et 127 sans précision entre ETT ou ETO).

Lorsqu'une comparaison à l'échographie était réalisée, le test de référence était l'ETO dans 11 études sur 18 (*Tableau 2*). Le temps entre les deux imageries s'échelonnait de 1 à 7 jours, sauf dans une étude où le délai maximal était de 199 jours [24].

Concernant l'équipement, les scanners avaient des détecteurs allant de 16 à 320 barrettes. Il y avait 11 études avec un scanner allant de 16 à 64 barrettes, 8 études avec un scanner allant jusqu'à 128 barrettes et 2 études avec des scanners à 320 barrettes (*Tableau 3*) ; pour deux études cette information n'était pas précisée.

Cinq études n'ont pas fait de synchronisation cardiaque [27,30,31,34,36]. Dans 7/17 études avec synchronisation cardiaque, des bêtabloquants étaient utilisés si nécessaire. Une seule étude a fait l'acquisition des images en mode bi-énergie [31].

Neuf études ont fait une acquisition tardive sur l'auricule de l'oreillette gauche [15–17,20,23,24,26,28,29]. Deux études ont fait un équivalent d'injection tardive sur l'auricule en réalisant une acquisition bi-phasique avec un bolus initial 3 min avant l'acquisition [19,22]. Six études ont fait un équivalent d'injection tardive sur l'auricule en faisant une acquisition cardiaque après le scanner des TSA [21,25,32,33,35,36].

La quantité de produit de contraste iodé allait de 17,5 à 48 grammes d'iode.

Lorsque la dose d'irradiation était précisée (20/23 études), elle s'échelonnait de 3 à 33 millisievert (mSv) pour l'acquisition globale comprenant 0,3 à 7 mSv pour le passage tardif sur le cœur (précisé pour 4/23 études).

3. Identification des causes cardio-emboliques

Pour les études qui ont analysé comparativement l'échographie (ETT et/ou ETO) et le scanner (soit 1641 patients) [14–22,24,25,27,28,30–33,35,36], la prévalence des anomalies est la suivante : 62 thrombi de l'auricule gauche en échographie et 91 en scanner, 3 thrombi de l'oreillette gauche en échographie et 2 en scanner, 2 thrombi du ventricule gauche (VG) en échographie et 6 en scanner, 6 végétations cardiaques en échographie et 4 en scanner, 124 plaques athéromateuses aortiques sévères en échographie et 220 en scanner, 3 tumeurs cardiaques en échographie et 4 en scanner, 187 foramens ovales perméables en échographie et 114 en scanner, 35 anévrysmes du septum inter-auriculaire en échographie et 28 en scanner (*Tableau 4*). Sur 425 patients ayant bénéficié à la fois du scanner et de l'échographie (ETT et/ou ETO), il a été rapporté 26 thrombi en scanner soit 6,1 % et 19 thrombi en échographie soit 4,5 %.

Lorsqu'on analyse uniquement les études comparant le scanner et l'ETT [20,24,35] (*Tableau 5*), il y avait 13 thrombi retrouvés en scanner sur 153 patients, soit 8,5 %, et il n'y avait aucun thrombus retrouvé en ETT.

Parmi les études comparant spécifiquement le scanner et l'ETO [14–19,21,22,28,36] (*Tableau 6*), il y avait 90 thrombi retrouvés en scanner et 70 thrombi en ETO sur 1392 patients ayant réalisé un scanner et une ETO, soit respectivement 6,5% et 5%. 24 thrombi ont été vus en scanner et non vus en ETO et 3 thrombi vus en ETO et non vus en scanner. Parmi ces 12 articles permettant la comparaison directe entre le scanner et l'ETO, 5 articles correspondants à 602 patients ont montré une supériorité du scanner comparativement à l'ETO [14,16,17,25,36]. Six articles avec 663 patients ont montré une performance équivalente [15,18,19,22,27,28]. Dans seulement 1 article, le scanner s'est montré inférieur à l'ETO [21].

IV. Discussion

1. Détection de source cardio-embolique

Les résultats de notre revue systématique sur la place du scanner dans l'exploration des sources cardio-emboliques des AVCi aigus, montrent que le scanner cardiaque est plus performant dans la détection des thrombi intracardiaques et des plaques d'athérome aortiques sévères que l'échographie, avec 6,1% de thrombi en scanner versus 4,5% en échographie et 27% de plaques athéromateuses aortiques sévères en scanner versus 15% en échographie. En revanche, il apparaît moins performant pour la détection des anomalies du septum inter-atrial.

a. Thrombi intra-cardiaques

Concernant la détection des thrombi intra-cardiaques, une méta-analyse réalisée en 2019 par Groenveld et Al [37] totalisant 1568 patients dans 14 études retrouve des résultats similaires à notre travail. Sur dix études (1385 patients) comparant le scanner à l'ETO, le scanner a détecté 6,3% de thrombi cardiaques versus 4,9% en ETO. Cette étude s'est focalisée sur la comparaison du scanner et de l'échographie pour la détection des thrombi cardiaques dans l'AVCi. Notre travail se distingue de cette étude, car nous avons recueilli l'ensemble des sources cardio-emboliques potentielles : aussi bien les sources à haut risque comme les thrombi cardiaques (OG, AG, VG), les plaques athéromateuses aortiques sévères les végétations cardiaques, ou les tumeurs cardiaques, que les sources à risque intermédiaire [4] comme les anomalies du septum inter-atrial pouvant être incriminées par mécanisme d'embolie paradoxale. Nous avons également choisi de répertorier tous les travaux évaluant la place du scanner sans se limiter aux études comparatives à l'échographie. Notre travail est également plus récent, avec plus de patients et contient plus d'études. Nous avons ainsi inclus toutes les études jusqu'à 2021, soit 23 études ce qui représente au total 3016 patients.

Une autre méta-analyse [38] a évalué la performance diagnostique du scanner comparativement à l'ETO dans la détection des thrombi de l'oreillette et de l'auricule gauche chez les patients avant traitement par ablation de FA ou après un AVCi. Leurs résultats ont montré que la performance diagnostique du scanner s'améliore nettement avec la réalisation d'une phase tardive, avec une valeur prédictive positive qui passe de 41% (sans passage tardif) à 92% (avec passage tardif). Cette amélioration résulte de l'apport de la phase tardive pour permettre la distinction entre stase auriculaire et thrombus. Selon ces données et dans ces conditions, Romero et al. concluent que le scanner devient équivalent à l'ETO pour le diagnostic de thrombus auriculaire. A noter que dans notre revue, nous avons 17 études sur 23 incluses avec une phase d'acquisition tardive sur l'auricule ou un équivalent [15–17,19–26,28,29,32,33,35,36].

b. Plaques athéromateuses aortiques sévères

Concernant la détection des plaques athéromateuses aortiques sévères, on observe une prévalence élevée dans les différentes études, et une supériorité du scanner pour leur détection par rapport à l'échographie (prévalence de 27% en scanner et 15% en échographie). Cela peut être expliqué par les zones d'ombre techniquement difficiles à analyser tant en ETT (aorte tubulaire et crosse aortique) qu'en ETO (crosse aortique). A l'inverse, le scanner grâce à sa très bonne résolution spatiale visualise toutes les plaques ce qui peut expliquer sa plus grande sensibilité par rapport à l'échographie. Cette supériorité du scanner est en accord avec les résultats obtenus par Deif et al [8], qui montrent que dans une population de patients ayant un AVC ischémique d'étiologie indéterminée, le scanner détectait 40% de plaques alors que l'ETO n'en détectait que 29%. De façon similaire, l'article de Chatzikonstantinou et al [11] met en évidence que dans une population d'AVC cryptogénique, les plaques athéromateuses aortiques étaient plus fréquemment décrites en scanner qu'en ETO (respectivement 67% et 33%).

c. Anomalie du septum inter-atrial

Quant aux anomalies du SIA, il s'agit d'une cause classée à risque intermédiaire à indéterminé d'AVCi [4]. Le FOP réalise un shunt bi-directionnel pouvant être à risque d'AVCi par mécanisme d'embolie paradoxale, en cas de thrombose du système veineux.

Sur une série d'autopsies, la prévalence des FOP est de 25 % dans la population générale [39], alors qu'elle passe à 40% dans une population d'AVC cryptogénique, d'où l'hypothèse qu'un certain nombre de FOP présentant des caractéristiques à haut risque soit incriminé comme responsable [40]. Dans notre revue, l'échographie est plus performante que le scanner pour la détection des FOP (on retrouve 25% de FOP en échographie contre 15,3% en scanner). Ceci s'explique par le fait que le scanner ne fournit qu'une information anatomique lors d'une seule apnée, alors que l'ETO avec manœuvre de Valsalva et épreuve de bulles [41] permet une étude dynamique des flux, ce qui en fait le gold standard. Le FOP est parfois associé à un ASIA qui correspond à une mobilité anormale de la paroi inter-auriculaire avec un renflement vers l'oreillette droite ou gauche. Ce renflement peut être à l'origine de turbulences du flux et peut donc entraîner la formation de thrombus. Sa prévalence dans les séries d'autopsies est d'environ 1%. Dans notre revue, le scanner est moins performant que l'échographie dans la détection des ASIA (4,2% en scanner et 5,5% en échographie).

d. Autres étiologies cardio-emboliques

En ce qui concerne les autres causes cardio-emboliques responsables d'AVCi, la prévalence des végétations et des tumeurs cardiaques est très faible comparée aux thrombi, aux plaques athéromateuses aortiques sévères et aux anomalies du septum inter-auriculaire. L'interprétation est de ce fait limitée en raison du faible nombre. Les végétations cardiaques sont une complication fréquente des endocardites infectieuses. D'après l'étude d'Oliviera et al [42], la sensibilité du scanner est moindre par rapport à l'ETO pour la détection des végétations, avec une sensibilité de 64% et 94% respectivement. Cette différence s'explique par la résolution temporo-spatiale moindre du scanner.

Les tumeurs cardiaques sont rares. Les deux tumeurs cardiaques intra-cavitaires les plus fréquentes et potentiellement emboligènes sont le myxome et le fibroélastome. Le myxome se développe le plus souvent sur le septum inter-atrial dans l'oreillette gauche [43,44] et a une taille de quelques centimètres ce qui rend sa détection aussi aisée en scanner qu'en échographie. En revanche, le fibroélastome est souvent de très petite taille et de siège valvulaire, ainsi il est plus facile à détecter en échographie (imagerie dynamique) [45] qu'en scanner [44].

e. Avantages, inconvénients et limites des techniques

Les résultats de notre analyse de la littérature montrent que dans le bilan étiologique des AVCi le scanner et l'échographie sont des examens complémentaires pour l'identification de potentielles sources cardio-emboliques [4,46].

Un des avantages potentiels du scanner réside dans la possibilité de son couplage au cours d'un même examen voire d'une même acquisition, avec le scanner explorant les TSA. De plus, c'est un examen accessible, rapide, non opérateur-dépendant, avec une excellente résolution spatiale, permettant une caractérisation tissulaire et une évaluation potentielle simultanée des coronaires lorsqu'une synchronisation cardiaque est réalisée [4]. En revanche, il impose une irradiation supplémentaire et nécessite l'injection d'un produit de contraste iodé pouvant être à l'origine d'allergie ou d'insuffisance rénale. Concernant le surcroît d'irradiation, les progrès technologiques permettront dans l'avenir, de le limiter ; ainsi, un logiciel de reconstruction de données basé sur un système d'intelligence artificielle a montré dans un protocole d'imagerie d'AVC aiguë qu'il pouvait diminuer la dose de rayonnement de 40% tout en améliorant la qualité d'image de 50 % en comparaison avec un système de reconstruction itérative hybride [47]. Enfin, le scanner est très sensible aux rythmes cardiaques rapides et irréguliers, pouvant rendre l'image de mauvaise qualité.

Bien que le scanner cardiaque soit une technique performante pour la détection de certaines sources cardio-emboliques potentielles, il ne permet pas l'analyse dynamique et fonctionnelle

que permet l'échographie, expliquant ainsi les faiblesses du scanner pour la détection des FOP (pas de manœuvre dynamique possible de Valsava ou d'épreuve de bulle).

L'échographie trans-oesophagienne possède une bonne résolution spatio-temporelle permettant une analyse optimale de l'atrium, de l'auricule gauche et des structures du septum-interatrial. Par contre, il s'agit d'un examen opérateur et patient-dépendant [4,46], et qui possède des zones d'ombre comme le ventricule gauche (et particulièrement la pointe) et la crosse aortique.

L'échographie trans-thoracique est un examen non invasif et facilement disponible contrairement à l'échographie trans-oesophagienne qui est considérée comme une technique semi-invasive et qui nécessite une sédation.

Dans les études analysées dans notre revue, lorsque le scanner n'a pas été réalisé, la principale raison était l'absence de consentement. Pour l'ETO, plusieurs limites à la réalisation de l'examen ont été retenues telles que les troubles de la conscience, les hernies cérébrales, un état hémodynamique instable, une intubation oro-trachéale, les difficultés techniques et l'absence de consentement (*annexe 1 et 2*).

Par ailleurs, l'ETO de par son caractère semi-invasif est une cause connue de dysphagie. D'après l'étude de S. Hamzic et al [48], elle a une influence négative sur la déglutition tout particulièrement chez les patients ayant subi un AVC aiguë pendant les premières 24h.

2. Conception et techniques des études

Notre travail montre une très grande hétérogénéité dans les études évaluant le rôle du scanner dans la détection des sources cardio-emboliques, en terme de population étudiée, de critère d'évaluation, de type de protocole d'acquisition utilisé, et d'équipement scanographique.

En terme de critères d'évaluation 17 études ont analysé toutes les sources CE potentielles, 6 se sont limitées à la détection des thrombi auriculaires gauches.

Concernant les critères de sélection des populations étudiées 11 études ont inclus les patients avec AVCi suspects d'origine CE, 2 études seulement les AIC cryptogéniques, 2 études les patients éligibles au traitement endovasculaire et 8 études ont inclus les patients avec AVCi aigu sans autre limitation.

Enfin les études ne sont pas toutes semblables en terme de conception.

a. Délai entre le scanner et l'échographie

Pour les études comparant le scanner et l'échographie, le délai entre les deux techniques était variable, allant jusqu'à 7 jours. Plus le délai entre les deux techniques était long plus la comparaison entre les deux tests était limitée. De plus, certains patients ont pu bénéficier dans cet intervalle d'un traitement endovasculaire par thrombolyse intraveineuse, pouvant influencer les résultats du second test. Dans notre revue, une seule étude a fait le scanner et l'ETO le même jour [27].

b. Irradiation

Les équipements de scanner et les protocoles d'acquisition étaient variés, ce qui explique la très grande variabilité des doses d'irradiation rapportées. Les comparaisons sont difficiles car les études ne mentionnent pas toujours la part d'irradiation liée à l'exploration cardiaque par rapport à l'ensemble de l'exploration scanographique (en particulier concernant les études avec acquisition des TSA élargie sur le cœur). On remarque toutefois une décroissance progressive des doses d'irradiation entre les études les plus anciennes et les plus récentes grâce aux scanners plus modernes.

c. Protocole d'acquisition de l'analyse cardiaque

Certaines études ont analysé uniquement le cœur lors d'un examen dédié [14–17,19,20,22–24,26,28,29,31], indépendamment de l'exploration des TSA. Parmi elles, deux études [19,22] ont utilisé le bénéfice d'une injection bi-phasique pour limiter le nombre d'acquisition et ainsi

diminuer l'irradiation, et permettre la distinction stase/thrombus concernant l'opacification de l'auricule.

D'autres études ont inclus l'analyse cardiaque au cours du même examen que celui des TSA, en réalisant l'acquisition avant [18], en même temps [27,30,34] ou à la suite [21,25,32,33,35,36]. L'intérêt d'un seul et même examen incluant le cœur et les TSA dans le bilan étiologique de l'AVC au scanner est multiple. Il permet de faciliter l'organisation des examens et d'accélérer la prise en charge du patient, tout en limitant la quantité de produit de contraste iodé injecté. La plupart des études incluses dans notre revue ont réalisé une acquisition tardive ou un équivalent sur l'auricule gauche. Un passage tardif sur l'auricule est important pour confirmer la présence d'un thrombus [38], comme mentionné dans la méta-analyse de Romero [38].

d. Synchronisation cardiaque

Le scanner réalisé avec synchronisation cardiaque permet de limiter le risque d'artéfacts cinétiques liés au cycle cardiaque. Ainsi, on obtient des images de meilleure qualité ce qui permet une analyse plus précise des cavités cardiaques. Cependant, la réalisation de cette technique de manière optimale est conditionnée par certains éléments dépendant du patient, comme la fréquence cardiaque, la régularité du rythme cardiaque et la capacité du patient à rester immobile.

Dans notre revue, nous avons constaté qu'il y avait peu de scanners pour lesquels l'interprétation des éléments cardio-emboliques n'était pas réalisable qu'il y ait eu ou non une synchronisation cardiaque. Sur un total de 3016 scanners seuls 72 n'étaient pas interprétables, soit 2,4%.

D'après les résultats de notre revue, la synchronisation cardiaque n'est pas une condition indispensable à la détection des sources cardio-emboliques (5 études réalisées sans synchronisation, ont rapporté des résultats satisfaisants). On peut donc admettre que si l'examen est réalisé au cours d'une prise en charge urgente, une acquisition cardiaque sans

synchronisation peut être envisagée avec une perte d'information acceptable dans ce contexte. Les intérêts majeurs de l'absence de synchronisation sont la facilité de réalisation, le gain de temps dans un contexte d'urgence, ainsi que la large diffusion possible de cette technique dans de nombreux centres non spécialisés.

3. Limites de notre travail

Il existe une très grande hétérogénéité dans les études analysées en terme de conception, de recrutement, de critère de jugement, de technique d'acquisition et de qualité méthodologique ne permettant pas une évaluation quantitative sous forme d'une méta-analyse.

L'IRM cardiaque n'a pas été traitée dans ce sujet, qui est pourtant considérée le gold standard pour la détection des thrombi intra-ventriculaire, et qui présente un intérêt potentiel pour l'exploration non invasive des cardiopathies atriales.

V. Conclusion

Les résultats de notre revue systématique démontrent l'intérêt potentiel du scanner cardiaque dans le bilan étiologique des AVCi, notamment dans la détection des thrombi intra-cardiaques et des plaques athéromateuses aortiques sévères, avec toutefois une performance moindre pour les FOP. La réalisation d'une phase tardive sur l'auricule gauche semble importante pour permettre de discriminer thrombi et stase sanguine. La nécessité ou non d'utiliser la synchronisation cardiaque lors de la recherche au scanner de pathologies cardio-emboliques reste à définir.

Il sera important dans le futur de mener d'autres travaux afin de préciser la population de patients avec AVCi qui pourrait bénéficier le plus de cette nouvelle imagerie et de déterminer le meilleur protocole d'acquisition tomodensitométrique. Certaines modalités permettant de limiter l'irradiation, comme le gain potentiel du scanner biénergie ou l'utilisation de l'intelligence artificielle, devront être évaluées.

Enfin, des études multicentriques sur de larges cohortes devront être réalisées à l'avenir afin de préciser la place respective des différentes modalités d'imagerie (échographie, scanner et IRM) dans le diagnostic étiologique de l'AVCi.

Tableaux et figures

Tableau 1 : Caractéristiques des études sélectionnées et des patients

Auteur	Journal	Année	Période inclusion	Type d'étude	Age moyen année (DS) [rang]	Scanner (nb)	Homme (%)	FA (%)	Critère principal	Population incluse
Hur[14]	Radiology	2008	2006-2007	Cohorte rétrospective	67	101	62	21	thrombus AG	AVC récent (<1M) suspecté CE et > 2 FDR de coronaropathie
Hur[15]	Stroke	2009	2008	Cohorte prospective	61 (13)	137	69	42	source CE	AVC récent (<7j) suspecté CE et > 2 FDR de coronaropathie
Kim[16]	Am J Cardiol	2010	2007-2009	Cohorte prospective	65 (13)	NR	59	23	thrombus AG/stase	AVC récent (<7j) suspecté CE
Ko[17]	Cerebrovasc Dis	2010	2007	Cohorte prospective	67 [58-72]	124	56	23	source CE	AVC récent (<7j) suspecté CE
Boussel[18]	Radiology	2011	2007-2008	Étude pilote prospective	63 (11) [36-84]	47	83	6	source CE	AVC ischémique récent (<7j)
Hur[19]	Stroke	2011	2010	Cohorte prospective	63 [36-83]	83	67	34	thrombus AG/stase	AVC récent (<7j) suspecté CE avec haut risque de thrombus
Kim[20]	Eur Journal of Neurol	2012	2008-2009	Cohorte prospective	68 [60-74]	200	74	0	source CE	AVC ischémique récent (<7j) sans antécédent de FA ou de coronaropathie
Sipola[21]	Cerebrovasc Dis	2013	2005-2009	Cohorte prospective	60 (10)	140	68	0	source CE	AVC ou AIT suspecté CE sans antécédent de FA
Lee[22]	Radiology	2015	2011-2012	Cohorte prospective	63 (13) [20-89]	374	68	12	source CE	AVC récent (<7j) suspecté CE
Kawada[23]	J Stroke and Cerebrovasc Dis	2015	2012-2013	Cohorte prospective	72 [38-93]	57	68	16	source CE	AVC récent multiple confirmé par Séquence diffusion (<14j) suspecté CE
Ajlan[24]	J comput Assist Tomogr	2016	2012-2014	Cohorte rétrospective	52 (11) [15-80]	47	53	4	source CE	AVC suspecté CE
Taina[25]	In vivo	2016	2005-2008	Cohorte prospective	62 (11)	102	69	0	thrombus AG	AVC ou AIT suspecté CE sans antécédent de FA
Iwasaki[26]	Cardiology	2016	2012 -2015	Cohorte prospective	69 (13)	184	66	14	source CE	AVC ischémique embolique sans coronaropathie connue
Yeo[27]	Stroke	2017	2014	Cohorte prospective	64 (12)	20	65	20	source CE	AVC ischémique aiguë (<4.5h ou <6h et NIHSS > 10) éligible au traitement endovasculaire
Resen[28]	JIMR	2018	2014	Étude pilote prospective	56	12	83	0	source CE	AVC récent (<14j) suspecté cryptogénique
Yan[29]	The Am J Medecine	2019	2015-2018	Cohorte prospective	62 (14)	74	62	0	source CE	AVC cryptogénique récent (< 7j) sans antécédent de FA ayant bénéficié d'un traitement endovasculaire
Popkirov[30]	Frontiers in neurology	2019	2018	Étude pilote prospective	NA	44	NA	39	source CE	AVC ischémique aiguë ou AIT chez les patients > 60 ans avec FA ou source embolique indéterminée
Guglielmi[31]	J Neurol Neurosurg Psychiatry	2020	2016-2017	Cohorte rétrospective	NR	82	NR	NR	source CE	AVC ischémique aiguë avec suspicion d'occlusion vasculaire éligible au traitement endovasculaire
Holswilder[32]	J Stroke and Cerebrovasc Dis	2020	2011-2014 et 2017-2018	Cohorte prospective	68 [51-89]	72	69	3	source CE	AVC ischémique ou AIT récent (<7j) chez les patients > 50 ans
Bernard[33]	International J Stroke	2020	2018-2019	Cohorte rétrospective	78 (13)	325	52	21	thrombus AG	AVC ischémique confirmé par scanner ou IRM
Senadeera[34]	Stroke	2020	2018-2019	Cohorte rétrospective	74 [66-84]	325	51	33	thrombus AG	AVC ischémique ou AIT récent <24h confirmé par scanner
Austein[35]	Clin Neuroradiol	2021	2018-2019	Cohorte rétrospective	76 [72-82]	102	43	43	source CE	AVC ischémique aiguë confirmé par scanner suspecté CE avec occlusion vasculaire
Rodriguez-Granillo[36]	J Stroke and Cerebrovasc Dis	2021	2020	Cohorte prospective	70 (17) [59-83]	50	56	26	source CE	AVC ischémique ou AIT récent confirmé par scanner

NR : non renseigné, NA : non applicable

Tableau 2 : Scanner et échographie : nombre de patients et délais de réalisation

Auteur	Année	Scanner (nb)	ETO ou ETT (nb)	Scanner + Echographie	Test de référence	Temps depuis l'AVC	Temps entre 2 imageries (moy*, j**, rang, DS***)
Hur[14]	2008	101	158	101	ETO	< 1 mois	< 7 j
Hur[15]	2009	137	165	137	ETO	< 7 jours	5 j (moy 2,8 j)
Kim[16]	2010	314	314	314	ETO	< 7 jours	< 7 j
Ko[17]	2010	124	82	75	ETO	< 7 jours	Moy 4 j
Boussel[18]	2011	47	46 ETT et 39 ETO	46	ETO et ETT	< 7 jours	ETT: 0,8 +/- 2,4 j et ETO: 2,5 +/- 2,8 j
Hur[19]	2011	83	83	83	ETO	< 7 jours	< 3 j (moy 2,3 j)
Kim[20]	2012	200	305	62	ETT	< 7 jours	NR
Sipola[21]	2013	140	127	127	ETT et ETO	6 +/- 4 jours	< 1 j
Lee[22]	2015	374	384	374	ETO	< 7 jours	Moy 4,6 j
Kawada[23]	2015	57	NA	NA	NA	NR	NA
Ajlan[24]	2016	47	41	41	ETT	NR	Rang : 0-199 j
Taina[25]	2016	102	102	102	ETO	NR	0,92 +/-4,45 j
Iwasaki[26]	2016	184	NA	NA	NA	NR	NA
Yeo[27]	2017	20	20 ETT+/-ETO	20	ETT+/- ETO	< 4,5h/délai pour thrombectomie	< 1 j
Resen[28]	2018	12	10	10	ETO	< 14 jours	Moy : 1,2 j
Yan[29]	2019	74	6	NA	NA	< 7 jours	NA
Popkirov[30]	2019	44	4	4	NA	NR	NR
Guglielmi[31]	2020	82	9	9	NA	< 4h30 ou <6h et NIHSS >= 2	NR
Holswilder[32]	2020	72	19 ETT et 9 ETO	19	NA	< 7 jours	Entre 2 et 4 j
Bernard[33]	2020	325	193 ETT 10 ETO	18	NA	NR	NR
Senadeera[34]	2020	325	NA	NA	NA	<1 jour	NA
Austein[35]	2021	102	50 ETT et 10 ETO	60	ETT et ETO	NR	3j (DS=2-5j)
Rodriguez-Granillo[36]	2021	50	10 ETO et 39 ETT	39	ETO et ETT	mediane : 2 jours , rang = 1-3	NR

NR : non renseigné, NA : non applicable

*moy : moyenne, **] : jour, *** DS : déviation standard

Tableau 3 : Caractéristiques techniques du scanner et protocole d'imagerie

Auteur	Année	Barettes	Protocole	Phase tardive sur auricule	Gating	Biénergie	Beta bloquant (FC bpm)	Iode (g)	Radiation mSv (rang ou moy +/- DS)
Hur	2008	64	Phase cardiaque unique synchronisation ECG en rétrospectif	non	oui	non	Si FC > 65	22-33	8-10
Hur	2009	64	Phase cardiaque précoce synchronisation ECG en rétrospectif puis phase tardive en prospectif	oui (30 sec après fin de phase précoce)	oui	non	Si FC > 65	28	6-8 (précoce) 0.5-1 (tardif)
Kim	2010	64	Phase cardiaque précoce synchronisation ECG en rétrospectif puis phase tardive en prospectif	oui (2 min après début d'injection)	oui	non	Si FC > 70	NR	7-11 (précoce) 1.5-2.8 (tardif)
Ko	2010	64	Phase cardiaque précoce synchronisation ECG en rétrospectif puis phase tardive non synchronisée	oui	oui	non	Si FC > 70	32	7-11 (précoce) 1.5-2.6 (tardif)
Boussel	2011	40	Phase cardiaque unique synchronisation ECG en rétrospectif, puis TSA	non	oui	non	Si FC > 80	48	20.8 +/- 3.2 [15.6-33.1] (total)
Hur	2011	128	Phase cardiaque unique synchronisation ECG en prospectif avec injection bi-phasique	équivalent (bolus initial 3 min avant)	oui	non	non	38	3.1
Kim	2012	64/128	Phase cardiaque précoce synchronisation ECG en prospectif ou rétrospectif puis phase tardive non synchronisée	oui	oui	non	NR	22-24	4 +/- 3.7 (précoce) NR (tardif)
Sipola	2013	16 - 64	TSA puis phase cardiaque unique synchronisation ECG en rétrospectif	équivalent (passage cœur après TSA)	oui	non	non	42-45	10 +/- 3.5 [2-15] (pour cœur)
Lee	2015	128	Phase cardiaque unique synchronisation ECG en prospectif avec injection bi-phasique	équivalent (bolus initial 3 min avant)	oui	non	non	44	4.5
Kawada	2015	64	Phase cardiaque précoce synchronisation ECG en rétrospectif, puis phase tardive non synchronisée	oui (2 minutes après début d'injection)	oui	non	Si FC > 70	NR	NR
Ajlan	2016	128	Phase cardiaque précoce synchronisation ECG en prospectif ou rétrospectif puis phase tardive	oui (n=8)	oui	non	non	33	5.6 [0.4-20] (précoce) 2 [0.3-7] (tardif n=8)
Taina	2016	16	TSA puis phase cardiaque unique avec synchronisation ECG en rétrospectif	équivalent (passage cœur après TSA)	oui	non	non	NR	10 +/- 3.5 (total)
Iwasaki	2016	64	Phase cardiaque précoce synchronisation ECG en rétrospectif puis phase tardive en prospectif	oui	oui	non	Si FC > 70	18-22	NR
Yeo	2017	64	Phase unique couvrant le cœur et les TSA	non	non	non	non	21	5.17 [3.95-6.25] (sur fantôme)
Resen	2018	128	Phase cardiaque précoce synchronisation ECG en prospectif puis phase tardive	oui	oui	non	non	38.5	6-7 (total)
Yan	2019	64	Phase cardiaque précoce puis phase tardive	oui	NR	non	NR	NR	3 (total)
Popkirov	2019	NR	Phase unique couvrant le cœur et les TSA	non	non	non	NR	NR	5
Guglielmi	2020	128	Phase cardiaque unique sans synchronisation ECG, en mode biénergie	non	non	oui	non	NR	3.38
Holswilder	2020	320	TSA puis phase cardiaque unique synchronisation ECG en prospectif	équivalent (passage cœur après TSA)	oui	non	non	37	NR
Bernard	2020	320	TSA puis phase cardiaque unique synchronisation ECG en prospectif	équivalent (passage cœur après TSA)	oui	non	non	28	1.52 +/- 0,66 (pour cœur)
Senadeera	2020	64/128	Phase unique couvrant le cœur et les TSA	non	non	non	non	18	7,1
Austein	2021	128	TSA puis scanner de perfusion cérébrale puis phase cardiaque unique synchronisation ECG rétrospective	équivalent (passage cœur après TSA)	oui	non	non	44	3.7 (pour cœur)
Rodriguez-Granillo	2021	NR	TSA +/- scanner de perfusion puis thorax à 5 min	équivalent (passage cœur après TSA)	non	non	non	17,5-24,5	2,6 [1,9-3,9]

NR : non renseigné, NA : non applicable

Tableau 4 : Causes cardio-emboliques retrouvées par localisation et par nature en scanner et échographie (ETT et ETO)

Auteur	Année	Thrombi AG ETO-ETT /scanner	Thrombi OG ETO-ETT/scanner	Thrombi VG ETO-ETT/scanner	Végétation ETO-ETT/scanner	Athérome aorte sévère ETO-ETT/scanner	Tumeur ETO-ETT/scanner	FOP ETO-ETT/scanner	ASIA ETO-ETT/scanner
Hur	2008	8.12	NR.NR	NR.NR	NR.NR	NR.NR	NR.NR	NR.NR	NR.NR
Hur	2009	11.11	1.1	0.0	2.1	33.31	0.0	19.14	11.8
Kim	2010	23.29	NR.NR	NR.NR	NR.NR	NR.NR	NR.NR	NR.NR	NR.NR
Ko	2010	1.11	NR.NR	0.1	NR.NR	7.71	NR.NR	10.0	1.0
Boussel	2011	0.0	0.0	0.1	NR.NR	NR.NR	NR.NR	13.10	
Hur	2011	12.13	1.0	NR.NR	NR.NR	NR.NR	NR.NR	NR.NR	NR.NR
Kim	2012	NR.NR	NR.NR	NR.NR	NR.NR	0.10	NR.NR	0.4	NR.NR
Sipola	2013	2.0	1.0	0.1	NR.NR	1.3	1.2	20.NA	NR.NR
Lee	2015	NR.NR	NR.NR	NR.NR	3.3	80.98	1.1	137.83	10.10
Kawada	2015	NA.2	NA.NR	NA.NR	NA.NR	NA.11	NA.NR	NA.11	NA.NR
Ajlan	2016	1.1	0.1	0.1	1.0	NR.NR	NR.NR	NR.NR	NR.NR
Taina	2016	0.3	NR.NR	NR.NR	NR.NR	NR.NR	NR.NR	NR.NR	NR.NR
Iwasaki	2016	NA.6	NA.0	NA.1	NA.0	NA.29	NA.0	NA.12	NA.NR
Yeo	2017	1.1	NR.NR	1.1	NR.NR	NR.NR	NR.NR	NR.NR	NR.NR
Resen	2018	0.0	0.0	0.0	NR.NR	0.0	NR.NR	5.3	NR.NR
Yan	2019	NA.4	NA.1	NA.0	NA.0	NA.9	NA.0	NA.8	NA.NA
Popkirov	2019	0.2	0.0	0.0	0.0	2.2	NR.NR	1.0	NR.NR
Guglielmi	2020	NR.3	NR.0	NR.0	NR.NR	NR.5	NR.0	NR.NR	NR.NR
Holswilder	2020	NR.NR	NR.NR	NR.NR	NR.NR	NR.32	NR.NR	NR.12	NR.2
Bernard	2020	NR.35	NR.NR	NR.NR	NR.NR	NR.NR	NR.NR	NR.NR	NR.NR
Senadeera	2020	NA.20	NA.NR	NA.NR	NA.NR	NA.NR	NA.NR	NA.NR	NA.NR
Austein	2021	2.6	0.0	1.1	0.0	NR.NR	1.1	NR.1	NR.NR
Rodriguez-Granillo	2021	1.2	0.0	NR.1	0.0	1.5	0.0	2.0	

NR : non renseigné, NA : non applicable

Tableau 5 : Comparaison des thrombi détectés chez les patients ayant réalisé scanner et ETT

Auteur	Année	Patients scanner + ETT (n)	Thrombi scanner (n)	% thrombi scanner	thrombi ETT (n)	% Thrombi ETT	thrombi scanner mais pas ETT (n)	thrombi ETT mais pas scanner (n)	Topographie des thrombi	Commentaire
Kim	2012	62	0	0%	0	0%	0	0	Aucun thrombi	
Ajlan	2016	41	5	12%	0	0%	5	0	AG, OG, valve mitrale, VG, aorte	Délai très important entre les deux techniques
Austein	2021	50	8	14%	NA	NA	NA	NA	AG = 6 VG = 1 TAVI = 1	Pas de distinction claire entre ETT et ETO

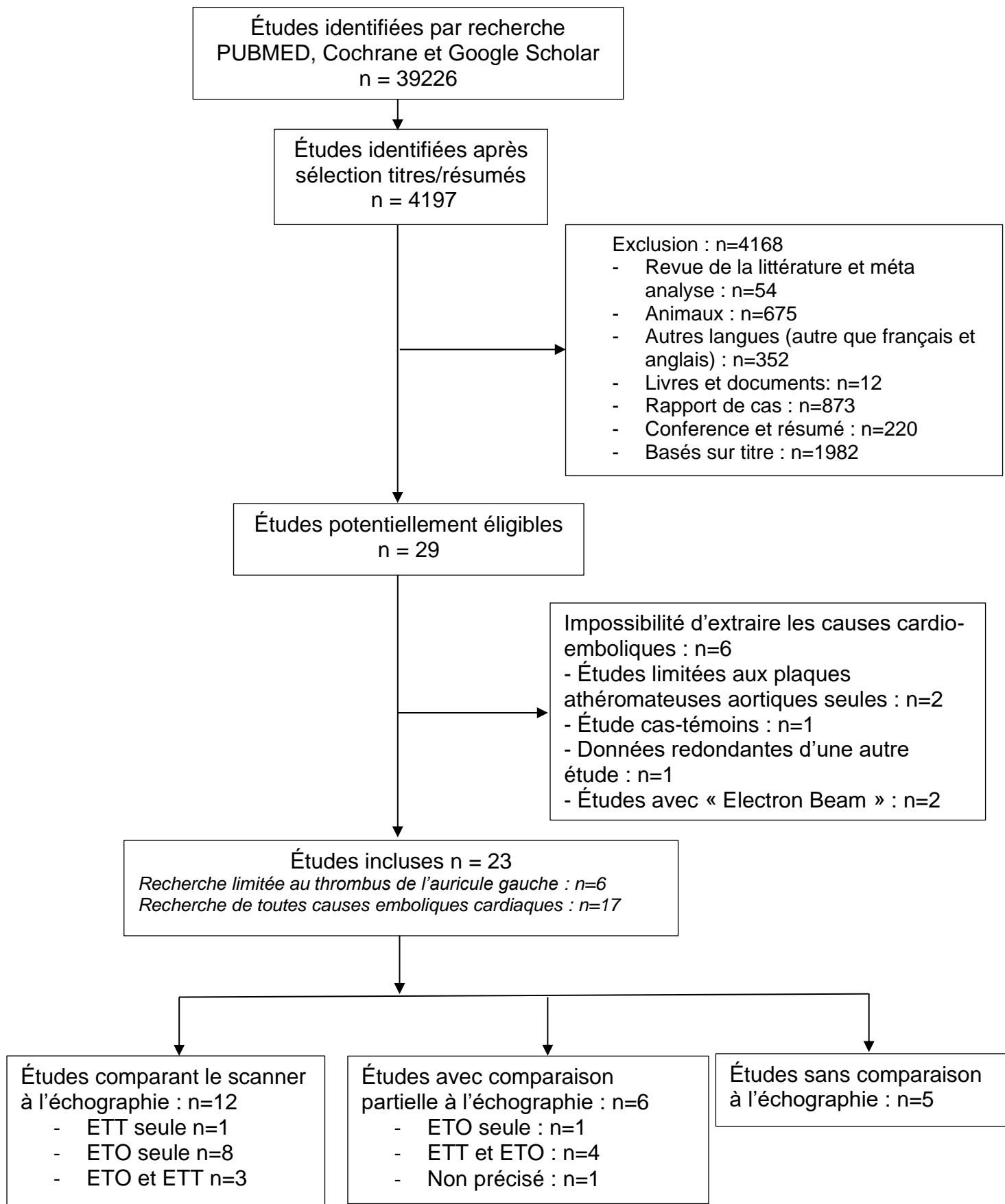
NR : non renseigné, NA : non applicable

Tableau 6 : Comparaison des thrombi détectés chez les patients ayant réalisé scanner et ETO

Auteur	Année	Patients scanner + ETO (n)	Thrombi scanner (n)	% thrombi scanner	thrombi ETO (n)	% Thrombi ETO	Thrombi scanner mais pas ETO (n)	thrombi ETO mais pas CT (n)	Topographie des thrombi	Commentaire
Hur	2008	101	12	12%	8	8%	4	0	AG n = 12	
Hur	2009	137	12	9%	12	9%	0	0	AG n = 11 / OG n= 1	
Kim	2010	314	29	9%	23	7%	6	0	AG n = 29	
Ko	2010	75	8	11%	1	1%	7	0	Thrombi intra-cardiaques n = 8 sans précision de topographie	
Boussel	2011	39	1	3%	0	3%	1	0	VG apical n = 1	1 Faux négatif de l'ETO à apex VG
Hur	2011	83	13	16%	13	16%	0	0	AG n = 13	
Sipola	2013	127	1	0.8%	3	2%	1	3	AG n = 3 VG apical n = 1	1 Faux négatif de l'ETO à apex VG
Lee	2015	374	6	2%	6	2%	0	0	Thrombisintracardiaques n = 6 sans précision de topographie	
Taina	2016	102	3	3%	0	0%	3	0	AG n = 3 au scanner après consensus	3 Faux négatifs de l'ETO après consensus
Yeo	2017	20	2	10%	2	10%	0	0	AG n = 1, VG n = 1	
Resen	2018	10	0	0%	0	0%	0	0	NA	
Rodriguez-Granillo	2021	10	3	30%	2	20%	2	NR	AG n = 2 / VG n = 1	

NR : non renseigné, NA : non applicable

Figure 1 : Diagramme de flux de sélection des études



Bibliographie :

- [1] Haute Autorité de Santé. avc_fiche_descriptive.pdf. Indicateurs pour l'amélioration de la qualité et de la sécurité des soins 2017. https://www.has-sante.fr/upload/docs/application/pdf/2017-01/dir1/avc_fiche_descriptive.pdf (accessed November 14, 2020).
- [2] Ntaios G. Embolic Stroke of Undetermined Source. *Journal of the American College of Cardiology* 2020;75:333–40. <https://doi.org/10.1016/j.jacc.2019.11.024>.
- [3] McMahon NE, Bangee M, Benedetto V, Bray EP, Georgiou RF, Gibson JME, et al. Etiologic Workup in Cases of Cryptogenic Stroke: A Systematic Review of International Clinical Practice Guidelines. *Stroke* 2020;51:1419–27. <https://doi.org/10.1161/STROKEAHA.119.027123>.
- [4] Camen S, Haeusler KG, Schnabel RB. Cardiac imaging after ischemic stroke: Echocardiography, CT, or MRI? *Herz* 2019;44:296–303. <https://doi.org/10.1007/s00059-019-4803-x>.
- [5] von der Recke G, Schmidt H, Illien S, Lüderitz B, Omran H. Use of transesophageal contrast echocardiography for excluding left atrial appendage thrombi in patients with atrial fibrillation before cardioversion. *J Am Soc Echocardiogr* 2002;15:1256–61. <https://doi.org/10.1067/mje.2002.123961>.
- [6] Haute Autorité de Santé. PERTINENCE DES SOINS.pdf 2019. https://has-sante.fr/upload/docs/application/pdf/2019-06/app_260_note_de_problematique_ssr_avc_cd_2019_05_22_vfinale.pdf (accessed August 15, 2021).
- [7] McInnes MDF, Moher D, Thombs BD, McGrath TA, Bossuyt PM, and the PRISMA-DTA Group, et al. Preferred Reporting Items for a Systematic Review and Meta-analysis of Diagnostic Test Accuracy Studies: The PRISMA-DTA Statement. *JAMA* 2018;319:388–96. <https://doi.org/10.1001/jama.2017.19163>.
- [8] Deif R, El-Sayed M, Allah FA, Baligh E, El-Fayomy NM, Ezzat L, et al. Atherosclerotic

aortic arch plaques in acute ischemic stroke. *J Vasc Interv Neurol* 2011;4:5–9.

[9] Love BB, Struck LK, Stanford W, Biller J, Kerber R, Marcus M. Comparison of two-dimensional echocardiography and ultrafast cardiac computed tomography for evaluating intracardiac thrombi in cerebral ischemia. *Stroke* 1990;21:1033–8. <https://doi.org/10.1161/01.STR.21.7.1033>.

[10] Helgason CM, Chomka E, Louie E, Rich S, Zajac E, Roig E, et al. The potential role for ultrafast cardiac computed tomography in patients with stroke. *Stroke* 1989;20:465–72. <https://doi.org/10.1161/01.STR.20.4.465>.

[11] Chatzikonstantinou A, Krissak R, Flüchter S, Artemis D, Schaefer A, Schoenberg SO, et al. CT Angiography of the Aorta Is Superior to Transesophageal Echocardiography for Determining Stroke Subtypes in Patients with Cryptogenic Ischemic Stroke. *Cerebrovasc Dis* 2012;33:322–8. <https://doi.org/10.1159/000335828>.

[12] Hur J, Kim YJ, Lee H-J, Nam JE, Hong YJ, Kim HY, et al. Cardioembolic Stroke: Dual-Energy Cardiac CT for Differentiation of Left Atrial Appendage Thrombus and Circulatory Stasis. *Radiology* 2012;263:688–95. <https://doi.org/10.1148/radiol.12111691>.

[13] Hur J, Kim YJ, Lee H-J, Ha J-W, Heo JH, Choi E-Y, et al. Left Atrial Appendage Thrombi in Stroke Patients: Detection with Two-Phase Cardiac CT Angiography versus Transesophageal Echocardiography. *Radiology* 2009;251:683–90. <https://doi.org/10.1148/radiol.2513090794>.

[14] Hur J, Kim YJ, Nam JE, Choe KO, Choi E-Y, Shim C-Y, et al. Thrombus in the Left Atrial Appendage in Stroke Patients: Detection with Cardiac CT Angiography—A Preliminary Report. *Radiology* 2008;249:81–7. <https://doi.org/10.1148/radiol.2491071544>.

[15] Hur Jin, Kim Young Jin, Lee Hye-Jeong, Ha Jong-Won, Heo Ji Hoe, Choi Eui-Young, et al. Cardiac Computed Tomographic Angiography for Detection of Cardiac Sources of Embolism in Stroke Patients. *Stroke* 2009;40:2073–8. <https://doi.org/10.1161/STROKEAHA.108.537928>.

[16] Kim SC, Chun EJ, Choi SI, Lee S-J, Chang H-J, Han M-K, et al. Differentiation Between

Spontaneous Echocardiographic Contrast and Left Atrial Appendage Thrombus in Patients With Suspected Embolic Stroke Using Two-Phase Multidetector Computed Tomography. *The American Journal of Cardiology* 2010;106:1174–81. <https://doi.org/10.1016/j.amjcard.2010.06.033>.

[17] Ko S-B, Choi SI, Chun EJ, Ko Y, Park J-H, Lee S-J, et al. Role of Cardiac Multidetector Computed Tomography in Acute Ischemic Stroke: A Preliminary Report. *Cerebrovasc Dis* 2010;29:313–20. <https://doi.org/10.1159/000278926>.

[18] Boussel L, Cakmak S, Wintermark M, Nighoghossian N, Loffroy R, Coulon P, et al. Ischemic Stroke: Etiologic Work-up with Multidetector CT of Heart and Extra- and Intracranial Arteries. *Radiology* 2011;258:206–12. <https://doi.org/10.1148/radiol.10100804>.

[19] Hur J, Kim YJ, Lee H-J, Nam JE, Ha J-W, Heo JH, et al. Dual-Enhanced Cardiac CT for Detection of Left Atrial Appendage Thrombus in Patients With Stroke: A Prospective Comparison Study With Transesophageal Echocardiography. *Stroke* 2011;42:2471–7. <https://doi.org/10.1161/STROKEAHA.110.611293>.

[20] Kim SJ, Choe YH, Park S-J, Kim G-M, Chung C-S, Lee KH, et al. Routine cardiac evaluation in patients with ischaemic stroke and absence of known atrial fibrillation or coronary heart disease: transthoracic echocardiography vs. multidetector cardiac computed tomography: Cardiac screening in stroke: From TTE to MDCT. *European Journal of Neurology* 2012;19:317–23. <https://doi.org/10.1111/j.1468-1331.2011.03505.x>.

[21] Sipola P, Hedman M, Onatsu J, Turpeinen A, Halinen M, Jäkälä P, et al. Computed Tomography and Echocardiography together Reveal More High-Risk Findings than Echocardiography Alone in the Diagnostics of Stroke Etiology. *Cerebrovasc Dis* 2013;35:521–30. <https://doi.org/10.1159/000350734>.

[22] Lee K, Hur J, Hong SR, Suh YJ, Im DJ, Kim YJ, et al. Predictors of Recurrent Stroke in Patients with Ischemic Stroke: Comparison Study between Transesophageal Echocardiography and Cardiac CT. *Radiology* 2015;276:381–9. <https://doi.org/10.1148/radiol.15142300>.

- [23] Kawada S, Hamaguchi T, Kitayama M, Imamura T, Ohno M, Kashihara K, et al. Multidetector computed tomography angiography to detect the cause of multiple brain infarctions. *J Stroke Cerebrovasc Dis* 2015;24:348–53. <https://doi.org/10.1016/j.jstrokecerebrovasdis.2014.08.032>.
- [24] Ajlan AM, Bagdadi RR, Alama MN, Ayoub O. Impact of Implementing Cardiac CT in Evaluating Patients Suspected of Cardioembolic Stroke: *Journal of Computer Assisted Tomography* 2016;40:380–6. <https://doi.org/10.1097/RCT.0000000000000369>.
- [25] Taina M, Vanninen R, Sipola P, Muuronen A, Jäkälä P, Hedman M. Cardiac CT Differentiates Left Atrial Appendage Thrombi from Circulatory Stasis in Acute Stroke Patients. *In Vivo* 2016;30:671–6.
- [26] Iwasaki K, Matsumoto T, Kawada S. Potential Utility of Multidetector Computed Tomography to Identify both Cardiac Embolic Sources and Coronary Artery Disease in Patients with Embolic Stroke. *Cardiology* 2016;133:205–10. <https://doi.org/10.1159/000441277>.
- [27] Yeo Leonard L.L., Holmin Staffan, Andersson Tommy, Lundström Erik, Gopinathan Anil, Lim Er Luen, et al. Nongated Cardiac Computed Tomographic Angiograms for Detection of Embolic Sources in Acute Ischemic Stroke. *Stroke* 2017;48:1256–61. <https://doi.org/10.1161/STROKEAHA.117.016903>.
- [28] Resen MS, Poulsen MB, Overgaard K, Rasmussen RS, Soja AMB, Nilsson B, et al. Cardiovascular computed tomography versus transoesophageal echocardiography after cryptogenic ischaemic stroke – a pilot study of 12 patients. *J Int Med Res* 2020;48:030006051876422. <https://doi.org/10.1177/0300060518764220>.
- [29] Yan S, Zhou Y, Han Q, Chen Y, Lou M. Potential Role of 2-Phase Cardiac CT in Patients With Embolic Stroke of Undetermined Source. *The American Journal of Medicine* 2020;133:e290–3. <https://doi.org/10.1016/j.amjmed.2019.11.019>.
- [30] Popkirov S, Schlegel U, Weber W, Kleffner I, Altenbernd J. Cardiac Imaging Within Emergency CT Angiography for Acute Stroke Can Detect Atrial Clots. *Front Neurol* 2019;10.

<https://doi.org/10.3389/fneur.2019.00349>.

[31] Guglielmi V, Planken RN, Muhl C, Niesen S, Staals J, Coutinho JM, et al. Non-gated cardiac CT angiography for detection of cardio-aortic sources of embolism in the acute phase of ischaemic stroke. *J Neurol Neurosurg Psychiatry* 2020;91:442–3. <https://doi.org/10.1136/jnnp-2019-321923>.

[32] Holswilder G, Wermer MJ, Holman ER, Kruyt ND, Kroft LJ, van Walderveen MA. CT Angiography of the Heart and Aorta in TIA and Ischaemic Stroke: Cardioembolic Risk Sources and Clinical Implications. *Journal of Stroke and Cerebrovascular Diseases* 2020;29:105326. <https://doi.org/10.1016/j.jstrokecerebrovasdis.2020.105326>.

[33] Bernard A, Leclercq T, Comby P-O, Duloquin G, Ricolfi F, Béjot Y, et al. High rate of cardiac thrombus diagnosed by adding cardiac imaging in acute stroke computed tomography protocol. *International Journal of Stroke* 2020;174749302096762. <https://doi.org/10.1177/1747493020967623>.

[34] Senadeera SC, Palmer DG, Keenan R, Beharry J, Yuh Lim J, Hurrell MA, et al. Left Atrial Appendage Thrombus Detected During Hyperacute Stroke Imaging Is Associated With Atrial Fibrillation. *Stroke* 2020;51:3760–4. <https://doi.org/10.1161/STROKEAHA.120.030258>.

[35] Austein F, Eden M, Engel J, Lebenatus A, Larsen N, Both M, et al. Practicability and Diagnostic Yield of One-Stop Stroke CT with Delayed-Phase Cardiac CT in Detecting Major Cardioembolic Sources of Acute Ischemic Stroke: A Proof of Concept Study. *Clin Neuroradiol* 2021. <https://doi.org/10.1007/s00062-021-01003-7>.

[36] Rodríguez-Granillo GA, Cirio JJ, Ciardi C, Caballero ML, Ceron M, Bleise C, et al. Early Triage of Cardioembolic Sources Using Chest Spectral Computed Tomography in Acute Ischemic Stroke. *Journal of Stroke and Cerebrovascular Diseases* 2021;30:105731. <https://doi.org/10.1016/j.jstrokecerebrovasdis.2021.105731>.

[37] Groeneveld N-S, Guglielmi V, Leeflang MMG, Matthijs Boekholdt S, Nils Planken R, Roos YBWEM, et al. CT angiography vs echocardiography for detection of cardiac thrombi in ischemic stroke: a systematic review and meta-analysis. *J Neurol* 2020.

<https://doi.org/10.1007/s00415-020-09766-8>.

[38] Romero J, Husain SA, Kelesidis I, Sanz J, Medina HM, Garcia MJ. Detection of Left Atrial Appendage Thrombus by Cardiac Computed Tomography in Patients With Atrial Fibrillation: A Meta-Analysis. *Circ Cardiovasc Imaging* 2013;6:185–94. <https://doi.org/10.1161/CIRCIMAGING.112.000153>.

[39] Koutroulou I, Tsivgoulis G, Tsalikakis D, Karacostas D, Grigoriadis N, Karapanayiotides T. Epidemiology of Patent Foramen Ovale in General Population and in Stroke Patients: A Narrative Review. *Front Neurol* 2020;11:281. <https://doi.org/10.3389/fneur.2020.00281>.

[40] Nakayama R, Takaya Y, Akagi T, Watanabe N, Ikeda M, Nakagawa K, et al. Identification of High-Risk Patent Foramen Ovale Associated With Cryptogenic Stroke: Development of a Scoring System. *J Am Soc Echocardiogr* 2019;32:811–6. <https://doi.org/10.1016/j.echo.2019.03.021>.

[41] Clarke NRA, Timperley J, Kelion AD, Banning AP. Transthoracic echocardiography using second harmonic imaging with Valsalva manoeuvre for the detection of right to left shunts. *European Journal of Echocardiography* 2004;5:176–81. [https://doi.org/10.1016/S1525-2167\(03\)00076-3](https://doi.org/10.1016/S1525-2167(03)00076-3).

[42] Oliveira M, Guittet L, Hamon M, Hamon M. Comparative Value of Cardiac CT and Transesophageal Echocardiography in Infective Endocarditis: A Systematic Review and Meta-Analysis. *Radiology: Cardiothoracic Imaging* 2020;2:e190189. <https://doi.org/10.1148/ryct.2020190189>.

[43] Nguyen T, Vaidya Y. Atrial Myxoma. StatPearls, Treasure Island (FL): StatPearls Publishing; 2021.

[44] Hoey ETD, Mankad K, Puppala S, Gopalan D, Sivananthan MU. MRI and CT appearances of cardiac tumours in adults. *Clinical Radiology* 2009;64:1214–30. <https://doi.org/10.1016/j.crad.2009.09.002>.

[45] Klarich KW, Enriquez-Sarano M, Gura GM, Edwards WD, Tajik AJ, Seward JB. Papillary fibroelastoma: echocardiographic characteristics for diagnosis and pathologic

correlation. *J Am Coll Cardiol* 1997;30:784–90. [https://doi.org/10.1016/s0735-1097\(97\)00211-8](https://doi.org/10.1016/s0735-1097(97)00211-8).

[46] Camen S, Haeusler KG, Schnabel RB. Cardiac Imaging After Ischemic Stroke or Transient Ischemic Attack. *Curr Neurol Neurosci Rep* 2020;20:36. <https://doi.org/10.1007/s11910-020-01053-3>.

[47] Bernard A, Comby P-O, Lemogne B, Haioun K, Ricolfi F, Chevallier O, et al. Deep learning reconstruction versus iterative reconstruction for cardiac CT angiography in a stroke imaging protocol: reduced radiation dose and improved image quality. *Quant Imaging Med Surg* 2021;11:392–401. <https://doi.org/10.21037/qims-20-626>.

[48] Hamzic S, Braun T, Butz M, Khilan H, Weber S, Yeniguen M, et al. Transesophageal Echocardiography – Dysphagia Risk in Acute Stroke (TEDRAS): a prospective, blind, randomized and controlled clinical trial. *Eur J Neurol* 2021;28:172–81. <https://doi.org/10.1111/ene.14516>.

Annexes :

Tableau 1 : Nature des raisons de la non-faisabilité de l'ETO

Auteur	Année	Non-faisabilité de l'ETO							
		Totale (n)	Trouble de la conscience (n)	Hernie cérébrale (n)	HD* instable (n)	IOT** (n)	Difficulté technique (n)	Pas de consentement (n)	Autres (n)
Hur	2008	NR	NR	NR	NR	NR	NR	NR	NR
Hur	2009	83	NR	NR	NR	NR	NR	NR	NR
Kim	2010	NR	NR	NR	NR	NR	NR	NR	NR
Ko	2010	27	16	0	0	0	0	11	0
Boussel	2011	NR	NR	NR	NR	NR	NR	NR	NR
Hur	2011	10	3	1	3	2	1	0	0
Kim	2012	NR	NR	NR	NR	NR	NR	NR	NR
Sipola	2013	13	7	NR	NR	NR	NR	2	4
Lee	2015	164	NR	NR	NR	NR	NR	NR	NR
Kawada	2015	NR	NR	NR	NR	NR	NR	NR	NR
Ajlan	2016	6	NR	NR	NR	NR	1	NR	5
Taina	2016	9	7	0	0	0	0	2	0
Iwasaki	2016	NA	NA	NA	NA	NA	NA	NA	NA
Yeo	2017	NR	NR	NR	NR	NR	NR	NR	NR
Resen	2018	2	1	0	0	0	0	0	1
Yan	2019	NA	NA	NA	NA	NA	NA	NA	NA
Popkirov	2019	NA	NA	NA	NA	NA	NA	NA	NA
Guglielmi	2020	NR	NR	NR	NR	NR	NR	NR	NR
Holswilder	2020	NA	NA	NA	NA	NA	NA	NA	NA
Bernard	2020	NA	NA	NA	NA	NA	NA	NA	NA
Senadeera	2020	NA	NA	NA	NA	NA	NA	NA	NA
Austein	2021	50	NR	NR	NR	NR	NR	NR	NR
Rodriguez-Granillo	2021	NR	NR	NR	NR	NR	NR	NR	NR

NR : non renseigné, NA : non applicable * HD : hémodynamique, ** IOT : Intubation oro-trachéale

Tableau 2 : Nature des raisons de la non-faisabilité du scanner et des scanners ininterprétables

Auteur	Année	Non-faisabilité scanner				Scanners ininterprétables (n)	
		Totale (n)	Allergie (n)	IR* (n)	Pas de consentement (n)		Autre (n)
Hur	2008	NR	NR	NR	NR	NR	0
Hur	2009	5	2	1	2	NR	0
Kim	2010	NR	NR	NR	NR	NR	0
Ko	2010	16	0	3	9	4	NR
Boussel	2011	0	NA	NA	0	0	1
Hur	2011	9	2	3	4	0	0
Kim	2012	NR	NR	NR	NR	NR	2
Sipola	2013	7	NA	1	2	4	0
Lee	2015	10	2	1	7	0	NR
Kawada	2015	NR	NR	NR	NR	NR	0
Ajlan	2016	1	NR	NR	NR	1	2
Taina	2016	4	0	0	0	4	NR
Iwasaki	2016	NR	NR	NR	NR	NR	NR
Yeo	2017	NR	NR	NR	0	NR	NR
Resen	2018	NR	NA	NA	NR	NR	0
Yan	2019	23	2	2	5	17	3
Popkirov	2019	NR	NR	NR	NR	NR	0
Guglielmi	2020	NR	NR	NR	NR	NR	38
Holswilder	2020	91	NA	NA	49	42	0
Bernard	2020	NR	NA	NA	NR	NR	0
Senadeera	2020	NR	NR	NR	NR	NR	22
Austein	2021	NR	NR	NR	NR	NR	4
Rodriguez-Granillo	2021	27	NR	NR	NR	27	0

NR : non renseigné, NA : non applicable

*IR : insuffisance rénale

« Par délibération de son Conseil en date du 10 Novembre 1972, l'Université n'entend donner aucune approbation ni improbation aux opinions émises dans les thèses ou mémoires. Ces opinions doivent être considérées comme propres à leurs auteurs ».

VU, le Président de Thèse

VU, le Doyen de la Faculté

VU et permis d'imprimer
en référence à la délibération
du Conseil d'Université
en date du 14 Décembre 1973

Pour le Président
de l'Université de CAEN et P.O

Le Doyen

ANNEE DE SOUTENANCE : 2021

NOM ET PRENOM DE L'AUTEUR : BENKHAI Filwa

TITRE DE LA THESE EN FRANÇAIS:

Place du scanner cardiaque dans le bilan étiologique des AVC ischémiques : Revue systématique de la littérature

RESUME DE LA THESE EN FRANÇAIS :

Objectif :

Évaluer la place du scanner cardiaque dans la détection des causes cardio-emboliques lors du bilan étiologique des AVCi.

Matériels et méthode :

Nous avons réalisé une revue systématique de la littérature en utilisant les moteurs de recherche PubMed, Cochrane et Google Scholar jusqu'en juin 2021. Les études étaient incluses si elles comprenaient (1) un scanner cardiaque avec ou sans exploration par échographie cardiaque, (2) des patients présentant un AVC ou AIT de survenue récente, (3) des données sur le nombre et le type des sources cardio-emboliques retrouvées.

Résultats :

Vingt-trois études répondaient aux critères d'inclusion, comprenant 3016 patients explorés en scanner. Les études comparant spécifiquement le scanner et l'ETO ont montré des thrombi chez 6,5% des patients en scanner et 5% en ETO. Des plaques athéromateuses aortiques sévères, ont été objectivées chez 27% des patients en scanner versus 15% en échographie (ETT et/ou ETO). En ce qui concerne les anomalies du septum inter-atrial, 15,3% des patients avaient un FOP identifiable en scanner versus 24% en échographie (ETT et/ou ETO).

Conclusion :

Le scanner apparait plus performant que l'échographie pour la détection des thrombi intra-cardiaques et des plaques aortiques sévères, tandis que l'échographie est supérieure pour l'identification des FOP. Ainsi ces deux techniques d'imagerie apparaissent complémentaires dans le bilan étiologique des AVC ischémiques. D'autres études sont nécessaires pour définir la place précise du scanner cardiaque par rapport aux autres techniques d'imagerie (IRM, scanner, échographie...) et pour établir les différents protocoles d'acquisition.

Mots clés :

Scanner cardiaque, accident vasculaire cérébral ischémique, échographie cardiaque, sources cardio-emboliques, thrombi, auricule gauche.

TITRE DE LA THESE EN ANGLAIS :

Interest of the cardiac CT-scan in the etiological assessment of ischemic strokes: A systematic review of the literature

RESUME DE LA THESE EN ANGLAIS :

Objective:

Assess the interest of cardiac CT-scan for the detection of cardio-embolic causes during the initial ischemic stroke assessment.

Materials and methods:

We conducted a systematic literature review of articles published before June 2021 using PubMed, Cochrane and Google Scholar search engines. Studies were included if they included the following data, (1) cardiac CT-scan with or without cardiac ultrasound, (2) patients with a recent stroke or TIA, (3) the number and type of cardio-embolic sources recovered.

Results:

Twenty-three studies met the inclusion criteria, with a total of 3016 scanned patients. Studies specifically comparing scanner and transesophageal echocardiography (TEE) showed thrombi in 6.5% of the patients with the scanner and 5% with TEE. Severe aortic atherosclerotic plaques were identified in 27% of patients with CT-scan versus 15% with ultrasound (transthoracic echography and/or TEE). For inter-atrial septal abnormalities, 15.3% of patients had an identifiable patent foramen ovale (PFO) using CT-scan versus 24% using ultrasound (transthoracic echography and/or TEE).

Conclusion:

Our study suggests that cardiac CT-scan is more efficient than cardiac ultrasound for detecting intra-cardiac thrombi and severe aortic atherosclerosis plaques. However, cardiac ultrasound seems to be better for PFO detection. Cardiac CT-scan and cardiac ultrasound appear to be complementary imaging modalities in the etiological assessment of ischemic strokes. More studies need to be conducted to compare each types of imaging (MRI, US, CT...) in the initial ischemic stroke assessment.

Key words:

cardiac CT-scan, ischemic stroke, echocardiography, cardio-embolic stroke, left atrial thrombi