



HAL
open science

Les applications thérapeutiques du miel dans les pathologies de la muqueuse buccale

Jakub Szczepanek

► **To cite this version:**

Jakub Szczepanek. Les applications thérapeutiques du miel dans les pathologies de la muqueuse buccale. Sciences du Vivant [q-bio]. 2021. dumas-03583369

HAL Id: dumas-03583369

<https://dumas.ccsd.cnrs.fr/dumas-03583369v1>

Submitted on 21 Feb 2022

HAL is a multi-disciplinary open access archive for the deposit and dissemination of scientific research documents, whether they are published or not. The documents may come from teaching and research institutions in France or abroad, or from public or private research centers.

L'archive ouverte pluridisciplinaire **HAL**, est destinée au dépôt et à la diffusion de documents scientifiques de niveau recherche, publiés ou non, émanant des établissements d'enseignement et de recherche français ou étrangers, des laboratoires publics ou privés.



Distributed under a Creative Commons Attribution - NonCommercial - NoDerivatives 4.0 International License

AVERTISSEMENT

Cette thèse d'exercice est le fruit d'un travail approuvé par le jury de soutenance et réalisé dans le but d'obtenir le diplôme d'État de docteur en chirurgie dentaire. Ce document est mis à disposition de l'ensemble de la communauté universitaire élargie.

Il est soumis à la propriété intellectuelle de l'auteur. Ceci implique une obligation de citation et de référencement lors de l'utilisation de ce document.

D'autre part, toute contrefaçon, plagiat, reproduction illicite encourt toute poursuite pénale.



Université
de Paris

UNIVERSITÉ DE PARIS
FACULTÉ DE SANTÉ
UFR D'ODONTOLOGIE - MONTROUGE

Année 2021

N° M029

THÈSE
POUR LE DIPLÔME D'ÉTAT DE DOCTEUR EN CHIRURGIE DENTAIRE

Présentée et soutenue publiquement le : 24 mars 2021

Par

Jakub SZCZEPANEK

**Les applications thérapeutiques du miel dans les pathologies de la
muqueuse buccale**

Dirigée par Mme le Docteur Ihsène Taihi

JURY

Mme le Professeur Tchilalo Boukpepsi

Président

M. le Docteur Charles-Daniel Arreto

Assesseur

Mme le Docteur Ihsène Taihi

Assesseur

Mme le Docteur Marion Florimond

Assesseur

Mme le Docteur Nadia Ben Lagha

Invité



Remerciements

À Mme le Professeur Tchilalo Boukpepsi ; Docteur en Chirurgie dentaire ; Docteur de l'Université Paris Descartes ; Habilitée à Diriger des Recherches ; Professeur des Universités, UFR d'Odontologie – Montrouge ; Praticien Hospitalier, Assistance Publique-Hôpitaux de Paris.

Je vous remercie de l'honneur que vous me faites en acceptant de présider le jury de cette thèse d'exercice. Vous avez su me soutenir durant ces années d'externat en étant de bon conseil et à mon écoute. Je vous remercie aussi pour votre empathie et gentillesse professionnellement comme personnellement. Vous trouverez ici la marque de mon grand respect et de ma reconnaissance.

À M. le Docteur Charles Daniel Arreto ; Docteur en Chirurgie dentaire ; Docteur de l'Université Paris Descartes ; Maître de Conférences des Universités, UFR d'Odontologie – Montrouge ; Praticien Hospitalier , Assistance Publique-Hôpitaux de Paris.

Je vous remercie de l'honneur que vous me faites en siégeant dans ce jury. Merci pour votre disponibilité et vos enseignements. Vous trouverez dans ce travail ma grande reconnaissance.

À Mme le Docteur Ihsène Taïhi ; Docteur en Chirurgie dentaire ; Spécialiste qualifiée en Chirurgie orale ; Ancien Interne des Hôpitaux ; Docteur de l'Université Paris-Est ; Maître de Conférences des Universités, UFR d'Odontologie – Montrouge ; Praticien Hospitalier, Assistance Publique-Hôpitaux de Paris.

Je vous remercie de l'honneur et de la confiance que vous me faites en acceptant de diriger cette thèse. Merci pour votre aide, votre patience et vos conseils. Ce fut un véritable plaisir de travailler avec vous durant l'externat et c'est encore le cas aujourd'hui. Vous m'avez donné le Plaisir de pratiquer la chirurgie orale. Veuillez trouver dans ce travail mes plus sincères remerciements.

À Mme le Docteur Marion Florimond ; Docteur en Chirurgie dentaire ; Assistant Hospitalo-Universitaire associé, UFR d'Odontologie – Montrouge.

Je vous remercie de l'honneur que vous me faites en siégeant dans ce jury. Votre patience et bienveillance sont des qualités incontestables qui rendent la pratique à vos côtés très agréable. Veuillez trouver dans ce travail l'expression de ma sincère gratitude.

À Mme le Docteur Ben Lagha Nadia ; Docteur en Chirurgie dentaire ; Docteur de l'Université Paris 7 ; Praticien Hospitalier, Assistance Publique-Hôpitaux de Paris ; Lauréat de l'Académie Nationale de Chirurgie dentaire

Je vous remercie de l'honneur que vous me faites en siégeant au sein du jury. Merci infiniment pour votre encadrement, vos conseils et votre gentillesse. Vous m'avez énormément appris. Vous participez grandement à ma formation dans le domaine de la chirurgie orale. Veuillez trouver dans ce travail mon plus grand respect et ma reconnaissance.

Résumé et indexation en français et anglais

Résumé :

Le miel est un produit naturel. Il est constitué principalement de sucre et d'eau. Le miel est utilisé par l'homme pour son goût, mais aussi pour ses propriétés thérapeutiques depuis la préhistoire jusqu'à nos jours. Cependant, son utilisation thérapeutique a été délaissée avec l'apparition des médicaments modernes de synthèse. Ces derniers montrent cependant leurs limites par leurs effets indésirables dues à leur usage massif. De plus en plus d'études redonnent ainsi toute la place du miel dans la médecine, en s'appuyant principalement sur ses propriétés anti-bactériennes et sur la cicatrisation.

La muqueuse buccale peut être le siège de plusieurs lésions, notamment les érosions et ulcérations, qu'elles soient d'origine bactérienne, virale, de cause systémique, traumatique ou idiopathiques. Les médicaments de synthèse sont très limités en termes d'accélération de la cicatrisation de la muqueuse buccale et de contrôle des symptômes douloureux. L'utilisation du miel pourrait avoir un intérêt dans le traitement de ces lésions certes bénignes, mais qui peuvent impacter la qualité de vie et le confort des patients dans certains cas. Dans ce travail, nous avons réalisé une revue succincte de la littérature récente sur les applications du miel et des autres produits de la ruche tels que la cire et le propolis en pathologie de la muqueuse buccale. Nous discuterons ses effets thérapeutiques éventuels et la possibilité de s'en servir dans le traitement de certaines pathologies, notamment les récurrences herpétiques, les brûlures et les plaies faisant suite à une intervention chirurgicale dans la cavité orale. L'intérêt de l'utilisation de ce produit naturel seul ou en complément d'une médication moderne sera également abordé.

Discipline ou spécialité :

Chirurgie orale

Mots clés français (fMeSH et Rameau) :

fMeSH : Cicatrisation de plaie ; Stomatite

Rameau : Miel ; Muqueuse orale -- Maladies

Forme ou Genre :

fMeSH : Dissertation universitaire

Rameau : Thèses et écrits académiques

Abstract :

Honey is a natural product. It is mainly composed of sugar and water. People have been using honey for its taste and for its therapeutic properties ever since Prehistoric times. Nevertheless, its therapeutic use has been abandoned with the appearance of modern synthetic drugs. Yet, these drugs show their limits due to their undesirable effects and their large-scale use. More and more studies are thus restoring the place of honey in medicine, based mainly on its anti-bacterial and healing properties.

The oral mucosa can be the site of several lesions, including erosions and ulcerations, whether they are of bacterial, viral, systemic, traumatic or idiopathic origin. Synthetic drugs are very limited in terms of accelerating the healing of the oral mucosa and controlling painful symptoms. The use of honey could be of interest in the treatment of these lesions which, although benign, may impact the quality of life and comfort of patients in some cases. In this work, we will conduct a brief review of the recent literature on the applications of honey and other beehive products such as wax and propolis in oral mucosa pathology. We will discuss its possible therapeutic effects and the possibility of using it in the treatment of certain pathologies, including herpetic recurrences, burns and wounds following surgery in the oral cavity. The interest of using this natural product alone or in addition to a modern medication will also be discussed.

Branches or specialty :

Oral surgery

English keywords (MeSH) :

Wound Healing ; Stomatitis

Publication type (MeSH) :

Academic Dissertation

Liste des abréviations

- AINS : Anti-Inflammatoire Non Stéroïdien
- CMI : Concentration Minimale Inhibitrice
- HSV : Herpès Simplex Virus
- MEC : Matrice Extracellulaire
- MGO : Méthylglyoxal
- MMPs : Métalloprotéases Matricielles
- PMN : Polymorphonucléaires
- ROS : Espèce Réactive de l'Oxygène
- SARM : Staphylococcus Aureus Résistants à la Méricilline
- TNF : Facteur de Nécrose Tumorale
- tPA : Activateur Tissulaire du Plasminogène

Table des matières

INTRODUCTION	3
1 LE MIEL ET SA FABRICATION	4
1 : CICATRISATION DE LA MUQUEUSE BUCCALE ET MIEL	9
1.1 CARACTERISTIQUES DES PLAIES	10
1.1.1 <i>Ulcération</i>	10
1.1.2 <i>Erosion</i>	10
1.2 RAPPELS SUR LA CICATRISATION (LA PEAU, ANATOMIE ET PHYSIOLOGIE DE CICATRISATION DES PLAIES ORTED ET AL.)	11
1.2.1 <i>Hémostase</i>	12
1.2.2 <i>Inflammation</i>	12
1.2.3 <i>Phase de prolifération</i>	13
1.2.4 <i>Phase de remodelage (maturation)</i>	13
1.2.5 <i>Réparation/régénération osseuse</i>	13
1.2.6 <i>Différences entre la cicatrisation cutanée et muqueuse</i>	14
1.3 LES EFFETS DU MIEL SUR LA CICATRISATION :.....	15
1.3.1 <i>l'hémostase</i>	15
1.3.2 <i>l'inflammation</i>	16
1.3.3 <i>Prolifération cellulaire/Régénération tissulaire</i>	17
1.3.4 <i>Régénération osseuse</i>	21
<i>En plus d'accélérer la cicatrisation des tissus mous, il semblerait que le miel ait une action sur la cicatrisation osseuse</i>	21
2: LES EFFETS ANTIMICROBIENS DU MIEL	23
2.1 LES DEBUTS DES ANTIBIOTIQUES.....	23
2.2 MECANISME D'ACTION.....	24
2.2.1 <i>Faible activité de l'eau</i>	26
2.2.2 <i>L'acidité du miel</i>	26
2.3 LES BACTERIES SENSIBLES AU MIEL	29
2.4 RESISTANCE DES BACTERIES.....	31
2.4.1 <i>Résistance aux antibiotiques</i>	31
2.4.2 <i>Résistance au miel</i>	32
2.5 SYNERGIE D'ACTION AVEC LES ANTIBIOTIQUES.....	33
3 : APPLICATIONS CLINIQUES DU MIEL SUR LES PATHOLOGIES DE LA MUQUEUSE BUCCALE	36
3.1 INTERET	36

3.2 METHODOLOGIE DE RECHERCHE	36
3.2.1 Flow chart (12/06/2020)	39
3.2.2 Résultats de la recherche.....	40
3.3 ANALYSE DES RESULTATS	41
3.3.1 Les plaies	41
3.3.2 Infections	43
3.3.3 Mucites.....	46
3.4 DISCUSSION.....	49
3.5 PERSPECTIVES	53
CONCLUSION.....	57
BIBLIOGRAPHIE	58
TABLE DES FIGURES.....	63
TABLE DES TABLEAUX.....	64
ANNEXES.....	65

Introduction

Le miel est un produit naturel. Il est constitué principalement de sucre et d'eau. Le miel est utilisé par l'homme pour son goût, mais aussi pour ses propriétés thérapeutiques depuis la préhistoire jusqu'à nos jours. Cependant, son utilisation a été délaissée avec l'apparition des médicaments modernes de synthèse. Ces derniers montrent cependant leurs limites par leurs effets indésirables dues à leur usage massif. De plus en plus d'études redonnent ainsi toute la place du miel dans la médecine, en s'appuyant principalement sur ses propriétés anti-bactériennes et sur la cicatrisation.

La muqueuse buccale peut être le siège de plusieurs lésions, notamment les érosions et ulcérations, qu'elles soient d'origine bactérienne, virale, de cause systémique, traumatique ou idiopathiques. Les médicaments de synthèse sont très limités en termes d'accélération de la cicatrisation de la muqueuse buccale et de contrôle des symptômes douloureux. L'utilisation du miel pourrait avoir un intérêt dans le traitement de ces lésions certes bénignes, mais qui peuvent impacter la qualité de vie et le confort des patients dans certains cas.

Dans ce travail, nous allons réaliser une revue succincte de la littérature récente sur les applications du miel et des autres produits de la ruche tels que la cire et le propolis en pathologie de la muqueuse buccale. Nous discuterons ses effets thérapeutiques éventuels et la possibilité de s'en servir dans le traitement de certaines pathologies, notamment les récurrences herpétiques, les brûlures et les plaies faisant suite à une intervention chirurgicale dans la cavité orale.

L'intérêt de l'utilisation de ce produit naturel seul ou en complément d'une médication moderne sera également abordé.

1 Le miel et sa fabrication

Le miel, est une denrée alimentaire naturelle douce et sucrée connue de tous. Sa fabrication requiert une matière première, les fleurs, plus précisément leurs nectar et pollen, ainsi que des abeilles mellifères qui vont travailler cette matière première pour donner du miel. Pour parvenir à ce résultat, les abeilles butinent les fleurs afin d'en extraire le **nectar** grâce à leur langue segmentée (glossa) recouverte de poils denses permettant de se charger en nectar¹. Ce dernier sera partiellement digéré dans leur estomac, puis recraché vers une autre abeille qui va continuer la digestion et ainsi de suite jusqu'à l'obtention du **miel brut**. Le nectar prendra le nom de miel brut lorsque la digestion sera complète. Cette opération peut être répétée et durer jusqu'à 20 minutes².

Les abeilles peuvent par la suite régurgiter le miel dans les **alvéoles de la ruche**, puis battre des ailes pour le sécher avant de la sceller avec de la cire.

La saveur du miel ainsi que sa teinte sont dépendantes de l'origine du miel. Si le nectar provient d'un seul type de fleurs, il sera qualifié de monofloral, s'il provient de plusieurs types de fleurs, il sera qualifié de miel polyfloral. L'origine géographique est tout aussi importante car en fonction des différentes zones du globe, nous retrouvons différents types de fleurs. Le miel peut avoir une infinité de teintes allant du translucide au noir en passant par toutes les gammes de couleurs jaunes et ambrées (cf. figure 1)².

Figure 1 : Exemples de teintes de miel



Source : Buram honey, « Different types of honey », 2019.


¹ Zhu et al., « Feeding kinematics and nectar intake of the honey bee tongue ».

² Ramsay et al., « Honey in oral health and care : a mini review ».

1. Miel en médecine traditionnelle

Le miel a été utilisé depuis la nuit des temps en médecine traditionnelle par de très nombreuses civilisations au cours des millénaires passés. Les plus anciennes preuves de son utilisation remontent à la préhistoire grâce à des peintures datant de l'âge de pierre (cf. figure 2).

Figure 2 : Gravures et peintures préhistoriques figurant des scènes de récolte de miel datant de 4000 à 4500 ans avant Jésus-Christ ornent les murs de la Cueva de la Arana à Bicorp près de Valence.



Source : Valencia international « A (pre-historic) taste for honey », 2014.

Par la suite, le miel fût cité dans de nombreux écrits comme substance possédant des vertus thérapeutiques. Peu importe la localisation géographique ou l'époque, chaque civilisation laisse des traces écrites sur les bienfaits de ce produit naturel. Nous pouvons retrouver ces preuves sur des tablettes d'argile sumérienne (6200 av. J.-C.), papyri égyptiens (1900-1250 av. J.-C.), Vedas (5000 av. J.-C.), Saint Coran, la Bible.

Très rapidement, l'homme trouva des effets médicaux au miel et chaque civilisation avait sa propre vision de ces bienfaits. Selon les textes de la médecine Ayurvédique, le miel est très bénéfique dans le traitement de la toux, des troubles cardiaques et pulmonaires, dans la prévention de la cataracte, la

santé gingivale, des dents et des yeux, mais aussi utilisé pour les pathologies cutanées comme les brûlures ou les plaies³.

Dans l'Égypte ancienne, le miel était utilisé comme onguent topique, grâce à **ses propriétés antibactériennes**, pansement pour les plaies infectées, mais également comme pansement standard fait d'un mélange de miel, de graisse et de charpie, comme décrit dans le papyrus Smith (un texte datant de 2600 à 2200 av. J.-C.). Le miel avait une place importante dans la Grèce antique. Hippocrate, considéré comme le père de la médecine, décrit de nombreux bienfaits du miel. Parmi ces nombreux effets, Hippocrate utilise le miel pour les caries, la toux et les maux de gorge, la contraception, les troubles visuels, mais aussi pour son **action laxative et antiseptique** dans le traitement des plaies et des cicatrices. Hippocrate préconisant le miel sous forme d'oxymel (mélange de miel et de vinaigre) contre la douleur, sous forme d'hydromel (mélange d'eau et de miel) contre la soif. En faisant un mélange d'eau de miel et de différentes substances médicinales, il obtenait un médicament contre la fièvre aiguë.

Le miel était utilisé dans la médecine islamique avec des recommandations datant d'il y a 1000 ans du scientifique Avicenne pour le traitement de la tuberculose. Le prophète musulman Mohammad (AS) conseillait l'utilisation du miel contre la diarrhée.

2. Composition du miel (cf. tableau 1):

Le miel est composé d'environ 200 substances. Les composants majoritaires sont le sucre (qui correspond à 95-99 % de la masse sèche du miel) et l'eau.

Les principaux constituants glucidiques sont le fructose (32,56-38,2 %) et le glucose (28,55-31,3 %) et ils représentent 85 à 95 % des sucres facilement absorbables par le tractus gastro-intestinal⁴.

Le miel contient d'autres sucres en plus faibles quantités, parmi ces derniers nous retrouvons des disaccharides (maltose, saccharose, isomaltose, nigérose, mélanose, panose, malose, maléotose et le mélanose) et des oligosaccharides qui ont un rôle probiotique.

La présence **d'acides organiques** représente d'environ 0,57% au sein du miel, comme l'acide gluconique (sous-produit de la digestion du glucose). Ils sont responsables de **l'acidité du miel** et contribuent à son goût caractéristique.

³ Eteraf-Oskouei et Najafi, « Traditional and Modern Uses of Natural Honey in Human Diseases: A Review ».

⁴ Eteraf-Oskouei et Najafi.

Des **composés minéraux** sont retrouvés en faible quantité (0,1 à 1 %). Ils sont représentés principalement par le potassium, puis en quantité moindre on retrouve du calcium, magnésium, sodium, soufre et phosphore et des oligo-éléments tels que le fer, cuivre, zinc et manganèse.

Le miel contient aussi des composés azotés parmi lesquels on retrouve différentes vitamines : C (thiamine), B2 (riboflavine), B3 (acide nicotinique), B5 (acide pantothénique) et B6. Il n'y a que très peu de protéines (0,1-0,5 %), la quantité de protéines spécifiques diffère selon l'origine des fleurs.

Tableau 1 : Composition moyenne du miel⁵

Miel (Valeur nutritionnelle pour 100g)	
Composant	Moyenne
Carbohydrates	82.4 g
Fructose	38.5 g
Glucose	31 g
Autres sucres	1 g
Fibres	0.2 g
Matière grasse	0 g
Protéines	0.3 g
Eau	17.1 g
Riboflavine (Vit. B2)	0.038 mg
Niacine (Vit. B3)	0.121 mg
Pantothenic acid (Vit. B5)	0.068 mg
Pyridoxine (Vit. B6)	0.024 mg
Folate (Vit. B9)	0.002 mg
Vitamine C	0.5 mg
Calcium	6 mg
Fer	0.42 mg
Magnesium	2 mg
Phosphore	4 mg
Potassium	52 mg
Sodium	4 mg
Zinc	0.22 mg

Source : Auteur, 2021.

⁵ Bansal, Medhi, et Pandhi, « Honey - a remedy rediscovered and its therapeutic utility ».

De nombreuses **enzymes** sont également présentes, il y en a trois principales :

1. L'invertase qui hydrolyse la saccharose en fructose et glucose.
2. L'amylase (diastase) qui casse les longues chaînes d'amidon pour donner de la dextrine et du maltose.
3. La glucose oxydase qui produit du peroxyde d'hydrogène (H_2O_2) (responsable des **propriétés antimicrobiennes**) et de l'acide gluconique qui joue un rôle dans l'absorption du calcium.

Le miel contient également d'autres enzymes minoritaires comme l'oxydase ou la catalase (aide à la production d'oxygène et d'eau à partir du H_2O_2).

Tout miel naturel contient **des flavonoïdes** : aspégine, pinocembrine, kaempférol, quercétine, galangine, chrysine, hespérétine.

En quantité moindre, on retrouve des **acides phénoliques** (acide ellagique, acide caféique, acide pommarique, acide férulique), de l'acide ascorbique, des tacophénols, le méthylglyoxal (produit de la réaction de Millard).

Le miel contient des **antioxydants** qui ont ou non une activité enzymatique. Plus la teneur en eau est élevée, plus l'activité antioxydante est élevée. Il en est de même pour la couleur, plus elle est sombre, plus l'activité antioxydante est élevée⁶.

Chaque composant du miel est important, même à de très faibles concentrations, car ils contribuent aux activités médicinales évoquées en début dans la médecine traditionnelle. Les effets antibiotiques et sur la cicatrisation seront abordés dans les parties suivantes afin de mieux comprendre les utilisations du miel au niveau de la muqueuse buccale.

⁶ Bansal, Medhi, et Pandhi.

1 : Cicatrisation de la muqueuse buccale et miel

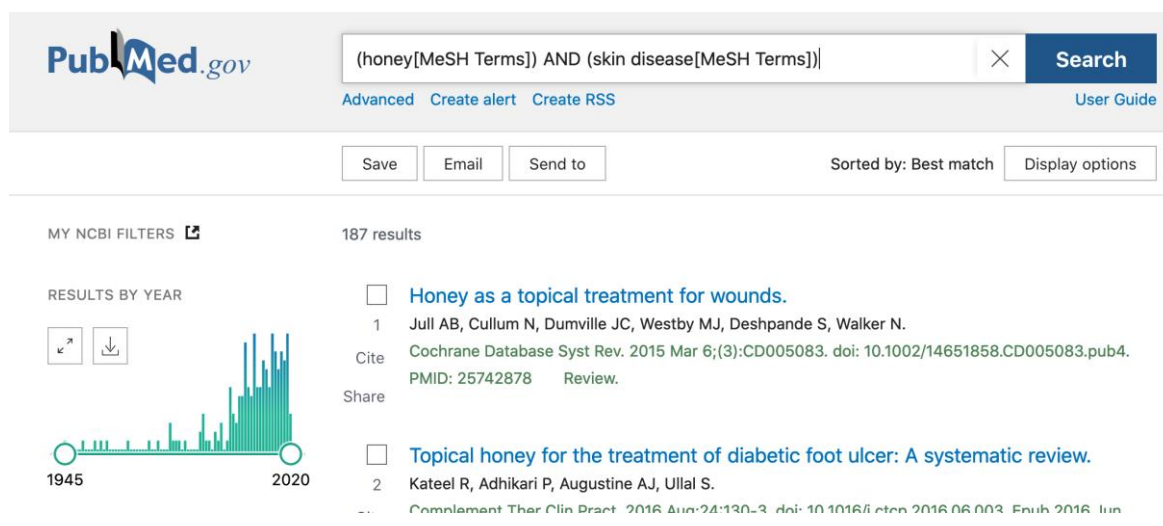
Depuis les années 50, les chercheurs ont commencé à évoquer les bienfaits du miel sur la cicatrisation cutanée. Et progressivement, des études cliniques ont été menées et ont pu démontrer l'efficacité du miel dans la cicatrisation des plaies cutanées. En effet, il semblerait que la cicatrisation soit plus rapide et la cicatrice est moins visible après un traitement de la plaie au miel⁷.

Lorsque nous faisons une recherche simple sur la base de données médicale « PubMed » en associant les termes Mesh « miel » et « les pathologies de la peau » (honey[MeSH Terms]) AND (skin disease[MeSH Terms]) nous trouvons 187 articles, avec une nette augmentation de l'intérêt pour ce sujet depuis les années 2000 (cf. Figure 3).

Nous pouvons donc légitimement nous poser la question de son action sur les plaies de la muqueuse buccale et l'intérêt qu'il pourrait apporter, comparé aux médicaments de synthèse utilisés actuellement dans le traitement des érosions et ulcérations buccales (anesthésiques locaux, antiseptiques, corticoïdes locaux,...) quel que soient les étiologies de ces lésions.

Avant d'aborder les effets du miel sur la cicatrisation, et plus spécifiquement sur la muqueuse orale, il est important de faire quelques rappels concernant les mécanismes de la cicatrisation.

Figure 3 : Équation de recherche PubMed au sujet de la répartition des articles concernant le miel et la peau par années



Source : Auteur, 2021

⁷ Goharshenasan et al., « Topical Application of Honey on Surgical Wounds ».

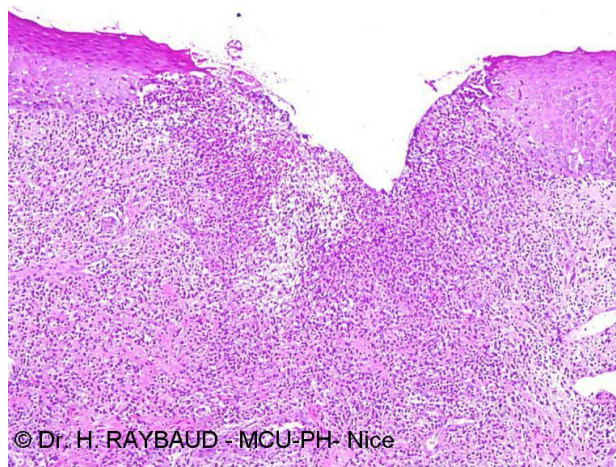
1.1 Caractéristiques des plaies

La muqueuse buccale, tout comme la peau, peut être le siège de plusieurs lésions, notamment les érosions et ulcérations, principales lésions que nous retrouvons au sein de la cavité buccale. Ces lésions peuvent être d'origine bactérienne, virale, de cause systémique, traumatique ou idiopathique.

1.1.1 Ulcération

L'ulcération est une lésion élémentaire de la peau et la muqueuse (cf. figure 4), caractérisée par une perte de substance plus ou moins profonde, intéressant l'épithélium de surface et les tissus sous-jacents.

Figure 4 : Coupe histologique ulcération (HES x20)

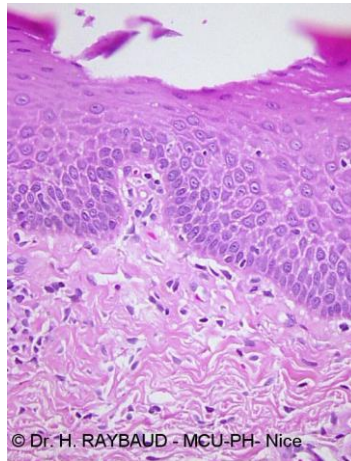


Source : Peglion, « Classification clinique des érosions et ulcérations: quand le chirurgien dentiste doit-il s'inquiéter? », 2013

1.1.2 Erosion

L'érosion est une lésion élémentaire de la peau et de la muqueuse (cf. figure 5), caractérisée par une perte de substance circonscrite et superficielle n'intéressant que l'épithélium de revêtement et la partie superficielle du derme ou du chorion.

Figure 5 : Coupe histologique, érosion (HES x20)



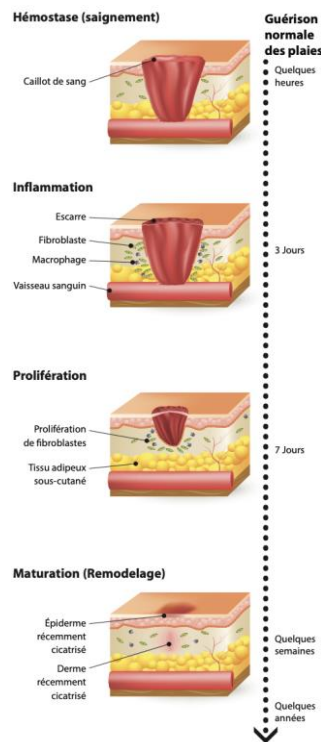
Source : Peglion, « Classification clinique des érosions et ulcérations: quand le chirurgien dentiste doit-il s'inquiéter ? », 2013

1.2 Rappels sur la cicatrisation (la peau, anatomie et physiologie de cicatrisation des plaies Orted et al.)

Une agression extérieure (brûlure, lacération..) peut entraîner une perte d'intégrité des tissus cutanés et muqueux. La cicatrisation est donc la réponse physiologique des tissus qui a pour but de réparer les lésions.

Les plaies guérissent en 4 phases : Hémostase, inflammation, prolifération, remodelage (cf. figure 6).

Figure 6 : Phases de la guérison normale des plaies



Source : Orsted et al., « La peau: anatomie, physiologie et cicatrisation des plaies », 2020.

1.2.1 Hémostase

L'hémostase est la première étape de la cicatrisation, elle survient quelques minutes après le traumatisme. C'est un ensemble de phénomènes physiologiques qui ont pour but d'arrêter le saignement et de réparer la brèche vasculaire.

1.2.2 Inflammation

Cette étape dure environ 4 jours. L'inflammation fait suite à l'hémostase, c'est une réaction normale face à un traumatisme. Elle se présente cliniquement par un érythème, de l'œdème et de la chaleur. Il se produit une vasodilatation qui va amener par le flux sanguin différents éléments au site lésé pour effectuer un « nettoyage » et prévenir d'une infection.

La première ligne de défense est composée entre autres de neutrophiles et de **polynucléaires neutrophiles (PMN)**. Les PMN phagocytent les débris et les micro-organismes, ils détruisent aussi des bactéries par oxydation. Après digestion, les PMN meurent. Ce sont les produits de dégradation qui vont activer d'autres cellules de défense.

C'est un processus qui nécessite une communication intercellulaire très rigoureuse. La communication se fait via les cytokines et les facteurs de croissance.

La seconde ligne de défense est constituée par les **macrophages**.

Sous l'influence des cytokines inflammatoires telles que le facteur de nécrose tumorale α (TNF) et des interleukines IL-1, IL-6, les macrophages sécrètent des métalloprotéases qui ont pour rôle la dégradation des tissus nécrotiques.

Il existe un contrôle des MMPs par des inhibiteurs. En cas de dérèglement de l'équilibre, les MMPs vont dégrader le tissu nouvellement formé, ce qui se traduira par un retard de cicatrisation ou une inflammation chronique.

1.2.3 Phase de prolifération

Cette phase débute au 4^{ème} jour post traumatisme et dure jusqu'au 21^e jour environ. Durant cette phase, nous observons l'angiogenèse, la formation de tissu de granulation, la contraction de la plaie et l'épithélialisation.

L'angiogenèse est la réparation et création de vaisseaux sanguins. Il y a deux types de cellules responsables de l'angiogenèse : les péricytes qui régénèrent la couche externe des vaisseaux et les cellules endothéliales qui régénèrent la couche interne.

Les fibroblastes sécrètent la matrice de collagène sur laquelle aura lieu la régénération du derme.

Les kératinocytes sont responsables de l'épithélialisation. La contraction de la plaie se produit lorsque les kératinocytes se différencient pour former une couche externe protectrice (stratum corneum).

1.2.4 Phase de remodelage (maturation)

Cette dernière phase peut durer jusqu'à 2 ans après la fermeture de la plaie.

Les cellules principalement impliquées sont les fibroblastes. Il y a un remodelage du collagène de type III qui sera remplacé par du collagène de type I.

Les fibres de collagène vont s'aligner le long des lignes de tensions pour augmenter la résistance à la traction.

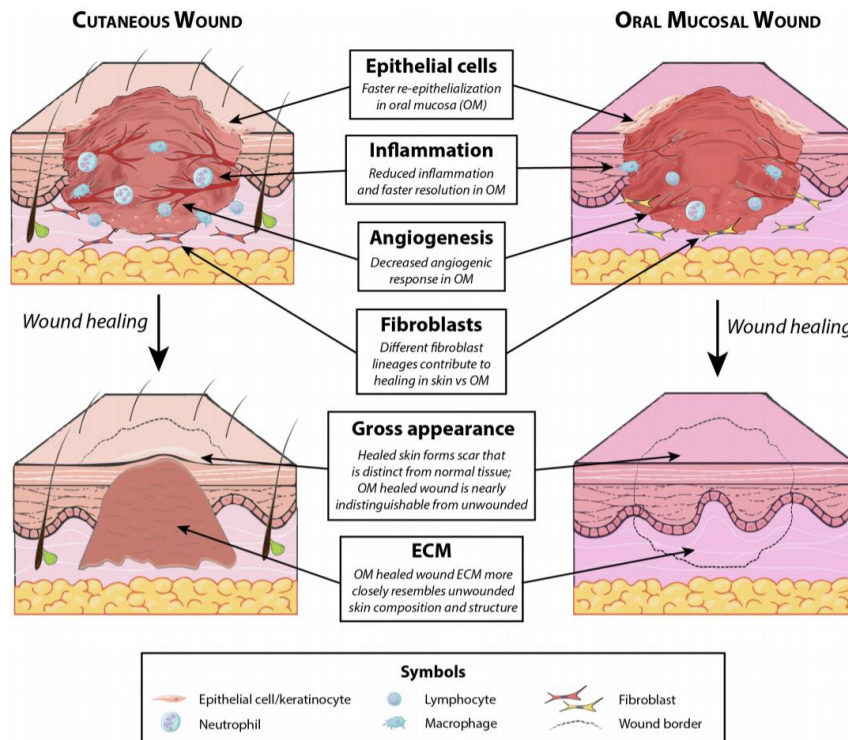
1.2.5 Réparation/régénération osseuse

Il en est de même pour la cicatrisation osseuse appelée consolidation osseuse qui se déroule en 3 phases :

1. Phase inflammatoire
2. Phase de prolifération (formation d'un cal mou puis fibreux)
3. Phase de remodelage osseux

1.2.6 Différences entre la cicatrisation cutanée et muqueuse

Figure 7 : Principales différences entre la cicatrisation des plaies cutanées et des muqueuses buccales



Source : desJardins-Park et al., « The spectrum of scarring in craniofacial wound repair », 2019.

Le processus de cicatrisation des plaies (ulcérations et érosions) cutanées et des muqueuses, et plus spécifiquement de la muqueuse orale, présente des similitudes par leur composition en cellules (kératinocytes, fibroblastes et cellules inflammatoires), matrice extracellulaire (MEC) et molécules.

Il existe par ailleurs plusieurs différences entre la cicatrisation des plaies cutanées et celle des muqueuses (cf. figure 7) :

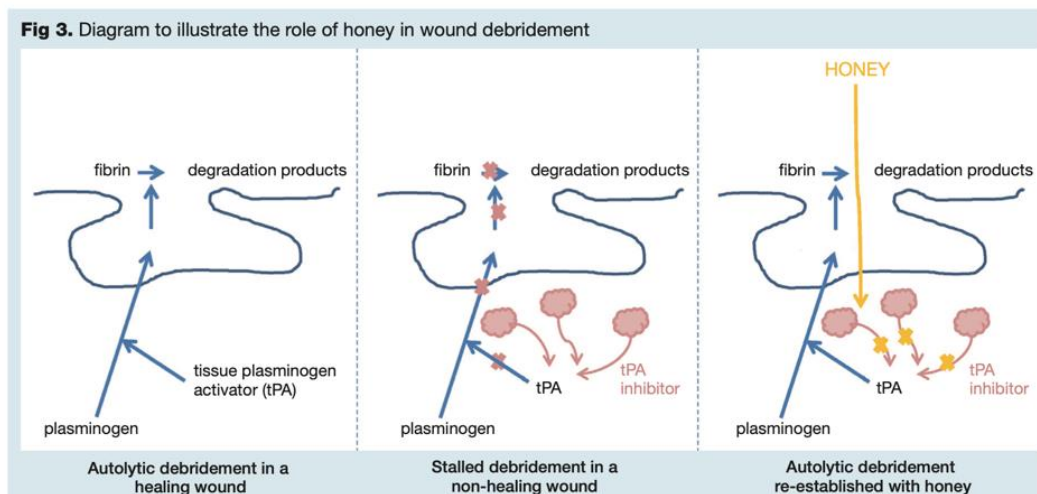
- Le phénomène de fibrose qui se produit au niveau du derme cutané est l'une des principales différences. La cicatrisation des muqueuses n'implique pas ce phénomène.
- Dans les études récentes, d'autres différences à l'échelle cellulaire et moléculaire sont décrites.
 - o Dans la plaie en cours de cicatrisation (en ce qui concerne les cellules participantes et le degré d'angiogenèse).

- Dans la plaie complètement cicatrisée (en ce qui concerne la composition de la matrice cellulaire et l'apparence « brute » de la plaie cicatrisée).⁸
- Une ré-épithélialisation plus rapide au niveau de la muqueuse orale
- Une inflammation moindre de la muqueuse orale
- Une réduction de l'angiogenèse de la muqueuse orale
- Les fibroblastes de la peau et de la muqueuse orale présentent des origines embryologiques différentes. Les fibroblastes dermiques sont plus fibrotiques que les fibroblastes muqueux.
- La MEC de la muqueuse cicatrisée est proche de celle d'une muqueuse saine contrairement à la MEC de la peau qui, une fois cicatrisée, a une structure différente.

1.3 Les effets du miel sur la cicatrisation :

1.3.1 l'hémostase

Figure 8 : Rôle du miel dans le débridement des blessures



Source : Cooper, « Honey for wound care in the 21st century », 2016.

Les étapes de la coagulation font appel à la plasmine, qui est importante dans le remodelage des tissus et dans la médiation de l'inflammation. Son précurseur inactif, le plasminogène, sera activé en plasmine par l'activateur tissulaire du plasminogène (tPA). Ce dernier est bloqué par le tPAI.

Le débridement auto lytique dépend d'enzymes protéolytiques qui vont digérer les cellules dévitalisées au sein de la plaie. Le **pouvoir osmotique du miel** va entraîner une augmentation de l'exsudation de la

⁸ desJardins-Park et al., « The spectrum of scarring in craniofacial wound repair ».

blesse, ce qui va mener à un apport plus important en **plasminogène** au sein de la plaie. Il est suggéré que le miel augmente la quantité de plasminogène au niveau de la plaie par **inhibition** des tPAI (cf. figure 8).⁹

1.3.2 l'inflammation

Il n'existe pas de médicament anti-inflammatoire de référence spécifique pour traiter les plaies. Cette classe médicamenteuse n'est pas compatible avec la cicatrisation des plaies. Les anti-inflammatoires non stéroïdiens (AINS) sont cytotoxiques et les corticostéroïdes inhibent la croissance du tissu épithélial.

1.3.2.1 Activité antimicrobienne/osmolarité

Les effets anti-inflammatoires du miel sont dus à son **activité antimicrobienne** qui va aider à éliminer les **stimuli** provoquant l'inflammation d'une plaie. A ces effets est aussi associée **l'osmolarité du miel** qui augmente l'exsudation de la plaie, ce qui diminue l'œdème.

Mais le miel possède aussi des effets anti-inflammatoires intrinsèques.

1.3.2.2 Inactivations des ROS

Les espèces réactives de l'oxygène (ROS), sont produites pendant « l'explosion oxydative » des phagocytes. Ils agissent comme des messagers qui vont déclencher une amplification de l'inflammation en retour d'une réponse inflammatoire¹⁰.

De plus, les ROS produites par les phagocytes dans les tissus inflammatoires activent également les protéases qui sont normalement inactives. Ces protéases digèrent la MEC et les facteurs de croissance cellulaire qui sont essentiels à la réparation des tissus.

Il a été proposé que l'action anti-inflammatoire du miel est due à **l'inhibition des (ROS)**, et à l'inhibition de leur production¹¹.

Ce serait **l'action des antioxydants** présents dans le miel qui serait à l'origine de cette inhibition. De plus, il a été démontré que l'application d'antioxydants sur les plaies diminue l'inflammation.

1.3.2.3 Diminution des prostaglandines

Des études démontrent la **diminution du taux de prostaglandines** (prostaglandine E2 (PGE2), du PGF2a et de la thromboxane B2) dans le sang de manière significative suite à l'ingestion de miel (cf. tableau 2).¹²

⁹ Cooper, « Honey for wound care in the 21st century ».

¹⁰ Molan, « The evidence and the rationale for the use of honey as a wound dressing ».

¹¹ Cooper, « Honey for wound care in the 21st century ».

¹² Al-Waili et Boni, « Natural honey lowers plasma prostaglandin concentrations in normal individuals ».

Tableau 2 : Concentration plasmatique moyenne de prostaglandines (ng/mL) avant et après ingestion de miel

TABLE 1. MEAN \pm SD OF PLASMA PROSTAGLANDIN LEVELS (NG/ML) BEFORE AND AFTER HONEY INGESTION

Type of prostaglandins	Time					F value
	0	1 hr	2 hr	3 hr	15 days	
Thromboxane B ₂	0.445 \pm 0.33	0.414 \pm 0.31 (7%)	0.293 \pm 0.32 (34%)	0.29 \pm 0.28 (35%)	0.23 \pm 0.2 (48%)	2.034
Prostaglandin E ₂	0.569 \pm 0.62	0.489 \pm 0.56 (14%)	0.513 \pm 0.63 (10%)	0.460 \pm 0.56 (19%)	0.21 \pm 0.31 (63%)	0.476
Prostaglandin F _{2α}	0.133 \pm 0.17	0.136 \pm 0.26	0.097 \pm 0.2 (31%)	0.114 \pm 0.26 (14%)	0.067 \pm 0.08 (50%)	0.167

*Percent of reduction in prostaglandin levels compared with time 0.

Source : Al-Waili et Boni, « Natural honey lowers plasma prostaglandin concentrations in normal individuals », 2003.

La capacité du miel à réduire les concentrations de prostaglandines pro-inflammatoires pourrait expliquer bon nombre de ses effets biologiques notamment ceux liés à la réduction de l'inflammation.

1.3.2.4 Diminution de l'œdème

La réduction de l'œdème observée cliniquement par application du miel n'est pas seulement un effet secondaire du **rôle antibactérien** du miel sur la plaie. En effet, le miel améliore **l'oxygénation** dans les vaisseaux en améliorant la circulation dans les capillaires. **L'acidité du miel** contribue également à l'oxygénation, car l'acidification des plaies augmente la libération d'oxygène de l'hémoglobine.

Il y a une réduction de la pression sur la micro-vascularisation du tissu de la plaie, ce qui a pour résultat la diminution de l'œdème.

L'action anti-inflammatoire du miel réduirait également les dommages causés par les radicaux libres issus de l'inflammation, prévenant ainsi toute nouvelle nécrose.

1.3.3 Prolifération cellulaire/Régénération tissulaire

Il a été montré que l'utilisation du miel sur les plaies induit **une formation rapide** de tissu de granulation. Ce tissu de granulation se forme à la périphérie des vaisseaux lésés. Il y aurait donc une **stimulation de l'angiogénèse** par le miel.

Une étude histologique *in vivo* (modèle murin)¹³ montre que sur une plaie cutanée :

Le miel a augmenté :

- La formation du tissu de granulation
- La densité et l'activation des fibroblastes
- La kératinisation de la surface de la plaie

¹³ Ghaderi et Afshar, « Topical Application of Honey for Treatment of Skin Wound in Mice ».

- L'épaisseur de la membrane basale et de l'épiderme
- L'épaisseur des fibres de collagène
- La résilience
- La résistance à la traction
- La ténacité de la plaie

Le miel a diminué :

- L'infection
- L'inflammation
- L'œdème
- La déhiscence

Certaines études montrent que le miel stimule la libération de **TNF- α** par les macrophages murins induisant une surexpression de la prostaglandine E2 (PGE2) et de la cyclooxygénase-2 (COX-2) et la sécrétion a des niveaux élevés de TNF- α , IL-1 β , TGF- β et MMP-9 dans les kératinocytes.⁶

Il y aurait donc une stimulation de protéines et cytokines comme TNF-a, d'IL-1b et d'IL-6 par les cellules MM6 (et les monocytes humains).¹⁴

Ces résultats contredisent l'effet anti-inflammatoire du miel. Cependant ces cytokines sont très importantes pour la régénération des tissus.

L'acidité et l'action osmotique du miel grâce à sa haute teneur en sucre augmente la **teneur en oxygène et en nutriments** pour la croissance du tissu en réparation.

Il n'y a actuellement aucune explication sur les effets exacts du miel dans ce phénomène. Il semblerait que cet effet soit dû au **peroxyde d'hydrogène (H₂O₂)** contenu dans le miel, sachant qu'il a été prouvé qu'une application d'H₂O₂ augmenterait le recrutement sanguin dans les ulcères ischémiques¹⁵.

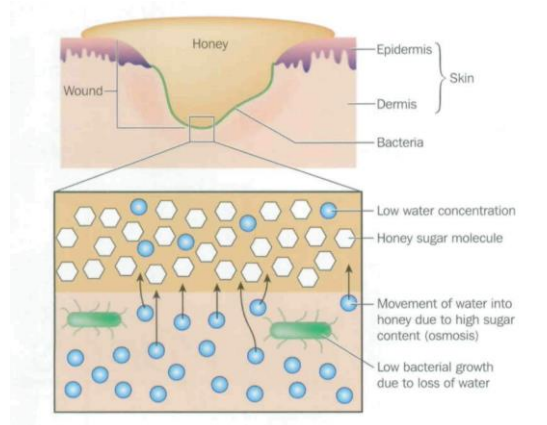
L'H₂O₂ favoriserait la cicatrisation à condition d'être à une concentration soigneusement contrôlée, ce qui est déjà le cas pour le miel (relargage en continu à faible concentration).

La diminution de l'inflammation ainsi que la haute teneur en sucre du miel rendent les plaies hypertoniques, ce qui diminue l'activité des protéases et donc empêche le phénomène de macération (cf. figure 9).

¹⁴ Tonks et al., « Honey stimulates inflammatory cytokine production from monocytes ».

¹⁵ Molan, « Potential of honey in the treatment of wounds and burns ».

Figure 9 : Effets de l'osmolarité et de la haute teneur en sucre du miel sur un tissu lésé



Source : Lay-flurrie, « Honey in wound care : effects, clinical application and patient benefit », 2008.

L'utilisation de miel sur les pansements donne des avantages mécaniques. En effet, le retrait du pansement ne va pas endommager les tissus nouvellement formés qui pourraient être arrachés s'ils s'adhèrent au pansement. Cela entraîne donc un retrait de pansement indolore¹⁶.

Une meilleure contraction de la plaie et une meilleure épithélialisation des lésions traitées pourraient être dues à l'effet de la pression osmotique élevée du miel qui déshydrate l'œdème tissulaire et maintient les bords de la plaie coaptés.

En tant que source riche en **hydrates de carbone**, le miel pourrait également fournir les quantités et l'énergie nécessaires à la multiplication et à la maturation des fibroblastes et à la formation de collagène, améliorant ainsi la contraction des plaies. Des niveaux élevés de ces **acides aminés** présents dans le miel naturel jouent un rôle important dans la formation du collagène et peuvent contribuer à une guérison précoce et aboutir à une synthèse précoce des fibres de collagène en initiant une activité fibroblastique¹⁷.

Pour confirmer ces effets du miel, une étude *in vivo* sur un modèle animal (lapins) a voulu démontrer l'effet du miel sur la réparation tissulaire et la cicatrisation¹⁸. L'étude histologique sur des plaies cutanées incisionnelles (3 cm sur la peau de la cuisse) avec ou sans application biquotidienne de miel sur les plaies a montré des résultats significativement meilleurs en présence de miel (cf. tableau 3 et figure 10).

¹⁶ Molan, « The evidence and the rationale for the use of honey as a wound dressing ».

¹⁷ Oryan et Zaker, « Effects of topical application of honey on cutaneous wound healing in rabbits ».

¹⁸ Oryan et Zaker.

Tableau 3 : Comparaison histologique de plaies incisionnelles traitées et non par le miel chez le lapin

	Lésion non traitées	Lésions traitées au miel
J2	Œdème plus important Absence d'attache et d'épithélialisation Infiltration importante de PMN Nécrose	Lambeaux cutanés rapprochés Début d'épithélialisation Présence d'une croûte Absence de nécrose
J7	Croûte de surface non épithélialisée Signes de nécroses Présence de nombreux PMN Présence de mononucléaires Lésion désorganisée	Epithélialisation terminée Absence de nécrose Absence de PMN Moins de macrophages Fibres de collagène mieux organisées
J14	Croûte avec épithélialisation imparfaite Signes de nécroses persistants Présence de neutrophiles et macrophages Concentration en glycosaminoglycanes plus élevée	Réparation parfaite Diminution du nombre de fibroblastes (plus allongés/meilleur alignement) Presque plus de cellules inflammatoires Absence de nécrose

Source : Auteur, 2021.

Figure 10 : Coupe d'une plaie à J14 non traitée (gauche) et traitée par le miel (droite) coloration au bleu Alcian, grossissement x88 et x140 respectivement



Fig. 2. Injured untreated lesions on day 14 postoperatively. The injured area is unorganized and shows necrosis and lack of epithelialization and many neutrophils are still present in the lesion (Alcian blue PAS, × 88).

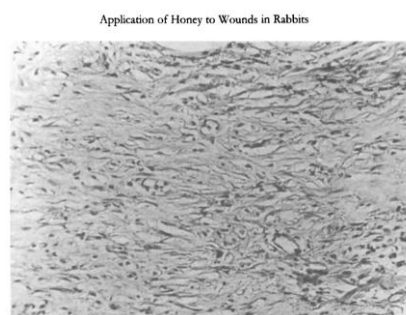


Fig. 3. Injured treated area 14 days postoperatively. The tissue is well vascularized and the fibroblasts and collagen fibres are properly organized. Very few inflammatory cells are still present in the tissue (Alcian blue PAS, × 140).

Source : Oryan et Zaker, « Effects of topical application of honey on cutaneous wound healing in rabbits », 1998.

1.3.4 Régénération osseuse

En plus d'accélérer la cicatrisation des tissus mous, il semblerait que le miel ait une action sur la cicatrisation osseuse.

Nous citons à titre d'exemple cette étude menée sur des rats qui avait pour but de savoir si le traitement d'une alvéole dentaire post-extractionnelle avec du miel accélérerait ou pas sa cicatrisation¹⁹.

Pour se faire, un groupe de souris a été traité avec du miel et un second groupe contrôle non traité (cf. tableau 4 et figure 11).

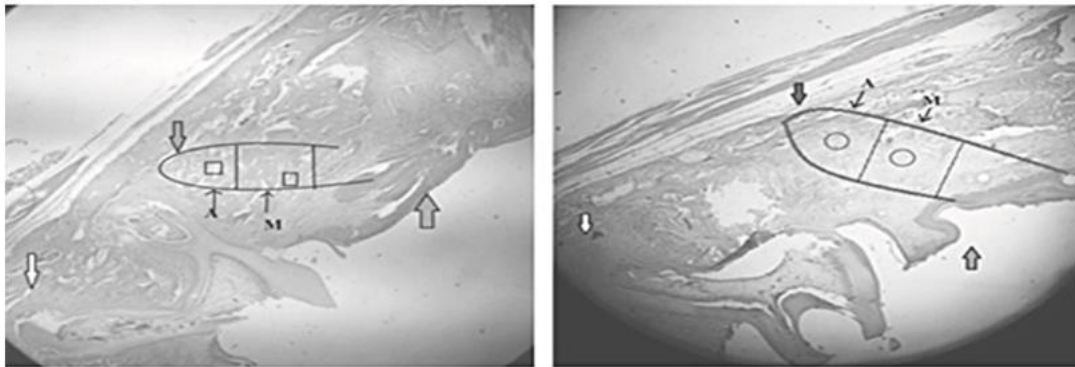
Tableau 4 : Analyse histologique de formation osseuse d'alvéoles dentaires post-extractionnelles chez les rats

	Tiers moyen de l'alvéole		Tiers apical de l'alvéole	
	Groupe traité au miel	Groupe non traité	Groupe traité au miel	Groupe non traité
J7	Pas de formation trabéculaire	Pas de formation trabéculaire	Pas de formation trabéculaire	Pas de formation trabéculaire
J21	Formation de travées osseuses de $63\% \pm 6,6$	Formation de travées osseuses de $31,7\% \pm 3,32$	Formation de travées osseuses de $92,7\% \pm 3,1$	Formation de travées osseuses de $40,8\% \pm 7,5$

Source : Auteur, 2021.

¹⁹ Ilyas et al., « Effect of honey on healing of extracted tooth socket of albino wista rats ».

Figure 11 : Coupes histologiques d'une alvéole dentaire post extractionnelle du groupe contrôle (gauche) et du groupe expérimental (droite) 21 jours après l'extraction

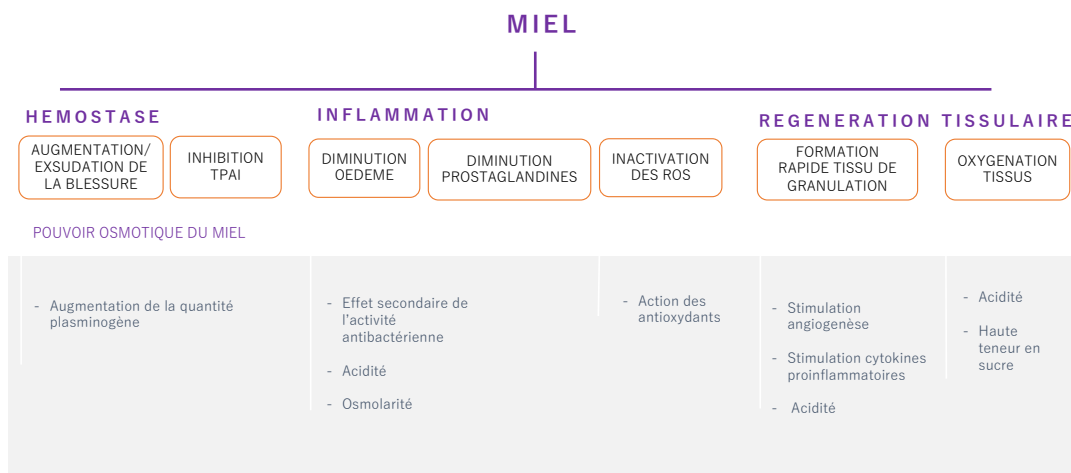


Source : Ilyas et al., « Effect of honey on healing of extracted tooth socket of albino wista rats », 2015.

D'après les résultats de l'étude, il semblerait que miel présente un effet intéressant sur la cicatrisation osseuse en améliorant la prolifération cellulaire et la régénération des tissus.

Résumé les différents effets du miel sur la cicatrisation (cf. figure 12).

Figure 12 : Les effets du miel sur la cicatrisation



Source : Auteur, 2021.

2: Les effets antimicrobiens du miel

Quand l'intégrité de la peau ou de la muqueuse est compromise, il y a une augmentation du risque d'infection. L'infection d'une blessure augmente la douleur chez le patient et a un impact sur la durée de la cicatrisation. Le miel présente des propriétés antibiotiques qui vont donc participer à l'optimisation de la cicatrisation et empêcher les surinfections.

Pendant longtemps, la désinfection des plaies ne se faisait que localement (à l'extérieure du corps) avec des agents antimicrobiens d'origine animale, végétale ou minérale. A part le miel, toutes les autres substances étaient trop toxiques pour un usage interne (cf. tableau 5)²⁰.

Tableau 5 : Les différents traitements topiques des plaies des civilisations primitives et anciennes

Origine animale	Origine végétale	Origine minérale
Bile	Écorces	Alun
Sang	Colorants	Antimoine
Beurre	Fruits	Arsénique
Toile d'araignée	Herbes	Argile
Chenille	Miel	Sel de cuivre
Blanc d'œuf	Huiles	Sels de plomb
Fèces	Résines	Sels de mercure
Lard ou graisse	Sève	Sels de potassium
Viande	Sucre	Sels de zinc
Lait	Vin ou vinaigre	Goudron

Source : Forrest, « Early history of wound treatment. », 1982.

2.1 Les débuts des antibiotiques

Au début du XX^e siècle, Paul Ehrlich révolutionne le traitement des infections en ouvrant la voie à un nouveau type de médicaments : les antibiotiques.

Les antibiotiques ont un mécanisme spécifique d'inhibition, une toxicité sélective contre une espèce microbienne donnée. Ils sont initialement très efficaces pour contrôler les infections.

²⁰ Cooper et al., « Absence of bacterial resistance to medical-grade manuka honey ».

La majorité des espèces microbiennes sont sensibles à au moins une famille d'antibiotiques.

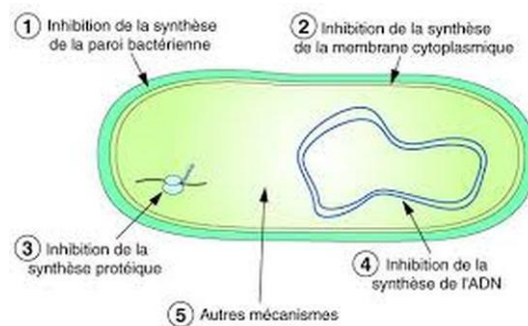
Il y actuellement 17 classes d'antibiotiques, la découverte de nouveaux antibiotiques a peu évolué depuis 20 ans.

2.2 Mécanisme d'action

Les bactéries sont des cellules appartenant à la famille des procaryotes, elles se distinguent des cellules eucaryotes, végétales et animales, non seulement par leur petite taille (de l'ordre du micromètre contre environ dix micromètres pour la moyenne des cellules eucaryotes), mais aussi par leur structure particulière (essentiellement l'absence de noyau) et leur mode de division.

La mort des bactéries peut être déclenchée à plusieurs niveaux en fonction de la famille d'antibiotiques utilisée (cf. figure 13).

Figure 13 : Différents mécanismes d'action des antibiotiques sur les bactéries



Source : Lesseur, « Antibiotiques : modes d'action, mécanismes de la résistance ». 2014.

Les antibiotiques agissent sur²¹ :

1) L'inhibition de la synthèse d'acides nucléiques

Les antibiotiques de la famille des quinolones interfèrent avec le maintien de la topologie chromosomique en ciblant la topoisomérase II et la topoisomérase IV, en piégeant ces enzymes au stade du clivage de l'ADN et en empêchant la réunion des brins. La machinerie de réplication de l'ADN est arrêtée au niveau des fourches de réplication bloquées, ce qui entraîne l'inhibition de la synthèse de l'ADN.

2) L'arrêt de la synthèse d'ARN dépendant de l'ADN :

²¹ Kohanski, Dwyer, et Collins, « How antibiotics kill bacteria : from targets to networks ».

Les rifamycines inhibent la transcription en se liant avec une grande affinité à la sous-unité β d'une ARN polymérase liée à l'ADN et transcrivant activement l'ARN (au niveau de l'émergence du brin nouvellement formé).

3) L'inhibition de la synthèse des enveloppes des bactéries

La cellule bactérienne est enveloppée par des couches de peptidoglycane, une matrice polymère réticulée liée à un peptide. Un inhibiteur (β -lactames par exemple) de la synthèse de la paroi cellulaire peut entraîner des modifications de la forme et de la taille des cellules, l'induction de réponses au stress cellulaire et, finalement, la lyse cellulaire.

4) Inhibition de la synthèse protéique

Le processus de traduction de l'ARNm se déroule en trois phases séquentielles (initiation, élongation et terminaison) qui impliquent le ribosome et une série de facteurs accessoires cytoplasmiques. Le ribosome est composé de deux sous-unités ribonucléoprotéiques : les 50S et 30S. Les médicaments qui inhibent la synthèse des protéines font partie des classes d'antibiotiques les plus larges et peuvent être divisés en deux sous-classes : les inhibiteurs 50S et les inhibiteurs 30S.

Nous allons récapituler les principales familles d'antibiotiques avec leurs rôles et leur cible principale (cf. tableau 6).

Tableau 6 : Différentes familles d'antibiotiques avec leur rôle et cibles bactérienne

Famille d'antibiotique	Rôle	Cible
Fluoroquinolones	Inhibiteur synthèse ADN	Topoisomérase II et IV
Triméthoprime-sulfaméthoxazole	Inhibiteur synthèse ADN	Inhibiteur synthèse acide tétrahydrofolique
Rifamicine	Inhibiteur synthèse ARN	ARN polymérase ADN dépendante
β -lactames	Inhibiteur synthèse cellules membranaires	Protéines de liaison à la pénicilline
Glycopeptides/Glycolipopeptides	Inhibiteur synthèse cellules membranaires	Peptidoglycane (dipeptide terminal)
Lipopeptide	Inhibiteur synthèse cellules membranaires	Cellules membranaires
Aminoglycosides	Inhibiteur synthèse protéique	Ribosome 30S
Tétracycline	Inhibiteur synthèse protéique	Ribosome 30S
Macrolides	Inhibiteur synthèse protéique	Ribosome 50S
Streptogramines	Inhibiteur synthèse protéique	Ribosome 50S
Phénicoles	Inhibiteur synthèse protéique	Ribosome 50S

Source : Auteur, 2021.

Les mécanismes de l'activité antimicrobienne du **miel** sont différents de ceux des antibiotiques, qui eux détruisent la paroi cellulaire de la bactérie ou inhibent les voies métaboliques intracellulaires. L'activité antibactérienne serait liée à quatre propriétés principales du miel.

2.2.1 Faible activité de l'eau

L'activité de l'eau est un paramètre primordial dans la conservabilité des aliments. Elle ne correspond pas à la teneur en eau mais à la quantité d'eau disponible pour diverses réactions. L'activité de l'eau correspond à la pression de vapeur d'eau d'un produit humide divisé par la pression de la vapeur saturante de ce produit à la même température. L'activité de l'eau varie de 0 à 1, 1 étant l'activité maximale de l'eau possible.

Les bactéries nécessitent une activité de l'eau supérieure à 0.9 pour se développer, or le miel est une solution super saturée en sucre avec une activité de l'eau de 0.56 à 0.62⁴ **empêchant donc la croissance bactérienne.**

2.2.2 L'acidité du miel

La plage de pH compatible avec la croissance bactérienne se situe en moyenne entre 4.0 et 4.5. Le miel a en moyenne une acidité de 3.9 ce qui empêcherait la croissance bactérienne²². Cependant, une dilution du miel dans les différents fluides aurait pour conséquence une augmentation du pH et donc une diminution de l'effet antimicrobien via cette propriété.

2.2.3 Le peroxyde d'hydrogène

Le peroxyde d'hydrogène (H₂O₂) est considéré comme la substance qui contribue le plus à l'activité antibactérienne. Il est produit grâce à une enzyme : **la glucose oxydase**. Elle permet la transformation du nectar en miel par l'oxydation du glucose, donnant comme produits : du H₂O₂ et de l'acide gluconique. Ces deux sous-produits protègent le miel et le stérilisent pendant les étapes de maturation.

Dans le miel non dilué, la glucose oxydase est à l'état inactif et la quantité de H₂O₂ est 400 à 4000 inférieure à celle nécessaire à la bactériolyse. La dilution du miel entraîne une augmentation de 2500 à 50000 fois de l'activité de cette enzyme, et ainsi le relargage de H₂O₂. Cette propriété fait du miel un candidat de choix pour le traitement de plaies, dont l'exsudat va entraîner la dilution. Il faut une dilution de 40 à 60% pour une activité optimale du H₂O₂.

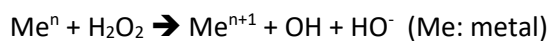
²² Cooper, « Honey for wound care in the 21st century ».

La quantité de H₂O₂ retrouvée dans certains désinfectants est de 3% à 30% dont 0.8-8 mol.L⁻¹. Dans certains miels, nous avons une concentration qui se rapproche plutôt de 0.002 mol.L⁻¹. Ces valeurs montrent une meilleure cytocompatibilité du H₂O₂ présent dans le miel plutôt que pris isolément dans les produits désinfectants. En effet, les hautes concentrations d'H₂O₂ endommagent les cellules et les protéines en créant des radicaux oxygénés.²³

En utilisant le miel localement comme pansement, sa dilution avec l'exsudat libérera progressivement du H₂O₂ qui pourra ainsi jouer son rôle antiseptique.

Il a été récemment montré qu'il existe une action synergique du H₂O₂,²⁴ des polyphénols et des métaux de transition. Le traitement de l'ADN bactérien plasmidique avec du H₂O₂ seul n'affecte pas l'intégrité de l'ADN, car le H₂O₂ est éliminé par la catalase. Cependant, les polyphénols extraits des miels vont dégrader l'ADN plasmidique en présence de H₂O₂ et de Cu(II) dans la réaction de Fenton.

Réaction de Fenton :



Le miel contient tous les substrats nécessaires pour la réaction de Fenton.

L'impact de OH est plus important que celui de H₂O₂ car il ne peut être neutralisé par aucune enzyme, contrairement au H₂O₂ qui sera neutralisé en tant qu'antioxydant par la catalase.

2.2.4 Les flavonoïdes non peroxydés

Les composés phénoliques dérivés du nectar des plantes sont considérés comme des composants importants dans l'activité antibactérienne non peroxydique du miel via les radicaux OH libérés par la réaction de Fenton. Parmi ces composés, nous retrouvons le méthylglyoxal, les glycoprotéines, les dérivés de glycosides de diacides gras, la leptosine, le lysozyme, la pinocembrine, le 1,4-dihydroxybenzène, les flavonoïdes, etc.

L'activité de chacun de ces composants pris individuellement est trop faible pour avoir des effets cliniquement pertinents. Cependant, leur activité combinée contribue de manière significative à l'activité antibactérienne du miel. Leur présence est très variable en fonction de l'origine florale et d'autres facteurs²⁵.

Récapitulatif des effets antibiotiques du miel (cf. tableau 7)

²³ Bang, Bunting, et Molan, « The effect of dilution on the rate of hydrogen peroxide production in honey and its implications for wound healing ».

²⁴ Brudzynski, Abubaker, et Miotto, « Unraveling a mechanism of honey antibacterial action : polyphenol/h₂o₂-induced oxidative effect on bacterial cell growth and on dna degradation ».

²⁵ Hussain, « Role of honey in topical and systemic bacterial infections ».

Tableau 7 : Récapitulatif des effets antibiotiques du miel

Propriété du miel	Effet sur les bactéries
Faible activité de l'eau	Empêche la croissance bactérienne
Acidité	Acidité trop importante pour la croissance bactérienne
Relargage de H ₂ O ₂	H ₂ O ₂ est un antiseptique reconnu
Flavonoïdes non peroxydés	Destruction des bactéries via les radicaux OH

Source : Auteur, 2021.

2.2.5 Autres

Hormis les différentes voies d'inhibition des bactéries, le miel est une substance très complexe faite de plus de 200 composés. Des études récentes ont mis en avant la découverte de nouvelles substances qui participent aussi à l'activité antibactérienne du miel²⁶.

Effectivement, certaines bactéries vivent en communauté sous forme de biofilm. Il y a donc une communication intra et inter cellulaire reposant sur la diffusion de petites molécules au travers des membranes plasmiques appelée **quorum sensing**²⁷. Au sein des biofilms, elles deviennent de plus en plus tolérantes à la fois aux agents antimicrobiens et aux réponses immunitaires de l'hôte à mesure que le biofilm grandit, et deviennent donc de plus en plus difficiles à éradiquer.

L'activité antibactérienne du miel n'est pas limitée à l'effet bactéricide, car elle perturbe aussi la détection du quorum sensing et la formation du biofilm.²⁸

Le miel a montré une activité bactéricide multifactorielle lorsque ses facteurs bactéricides individuels ont été neutralisés de manière sélective. Cette approche a permis de mettre en évidence récemment

²⁶ Cooper, « Honey for wound care in the 21st century ».

²⁷ Le Berre et al., « Quorum sensing : une nouvelle cible thérapeutique pour pseudomonas aeruginosa ».

²⁸ Cooper, « Honey for wound care in the 21st century ».

(cf. tableau 8) que le Methylglyoxal (MGO), la défensine-1 de l'abeille et le H₂O₂ ont des mécanismes distincts en tant que puissants facteurs antibactériens.

Tableau 8 : Découvertes de nouveau facteurs antimicrobiens présents dans le miel

Substance	Découverte	Rôle
Methylglyoxal (MGO)	2004 ²⁹	Inhibition de la division cellulaire par inhibition de la réplication de l'ADN et de la protéosynthèse ³²
Bee-Defensin	1997 ³⁰	Affecte la formation de biofilm très probablement en inhibant la production de substances polymères extracellulaires ³³
Jelleins 1, 2 et 4	2015 ³¹	Perméabilisation non spécifique de la membrane des cellules bactériennes et des érythrocytes

Source : Auteur, 2021.

Des études moléculaires et cellulaires ont révélé que le miel présente une activité antibactérienne très singulière à multiples facettes contre les bactéries pathogènes.³⁴

2.3 Les bactéries sensibles au miel

Il a été décrit qu'il existe une soixantaine de bactéries sont sensibles au miel parmi lesquelles nous pouvons citer (cf. tableau 9):

²⁹ Weigel, Opitz, et Henle, « Studies on the occurrence and formation of 1,2-dicarbonyls in honey ».

³⁰ Rees, « Novel antibacterial peptides isolated from a european bumblebee, *bombus pascuorum* (hymenoptera, apoidea) ».

³¹ Brudzynski et Sjaarda, « Honey glycoproteins containing antimicrobial peptides, jelleins of the major royal jelly protein 1, are responsible for the cell wall lytic and bactericidal activities of honey ».

³² Kalapos, « Methylglyoxal in living organisms ».

³³ Sojka et al., « Antibiofilm efficacy of honey and bee-derived defensin-1 on multispecies wound biofilm ».

³⁴ Cooper, « Honey for wound care in the 21st century ».

Tableau 9 : Différentes bactéries sensibles au miel

Bactéries Gram -	Bactéries Gram +
<i>Actinetobacter spp</i> (parodontites)	Bacillus anthracis (anthrax)
Escherichia coli (gastro entérite/infection urinaire)	Corynebacterium diptheriae (diphthérie)
Haemophilus influenzae (méningite, épiglottite)	Listeria monocytogenes (listériose)
<i>Aggregatibacter actinomycetemcomitans</i> (parodontite)	Staphylococcus aureus
<i>Helicobacter pylori</i> (gastrite)	Streptococcus faecalis (infection urinaire)
Klebsiella pneumoniae (infections bronco-pulmonaire/urinaires)	<i>Streptococcus mutans</i> (caries)
<i>Porphyromonas gingivalis</i> (parodontite)	Streptococcus pneumoniae (pneumonies)
Mycobacterium tuberculosis (tuberculose)	Streptococcus pyogenes (angine)
Pasteurella multocoda (choléra des poules)	
Proteus (infection urinaire/cutanées)	
Pseudomonas aeruginosa (otites/pneumonies)	
Salmonelle (diarrhée)	
Salmonella typhi (typhoïde)	
Serratia marcescens (conjonctivite/kératite)	
Dysenterie à Shigella (shigellose)	
Vibrio cholerae (choléra)	
Yersinia enterocolitica (peste)	

Source : Auteur, 2021

Nous pouvons remarquer que plusieurs bactéries présentes dans le (Tableau 8) sont impliquées dans des pathologies touchant la muqueuse buccale. Il semblerait donc que le miel ait des effets directs sur les bactéries pathogènes qui concernent la cavité buccale.

De plus, quelques études *in vitro* ont montré que des bactéries parodontopathogènes seraient sensibles à l'activité du miel, notamment *Porphyromonas gingivalis* et *Aggregatibacter*

actinomycetemcomitans. L'activité du Methylglyoxal semblerait jouer un rôle dans l'inhibition de la formation de la plaque bactérienne liée au Porphyromonas gingivalis³⁵. Pour le Streptocoque Mutans, il semblerait que l'activité antibactérienne non peroxydée du miel doit être élevée pour obtenir des résultats satisfaisants³⁶.

2.4 Résistance des bactéries

2.4.1 Résistance aux antibiotiques

La valeur thérapeutique de nombreux antibiotiques a été réduite par l'apparition d'espèces bactériennes résistantes à une ou plusieurs familles d'antibiotiques. Or initialement, ces espèces étaient sensibles aux antibiotiques.

Plusieurs mécanismes peuvent permettre aux bactéries d'acquérir une résistance aux antibiotiques (cf. tableau 10).

Tableau 10 : Mécanismes de résistance des bactéries contre les antibiotiques et biocides

Mécanisme de résistance	Antibiotiques et biocides touchés
Intrinsèque	
Imperméabilité	Certains antibiotiques et biocides ciblant les bactéries Gram –
Efflux	Certains antibiotiques et biocides ciblant des Bactéries Gram – multi résistantes
Inactivation	β -lactames (Clamoxyl® , Augmentin®), triclosan, Chlorhexidine
Acquis	
Inactivation/modification	β -lactames (Clamoxyl® , Augmentin®), chloramphénicol, aminoglycosides-aminocyclitoles,
	Formaldéhydes
Site cible insensible	Plusieurs antibiotiques, triclosan

³⁵ Eick et al., « Honey - a potential agent against porphyromonas gingivalis : an in vitro study ».

³⁶ Schmidlin et al., « Antibacterial potential of manuka honey against three oral bacteria in vitro ».

Diminution de l'accumulation (efflux de la médiation plasmidique)	Plusieurs antibiotiques
Contournement d'une étape sensible	Sulfamides, triméthoprime
Surproduction de cibles	Triméthoprime, triclosan (?)
Absence du cheminement d'enzymes métaboliques	Isoniaside

Source : Russell, « Introduction of biocides into clinical practice and the impact on antibiotic-resistant bacteria », 2002.

Le problème rencontré est qu'à chaque nouvel agent inhibiteur introduit, l'utilisation inappropriée et/ou abusive entraîne l'apparition d'une espèce résistante.³⁷

Il est intéressant de noter que parmi les antibiotiques présents dans le tableau, certains sont souvent prescrits dans la pratique de l'art dentaire. Notamment : Amoxicilline, Augmentin.

2.4.2 Résistance au miel

Des études ont été menées dans le but de savoir si l'utilisation du miel pour ses vertus antibiotiques peut entraîner une résistance de certaines souches. Notamment l'étude de Cooper (2010) qui, après avoir déterminé les concentrations minimales inhibitrices (CMI) (la plus faible concentration d'un produit, qui empêche la croissance visible d'une ou de plusieurs bactéries), a démontré que l'exposition continue des souches bactériennes à des concentrations sous-létales du miel pendant 28 jours augmentait les CMI chez les souches *Pseudomonas aeruginosa*, les *Staphylococcus aureus* résistants à la méticilline (SARM), les *S. epidermidis* et *Escherichia coli* mais de façon non permanente (cf. figure 14). Après une période de repos, les CMI revenaient à des valeurs proches des CMI initiales³⁸.

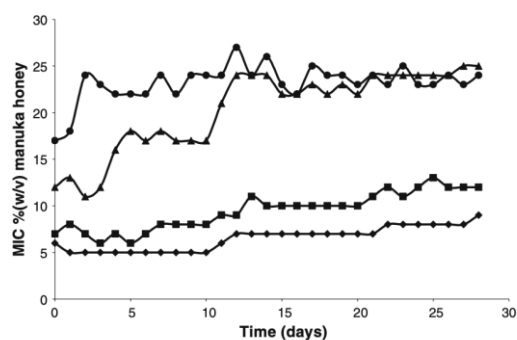
Figure 14 : Sensibilité de quatre isolats cliniques au miel de manuka pendant l'exposition à des concentrations sous-létales de miel de manuka pendant 28 jours

Escherichia coli (triangles), *Staphylococcus aureus* résistant à la méthicilline (MRSA) (diamants), *Pseudomonas aeruginosa* (cercles) et *S. epidermidis* (carrés)³⁹

³⁷ Cooper et al., « Absence of bacterial resistance to medical-grade manuka honey ».

³⁸ Cooper et al.

³⁹ Cooper et al.



Source : Cooper et al., « Absence of bacterial resistance to medical-grade manuka honey », 2010.

Une autre étude a été menée par Blair et al. (2009) pour étudier la capacité des cellules bactériennes à devenir résistantes aux concentrations sous-létales de miel comparé à des antibiotiques. L'exposition à des concentrations sous-létales des antibiotiques tétracycline, oxacilline et ciprofloxaciline a rapidement induit un phénotype de résistance dans les souches de *S. aureus* et *P. aeruginosa* initialement sensibles aux antibiotiques. En revanche, l'exposition constante de ces organismes à des concentrations sous-létales croissantes de miel de *Leptospermum* et de miel « Lucern blueweed honey » n'a pas augmenté le niveau de résistance au-delà des CMI initiales du miel, et il n'a pas été possible de générer une souche résistante au miel.⁴⁰

2.5 Synergie d'action avec les antibiotiques

De nombreuses études ont été menées pour déterminer si l'utilisation d'antibiotiques en concomitance avec du miel améliorerait les résultats obtenus.

Jenkins, et al. ont mené une étude qui consiste à utiliser du miel de Manuka en dose sous-létale avec de l'oxacilline contre *Staphylococcus aureus*, connu comme étant résistant à l'oxacilline. Les résultats ont montré que l'utilisation simultanée du miel et de l'antibiotique rétablit la sensibilité de SARM à l'oxacilline⁴¹.

⁴⁰ Blair et al., « The unusual antibacterial activity of medical-grade leptospermum honey : antibacterial spectrum, resistance and transcriptome analysis ».

⁴¹ Jenkins et Cooper, « Synergy between oxacillin and manuka honey sensitizes methicillin-resistant staphylococcus aureus to oxacillin ».

Des essais *in vitro* ont montré que l'utilisation de miel associé à des antibiotiques en dose sous-létale annule la résistance des bactéries à cet antibiotique. Plusieurs combinaisons concluantes ont été trouvées, cependant, toutes les souches ne sont pas sensibles à ces combinaisons.

Une combinaison entre miel de Manuka et tétracycline a montré une activité accrue contre les SARM et *P. aeruginosa*. Une autre combinaison entre le miel de Manuka et la rifampicine ne présente pas d'activité accrue contre ces bactéries.

L'imipénem et le miel de manuka se sont avérés être synergiques vis-à-vis des SARM, mais pas vis-à-vis de *P. aeruginosa*.⁴²

Ali A. Al-Jabri et al. (2005) ont rapporté une synergie entre la gentamicine et le miel d'Oman, celle-ci n'a pas été reproduite ici avec le miel de Manuka. Cela pourrait être dû à des différences dans la composition du miel. Il est probable que l'origine botanique du miel influence son activité biologique.

Les études récentes ont tendance à se tourner vers une alternative plus naturelle pour soigner différentes pathologies infectieuses. En effet, l'utilisation excessive des antibiotiques montre leurs limites, le risque de développer des résistances et faire émerger des souches bactériennes difficiles à contrôler. Plusieurs études prouvent la sensibilité des bactéries au miel et l'absence d'apparition de résistances mises en évidence face à ce produit naturel. Le miel semblerait entre autres améliorer l'effet de certains antibiotiques.

Sachant que des antibiotiques utilisés couramment en dentisterie sont sujets à la résistance aux antibiotiques et que le miel permettrait de palier à ce problème, il serait peut-être intéressant d'utiliser une association d'antibiotiques et de miels pour un effet optimal dans les pathologies de la muqueuse buccale.

Parmi ces bactéries sensibles au miel, plusieurs (*Streptococcus mutans* et *Lactobacillus*)⁴³ font partie de la flore commensale et pathogène de la cavité buccale. Les applications du miel intéressent donc certaines infections bactériennes de la muqueuse buccale et pourraient prévenir la surinfection bactérienne des plaies orales, muqueuses ou plus profondes touchant l'os alvéolaire. Elles permettraient par la même occasion une cicatrisation améliorée des plaies et ulcérations quelques soient leur étiologie.

L'effet antibiotique est l'une des nombreuses vertus du miel.

⁴² Jenkins et Cooper, « Improving Antibiotic Activity against Wound Pathogens with Manuka Honey In Vitro ».

⁴³ Beena et al., « Manuka Honey : A Potent Cariostatic Agent- An in vitro Study ».

Nous allons à présent nous intéresser aux applications thérapeutiques du miel en pathologie de la muqueuse buccale, en se basant sur les effets bien documentés sur la cicatrisation et son effet antimicrobien.

3 : Applications cliniques du miel sur les pathologies de la muqueuse buccale

3.1 Intérêt

Ces dernières années, l'utilisation abusive des médicaments de synthèse a révélé leurs limites. Certaines thérapeutiques montrent une baisse de leur efficacité notamment les antibiotiques qui entraînent une résistance des bactéries.

La cavité buccale est un environnement septique où co-existent plus de 1500 espèces bactériennes. Elle est recouverte par une muqueuse malpighienne spécifique, qui peut être le siège d'altérations allant de la simple ulcération traumatique, jusqu'aux pathologies auto-immunes provoquant des ulcérations plus complexes, difficiles à cicatriser et pouvant se surinfecter.

Le miel possède de nombreuses vertus locales et systémiques bien détaillées dans les deux parties précédentes de cette thèse, pouvant améliorer la cicatrisation et éviter une surinfection bactérienne au sein de la muqueuse buccale. De plus, l'accès aisé à la muqueuse buccale, comparée à d'autres muqueuses, facilite l'application topique du miel. Le miel est donc un candidat intéressant pour traiter certaines altérations de la muqueuse buccale.

L'objectif de ce travail est de réaliser une revue des données récentes de la littérature sur les applications cliniques actuelles du miel (et du propolis, gelée royale) sur les pathologies de la muqueuse buccale et de faire le point sur l'efficacité de ces produits naturels et les perspectives de leurs utilisations dans cette spécialité médicale qui nous concerne en tant que chirurgiens-dentistes. Le but est de pouvoir proposer à partir de ce travail des alternatives aux médicaments de synthèse que nous prescrivons actuellement à nos patients, et dont l'efficacité reste souvent limitée.

3.2 Méthodologie de recherche

Afin de répondre à la question posée, nous avons réalisé une recherche dans les données de la littérature afin de recenser et analyser les études cliniques traitant de l'efficacité du miel en pathologie de la muqueuse buccale.

La recherche a été menée sur la base de données médicale « PubMed ». Une unique équation de recherche a été faite en ciblant les différentes pathologies de la muqueuse buccale.

L'équation est donc composée de 3 parties incluant :

1. Tous les termes « Mesh » relatifs à **la cicatrisation et aux plaies** :

- **Wound healing** : *Restauration de l'intégrité d'un tissu traumatisé.*
- **Wound infection** : *Invasion d'une blessure par des micro-organismes pathogènes.*
- **Facial pain** : *Syndromes névralgiques et autres affections caractérisés par une douleur facial chronique ou récurrente comme manifestation primaire de la maladie. Troubles des nerfs trigéminaux ou faciaux sont fréquemment associés à ces affections.*
- **Oral ulcer** : *Perte de substance muqueuse de la bouche montrant une excavation locale de la surface, résultant de l'évasement du tissu nécrotique inflammatoire. Elle est le résultat de diverses causes.*
- **Tooth extraction** : *Extraction chirurgicale d'une dent.*
- **Burns** : *Lésions des tissus provoquées par le contact avec la chaleur, la vapeur, les substances chimiques (brûlure chimique) ou autres de la même nature.*
- **Blister** : *Accumulation visible de liquide dans ou sous la peau.*
- **Stomatitis** : *Inflammation des tissus mous de la bouche, tels que la muqueuse ; palais ; gencive ; et lèvre.*

2. Tous les termes « Mesh » relatifs aux **infections bactériennes et virales** :

- **Bacterial skin disease** : *Infection bactérienne de la peau.*
- **Herpetic stomatitis** : *Stomatite due à Herpès virus hominis. Il s'agit d'une stomatite herpétique aiguë (ou gingivostomatite), manifestation d'une primo-infection herpétique (Herpès simplex) retrouvée principalement chez les enfants et les adolescents.*
- **Foliaceous pemphigus** : *Groupe de maladies bulleuses chroniques aux traits histologiques d'acantholyse, caractérisées par la formation des vésicules dans l'épiderme.*

- **Aphthous stomatitis** : *Maladie récurrente de la muqueuse buccale d'étiologie inconnue. Elle se caractérise par de petites lésions ulcéreuses blanches, simples ou multiples, rondes ou ovales. Deux à huit récoltes de lésions se produisent par an, qui durent de 7 à 14 jours et guérissent ensuite sans cicatrice.*
- **Mouth mucosa** : *Doublure de la cavité buccale, y compris muqueuse sur les gencives, palais, lèvres joues, plancher de la bouche et autres structures. La muqueuse est généralement un épithélium squameux stratifié non kératinisé couvrant muscle, os, ou glandes, mais pouvant montrer un degré variable de kératinisation en des endroits spécifiques. - doublure de la surface intérieure des joues.*
- **Gingivitis necrositing ulcerative** : *Gingivite aiguë ou chronique caractérisée par une rougeur et un gonflement, une nécrose s'étendant des papilles interdentaires le long des bords gingivaux, une douleur, une hémorragie, une odeur nécrotique et souvent une pseudo-membrane. L'affection peut s'étendre à la muqueuse orale, à la langue, au palais ou au pharynx. L'étiologie est quelque peu floue, mais peut impliquer un complexe de fusobacterium nucleatum avec les spirochetes borrelia ou troponema).*
- **Vesicular stomatitis** : *Maladie virale causée par au moins deux espèces distinctes (sérotypes) du genre vesiculovirus : stomatite vésiculaire indiana virus et stomatite vésiculaire new jersey virus. Elle se caractérise par des éruptions vésiculaires sur la muqueuse orale chez les bovins, les chevaux, les porcs et d'autres animaux. Chez l'homme, la stomatite vésiculeuse provoque une maladie aiguë de type grippal.*
- **Stomatitis denture** : *Inflammation de la bouche due à une irritation dentaire.*

3. Tous les termes Mesh relatifs aux mucites radio- et chimio-induites :

- **Bisphosphonate associated osteonecrosis**: *Mâchoires nécrotiques ou autres nécroses du squelette maxillo-facial associées à l'utilisation de bisphosphonates. Les blessures, les procédures dentaires et les traumatismes peuvent déclencher le processus nécrotique.*

Tableau 11 : Critères d'inclusion et d'exclusion

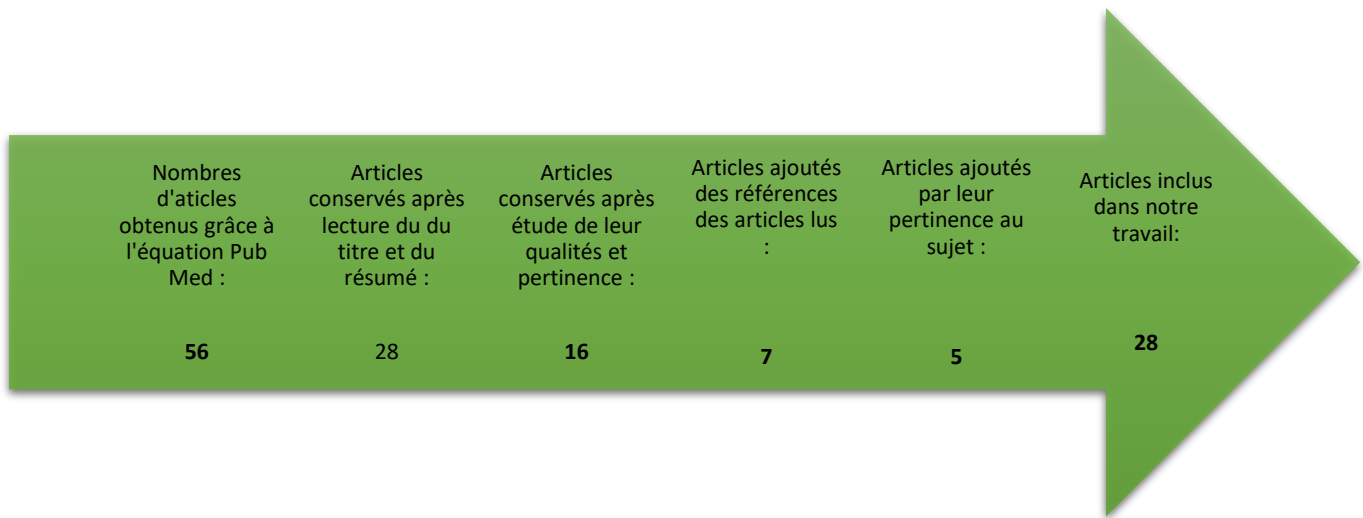
Critères d'inclusion	Critères d'exclusion
<ul style="list-style-type: none"> - Études menées chez l'homme - Études concernant la muqueuse orale et le miel 	<ul style="list-style-type: none"> - Études <i>in vitro</i> et animales - Revues systématiques de la littérature - Études n'intéressant pas la sphère oro-faciale

Source : Auteur, 2021

3.2.1 Flow chart (12/06/2020)

Equation de recherche: ((((((wound healing[MeSH Terms]) AND (oral[MeSH Terms])) OR ((wound infection[MeSH Terms]) AND (oral[MeSH Terms])) OR (facial pain[MeSH Terms]) OR (oral ulcer[MeSH Terms]) OR (tooth extraction[MeSH Terms]) OR ((burns[MeSH Terms]) AND (oral[MeSH Terms])) OR (blister[MeSH Terms]) OR (stomatitis[MeSH Terms]) OR (bisphosphonate associated osteonecrosis[MeSH Terms]) OR (bacterial skin disease[MeSH Terms]) OR (herpetic stomatitis[MeSH Terms]) OR (foliaceus, pemphigus[MeSH Terms]) OR (aphthous stomatitis[MeSH Terms]) OR (mouth mucosa[MeSH Terms]) OR (gingivitis necrosing ulcerative[MeSH Terms])) OR (vesicular stomatitis[MeSH Terms]) OR (stomatitis denture[MeSH Terms])))) AND (honey[MeSH Terms])).

Figure 15: Cheminement de la selection des articles



Source : Auteur, 2021

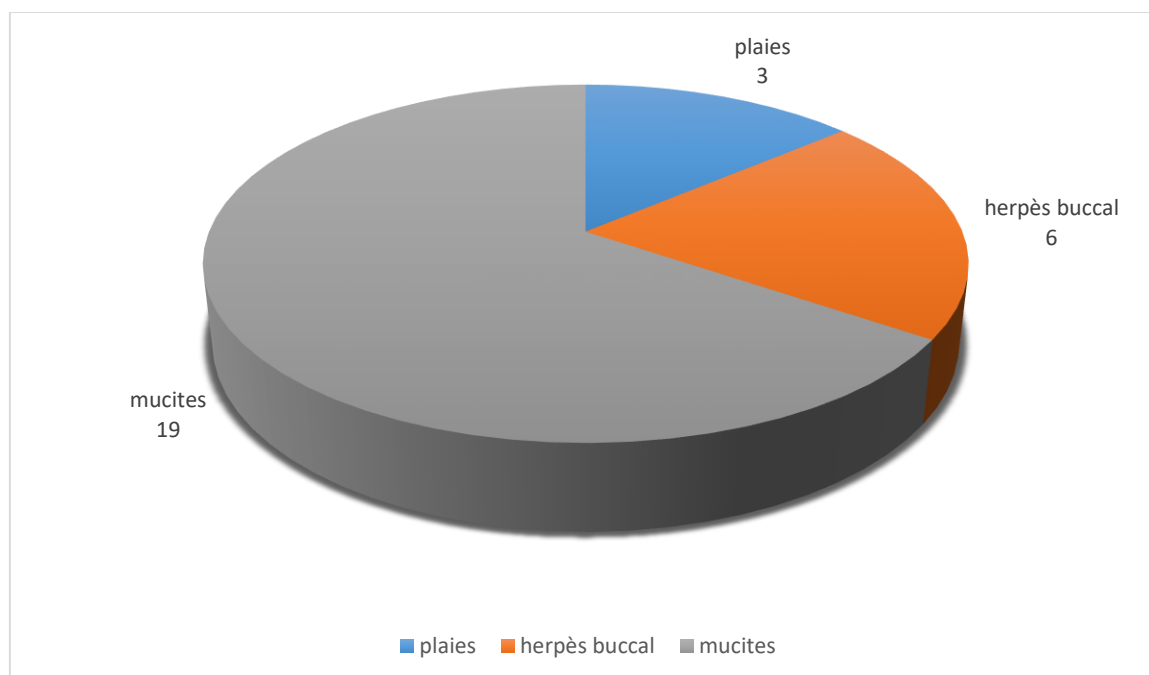
Cette équation de recherche nous a permis de trouver 56 articles. Après lecture des résumés et en tenant compte des critères d'inclusion et d'exclusion (cf. tableau 11), nous avons gardé 28 articles. Après lecture de la totalité du contenu de ces articles, 17 étaient les plus pertinents. 7 articles supplémentaires ont été retrouvés dans la bibliographie des articles précédents et ont été sélectionnés pour leurs liens directs avec le sujet. 5 articles trouvés indépendamment de l'équation ont été sélectionnés pour leurs liens directs avec le sujet. Au total **28 articles** ont été retenus pour cette revue de la littérature (cf. figure 15)

3.2.2 Résultats de la recherche

Nous avons classé ces articles selon la pathologie traitée (cf. figure 16):

- Les plaies buccales : 3 articles
- Herpès buccal : 6 articles
- Mucites : 19 articles

Figure 16 : Répartition des articles par pathologies



Source : Auteur, 2021.

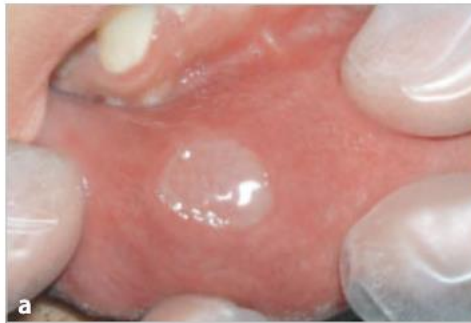Dans cette partie, nous allons détailler les résultats de ces études sous forme de tableaux qui récapitulent principalement la méthodologie de chaque étude ainsi que les résultats obtenus. L'accent sera mis sur quelques critères qui concernent le nombre de patients participant à l'étude, les critères d'évaluation de l'efficacité du miel, les miels utilisés, la durée des études et les résultats obtenus.

3.3 Analyse des résultats

3.3.1 Les plaies

Les plaies de la muqueuse orale (représentées par des pertes de substances plus ou moins profondes au sein de l'épithélium buccal) sont causées par différents troubles. Certaines sont d'ordre mécaniques pouvant être causées par les morsures, les brûlures thermiques et chimiques, une dent fracturée, un appareil amovible mal adapté ou des suites post-opératoires comme des frenectomies, avulsions d'une ou plusieurs dents, amygdalectomie. D'autres sont le signe d'une pathologie sous-jacente tel que les aphtes (cf. figure 17).

Figure 17 : Aphte ulcéreux



Source : El-Haddad et al., « Efficacy of honey in comparison to topical corticosteroid for treatment of recurrent minor aphthous ulceration », 2014

Notre recherche a permis de trouver **trois articles** qui traitent des effets du miel sur les plaies orales (cf. tableau 1 annexe). Ces études cliniques ont été menées entre 2014 et 2019 en Iran et en Arabie Saoudite. Deux études s'intéressent à des plaies post chirurgicales (post extractionnelle/post-amygdalectomie) et une étude s'intéresse aux aphtes récurrents. Une étude utilise du miel d'Iran/Kurdistan, une autre du miel de Marham food industries et la troisième utilise du miel d'origine inconnue. Le nombre de patients variait de 51 à 94 sujets. Les deux premières études s'intéressant à des patients enfants et la troisième étude aux adultes. La durée du suivi des patients dans ces études était courte, allant de 5 à 9 jours.

Les objectifs de ces études étaient de comparer l'effet du miel sur l'évolution de la **taille des plaies, la gestion de la douleur de ces lésions.**

Les résultats suggèrent que, comparé aux groupes non traités, le miel :

- Diminue significativement la taille des plaies⁴⁴
- Accélère la cicatrisation^{45 46}, notamment chez les enfants suivis en post extractionnel (comparés à un groupe traité avec une solution saline) et les patients suivis pour aphtes récurrents et ulcéreux, où il est intéressant de noter que les groupes témoins étaient traités par du triamcinolone (corticothérapie locale) et de l'Orabase. Les résultats montraient un temps de disparition de l'aphte et de l'érythème plus rapide avec un traitement par le miel⁴⁷ (cf. figure 18).

⁴⁴ Mokhtari et al., « Evaluation of the effect of honey on the healing of tooth extraction wounds in 4- to 9-year-old children ».

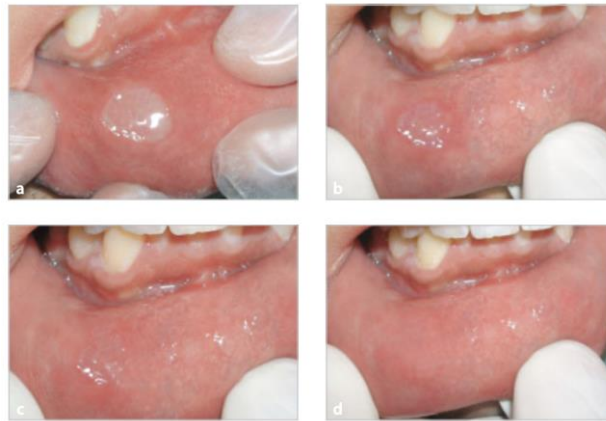⁴⁵ Mokhtari et al.

⁴⁶ « Efficacy of honey in comparison to topical corticosteroid for treatment of recurrent minor aphthous ulceration ».

⁴⁷ « Efficacy of honey in comparison to topical corticosteroid for treatment of recurrent minor aphthous ulceration ».

- Réduit la douleur^{48 49} notamment chez les enfants suivis en post-amygdalectomie et le groupe de patients suivis pour les aphtes ulcéreux⁵⁰, où la disparition de la douleur était plus rapide dans les groupes traités par le miel.

Figure 18 : Évolution de la taille et de l'érythème d'un ulcère aphteux traité par le miel chez l'adulte



Source : El-Haddad et al., « Efficacy of honey in comparison to topical corticosteroid for treatment of recurrent minor aphthous ulceration », 2014.

A : aphte labial typique avant traitement

B : réduction de la taille de l'aphte 1 jour après application de miel

C : réduction importante de la taille de l'aphte et de l'érythème à j+2 après application du miel

D : guérison complète de l'aphte à J+3

3.3.2 Infections

D'autres plaies orales ont pour origine une maladie inflammatoire, infectieuse ou sont dues à une baisse du système immunitaire. C'est le cas par exemple de la gingivostomatite herpétique ou plus rarement la gingivostomatite bactérienne. Dans le cas de la gingivostomatite herpétique (cf. figure 19), les érosions de la muqueuse orale font suite à la rupture de vésicules herpétiques chargées en Herpès Simplex Virus (HSV) 1 et 2, qui présentent un tropisme pour les cellules épithéliales muqueuses et cutanées. Le virus va ensuite infecter de façon rétrograde le ganglion sensitif et autonome du territoire d'innervation des kératinocytes infectés, où il s'intégrera dans le génome de l'hôte et rentrera dans une phase de latence (aucune excrétion virale). Une réactivation virale est possible (secondaire à un

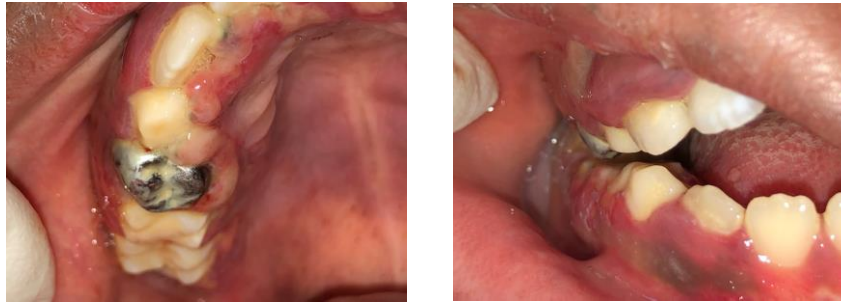
⁴⁸ Mohebbi et al., « Efficacy of honey in reduction of post tonsillectomy pain, randomized clinical trial ».

⁴⁹ « Efficacy of honey in comparison to topical corticosteroid for treatment of recurrent minor aphthous ulceration ».

⁵⁰ « Efficacy of honey in comparison to topical corticosteroid for treatment of recurrent minor aphthous ulceration ».

stress, un traumatisme, une infection, etc.), qu'elle soit symptomatique (récurrence herpétique) ou non (excrétion virale asymptomatique)⁵¹.

Figure 19 : Gingivostomatite herpétique chez l'enfant de 5 ans



Source : Dr Taihi, 2020

Dans cette recherche dans les données de la littérature, **six articles** traitent des effets du miel sur les infections herpétiques orales (cf. tableau 2 annexe). Il y a 3 études contrôlées randomisées, 1 étude cas/témoin et 2 études pilotes. Ces études cliniques ont été menées entre 2004 et 2019 en Nouvelle Zélande (x2), Egypte, Slovaquie, République Tchèque Et Emirats Arabes. Deux études utilisent du miel de Kanuka, une autre du miel multifloral des Emirats Arabes, deux autres du propolis GH 2002 et la dernière utilise du miel d'origine inconnue. Les échantillons étaient importants et variaient de 15 à 952 sujets. Une étude s'est intéressée à des sujets enfants avec une gingivostomatite herpétique et les cinq autres s'intéressent à des adultes avec une récurrence herpétique à localisation labiale. La durée du suivi des patients varie de 7 jours à 10 jours et 12 mois d'évaluation pour une étude.

L'objectif de ces études était de comparer l'effet du miel par rapport à un traitement par de l'aciclovir sur l'évolution du **temps de guérison** (x5), **la gestion de la douleur** (x5) et **la taille/sévérité de ces lésions** (x2).

Les résultats suggèrent que :

- Le propolis est significativement plus efficace que l'aciclovir dans la gestion de la douleur^{52 53 54}

55 56

⁵¹ Moreau et al., « Manifestations oro-faciales des infections bactériennes, virales et fongiques ».

⁵² Awad et Hamad, « Honey can help in herpes simplex gingivostomatitis in children : prospective randomized double blind placebo controlled clinical trial ».

⁵³ Jautová et al., « Lip creams with propolis special extract gh 2002 0.5% versus aciclovir 5.0% for herpes labialis (vesicular stage): randomized, controlled double-blind study ».

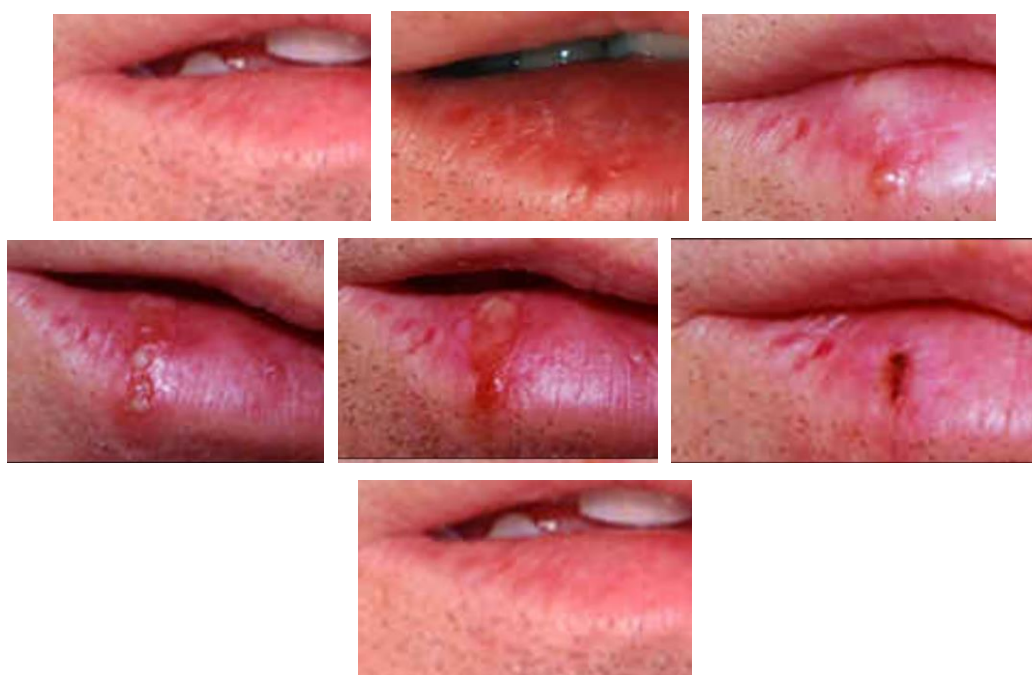⁵⁴ Arenberger et al., « Comparative study with a lip balm containing 0.5 % propolis special extract gh 2002 versus 5 % aciclovir cream in patients with herpes labialis in the papular/erythematous stage : a single-blind, randomized, two-arm study ».

⁵⁵ Fingleton et al., « Randomised controlled trial of topical kanuka honey for the treatment of cold sores ».

⁵⁶ Al-Waili, « Topical honey application vs. acyclovir for the treatment of recurrent herpes simplex lesions ».

- Le propolis est significativement plus efficace que l'aciclovir dans la cicatrisation de la lésion herpétique^{57 58 59 60 61}
- La douleur est significativement plus faible par la combinaison : aciclovir+miel⁶² et le miel semble accélérer la cicatrisation (cf. figure 20) dans deux études pilotes^{63 64}
- Pas de différences significatives entre le miel quelques soit son origine et l'aciclovir dans une seule étude randomisée contrôlée qui compare le miel à part (sans adjonction d'aciclovir) et l'aciclovir⁶⁵

Figure 20 : Évolution de l'herpès labial des signes prodromiques à la guérison complète



Source : Semprini et al., « Kanuka honey versus aciclovir for the topical treatment of herpes simplex labialis : a randomised controlled trial », 2019.

⁵⁷ Al-Waili, « Topical honey application vs. acyclovir for the treatment of recurrent herpes simplex lesions ».

⁵⁸ Jautová et al., « Lip creams with propolis special extract gh 2002 0.5% versus aciclovir 5.0% for herpes labialis (vesicular stage): randomized, controlled double-blind study ».

⁵⁹ Arenberger et al., « Comparative study with a lip balm containing 0.5 % propolis special extract gh 2002 versus 5 % aciclovir cream in patients with herpes labialis in the papular/erythematous stage : a single-blind, randomized, two-arm study ».

⁶⁰ Fingleton et al., « Randomised controlled trial of topical kanuka honey for the treatment of cold sores ».

⁶¹ Al-Waili, « Topical honey application vs. acyclovir for the treatment of recurrent herpes simplex lesions ».

⁶² Awad et Hamad, « Honey can help in herpes simplex gingivostomatitis in children : prospective randomized double blind placebo controlled clinical trial ».

⁶³ Fingleton et al., « Randomised controlled trial of topical kanuka honey for the treatment of cold sores ».

⁶⁴ Al-Waili, « Topical honey application vs. acyclovir for the treatment of recurrent herpes simplex lesions ».

⁶⁵ Semprini et al., « Kanuka honey versus aciclovir for the topical treatment of herpes simplex labialis : a randomised controlled trial ».

3.3.3 Mucites

Plus rarement, des lésions ulcératives de la muqueuse buccale apparaissent à la suite de traitements qui peuvent moduler les réactions inflammatoires et immunitaires. C'est notamment le cas de certains traitements anticancéreux. Une radiothérapie de la sphère oro-faciale et/ou une chimiothérapie induisent des lésions de la muqueuse buccale : les mucites. En effet, les radiations ionisantes et la chimiothérapie induisent des dommages aux tissus sains présents dans la zone d'irradiation et peuvent impacter la régénération des couches basales de l'épithélium. Récemment, des études ont montré que certains gènes sont activés par la radiothérapie et la chimiothérapie entraînant la synthèse de cytokines et d'enzymes provoquant l'apoptose⁶⁶.

Il y a 4 stades de sévérité (grades) de mucites :

Grade 0 : Pas de mucite

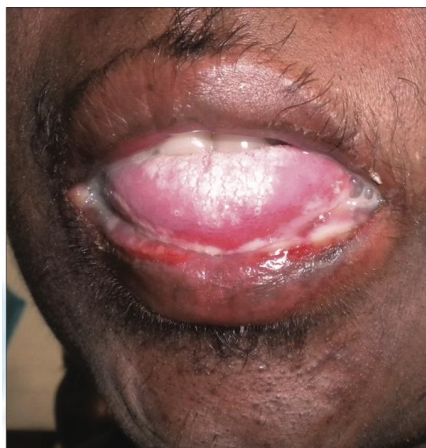Grade 1 : érythème de la muqueuse

Grade 2 : **ulcérations** isolées ou pseudo membrane

Grade 3 : **ulcérations** confluentes, pseudo membrane, hémorragie au contact

Grade 4 : nécrose, hémorragie spontanée (cf. figure 21)

Figure 21 : Mucite buccale grade IV



Source : Jayachandran et Balaji, « Evaluating the effectiveness of topical application of natural honey and benzydamine hydrochloride in the management of radiation mucositis », 2012.

⁶⁶ Khanal, Baliga, et Uppal, « Effect of topical honey on limitation of radiation-induced oral mucositis : an intervention study ».

Ces lésions peuvent se compliquer d'une surinfection, virale, bactérienne ou mycosique. Elles évoluent difficilement et spontanément vers une guérison sans cicatrice et leur traitement est uniquement symptomatique grâce à une alimentation adaptée non traumatique.

Dans notre revue, **dix-neuf articles** traitent des effets du miel sur les mucites (Tableau 3 annexe). Ce sont des études contrôlées randomisées. Ces études cliniques ont été menées entre 2003 et 2019 dans de nombreux pays : Inde (x5), Iran (x3), Pakistan (x2), Turquie (x2), Egypte (x2), Chypre, Canada, Royaume-Unis, Nouvelle Zélande. Les études s'intéressaient aux mucites post-radiques (x14) et chimio-induites (x6). Différents miels ont été utilisés pour ces études : Miel de Manuka (x3), de thym, de Ziziphus, du Natural Botanical Research institute, de Garmsar, de Dabur, des montagnes Zagros, de Western Ghats, d'Inde. Il y a 8 études qui ont utilisé du miel d'origine inconnue. Le nombre de patients variait de 25 à 131 sujets. Quatre études s'intéressaient à des enfants tandis que quinze s'intéressent à des sujets adultes. La durée des études variait de 1 à 8 semaines. Les études se sont intéressées au caractère curatif du miel, les méthodologies sont similaires et consistent en l'application de miel directement sur les mucites jusqu'à la guérison ou jusqu'à une durée déterminée.

L'objectif de ces études était de comparer **l'effet préventif et curatif du miel** vis-à-vis des mucites. La comparaison se faisait avec un traitement placebo (solution saline dans la plupart des études^{67 68 69 70 71 72 73}) d'autres l'ont comparé à différentes solutions, comme des bains de bouche à base de chlorhexidine et la vitamine E⁷⁴, du salicylate choline + Benzalkonium associé à la lidocaïne⁷⁵, de l'eau avec de la camomille⁷⁶, du chlorhydrate de benzodium⁷⁷, de la benzocaïne⁷⁸, de la lidocaïne⁷⁹ de la

⁶⁷ Charalambous et al., « The effect of the use of thyme honey in minimizing radiation - induced oral mucositis in head and neck cancer patients : a randomized controlled trial ».

⁶⁸ Amanat et al., « The effect of honey on radiation-induced oral mucositis in head and neck cancer patients ».

⁶⁹ Howlader et al., « Effect of topical application of pure honey in chemo-radiation-induced mucositis and its clinical benefits in improving quality of life in patients of oral squamous cell carcinoma ».

⁷⁰ Jayalekshmi, Lakshmi, et Mukerji, « Honey on oral mucositis ».

⁷¹ Alvi et al., « Role of honey in prevention of radiation induced mucositis in head and neck cancer ».

⁷² Jayachandran et Balaji, « Evaluating the effectiveness of topical application of natural honey and benzydamine hydrochloride in the management of radiation mucositis ».

⁷³ Motallebnejad et al., « The effect of topical application of pure honey on radiation-induced mucositis : a randomized clinical trial ».

⁷⁴ konuk sener et al., « the effect of oral care with chlorhexidine, vitamin e and honey on mucositis in pediatric intensive care patients ».

⁷⁵ Singh et al., « Effectiveness of topical application of honey on oral mucosa of children for the management of oral mucositis associated with chemotherapy ».

⁷⁶ Bahramnezhad et al., « Honey and radiation-induced stomatitis in patients with head and neck cancer ».

⁷⁷ Jayachandran et Balaji, « Evaluating the effectiveness of topical application of natural honey and benzydamine hydrochloride in the management of radiation mucositis ».

⁷⁸ Abdulrhman et al., « Honey and a mixture of honey, beeswax, and olive oil–propolis extract in treatment of chemotherapy-induced oral mucositis : a randomized controlled pilot study ».

⁷⁹ Khanal, Baliga, et Uppal, « Effect of topical honey on limitation of radiation-induced oral mucositis : an intervention study ».

bétamétasone⁸⁰ et de l'orabase⁸¹ sur l'évolution de le **la sévérité des lésions (x12), la perte de poids (x5), la qualité de vie (x2), le temps de guérison (x3) et l'incidence d'apparition des mucites (x5).**

Les résultats suggèrent que, comparés aux patients traités par les autres solutions, que ce soit la solution saline, les corticoïdes locaux, les anesthésiques locaux, les antiseptiques locaux, les patients traités par le miel ont :

- Une incidence d'apparition des mucites significativement plus faible (effet préventif)^{82 83 84 85}
86
- Des mucites de sévérité moindre^{87 88 89 90 91 92 93 94 95 96} : Plusieurs études montrent que les mucites sont moins sévères (grades inférieurs) chez les patients traités par le miel 4 semaines après le traitement^{97 98 99 100 101}
- 2 études montrent que l'incidence d'apparition des mucites sévères est inférieure dans le groupe expérimental^{102 103}.

⁸⁰ Raessi et al., « "Coffee plus honey" versus "topical steroid" in the treatment of chemotherapy-induced oral mucositis : a randomised controlled trial ».

⁸¹ Hawley et al., « A randomized placebo-controlled trial of manuka honey for radiation-induced oral mucositis ».

⁸² Konuk Sener et al., « The Effect of Oral Care with Chlorhexidine, Vitamin E and Honey on Mucositis in Pediatric Intensive Care Patients ».

⁸³ Jayalekshmi, Lakshmi, et Mukerji, « Honey on oral mucositis ».

⁸⁴ Jayachandran et Balaji, « Evaluating the effectiveness of topical application of natural honey and benzydamine hydrochloride in the management of radiation mucositis ».

⁸⁵ Khanal, Baliga, et Uppal, « Effect of topical honey on limitation of radiation-induced oral mucositis : an intervention study ».

⁸⁶ Rashad et al., « Honey as topical prophylaxis against radiochemotherapy-induced mucositis in head and neck cancer ».

⁸⁷ Charalambous et al., « The effect of the use of thyme honey in minimizing radiation - induced oral mucositis in head and neck cancer patients : a randomized controlled trial ».

⁸⁸ Singh et al., « Effectiveness of topical application of honey on oral mucosa of children for the management of oral mucositis associated with chemotherapy ».

⁸⁹ Amanat et al., « The effect of honey on radiation-induced oral mucositis in head and neck cancer patients ».

⁹⁰ Howlader et al., « Effect of topical application of pure honey in chemo-radiation-induced mucositis and its clinical benefits in improving quality of life in patients of oral squamous cell carcinoma ».

⁹¹ Bahramnezhad et al., « Honey and radiation-induced stomatitis in patients with head and neck cancer ».

⁹² Kobya Bulut et Gdc Tfekci, « Honey prevents oral mucositis in children undergoing chemotherapy : a quasi-experimental study with a control group ».

⁹³ Alvi et al., « Role of honey in prevention of radiation induced mucositis in head and neck cancer ».

⁹⁴ Jayachandran et Balaji, « Evaluating the effectiveness of topical application of natural honey and benzydamine hydrochloride in the management of radiation mucositis ».

⁹⁵ Raessi et al., « "Coffee plus honey" versus "topical steroid" in the treatment of chemotherapy-induced oral mucositis : a randomised controlled trial ».

⁹⁶ Motallebnejad et al., « The effect of topical application of pure honey on radiation-induced mucositis : a randomized clinical trial ».

⁹⁷ Howlader et al., « Effect of topical application of pure honey in chemo-radiation-induced mucositis and its clinical benefits in improving quality of life in patients of oral squamous cell carcinoma ».

⁹⁸ Jayalekshmi, Lakshmi, et Mukerji, « Honey on oral mucositis ».

⁹⁹ Motallebnejad et al., « The effect of topical application of pure honey on radiation-induced mucositis : a randomized clinical trial ».

¹⁰⁰ Rashad et al., « Honey as topical prophylaxis against radiochemotherapy-induced mucositis in head and neck cancer ».

¹⁰¹ Khanal, Baliga, et Uppal, « Effect of topical honey on limitation of radiation-induced oral mucositis : an intervention study ».

¹⁰² Alvi et al., « Role of honey in prevention of radiation induced mucositis in head and neck cancer ».

¹⁰³ Biswal, Zakaria, et Ahmad, « Topical application of honey in the management of radiation mucositis. a preliminary study ».

- Une moindre perte de poids^{104 105 106}
- Une meilleure qualité de vie^{107 108}
- Une guérison plus rapide^{109 110 111}
- Pas de différence entre les 2 groupes de patients^{112 113 114} : Une seule étude a montré que la vitamine E avait un meilleur effet que le miel ¹¹⁵.
- La surinfection : les résultats d'une seule étude montrent que les patients traités par le miel présentent moins d'infections bactériennes et fongiques durant la chimio/radiothérapie¹¹⁶

3.4 Discussion

Cette revue de la littérature nous a permis de voir que les applications thérapeutiques du miel dans les études cliniques menées à ce jour intéressent différentes pathologies de la muqueuse buccale avec différentes étiologies. Ces dernières sont soit d'origine traumatique, soit d'origine infectieuse, ou font suite à un traitement par radiothérapie et chimiothérapie. Toutes ces lésions se présentent sous la forme de perte de substance ou une fragilisation des couches superficielles épithéliales selon le degré d'atteinte.

Aujourd'hui nous avons des connaissances assez évoluées pour fabriquer synthétiquement des médicaments spécifiques pour chaque infection. Nous savons aussi que ces thérapeutiques qui présentent des limites telles que des effets secondaires plus ou moins importants ou l'apparition de résistances des pathogènes au traitement.

Il y a pourtant certains troubles pour lesquelles nous n'avons toujours pas de remède efficace. C'est le cas de la gestion de la douleur ou de la vitesse de cicatrisation.

¹⁰⁴ Charalambous et al., « The effect of the use of thyme honey in minimizing radiation - induced oral mucositis in head and neck cancer patients : a randomized controlled trial ».

¹⁰⁵ Alvi et al., « Role of honey in prevention of radiation induced mucositis in head and neck cancer ».

¹⁰⁶ Motallebnejad et al., « The effect of topical application of pure honey on radiation-induced mucositis : a randomized clinical trial ».

¹⁰⁷ Charalambous et al., « The effect of the use of thyme honey in minimizing radiation - induced oral mucositis in head and neck cancer patients : a randomized controlled trial ».

¹⁰⁸ Howlader et al., « Effect of topical application of pure honey in chemo-radiation-induced mucositis and its clinical benefits in improving quality of life in patients of oral squamous cell carcinoma ».

¹⁰⁹ Singh et al., « Effectiveness of topical application of honey on oral mucosa of children for the management of oral mucositis associated with chemotherapy ».

¹¹⁰ Kobya Bulut et GÜDÜCÜ TÜFEKÇİ, « Honey prevents oral mucositis in children undergoing chemotherapy : a quasi-experimental study with a control group ».

¹¹¹ Abdurhman et al., « Honey and a mixture of honey, beeswax, and olive oil-propolis extract in treatment of chemotherapy-induced oral mucositis : a randomized controlled pilot study ».

¹¹² Hawley et al., « A randomized placebo-controlled trial of manuka honey for radiation-induced oral mucositis ».

¹¹³ Bardy et al., « A double-blind, placebo-controlled, randomised trial of active manuka honey and standard oral care for radiation-induced oral mucositis ».

¹¹⁴ Parsons, Begley, et Herst, « Manuka honey mouthwash does not affect oral mucositis in head and neck cancer patients in new zealand ».

¹¹⁵ Konuk Sener et al., « The Effect of Oral Care with Chlorhexidine, Vitamin E and Honey on Mucositis in Pediatric Intensive Care Patients ».

¹¹⁶ Rashad et al., « Honey as topical prophylaxis against radiochemotherapy-induced mucositis in head and neck cancer ».

Nous avons pu voir dans les premières parties de cette thèse que le miel présente des effets antibiotiques et anti-inflammatoires. Ces vertus laisseraient penser que le miel serait un candidat sérieux dans le traitement des lésions muqueuses, et plus spécifiquement la muqueuse orale qui nous intéresse.

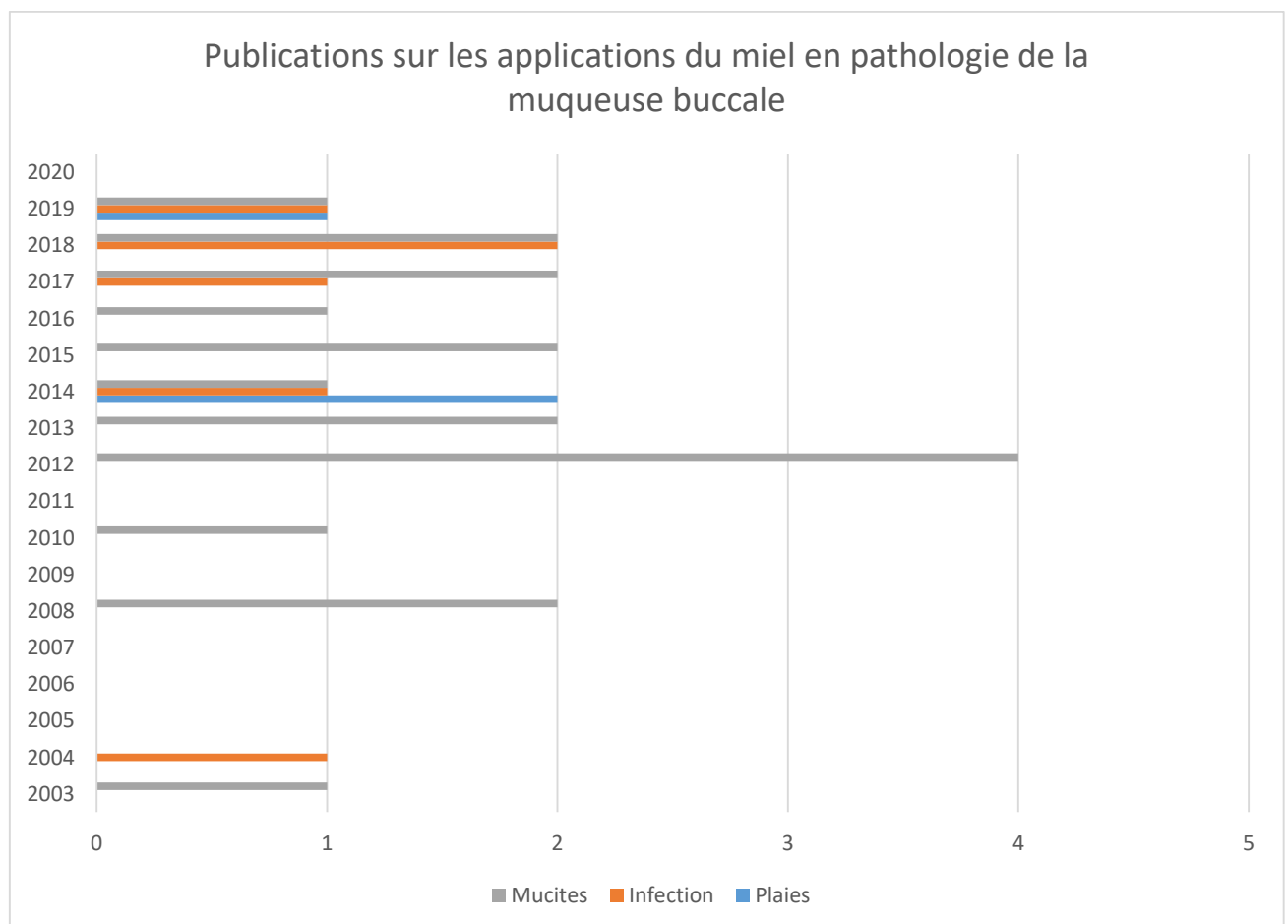
Malgré le faible nombre d'études cliniques retrouvées dans cette revue, le miel pourrait trouver tout son intérêt pour traiter ces pathologies étudiées ainsi que d'autres pathologies de la muqueuse buccale dont les signes et étiologies sont similaires à celles décrites dans cette revue.

Années de publication :

Les études cliniques s'intéressant au miel sont très récentes 2003 à 2019 (cf. figure 22).

Ces études cliniques montrent un intérêt croissant pour l'usage thérapeutique du miel en pathologie de la muqueuse buccale, qui reste quand même moins étudiée que les pathologies cutanées pour lesquelles les études ont commencé depuis les années 50.

Figure 22 : Publications sur les applications du miel en pathologie de la muqueuse buccale



Source : Auteur, 2021.

Origines du miel :

La grande majorité des études cliniques qui se sont intéressées aux applications du miel en pathologie de la muqueuse buccale ont été menées au Moyen Orient (x14) suivi par l'Asie (x6), l'Europe (x4) et les Etats-unis/Océanie (x4). Aucune étude n'a été menée en France. L'intérêt pour la naturopathie ne faisant peut-être pas partie des mœurs actuelles.

Les miels utilisés sont de différentes origines, le plus souvent ceux retrouvés dans la région où l'étude a été menée. Le miel de Kanunka a été le plus utilisé pour les études sur les infections herpétiques, il en est de même pour le miel de Manuka dans les études sur les mucites. Ces deux miels proviennent de la Nouvelle Zélande, ils sont régulièrement retrouvés dans les études car beaucoup traités dans le passé. Leur activité antimicrobienne « non-peroxydée » a été prouvée de nombreuses fois. Près de la moitié des études (10) ont utilisé du miel d'origine inconnue.

Deux études ont utilisé de l'extrait de propolis GH 2002 dans les études s'intéressant aux infections herpétiques.

Le mode d'administration du miel est local, et 9 études associent l'administration locale et systémique^{117 118 119 120 121 122 123 124 125}

Population étudiée :

Il y a 7 études s'intéressant à des patients enfants et 22 à des patients adultes.

L'intérêt d'étudier la population « enfants » est en lien avec la baisse de leur qualité de vie de façon drastique comparé à l'adulte en cas d'atteinte sévère de la muqueuse buccale. Ceci peut avoir comme conséquence une perte de poids, causée par les difficultés à s'alimenter et le manque de traitements locaux adaptés à leur âge avec peu d'effets secondaires. Ceci concerne néanmoins aussi les patients adultes car les traitements actuellement disponibles montrent une efficacité limitée.

Douleur :

Ces lésions étudiées sont souvent superficielles et se résolvent d'elles-mêmes en 7 à 10 jours pour la plupart. Certaines lésions érosives et ulcéraives peuvent être plus profondes, mutilantes, comme les ulcérations post-bulleuses, les aphtes géants... mais n'ont pas été traitées dans cette revue car le miel

¹¹⁷ Amanat et al., « The effect of honey on radiation-induced oral mucositis in head and neck cancer patients ».

¹¹⁸ Howlader et al., « Effect of topical application of pure honey in chemo-radiation-induced mucositis and its clinical benefits in improving quality of life in patients of oral squamous cell carcinoma ».

¹¹⁹ Jayalekshmi, Lakshmi, et Mukerji, « Honey on oral mucositis ».

¹²⁰ Hawley et al., « A randomized placebo-controlled trial of manuka honey for radiation-induced oral mucositis ».

¹²¹ Bardy et al., « A double-blind, placebo-controlled, randomised trial of active manuka honey and standard oral care for radiation-induced oral mucositis ».

¹²² Raeessi et al., « "Coffee plus honey" versus "topical steroid" in the treatment of chemotherapy-induced oral mucositis : a randomised controlled trial ».

¹²³ Motallebnejad et al., « The effect of topical application of pure honey on radiation-induced mucositis : a randomized clinical trial ».

¹²⁴ Rashad et al., « Honey as topical prophylaxis against radiochemotherapy-induced mucositis in head and neck cancer ».

¹²⁵ Biswal, Zakaria, et Ahmad, « Topical application of honey in the management of radiation mucositis. a preliminary study ».

n'a pas été étudié pour les traiter. Cependant, avant cette résolution, elles entraînent des douleurs et un inconfort qui peut avoir des conséquences sur la qualité de vie du patient notamment pour les plus jeunes.

Efficacité du miel :

1/ **Plaies/infection herpétiques** : les critères d'évaluation d'efficacité du miel pour le traitement des ulcérations/érosions post traumatiques ou post infectieuses ont été basés sur l'évaluation de la **douleur, temps de guérison et la taille de la plaie**. Concernant les plaies (post extractionnelle/post amygdalectomie/aphtes) il semblerait que l'utilisation du miel améliore les suites post opératoires lorsqu'il est utilisé seul (en post extractionnel) ou en adjuvant aux traitements antibiotiques conventionnels (post amygdalectomie). Concernant les infections herpétiques, toutes les études ont montré des résultats au moins aussi efficaces que les traitements conventionnels (aciclovir) lorsque le miel/propolis est utilisé seul. Une seule étude a utilisé le miel en tant qu'adjuvant à l'aciclovir et a montré une efficacité plus élevée comparé à l'aciclovir seul¹²⁶. Il serait intéressant d'utiliser cette association pour améliorer la cicatrisation des récurrences herpétiques, ou de trouver une autre association optimisant les effets du miel tout en évitant les effets indésirables de l'aciclovir.

En effet, le miel aurait donc un rôle dans la régénération des tissus oraux et permettrait d'accélérer la cicatrisation. Ceci est permis par différents mécanismes évoqués dans les premières parties de cette thèse (stimulation de l'angiogénèse, recrutement de protéines ...). Ces résultats se confirment par d'autres études montrant que la taille des plaies traitées par le miel diminue plus rapidement que celles non traitées.^{127 128}

Une cicatrisation plus rapide implique donc une meilleure gestion de la douleur. En effet, plus la cicatrisation est rapide plus la douleur disparaît rapidement, comme nous le montrent certaines études traitant le temps de disparition de la douleur pendant le traitement d'aphtes ulcéreux¹²⁹ ou suite à une amygdalectomie¹³⁰.

2/ Concernant les **mucites**, les critères d'évaluation étaient plus succincts. L'inclusion des patients a été plus complexe que les études précédentes (effets secondaires de la radio/chimiothérapie, arrêt des soins, mauvaise compliance, refus du miel/placebo). Pour les patients inclus, le miel s'est montré **efficace** dans la grande majorité des publications retenues dans la **prévention et le traitement des mucites** radio et chimio induites malgré des

¹²⁶ Awad et Hamad, « Honey can help in herpes simplex gingivostomatitis in children : prospective randomized double blind placebo controlled clinical trial ».

¹²⁷ Mokhtari et al., « Evaluation of the effect of honey on the healing of tooth extraction wounds in 4- to 9-year-old children ».

¹²⁸ « Efficacy of honey in comparison to topical corticosteroid for treatment of recurrent minor aphthous ulceration ».

¹²⁹ « Efficacy of honey in comparison to topical corticosteroid for treatment of recurrent minor aphthous ulceration ».

¹³⁰ Mohebbi et al., « Efficacy of honey in reduction of post tonsillectomy pain, randomized clinical trial ».

méthodologies qui diffèrent d'une étude à l'autre¹³¹. Deux études concluent que le miel n'a pas d'impact sur le score des mucites¹³² mais diminue la perte de poids et retarde l'apparition des lésions¹³³.

Les divergences de conclusions peuvent être dues à plusieurs facteurs. Les études utilisent des méthodologies différentes. Ce sont aussi des études qui nécessitent une bonne compliance des patients, sans cela, les résultats peuvent être biaisés.

L'un des facteurs les plus importants est la provenance du miel. En effet, toutes les études n'ont pas utilisé le même miel, or chaque miel aura des effets différents en fonction de sa provenance, de sa nature, qu'il soit monofloral ou polyfloral.

L'actuelle absence de traitements efficaces pour les pathologies érosives et ulcéreuses de la muqueuse buccale et les résultats des différentes études nous laissent penser qu'utiliser du miel comme complément des traitements usuels ne présente aucun risque et peut, au contraire, apporter des effets bénéfiques. L'utilisation de miel n'a montré aucun effet secondaire ni allergies.

Ce qui rend le miel encore plus intéressant c'est sa forme. C'est une substance qui est naturellement facile à appliquer sur les muqueuses.

C'est une denrée facile à se procurer et peu coûteuse.

Malgré les résultats encourageants il manque cruellement d'études sur les effets du miel sur d'autres pathologies plus sévères et parfois difficiles à traiter et stabiliser (lichen plan oral, pemphigoïde cicatricielle,...) pour lesquels le champ de la recherche reste ouvert.

3.5 Perspectives

Les études vues précédemment nous laissent penser que les effets thérapeutiques du miel déjà beaucoup étudiés dans le traitement des pathologies cutanées (brûlures, pathologies bulleuses...) peuvent s'appliquer également aux pathologies de la muqueuse buccale. Nous pouvons donc nous demander si les effets du miel pourraient avoir d'autres applications orales.

¹³¹ Münstedt et Männle, « Using bee products for the prevention and treatment of oral mucositis induced by cancer treatment ».

¹³² Co et al., « Effectiveness of honey on radiation-induced oral mucositis, time to mucositis, weight loss, and treatment interruptions among patients with head and neck malignancies : a meta-analysis and systematic review of literature : effectiveness of honey on oral mucositis ».

¹³³ Cho et al., « Effects of honey on oral mucositis in patients with head and neck cancer : a meta-analysis: efficacy of honey in oral mucositis ».

En effet, plusieurs études se sont intéressées à l'utilisation du miel en tant que **milieu de transport** pour les biopsies. L'effet fixateur du miel a été comparé à celui du formaldéhyde. Après prélèvement de tissus de biopsie, ces derniers ont été plongés dans des solutions de miel ou de formaldéhyde pendant 24h à température ambiante. Ensuite ces tissus ont subi une coloration classique à l'hématoxyline et à l'éosine.

Les résultats des études montrent que le miel a les mêmes propriétés que le formaldéhyde en termes de milieu de transport^{134, 135}. Une autre étude montre de meilleurs résultats en faveur du miel car ce dernier entraîne moins de rétrécissement des tissus¹³⁶.

Dans un souci écologique, il semblerait que le miel soit un très bon substitut au formaldéhyde.

En termes de **régénération tissulaire**, des études sur le modèle murin montrent l'induction d'une régénération plus rapide avec utilisation du miel. Une étude montre que la formation osseuse est plus rapide dans une alvéole dentaire post-extractionnelle si du miel est appliqué dessus¹³⁷. Une autre montre un dosage d'Hydroxyproline (marqueur de collagène impliqué dans la cicatrisation des tissus) plus élevé dans une plaie traitée au miel¹³⁸. On pourrait donc penser que le miel peut jouer un rôle dans la résolution des complications du type **alvéolite sèche**. En effet, il semblerait que l'utilisation de miel diminue la douleur et l'apparition d'un tissu de granulation est plus rapide¹³⁹.

Plusieurs bactéries responsables des maladies parodontales sont sensibles à l'activité antimicrobienne du miel. Il serait intéressant de savoir par des études si le miel serait efficace contre les bactéries présentes dans la **gingivite ulcéro-nérotique**.

Par ailleurs, il a été démontré que le miel diminue significativement la surinfection fongique post-radicale et post chimiothérapie¹⁴⁰. Des études seraient donc intéressantes dans la recherche des effets du miel dans les **candidoses buccales**.

Un récapitulatif des effets thérapeutiques/préventifs du miel sont présentés en (cf. figure 23) :

¹³⁴ Lalwani et al., « Honey as an alternative fixative for oral tissue : an evaluation of processed and unprocessed honey ».

¹³⁵ Patil et al., « Revelation in the field of tissue preservation – a preliminary study on natural formalin substitutes ».

¹³⁶ Muddana et al., « Honey and olive oil as bio-friendly substitutes for formalin and xylene in routine histopathology ».

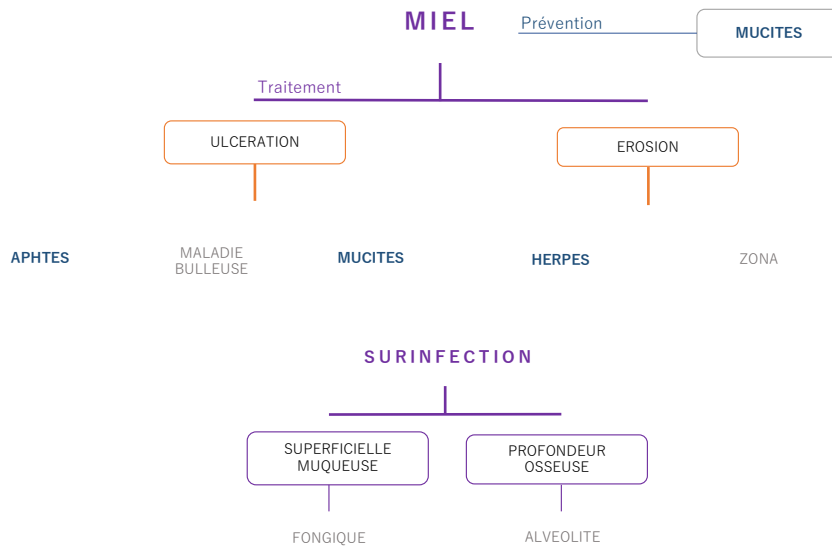
¹³⁷ Ilyas et al., « Effect of honey on healing of extracted tooth socket of albino wista rats ».

¹³⁸ Yilmaz et al., « Biochemical evaluation of the therapeutic effectiveness of honey in oral mucosal ulcers ».

¹³⁹ Ikram, Khan, et Cheema, « Role of honey as dressing material in oral cavity ».

¹⁴⁰ Rashad et al., « Honey as topical prophylaxis against radiochemotherapy-induced mucositis in head and neck cancer ».

Figure 23 : Les effets du miel sur les pathologies de la muqueuse buccale



Source : Auteur, 2021.

Aucune étude de ce type n'a été menée en France.

Il serait intéressant de proposer des projets d'études sur le miel au sein même de nos services odontologiques où des consultations de pathologie de la muqueuse buccale sont développées. Au service de médecine bucco-dentaire de l'hôpital Universitaire Charles Foix à Ivry-Sur-Seine, nous avons ce type de consultation d'une part, une consultation de cancérologie d'autre part, et des collaborations différentes avec l'Institut Gustave Roussy qui constitue un gros pôle de recrutement pour ce type de pathologies. Par ailleurs, les patients consultant en « urgence » présentent également des pathologies de type érosion, ulcération, des alvéolites post extractionnelles et des complications inflammatoires et infectieuses post-opératoires.

En effet le miel n'est pas nocif, c'est une denrée peu coûteuse et facile à se procurer. L'accord du comité d'éthique devrait être obtenu en se basant sur les arguments scientifiques présentés dans ce travail de thèse.

Traitement des gingivostomatites herpétiques :

Le recrutement des patients se ferait au sein du service odontologique par le Dr Taihi. La gingivostomatite herpétique étant la primo infection au virus HSV, les patients inclus seraient des enfants de 2 à 12 ans.

La durée du traitement serait de 7 jours.

Il y aurait un groupe test qui recevrait un traitement aciclovir + miel et un groupe témoin qui recevrait un traitement aciclovir + placebo

Pour le groupe test : suspension d'aciclovir (15 mg/kg) + 1 cuillère à café de miel 5x par jour pendant 7 jours.

Pour le groupe témoin : suspension d'aciclovir (15 mg/kg) + & cuillère à café de placebo 5x par jour pendant 7 jours.

Les paramètres évalués peuvent être multiples comme la douleur, la taille de la lésion, la vitesse de la guérison.

Prévention/traitement des mucites post radique/ post chimiothérapie :

Le Dr Florimond encadre une consultation de cancérologie dans le service. Nous pourrions donc travailler en collaboration avec elle pour faire une étude sur les effets du miel sur les mucites radio/chimio induites. En effet la mucite est l'effet secondaire le plus répandu après une radio/chimio thérapie de la sphère oro-faciale.

Pour cela les patients inclus peuvent être des enfants comme des adultes.

La durée du traitement serait de 6 à 8 semaines.

Il y aurait un groupe test qui recevrait un traitement au miel et un groupe témoin qui recevrait un traitement placebo à la solution saline 0.9 %.

Pour le groupe test : bain de bouche puis déglutition avec 20mL de miel dilué 15min avant, après et 6h après la radiothérapie puis pendant 4 semaines.

Pour le groupe témoin : bain de bouche puis déglutition avec 20mL de solution saline 15min avant, après et 6h après la radiothérapie puis pendant 4 semaines.

Les paramètres étudiés peuvent être : la douleur, la perte de poids, la qualité de vie, la taille des lésions, la vitesse de guérison.

D'autres pathologies peuvent également être étudiées : lichen plan oral, aphtes récurrents, maladies bulleuses, alvéolites post extractionnelles.

Conclusion

Le miel est un produit naturel utilisé depuis toujours, son utilisation a été réduite avec l'arrivée des médicaments de synthèse.

Ces derniers sont très efficaces mais ont montré leurs limites. En effet, lorsqu'ils ne sont pas utilisés correctement, les bactéries initialement sensibles aux antibiotiques deviennent résistantes à ces derniers. De plus, ils présentent des effets secondaires plus ou moins nocifs pour les patients.

Les tendances actuelles sont à la recherche de produits à la fois naturels, écologiques, économiques. Le gain d'intérêt pour le miel est donc justifié notamment pour sa fabrication écologique, son coût abordable, sa disponibilité et l'absence d'effets indésirables.

Les études cliniques menées depuis plus de 70 ans nous ont permis d'affirmer que, grâce aux effets antimicrobiens, anti-inflammatoires et aux propriétés intrinsèques du miel, ce dernier favorise la cicatrisation de la peau (brûlures, plaies, infections...).

Le travail de cette thèse a permis de faire l'analogie entre la cicatrisation cutanée et muqueuse et donc d'affirmer les effets du miel sur certaines pathologies de la muqueuse buccale (plaies, aphtes, lésion herpétique, mucites).

En effet, pour les plaies et les lésions herpétiques, le miel s'est montré efficace dans la **gestion de la douleur** et la **vitesse de cicatrisation**.

Concernant les mucites, le miel s'est montré efficace dans la **prévention d'apparition des lésions**, leur **sévérité** (ce qui influe sur une moindre perte de poids et la qualité de vie des patients) et la **vitesse de guérison**.

Face à ces pathologies, les effets du miel ont été comparés aux traitements « gold standards » actuels (anesthésiques locaux, corticoïdes, antiseptiques locaux, aciclovir...).

Les résultats ont prouvé que, non seulement les effets du miel sont très encourageants lorsqu'il est utilisé seul, mais aussi qu'il est capable de potentialiser les effets des thérapeutiques « gold standard » lorsqu'il est utilisé en tant qu'adjuvant.

Le miel ne présente aucun effet secondaire, c'est donc le candidat idéal pour de futures études sur ce produit naturel en tant que thérapeutique principale ou en adjuvant.

En vue de la diversité du miel selon sa provenance, la provenance du nectar dont il est fait, il y a encore beaucoup de chose à découvrir ou redécouvrir sur ce produit naturel.

Bibliographie

- Abdulrhman, M., N. Samir Elbarbary, D. Ahmed Amin, et R. Saeid Ebrahim. « Honey and a mixture of honey, beeswax, and olive oil–propolis extract in treatment of chemotherapy-induced oral mucositis : a randomized controlled pilot study ». *Pediatric hematology and oncology* 29, n° 3 (2012): 285-92. <https://doi.org/10.3109/08880018.2012.669026>.
- Alvi, Z. A., A. Mahmood, S. Rasul, U. Ali, S. Arif, S. Ishtiaq, et T. Maqsood. « Role of honey in prevention of radiation induced mucositis in head and neck cancer ». *Pakistan armed forces medical journal* 63, n° 3 (2013): 379-83.
- Al-Waili, N. S. « Topical honey application vs. acyclovir for the treatment of recurrent herpes simplex lesions ». *Medical science monitor* 10, n° 8 (2004): MT94-98.
- Al-Waili, N. S., et N. S. Boni. « Natural honey lowers plasma prostaglandin concentrations in normal individuals ». *Journal of medicinal food* 6, n° 2 (2003): 129-33. <https://doi.org/10.1089/109662003322233530>.
- Amanat, A., A. Ahmed, A. Kazmi, et B. Aziz. « The effect of honey on radiation-induced oral mucositis in head and neck cancer patients ». *Indian journal of palliative care* 23, n° 3 (2017): 317-20. https://doi.org/10.4103/IJPC.IJPC_146_16.
- Arenberger, P., M. Arenbergerova, M. Hladíková, S. Holcova, et B. Ottillinger. « Comparative study with a lip balm containing 0.5 % propolis special extract gh 2002 versus 5 % aciclovir cream in patients with herpes labialis in the papular/erythematous stage : a single-blind, randomized, two-arm study ». *Current therapeutic research, clinical and experimental* 88 (2018): 1-7. <https://doi.org/10.1016/j.curtheres.2017.10.004>.
- Awad, O. G. A. N., et A. M. H. Hamad. « Honey can help in herpes simplex gingivostomatitis in children : prospective randomized double blind placebo controlled clinical trial ». *American journal of otolaryngology* 39, n° 6 (2018): 759-63. <https://doi.org/10.1016/j.amjoto.2018.09.007>.
- Bahramnezhad, F., N. Nayeri, S. Bassampour, M. Khajeh, et P. Asgari. « Honey and radiation-induced stomatitis in patients with head and neck cancer ». *Iranian red crescent medical journal* 17 (2015). <https://doi.org/10.5812/ircmj.19256>.
- Bang, L. M., C. Bunting, et P. Molan. « The effect of dilution on the rate of hydrogen peroxide production in honey and its implications for wound healing ». *The journal of alternative and complementary medicine* 9, n° 2 (2003): 267-73. <https://doi.org/10.1089/10755530360623383>.
- Bansal, V., B. Medhi, et P. Pandhi. « Honey - a remedy rediscovered and its therapeutic utility ». *Kathmandu university medical journal* 3, n° 3 (2005): 305-9.
- Bardy, J., A. Molassiotis, W. D. Ryder, K. Mais, A. Sykes, B. Yap, L. Lee, E. Kaczmarski, et N. Slevin. « A double-blind, placebo-controlled, randomised trial of active manuka honey and standard oral care for radiation-induced oral mucositis ». *British journal of oral and maxillofacial surgery* 50, n° 3 (2012): 221-26. <https://doi.org/10.1016/j.bjoms.2011.03.005>.
- Beena, J. P., P. Sahoo, S. Konde, N. S. Raj, N. C. Kumar, et M. Agarwal. « Manuka honey : a potent cariostatic agent- an in vitro study ». *International journal of clinical pediatric dentistry* 11, n° 2 (2018): 105-9. <https://doi.org/10.5005/jp-journals-10005-1494>.
- Biswal, B. M., A. Zakaria, et N. M. Ahmad. « Topical application of honey in the management of radiation mucositis. A preliminary study ». *Supportive care in cancer* 11, n° 4 (2003): 242-48. <https://doi.org/10.1007/s00520-003-0443-y>.
- Blair, S. E., N. N. Cokcetin, E. J. Harry, et D. A. Carter. « The unusual antibacterial activity of medical-grade leptospermum honey : antibacterial spectrum, resistance and transcriptome analysis ». *European journal of clinical microbiology & infectious diseases* 28, n° 10 (2009): 1199-1208. <https://doi.org/10.1007/s10096-009-0763-z>.

- Brudzynski, K., K. Abubaker, et D. Miotto. « Unraveling a mechanism of honey antibacterial action : polyphenol/h₂o₂-induced oxidative effect on bacterial cell growth and on dna degradation ». *Food chemistry* 133, n° 2 (2012): 329-36. <https://doi.org/10.1016/j.foodchem.2012.01.035>.
- Brudzynski, K., et C. Sjaarda. « Honey glycoproteins containing antimicrobial peptides, jelleins of the major royal jelly protein 1, are responsible for the cell wall lytic and bactericidal activities of honey ». *Plos one* 10, n° 4 (2015): e0120238. <https://doi.org/10.1371/journal.pone.0120238>.
- Charalambous, M., V. Raftopoulos, L. Paikousis, N. Katodritis, E. Lambrinou, D. Vomvas, M. Georgiou, et A. Charalambous. « The effect of the use of thyme honey in minimizing radiation - induced oral mucositis in head and neck cancer patients : a randomized controlled trial ». *European journal of oncology nursing* 34 (2018): 89-97. <https://doi.org/10.1016/j.ejon.2018.04.003>.
- Cho, H. K., Y. M. Jeong, H. S. Lee, Y. J. Lee, et S. H. Hwang. « Effects of honey on oral mucositis in patients with head and neck cancer : a meta-analysis : efficacy of honey in oral mucositis ». *The laryngoscope* 125, n° 9 (2015): 2085-92. <https://doi.org/10.1002/lary.25233>.
- Co, J. L., M. B. A. Mejia, J. C. Que, et J. M. R. Dizon. « Effectiveness of honey on radiation-induced oral mucositis, time to mucositis, weight loss, and treatment interruptions among patients with head and neck malignancies : a meta-analysis and systematic review of literature : effectiveness of honey on oral mucositis ». *Head & neck* 38, n° 7 (2016): 1119-28. <https://doi.org/10.1002/hed.24431>.
- Cooper, R. « Honey for wound care in the 21st century ». *Journal of wound care* 25, n° 9 (2016): 544-52. <https://doi.org/10.12968/jowc.2016.25.9.544>.
- Cooper, R. A., L. Jenkins, A. F. M. Henriques, R. S. Duggan, et N. F. Burton. « Absence of bacterial resistance to medical-grade manuka honey ». *European journal of clinical microbiology & infectious diseases* 29, n° 10 (2010): 1237-41. <https://doi.org/10.1007/s10096-010-0992-1>.
- Lesieur, P. « Antibiotiques : modes d'action, mécanismes de la résistance ». Formation permanente développement & santé. 2014. <https://devsante.org/articles/antibiotiques-modes-d-action-mecanismes-de-la-resistance>.
- El-Haddad, S. A., F. Y. Asiri, H. H. Al-Qahtani, et A.S. Al-Ghmlas « Efficacy of honey in comparison to topical corticosteroid for treatment of recurrent minor aphthous ulceration : a randomized, blind, controlled, parallel, double-center clinical trial ». *Quintessence International* 45, n° 8 (2014): 691-701. <https://doi.org/10.3290/j.qi.a32241>.
- Eick, S., G. Schäfer, J. Kwieciński, J. Atrott, T. Henle, et W. Pfister. « Honey - a potential agent against porphyromonas gingivalis : an in vitro study ». *Bmc oral health* 14 (2014): 24. <https://doi.org/10.1186/1472-6831-14-24>.
- Eteraf-Oskouei, Tahereh, et Moslem Najafi. « Traditional and modern uses of natural honey in human diseases : a review ». *Iranian journal of basic medical sciences* 16, n° 6 (2013): 12.
- Fingleton, J., A. Corin, D. Sheahan, N. Cave, I. Braithwaite, M. Weatherall, et R. Beasley. « Randomised controlled trial of topical kanuka honey for the treatment of cold sores ». *Advances in integrative medicine* 1, n° 3 (2014): 119-23. <https://doi.org/10.1016/j.aimed.2014.09.001>.
- Forrest, R. D. « Early history of wound treatment. » *Journal of the royal society of medicine* 75, n° 3 (1982): 198-205.
- Ghaderi, R, et M Afshar. « Topical application of honey for treatment of skin wound in mice », *Iranian journal of medical sciences* 29 (2004) : 185-88.
- Goharshenasan, P., S. Amini, A. Atria, H.Abtahi, et G. Khorasani. « Topical application of honey on surgical wounds : a randomized clinical trial ». *Forschende komplementarmedizin* 23, n° 1 (2016): 12-15. <https://doi.org/10.1159/000441994>.
- Hawley, P., A. Hovan, C. E. McGahan, et D. Saunders. « A randomized placebo-controlled trial of manuka honey for radiation-induced oral mucositis ». *Supportive care in cancer* 22, n° 3 (2014): 751-61. <https://doi.org/10.1007/s00520-013-2031-0>.
- Howlader, D., V. Singh, S. Mohammad, S. Gupta, U. S. Pal, et M. Pal. « Effect of topical application of pure honey in chemo-radiation-induced mucositis and its clinical benefits in improving quality of life in patients of oral squamous cell carcinoma ». *Journal of maxillofacial and oral surgery* 18, n° 1 (2019): 73-79. <https://doi.org/10.1007/s12663-017-1077-9>.

- Hussain, M. B. « Role of honey in topical and systemic bacterial infections ». *Journal of alternative & complementary medicine* 24, n° 1 (2018): 15-24. <https://doi.org/10.1089/acm.2017.0017>.
- Ikram, R., S. A. Khan, et M. S. Cheema. « Role of honey as dressing material in oral cavity ». *Annals of king edward medical university* 6, n° 4 (2000).
- Ilyas, M. S., A. Fahim, U. Awan, Y. Athar, N. Sharjee, A. Imran, et M. K. Alam. « Effect of honey on healing of extracted tooth socket of albino wista rats ». *International medical journal* 22, n° 5 (2015): 422-25.
- Jautová, J., H. Zelenková, K. Drotarová, A. Nejdková, B. Grünwaldová, et M. Hladiková. « Lip creams with propolis special extract gh 2002 0.5 % versus aciclovir 5.0 % for herpes labialis (vesicular stage) : randomized, controlled double-blind study ». *Wiener medizinische wochenschrift (1946)* 169, n° 7-8 (2019): 193-201. <https://doi.org/10.1007/s10354-018-0667-6>.
- Jayachandran, S., et N. Balaji. « Evaluating the effectiveness of topical application of natural honey and benzydamine hydrochloride in the management of radiation mucositis ». *Indian journal of palliative care* 18, n° 3 (2012): 190-95. <https://doi.org/10.4103/0973-1075.105689>.
- Jayalekshmi, J. L., R. Lakshmi, et A. Mukerji. « Honey on oral mucositis : a randomized controlled trial ». *The gulf journal of oncology* 1, n° 20 (2016): 30-37.
- Jenkins, R. E., et R. Cooper. « Synergy between oxacillin and manuka honey sensitizes methicillin-resistant staphylococcus aureus to oxacillin ». *Journal of antimicrobial chemotherapy* 67, n° 6 (2012): 1405-7. <https://doi.org/10.1093/jac/dks071>.
- Jenkins, Rowena, et Rose Cooper. « Improving Antibiotic Activity against wound pathogens with manuka honey in vitro ». *PLOS ONE* 7, n° 9 (2012): e45600. <https://doi.org/10.1371/journal.pone.0045600>.
- Kalapos, M. P. « Methylglyoxal in living organisms ». *Toxicology letters* 110, n° 3 (1999): 145-75. [https://doi.org/10.1016/S0378-4274\(99\)00160-5](https://doi.org/10.1016/S0378-4274(99)00160-5).
- Khanal, B., M. Baliga, et N. Uppal. « Effect of topical honey on limitation of radiation-induced oral mucositis : an intervention study ». *International journal of oral and maxillofacial surgery* 39, n° 12 (2010): 1181-85. <https://doi.org/10.1016/j.ijom.2010.05.014>.
- Koby Bulut, H., et F. Güdücü Tüfekci. « Honey prevents oral mocositis in children undergoing chemotherapy : a quasi-experimental study with a control group ». *Complementary therapies in medicine* 29 (2016): 132-40. <https://doi.org/10.1016/j.ctim.2016.09.018>.
- Kohanski, M. A., D. J. Dwyer, et J. J. Collins. « How antibiotics kill bacteria : from targets to networks ». *Nature reviews microbiology* 8, n° 6 (2010): 423-35. <https://doi.org/10.1038/nrmicro2333>.
- Konuk Sener, D., M. Aydin, S. Cangur, et E. Guven. « The effect of oral care with chlorhexidine, vitamin e and honey on mucositis in pediatric intensive care patients : a randomized controlled trial ». *Journal of pediatric nursing* 45 (2019): e95-101. <https://doi.org/10.1016/j.pedn.2019.02.001>.
- Lalwani, V., R. Surekha, M. Vanishree, A. Koneru, S. Hunasgi, et S. Ravikumar. « Honey as an alternative fixative for oral tissue : an evaluation of processed and unprocessed honey ». *Journal of oral and maxillofacial pathology: jomfp* 19, n° 3 (2015): 342-47. <https://doi.org/10.4103/0973-029X.174641>.
- Lay-flurrie, K. « Honey in wound care : effects, clinical application and patient benefit ». *British journal of nursing* 17, n° 11 (2008): S30, S32-36. <https://doi.org/10.12968/bjon.2008.17.Sup5.29649>.
- Le Berre, R., K. Faure, S. Nguyen, M. Pierre, F. Ader, et B. Guery. « Quorum sensing : une nouvelle cible thérapeutique pour pseudomonas aeruginosa ». *Médecine et maladies infectieuses* 36, n° 7 (2006): 349-57. <https://doi.org/10.1016/j.medmal.2006.01.008>.
- Mohebbi, S., F. H. Nia, F. Kelantari, S. E. Nejad, Y. Hamedi, et R. Abd. « Efficacy of honey in reduction of post tonsillectomy pain, randomized clinical trial ». *International journal of pediatric otorhinolaryngology* 78, n° 11 (2014): 1886-89. <https://doi.org/10.1016/j.ijporl.2014.08.018>.
- Mokhtari, S., I. Sanati, S. Abdolahy, et Z. Hosseini. « Evaluation of the effect of honey on the healing of tooth extraction wounds in 4- to 9-year-old children ». *Nigerian journal of clinical practice* 22, n° 10 (2019): 1328. https://doi.org/10.4103/njcp.njcp_102_19.
- Molan, P. « The evidence and the rationale for the use of honey as a wound dressing ». *Wound practice & research* 19, n° 4 (2011): 204-20.

- Molan, P. C. « Potential of honey in the treatment of wounds and burns ». *American journal of clinical dermatology* 2, n° 1 (2001): 13-19. <https://doi.org/10.2165/00128071-200102010-00003>.
- Moreau, N., I. Taihi, A. -L. Ejeil, et L. Radoï. « Manifestations oro-faciales des infections bactériennes, virales et fongiques ». In *EMC*. 28-241-C-10. Elsevier Masson, 2020. <https://www.em-consulte.com/article/1373199/manifestations-oro-faciales-des-infections-bacteri>.
- Motallebnejad, M., S. Akram, A. Moghadamnia, Z. Moulana, et S. Omid. « The effect of topical application of pure honey on radiation-induced mucositis : a randomized clinical trial ». *The journal of contemporary dental practice* 9, n° 3 (2008): 40-47. <https://doi.org/10.5005/jcdp-9-3-40>.
- Muddana, K., J. N. K. Muppala, S. P. R. Dorankula, A. K. Maloth, P. G. Kulkarni, et D. Thadudari. « Honey and olive oil as bio-friendly substitutes for formalin and xylene in routine histopathology ». *Indian journal of dental research* 28, n° 3 (2017): 286. https://doi.org/10.4103/ijdr.IJDR_246_16.
- Münstedt, K., et H. Männle. « Using bee products for the prevention and treatment of oral mucositis induced by cancer treatment ». *Molecules* 24, n° 17 (2019): 3023. <https://doi.org/10.3390/molecules24173023>.
- Oryan, A., et S. R. Zaker. « Effects of topical application of honey on cutaneous wound healing in rabbits ». *Journal of veterinary medicine series a* 45, n° 3 (1998): 181. <https://doi.org/10.1111/j.1439-0442.1998.tb00815.x>.
- Park, H. E. desJardins-, S. Mascharak, M. S. Chinta, D. C. Wan, et M. T. Longaker. « The spectrum of scarring in craniofacial wound repair ». *Frontiers in physiology* 10 (2019). <https://doi.org/10.3389/fphys.2019.00322>.
- Parsons, E., A. Begley, et P. Herst. « Manuka honey mouthwash does not affect oral mucositis in head and neck cancer patients in new zealand ». *Journal of radiotherapy in practice* 11, n° 4 (2012): 249-56. <https://doi.org/10.1017/S1460396911000410>.
- Patil, S., B.R. Premalatha, R.S. Rao, et B.S. Ganavi. « Revelation in the field of tissue preservation – a preliminary study on natural formalin substitutes ». *Journal of international oral health : jioh* 5, n° 1 (2013): 31-38.
- Peglion, A. « Classification clinique des érosions et ulcérations: quand le chirurgien dentiste doit-il s'inquiéter ? » Thèse d'exercice, Université de Nice-Sophia Antipolis. Faculté d'Odontologie, 2013.
- Raeessi, M.A., N. Raeessi, Y. Panahi, H. Gharaie, S.M. Davoudi, A. Saadat, A.A. Karimi Zarchi, F. Raeessi, S.M. Ahmadi, et H. Jalalian. « "Coffee plus honey" versus "topical steroid" in the treatment of chemotherapy-induced oral mucositis : a randomised controlled trial ». *Bmc complementary and alternative medicine* 14, n° 1 (2014): 293. <https://doi.org/10.1186/1472-6882-14-293>.
- Ramsay, E. I., S. Rao, L. Madathil, S. K. Hegde, M. P. Baliga-Rao, T. George, et M. S. Baliga. « Honey in oral health and care : a mini review ». *Journal of oral biosciences* 61, n° 1 (2019): 32-36. <https://doi.org/10.1016/j.job.2018.12.003>.
- Rashad, U. M., S. M. Al-Gezawy, E. El-Gezawy, et A. N. Azzaz. « Honey as topical prophylaxis against radiochemotherapy-induced mucositis in head and neck cancer ». *The journal of laryngology & otology* 123, n° 2 (2009): 223-28. <https://doi.org/10.1017/S0022215108002478>.
- Rees, J. « Novel antibacterial peptides isolated from a european bumblebee, *bombus pascuorum* (hymenoptera, apoidea) ». *Insect biochemistry and molecular biology* 27, n° 5 (1997): 413-22. [https://doi.org/10.1016/S0965-1748\(97\)00013-1](https://doi.org/10.1016/S0965-1748(97)00013-1).
- Schmidlin, P. R., H. English, W. Duncan, G. N. Belibasakis, et T. Thurnheer. « Antibacterial potential of manuka honey against three oral bacteria in vitro ». *Swiss dental journal* 124, n° 9 (2014): 922-24.
- Semprini, A., J. Singer, I. Braithwaite, N. Shortt, D. Thayabaran, M. McConnell, M. Weatherall, et R. Beasley. « Kanuka honey versus aciclovir for the topical treatment of herpes simplex labialis : a randomised controlled trial ». *Bmj open* 9, n° 5 (2019): e026201. <https://doi.org/10.1136/bmjopen-2018-026201>.

- Singh, R., S. Sharma, S. Kaur, B. Medhi, A. Trehan, et S. K. Bijarana. « Effectiveness of topical application of honey on oral mucosa of children for the management of oral mucositis associated with chemotherapy ». *The indian journal of pediatrics* 86, n° 3 (2019): 224-28. <https://doi.org/10.1007/s12098-018-2733-x>.
- Sojka, M., I. Valachova, M. Bucekova, et J. Majtan. « Antibiofilm efficacy of honey and bee-derived defensin-1 on multispecies wound biofilm ». *Journal of medical microbiology* 65, n° 4 (2016): 337-44. <https://doi.org/10.1099/jmm.0.000227>.
- Tonks, A. J., R. A. Cooper, K. P. Jones, S. Blair, J. Parton, et A. Tonks. « Honey stimulates inflammatory cytokine production from monocytes ». *Cytokine* 21, n° 5 (2003): 242-47. [https://doi.org/10.1016/S1043-4666\(03\)00092-9](https://doi.org/10.1016/S1043-4666(03)00092-9).
- Weigel, K. U., T. Opitz, et T. Henle. « Studies on the occurrence and formation of 1,2-dicarbonyls in honey ». *European food research and technology* 218, n° 2 (2004): 147-51. <https://doi.org/10.1007/s00217-003-0814-0>.
- Yılmaz, N., Ö. Nisbet, C. Nisbet, G. Ceylan, F. Hoşgör, et Ö.D. Dede. « Biochemical evaluation of the therapeutic effectiveness of honey in oral mucosal ulcers ». *Bosnian journal of basic medical sciences* 9, n° 4 (2009): 290-95. <https://doi.org/10.17305/bjbms.2009.2781>.
- Zhu, R., H. Lv, T. Liu, Y. Yang, J. Wu, et S. Yan. « Feeding kinematics and nectar intake of the honey bee tongue ». *Journal of insect behavior* 29, n° 3 (2016): 325-39. <https://doi.org/10.1007/s10905-016-9561-5>.

Table des figures

Figure 1 : Exemples de teintures de miel.....	4
Figure 2 : Gravures et peintures préhistoriques figurant des scènes de récolte de miel datant de 4000 à 4500 ans avant Jésus-Christ ornent les murs de la Cueva de la Arana à Bicorp près de Valence.....	5
Figure 3 : Équation de recherche PubMed au sujet de la répartition des articles concernant le miel et la peau par années	9
Figure 4 : Coupe histologique ulcération (HES x20)	10
Figure 5 : Coupe histologique, érosion (HES x20)	11
Figure 6 : Phases de la guérison normale des plaies.....	12
Figure 7 : Principales différences entre la cicatrisation des plaies cutanées et des muqueuses buccales	14
Figure 8 : Rôle du miel dans le débridement des blessures.....	15
Figure 9 : Effets de l'osmolarité et de la haute teneur en sucre du miel sur un tissu lésé	19
Figure 10 : Coupe d'une plaie à J14 non traitée (gauche) et traitée par le miel (droite) coloration au bleu Alcian, grossissement x88 et x140 respectivement	20
Figure 11 : Coupes histologiques d'une alvéole dentaire post extractionnelle du groupe contrôle (gauche) et du groupe expérimental (droite) 21 jours après l'extraction	22
Figure 12 : Les effets du miel sur la cicatrisation	22
Figure 13 : Différents mécanismes d'action des antibiotiques sur les bactéries.....	24
Figure 14 : Sensibilité de quatre isolats cliniques au miel de manuka pendant l'exposition à des concentrations sous-létales de miel de manuka pendant 28 jours	32
Figure 15: Cheminement de la sélection des articles.....	40
Figure 16 : Répartition des articles par pathologies.....	41
Figure 17 : Aphte ulcéreux	42
Figure 18 : Évolution de la taille et de l'érythème d'un ulcère aphteux traité par le miel chez l'adulte	43
Figure 19 : Gingivostomatite herpétique chez l'enfant de 5 ans	44
Figure 20 : Évolution de l'herpès labial des signes prodromiques à la guérison complète	45
Figure 21 : Mucite buccale grade IV.....	46
Figure 22 : Publications sur les applications du miel en pathologie de la muqueuse buccale	50
Figure 23 : Les effets du miel sur les pathologies de la muqueuse buccale.....	55

Table des tableaux

Tableau 1 : Composition moyenne du miel.....	7
Tableau 2 : Concentration plasmatique moyenne de prostaglandines (ng/mL) avant et après ingestion de miel.....	17
Tableau 3 : Comparaison histologique de plaies incisionnelles traitées et non par le miel chez le lapin	20
Tableau 4 : Analyse histologique de formation osseuse d'alvéoles dentaires post-extractionnelles chez les rats	21
Tableau 5 : Les différents traitements topiques des plaies des civilisations primitives et anciennes ..	23
Tableau 6 : Différentes familles d'antibiotiques avec leur rôle et cibles bactérienne.....	25
Tableau 7 : Récapitulatif des effets antibiotiques du miel.....	28
Tableau 8 : Découvertes de nouveau facteurs antimicrobiens présents dans le miel.....	29
Tableau 9 : Différentes bactéries sensibles au miel	30
Tableau 10 : Mécanismes de résistance des bactéries contre les antibiotiques et biocides.....	31
Tableau 11 : Critères d'inclusion et d'exclusion.....	39

Annexes

Tableau annexe 1 : Les plaies

Auteur	Année	Pays	Pathologie de la muqueuse buccale	Type d'étude	Echantillon	Type de miel	Objectif de l'étude	Durée de l'étude	Materiel et méthodes	Résultats	Conclusion
<i>S Mokhtari et al</i> ¹⁴¹	2019	Iran	Cicatrisation post extractionnelle	Etude randomisée	51 enfants entre 4-9 ans	Miel des montagnes d'Iran et du Kurdistan	Comparaison de la taille de la plaie à j+3 et j+7 après extraction	1 semaine	Groupe 1 : 1mm de miel sur un morceau de gaze humidifié par une solution saline posé sur la plaie Groupe 2 : gaze humidifié par une solution saline	Groupe 1 : J0 : 51,720mm J+3 : 23,480mm J+7 : 8,500mm Groupe 2 : J0 : 50,420mm J+3 : 31,310mm J+7 : 14,346mm	Le miel diminue la taille de la plaie et accélère la cicatrisation

¹⁴¹ Mokhtari et al., « Evaluation of the effect of honey on the healing of tooth extraction wounds in 4- to 9-year-old children ».

Auteur	Année	Pays	Pathologie de la muqueuse buccale	Type d'étude	Echantillon	Type de miel	Objectif de l'étude	Durée de l'étude	Materiel et méthodes	Résultats	Conclusion
Saleh Mohebbi et al. ¹⁴²	2014	Iran	Cicatrisation post tonsillectomie	Etude clinique randomisée	80 enfants entre 5-15 ans	Miel de Marham food instudries group	Comparaison douleur	9 jours	Groupe1 : céphalexine 40mg/kg Acétaminophène 15mg/kg 1 cuillère à soupe de miel toutes les 6h Groupe 2 : céphalexine 40mg/kg Acétaminophène 15mg/kg	Groupe 1 : 5,53 ± 0,9 jours Groupe 2 : 7,65 ± 1,29	Selon les résultats le miel réduit efficacement la douleur
Sally A. El-Haddad et al. ¹⁴³	2014	Arabie	Aphthes mineurs récurrents	Etude contrôlée	94 adultes		Comparaison de : -	5 jours	Groupe 1 : miel commercial	Temps moyen disparition	D'après les résultats, l'applicatio

¹⁴² Mohebbi et al., « Efficacy of honey in reduction of post tonsillectomy pain, randomized clinical trial ».

¹⁴³ « Efficacy of honey in comparison to topical corticosteroid for treatment of recurrent minor aphthous ulceration ».

Auteur	Année	Pays	Pathologie de la muqueuse buccale	Type d'étude	Echantillon	Type de miel	Objectif de l'étude	Durée de l'étude	Materiel et méthodes	Résultats	Conclusion
		saoudite		randomisé			l'évolution de la taille , - la douleur		(application 3x/j pendant 8 jours) Groupe 2 : triamcinolone acétonide 0.1% (application 3x/j pendant 8 jours) Groupe 3 : Orabase (application 3x/j pendant 8 jours)	aphte/douleur/erythème (jours) : Groupe 1 : 2.73 / 1.04 / 2.93 Groupe 2 : 5.91 / 3.4 / 5.88 Groupe 3 : 7.14 / 5.96 / 7.61	n de miel serait efficace pour réduire la taille des ulcères, soulager la douleur et accélérer la guérison

Tableaux annexe 2 : Infections

Auteur	Année	Pays	Pathologie Muqueuse buccale	Type d'Etude	Échantillon	Type de miel	Objectif de l' étude	Matériel et méthodes	Durée de l'étude	Résultats	Conclusion
Semprini et al ¹⁴⁴	2019	Nouvelle Zélande	Herpès labial	Etude contrôlée randomisée	952 adultes	Miel de Kanuka	Comparaison de : -temps de guérison -douleur	Groupe 1 : Application de miel sur la lésion, 5x/jours Groupe 2 : Même procédé avec une crème à l'aciclovir 5%	10 jours	Temps de guérison (jours) : Groupe 1 : stade 4 : 2 Stade 6 : 5 Groupe 2 : Stade 4 : 2 Stade 6 : 5 Temps de disparition de la douleur : Groupe 1 : 9 Groupe 2 : 9	Il n'y a pas de différences significative entre le miel et l'aciclovir pour le traitement de l'herpès labial
Osama G. Abdel-Naby Awad and Abdel-Monem H. Hamad ¹⁴⁵	2018	Egypte	Primo-infection herpétique	Cas/témoin	100 enfants Age : 2-8 ans		Comparaison de : - Taille de la lésion	Groupe 1 (n=50): aciclovir (15mg/kg) + 1 cuillère à café de miel	7 jours	Patients présentant une lésion herpétique à j+5 et j+7 :	-Cicatrisation et douleur significativement améliorées dans

¹⁴⁴ Semprini et al., « Kanuka honey versus aciclovir for the topical treatment of herpes simplex labialis : a randomised controlled trial ».

¹⁴⁵ Awad et Hamad, « Honey can help in herpes simplex gingivostomatitis in children : prospective randomized double blind placebo controlled clinical trial ».

Auteur	Année	Pays	Pathologie Muqueuse buccale	Type d'Etude	Échantillon	Type de miel	Objectif de l'étude	Matériel et méthodes	Durée de l'étude	Résultats	Conclusion
					50		- Fièvre - Douleur	5x / j Groupe 2 (n= 50): aciclovir (15mg/kg) + 1 cuillère à café de placebo 5x/j		Groupe 1 : 45/6 Groupe 2 : 49/14 Score de douleur (EVA) moyen à j+1, j+3, j+5, j+7 : Groupe 1 : 7.2/5.4/3.23/2.45 Groupe 2 : 7.1/6.7/4.32/3.87	le groupe 1. (Aciclovir+miel) -Pas de différence significative entre les deux groupes pour la disparition de la fièvre
Jautova et al ¹⁴⁶	2018	Slovaquie	Herpès labial vésiculeux	Etude contrôlée randomisée	397 adultes	Propolis GH 2002 (europe centrale)	Comparaison de : -temps de guérison -douleur	Groupe 1 (n=199) : application crème propolis 0,5% sur les lèvres supérieure et inférieure 5x/j Groupe 2 : même procédé avec une crème aciclovir 5%	10 jours	Temps de guérison (jours) : Groupe 1 : 3 Groupe 2 : 4 Douleur groupe 1 et 2 respectivement (échelle VAS 0-100) : J0 : 47/46,5 J1 : 13,5/23 J2 : 0/5	Le propolis est plus efficace dans la gestion de la douleur et le traitement de la lésion herpétique que l'aciclovir

¹⁴⁶ Jautová et al., « Lip creams with propolis special extract gh 2002 0.5% versus aciclovir 5.0% for herpes labialis (vesicular stage): randomized, controlled double-blind study ».

Auteur	Année	Pays	Pathologie Muqueuse buccale	Type d'Etude	Échantillon	Type de miel	Objectif de l' étude	Matériel et méthodes	Durée de l'étude	Résultats	Conclusion
										J3 : 0/0	
Arenberger et al ¹⁴⁷	2017	République Tchèque	Herpès labial	Etude randomisée	379 adultes	Extrait propolis GH 2002	Comparaison : - épithélialisation lésion -douleur	Groupe 1 : Application baume a base de propolis 0,5%, 5x/jours Groupe 2 : Même procédé avec une crème à l'aciclovir 5%	10 jours	Proportion lésions entièrement épithélialisées (%) groupe 1 et 2 respectivement : J2 : 7.4/0 J3 : 28.6/3.2 J4 : 55/25 J5 : 89.9/57.4 J6 : 91/62.1 Evolution douleur EVA (0-100) groupe 1et 2 respectivement : J1 : 30/36 J2 : 13/26 J3 : 7/19 J4 : 3/13 J5 : 3/7 J6 : 2/5	Le propolis est plus efficace que l'aciclovir dans le traitement de l'herpès labial et la gestion de la douleur

¹⁴⁷ Arenberger et al., « Comparative study with a lip balm containing 0.5 % propolis special extract gh 2002 versus 5 % aciclovir cream in patients with herpes labialis in the papular/erythematous stage : a single-blind, randomized, two-arm study ».

Auteur	Année	Pays	Pathologie Muqueuse buccale	Type d'Etude	Échantillon	Type de miel	Objectif de l'étude	Matériel et méthodes	Durée de l'étude	Résultats	Conclusion
										J7 : 2/5	
Fingleton J. et al. ¹⁴⁸	2014	Nouvelle Zélande	Herpès labial récurrent	Etude pilote	15 adultes	Miel de kanuka	Comparaison de : -temps de guérison -sévérité de la lésion	Appliquer sur le lèvres dès les premiers signes, soit : -miel : 5x/jour jusqu'à guérison -aciclovir 5% 5x/j jusqu'à guérison	12 mois	Temps de guérison (jours) : Miel (n=9) : 7,2 Aciclovir (n=8) : 8,6 Severité de la lésion (0-5) : Miel : 2,7 Aciclovir : 3	Le traitement au miel semble efficace contre l'herpès labial récurrent
S. Al-waili ¹⁴⁹	2004	Emirats arabe unis	Herpès récurrent	Etude pilote	16 Adultes 8 oral 8 génital	Miel multifloral des Emirats Arabes Unis	Comparaison de : -temps de guérison -douleur	Application lors d'une récurrence : -Miel pendant 15min 4x/jour jusqu'à guérison -Aciclovir 5% 6x/jour jusqu'à guérison		Temps de guérison (jours) : Miel : 2,57 Aciclovir : 5,85 Durée de la douleur (jours) : Miel : 1 Aciclovir : 2,57	Le miel semble accélérer la guérison des herpès récurrents

¹⁴⁸ Fingleton et al., « Randomised controlled trial of topical kanuka honey for the treatment of cold sores ».

¹⁴⁹ Al-Waili, « Topical honey application vs. acyclovir for the treatment of recurrent herpes simplex lesions ».

Tableau annexe 3 : Mucites

Auteur	Année	Pays	Pathologie	Type d'étude	Echantillon	Type de miel	Objectif de l'étude	Matériel et méthodes	Durée de l'étude	Résultats	Conclusion
Dilek Konuk Sener et al. ¹⁵⁰	2019	Turquie	Mucite	Essai clinique randomisé contrôlé	135 enfants 6 groupes de 25 enfants Groupes 1, 2 et 3 : ayant une		Comparaison de 3 traitements : Miel, Vitamine E et Chlorhexidine (CHX) dans la prévention et le traitement des Mucites.	Groupe 1 et 4 : CHX Groupe 2 et 5 : vitamine E naturelle Groupe 3 et 6: de 1 à 1,5 g/kg par jour de miel.	21 jours	Incidence d'apparition des mucites pour les groupes 1, 2 et 3 respectivement : J1 : 25/25/25 J3 : 25/25/25 J6 : 25/18/20 J9 : 17/12/14 J12 : 13/7/8 J15 : 5/5/5 J18 : 2/1/2 J21 : 1/1/1	Le miel est plus efficace que la chlorhexidine mais moins efficace que la vitamine E Le miel peut être utilisé en toute sécurité pour les enfants de plus de 1 an pour la prévention et le traitement de la mucite

¹⁵⁰ Konuk Sener et al., « The Effect of Oral Care with Chlorhexidine, Vitamin E and Honey on Mucositis in Pediatric Intensive Care Patients ».

Auteur	Année	Pays	Pathologie	Type d'étude	Echantillon	Type de miel	Objectif de l'étude	Matériel et méthodes	Durée de l'étude	Résultats	Conclusion
					mucite						
					Group e 4, group e 5 et group e 6 : sans mucit e au préala ble						
Melanie Charalambous et al. ¹⁵¹	2018	Chypre	Mucite post radique	Essai clinique randomisé contrôlé	72 adultes 2 groupes de 36	Miel de Thym	Rôle du miel dans la prévention des mucites - Comparaison de la sévérité des	Groupe 1 (n=36) : gargarismes avec 20mL de miel dilué de 100mL d'eau, 15min avant et après la radiothérapie et 6h après. Puis 3 X/jour à partir de la 4 ^{ème} semaine de radiothérapie	7 semaines	Grade de la MO: Groupe 1 : décroissance 1.89 - 1.22 Groupe 2 : croissance 2.06 - 2.42 Prévalence des MO sévères :	Différences significatives entre le groupe 1 et 2. les patients traités avec du miel ont pu bénéficier de grades de MO

¹⁵¹ Charalambous et al., « The effect of the use of thyme honey in minimizing radiation - induced oral mucositis in head and neck cancer patients : a randomized controlled trial ».

Auteur	Année	Pays	Pathologie	Type d'étude	Echantillon	Type de miel	Objectif de l'étude	Matériel et méthodes	Durée de l'étude	Résultats	Conclusion
					patients		mucites, de la perte de poids et de la qualité de vie .	Groupe 2 (n=36) : Même procédé avec de la solution saline à 0.9%		<p>Groupe 1 : décroissance 22.2% - 2.8%</p> <p>Groupe 2 : croissance 30.6%-44.4%</p> <p>Perte de poids :</p> <p>Groupe 1 : 74.31 – 71.92</p> <p>Groupe 2 : 70.58 - 61.03</p> <p>Qualité de vie j0, S+4, S+7</p> <p>Groupe 1 : 48.61/57.64/78.91</p> <p>Groupe 2 : 34.72/24.31/45.40</p>	moins sévères, d'une moindre perte de poids et d'une meilleure qualité de vie
Rai Singh et al. ¹⁵²	2018	Inde	Mucites chimio induites	Essai clinique randomisé contrôlé	100 enfants		Comparaison de la sévérité de la MO et le temps de guérison des MO déjà présente de grade I ou II	Groupe 1 (n=50) : application de 1-2mL de miel sur les MO 4x/jour jusqu'à la guérison Groupe 2 (n=50) : même procédé avec du gel anesthésiant et antiseptique (salicylate de	13 jours	<p>Pourcentage patient présentant MO de grade 0, I ou II à j+1,3,5,7,9,11,13 respectivement :</p> <p>Groupe 1 :</p>	D'après ces résultats il semblerait que le traitement au miel accélère significativement la guérison des MO.

¹⁵² Singh et al., « Effectiveness of topical application of honey on oral mucosa of children for the management of oral mucositis associated with chemotherapy ».

Auteur	Année	Pays	Pathologie	Type d'étude	Echantillon	Type de miel	Objectif de l'étude	Matériel et méthodes	Durée de l'étude	Résultats	Conclusion
								choline 8.7%, Benzalkonium 0.01%, Lidocaïne HCL 2%)		Grade 0 : 0/12/50/92/100/100/100 Grade I : 4/46/26/8/0/0/0 Grade II : 96/42/5/0/0/0/0 Grade III : 0/0/2/0/0/0/0 Groupe 2 : Grade 0 : 0/0/8/54/90/98/100 Grade I : 22/4/36/46/10/2/0 Grade II : 78/96/54/0/0/0/0 Grade III : 0/0/2/0/0/0/0	
Amna Amanat et al. ¹⁵³	2017	Pakistan	Mucites post radique	Essai clinique randomisé contrôlé	82	Miel de Ziziphus	Comparaison de la sévérité des MO	Groupe 1 (n=41) : Avalent lentement 20mL de miel de Ziziphus 15min avant et après la radiothérapie puis	6 semaines	Nombre de MO de grade 3 et 4 apparus durant les 6 semaines de traitement Groupe 1 : 18/3	le groupe traité par le miel a moins d'apparition de MO sévères

¹⁵³ Amanat et al., « The effect of honey on radiation-induced oral mucositis in head and neck cancer patients ».

Auteur	Année	Pays	Pathologie	Type d'étude	Echantillon	Type de miel	Objectif de l'étude	Matériel et méthodes	Durée de l'étude	Résultats	Conclusion
								20mL avant de dormir pendant 6 semaines Groupe 2 : Même procédé avec 20mL de solution saline 0.9%		Groupe 2 : 50/18	
Debraj Howlader ¹⁵⁴	2017	Inde	Mucites radioet chimio induites	Essai clinique randomisé contrôlé	40	Miel naturel du National Botanical Research Institute	Comparaison de la sévérité des MO et de la qualité de vie après chimio + radiothérapie :	Groupe 1 (n=20) : rinçage puis déglutition 20mL de miel 15min avant, après radiothérapie et 6h après Groupe 2 (n=20) : même procédé avec 20mL de solution saline 0.9%	8 semaines	Qualité de vie : Groupe 1 : S1 : 92.90 S2 : 90.38 S3 : 83.53 S4 : 75.73 S+4 post traitement : 102.55 Groupe 2 : S1 : 99.34 S2 : 90.67 S3 : 82.69 S4 : 76.55 S+4 post traitement : 82.4	Il n'y a pas de différence significative entre les deux groupes jusqu'à la semaine 4; Cependant à S+4 nous pouvons observer des grades inférieurs dans le groupe traité au miel ainsi qu'une qualité de vie meilleure

¹⁵⁴ Howlader et al., « Effect of topical application of pure honey in chemo-radiation-induced mucositis and its clinical benefits in improving quality of life in patients of oral squamous cell carcinoma ».

Auteur	Année	Pays	Pathologie	Type d'étude	Echantillon	Type de miel	Objectif de l'étude	Matériel et méthodes	Durée de l'étude	Résultats	Conclusion
										Distribution des MO des groupe 1 et 2 respectivement pour semaine : S1 : Grade I : 14/16 Grade II : 5/4 Grade III : 1/0 S2 : Grade I : 11/9 Grade II : 6/9 Grade III : 3/2 S3 : Grade I : 5/5 Grade II : 11/10 Grade III : 4/5 S4 : Grade I : 2/4 Grade II : 12/6 Grade III : 6/10 S+4 post traitement : Grade I : 19/7 Grade II : 1/12 Grade III : 0/1	

Auteur	Année	Pays	Pathologie	Type d'étude	Echantillon	Type de miel	Objectif de l'étude	Matériel et méthodes	Durée de l'étude	Résultats	Conclusion
J. L. Jayalekshmi ¹⁵⁵	2016	Koweït	Mucites post radique	Essai clinique randomisé contrôlé	28		Comparaison de l'incidence d'apparition MO grade III	Groupe 1 (n=20) : rinçage puis déglutition 20mL de miel 15min avant, après radiothérapie et 6h après Groupe 2 (n=20) : même procédé avec 20mL de solution saline 0.9%	6 semaines	Nombre de patients ayant eu un MO de grade 0,I,II,III respectivement : S1 : Groupe 1 : 14/0/0/0 Groupe 2 : 13/1/0/0 S2 : Groupe 1 : 4/8/1/0 Groupe 2 : 3/6/5/0 S3 : Groupe 1 : 0/8/3/1 Groupe 2 : 0/4/8/2 S4 : Groupe 1 : 0/4/6/1 Groupe 2 : 0/1/4/8 S5 : Groupe 1 : 0/5/6/0 Groupe 2 : 0/0/4/4	le miel serait donc efficace contre les mucites radio-induites
Fatemeh Bahramnezhad et al ¹⁵⁶	2015	Iran	Mucites post radique	Essai clinique randomisé contrôlé	104	Miel de Garmsar Iran	Comparaison de sévérité des MO	Groupe 1 : bain de bouche avec 20mL de miel dilué dans un verre d'eau pendant 60sec	2 semaines	Pourcentage de stomatites sévères à j0, j+7, J+14 : Groupe 1 : 5.7/2.9/0	Il y a donc une différence significative entre les groupes d'étude

¹⁵⁵ Jayalekshmi, Lakshmi, et Mukerji, « Honey on oral mucositis ».

¹⁵⁶ Bahramnezhad et al., « Honey and radiation-induced stomatitis in patients with head and neck cancer ».

Auteur	Année	Pays	Pathologie	Type d'étude	Echantillon	Type de miel	Objectif de l'étude	Matériel et méthodes	Durée de l'étude	Résultats	Conclusion
								<p>Groupe 2 : même procédé avec 3mL de camomille et de l'eau</p> <p>Groupe 3 : même procédé avec de l'eau</p>		<p>Groupe 2 : 0/0/0</p> <p>Groupe 3 : 17.6/23.5/17.6</p>	et le groupe contrôle
Hacer Kobya Bulut et al. ¹⁵⁷	2015	Turquie	Mucites chimio induites	Essai clinique randomisé contrôlé	76 enfants (entre 6-17ans)		Comparaison de la sévérité et du temps de récupération des MO.	<p>Groupe 1 (n=23) : bain de bouche d'une minute avec du miel (1g/kg) par jour répartis en 4 prises/jour soit toutes les 6h pendant 3 semaines</p> <p>Groupe 1bis (n=14) : même procédé que le groupe 1 mais débutent le traitement après apparition des MO</p> <p>Groupe 2 (n=39) : groupe contrôle sans traitement</p>	3 semaines	<p>Sévérité des MO (grade) :</p> <p>Groupe 1 :</p> <p>J4 : 0.43 ± 0.58</p> <p>J8 : 0.30 ± 0.55</p> <p>J12 : 0.17 ± 0.38</p> <p>J16 : 0.26 ± 0.24</p> <p>J21 : 0.17 ± 0.38</p> <p>Groupe 1bis :</p> <p>J4 : 3.07 ± 0.47</p> <p>J8 : 1.57 ± 0.64</p> <p>J12 : 1.14 ± 0.36</p> <p>J16 : 0.14 ± 0.36</p> <p>J21 : 0.14 ± 0.36</p> <p>Groupe 2 :</p> <p>J4 : 1.79 ± 1.08</p> <p>J8 : 2.10 ± 0.96</p>	Le groupe traité au miel ont significativement une sévérité moindre ainsi qu'un temps de récupération plus court que le groupe témoin.

¹⁵⁷ Kobya Bulut et Gdc Tfkj, « Honey prevents oral mucositis in children undergoing chemotherapy : a quasi-experimental study with a control group ».

Auteur	Année	Pays	Pathologie	Type d'étude	Echantillon	Type de miel	Objectif de l'étude	Matériel et méthodes	Durée de l'étude	Résultats	Conclusion
										J12 : 2.41 ± 0.99 J16 : 2.30 ± 1.05 J21 : 1.76 ± 1.03 Temps de récupération en jours : Groupe 1 : 4.869 ± 4.341 Groupe 1bis : 14.857 ± 2.905 Groupe 2 : 19.282 ± 1.805	
Philippa Hawley ¹⁵⁸	2013	Canada	Mucites post radique	Essai clinique randomisé contrôlé	106 (puis exclusif 62)	Miel de Manuka	Comparaison du nombre de MO supérieur ou égale de grade III	Groupe 1 : bain de bouche avec 5mL pendant 30s puis déglutition 4x par jour Groupe 2 : même procédé avec un gel placebo Oral base	1 mois	Nombre de patients avec un MO ≥ grade III : Groupe 1 (n=19) : 9 (47%) Groupe 2 (n=25) : 13 (52%)	Pas de différence significative entre les deux groupes. (beaucoup d'exclusion)
Zeeshan Ahmed Alvi et al. ¹⁵⁹	2013	Pakistan	Mucites post radique	Essai clinique	60		Comparaison de:	Groupe 1 (n=30) : bain de bouche avec 20mL de miel	2 semaines	Pourcentage d'apparition de MO de grade 3 et 4	Il y a une différence significative. Le miel serait un

¹⁵⁸ Hawley et al., « A randomized placebo-controlled trial of manuka honey for radiation-induced oral mucositis ».

¹⁵⁹ Alvi et al., « Role of honey in prevention of radiation induced mucositis in head and neck cancer ».

Auteur	Année	Pays	Pathologie	Type d'étude	Echantillon	Type de miel	Objectif de l'étude	Matériel et méthodes	Durée de l'étude	Résultats	Conclusion
				randomisé contrôlé			- la sévérité des MO - la perte de poids	15min avant et après la radiothérapie, puis 6h après Groupe 2 : Même procédé avec une solution saline		Groupe 1 : 13%/0% Groupe 2 : 30%/10% Nombre de patient ayant perdu plus de 5kg : Groupe 1 : 4 Groupe 2 : 16	traitement efficace dans la prévention et traitement des MO
Joy Bardy et al. ¹⁶⁰	2012	Royaume Unis	Mucites post radiques	Essai clinique randomisé contrôlé	131	Miel de Manuka	Comparaison de : L'Evolution de la severité de MO - perte de poids - apparition d' infections bactériennes et fongiques.	Groupe 1 (n=66) : traitement au miel 20mL : bain de bouche 4x/j puis déglutition pendant 6 semaines Groupe 2 (n=66) : même procédé avec un sirop	6 semaines	Incidence MO grade III : Groupe 1 : 51/64 (80%) Groupe 2 : 47/63 (75%) Perte de poids : Groupe 1 : 8% Groupe 2 : 9% Colonisation bactérienne/fongique : Groupe 1 : 18%/63% Groupe 2 : 17%/45%	Il n'y a pas de différence significative entre les deux groupes L'observance était un problème après l'apparition de MO, ce qui a pu affecter les résultats

¹⁶⁰ Bardy et al., « A double-blind, placebo-controlled, randomised trial of active manuka honey and standard oral care for radiation-induced oral mucositis ».

Auteur	Année	Pays	Pathologie	Type d'étude	Echantillon	Type de miel	Objectif de l'étude	Matériel et méthodes	Durée de l'étude	Résultats	Conclusion
Emma Parsons et al. ¹⁶¹	2012	Nouvelle Zélande	Mucites post radique	Essai clinique randomisé contrôlé	28	Miel de manuka	Comparaison de la sévérité des MO et la perte de poids .	<p>Groupe 1 (n=12) : bain de bouche avec 10mL de miel dilué dans 30mL d'eau 15-30min avant, après la radiothérapie et 6h après</p> <p>Groupe 1bis (n=6) : même procédé avec 20mL de miel non dilué</p> <p>Groupe 2 (n=10) : pas de traitement</p>	6 semaines	<p>Groupe 1 : 6 patients ont suivi le traitement jusqu'à la fin de l'étude</p> <p>Groupe 1bis : aucun patient n'est arrivé jusqu'à la fin de l'étude</p> <p>Groupe 2 : 8 patients ont terminé l'étude.</p> <p>Il n'y a pas de différence significative dans le grade des MO entre les deux groupes.</p> <p>Perte de poids :</p> <p>Groupe 1 : perte moyenne de 5% du poids</p> <p>Groupe 2 : perte moyenne de 10% du poids</p>	<p>Il n'y a pas de différence significative en termes de grade de MO. Cependant il y a une perte de poids moindre chez les patients traités par le miel.</p> <p>En vue du faible nombre de patients ayant terminé l'études, ces résultats peuvent ne pas être représentatifs</p>

¹⁶¹ Parsons, Begley, et Herst, « Manuka honey mouthwash does not affect oral mucositis in head and neck cancer patients in new zealand ».

Auteur	Année	Pays	Pathologie	Type d'étude	Echantillon	Type de miel	Objectif de l'étude	Matériel et méthodes	Durée de l'étude	Résultats	Conclusion
Sadaksharam Jayachandran ¹⁶²	2012	Inde	Mucites post radique	Essai clinique randomisé contrôlé	60	Miel de Dabur	Comparaison de la sévérité des MO et de leur incidence	<p>Groupe 1 (n=20) : traitement avec 20mL de miel, bain de bouche 15min avant, après la radiothérapie et 6h après</p> <p>Groupe 2 (n=20): même procédé avec 15mL de chlorhydrate de benzydamine 0.15%</p> <p>Groupe 3 (n=20) : même procédé avec 20mL solution saline 0.9%</p>	6-7 semaines de radiothérapie puis 2 semaines après	<p>Temps d'apparition des MO (jours) par Grade :</p> <p>Grade I :</p> <p>Groupe 1 : 13.95 Groupe 2 : 11.85 Groupe 3 : 11.5</p> <p>Grade II :</p> <p>Groupe 1 : 18.90 Groupe 2 : 16.15 Groupe 3 : 16.10</p> <p>Grade III :</p> <p>Groupe 1 : 25.25 Groupe 2 : 21.10 Groupe 3 : 21.35</p> <p>Grade IV :</p> <p>Groupe 1 : 33.80 Groupe 2 : 26.74 Groupe 3 : 26.35</p>	Il y a une différence significative entre le groupe 1 et les groupes 2 et 3 montrant que l'utilisation du miel ralentirait l'apparition des MO , et que ces dernières entreraient en phase de guérison plus rapidement

¹⁶² Jayachandran et Balaji, « Evaluating the effectiveness of topical application of natural honey and benzydamine hydrochloride in the management of radiation mucositis ».

Auteur	Année	Pays	Pathologie	Type d'étude	Echantillon	Type de miel	Objectif de l'étude	Matériel et méthodes	Durée de l'étude	Résultats	Conclusion
										Pourcentage de patient de des MO après 1 et 2 semaines : Groupe 1 : 10%/0% Groupe 2 : 50%/5% Groupe 3 : 55%/33%	
Mamdouh Abdulrhman et al. ¹⁶³	2012	Egypte	Mucites chimio induites	Essai clinique randomisé contrôlé	90 enfants de 2-18 ans		Comparaison du temps de guérison de MO de grade II et III :	Groupe 1 (n=30) : application topique de miel 0,5g/kg, 3x/jour jusqu'à guérison ou 10 jours Groupe 2 (n=30) : même procédé avec 0,25g/kg de HOPE (miel, huile d'olive, extrait de pollinisation et cire d'abeille) en mélange 4.2.1 Groupe 3 (n=30) : gel de benzocaïne 7,5%	10 jours	Temps de guérison en jours : Grades II : Groupe 1 : 3.6 ± 0.8 Groupe 2 : 4.2 ± 0.7 Groupe 3 : 4.6 ± 0.9 Grades III : Groupe 1 : 5.4 ± 1.1 Groupe 2 : 5.8 ± 2.6 Groupe 3 : 8.6 ± 1.0 Grades II et III : Groupe 1 : 4.25 ± 1.25 Groupe 2 : 5.75 ± 2.57 Groupe 3 : 6.10 ± 2.47	Les résultats montrent une guérison significativement plus rapide pour les MO chimio-induites traités au miel

¹⁶³ Abdulrhman et al., « Honey and a mixture of honey, beeswax, and olive oil–propolis extract in treatment of chemotherapy-induced oral mucositis : a randomized controlled pilot study ».

Auteur	Année	Pays	Pathologie	Type d'étude	Echantillon	Type de miel	Objectif de l'étude	Matériel et méthodes	Durée de l'étude	Résultats	Conclusion
Mohammad Ali Raeessi et al. ¹⁶⁴	2014	Iran	Mucites chimio induites	Essai clinique randomisé contrôlé	75	Miel des montagnes de Zagros (Iran)	Comparaison de la sévérité des MO	Les trois groupes ont une préparation de 600g et doivent avaler 10mL de la préparation toutes les 3h pendant une semaine Groupe 1 : 600g (20 ampoules de bétaméthasone 8mg) Groupe 2 : 600g (300g de miel et 20g de café instantané) Groupe 3 : 600g (300g de miel)	1 semaine	Grade moyen des patients avant et après le traitement : Groupe 1 : 2.52 / 1.43 Groupe 2 : 2.67 / 0.38 Groupe 3 : 2.50 / 0.90	Les traitements au miel et miel + café sont significativement plus efficaces
B. Khanal et al. ¹⁶⁵	2010	Inde	Mucites post radique	Essai clinique randomisé contrôlé	40	Miel des forêts de Western Ghats (Inde)	Comparaison de l'incidence d'apparition de MO de grades III ou IV après 4 semaines de traitement :	Groupe 1 (n=20) : bain de bouche avec du miel pendant 2min, 15min avant, après la radiothérapie et avant de dormir Groupe 2 (n=20) : même procédé avec de la lidocaïne en gel	4 semaines	Nombre de patients développant des MO de grade III ou IV après 4 semaines : Groupe 1 : 1/20 Groupe 2 : 15/20	Le groupe traité par le miel présente significativement moins de MO que le groupe 2

¹⁶⁴ Raeessi et al., « "Coffee plus honey" versus "topical steroid" in the treatment of chemotherapy-induced oral mucositis : a randomised controlled trial ».

¹⁶⁵ Khanal, Baliga, et Uppal, « Effect of topical honey on limitation of radiation-induced oral mucositis : an intervention study ».

Auteur	Année	Pays	Pathologie	Type d'étude	Echantillon	Type de miel	Objectif de l'étude	Matériel et méthodes	Durée de l'étude	Résultats	Conclusion
Motallebnejad ¹⁶⁶	2008	Iran	Mucites post radique	Essai clinique randomisé contrôlé	40		Comparaison de -la sévérité des MO -la perte de poids	Groupe 1 (n=20) : rinçage puis déglutition 20mL de miel 15min avant, après radiothérapie et 6h après. Groupe 2 (n=20) : même procédé avec 20mL de solution saline 0.9%	6 semaines	Perte de poids moyenne après 6 semaines : Groupe 1 : 1 ±0.35 kg Groupe 2 : 6 ±0.53 kg Comparaison sévérité (OMAS) : les valeurs sont plus élevés dans le groupe 2 que dans le groupe 1	La perte de poids est significativement différente, le groupe traité au miel a perdu moins de poids que le groupe contrôle
RASHA ¹⁶⁷ D et al.	2008	Egypte	Mucites post radique	Essai clinique randomisé contrôlé	40		Comparaison de : - Incidence apparition MO de grade III et IV - colonisation par Candida albicans et	Groupe 1 (n=20) : rinçage puis déglutition 20mL de miel 15min avant, après radiothérapie et 6h après. Groupe 2 (n=20) : même procédé avec 20mL de solution saline 0.9%	6 semaines	Incidence MO de grade III et IV : Grade III : Groupe 1 : 3 patients (15%) Groupe 2 : 9 patients (45%) Grade IV : Groupe 1 : 0	Il semblerait que le miel soit efficace en prévention de l'apparition de MO et d'infections bactériennes et fongique durant une chémo/radiothérapie

¹⁶⁶ Motallebnejad et al., « The effect of topical application of pure honey on radiation-induced mucositis : a randomized clinical trial ».

¹⁶⁷ Rashad et al., « Honey as topical prophylaxis against radiochemotherapy-induced mucositis in head and neck cancer ».

Auteur	Année	Pays	Pathologie	Type d'étude	Echantillon	Type de miel	Objectif de l'étude	Matériel et méthodes	Durée de l'étude	Résultats	Conclusion
							des bactéries anaérobies pathogènes			<p>Groupe 2 : 3 patients (15%)</p> <p>Colonisation par <i>Candida albicans</i> avant la radiothérapie et pendant/après :</p> <p>Groupe 1 : 20% / 15%</p> <p>Groupe 2 : 25% / 60%</p> <p>Culture positive de bactéries anaérobies pathogènes avant et pendant/après la radiothérapie :</p> <p>Groupe 1 : 20% / 15%</p> <p>Groupe 2 : 25% / 65%</p>	
Biswa Mohan Biswal et al. ¹⁶⁸	2003	Inde	Mucites post radiques	Essai clinique randomisé contrôlé	40	Miel dont le nectar vient d'une plante de the ea plant (<i>Camelli</i>	Comparaison de : - l'apparition de MO de grades 3 et 4	Groupe 1 (n=20) : rinçage puis déglutition 20mL de miel 15min avant, après radiothérapie et 6h après	7 semaines	<p>Nombre de patients avec survenue de MO de grade III ou IV durant les 7 semaines d'observation :</p> <p>Groupe 1 : 4 (20%)</p>	Il y a une différence significative montrant une diminution d'apparition de MO

¹⁶⁸ Biswal, Zakaria, et Ahmad, « Topical application of honey in the management of radiation mucositis. a preliminary study ».

Auteur	Année	Pays	Pathologie	Type d'étude	Echantillon	Type de miel	Objectif de l'étude	Matériel et méthodes	Durée de l'étude	Résultats	Conclusion
						<i>a sinensis</i> Inde	-la variation du poids	Groupe 2 (n=20) : même procédé avec 20mL de solution saline 0.9%		Groupe 2 : 27 (75%) Variation égale ou positive du poids : Groupe 1 : 55% Groupe 2 : 25%	chez les patients traité par le miel

Vu, le Directeur de thèse

Vu, le Doyen de l'UFR d'Odontologie

Docteur Ihsène TAÏHI

Professeur Louis MAMAN

Vu, le Président d'Université de Paris

Professeur Christine CLERICI

Pour le Président et par délégation,

Le Doyen Louis MAMAN

Les applications thérapeutiques du miel dans les pathologies de la muqueuse buccale

Jakub Szczepanek. Les applications thérapeutiques du miel dans les pathologies de la muqueuse buccale. 2021. 88 p.: ill., graph., tabl. Réf. bibliographiques p. 58-62.

Sous la direction de Mme le Docteur Ihsène Taïhi

Université de Paris
UFR d'Odontologie - Montrouge
1, rue Maurice Arnoux - 92120 Montrouge