



HAL
open science

Techniques d'augmentation osseuse horizontale à la mandibule : le split de crête, lespanseurs osseux motorisés et la distraction ostéogénique

Louis Forcioli

► To cite this version:

Louis Forcioli. Techniques d'augmentation osseuse horizontale à la mandibule : le split de crête, lespanseurs osseux motorisés et la distraction ostéogénique. Chirurgie. 2021. dumas-03583784

HAL Id: dumas-03583784

<https://dumas.ccsd.cnrs.fr/dumas-03583784v1>

Submitted on 23 Feb 2022

HAL is a multi-disciplinary open access archive for the deposit and dissemination of scientific research documents, whether they are published or not. The documents may come from teaching and research institutions in France or abroad, or from public or private research centers.

L'archive ouverte pluridisciplinaire **HAL**, est destinée au dépôt et à la diffusion de documents scientifiques de niveau recherche, publiés ou non, émanant des établissements d'enseignement et de recherche français ou étrangers, des laboratoires publics ou privés.



Distributed under a Creative Commons Attribution - NonCommercial - NoDerivatives 4.0 International License

THESE

**POUR OBTENIR LE DIPLOME D'ÉTAT
DE DOCTEUR EN CHIRURGIE DENTAIRE**

Présentée et publiquement soutenue devant

Aix-Marseille Université
(Président : Monsieur le Professeur Éric BERTON)

Faculté des Sciences Médicales et Paramédicales
(Doyen : Monsieur le Professeur Georges LEONETTI)

École de Médecine Dentaire
(Directeur : Monsieur le Professeur Bruno FOTI)

***Techniques d'augmentation osseuse horizontale
à la mandibule : le split de crête, les extenseurs osseux
motorisés et la distraction ostéogénique***

Présentée par

FORCIOLI Louis

Né le 6 janvier 1995

A Marseille

Thèse soutenue le **Mardi 11 Mai 2021**

Devant le jury composé de

Président : Professeur TARDIVO Delphine

Assesseurs : Docteur TAVITIAN Patrick

Docteur RÉ Jean-Philippe

Docteur CASTRO Romain

THESE

**POUR OBTENIR LE DIPLOME D'ÉTAT
DE DOCTEUR EN CHIRURGIE DENTAIRE**

Présentée et publiquement soutenue devant

Aix-Marseille Université
(Président : Monsieur le Professeur Éric BERTON)

Faculté des Sciences Médicales et Paramédicales
(Doyen : Monsieur le Professeur Georges LEONETTI)

École de Médecine Dentaire
(Directeur : Monsieur le Professeur Bruno FOTI)

***Techniques d'augmentation osseuse horizontale
à la mandibule : le split de crête, les extenseurs osseux
motorisés et la distraction ostéogénique***

Présentée par

FORCIOLI Louis

Né le 6 janvier 1995

A Marseille

Thèse soutenue le **Mardi 11 Mai 2021**

Devant le jury composé de

Président : Professeur TARDIVO Delphine

Assesseurs : Docteur TAVITIAN Patrick

Docteur RÉ Jean-Philippe

Docteur CASTRO Romain

ADMINISTRATION

Mise à jour : sept. 2020

Doyens Honoraires

Professeur	Raymond SANGIUOLO†
Professeur	Henry ZATTARA
Professeur	André SALVADORI
Professeur	Jacques DEJOU

Doyen Assesseurs

Professeur	Bruno FOTI
Professeur	Michel RUQUET
Professeur	Anne RASKIN

Directeurs de Départements

Formation Initiale	Professeur	Michel RUQUET
Recherche	Professeur	Anne RASKIN
Formation Continue	Professeur	Frédéric BUKIET

Charges de missions

Relations Internationales	Professeur	Hervé TASSERY
Internat et Diplômes d'études spécialisées	Professeur	Virginie MONNET-CORTI
Affaires générales	Docteur	Patrick TAVITIAN

Responsable des Services Administratifs et Techniques

Madame	Katia LEONI
--------	-------------

LISTE DES ENSEIGNANTS

PROFESSEURS DES UNIVERSITES – PRATICIENS HOSPITALIERS DES CSERD

BUKIET Frédéric (58-01)
FOTI Bruno (56-02)
LE GALL Michel (56-01)
MONNET-CORTI Virginie (57-01)
ORTHLIEB Jean-Daniel (58-01)
RASKIN Anne (58-01)
RUQUET Michel (58-01)
TARDIEU Corinne (56-01)
TARDIVO Delphine (56-02)
TASSERY Hervé (58-01)

PROFESSEUR DES UNIVERSITES

ABOUT Imad (65)

PROFESSEURS EMERITES

DEJOU Jacques
HUE Olivier

MAITRES DE CONFERENCES DES UNIVERSITES – PRATICIENS HOSPITALIERS DES CSERD

ABOUDHARAM Gérard (58-01)	LAN Romain (56-02)
BANDON Daniel (56-01)	LAURENT Michel (58-01)
BELLONI Didier (57-01)	LAURENT Patrick (57-01)
BOHAR Jacques (56-01)	MAILLE Gérald (58-01)
CAMOIN Ariane (56-01)	PHILIP-ALLIEZ Camille (56-01)
CAMPANA Fabrice (57-01)	POMMEL Ludovic (58-01)
CATHERINE Jean-Hugues (57-01)	PRECKEL Bernard-Éric (58-01)
GAUBERT Jacques (56-01)	RÉ Jean-Philippe (58-01)
GIRAUD Thomas (58-01)	ROCHE-POGGI Philippe (57-01)
GIRAudeau Anne (58-01)	STEPHAN Grégory (58-01)
GUIVARC'H Maud (58-01)	TAVITIAN Patrick (58-01)
JACQUOT Bruno (58-01)	TERRER Elodie (58-01)
LABORDE Gilles (58-01)	TOSELLO Alain (58-01)

MAITRES DE CONFERENCES DES UNIVERSITES ASSOCIES

BALLESTER Benoît (58-01)
BLANCHET Isabelle (56-01)
MENSE Chloé (58-01)
SILVESTRI Frédéric (58-01)

ASSISTANTS HOSPITALIERS ET UNIVERSITAIRES

AL AZAWI Hala ⁽⁵⁶⁻⁰¹⁾	HAHN-GOLETTI Larissa ⁽⁵⁸⁻⁰¹⁾
ANTEZACK Angeline ⁽⁵⁷⁻⁰¹⁾	LIOTARD Alicia ⁽⁵⁸⁻⁰¹⁾
ARNIER Canelle ⁽⁵⁶⁻⁰¹⁾	MANSUY Charlotte ⁽⁵⁸⁻⁰¹⁾
BACHET-DORISON Damienne ⁽⁵⁶⁻⁰¹⁾	MARTIN William ⁽⁵⁶⁻⁰¹⁾
CAMBON Isabelle ⁽⁵⁶⁻⁰¹⁾	MATTERA Rémi ⁽⁵⁶⁻⁰¹⁾
CASAZZA Estelle ⁽⁵⁶⁻⁰¹⁾	MELLOUL Sébastien ⁽⁵⁷⁻⁰¹⁾
CASTRO Romain ⁽⁵⁷⁻⁰¹⁾	PARFU Anne ⁽⁵⁸⁻⁰¹⁾
DAVID Laura ⁽⁵⁶⁻⁰¹⁾	PASCHEL Laura ⁽⁵⁸⁻⁰¹⁾
DEVICTOR Alix ⁽⁵⁸⁻⁰¹⁾	PILLIOL Virginie ⁽⁵⁸⁻⁰¹⁾
DODDS Mélina ⁽⁵⁸⁻⁰¹⁾	REPETTO Andréa ⁽⁵⁸⁻⁰¹⁾
DRAUSSIN Thierry ⁽⁵⁶⁻⁰²⁾	ROMANET Yvan ⁽⁵⁷⁻⁰¹⁾
DUMAS Cathy ⁽⁵⁷⁻⁰¹⁾	SANTUNIONE Charlotte ⁽⁵⁸⁻⁰¹⁾
HADJ-SAID Mehdi ⁽⁵⁷⁻⁰¹⁾	VINAÏ Michael ⁽⁵⁶⁻⁰¹⁾

ASSISTANTS DES UNIVERSITES ASSOCIES

GRINE Ghilès ⁽⁵⁷⁻⁰¹⁾
HOUVENAEGHEL Brice ⁽⁵⁷⁻⁰¹⁾

Intitulés des sections CNU :

- *56^{ème} section : Développement, croissance et prévention*
- *56-01 Odontologie pédiatrique et orthopédie dento-faciale*
- *56-02 : Prévention – Epidémiologie – Economie de la santé – Odontologie légale*
- *57^{ème} section : Chirurgie orale ; Parodontologie ; Biologie Orale*
- *57-01 : Chirurgie orale – Parodontologie – Biologie orale*
- *58^{ème} section : Réhabilitation orale*
- *58-01 : Dentisterie restauratrice – Endodontie – Prothèses – Fonction-Dysfonction – Imagerie – Biomatériaux*

L'auteur s'engage à respecter les droits des tiers, et notamment les droits de propriété intellectuelle. Dans l'hypothèse où la thèse comporterait des éléments protégés par un droit quelconque, l'auteur doit solliciter les autorisations nécessaires à leur utilisation, leur reproduction et leur représentation auprès du ou des titulaires des droits. L'auteur est responsable du contenu de sa thèse. Il garantit l'Université contre tout recours. Elle ne pourra en aucun cas être tenue responsable de l'atteinte aux droits d'un tiers

A la Présidente de mon Jury, le Professeur TARDIVO

Chère Delphine, je tiens dans ce message à vous remercier pour l'engouement et la motivation dont vous avez fait preuve pour m'accompagner jusqu'à ce jour. Vous avez été géniale avec moi et je vous en serai toujours reconnaissant.

Au Docteur Tavitian,

N'ayant eu que très peu le plaisir d'apprendre à vos côtés à l'hôpital, j'ai pensé que cette thèse vous intéresserait. En espérant que celle-ci soit à la hauteur de vos attentes.

Au Docteur Ré,

Jean-Philippe, vous avez su me comprendre et m'avez beaucoup aidé au cours de mon cursus. Je suis très heureux que vous siégiez dans mon jury et que vous soyez présent pour l'aboutissement de mes études.

A mon Directeur de Thèse, Docteur Castro

Romain, je tiens à te remercier d'avoir supporté tous mes messages durant ces derniers mois et de m'avoir aiguillé tout au long de ma thèse. Je te souhaite une bonne continuation dans tes projets personnels comme professionnels.

Sommaire :

I. Introduction	1
II. Matériels et méthodes	4
III. Résultats	7
IV. Discussion	13
1. Protocoles, forces et limites des différentes techniques étudiées	14
2. Comparaison des techniques entre elles	23
V. Conclusion	29
VI. Références	I

I. Introduction

La résorption osseuse alvéolaire peut résulter d'un traumatisme, d'une parodontopathie, d'une atrophie suite à la perte ou l'extraction de dents naturelles ou suite au port de prothèses dentaires durant une période prolongée.

L'augmentation osseuse horizontale vestibulo-linguale peut être réalisée par différentes techniques : les greffes osseuses d'apposition, les régénérations osseuses guidées, le split de crête (qui peut être combiné avec une régénération osseuse guidée (ROG)), l'utilisation d'expansurs coniques, la distraction alvéolaire, etc.

Il existe une multitude de techniques pour réhabiliter l'os. Dans cette thèse nous traiterons trois des techniques d'augmentation osseuse horizontale à la mandibule : le split de crête, l'utilisation d'expansurs motorisés et la distraction ostéogénique.

Avec les expansurs osseux motorisés, un mouvement de compression est créé pour étendre l'os existant dans le sens vestibulo-lingual. Pour la distraction, un fractionnement puis un allongement sont réalisés pour gagner en quantité osseuse dans le vestibulo-lingual. Pour le split de crête, un fractionnement est pratiqué afin d'obtenir plus d'épaisseur osseuse dans le sens vestibulo-lingual.

Ces techniques, basées toutes les 3 sur l'utilisation d'os pré-existant, diffèrent des greffes osseuses ou des régénérations osseuses guidées qui elles nécessitent une addition de biomatériaux.

Nous n'avons pas pu traiter des nombreuses autres techniques d'augmentation osseuse dans le sens vestibulo-lingual du fait de l'étendue du sujet.

Nous nous sommes intéressés à l'augmentation horizontale à la mandibule uniquement du fait de la différence de densité entre l'os maxillaire et l'os mandibulaire et du comportement biomécanique très différent. En effet, l'os a un comportement plus rigide à la mandibule et plus plastique au maxillaire ce qui crée un biais lors de la comparaison d'une même technique sur ces deux sites.

Que ce soit le split de crête, la distraction ostéogénique ou l'utilisation d'expansurs osseux motorisés, ces techniques sont plus adaptées au maxillaire qu'à la mandibule de par la qualité

osseuse moins dense permettant une certaine plasticité. Pour le split de crête, la distraction ostéogénique ou l'utilisation d'expanseurs osseux motorisés à la mandibule (ces deux derniers nécessitant un split de crête initial), le risque de « bad-split » du fragment osseux vestibulaire est grand du fait d'une plus grande rigidité de l'os due à l'épaisseur et à la densité des corticales. Alors qu'au maxillaire, où la crête conserve sa vascularisation basale après expansion, à la mandibule, le fragment mobilisé est en théorie privé de l'ensemble de ses connexions vasculaires, ce qui l'expose théoriquement à un risque de résorption, voire de nécrose : on se retrouve dans le même cas de figure que pour une greffe d'apposition non vascularisée.

Les articles recueillis dans cette thèse ont donc traité de cas uniquement à la mandibule afin d'évaluer s'il était intéressant de pratiquer un split de crête, une distraction ostéogénique ou d'utiliser des expanseurs osseux motorisés pour augmenter l'os dans le sens horizontal malgré la densité et la rigidité osseuse.

L'objectif du travail de recherche bibliographique a consisté en la réalisation d'un focus sur 3 techniques pratiquées à la mandibule qui ont une même approche afin de tenter d'en ressortir les forces et les limites de chacune et de les comparer entre elles.

Les 3 techniques étudiées :

Le split de crête :

C'est une technique d'expansion osseuse par clivage de la crête qui consiste à ce que le fragment osseux vestibulaire soit luxé latéralement après fracture en bois vert. Il s'agit d'une fracture incomplète semblable à la rupture d'une jeune branche d'arbre. C'est une fracture de bon pronostic qui guérit plus facilement que les autres types de fractures.

L'espace ainsi créé entre les corticales vestibulaire et linguale est comblé par de l'os autogène, un substitut osseux ou simplement colonisé par le caillot sanguin.

Les expanseurs osseux motorisés :

Malgré ses avantages, la technique conventionnelle de split de crête présente plusieurs problèmes. Un des effets secondaires fréquent est un choc intense causé par les ciseaux à os et le maillet qui sont des instruments fréquemment utilisés au cours des chirurgies (1), bien que

d'autres aient été développés avec le temps. Généralement, au niveau de la mandibule, le risque de fracture partielle ou complète de la plaque osseuse buccale est augmenté du fait de la rigidité de l'os mandibulaire. L'os cortical de la mandibule est plus épais et moins flexible que le maxillaire. La technique de split de crête utilise l'os cortical lingual comme appui pour le ciseau à os pour élargir la crête édentée. Si la crête est dépourvue d'os spongieux, qui est plus élastique, ou présente un dégagement important, le risque de fracture et de « bad split » lors de l'expansion augmente.

Pour surmonter ces problèmes, un expanseur de crête entraîné par moteur a été suggéré comme alternative aux burins et maillets.

Les expandeurs coniques filetés notamment ceux de Mectron et les fraises Densah font partie de ces instruments. Le moteur permet de faire entrer en rotation le cône expanseur ou la fraise qui va petit à petit étendre la crête et comprimer l'os en périphérie de l'instrument rotatif à la largeur souhaitée.

Les forets ou fraises (Densah étant les plus commercialisées) et les cônes expandeurs permettent également à l'os horizontal de se dilater et de se condenser.

L'ostéogénèse par distraction :

C'est une technique d'expansion osseuse qui se fait par l'allongement progressif de l'espace créé par l'ostéotomie de la crête alvéolaire. Le segment libéré vestibulaire est déplacé d'environ 0,4 mm par jour pendant 15 jours (2), jusqu'à obtenir la largeur de crête souhaitée. Cette expansion est réalisée par l'utilisation d'un distracteur alvéolaire. Ce distracteur est mis en marche par une vis transversale qui est tournée à plusieurs intervalles de temps permettant d'élargir la crête alvéolaire.

II. Matériels et méthodes

Les recherches ont été faites sur une période allant de 2000 à 2020 étant donné la spécificité du sujet et le peu d'articles le concernant.

Les bases de données utilisées sont Summon, PubMed et Google Scholar dans la limite des droits univ-amu.

Les critères d'inclusions sont :

- Les articles des 20 dernières années
- Les distractions ostéogéniques
- Les splits de crête
- Les ostéodensifications
- Les expansions à l'aide d'expansurs coniques
- Les expansions horizontales
- Les expansions à la mandibule

Les critères d'exclusions sont :

- Les augmentations avec des greffes osseuses
- Les augmentations avec des régénérations osseuses guidées non associées à des fractionnements de crête
- Les études sur les animaux
- Les expansions osseuses verticales
- Les expansions osseuses au maxillaire
- Les articles non intégraux
- Les articles écrits dans une autre langue que le français ou l'anglais

La recherche a consisté en l'utilisation du moteur de recherche PubMed dans un premier temps avec l'emploi des MESH TERMS qui furent les suivants :

(distraction osteogenesis[MeSH Terms]) OR (mandibular ridge augmentation[MeSH Terms])) OR (alveolar bone loss[MeSH Terms])) OR (alveolar ridge augmentation[MeSH Terms])))) OR (bone splitting) (((((Alveolar Bone Loss[MeSH Terms]) OR (Alveolar Bone Atrophy[MeSH Terms]) OR (Alveolar Bone Atrophies[MeSH Terms])))) OR ((narrow alveolar ridge[Title/Abstract]) OR (narrow ridge*[Title/Abstract]) OR (atrophic ridge[Title/Abstract]) OR (atrophic ridges[Title/Abstract]) OR (bone deficiencies[Title/Abstract]) OR (bony crest resorption[Title/Abstract]) OR (compromised alveolar ridge[Title/Abstract]) OR) OR (edentulous ridge*[Title/Abstract]) OR (mandibular*

ridge[Title/Abstract]) OR (insufficient bone thickness[Title/Abstract]) OR (edentulous posterior mandibular ridge[Title/Abstract]) OR (initial ridge width[Title/Abstract]) OR (alveolar crests[Title/Abstract]) OR (alveolar crest[Title/Abstract]) AND (((Alveolar Ridge Augmentation[MeSH Terms]) OR (Alveolar Ridge Augmentations[MeSH Terms]) OR (Bone Substitutes[MeSH Terms]))) OR ("ridge expansion"[Title/Abstract]) OR ("edentulous ridge expansion"[Title/Abstract]) OR ("bone splitting"[Title/Abstract]) OR ("bone-splitting"[Title/Abstract]) OR ("split crest"[Title/Abstract]) OR ("split-crest"[Title/Abstract]) OR ("split-crest technique"[Title/Abstract]) OR ("split crest technique"[Title/Abstract]) OR ("split expansion"[Title/Abstract]) OR ("splitting osteotomy"[Title/Abstract]) OR ("osteotome technique"[Title/Abstract]) OR ("ridge split technique"[Title/Abstract]) OR ("ridge-split-technique"[Title/Abstract]) OR ("bone spreading"[Title/Abstract]) OR ("ridge split procedure"[Title/Abstract]) OR (ridge-split procedure[Title/Abstract]) OR ("ridge expansion technique"[Title/Abstract]) OR ("bone expansion"[Title/Abstract]) OR ("ridge splitting"[Title/Abstract]) OR ("ridge-splitting"[Title/Abstract]) OR (bone expanders) OR (osseodensification) OR (Densah) NOT (augmentation, maxillary ridge[MeSH Terms])) NOT (vertical)) NOT (augmentation, sinus floor[MeSH Terms])) NOT (height [MeSH Terms])) NOT (peri implantitides[MeSH Terms])) NOT (parodontiums[MeSH Terms])) NOT (maxillary expansion[MeSH Terms])

990 résultats ont été trouvés.

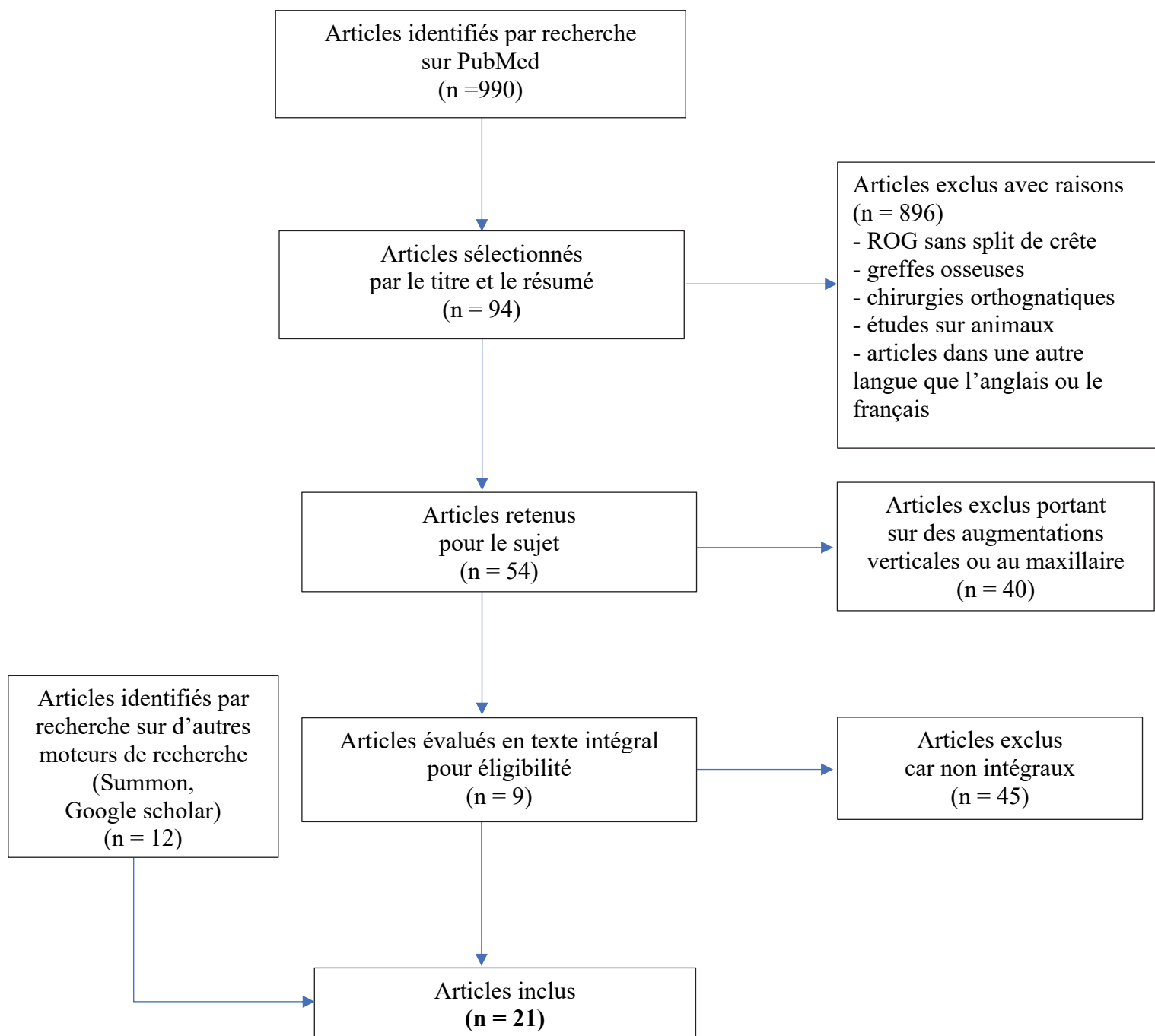
896 articles n'étaient pas en lien avec le sujet : greffes osseuses, régénération osseuse guidée sans split de crête, distraction de la mandibule dans le cadre de chirurgies orthognatiques, sinus lifts, ou étaient écrits dans une autre langue que le français ou l'anglais.

26 portaient sur des splits de crête au maxillaire ils n'ont donc pas été retenus

14 sur des splits de crête ou distraction de crêtes verticales.

45 articles ont été exclus du fait qu'ils n'étaient pas intégraux.

Les autres articles ont été trouvés à partir des 9 articles retenus et également par des recherches sur d'autres moteurs de recherche notamment sur Google Scholar et Summon.



Flow-Chart de l'étude

III. Résultats

Études	Année de publication/ Type d'étude	Nombre de patients	Protocole opératoire	Types de biomatériaux	Pose implant simultanée	Temps de cicatrisation avant pose prothèse	Suivi global (mois)	Taux de survie implant(s) (%)	Gain horizontal (vestibulo-lingual) de crête alvéolaire	Complications (mécaniques, neurologiques, infectieuses...)
Basa et al. (3)	2004 (Étude prospective contrôlée)	30	- Lambeau d'épaisseur totale - 2 Ostéotomies verticales et 2 ostéotomies horizontales - La crête fendue a été fixée avec une vis à os cortical qui s'étend au milieu des implants du cortex buccal à la plaque linguale - Chez 22 patients, les vis ont été placées unilatéralement ; dans les 8 autres patients, des vis à os cortical étaient vissées bilatéralement.	Le PRP (plasma riche en plaquette) et TCP (phosphate tricalcique) sont mélangés à du Cerasorb. L'espace créé par le split est rempli par ce mélange. Pas de membrane	Oui	3 à 4 mois	3 à 4 mois	100 % à 4 mois après la pose de l'implant	NR	Seulement 5 implants chargés à 6 mois le reste à 3-4 mois Donc seulement 5 implants pas totalement ostéo-intégrés à 3-4 mois
Enislidis et al (4)	2006 (Étude prospective contrôlée)	5	- Lambeau mucopériosté et le périoste lingual reste attaché à l'os volontairement. - 40 jours après une ostéotomie coronaire et un lambeau de pleine épaisseur lingual sont faits - Latéralisation du segment jusqu'à obtenir la fracture en bâton vert	Granules poreuses d'hydroxyapatite (Aligporo, Friadent), pas de membrane	Non	6 mois	6 mois	97 à 6 mois après la pose de l'implant	NR	Pas de complications Tous les segments buccaux se sont fracturés au niveau de la ligne de corticotomie basale lors de la division de la crête et le périoste buccal est resté attaché à la surface osseuse
Sohn et al. (5)	2010 (Séries de cas)	32	Scie piézo-électrique, YAG laser, ciseaux, maillet, ostéotome	ROG dans tous les cas	NR	5 mois	14 à 17 mois	NR	NR	5 fractures des parois buccales
Holtzclaw et al. (6)	2010 (Série de cas rétrospective)	13	Split de crête : - 2 Ostéotomies horizontales et 2 ostéotomies verticales de 3-4mm	Allogreffe osseuse particulaire lyophilisée recouverte d'une membrane de collagène résorbable	Non	2 à 3 mois	6 à 12 mois	100 % à 6 mois après la pose de la prothèse	3,72 à 7,09 mm	Non
Scarano et al. (7)	2011 (Étude de cohorte prospective)	22	Split de crête : - 2 ostéotomies verticales et 2 ostéotomies horizontales - 1 mois après une ostéotomie est faite afin d'élargir la crête (revascularisée après 1 mois) et pose des implants simultanée	L'espace est rempli de particules d'os de porc cortico-spongieux (OsteoBiol Gen-Os, Tecoss, Coazze sans membrane	Non 4 semaines après	NR	1 à 6 mois	NR	1,3 à 3 mm	NON
Jawad A. Abu Tair et al. (8)	20014 (Rapport de cas cliniques)	13	- Un lambeau muco-périosté de pleine épaisseur est surélevé - Des corticotomies verticales apicales horizontales, cristaux, proximales et distales sont faites - Une puce osseuse prélevée à la mandibule est placée et sert d'expanseur osseux. - La deuxième intervention chirurgicale, un mois plus tard, implique la division et l'expansion de la crête à l'aide d'ostéotomes. - Aucun lambeau mucopériosté buccal n'est surélevé pour préserver la vascularisation de la plaque corticale buccale.	Dans 14 pourcents des cas des particules osseuses autogènes ont été collectées tout au long du forage pour la préparation du site implantaire.	Non 3 à 4 mois	3 à 5 mois après la pose	12 à 43 mois	100 % à 5 mois après la pose des implants	3,22 ± 0,97 mm	-Complications : infections mineures et une exfoliation de l'entretroise (puce osseuse) entraînant un allongement de la période de récupération (trois cas) -Complications non significative : - changements sensoriels temporaires de la lèvre et du menton. - perte mineure de la dimension verticale de la crête osseuse causée par l'élévation du lambeau mucopériosté et l'ostéotomie de la crête osseuse

Études	Année de publication/ Type d'étude	Nombre de patients	Protocole opératoire	Types de biomatériaux	Pose implant simultanée	Temps de cicatrisation avant pose prothèse	Suivi global (mois)	Taux de survie implant(s) (%)	Gain horizontal (vestibulo-lingual) de crête alvéolaire	Complications (mécaniques, neurologiques, infectieuses...)
Antonio Scarano et al. (9)	2015 (Série de cas)	32	Split de crête : - Un lambeau mucopériosté - 1 ostéotomie coronaire - 2 ostéotomies verticales - 1 ostéotomie 2 à 3 mm au-dessus du canal mandibulaire - 4 semaines après un lambeau léger est réalisé puis des ostéotomes ont été utilisés pour élargir la crête	Biomatériau porcin corticospongieux (OsteoBiol Gen-Os, Tecoss) sans membrane pas de ROG	NON 1 mois après	3 mois	3 mois	96,5 % à 3 mois après la pose de l'implant	5,17 ± 0,86 mm	Le processus de guérison était sans incident pour tous les patients. Aucune lésion du nerf alvéolaire inférieur n'a été enregistrée. Aucune déhiscence des sutures, des infections des plaques ou des fractures de la plaque buccale n'a été observée
Agabiti et Bottecelli (10)	2017 (Etude de cohorte rétrospective)	10	Première phase - Une incision a été faite le long de la marge linguale de la crête alvéolaire - Un lambeau d'épaisseur partielle a été disséqué - Une corticotomie horizontale de 10 mm a été réalisée, parallèlement à celle-ci une corticotomie basale est faite et 2 corticotomies verticales Seconde phase - 40 jours plus tard, un lambeau d'épaisseur partielle a été disséqué - Une ostéotomie mésio-distale, 2 ostéotomies verticales sont faites - Des piliers de cicatrisation ont été appliqués	Pas de biomatériau	Non 40 jours après	3 mois après	1 à 4 ans après	NR	Pas de perte osseuse marginale	Tous les implants étaient en fonction et sans signes d'infections péri-implantaires des tissus durs et mous ou de résorption osseuse pathologique pendant les 1 à 4 ans de suivi après l'intervention
Chu et al. (11)	2019 (Rapport de cas clinique)	1	Split de crête modifié (4 incisions) : Une incision au sommet de la crête et 2 incisions ont été pratiquées perpendiculairement - Une autre incision horizontale a été coupée à 10 mm parallèlement à l'incision supérieure - Un ostéotome de 4 mm de large a été inséré et poussé par un ciseau à os sur 8 mm et l'expansion osseuse linéaire a été faite dans la direction bucco-linguale	Des substitutions osseuses bio - oss ont été ajoutées dans la zone élargie et recouvertes d'une membrane résorbable	A 6 mois	3 mois après la pose des implants	2 ans	NR	2 à 3 mm	NON
	2019	1	Même augmentation de la crête alvéolaire a été réalisée à 35-37 sites, dans le cas 1	Après le fractionnement osseux, une substitution osseuse Bio - oss a été ajoutée dans la cavité de fractionnement osseux, et recouverte par deux morceaux de membrane PRF et la membrane résorbable	A 6 mois	3 mois après la pose de l'implant	2 ans	NR	2 à 3 mm	NON

Etudes	Année de publication/ Type d'étude	Nombre de patients	Protocole opératoire	Types de biomatériaux	Pose implant simultanée	Temps de cicatrisation avant pose prothèse	Suivi global (mois)	Taux de survie implant(s) (%)	Gain horizontal (vestibulo-lingual) de crête alvéolaire	Complications (mécaniques, neurologiques, infectieuses...)
	2019	1	Même augmentation de la crête alvéolaire a été réalisée à 35-37 sites, dans le cas 1	Substitution osseuse Bio-oss a été placée dans la zone chirurgicale et deux morceaux de PRF et de membrane biologique ont finalement été appliqués pour couvrir la région de ROG.	A 6 mois	3 mois après la pose de l'implant	2 ans	NR	2 à 3 mm	NON
Mazzocco et al. (12)	2011 (Prospective, comparative, randomisée)	4	Lambeau de pleine épaisseur et perforations réalisées puis régénération osseuse guidée	Allogreffe osseuse déminéralisée lyophilisée et minéraux osseux bovin déprotéiné et membrane de collagène bio-Gide	Non	6 mois	6 mois	NR	1,2 ± 1,31 mm	NON
	2011	4	Lambeau de pleine épaisseur et utilisation des expandeurs d'os motorisés	Allogreffe osseuse déminéralisée lyophilisée et minéraux osseux bovin déprotéiné et membrane de collagène bio-Gide	Non	6 mois	6 mois	NR	1,5 ± 1,06 mm	Non
Brugnami et al. (13)	2012 (Rapport de cas)	1	- Une incision muqueuse supra-crestale horizontale. - La fente de la crête a commencé avec un scalpel piézoélectrique à 10 mm de profondeur avec une pointe piézo-chirurgicale. - Une série d'ostéotomes coniques filetés avec un diamètre progressivement croissant ont été séquentiellement utilisées avec une pièce à main chirurgicale	Non	NR	NR	NR	NR	NR	La cicatrisation muqueuse est apparue sans particularité, bien que des signes de cicatrisation secondaire soient évidents, faisant apparaître la gencive kératinisée quelque peu augmentée
Huwais S. (14)	2015 (Rapport de cas)	1	- Une incision crestale et un lambeau de pleine épaisseur a été réfléchi - Une ostéotomie pilote initiale de 1,5 mm a été créée avec un foret pilote - La crête horizontale est fendue à une profondeur de 10 mm à l'aide de Ptezosurgery® - Ostéodensification avec expansion de la crête a commencé avec Densah™ Bur VT1525 pour étendre l'ostéotomie à 2,5 mm - Puis Densah™ Bur VT2535 (Versah, LLC) - Les ostéotomies mandibulaires ont été élargies à 3,5 mm - Deux implants ont été placés avec un couple d'insertion de 40-50 N/cm.	Matrice osseuse déminéralisée Puros (Zimmer®) a été utilisée comme allogreffe pour augmenter la mise en place de la plaque osseuse buccale mandibulaire après implantation. Une fermeture complète du rabat avec une suture de matelas a été réalisée	OUI Valeur des fréquences de résonance donc de stabilité de l'implant : Jour de l'opération: Implant 1 : 78 ISQ Implant 2 : 49 ISQ 10 semaines après : Implant 1 : 76/72 ISQ Implant 2 : 67 ISQ La stabilité acceptée est supérieure à 50 ISQ et une mise en charge recommandée à 67-68 ISQ	14 semaines	12 mois	100% : 2 ans après la pose des implants	Augmentation de la crête, pas de valeurs précises	Pas de complications

Etudes	Année de publication/ Type d'étude	Nombre de patients	Protocole opératoire	Types de biomatériaux	Pose implant simultanée	Temps de cicatrisation avant pose prothèse	Suivi global (mois)	Taux de survie implant(s) (%)	Gain horizontal (vestibulo-lingual) de crête alvéolaire	Complications (mécaniques, neurologiques, infectieuses...)
Iraqi et al. (15)	2016 (Rapport de cas)	1	<ul style="list-style-type: none"> - Levée d'un lambeau de pleine épaisseur vestibulaire. - Une ostéotomie supra-crestale longitudinale - Deux ostéotomies verticales - Les expanseurs coniques Mectron® sont utilisés - L'expansion a débuté avec un expanseur de 2,5 mm de diamètre entraîné par un moteur puis de 3,5mm 	<p>Osteon™ Collagen (Genoss®) avec une sur-correction vestibulaire anticipant le risque de résorption du volet osseux déplacé a été réalisée</p> <p>Pas de membrane</p>	Oui	4 mois et demi	NR	3,5mm	Non	
Scarano et al. (16)	2017 (Rapport de cas)	1	<ul style="list-style-type: none"> - Une corticotomie sagittale dans la zone coronale - Deux corticotomies verticales après une élévation d'un lambeau mucopériosté buccal - Une corticotomie sagittale, 2-3 mm au-dessus du canal mandibulaire. - Après 4 semaines, une expansion osseuse adéquate, en utilisant un scalpel et une introduction séquentielle d'ostéotomes filetés, avec un diamètre croissant, a été réalisée. 	Pas de ROG	NON à 1 mois	NR	3 mois	NR	NR	Le processus de guérison s'est déroulé sans incident. Aucune lésion du nerf alvéolaire inférieur n'a été enregistrée. Aucune déhiscence de la suture, infection de la plaie ou fracture totale de la plaque buccale n'a été observée. Lors de la pose de l'implant, des défauts de déhiscence ou de perforation (vestibulaire ou apicale) ne se sont pas produits et l'implant a montré une bonne stabilité primaire
Koutouzis et al. (17)	2019 (Série de cas rétrospectifs multicentriques)	21	<ul style="list-style-type: none"> - L'ostéotomie a commencé par une ostéotomie pilote de 1,5 mm - Des fraises d'ostéodensification sont utilisées (Versah, LLC, Jackson, MI) - Le diamètre de l'implant a été sélectionné pour être égal ou légèrement plus large (jusqu'à 0,7 mm plus large) que la largeur initiale de la crête. 	Après la pose de l'implant, une greffe supplémentaire de tissus durs et mous a été réalisée lorsque l'épaisseur de l'os buccal résultant était inférieure à 2 mm.	OUI	NR	6 sem.	85% 2 des 13 implants ont échoué à 2 semaines	Largeur initiale moyenne globale au niveau de la crête = $5,2 \pm 1,4$ mm et largeur à 10 mm apicale à la crête = $7,8 \pm 1,9$ mm. Après ostéodensification largeur moyenne de l'os au niveau de la crête = $7,1 \pm 1,0$ mm et à 10 mm apicale à la crête = $8,7 \pm 1,5$ mm	NON
Elgrany et al. (18)	2019 (Essai clinique contrôlé, randomisé)	7 (avec 28 implants)	<ul style="list-style-type: none"> - Utilisation de l'unité de chirurgie piézoélectrique pour une coupe crestale horizontale d'environ 1 mm plus courte que la longueur de l'implant à poser. - 2 coupes verticales des coupes ont été faites et liées à la coupe crestale horizontale - Forage du foret pilote au foret final d'1 mm plus long que la coupe horizontale 	Pas de biomatériau	OUI	NR	3 mois	NR	NR	Pas de complications

Études	Année de publication/ Type d'étude	Nombre de patients	Protocole opératoire	Types de biomatériaux	Pose implant simultanée	Temps de cicatrisation avant pose prothèse	Suivi global (mois)	Taux de survie implant(s) (%)	Gain horizontal (vestibulo-lingual) de crête alvéolaire	Complications (mécaniques, neurologiques, infectieuses...)
	2019	7	<ul style="list-style-type: none"> - Une ostéotomie pilote initiale de 1,5mm de diamètre a été créée avec un forêt pilote - L'ostéodensification a été utilisée en utilisant Densah® Bur VT1525 2,0 mm - Le forage a été effectué en utilisant des tailles de forets progressivement plus grandes 	Pas de biomatériau	OUI Fréquence de résonance: 68,30ISQ	NR	3 mois	NR	NR	Pas de complications
Hindi et Bede (19)	2020 (Étude clinique observationnelle prospective)	24	<ul style="list-style-type: none"> - Réflexion d'un lambeau mucopériosté - Le site implantaire a été préparé en utilisant des fraises Densah™ - Le diamètre du forêt final inséré était de 0,5 à 0,8 mm plus petit que le diamètre de l'implant. - Les implants dentaires ont été installés à 50 tr / min et 35 N/cm de couple. - La stabilité primaire a été mesurée à l'aide du Periotest® 	Pas de biomatériau ni de membrane	OUI La plupart des implants (n = 35, 76,1%) ont été insérés avec un couple d'insertion supérieur à 35 N/cm, tandis que seulement 11 implants (23,9%) ont été insérés avec un couple d'insertion de 35 N/cm.	NR	6 et 12 semaines	93,5 % (23 implants au maxillaire, 23 à la mandibule) à 12 semaines	NR	NON
Takahashi et al. (20)	2004 (Rapport de cas)	1	<ul style="list-style-type: none"> - Des ostéotomies horizontales ont été préparées - 2 dispositifs de distraction alvéolaire horizontaux ont été insérés. - Après une période d'attente de 7 jours, les dispositifs ont été activés et l'élargissement alvéolaire a été réalisé labialement (0,225 mm deux fois par jour pendant 14 jours consécutifs). - Trois mois après la consolidation, les dispositifs de distraction ont été retirés. 	Pas de biomatériau	Non 2 mois après dépose du dispositif de distraction	12 mois	NR	NR	2,8 à 3mm	<ul style="list-style-type: none"> - Fissure dans le segment transposé droit lors de cette opération, la fissure avait complètement disparu au moment où le dispositif de distraction a été retiré - Légère déhiscence des tissus mous
Laster et al. (2)	2005 (Rapport de cas)	6	<ul style="list-style-type: none"> - Une réflexion périostée minimale - Une ostéotomie crétale et 2 ostéotomies verticales sans découper le muco-périoste - La plaque buccale est fracturée en « bâton vert » - 1 semaine après le distracteur est mis en place par voie percutanée. - La distraction s'est déroulée à partir du septième jour postopératoire à raison de 0,4 mm / jour pendant 14 à 18 jours. - Sept à 10 jours plus tard, des implants dentaires ont été placés. 	Pas de greffe, pas de ROG	Non 7 à 10 jours après la dépose de l'appareil distracteur	3 à 4 mois	12 mois	95% après 1 ans de suivi	4 à 6 mm	1 seul implant non ostéo-intégré en première intention mais 8 semaines plus tard avec succès

Etudes	Année de publication/ Type d'étude	Nombre de patients	Protocole opératoire	Types de biomatériaux	Pose implant simultanée	Temps de cicatrisation avant pose prothèse	Suivi global (mois)	Taux de survie implant(s) (%)	Gain horizontal (vestibulo-lingual) de crête alvéolaire	Complications (mécaniques, neurologiques, infectieuses...)
Ella et al. (21)	2014 (Prospective, comparative)	32	Système d'expansion d'os avec 2 bras métalliques et une vis transverse : - Ostéotomie initiale verticale avec une scie rotative - 2 expandeurs qui activent l'élargissement osseux (Crest-Control Bone Splitting System, Meisinger) - Distraction alvéolaire en 1 temps comparaison avec (n=17) ou sans remplissage (n=15)	ROG dans 53% des cas substitut osseux synthétique au phosphate de calcium biphasique (hydroxyapatite 60% et phosphate bêta-tricalcique 40%) Toutes les zones ont été recouvertes d'une membrane de collagène résorbable (Bio-Gide, Geistlich)	Oui	6 mois	12 mois	NR	NR	43% de fractures du segment osseux lingual
Bozkaya et al. (22)	2015 (Rapport de cas)	1	- Un lambeau muco-périosté de pleine épaisseur - Deux incisions verticales et une incision horizontale - Un Crest Exponder (Surgi-Tec, Sint-Denijs-Westrem, Belgique) a été placé dans la fente de l'os. - le Crest Expander a été activé deux fois par jour de 0,45 mm. - Le dispositif a été laissé pendant 1 à 2 semaines pour consolider la distraction.	NON pas de biomatériau pas de membrane	NON à 3 mois après un lambeau de pleine épaisseur	4 mois et 2 semaines	8 ans	100 % : le seul implant ne présente aucun problème après une période de 8ans	NR	- Résorption du segment transposé - Difficulté à terminer l'ostéotomie du côté lingual et problèmes liés au dispositif - Basculement du segment transposé - Perforation du segment muqueux - Formation osseuse insuffisante - Paresthésies temporaires ou permanentes - Petite fenêtre au niveau de la crête donc implant placé plus bas

Tableau 1. Résumé des articles analysés

Fond VIOLET : Split de crête horizontal

Fond BLANC : Utilisation d'expansseurs osseux motorisés ou de fraises Densah entraînant une ostéodensification.

Fond VERT : Ostéogénèse par distraction

IV. Discussion

De nombreuses techniques sont disponibles pour augmenter la crête alvéolaire dans les sens vestibulo-lingual notamment : les greffes osseuses, les régénérations osseuses guidées, le split de crête combiné ou non à une régénération osseuse guidée, la distraction ostéogénique, l'utilisation d'expansurs motorisés comme les fraises Densah.

Notre discussion comprendra tout d'abord une analyse des différentes techniques (le split de crête, les expansurs osseux motorisés et la distraction ostéogénique) qui nous intéressent ainsi que des multiples protocoles pratiqués. Puis, avec les moyens à notre disposition, une comparaison des différentes techniques entre elles sera faite. Les forces et limites de ce travail seront décrites pour enfin conclure.

Il est intéressant de comparer le split de crête, la distraction ostéogénique et l'utilisation d'expansurs osseux motorisés aux techniques les plus fréquemment utilisées pour élargir une crête osseuse édentée. Les inconvénients de la ROG qui ressortent souvent sont : le coût de mise en œuvre et le risque de complications infectieuses, notamment en cas d'exposition de la membrane. De plus, tout comme les greffes osseuses, la ROG nécessite une période de cicatrisation d'au minimum 5 à 6 mois selon le matériau utilisé. Ces matériaux, qu'il s'agisse d'os autogène broyé, d'os allogène ou de xéno-greffes, nécessitent également une rétention mécanique à l'aide de membranes renforcées dont l'utilisation constitue une difficulté technique opératoire supplémentaire et un risque supplémentaire d'échec, a fortiori lorsqu'il s'agit de reconstructions de grande étendue. Les greffes de blocs osseux en « onlay » ostéo-synthétisés, contrairement à la ROG, ne nécessitent pas de protection particulière en dehors du recouvrement par les tissus mous, mais présentent d'autres inconvénients tels que la morbidité liée aux sites donneurs intra ou extra-oraux, ainsi que les risques de résorption du greffon, qui varieraient de 20 à 50 % après six mois comme l'ont constaté Cordaro et al. (23).

Certains auteurs se sont intéressés à la combinaison de l'utilisation de matériaux de substitution avec ou sans membrane barrière, ou de greffes osseuses avec le split de crête à la mandibule comme Chu et al. (11) qui réalisent des splits de crêtes associés à des ROG.

1. Protocoles, forces et limites des différentes techniques étudiées

Le split de crête

Cette méthode, introduite par Simion M. et al. (24) en 1992, consiste à créer un nouveau lit osseux implantaire élargi après une ostéotomie sagittale le long de la crête alvéolaire. La technique de split peut être réalisée avec un maillet et un burin à os. Depuis quelques années, la technique a considérablement bénéficié du développement des instruments piézoélectriques. Leur coupe très fine et très précise et leur non-agressivité vis-à-vis des tissus mous contribuent à augmenter le taux de succès de ces interventions et permettraient de réduire la perte osseuse marginale péri-implantaire. Pour pouvoir réaliser un split de crête, au minimum 3 à 4 mm d'épaisseur osseuse dans le sens vestibulo-lingual ainsi qu'une hauteur suffisante sont nécessaires.

Le protocole

Le split commence par une incision muqueuse crestale et 2 incisions de décharge mésiale et distale. Certains auteurs tels que Agabiti et Boticelli (10) ou Stricker et al. (25) suggèrent une dissection partielle du lambeau muqueux en laissant le périoste attaché au futur segment transposé. Ceci permettrait de maintenir la vascularisation par le périoste du segment transposé. Les études menées par Stricker et al. ont été cependant réalisées sur des animaux et ne peuvent pas être extrapolées à l'homme.

Tandis que d'autres, la plupart des auteurs Iraqui et al. (15), Abu Tair et al. (8), Bozkaya et al. (22), Basa et al. (3) réalisent des lambeaux muco-périostés d'épaisseur totale détachant le périoste de la paroi vestibulaire déplacée.

Selon Mounir et al. (26), une perte osseuse de 9,5% du segment transposé a été constatée pour les lambeaux d'épaisseur totale par rapport aux lambeaux d'épaisseur partielle.

Après ces incisions, 3 ou 4 ostéotomies sont exécutées : une supra crestale en profondeur de 6 mm minimum, 2 ostéotomies mésiales et distales d'environ 10 mm afin de permettre à la paroi vestibulaire de se déplacer. Ces 2 ostéotomies de décharge sont nécessaires à la mandibule du fait d'une plus grande densité et rigidité de l'os qu'au maxillaire, exposant à un risque de « bad-split » plus élevé.

Une corticotomie horizontale basale est souvent effectuée en plus des 3 autres, 2 à 3 mm au-dessus du canal mandibulaire comme dans les articles de Chu et al. (11), Abu Tair et al. (8), Basa et al. (3) et Scarano et al. (7) qui présentent une technique modifiée de split de crête. Cette corticotomie sur les premiers millimètres de la corticale permet de créer une zone de faiblesse et de « guider la fracture ».

En effet, la faible élasticité de l'os cortical mandibulaire ne permet pas une prédictibilité de la localisation de la fracture. Il est par conséquent nécessaire de contrôler la propagation de la fracture.

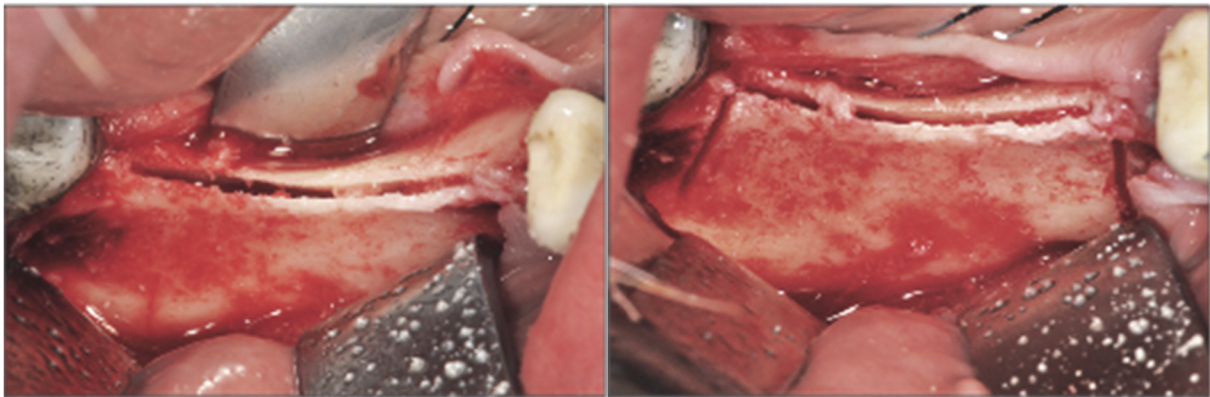


Figure 1 : Corticotomies verticales et horizontales lors d'un split de crête (Scarano et al., 2015)

Scarano et al. affirment que cette technique avec une ostéotomie basale longitudinale permet de garder la vascularisation par le périoste du segment osseux. En effet, le segment reste ancré à l'os basal par un pédicule osseux (fracture en bois vert), ce qui facilite la stabilité des callosités de fracture et une différenciation ostéoblastique plutôt que fibroblastique / chondroblastique de cellules mésenchymateuses indifférenciées. L'os cortical expansé est vascularisé à partir du périoste et non des espaces médullaires. Selon Scarano et al. (7) cette technique ne doit pas être réalisée en une seule étape si le fragment expansé est très fin ou très poreux.

Le split de crête peut donc être réalisé en 1 seul temps (3) : ostéotomie de 10 mm de profondeur avec une pose simultanée des implants juste après le fractionnement de la crête. Basa et al. (3) ont pu poser les implants dans la même séance par la mise en place bicorticale des vis à os cortical et l'adaptation serrée d'une fenêtre divisée qui assure une pression favorable sur les implants et donc une stabilisation du segment vestibulaire et des implants.

Mais le split peut également se faire également en 2 temps : un lambeau est soulevé et l'ostéotomie de la crête est réalisée, les tissus mous sont refermés. Un mois ((4),(7)) à 6 mois (11), plus tard une seconde intervention consiste à faire à nouveau un lambeau et une légère ostéotomie afin de déplacer la paroi vestibulaire de la crête ayant été fractionnée auparavant et de placer les implants.

Dans l'article publié par Enislidis et al. (4) tous les segments transposés se sont fracturés, comme attendu, au niveau de la ligne de corticotomie basale lors de la division de la crête et le périoste vestibulaire est resté attaché à la surface osseuse. Les résultats de cette étude indiquaient que l'approche par étapes peut être une solution aux problèmes inhérents à l'utilisation de cette technique à la mandibule. Selon Enislidis et al. (4) les avantages de la technique comprennent un temps de traitement global court (ce qui rend cette procédure supérieure à l'augmentation latérale avec des greffes de bloc osseux) et l'élimination de la nécessité de prélever de l'os autologue ou d'utiliser des membranes de ROG, ce qui maintient la morbidité et les coûts bas.

En divisant la chirurgie en 2 étapes, l'emplacement de la fracture en bois vert est prédéterminé et prévisible. La perfusion pour le segment vestibulaire reste intacte, passant de la perfusion interne de l'os spongieux après la première intervention à la perfusion extérieure du périoste après la seconde intervention, de sorte que le segment cortical vestibulaire reste une greffe pédiculée. Scarano et al. (7) rejoignent également Enislidis et al. (4) et estiment que la revascularisation du segment déplacé doit être assurée avant l'expansion afin d'éviter la résorption du segment osseux.

Le split peut également être accompagné d'une régénération osseuse guidée consistant à remplir la fente créée lors du fractionnement par des matériaux et recouvrir par une membrane le site comme l'ont réalisé Sohn et al. (5), Holtzclaw et al. (6), Mazocco et al. (12) et Chu et al. (11). La plupart des split sont réalisés sans membrane de ROG mais utilisent tout de même des matériaux de comblements.

C'est le cas notamment de Basa et al. (3) qui combinent l'application de Plasma Riche en Fibrine (PRP) et de Cerasorb. Pour eux, l'application de PRP avec le split de crête permet une ostéointégration plus rapide de 3 à 6 mois au lieu de 6 à 9 mois.

Selon Basa et al. (3), le PRP stimule la formation osseuse via l'accélération de la synthèse de la matrice ostéoïde par les ostéoblastes. Le PRP, qui comprend des niveaux élevés de facteurs de croissance, accélère la régénération osseuse et améliore la qualité de l'os régénéré.

Le PRP possède en plus des capacités adhésives qui joignent les segments osseux et le biomatériau.

Si aucun produit de régénération osseuse n'avait été utilisé, la période d'ostéointégration aurait été prolongée et la mise en charge de l'implant retardée. Le TCP (phosphate tricalcique) fournit les ions nécessaires à l'activation du PRP et à la formation du gel.

Cependant pour Agabiti et Boticelli (10) aucun substitut osseux ne devrait être utilisé pour le split de crête. L'espace obtenu après l'expansion est maintenu par l'implant lui-même permettant une guérison similaire à celle d'un site d'extraction.

Chu et al. (11), pensent au contraire que la ROG peut fournir un espace pour les ostéoblastes par une membrane résorbable qui bloque les fibroblastes, et que le tissu osseux peut ainsi être réparé. Ils estiment que la combinaison de techniques de fractionnement osseux modifié et de ROG peut augmenter la largeur osseuse dans la région chirurgicale de manière sûre et efficace.

Les expandeurs osseux motorisés

Les expandeurs motorisés dont font partie les expandeurs coniques et les fraises Densah ont deux utilités. Ils permettent à la fois d'augmenter l'os disponible dans le sens vestibulo-lingual et une ostéodensification osseuse par condensation de ce dernier. De cette ostéodensification résulte l'obtention d'une meilleure stabilité primaire et donc une mise en place immédiate de l'implant.

A défaut d'études plus poussées au sujet des expandeurs coniques filetés, les fraises Densah et expandeurs filetés seront distingués par leurs noms et leurs formes et non pas par leurs effets.

Le protocole



Figure 2 : Séquence d'expandeurs osseux motorisés (Mazzocco et al. , 2011)

L'expansion de la crête avec les expandeurs coniques motorisés est effectuée pour une partie de la même manière qu'un split de crête conventionnel : 3 ostéotomies sont réalisées 2 décharges mésiale et distale de 3-4 mm de profondeur sans perforer la corticale et une au sommet de la crête d'environ 6mm de profondeur. Puis, l'expandeur connecté à un moteur est inséré dans la fente créée précédemment. Le moteur permet de faire entrer en rotation le cône expandeur qui va petit à petit étendre la crête à la largeur souhaitée. Mazzocco et al. (12) décrivent un autre effet commun des expandeurs coniques et des fraises Densah que celui d'étendre la crête en largeur : ils permettent l'ostéodensification de l'os lors de leur insertion.




Figure 3 : Expandeurs coniques filetés (Brugnami et al. , 2014)

Pour les fraises Densah : Une incision crestale est pratiquée et un lambeau de pleine épaisseur est réfléchi puis s'en suit un marquage du site. Ensuite, une ostéotomie pilote initiale de 1,5 mm a été créée avec un foret pilote tourné à 1200 tr / min dans le sens des aiguilles d'une montre à une profondeur de 13 mm à l'aide d'une pièce à main chirurgicale à haute vitesse et d'un moteur chirurgical.

Une fois les positions de l'implant confirmées, la crête horizontale est fendue à une profondeur de 10 mm à l'aide de piézotomes pour permettre une plus grande flexibilité de la plaque buccale. L'ostéodensification avec expansion de la crête commence avec une fraise Densah TM VT1525 (Versah TM, LLC) tournant dans le sens anti-horaire à 1200 tr / min (mode de densification) pour étendre l'ostéotomie à 2,5 mm, en utilisant une pièce à main chirurgicale.

Puis, une fraise Densah TM VT2535 (Versah, LLC) fonctionnant dans le sens anti-horaire non coupant à 1200 tr / min (mode de densification), est utilisée pour développer les ostéotomies à 3,5 mm en prenant soin de l'absence de déhiscence osseuse, ce qui permet le placement de la longueur totale de l'implant dans l'os autogène sans aucune exposition de filetage.

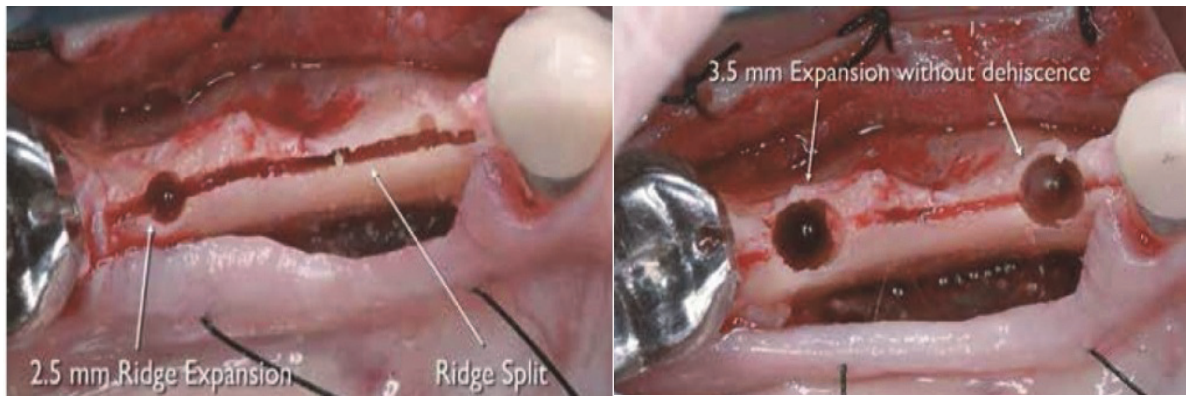


Figure 4 : Fraise Densah en action, condensant l'os (Huweis S., 2015)

En 2012, Brugnami et al. (13) ont réalisé des splits de crêtes avec des instruments piézoélectriques et élargi la crête grâce aux expandeurs coniques filetés. Ils ont montré que cette technique est rapide, économique et relativement atraumatique et pourrait remplacer la préparation d'ostéotomie conventionnelle par des fraises. Ces auteurs ne se servent pas du burin et du maillet, améliorant ainsi le confort et l'acceptation. Enfin, la cicatrisation est plus rapide par rapport à la régénération osseuse guidée conventionnelle de la crête et la mise en place concomitante de l'implant permet de réduire le temps opératoire également.

En 2015, le Dr. Huweis (14) en introduisant les fraises Densah de la marque Versah montre que l'ostéodensification ne creuse pas le tissu osseux. Au contraire, il en préserve le volume. Le tissu osseux est simultanément compacté et auto greffé dans une direction d'expansion vers l'extérieur pour former l'ostéotomie.

Le maintien et la préservation de l'os pendant la préparation de l'ostéotomie entraînent une augmentation de la stabilité mécanique primaire, une augmentation du contact os-implant (BIC), ce qui améliore ensuite la stabilité secondaire de l'implant et accélère la guérison.

L'ostéodensification utilisant la technologie Densah™ Bur avait facilité l'expansion de la crête avec une intégrité de la crête alvéolaire maintenue, permettant le placement de la longueur totale de l'implant dans l'os autogène avec une stabilité primaire adéquate. Malgré une anatomie osseuse compromise, l'ostéodensification a préservé la masse osseuse et favorisé une période d'attente plus courte pour la restauration.

Normalement, un cas similaire à ce patient évoluerait en trois phases de traitement sur 30 à 50 semaines :

- Phase d'augmentation de la crête (6-9 mois) pour augmenter la largeur de la crête avec greffe en bloc ou régénération osseuse guidée
- Pose de l'implant et phase de cicatrisation (2-3 mois)
- Phase de restauration

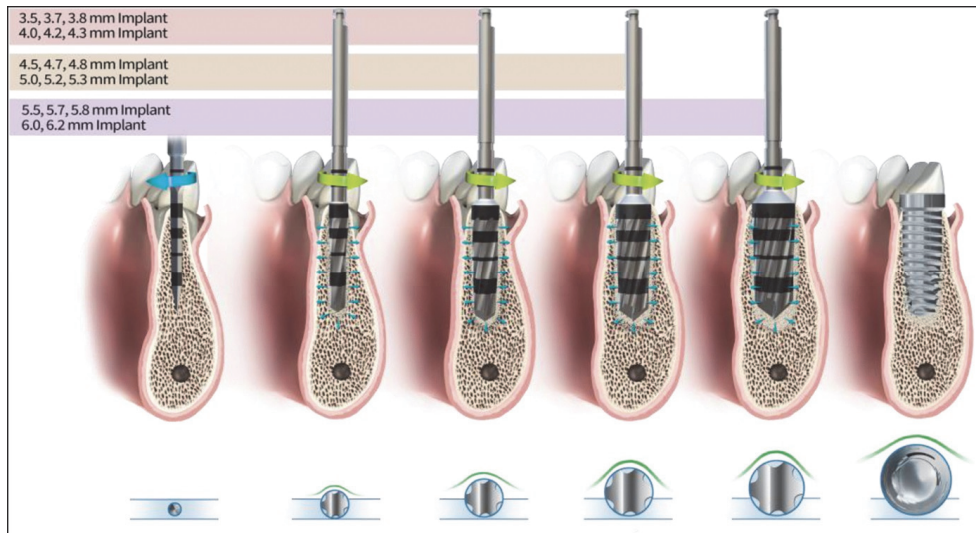


Figure 5 : Fonctionnement des fraises Densah par ostéodensification (Koutouzis et al., 2019)

Huwais S. (14) soulève alors une interrogation : pourquoi construisons-nous du volume osseux pour ensuite l'extraire plus tard et attendre plusieurs mois que les implants guérissent ? Pour lui, la préservation de l'os pour améliorer sa capacité à cicatriser plus rapidement est essentielle, quelle que soit la géométrie de l'implant.

D'autres auteurs Hindi et Bede (19), Koutouzis et al. (17) et Elgrany et al. (18) ont également utilisés les fraises Densah. Etant donné l'introduction récente de ce procédé, nous avons relevé les articles de Hindi et Bede (19) et de Koutouzis et al. (17) qui ne portent pas exclusivement sur des cas à la mandibule.

Selon Elgrany et al. (18) l'ostéodensification ne fonctionne pas avec l'os cortical car c'est un tissu non dynamique qui manque de plasticité.

Pour Koutouzis et al. (17), les sites avec une épaisseur osseuse trabéculaire suffisante préparés avec les fraises d'ostéodensification se déforment plastiquement et se dilatent vers l'extérieur, élargissant ainsi la fine couche d'os cortical. La densité et l'épaisseur de la couche d'os cortical par rapport au volume de l'os trabéculaire sont critiques et dictent la déformation plastique et la plage d'expansion. Les régions crestales avec des proportions plus élevées d'os cortical et un volume plus faible d'os spongieux subiront une déformation plastique plus faible que les régions avec un grand volume d'os spongieux et seront plus susceptibles de se fracturer que de se dilater.

L'ostéogénèse par distraction

Ilizarov a introduit le concept de distraction ostéogénique en chirurgie orthopédique dans le début des années 1950.

L'ostéogénèse par distraction (OD) est une technique de régénération osseuse qui se fait par allongement progressif du fragment dans l'espace créé par l'ostéotomie.

Le protocole

Trois incisions sont en général pratiquées le long de la zone édentée. Un lambeau mucopériosté de pleine épaisseur est réfléchi. Deux incisions verticales en mésial, en distal et une incision horizontale à 10 mm sous le pic crestal sont réalisées. Le segment qui va être transposé est alors préparé et un dispositif de distraction alvéolaire horizontal est inséré par voie per cutané après une période d'attente de 7 jours.

La distraction se déroule à partir du septième jour postopératoire à raison de 0,4 mm / jour pendant 14 à 18 jours. 7 à 10 jours plus tard, les implants dentaires sont placés.

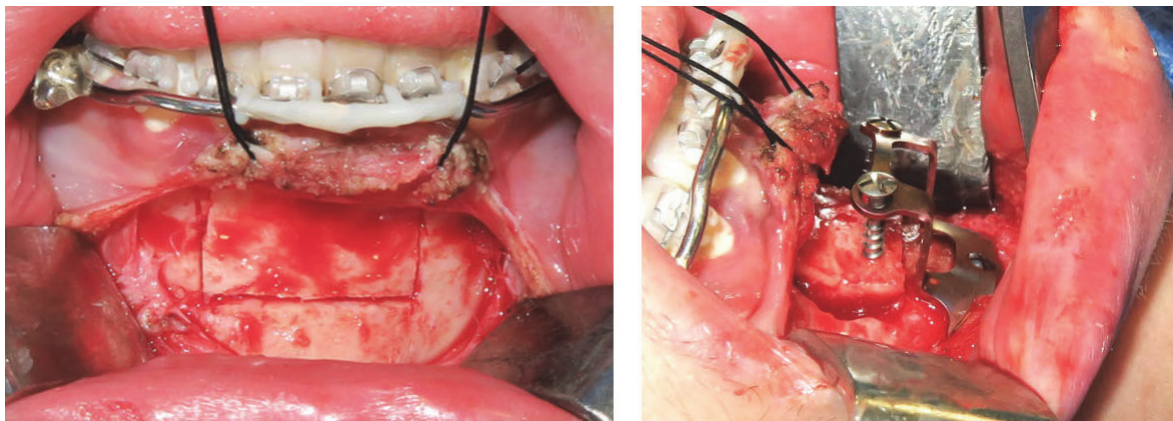


Figure 6 : La distraction ostéogénique (Castro et al.(27))

Les auteurs ayant fait des études sur les distractions ostéogéniques horizontales à la mandibule sont peu nombreux. Nous avons relevé Takahashi et al. (20) qui ont réalisé une distraction alvéolaire à la mandibule de l'incisive centrale à la canine bilatéralement en utilisant une plaque à maille en titane pour stabiliser le segment transposé, Laster et al. (2) et Bozkaya et al. (22) qui ont également pratiqué des distractions ostéogéniques horizontales sans plaque à maille en titane et Ella et al. (21) qui ont rempli certaines crêtes expansées d'un substitut osseux synthétique au phosphate de calcium biphasique (hydroxyapatite 60% et phosphate bêta-tricalcique 40%) et d'autres qu'ils n'ont pas remplies de substitut osseux après la distraction ostéogénique afin d'en vérifier l'utilité.

Pour Laster et al. (2) la distraction alvéolaire fournit une histogenèse simultanée et généralisée, elle élimine le besoin de greffe osseuse et de tissus mous dans les cas de pose d'implants. L'avantage de la distraction ostéogénique est qu'il y a peu ou pas de résorption osseuse comme cela se produit généralement dans la reconstruction de greffe osseuse.

Un autre avantage de la distraction est la prolifération concomitante de la gencive attachée, évitant ainsi la nécessité d'une augmentation des tissus mous. Par conséquent, l'OD évite la morbidité du site donneur associée à la récolte des tissus durs et mous.

Il peut également y avoir moins de rechute avec la distraction alvéolaire par rapport aux autres approches. Rachmiel et al.(28), dans une étude expérimentale de suivi d'un an, ont trouvé une rechute de 7% après un avancement maxillaire total de 40 mm. La rechute pour une distraction horizontale de petite dimension est négligeable parce que l'os régénéré mûrit rapidement en os lamellaire. Le processus d'incorporation de greffe osseuse et de substitution rampante est complètement évité.

Un autre avantage de la distraction est le moment choisi pour la pose de l'implant. La minéralisation précoce se fait par épaissement des trabécules osseuses. Les implants placés au cours de cette période relativement courte (4 à 8 semaines après l'opération) guérissent en environ la moitié du temps requis pour une greffe en bloc par étapes.

Par conséquent, l'OD pour l'amélioration de la largeur est relativement simple à réaliser, plus rapide à guérir que les greffes osseuses, peu traumatique et dimensionnellement stable.

Un inconvénient, cependant, est la deuxième procédure requise pour le retrait du dispositif, bien qu'elle soit facilement réalisée sans avoir besoin d'une incision.

En général, le résultat du processus de distraction pour l'amélioration de la largeur a abouti à une reconstruction prothétique esthétique et fonctionnelle.

Dans le cas de Takashi et al. (20), une plaque grillagée en titane a été utilisée pour stabiliser le segment transposé. L'utilisation d'une plaque à maille en titane a plusieurs avantages. Premièrement, le maillage en titane est suffisamment solide pour stabiliser le segment transposé, même si le segment se fissure ou se fracture après le split de crête. Bien qu'il y ait eu une fissure dans le segment transposé droit lors de cette opération, la fissure avait complètement disparu au moment où le dispositif de distraction a été retiré. Deuxièmement, une plaque à mailles en titane peut empêcher le segment transposé de se résorber en raison de la pression transmise via le tissu mou labial. D'autres études sont nécessaires pour déterminer si une plaque à mailles en titane est appropriée pour l'OD horizontale.

2. Comparaison des techniques entre elles

Comme nous venons de le décrire, les 3 techniques d'augmentation horizontale étudiées possèdent chacune des possibilités d'améliorations et des protocoles plus intéressants que d'autres.

Il est nécessaire de réaliser un état des lieux sur les différences entre ces techniques. Notre revue de la littérature n'a identifié que 2 études comparatives randomisées (18),(12) ce qui limite les conclusions que nous pouvons tirer de cet état des lieux.

En l'absence de ces études de fort niveau de preuve, nous pouvons comparer les résultats des séries de cas entre eux bien que cette approche soit critiquable scientifiquement. Dans le cadre de notre travail de thèse, nous nous sommes permis cette méthodologie du fait du manque d'articles comparant les techniques entre elles spécifiquement à la mandibule.

Tout d'abord, les études comparatives en notre possession sont les suivantes :

- Ella et al. (21) qui ont réalisé des distractions ostéogéniques avec ou sans matériaux de comblements et nous en relatent les différences.
- Mazocco et al. (12) qui rapportent les performances des expandeurs osseux motorisés et les comparent à celles des régénérations osseuses guidées.
- Elgrany et al. (18) qui comparent la densité osseuse et la stabilité primaire obtenues avec la technique de split de crête par chirurgie piézo-électrique et celles obtenues avec l'ostéodensification par l'utilisation des fraises Densah.

Ella et al. (21) dans leur étude prospective comparative mettent en avant l'intérêt du matériau de comblement dans la distraction alvéolaire à la mandibule entraînant moins de fractures, moins de stress. Lors de leurs tests, ils constatent que la majorité de la résorption autour de l'implant a été observée dans les crêtes élargies qui n'avaient pas été remplies de phosphate de calcium biphasique. Les parois osseuses en contact direct avec l'implant exercent probablement une pression, même minime, sur la surface de l'implant. Cette pression pourrait ainsi affecter la vascularisation osseuse et provoquer une résorption d'origine ischémique. Il est possible que cette pression soit réduite par le matériau de comblement occupant l'espace entre les deux parois osseuses.

Mazzocco et al. (12) ont quant à eux comparé la régénération osseuse guidée et l'utilisation d'expansurs coniques motorisés. Il en ressort que l'expansion de la crête à l'aide d'expansurs osseux motorisés est aussi efficace que la technique d'augmentation par régénération osseuse guidée pour augmenter l'épaisseur vestibulo-linguale des crêtes atrophiques. Les défauts traités avec les expansurs ont montré moins de résorption de l'os dans le sens vestibulo-lingual au cours des 6 premiers mois de guérison. Une corrélation négative entre l'épaisseur de l'os spongieux et la quantité d'expansion a été trouvée, suggérant que plus l'os spongieux est mince, plus la longueur d'expansion totale est élevée. Cette corrélation spécifique était surprenante puisque, dans la littérature, Lee et Anitua (29) recommandent l'utilisation des expansurs motorisés dans les sites avec une plaque corticale mince et un os spongieux épais, comme Koutouzis et al. (17) le recommandent pour l'ostéodensification par les fraises Densah. Il semble qu'une quantité limitée d'os spongieux pourrait augmenter la quantité d'expansion, réduisant ainsi la quantité de condensation osseuse possible. En effet, l'os spongieux est riche en espaces médullaires et de nature assez trabéculaire. Ces caractéristiques de l'os trabéculaire absorbent probablement une partie de la pression centripète générée par l'expansur, réduisant l'efficacité de l'expansur et donc le gain de largeur obtenu.

Cependant, ces hypothèses ne sont pas contradictoires, Lee et Anitua (29) et Koutouzis et al. (17) suggèrent que l'os trabéculaire est nécessaire au processus d'ostéodensification et donc de condensation osseuse et Mazzocco et al. (12) avancent l'idée qu'une quantité limitée d'os spongieux est préférable afin d'augmenter l'espace dans le sens vestibulo-lingual du fait que l'os trabéculaire absorbe les contraintes et réduit l'expansion osseuse horizontale.

De plus, dans cette même étude, il a été prouvé que les expansurs osseux possèdent eux aussi, comme les fraises Densah un potentiel d'ostéocondensation de l'os. L'étude étant cependant peu puissante, les chercheurs nous avertissent sur la nécessité d'études plus poussées afin de comparer l'utilisation d'expansurs motorisés et les régénérations osseuses guidées.

Elgrany et al. (18), en 2019, ont évalué la densité osseuse et la stabilité primaire de l'implant, grâce à la fréquence de résonance, après l'utilisation de fraises Densah et de split de crête par piézo-chirurgie. Il en ressort que la densité osseuse (131,98) et la fréquence de résonance (68,30 ISQ) dans les sites où est réalisé une ostéodensification par les fraises Densah sont plus élevées que la densité osseuse (115,22) et la fréquence de résonance (62,80 ISQ) obtenues après un split de crête avec des ostéotomes piézo-chirurgicaux.

Pour Elgrany et al. (18) l'ostéo-densification permet de développer une autogreffe condensée entourant l'implant, qui améliore la stabilité de l'implant. La division piézo-chirurgicale de la crête et l'ostéodensification se sont avérées efficaces pour augmenter la largeur de la crête étroite. Par cet essai clinique randomisé les auteurs ont démontré que la technique d'ostéodensification pouvait augmenter la densité de l'os péri-implantaire et donc obtenir une stabilité primaire des implants dentaires en évitant le sacrifice osseux.

Comme précisé plus haut les autres articles présents dans cette revue de la littérature ont un niveau de preuve moins important et les conclusions tirées sont à vérifier par des études comparatives à plus haut niveau de preuve.

Le split de crête à la mandibule est une technique nécessitant généralement 2 temps chirurgicaux du fait de la densité osseuse ce qui rallongerait le temps de traitement comparé à une technique d'ostéodensification par l'utilisation de fraises type Densah. Le temps laissé après les ostéotomies préliminaires lors d'un split en 2 temps, permettant une revascularisation du segment fracturé, est en général de 1 mois.

Basa et al. (3) ont réalisé en 2004 des splits de crête avec pose d'implants dans le même temps par l'utilisation de vis à os cortical permettant une meilleure stabilité du segment fractionné. Sur 125 implants, seulement 5 implants ont été mis en charge à 6 mois le reste a été mis en charge à 3-4 mois. Les délais de mise en charge prothétiques sont quasi identiques pour les articles portant sur des splits de crêtes en 2 étapes. La pose d'implants le jour du fractionnement de la crête permettrait donc un raccourcissement du temps de traitement de 1 mois. Cependant, plus d'études doivent être réalisées à la mandibule afin de déterminer un avantage au split de crête en une seule étape et à l'utilisation de vis corticales. Afin d'établir une supériorité d'une technique par rapport à une autre, seule la réalisation d'études randomisées permettra de répondre à cette question avec un haut niveau de preuve scientifique.

Concernant la distraction alvéolaire, elle se déroule à partir du septième jour après l'ostéotomie horizontale permettant d'insérer le dispositif à raison de 0,4 mm / jour pendant 14 à 18 jours. Sept à 10 jours plus tard, des implants dentaires ont été placés. La distraction alvéolaire nécessite donc une 2^{ème} intervention pour la pose des implants. Puis, un temps d'attente de 3 à 4 mois est généralement nécessaire avant de mettre en charge les implants ce qui correspond au temps de traitement d'un split de crête en 2 étapes. Selon Takahashi et al. (20) ayant réalisé une distraction alvéolaire en utilisant une plaque à maille en titane, les données cliniques sur la

période de latence optimale, la vitesse de distraction et la période de consolidation pour la distraction alvéolaire horizontale font défaut. En distraction, 7 jours sont généralement appropriés pour la période de latence. Dans ce cas, cependant, il y avait une petite déhiscence au milieu du volet. Compte tenu de la guérison des tissus mous et de la revascularisation du segment transposé une période de latence légèrement plus longue peut être nécessaire. Pour ce qui est de la distraction elle est en général de 0,5mm à 1mm par jour.

Quant à l'utilisation d'expandeurs motorisés, particulièrement des fraises Densah, le temps de traitement est généralement court car les implants sont pour la plupart des cas posés le jour même du forage et la stabilité primaire de l'implant est augmentée par ostéodensification de l'os. Ce processus réalisé par les fraises permet de condenser l'os lors du forage offrant alors un lit osseux dense adéquat pour la pose de l'implant. Plus la stabilité primaire est bonne, plus vite les implants pourront être mis en charge et moins le temps de traitement sera long. Cependant, aucun des articles étudiés ne donne d'informations sur le temps de mise en charge prothétique. On ne peut donc pas affirmer que cette technique permet un raccourcissement du temps de traitement comparé aux autres. Ainsi d'autres études seront également nécessaires pour évaluer la durée globale du traitement de crête étroites à la mandibule par des expandeurs motorisés.

Concernant le gain de largeur de la crête alvéolaire, il est dans l'ensemble plus conséquent lors de split crête et de distraction alvéolaire plutôt que lors de l'utilisation d'expandeurs motorisés. Pour le split de crête et la distraction alvéolaire il est aux alentours de 3 à 4 mm : 2,8 à 3 mm (20), $3,22 \pm 0,97$ mm (8). Tandis que pour les expandeurs, il est d'environ 2 mm : $5,2 \pm 1,4$ mm à $7,1 \pm 1,0$ mm après l'utilisation des expandeurs dans les cas présentés par Koutouzis et al. (17). Encore une fois, aucune étude comparative de qualité n'a été identifiée. Il n'est donc pas possible de déterminer la supériorité d'une technique par rapport à une autre.

Notre analyse de la littérature montre des taux de survie implantaire similaires entre les différentes techniques étudiées : 85% sur 13 implants à semaines (17), à 100 % sur 30 implants à 4 mois (3). Les différentes études analysées montrent une fiabilité sur le long terme (de 3 mois à 8 ans) des différentes techniques. Cependant, rien ne permet de conclure qu'une technique est supérieure à une autre à la mandibule du fait du peu d'études comparatives.

L'utilisation de membranes de ROG ou de particules de biomatériaux de comblement est fréquente pour le split de crête. Pour ce qui est de la distraction alvéolaire et de l'utilisation des extenseurs motorisés, les ROG ou les matériaux de comblement sont très peu utilisés.

Un cas de distraction ostéogénique a été présenté par Ella et al. (21) qui réaliseront une distraction alvéolaire en un seul temps par l'utilisation d'un système d'expansion d'os avec 2 bras métalliques et une vis transverse. Après l'expansion de la crête, ils utilisèrent un substitut osseux synthétique au phosphate de calcium bi-phasique (hydroxyapatite 60% et phosphate bêta-tricalcique 40%) et recouvrirent d'une membrane de collagène résorbable (Bio-Gide, Geistlich). Ils constateront une résorption osseuse dans les sites n'ayant pas reçus de ROG. Cependant, il est rare que des ROG soient utilisées lors de distraction alvéolaire ainsi qu'avec les extenseurs motorisés.

Pour le split de crête, il est fréquent que des matériaux de comblement couplés ou non à des membranes, soient utilisés. Pour Chu et al. (11), la combinaison de techniques de split de crête modifiée et de ROG permet de réduire le risque de fracture de la plaque osseuse, d'infection et d'autres complications dans le processus de fractionnement osseux et entre-temps, d'optimiser le processus de chirurgie d'implantation.

Zhang et Huang (30) ont publié une étude visant à estimer les résultats radiographiques de la technique de split de crête alvéolaire combinée à la régénération osseuse guidée et de comparer son efficacité avec la ROG seule dans les crêtes étroites antérieures maxillaires. 40 patients avec 51 implants dans le groupe du split de crête et 40 patients avec 49 implants dans le groupe de la ROG seule ont été inclus. Les variations du volume osseux dans le sens vestibulo-lingual ont indiqué des différences significatives, avec plus de préservation d'os dans le groupe du split de crête ($p < 0,05$). Pour Zhang et Huang (30) comparée à la ROG seule, la technique de split de crête associée à la ROG pourrait être une modalité fiable.

La ROG est sujette également à des complications telle que l'exposition de la membrane au milieu buccal pouvant entraîner une infection de la zone. De plus, la ROG rajoute un coût supplémentaire aux opérations.

Une des autres techniques d'augmentation osseuse fréquemment utilisée est la greffe osseuse autogène.

Altıparmak et al. (31) dans leur étude rétrospective comparative ont comparé les complications et les taux de survie implantaire des déficiences localisées de la crête alvéolaire dans le sens vestibulo-lingual reconstruites par split de crête alvéolaire ou greffe osseuse autogène en onlay.

Le taux de survie implantaires du groupe des greffes autogène était de 92% et était de 100% dans le groupe des splits de crêtes, et la différence n'était pas statistiquement significative ($P = 0,116$).

Pour Altiparmak et al. (31) dans la reconstruction de crêtes alvéolaires verticalement suffisantes mais horizontalement insuffisantes, la technique de split de crête pourrait raccourcir la période de traitement, diminuer le gonflement et la douleur postopératoires, éliminer le besoin d'un deuxième site chirurgical, réduire le coût du traitement et faciliter la coopération du patient à la chirurgie.

Concernant les complications liées aux différentes techniques, celle qui revient le plus souvent lors d'un split de crête à la mandibule est la fracture du segment vestibulaire transposé comme ce fût le cas dans l'article de Sohn et al. (5). Pour y remédier, plusieurs solutions ont été proposées et décrites plus haut : l'utilisation de membranes résorbables, de matériau de comblement et le fractionnement de crête en 2 étapes.

D'autres complications mineures peuvent être : des infections mineures, des changements sensoriels temporaires de la lèvre et du menton, une perte mineure de la dimension verticale de la crête osseuse. L'élévation d'un lambeau mucopériosté entraînant une moins bonne vascularisation du segment vestibulaire par le périoste et l'ostéotomie au sommet de la crête osseuse peuvent causer cette légère perte de hauteur de la crête.

Pour la distraction alvéolaire, les complications rencontrées sont une résorption du segment de transposé, une difficulté à terminer l'ostéotomie du côté lingual, des problèmes liés au dispositif, une fracture du segment transposé, une déhiscence des tissus mous, une formation osseuse insuffisante, des paresthésies temporaires ou permanentes. Elles sont cependant mineures.

Koutouzis et al. (20) ont constaté une complication mineure de l'utilisation des expandeurs motorisés : lors d'une expansion de la crête alvéolaire par ostéodensification dans les sites avec de l'os cortical de type I ou avec un volume limité d'os trabéculaire ou dans un site de crête résorbé mince au niveau de la crête et de la base, il existe un risque plus élevé de surmenage osseux et de microfractures. Dans ces sites, il est recommandé de développer le volume tissulaire avec une ROG avant l'expansion par ostéodensification.

Il a été observé que la largeur minimale de la crête requise pour une expansion plastique prévisible par ostéodensification est une crête de 4 mm avec un volume osseux trabéculaire plus épais entouré de couches corticales plus minces.

V. Conclusion

Notre travail présente plusieurs forces. Il s'agit d'une étude exhaustive de la littérature sur une longue période, plus de vingt années. Plusieurs moteurs de recherche ont été interrogés. Un grand nombre d'article a été analysé. Nous nous sommes focalisés uniquement à la mandibule du fait du comportement très différent des deux os. Il nous était impossible de comparer une même technique sur des sites osseux aussi différents.


Notre travail présente des limites ou faiblesses. Tout d'abord le nombre d'article retenu était faible en raison de la spécificité de nos critères d'inclusion. Les techniques utilisées étaient très peu comparées entre elles (seulement trois études comparatives) ne permettant pas de tirer des conclusions intéressantes scientifiquement. La qualité méthodologique des études identifiées est très limitée.

Afin de progresser dans les connaissances dans ce domaine, notre analyse suggère de réaliser une étude randomisée prospective qui comparerait les temps de traitement, les taux de survie implantaire, les coûts globaux, les complications des splits de crête avec les ostéotomes, des expandeurs osseux motorisés (fraises d'ostéodensification et expandeurs coniques) et des distractions ostéogéniques uniquement à la mandibule.

VI. Références

1. Anitua E, Begoña L, Orive G. Clinical Evaluation of Split-Crest Technique with Ultrasonic Bone Surgery for Narrow Ridge Expansion: Status of Soft and Hard Tissues and Implant Success. *Clin Implant Dent Relat Res*. 2013;15(2):176-87.
2. Laster Z, Rachmiel A, Jensen OT. Alveolar Width Distraction Osteogenesis for Early Implant Placement. *J Oral Maxillofac Surg*. 2005;63(12):1724-30.
3. Basa S, Varol A, Turker N. Alternative Bone Expansion Technique for Immediate Placement of Implants in the Edentulous Posterior Mandibular Ridge: A Clinical Report. *Int J Oral Maxillofac Implants*. 2004;19(4):554-8.
4. Enislidis G, Wittwer G, Ewers R. Preliminary report on a staged ridge splitting technique for implant placement in the mandible: a technical note. *Int J Oral Maxillofac Implants*. 2006;21(3):445-9.
5. Sohn D-S, Lee H-J, Heo J-U, Moon J-W, Park I-S, Romanos GE. Immediate and Delayed Lateral Ridge Expansion Technique in the Atrophic Posterior Mandibular Ridge. *J Oral Maxillofac Surg*. 2010;68(9):2283-90.
6. Holtzclaw DJ, Toscano NJ, Rosen PS. Reconstruction of Posterior Mandibular Alveolar Ridge Deficiencies With the Piezoelectric Hinge-Assisted Ridge Split Technique: A Retrospective Observational Report. *J Periodontol*. 2010;81(11):1580-6.
7. Scarano A, Murmura G, Sinjiari B, Assenza B, Sollazzo V, Spinelli G, et al. Expansion of the Alveolar Bone Crest with Ultrasonic Surgery Device: Clinical Study in Mandible. *Int J Immunopathol Pharmacol*. 2011;24(2_suppl):71-5.
8. Abu Tair JA. Modification of mandibular ridge splitting technique for horizontal augmentation of atrophic ridges. *Ann Maxillofac Surg*. 2014;4(1):19-23.
9. Scarano A, Piattelli A, Murmura G, Iezzi G, Assenza B, Mancino C. Delayed Expansion of the Atrophic Mandible by Ultrasonic Surgery: A Clinical and Histologic Case Series. *Int J Oral Maxillofac Implants*. 2015;30(1):144-9.
10. Agabiti I, Botticelli D. Two-Stage Ridge Split at Narrow Alveolar Mandibular Bone Ridges. *J Oral Maxillofac Surg*. 2017;75(10):2115.e1-2115.e12.
11. Chu S, Xu H, Li X, Guo T, Ting Z, Zhou Y. Application of modified alveolar ridge augmentation technique for horizontal bone augmentation in posterior mandibular region: Report of 3 cases. *Clin Case Rep*. 2019;7(12):2548-64.
12. Mazzocco F, Nart J, Cheung WS, Griffin TJ. Prospective evaluation of the use of motorized ridge expanders in guided bone regeneration for future implant sites. *Int J Periodontics Restorative Dent*. 2011;31(5):547-54.
13. Brugnamì F, Caiazzo A, Mehra P. Piezosurgery-Assisted, Flapless Split Crest Surgery for Implant Site Preparation. *J Maxillofac Oral Surg*. 2014;13(1):67-72.
14. Huwais S. Implant Practice US. Enhancing implant stability with osseodensification : a case report with 2-year follow-up. 2020;1(1):1-3.
15. Iraqui O, Lakhssassi N, Berrada S, Merzouk N. L'expansion osseuse atraumatique : intérêts de la combinaison piézo-chirurgie, expanseurs coniques et implantation immédiate. *Rev Stomatol Chir Maxillo-Faciale Chir Orale*. 2016;117(3):151-7.
16. Scarano A, Murmura G, Vantaggiato G, Lauritano D, Silvestre-Rangil J, Di Cerbo A, et al. Delayed expansion of atrophic mandible (deam): a case report. *Oral Implantol*.

- 2017;10(2):190-6.
17. Koutouzis T, Huwais S, Hasan F, Trahan W, Waldrop T, Neiva R. Alveolar Ridge Expansion by Osseodensification-Mediated Plastic Deformation and Compaction Autografting: A Multicenter Retrospective Study. *Implant Dent.* 2019;28(4):349-55.
 18. Elgrany E, Mwafey I, Abo Zaid F, Hassan K. The Effect of Piezosurgical Ridge Splitting and Osseodensification on The Primary Stability of The Implant in Narrow Ridge: (Comparative Randomized Controlled Split Mouth Clinical Trial). *Al-Azhar Assiut Dent J.* 2019;2(1):31-9.
 19. Hindi AR, Bede SY. The effect of osseodensification on implant stability and bone density: A prospective observational study. *J Clin Exp Dent.* 2020;12(5):e474-8.
 20. Takahashi T, Funaki K, Shintani H, Haruoka T. Use of horizontal alveolar distraction osteogenesis for implant placement in a narrow alveolar ridge: a case report. *Int J Oral Maxillofac Implants.* 2004;19(2):291-4.
 21. Ella B, Laurentjoye M, Sedarat C, Coutant J-C, Masson E, Rouas A. Mandibular ridge expansion using a horizontal bone-splitting technique and synthetic bone substitute: an alternative to bone block grafting? *Int J Oral Maxillofac Implants.* 2014;29(1):135-40.
 22. Bozkaya S, Durmuşlar MC, Çakir M, Erkmen E. Use of alveolar distraction osteogenesis for implant placement: a case report with eight-year follow-up. *Aust Dent J.* 2016;61(2):252-6.
 23. Cordaro L, Amadé DS, Cordaro M. Clinical results of alveolar ridge augmentation with mandibular block bone grafts in partially edentulous patients prior to implant placement. *Clin Oral Implants Res.* 2002;13(1):103-11.
 24. Simion M, Baldoni M, Zaffe D. Jawbone enlargement using immediate implant placement associated with a split-crest technique and guided tissue regeneration. *Int J Periodontics Restorative Dent.* 1992;12(6):462-73.
 25. Stricker A, Fleiner J, Stübinger S, Schmelzeisen R, Dard M, Bosshardt DD. Bone loss after ridge expansion with or without reflection of the periosteum. *Clin Oral Implants Res.* 2015;26(5):529-36.
 26. Mounir M, Beheiri G, El-Beialy W. Assessment of marginal bone loss using full thickness versus partial thickness flaps for alveolar ridge splitting and immediate implant placement in the anterior maxilla. *Int J Oral Maxillofac Surg.* 2014;43(11):1373-80.
 27. Castro R, Afota F, Saint-Surin I, Savoldelli C. Front-block technical note: dental and bone borne distractors. *J Stomatol Oral Maxillofac Surg.* 2019;120(2):143-6.
 28. Rachmiel A, Levy M, Laufer D. Lengthening of the mandible by distraction osteogenesis: report of cases. *J Oral Maxillofac Surg.* 1995;53(7):838-46.
 29. Lee EA, Anitua E. Atraumatic ridge expansion and implant site preparation with motorized bone expanders. *Pract Proced Aesthetic Dent.* 2006;18(1):17-22.
 30. Zhang L, Huang Y. Radiographic Evaluation of the Alveolar Ridge Splitting Technique Combined with Guided Bone Regeneration vs Guided Bone Regeneration Alone in the Anterior Maxilla: A Retrospective Controlled Study. *Int J Periodontics Restorative Dent.* 2020; 1(3):1-9.
 31. Altıparmak N, Akdeniz SS, Bayram B, Gulsever S, Uçkan S. Alveolar Ridge Splitting Versus Autogenous Onlay Bone Grafting: Complications and Implant Survival Rates. *Implant Dent.* 2017;26(2):284-7.



SERMENT MEDICAL

En présence des Maîtres de cette Faculté, de mes chers condisciples, devant l'effigie d'HIPPOCRATE.

Je promets et je jure, d'être fidèle aux lois de l'honneur et de la probité dans l'exercice de la Médecine Dentaire.

Je donnerai mes soins à l'indigent et n'exigerai jamais un salaire au-dessus de mon travail, je ne participerai à aucun partage clandestin d'honoraires.

Je ne me laisserai pas influencer par la soif du gain ou la recherche de la gloire.

Admis dans l'intérieur des maisons, mes yeux ne verront pas ce qui s'y passe, ma langue taira les secrets qui me seront confiés et mon état ne servira pas à corrompre les mœurs ni à favoriser le crime.

Je ne permettrai pas que des considérations de religion, de nation, de race, de parti ou de classe sociale viennent s'interposer entre mon devoir et mon patient.

Même sous la menace, je n'admettrai pas de faire usage de mes connaissances médicales contre les lois de l'humanité.

J'informerai mes patients des décisions envisagées, de leurs raisons et de leurs conséquences. Je ne tromperai jamais leur confiance et n'exploiterai pas le pouvoir hérité des connaissances pour forcer les consciences.

Je préserverai l'indépendance nécessaire à l'accomplissement de ma mission. Je n'entreprendrai rien qui dépasse mes compétences. Je les entretiendrai et les perfectionnerai pour assurer au mieux les services qui me seront demandés.

Respectueux et reconnaissant envers mes Maîtres, je rendrai à leurs enfants l'instruction que j'ai reçue de leur père.

Que les hommes m'accordent leur estime si je suis fidèle à mes promesses.

Que je sois déshonoré et méprisé de mes confrères si j'y manque.

FORCIOLI Louis – Techniques d’augmentation osseuse horizontale à la mandibule : le split de crête, les expanseurs osseux motorisés et la distraction ostéogénique.

Th. : Chir. dent. : Marseille : Aix-Marseille Université : 2021

Rubrique de classement : Chirurgie Orale

Résumé :

Objectifs : Cette thèse porte sur trois des multiples techniques d’augmentation osseuse horizontale à la mandibule existantes : le split de crête, les expanseurs osseux motorisés et la distraction ostéogénique. Nous nous sommes intéressés à ces 3 techniques car elles sont basées sur l’utilisation d’os pré-existant et sont voisines sur le plan technique. Nous avons choisi de nous attarder sur les études uniquement à la mandibule pour éviter les biais liés à une différence de comportement entre l’os maxillaire et l’os mandibulaire. La plupart des études portent sur l’utilisation de ces techniques au maxillaire, l’os étant moins rigide qu’à la mandibule. L’objectif de notre travail était d’évaluer l’intérêt uniquement à la mandibule de la réalisation d’une de ces 3 techniques, de tenter de ressortir les forces et les limites de chacune et de les comparer entre elles.

Matériel et méthode : Après une revue de la littérature sur 20 années, les bases de données Summon, PubMed et Google Scholar dans la limite des droits univ-amu ont été interrogés.

Résultats : 21 articles ont été analysés.

Discussion : L’analyse des différents protocoles de chacune des techniques puis une comparaison des techniques entre elles ont été réalisés.

Conclusion : Le faible niveau de preuve scientifique de la littérature au sujet des splits de crête, des expanseurs osseux motorisés et de la distraction ostéogénique à la mandibule suggérerait que de nouvelles études randomisées soient réalisées afin de comparer les couts globaux, les temps de traitement, les gains de volume osseux dans le sens vestibulo-lingual et les complications des techniques entre elles.

Mots-clés : Split de crête, distraction ostéogénique, expanseurs osseux motorisés, mandibule, horizontal.

FORCIOLI Louis – Mandibular horizontal bone expansion techniques: split crest, motorized bones expanders and distraction osteogenesis.

Abstract:

Objective: This thesis concerns three of the existing multiple mandibular horizontal bone expansion techniques: split crest, motorized bones expanders and distraction osteogenesis. We study these techniques because they concern pre-existing bone and are technically almost similar. We focused only on mandibular studies to avoid bias link to bone density difference between mandible and maxillary. Most of the studies concern the use of those techniques on the maxillary, the bone being less rigid than on the mandible. The objective was to evaluate the value of these 3 techniques on mandible, to enhance their strengths and limits, and to compare them to each other.

Material and Method: after a literature review among 20 years, data bases Summon, PubMed and Google Scholar were interrogated according to univ-amu rights. Results: Literature review collected 21 articles.

Discussion: Analysis of various protocols was realized then techniques were compared to each other.

Conclusion: Our data pointed out the low quality of scientific data and suggested that further randomized study are needed in order to compare the overall cost, the gain of time, the gain of bone volume in the vestibulo-lingual dimension and the complication rates between techniques.

Keywords : split crest, distraction osteogenesis and motorized bones expanders, mandibular, horizontal.