



**HAL**  
open science

# Étude de l'intérêt de l'examen extemporané dans la chirurgie thyroïdienne

Pauline Gerdal

► **To cite this version:**

Pauline Gerdal. Étude de l'intérêt de l'examen extemporané dans la chirurgie thyroïdienne. Médecine humaine et pathologie. 2021. dumas-03590974

**HAL Id: dumas-03590974**

**<https://dumas.ccsd.cnrs.fr/dumas-03590974>**

Submitted on 28 Feb 2022

**HAL** is a multi-disciplinary open access archive for the deposit and dissemination of scientific research documents, whether they are published or not. The documents may come from teaching and research institutions in France or abroad, or from public or private research centers.

L'archive ouverte pluridisciplinaire **HAL**, est destinée au dépôt et à la diffusion de documents scientifiques de niveau recherche, publiés ou non, émanant des établissements d'enseignement et de recherche français ou étrangers, des laboratoires publics ou privés.

UNIVERSITÉ de CAEN NORMANDIE

-----  
**UFR SANTÉ**

**FACULTÉ de MÉDECINE**

Année 2020/2021

**THÈSE POUR L'OBTENTION**  
**DU GRADE DE DOCTEUR EN MÉDECINE**

Présentée et soutenue publiquement le : Mercredi 20 Octobre 2021

par

Mme Pauline GERALDY

Née le 08/04/1990 à Ivry-sur-Seine (94)

**TITRE DE LA THÈSE :**

**Etude de l'intérêt de l'examen extemporané dans la chirurgie  
thyroïdienne**

**Président : Monsieur le Professeur Emmanuel BABIN**

**Membres : Monsieur le Professeur Martin HITIER**

**Monsieur le Professeur Sylvain MOREAU**

**Madame le Docteur Virginie SAGUET-RYSANEK**

**Directeur de thèse : Docteur Renaud CIAPPUCCINI**

**Année Universitaire 2020/2021****Doyen**

Professeur Emmanuel TOUZÉ

**Assesseurs**

Professeur Paul MILLIEZ (pédagogie)

Professeur Guy LAUNOY (recherche)

Professeur Sonia DOLLFUS & Professeur Evelyne EMERY (3<sup>ème</sup> cycle)**Directrice administrative**

Madame Sarah CHEMTOB

**PROFESSEURS DES UNIVERSITÉS - PRATICIENS HOSPITALIERS**

M.	<b>AGOSTINI Denis</b>	Biophysique et médecine nucléaire
M.	<b>AIDE Nicolas</b>	Biophysique et médecine nucléaire
M.	<b>ALEXANDRE Joachim</b>	Pharmacologie clinique
M.	<b>ALLOUCHE Stéphane</b>	Biochimie et biologie moléculaire
M.	<b>ALVES Arnaud</b>	Chirurgie digestive
M.	<b>AOUBA Achille</b>	Médecine interne
M.	<b>BABIN Emmanuel</b>	Oto-Rhino-Laryngologie
M.	<b>BÉNATEAU Hervé</b>	Chirurgie maxillo-faciale et stomatologie
M.	<b>BENOIST Guillaume</b>	Gynécologie - Obstétrique
M.	<b>BERGER Ludovic</b>	Chirurgie vasculaire
M.	<b>BERGOT Emmanuel</b>	Pneumologie
M.	<b>BIBEAU Frédéric</b>	Anatomie et cytologie pathologique
Mme	<b>BRAZO Perrine</b>	Psychiatrie d'adultes
M.	<b>BROUARD Jacques</b>	Pédiatrie
M.	<b>BUI Thanh-huy Eric</b>	Psychiatrie d'adultes
M.	<b>BUSTANY Pierre</b>	Pharmacologie
Mme	<b>CHAPON Françoise</b>	Histologie, Embryologie
Mme	<b>CLIN-GODARD Bénédicte</b>	Médecine et santé au travail
M.	<b>DAMAJ Ghandi Laurent</b>	Hématologie
M.	<b>DAO Manh Thông</b>	Hépatologie-Gastro-Entérologie
M.	<b>DAMAJ Ghandi Laurent</b>	Hématologie
M.	<b>DEFER Gilles</b>	Neurologie
M.	<b>DELAMILLIEURE Pascal</b>	Psychiatrie d'adultes
M.	<b>DENISE Pierre</b>	Physiologie
Mme	<b>DOLLFUS Sonia</b>	Psychiatrie d'adultes

<b>Mme DOMPMARTIN-BLANCHÈRE Anne</b>	Dermatologie
<b>M. DREYFUS Michel</b>	Gynécologie - Obstétrique
<b>M. DU CHEYRON Damien</b>	Réanimation médicale
<b>Mme ÉMERY Evelyne</b>	Neurochirurgie
<b>M. ESMAIL-BEYGUI Farzin</b>	Cardiologie
<b>Mme FAUVET Raffaèle</b>	Gynécologie – Obstétrique
<b>M. FISCHER Marc-Olivier</b>	Anesthésiologie et réanimation
<b>M. GÉRARD Jean-Louis</b>	Anesthésiologie et réanimation
<b>M. GUÉNOLÉ Fabian</b>	Pédopsychiatrie
<b>Mme GUITTET-BAUD Lydia</b>	Epidémiologie, économie de la santé et prévention
<b>M. HAMON Martial</b>	Cardiologie
<b>Mme HAMON Michèle</b>	Radiologie et imagerie médicale
<b>M. HANOUCZ Jean-Luc</b>	Anesthésie et réa. médecine péri-opératoire
<b>M. HITIER Martin</b>	Anatomie –ORL Chirurgie Cervico-faciale
<b>M. HULET Christophe</b>	Chirurgie orthopédique et traumatologique
<b>M. ICARD Philippe</b>	Chirurgie thoracique et cardio-vasculaire
<b>M. JOIN-LAMBERT Olivier</b>	Bactériologie - Virologie
<b>Mme JOLY-LOBBEDEZ Florence</b>	Cancérologie
<b>M. JOUBERT Michael</b>	Endocrinologie
<b>M. LAUNOY Guy</b>	Epidémiologie, économie de la santé et prévention
<b>M. LE HELLO Simon</b>	Bactériologie-Virologie
<b>Mme LE MAUFF Brigitte</b>	Immunologie
<b>M. LOBBEDEZ Thierry</b>	Néphrologie
<b>M. LUBRANO Jean</b>	Chirurgie viscérale et digestive
<b>M. MAHE Marc-André</b>	Cancérologie
<b>M. MANRIQUE Alain</b>	Biophysique et médecine nucléaire
<b>M. MARCÉLLI Christian</b>	Rhumatologie
<b>M. MARTINAUD Olivier</b>	Neurologie
<b>M. MAUREL Jean</b>	Chirurgie générale
<b>M. MILLIEZ Paul</b>	Cardiologie
<b>M. MOREAU Sylvain</b>	Anatomie/Oto-Rhino-Laryngologie
<b>M. MOUTEL Grégoire</b>	Médecine légale et droit de la santé
<b>M. NORMAND Hervé</b>	Physiologie
<b>M. PARIENTI Jean-Jacques</b>	Biostatistiques, info. médicale et tech. de communication

M. PELAGE Jean-Pierre	Radiologie et imagerie médicale
Mme PIQUET Marie-Astrid	Nutrition
M. QUINTYN Jean-Claude	Ophtalmologie
Mme RAT Anne-Christine	Rhumatologie
M. REPESE Yohann	Hématologie
M. REZNIK Yves	Endocrinologie
M. ROD Julien	Chirurgie infantile
M. ROUPIE Eric	Médecine d'urgence
Mme THARIAT Juliette	Radiothérapie
M. TILLOU Xavier	Urologie
M. TOUZÉ Emmanuel	Neurologie
Mme VABRET Astrid	Bactériologie - Virologie
M. VERDON Renaud	Maladies infectieuses
Mme VERNEUIL Laurence	Dermatologie
M. VIVIEN Denis	Biologie cellulaire

#### **PROFESSEURS ASSOCIÉS DES UNIVERSITÉS A MI-TEMPS**

Mme BELLOT Anne	Pédiatrie
M. DE LA SAYETTE Vincent	Neurologie
M. GUILLAUME Cyril	Médecine palliative
M. LE BAS François	Médecine Générale
M. SABATIER Rémi	Cardiologie

#### **PRCE**

Mme LELEU Solveig	Anglais
-------------------	---------

#### **PROFESSEURS ÉMÉRITES**

M. DERLON Jean-Michel	Neurochirurgie
M. GUILLOIS Bernard	Pédiatrie
M. HABRAND Jean-Louis	Cancérologie option Radiothérapie
M. HURAUULT de LIGNY Bruno	Néphrologie
Mme KOTTLER Marie-Laure	Biochimie et biologie moléculaire
M. LE COUTOUR Xavier	Epidémiologie, économie de la santé et prévention
M. LEPORRIER Michel	Hématologie
M. RAVASSE Philippe	Chirurgie infantile

**M. TROUSSARD Xavier**

Hématologie

**M. VIADER Fausto**

Neurologie

**Année Universitaire 2020/2021****Doyen**

Professeur Emmanuel TOUZÉ

**Assesseurs**

Professeur Paul MILLIEZ (pédagogie)

Professeur Guy LAUNOY (recherche)

Professeur Sonia DOLLFUS & Professeur Evelyne EMERY (3<sup>ème</sup> cycle)**Directrice administrative**

Madame Sarah CHEMTOB

**MAITRES DE CONFERENCES DES UNIVERSITÉS - PRATICIENS HOSPITALIERS**

Mme BENHAÏM Annie	Biologie cellulaire
M. BESNARD Stéphane	Physiologie
Mme BONHOMME Julie	Parasitologie et mycologie
M. BOUVIER Nicolas	Néphrologie
M. BROSSIER David	Pédiatrie
M. COULBAULT Laurent	Biochimie et Biologie moléculaire
M. CREVEUIL Christian	Biostatistiques, info. médicale et tech. de communication
M. DE BOYSSON Hubert	Médecine interne
Mme DINA Julia	Bactériologie - Virologie
Mme DUPONT Claire	Pédiatrie
M. ÉTARD Olivier	Physiologie
M. GABEREL Thomas	Neurochirurgie
M. GRUCHY Nicolas	Génétique
M. ISNARD Christophe	Bactériologie Virologie
M. JUSTET Aurélien	Pneumologie
Mme KRIEGER Sophie	Pharmacie
M. LEGALLOIS Damien	Cardiologie
Mme LELONG-BOULOUARD Véronique	Pharmacologie fondamentale
Mme LEVALLET Guénaëlle	Cytologie et Histologie
M. MACREZ Richard	Médecine d'urgence
M. MITTRE Hervé	Biologie cellulaire
M. MOLIN Arnaud	Génétique
M. SAINT-LORANT Guillaume	Pharmacie

<b>M. SESBOÛÉ Bruno</b>	Physiologie
<b>M. TOUTIRAIS Olivier</b>	Immunologie
<b>M. VEYSSIERE Alexis</b>	Chirurgie maxillo-faciale et stomatologie

**MAITRE DE CONFERENCES DES UNIVERSITÉS DE MÉDECINE GÉNÉRALE**

**M. HUMBERT Xavier**

**MAITRES DE CONFERENCES ASSOCIÉS DES UNIVERSITÉS A MI-TEMPS**

<b>Mme ABBATE-LERAY Pascale</b>	<b>Médecine générale</b>
<b>M. BANSARD Mathieu</b>	<b>Médecine générale</b>
<b>M. COUETTE Pierre-André</b>	<b>Médecine générale</b>
<b>Mme NOEL DE JAEGHER Sophie</b>	<b>Médecine générale</b>
<b>M. PITHON Anni</b>	<b>Médecine générale</b>
<b>M. SAINMONT Nicolas</b>	<b>Médecine générale</b>
<b>Mme SCHONBRODT Laure</b>	<b>Médecine générale</b>

**MAITRES DE CONFERENCES ÉMÉRITES**

<b>Mme DEBRUYNE Danièle</b>	Pharmacologie fondamentale
<b>Mme DERLON-BOREL Annie</b>	Hématologie
<b>Mme LEPORRIER Nathalie</b>	Génétique



A Monsieur le Professeur Emmanuel BABIN ;

A Monsieur le Docteur Renaud CIAPPUCCINI ;

A Monsieur le Professeur Martin HITIER ;

A Monsieur le Professeur Sylvain MOREAU ;

A Madame Le Docteur Virginie SAGUET - RYSANEK ;

C'est un honneur de vous avoir en tant que membres de mon jury de thèse.

## Remerciements

Je remercie le Pr BABIN pour m'avoir tant enseigné, pour m'avoir guidée et accompagnée tout au long de l'internat. J'espère un jour avoir la moitié de vos compétences médicales, chirurgicales, et humaines. J'ai hâte de continuer à travailler à vos côtés.

Je remercie le Dr CIAPPUCCINI pour toutes ses corrections et son accompagnement des derniers mois. Tout cela sans même savoir qu'il était mon directeur de thèse !

Je remercie le Pr HITIER pour ses séances de dissection et d'anatomie, pour sa patience et pour parvenir à nous communiquer sa passion de notre métier.

Je remercie le Pr MOREAU pour m'avoir accueillie dans son service, et m'avoir fait confiance depuis le début de mon internat.

Je remercie le Dr PATRON pour m'avoir enseigné tellement de choses. Tes qualités chirurgicales, ta rigueur, et ton perfectionnisme m'ont beaucoup impressionnée et j'espère un jour pouvoir façonner d'aussi beaux nez que toi !

Je remercie également Laetitia ROBARD, Laetitia PLISSON, ainsi que Marjorie LOAEC. Vous m'en avez appris des choses entre deux soirées au French Café !

Je remercie tous mes co-internes, avec lesquels nous formons une grande famille un peu loufoque : Marion P et Agnès, les girls avec qui j'ai survécu à l'enfer. Base-base et Djustine, quelle promo on a formé ! On ne pouvait pas rêver mieux ! Mamie Lara pour sa grande sagesse (et son côté foufou aussi). Momo le meilleur cupidon de tous les temps. Manu qui m'a pris sous son aile au tout début et m'a empêchée de repartir en courant à Paris. Jeje pour ses célèbres surnoms et les 150 recommandations qu'il a eu le temps de lire la veille avant de se coucher. Marion S avec sa tête d'ange à laquelle il ne faut pas

se fier. Baba notre force tranquille. Nico, l'autre parisien, heureusement que tu es là pour m'aider à résister à l'invasion bretonne. MK, notre Picasso/marmule turque. Et PA mon petit premier de la classe que je vais pouvoir torturer dans quelques temps...

Je remercie Sophie, notre secrétaire/maman/conseillère conjugale/guide de vie... Mais comment va-t-on faire sans toi... ! Ainsi que toutes les secrétaires du service, Manue, Eliane, Popo, avec qui j'ai eu le plaisir de travailler. Je remercie également les infirmières de consultation, qui nous accompagnent et nous aident au quotidien, et toutes les infirmières du service, même celles qui sont devenues prof de pilates ! Je remercie enfin l'équipe du bloc 14 et toutes les ibodes qui y sont.

Je remercie Audrey qui m'a appris qu'on pouvait faire une trachéotomie seulement avec un scalpel et un iPhone. Je remercie aussi Vianney, je te piquerai une ou deux questions d'anatomie pour faire souffrir mes internes. Je remercie Lise-Marie et Olivier, ou la blonde et le corse, qui ont représenté notre service dans les terres niçoises.

Je remercie Olivier COFFIN, qui a presque réussi à me faire faire un droit au remord. Jamais je n'ai entendu autant de gros mots au cours d'une intervention.

Je remercie Fred qui m'a fait le meilleur accueil possible en neurochirurgie, du haut de sa grande expérience de 2<sup>e</sup> semestre. Et Pierre-Louis, aussi doué pour réparer des gueules cassées que pour soulever des cartons.

Je remercie le Dr LOGNONE pour son accueil et son aide pendant mon semestre à Flers.

Je remercie le Pr PAPON de m'avoir accueillie dans son service, ainsi que toute l'équipe du Kremlin-Bicêtre pour avoir supporté Miss Catastrophe pendant 6 mois. Je remercie Pauphélile pour avoir tenu jusqu'au bout avec moi. Vous voir craquer avec moi m'a permis de mieux le vivre !

Je remercie Camille et Caroline, la team de choc dès notre arrivée ! Nos diners et nos soirées à l'internat m'ont tellement remonté le moral. Je remercie aussi Grégoire, l'homme qui fait la vaisselle plus vite que son ombre, et Hélène, sa femme parfaite. Et Caro, la pro des voyages, je suis jalouse !

Je remercie tous mes amis de l'externat, on n'était pas les plus brillants mais qu'est-ce qu'on s'est marré : Marinette, ça fait 11 ans que je t'ai rencontrée, on a tout fait ensemble, tu me connais par cœur. Lampiche mon rugbyman orthopédiste intelligent (oui ça existe !). Tu portes les costumes de fée comme personne. Claire qui n'a pas réussi à m'enlever l'idée que les psychiatres sont plus fous que leurs patients. Jerem, jamais je n'oublierai l'intérieur de ton nez ! Anne-So, Astrid, Mathilde et Dodo, pas un ragot ne pouvait passer sans qu'on soit au courant. Célia et Adeline, mes acolytes de stage.

Je remercie Donna, depuis le collège je n'ose même pas compter ! Et Marie-Laure, une raison supplémentaire pour venir admirer la Nouvelle-Zélande.

Je remercie ma cousine, Anne, qui est plus qu'une sœur pour moi. La distance n'empêche pas de rester proches, mais heureusement qu'on réussit à moins passer d'heures au téléphone ensemble, sinon on n'aurait pas beaucoup avancé dans la vie !

Je remercie ma famille, tout spécialement ma grand-mère, mes oncles et tantes, mes cousins, qui m'ont vue grandir et qui ont été présents à mes côtés.

Je remercie mon parrain Aldric. Il aura fallu une thèse pour que tu franchisses le périph, je suis fière de cet accomplissement !

Je tiens particulièrement à remercier mes parents. Vous m'avez entourée d'amour depuis ma naissance, et vous m'avez soutenue... J'ai une famille en or et si je peux être heureuse et épanouie aujourd'hui c'est grâce à vous.

Enfin je remercie Thomas. Ton parcours de vie m'inspire et je suis tellement fière de toi. Tu me soutiens au quotidien, tu m'aides à donner le meilleur de moi-même. Je n'imagine pas ma vie sans toi et j'espère que nous aurons encore un long chemin à parcourir ensemble.

## Abréviations

AACE : American Association of Clinical Endocrinologists

AME : Associazione Medici Endocrinologi

ATA : American Thyroid Association

BTA : British Thyroid Association

ESMO : European Society for Medical Oncology

ETA : European Thyroid Association

FNA : Fine-needle Aspiration

HES : Hématoxyline – Eosine – Safran

NIFTP : Non Invasive Follicular Thyroid Neoplasm with Papillary-Like Nuclear Features

Se : Sensibilité

SFE : Société Française d'Endocrinologie

Sp : Spécificité

TEP-TDM : Tomographie par Emission de Positons avec scanner

TIRADS : Thyroid Imaging Reporting and Data System

TSH : Thyroid Stimulating Hormone

TUMP : Tumors of Uncertain Malignant Potential

US : Ultrasonographic

VPN : Valeur Prédictive Négative

VPP : Valeur Prédictive Positive

## Tableaux et figures

### Figures :

Figure 1 : Différence d'architecture entre un cancer papillaire d'architecture vésiculaire invasif et un NIFTP (15) .....	3
Figure 2 : Risque de malignité en fonction des caractéristiques échographiques des nodules thyroïdiens (3).....	6
Figure 3 : Classification TIRADS et indication de la cytoponction (selon ATA Guidelines for Adult Patients with Thyroid Nodules and Differentiated Thyroid Cancer 2015).....	7
Figure 4 : Réalisation d'une cytoponction thyroïdienne sous échographie (JIM.fr). La sonde d'échographie (à gauche) permet de s'assurer que l'aiguille explore le nodule cible (à droite). .....	9
Figure 5: Amas de cellules visualisé en cytologie, évocateur d'un carcinome papillaire (coloration par méthode rapide de Papanicolaou) (22) .....	9
Figure 6 : Comparaison de l'examen extemporané et de l'examen anatomopathologique définitif de nodules thyroïdiens (22). (f) : examen extemporané ; (g) : coloration HES (x16) d'un carcinome papillaire d'architecture vésiculaire. ....	12
Figure 7 : Répartition des résultats de l'examen extemporané des nodules thyroïdiens opérés .....	21

### Tableaux :

Tableau 1 : Classification TNM des cancers de la thyroïde (12) .....	3
Tableau 2 : Classification Bethesda pour la cytoponction des nodules thyroïdiens (Hartl. D, tumeurs du corps thyroïde, EMC ORL, 2015 May, 10 (2)).....	10
Tableau 3 : Caractéristiques échographiques des nodules thyroïdiens .....	20
Tableau 4 : Caractéristiques cytologiques des nodules thyroïdiens opérés .....	21
Tableau 5 : Résultats des sous-types histologiques des nodules malins .....	22
Tableau 6 : Classification TNM (2017) des 36 cancers thyroïdiens .....	23
Tableau 7 : Classification TIRADS des 36 nodules malins en fonction du résultat de l'examen extemporané .....	24

Tableau 8 : Répartition des différentes catégories Bethesda en fonction du résultat de l'examen extemporané dans les 36 nodules malins .....	24
Tableau 9 : Caractéristiques des nodules malins dont l'examen extemporané était négatif .....	25
Tableau 10 : Caractéristiques des nodules malins dont l'examen extemporané était douteux .....	25
Tableau 11 : Caractéristiques des nodules malins dont l'examen extemporané était positif .....	26
Tableau 12 : Répartition des histologies définitives en fonction des résultats de l'examen extemporané .....	27
Tableau 13 : Performances de l'examen extemporané en fonction des caractéristiques des nodules .....	28
Tableau 14 : Caractéristiques des patients avec un nodule malin lors de la chirurgie initiale et ayant nécessité une reprise chirurgicale .....	30



## Sommaire

I.	Introduction .....	1
A.	Les cancers de la thyroïde .....	1
B.	La démarche diagnostique concernant les nodules thyroïdiens.....	4
1.	L'échographie cervicale .....	5
2.	La cytoponction échoguidée .....	8
C.	L'examen histologique extemporané peropératoire .....	11
1.	Les modalités de l'examen extemporané.....	11
2.	Les indications chirurgicales .....	13
3.	Les indications de l'examen extemporané .....	14
D.	Objectifs de l'étude.....	16
II.	Matériels et Méthode.....	17
A.	Population de l'étude.....	17
B.	Chirurgie thyroïdienne et examen anatomopathologique.....	18
C.	Recueil de données et analyse statistique .....	18
III.	Résultats .....	20
A.	Caractéristiques de la population .....	20
B.	Examen extemporané et histologie définitive .....	21
1.	Les résultats de l'analyse extemporanée.....	21
2.	Les résultats de l'histologie définitive .....	22
3.	Les classifications TIRADS et Bethesda des nodules malins .....	23
4.	Résultats histologiques des nodules malins .....	27
C.	Performances de l'examen extemporané.....	28
D.	Les modalités de la chirurgie.....	29
1.	La chirurgie thyroïdienne .....	29
2.	Les reprises chirurgicales .....	29
IV.	Discussion .....	31
V.	Conclusion .....	38
VI.	Bibliographie.....	39

## **I. Introduction**

### **A. Les cancers de la thyroïde**

La prise en charge des cancers thyroïdiens nécessite l'intervention de multiples spécialités médicales et chirurgicales, formant une véritable chaîne de compétences : les endocrinologues, les anatomopathologistes, les chirurgiens, les médecins nucléaires, les radiologues, les radiothérapeutes et les oncologues. Cela implique un langage commun, ainsi que l'utilisation de scores et de classifications, permettant une communication fluide entre les spécialités pour une prise en charge optimale.

L'incidence des cancers de la thyroïde a triplé en 20 ans (1). Cette incidence, croissante d'année en année, était de 8000 nouveaux cas en France en 2011 (2) et de 62000 nouveaux cas aux USA en 2015 (3). Cette augmentation concerne principalement les petits cancers thyroïdiens qui sont dépistés au cours d'une échographie ou découverts de façon fortuite (4). 40-45% de ces cancers mesurent moins de 1 cm, ils sont considérés comme des micro-cancers (3,5,6). Depuis 2002, ils sont inclus dans les T1 de la nouvelle classification TNM et ne font plus l'objet d'une catégorie à part.

Certaines situations sont connues pour être des facteurs de risque de cancer (5,7,8) : l'âge < 20 ans ou > 65 ans, le sexe masculin, l'antécédent d'irradiation cervicale et les antécédents familiaux (de cancers papillaires ou de NEM2). Le risque de cancer est le même en cas de nodule isolé ou de goitre multi-nodulaire (9).

Il existe différents types de cancers de la thyroïde (3,10,11) :

- Les cancers différenciés, qui représentent la majorité des cancers thyroïdiens. Dans cette catégorie sont inclus les carcinomes papillaires (classique, d'architecture vésiculaire, ...), qui sont les plus fréquents à 85-90%, et les

carcinomes vésiculaires (dont oncocytaires ou à cellules de Hürthle) qui constituent 5 à 8%. Les premiers sont plutôt de très bon pronostic (sauf présence de contingents peu différenciés ou certaines histologies agressives) et peuvent engendrer des adénopathies cervicales métastatiques, et plus rarement des métastases, notamment pulmonaires. Les seconds ont une diffusion hématogène et peuvent donner des métastases à distance, majoritairement pulmonaires et osseuses.

- Les cancers anaplasiques, qui représentent moins de 1% des cancers thyroïdiens. Ce sont des cancers indifférenciés, de très mauvais pronostic, qui donnent généralement des métastases cérébrales, osseuses et pulmonaires.
- Les carcinomes médullaires, issus des cellules C neuroendocrines de la thyroïde. Ils peuvent être isolés ou inclus dans la NEM 2A, et constituent 1 à 2% des cancers thyroïdiens.

Toutes ces tumeurs malignes sont incluses dans la classification TNM suivante, dont la 8<sup>ème</sup> édition a été actualisée en 2017 (Tableau 1). Cela permet ainsi de les répartir en groupes de risque faible, intermédiaire ou élevé (1,3,5,12). Ces groupes sont associés à des pronostics plus ou moins bons, ainsi qu'à une surveillance et des traitements particuliers (exemples : Iode radioactif après l'exérèse chirurgicale, traitement frénateur).

Staging flowchart for differentiated thyroid cancer (AJCC 8e)						
Age at diagnosis	M category	Gross ETE	Structures involved	Tumor size	N category	Stage
<55 years	M0	yes or no		any	any	<b>I</b>
	M1	yes or no		any	any	<b>II</b>
≥ 55 years	M0	no		≤ 4 cm (T1-2)	N0/Nx	<b>I</b>
				> 4 cm (T3a)	N1a/N1b	<b>II</b>
	yes	only strap muscle (T3b)	any	any	<b>II</b>	
		s/cutaneous, larynx, trachea, esophagus, RL nerve (T4a)	any	any	<b>III</b>	
		prevertebral fascia, encasing major vessels (T4b)	any	any	<b>IVA</b>	
	M1	yes or no	any or none	any	any	<b>IVB</b>

Tableau 1 : Classification TNM des cancers de la thyroïde (12)

Il existe néanmoins deux entités anatomopathologiques particulières :

- Non Invasive Follicular Thyroid Neoplasm with Papillary-Like Nuclear Features ou NIFTP (13,14). Ils peuvent représenter jusqu'à 20% des cas en Europe (1,15,16). Il s'agit d'un variant des cancers papillaires d'architecture vésiculaire, qui ne présente aucun envahissement capsulaire et vasculaire. Il a donc des aspects cytologiques similaires à ceux d'un carcinome papillaire d'architecture vésiculaire, et pourtant son évolution est indolente, semblable à celle d'un adénome vésiculaire (17,18).

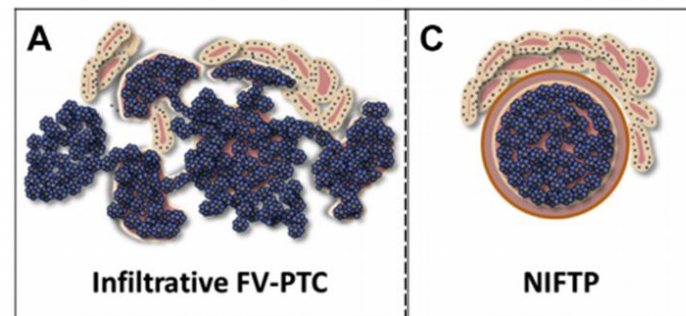


Figure 1 : Différence d'architecture entre un cancer papillaire d'architecture vésiculaire invasif et un NIFTP (15)

- Tumors of Uncertain Malignant Potential ou TUMP. Il s'agit de tumeurs bien limitées, encapsulées, d'architecture vésiculaire. Elles présentent des anomalies cytologiques ou d'architecture, ce qui les rend suspectes, mais ne remplissent pas tous les critères de malignité (19–21). Elles ont également des profils immunologiques très hétérogènes, ce qui les rend difficiles à classer.

Ces deux tumeurs ne sont donc pas des cancers, mais elles ne sont pas bénignes pour autant.

## B. La démarche diagnostique concernant les nodules thyroïdiens

La prise en charge des nodules thyroïdiens est une situation clinique extrêmement fréquente. Les nodules thyroïdiens sont palpables chez 4 à 7% des personnes et les nodules infracliniques décelés à l'échographie sont présents chez plus de 50% des femmes de plus de 60 ans (2–5,9,22–25). Certains facteurs ont été identifiés comme favorisant la survenue de nodules : l'âge, le sexe féminin, la parité et la carence iodée (4,5). Néanmoins, seulement 5% de ces nodules thyroïdiens sont des cancers (2,6,26).

La chirurgie de la thyroïde concerne de nombreux patients chaque année en France (40 000 patients opérés environ en 2015) et dans le monde. Ce geste n'est pourtant pas dénué de conséquences (nécessité d'un traitement hormonal substitutif à vie par lévothyroxine en cas de thyroïdectomie totale) et expose le patient à d'éventuelles complications à type d'hypocalcémie (20% transitoires et 1% définitives nécessitant une supplémentation à vie), de paralysie récurrentielle (de façon transitoire dans 4% et reste permanente dans 1 à 2% des cas) ou plus rarement d'hématome cervical compressif (3,5,6).

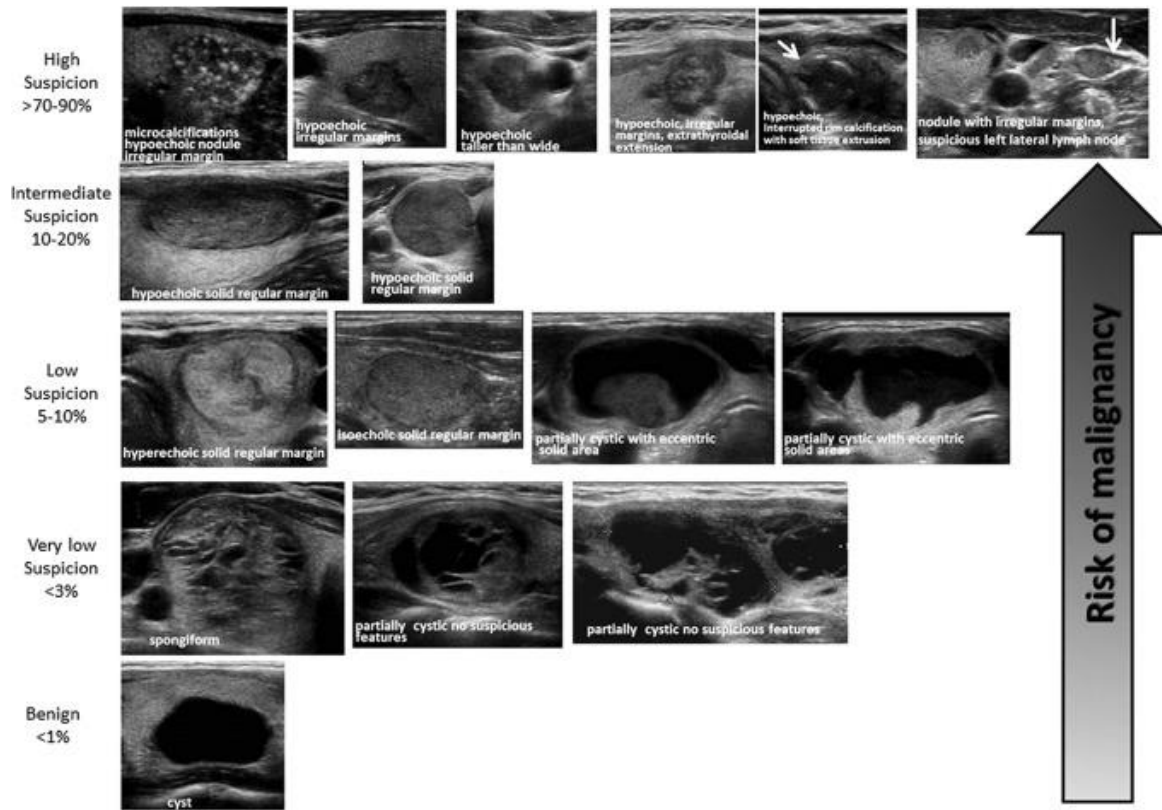
Il existe donc à l'heure actuelle plusieurs recommandations françaises (27) et internationales (1,3,9) sur la démarche diagnostique et thérapeutique à appliquer pour les nodules thyroïdiens, pour nous permettre de nous orienter vers une surveillance ou une prise en charge chirurgicale.

## 1. L'échographie cervicale

Plusieurs signes cliniques peuvent faire évoquer un cancer thyroïdien (3,5,23), tels que la croissance rapide du nodule, un nodule dur, irrégulier ou fixé à la palpation, la présence d'une paralysie récurrentielle et d'adénopathies cervicales. La taille du nodule ne constitue pas un facteur de risque (28). Tous ces signes ne sont pas pour autant suffisants, et des explorations complémentaires sont nécessaires.

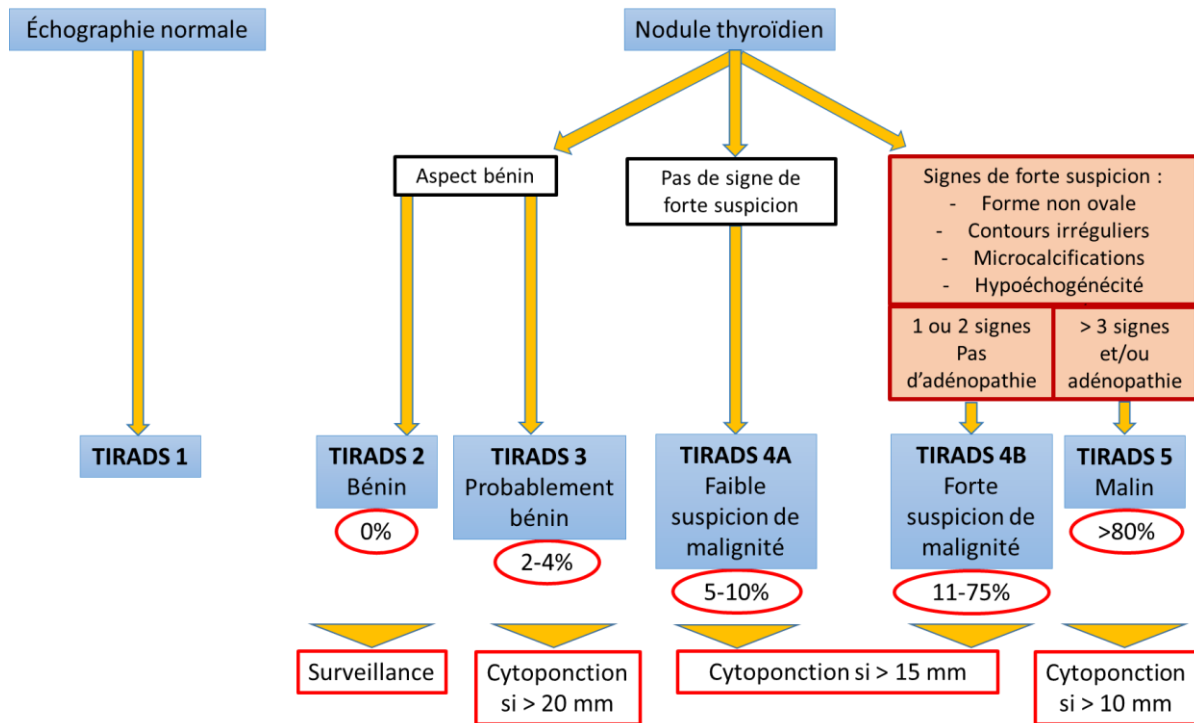
L'échographie thyroïdienne est l'examen de référence de l'analyse des nodules thyroïdiens (3,5,21,23). Elle permet de caractériser le nodule (sa localisation, sa taille, sa forme et ses limites, l'échogénicité, la structure, la présence de signes péjoratifs et sa vascularisation en Doppler) ainsi que le parenchyme thyroïdien qui l'entoure, et d'explorer les aires ganglionnaires associées (figure 2). Elle est néanmoins dépendante de l'opérateur qui la réalise, et sa fiabilité augmente avec l'expérience du praticien (5,29).

Il n'y a, à l'heure actuelle, pas de place pour les autres examens d'imagerie (notamment le TEP-TDM à la <sup>18</sup>Fluorodésoxyglucose) (3,5,24,30).



*Figure 2 : Risque de malignité en fonction des caractéristiques échographiques des nodules thyroïdiens (3)*

L'échographie permet le calcul du score TIRADS (31,32). Ce score repose sur la présence ou l'absence de critères de malignité d'un nodule, et permet ainsi une standardisation de la description morphologique des nodules thyroïdiens en échographie, et d'y associer un risque de cancer (Figure 3). En 2017, l'European Thyroid Association (ETA) a proposé une nouvelle classification, appelée EU-TIRADS (29).



*Figure 3 : Classification TIRADS et indication de la cytoponction (selon ATA Guidelines for Adult Patients with Thyroid Nodules and Differentiated Thyroid Cancer 2015)*

Cet examen permet également de détecter la présence d'adénopathies cervicales métastatiques. Elle est moins performante en préopératoire pour explorer le compartiment central (secteur récurrentiel ou secteur VI) que pour explorer le compartiment latéral (secteurs II, III et IV) (29). Certaines structures, comme la thyroïde en place, peuvent en effet gêner la réalisation de l'échographie pour le compartiment central. Sa sensibilité peut varier dans ce cas de 37 à 61% (3,5).

L'échographie permet également de guider les indications de la cytoponction et de réduire ainsi les prélèvements inutiles (Figure 3) (5,33).

L'American Thyroid Association (ATA) juge la cytoponction inutile pour les nodules dont le TIRADS est inférieur à 3 et pour les nodules qui mesurent moins de 1 cm (1,3).



## 2. La cytoponction échoguidée

La cytoponction est un examen simple d'accès. Elle consiste à réaliser un prélèvement à l'aide d'une aiguille de petit calibre (25 à 27 Gauge), de préférence sous contrôle échographique (Figures 4 et 5) (5,11,24). L'échographie a en effet permis d'améliorer le rendement des cytoponctions car elle permet de cibler la portion tissulaire en cas de nodule kystique, et de visualiser la profondeur à laquelle se situe le nodule dans le parenchyme thyroïdien (3,24). Elle permet également de vérifier l'absence de complication immédiate, comme l'hématome, et a donc contribué à augmenter la sécurité du geste. Elle est recommandée chez les patients sous traitement anti-agrégant ou anti-coagulant.

La cytoponction utilise le principe de capillarité, c'est-à-dire que le praticien réalise des mouvements de va et vient pendant quelques secondes, dans plusieurs axes, tout en effectuant une légère rotation de l'aiguille et retire ensuite l'aiguille sans réaliser d'aspiration, ce qui permet de réaliser un prélèvement moins traumatique. L'échantillon est alors déposé soit sur une lame soit en milieu liquide (ThinPrep®) et envoyé en analyse anatomopathologique. Il y a très peu de complications suite à la réalisation de ce geste, et qui restent très exceptionnelles : saignement intra-nodulaire voire hématome, infection et nécrose nodulaire.

Il s'agit à l'heure actuelle de l'élément clé de la démarche diagnostique des nodules thyroïdiens. Selon les études, sa sensibilité (Se) est de 54-83%, sa spécificité (Sp) de 78-96%, sa valeur prédictive positive (VPP) de 75-88% et sa valeur prédictive négative (VPN) de 76-97% (6,28,34).

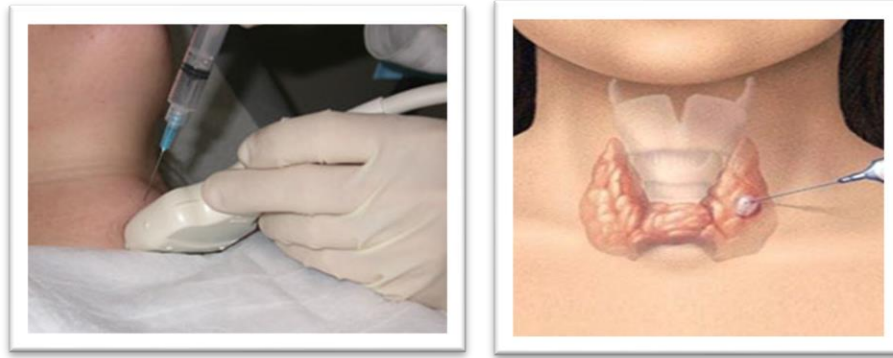


Figure 4 : Réalisation d'une cytoponction thyroïdienne sous échographie (JIM.fr). La sonde d'échographie (à gauche) permet de s'assurer que l'aiguille explore le nodule cible (à droite).

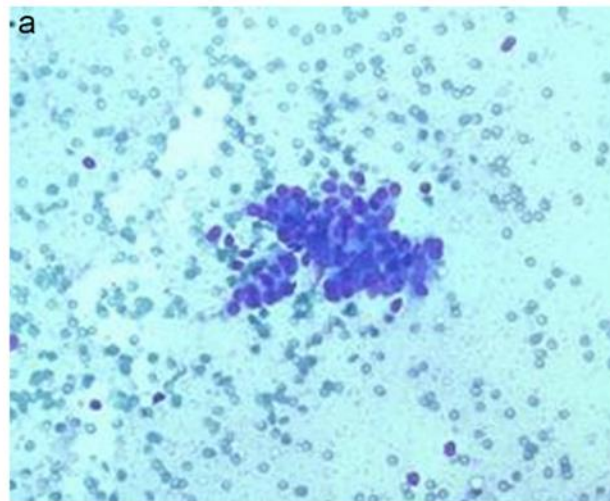


Figure 5: Amas de cellules visualisé en cytologie, évocateur d'un carcinome papillaire (coloration par méthode rapide de Papanicolaou) (22)

Suite à la cytoponction, le nodule est alors classé en six catégories selon la classification de Bethesda (3,23,26,35,36) (Tableau 2). Il s'agit d'une classification internationale qui a permis de standardiser les critères diagnostiques et la prise en charge des nodules thyroïdiens. Elle permet d'avoir un langage commun et simple entre les cytologistes et les cliniciens.

Bethesda category	Cytopathologic category	Approximate expected frequency	Malignancy rate	Suggested treatment (Prior to availability of molecular testing)
I	Non-diagnostic/Inadequate	5-11%	1-4%	Repeat FNA
II	Benign	55-74%	0-3%	US follow-up
III	Atypia/follicular lesion of undetermined significance	5-15%	5-15%	Repeat FNA or US follow-up or Lobectomy
IV	Follicular neoplasm/suspicious for FN	2-25%	15-30%	Lobectomy
V	Suspicious for malignancy	1-6%	60-75%	Lobectomy or Thyroidectomy
VI	Malignant	2-5%	97-99%	Near-total thyroidectomy

FNA: Fine-needle aspiration, FN: Follicular neoplasm, US: Ultrasonographic

Tableau 2 : Classification Bethesda pour la cytoponction des nodules thyroïdiens (Hartl. D, tumeurs du corps thyroïde, EMC ORL, 2015 May, 10 (2))

Cette classification comporte six catégories cytologiques, chacune associée à un risque de malignité spécifique. On peut également noter que dans presque 10% des cas, la cytoponction est non significative (Bethesda I) et doit être réitérée (22,24). Pour les autres catégories, la conduite à tenir est la suivante : suivi clinique en cas de nodule bénin (Bethesda II), répétition de la cytoponction ou prise en charge chirurgicale en cas de Bethesda III, et prise en charge chirurgicale (lobectomie ou thyroïdectomie) à partir de Bethesda IV. Les cytologies indéterminées correspondent aux nodules classés Bethesda III, IV et V, mais le risque de malignité est très différent entre ces 3 catégories : il est élevé dans les nodules Bethesda V (suspects de malignité), la chirurgie est donc fortement recommandée. En ce qui concerne les nodules Bethesda III et IV, le risque étant bien moindre dans notre expérience (10% pour les Bethesda III et 15-20% pour les Bethesda IV (37,38)), la chirurgie est plus discutable : elle est recommandée pour le diagnostic final, mais seulement 15% de ces patients ont réellement besoin d'une thyroïdectomie totale (22). Enfin, la prise en charge chirurgicale peut également être proposée suite à deux examens cytologiques non contributifs (Bethesda I) (5,9,36).

Depuis l'utilisation de la cytoponction, le nombre de patients opérés de la thyroïde a diminué de 25% (8,34). Dans la mesure du possible, lors de la prise en charge chirurgicale des nodules thyroïdiens, il est recommandé de réaliser un geste minimal,

à savoir une lobectomie thyroïdienne (car il est associé à un moindre risque de complications), la thyroïdectomie totale n'étant réalisée que si elle s'avère nécessaire en raison du risque de cancer. En effet, suite à l'échographie et la cytoponction, le nodule est associé à un pourcentage de risque de malignité, mais la chirurgie et l'examen anatomopathologique définitif seuls seront capables de dire s'il s'agit réellement d'un cancer. La chirurgie a donc à la fois un rôle diagnostique et curatif.

### C. L'examen histologique extemporané peropératoire

#### 1. Les modalités de l'examen extemporané

Les premières mentions de l'examen extemporané sont apparues en 1818 par le Dr Reimer aux Pays-Bas (39,40). En 1905, le Dr Wilson dans le Minnesota (Mayo Clinic) explique l'utilité de l'examen extemporané pour différencier les lésions bénignes des lésions malignes et pour analyser les marges après la résection des tumeurs. Cette utilisation a ensuite été appliquée à la cancérologie thyroïdienne depuis la moitié du XX<sup>e</sup> siècle.

La pièce opératoire est envoyée en anatomopathologie au cours de l'intervention, et l'analyse s'effectue sans que le prélèvement soit fixé (sinon l'analyse définitive ne serait plus possible). Les coupes pertinentes sont réalisées par l'anatomopathologiste, placées ensuite sur un plot gélifié pour congélation et des coupes fines sont réalisées (5 à 15 micromètres) grâce à un cryostat. La coloration utilisée est une coloration HES (hématoxyline – éosine – safran) rapide selon un mode simplifié par rapport à l'examen définitif. Le résultat peut ainsi être communiqué en moins de 30 minutes (Figure 6).

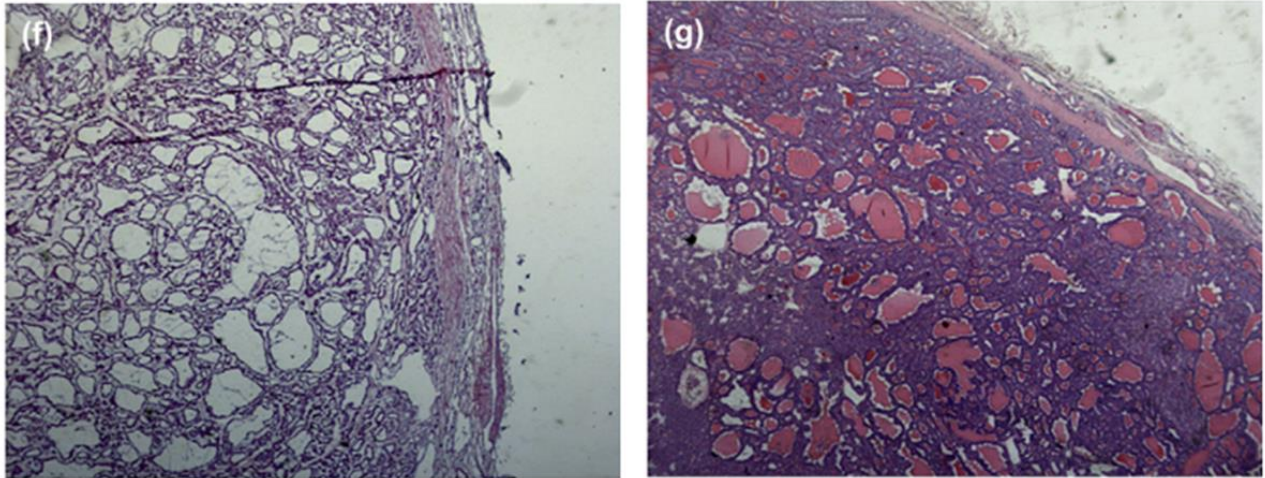


Figure 6 : Comparaison de l'examen extemporané et de l'examen anatomopathologique définitif de nodules thyroïdiens (22). (f) : examen extemporané ; (g) : coloration HES (x16) d'un carcinome papillaire d'architecture vésiculaire.

Cet examen présente néanmoins des limites (39,41):

- La morphologie tissulaire est de moins bonne qualité qu'après une fixation et une inclusion en paraffine, car la congélation altère la morphologie cellulaire et peut engendrer des artefacts, notamment nucléaires (16,42,43).
- La lésion n'est pas analysée en totalité car la réponse doit être donnée rapidement, et il doit rester du matériel pour ensuite réaliser l'analyse définitive.
- L'examen est particulièrement difficile pour évaluer l'envahissement capsulaire ou vasculaire, et pour visualiser les anomalies nucléaires.
- Les tissus calcifiés ne peuvent pas être coupés dans un cryostat et ne peuvent donc pas faire l'objet d'un examen extemporané.

Il est reconnu que les examens extemporanés sont positifs dans les cancers papillaires mais sont très souvent faussement négatifs dans les cancers vésiculaires ou les cancers papillaires d'architecture vésiculaire (25,39,43). En effet, le taux de détection des cancers papillaires varie de 50 à 87%, alors que celui des cancers folliculaires varie de 8 à 21% selon la littérature (44,45).

Le diagnostic fourni par un examen extemporané n'est donc pas aussi fiable qu'un diagnostic histologique conventionnel : il ne doit être considéré que comme un diagnostic de présomption. De plus, sa fiabilité dépend fortement de l'expérience de l'anatomopathologiste qui le réalise (39,46).

## 2. Les indications chirurgicales

En cas de nodule bénin, une lobectomie thyroïdienne est suffisante, et ne nécessitera pas de geste complémentaire.

Pour les cancers identifiés avant le geste opératoire, les recommandations de l'American Thyroid Association (ATA) (3) sépare différentes configurations : en cas de tumeur > 4cm, d'envahissement extra-thyroïdien (T4) ou s'il existe des adénopathies cervicales ou des métastases, la chirurgie doit être une thyroïdectomie totale. Pour les cancers < 4cm mais > 1cm, sans adénopathie clinique, le geste peut être soit une lobectomie soit une thyroïdectomie totale. Enfin pour les tumeurs < 1cm, uniques, et sans adénopathie, la lobectomie thyroïdienne suffit (en l'absence de facteur de risque).

Le véritable dilemme concerne la dernière situation, celle où les nodules sont classés Bethesda III ou IV. Ces nodules sont tous de cytologie indéterminée, mais le risque de malignité associé à chaque catégorie varie énormément. Le geste chirurgical est alors à discuter. L'ATA préconise la réalisation d'une lobectomie thyroïdienne lorsque la cytologie est indéterminée. Cela implique alors d'attendre le résultat anatomopathologique définitif pour réaliser si besoin dans un second temps la totalisation de la thyroïdectomie et le curage récurrentiel. Cela présente des inconvénients, car le patient subit alors deux interventions chirurgicales sous anesthésie générale à un mois d'écart environ. De plus, la zone ayant déjà été opérée, elle est alors inflammatoire et les structures (notamment le nerf récurrent)

sont alors plus difficilement identifiables. A cela s'associe un risque plus élevé de complications post-opératoires.

La pratique de l'examen extemporané cherche à éviter ce deuxième temps d'intervention, par la réalisation d'une première analyse anatomopathologique pendant l'intervention, pour guider le geste du chirurgien. Théoriquement, cet examen donne une orientation vers la bénignité ou la malignité du nodule et aide le chirurgien à décider s'il doit pratiquer l'exérèse de l'autre lobe thyroïdien et réaliser un curage ganglionnaire récurrentiel dans le même temps opératoire. Mais les limites de l'extemporané font que cette pratique est remise en question par certains auteurs.

### 3. Les indications de l'examen extemporané

Les données de la littérature à ce sujet sont contradictoires. De nombreuses études, principalement rétrospectives, ont été publiées concernant l'utilisation de l'examen extemporané. Certaines sont favorables à son utilisation, comme celle de Mayoaran (6), qui s'appuie sur les bonnes valeurs de spécificité (Sp) et de valeur prédictive négative (VPN). Plusieurs montrent une exactitude de l'extemporané supérieure à celle de la cytologie (24,26,28). Pour eux, l'association de la cytoponction et de l'extemporané permet d'éliminer tous les faux positifs.

A l'inverse, d'autres auteurs comme Lumachi (47), Grisales (43) ou Peng (34) expliquent que la sensibilité de l'examen extemporané est beaucoup trop basse pour son utilisation en pratique, surtout dans les cytologies vésiculaires où elle est entre 15 et 25%. Dans leurs études, le taux de chirurgies qui ont été modifiées par l'examen extemporané est lui aussi très bas, de l'ordre de 7-8% (41).

L'aspect médico-économique est aussi sujet à controverse. L'examen extemporané engendre en effet des coûts supplémentaires (allongement du temps opératoire, personnel mobilisé) mais qui sont à comparer avec le coût d'une éventuelle thyroïdectomie en 2 temps (39,41,44).

Les indications de l'examen extemporané sont donc à l'heure actuelle encore très discutées. Les différentes recommandations sur le sujet n'apportent pas de réponse franche.

- Les recommandations de la British Thyroid Association (BTA) en 2014 (48) indiquent que la lobo-isthmectomie avec examen extemporané facilite la prise en charge des nodules suspects de malignité, mais qu'il est inutile pour les lésions folliculaires. Ce sont les mêmes recommandations qui avaient été établies par l'AACE, AME et ETA en 2010 (9).
- La Société Française d'Endocrinologie (SFE) en 2007 propose quant à elle la réalisation de l'extemporané pour les cytologies suspectes, et la thyroïdectomie d'emblée lorsque la cytologie est maligne (5).
- Un consensus européen (49) indique que l'examen extemporané peut être utilisé mais qu'il a été abandonné par beaucoup en raison du nombre élevé de faux négatifs (environ 40%). Les experts précisent de plus qu'il est peu utile dans les cancers vésiculaires ou les cancers papillaires d'architecture vésiculaire.
- Enfin, l'ATA, qui a réalisé une mise à jour de ses recommandations en 2015, ne se prononce pas sur la pertinence de l'examen extemporané (3). Le sujet est peu évoqué, disant qu'il « peut occasionnellement confirmer la malignité et permettre la conversion de la lobectomie en thyroïdectomie totale ». Ils confirment l'apport de l'examen extemporané pour les cancers papillaires, mais aussi son très faible bénéfice concernant les cancers vésiculaires et les cancers papillaires d'architecture vésiculaire.



## D. Objectifs de l'étude

Au centre Baclesse, la réalisation de l'examen extemporané est quasi-systématique dans les chirurgies thyroïdiennes à type de lobectomie. Il semble intéressant d'évaluer cette pratique et de déterminer si elle apporte vraiment des informations utiles comparativement aux données échographiques et cytologiques préopératoires.

L'objectif principal de cette étude est d'établir les performances de l'examen anatomopathologique extemporané pour la prédiction du cancer thyroïdien en fonction des sous-types histologiques.

Les objectifs secondaires sont :

- Décrire les cas, si existants, de désaccord entre les résultats anatomopathologiques extemporanés et les résultats préopératoires cytologiques en les confrontant aux résultats de l'examen anatomopathologique final.
- Établir la proportion de cas où l'examen extemporané a modifié la prise en charge chirurgicale.
- Estimer le temps supplémentaire occasionné par l'examen extemporané au cours d'une chirurgie.

## II. Matériels et Méthode

### A. Population de l'étude

Il s'agit d'une étude rétrospective monocentrique intéressant une série de patients consécutifs opérés d'une chirurgie thyroïdienne avec réalisation d'un examen extemporané au Centre François Baclesse entre octobre 2017 et décembre 2019.

Les critères de sélection étaient : patient majeur présentant au moins un nodule thyroïdien, ayant bénéficié d'une cytoponction thyroïdienne échoguidée et opéré d'une chirurgie thyroïdienne avec réalisation d'un examen extemporané.

Les patients de l'étude avaient un bilan préopératoire au Centre François Baclesse incluant :

- Un bilan biologique thyroïdien (avec le dosage systématique de la TSH et éventuellement de la calcitonine)
- Une échographie réalisée par le même opérateur expérimenté, avec en particulier la description détaillée de(s) nodule(s) cytoponctionné(s) (taille, localisation et score TIRADS (29))
- Une cytoponction échoguidée de ce(s) nodule(s), avec réponse cytologique selon Bethesda (36).

Lors du recueil de données, la localisation du nodule au sein de la thyroïde a été vérifiée pour chaque étape (échographie, cytologie, examen extemporané et histologie définitive), pour s'assurer qu'il s'agissait bien du même nodule.

## B. Chirurgie thyroïdienne et examen anatomopathologique

Toutes les chirurgies ont été réalisées au Centre François Baclesse, par cinq chirurgiens ORL expérimentés. Le geste chirurgical (lobectomie simple, thyroïdectomie totale, curages ganglionnaires) était décidé par le chirurgien en fonction des données du patient et des résultats de l'examen extemporané.

L'examen extemporané a été effectué au Centre François Baclesse dans le laboratoire d'anatomopathologie. L'heure de réception de la pièce opératoire au laboratoire était recueillie par le médecin anatomopathologiste, ainsi que l'heure à laquelle il communiquait le résultat par téléphone au chirurgien. Le temps de réponse des examens extemporanés a été calculé pour chaque patient à partir de ces horaires.

Le résultat de l'examen extemporané formulé par l'anatomopathologiste pouvait être bénin, malin, ou douteux (lorsqu'il ne permettait pas d'orienter vers le caractère bénin ou malin du nodule). Dans certains cas, l'examen extemporané n'était pas possible en raison de la présence d'une coque calcique ne permettant pas l'analyse.

Après analyse complète de la pièce opératoire, le résultat anatomopathologique définitif était communiqué, selon la classification de l'OMS (50).

## C. Recueil de données et analyse statistique

Le recueil a été effectué au Centre François Baclesse, après enregistrement auprès du délégué à la protection des données (DPO) de l'établissement. Nous avons recueilli la non-opposition des patients à l'utilisation de leurs données médicales.

Pour la description des caractéristiques de la cohorte, les variables qualitatives ont été décrites à l'aide des effectifs et pourcentages. Les variables quantitatives ont été décrites

par la médiane et les valeurs extrêmes (médiane [min-max]) ou par la moyenne (+/- écart-type).

Pour l'analyse des données, les résultats extemporanés douteux ont été associés aux résultats bénins. Les tumeurs NIFTP et TUMP ont été groupées avec les histologies malignes. Dans certains cas, l'examen extemporané n'était pas possible en raison de la présence d'une coque calcique ne permettant pas l'analyse. Nous avons exclu les examens extemporanés impossibles à réaliser puisque dans cette situation, aucun résultat clair n'a pu être donné au chirurgien. L'examen anatomopathologique définitif a été pris comme examen de référence ou « gold standard ».

Pour l'objectif principal, les performances prédictives de l'examen extemporané ont été mesurées par la sensibilité (Se), la spécificité (Sp), les valeurs prédictives positive (VPP) et négative (VPN), et l'exactitude.

Pour les objectifs secondaires :

- Le taux de modifications de prise en charge chirurgicale induites par les résultats de l'examen extemporané a été décrit à l'aide d'effectifs et de pourcentages.
- Le temps de réalisation de l'examen extemporané a été calculé par la moyenne et l'écart-type.

### III. Résultats

#### A. Caractéristiques de la population

Parmi les 176 patients inclus, quatre patients étaient porteurs de 2 nodules distincts ayant chacun fait l'objet d'une analyse. Au total, 180 nodules ont été analysés.

Il y avait une majorité de femme (75%) et l'âge moyen était de  $54 \pm 14$  ans. Dans le bilan préopératoire, la valeur moyenne de la TSH était à  $1,62 \pm 1,26$  mUI/L. La calcitonine était disponible pour 134 patients. Ce dosage était élevé chez 13 patients sur 134 (11 patients où elle était  $< 100$  pg/mL, et 2 autres pour lesquels elle était à 462 et 478 pg/mL).

La taille moyenne des nodules thyroïdiens était de 31mm ( $\pm 13$ ). Il y en avait 48% au niveau du lobe droit, 46% au niveau du lobe gauche et 6% au niveau isthmique. Les nodules étaient localisés préférentiellement au niveau du pôle inférieur et de la partie moyenne du lobe. Le tableau 3 présente les caractéristiques échographiques des nodules selon la classification TIRADS.

<b>Résultat échographique</b>	<b>Nodules (n=180)</b>
<b>TIRADS, n (%)</b>	
- TIRADS 2	2 (1)
- TIRADS 3	73 (41)
- TIRADS 4A	50 (28)
- TIRADS 4B	46 (25)
- TIRADS 5	9 (5)

*Tableau 3 : Caractéristiques échographiques des nodules thyroïdiens*

62% des nodules correspondaient à une cytologie indéterminée (Bethesda III et IV) (Tableau 4).

Classe cytologique selon Bethesda n (%)	Nodules (n=180)
- Bethesda I	32 (18)
- Bethesda II	12 (6)
- Bethesda III	14 (8)
- Bethesda IV	97 (54)
- Bethesda V	24 (13)
- Bethesda VI	1 (1)

Tableau 4 : Caractéristiques cytologiques des nodules thyroïdiens opérés

## B. Examen extemporané et histologie définitive

### 1. Les résultats de l'analyse extemporanée

Sur les 180 nodules analysés, 151 nodules (84%) étaient classés comme bénins à l'examen extemporané, 19 (11%) classés comme malins, et 6 (3%) classés comme douteux. Il y a eu 4 nodules (2%) pour lesquels l'examen extemporané n'a pas pu être réalisé, le nodule étant calcifié.

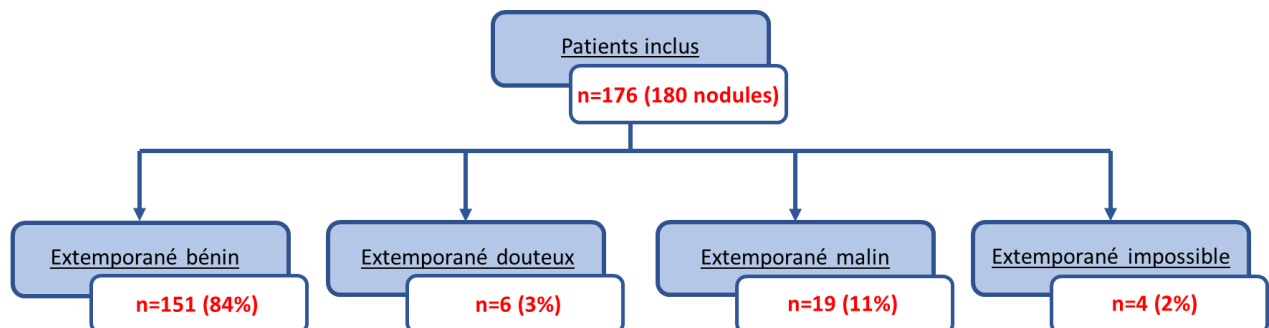


Figure 7 : Répartition des résultats de l'examen extemporané des nodules thyroïdiens opérés

Il y a eu deux examens extemporanés réalisés sur le curage ganglionnaire récurrentiel réalisé dans le même temps opératoire : dans les deux cas, l'examen extemporané était bénin.

## 2. Les résultats de l'histologie définitive

A l'examen anatomopathologique définitif, 140 nodules (78%) étaient bénins, 36 (20%) malins et 4 (2%) correspondaient à un NIFTP (n=3) ou un TUMP (n=1). Les détails des sous-types histologiques pour les nodules malins sont présentés dans le tableau 5. En dehors des nodules explorés, 27 micro-carcinomes ont été retrouvés fortuitement à l'examen définitif.

<b>Nodules malins : anatomopathologie définitive</b>	<b>n (%)</b>
Carcinome papillaire classique	23 (63)
Carcinome papillaire d'architecture vésiculaire	5 (13)
Carcinome vésiculaire	2 (6)
Carcinome papillaire à cellules cylindriques hautes	1 (3)
Carcinome vésiculaire oncocytaire	1 (3)
Carcinome peu différencié	1 (3)
Carcinome peu différencié oncocytaire	1 (3)
Carcinome médullaire	2 (6)

*Tableau 5 : Résultats des sous-types histologiques des nodules malins*

Parmi les 36 cancers thyroïdiens, la majorité était des cancers  $\leq 2$  cm : 8 nodules (22%) classés pT1a, 14 nodules (39%) classés pT1b et 11 nodules (30%) pT2 (Tableau 6).

En ce qui concerne les curages récurrentiels, sur les 25 réalisés, 16 (64%) étaient bénins et 9 (36%) comportaient des adénopathies métastatiques.

<b>Classification TNM</b>			
Stade T	n (%)	Stade N	n (%)
pT1a	8 (22)	N0	11 (31)
pT1b	14 (39)	N1a	6 (17)
pT2	11 (30)	N1b	3 (8)
pT3a	1 (3)	Nx	16 (44)
pT3b	1 (3)		
pT4a	1 (3)		
pT4b	0 (0)		

Tableau 6 : Classification TNM (2017) des 36 cancers thyroïdiens

### 3. Les classifications TIRADS et Bethesda des nodules malins

Nous avons analysé les caractéristiques des nodules malins à l'examen définitif, en fonction de la réponse de l'examen extemporané.

On observe que les nodules malins classés TIRADS 4B ou TIRADS 5 ont tendance à être mieux diagnostiqués à l'examen extemporané, à la différence de ceux classés TIRADS 3 ou 4A (Tableau 7).



<b>Caractéristiques échographiques</b>	<b>Extemporane négatif (n=12)</b>	<b>Extemporane douteux (n=5)</b>	<b>Extemporane positif (n=19)</b>
TIRADS 3	3 (25%)	1 (20%)	0
TIRADS 4A	5 (42%)	1 (20%)	3 (16%)
TIRADS 4B	4 (33%)	3 (60%)	11 (58%)
TIRADS 5	0	0	5 (26%)

Tableau 7 : Classification TIRADS des 36 nodules malins en fonction du résultat de l'examen extemporané

Les résultats sont similaires lorsqu'on s'intéresse aux différentes catégories de Bethesda (Tableau 8). Les nodules Bethesda V et VI sont mieux diagnostiqués à l'examen extemporané que ceux classés Bethesda III et IV.

<b>Caractéristiques cytologiques</b>	<b>Extemporane négatif (n=12)</b>	<b>Extemporane douteux (n=5)</b>	<b>Extemporane positif (n=19)</b>
Bethesda I	0	0	1 (5%)
Bethesda II	0	0	0
Bethesda III	3 (25%)	0	2 (10%)
Bethesda IV	6 (50%)	3 (60%)	1 (5%)
Bethesda V	3 (25%)	2 (40%)	14 (75%)
Bethesda VI	0	0	1 (5%)

Tableau 8 : Répartition des différentes catégories Bethesda en fonction du résultat de l'examen extemporané dans les 36 nodules malins

Les tableaux suivants détaillent les différentes caractéristiques des nodules malins selon le résultat de l'examen extemporané bénin (Tableau 9), douteux (Tableau 10) ou malin (Tableau 11).

Sexe	Taille nodule (mm)	TIRADS	Bethesda	Histologie définitive	TNM 2017
H	39	4B	3	Carcinome papillaire	pT2Nx
F	42	3	3	Carcinome papillaire	pT1bNx
H	8	4A	5	Carcinome papillaire	pT1aN0
F	34	4B	5	Carcinome papillaire	pT2N0
F	38	4B	4	Carcinome vésiculaire	pT2Nx
F	41	4A	4	Carcinome vésiculaire	pT2Nx
F	24	4B	4	Carcinome papillaire d'architecture vésiculaire	pT2Nx
F	28	4A	3	Carcinome papillaire d'architecture vésiculaire	pT2Nx
F	18	4A	4	Carcinome vésiculaire oncocytaire	pT1bNx
F	50	4A	4	Carcinome peu différencié oncocytaire	pT3aNx

Tableau 9 : Caractéristiques des nodules malins dont l'examen extemporané était négatif

Sexe	Taille nodule (mm)	TIRADS	Bethesda	Histologie définitive	TNM 2017
F	21	4B	5	Carcinome papillaire	pT1bN0
F	37	3	4	Carcinome papillaire	pT2Nx
F	28	4B	4	Carcinome papillaire	pT1bN1a
F	10	4A	5	Carcinome papillaire d'architecture vésiculaire	pT1bN0

Tableau 10 : Caractéristiques des nodules malins dont l'examen extemporané était douteux

Sexe	Taille nodule (mm)	TIRADS	Bethesda	Histologie définitive	TNM 2017
H	45	5	6	Carcinome papillaire	pT3bN1b
F	11	4B	5	Carcinome papillaire	pT1bNx
F	13	4A	5	Carcinome papillaire	pT1bN0
H	13	5	5	Carcinome papillaire	pT1aNx
F	11	4B	5	Carcinome papillaire	pT1aN1a
H	14	4B	5	Carcinome papillaire	pT1bNx
H	7	4B	1	Carcinome papillaire	pT1bN1b
H	13	4B	5	Carcinome papillaire	pT2N1b
H	37	4B	5	Carcinome papillaire	pT2N1a
H	14	5	5	Carcinome papillaire	pT1bN0
F	19	4A	4	Carcinome papillaire	pT1bN1a
F	11	4B	5	Carcinome papillaire	pT1aN0
F	10	4B	5	Carcinome papillaire	pT1aN0
F	11	4B	5	Carcinome papillaire d'architecture vésiculaire	pT1aN0
F	10	4B	5	Carcinome papillaire d'architecture vésiculaire	pT1aNx
F	30	4A	5	Carcinome papillaire à cellules cylindriques hautes	pT2N1a
H	48	5	3	Carcinome peu différencié	pT4aNx
H	25	4B	5	Carcinome médullaire	pT2N0
F	20	5	3	Carcinome médullaire	pT1bN0

Tableau 11 : Caractéristiques des nodules malins dont l'examen extemporané était positif

#### 4. Résultats histologiques des nodules malins

Dans notre cohorte, nous avons observé une majorité de carcinomes papillaires classiques (23 au total, dont 13 parmi les examens extemporanés positifs) (Tableau 9). 10 carcinomes papillaires classiques n'ont pas pu être diagnostiqués au moment de l'extemporane, ce qui correspond dans notre étude à 33% des examens extemporanés négatifs et à 60% des résultats douteux.

Concernant les autres sous-types histologiques, sous réserve de petits effectifs, 2 carcinomes papillaires d'architecture vésiculaire sur 5 étaient positifs à l'examen extemporané (Tableau 12). Un cancer peu différencié sur les deux était positif à l'examen extemporané. Aucun cancer vésiculaire ou NIFTP n'était positif à l'examen extemporané. Les deux cancers médullaires étaient positifs à l'examen extemporané mais connus en préopératoire (forte élévation du taux de calcitonine).

	Extempo négatif (n = 12)	Extempo douteux (n = 5)	Extempo positif (n = 19)	Extempo impossible (n = 4)
Carcinome papillaire classique	4 (33%)	3 (60%)	13 (70%)	3 (75%)
Carcinome papillaire d'architecture vésiculaire	2 (17%)	1 (20%)	2 (10%)	0 (0%)
Carcinome vésiculaire	2 (17%)	0	0	0
Carcinome papillaire à cellules cylindriques hautes	0	0	1 (5%)	0
Carcinome vésiculaire oncocytaire	1 (8%)	0	0	0
Carcinome peu différencié	0	0	1 (5%)	0
Carcinome peu différencié oncocytaire	1 (8%)	0	0	0
Carcinome médullaire	0	0	2 (10%)	0
NIFTP	2 (17%)	1 (20%)	0	0
TUMP	0	0 (0%)	0	1 (25%)

*Tableau 12 : Répartition des histologies définitives en fonction des résultats de l'examen extemporané*

Concernant les 4 examens extemporanés impossibles à réaliser en raison de leur côté calcifié, ils ont été exclus de nos statistiques par la suite. Il est important néanmoins de noter que l'examen extemporané n'a pas pu apporter de diagnostic dans ces cas-là, et que l'anatomopathologie définitive correspond à 3 carcinomes papillaires et 1 TUMP.

### C. Performances de l'examen extemporané

	<b>Sensibilité</b>	<b>Spécificité</b>	<b>VPP</b>	<b>VPN</b>	<b>Exactitude</b>
Toutes cytologies	53%	100%	100%	89,2%	90,3%
Bethesda III - IV	20%	100%	100%	89%	89%
TIRADS 3	0%	98,6%	0%	94,5%	94,5%
TIRADS 4A	33,3%	100%	100%	86,7%	87,5%
TIRADS 4B et 5	69,6%	100%	100%	81,1%	86,8%
Nodule > 4cm	28,6%	100%	100%	88,4%	88,9%

Tableau 13 : Performances de l'examen extemporané en fonction des caractéristiques des nodules

Pour les différentes catégories, la Sp, la VPP et la VPN sont élevées. Les valeurs de Se sont très faibles pour les nodules classés TIRADS 3 et 4A, ainsi que pour les nodules classés Bethesda III et IV et les nodules > 4 cm. Pour les nodules TIRADS 3, la Se et la VPP sont de 0%, aucun nodule malin n'ayant été diagnostiqué par l'examen extemporané dans cette catégorie. L'exactitude a des valeurs plutôt élevées, en raison de la grande quantité de nodules bénins à l'extemporané et à l'histologie définitive. En effet, elle présente une valeur plus élevée pour les nodules TIRADS 3, que les nodules TIRADS 4B et 5. Sa valeur est également plus faible pour les nodules Bethesda III et IV.

## D. Les modalités de la chirurgie

### 1. La chirurgie thyroïdienne

66 (36%) des chirurgies thyroïdiennes étaient des lobectomies droites, 65 (36%) des lobectomies gauches, 49 (27%) des thyroïdectomies totales et une isthmectomie (1%). Parmi les 49 thyroïdectomies totales réalisées, 31 (63%) correspondaient à des indications posées d'emblée (goitre multi-nodulaire ou présence de nodules controlatéraux supra-centimétriques). Parmi les 18 patients restants, 16 examens extemporanés (89%) étaient positifs au cours de l'intervention. Un examen extemporané était douteux et un autre impossible à réaliser, les patients ayant eu une thyroïdectomie totale car le chirurgien s'était basé sur les examens préopératoires pour modifier le geste prévu. En effet, dans les deux cas, le nodule était classé TIRADS 4B et Bethesda 5.

Le temps moyen de chirurgie pour les thyroïdectomies totales était de 103 minutes ( $\pm 47$ ), et de 63 minutes ( $\pm 36$ ) pour les lobectomies. Pour l'ensemble de ces chirurgies, la durée moyenne de l'examen extemporané était de 22 minutes ( $\pm 7$ ).

### 2. Les reprises chirurgicales

Une reprise chirurgicale pour totalisation suite à un cancer a été nécessaire dans 12 cas : cela correspond à 7% de l'ensemble des patients, et à 33% des patients avec une histologie maligne au sein du nodule exploré.

Au cours de la première chirurgie, les résultats de l'examen extemporané étaient variables (Tableau 14) : 2 (17%) résultats extemporanés étaient malins, 1 impossible à réaliser, 2 douteux et 7 (58%) bénins. Ces 10 nodules avec reprise chirurgicale due à un examen

extemporané non contributif correspondent à 6% de l'ensemble des extemporanés négatifs.

Reprises chirurgicales						
Sexe	Taille nodule (mm)	TIRADS	Bethesda	Extemporané	Histologie définitive	TNM 2017
F	11	4B	5	Malin	Carcinome papillaire	pT1b Nx
H	48	5	3	Malin	Carcinome peu différencié	pT4a Nx
F	28	4B	4	Douteux	Carcinome papillaire	pT1b N1a
F	37	3	4	Douteux	Carcinome papillaire	pT2 Nx
F	19	4A	3	Impossible	Carcinome papillaire	pT1b Nx
F	42	3	3	Bénin	Carcinome papillaire	pT1b Nx
F	41	4A	4	Bénin	Carcinome vésiculaire	pT2 Nx
F	38	4B	4	Bénin	Carcinome vésiculaire	pT2 Nx
F	18	4A	4	Bénin	Carcinome vésiculaire oncocytaire	pT1b Nx
H	39	4B	3	Bénin	Carcinome papillaire	pT2 Nx
F	24	4B	4	Bénin	Carcinome papillaire d'architecture vésiculaire	pT2 Nx
F	50	4A	4	Bénin	Carcinome peu différencié oncocytaire	pT3a Nx

Tableau 14 : Caractéristiques des patients avec un nodule malin lors de la chirurgie initiale et ayant nécessité une reprise chirurgicale

Les deux patients dont les résultats de l'examen extemporané étaient malins n'ont eu initialement qu'une lobectomie thyroïdienne. Le premier présentait un carcinome papillaire pT1bNx, sans critère d'agressivité. Il a été repris secondairement pour totalisation et curage suite à l'apparition d'adénopathies métastatiques (en vue de l'administration d'Iode 131). Le deuxième patient présentait un carcinome peu différencié, et un cancer bronchique concomitant. Sans certitude quant à l'origine de ce cancer, le chirurgien n'a réalisé qu'une lobectomie et il a été repris après examen définitif confirmant l'origine thyroïdienne du cancer.

## IV. Discussion

Nos résultats confirment que l'examen extemporané a de faibles performances pour la détection de la malignité, dans l'ensemble des nodules thyroïdiens et plus particulièrement dans les nodules à cytologie indéterminée (Bethesda III et IV), les nodules TIRADS 3-4A et les nodules de plus de 4 cm.

La faible sensibilité que nous décrivons dans toute la population (53%), qui inclue une majorité de nodules à cytologie indéterminée (62%), est relativement comparable aux valeurs de sensibilité rapportées dans les nodules classés Bethesda IV dans la méta-analyse de Grisales (43%) (43), Prades (56%) (24), Agrafiotis (50%) (28) et Guevara (43%) (51). Les valeurs de sensibilité décrites dans les années 90 étaient nettement plus élevées (52), car la proportion de nodules avec une cytologie bénigne ou maligne était plus élevée, comme le rapporte Sanabria (39). L'examen extemporané a alors été beaucoup utilisé en pratique courante. Les études ultérieures sont difficiles à comparer car la classification Bethesda de 2006 n'était pas encore établie, mais l'intérêt de l'examen extemporané a commencé à être débattu. A partir des années 2010, les études publiées se sont très majoritairement intéressées aux nodules à cellules indéterminées (classes III à V). Néanmoins, les classes cytologiques étudiées étaient variables selon les auteurs : Bethesda III-V, Bethesda III-IV ou seulement les néoplasmes folliculaires (Bethesda IV). Les sensibilités de l'examen extemporané ont dès lors été plus faibles et son utilité en routine a été très contestée. Nous montrons une valeur de sensibilité encore plus basse dans les classes Bethesda III-IV (20%), ce qui est comparable à d'autres études, comme celle de Lumachi et al. (17%) (47) ou d'Alonso et al. (12%) (53). Ces faibles performances sont expliquées par la sur-représentation des histologies folliculaires (i.e. cancers vésiculaires et cancers papillaires d'architecture vésiculaire). Dans notre étude, pour ces deux sous-types histologiques, 25% des examens extemporanés étaient positifs. Ce taux est légèrement supérieur à celui de la littérature, entre 8 et 21% (34,44,45,47). L'examen extemporané est moins performant pour ces types de cancers car le diagnostic repose sur l'envahissement capsulaire ou vasculaire (notamment pour les différencier des



NIFTP). Cet élément est très difficile à évaluer en extemporané puisqu'il s'agit d'une étude localisée (39). De plus, la cytoponction peut entraîner des altérations dans les nodules, comme par exemple un pseudo-envahissement capsulaire ou vasculaire qui pourrait être évalué comme un envahissement tumoral (54). A cela s'ajoute les artéfacts de la congélation et ceux de la cytoponction, qui rendent difficiles l'analyse nucléaire et qui peuvent faire évoquer à tort un cancer papillaire. Il y a donc nécessité d'une évaluation complète par un examen anatomopathologique définitif.

Dans notre étude, la sensibilité de l'examen extemporané dans les nodules classés TIRADS 3-4A est également faible (0 - 33%), alors qu'elle est beaucoup plus élevée dans les nodules échographiquement suspects (70%). Ceci s'explique par la répartition des histologies malignes, avec une nette prédominance de cancers papillaires dans les nodules classés TIRADS 4B-5 et une sur-représentation des histologies vésiculaires dans les autres, ce qui les rapproche des nodules Bethesda III-IV. Dans la décision opératoire, les classifications TIRADS et Bethesda sont interprétées conjointement.

Les indications opératoires de thyroïdectomie totale pour les cancers ont évolué depuis plusieurs années. Dans le passé, la thyroïdectomie totale était recommandée pour tous les cancers supra-centimétriques. Suite aux recommandations de l'ATA en 2015 (3), on a observé une désescalade thérapeutique des cancers thyroïdiens. En effet, quand on s'intéresse aux cancers papillaires, le taux de survie à 10 ans est de 93-95%, et seulement 7% d'entre eux sont agressifs (55). Dorénavant, la lobectomie thyroïdienne est recommandée pour les cancers à faible risque, et la thyroïdectomie totale est indiquée pour les cancers > 4 cm ou avec une histologie agressive ou peu différenciée. L'examen extemporané serait donc pertinent à la lumière des recommandations de l'ATA s'il permettait un geste de totalisation pendant la chirurgie initiale. Or, dans l'étude, l'examen extemporané a permis de modifier la prise en charge dans 9% des cas. La littérature montre des résultats similaires : 7% dans celle de Miller et al (56) et 8% dans celle de Staubitz et al (57). Ce résultat est toutefois à nuancer. La plupart des nodules étaient classés en préopératoire TIRADS 4B ou 5, et Bethesda V ou VI. Pour ces nodules, l'indication de thyroïdectomie pouvait être posée avant la chirurgie. Un seul nodule de 19

mm, classé TIRADS 4A et Bethesda IV, a réellement bénéficié de l'examen extemporané puisqu'il s'agissait finalement d'un cancer papillaire pT1bN1a. D'ailleurs, deux autres totalisations ont été décidées en peropératoire alors que l'extemporané était douteux ou impossible (donc considéré comme négatif). Le chirurgien s'est en effet basé sur les résultats préopératoires pour prendre sa décision, les 2 nodules avaient auparavant été classés TIRADS 4B et Bethesda V.

Ainsi, nous avons étudié les performances de l'extemporané dans les nodules  $\geq 4$  cm. La sensibilité apparaît là encore faible, à 29%. Le nombre de faux négatif est plus important dans les nodules de grande taille (44). Bollig retrouvait dans cette étude une sensibilité bien supérieure (80%) mais 54% des patients avaient un résultat extemporané différé. Dans l'étude de Agrafiotis et al, 30 patients ont eu un examen extemporané négatif qui a permis d'éviter la thyroïdectomie totale (28). Il n'était pas précisé le nombre de faux négatifs présents.

De plus, dans notre étude, l'examen extemporané n'a pas permis de détecter les sous-types histologiques agressifs, conduisant à des reprises chirurgicales pour totalisation. 6% des nodules extemporanés négatifs ont dû être repris chirurgicalement (10 patients). C'est un peu moins que chez d'autres auteurs, où 9% des patients sont concernés (58,59).

Il nous apparaît au vu de ces dernières observations que l'examen extemporané ne peut pas être proposé dans les nodules cytologiquement suspects ou malins sans envahissement ganglionnaire macroscopique, car même si la VPP est forte, les sous-types agressifs ne peuvent pas être mis en évidence en per-opératoire. Les études sur les nodules suspects ou malins sont néanmoins contradictoires selon les auteurs. Huang et al. (26) ont rapporté des résultats plus intéressants pour l'examen extemporané pour les nodules classés Bethesda II, III et IV que dans les nodules Bethesda V et VI où la cytoponction est dans ces cas supérieure. Pour Moon et al. (60) l'examen extemporané n'est utile que pour les nodules Bethesda V lorsque l'échographie ne montre pas de signes suspects. Dans le cas contraire, l'extemporané est inutile. D'autres auteurs comme Cohen ou Haymart (45,61) ont démontré que l'examen extemporané est plutôt utile pour

déterminer la stratégie chirurgicale des nodules suspects de malignité (VPP 100% et VPN 85%). Ces valeurs sont élevées, mais la prévalence de cancer dans la catégorie Bethesda V l'est également. Ils ne précisent en revanche pas la valeur de la sensibilité.

Les valeurs de spécificité rapportées pour l'examen extemporané sont élevées (100% dans notre étude), car les faux positifs sont rares. La VPP est également élevée mais les résultats de la VPN sont plus hétérogènes. Ces deux valeurs dépendent de la prévalence du cancer dans la population évaluée. Par exemple, la VPN de l'extemporéné peut varier de 86% dans les études concernant exclusivement les nodules Bethesda IV, à 98% dans les études où sont inclus tous les nodules (39). Dans notre étude, la VPN était à 89% car la proportion de nodules Bethesda V et VI était faible (14%) et seulement 20% des nodules correspondaient à des cancers.

L'exactitude de l'examen extemporané dans notre étude était de 90%. Ce résultat est similaire aux données de la littérature (22,24), et à celui de la cytoponction (22,62). Pour les nodules Bethesda III et IV, notre valeur était moins bonne à 89%. Selon les auteurs, elle peut être même plus basse : 88% pour Huang et al. (26) et pour Posillico et al (63), 79% pour Chang et al. (64).

Certaines études sont favorables à l'examen extemporané, car sa performance couplée à celle de la cytoponction permettrait d'avoir de meilleurs résultats. Ainsi, Prades a montré que l'association de la cytoponction et de l'extemporéné permet d'éliminer tous les faux positifs (24). Cette notion est reprise par Agrafiotis dans son étude, qui trouvait en cumulant les deux examens une sensibilité de 87,5%, une spécificité de 99%, une VPP de 93,3% et une VPN de 98% (28).

Cet examen extemporané, dont l'intérêt est discuté, engendre des coûts supplémentaires. Sa durée dans notre étude était d'environ 22 minutes. Bollig et al. (65) avaient une durée de 26 minutes dans leur étude. L'examen extemporané ne prolonge sans doute pas d'autant la chirurgie, car le chirurgien en profite souvent pour faire l'hémostase et débiter la fermeture (39,41,56). Il avait souvent la réponse avant la fin de la fermeture, et réouvrait

le patient en cas de nécessité. L'examen extemporané mobilise également plusieurs intervenants (transporteurs, manipulateurs et médecins). Le coût total de cet examen varie entre 100 et 170 \$ (56,66).

Il faut néanmoins comparer ce coût à celui d'une éventuelle reprise pour totalisation dans un second temps opératoire. Plusieurs études ont cherché à comparer le coût d'une lobectomie seule, celui d'une lobectomie avec examen extemporané et celui d'une thyroïdectomie totale d'emblée (44,67,68). Les résultats sont très différents d'une étude à l'autre, car elles ne prennent pas en compte les mêmes éléments pour analyser les différences de coûts (durée opératoire et d'hospitalisation, personnel mobilisé, différents taux de complications, coût des traitements substitutifs, durée de rétablissement, stress, douleur, etc.) et les modèles utilisés sont également différents. Ces modèles sont dépendants de la sensibilité et de la spécificité de l'examen extemporané dans l'étude en question (68). Certaines études se concentrent sur un certain type de cytologie, d'autres sur l'ensemble des cytologies. Les études de Miller et al. (56) pour les nodules Bethesda IV et celles de Bollig et al. (44,65) pour les nodules Bethesda V et ceux de plus de 4 cm, estiment que chaque examen extemporané ayant permis d'éviter un second temps opératoire fait économiser environ 400 \$. Ce gain est moindre (80 \$) dans l'étude de Vuong pour les nodules Bethesda III (69). Le risque de malignité est en effet bien moins important dans cette catégorie.

D'un autre point de vue, deux études analysant le coût de l'examen extemporané ajusté à la qualité de vie, sont plutôt en défaveur de son utilisation. Les deux études comparaient la lobectomie thyroïdienne avec examen extemporané à d'autres prises en charges chirurgicales. Pour les nodules Bethesda IV, la lobectomie thyroïdienne seule était de moindre coût pour une meilleure qualité de vie (67). Pour les nodules Bethesda V, la thyroïdectomie totale avait un coût inférieur pour une qualité de vie similaire (68).

Notre étude présente certains points forts. Les patients analysés étaient consécutifs et non sélectionnés, reflétant bien la pratique du Centre François Baclesse. L'échographie étant un examen opérateur dépendant, seuls les patients ayant eu une échographie de référence au Centre François Baclesse, avec le même opérateur entraîné, ont été retenus. Les examens cytologiques et les examens extemporanés ont également été

réalisés par les mêmes anatomopathologistes du Centre François Baclesse. L'importance de l'expérience de l'opérateur est en effet fondamentale pour garantir la qualité de l'examen extemporané (42,46,52). Staubitz et al ont montré que la sensibilité de l'extemporane était meilleure dans un centre de référence qu'en médecine libérale (75 contre 63,5%). (57).

Notre étude présentait également des limites. Il s'agit d'une étude rétrospective et monocentrique. Toutefois, la quasi-totalité des études de notre revue bibliographique sont rétrospectives. Malgré une analyse qui portait sur plus de 100 patients, le nombre de cancers thyroïdiens dans notre cohorte était limité (n=36). La proportion de cancers dans les nodules à cytologie indéterminée (28%) est similaire à ce qui est attendu dans la littérature (environ 25 à 30%) (70). Cette proportion est également comparable aux études prospectives récentes réalisées au Centre François Baclesse avec les mêmes opérateurs échographistes, chirurgiens et anatomopathologistes (37,38). Concernant les cytoponctions, 17% étaient non significatives (Bethesda I), ce qui représente un résultat assez élevé. La littérature fait état d'un résultat plus proche de 10% (3,22).

La cytologie extemporanée peut être une alternative à l'examen extemporané. Elle serait plus facile et plus rapide à réaliser que l'examen extemporané congelé, et renouvelable en cas de besoin, rapidement et sans endommager la pièce opératoire (71). Elle présente de nombreux avantages : il n'y a pas d'artéfact dû à la congélation, les informations cellulaires et nucléaires fournies sont fiables, et elle permet de préserver intégralement la pièce opératoire pour l'examen définitif (car il n'y a pas de coupe à réaliser). Elle peut être également réalisée sur les lésions calcifiées (là où l'extemporane est impossible). Cependant, des limites sont présentes : elle ne permet pas d'analyser l'architecture tissulaire, pour déterminer le caractère infiltrant du cancer. Elle nécessite en outre un opérateur expérimenté. Basolo a comparé l'examen extemporané seul avec l'extemporane avec cytologie peropératoire : la précision augmente de 91 à 98% (22).

Afin de mieux sélectionner les patients pour la chirurgie, les recherches d'anomalies moléculaires peuvent être réalisées en préopératoire. De nombreux gènes ont été

étudiés, mais il n'existe pour l'instant pas une seule mutation authentifiée comme étant un marqueur de malignité. Les mutations RAS, BRAF V600E, RET/PTC et PAX8/PPAR $\gamma$  font partie des mutations actuellement proposées (17,19,44,58,72,73).

Cinq tests moléculaires sont déjà actuellement commercialisés (74) avec une sensibilité de 89-94% et une spécificité de 68-85%. Ils apportent également des informations quant au pronostic du cancer, ce qui peut influencer le geste chirurgical. L'étude de Mallick (75) a été réalisée en utilisant des tests moléculaires pour les nodules classés Bethesda III et IV, ce qui a permis de reclasser ces nodules en suspects et bénins. Les tests moléculaires ont été ajoutés aux recommandations américaines de 2015 (3), après l'évaluation clinique et échographique. Il s'agit néanmoins de tests chers et encore peu disponibles, et le manque d'études et de recul contribuent à ce que leur utilisation soit encore limitée aujourd'hui.

## V. Conclusion

Nos résultats confirment que l'examen extemporané dans les chirurgies thyroïdiennes a une faible sensibilité pour les nodules malins, particulièrement pour les nodules à cytologie indéterminée et en cas d'histologie vésiculaire. Les performances de cette technique semblent insuffisantes pour justifier la poursuite de son utilisation systématique en routine.

## VI. Bibliographie

1. Filetti S, Durante C, Hartl D, Leboulleux S, Locati LD, Newbold K, et al. Thyroid cancer: ESMO Clinical Practice Guidelines for diagnosis, treatment and follow-up†. *Ann Oncol*. 1 déc 2019;30(12):1856-83.
2. Estebe S, Montenat C, Tremoureux A, Rousseau C, Bouilloud F, Jegoux F. Limitation of intraoperative frozen section during thyroid surgery. *Eur Arch Otorhinolaryngol*. mars 2017;274(3):1671-6.
3. Haugen BR, Alexander EK, Bible KC, Doherty GM, Mandel SJ, Nikiforov YE, et al. 2015 American Thyroid Association Management Guidelines for Adult Patients with Thyroid Nodules and Differentiated Thyroid Cancer: The American Thyroid Association Guidelines Task Force on Thyroid Nodules and Differentiated Thyroid Cancer. *Thyroid*. janv 2016;26(1):1-133.
4. Isik A, Firat D, Yilmaz I, Peker K, Idiz O, Yilmaz B, et al. A survey of current approaches to thyroid nodules and thyroid operations. *Int J Surg*. juin 2018;54(Pt A):100-4.
5. Recommandations de la Société française d'endocrinologie pour la prise en charge des nodules thyroïdiens. *La Presse Médicale*. 1 sept 2011;40(9, Part 1):793-826.
6. Mayooran N, Waters PS, Kaim Khani TY, Kerin MJ, Quill D. FNAC and frozen section correlations with definitive histology in thyroid diseases. *Eur Arch Otorhinolaryngol*. août 2016;273(8):2181-4.
7. Grani G, Calvanese A, Carbotta G, D'Alessandri M, Nesca A, Bianchini M, et al. Thyroid autoimmunity and risk of malignancy in thyroid nodules submitted to fine-needle aspiration cytology. *Head Neck*. févr 2015;37(2):260-4.
8. Weiss RE, Lado-Abeal J. Thyroid nodules: diagnosis and therapy. *Curr Opin Oncol*. janv 2002;14(1):46-52.
9. Gharib H, Papini E, Paschke R, Duick DS, Valcavi R, Hegedüs L, et al. American Association of Clinical Endocrinologists, Associazione Medici Endocrinologi, and European Thyroid Association medical guidelines for clinical practice for the diagnosis and management of thyroid nodules: Executive Summary of recommendations. *J Endocrinol Invest*. mai 2010;33(5):287-91.
10. Cabanillas ME, McFadden DG, Durante C. Thyroid cancer. *Lancet*. 3 déc 2016;388(10061):2783-95.
11. Oertel YC, Oertel JE. Thyroid cytology and histology. *Baillieres Best Pract Res Clin Endocrinol Metab*. déc 2000;14(4):541-57.



12. Lamartina L, Grani G, Arvat E, Nervo A, Zatelli MC, Rossi R, et al. 8th edition of the AJCC/TNM staging system of thyroid cancer: what to expect (ITCO#2). *Endocr Relat Cancer*. mars 2018;25(3):L7-11.
13. Nikiforov YE, Seethala RR, Tallini G, Baloch ZW, Basolo F, Thompson LDR, et al. Nomenclature Revision for Encapsulated Follicular Variant of Papillary Thyroid Carcinoma: A Paradigm Shift to Reduce Overtreatment of Indolent Tumors. *JAMA Oncol*. 1 août 2016;2(8):1023-9.
14. Seethala RR, Baloch ZW, Barletta JA, Khanafshar E, Mete O, Sadow PM, et al. Noninvasive follicular thyroid neoplasm with papillary-like nuclear features: a review for pathologists. *Mod Pathol*. janv 2018;31(1):39-55.
15. Nishino M, Krane JF. Updates in Thyroid Cytology. *Surg Pathol Clin*. sept 2018;11(3):467-87.
16. Turk AT, Wenig BM. Thyroid tumors with follicular architecture. *Ann Diagn Pathol*. févr 2019;38:51-8.
17. Zhao L, Dias-Santagata D, Sadow PM, Faquin WC. Cytological, molecular, and clinical features of noninvasive follicular thyroid neoplasm with papillary-like nuclear features versus invasive forms of follicular variant of papillary thyroid carcinoma. *Cancer Cytopathol*. mai 2017;125(5):323-31.
18. Brandler TC, Zhou F, Liu CZ, Cho M, Lau RP, Simsir A, et al. Can noninvasive follicular thyroid neoplasm with papillary-like nuclear features be distinguished from classic papillary thyroid carcinoma and follicular adenomas by fine-needle aspiration? *Cancer Cytopathol*. juin 2017;125(6):378-88.
19. Nechifor-Boila A, Borda A, Sassolas G, Hafdi-Nejjari Z, Cătană R, Borson-Chazot F, et al. Thyroid tumors of uncertain malignant potential: Morphologic and imunohistochemical analysis of 29 cases. *Pathology - Research and Practice*. 1 avr 2015;211(4):320-5.
20. Williams ED. Guest Editorial: Two Proposals Regarding the Terminology of Thyroid Tumors. *Int J Surg Pathol*. juill 2000;8(3):181-3.
21. Rocha TG, Rosario PW, Silva AL, Nunes MB, Silva TH, de Oliveira PHL, et al. Ultrasonography Classification of the American Thyroid Association for Predicting Malignancy in Thyroid Nodules >1cm with Indeterminate Cytology: A Prospective Study. *Horm Metab Res*. août 2018;50(8):597-601.
22. Basolo F, Ugolini C, Proietti A, Iacconi P, Berti P, Miccoli P. Role of frozen section associated with intraoperative cytology in comparison to FNA and FS alone in the management of thyroid nodules. *Eur J Surg Oncol*. août 2007;33(6):769-75.
23. Paschou SA, Vryonidou A, Goulis DG. Thyroid nodules: A guide to assessment, treatment and follow-up. *Maturitas*. févr 2017;96:1-9.

24. Prades J-M, Querat C, Dumollard J-M, Richard C, Gavid M, Timoshenko AA, et al. Thyroid nodule surgery: predictive diagnostic value of fine-needle aspiration cytology and frozen section. *Eur Ann Otorhinolaryngol Head Neck Dis.* sept 2013;130(4):195-9.
25. Stanciu-Pop C, Pop FC, Thiry A, Scagnol I, Maweja S, Hamoir E, et al. [CONTROVERSIES REGARDING THE ACCURACY AND LIMITATIONS OF FROZEN SECTION IN THYROID PATHOLOGY: AN EVIDENCE-BASED ASSESSMENT]. *Rev Med Liege.* déc 2015;70(12):638-43.
26. Huang J, Luo J, Chen J, Sun Y, Zhang C, Xu K, et al. Intraoperative frozen section can be reduced in thyroid nodules classified as Bethesda categories V and VI. *Sci Rep.* 12 juill 2017;7(1):5244.
27. Leenhardt L, Borson-Chazot F, Calzada M, Carnaille B, Charrié A, Cochand-Priollet B, et al. [Best practices guideline for the use of neck ultrasonography and echo-guided techniques in the management of differentiated thyroid cancers of the follicular type. Société Française d'Endocrinologie.Groupe de Recherche sur la Thyroïde]. *Ann Endocrinol (Paris).* sept 2011;72(4 Suppl 1):H1-26.
28. Agrafiotis AC, Sokolow Y, Ruiz-Patino M, D'Haene N, Salmon I, Corvilain B, et al. Treatment of solitary thyroid nodules according to size, preoperative fine-needle aspiration cytology and frozen section: a retrospective single centre study. *Acta Chir Belg.* oct 2019;119(5):294-302.
29. Russ G, Bonnema SJ, Erdogan MF, Durante C, Ngu R, Leenhardt L. European Thyroid Association Guidelines for Ultrasound Malignancy Risk Stratification of Thyroid Nodules in Adults: The EU-TIRADS. *Eur Thyroid J.* sept 2017;6(5):225-37.
30. Deandreis D, Al Ghuzlan A, Auperin A, Vielh P, Caillou B, Chami L, et al. Is (18)F-fluorodeoxyglucose-PET/CT useful for the presurgical characterization of thyroid nodules with indeterminate fine needle aspiration cytology? *Thyroid.* févr 2012;22(2):165-72.
31. Horvath E, Majlis S, Rossi R, Franco C, Niedmann JP, Castro A, et al. An ultrasonogram reporting system for thyroid nodules stratifying cancer risk for clinical management. *J Clin Endocrinol Metab.* mai 2009;94(5):1748-51.
32. Singaporewalla RM, Hwee J, Lang TU, Desai V. Clinico-pathological Correlation of Thyroid Nodule Ultrasound and Cytology Using the TIRADS and Bethesda Classifications. *World J Surg.* juill 2017;41(7):1807-11.
33. Mohammadi M, Betel C, Burton KR, Higgins KM, Ghorab Z, Halperin IJ. Retrospective Application of the 2015 American Thyroid Association Guidelines for Ultrasound Classification, Biopsy Indications, and Follow-up Imaging of Thyroid Nodules: Can Improved Reporting Decrease Testing? *Can Assoc Radiol J.* févr 2019;70(1):68-73.

34. Peng Y, Wang HH. A meta-analysis of comparing fine-needle aspiration and frozen section for evaluating thyroid nodules. *Diagn Cytopathol.* déc 2008;36(12):916-20.
35. Kanematsu R, Hirokawa M, Higuchi M, Suzuki A, Aga H, Tanaka A, et al. Risk of malignancy and clinical outcomes of cyst fluid only nodules in the thyroid based on ultrasound and aspiration cytology. *Diagn Cytopathol.* janv 2020;48(1):30-4.
36. Cibas ES, Ali SZ. The 2017 Bethesda System for Reporting Thyroid Cytopathology. *Thyroid.* nov 2017;27(11):1341-6.
37. Ciappuccini R, Licaj I, Lasne-Cardon A, Babin E, de Raucourt D, Blanchard D, et al. 18F-Fluorocholine Positron Emission Tomography/Computed Tomography is a Highly Sensitive but Poorly Specific Tool for Identifying Malignancy in Thyroid Nodules with Indeterminate Cytology: The Chocolate Study. *Thyroid.* mai 2021;31(5):800-9.
38. Bardet S, Ciappuccini R, Pellot-Barakat C, Monpeyssen H, Michels J-J, Tissier F, et al. Shear Wave Elastography in Thyroid Nodules with Indeterminate Cytology: Results of a Prospective Bicentric Study. *Thyroid.* nov 2017;27(11):1441-9.
39. Sanabria A, Zafereo M, Thompson LDR, Hernandez-Prera JC, Kowalski LP, Nixon IJ, et al. Frozen section in thyroid gland follicular neoplasms: It's high time to abandon it! *Surg Oncol.* mars 2021;36:76-81.
40. DeMay RM. Frozen section of thyroid? Just say no. *Am J Clin Pathol.* oct 1998;110(4):423-4.
41. Udelsman R, Westra WH, Donovan PI, Sohn TA, Cameron JL. Randomized prospective evaluation of frozen-section analysis for follicular neoplasms of the thyroid. *Ann Surg.* mai 2001;233(5):716-22.
42. Taxy JB. Frozen section and the surgical pathologist: a point of view. *Arch Pathol Lab Med.* juill 2009;133(7):1135-8.
43. Grisales J, Sanabria A. Utility of Routine Frozen Section of Thyroid Nodules Classified as Follicular Neoplasm. *Am J Clin Pathol.* 2 janv 2020;153(2):210-20.
44. Bollig CA, Jorgensen JB, Zitsch RP, Dooley LM. Utility of Intraoperative Frozen Section in Large Thyroid Nodules. *Otolaryngol Head Neck Surg.* janv 2019;160(1):49-56.
45. Cohen MA, Patel KR, Gromis J, Kutler DI, Kuhel WI, Stater BJ, et al. Retrospective evaluation of frozen section use for thyroid nodules with a prior fine needle aspiration diagnosis of Bethesda II-VI: The Weill Cornell Medical College experience. *World J Otorhinolaryngol Head Neck Surg.* sept 2015;1(1):5-10.
46. Seok JY, An J, Cho HY. Improvement of diagnostic performance of pathologists by reducing the number of pathologists responsible for thyroid fine needle aspiration cytology: An institutional experience. *Diagn Cytopathol.* juill 2018;46(7):561-7.

47. Lumachi F, Borsato S, Tregnaghi A, Marino F, Polistina F, Basso SMM, et al. FNA cytology and frozen section examination in patients with follicular lesions of the thyroid gland. *Anticancer Res.* déc 2009;29(12):5255-7.
48. Perros P, Boelaert K, Colley S, Evans C, Evans RM, Gerrard Ba G, et al. Guidelines for the management of thyroid cancer. *Clin Endocrinol (Oxf).* juill 2014;81 Suppl 1:1-122.
49. Pacini F, Schlumberger M, Dralle H, Elisei R, Smit JWA, Wiersinga W, et al. European consensus for the management of patients with differentiated thyroid carcinoma of the follicular epithelium. *Eur J Endocrinol.* juin 2006;154(6):787-803.
50. Cameselle-Teijeiro JM, Sobrinho-Simões M. New WHO classification of thyroid tumors: a pragmatic categorization of thyroid gland neoplasms. *Endocrinol Diabetes Nutr (Engl Ed).* mars 2018;65(3):133-5.
51. Guevara N, Lassalle S, Benaim G, Sadoul J-L, Santini J, Hofman P. Role of frozen section analysis in nodular thyroid pathology. *Eur Ann Otorhinolaryngol Head Neck Dis.* avr 2015;132(2):67-70.
52. Paphavasit A, Thompson GB, Hay ID, Grant CS, van Heerden JA, Ilstrup DM, et al. Follicular and Hürthle cell thyroid neoplasms. Is frozen-section evaluation worthwhile? *Arch Surg.* juin 1997;132(6):674-8; discussion 678-680.
53. Alonso N, Lucas A, Salinas I, Castella E, Sanmartí A. Frozen section in a cytological diagnosis of thyroid follicular neoplasm. *Laryngoscope.* mars 2003;113(3):563-6.
54. LiVolsi VA, Baloch ZW. Use and abuse of frozen section in the diagnosis of follicular thyroid lesions. *Endocr Pathol.* 2005;16(4):285-93.
55. Hong JC, Seo JW, Jang AL, Suh SH, Pak MG, Han SH, et al. The utility of intraoperative frozen section for the evaluation of microscopic extrathyroidal extension in papillary thyroid carcinoma. *Clin Otolaryngol.* déc 2017;42(6):1167-71.
56. Miller MC, Rubin CJ, Cunnane M, Bibbo M, Miller JL, Keane WM, et al. Intraoperative pathologic examination: cost effectiveness and clinical value in patients with cytologic diagnosis of cellular follicular thyroid lesion. *Thyroid.* juin 2007;17(6):557-65.
57. Staubitz JI, Elmrigh I, Musholt PB, Cámara RJA, Watzka F, Dralle H, et al. Targeted use of intraoperative frozen-section analysis lowers the frequency of completion thyroidectomy. *BJS Open.* 5 mars 2021;5(2):zraa058.
58. Najah H, Tresallet C. Role of frozen section in the surgical management of indeterminate thyroid nodules. *Gland Surg.* août 2019;8(Suppl 2):S112-7.
59. Schneider DF, Cherney Stafford LM, Brys N, Greenberg CC, Balentine CJ, Elfenbein DM, et al. GAUGING THE EXTENT OF THYROIDECTOMY FOR INDETERMINATE

THYROID NODULES: AN ONCOLOGIC PERSPECTIVE. *Endocr Pract.* 2 avr 2017;23(4):442-50.

60. Moon HJ, Kwak JY, Kim E-K, Kim MJ, Park CS, Chung WY, et al. The combined role of ultrasound and frozen section in surgical management of thyroid nodules read as suspicious for papillary thyroid carcinoma on fine needle aspiration biopsy: a retrospective study. *World J Surg.* mai 2009;33(5):950-7.
61. Haymart MR, Greenblatt DY, Elson DF, Chen H. The role of intraoperative frozen section if suspicious for papillary thyroid cancer. *Thyroid.* avr 2008;18(4):419-23.
62. Gharib H. Fine-needle aspiration biopsy of thyroid nodules: advantages, limitations, and effect. *Mayo Clin Proc.* janv 1994;69(1):44-9.
63. Posillico SE, Wilhelm SM, McHenry CR. The utility of frozen section examination for determining the extent of thyroidectomy in patients with a thyroid nodule and « atypia/follicular lesion of undetermined significance ». *Am J Surg.* mars 2015;209(3):552-6.
64. Chang HY, Lin JD, Chen JF, Huang BY, Hsueh C, Jeng LB, et al. Correlation of fine needle aspiration cytology and frozen section biopsies in the diagnosis of thyroid nodules. *J Clin Pathol.* déc 1997;50(12):1005-9.
65. Bollig CA, Gilley D, Lesko D, Jorgensen JB, Galloway TL, Zitsch RP, et al. Economic Impact of Frozen Section for Thyroid Nodules with « Suspicious for Malignancy » Cytology. *Otolaryngol Head Neck Surg.* févr 2018;158(2):257-64.
66. Lai P, Segall L, de Korompay N, Witterick I, Freeman J. Cost analysis of intraoperative frozen section examinations in thyroid surgery in a Canadian tertiary center. *J Otolaryngol Head Neck Surg.* oct 2009;38(5):559-63.
67. Zanoocco K, Heller M, Elaraj D, Sturgeon C. Cost effectiveness of intraoperative pathology examination during diagnostic hemithyroidectomy for unilateral follicular thyroid neoplasms. *J Am Coll Surg.* oct 2013;217(4):702-10.
68. Leiker AJ, Yen TW, Cheung K, Evans DB, Wang TS. Cost analysis of thyroid lobectomy and intraoperative frozen section versus total thyroidectomy in patients with a cytologic diagnosis of « suspicious for papillary thyroid cancer ». *Surgery.* déc 2013;154(6):1307-13; discussion 1313-1314.
69. Vuong CD, Watson WB, Kwon DI, Mohan SS, Perez MN, Lee SC, et al. Cost effectiveness of intraoperative pathology in the management of indeterminate thyroid nodules. *Arch Endocrinol Metab.* août 2020;64(4):356-61.
70. Straccia P, Rossi ED, Bizzarro T, Brunelli C, Cianfrini F, Damiani D, et al. A meta-analytic review of the Bethesda System for Reporting Thyroid Cytopathology: Has the rate of malignancy in indeterminate lesions been underestimated? *Cancer Cytopathol.* déc 2015;123(12):713-22.

71. Belleannée G. [Intra-operative cytopathology: techniques, indications, and limitations]. *Ann Pathol.* oct 2006;26(5):313-20.
72. Fagin JA, Wells SA. Biologic and Clinical Perspectives on Thyroid Cancer. *N Engl J Med.* 15 sept 2016;375(11):1054-67.
73. Roth MY, Witt RL, Steward DL. Molecular testing for thyroid nodules: Review and current state. *Cancer.* 1 mars 2018;124(5):888-98.
74. Ferraz C. The run for a million continues: is there still space for traditional techniques beyond molecular testing for indeterminate thyroid nodule cytology? *Arch Endocrinol Metab.* août 2020;64(4):329-30.
75. Mallick R, Stevens TM, Winokur TS, Asban A, Wang TN, Lindeman BM, et al. Is Frozen-Section Analysis During Thyroid Operation Useful in the Era of Molecular Testing? *J Am Coll Surg.* avr 2019;228(4):474-9.

« Par délibération de son Conseil en date du 10 Novembre 1972, l'Université n'entend donner aucune approbation ni improbation aux opinions émises dans les thèses ou mémoires. Ces opinions doivent être considérées comme propres à leurs auteurs ».

VU, le Président de Thèse

VU, le Doyen de la Faculté

VU et permis d'imprimer  
en référence à la délibération  
du Conseil d'Université  
en date du 14 Décembre 1973

Pour le Président  
de l'Université de CAEN et P.O

Le Doyen



## **ANNEE DE SOUTENANCE : 2020/2021**

NOM ET PRENOM DE L'AUTEUR : GERALDY Pauline

## **TITRE DE LA THESE : ETUDE DE L'INTERET DE L'EXAMEN EXTEMPORANE EN CHIRURGIE THYROIDIENNE**

### **RESUME DE LA THESE EN FRANÇAIS :**

Introduction : L'examen extemporané (EE) lors des chirurgies thyroïdiennes est encore utilisé en routine dans certains services, alors que son intérêt est débattu. L'objectif de cette étude était de déterminer les performances de l'EE dans le diagnostic du cancer thyroïdien sur une série rétrospective de patients opérés de la thyroïde.

Matériel et Méthodes : Les dossiers de 176 patients consécutifs opérés de la thyroïde avec réalisation d'un EE entre octobre 2017 et décembre 2019 ont été analysés. Le bilan préopératoire réalisé dans notre hôpital comprenait une échographie thyroïdienne avec score TIRADS et une cytoponction avec score de Bethesda. La performance de l'EE a été mesurée par la sensibilité (Se), la spécificité (Sp) et les valeurs prédictives positive (VPP) et négative (VPN) en fonction des caractéristiques échographiques et cytologiques des nodules.

Résultats : Parmi les 180 nodules analysés, 36 (20%) étaient malins dont 19 avec un EE positif. Parmi les 10 cancers vésiculaires, papillaires d'architecture vésiculaire ou peu différenciés, 7 avaient un EE négatif. Les valeurs de Se, Sp, VPP et VPN de l'EE étaient de 52,8%, Sp 99,3%, 95% et 89,2% dans l'ensemble de la population, de 20%, 100%, 100% et 89% respectivement dans les nodules Bethesda III/IV, de 33,3%, 100%, 100% et 86,7% respectivement dans les nodules TIRADS 4A, et de 28,6%, 100%, 100% et 88,4% respectivement dans les nodules  $\geq 4$  cm. Le temps moyen de l'EE était de 22 minutes ( $\pm 7$ ).

Conclusion : Nos résultats confirment que l'EE dans les chirurgies thyroïdiennes a une faible sensibilité pour la détection des nodules malins, particulièrement dans les nodules à cytologie indéterminée et en cas d'histologie vésiculaire. Les performances de cette technique coûteuse en temps semblent insuffisantes pour justifier la poursuite de son utilisation systématique en routine.

**MOTS CLES** : examen extemporané, nodules, cancers différenciés, thyroïde

## **TITRE DE LA THESE EN ANGLAIS : STYDY OF THE INTEREST OF FROZEN SECTION IN THYROID SURGERY**

### **RESUME DE LA THESE EN ANGLAIS :**

Introduction: The use of intraoperative frozen section (FS) during thyroid surgery is still controversial. We aimed to evaluate the performances of FS for the diagnosis of malignancy according to ultrasound and cytology results.

Methods: 176 consecutive patients who underwent thyroid surgery with FS between October 2017 and December 2019 were reviewed. All patients underwent neck ultrasound and fine-needle aspiration in our hospital. The performances of FS was assessed using sensitivity (Se), specificity (Sp), positive (PPV) and negative (NPV) predictive values.

Results: Of the 180 thyroid nodules, 36 (20%) were malignant, including 19 with a positive FS. Among the 10 malignant nodules with pathology displaying follicular cancers, follicular variant of papillary cancers and poorly-differentiated subtypes, FS was negative in 7. Se, Sp, PPV and NPV were 52,8%, 99,3%, 95% and 89,2% in the whole population, 20%, 100%, 100% and 89% respectively in nodules scored Bethesda III/IV and 33,3%, 100%, 100% and 86,7% respectively in nodules scored TIRADS 4A, and 28,6%, 100%, 100% and 88,4% respectively in nodules  $\geq 4$  cm. Mean time of FS was 22  $\pm$  7 minutes.

Conclusion: FS has low performance for detection of thyroid malignancy, particularly in nodules with indeterminate cytology and in follicular subtypes. These results might lead to abandon its routine use in our department.

**KEY WORDS** : frozen section, nodules, differentiated cancers, thyroid