



HAL
open science

Sinusites maxillaires iatrogènes en pratique odontologique

Marie-Hélène Dubuisson

► **To cite this version:**

Marie-Hélène Dubuisson. Sinusites maxillaires iatrogènes en pratique odontologique. Chirurgie. 2021.
dumas-03596112

HAL Id: dumas-03596112

<https://dumas.ccsd.cnrs.fr/dumas-03596112v1>

Submitted on 3 Mar 2022

HAL is a multi-disciplinary open access archive for the deposit and dissemination of scientific research documents, whether they are published or not. The documents may come from teaching and research institutions in France or abroad, or from public or private research centers.

L'archive ouverte pluridisciplinaire **HAL**, est destinée au dépôt et à la diffusion de documents scientifiques de niveau recherche, publiés ou non, émanant des établissements d'enseignement et de recherche français ou étrangers, des laboratoires publics ou privés.



Distributed under a Creative Commons Attribution - NonCommercial - NoDerivatives 4.0
International License

THESE

**POUR OBTENIR LE DIPLOME D'ETAT
DE DOCTEUR EN CHIRURGIE DENTAIRE**

Présentée et publiquement soutenue devant

Aix-Marseille Université
(Président : Monsieur le Professeur Éric BERTON)

Faculté des Sciences Médicales et Paramédicales
(Doyen : Monsieur le Professeur Georges LEONETTI)

Ecole de Médecine Dentaire
(Directeur : Monsieur le Professeur Bruno FOTI)

***Sinusites maxillaires iatrogènes
en pratique odontologique***

Présentée par

**DUBUISSON
Marie-Hélène**

Né(e) le 11 Mai 1974
A Marseille

Thèse soutenue le **12 Mai 2021**

Devant le jury composé de

Président : Professeur RASKIN Anne

Assesseurs : Docteur ROCHE-POGGI Philippe

Docteur CATHERINE Jean-Hugues

Docteur CASTRO Romain

Invité : Docteur HENRY-SAVAJOL Olivier

THESE

***POUR OBTENIR LE DIPLOME D'ETAT
DE DOCTEUR EN CHIRURGIE DENTAIRE***

Présentée et publiquement soutenue devant

Aix-Marseille Université
(Président : Monsieur le Professeur Éric BERTON)

Faculté des Sciences Médicales et Paramédicales
(Doyen : Monsieur le Professeur Georges LEONETTI)

Ecole de Médecine Dentaire
(Directeur : Monsieur le Professeur Bruno FOTI)

***Sinusites maxillaires iatrogènes
en pratique odontologique***

Présentée par

**DUBUISSON
Marie-Hélène**

Né(e) le 11 Mai 1974

A Marseille

Thèse soutenue le **12 Mai 2021**

Devant le jury composé de

Président : Professeur RASKIN Anne

Assesseurs : Docteur ROCHE-POGGI Philippe

Docteur CATHERINE Jean-Hugues

Docteur CASTRO Romain

Invité : Docteur HENRY-SAVAJOL Olivier

ADMINISTRATION

Mise à jour : sept. 2020

Doyens Honoraires

Professeur	Raymond SANGIUOLO†
Professeur	Henry ZATTARA
Professeur	André SALVADORI
Professeur	Jacques DEJOU

Doyen Assesseurs

Professeur	Bruno FOTI
Professeur	Michel RUQUET
Professeur	Anne RASKIN

Directeurs de Départements

Formation Initiale	Professeur	Michel RUQUET
Recherche	Professeur	Anne RASKIN
Formation Continue	Professeur	Frédéric BUKIET

Charges de missions

Relations Internationales	Professeur	Hervé TASSERY
Internat et Diplômes d'études spécialisées	Professeur	Virginie MONNET-CORTI
Affaires générales	Docteur	Patrick TAVITIAN

Responsable des Services Administratifs et Techniques

Madame	Katia LEONI
--------	-------------

LISTE DES ENSEIGNANTS

PROFESSEURS DES UNIVERSITES – PRATICIENS HOSPITALIERS DES CSERD

BUKIET Frédéric ⁽⁵⁸⁻⁰¹⁾
FOTI Bruno ⁽⁵⁶⁻⁰²⁾
LE GALL Michel ⁽⁵⁶⁻⁰¹⁾
MONNET-CORTI Virginie ⁽⁵⁷⁻⁰¹⁾
ORTHLIEB Jean-Daniel ⁽⁵⁸⁻⁰¹⁾
RASKIN Anne ⁽⁵⁸⁻⁰¹⁾
RUQUET Michel ⁽⁵⁸⁻⁰¹⁾
TARDIEU Corinne ⁽⁵⁶⁻⁰¹⁾
TARDIVO Delphine ⁽⁵⁶⁻⁰²⁾
TASSERY Hervé ⁽⁵⁸⁻⁰¹⁾

PROFESSEUR DES UNIVERSITES

ABOUT Imad ⁽⁶⁵⁾

PROFESSEURS EMERITES

DEJOU Jacques
HUE Olivier

MAITRES DE CONFERENCES DES UNIVERSITES – PRATICIENS HOSPITALIERS DES CSERD

ABOUDHARAM Gérard ⁽⁵⁸⁻⁰¹⁾	LAN Romain ⁽⁵⁶⁻⁰²⁾
BANDON Daniel ⁽⁵⁶⁻⁰¹⁾	LAURENT Michel ⁽⁵⁸⁻⁰¹⁾
BELLONI Didier ⁽⁵⁷⁻⁰¹⁾	LAURENT Patrick ⁽⁵⁷⁻⁰¹⁾
BOHAR Jacques ⁽⁵⁶⁻⁰¹⁾	MAILLE Gérald ⁽⁵⁸⁻⁰¹⁾
CAMOIN Ariane ⁽⁵⁶⁻⁰¹⁾	PHILIP-ALLIEZ Camille ⁽⁵⁶⁻⁰¹⁾
CAMPANA Fabrice ⁽⁵⁷⁻⁰¹⁾	POMMEL Ludovic ⁽⁵⁸⁻⁰¹⁾
CATHERINE Jean-Hugues ⁽⁵⁷⁻⁰¹⁾	PRECKEL Bernard-Éric ⁽⁵⁸⁻⁰¹⁾
GAUBERT Jacques ⁽⁵⁶⁻⁰¹⁾	RÉ Jean-Philippe ⁽⁵⁸⁻⁰¹⁾
GIRAUD Thomas ⁽⁵⁸⁻⁰¹⁾	ROCHE-POGGI Philippe ⁽⁵⁷⁻⁰¹⁾
GIRAUDEAU Anne ⁽⁵⁸⁻⁰¹⁾	STEPHAN Grégory ⁽⁵⁸⁻⁰¹⁾
GUIVARC'H Maud ⁽⁵⁸⁻⁰¹⁾	TAVITIAN Patrick ⁽⁵⁸⁻⁰¹⁾
JACQUOT Bruno ⁽⁵⁸⁻⁰¹⁾	TERRER Elodie ⁽⁵⁸⁻⁰¹⁾
LABORDE Gilles ⁽⁵⁸⁻⁰¹⁾	TOSELLO Alain ⁽⁵⁸⁻⁰¹⁾

MAITRES DE CONFERENCES DES UNIVERSITES ASSOCIES

BALLESTER Benoît ⁽⁵⁸⁻⁰¹⁾
BLANCHET Isabelle ⁽⁵⁶⁻⁰¹⁾
MENSE Chloé ⁽⁵⁸⁻⁰¹⁾
SILVESTRI Frédéric ⁽⁵⁸⁻⁰¹⁾

ASSISTANTS HOSPITALIERS ET UNIVERSITAIRES

AL AZAWI Hala ⁽⁵⁶⁻⁰¹⁾	HAHN-GOLETTI Larissa ⁽⁵⁸⁻⁰¹⁾
ANTEZACK Angeline ⁽⁵⁷⁻⁰¹⁾	LIOTARD Alicia ⁽⁵⁸⁻⁰¹⁾
ARNIER Canelle ⁽⁵⁶⁻⁰¹⁾	MANSUY Charlotte ⁽⁵⁸⁻⁰¹⁾
BACHET-DORISON Damienne ⁽⁵⁶⁻⁰¹⁾	MARTIN William ⁽⁵⁶⁻⁰¹⁾
CAMBON Isabelle ⁽⁵⁶⁻⁰¹⁾	MATTERA Rémi ⁽⁵⁶⁻⁰¹⁾
CASAZZA Estelle ⁽⁵⁶⁻⁰¹⁾	MELLOUL Sébastien ⁽⁵⁷⁻⁰¹⁾
CASTRO Romain ⁽⁵⁷⁻⁰¹⁾	PARFU Anne ⁽⁵⁸⁻⁰¹⁾
DAVID Laura ⁽⁵⁶⁻⁰¹⁾	PASCHEL Laura ⁽⁵⁸⁻⁰¹⁾
DEVICTOR Alix ⁽⁵⁸⁻⁰¹⁾	PILLIOL Virginie ⁽⁵⁸⁻⁰¹⁾
DODDS Méliina ⁽⁵⁸⁻⁰¹⁾	REPETTO Andréa ⁽⁵⁸⁻⁰¹⁾
DRAUSSIN Thierry ⁽⁵⁶⁻⁰²⁾	ROMANET Yvan ⁽⁵⁷⁻⁰¹⁾
DUMAS Cathy ⁽⁵⁷⁻⁰¹⁾	SANTUNIONE Charlotte ⁽⁵⁸⁻⁰¹⁾
HADJ-SAID Mehdi ⁽⁵⁷⁻⁰¹⁾	VINAÏ Michael ⁽⁵⁶⁻⁰¹⁾

ASSISTANTS DES UNIVERSITES ASSOCIES

GRINE Ghilès ⁽⁵⁷⁻⁰¹⁾
HOUVENAEGHEL Brice ⁽⁵⁷⁻⁰¹⁾

Intitulés des sections CNU :

- 56^{ème} section : Développement, croissance et prévention
- 56-01 Odontologie pédiatrique et orthopédie dento-faciale
- 56-02 : Prévention – Epidémiologie – Economie de la santé – Odontologie légale
- 57^{ème} section : Chirurgie orale ; Parodontologie ; Biologie Orale
- 57-01 : Chirurgie orale – Parodontologie – Biologie orale
- 58^{ème} section : Réhabilitation orale
- 58-01 : Dentisterie restauratrice – Endodontie – Prothèses – Fonction-Dysfonction – Imagerie – Biomatériaux

L'auteur s'engage à respecter les droits des tiers, et notamment les droits de propriété intellectuelle. Dans l'hypothèse où la thèse comporterait des éléments protégés par un droit quelconque, l'auteur doit solliciter les autorisations nécessaires à leur utilisation, leur reproduction et leur représentation auprès du ou des titulaires des droits. L'auteur est responsable du contenu de sa thèse. Il garantit l'Université contre tout recours. Elle ne pourra en aucun cas être tenue responsable de l'atteinte aux droits d'un tiers

REMERCIEMENTS

A notre Présidente, Madame le Professeur Anne RASKIN,

Docteur en Chirurgie Dentaire

Professeur des Universités, Aix-Marseille Université

Vice-doyen, Directrice du département de la recherche, Faculté des Sciences Médicales et Paramédicales, École de Médecine Dentaire, Aix-Marseille Université

Présidente du conseil scientifique de la Faculté

Présidente de la bourse de recherche Michel Degrange (Société Francophone de Biomatériaux Dentaires)

Vice-présidente du collège Fonctions-Dysfonctions, Imagerie, Biomatériaux (CNEFIB)

Présidente de l'association pour la promotion de la recherche marseillaise (APROM)

Praticien hospitalier, CHU La Timone, Pôle Odontologie – APHM : Chef de service d'Odontologie Hospitalière, Urgences, Prévention et Radiologie, Assistance Publique des Hôpitaux de Marseille

Vous nous faites l'honneur d'accepter la présidence de notre jury de thèse.

Nous avons eu la chance de travailler à vos côtés et de bénéficier de vos compétences inestimables, de votre humilité, de conseils toujours bienveillants, de votre gaité infaillible et de vos immenses qualités de cœur.

Votre sens de la pédagogie et vos connaissances scientifiques ont ancré nos apprentissages et ont développé notre intérêt pour la chirurgie dentaire.

Nous avons trouvé en vous une force inspirante et une amie spirituelle. Votre exemple nous permet de nous construire chaque jour dans notre nouvelle vie de chirurgien dentiste.

Que vous trouviez dans ce travail le témoignage de notre très grand respect et de notre profonde reconnaissance.

A notre Directeur de thèse et Juge, Monsieur le Docteur Philippe ROCHE-POGGI,

Docteur en Médecine

Spécialiste qualifié en Chirurgie Orale

Maître de Conférences des Universités, Faculté des Sciences Médicales et Paramédicales, École de Médecine Dentaire, Aix-Marseille Université

Praticien hospitalier, CHU La Timone, Pôle Odontologie – Assistance Publique des Hôpitaux de Marseille

Vous nous avez fait l'honneur de diriger ce travail.

Nous vous remercions pour la confiance que vous nous avez accordée. Votre grande disponibilité et votre écoute profondément bienveillante ont été déterminantes dans l'accomplissement de ce travail.

Nous avons eu la chance de bénéficier de vos nombreux enseignements universitaires et de votre supervision dans le service de chirurgie ainsi qu'aux urgences. Vos staffs du matin resteront ancrés dans ma mémoire, tels une « douleur exquise ». Vous nous avez ouvert les portes du bloc opératoire avec gentillesse et simplicité. Par votre implication et votre écoute attentive, vous nous avez permis d'avancer sereinement dans notre formation.

Votre immense générosité et votre flegme exemplaire resteront une ligne de conduite dans notre vie tant professionnelle que personnelle.

Que vous trouviez ici l'expression de nos sincères remerciements et de notre estime la plus profonde.

A notre Juge, Monsieur le Docteur Jean-Hugues CATHERINE,

Docteur en Chirurgie Dentaire

Spécialiste qualifié en Chirurgie Orale

Maître de Conférences des Universités, Faculté des Sciences Médicales et Paramédicales, École de Médecine Dentaire, Aix-Marseille Université

Praticien hospitalier, CHU La Timone, Pôle Odontologie – Assistance Publique des Hôpitaux de Marseille

Nous sommes très sensibles à l'honneur que vous nous faites en siégeant au jury de notre thèse.

Nous avons eu la chance de bénéficier de vos enseignements universitaires et de votre supervision tout au long de notre formation et lors de nos stages hospitaliers, aussi bien au pavillon d'odontologie de la Timone qu'à l'Hôpital Nord.

Nous vous remercions sincèrement pour votre aide lors de la réalisation de notre cas clinique et pour vos conseils avisés dans notre pratique quotidienne.

Votre écoute attentive et votre gentillesse ont été essentielles à différentes étapes de nos études ainsi qu'à des moments personnellement marquants. Merci de nous avoir reçus avec sérénité.

Nous retiendrons votre bienveillance et votre patience à toute épreuve.

Que vous trouviez dans ce travail le témoignage de notre respect et nos plus sincères remerciements.

A notre Juge, Monsieur le Docteur Romain CASTRO,

Docteur en Chirurgie Dentaire

Spécialiste qualifié en Chirurgie Orale

Assistant Hospitalier et Universitaire, Faculté des Sciences Médicales et Paramédicales, École de Médecine Dentaire, Aix-Marseille Université - Assistance Publique des Hôpitaux de Marseille

Tu nous fais l'honneur et l'amitié de siéger dans notre jury et de juger ce travail auquel tu as participé.

Ton enthousiasme, ton énergie, tes compétences professionnelles et pédagogiques ont été un pilier de notre formation.

Ton extrême bienveillance et ta grande disponibilité ont fait que nous avons toujours pu compter sur toi lorsque nous avons eu besoin de conseils au pavillon d'odontologie.

Que tu trouves ici le témoignage de notre sincère considération.

A Monsieur le Docteur Olivier HENRY-SAVAJOL,

Docteur en Chirurgie Dentaire

Nous te remercions d'avoir accepté de siéger dans notre jury.

Pour avoir eu la chance de grandir au sein de la même famille, je te retrouve aujourd'hui en tant que confrère, conseiller et ami.

Nous tenons à souligner tes compétences professionnelles et pédagogiques ainsi que tes immenses qualités de cœur.

Que tu sois assuré de notre profonde gratitude.

A Monsieur le Professeur Frédéric BUKIET,

Nous vous remercions pour votre aide précieuse et vos conseils avisés lors de la réalisation de notre cas clinique.

A la mémoire de mes grands-parents Paulette, Jacques et Charles,

A ma grand-mère Irène,

A mes parents,

à qui cette thèse est dédiée.

*La vocation est un courant qu'il est bon d'entraver à sa source pour voir si c'est un fleuve ou
si ce n'est qu'un ruisseau.*

Adrien Decourcelle

SOMMAIRE

Partie I – ANATOMIE ET PHYSIOLOGIE DU SINUS MAXILLAIRE	- 3 -
I - LES GRANDS EVENEMENTS EMBRYOLOGIQUES DU DEVELOPPEMENT DENTO-MAXILLAIRE	- 4 -
II - ANATOMIE DESCRIPTIVE	- 7 -
II.1 - Anatomie du sinus maxillaire	- 7 -
II.2 - Histologie	- 9 -
II.2.1 - L'épithélium sinusien	- 9 -
II.2.2 - L'os	- 11 -
II.3 - Radioanatomie	- 11 -
II.3.1 - Généralités	- 11 -
II.3.2 - Anatomie fonctionnelle	- 12 -
II.3.3 - Variations anatomiques des sinus	- 13 -
II.3.3.1 - Variantes à risque de confinement	- 13 -
II.3.3.2 - Variantes à risque chirurgical	- 13 -
III - PHYSIOLOGIE DU COMPLEXE NASO-SINUSIEN	- 14 -
III.1 - Rapports du sinus maxillaire avec la cavité nasale	- 14 -
III.1.1 - Rapports anatomiques	- 14 -
III.1.2 - Rapports fonctionnels	- 15 -
III.1.3 - Rôle du sinus maxillaire : la production de Monoxyde d'azote	- 15 -
III.2 - Rapports du sinus maxillaire avec la cavité orale	- 17 -
Partie II – DIAGNOSTIC ET EVOLUTION D'UNE SINUSITE MAXILLAIRE	- 25 -
I - DIAGNOSTIC POSITIF D'UNE SINUSITE MAXILLAIRE PAR LE MEDECIN GENERALISTE OU LE CHIRURGIEN-DENTISTE	- 26 -
I.1 - Sinusite maxillaire aigue	- 26 -
I.1.1 - Physiopathologie	- 26 -
I.1.2 - Clinique	- 27 -
I.1.2.1 - Signes et symptômes	- 27 -
I.1.2.2 - Synthèse des recommandations concernant le diagnostic d'une rhinosinusite aigue d'origine bactérienne selon l'IDSA, l'AAO et la HAS	- 28 -
I.1.2.2.a - Guide de synthèse pratique de l'IDSA pour les rhinosinusites bactériennes aiguës chez l'adulte et chez l'enfant (63)	- 28 -
I.1.2.2.b - Guide de synthèse pratique de l'AAO pour la sinusite chez l'adulte (54)	- 29 -
I.1.2.2.c - Guide de synthèse pratique de la HAS pour les rhinosinusites bactériennes aiguës chez l'adulte (65)	- 30 -
I.1.2.2.d - Histoire naturelle de la maladie	- 30 -
I.1.2.3 - Paraclinique	- 31 -
I.2 - Sinusite subaigüe	- 33 -
I.3 - Sinusite récidivante	- 33 -
I.4 - Sinusite maxillaire chronique	- 33 -
I.4.1 - Physiopathologie	- 33 -
I.4.2 - Clinique	- 35 -
I.4.3 - Paraclinique	- 35 -
I.5 - Pansinusite	- 36 -
I.6 - Bilan d'imagerie dentosinusienne	- 36 -
II - DIAGNOSTICS DIFFERENTIELS DE LA SINUSITE MAXILLAIRE	- 39 -
III - DIAGNOSTIC ETIOLOGIQUE	- 40 -
III.1 - Classification des étiologies	- 40 -
1) Sinusite infectieuse	- 40 -
2) Sinusite d'origine non infectieuse	- 40 -
III.2 - Diagnostic étiologique radiologique	- 40 -
IV - COMPLICATIONS D'UNE SINUSITE MAXILLAIRE	- 42 -
Partie III – LES SINUSITES IATROGENES EN PRATIQUE ODONTOLOGIQUE	- 44 -
I - DIAGNOSTIC POSITIF D'UNE SINUSITE D'ORIGINE DENTAIRE	- 46 -
I.1 - Sinusite odontogène	- 46 -
I.1.1 - Physiopathologie	- 46 -
I.1.2 - Clinique	- 47 -
I.1.3 - Paraclinique	- 50 -
I.2 - Sinusite iatrogène	- 51 -
I.2.1 - Physiopathologie	- 51 -
I.2.2 - Clinique	- 51 -
I.2.2.1 - Anamnèse	- 51 -
I.2.2.2 - Symptomatologie	- 52 -

I.2.2.3 - Examen clinique	- 52 -
I.2.2.3.a - Examen extra-oral	- 52 -
I.2.2.3.b - Examen intra-oral	- 53 -
I.2.2.3.c - Avis ORL : examen rhinologique	- 53 -
I.2.3 - Paraclinique	- 54 -
I.2.3.1 - Examens radiologiques	- 54 -
I.2.3.2 - Bilans microbiologiques et anatomopathologiques	- 56 -
I.2.3.2.a - Prélèvement à visée bactériologique	- 56 -
I.2.3.2.b - Prélèvement à visée mycologique	- 56 -
I.2.3.2.c - Prélèvements anatomopathologiques	- 57 -
I.2.3.2.d - Bilan sanguin	- 57 -
I.3 - Cas particulier de la sinusite fongique	- 57 -
I.3.1.1 - Physiopathologie	- 57 -
I.3.1.2 - Clinique	- 58 -
I.3.1.3 - Paraclinique	- 58 -
II - DIAGNOSTICS ETIOLOGIQUES DE LA SINUSITE IATROGENE	- 60 -
II.1 - Ostéites iatrogènes	- 61 -
II.1.1 - Evolution attendue d'un phénomène infectieux à point de départ dentoalvéolaire	- 61 -
II.1.1.1 - Ostéite infectieuse	- 61 -
II.1.1.2 - Ostéite traumatique	- 62 -
II.1.2 - Ostéite sur terrain pathologique	- 62 -
II.1.2.1 - Immunodépression / immunosuppression	- 63 -
II.1.2.2 - Ostéite post-radique	- 63 -
II.1.2.3 - Ostéite médicamenteuse	- 63 -
II.2 - Etiologies endodontiques	- 64 -
II.2.1 - Lésions péri-apicales et traitement endodontique orthograde associé	- 64 -
II.2.2 - Chirurgie endodontique par voie rétrograde	- 65 -
II.2.3 - Toxicité des solutions endodontiques	- 66 -
II.3 - Etiologies implantaires	- 66 -
II.3.1 - Présentation des techniques opératoires et complications	- 67 -
II.3.1.1 - La surélévation du plancher sinusien par abord crestal	- 67 -
II.3.1.2 - La surélévation du plancher sinusien par abord latéral	- 67 -
II.3.1.3 - Terrains à risque	- 68 -
II.3.2 - Complications per-opératoires	- 70 -
II.3.3 - Complications sinusiennes post-opératoires	- 71 -
II.4 - Etiologies chirurgicales	- 73 -
II.4.1 - Acte opératoire	- 74 -
II.4.2 - Chirurgie des kystes et résection tumorale	- 75 -
II.4.3 - Ostéotomie du maxillaire	- 76 -
Partie IV – PRISE EN CHARGE D'UNE SINUSITE MAXILLAIRE IATROGENE	- 78 -
I - PRISE EN CHARGE DE L'ETIOLOGIE DENTAIRE ET INTRA-ORALE	- 80 -
I.1 - Prise en charge d'une ostéite	- 80 -
I.1.1 - Traitement préventif	- 80 -
I.1.2 - Traitement curatif	- 80 -
I.1.2.1 - Traitement de la dent causale	- 80 -
I.1.2.2 - Traitement médical d'une ostéite	- 81 -
I.1.2.3 - Traitement chirurgical d'une ostéite	- 81 -
I.2 - Prise en charge de la CBS et/ou du corps étranger	- 82 -
I.3 - Prise en charge de l'étiologie implantaire	- 82 -
I.3.1 - Comment prévenir les complications : prescriptions et suivi	- 82 -
I.3.1.1 - Prescriptions	- 82 -
I.3.1.2 - Prévention per-opératoire	- 83 -
I.3.1.3 - Suivi	- 83 -
I.3.2 - Gestion des complications après une chirurgie de surélévation du plancher sinusien	- 83 -
I.3.3 - Réintervention	- 84 -
I.3.4 - Complications sinusiennes infectieuses suite à la pose d'implants maxillaires	- 84 -
I.4 - Prise en charge de l'extrusion intrasinusienne de solutions d'irrigation endodontiques	- 86 -
I.4.1 - Extrusion d'hypochlorite de sodium	- 86 -
I.4.2 - Extrusion d'hydroxyde de calcium	- 86 -
I.5 - Prise en charge des complications de chirurgie orale et maxillo-faciale	- 86 -
II - PRISE EN CHARGE MEDICALE DE LA PATHOLOGIE SINUSIENNE	- 87 -
II.1 - Médicaments à visée antalgique	- 88 -
II.2 - Antibiotiques	- 88 -
II.2.1 - Antibiothérapie préventive/prophylactique	- 88 -

II.2.2 - Antibiothérapie curative	- 89 -
II.3 - <i>Anti-inflammatoires stéroïdiens</i>	- 90 -
II.4 - <i>Décongestionnants nasaux</i>	- 90 -
III - PRISE EN CHARGE CHIRURGICALE DE LA PATHOLOGIE SINUSIENNE	- 91 -
III.1 - <i>Techniques opératoires</i>	- 91 -
III.1.1 - La voie endobuccale : voie d'abord latéral ou technique de Caldwell-Luc	- 91 -
III.1.2 - La voie endonasale : méatotomie moyenne et/ou inférieure par assistée par endoscopie	- 92 -
III.1.3 - Technique de Caldwell-Luc modifiée ou « Double-barrel approach »	- 93 -
III.1.4 - La voie endonasale assistée par neuronavigation (sinusonavigation)	- 93 -
III.2 - <i>Fermeture d'une CBS</i>	- 94 -
III.3 - <i>Gestion d'une perforation per-opératoire de la muqueuse</i>	- 96 -
IV - CONSEILS POST-OPERATOIRES	- 97 -
V - ABSTENTION THERAPEUTIQUE ET SURVEILLANCE ODONTOLOGIQUE ET ORL	- 97 -
VI - EFFICACITE DES TRAITEMENTS ET RECIDIVE	- 98 -
VI.1 - <i>Efficacité des traitements</i>	- 98 -
VI.2 - <i>Complications des techniques opératoires</i>	- 99 -
VII - SUIVI A LONG TERME	- 100 -

INTRODUCTION

Le sinus maxillaire est un organe complexe dont la physiologie dépend de divers facteurs structurels, fonctionnels et environnementaux. Ses rapports anatomiques et physiologiques avec les cavités nasales contribuent à l'équilibre homéostatique de la muqueuse respiratoire qui les recouvre. Porte d'entrée des voies respiratoires, les cavités naso-sinusiennes sont les premières impactées par les conditions environnementales. Leur muqueuse joue un rôle fondamental dans la protection des voies respiratoires grâce à une vascularisation très développée et un processus d'auto-nettoyage spécifique - la clairance muco-ciliaire – qui protègent l'organisme contre les infections d'origine virale, bactérienne ou fongique.

Les cavités naso-sinusiennes sont fréquemment impliquées en pratique odontologique en raison de leurs rapports anatomiques étroits avec la cavité orale. Anatomiquement, la séparation entre la cavité orale et le sinus maxillaire est très fine et constituée par un plancher osseux dont l'épaisseur varie. Cette hauteur osseuse réduite fait que les dents postérieures maxillaires deviennent antrales, c'est-à-dire que leurs racines sont en rapport direct avec le sinus maxillaire. Cette proximité favorise ainsi les actes dentaires iatrogènes.

Une **sinusite iatrogène** est une sinusite provoquée par un acte médical, chirurgical ou dentaire ou par un traitement, même en l'absence d'erreur du praticien. Ainsi, tout acte de soin ou de chirurgie sur une dent antrale est susceptible d'être iatrogène et donc de provoquer une réaction inflammatoire de la muqueuse sinusienne, de l'endommager ou de la perforer.

Les étiologies de la sinusite maxillaire iatrogène concernent toutes les spécialités odontologiques.

Le traitement endodontique d'une infection dentaire péri-apicale présentera un risque iatrogène augmenté. Une ostéite du plancher sinusien, une fracture d'instrument dans le canal, une obturation endodontique imparfaite, une chirurgie endodontique ou encore le passage dans le sinus des solutions de désinfection canalaire peuvent en être les causes. L'instrument endodontique ou le matériau d'obturation pourra perforer et migrer dans le sinus. Une extraction pourra créer une communication bucco-sinusienne ou projeter la dent dans le sinus. Une thérapeutique implantaire pourra nécessiter une chirurgie de surélévation du plancher sinusien et augmenter le risque iatrogène, la membrane pourra être perforée, le greffon pourra s'infecter, l'implant pourra fuser dans le sinus. Une radiothérapie, une chimiothérapie ou certains terrains pathologiques pourront favoriser une ostéite du plancher sinusien. Une résection de kyste, de tumeur ou une ostéotomie segmentaire du maxillaire dans le cadre d'une chirurgie orthognatique pourront avoir un effet délétère sur le sinus.

En théorie, la sinusite maxillaire iatrogène est assez bien connue du chirurgien-dentiste et de l'ORL. Cependant, dans la pratique, elle est largement sous-diagnostiquée. Sa découverte est souvent fortuite au cours d'un bilan radiologique ou en cas d'échec d'une antibiothérapie bien menée. Le retard voire l'absence d'identification de l'étiologie iatrogène peut donner lieu à des sinusites récidivantes aux conséquences souvent graves, parfois fatales si elles ne sont pas rapidement et correctement diagnostiquées et traitées (1).

Notre problématique est de savoir diagnostiquer les sinusites maxillaires causées par un acte dentaire iatrogène et de connaître la prise en charge adéquate au cabinet dentaire.

L'objectif de notre travail est d'étudier la littérature académique traitant des pathologies sinusiennes causées par un acte de chirurgie dentaire et de proposer un protocole de prise en charge.

Afin de réduire la iatrogénie d'un acte opératoire, il sera fondamental de mener un examen clinique minutieux, d'avoir une connaissance précise des terrains à risque et des complications peri-opératoires dans chaque discipline odontologique. Il s'agira également de posséder des compétences accrues dans l'acte de soin lui-même et dans l'interprétation des images radiologiques. Une meilleure compréhension de la physiologie du sinus maxillaire permettra d'apporter des réponses adaptées aux multiples symptômes et troubles fonctionnels observés chez un nombre croissant de patients consultant pour des affections rhinosinusiennes. Ces éléments contribueront à proposer une prise en charge efficace qui sera, le plus souvent, multidisciplinaire.

Notre travail s'articule autour de quatre grands axes.

La première partie est consacrée aux rappels embryologiques, anatomiques et physiologiques concernant le sinus maxillaire et ses rapports avec les dents et le parodonte.

Nous abordons dans une deuxième partie le diagnostic et l'évolution d'une sinusite maxillaire.

La troisième partie décrit les différentes situations iatrogènes en pratique odontologique responsables de sinusites maxillaires.

Enfin, nous proposons un protocole de prise en charge de ces pathologies ainsi que différents arbres décisionnels.

Partie I

-

ANATOMIE ET PHYSIOLOGIE DU SINUS MAXILLAIRE

Les sinus de la face ou sinus paranasaux sont des cavités pneumatiques annexées aux voies aériennes supérieures et creusées dans les os de la face ou de la base du crâne (2). On compte quatre paires de sinus paranasaux : le sinus frontal, le sinus sphénoïdal, le sinus ethmoïdal et le sinus maxillaire. Le sinus maxillaire, également appelé l'Antre de Highmore, est le plus grand des sinus paranasaux. Il s'agit d'une cavité pneumatique creusée dans le corps de l'os maxillaire qui communique avec la cavité nasale par l'ostium maxillaire, également appelé « méat moyen ».

La première partie revient brièvement sur les événements embryologiques à l'origine de la formation du sinus maxillaire. Nous décrirons ses caractéristiques anatomiques dans une seconde partie. La troisième partie présente sa physiologie et ses rapports anatomiques et fonctionnels étroits avec les cavités nasales et orale.

I - Les grands événements embryologiques du développement dento-maxillaire

La formation et les fonctions des sinus paranasaux s'intègrent au processus d'évolution et à l'adaptation de l'Homme aux phénomènes d'olfaction, de respiration et de formation du crâne. Leur développement relève du processus de pneumatisation du massif cranio-facial. Il correspond à la formation d'alvéoles ou de cavités remplies d'air dans les os.

Plusieurs théories sont décrites quant à leurs rôles (3) (4) (5). Ils permettent l'allègement du crâne. Ils représentent l'ajustement des structures osseuses en tant que zone de jonction des parois entre le crâne facial et le crâne cérébral. Leur développement est lié à l'adaptation physiologique au froid : des sinus volumineux sont capables, grâce aux muqueuses qui les tapissent, de réchauffer ou d'humidifier un air froid et sec.

Le sinus maxillaire est le premier des sinus paranasaux à se développer durant la vie fœtale. Sa formation débute à la dixième semaine de développement et se termine à l'âge adulte. Sa formation débute par une invagination de l'ectoderme, un diverticule de l'épithélium qui se développe au sein des massifs mésenchymateux latéro-postérieurs et qui les creuse. Durant le 5^{ème} mois de développement, le sinus maxillaire est d'abord une cavité remplie de liquide. Il grandit sous la capsule nasale à l'intérieur de l'os maxillaire. La cavité ainsi formée ne commence à se remplir d'air qu'à la naissance en se drainant dans les fosses nasales (6). La croissance des sinus est biphasique, elle comporte deux périodes présentant un pic de croissance : de la naissance à 3 ans puis de 7 à 12 ans (7).

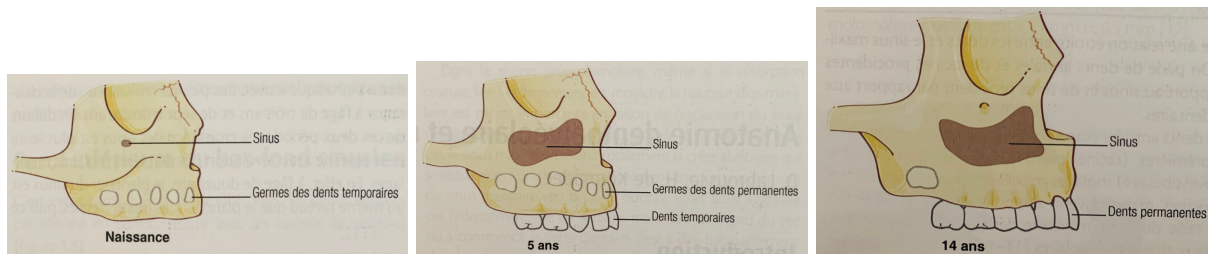


Figure 1 – Croissance des sinus maxillaires et développement des dentures.

A la naissance : le sinus maxillaire ne mesure que quelques millimètres. Présence des germes des dents temporaires dans l'os maxillaire. A l'âge de 5 ans, denture temporaire sur arcade et croissance de l'os maxillaire et du sinus. Présence des germes des dents permanentes dans l'os. A 14 ans, denture permanente sur arcade à l'exception de la troisième molaire, à l'état de germe. Source : (7).

A l'âge de 12 ans, le plancher des sinus maxillaires est au même niveau que celui des cavités nasales. Au fur et à mesure de l'éruption des molaires maxillaires, l'augmentation de la pneumatisation abaisse le plancher sinusien qui peut s'immiscer entre les racines des dents maxillaires postérieures. Les racines de ces dents dites « sinusiennes » ou « antrales » seront incluses dans le sinus et recouvertes uniquement par la muqueuse sinusienne. La formation du sinus prend fin avec l'éruption des troisièmes molaires maxillaires. Radiologiquement, la (Figure 2) représente les sinus maxillaires sains d'un sujet adulte.

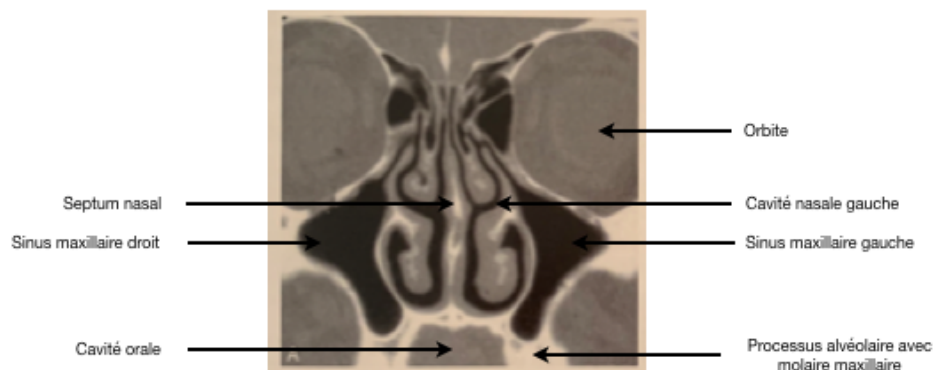


Figure 2 – Tomodensitométrie (TDM) en coupe coronale d'un sujet sain. Source : (8).

La théorie classique stipule que les sinus maxillaires sont des cavités formées à partir de la cavité nasale, plus précisément à partir des cellules ethmoïdales (5). Il ne s'agit là que d'une hypothèse (9). Aujourd'hui, une théorie reconsidère les mécanismes de la pneumatisation osseuse (10) (11) (12) (13). Les auteurs formulent une hypothèse fondée sur l'observation du développement des sinus maxillaires à partir d'images scanner et d'IRM. Ils constatent une grande hétérogénéité de forme et de taille : certains sinus sont normaux, certains sont très développés, d'autres peu, d'autres encore pas du tout (14) (Figure 3). L'aplasie du sinus maxillaire est rare mais l'hypoplasie a une prévalence d'environ 10% (15).

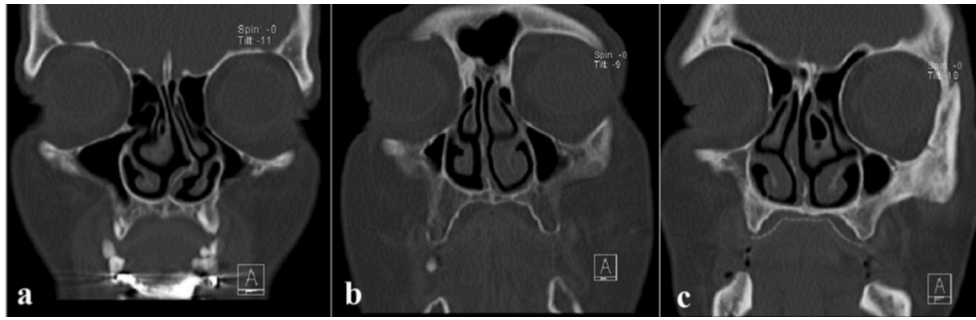


Figure 3 – Hypothèse de pneumatisation des sinus maxillaires : différents degrés d'hypoplasie (a,b) jusqu'à l'aplasie (c). Source : (15).

La formation des sinus maxillaires débute par des phénomènes de cavitation dans les massifs mésenchymateux, au pourtour de la fosse nasale (11). La moelle osseuse qui compose ces massifs va se différencier en graisse brune. Cette graisse contient 30 à 40% de cellules pluripotentes. Elle va alors subir un deuxième processus de dé-différenciation/re-différenciation/apoptose qui va aboutir à la formation de plusieurs petites cavités qui vont fusionner entre elles et donner la cavité définitive (12). Ceci explique pourquoi les sinus n'ont jamais la même taille chez les individus et pourquoi un même individu n'a jamais des sinus strictement identiques. Les cloisons ne sont jamais au même endroit, elles ont toujours des formes différentes. Il peut y avoir des cloisons incomplètes et des cloisons complètes. Ces arguments expliquent le degré de variabilité. Dans un sinus hypoplasique, on trouve tissu fibreux et du tissu mésenchymateux. Ce tissu n'est pas fonctionnel : il n'a ni fonction ciliaire ni fonction sécrétrice, il ne produit pas de monoxyde d'azote (9).

Les résultats de l'étude de (16) permettent de discuter les mécanismes de formation des sinus paranasaux. L'hypothèse de la cavitation osseuse post-natale par involution médullaire et production gazeuse centripète donne aux sinus paranasaux une individualité d'organe et une indépendance par rapport à l'organe olfactif ethmoïdal, qui se forme quant à lui à partir de la capsule olfactive cartilagineuse embryonnaire.

II - Anatomie descriptive

On distingue trois types de sinus :

- Les sinus étroits : leur taille réduite est due à un arrêt de développement de la cavité ou à une saillie très marquée de la fosse canine et de la paroi nasale.
- Les sinus moyens : les plus fréquents, leur volume occupe une grande partie de l'os maxillaire
- Les sinus séreux : leur grand volume fait qu'ils peuvent avoir des prolongements dans les os voisins.

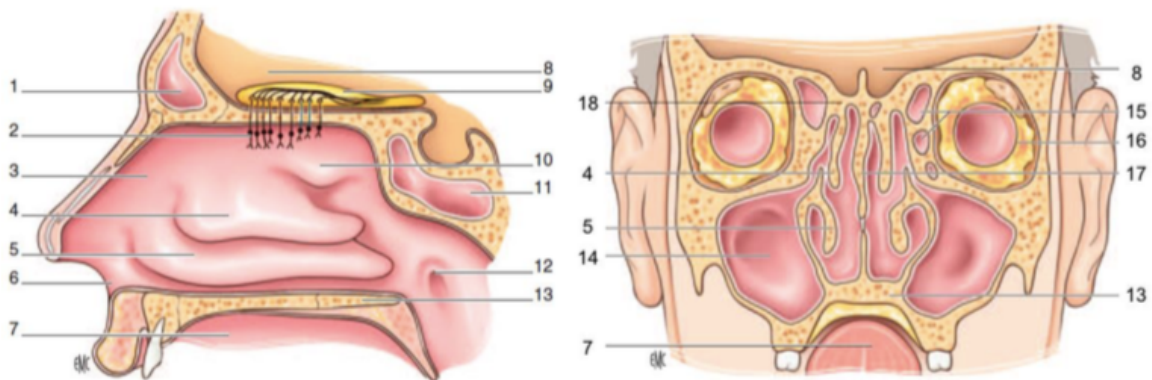


Figure 4 - Anatomie des cavités naso-sinusiennes (coupe sagittale en vue médiale (à gauche) et coupe frontale (à droite) passant par les fosses nasales) : 1-sinus frontal ; 2-neurones olfactifs dans la fente olfactive ; 3-cavité nasale ; 4-cornet moyen ; 5-cornet inférieur ; 6-vestibule nasal ; 7-cavité orale ; 8-boîte crânienne ; 9-bulbe olfactif ; 10-cornet supérieur ; 11-sinus sphénoïdal ; 12-orifice de la trompe d'Eustache ; 13-palais osseux ; 14-sinus maxillaire ; 15-labyrinthe ethmoïdal et cellules ethmoïdales ; 16-orbite ; 17-septum nasal composé de la lame perpendiculaire de l'ethmoïde en haut et du vomer en bas ; 18-lame criblée de l'ethmoïde. Source : (17)

II.1 - ANATOMIE DU SINUS MAXILLAIRE

Le sinus maxillaire peut présenter plusieurs formes mais il est couramment décrit comme une pyramide couchée sur le côté, à base médiale et à 3 faces (jugale, infra-temporale et orbitaire) dont le sommet est situé dans le processus maxillaire de l'os zygomatique (Figure 5).

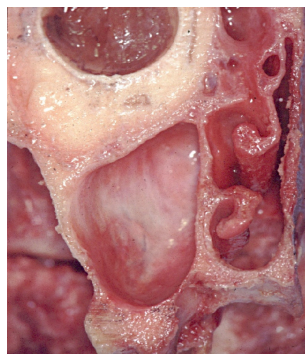

Figure 5 – Coupe cadavérique coronale du sinus maxillaire et cavité nasale droites. Source : Dr Ivan ROMANET, Document pédagogique Aix-Marseille Université, 2020.

On lui décrit couramment 5 parois :

- **Paroi antéro-latérale**, jugale : elle constitue la voie d'abord chirurgicale habituelle. En forme de quadrilatère, elle est délimitée par deux repères anatomiques : la fosse canine en avant et le canal infra-orbitaire en arrière.
- **Paroi postéro-latérale**, en rapport avec la fosse ptérygo-maxillaire.
- **Paroi supérieure**, en rapport avec le plancher de l'orbite.
- **Paroi médiale**, la base de la pyramide, en rapport avec le méat moyen et la moitié inférieure de la paroi latérale de la cavité nasale : le cornet inférieur la divise en deux régions supérieure et inférieure. Cette paroi est richement vascularisée et possède un potentiel ostéogénique très élevé.
- **Paroi inférieure** ou **plancher sinusien**, en rapport avec le procès de l'os alvéolaire maxillaire et les dents antrales. C'est cette paroi qui sera endommagée en cas d'acte iatrogène.

L'angle supéro-médial contient le **méat moyen**, encore appelé **ostium maxillaire** ou **complexe ostio-méatal**. Ses dimensions moyennes sont 1-6mm de diamètre et 6mm de longueur.

La vascularisation artérielle du sinus maxillaire provient exclusivement de l'artère maxillaire, branche de l'artère carotide externe. Elle est assurée par ses branches collatérales : l'artère alvéolaire postéro-supérieure, l'artère infra-orbitaire et l'artère sphéno-palatine (Figure 7).

Les artères infra-orbitaire et alvéolaire postéro-supérieure forment un double circuit antérieur (une boucle dans le périoste, l'autre dans l'os) qui assure la vascularisation de la partie latérale de la muqueuse sinusienne et d'une partie de la muqueuse buccale. Elles s'anastomosent au niveau de cette boucle antérieure et donnent l'artère alvéolo-antrale qui est propre au sinus (18). L'artère alvéolo-antrale chemine dans la paroi latérale du sinus (Figure 6), d'arrière en avant, puis entre la paroi osseuse et la muqueuse sinusienne (19).

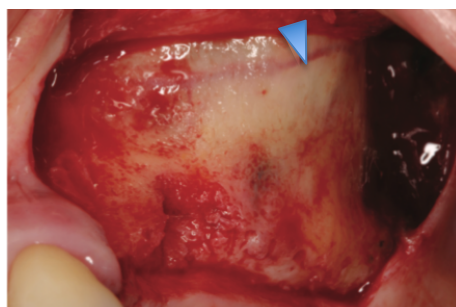


Figure 6 – Artère antrale visible lors de son trajet intraosseux dans la paroi latérale du sinus (l'artère est pointée par le triangle).
Source : (20).

L'artère alvéolo-antrale chemine généralement dans la muqueuse sinusienne. Dans ce cas, elle ne sera pas visible au scanner et sera repoussée avec la membrane lors de la chirurgie. Elle se situe parfois dans l'os et sera alors visible au scanner : il faudra la localiser pour éviter de la sectionner lors de la préparation de la fenêtre d'accès.

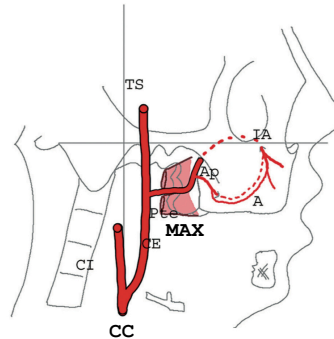


Figure 7 – Vascularisation du sinus maxillaire : l'artère carotide commune (CC) se divise en artère carotide interne (CI) et artère carotide externe (CE). Outre l'artère temporelle superficielle (TS), une des branches de la carotide externe est l'artère maxillaire (MAX) qui passe entre les deux faisceaux du muscle ptérygoïdien latéral (Pte). L'artère maxillaire donne l'artère alvéolaire postéro-supérieure (Ap) et l'artère infra-orbitaire (IA) qui s'anastomosent en deux boucles pour donner l'artère alvéolo-antrale (A) : une boucle périostée (trait plein) et une boucle intra-osseuse (pointillés). Source : (19).

Le drainage veineux du sinus maxillaire est assuré par la veine faciale et les plexus veineux parotidiens.

Le drainage lymphatique se fait principalement par les nœuds du pédicule facial dans la région sub-mandibulaire et par les nœuds rétro-pharyngiens.

L'innervation sensitive est assurée par la branche maxillaire du nerf trijumeau : le nerf infra-orbitaire (partie antéro-latérale), le nerf alvéolaire postéro-supérieur (paroi postéro-latérale), le nerf grand palatin (paroi inférieure) et le nerf ptérygo-palatin (paroi médiale) (19).

II.2 - HISTOLOGIE

II.2.1 - L'épithélium sinusien

Les cavités nasales et sinusiennes sont recouvertes par le même type de muqueuse. La muqueuse sinusienne, appelée la membrane de Schneider, est une muqueuse de type respiratoire. Elle est constituée d'un épithélium respiratoire cylindrique pseudo-stratifié cilié (8) qui contient de nombreuses glandes acineuses, surtout près de l'ostium (Figure 8). La muqueuse est fine, fragile et très adhérente à l'os sous-jacent. Son épaisseur varie entre 0,3 et 0,8mm.

La muqueuse sinusienne a plusieurs rôles (8) (21) :

- Elle réchauffe l'air inspiré
- Elle produit le mucus qui tapisse et lubrifie l'épithélium afin de le protéger contre les corps étrangers inspirés
- Elle purifie l'air inhalé grâce à la clairance muco-ciliaire. Il s'agit d'un processus d'auto-nettoyage qui protège l'organisme contre les infections. Les cellules caliciformes sécrètent du mucus qui emprisonne la poussière et les agents pathogènes atmosphériques. Les cils vont battre dans le même sens et éliminer le mucus vers les nez ou vers le pharynx.
- Elle synthétise le monoxyde d'azote (NO).
- Elle joue un rôle dans la défense immunitaire grâce à la présence de macrophages, de polynucléaires neutrophiles et éosinophiles, de lymphocytes T et NK et de cellules dendritiques.

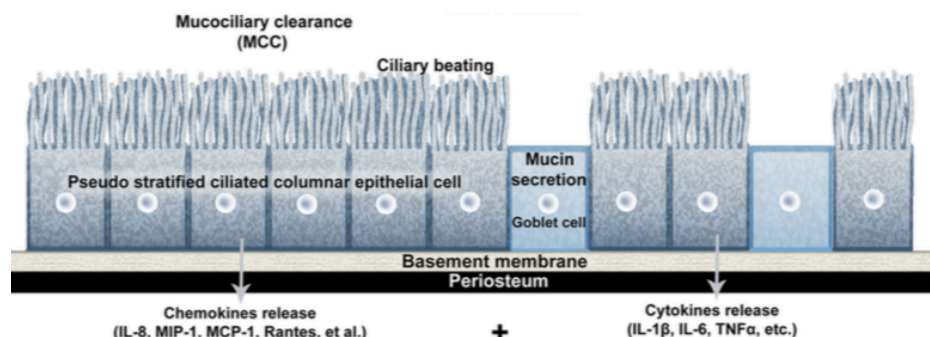


Figure 8 – Schéma de la muqueuse sinusienne : il s'agit d'un épithélium cylindrique pseudostratifié cilié (« pseudo stratified ciliated columnar epithelial cell ») contenant des cellules caliciformes acineuses, sécrétrices de mucus (« goblet cell »). La mobilité des cils est à l'origine de la clairance muco-ciliaire (« mucociliary clearance » – MCC). L'épithélium repose sur une membrane basale (« basement membrane ») et sur le périoste sinusien (« periosteum »). Abréviations : MCP-1 (monocyte chemotactic protein 1), MIP-1 (macrophage inflammatory protein 1), IL (interleukines), TNF (tumor necrosis factor). Source : (22).

La séparation entre la cavité orale et le sinus maxillaire est constituée par un plancher osseux dont l'épaisseur varie de 0mm (les apex des racines ne sont alors recouverts que par la membrane sinusienne) à 12mm (23), avec une moyenne de 1,97mm (24). En cas d'infection dentaire d'une dent antrale, la barrière épithéliale sera désorganisée en fonction de la sévérité de l'infection et de sa durée, provoquant alors une sinusite maxillaire (Figure 9).

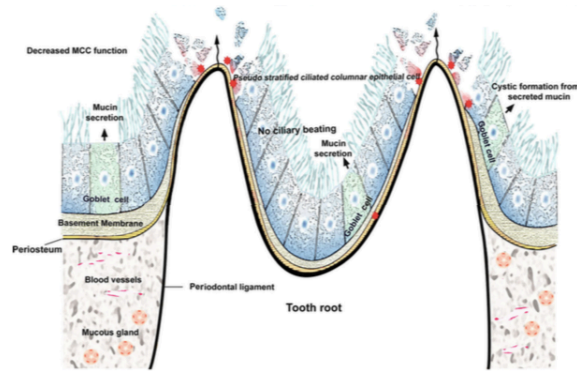


Figure 9 – Schéma de la rupture de la muqueuse sinusienne suite à une infection odontogène. Source : (22).

II.2.2 - L'os

L'os du sinus maxillaire est un os de membrane, avec ou sans médullaire. L'ossification n'est pas de type endochondrale mais se fait par transformation graisseuse de la moelle osseuse (25). Il n'a pas les caractéristiques classiques d'un os compact dont la forme est déterminée par les contraintes de pression, traction, torsion, compression, cisaillement provenant de l'environnement (8).

II.3 - RADIOANATOMIE

II.3.1 - Généralités

Les résultats d'imagerie d'un sinus maxillaire sain peuvent mettre en évidence un épaissement de la muqueuse ou une radio-opacité intrasinusienne, le plus souvent aspécifiques. Le radio-opacité peut être totale, partielle, associée à un niveau hydro-aérique. Cependant, la découverte d'images radio-opaques (TDM¹) ou hyperdenses (IRM²) doit faire rechercher la présence d'une balle fongique, d'un corps étranger ou d'une actinomycose (26).

Les données sur l'épaisseur de la muqueuse trouvées dans la littérature sont arbitraires : certains auteurs affirment qu'une muqueuse ayant une épaisseur supérieure à 2mm est pathologique (27) ; pour d'autres, elle sera pathologique quand elle sera supérieure à 3mm

¹ Tomodensitométrie

² Imagerie par résonance magnétique

(28). D'autres encore ont mis en évidence des épaissements muqueux chez environ la moitié des sujets sains ayant passé un CBCT³ (de 18% à 66% selon les auteurs (28)).

Quels sont les facteurs d'influence de ces images radiologiques ?

De manière évidente, il peut y avoir une influence du voisinage : un granulome à l'apex des dents et plus largement une pathologie apicale, une inflammation de la muqueuse avoisinante, une parodontopathie... De manière moins intuitive, le tabagisme peut donner ce type d'images. Le rôle de ces opacités muqueuses est d'assurer le confort respiratoire.

Par conséquent, il est impératif d'interpréter une image radiologique dans son contexte clinique. Le praticien doit également avoir connaissance des règles de fonctionnement du sinus et de son comportement tissulaire particulier.

II.3.2 - Anatomie fonctionnelle

Après l'aspect physiologique du sinus, il est intéressant de revenir sur une notion anatomique qui va avoir toute son importance lors de l'analyse radiographique d'un sinus pathologique : il s'agit du cloisonnement fonctionnel des cavités nano-sinusiennes.

Le cloisonnement se fait grâce à deux structures principales qui sont :

- Le **septum nasal** qui va déterminer un cloisonnement droite/gauche : il va empêcher toute communication entre les cavités naso-sinusiennes droite et gauche
- La **racine cloisonnante du cornet moyen** : cette structure osseuse en forme de « S » détermine un cloisonnement antéro-postérieur. Elle empêche toute communication entre les sinus antérieurs (sinus maxillaire, sinus frontal et cellules ethmoïdales antérieures) et les sinus postérieurs (sinus sphénoïdaux et cellules ethmoïdales postérieures).

Parmi les différentes études traitant de ce thème, une en particulier fournit une base de raisonnement particulièrement intéressante (29). 500 scanners sinusiens pré-opératoires ont été analysés. Ils ont permis d'établir l'existence de cinq grandes typologies d'atteintes sinusiennes fondées sur un raisonnement purement topographique. Les trois premières atteintes sont associées à une obstruction ostiale. Les deux dernières ont diverses origines et sont dites « diffuses » ; elles sont retrouvées notamment dans la polypose nano-sinusienne :

³ Cone Beam Computed Tomography (CBCT) ou imagerie par faisceau conique ou tomographie volumique à faisceau conique

- Type I - aspect infundibulaire (retrouvé dans 26% des cas) : obstruction de l'ostium maxillaire associée à une atteinte limitée uniquement au sinus maxillaire homolatéral
- Type II - aspect ostio-méatal (25%) : obstruction du méat moyen avec une atteinte limitée uniquement au sinus antérieur
- Type III - aspect du récessus sphéno-ethmoïdal (6%) : beaucoup plus rare, les atteintes ne concernent que les sinus postérieurs
- Type IV - aspect de polypes nano-sinusiens (10%)
- Type V - formes sporadiques (24%) : toutes les typologies qui correspondent à des formes isolées non associées à un syndrome obstructif.

II.3.3 - Variations anatomiques des sinus

II.3.3.1 - Variantes à risque de confinement

Le risque de confinement peut provenir d'un rétrécissement de l'infundibulum (30). Les variantes sont des cellules ethmoïdo-maxillaire ou cellules de Haller, une concha bullosa (pneumatisation du cornet moyen par l'extension de cellules ethmoïdales antérieures ou postérieures), une inversion de la convexité du cornet moyen, une hypertrophie de la bulle ethmoïdale, une pneumatisation du processus unciforme, une déviation du septum nasal.

II.3.3.2 - Variantes à risque chirurgical

Le sinus maxillaire peut présenter des variantes anatomiques à l'origine de complications per- et post-opératoires graves, augmentant ainsi le risque iatrogène.

Le risque de plaie de l'orbite sera augmenté en cas de déhiscence du plancher orbitaire, d'hypoplasie du sinus maxillaire ou encore d'atélectasie du processus unciné par exemple.

III - Physiologie du complexe naso-sinusien

III.1 - RAPPORTS DU SINUS MAXILLAIRE AVEC LA CAVITE NASALE

III.1.1 - Rapports anatomiques

Le sinus maxillaire se draine dans la cavité nasale en avant du cornet moyen par le méat moyen (Figure 10). Cette zone est donc importante à examiner à l'imagerie afin de vérifier sa perméabilité (31).

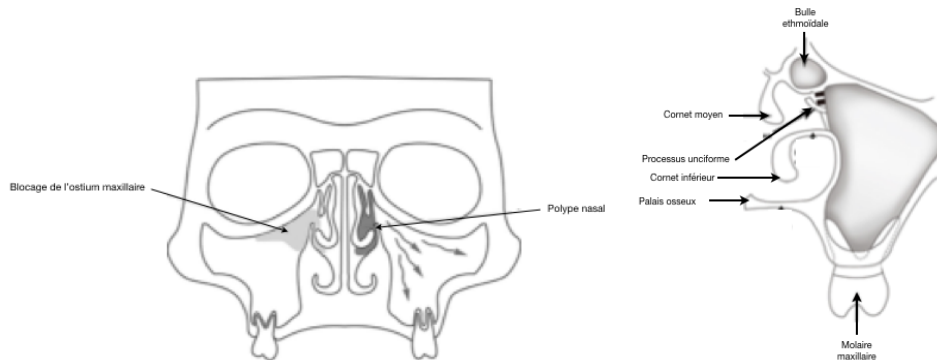


Figure 10 - Schémas du complexe naso-sinusien en coupe coronale passant par le méat moyen. A gauche : vue de la face en coupe coronale représentant les molaires maxillaires, les cavités nasales et les cornets, les sinus maxillaires, les sinus frontaux et les cavités orbitaires. Le blocage du méat moyen par un polype nasal est représenté. A droite : Schéma de la cavité nasale et du sinus maxillaire gauches. Source : (22).

D'un point de vue anatomique, l'ethmoïde est composé de deux régions indépendantes, séparées par la racine cloisonnante du cornet moyen. Le point important est de savoir que ces deux régions ne se drainent pas au même endroit :

- La **région antérieure** se draine comme le sinus maxillaire au niveau du **méat moyen**
- La **région postérieure** se draine comme le sinus sphénoïdal en regard du **méat supérieur**

Cette topographie joue un rôle crucial dans la démarche diagnostique. Elle permet de comprendre les infections et de caractériser leur degré d'extension, le caractère aigu ou chronique des sinusites : on va observer des sinusites localisées et des sinusites diffuses. Dans certains cas, un processus tumoral sera suspecté : une IRM devra être réalisée (31).

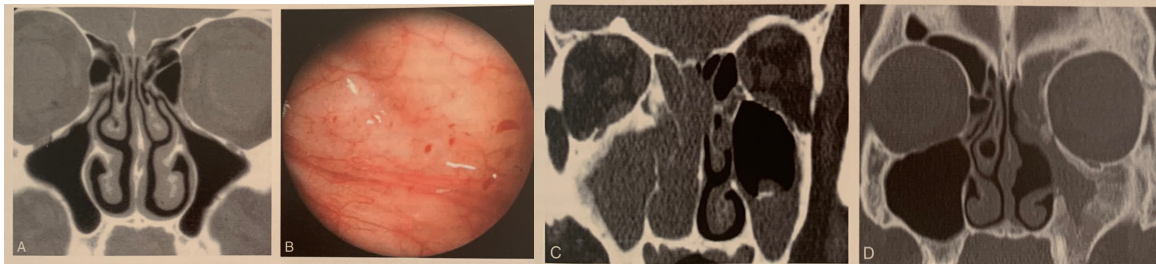


Figure 11 – Divers aspects radiologiques et endoscopiques du sinus maxillaire (source : (8)).

- A- TDM en coupe coronale d'un sujet sain.
- B- Vue endoscopique de la muqueuse normale du sinus maxillaire. En conditions normales, la muqueuse sinusienne est dite « macroscopique » : elle possède un épithélium très caractéristique qui joue le rôle du périoste, elle est très vascularisée et très fine : elle est tellement fine qu'on voit au travers (ici, l'os est vu en transparence).
- C- TDM en coupe coronale de sinus pathologiques : pansinusite droite d'origine bactérienne associée à une opacité à tonalité calcique du sinus maxillaire gauche, caractéristique d'une balle fongique. L'hyperostose réactionnelle est plus importante à droite dans le cas de l'infection bactérienne qu'à gauche dans le cas de la balle fongique car il n'y a pas d'infection fongique dans les tissus : la balle fongique est simplement considérée comme un corps étranger.
- D- TDM post-opératoire à 2 ans suite à la prise en charge chirurgicale d'un papillome inversé. La muqueuse sinusienne a été totalement enlevée, l'os exposé au milieu extérieur a engendré une hyperostose réactionnelle.

III.1.2 - Rapports fonctionnels

Le complexe naso-sinusien est l'organe principal de la vie de relation avec l'environnement. Il a plusieurs fonctions indépendantes : la respiration, le conditionnement de l'air, la défense contre les agressions extérieures et la fonction olfactive. Ces fonctions mettent en jeu des acteurs très différents. Elles doivent cependant fonctionner de manière instantanée et coordonnée de 22000 à 25000 fois par jour (nb d'inspirations par jour) ce qui correspond, au repos, à entre 12 et 16 cycles respiratoires par minute, dans le but de traiter les 12000 à 17000 litres d'air respirés quotidiennement (17).

La particularité du complexe naso-sinusien est la différence de pression entre le sinus et la cavité nasale : le chemin physiologique de l'air va du sinus dans la cavité nasale, et non l'inverse. Le passage d'air dans les cavités sinusiennes est très faible voire inexistant, à l'inspiration comme à l'expiration. Ce fait explique pourquoi les aérosols ont un rendement très faible : seulement 3% des produits d'aérosols pénètrent dans le sinus maxillaire chez un sujet normal (32) (33).

III.1.3 - Rôle du sinus maxillaire : la production de Monoxyde d'azote

Un rôle essentiel du sinus maxillaire est la synthèse du monoxyde d'azote (NO⁴). Cette synthèse a lieu majoritairement dans le sinus. En effet, la muqueuse sinusienne présente

⁴ NO = "Nitric oxide" = Oxyde nitrique

l'enzyme NO-synthase de type 2 (NOS2 ou iNOS) en quantité supérieure par rapport à la muqueuse nasale (21). Une obstruction de l'ostium entraîne une diminution du NO nasal mesuré.

Le NO a un rôle antibactérien, antiviral, vasodilatateur. Il permet la clairance muco-ciliaire. Il est un médiateur de l'inflammation et un messenger aéocrine.

Le NO a un rôle antimicrobien : il a des propriétés **bactériostatiques** et **antivirales** (34). Il est normalement présent en concentration élevée dans les voies aériennes supérieures (VAS), en particulier dans les sinus maxillaires et les cavités nasales. L'enzyme NO-synthase des cellules épithéliales ciliées est contrôlée de façon originale dans les VAS : par exemple, dans une sinusite aigue nosocomiale, pendant les 4 premiers jours du drainage, la concentration de NO dans le sinus maxillaire passe de 70ppb à 2050ppb, montrant un effet favorable du traitement de la sinusite sur le NO sinusien.

Le NO est aussi un puissant **vasodilatateur** et un **messenger aéocrine bronchique**. Il intervient dans le contrôle du tonus artériolaire et veineux pulmonaire. Il peut également moduler la réponse contractile du muscle lisse bronchique.

Le NO joue un rôle fondamental dans la **clairance muco-ciliaire**. La production de NO dans les cellules ciliées permet de moduler la fréquence des battements ciliaires. Par conséquent, les gens sujets aux sinusites pourraient présenter un défaut dans la synthèse de NO.

Le NO est un important **médiateur de l'inflammation**.

Chez un même individu, lorsqu'on enregistre la concentration de NO entre un côté sain et un sinus ayant subi une méatotomie moyenne, on constate que le sinus qui a subi la méatotomie moyenne a sa concentration en NO qui diminue au fur et à mesure des flux aériens respiratoires (35). Cela signifie que l'ouverture créée lors de la méatotomie moyenne est trop grande pour les capacités de production du sinus en NO.

La synthèse de NO diminue en fonction de l'aggravation du stade de la polyposis et chez les asthmatiques. Elle est significativement augmentée après le traitement chirurgical (36). Une corrélation existe donc entre la production de NO et les signes cliniques et paracliniques.

III.2 - RAPPORTS DU SINUS MAXILLAIRE AVEC LA CAVITE ORALE

Le sinus maxillaire est en rapport avec la cavité orale au niveau de la paroi inférieure du sinus maxillaire. Appelée bas-fond sinusien ou plancher sinusien, cette paroi est en rapport direct avec les dents antrales. Au cours de la vie, les phénomènes d'expansion du sinus et de résorption osseuse font que la crête osseuse du secteur prémolo-molaire maxillaire peut devenir extrêmement fine. La hauteur osseuse varie entre 21mm et 0,5mm (19).

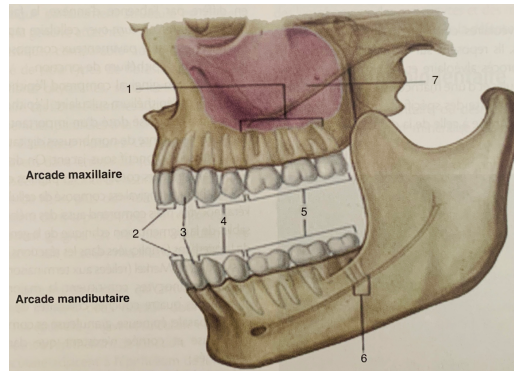


Figure 12 – Rapports du sinus maxillaire avec les dents.

1-Racines en rapport avec la paroi inférieure du sinus ; 2-Incisives ; 3-Canines ; 4-Prémolaires ; 5-Molaires ; 6-Canal mandibulaire ; 7-Sinus maxillaire. Source : (7).

Afin de prévenir le risque de lésion du plancher sinusien, des classifications ont été proposées. La plus utilisée est celle de Jung & Cho (2015) qui décrit les rapports anatomiques verticaux du sinus maxillaire avec les dents maxillaires postérieures (Figure 13) (37) :

- *Type 0* : le plancher du sinus maxillaire est situé au-dessus de l'apex des racines
- *Type 1* : l'apex touche le plancher du sinus
- *Type 2* : le plancher du sinus maxillaire s'interpose entre les racines
- *Type 3* : une protrusion des apex est observée au-delà du plancher du sinus maxillaire

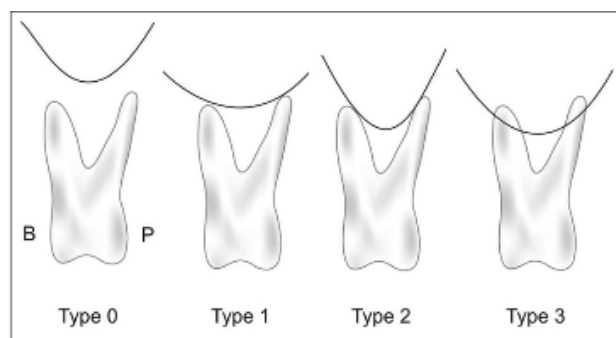


Figure 13 – Rapport vertical des dents maxillaires postérieures avec le sinus maxillaire selon la classification de Jung et Cho (2015) (B = côté vestibulaire ; P = côté palatin). Source : (37).

Des exemples d'imagerie tridimensionnelle de cette classification sont donnés par la Figure 14 :

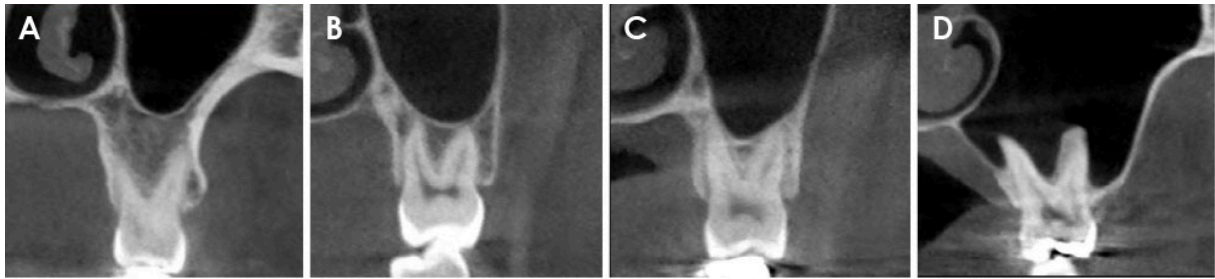


Figure 14 – Images CBCT illustrant la classification de Jung & Cho (2015). A-Type 0 : l'apex des racines est à distance du plancher sinusien ; B-Type 1 : l'apex est en contact avec le plancher ; C-Type 2 : les bords latéraux des racines sont en contact avec le plancher sans projection dans le sinus ; D-Type 3 : les racines se projettent dans le sinus. Source : (38).

Les molaires sont classées en 5 sous-types selon la protrusion dans le sinus de leurs racines vestibulaires et palatines (Figure 15) :

- B2P3 : racine vestibulaire de type 2, racine palatine de type 3
- B3P0 : racine vestibulaire de type 3, racine palatine de type 0
- B3P1 : racine vestibulaire de type 3, racine palatine de type 1
- B3P2 : racine vestibulaire de type 3, racine palatine de type 2
- B3P3 : racine vestibulaire de type 2, racine palatine de type 3

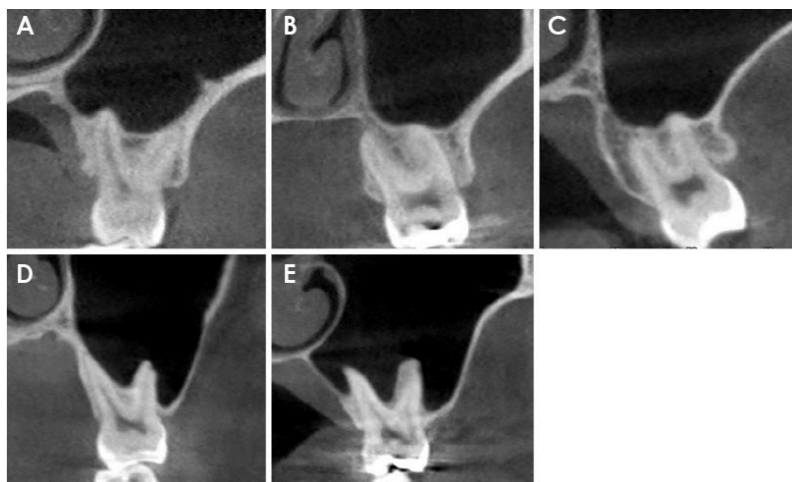


Figure 15 – Images CBCT illustrant la protrusion des racines dans le sinus selon la classification de Jung & Cho (2015) : A- B2P3 ; B-B3P0 ; C-B3P1 ; D-B3P2 ; E-B3P3. Source : (38).

La classification de Kang et al. (2015) évalue les distances verticales en introduisant la notion de « surélévation du plancher sinusien » (Figure 16).

Sur la plan vertical (Figure 16), les auteurs ont défini 4 groupes :

- Groupe 1 : apex dentaire dans le sinus (distance<0)
- Groupe 2a : apex en contact avec le sinus avec surélévation du plancher sinusien (distance=0)
- Groupe 2b : apex en contact avec le plancher sinusien sans surélévation (distance=0)
- Groupe 3 : apex à distance du plancher (distance>0)

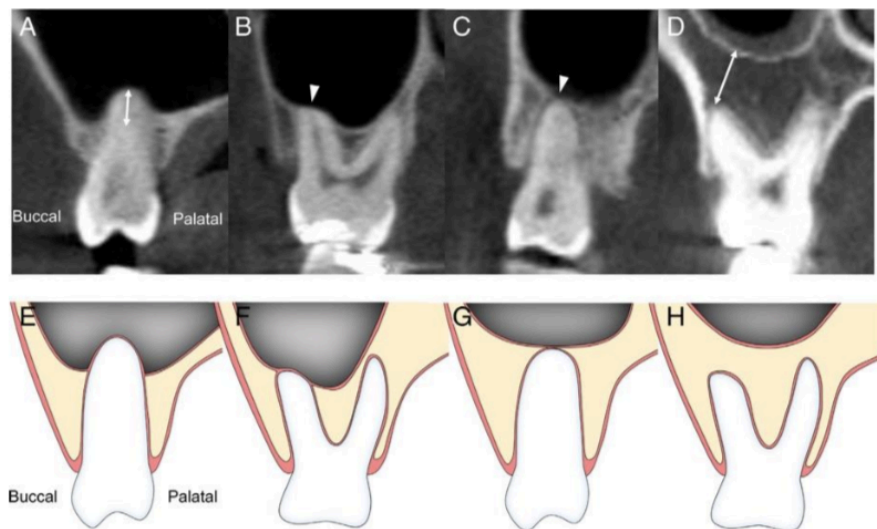


Figure 16 – Images CBCT et représentations schématiques illustrant la relation verticale entre les apex des dents maxillaires postérieures et le sinus maxillaire. De gauche à droite : groupe 1 : apex dentaire dans le sinus (distance<0) ; groupe 2a : apex en contact avec le sinus avec surélévation du plancher sinusien (distance=0) ; groupe 2b : apex en contact avec le plancher sinusien sans surélévation (distance=0) ; groupe 3 : apex à distance du plancher (distance>0). Source : (6).

Kang et al. (2015) évaluent également la distance horizontale entre des dents maxillaires postérieures et le sinus maxillaire sur des images issues de CBCT (Figure 17) (6). Leur classification décrit la position du point déclive du sinus par rapport à la racine vestibulaire ou palatine de la dent, principalement des molaires (6). Trois groupes ont été définis :

- Groupe A : le point déclive du sinus est situé du côté vestibulaire des racines
- Groupe B : le point déclive est localisé entre les racines
- Groupe C : le point déclive est situé du côté palatin des racines dentaires

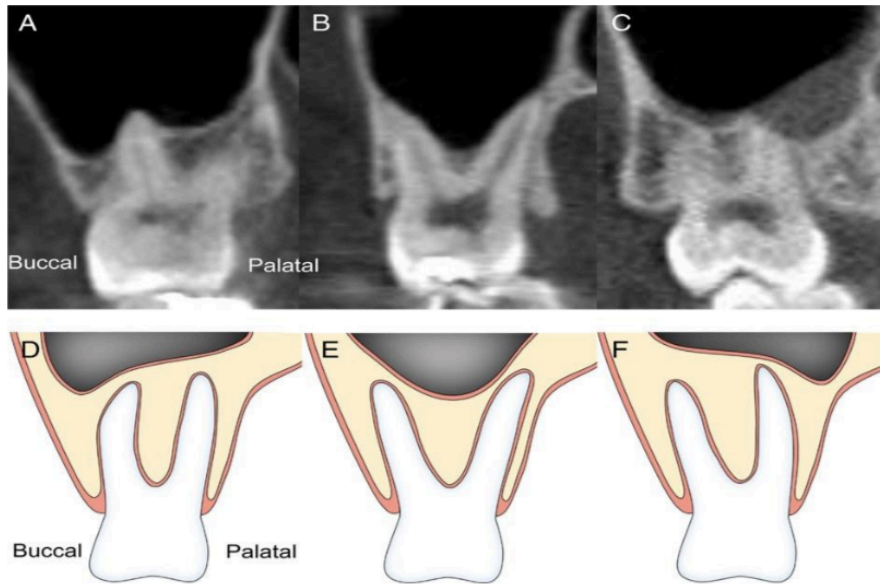


Figure 17 – Images CBCT et représentations schématiques de Kang et al. (2015) illustrant la relation horizontale entre les apex des dents maxillaires postérieures et le sinus maxillaire. De gauche à droite : groupe A : le point déclive est du côté vestibulaire des racines ; groupe B : le point déclive est entre les racines ; groupe C : le point déclive est du côté palatin des racines. Source : (6).

La proximité verticale et horizontale entre les racines et le sinus maxillaire a été évaluée radiologiquement à partir de radiographies panoramiques (37)(38)(39), d'images 3D issues de Denta scan® (40) ou de CBCT (6)(37)(38)(41)(42).

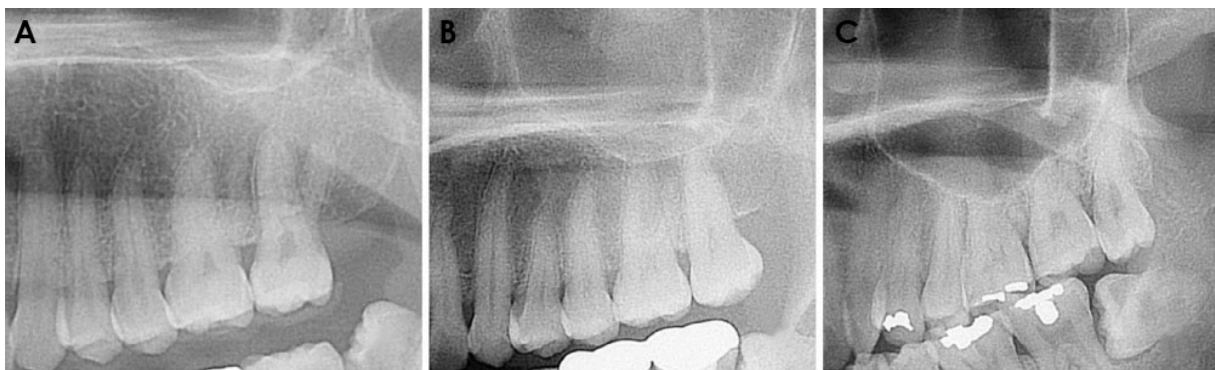


Figure 18 – Rapports entre plancher sinusien et dents maxillaires postérieures sur radiographie panoramique selon Jung & Cho (2015). A-Type 0 (apex radiculaire à distance du plancher) ; B-Type 1 (apex en contact avec la corticale du plancher) ; C-Type 3 (protrusion des apex dans la cavité sinusienne). Source : (38).

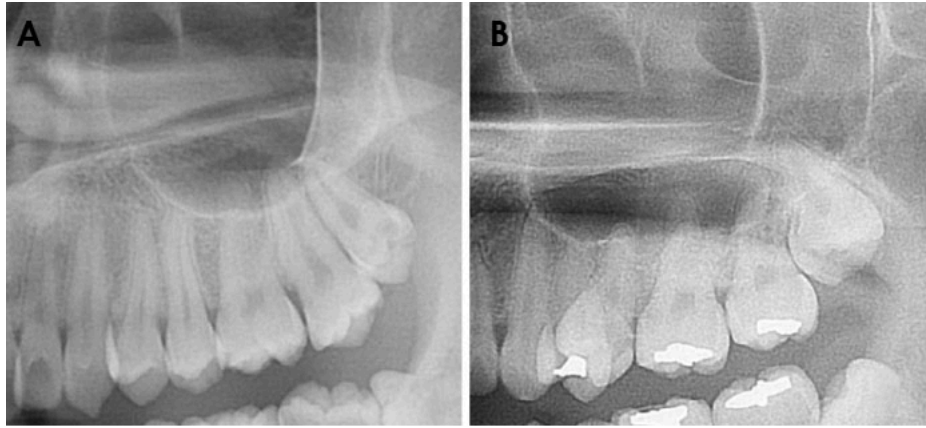


Figure 19 – Continuité de la corticale sinusienne sur radiographie panoramique. A-Continuité de la corticale ; B-Rupture dans continuité de la corticale. Source : (38).

Sur le plan vertical (Figure 16), la présence d'apex dans la cavité sinusienne a une fréquence significativement augmentée lorsqu'on se déplace vers les dents postérieures. Le type 0 est le plus souvent retrouvé pour les premières et secondes prémolaires. Le type 1 est le plus souvent retrouvé pour les premières et secondes molaires.

La distance moyenne entre le plancher sinusien et l'apex des racines est maximale pour la racine palatine des molaires et la racine vestibulaire de la première prémolaire (40). Cependant, l'os du plancher sinusien est le plus fin pour les premières prémolaires mono-radiculées (1,05mm en moyenne) (6). Cependant, la racine palatine des premières molaires présente le plus fort taux de protrusion dans le sinus (46%) selon (42).

Concernant l'interprétation des images radiologiques, des auteurs (38)(43) ont comparé la fiabilité des images issues de la radiographie panoramique et celles issues du CBCT. Les deux imageries donnent des résultats similaires dans 90% des cas de type 0. En revanche, quand la radiographie panoramique semble indiquer une protrusion de la dent dans le sinus (type 3), le CBCT donne des images plus précises et retrouve plus de types 1 et 2. En effet, le CBCT met en évidence les mêmes résultats que la radiographie panoramique (type 3) pour 67,5% des deuxièmes molaires, 48,8% des premières molaires, 53,3% des deuxièmes prémolaires et 21,1% des premières prémolaires. Parmi les types 3 obtenus à la radiographie panoramique, 18,8% des deuxièmes molaires et 39,2% des premières molaires sont de type 2 au CBCT.

Le rapport anatomique entre l'apex et le sinus n'est pas significativement modifié entre hommes et femmes, ni entre le maxillaire droit et le maxillaire gauche.

La pneumatisation du sinus (abaissement du point déclive du plancher sinusien) augmente après une extraction dentaire. En effet, le maxillaire va subir une résorption rapide (de 6 mois à 2 ans) provenant de deux phénomènes : la pneumatisation du sinus en direction coronaire, surtout si le plancher sinusien est fin, et la résorption de la crête alvéolaire en direction apicale (44). A ces deux phénomènes se rajoute le déplacement (version, rotation, égression) des dents adjacentes qui cherchent à retrouver un contact dentaire. L'espace laissé par la dent extraite va alors se refermer. Comme l'illustre la Figure 20, la pneumatisation est plus importante après l'extraction d'une molaire que d'une prémolaire (45).

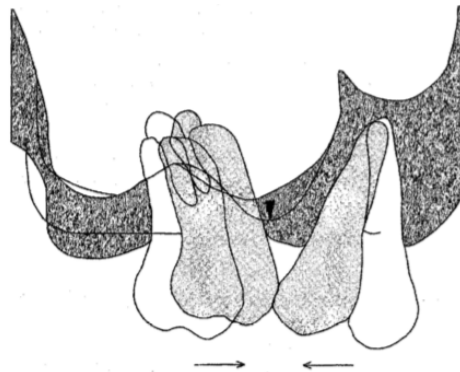


Figure 20 – Schéma illustrant la pneumatisation progressive du sinus maxillaire (flèche noire) après l'extraction de 16 et la fermeture de l'espace entre 15 et 17 par distoverision de 15 et mésioversion de 17. Source : (45).

Cependant, la présence d'apex intrasinusiens ou au contact du plancher sinusien est moins fréquente au fur et à mesure que l'âge du patient augmente (46).

Cas particulier des dents de sagesse

Jung & Cho (2015) ont proposé deux classifications pour les troisièmes molaires maxillaires (39). Lors de la planification de l'extraction, elles permettront d'évaluer le risque de traumatisme osseux, de fracture radiculaire ou de migration de la dent dans le sinus.

A partir d'images CBCT, la première classification décrit les rapports anatomiques du sinus maxillaire avec les racines des troisièmes molaires maxillaires (Figure 21) :

- Classe 1 : plancher sinusien au-dessus des racines
- Classe 2 : plancher sinusien en contact avec l'apex des racines
- Classe 3 : plancher sinusien superposé avec le premier tiers apical des racines
- Classe 4 : plancher sinusien superposé avec le deuxième tiers apical des racines
- Classe 5 : plancher sinusien superposé à la totalité des racines avec franchissement de la jonction émail-cément.

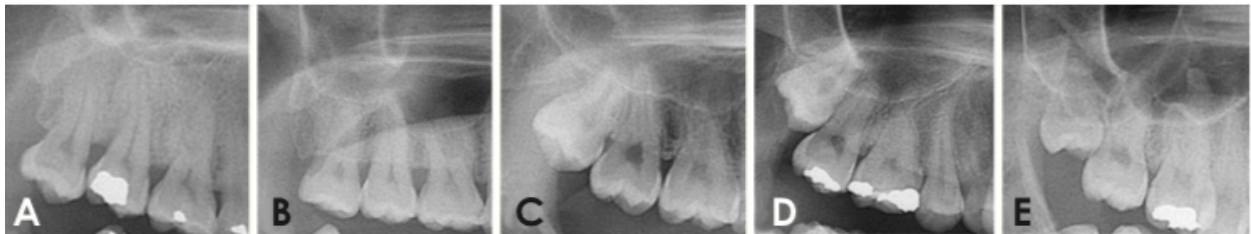


Figure 21 – Classification de Jung & Cho (2015) des rapports anatomiques du sinus maxillaire avec les racines des troisièmes molaires maxillaires. A-Classe 1 : plancher sinusien au-dessus des racines ; B-Classe 2 : plancher sinusien en contact avec l'apex des racines ; C-Classe 3 : plancher sinusien superposé avec le premier tiers apical tiers des racines ; D-Classe 4 : plancher sinusien superposé avec le deuxième tiers apical des racines ; E-Classe 5 : plancher sinusien superposé à la totalité des racines avec franchissement de la jonction émail-cément.

La deuxième classification décrit l'angulation des troisièmes molaires maxillaires (Figure 22) :

- V : dent verticale
- B : dent vestibuloversée
- L : dent linguoversée
- BL : dent vestibulo-linguoversée
- M : dent mésioversée
- D : dent distoversée
- H : dent horizontale
- I : dent inversée

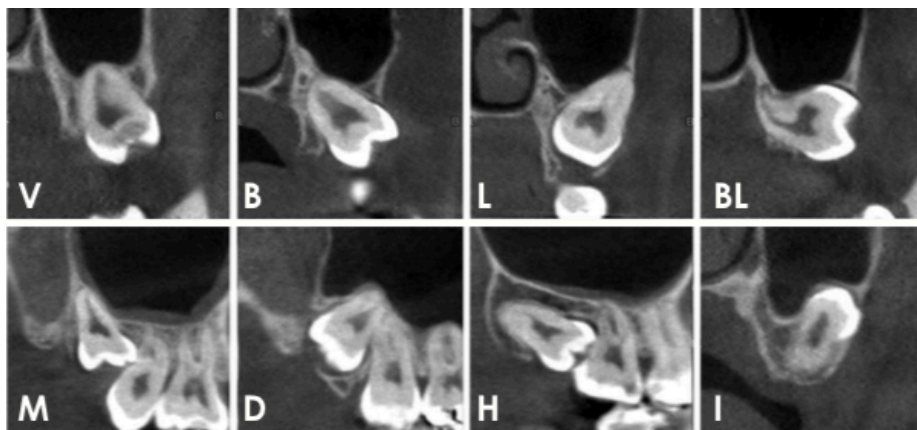


Figure 22 – Classification de Jung & Cho (2015) des troisièmes molaires maxillaires selon leur angulation à partir d'images CBCT. V-dent verticale ; B-dent vestibuloversion ; L-linguoversion ; BL-vestibulo-linguoversion ; M-mésioversion ; D-distoversion ; H-dent horizontale ; I-dent inversée. Source : (39).

Les situations mises en évidence sont :

- Les troisièmes molaires sont le plus souvent verticales (dans 59% des cas), vestibuloversées (18%) ou mésioversées (13%)
- Quand elles ont fait leur éruption, elles ont le plus souvent 3 racines ; quand elles sont incluses, elles en ont une.

- La situation la plus fréquente est la Classe 3-Groupe A : le plancher sinusien est superposé avec le premier tiers apical des racines et son point déclive se trouve du côté vestibulaire de la racine
- Plus le plancher a une projection sur la racine, plus la probabilité de CBS est élevée. A l'inverse, en l'absence de superposition, le risque de CBS est faible
- Le risque de CBS est important pour les molaires de Classe 3 ; il augmente pour les classes 4 et 5

Par conséquent, avant d'entreprendre le traitement ou l'extraction d'une dent maxillaire postérieure, le CBCT sera l'examen de choix. Le praticien doit avoir conscience de tous les éléments décrits dans cette partie pour réduire le risque iatrogène de son geste.

Partie II

-

**DIAGNOSTIC ET EVOLUTION D'UNE SINUSITE
MAXILLAIRE**

Dans la littérature, le terme de rhino-sinusite regroupe toutes les atteintes naso-sinusiennes, quels que soient les mécanismes en cause : infectieux, inflammatoires ou tumoraux. On est ainsi confronté à un problème de définition interdisciplinaire des sinusites (47) et à une banalisation du terme de « sinusite ».

I - Diagnostic positif d'une sinusite maxillaire par le médecin généraliste ou le chirurgien-dentiste

La sinusite maxillaire est un dysfonctionnement d'origine inflammatoire de la muqueuse respiratoire sinusienne. Elle peut être rhinogène ou odontogène. Son degré de gravité sera défini par son extension au méat moyen et aux autres sinus de la face. Le caractère uni- ou bilatéral de l'atteinte est important à noter car les mécanismes en cause sont différents (48). Des facteurs anatomiques peuvent favoriser l'infection sinusienne et son passage à la chronicité : malformations, déviation septale, corps étrangers, tumeurs (49).

Cliniquement, une sinusite maxillaire est définie en fonction de la durée de ses symptômes : une sinusite sera dite « aiguë » si ses symptômes durent moins de 4 semaines, elle sera dite « subaiguë » si ses symptômes durent de 4 à 12 semaines et « chronique » au-delà de 12 semaines. Elle sera « récidivante » si elle survient plus de 3 fois par an.

Pour chaque situation clinique, nous décrirons les mécanismes physiopathologiques puis les critères cliniques et para-cliniques que le médecin généraliste ou le chirurgien-dentiste recherchera lors de sa démarche diagnostique.

I.1 - SINUSITE MAXILLAIRE AIGUE

La sinusite maxillaire aiguë est une infection du sinus maxillaire, habituellement concomitante d'une rhinopharyngite ou de toute autre infection virale des voies aériennes supérieures (VAS) (49). Elle peut parfois se compliquer d'une surinfection bactérienne entraînant une sinusite purulente.

I.1.1 - Physiopathologie

La sinusite aiguë est une infection d'origine le plus souvent virale, parfois bactérienne ou fongique (50). Le mécanisme de défense de la muqueuse se traduit par une inflammation mettant en jeu des facteurs locaux ou systémiques. Les facteurs locaux sont une obstruction de l'ostium maxillaire, une dysfonction des cellules ciliées ou une altération de la muqueuse à l'origine d'un drainage défectueux et d'une prolifération de microorganismes pathogènes (51) (52). Les facteurs systémiques sont principalement liés à une réaction immuno-allergique

impliquant interleukines pro-inflammatoires, molécules d'adhésion, polynucléaires neutrophiles, cytokines inflammatoires et lymphocytes T (53). L'obstruction nasale est due à la sécrétion de bradykinine qui cause une vasodilatation et un œdème. La rhinorrhée mucoïde provient de l'exsudat inflammatoire. La rhinorrhée muco-purulente correspond à l'élimination des déchets viraux et cellulaires (48).

I.1.2 - Clinique

I.1.2.1 - Signes et symptômes

Le terme de « sinusite » correspond en fait à une définition clinique : une **sinusite aigue** est définie par une apparition des symptômes de rhino-sinusite en moins de 72 heures associés à une guérison spontanée en moins de trois semaines (50) :

- Symptômes locaux :
 - Douleur continue, pulsatile, irradiante, sous-orbitaire, accentuée par le procubitus
 - Mouchage purulent, parois sanglant, localisé à la fosse nasale homolatérale à la sinusite
- Symptômes systémiques : syndrome pseudo-grippal
 - Hyperthermie (38-39°C)
 - Céphalées
 - Asthénie

Les symptômes locaux et systémiques durent 48-72h. Les symptômes systémiques dus aux cytokines disparaissent en moins de 5 jours.

On évoquera une « **sinusite bloquée** » devant un tableau hyperalgique sans rhinorrhée.

Les virus les plus couramment retrouvés sont des rhinovirus, des adénovirus, des influenza virus et des parainfluenza virus (54) (55).

Une surinfection bactérienne peut parfois être observée : on parle de **rhinosinusite aigue bactérienne** (56). Les bactéries mises en jeu sont *Streptococcus pneumoniae*, *Haemophilus influenzae*, *Moraxella (Branhamella) catarrhalis* et *Staphylococcus aureus* (52). Il peut s'agir également de bactéries anaérobies provenant d'infections dentaires (57).

Une **sinusite maxillaire odontogène** se présente lorsque la membrane sinusienne est endommagée à cause de facteurs infectieux ou iatrogènes provenant des dents maxillaires postérieures ou de l'os alvéolaire adjacent : infections dentaires ou péri-apicales,

traumatismes dentaires ou gestes iatrogènes lors de traitements dentaires ou de chirurgies implantaires (58).

La littérature académique rapporte que **10 à 12% des sinusites maxillaires ont une origine dentaire** (59)(60)(61)(62). En raison de l'intimité entre le sinus et les dents maxillaires postérieures, une infection sur une dent ou dans son péri-apex pourra fréquemment avoir une répercussion sinusienne et par conséquent, son traitement, qu'il soit curatif ou iatrogène, également.

La sinusite odontogène diffère des sinusites d'autres origines dans sa physiopathologie, sa microbiologie, son diagnostic et son traitement (44). La persistance des symptômes et les échecs thérapeutiques médicaux et chirurgicaux proviennent du fait que la cause dentaire est rarement identifiée. Nous reviendrons plus précisément sur la sinusite d'origine dentaire dans la troisième partie de ce travail.

1.1.2.2 - Synthèse des recommandations concernant le diagnostic d'une rhinosinusite aiguë d'origine bactérienne selon l'IDSA⁵, l'AAO⁶ et la HAS⁷

1.1.2.2.a - Guide de synthèse pratique de l'IDSA pour les rhinosinusites bactériennes aiguës chez l'adulte et chez l'enfant (63)

Le diagnostic d'une **sinusite bactérienne aiguë** est fondé sur la présence d'au moins 2 critères majeurs ou d'un critère majeur et plus de 2 critères mineurs :

Symptômes majeurs :

- Écoulement nasal purulent antérieur
- Écoulement nasal purulent ou coloré postérieur
- Congestion ou obstruction nasale
- Congestion faciale ou sensation de « sinus plein »
- Douleur ou pression faciale
- Hyposmie ou anosmie
- Fièvre

⁵ Infectious Diseases Society of America

⁶ American Academy of Otolaryngology

⁷ Haute Autorité de Santé

Symptômes mineurs :

- Céphalées
- Otalgie ou pression ou sensation « d'oreille pleine »
- Halitose
- Odontalgie, douleur maxillaire
- Toux
- Fièvre (pour sinusite subaigüe ou chronique)
- Asthénie

Le guide IDSA éditte des recommandations pour le diagnostic d'une rhinosinusite aigüe bactérienne. Le diagnostic d'une **sinusite bactérienne vs sinusite virale** est posé grâce à l'identification d'un des trois tableaux cliniques suivants :

1. Tableau clinique débutant avec des symptômes persistants ou des signes compatibles avec une rhinosinusite aigüe pendant 10 jours sans signe d'amélioration clinique.
2. Tableau clinique débutant avec des symptômes sévères ou une forte fièvre (39°C) et écoulement nasal purulent ou douleur faciale pendant au moins 3-4 jours consécutifs à partir du début de la maladie.
3. Tableau clinique avec aggravation des symptômes ou des signes caractérisés par un nouvel épisode de fièvre, de céphalées ou une augmentation de l'écoulement nasal consécutif à une infection respiratoire virale typique des voies aériennes supérieures (VAS) pendant 5-6 jours qui s'était initialement améliorée (rechute)

La fièvre, présente dès le début de l'infection, persiste deux fois plus longtemps dans le cas d'une infection bactérienne que dans le cas d'une infection virale des VAS (63)(64).

1.1.2.2.b - Guide de synthèse pratique de l'AAO pour la sinusite chez l'adulte (54)

Les symptômes d'une **sinusite maxillaire aigüe** sont :

- Plus de 4 semaines d'écoulement nasal purulent (antérieur et/ou postérieur) avec obstruction nasale, douleur faciale et/ou pression et/ou sensation de nez plein
- L'écoulement nasal purulent est opaque ou coloré, ce qui contraste avec les sécrétions claires qui accompagnent classiquement une infection respiratoire virale des VAS

L'obstruction nasale peut être décrite par le patient comme « obstruction nasale », « congestion nasale », « blocage » ou « manque d'air », ou peut être constatée par le praticien lors de l'examen clinique.

La douleur faciale/pression/sensation de nez plein peut concerner la face antérieure ou la région périorbitaire, ou se manifester par des céphalées localisées ou diffuses.

Le guide AAO édite des recommandations pour le diagnostic d'une rhinosinusite aigue bactérienne. Le praticien doit savoir faire le diagnostic différentiel entre une rhinosinusite aigue d'origine bactérienne et une rhinosinusite aigue causée par une infection respiratoire virale des VAS ou par une cause non infectieuse. Le praticien posera le diagnostic de **rhinosinusite aigue d'origine bactérienne** lorsque :

- Les symptômes ou les signes de rhinosinusite aigue persistent sans signe d'amélioration pendant au moins 10 jours suivant le début des symptômes respiratoires des VAS

ou

- Les symptômes ou les signes de rhinosinusite aigue s'aggravent dans les 10 jours suivant une première amélioration (double aggravation).

1.1.2.2.c - Guide de synthèse pratique de la HAS pour les rhinosinusites bactériennes aiguës chez l'adulte (65)

Le diagnostic d'une **sinusite maxillaire aigue purulente** est définie par au moins deux des trois critères majeurs :

1. Persistance ou augmentation des **douleurs sinusiennes infra-orbitaires** malgré le traitement bien conduit de la rhinosinusite / rhinopharyngite
2. Type de la douleur sinusienne
3. Augmentation et caractère continu et présent de la **purulence**

Ces signes ont d'autant plus de valeur qu'ils sont unilatéraux.

Des critères mineurs sont identifiés et renforcent la suspicion diagnostique :

- Fièvre persistante au-delà du troisième jour de la sinusite
- Obstruction nasale, toux, gêne pharyngée, éternuements s'ils persistent au-delà de 10 jours

1.1.2.2.d - Histoire naturelle de la maladie

La sinusite maxillaire aigue débute comme un rhume classique dont les symptômes diminuent en 3-5 jours (Figure 23). Au bout de 5 jours, les symptômes de la sinusite aigue persistent ou

augmentent. Ils sont toujours présents au-delà de 10-15 jours en l'absence de traitement. La résolution se fait en moins de 3 mois.

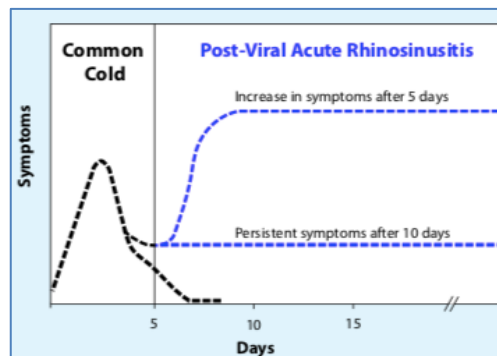


Figure 23 – Sinusite maxillaire aiguë : histoire de la maladie. Source : (55).

1.1.2.3 - Paraclinique

Le diagnostic de sinusite maxillaire aiguë est le plus souvent clinique. En effet, aucun examen radiologique n'est recommandé en première intention (66).

Le diagnostic étiologique est établi par le bilan d'imagerie. Un scanner ne sera prescrit qu'en cas de complications. Il permet de préciser l'extension de la sinusite : maxillaire, ethmoïdale antérieure et postérieure, frontale ou sphénoïdale. Cette extension permettra également de planifier le geste chirurgical éventuel. La sinusite aiguë présente le plus souvent deux signes : un niveau hydro-aérique (radio-opacité liquidienne) et un aspect spumeux (Lacan, 2019). L'aspect spumeux correspond à des bulles d'air dans la radio-opacité. On observera une muqueuse épaissie, inflammatoire.

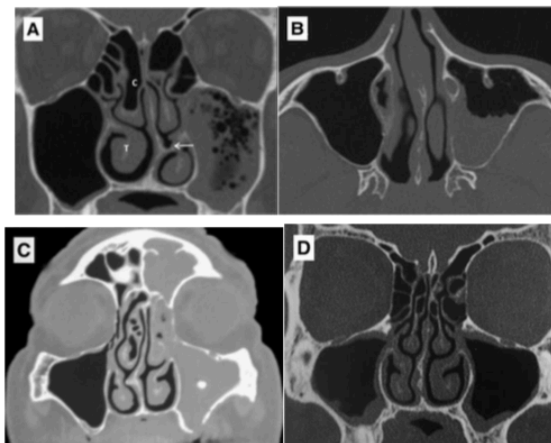


Figure 24 – Sinusites maxillaires aiguës. AB-TDM en coupe coronale (A) et axiale (B) d'une sinusite maxillaire aiguë gauche montrant un niveau hydro-aérique avec des bulles d'air et une déviation septale gauche associée à une concha bullosa droite et un cornet inférieur droit hyperplasique ; C-TDM en coupe coronale d'une sinusite aiguë odontogène gauche montrant une radio-opacité complète des sinus antérieurs gauches, un fragment dentaire intrasinusien et une solution de continuité du plancher sinusien ; D-Sinusite bilatérale simple montrant un épaississement muqueux circonférentiel des sinus maxillaires. Source : (67)

L'IRM apportera une information sur les opacités en distinguant la muqueuse et le comblement liquidien ou tissulaire.

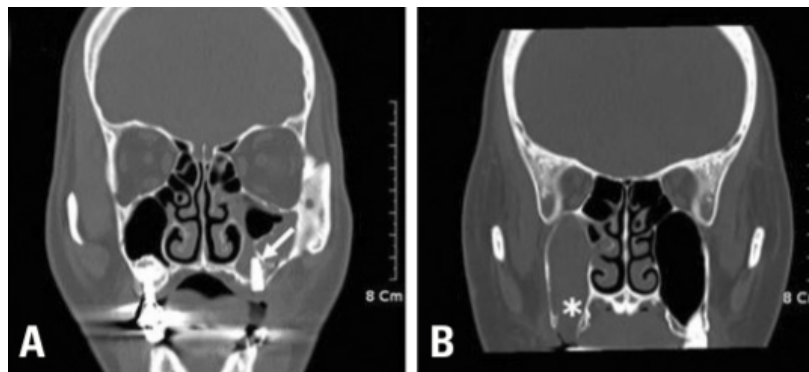


Figure 25 – CBCT des sinus paranasaux présentant une sinusite maxillaire aiguë, due à A - un implant intrasinusien dans le sinus maxillaire gauche ; B – une communication bucco-sinusienne suite à l'avulsion de la 17. On note une radio-opacité complète du sinus maxillaire droit (*). Source : (61).

Lorsqu'une anomalie dentaire sera suspectée, les examens standards dentaires seront pratiqués. La radiographie rétroalvéolaire et la radiographie panoramique dentaire permettront de préciser l'état de la denture, le rapport des dents avec le sinus et donneront une indication sur l'état de la muqueuse sinusienne (66) (Figure 26, Figure 27).

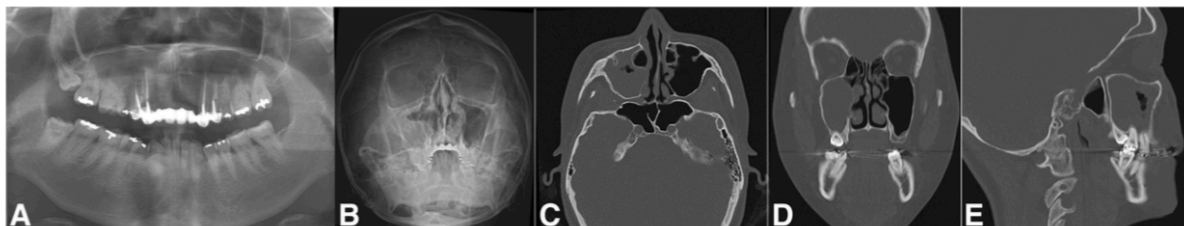


Figure 26 – Images radiologiques d'une sinusite maxillaire odontogène ayant une double origine : l'inclusion de 18 et une résorption externe de 16. A- radiographie panoramique B- Cliché de Waters C- TDM en coupe axiale montrant une bulle d'air dans le comblement du sinus droit D- TDM en coupe coronale montrant l'implication directe de 16 dans le sinus droit E- TDM en coupe sagittale montrant l'implication directe de 18 dans le sinus droit. Source : (22).

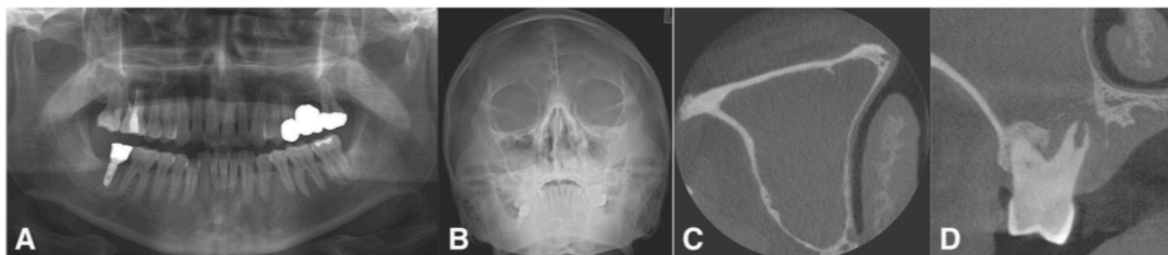


Figure 27 - Images radiologiques d'une sinusite maxillaire odontogène causée par une infection péri-apicale de 17 A- Radiographie panoramique B- Cliché de Waters C- CBCT en coupe axiale montrant un comblement complet du sinus droit D- CBCT en coupe coronale montrant le kyste péri-apical autour de la racine palatine de 17 et la lyse osseuse complète du plancher sinusien droit. Source : (22).

Une consultation ORL pourra être nécessaire. L'ORL pratiquera une endoscopie nasale et constatera l'épaississement muqueux et les sécrétions purulentes.

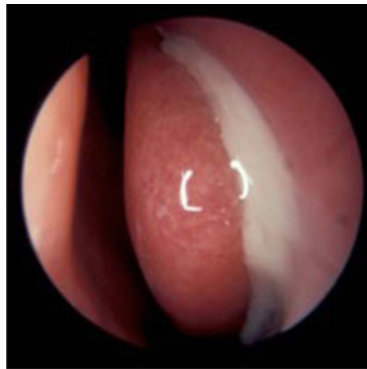

Figure 28 – Examen endoscopique de la cavité nasale gauche montrant le cornet moyen et un écoulement purulent par le méat moyen. Source : (68).

I.2 - SINUSITE SUBAIGÜE

Une sinusite subaigüe est définie par la persistance des symptômes rhino-sinusiens aigus pendant 4 à 12 semaines.

I.3 - SINUSITE RECIDIVANTE

Une sinusite récidivante est une sinusite aiguë dont la fréquence est supérieure à trois fois par an.

I.4 - SINUSITE MAXILLAIRE CHRONIQUE

La **rhinosinusite chronique** est un syndrome clinique plutôt qu'une maladie spécifique. Elle est définie par la persistance des symptômes rhino-sinusiens permanents ou intermittents pendant plus de 12 semaines (50). Cette définition est vague et ne donne aucune information sur l'étiologie, la pathogénie, les signes cliniques ou l'histoire naturelle de la maladie. Dans de rares cas, la sinusite chronique est l'un des symptômes d'un désordre systémique identifié ou d'un processus local. Dans l'immense majorité des cas, son étiologie est incertaine et relève de multiples facteurs environnementaux et génétiques (69) (55).

I.4.1 - Physiopathologie

La sinusite chronique présente des formes localisées dont l'étiologie est le plus souvent locale (infection dentaire, balle fongique, tumeur rhino-sinusienne) et des formes diffuses dont l'étiologie est locale (polypose nasosinusienne primitive) ou systémique (trouble

dysimmunitaire ou de la clairance muco-ciliaire (dyskinésie, mucoviscidose), vascularite...). Les causes dysimmunitaires représentent des cas d'atteinte bilatérale (70).

Elle peut être due à des facteurs anatomiques tels qu'une déviation nasale, un cornet moyen bulleux ou une tumeur qui obstruent le méat moyen et empêchent ainsi un drainage efficace. Une atteinte unilatérale avec obstruction nasale sera alors observée.

Dans la majorité des cas, le processus physiopathologique n'est pas clairement identifié. Un consensus a toutefois été proposé sous la forme de trois points (55) :

1. La sinusite chronique est un double processus mettant en jeu l'inflammation de la muqueuse déclenchée par une interaction dysfonctionnelle entre les agents exogènes inhalés et le système immunitaire de l'hôte.
2. Chaque patient présente des facteurs étiologiques spécifiques qui induisent différents types d'inflammation tissulaire. On parle d' « endotypes ».
3. Les signes cliniques (phénotypes), l'histoire naturelle et la réponse au traitement dépendent des points 1 et 2.

Les facteurs prédisposants sont (55) :

- Terrain atopique
- Asthme et autres maladies respiratoires
- Immunodéficience
- Reflux gastro-œsophagien
- Variantes anatomiques nasales
- Type d'agent infectieux : bactérien (*Staphylocoque aureus*), viral (coronavirus, parainfluenza) ou fongique (saprophyte, à manifestation allergique ou invasif)
- Trouble de la motilité ciliaire
- Tabac
- Pollution
- Troubles métaboliques, obésité
- Apnée obstructive du sommeil
- Alcool

I.4.2 - Clinique

Les signes cliniques sont variés. Les symptômes sont aspécifiques et communs à toutes les pathologies sinusiennes : obstruction nasale ou rhinorrhée antérieure ou postérieure, plus ou moins associées à une pesanteur faciale, une hyposmie ou une toux chronique nocturne et/ou matinale. Des signes fonctionnels peuvent se manifester dans de rares cas : asthénie, troubles de la concentration ou flou visuel. Une odontalgie fera rechercher une cause dentaire (70).

I.4.3 - Paraclinique

Aux signes cliniques se rajoutent des signes endoscopiques (polypes, sécrétions, œdème muqueux du méat moyen...) et/ou des signes scannographiques (opacités muqueuses du méat moyen et/ou des cavités sinusiennes, hyperostoses réactionnelles). En imagerie, on diagnostique la chronicité quand l'os régit au contact de l'infection. La paroi osseuse sinusienne est épaissie au contact de la radio-opacité : on parle d'**osteosclérose** ou **hyperostose réactionnelle**, qui donne l'image typique d'opacité « en cadre ». On peut également avoir des ossifications sous-muqueuses, périphériques et parallèles à l'os. La membrane de Schneider va se calcifier. Des ossifications sous-muqueuses vont se former signer la chronicité de l'infection sous-jacente.

Dans le sinus, il n'y a pas de périoste : la muqueuse sinusienne joue le rôle du périoste. Un équilibre tissulaire se produit alors, engendrant un déterminisme de réaction et de forme entre l'os et l'épithélium. Si un des acteurs est absent ou perturbé, un changement de comportement tissulaire se produit. Le sinus est le seul endroit de l'organisme où l'os peut être exposé à l'air libre. La conséquence est que l'os à l'air libre va se défendre : c'est l'hyperostose réactionnelle. L'os va tenter de fermer la cavité.

Pour les sinusites chroniques, la systématisation antérieure et postérieure peut se distinguer en sinusite localisée et sinusite diffuse. Dans les sinusites localisées, on distingue les sinusites antérieures et postérieures. Elles n'ont pas les mêmes causes et pas les mêmes physiologies.

La première cause d'une sinusite localisée antérieure est une cause dentaire.

Concernant une sinusite maxillaire diffuse, l'étiologie principale est la polypose nasosinusienne. Une autre cause est la sinusite allergique par exemple.

I.5 - PANSINUSITE

Une pansinusite est une sinusite diffuse, aiguë ou chronique, généralisée à l'ensemble des sinus paranasaux. Elle ne répond pas à une description clinique précise mais peut regrouper un ensemble de symptômes présents dans les différentes pathologies sinusiennes.

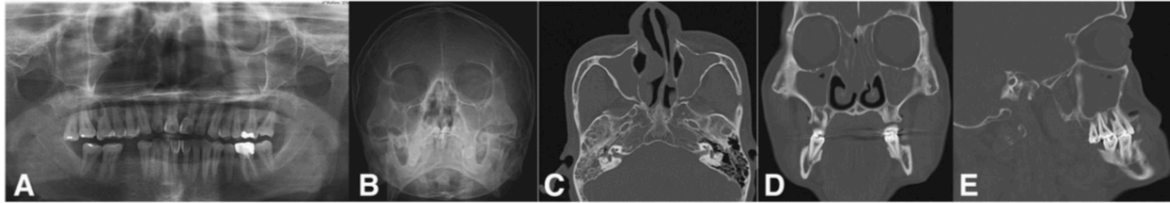


Figure 29 – Images radiologiques d'un patient présentant une pansinusite des sinus paranasaux droits et gauches causée par une infection péri-apicale de 16. A- Radiographie panoramique B- Cliché de Water C- TDM en coupe axiale montrant le comblement complet des sinus maxillaires droit et gauche D- TDM en coupe coronale montrant une sinusite bilatérale des sinus maxillaires, frontaux et ethmoïdaux E- TDM en coupe sagittale montrant la lésion infectieuse autour des racines de 16. Source : (22).

Dans toutes les formes de sinusite, un doute sur une complication locorégionale (sinusite bloquée, extension méningo-encéphalique, orbitaire ou sous-cutanée) justifie la réalisation d'un bilan par un médecin spécialiste et d'une TDM du massif facial (50).

I.6 - BILAN D'IMAGERIE DENTOSINUSIENNE

L'augmentation du nombre d'examen tridimensionnels s'est logiquement associée à une augmentation du risque d'être confrontés à une découverte fortuite. Parmi ces découvertes fortuites au CBCT, les atteintes sinusiennes sont de très loin les localisations prédominantes, bien avant les autres localisations. C'est pourquoi, le praticien non spécialiste en ORL qui va se retrouver face à ces images, doit pouvoir guider son raisonnement afin de pouvoir aboutir à une prise en charge orientée (67).

En pratique odontologique, la radiographie panoramique⁸ est l'examen radiologique classiquement prescrit en première intention. Même si les sinus maxillaires ne sont que partiellement visibles et leurs pathologies rarement identifiables, la radiographie panoramique permet toutefois de découvrir de manière fortuite ou orientée un corps étranger intra-sinusien ou une pathologie iatrogène sur une dent maxillaire. L'atteinte osseuse et les zones de tonalités calciques sont également visualisées. En revanche, selon les recommandations de

⁸ Orthopantomogramme (OPT)

la Société Française d'ORL (SFORL) parues en 2020, cet examen n'est pas recommandé pour dépister une pathologie du sinus maxillaire (accord fort) (71).

Le CBCT est considéré comme l'examen radiologique de choix et permet à lui seul de poser le diagnostic de sinusite maxillaire (72) (73) (74) (75).

Dans quels cas faut-il prescrire un scanner ou un CBCT et dans quels cas faut-il aller plus loin et prescrire une IRM ?

Le scanner naso-sinusien (TDM) est l'examen de première intention en pratique ORL. Le CBCT se substitue au scanner pour le bilan des sinusites du fait de son intérêt dosimétrique. La dose d'irradiation la plus faible doit toujours être recherchée (accord fort) (71). En revanche, le CBCT peut présenter le défaut de ne pas analyser l'ensemble de cavités sinusiennes à cause de sa fenêtre étroite (26). En effet, si l'imagerie 3D ne montre que la zone des arcades maxillaires, il est possible de ne pas voir une balle fongique située dans la partie supérieure du sinus (Figure 30). A l'inverse, une opacité du sinus maxillaire sans balle fongique peut être due à une rhinosinusite plus diffuse. C'est pourquoi, dans le cadre d'un bilan pré-implantaire par exemple, « des pathologies du sinus maxillaires comme les balles fongiques, pouvant être silencieuses, il est recommandé que l'imagerie (CBCT ou TDM) inclue la totalité du sinus maxillaire (accord relatif) » (71).




Figure 30 – CBCT en coupe coronale montrant les sinus maxillaires et les cavités nasales. L'image 3D centrée sur les arcades maxillaires et les bas-fonds sinusiens (à gauche) montre une radio-opacité des deux sinus mais ne permet pas d'observer la balle fongique mise en évidence par l'image 3D de la totalité des cavités nasosinusiennes (à droite). Source : Dr Ivan ROMANET, Conférence ACOSE, Avril 2020.

Une IRM nasosinusienne sera prescrite en seconde intention lorsque le praticien aura un doute diagnostique et suspectera une pathologie tumorale ou fongique invasive (76).

Bilan pré-implantaire

Selon les recommandations de la SFORL, pour dépister une pathologie du sinus maxillaire dans le cadre d'un bilan pré-implantaire, il est recommandé de réaliser une imagerie tridimensionnelle (CBCT ou TDM) (accord fort) (71).

Dans le cadre d'un bilan pré-implantaire, plusieurs points d'analyse vont être regardés :

- Eliminer une infection ou une autre pathologie du sinus maxillaire
- Vérifier la perméabilité du méat moyen
- Rechercher les variantes anatomiques à risque de confinement éventuelles
- Analyser le site receveur de la greffe :
 - o Rechercher les septa éventuels au sein du sinus maxillaire
 - o Repérer l'artère alvéolo-antrale afin de prévenir le risque hémorragique lorsqu'on envisage une voie latérale
 - o Evaluer l'épaisseur de la corticale vestibulaire

II - Diagnostics différentiels de la sinusite maxillaire

Afin de poser un diagnostic fiable, il faudra éliminer un à un les diagnostics différentiels de la sinusite maxillaire. Pour cela, le praticien devra tenir compte des nouvelles données de la physiologie, mener un examen clinique minutieux, le compléter par un bilan d'imagerie orienté, corréler les images avec la sémiologie, replacer les images dans le temps, analyser le contenant et le contenu, observer le rôle de l'os et de la muqueuse et essayer de reconstituer une dynamique tissulaire.

Les symptômes de la sinusite maxillaire aiguë ou chronique sont non spécifiques et recouvrent un large éventail de conditions pathologiques desquelles ils doivent être différenciés (77) :

1. Autres algies de la face
 - a. Névralgie faciale
 - b. Algie symptomatique
 - i. Origine dentaire : alvéolite, syndrome du septum, lésions carieuses, pulpite aiguë, parodontite apicale aiguë, cellulites maxillaires, accident d'évolution dentaire.
 - ii. Origine ophtalmique
 - iii. Origine rhumatologique
 - c. Algie vasculaire de la face, vascularite
 - d. Migraine, céphalées de tension
2. Autres causes de rhinorrhée purulente
 - a. Rhinite aiguë : infection virale des VAS, rhinite allergique
 - b. Corps étranger

III - Diagnostic étiologique

III.1 - CLASSIFICATION DES ETIOLOGIES

Une classification des étiologies des sinusites aiguës a été proposée dans la littérature (Gwaltney, 1996) :

1) Sinusite infectieuse

- Virale
- Virale et bactérienne
- Bactérienne
- Fongique non invasive
 - Non allergique : colonisation fongique saprophyte
 - Sinusite aspergillaire allergique
 - Mycétome ou balle fongique
- Fongique invasive
 - Sinusite fongique aiguë fulminante
 - Sinusite fongique chronique indolente
 - Sinusite fongique chronique granulomateuse

2) Sinusite d'origine non infectieuse

- Sinusite allergique
- Sinusite toxique

III.2 - DIAGNOSTIC ETIOLOGIQUE RADIOLOGIQUE

Les étiologies principales d'une radio-opacité sinusienne **partielle** unilatérale sont (78) :

- Rhinite allergique
- Incidentalome (9)
- Sténose du canal naso-frontal
- Abscès sous-périosté

Les étiologies principales d'une radio-opacité sinusienne **complète** unilatérale sont (78) :

- Polype antro-choanal
- Balle fongique
- Pyocèle
- Papillome inversé : aspect typique avec circonvolutions cérébriformes (en l'absence de dégénérescence)
- Tumeur maligne : carcinome, lymphome, carcinome adénoïde kystique

Afin de classer les différentes étiologies, on ordonne les images radiologiques selon le type de leur atteinte. L'atteinte pourra être localisée à un seul sinus maxillaire. Elle pourra être diffuse et concerner les deux sinus maxillaires et/ou les cavités nasales et/ou les autres sinus paranasaux et/ou un seul côté dans le sens antéro-postérieur ou l'ensemble des structures anatomiques environnantes de manière antéro-postérieure et bilatérale :

1. Atteintes localisées

- a. Atteintes infectieuses : étiologie focale → aspect unilatéral
 - i. Atteinte rhinogène : due à une obstruction ostiale
 - ii. Atteinte odontogène : due à un foyer dentaire
 - iii. Atteinte iatrogène : due à un traumatisme ou à un corps étranger
 - iv. Forme isolée : balle fongique : présence de calcifications
- b. Autres formes localisées
 - i. Polypes
 - ii. Kyste de rétention
 - iii. Mucocèle

2. Atteintes diffuses :

- a. Polypose naso-sinusienne
- b. Rhino-sinusite fongique allergique
- c. Maladies systémiques
 - i. Mucoviscidose
 - ii. Maladie de Wejner
 - iii. Sarcoïdose
- d. Tumeur

IV - Complications d'une sinusite maxillaire

Les complications d'une sinusite maxillaire aigue sont de deux types : orbitaires ou neuroméningées (49) (78) :

- Extension au sinus frontal : trajet sinueux ou sténose du canal naso-frontal
- Complications orbitaires : cellulite, phlegmon, abcès sous-périosté
- Complications neuroméningées :
 - méningite : le plus souvent à pneumocoque
 - encéphalite éventuellement compliquée d'abcès cérébraux : à dominante streptococcique ou anaérobie
 - empyème sous- ou extra-dural
 - thrombose veineuse ou artérielle : par l'intermédiaire de la sinusite ou d'une vascularite infectieuse
 - thrombophlébite du sinus caverneux ou du sinus longitudinal supérieur : le plus souvent due à un staphylocoque

Les signes et symptômes d'une sinusite compliquée nécessitant de mener une exploration poussée et d'orienter en urgence vers une prise en charge hospitalière :

- Signes locaux :
 - Tuméfaction / œdème / érythème facial du côté du sinus pathologique
- Signes oculaires :
 - Troubles visuels
 - Troubles de la motricité oculaire
 - Exophtalmie
 - Inflammation périorbitaire / œdème des tissus mous
 - Erythème périrorbitaire / cellulite
- Signes neuroméningés :
 - Atteinte encéphalique : syndrome confusionnel, troubles du comportement, troubles de la vigilance, coma
 - Atteinte neurologique : centrale (convulsions, ataxie cérébelleuse) ou focalisée (paralysie d'un membre)
 - Atteinte méningée : raideur méningée, photophobie, position en chien de fusil, nausées/vomissements, céphalées

Globalement, l'avènement du CBCT a entraîné un accroissement du rôle du chirurgien-dentiste dans la pathologie sinusienne et nécessite des compétences accrues dans ce domaine. Il est fondamental que le praticien qui prescrit une imagerie soit capable de l'analyser et surtout, d'être alerté par des images atypiques. Un incidentalome présentant une surface irrégulière doit interpeler. Des aspects soufflés, des lyses par effet de compression, une hyperostose réactionnelle peuvent être observés. L'opacification peut être très hétérogène en niveaux, il peut y avoir des opacifications partielles.

Tout comblement unilatéral complet du sinus maxillaire doit alerter puisqu'on sait qu'il est relativement rare et que lorsqu'il est présent, il correspondrait, dans presque la moitié des cas, à une tumeur.

Partie III

-

**LES SINUSITES IATROGENES EN PRATIQUE
ODONTOLOGIQUE**

L'étiologie dentaire, bien qu'identifiée dans 10 à 12% des cas de sinusites maxillaires aiguës ou chroniques dans les études classiques (59) (60), voire même 40% dans des études plus récentes (79), est rarement évoquée. Deux justifications sont avancées :

- Les comptes-rendus des scanners n'évoquent pas de pathologie dentaire (80)
- Le praticien qui prescrit l'imagerie ne recherche pas spécifiquement une cause dentaire

Une analyse rétrospective de patients présentant une sinusite maxillaire avérée a été faite et a conclu que la totalité des scanners mettait en évidence une cause dentaire (79). En effet, le bilan d'imagerie est fondamental pour trouver la cause d'une sinusite odontogène.

Les causes d'une sinusite odontogène sont diverses et les étiologies iatrogènes sont les plus fréquentes. Elles sont retrouvées dans plus de la moitié des cas (58) .

Dans une première partie, nous exposons les éléments cliniques et paracliniques qui permettent de poser le diagnostic de **sinusite d'origine dentaire** de manière générale, puis de **sinusite iatrogène**. Le cas particulier de la sinusite fongique est abordé.

Dans une deuxième partie, nous décrivons les étiologies de la sinusite iatrogène rencontrées en pratique odontologique.

I - Diagnostic positif d'une sinusite d'origine dentaire

Les infections des dents maxillaires postérieures peuvent se propager au-delà de la dent et contaminer la muqueuse du sinus maxillaire par continuité ou par contiguïté (81). Une sinusite peut alors se développer à cause de l'infection dentaire elle-même (sinusite odontogène) ou du traitement entrepris pour éliminer cette infection (sinusite iatrogène).

I.1 - SINUSITE ODONTOGENE

I.1.1 - Physiopathologie

La sinusite maxillaire odontogène est la conséquence de la propagation d'un processus infectieux ou inflammatoire d'une dent maxillaire postérieure à la muqueuse sinusienne (67).

On lui décrit trois phases successives (81) :

1- La carie et l'atteinte du parenchyme pulpaire

L'infection bactérienne de la carie déclenche un mécanisme de défense de la pulpe (81). Si la carie n'est pas soignée, cette réponse immunitaire ne sera pas suffisante pour arrêter la prolifération des bactéries. L'infection va ainsi se propager au sein du réseau canalaire et conduire à la nécrose de la pulpe (82).

2- La pathologie périapicale

Un phénomène immuno-inflammatoire secondaire, principalement causé par les toxines et produits de dégradation des bactéries, va avoir lieu au sein de la structure osseuse environnant l'apex de la dent. On parle de **parodontite apicale**. Les médiateurs de l'inflammation (IL-1 et $TNF\alpha$ entre autres) activent les ostéoclastes et sont ainsi à l'origine d'une ostéolyse.

Au niveau des images radiologiques, la parodontite apicale est diagnostiquée par un élargissement du desmodonte au stade précoce ou par un granulome périradicaire dont la radio-clarté caractéristique signe le développement ostéolytique à un stade plus avancé (82).

Si elle n'est pas traitée, la parodontite apicale peut évoluer vers un granulome ou un kyste radiculo-dentaire, un abcès intra- ou extra-oral, une cellulite, et plus rarement, une ostéite condensante ou une ostéomyélite sclérosante. Seule l'analyse histologique permettra de déterminer la nature granulomateuse ou kystique de la lésion (82).

3- La propagation de l'inflammation péri-apicale à la muqueuse sinusienne

La contamination du sinus peut se faire selon trois modes (81) :

- **Par continuité** : l'ostéolyse affaiblit puis détruit le plancher sinusien. L'inflammation atteint alors la muqueuse sinusienne, provoquant une **sinusite maxillaire aiguë**.
- **Par contiguïté** : les bactéries se propagent au sein de l'os via son réseau de canalicules. Lorsqu'elles atteignent le sinus et infectent la muqueuse, elles provoquent une **sinusite maxillaire aiguë suppurée**.
- **Par une ostéite** : la parodontite apicale est une infection lente qui favorise la constitution d'un abcès sous-muqueux. La collection pourra se drainer dans le sinus, provoquant alors un **empyème du sinus** avec atteinte limitée de la muqueuse.

La microbiologie de la sinusite odontogène diffère de celle des autres sinusites maxillaires par une prédominance de bactéries anaérobies et Gram-négatif (82) (83) (84). Les bactéries anaérobies principales appartiennent au groupe des *Peptostreptococcus* et des *Prevotella* (83).

Pseudomonas aeruginosa (bacille Gram-négatif dit bacille pyocyanique) est prédominante dans les sinusites causées par un corps étranger (matériau d'obturation canalaire, matériau de comblement osseux) (84).

Les bactéries aérobies principales sont le *Staphylococcus aureus* et le *Streptococcus pneumoniae* (85).

Haemophilus influenzae et *Moraxella catarrhalis* sont inexistantes dans les sinusites d'origine dentaire (83).

I.1.2 - Clinique

Les sinusites odontogènes sont plus fréquemment diagnostiquées chez des patients âgés de 30 à 50 ans, l'âge moyen étant de 42 ans (72).

L'interrogatoire recherchera les terrains pathologiques pouvant favoriser l'installation d'une pathologie nasosinusienne non odontogène (syndromes dysimmunitaires, diabète, hémopathies, traitement immunosuppresseur, radiothérapie externe) ou une pathologie nasosinusienne préexistante (rhinite chronique, rhinite diffuse inflammatoire avec ou sans polype) afin d'éliminer ces diagnostics.

La symptomatologie d'une sinusite maxillaire odontogène est caractérisée par :

- **Atteinte maxillaire unilatérale isolée**
- Symptomatologie de la sinusite maxillaire aiguë, toujours purement maxillaire :
 - o Obstruction nasale homolatérale
 - o Douleur nasosinusienne unilatérale sous-orbitaire pulsatile à recrudescence vespérale et lors du procubitus
 - o Rhinorrhée purulente malodorante, souvent associée à un jetage postérieur
 - o Cacosmie et/ou halitose
 - o Démangeaisons nasales
 - o Éternuements en salve
 - o Epistaxis
 - o Fièvre
- Symptomatologie de la sinusite maxillaire chronique, pas toujours purement maxillaire (une atteinte ethmoïdale est retrouvée chez 53% des patients de l'étude de (86)) :
 - o Obstruction nasale
 - o Rhinorrhée antérieure et/ou postérieure
 - o Anosmie ou cacosmie / halitose
 - o Céphalées / douleurs faciales / douleurs sous-orbitaires
 - o D'autres symptômes peuvent être évoqués : dysesthésie dans le territoire de la branche maxillaire du nerf trijumeau V₂, œdème fluctuant génien ou palpébral.

L'anosmie est un symptôme absent des articles scientifiques (87). Deux raisons sont avancées : elle est rarement bilatérale (donc le patient a quand même une sensation d'odorat) et rarement causée par une polypose pansinusienne réactionnelle (61).

Concernant les signes d'appel, on retiendra l'**association syndromique caractéristique de la sinusite odontogène** (88) (89) :

Cacosmie Algie modérée maxillo-dentaire unilatérale Rhinorrhées mucopurulentes unilatérales Obstruction nasale unilatérale

Un historique de pathologie dentaire sur les dents maxillaires postérieures sera recherché (87). Il est à noter qu'une odontalgie est un signe non spécifique (car une sinusite de cause non dentaire peut être à l'origine de douleurs dentaires ; on parle d'odontalgie d'origine sinusienne) et peu sensible (car la douleur dentaire n'est pas un signe toujours présent, seuls 29% des patients présentant une sinusite odontogène évoquent une douleur dentaire (79).

L'examen dentaire recherchera :

- Caries
- Dents nécrosées, test de sensibilité négatifs, percussion douloureuse
- Antécédents de soins dentaires
- Parodontopathie, gingivite, mobilité dentaire
- Écoulement purulent autour d'une dent
- Communication ou fistule bucco-sinusienne
- Halitose

C'est seulement au stade de nécrose qu'une dent antrale peut être à l'origine d'une sinusite maxillaire. Une dent répondant aux tests de sensibilité de façon positive (dent saine) ou positive exacerbée (hyperhémie pulpaire, pulpite réversible ou irréversible) ne peut pas être, à ce stade, responsable d'une sinusite odontogène (81).

Comme le montre la Figure 30, l'avulsion de la dent causant la sinusite a résolu l'épisode infectieux. Elle pourra créer une communication bucco-sinusienne (CBS⁹) qui se fermera spontanément lorsque l'infection aura disparu.

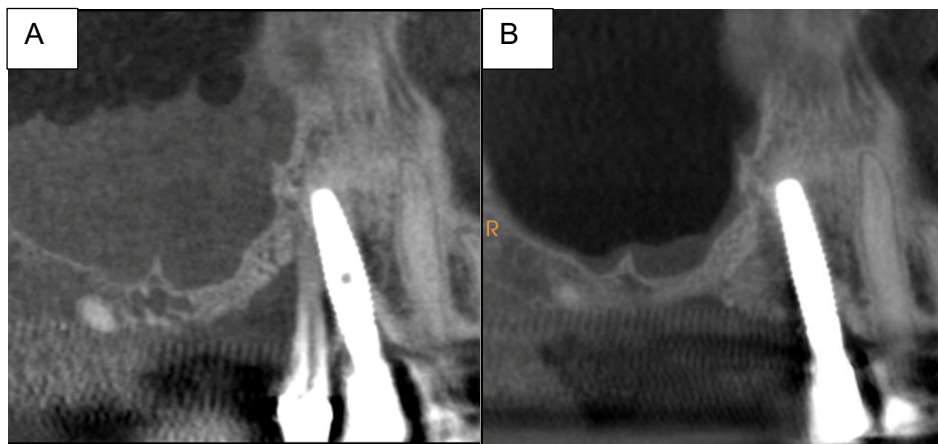


Figure 31 – CBCT d'une sinusite maxillaire odontogène avant (A) et après (B) l'avulsion de la dent causale. On note que l'avulsion de la dent causale a résolu la sinusite. Source : Dr Philippe ROCHE-POGGI – Marseille.

⁹ Une communication bucco-sinusienne (CBS) correspond à une ouverture de l'os maxillaire reliant la cavité orale – milieu septique - et le sinus maxillaire – milieu stérile.

Une fistule bucco-sinusienne ou fistule oro-antrale correspond à une CBS devenue chronique avec épithélialisation et persistance du trajet fistuleux entre la cavité orale et le sinus maxillaire.

Un examen rhinologique pourra être pratiqué par un ORL. La rhinoscopie antérieure ou l'endoscopie nasale rechercheront une congestion de la muqueuse et des sécrétions purulentes au niveau du méat moyen. La rhinoscopie postérieure recherchera des sécrétions purulentes au niveau du cavum, sur la paroi postérieure du pharynx et sur la queue du cornet inférieur homolatéral (88).

I.1.3 - Paraclinique

Lorsqu'une étiologie dentaire est suspectée, l'examen de choix est le CBCT de toutes les cavités nasosinusiennes. Il permettra de visualiser le sinus maxillaire dans son ensemble et, plus précisément, la muqueuse sinusienne. On note qu'un épaissement de la muqueuse associé à une radio-opacité hydro-aérique modérée du sinus signe une sinusite odontogène dans 86% des cas (74).

Il permettra également de visualiser (48) :

- les pathologies péri-apicales des dents homolatérales
- les complications d'actes dentaires : dépassement de matériau endodontique, traitement endodontique inadéquat
- les CBS, traumatiques ou iatrogènes
- la présence de corps étranger intrasinusien

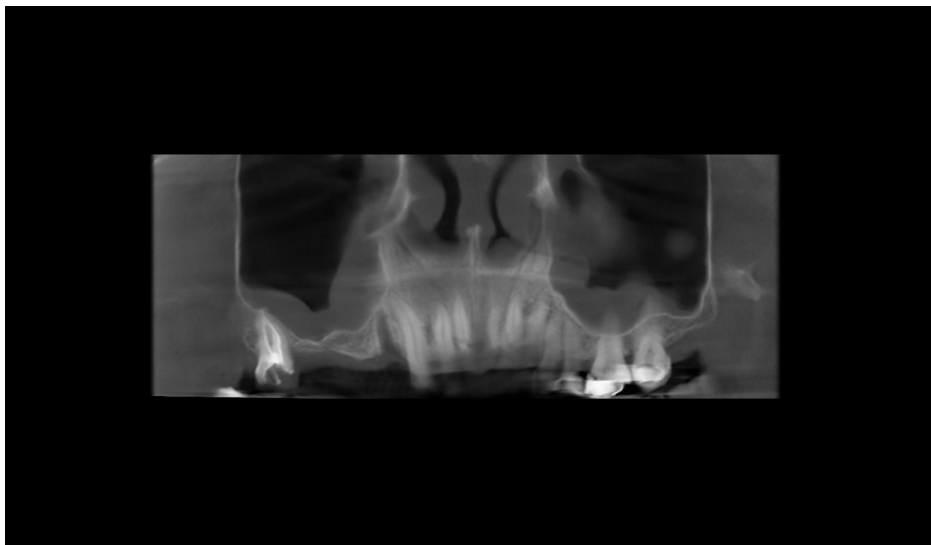


Figure 32 – CBCT maxillaire en coupe panoramique montrant l'arcade dentaire maxillaire complète, la présence de dents antrales et un épaissement bilatéral de la muqueuse sinusienne. Les sinus et les cavités nasales sont partiellement visualisés, les méats moyens ne sont pas visualisés. Source : Dr Philippe ROCHE-POGGI – Marseille.

Ainsi, une sinusite unilatérale, résistante aux traitements classiques, associée à une rhinorrhée et cacosmie, doit évoquer une sinusite odontogène. Un CBCT permettra de mettre en évidence l'étiologie dentaire (90). Parfois, le traitement de la dent causale permettra à lui seul de résoudre l'épisode infectieux mais parfois, un traitement chirurgical concomitant ou différé par voie endoscopique ou endobuccale sera nécessaire (91).

I.2 - SINUSITE IATROGENE

Des études rapportent que la majorité des sinusites maxillaires sont apparues après un acte chirurgical (extraction, chirurgie pré-implantaire ou implantaire) (83) (84). Les étiologies iatrogènes représentent de 31 à 66% des causes de sinusites maxillaires odontogène (62). Un quart des patients présentant une sinusite ont un corps étranger intra-sinusien d'origine dentaire (61) (61) (92). L'autre étiologie la plus retrouvée est la communication bucco-sinusienne (93).

I.2.1 - Physiopathologie

La physiopathogénie d'une sinusite maxillaire iatrogène est la suivante : une CBS ou un corps étranger vont créer un processus inflammatoire dans le sinus. La muqueuse sinusienne va réagir : une réaction œdémateuse va se mettre en place, entraînant une obstruction de l'ostium maxillaire. L'hypoxie locale engendrée par le confinement sera à l'origine d'un ralentissement de la clairance muco-ciliaire. La conséquence est que le corps étranger ne sera pas évacué et restera dans le sinus : il va ainsi être à l'origine d'une inflammation chronique, ce qui aboutit à un cercle vicieux.

I.2.2 - Clinique

Les signes cliniques observés sont identiques à ceux d'une sinusite odontogène (94).

I.2.2.1 - Anamnèse

L'étiologie iatrogène d'une sinusite maxillaire sera rarement mise en évidence lors d'un premier rendez-vous. L'évolution clinique et les échecs thérapeutiques successifs devront interpeller le praticien et le faire revenir sur son diagnostic initial (87). Il sera alerté s'il constate :

- Une résistance de la sinusite à une antibiothérapie adaptée
- Une récurrence précoce à l'issue du traitement
- Une absence d'amélioration post-opératoire suite à une chirurgie fonctionnelle (méatotomie moyenne par exemple)

En cas d'échec thérapeutique, le praticien devra toujours reconsidérer son diagnostic initial et compléter ses premiers bilans par un interrogatoire rigoureux et orienté.

L'orientation diagnostique en faveur d'une sinusite maxillaire iatrogène sera donnée par (95) :

- Une intervention dentaire, chirurgicale, implantaire ou parodontale antérieure. Cet antécédent pourtant très évocateur n'est retrouvé que chez 25% des patients
- Un antécédent de radiothérapie, de chimiothérapie ou d'immunodépression/immunosuppression

1.2.2.2 - Symptomatology

On retrouve l'association syndromique :

- Obstruction nasale
- Cacosmie
- Rhinorrhée mucopurulente
- Pesanteur maxillaire

à laquelle peut éventuellement se rajouter :

- Sensation de fuite d'air dans la cavité orale lors du mouchage ou de la manœuvre de Vasalva
- Présence d'un écoulement purulent dans la cavité orale

Ces deux symptômes concomitants établissent le diagnostic de CBS (95).

L'examen clinique va poser le diagnostic de sinusite maxillaire d'origine dentaire, plus rarement celui de sinusite maxillaire iatrogène, sauf dans le cas d'une CBS. L'examen para-clinique apportera la certitude.

1.2.2.3 - Examen clinique

1.2.2.3.a - Examen extra-oral

Afin d'orienter le diagnostic vers une pathologie sinusienne, deux signes cliniques seront recherchés :

- L'augmentation de la douleur faciale en procubitus : le patient sera incité à pencher la tête et le thorax penchés en avant vers le sol. Si la douleur est provoquée, augmentée et irradiante vers l'orbite, une sinusite maxillaire aigue sera suspectée (96).
- La douleur à la pression sous-orbitaire unilatérale : la douleur peut être augmentée sans que ce signe soit spécifique d'une sinusite maxillaire (87).

1.2.2.3.b - Examen intra-oral

Le praticien doit faire preuve d'une grande rigueur lors de l'examen intra-oral :

- Palpation du vestibule maxillaire postérieur homolatéral, recherchant les signes d'une infection collectée dans l'os ou dans les muqueuses :
 - o douleur provoquée lors de la palpation digitale
 - o tuméfaction muqueuse
- Inspection de l'arcade dentaire maxillaire postérieure homolatérale, recherchant les signes d'un acte dentaire antérieur :
 - o restauration dentaire directe ou indirecte
 - o dent absente avec ou sans orifice muqueux
 - o fistule ou un écoulement purulent
 - o CBS visible ou palpable grâce à un instrument non contondant
 - o exposition osseuse non cicatrisée.
- Percussion dentaire, recherchant les signes d'une infection du péri-apex des dents antrales :
 - o Percussion axiale : test de sensibilité pulpaire permettant de faire un diagnostic d'élimination
 - o Percussion transversale : test de sensibilité du ligament dento-alvéolaire.
- Inspection visuelle de la paroi postérieure de l'oropharynx, recherchant un écoulement purulent

1.2.2.3.c - Avis ORL : examen rhinologique

Le rôle de l'ORL dans le dépistage et la prise en charge d'une sinusite maxillaire iatrogène est fondamental :

- Confirmer/infirmier une pathologie sinusienne suspectée
- Identifier la cause iatrogène
- Identifier une contre-indication relative ou définitive à la chirurgie
- Confirmer la faisabilité du geste chirurgical

La consultation ORL permet une analyse des cavités naso-sinusiennes. Les examens pratiqués sont :

- **Rhinoscopie antérieure** : elle permet d'examiner la muqueuse nasale au spéculum, de voir si elle est congestive, s'il y a des sécrétions muco-purulentes...
- **Endoscopie des cavités nasales** : elle doit être systématique (87). Elle se fait grâce à un fibroscope souple ou à un optique rigide à 0° ou 30°. Elle permet de visualiser :
 - les repères anatomiques : les ostia sinusiens, un bombement en regard de l'apophyse unciforme par exemple...
 - les sécrétions : en particulier de pus au niveau du méat moyen (Figure 33), sur le plancher de la cavité nasale ou dans le cavum. Elles pourront faire l'objet d'un prélèvement sous guidage endoscopique
 - les muqueuses : granulations inflammatoires, polype réactionnel du méat moyen...
 - éventuellement un fragment de balle fongique extériorisé dans le méat moyen
 - parfois le contenu du sinus maxillaire

L'endoscopie permet de faire des prélèvements à visée anatomo-pathologique. Elle permet également d'éliminer des diagnostics différentiels, en particulier les tumeurs naso-sinusiennes.

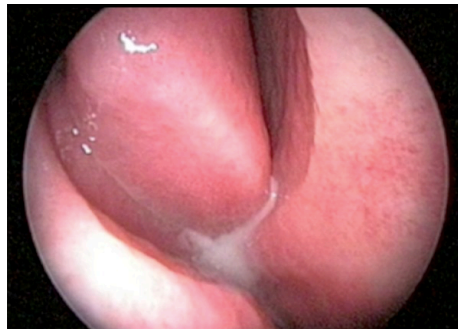


Figure 33 – Vue endoscopique d'un écoulement purulent au niveau du méat moyen, signe d'une sinusite maxillaire aigue purulente. Source : (97).

1.2.3 - Paraclinique

1.2.3.1 - Examens radiologiques

Une imagerie 3D (TDM ou CBCT) sera prescrite afin de visualiser la cause iatrogène, la perméabilité de l'ostium et la ventilation correcte du sinus.

Une étude a analysé 500 CBCT de patients sains dans le cadre d'un bilan pré-implantaire (28).

Les résultats sont décrits dans le Tableau 1. Ils observent une pneumatisation du sinus chez 416 patients (83,2% des cas).

Ils observent aussi une discontinuité du plancher sinusien d'origine iatrogène chez 55 patients (10,4% des cas).

Ils font une découverte fortuite de corps étrangers intra-sinusiens dans 1,6% des cas.

Lésion observée	Caractéristiques	Fréquence en nombre de cas/500 (en %)
Épaississement de la muqueuse sinusienne > 3mm	Total	313 (62,6%)
	Unilatéral	133
	Bilatéral	180
Discontinuité du plancher sinusien	Total	87 (17,4%)
	Unilatérale	69
	Bilatérale	18
	Associée à une lésion périapicale	25
	Associée à une greffe osseuse	24
	Associée à une fenestration implantaire	20
	Associée à une extraction dentaire	7
	Associée à une greffe osseuse et implant	3
	Associée à un matériau d'obturation endodontique	1
	De cause inconnue	7
Niveau hydro-aérique	Total	22 (4,4%)
	Unilatéral	19
	Bilatéral	3
Epaississement de l'os cortical	Total	19 (3,8%)
	Unilatéral	18
	Bilatéral	1
Opacité sinusienne	Total	9 (1,8%)
	Unilatérale	9
	Bilatérale	0
Corps étranger intrasinusien	Total	8 (1,6%)
	Unilatéral	8
	Bilatéral	0

Tableau 1 – Anomalies du sinus maxillaire détectées lors de l'analyse de 500 CBCT. Source : (28)

L'anomalie la plus fréquente est l'épaississement de la membrane sinusienne (Figure 34a et b) (≤ 3 mm chez 54,8% des patients, > 3 mm chez 62,6%).

Des lésions polypôides sont constatées dans 21,4% des cas.

Une discontinuité du plancher sinusien associée à une CBS (Figure 34f et h) est observée chez 17,4% des patients.

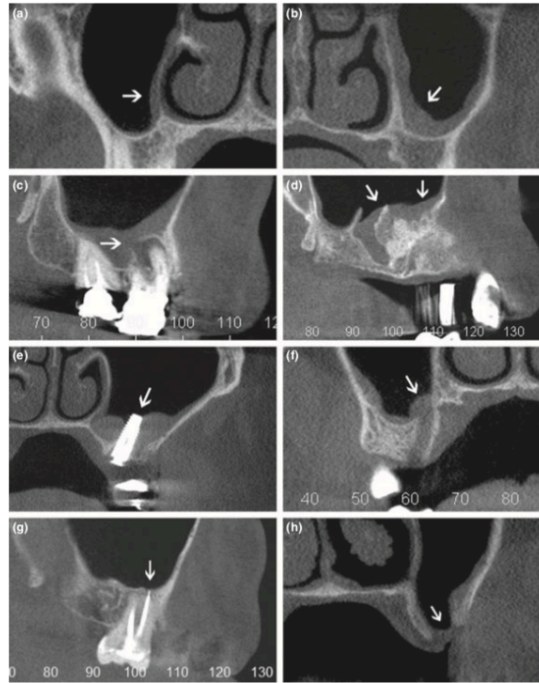


Figure 34 - Anomalies du sinus maxillaire détectées lors de l'analyse de CBCT. (a) épaisseur muqueuse $\leq 3\text{mm}$; (b) épaisseur muqueuse $> 3\text{mm}$; discontinuité du plancher sinusien due à (c) ostéite péri-apicale ; (d) migration de substitut osseux ; (e) implant intrasinusien ; (f) extraction dentaire ; (g) dépassement de matériau d'obturation endodontique ; (h) CBS de cause inconnue. Source : (28).

1.2.3.2 - Bilans microbiologiques et anatomopathologiques

En cas de sinusite purulente due à une surinfection bactérienne, un prélèvement bactériologique sera réalisé. Les sinusites maxillaires iatrogènes sont dues à diverses colonies de bactéries avec cependant une prédominance de bactéries anaérobies et Gram-négatif.

1.2.3.2.a - Prélèvement à visée bactériologique

Le prélèvement sera effectué grâce à un écouvillon ou par aspiration des suppurations en évitant toute contamination par la flore des cavités nasales. La demande d'analyse précisera les circonstances cliniques et les traitements antibiotiques administrés.

1.2.3.2.b - Prélèvement à visée mycologique

Un prélèvement à visée mycologique est effectué en cas de suspicion de sinusite fongique. La mycose sinusienne la plus fréquente est l'aspergillose. La balle fongique est prélevée au bloc opératoire par méatotomie moyenne et doit être conditionnée afin d'éviter la contamination par d'autres champignons contenus dans l'air ambiant.

1.2.3.2.c - Prélèvements anatomopathologiques

Une analyse anatomo-pathologique sera effectuée lors de toute intervention chirurgicale et sur tout prélèvement muco-épithélial. Le plus souvent, l'analyse cytologique rapporte une inflammation muqueuse diffuse non spécifique avec un infiltrat lympho-plasmocytaire.

1.2.3.2.d - Bilan sanguin

La numération de la formule sanguine, le bilan d'hémostase, la CRP¹⁰ auront un intérêt dans le cas d'une pathologie particulière du patient, d'une infection ou d'un bilan pré-opératoire en vue d'une chirurgie sinusienne (98).

I.3 - CAS PARTICULIER DE LA SINUSITE FONGIQUE

La **balle fongique** ou **mycéto**me est une rhinosinusite fongique non-invasive. Elle survient sur des sujets immunocompétents, quel que soit leur âge. La découverte est fortuite dans 30% des cas. Même si le processus pathologique dépend de divers facteurs, la balle fongique est d'origine dentaire dans plus de 50% des cas (59). Elle se situe le plus souvent dans le sinus maxillaire, plus rarement dans le sinus sphénoïdal.

1.3.1.1 - Physiopathologie

Le champignon le plus souvent retrouvé est l'*Aspergillus fumigatus* d'où le terme de « truffe aspergillaire » souvent employé, bien que les mycétomes n'appartiennent pas tous à la famille des *Aspergillus* (Figure 35).

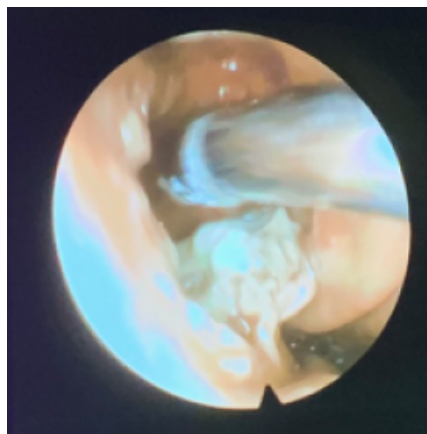


Figure 35 – Aspect macroscopique d'une balle fongique (vue endoscopique). Source : (9).

¹⁰ CRP = Protéine c-réactive : marqueur biologique de la réaction inflammatoire

Un facteur prédisposant est la présence de matériau d'obturation endodontique dans le sinus. En effet, le développement du germe est favorisé par l'oxyde de zinc contenu dans le matériau d'obturation.

L'autre facteur prédisposant est l'immunodépression qui engendre un déséquilibre de la flore présente dans le sinus (Tableau 2). Une infection opportuniste chez un patient immunodéprimé non prise en charge à temps peut se transformer en une mycose invasive. L'infection, initialement d'origine sinusienne, peut se propager rapidement aux structures voisines telles que les autres sinus paranasaux, l'orbite ou le cerveau. En particulier, l'affinité particulière des mycétomes pour la couche interne de l'endothélium des artères leur permet de se disséminer par voie sanguine vers des sites distants de l'infection initiale. Quand l'invasion fongique franchit la base du crâne et qu'un envahissement cérébral du champignon est avéré, le pronostic vital est péjoratif.

Les facteurs de risque sont un diabète non équilibré, une neutropénie ou une dysfonction des polynucléaires neutrophiles, une greffe d'organe ou de moelle osseuse, une immunosuppression, une corticothérapie au long court (dose moyenne minimale=0,3mg/kg/j), une hémochromatose (99) (100).

Forme non invasives			Formes invasives		
Sujet immunocompétent			Sujet immunodéprimé		
Formes extra-muqueuses			Formes muqueuses		
Colonisation fongique saprophyte	Mycétome ou balle fongique	Sinusite aspergillaire allergique (SAA)	Sinusite fongique aigue fulminante	Sinusite fongique chronique indolente	Sinusite fongique chronique granulomateuse

Tableau 2 – Classification des sinusites fongiques invasives et non invasives selon le terrain immunitaire du patient. Source : (101).

1.3.1.2 - Clinique

La symptomatologie est peu spécifique. Le patient présentera des sinusites unilatérales récidivantes ou résistantes à une antibiothérapie bien menée.

1.3.1.3 - Paraclinique

Radiologiquement, on suspecte une infection fongique quand, au sein du comblement, on repère de petites radio-opacités, avec ou non présence de matériau d'obturation dentaire. Les opacités à tonalité calcique ou métallique sont présentes dans 68 à 79% des cas selon les études. Elles sont dues au matériau d'obturation mais également au mycétome lui-même ou à ses sécrétions (102).

L'aspect caractéristique d'une balle fongique est donné par la Figure 36. Mais une balle fongique peut prendre n'importe quelle forme au scanner, plus ou moins étendue, plus ou moins complexe. On peut observer un aspect soufflé, une lyse du processus unciforme ou un élargissement du méat moyen. Une hyperostose des parois est retrouvée dans 87 à 92% des cas : elle correspond aux stigmates de sinusite chronique. Des érosions due à l'hyperpression sont retrouvées dans 5 à 15% des cas (103) (104) (105) (106).

Une fois retiré, le mycétome ne récidivera pas.

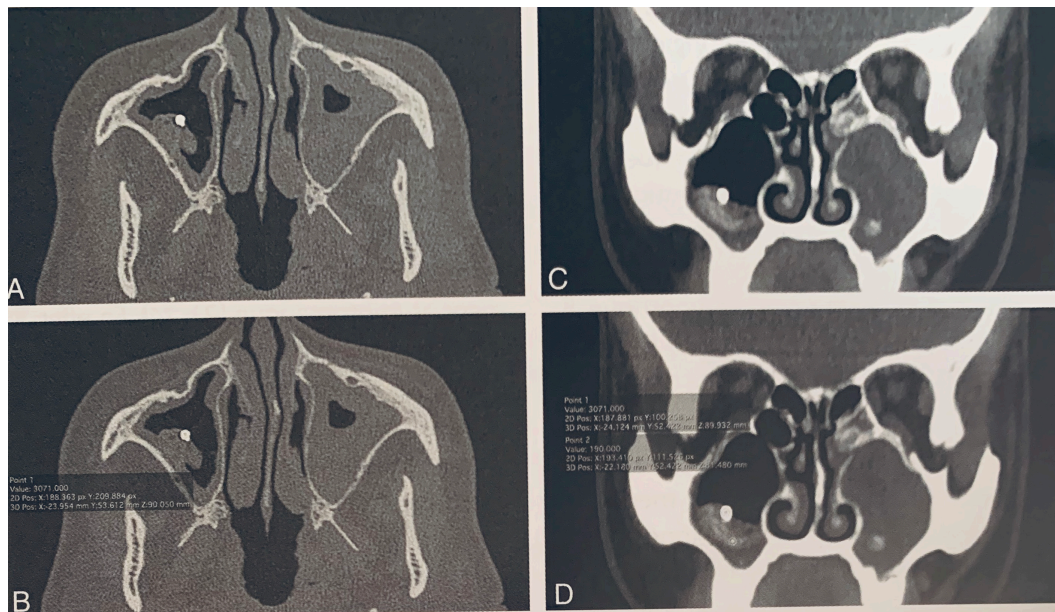

Figure 36 – Scanner des sinus d'un patient vu en reformation axiale et fenêtre osseuse (A, B) et reformation coronale épaisse et fenêtre tissu mou (C, D).

A et B : Sinusite maxillaire chronique bilatérale associant épaissement muqueux en cadre et ostéosclérose des parois sinusiennes. Mise en évidence d'un matériel intrasinusien spontanément hyperdense de nature métallique correspondant à une balle fongique.

C et D : Balle fongique maxillaire droite associant des matériels de densité variable, métallique (3071 UH¹¹) et calcique (190 UH). Seconde formation spontanément hyperdense au sein du sinus maxillaire gauche en faveur d'une autre balle fongique en cours de formation. Source : (107).

¹¹ UH = unité Hounsfield

II - Diagnostics étiologiques de la sinusite iatrogène

L'extraction et la pose d'implants sont les actes les plus en cause dans les sinusites iatrogènes (61). Une CBS est la cause la plus fréquente des sinusites odontogènes chroniques (23).

On peut classer les causes iatrogènes de la façon suivante :

1) Ostéites iatrogènes

- Ostéite due à l'évolution classique d'un phénomène infectieux à point de départ dentoalvéolaire
 - Ostéite infectieuse péri-apicale ou parodontale
 - Ostéite traumatique : trauma anesthésique, opératoire ou prothétique
- Ostéite sur terrain particulier :
 - Immunodépression / immunosuppression
 - Ostéite post-radique : ostéoradionécrose
 - Ostéite médicamenteuse : ostéochimionécrose

2) Causes chirurgicales

- Acte opératoire de chirurgie orale conventionnelle
 - CBS per- et post-opératoire
 - CBS extractionnelle
 - CBS implantaire
 - Ablation de kyste et tumeur bénigne
 - Projection de corps étranger
- Chirurgie orthognatique : ostéotomie segmentaire du maxillaire

3) Causes implantaires

- Chirurgie pré-implantaire
 - Perforation de la membrane sinusienne
 - Expulsion du greffon dans la cavité sinusienne
 - Infection du greffon
 - Hématome
- Chirurgie implantaire
 - Perforation de la membrane sinusienne
 - Hématome
 - Migration de l'implant en position intrasinusienne

4) Causes endodontiques

- Complications iatrogènes par défaut
 - Défaut de traitement de la partie apicale d'un canal

- Absence de traitement de la totalité d'un canal
- Complications iatrogènes par excès
 - Dépassement instrumental partiel ou total au-delà de la limite apicale
 - Débordement partiel ou total du matériel d'obturation canalaire au-delà de la limite apicale
- Toxicité des solutions d'irrigation canalaire

II.1 - OSTEITES IATROGENES

Une ostéite est une atteinte inflammatoire du tissu osseux. Les causes des ostéites maxillaires sont majoritairement infectieuses et locales, essentiellement dentoalvéolaires (108).

Chez la majorité des patients, une ostéite est l'évolution attendue d'un phénomène inflammatoire dont le point de départ est une infection dentaire.

Chez les patients immunodéprimés, une ostéite aura une évolution rapide et grave.

II.1.1 - Evolution attendue d'un phénomène infectieux à point de départ dentoalvéolaire

Elle fait suite à un acte de chirurgie dentaire. Ses étiologies sont infectieuses, traumatiques ou prothétique.

II.1.1.1 - Ostéite infectieuse

Une **ostéite péri-apicale** est déclenchée par l'échec d'un traitement endodontique ou par un geste opératoire mal mené (passage traumatique d'instruments manuels et rotatifs, de matériel d'obturation, de solutions d'irrigation au-delà de l'apex).

Une **ostéite desmodontale** ou **poche parodontale** peut conduire à une CBS. En effet, le traitement parodontal par surfaçage d'une dent présentant une parodontite sévère peut s'avérer traumatique pour le plancher et la muqueuse sinusienne.

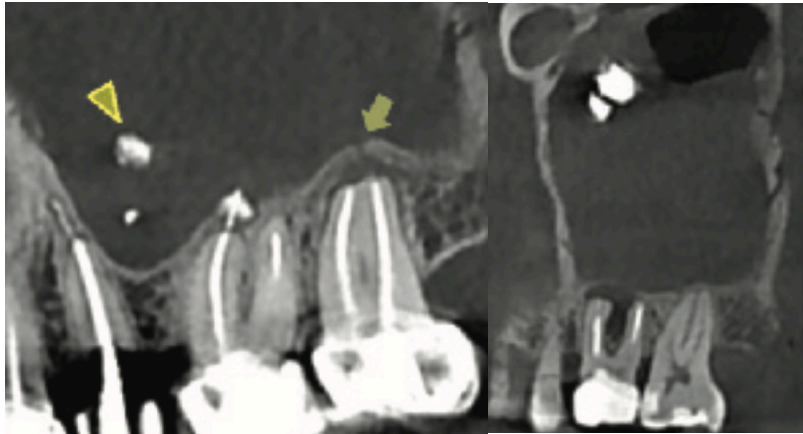

Figure 37 – Sinusites maxillaires d'origine endodontique dues une ostéite péri-apicale et dépassement de matériau d'obturation canalaire. Source : Document pédagogique Aix-Marseille Université, 2020.

II.1.1.2 - Ostéite traumatique

La cause d'une ostéite peut être un **trauma anesthésique**. En effet, l'anesthésie locale est une agression mécanique et pharmacodynamique qui peut déclencher un phénomène inflammatoire. L'utilisation de vasoconstricteurs et l'anesthésie intraseptale sont des facteurs de risque (108).

Un **trauma opératoire** peut provoquer une réaction infectieuse et déclencher une ostéite :

- Extraction : certaines manœuvres peuvent entraîner un traumatisme de l'os alvéolaire et cortical.
- Fraisage : un fraisage prolongé à sec ou avec des fraises usagées provoquent un échauffement de l'os
- Curetage traumatique
- Débris osseux
- Fracture de l'os alvéolaire et/ou cortical

Une **prothèse inadaptée** pourra être à l'origine d'une blessure de la muqueuse buccale potentiellement siège d'une infection. En effet, la muqueuse buccale et le périoste qui recouvrent l'os maxillaire sont très fins. Toute infection de la muqueuse se propagera rapidement à l'os sous-jacent.

II.1.2 - Ostéite sur terrain pathologique

L'immunodépression et des causes physico-chimiques telles que la radiothérapie ou la prise de traitements antirésorbants osseux, peuvent engendrer une ostéite. L'ostéite pourra évoluer vers une ostéonécrose du maxillaire et créer une CBS (109).

II.1.2.1 - Immunodépression / immunosuppression

Un patient présentant une immunodépression (diabète non équilibré, hémopathie, corticothérapie au long cours...) ou une immunosuppression (chimiothérapie aplasante, transplantation d'organe...) présentera un risque élevé de développer une ostéite chronique ou fulminante.

II.1.2.2 - Ostéite post-radique

Une ostéite post-radique de l'os maxillaire est une lésion inflammatoire suite à une radiothérapie dans le cadre de la prise en charge d'un cancer cervico-facial, en dehors de toute récurrence tumorale. Elle peut évoluer vers une ostéoradionécrose. Cette lésion ostéolytique est provoquée par l'hypoxie, l'hypovascularisation et l'hypocellularité engendrées par les rayonnements ionisants, à l'origine d'une ischémie et d'une infection.

Deux types d'ostéoradionécrose sont décrits selon leur délai d'apparition après la radiothérapie :

- Ostéoradionécrose précoce (délai d'apparition de 2-3 mois) : elle est due à un surdosage en rayonnements, au développement de foyers infectieux dentaires non éradiqués avant la radiothérapie ou à des plaies non cicatrisées
- Ostéoradionécrose tardive (après plusieurs années après la fin de la radiothérapie) : elle fait suite à une ulcération muqueuse, un traumatisme prothétique ou une avulsion dentaire

II.1.2.3 - Ostéite médicamenteuse

Les chimiothérapies indiquées dans la prévention des complications osseuses ou dans les traitements des métastases osseuses peuvent induire une ostéite. C'est le cas des antiangiogéniques et des antirésorbeurs osseux (biphosphonates (BPN), anticorps monoclonaux). Leur rôle est d'inhiber la résorption et le remodelage osseux. Leurs conséquences maxillaires et sinusiennes sont identiques à celles de l'ostéoradionécrose : on parlera d'ostéochimionécrose

Une classification des patients ayant pris des BPN est proposée par l'AAOMS. Elle va du stade 0 (patient avec ostéonécrose asymptomatique non infectée) au stade 3 (patient symptomatique avec au moins un des signes suivants : nécrose osseuse au-delà de l'os alvéolaire et/ou fracture pathologique et/ou fistule extra-orale et/ou communication bucco-nasale ou bucco-sinusienne et/ou ostéolyse atteignant le plancher sinusien).

II.2 - ETIOLOGIES ENDODONTIQUES

Les symptômes d'une sinusite maxillaire peuvent induire le praticien en erreur car ils peuvent être identiques à ceux d'une pathologie pulpaire ou péri-apicale (Tataryn, 2018). Le diagnostic clinique d'une sinusite due à un traitement endodontique iatrogène doit alors être minutieux et rechercher une dent maxillaire postérieure présentant une restauration directe ou indirecte et un traitement endodontique. Concernant le diagnostic radiologique, une radiographie panoramique sera prescrite en première intention afin d'objectiver l'étiologie iatrogène. Un CBCT viendra compléter le diagnostic et indiquer la situation précise de la lésion ou du matériau. L'instrument endodontique pourra se situer à l'apex de la dent concernée et sera alors retiré par une chirurgie endodontique pratiquée par un chirurgien-dentiste omnipraticien ou spécialiste en endodontie. En cas de migration de matériel ou d'instrument dans le sinus, le CBCT sera utilisé lors de la planification de l'intervention chirurgicale de retrait du corps étranger par l'ORL.

Les implications endodontiques iatrogènes pour le sinus maxillaire sont (110) :

- L'extension dans le sinus d'une infection périapicale non diagnostiquée ou non prise en charge
- L'introduction dans le sinus d'instruments et de matériaux endodontiques au-delà de l'apex des dents proches du sinus
- Le risque et les complications associés à une chirurgie endodontique
- L'extrusion dans le sinus de solutions toxiques (solution d'irrigation, produit d'obturation temporaire ou définitive)

II.2.1 - Lésions péri-apicales et traitement endodontique orthograde associé

Les ostéites infectieuses d'origine endodontique des dents maxillaires postérieures peuvent détruire le plancher osseux, créer une CBS et s'étendre dans le sinus maxillaire.

Les traitements endodontiques mis en place pour résoudre ces épisodes infectieux peuvent engendrer une fracture d'instrument dans la racine, un dépassement ou une projection de matériau d'obturation ou d'instrument dans le sinus.

Les facteurs augmentant le risque de fracture d'instrument intra-canaire sont :

- Anatomie radulaire compliquée : canal fin, courbures, calcifications
- Mauvaise utilisation de l'instrumentation endodontique

- Mauvaise technique opératoire




Figure 38 – Instruments endodontiques utilisés pour la mise en forme canalaire (à droite). Instrument fracturé (à gauche). Sources : Pr Frédéric Bukiet – Aix-Marseille Université et (155).

Les facteurs augmentant le risque de dépassement péri-apical et/ou de CBS lors d'un traitement endodontique par voie orthograde sont :

- Mauvaise évaluation pré-opératoire de la distance apex-plancher sinusien
- Mauvaise évaluation pré- et per-opératoire de la longueur de travail
- Mauvaise évaluation du diamètre apical
- Mauvaise utilisation de l'instrumentation rotative (lime de rotation continue ou de réciprocité, gutta condensor, lentulo...)

II.2.2 - Chirurgie endodontique par voie rétrograde

Concernant les complications d'une **chirurgie de résection apicale**, les études rapportent 10,4% (111) et 9,6% (112) de perforations de la muqueuse sinusienne. Cependant, ils ne constatent que très peu de cas de sinusite aiguë ou chronique en post-opératoire. Les auteurs précisent que la technique chirurgicale doit être méticuleuse et la prise en charge post-opératoire adaptée.

Les facteurs augmentant le risque de CBS lors d'un traitement endodontique par voie rétrograde sont :

- Mauvaise évaluation pré-opératoire de la distance apex-plancher sinusien
- Mauvaise utilisation de l'instrumentation rotative
- Mauvaise technique opératoire

II.2.3 - Toxicité des solutions endodontiques

La **sinusite toxique d'origine endodontique** est due à l'extrusion de produits de désinfection ou d'obturation canalaire dans le sinus.

Certaines études rapportent les conséquences de l'extrusion d'hydroxyde de calcium dans le sinus. Expérimentalement, l'hydroxyde de calcium engendre une réaction inflammatoire légère sans aucune complication à long terme. Le développement d'une balle fongique sur un dépassement d'hydroxyde de calcium n'a pas été retrouvé dans la littérature (113).

L'hypochlorite de sodium a un effet délétère sur les tissus du fait de son activité cytotoxique et hémolytique (114). Injectée dans le sinus, cette solution provoque une ulcération de la muqueuse aux conséquences graves. Les signes précoces sont une sensation de brûlure et écoulement de fluide au niveau nasal et pharyngé. Une épistaxis peut être constatée. Les signes de gravité sont réduits si la solution se draine rapidement au niveau nasal et pharyngé. Dans le cas contraire, des complications graves liées à l'hémolyse peuvent apparaître : hématome facial, emphysème, nécrose de la muqueuse et de l'os, œdème sévère et diffus pouvant s'étendre aux régions intra- et extraorales.

Selon le caractère de gravité, la résolution prend de quelques jours à plusieurs semaines. Dans le sinus, un tissu fibreux et cicatriciel peut être retrouvé. Des séquelles neurologiques, ophtalmiques et musculaires sont possibles.

Une collaboration étroite entre l'omnipraticien, l'endodontiste et l'ORL est donc fondamentale pour une prise en charge optimale d'un patient présentant une sinusite iatrogène d'origine endodontique.

II.3 - *ÉTIOLOGIES IMPLANTAIRES*

Après une extraction, l'os maxillaire est soumis à une double résorption : la pneumatisation du sinus maxillaire en direction coronaire et la résorption centripète de l'os alvéolaire. La crête osseuse évolue donc apicalement en position palatine. La mise en place des implants au maxillaire est alors limitée par la présence des sinus. Pour pallier ce problème, une chirurgie de surélévation du plancher sinusien avec comblement osseux peut être envisagée.

Les actes iatrogènes en implantologie concernent la pose d'implants elle-même mais aussi la chirurgie pré-implantaire de surélévation du plancher sinusien et de greffe osseuse.

Les complications opératoires peuvent être anticipées lors de la consultation pré-opératoire. Durant la chirurgie, elles peuvent être maîtrisées grâce à des connaissances théoriques solides en anatomie et physiologie ainsi qu'à une expertise du geste chirurgical.

Les complications post-opératoires sont connues et présentées au patient lors de la consultation pré-opératoire. Ce dernier bénéficiera d'un suivi post-opératoire régulier et minutieux afin de prendre en charge le plus précocement possible toute pathologie liée à la chirurgie, en particulier une sinusite maxillaire.

II.3.1 - Présentation des techniques opératoires et complications

II.3.1.1 - La surélévation du plancher sinusien par abord crestal

La technique de surélévation du plancher sinusien par abord crestal consiste à surélever la membrane sinusienne en comprimant l'os en direction apicale vers le sinus à l'aide d'ostéotomes (115) (Figure 39).

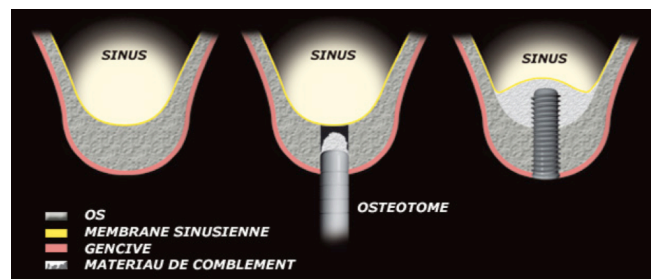


Figure 39 – Surélévation du plancher sinusien par abord crestal. Source : (116).

II.3.1.2 - La surélévation du plancher sinusien par abord latéral

La technique de surélévation du plancher sinusien par abord latéral consiste à créer une fenêtre osseuse dans la paroi latérale du sinus par voie vestibulaire (117) (Figure 40). L'ostéotomie est réalisée à l'aide d'instruments rotatifs ou d'une instrumentation piézo-électrique. La membrane sinusienne est ensuite décollée. L'espace ainsi créé est comblé par un substitut osseux.

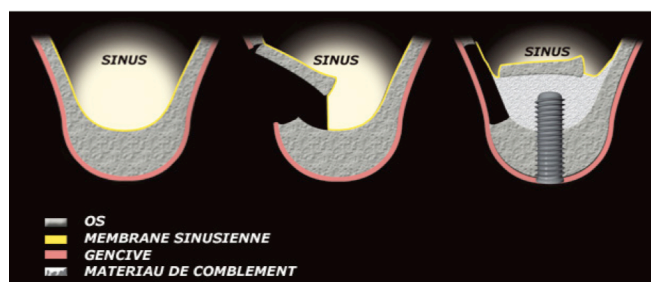


Figure 40 - Surélévation du plancher sinusien par abord latéral. Source : (116).

II.3.1.3 - Terrains à risque

Bien que la technique chirurgicale par abord crestal se fasse « à l'aveugle », elle présente moins de complications post-opératoires que l'abord latéral. L'abord crestal a l'avantage de peu modifier la morphologie et la fonction sinusienne. Le risque de perforation est réduit par rapport à l'abord latéral. Néanmoins, l'abord latéral permet de vérifier l'intégrité de la membrane sinusienne tout au long de l'intervention (118).

Les facteurs de risque sont (119) (120) (20) :

- Tabac
- Hygiène bucco-dentaire perfectible
- Parodontopathie non stabilisée
- Lésion péri-apicale d'origine endodontique
- Pathologie rhino-sinusienne localisée ou diffuse
- Site multi-opéré

Au niveau des antécédents médicaux, la **prise de BPN** représente une contre-indication absolue. Un **sevrage tabagique** total est recommandé. L'anorexie, **l'immunodépression**, le diabète sont des pathologies qui augmentent le risque infectieux. En cas de **parodontopathie**, une thérapeutique initiale parodontale est à prévoir afin de diminuer la charge bactérienne intra-orale. Un patient présentant un **terrain allergique sous corticothérapie locale** aura également un risque infectieux augmenté. Les **traitements antithrombotiques** augmentent le risque hémorragique.

Il est nécessaire d'évaluer les **éléments anatomiques et organiques** qui risquent de compliquer la chirurgie. Une pathologie sinusienne infectieuse, a fortiori si elle est causée par une CBS pré-existante, augmente de manière évidente le risque infectieux d'une chirurgie sinusienne et implantaire. Les recommandations stipulent de demander un avis ORL en cas de pathologie sinusienne suppurée ou présentant des images à tonalités calciques ou métalliques (71). Toute **infection pré-existante** sera donc à traiter **avant** une prise en charge chirurgicale du sinus maxillaire.

Au niveau des antécédents chirurgicaux, un **site multi-opéré**, comme par exemple un antécédent de canine incluse, peut compliquer la chirurgie à cause des structures adjacentes cicatricielles (muqueuse, os). Le délai entre une extraction dentaire et la chirurgie sinusienne est important à déterminer car lorsqu'on extrait une dent, une réaction inflammatoire apparaît au niveau du bas fond sinusien. Le décollement de la muqueuse pourra alors être compliqué.

Au niveau de **l'anatomie sinusienne**, l'os maxillaire est très vascularisé. Le risque hémorragique est donc très élevé lors. Afin de prévenir une complication hémorragique, une analyse rigoureuse de l'imagerie 3D doit être entreprise au préalable. Elle permet une localisation précise des vaisseaux, en particulier de l'artère alvéolo-antrale. La géographie sinusienne sera également étudiée : la forme du sinus, la présence de cloisons osseuses, le volume antéro-postérieur (le sinus est-il étroit ? Est-il sidéral ?), l'épaisseur de la membrane sinusienne...

La présence de cloisons est plutôt défavorable et augmente le risque iatrogène. Les sinus étroits sont préférables car le décollement se fera moins vers l'arrière, il sera plus aisé : le risque iatrogène sera alors diminué.

Concernant la **membrane sinusienne**, on est face à un paradoxe : plus la membrane sinusienne est épaisse, moins il y a de risque de perforation, ce qui diminue le risque iatrogène per- et post-opératoire. En revanche, si elle est épaisse, c'est qu'elle présente un caractère pathologique : elle sera un peu atone donc elle sera moins efficace au niveau de l'ostéogénèse. La membrane sinusienne étant une lame porte-vaisseaux, la greffe d'os va être nourrie par le haut par la membrane et par le bas par le plancher sinusien. Donc, en per-opératoire, une membrane épaisse diminue le risque iatrogène ; en post-opératoire, elle l'augmente. A l'inverse, une membrane fine va être très difficile à décoller ; en post-opératoire, elle sera mieux vascularisée, et la probabilité que la greffe osseuse fonctionne sera augmentée : le risque iatrogène est donc diminué.

L'ouverture buccale du patient doit être évaluée pour la présentation chirurgicale. La **forme du maxillaire** est également importante à observer. Il peut avoir une configuration en fer à cheval, ouvert ou fermé. Si le maxillaire est fermé, le décollement sera plus difficile à cause de l'exposition limitée du site opératoire et l'écartement des muqueuses sera malaisé.

Par conséquent, un bilan pré-opératoire rigoureux et une préparation du patient sont recommandés afin de limiter les complications per- et post opératoires iatrogènes.

La préparation du patient consistera en :

- Un lavage nasal préalable à débiter une semaine avant l'intervention, pour ouvrir l'ostium afin que le sinus soit bien aéré
- Un détartrage 15 jours avant : il est essentiel afin de réduire la charge bactérienne dans la cavité orale
- Un accompagnement au sevrage tabagique : arrêt complet ou au minimum moins de 6 cigarettes par jour 2 mois avant et après la chirurgie. Le patient sera informé des taux de réussite d'une chirurgie d'élévation sinusienne : 95% de réussite chez un patient sain, 80% chez un patient fumeur.

II.3.2 - Complications per-opératoires

Une chirurgie sinusienne doit se dérouler dans des conditions parfaites **d'asepsie**, au bloc opératoire.

L'hémorragie per-opératoire est assez rare et ne représente pas de souci majeur. L'hémorragie per-opératoire la plus courante est due à la section de l'artère alvéolaire postéro-supérieure. L'hémorragie post-opératoire est quant à elle plus problématique.

Le risque majeur de la chirurgie est la **perforation** de la muqueuse sinusienne (Figure 41). L'incidence varie de 10% à 60% selon les études (121) (122) (123) (124). L'intérêt de faire la chirurgie sinusienne sous anesthésie locale est de voir la membrane monter et descendre lorsqu'on fait respirer le patient par le nez. Si la perforation est importante, la membrane restera immobile. Si la perforation est de petite taille, elle se collabera directement ce qui permettra de poursuivre l'intervention. En cas de perforation, le patient présentera une épistaxis post-opératoire.

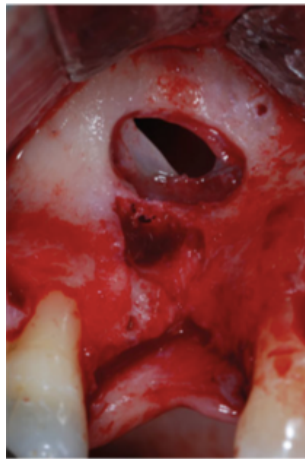

Figure 41 – Perforation de la membrane sinusienne lors d'une chirurgie d'élévation sinusienne par abord latéral. Source : (121)
Une perforation peut survenir dans les cas suivants :

- Membrane sinusienne fine
- Mauvaise technique opératoire
- Fenêtre d'accès de petite taille
- Présence de septa osseux
- Insertion trop rapide du greffon
- Volume de greffon trop important
- Élévation de plus de 5mm
- Utilisation de forêts au-delà de la distance de sécurité de 2mm
- Utilisation d'instruments de petite taille (petits décolleurs par exemple)

Un autre risque est d'oublier de réduire la vitesse lors de la mise en place de l'implant et de le projeter dans le sinus (Figure 42).

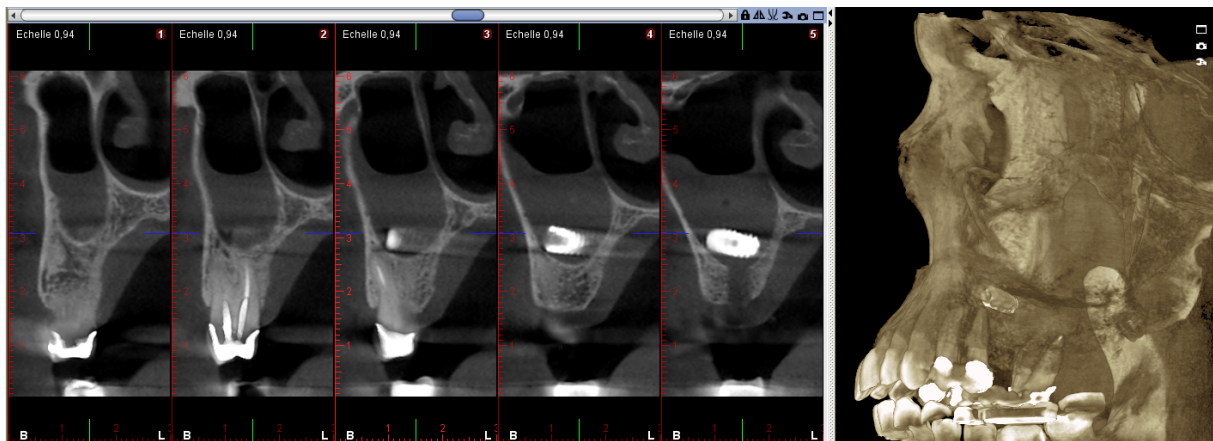


Figure 42 – TDM mettant en évidence la migration d'un implant dentaire dans le sinus maxillaire droit. Source : Dr Philippe ROCHE-POGGI- Marseille.

II.3.3 - Complications sinusiennes post-opératoires

Les suites opératoires normales d'une chirurgie de surélévation du plancher sinusien sont un œdème des joues et de la paupière inférieure, des douleurs, un trismus, un léger saignement.

L'**œdème** du sinus est une suite opératoire classique et fréquente. Il est présent sous forme modérée dans 90% des cas. Dans 4 cas sur 5, l'œdème est sévère. Il persiste pendant 7 jours en moyenne.

Un **hémosinus** est une suite opératoire classique et fréquente. Il est souvent consécutif à une perforation de la membrane sinusienne. Il dure de 10 à 15 jours et guérit spontanément.

Une **cellulite** sera causée par la surinfection d'un hématome. En effet, lors du décollement muqueux, un hématome vestibulaire ou génien peut être constitué. Lorsqu'il se surinfecte, le patient présente une cellulite vestibulaire.

Décrite dans 5% des cas en moyenne, la **sinusite maxillaire aiguë apparaissant au huitième jour** après l'intervention est la sinusite la moins fréquente et la plus bénigne. Les causes sont simples : durant l'intervention, le sinus est contaminé par des germes anaérobies provenant de la cavité orale (Bactéroïdes, Fusobacterium, Clostridium...) (Nedelec, 2010). Suite à l'intervention, un hématome se forme dans le sinus. Ce sang reste, stagne et se surinfecte. Les signes sont une issue de pus au méat moyen par surinfection de l'hémosinus, une algie faciale associée à une obstruction nasale et une rhinorrhée antérieure ou postérieure

purulente. Le scanner met en évidence des bulles gazeuses liées à l'activité des bactéries anaérobies.

La **sinusite de confinement**, quant à elle, se présente dans 10-15% des cas. Elle survient lorsque l'ostium est bloqué. Cette complication arrive quand la greffe dépasse 16mm. Les signes sont une rhinorrhée purulente, nauséabonde, unilatérale, avec algie de la face, toux grasse et fièvre insconstante.

Une perforation de la muqueuse sinusienne non diagnostiquée ou sous-estimée peut entraîner une infection sinusienne très redoutée par le chirurgien : la **sinusite maxillaire d'origine pré-implantaire ou SMOPI**. Elle est causée par la diffusion du substitut osseux dans le sinus par la perforation (Figure 44).

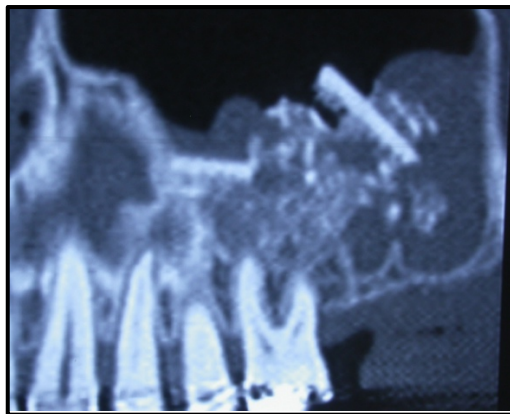


Figure 43 – Sinusite maxillaire d'origine pré-implantaire (SMOPI). Source : Dr Philippe ROCHE-POGGI – Marseille.

L'infection des greffons ou des substituts osseux peut être causée par (Figure 44) :

- Une sinusite de confinement traînante, masquée par un traitement médical inadapté
- Une ostéite du plancher sinusien avec cellulite vestibulaire, un lâchage des sutures et une expulsion des greffons ostéitiques entraînant une mobilisation des implants
- Une CBS

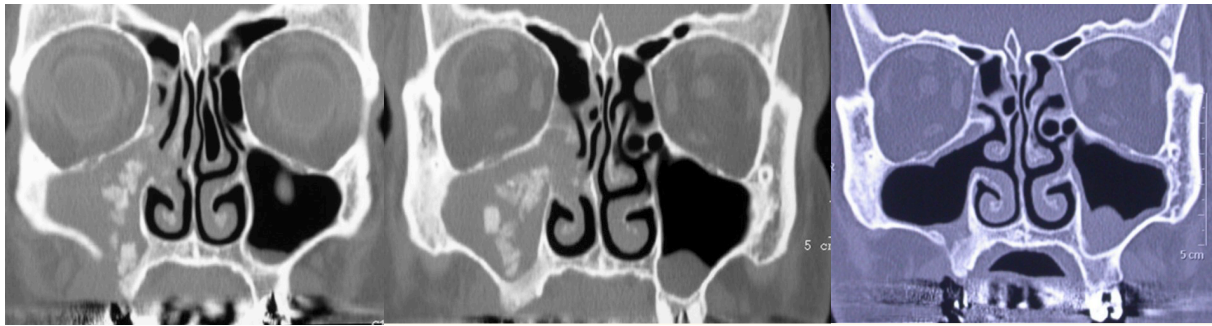

Figure 44 – TDM d'un patient présentant une sinusite ethmoïdo-maxillaire droite d'origine iatrogène. A gauche : TDM pré-opératoire (coupe coronale) mettant en évidence la sinusite ethmoïdo-maxillaire droite due à des greffons osseux infectés en suspension dans le sinus maxillaire. Une fistule oroantrale droite est aussi mise en évidence. Au centre : autre coupe coronale montrant le blocage de l'ostium sinusien par le septum nasal empêchant le drainage du sinus maxillaire. A droite : TDM post-opératoire (coupe coronale) montrant la guérison de la sinusite ethmoïdo-maxillaire droite 2 mois après l'intervention chirurgicale et expulsion spontanée des greffons infectés. Source : (97).

II.4 - ETIOLOGIES CHIRURGICALES

Certains actes de chirurgie orale conventionnelle peuvent se compliquer d'une CBS et/ou d'une migration de corps étrangers dans le sinus maxillaire :

- Avulsion
- Résection kystique ou tumorale
- Ostéotomie segmentaire du maxillaire

Le corps étranger peut être (seuls les corps étrangers d'origine dentaire seront abordés dans ce travail) :

- une dent (22) (125) (Figure 47)
- une racine dentaire (126)
- un implant dentaire (127) (128)
- un instrument endodontique (129)
- un matériau à empreinte (130) (131)

Les facteurs de risque de projeter un corps étranger dans le sinus sont (132) :

- Force exercée excessive
- Dent antrale ou dent incluse en position haute (pour les 3èmes molaires maxillaires)
- Ostéite péri-apicale

II.4.1 - Acte opératoire

Lors de l'avulsion d'une dent maxillaire postérieure, l'os environnant peut être endommagé. Ce traumatisme osseux peut donner lieu à une CBS.

Près d'un tiers des patients ayant subi une avulsion de dent maxillaire postérieure présentent une sinusite chronique avec une fistule bucco-sinusienne (23).

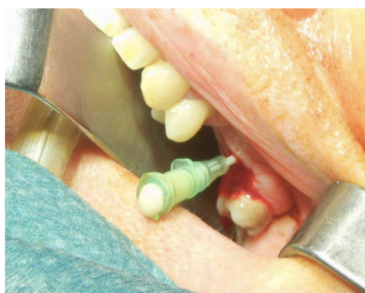

Figure 45 – Communication bucco-sinusienne suite à l'avulsion de 26 chez une patiente présentant une sinusite chronique. Source : (133)

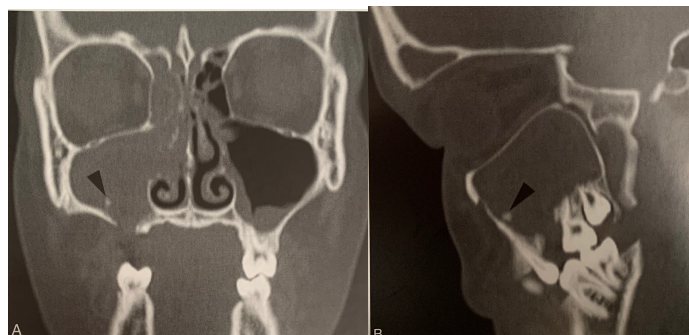


Figure 46 – TDM en coupe coronale (A) et sagittale (B) d'une pansinusite droite suite à l'avulsion traumatique de 17. On observe une CBS en regard du site d'extraction. Un fragment dentaire a été projeté dans le sinus (flèche). Source : (26)

Une CBS peut être créée par un traumatisme osseux ou par une ostéite (134).

Si la CBS ne se ferme pas, elle peut devenir chronique à cause de l'inflammation créée par la flore orale provenant de la salive et des aliments. La chronicité est aussi entretenue par le passage d'air du sinus vers la cavité orale lors de l'expiration. Les muqueuses buccales et sinusiennes vont progressivement entrer en contact et permettre la persistance de la CBS : on parle alors de fistule bucco-sinusienne (26) .

Les facteurs de risque de créer une CBS lors de l'avulsion des troisièmes molaires maxillaires sont (135) :

- Le trajet d'incision
- L'angulation mésioversée de la dent
- L'impaction haute de la dent
- L'inclusion dans le sinus des racines de toutes les molaires maxillaires

Les complications d'une extraction d'une troisième molaire maxillaire sont (135) :

- Fracture de la tubérosité maxillaire
- Fracture de racine
- Projection de la dent dans le sinus (Figure 47)

Une radiographie panoramique est généralement utilisée par les chirurgiens dentistes pour planifier l'avulsion d'une troisième molaire maxillaire (135). Cependant, elle ne permet pas de visualiser les situations à risque de CBS. Le CBCT permet de visualiser de manière précise la position des racines de la troisième molaire maxillaire par rapport au sinus et donc d'évaluer le risque de CBS lors de l'extraction (136).

II.4.2 - Chirurgie des kystes et résection tumorale

L'ablation d'un kyste, le curetage du tissu de granulation d'une lésion péri-apicale ou une résection tumorale sont des actes qui peuvent potentiellement créer une CBS (133) (Figure 47C-D).

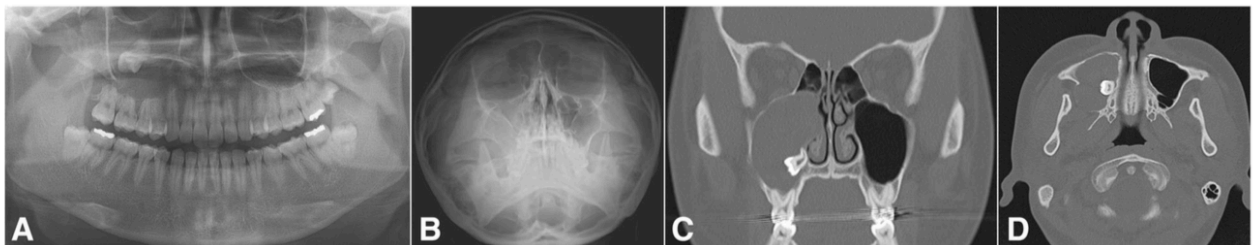


Figure 47 – Images radiologiques d'un patient présentant une sinusite maxillaire d'origine iatrogène causée par la dent 18 projetée dans le sinus droit. A- Radiographie panoramique B- Cliché de Water C- TDM en coupe coronale montrant un kyste avec lyse osseuse et une obstruction de l'os D- TDM en coupe axiale montrant la masse kystique postérieure (Source : (22))

II.4.3 - Ostéotomie du maxillaire

Dans le cadre d'un traitement orthodontique, une chirurgie orthognatique consistant en une ostéotomie du maxillaire peut être pratiquée. Son objectif est de corriger une dysharmonie des structures osseuses associée à un trouble de l'occlusion dentomaxillaire.

Les complications post-opératoires ayant une répercussion sinusienne sont rares : l'incidence varie entre 3 et 5% dans la littérature (137) (138) (139).

Les facteurs prédisposant aux complications sinusiennes sont (137) :

- Historique de traumatisme facial ou maxillaire
- Pathologie sinusienne pré-existante
- Malformations anatomiques du patient (dysplasies craniofaciales, fentes orofaciales, anomalies vasculaires...)

Les facteurs favorisant l'apparition d'une sinusite maxillaire post-opératoire sont (137) (139) :

- Présence de débris opératoires intrasinusiens
- Modification de l'anatomie de la région ostiale lors de l'intervention
- Dislocation importante ou segmentation transversale : risque hémorragique et ischémique augmentés

Les étiologies d'une sinusite maxillaire suite à une ostéotomie maxillaire sont :

- Déviation du septum nasal
- Complications hémorragiques : épistaxis, hémosinus
- Infection
- Nécrose du procès alvéolaire
- Défaut d'ostéointégration du matériel d'ostéosynthèse

Un article décrit la présence de matériau d’empreinte dans le sinus (Figure 48).

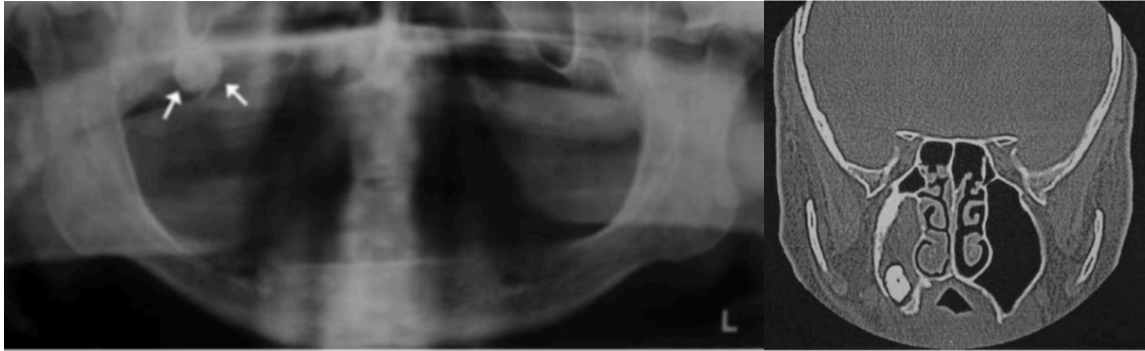

Figure 48 – TDM en coupe panoramique (à gauche) montrant la présence d’un corps étranger radio-opaque (matériau d’empreinte) dans la région postérieure du sinus maxillaire droit. A droite : TDM en coupe coronale montrant la présence d’un corps étranger radio-opaque (matériau d’empreinte), une opacification du sinus maxillaire droit et une hyperostose réactionnelle de la paroi sinusienne. Source : (130).

Une connaissance précise des rapports anatomiques entre les dents maxillaires postérieures et le sinus maxillaire guidera le praticien lors de son analyse pré-opératoire et de la planification de son geste.

Son principal objectif sera d’éviter les complications éventuelles suite à des actes de pratique odontologique courante, tels que les traitements endodontiques, les extractions ou les chirurgies implantaires.

Partie IV

-

**PRISE EN CHARGE D'UNE SINUSITE MAXILLAIRE
IATROGENE**

La sinusite maxillaire iatrogène doit être considérée comme une infection sévère. Son diagnostic doit être posé de manière précoce. Sa prise en charge doit être rapide.

La difficulté pour le chirurgien-dentiste sera d'évoquer l'étiologie iatrogène devant un tableau clinique de sinusite et inversement, de poser le diagnostic de sinusite chez un patient consultant pour douleurs dentaires et cacosmie. L'étude de Longhini & al (2011) (79) porte sur des patients présentant des symptômes de douleurs dentaires et cacosmie. Elle révèle que le diagnostic de sinusite d'origine dentaire n'a pas été posé chez 86% des patients ayant pourtant consulté un chirurgien-dentiste et bénéficié d'une radiographie panoramique (140).

Le diagnostic de sinusite et son étiologie dentaire ont pu être posés dans un deuxième temps grâce au CBCT. Par la suite, 90% des patients ont bénéficié d'une prise en charge de la dent causale : extraction pour les deux-tiers ou traitement endodontique pour un tiers. Dans certains cas, une intervention endonasale a été pratiquée par l'ORL. Les auteurs précisent qu'une chirurgie sinusienne par voie endoscopique seule, sans prise en charge de la dent causale, mène à un échec thérapeutique. Un tiers des patients avaient subi à plusieurs reprises une intervention des sinus sans succès jusqu'à ce que la cause dentaire soit identifiée et traitée.

Comme on l'a vu dans la troisième partie, la première étape est donc l'identification de la cause iatrogène grâce à l'examen clinique et au bilan d'imagerie qui apportera la certitude.

Dans cette quatrième partie, nous décrivons la prise en charge thérapeutique d'une sinusite maxillaire iatrogène selon son étiologie. La prise en charge se fera en trois temps distincts : le traitement de l'étiologie dentaire ou intra-orale, les traitements médicaux et le traitement de la conséquence sinusienne, le plus souvent chirurgical (88).

I - Prise en charge de l'étiologie dentaire et intra-orale

I.1 - PRISE EN CHARGE D'UNE OSTEITE

Le traitement curatif d'une ostéite doit être précoce. Dans certains cas, il sera complété par un traitement chirurgical. Néanmoins, le meilleur traitement est préventif.

I.1.1 - Traitement préventif

Le chirurgien dentiste doit pratiquer des soins consciencieux :

- traitement endodontique minutieux
- geste chirurgical maîtrisé
- thérapeutique parodontale rigoureuse
- prothèses adaptées
- surveillance du patient présentant un terrain favorisant : couverture antibiotique pour les actes de chirurgie
- motivation à l'hygiène bucco-dentaire du patient
- élimination de tout foyer infectieux avant la chimio- ou radiothérapie

I.1.2 - Traitement curatif

Le traitement de l'ostéite doit être précoce afin de limiter les complications et les séquelles esthétiques et fonctionnelles.

I.1.2.1 - Traitement de la dent causale

Le **traitement de la dent causale** doit supprimer l'épisode infectieux. Il consistera à la traiter endodontiquement ou à l'extraire.

Le traitement conservateur consistera en un traitement endodontique orthograde, parfois retrograde. Les objectifs seront :

- Eliminer le traitement endodontique iatrogène pré-existant et localiser les canaux non traités
- Eliminer et neutraliser les bactéries et leurs résidus organiques présents dans les canaux
- Elargir les canaux
- Les obturer de manière étanche

L'**avulsion** sera inévitable lorsque le risque d'échec du traitement endodontique sera élevé (récidive ou persistance des lésions infectieuses).

L'**abstention thérapeutique** sera envisagée lorsque le rapport bénéfice / risque du traitement dentaire conservateur est défavorable (risque élevé de complication iatrogène ou d'échec) (44). Elle sera envisagée si la sinusite chronique asymptomatique, sans évolution radiologique négative, sous réserve que l'état général du patient soit compatible avec la présence d'un foyer infectieux. Le patient sera informé et un suivi clinique et radiologique régulier sera nécessaire.

1.1.2.2 - Traitement médical d'une ostéite

- antibiothérapie prolongée à large spectre
- éventuellement traitement adjuvant (tocophérol...)
- traitement de la cause locale : bains de bouche, hygiène bucco-dentaire
- suivi régulier, prothèse maxillo-faciale si nécessaire

L'oxygénation hyperbare est discutée. Elle pourra être indiquée dans des cas chroniques d'ostéites suppurées, les retards de cicatrisation, les greffes osseuses et les ostéonécroses.

1.1.2.3 - Traitement chirurgical d'une ostéite

- avulsion de la dent causale
- assainissement parodontal
- chirurgie de résection apicale ou de kyste
- ablation du séquestre osseux ou du matériel iatrogène
- drainage de l'infection, curetage
- éviction superficielle de l'os nécrotique
- fermeture de la CBS ou FBS
- décortication (élimination de la zone corticale, sous-corticale et périostée afin d'éradiquer les foyers infectieux chroniques et de retrouver une bonne vascularisation) et ostectomie

Concernant l'ostéite traumatique due à une fracture, la prise en charge sera :

- Antibiothérapie
- Réparation précoce et suture étanche
- Extraction des dents dans le foyer de fracture
- Contrôle post-opératoire régulier

I.2 - PRISE EN CHARGE DE LA CBS ET/OU DU CORPS ETRANGER

La prise en charge thérapeutique de la cause iatrogène dentaire et/ou intra-orale sera :

- Fermeture de la CBS ou FBS
- Exérèse du corps étranger causal
- Surveillance et suivi du patient

Dans le cas où la cause iatrogène est un dépassement d'obturation canalaire, la stratégie d'élimination de la cause iatrogène sera :

- Traitement endodontique adéquat par voie orthograde ou rétrograde afin d'assainir le réseau canalaire et de retirer l'instrument fracturé le cas échéant
- Retraitement endodontique si la dent était déjà traitée
- Avulsion de la dent causale si elle est jugée non conservable ou amputation de la racine causale
- Fermeture de la CBS si elle est supérieure à 3mm

I.3 - PRISE EN CHARGE DE L'ETIOLOGIE IMPLANTAIRE

Une caractéristique physiopathologique est importante à connaître : lors d'une élévation sinusienne, la partie de la membrane qui est décollée perd sa fonction ciliaire. Même sans déchirure, le simple fait de soulever la membrane génère une sidération de l'activité vibratile des cellules ciliées respiratoires. Une stase du mucus s'établit alors et une prolifération bactérienne se développe dans le bas-fond sinusien. C'est pourquoi une antibiothérapie sera systématique après une chirurgie d'élévation sinusienne et pas nécessairement après la pose d'implants (71). C'est pourquoi aussi le traitement des sinusites iatrogènes devra s'attacher à rétablir la perméabilité du sinus, le nettoyer et le désinfecter.

I.3.1 - Comment prévenir les complications : prescriptions et suivi

I.3.1.1 - Prescriptions

Une antibiothérapie à large spectre sera prescrite pour une durée de 9 à 12 jours et sera débutée 1 heure avant la chirurgie (71). Des bains de bouche et l'application d'un gel antiseptique seront également prescrits. Le patient sera informé des contre-indications de mouchage pendant 15 jours, d'altitude et de profondeur pendant 1 mois.

1.3.1.2 - Prévention per-opératoire

Lors de l'intervention, il est nécessaire de procéder à une réparation immédiate des perforations. Il est contre-indiqué de pratiquer un comblement osseux en cas de déchirure large (141).

1.3.1.3 - Suivi

Le suivi post-opératoire consistera en :

- un contrôle clinique à J15 (examen clinique simple, contrôle visuel de la cicatrisation muqueuse, dépose des sutures)
- un contrôle clinico-panoramique à J30 (examen clinique et contrôle de la cicatrisation osseuse sur radiographie panoramique)
- un contrôle clinico-dentascannographique à 4 mois (examen clinique et contrôle de la cicatrisation osseuse sur scanner)

1.3.2 - Gestion des complications après une chirurgie de surélévation du plancher sinusien

Concernant la prise en charge des complications post-opératoires, tous les articles sont assez unanimes et préconisent une prise en charge de première intention médicamenteuse et, en cas d'échec du traitement médical, une prise en charge de seconde intention chirurgicale.

- **Cellulite** : une antibiothérapie sera mise en place et si la douleur est pulsatile, la cellulite collectée sera drainée par une incision de la muqueuse vestibulaire. La cellulite génienne présente un caractère de gravité augmenté : en fonction de l'évolution, la prise en charge du patient sera éventuellement hospitalière avec drainage au bloc opératoire sous anesthésie générale.
- **Sinusite maxillaire aigue apparaissant au huitième jour** est une sinusite maxillaire aigue qui va être traitée par une antibiothérapie prolongée et des lavages nasaux. Le suivi se fera par nasofibroscopie et TDM.
- **Sinusite de confinement** : un contrôle endoscopique endonasal et un scanner doivent être prescrits (71). Si les signes persistent, une méatotomie moyenne doit être envisagée (Nedelec, 2010).
- Prévention : réparation rigoureuse des perforations et interdiction de comblement en cas de vaste déchirure (141)
- **Sinusite maxillaire d'origine pré-implantaire ou SMOPI** : La prise en charge consiste à adresser à l'ORL qui nettoiera entièrement le sinus par endoscopie. L'idée

est de repartir à zéro avec un sinus sain ; dans le cas contraire, le patient souffrira d'infections sévères (97).

- **Infection des greffons ou des substituts osseux**

La prévention passe par une asepsie opératoire stricte, une antibiothérapie de couverture adaptée, voire des greffons imprégnés de métronidazole. Une endoscopie nasale sera faite à J15 en cas de sinusite avérée.

- Prise en charge :
 - Chirurgie de type Caldwell-Luc : exérèse des greffons et dépose des implants sous couverture antibiotique par voie parentérale
 - Mise en place d'une membrane PRF
 - Fermeture de la CBS

Concernant la prise en charge chirurgicale, des variantes chirurgicales en fonction des écoles et des techniques sont retrouvées dans la littérature : la plupart des articles préconisent une méatotomie par voie moyenne, l'alternative étant la technique de Caldwell-Luc. Ces deux techniques sont décrites au paragraphe III.

I.3.3 - Réintervention

Dans la plupart des articles, la réintervention est possible mais le consensus admet qu'un délai de cicatrisation d'environ 6 mois est préférable avant de réintervenir sur un sinus maxillaire ayant présenté une sinusite après une chirurgie d'élévation sinusienne.

I.3.4 - Complications sinusiennes infectieuses suite à la pose d'implants maxillaires

La première problématique est la survie implantaire. La survie implantaire est diminuée lorsque le patient a présenté une sinusite post-opératoire suite à la pose d'implant dans la zone postérieure du maxillaire (142).

Lorsque les implants sont en position intra-sinusienne suite à une pénétration mesurée et contrôlée (de 3 à 7mm selon les études), il n'a pas été retrouvé de risque majoré ni de fréquence de survenue majorée de sinusite en post-opératoire.

La prise en charge des complications infectieuses sinusiennes suite à la pose d'implants est la même que celle qui est préconisée pour les sinusites aiguës : un traitement médical en première intention, un traitement chirurgical en seconde intention.

La réintervention est possible à 6 mois.

Des recommandations de bonne pratique ont été formulées (71) :

« Les perforations, lorsqu'elles sont réparées en per-opératoire, ne constituent pas un risque supplémentaire de développer une sinusite après une chirurgie sinusienne. »

Concernant le suivi : il est recommandé de réaliser un suivi rapproché et systématique du patient à la recherche de signes rhino-sinusiens. Ce suivi devra comporter un interrogatoire précis et un examen clinique du patient.

Le traitement médical de première intention d'une sinusite après un chirurgie sinusienne comporte une antibiothérapie probabiliste avec de l'Amoxicilline et Acide clavulanique (3g par jour pendant 7 jours), des lavages des fosses nasales et des corticostéroïdes locaux.

En cas d'échec de ce traitement médical, il est recommandé de réaliser un scanner. Si ce scanner met en évidence une fuite du matériau de comblement, un traitement chirurgical est recommandé. Il consistera en une méatotomie moyenne afin de réaliser l'exérèse du matériau et le lavage du sinus.

En cas de persistance des symptômes, mais sans fuite du matériau, il est préconisé de réaliser sous contrôle endoscopique un prélèvement à l'ostium du sinus maxillaire afin d'adapter l'antibiothérapie en fonction de l'antibiogramme.

Un algorithme décisionnel a été établi (Figure 60) (143) : en cas d'échec du traitement médical, et si on a une perte d'ostéointégration de l'implant, il est préconisé de réaliser l'exérèse chirurgicale des implants non ostéointégrés. En cas d'échec du traitement médical mais avec une ostéointégration des implants, il est préconisé de réaliser une méatotomie moyenne avec conservation des implants ostéointégrés. En cas de fuite de l'implant dans le sinus maxillaire, il est préconisé de réaliser l'exérèse chirurgicale de cet implant en passant par voie endonasale ou par voie endobuccale latérale en fonction de la présence ou non de blocage ostial et/ou de communication bucco-sinusienne. Là encore, la réintervention est possible après 6 mois de résolution complète de la sinusite maxillaire.

1.4 - PRISE EN CHARGE DE L'EXTRUSION INTRASINUSIENNE DE SOLUTIONS D'IRRIGATION ENDODONTIQUES

1.4.1 - Extrusion d'hypochlorite de sodium

Le traitement est à la fois fonctionnel et curatif :

1. Prise en charge de la douleur
2. Prescription : antalgiques, antibiotiques, anti-inflammatoires stéroïdiens et non-stéroïdiens, décongestionnants nasaux
3. Contrôle de l'hémorragie
4. Rassurer et informer le patient
5. Suivi rigoureux durant les premières heures et premiers jours après l'extrusion

1.4.2 - Extrusion d'hydroxyde de calcium

Si le dépassement d'hydroxyde de calcium engendre une sinusite symptomatique, une prise en charge chirurgicale et ORL est proposée. Si le dépassement est asymptomatique, aucune intervention systématique n'est évoquée, sauf éventuellement chez un patient présentant un risque infectieux élevé (113).

1.5 - PRISE EN CHARGE DES COMPLICATIONS DE CHIRURGIE ORALE ET MAXILLO-FACIALE

Comme leur prise en charge initiale, les complications secondaires à une ostéotomie segmentaire du maxillaire dans le cadre d'une chirurgie orthognatique ainsi que les complications secondaires à une chirurgie des kystes ou des tumeurs relèvent d'une prise en charge spécifique par un spécialiste.

II - Prise en charge médicale de la pathologie sinusienne

A la suite du traitement étiologique, une réévaluation doit être faite afin d'apprécier la nécessité d'un traitement supplémentaire de la sinusite maxillaire par un traitement médical.

Le plus souvent, la sinusite maxillaire aiguë a une origine virale, associée à une infection des voies aériennes supérieures (52). La démarche diagnostique vise donc à distinguer les causes virales relevant d'un traitement symptomatique des causes bactériennes relevant d'une antibiothérapie. En cas d'échec thérapeutique ou d'aggravation de la symptomatologie, un antibiogramme et un scanner sont prescrits. Une consultation ORL est recommandée (Figure 49).

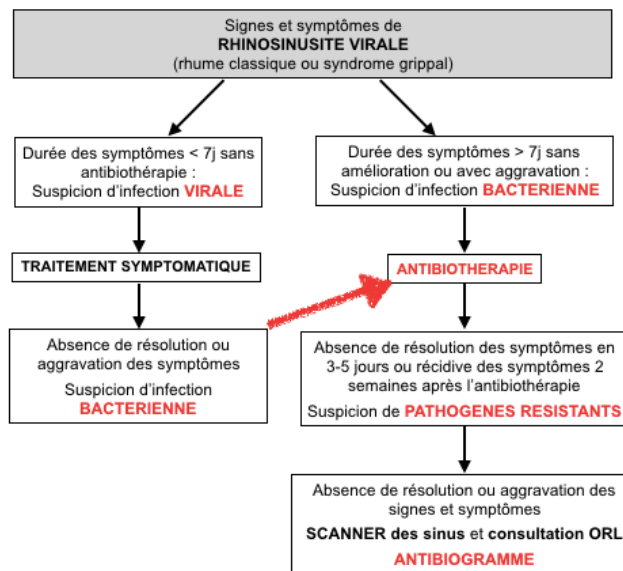


Figure 49 : Algorithme pour différencier une sinusite d'origine bactérienne d'une sinusite d'origine virale. Procédure thérapeutique. Source : (144)

Le traitement médical a un triple objectif :

- Résoudre l'infection
- Réduire la douleur
- Éviter le passage à la chronicité

Le traitement médical est local et général. Les traitements locaux permettent de désobstruer le méat afin de retrouver un drainage efficace et une aération correcte du sinus : vasoconstricteurs locaux, inhalations balsamiques et soufrées, aérosols de corticoïdes+antibiotiques Le traitement général consiste en une antibiothérapie probabiliste, l'administration d'anti-inflammatoires et d'antalgiques.

Trois classes de médicaments sont utilisées : les antalgiques, les antibiotiques et les anti-inflammatoires stéroïdiens (65) (145).

II.1 - MEDICAMENTS A VISEE ANTALGIQUE

On prescrira des antalgiques de palier adapté à la douleur. Les antalgiques ne remplacent pas le traitement étiologique de la douleur.

II.2 - ANTIBIOTIQUES

Une antibiothérapie prophylactique sera recommandée en fonction du risque infectieux du patient et de l'acte envisagé. L'antibiothérapie curative ne doit ni différer ni se substituer au traitement non médicamenteux de l'étiologie. Réciproquement, le traitement étiologique d'une sinusite iatrogène souvent ne suffira pas et s'accompagnera alors d'une antibiothérapie curative (94).

Après la première édition datant de 2001, l'ANSM a réactualisé en 2011 ses recommandations de bonnes pratiques dans le domaine bucco-dentaire. Elle distingue trois catégories de patients : les patients de la population générale (absence d'immunodépression ou de cardiopathie à haut risque d'endocardite infectieuse), les patients immunodéprimés (après évaluation soigneuse avec les médecins concernés) et les patients à haut risque d'endocardite infectieuse.

II.2.1 - Antibiothérapie préventive/prophylactique

L'antibiothérapie prophylactique a pour objectif est de maîtriser le risque le risque d'infection locale et son extension éventuelle chez les patients à risque infectieux élevé. Il n'y a pas d'étude comparative dans la littérature. Pour les patients de la population générale, elle est conseillée pour la chirurgie pré-implantaire, mais pas nécessairement pour la chirurgie implantaire (71).

Elle sera prescrite chez un patient à haut risque d'endocardite infectieuse pour tout acte dentaire impliquant une effraction de la muqueuse orale, de la gencive ou du péri-apex. On rappelle que les chirurgies endodontiques et pré-implantaires sont contre-indiquées chez ces patients. Une discussion avec le cardiologue sera entreprise au cas par cas.

Elle consiste en une prise unique dans l'heure qui précède l'acte :

Amoxicilline : 2g chez l'adulte, 50mg/kg chez l'enfant sans dépasser la dose adulte ;

En cas d'allergie aux beta-lactamines : **Clindamycine : 600mg chez l'adulte**, 20mg/kg chez l'enfant de plus de 6 ans sans dépasser la dose adulte.

II.2.2 - Antibiothérapie curative

Elle sera prescrite en cas de (65) :

- Sinusite aigue purulente, non compliquée, avec suspicion d'une infection bactérienne
- Sinusite maxillaire unilatérale, associée à une infection dentaire manifeste homolatérale

En cas de sinusite grave à risque de complication grave, un avis spécialisé pour discuter d'une éventuelle hospitalisation, de prélèvements bactériologiques, d'imagerie et d'antibiothérapie parentérale est recommandé (65).

Une antibiothérapie à large spectre incluant les germes anaérobies sera systématique mais non suffisante en cas de migration de matériel dans le sinus entraînant une complication infectieuse.

En cas d'une sinusite maxillaire unilatérale associée à une infection dentaire manifeste homolatérale du maxillaire, l'antibiothérapie consistera en (65) :

Amoxicilline-acide clavulanique : 3g par jour pendant 7 jours

En cas d'allergie à la pénicilline sans contre-indication aux céphalosporines, le traitement recommandé est **Céfotiam hexétil : 400mg par jour pendant 5 jours** ou **Cefpodoxime proxétil : 400mg par jour pendant 5 jours** ou **Céfuroxime axétil : 500mg par jour pendant 5 jours**.

En cas de contre-indication aux beta-lactamines : **Lévofloxacine : 500mg par jour pendant 4 jours** ou **Moxifloxacine : 400mg par jour pendant 7 jours** ou **Pristinamycine : 2g par jour pendant 4 jours**.

II.3 - ANTI-INFLAMMATOIRES STEROIDIENS

Les glucocorticoïdes sont utilisés afin de réduire l'œdème et le trismus liés à l'inflammation post-opératoire. La molécule de choix est la **prednisone (Cortancyl®)** ou le **métasulfobenzoate sodique de prednisolone : 0,35-1,2 mg/kg/j.**

Notons que les anti-inflammatoires non stéroïdiens sont déconseillés : il ne faut pas prescrire d'AINS sur un tableau infectieux ORL. Une sinusite traitée par AINS peut donner un empyème cérébral, un abcès extradural, une cellulite orbitaire, pouvant conduire au choc septique voire au décès.

II.4 - DECONGESTIONNANTS NASAUX

Le chemin physiologique de l'air va du sinus dans la cavité nasale et non l'inverse (35). Ce constat explique pourquoi les aérosols ont un rendement très faible : seulement 3% des produits d'aérosols pénètrent dans le sinus maxillaire et frontal chez un sujet normal. Des vibrations soniques doivent donc être rajoutées afin d'augmenter le rendement. En rajoutant une action mécanique, le chemin physiologique de l'air allant du sinus dans la fosse nasale est contrecarré, et par conséquent le rendement de l'aérosol est augmenté à 20% chez un sujet sain. Ce rendement décroît de façon très importante chez un sujet pathologique présentant une rhinite aigue avec obstruction nasale (32).

Une solution nasale hypertonique sera prescrite.

III - Prise en charge chirurgicale de la pathologie sinusienne

Dans le cas des sinusites aiguës, le drainage chirurgical est un geste d'urgence réservé aux sinusites bloquées, hyperalgiques, résistantes aux traitements médicamenteux.

Dans le cas des sinusites chroniques, le geste chirurgical consiste à pratiquer une méatotomie moyenne et/ou inférieure destinée à rétablir une ventilation efficace du sinus. Il permet d'extraire le corps étranger le cas échéant.

III.1 - TECHNIQUES OPERATOIRES

Avant que ne se pratiquent couramment les chirurgies de surélévation du plancher sinusien, les chirurgies du sinus maxillaire utilisaient **la voie d'abord alvéolaire par la technique de Caldwell-Luc** au niveau de la fosse canine. Les suites opératoires étaient souvent accompagnées de douleurs neuropathiques (132). En effet, la fosse canine est traversée par de nombreuses branches intra-osseuses du nerf infra-orbitaire. Ce constat a entraîné une diminution de l'utilisation de la technique Caldwell-Luc et a développé la technique ORL de la **méatotomie moyenne par voie endonasale**, dont le principe est de pénétrer dans le sinus maxillaire par la cavité nasale en agrandissant le méat moyen (Vacher, 2013).

La prise en charge pour l'exérèse d'un corps étranger intra-sinusien consiste en (146) :

- Soit une aspiration directe du corps étranger en passant par son trajet osseux initial (aléatoire car visibilité nulle)
- Soit une chirurgie par voie d'abord endobuccale latérale si le corps étranger est situé dans la partie inférieure du sinus (visibilité excellente mais iatrogénie importante) (Nedelec, 2010)
- Soit en une prise en charge ORL par voie endonasale (préférable) si le corps étranger est situé dans la partie supérieure du sinus (Nedelec, 2010) (125)

III.1.1 - La voie endobuccale : voie d'abord latéral ou technique de Caldwell-Luc

La technique de Caldwell-Luc consiste à créer une fenêtre dans la paroi latérale externe du sinus. Elle est principalement utilisée en cas d'échec des techniques endonasales ou lorsqu'une anesthésie générale n'est pas souhaitée. La Figure 50 montre la récupération d'un implant ayant migré dans le sinus maxillaire gauche (photo de gauche) ou d'une racine dentaire projetée dans le sinus maxillaire droit (photo de droite) par la technique de Caldwell-Luc.

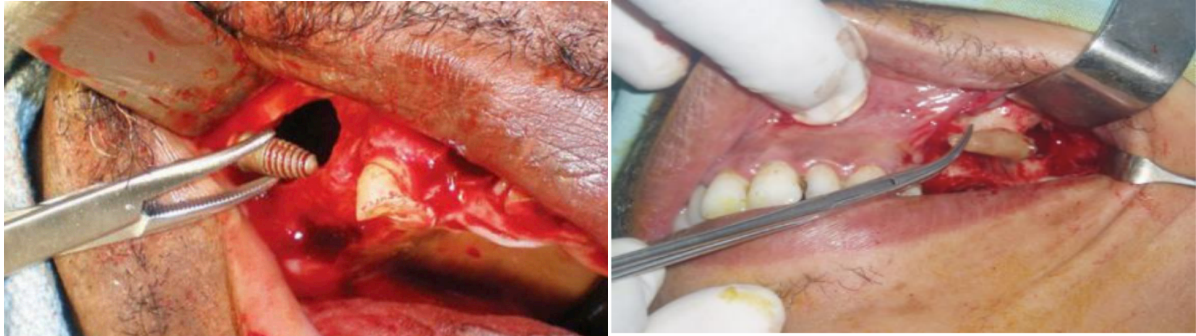


Figure 50 - Récupération d'un implant ayant migré dans le sinus maxillaire gauche (photo de gauche) ou d'une racine dentaire projetée dans le sinus maxillaire droit (photo de droite) par la technique de Caldwell-Luc. Sources : (147) ; (148).

III.1.2 - La voie endonasale : méatotomie moyenne et/ou inférieure par assistée par endoscopie

Développée dans les années 80, la méatotomie moyenne par voie endonasale assistée par endoscopie est la technique opératoire la plus utilisée pour aborder le sinus maxillaire (128). Elle permet de rétablir une aération du sinus et une clairance muco-ciliaire efficace grâce à l'élargissement du méat moyen (147) (150). Elle permet également d'extraire un corps étranger intrasinusien. Elle est fiable et présente une morbidité faible et un taux de réussite proche de 95% (151). Les échecs sont liés à :

- la taille du corps étranger : s'il est trop volumineux, l'opérateur n'arrivera pas à l'extraire par le méat, même élargi (148)
- la localisation du corps étranger : selon l'angulation nécessaire pour l'atteindre, les instruments ne pourront pas être orientés dans la bonne direction

Un inconvénient de l'abord endoscopique par méatotomie moyenne classique, est le fait que le sinus soit abordé par l'arrière (152). L'accès chirurgical est alors limité à l'angle postérieur du sinus (Figure 51).

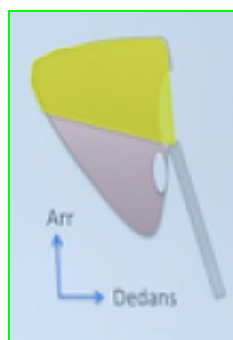

Figure 51 – Zone visuellement accessible par l'optique (en jaune) lors d'une méatotomie moyenne par voie endoscopique. Source : (152).

III.1.3 - Technique de Caldwell-Luc modifiée ou « Double-barrel approach »

Une technique chirurgicale moins fréquente mais qui présente des avantages non négligeables est l'abord de Caldwell-Luc modifié. Elle consiste en une combinaison des deux techniques précédentes. Une voie d'abord latérale minimaliste est créée de façon à permettre le passage d'un endoscope (153). Elle permet ainsi de visualiser directement et de manière précise la position du corps étranger et de l'extraire aisément. Les avantages et les inconvénients de cette technique sont identiques à la technique conventionnelle (149). Néanmoins, elle permet de réduire la taille du volet osseux et le temps d'intervention. Les suites post-opératoires sont donc plus confortables.

III.1.4 - La voie endonasale assistée par neuronavigation (sinusnavigation)

Les systèmes de navigation chirurgicale, encore appelés « chirurgie assistée par ordinateur » ou « guidée par l'image » font suite à l'avènement des technologies de navigation satellite et repérages par triangulation (154). Ils sont conçus pour faciliter la localisation des structures anatomiques et la simulation des trajectoires chirurgicales lors des interventions percutanées ou à ciel ouvert, en pré- et per-opératoire. Un des domaines d'application est l'ORL, en particulier pour la chirurgie des sinus.

La **neuronavigation** est un dispositif de repérage permettant de coupler en temps réel l'image endoscopique au scanner du patient. Tel un GPS chirurgical, elle permet de limiter les risques tout en majorant la précision du geste de l'opérateur.

Le but de la neuronavigation est de réunir la précision de l'imagerie médicale moderne et la puissance de calcul d'un ordinateur pour permettre au chirurgien, au cours de l'intervention, le repérage exact de la position de son instrument. La précision est inférieure au millimètre.

La planification pré-opératoire consiste à réaliser une imagerie du crâne en coupes fines (IRM ou TDM). Ces informations sont ensuite transférées dans la console de neuronavigation située au bloc opératoire. L'ordinateur reconstitue alors une image du site opératoire en trois dimensions.

Au début de l'intervention, la procédure de neuronavigation va mettre en correspondance les images du scanner ou de l'IRM avec l'anatomie du patient à l'aide d'une caméra infrarouge, d'un arc de référence ou d'un bandeau fixé à la tête du patient. Le logiciel localise dans

l'espace chaque volume et les superpose, un à un et avec une erreur minimale, aux volumes de l'examen radiologique.

Puis, la caméra effectue le calibrage des instruments chirurgicaux. Le système intègre alors la position dans l'espace des instruments avec les données du scanner préopératoire en 3D. Dès lors, il est capable de montrer en temps réel au chirurgien la coupe qui correspond à l'endroit où il opère. En d'autres termes, il propose au praticien une image virtuelle de la situation chirurgicale réelle.

En effet, les repères scanner ou IRM en temps réel aident le chirurgien à se situer et à avancer dans les différents sinus. L'identification des structures sensibles proches des sinus telles que les orbites et les structures intracrâniennes (artère carotide interne, cerveau) est indispensable dans cette chirurgie. Les principales indications de la navigation sont pour la chirurgie des sinus et des cavités nasales : polypose, mucocèle, ostéome et tumeur.

La neuronavigation chirurgicale offre au chirurgien une sécurité, une assistance dans son geste opératoire et un gain de temps opératoire reconnus (155).

III.2 - FERMETURE D'UNE CBS

La fermeture d'une CBS consiste à reconstruire le plan muqueux. Elle doit être réalisée dans les 24 à 48 heures après l'intervention. L'objectif est d'éviter une infection du sinus et une chronicisation vers la fistule.

La prise en charge d'une CBS se fera selon différentes techniques opératoires qui sont fonction de sa taille, de sa durée d'existence, de sa localisation, de son rapport avec les dents adjacentes et des conditions locales : profondeur du vestibule, hauteur d'os alvéolaire, existence d'une infection sinusienne, état général du patient (134).

- Une CBS mesurant moins de 3mm et non épithélialisée se refermera spontanément.
- Une CBS mesurant plus de 3mm nécessitera un geste chirurgical.

Les techniques les plus couramment utilisées sont (Figure 52) :

- Lambeau vestibulaire déplacé coronairement (134) (22)
- Lambeau pédiculé palatin (22)
- Fermeture par le corps adipeux de la joue (133)

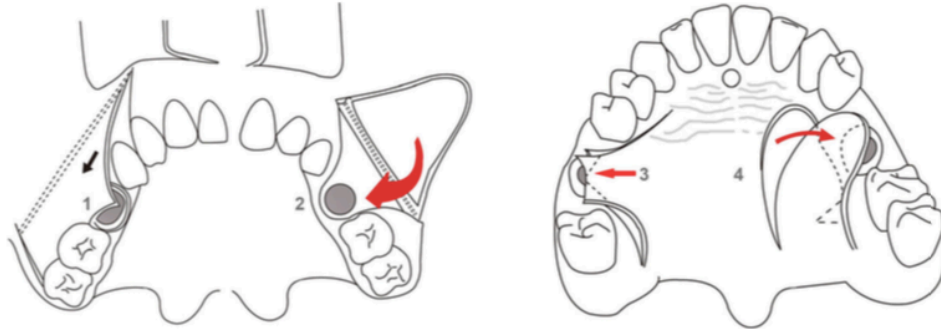


Figure 52 – Schéma représentant les techniques opératoires d'une fermeture de CBS suivantes : 1-Fermeture directe, 2-Lambeau vestibulaire, 3-Lambeau palatin pédiculé simple, 4- Lambeau palatin pédiculé en rotation. Source : (22).

Le lambeau par transposition du corps adipeux de la joue¹² est la technique qui présente le meilleur taux de succès (156) (Figure 53). Outre son intérêt mécanique de fermeture de la CBS, il constitue un apport de tissu très vascularisé et riches en cellules multipotentes. L'épithélialisation sera obtenue en 4 semaines.

Trois techniques opératoires sont utilisées : le corps adipeux de la joue seul, avec recouvrement épithélio-conjonctif ou avec muqueuse gingivale et collerette issue du sinus (133).

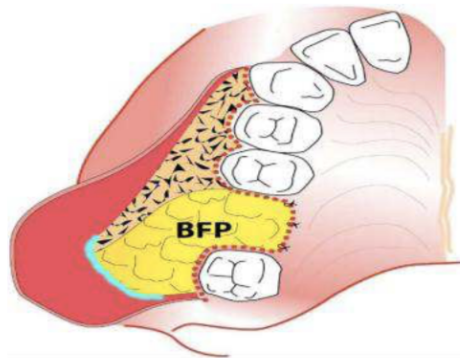


Figure 53 – Utilisation du corps adipeux (BFP) de la joue pour refermer une CBS. Source : (133).

¹² Autres terminologies : Boule de Bichat ou corpus adiposum buccae ou syssarcose manducatrice ou « buccal fat pad » (133)

III.3 - GESTION D'UNE PERFORATION PER-OPERATOIRE DE LA MUQUEUSE

La gestion d'une perforation dépend de la présentation anatomique, du site (perforation centrale ou périphérique) et de sa taille. Les moyens sont :

- L'abstention
- Un patch de diverses membranes : PRF, Collagène...
- Des sutures ou suspensions trans-osseuse : peu efficaces
- Des colles biologiques : Tissucol[®], Beriplast[®]...
- Des blocs osseux à la place de l'os broyé ou des particules de biomatériau
- Des plaques corticales en « coffrage »

Si la perforation mesure moins de 5mm, le risque de sinusite n'est pas augmenté. L'intervention sera poursuivie car la perforation peut se refermer d'elle-même. La membrane sinusienne sera doublée d'une petite membrane artificielle qui jouera le rôle de rustine. Le taux d'échec n'est pas connu.

Si la perforation mesure entre de 5 et 10mm, le taux d'échec est proportionnel à la taille de la perforation. L'arrêt de l'intervention est discuté. Une nouvelle membrane doit impérativement être recréée. En cas de perte d'étanchéité, une membrane artificielle dépassant de 3-4mm autour sera positionnée sur la perforation.

D'autres techniques ont été décrites car mettre une membrane artificielle ne suffit pas. En effet, au moment de la respiration par la manœuvre de Valsalva, la membrane va subir une dépression et le substitut osseux va s'échapper dans le sinus.

1. Poche de Loma Linda
2. Utilisation d'une lamelle osseuse
3. Mise en place de la boule graisseuse de Bichat
4. Utilisation d'un bloc osseux cortico-spongieux
5. Utilisation de Surgicel[®] avec du substitut osseux et formation d'un coussin (il s'agit là d'une solution provisoire car le Surgicel[®] va se résorber) (157)

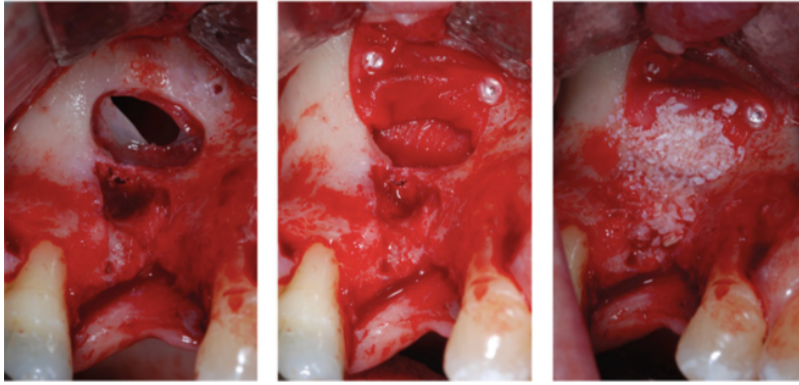


Figure 54 - Perforation de la membrane sinusienne lors d'une chirurgie d'élévation sinusienne par abord latéral (à gauche). La réparation s'est faite en peropératoire grâce à la mise en place d'une membrane de collagène fixée par 2 pins (au centre) puis du substitut osseux (à droite). Source : (121)

La conduite à tenir est « Stop, wait and do again » :

- Arrêt de l'intervention. Le patient a été prévenu des risques et des complications en consultation pré-opératoire
- Réintervention 3-4 mois plus tard. La difficulté supplémentaire sera due à la muqueuse devenue cicatricielle qui sera alors épaisse et rigide. Le décollement sera plus difficile puisque le chirurgien va devoir passer entre la muqueuse rigide et épaisse et la gencive qui se sera collabée.

IV - Conseils post-opératoires

- Éviter l'hyperpression nasale ou orale pendant 1 mois : ne pas souffler, ne pas cracher, ne pas se moucher, ne pas boire avec une paille, ne pas plonger, ne pas aller en altitude
- Ne pas fumer : risque de nécrose
- Alimentation molle

V - Abstention thérapeutique et surveillance odontologique et ORL

Un suivi clinique et radiologique pourra être envisagé chez un patient ne présentant pas de signes cliniques, pas d'évolution négative radiologique, lorsque le rapport bénéfice/risque pour un traitement est défavorable. Cette situation devra être expliquée au patient ainsi que les risques potentiels qu'elle engendre (158). En particulier, l'abstention thérapeutique sera discutée au cas par cas chez des patients fragiles ou âgés (107).

VI - Efficacité des traitements et récurrence

VI.1 - EFFICACITE DES TRAITEMENTS

Un traitement chirurgical dentaire et sinusien est préconisé après résolution de l'épisode infectieux aigu (159). Le drainage sinusien est le plus souvent endoscopique, parfois par la voie de Caldwell-Luc et via la CBS élargie dans de rares cas.

Concernant la prise en charge de la sinusite odontogène, l'endoscopie nasale par méatotomie moyenne ou inférieure est le traitement chirurgical à privilégier du fait de sa fiabilité et de son faible taux de complications, de séquelles et d'échecs (159) (150) (148). Elle nécessite cependant une anesthésie générale. Un inconvénient est qu'elle passe en arrière de la voie lacrymale, ce qui complique considérablement l'exploration et le nettoyage de la partie antérieure du sinus maxillaire. C'est pourquoi la voie de Caldwell-Luc est indiquée lorsque l'objectif est de nettoyer la partie antérieure du sinus. Elle présente néanmoins certains risques comme léser le nerf V2 et laisser un sinus cicatriciel.

Le choix de la technique et la localisation du corps étranger se feront à partir d'un CBCT (160).

La voie d'abord latérale pratiquées par les ORL est une fenêtre large qui permet de nettoyer le sinus en grattant les matériaux et tissus à l'origine de la sinusite. Une partie de la muqueuse et le corps étranger seront curetés. Le risque à terme est d'avoir un sinus cicatriciel avec épaissement osseux, rétraction, atelectasie, absence d'espace intrasinusien... Ces éléments compliqueront une éventuelle réintervention et la rendront potentiellement iatrogène.

La technique de Caldwell-luc ou la « double barrel approach » sont utilisées en cas d'échec de la voie endonasale seule. La Figure 52 illustre ces techniques.

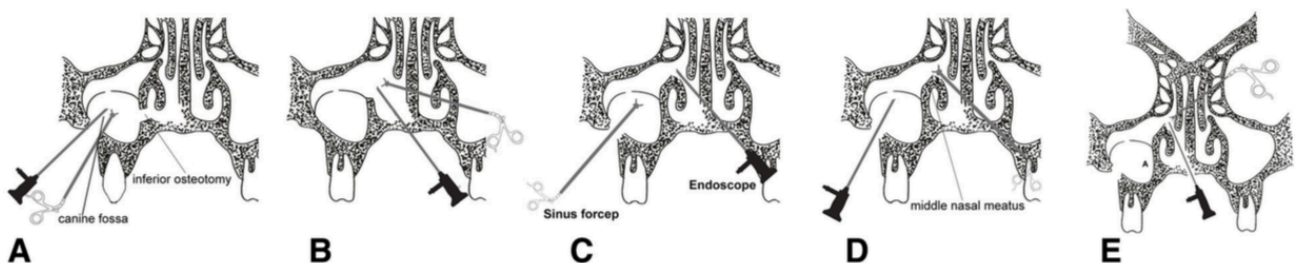


Figure 55 – Schémas des techniques chirurgicales de prise en charge d'une sinusite maxillaire odontogène ou iatrogène : A-Technique de Caldwell-Luc ; B-Méatotomie moyenne par voie endonasale assistée par endoscopie ; CDE-Technique combinée « double-barrel approach ». Source : (22).

Le Tableau 3 compare les trois techniques opératoires couramment utilisées pour drainer un sinus pathologique et/ou retirer un corps étranger intrasinusien : voie crestale, voie latérale et voie endonasale assistée par endoscopie.

Voie d'abord chirurgicale	Voie crestale	Voie latérale (Caldwell-Luc)	Méatotomie/Endoscopie/ORL
Indication	Gestion per-opératoire de la complication	-Lésion du bas-fond sinusien -Kystes odontogènes -Balles fongiques	-Sinusites récidivantes -Balle fongique -extraction de corps étranger ou de kyste
Avantages	-Chirurgie a minima -Temps opératoire diminué -Peu de complications	-Accessibilité et visibilité correctes -Anesthésie locale possible -Possibilité d'utiliser un endoscope	-Mini-invasive, voie endonasale -accès optimal au sinus maxillaire : élargissement de l'ostium -Possibilité de procéder à d'autres intervention dans le même temps opératoire (sphénoïdectomie, ethmoïdectomie)
Inconvénients	-Taille du corps étranger -Si indication mal posée, difficulté voire échec du retrait du corps étranger -Accessibilité et visibilité limitées -CBS	-Douleurs -Risque iatrogène augmenté : paresthésie du nerf sous-orbitaire, mucocèles tardifs, aération sinusienne altérée, muqueuse cicatricielle -Délabrement de la paroi antérieure du sinus -CBS, récive	-Anesthésie générale nécessaire -Dépend de la taille du corps étranger : obligation d'associer une voie latérale si besoin -Accessibilité limitée aux zones proches du plancher sinusien -Synéchies cornet inférieur ou cloison nasale (rare)

Tableau 3 – Comparaison des trois techniques opératoires couramment utilisées pour retirer un corps étranger intrasinusien (voie crestale, voie latérale Caldwell-Luc et méatotomie moyenne). Source : (161) (162).

VI.2 - COMPLICATIONS DES TECHNIQUES OPERATOIRES

Les complications de la voie endonasale sont rares et bénignes (148) :

- Obstruction nasale
- Hyposmie transitoire
- Sécheresse nasale
- Epistaxis : évitée si méchage narinaire durant 48h

Les complications de la voie de Caldwell-Luc sont :

- Hémosinus, saignement intra-oral, hémorragie
- Douleurs post-opératoires
- Mucocèles maxillaires tardives
- Lésion du nerf infra-orbitaire
- Paresthésies faciales et dentaires
- Création d'une CBS
- Récidive
- Muqueuse sinusienne cicatricielle

Les séquelles possibles sont une hyposmie, une dévitalisation dentaire, des névralgies du trijumeau...

VII - Suivi à long terme

Les complications sont rares. La chirurgie endoscopique a sa place dans le traitement de certaines complications générées par ces techniques. La prévention reste le meilleur traitement. Il est nécessaire d'appliquer les recommandations.

Avec l'objectif de synthétiser les divers éléments abordés dans ce travail, nous avons établi des arbres thérapeutiques et décisionnels afin d'assister le praticien dans sa démarche diagnostique et lors de sa prise en charge thérapeutique.

Le premier organigramme décrit la conduite à tenir devant une symptomatologie de sinusite maxillaire iatrogène en pratique odontologique (Figure 56).

Le deuxième oriente la prise en charge d'un patient présentant des symptômes de sinusite maxillaire en fonction de la topographie des images obtenues au CBCT à l'instar de Savanne (2017) (67) (Figure 57).

Le troisième reprend les différentes étiologies d'une sinusite maxillaire iatrogène et leur prise en charge (Figure 58).

Les deux derniers sont des algorithmes décisionnels dans le cadre de la survenue de complications infectieuses sinusiennes qui font suite soit à un traitement endodontique (Figure 59), soit à une chirurgie implantaire (Figure 60).

ARBRES DECISIONNELS

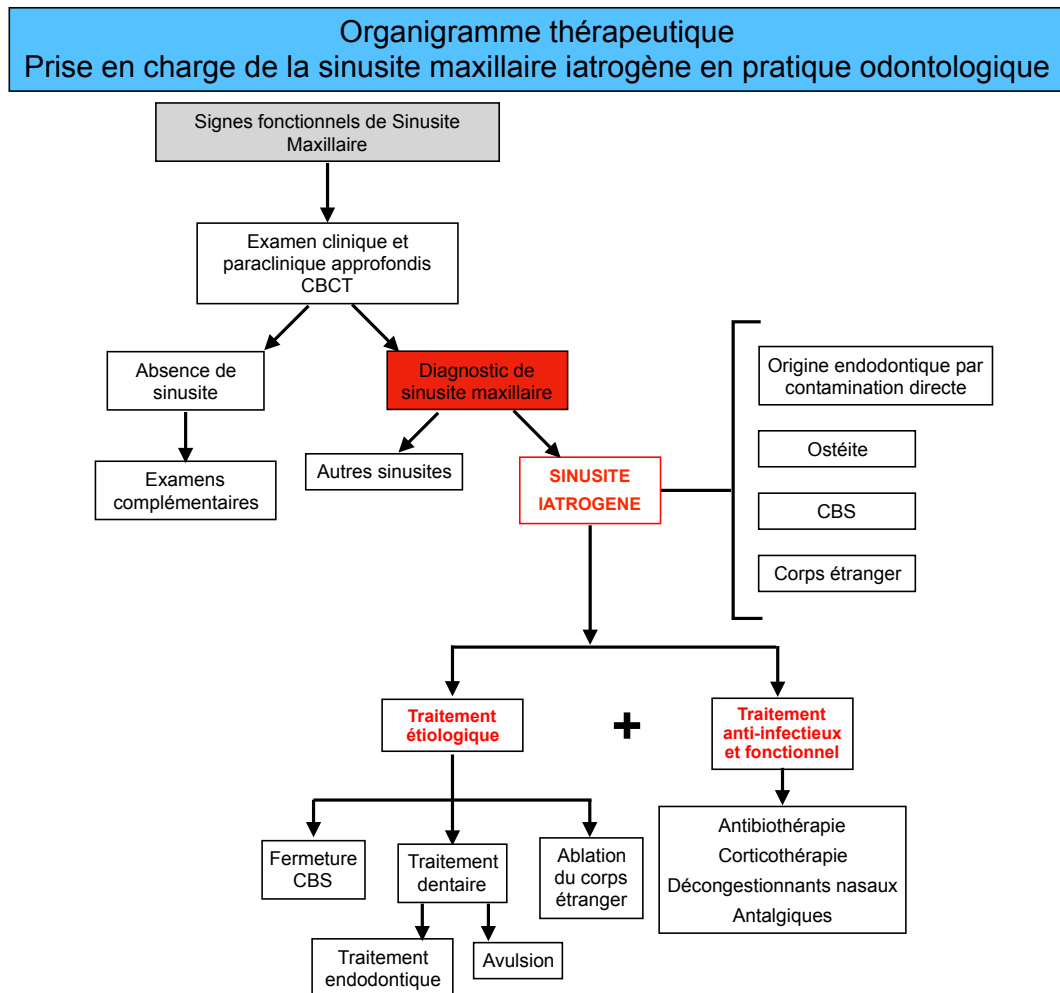


Figure 56 – Conduite à tenir devant une symptomatologie de sinusite maxillaire en pratique odontologique. Synthèse des éléments abordés dans ce travail de thèse.

ARBRE DECISIONNEL DE DIAGNOSTIC DE PROBABILITE SELON LA TOPOGRAPHIE DE L'ATTEINTE SINUSIENNE (INSPIRE DE SAVANNE, 2017)

Dans ce travail, nous avons constaté que nous étions face à des classifications des pathologies sinusiennes fondées uniquement sur la topographie de l'atteinte :

- d'une part, des atteintes strictement localisées, respectant donc les cloisons osseuses et apparaissant strictement unilatérales, et strictement antérieures ou strictement postérieures
- d'autre part, des pathologies qui apparaissent diffuses et qui ne respectent pas les cloisons osseuses.

Sur la base de ce raisonnement, nous avons établi un algorithme décisionnel (Figure 57). Globalement, le critère premier est la topographie de l'atteinte. Il permet d'abord de distinguer les atteintes diffuses ne respectant pas les cloisons osseuses précédemment décrites, les atteintes localisées qui elles vont respecter la diffusion selon les voies de drainage, et enfin toutes les présentations atypiques qui seront généralement évocatrices d'une pathologie où le pronostic vital est engagé.

Nous y avons intégré des critères radiographiques mais aussi cliniques qui permettent d'aboutir à un diagnostic de probabilité. Nous avons associé au diagnostic de probabilité une couleur qui correspond à la conduite à tenir.

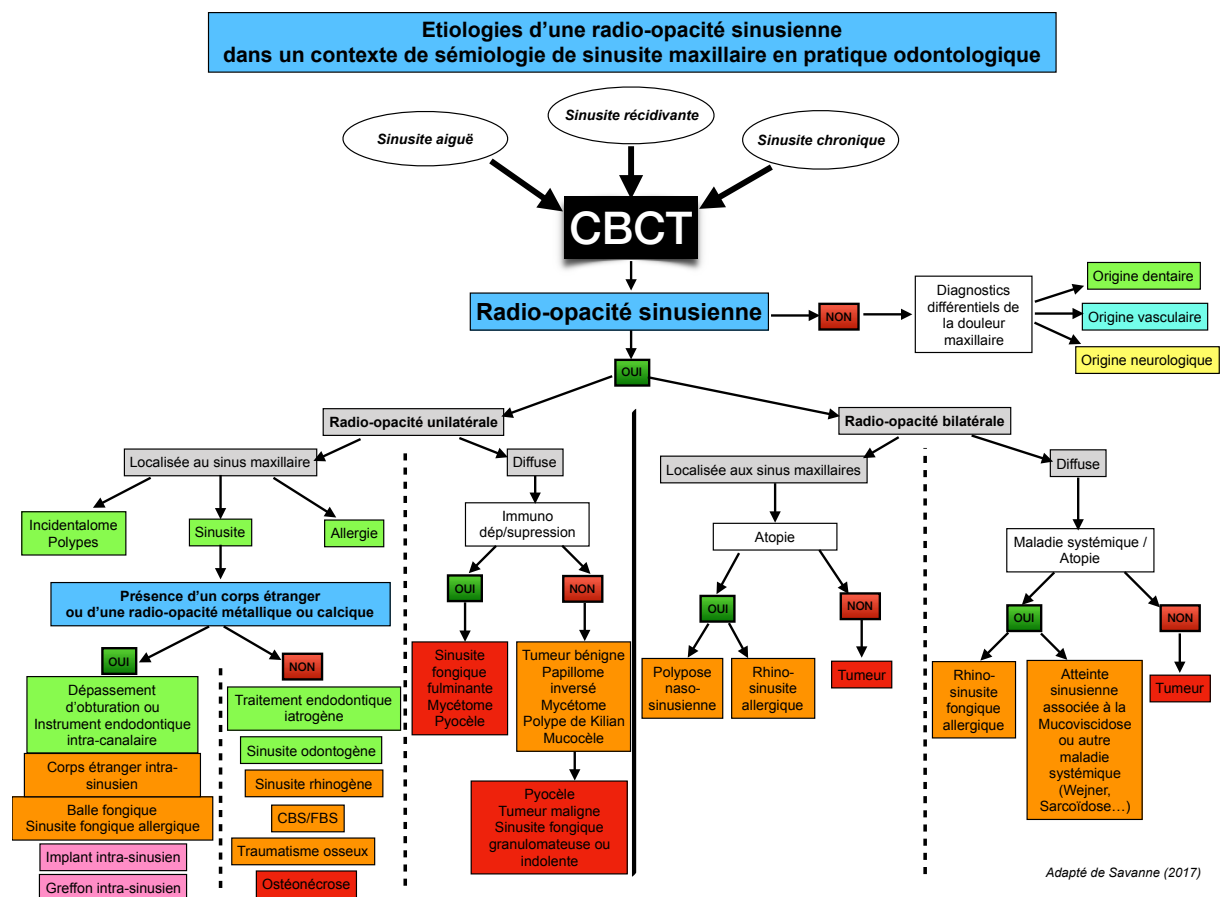


Figure 57 – Arbre décisionnel de la prise en charge par le chirurgien-dentiste d'un patient présentant des symptômes de sinusite maxillaire (inspiré de (67)).
 En vert : pathologies prises en charge par le chirurgien-dentiste avec/sans avis d'un chirurgien ORL/oral et/ou surveillance.
 En orange : pathologies prises en charge par un chirurgien ORL/oral/maxillo-facial.
 En rouge : pathologies en rouge nécessitant une prise en charge en urgence par un chirurgien ORL/oral/maxillo-facial.
 En rose : pathologies en rose nécessitant le renvoi au chirurgien implantologue référent le cas échéant.
 En jaune et bleu : pathologies nécessitant un avis spécialisé.

Prise en charge d'une Sinusite Maxillaire iatrogène en Pratique Odontologique selon les étiologies

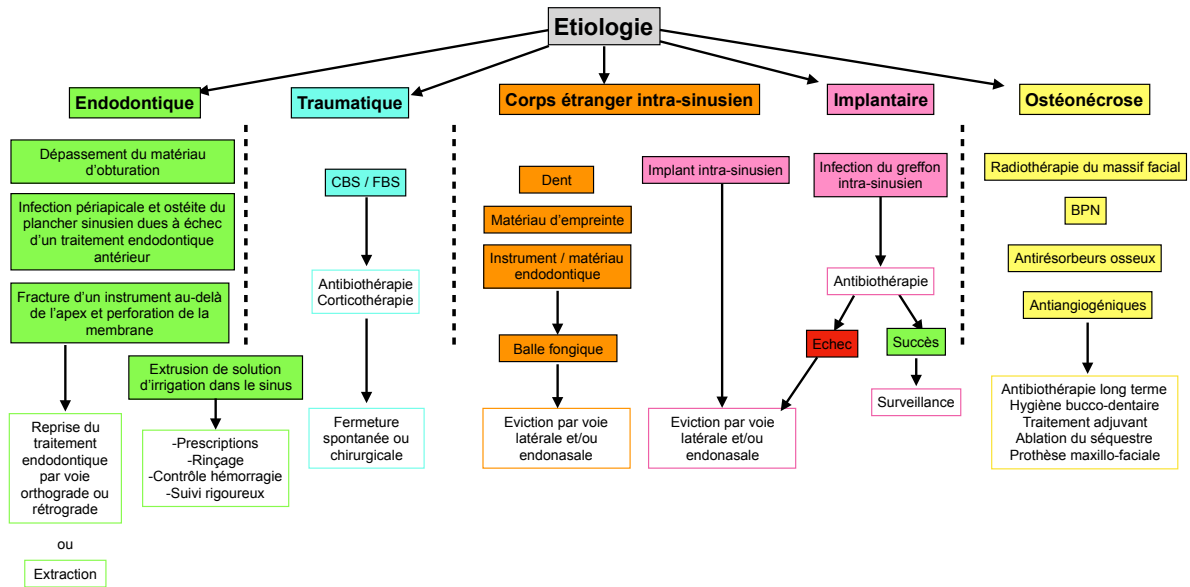
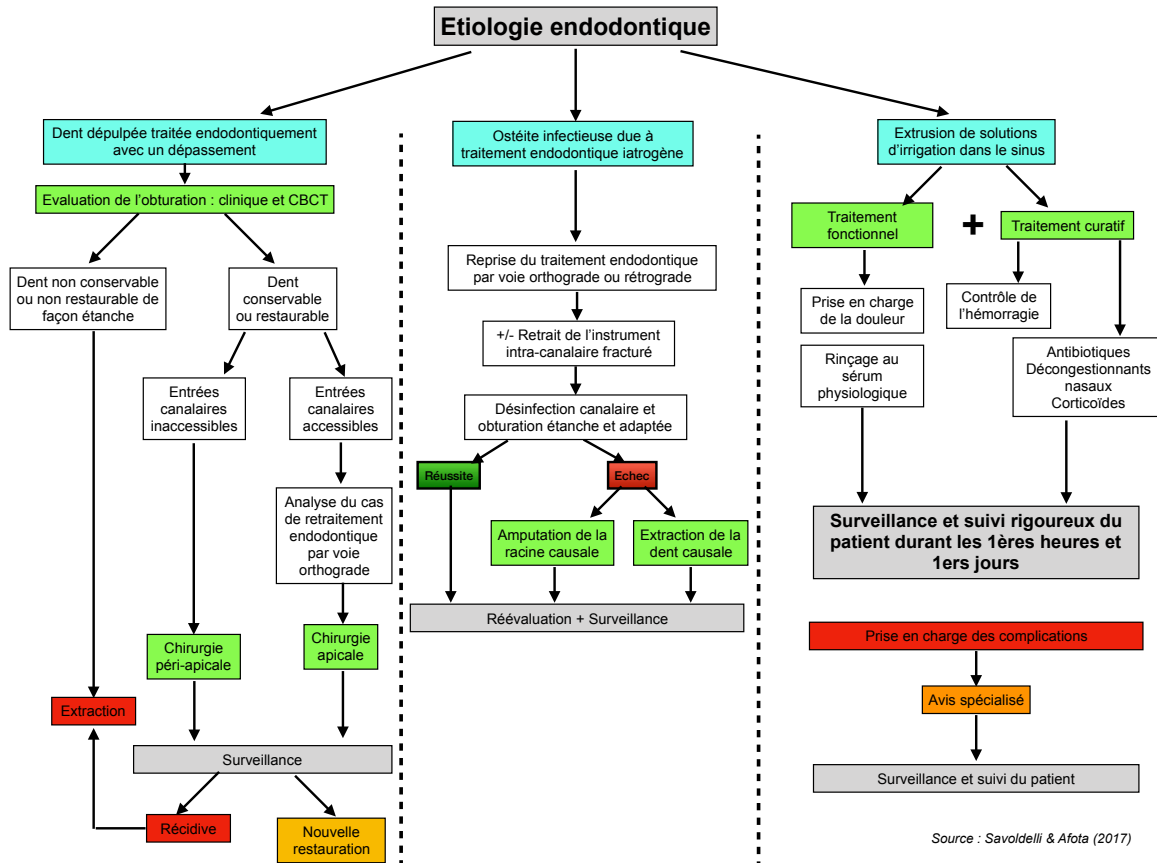


Figure 58 – Organigramme reprenant les différentes étiologies d'une sinusite maxillaire et leur prise en charge.

Prise en charge d'une Sinusite Maxillaire iatrogène en Pratique Odontologique



Source : Savoldelli & Afota (2017)

Figure 59 – Algorithme décisionnel dans le cadre de la survenue de complications infectieuses sinusiennes suite à un traitement endodontique. Source : (94).

Prise en charge d'une Sinusite Maxillaire iatrogène en Pratique Odontologique

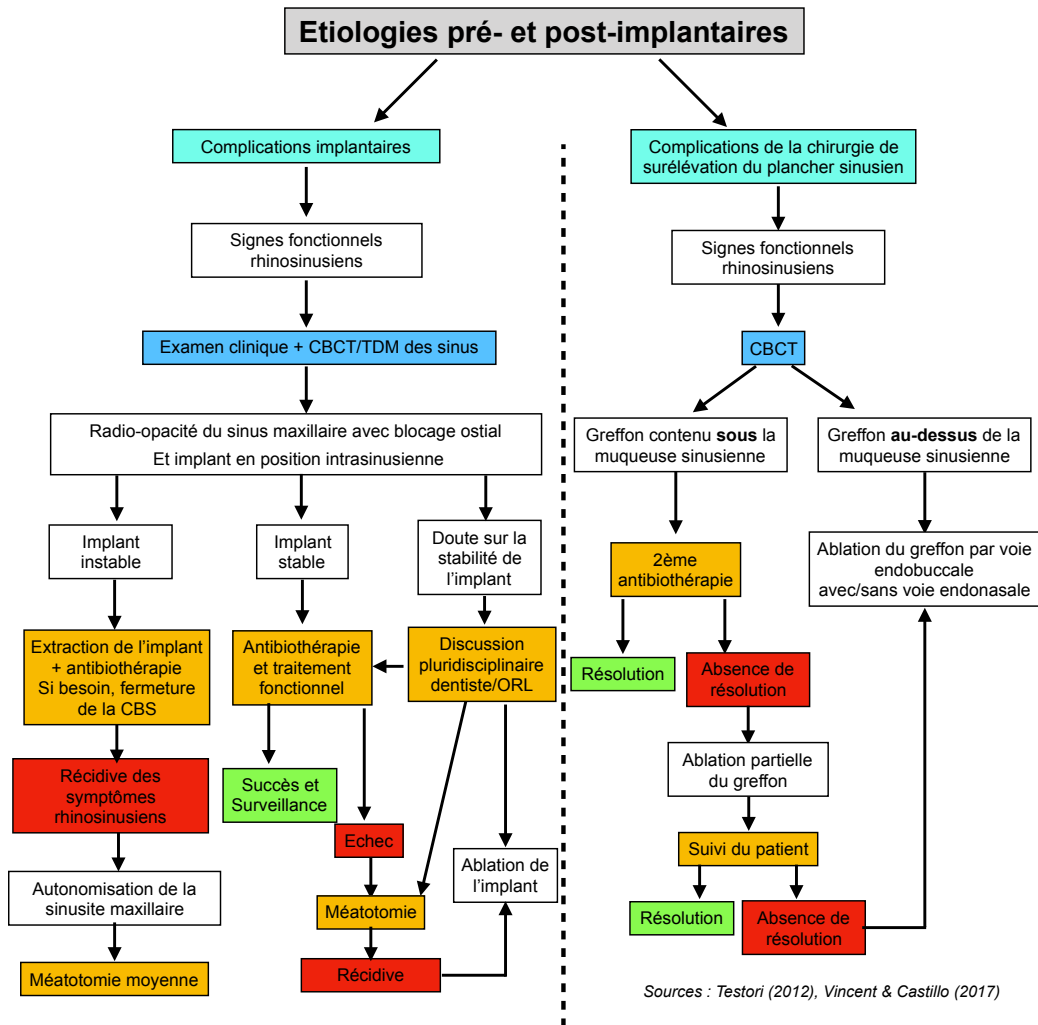


Figure 60 – Algorithme décisionnel dans le cadre de la survenue de complications infectieuses sinusiennes suite à une chirurgie implantaire. Source : (163) (143).

RECOMMANDATIONS DE BONNE PRATIQUE

Une liste de recommandations cliniques a été établie dans le cadre d'une chirurgie de surélévation du plancher sinusien (164). L'objectif est de réduire l'incidence des complications post-opératoires. Nous pouvons l'appliquer dans le cadre de notre travail dans le but de réduire la iatrogénie des actes opératoires en pratique odontologique :

Dans le cadre d'un acte chirurgical, en particulier en cas de chirurgie implantaire ou endodontique rétrograde :

1. Évaluation minutieuse de l'historique médical du patient
2. Sélection correcte du patient ayant un sinus maxillaire sain
3. Examen radiologique pré-opératoire par CBCT afin d'évaluer l'anatomie du sinus et de mettre en évidence une pathologie sinusienne pré-existante
4. Présentation d'un protocole de sevrage tabagique, en particulier pour les patients tabagiques sévères (plus de 15 cigarettes par jour), évaluation précise et suivi
5. Prise en charge préventive des pathologies parodontales et endodontiques
6. Antibio prophylaxie appropriée
7. Obtention d'un indice de plaque et d'un indice de saignement inférieurs à 15%. En cas de couronnes implanto-portées, il est conseillé de déposer les couronnes provisoires et de désinfecter les piliers avec une solution antiseptique
8. Pratiquer une désinfection extra-orale cutanée avec une solution antiseptique et une désinfection intra-orale avec de la chlorhexidine
9. Mise en place d'un champ opératoire stérile et d'un protocole d'asepsie opératoire
10. Faire une incision à distance de la fenêtre d'accès sinusienne
11. Éviter la contamination du substitut osseux et/ou du biomatériau par la salive
12. Contrôle per- et post-opératoire de l'hémostase
13. Éviter de faire chauffer l'os durant le fraisage
14. Utiliser deux sets chirurgicaux distincts : un pour la phase de surélévation du plancher sinusien, l'autre pour la phase de greffe osseuse
15. Rincer la zone opératoire au sérum physiologique
16. Réduire au maximum le temps opératoire
17. Prescriptions post-opératoires appropriées
18. Suivi post-opératoire planifié : contrôles hebdomadaires durant le premier mois puis mensuels durant les trois mois suivants.

Dans le cadre d'un traitement endodontique orthograde :

19. Objectiver la pathologie dentaire et sinusienne par un bilan radiologique complet (rétroalvéolaire + CBCT)
20. Identifier l'étiologie dentaire : le CBCT est l'examen de choix
21. Identifier les risques de complications post-opératoires :
 - Anatomie canalaire : canaux fins, courbure simple, double, triple
 - Présence d'un canal MV2 et de canaux accessoires
 - Proximité du sinus maxillaire
22. Effectuer un traitement endodontique consciencieux :
 - Evaluation précise des longueurs de travail et des diamètres apicaux
 - Traitement de tous les canaux principaux
 - Obturations canalaires étanches
 - Obturation corono-radriculaire étanche
 - Suivi post-opératoire régulier (contrôle radio)

ANALYSE COMPARATIVE

CAS CLINIQUE 1 (DR ROMAIN CASTRO - MARSEILLE)

Une patiente de 38 ans, sans antécédent, consulte pour des épisodes douloureux itératifs assez diffus dans les régions peri-orbitaire et sinusienne droites.

La symptomatologie dresse un tableau clinique assez fruste de sinusite maxillaire droite. L'examen clinique est normal.

Il est décidé de prescrire un examen CBCT. Il met en évidence un élément intrasinusien radio-opaque à tonalité calcique en regard du cornet inférieur droit. On note un épaissement de la muqueuse au niveau bas-fond sinusien droit. La corticale sinusienne est normale, sans solution de continuité. Le reste du sinus est aéré. On remarque une déviation du septum nasal à droite, sans obstruction du méat moyen droit. Les cornets sont normaux.

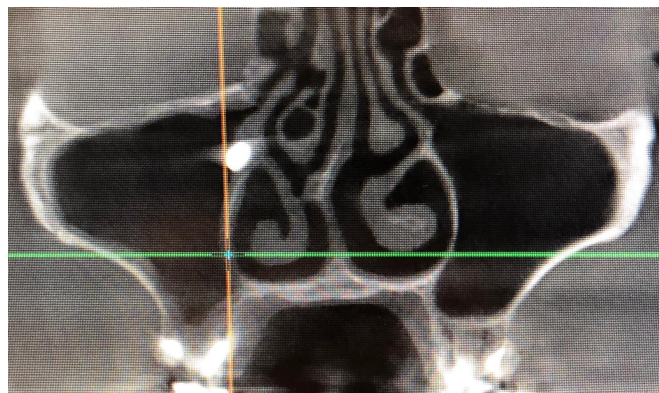

Figure 61 – Image TDM en coupe coronale d'un corps étranger dans le sinus droit. Source : Dr Romain Castro – Marseille.

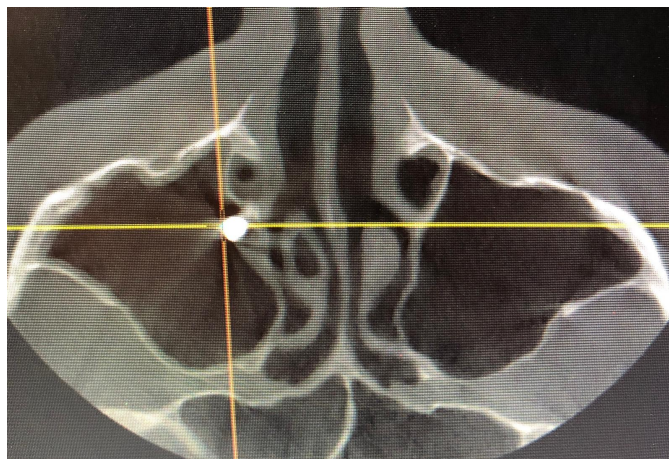


Figure 62 – Image TDM en coupe axiale d'un corps étranger dans le sinus droit. Source : Dr Romain Castro – Marseille.

On peut supposer que le corps étranger obstrue de manière inconstante le méat moyen, alors responsable de la symptomatologie insidieuse... Dès lors, l'abstention et la surveillance sont écartées du fait de la présence de symptômes et du corps étranger intrasinusien radiologiquement identifié.

La patiente est adressée à un ORL pour une prise en charge chirurgicale par méatotomie moyenne. Cette intervention nécessitant une anesthésie générale, la patiente est réticente. L'ORL sollicite le chirurgien oral pour un second avis.

Le chirurgien oral décide de prendre en charge la patiente sous anesthésie locale en pratiquant une voie d'abord de Caldwell-Luc au niveau de la paroi antérieure latérale du sinus (Figure 63) :

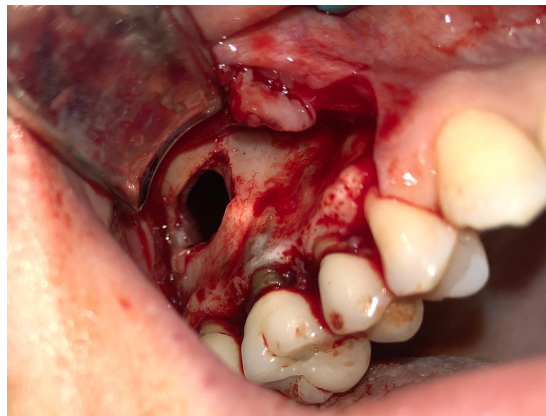


Figure 63 – Abord latéral dans le sinus maxillaire droit par la technique de Caldwell-Luc. Source : Dr Romain Castro – Marseille. Le geste, très bref, a consisté à glisser une aspiration chirurgicale dans la direction supposée du corps étranger qui est sorti aisément (Figure 64). Son origine est inconnue (corps calcique ? matériau endodontique ?). Y a-t-il eu une analyse anatomopathologique ?

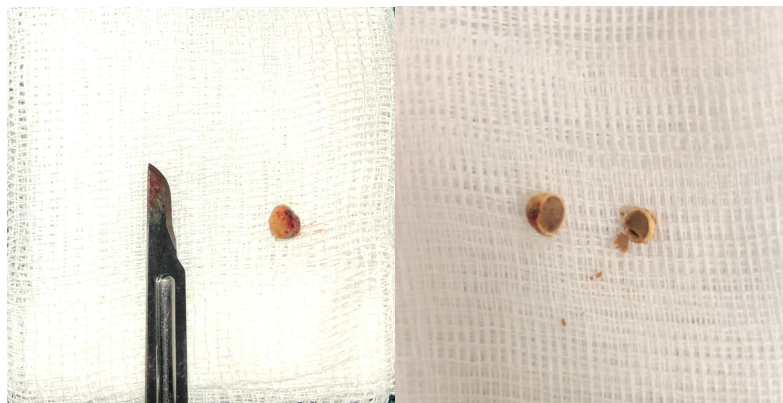

Figure 64 – Corps étranger sorti par aspiration hors de la cavité sinusienne. Situation post-opératoire. Source : Dr Romain Castro – Marseille.

CAS CLINIQUE 2 (PR FREDERIC BUKIET – CHU TIMONE, APHM – AIX-MARSEILLE UNIVERSITE)

Un patient de 21 ans, sans antécédent, consulte suite à 2 épisodes infectieux préalables dans la région maxillaire postérieure droite

La symptomatologie dresse un tableau clinique de douleurs intermittentes en particulier à la pression.

L'examen clinique révèle une lésion carieuse occlusale sur 16. Les tests de sensibilité indiquent que la dent est nécrosée. Le test de percussion axiale est positif et douloureux pour la patiente.

L'examen radiologique rétroalvéolaire (Figure 65) confirme la présence d'une lésion carieuse occlusale profonde (flèches bleues). Elle montre une LIPOE autour des racines mésio-vestibulaire, disto-vestibulaire et palatine (flèches rouges). Les racines ont une anatomie complexe avec des canaux fins et courbes. On remarquera la triple angulation du canal mésio-vestibulaire...

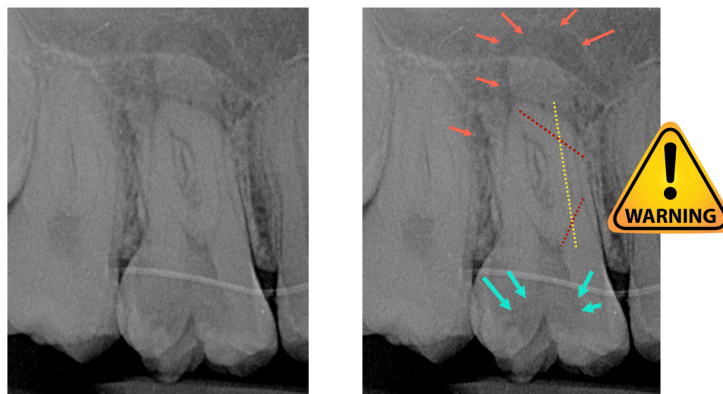


Figure 65 – Radiographie rétroalvéolaire de 16 montrant une lésion carieuse occlusale profonde (flèches bleues) et une LIPOE en rapport étroit avec le sinus maxillaire droit (flèches rouges). Source : Pr Frédéric Bukiet – Aix-Marseille Université.

Il est décidé de prescrire un examen CBCT.

Les images CBCT confirment la présence de la carie profonde (flèches bleues). Elles mettent en évidence la topographie des lésions péri-apicales autour des trois racines. Elles montrent aussi la présence d'un deuxième canal dans la racine mésio-vestibulaire (flèche blanche) ainsi qu'un canal latéral (flèches vertes) dans le canal palatin en regard de la furcation, ce qui explique la présence d'une large lésion inter-radiculaire.

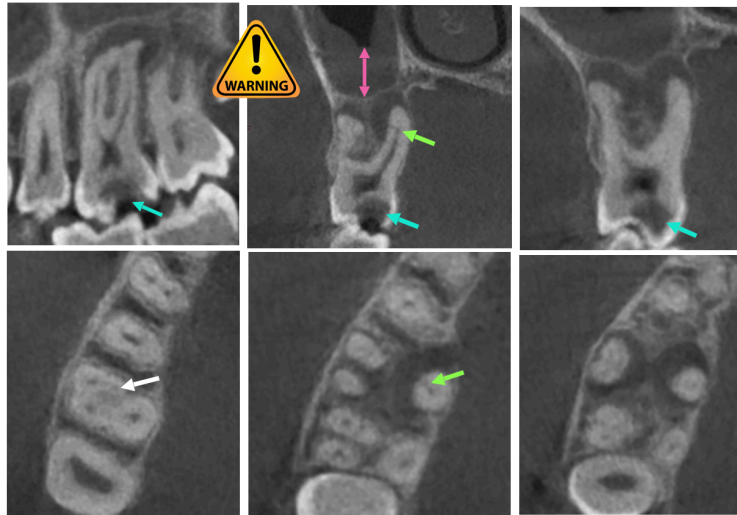


Figure 66 – Images CBCT montrant une lésion carieuse occlusale profonde sur 16 (flèches bleues) et des lésions péri-apicales autour des trois racines. Un deuxième canal dans la racine mésio-vestibulaire (flèche blanche) ainsi qu'un canal latéral (flèches vertes) dans le canal palatin sont mis en évidence. Source : Pr Frédéric Bukiet – Aix-Marseille Université.

Au niveau du sinus maxillaire droit (Figure 66 et Figure 67), le CBCT met en évidence un épaissement de la muqueuse (flèche rose) au niveau bas-fond sinusien droit. On note un aspect soufflé de la corticale sinusienne indiquant la possibilité d'une origine endodontique avec passage de toxines bactériennes par contiguïté.

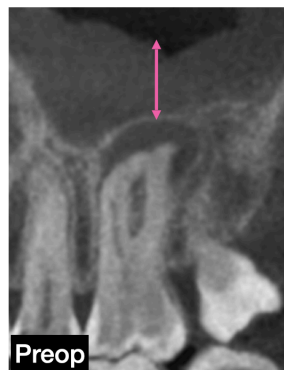

Figure 67 – Image CBCT en coupe sagittale montrant le rapport étroit de la lésion avec le sinus maxillaire et l'épaississement de la muqueuse sinusienne (flèche rose). Source : Pr Frédéric Bukiet – Aix-Marseille Université.

Prise en charge

Le traitement endodontique a été réalisé par le Pr Frédéric Bukiet (Aix-Marseille Université) et l'étanchéité coronaire grâce à un overlay Cerec par le Dr Benoit Ballester (Aix-Marseille Université). Prenant en considération la complexité anatomique (canaux étroits, longs et courbes), la précourbure des instruments de cathétérisme et un pré-élargissement canalaire ont été nécessaires afin de prévenir toute complication iatrogène (Figure 68).




Figure 68 – Instruments endodontiques utilisés pour la mise en forme canalaire. Source : Pr Frédéric Bukiet – Aix-Marseille Université.

La situation post-opératoire immédiate met en évidence le canal MV2 (flèche orange), le crochet apical du canal DV (flèche blanche) ainsi que le dépassement de ciment via le canal latéral en palatin (Figure 69).

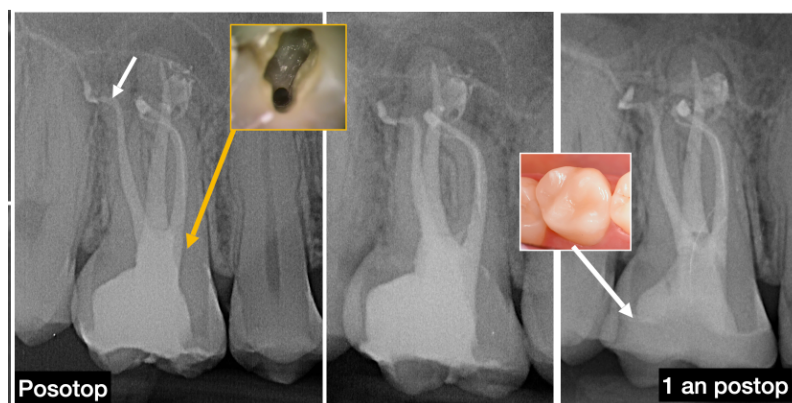


Figure 69 – Contrôle à 1 an et comparaison des situations post-opératoires immédiate et à 1 an. Source : Pr Frédéric Bukiet – Aix-Marseille Université.

Suivi

Un suivi régulier a été mis en place. Le contrôle radiographique a permis de faire la comparaison entre les situations post-opératoire immédiate et à 1 an (Figure 69) ainsi qu'entre les situations pré-opératoire et post-opératoire à 1 an (Figure 70). On constate une guérison très avancée des lésions et une amélioration notable de la santé sinusienne (diminution de l'épaisseur de la muqueuse).

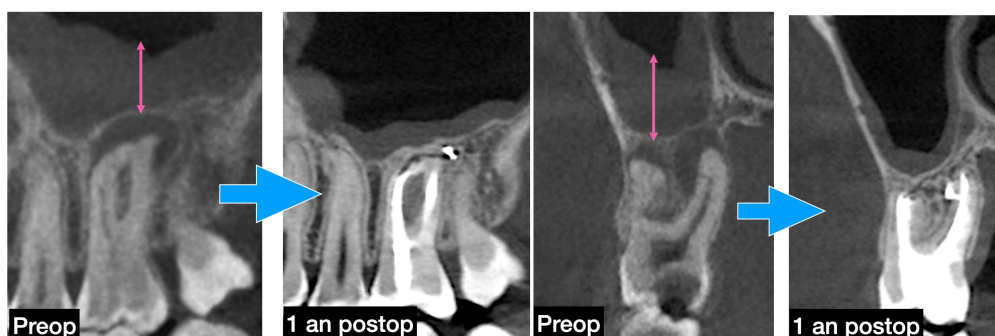


Figure 70 – Comparaison des situations pré- et post-opératoires. Source : Pr Frédéric Bukiet – Aix-Marseille Université.

CAS CLINIQUE 3 (DR JEAN-HUGUES CATHERINE – CHU TIMONE, APHM – AIX-MARSEILLE UNIVERSITE)

Une patiente de 44 ans consulte pour douleurs dentaires sévères au niveau du secteur 1 postérieur survenues lors de la mastication quelques jours auparavant. La symptomatologie dresse un tableau clinique de desmodontite sur 16 avec douleurs irradiantes, pulsatiles, cédant aux antalgiques de palier 1, récidivantes lors d'un appui axial.

La patiente nous indique qu'un traitement endodontique sur la 16 a été fait 5 ans auparavant. Elle évoque également des antécédents de sinusites homolatérales récidivantes depuis plusieurs années, traitées par des antibiothérapies à large spectre itératives en phase aiguë.

L'examen clinique révèle une restauration en résine composite occluso-palatine sur 16 et un amalgame occluso-distal sur 17. Aucune tuméfaction n'est constatée. Les tests de sensibilité sont négatifs sur 16, positifs sur 17. Le test de percussion axiale et transversale est positif et douloureux sur 16 ainsi que le test de morsure. Le sondage parodontal ne montre pas de perte d'attache sur 16 et 17.

L'examen radiologique rétroalvéolaire indique que la dent 16 a bien été traitée endodontiquement. Aucune ostéite péri-apicale n'est constatée.

Une fêlure ou une fracture de 16 étant suspectée, il est décidé de déposer la restauration de 16. Une **fracture mésio-distale de 16** est clairement mise en évidence sans possibilité de traitement conservateur.

Un CBCT pré-opératoire est prescrit (Figure 71 et Figure 72).

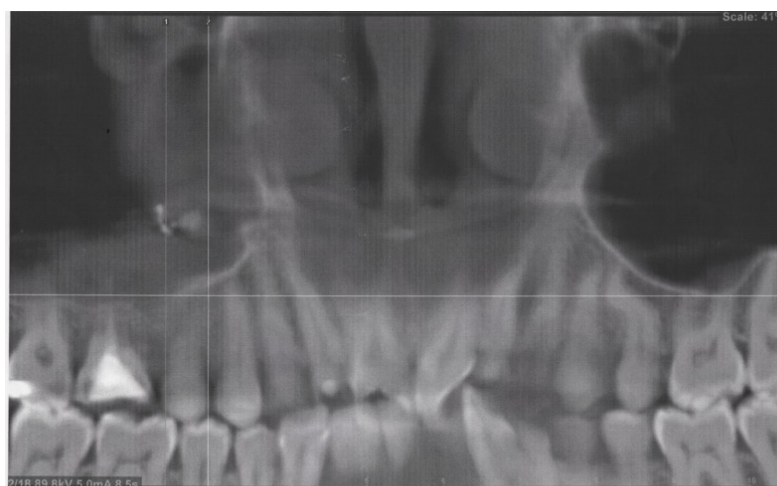

Figure 71 – Image CBCT en coupe coronale mettant en évidence une sinusite maxillaire droite avec présence de matériau d'obturation au niveau du bas-fond antérieur médial.

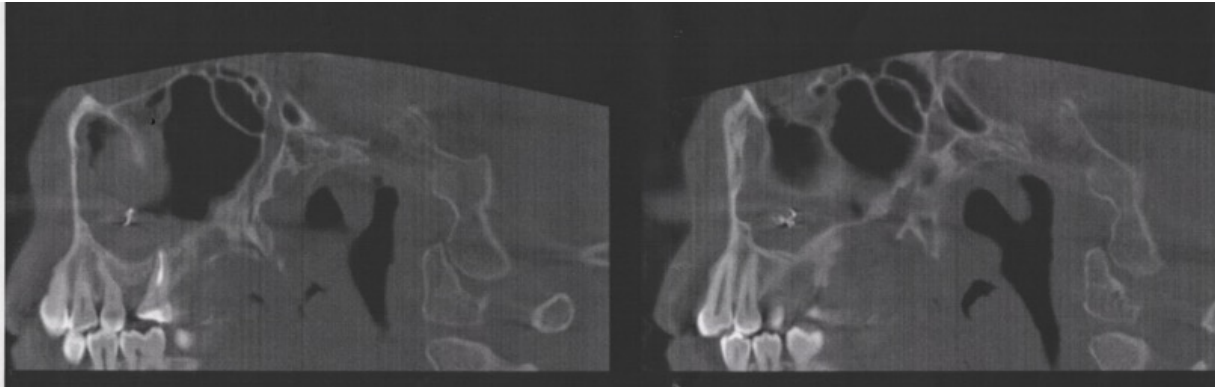


Figure 72 – Images CBCT en coupe sagittale mettant en évidence une sinusite maxillaire droite avec présence de matériau d'obturation au niveau du bas-fond antérieur. On note une rupture de la continuité du plancher sinusien au niveau de l'apex de 16.

Le CBCT révèle une radio-opacité du sinus droit avec niveau hydro-aérique et présence d'un corps étranger intra-sinusien radio-opaque. Il s'agit probablement d'un matériau d'obturation canalaire.

Le diagnostic de **sinusite maxillaire chronique droite sur présence de corps étranger d'origine dentaire au niveau du bas fond du sinus maxillaire droit** est posé.

La 16 est avulsée sous anesthésie locale. Aucune complication opératoire n'est constatée.

Un avis spécialisé est requis pour la prise en charge chirurgicale de la pathologie sinusienne.

L'ORL confirme la nécessité de procéder à l'ablation du corps étranger intra-sinusien. La technique opératoire choisie est la méatotomie moyenne par voie endonasale sous contrôle endoscopique. La voie endonasale est choisie par rapport à une voie endobuccale de type Caldwell-Luc pour ses suites opératoires plus favorables.

Une radiographie panoramique est prescrite pour le contrôle post-opératoire à 1 mois. Elle révèle l'échec de l'intervention : le corps étranger est toujours présent.

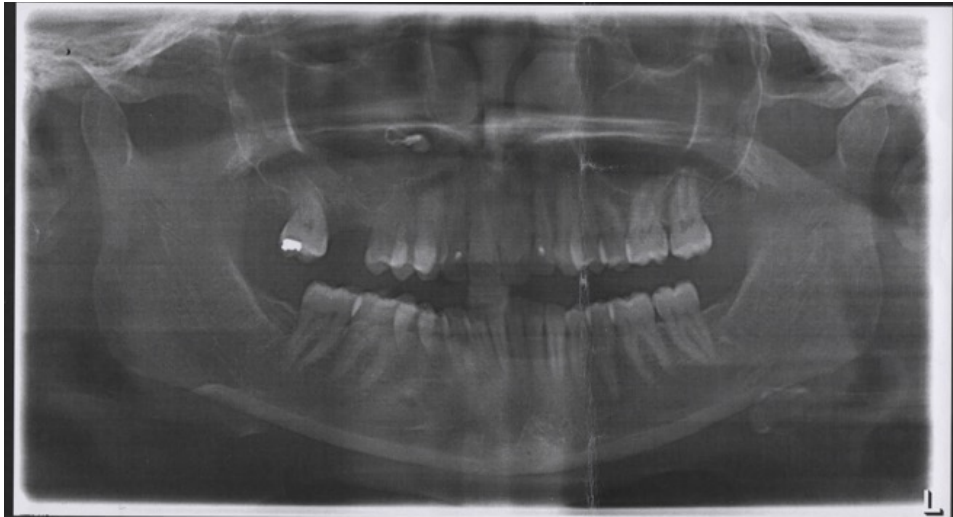


Figure 73 - Contrôle post-opératoire à 1 mois (radiographie panoramique). Présence du corps étranger dans le sinus droit.

Le chirurgien décide de réintervenir. La technique choisie pour la seconde tentative est l'exérèse par double méatotomie nasale inférieure et moyenne sous contrôle endoscopique et neuronavigation.

Un scanner naso-sinusien destiné à la neuronavigation est prescrit (Figure 74, Figure 75, Figure 76).

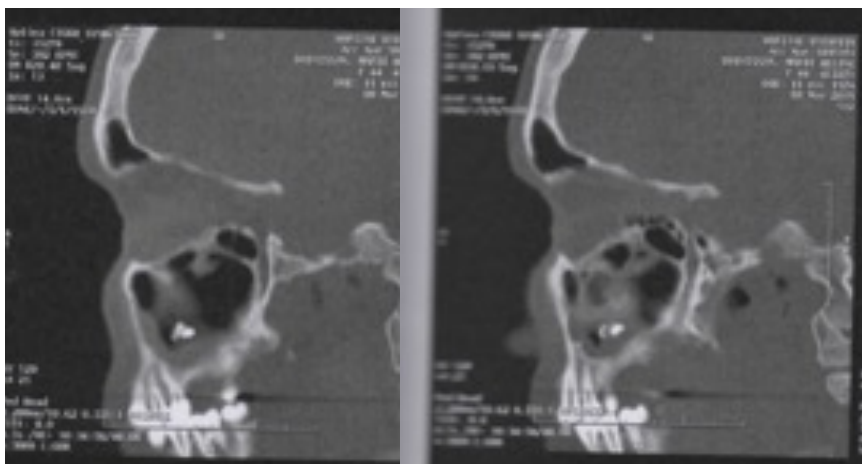


Figure 74 – Images scanner naso-sinusiennes en coupe sagittale pour la planification de l'intervention par neuronavigation.

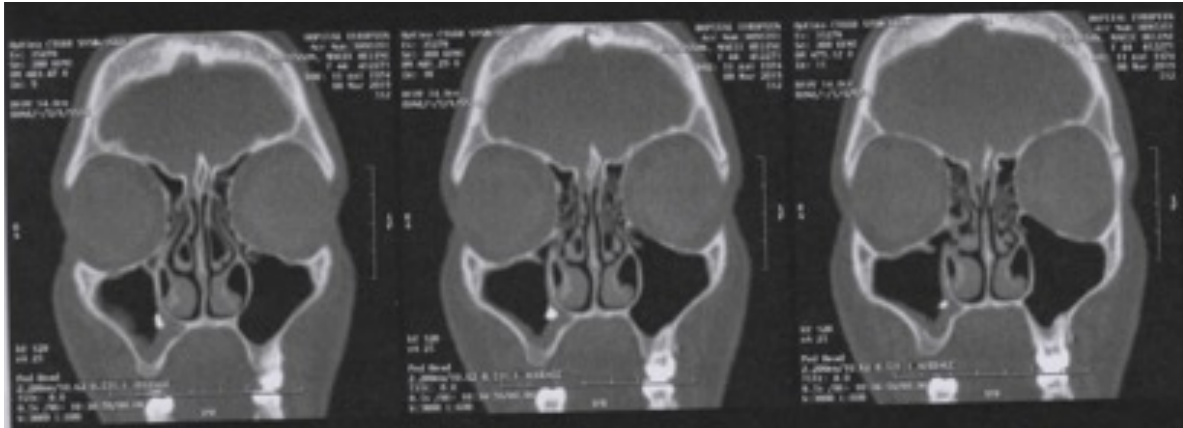


Figure 75 – Images scanner naso-sinusiennes en coupe coronale pour la planification de l'intervention par neuronavigation.

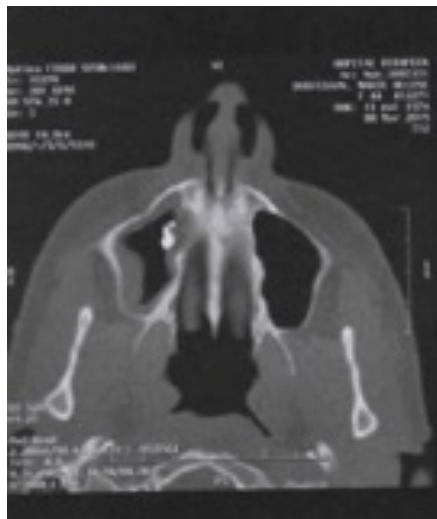

Figure 76 – Image scanner naso-sinusiennes en coupe axiale pour la planification de l'intervention par neuronavigation.

Le repérage neuronavigué de l'enclavement du corps étranger a permis l'exérèse du corps étranger et le curetage du sinus. L'origine dentaire du corps étranger est confirmée par l'analyse anatomopathologique.

La radiographie panoramique de contrôle post-opératoire à 1 mois montre un sinus sain et l'absence du corps étranger (Figure 77).

La clinique dans les mois qui suivent note l'absence de toute symptomatologie sinusienne. Un implant sera mis en place de 16.

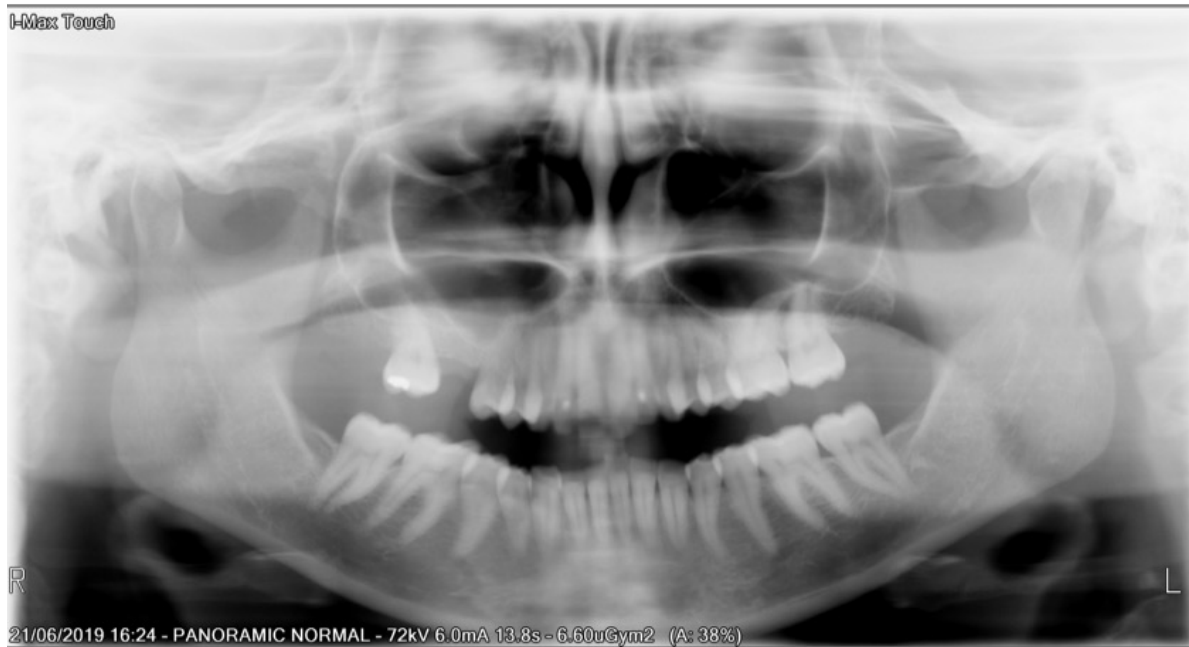

Figure 77 – Radiographie panoramique de contrôle post-opératoire à 1 mois. On note l'absence de pathologie sinusienne ainsi que l'absence de corps étranger dans le sinus droit. Les sinus maxillaires sont sains.

DISCUSSION

Aujourd'hui, les sinus se réfléchissent différemment, avec de nouvelles données de physiologie. Il faut impérativement replacer les images dans le temps et dans l'espace. Ces images doivent être corrélées avec une histoire et une sémiologie. Il faut non seulement faire l'analyse du contenu mais également l'analyse du contenant car le sinus a un comportement tissulaire particulier. La généralisation de la prescription et de la réalisation des scanners et CBCT par les chirurgiens-dentistes a pour conséquence l'augmentation du nombre d'images scanner à la disposition des praticiens. Il est donc nécessaire de savoir les interpréter, ce qui signifie en premier lieu de différencier images normales et images pathologiques avant de pouvoir poser un diagnostic sûr et précis.

Des actes de pratique dentaire courante peuvent être à l'origine d'une pathologie sinusienne. Une lésion péri-apicale et/ou parodontale par exemple, et particulièrement sa prise en charge thérapeutique, peuvent engendrer une communication bucco-sinusienne ou la migration d'un corps étranger dans le sinus.

Des traumatismes lors d'extractions dentaires ou de chirurgie implantaire seront à l'origine de sinusites. Une ostéite ou une ostéonécrose de l'os maxillaire pourra conduire à une destruction du plancher sinusien aux conséquences désastreuses.

La planification thérapeutique est fondamentale afin de réduire le risque de complications opératoires. Elle nécessite une bonne connaissance de l'anatomie pour permettre d'évaluer les rapports entre les racines des dents maxillaires postérieures et le plancher sinusien.

L'imagerie 3D sera l'examen de choix lors de la démarche diagnostique. Il sera également recommandé avant une chirurgie afin de réduire sa iatrogénie.

Le chirurgien dentiste qui prescrit le bilan radiologique doit être capable d'interpréter les images qu'il reçoit. Il doit connaître les diagnostics différentiels de la sinusite maxillaire afin d'avoir une prise en charge adaptée. Le recours à un avis spécialisé pourra être nécessaire.

Les atteintes localisées sont les principales situations radiologiques auxquelles le chirurgien dentiste est confronté. Elles sont représentées par les atteintes infectieuses qui sont extrêmement fréquentes et qui auront toutes en commun d'avoir une étiologie focale concordant bien avec cette image d'aspect strictement unilatéral. On pourra avoir des atteintes rhinogènes dues à une obstruction ostiale, des atteintes odontogènes associées à un foyer dentaire, quelle qu'en soit la nature, des atteintes iatrogènes associées à la présence d'un

corps étranger intrasinusien ou faisant suite à un acte dentaire, médical ou chirurgical néfaste, et des mycétomes. Ces derniers ne sont finalement que des variations des deux premières et ont généralement la particularité de présenter des calcifications associées : ces calcifications sont retrouvées dans presque 80% des mycétomes.

D'autre part, toute radio-opacité unilatérale complète du sinus maxillaire avec ou sans extension dans la fosse nasale homolatérale doit alerter le chirurgien dentiste. Elle impose la réalisation d'une IRM de façon à établir le diagnostic différentiel.

Le diagnostic de sinusite dans la pratique odontologique révèle donc principalement une cause odontologique mais il faut rester vigilant et penser aux diagnostics différentiels afin de ne pas négliger une pathologie sous-jacente extra-dentaire.

CONCLUSION

Ce travail a présenté les différentes formes de sinusites maxillaires. La sinusite iatrogène en est une forme particulière. Bien que fréquemment présentée par les patients, elle est rarement diagnostiquée lors d'un premier rendez-vous. Son diagnostic est dans certains cas orienté par l'examen clinique et mais il est toujours posé grâce à l'examen radiologique.

En effet, la symptomatologie nasosinusienne étant peu spécifique, les symptômes sont souvent anciens et le diagnostic tardif. Le délai moyen pour établir le diagnostic de sinusite maxillaire iatrogène est de 2,6 ans. Dans certains cas, l'atteinte est même asymptomatique : la découverte de la sinusite iatrogène sera fortuite lors d'un bilan d'imagerie cranio-faciale.

Le praticien qui cherche à établir l'étiopathogénie d'une sinusite maxillaire doit penser à une origine dentaire iatrogène et doit orienter la prescription des examens paracliniques dans ce sens. L'orientation diagnostique peut être difficile en fonction du délai de prise en charge. L'anamnèse du patient revêt alors toute son importance pour apprécier les caractéristiques : ce travail a synthétisé l'approche du chirurgien-dentiste pour diagnostiquer et prendre en charge une sinusite iatrogène :

- Connaître les signes cliniques d'une sinusite aiguë maxillaire
- Savoir évoquer l'origine dentaire devant une symptomatologie sinusienne
- Savoir rechercher radiologiquement les signes d'une sinusite maxillaire odontogène
- Savoir reconnaître les critères de gravité clinico-radiologiques

La démarche diagnostique consistera, dans un premier temps, à identifier la dent ou l'acte en cause, et dans un deuxième temps, de mettre en place une thérapeutique appropriée. Le traitement pourra être discuté conjointement entre le chirurgien-dentiste et le spécialiste.

Le traitement est toujours médico-chirurgical et se fait en deux temps. Le temps « dentaire » corrigera la cause et le temps « sinusien » éliminera les conséquences. Afin que la sinusite maxillaire se résolve, il est en effet obligatoire de prendre en charge la cause : reprendre tout traitement endodontique iatrogène, refermer toute CBS, prendre en charge toute ostéonécrose... Le pronostic ira alors en faveur d'une résolution de la pathologie sinusienne.

La prévention reste cependant le meilleur traitement. C'est pourquoi, dans chaque spécialité odontologique, nous avons étudié les actes et terrains pathologiques qui favorisent la survenue d'une sinusite. Nous avons exposé la prise en charge des pathologies mais également les moyens de prévention à mettre en place afin de les éviter.

L'acte chirurgical ne comporte jamais 100% de succès. L'objectif à atteindre est d'avoir 100% de succès à la fin du traitement. C'est pourquoi il est crucial d'organiser une prise en charge pré- et post-opératoire minutieuse avec un suivi régulier du patient. Il s'agira de détecter de manière précoce les complications éventuelles et surtout, de les gérer ou de savoir les adresser à un spécialiste. La prise en charge précoce d'une sinusite iatrogène est nécessaire afin d'éviter les complications des sinusites aiguës, récidivantes ou chroniques décrites précédemment.

L'immunodépression est un facteur qui doit attirer l'attention du praticien. En effet, un patient immunocompétent présentant un acte iatrogène, en particulier une balle fongique non opérée, fera des sinusites aiguës récidivantes, purulentes. Il présentera les signes infectieux classiques avec hyperthermie et douleurs mais son pronostic vital ne sera pas engagé.

En revanche, ce même patient pourrait devenir un jour immuno-incompétent. A un moment donné de sa vie, il pourra avoir une baisse de l'immunité, soit transitoire, soit définitive. Un patient qui présente une symptomatologie sinusienne sur un terrain immunodéprimé peut développer des formes particulières, par exemple des rhino-sinusites fongiques invasives, de très mauvais pronostic.

Par conséquent, une pathologie à la base non invasive et bénigne, pourra se transformer en une pathologie invasive, destructrice, mortelle.

Nous avons donc établi une liste de recommandations ainsi que des protocoles de prise en charge de la sinusite iatrogène dans chaque spécialité afin d'accompagner le chirurgien dentiste dans sa pratique quotidienne au cabinet dentaire.

BIBLIOGRAPHIE

1. Garas G, Choudhury N, Farrell R. Invasive fatal rhino-orbito-cerebral mucormycosis in diabetic ketoacidosis. *Journal of the Royal Society of Medicine Short Reports*. 2010;1(57):1-4.
2. Kernbaum S. *Dictionnaire de Médecine*. In Flammarion; 1998.
3. Negus VE, Street H. The function of the paranasal sinuses. *Acta Oto-Laryngologica*. 1954;44(5-6).
4. Tillier A-M. La pneumatisation du massif cranio-facial chez les hommes actuels et fossiles. *Bulletins et Mémoires de la Société d'Anthropologie de Paris*. 1977;4(2).
5. Takahashi R. The formation of the human paranasal sinuses. *Acta Oto-Laryngologica*. 1984;97(408).
6. Kang SH, Kim BS, Kim Y. Proximity of Posterior Teeth to the Maxillary Sinus and Buccal Bone Thickness: A Biometric Assessment Using Cone-beam Computed Tomography. *Journal of Endodontics*. 2015;41(11):1839-46.
7. Cherifi H, Fournier BP, Labrousse D, de Kermadec H, Gaultier F, Gogly B, et al. Rappel anatomique et histologique. In: *Dents et Sinus - Rapport de la Société Française d'ORL et de Chirurgie Cervico-Faciale*. Elsevier Masson; 2017.
8. Le Taillandier De Gabory L, Bastier P-L. Physiologie sinusienne. In: *Dents et Sinus - Rapport de la Société Française d'ORL et de Chirurgie Cervico-Faciale*. Elsevier Masson. 2017.
9. Le Taillandier De Gabory L. Physiologie et pathologies du sinus maxillaire. In Aix-en-Provence; 2019.
10. Welker KM, DeLone DR, Lane JI, Gilbertson JR. Arrested Pneumatization of the Skull Base: Imaging Characteristics. *American Journal of Roentgenology*. juin 2008;190(6):1691-6.
11. Jankowski R. Revisiting human nose anatomy: Phylogenic and ontogenic perspectives. *The Laryngoscope*. 2011;121(11):2461-7.
12. Jankowski R. The Evo-Devo Origin of the Nose, Anterior Skull Base and Midface [Internet]. Paris: Springer Paris; 2013 [cité 22 avr 2020]. Disponible sur: <http://link.springer.com/10.1007/978-2-8178-0422-4>
13. Jankowski R, Nguyen DT, Poussel B, Gallet P, Rumeau C. Sinusology. *European Annals of Otorhinolaryngology, Head and Neck diseases*. 2016;133:263-8.
14. Khanduri S, Agrawal S, Chhabra S, Goyal S. Bilateral maxillary sinus hypoplasia. *Case Report in Radiology*. 2014;1-3.
15. Ozcan KM, Hizli O, Sarisoy ZA, Ulusoy H, Yildirim G. Coexistence of frontal sinus hypoplasia with maxillary sinus hypoplasia: a radiological study. *European Archives of Oto-Rhino-Laryngology*. 2018;
16. Kuntzler S, Jankowski R. Arrested pneumatization: witness of paranasal sinuses development ? *European Annals of Otorhinolaryngology, Head and Neck diseases*. 2014;131:167-70.
17. Lacroix J-S, Landis B-N. Physiologie de la muqueuse respiratoire rhinosinusienne et troubles fonctionnels. In: *EMC d'Oto-Rhino-Laryngologie*. 2009. (Paris : Elsevier; vol. 20-290-A-10).

18. Moore KL, Dalley AF. Anatomie médicale : aspects fondamentaux et applications cliniques. De Boeck. 2017.
19. Vacher C. Bases anatomiques de l'abord du sinus maxillaire pour l'implantologie. EDP Sciences - AOS. 2013;265:19-23.
20. Testori T, Weinstein T, Taschieri S, Wallace SS. Risk factors in lateral window sinus elevation surgery. *Periodontology* 2000. 2019;81(1):91-123.
21. Lundberg JON, Farkas-Szallasi T, Weitzberg E, Rinder J, Lidholm J, Anggard A, et al. High Nitric Oxide production in human paranasal sinuses. *Nature Medicine*. 1995;1(4):370-3.
22. Kim SM. Definition and management of odontogenic maxillary sinusitis. *Maxillofac Plast Reconstr Surg*. 2019;41(1):1-11.
23. Ugincius P, Kubilius R, Gervickas A, Vaitkus S. Chronic odontogenic maxillary sinusitis. 2006;8(2):5.
24. Eberhardt JA, Torabinejad M, Christiansen EL. A computed tomographic study of the distances between the maxillary sinus floor and the apices of the maxillary posterior teeth. *Oral Surgery, Oral Medicine, Oral Pathology, Oral Radiology, and Endodontology*. 1992;73:345-6.
25. Hedlund G. Congenital frontonasal masses: developmental anatomy, malformations, and MR imaging. *Pediatric Radiology*. 2006;36:647-62.
26. Bastier P-L, Le Taillandier De Gabory L. Complications sinusiennes : sinusites bactériennes, fistules buccosinusiennes. In: *Dents et Sinus - Rapport de la Société Française d'ORL et de Chirurgie Cervico-Faciale*. Elsevier Masson; 2017. p. 71-6.
27. Lu Y, Liu Z, Zhang L, Zhou X, Zheng Q, Duan X, et al. Associations between maxillary sinus mucosal thickening and apical periodontitis using cone-beam computed tomography scanning: a retrospective study. *J Endod*. août 2012;38(8):1069-74.
28. Pelinsari Lana J, Moura Rodrigues Carneiro P, de Carvalho Machado V, Alencar de Souza PE, Manzi Martinho Campolina Rebello Horta FR. Anatomic variations and lesions of the maxillary sinus detected in cone beam computed tomography for dental implants. *Clinical Oral Implants Research*. 2012;23:1398-403.
29. Sonkens JW, Harnsberger HR, Blanch GM, Babbel RW, Hunt S. The impact of screening sinus CT on the planning of functional endoscopic sinus surgery. *Otolaryngology--Head and Neck Surgery*. 1991;105(6):802-13.
30. Benoudiba F. Imageries sinusiennes : principes, techniques, résultats normaux et variantes. In: *Dents et Sinus - Rapport de la Société Française d'ORL et de Chirurgie Cervico-Faciale*. Elsevier Masson; 2017. p. 45-8.
31. Lacan A. Imagerie des sinus. Sauramps Medical; 2016.
32. Le Taillandier De Gabory L, Kérimian M, Baux Y, Boisson N, Bordenave L. Computational fluid dynamics simulation to compare large volume irrigation and continuous spraying during nasal irrigation. *International Forum of Allergy & Rhinology*. 2020;10(1):41-8.
33. Bonnomet A, Luczka E, Coraux C, Gabory L de. Non-diluted seawater enhances nasal ciliary beat frequency and wound repair speed compared to diluted seawater and normal saline. *International Forum of Allergy & Rhinology*. 2016;6(10):1062-8.
34. Degano B. Monoxyde d'azote dans les voies aériennes supérieures : Etude des mises en jeu

dans trois situations cliniques [Internet]. Université Toulouse III; 2007. Disponible sur: http://thesesups.ups-tlse.fr/230/1/Degano_Bruno.pdf

35. Le Taillandier De Gabory L, Reville N, Baux Y, Boisson N, Bordenave L. Numerical simulation of two consecutive nasal respiratory cycles : toward a better understanding of nasal physiology. *International Forum of Allergy & Rhinology*. 2018;8(6):676-85.
36. Bouayed S. Variations de la production nasale de monoxyde d'azote (NO) dans la rhinosinusite chronique. Thèse de Doctorat : Université de Genève, no Méd 10511 [Internet]. 2007; Disponible sur: <https://archive-ouverte.unige.ch/unige:473>
37. Jung Y-H, Cho B-H. Comparison of panoramic radiography and cone beam computed tomography for assessing the relationship between the maxillary sinus floor and maxillary molars. *Journal of Oral and Maxillofacial Radiology*. 2009;39:69-73.
38. Jung Y-H, Cho B-H, Hwang J. Comparison of panoramic radiography and cone-beam computed tomography for assessing radiographic signs indicating root protrusion into the maxillary sinus. *Imaging Science in Dentistry*. 2020;50:309.
39. Jung Y-H, Cho B-H. Assessment of maxillary third molars with panoramic radiography and cone-beam computed tomography. *Imaging Sci Dent*. 2015;45(4):233-40.
40. Fry R, Patidar D, Goyal S, Malhotra A. Proximity of maxillary posterior teeth roots to maxillary sinus and adjacent structures using Denta scan ®. *Indian Journal of Dentistry*. 1 sept 2016;7:126.
41. Terlemez A, Tassoker M, Kizilcakaya M, Gulec M. Comparison of cone-beam computed tomography and panoramic radiography in the evaluation of maxillary sinus pathology related to maxillary posterior teeth: Do apical lesions increase the risk of maxillary sinus pathology? *Imaging Sci Dent*. juin 2019;49(2):115-22.
42. Themkumkwun S, Kitisubkanchana J, Waikakul A, Boonsiriseth K. Maxillary molar root protrusion into the maxillary sinus: a comparison of cone beam computed tomography and panoramic findings. *Int J Oral Maxillofac Surg*. déc 2019;48(12):1570-6.
43. Lopes LJ, Gamba TO, Bertinato JVJ, Freitas DQ. Comparison of panoramic radiography and CBCT to identify maxillary posterior roots invading the maxillary sinus. *Dentomaxillofacial Radiology*. juill 2016;45(6):20160043.
44. Ouadi Z. Diagnostic et prise en charge des sinusites maxillaires odontogènes. *Sciences du Vivant, dumas-01784129*. 2017;
45. Wehrbein H, Diedrich P. Progressive pneumatization of the basal maxillary sinus after extraction and space closure. *Fortschr Kieferorthop*. 1992;53(2):77-83.
46. Gu Y, Sun C, Wu D, Zhu Q, Leng D, Zhou Y. Evaluation of the relationship between maxillary posterior teeth and the maxillary sinus floor using cone-beam computed tomography. *BMC Oral Health*. 2018;18(164):1-7.
47. Ata-Ali J, Diago-Vilalta J, Melo M, Bagan L, Soldini M, Di-Nardo C, et al. What is the frequency of anatomical variations and pathological findings in maxillary sinuses among patients subjected to maxillofacial cone beam computed tomography? A systematic review. *Med Oral*. 2017;0-0.
48. Bouskila C. Cicatrisation et pronostic de la muqueuse sinusienne après chirurgie d'élévation du plancher sinusien. *Sciences du Vivant, dumas-03206777*. 2020;
49. Association des Professeurs de Pathologie Infectieuse et Tropicale. *Maladies infectieuses et tropicales*. In: Association des Professeurs de Pathologie Infectieuse et Tropicale. 17ème édition. E.

Pilly, Montmorency : 2M2 Ed.; 2000.

50. Papon J-F. Sinusite. In: Encyclopédie médico-chirurgicale. Elsevier Masson; 2009. (EMC-Consulte).
51. Colbert KAR, Devakumari D, Sankar DJR. Odontogenic Maxillary Sinusitis - Need for Multidisciplinary Approach- A Review. In 2014.
52. Aring AM, Chan MM, Hospital RM. Current Concepts in Adult Acute Rhinosinusitis. 2016;94(2):9.
53. Al Sayed AA, Agu R, Massoud E. Models for the study of nasal and sinus physiology in health and disease: a review of the literature. *Laryngoscope Investigative Otolaryngology*. 2017;
54. Rosenfeld RM, Piccirillo JF, Chandrasekhar SS, Brook I, Ashok Kumar K, Kramper M, et al. Clinical Practice Guideline (Update): Adult Sinusitis. *Otolaryngol Head Neck Surg*. 1 avr 2015;152(2_suppl):S1-39.
55. Fokkens WJ, Lund VJ, Hopkins C, Hellings PW, Kern R, Reitsma S, et al. European Position Paper on Rhinosinusitis and Nasal Polyps 2020. *Rhinology*. 20 févr 2020;58(Suppl S29):1-464.
56. Ferguson M. Rhinosinusitis in oral medicine and dentistry. *Australian Dental Journal*. sept 2014;59(3):289-95.
57. Akhlaghi F, Esmaeelinejad M, Safai P. Etiologies and Treatments of Odontogenic Maxillary Sinusitis: A Systematic Review. *Iran Red Crescent Med J [Internet]*. 27 déc 2015 [cité 28 avr 2019];17(12). Disponible sur: <https://www.ncbi.nlm.nih.gov/pmc/articles/PMC4706849/>
58. Simuntis R, Kubilius R, Vaitkus S. Odontogenic maxillary sinusitis: A review. *Stomatologija, Baltic and Maxillofacial Journal*. 2014;16(2):39-43.
59. Brook I. Sinusitis of odontogenic origin. *Otolaryngol Head Neck Surg*. sept 2006;135(3):349-55.
60. Mehra P, Murad H. Maxillary sinus disease of odontogenic origin. *Otolaryngologic Clinics of North America*. 1 avr 2004;37(2):347-64.
61. Lee KC, Lee SJ. Clinical Features and Treatments of Odontogenic Sinusitis. *Yonsei Medical Journal*. 2010;51(6):932-7.
62. Arias-Irimia O, Barona-Dorado C, Santos-Marino J, Martinez-Rodriguez N, Martinez-Gonzalez J. Meta-analysis of the etiology of odontogenic maxillary sinusitis. *Medicina Oral Patología Oral y Cirugía Bucal*. 2009;e70-3.
63. Chow AW, Benninger MS, Brook I, Brozek JL, Goldstein EJC, Hicks LA, et al. IDSA clinical practice guideline for acute bacterial rhinosinusitis in children and adults. *Clinical Infectious Diseases*. 2012;54(8):1041-5.
64. Wald ER. Diagnosis and Management of Acute Bacterial Sinusitis. *AAP Guideline*. 2013;54.
65. HAS. Sinusite de l'adulte - Fiche mémo [Internet]. 2016. Disponible sur: https://www.has-sante.fr/upload/docs/application/pdf/2016-11/v1-fm_sinusite_adulte-171116.pdf
66. HAS. Guide des indications et des procédures des examens radiologiques en odontostomatologie. Recommandations pour les professionnels de santé; 2006.
67. Savanne L. Pathologies sinusiennes de découverte fortuite lors d'explorations au CBCT à visée

odontologique. Université Paris Descartes, Sciences du Vivant, dumas-01496171. 2017;

68. Little RE, Long CM, Loehrl TA, Poetker DM. Odontogenic sinusitis: A review of the current literature. *Laryngoscope Investigative Otolaryngology*. 2018;3(2):110-4.
69. Marple B F, Stankiewicz JA, Barody FM, Chow JM, Conley DB, Corey JP. Diagnosis and management of chronic rhinosinusitis in adults. *Journal of Postgraduate Medicine*. 2009;121(6):121-39.
70. Bonfils P, Khettab I, Maurice D. Les sinusites d'origine dentaire : diagnostic et traitement. *Cahier FMC - Le Généraliste*. 2015;(2717):37-9.
71. Le Taillandier De Gabory L, Catherine J-H, Molinier-Blossier S, Lacan A, Castillo L, Russe P, et al. Recommandations de bonnes pratiques de la SFORL lors des chirurgies implantaires en rapport avec le sinus maxillaire. *Annales Françaises d'Oto-rhino-laryngologie et de Pathologie Cervico-faciale*. 2020;137:51-7.
72. Patel NA, Ferguson BJ. Odontogenic sinusitis: an ancient but under-appreciated cause of maxillary sinusitis. *Current Opinion in Otolaryngology & Head and Neck Surgery*. févr 2012;20(1):24.
73. Nair UP, Nair MK. Maxillary sinusitis of odontogenic origin: cone-beam volumetric computerized tomography-aided diagnosis. *Oral Surgery, Oral Medicine, Oral Pathology, Oral Radiology, and Endodontology*. déc 2010;110(6):e53-7.
74. Bomeli SR, Branstetter BF, Ferguson BJ. Frequency of a dental source for acute maxillary sinusitis. *The Laryngoscope*. 2009;119(3):580-4.
75. Whyte A, Boeddinghaus R. Imaging of odontogenic sinusitis. *Clinical Radiology* [Internet]. mars 2019 [cité 28 avr 2019]; Disponible sur: <https://linkinghub.elsevier.com/retrieve/pii/S0009926019301230>
76. Lacan A. Imagerie du sinus maxillaire : du CBCT à l'IRM. In Aix-en-Provence; 2019.
77. Candau P, Princ G, Bami E. Oto-Rhino-Laryngologie et Stomatologie : Internat. Heures de France. 1993.
78. Molinier-Blossier S. La douleur maxillaire : dentaire ou sinusienne ? Bilan complémentaire. In: *Dents et Sinus - Rapport de la Société Française d'ORL et de Chirurgie Cervico-Faciale*. Elsevier Masson; 2017.
79. Longhini AB, Ferguson BJ. Clinical aspects of odontogenic maxillary sinusitis : a case series. *International Forum of Allergy & Rhinology*. 2011;1(5):409-15.
80. Longhini AB, branstetter BF, Ferguson BJ. Otolaryngologists' perceptions of odontogenic maxillary sinusitis. *Laryngoscope*. 2012;122(12):1910-4.
81. André J-M. Pathologies sinusiennes d'origine dentaire: diagnostic et traitement. 2006;237.
82. Gaudin A, Castros S. Pathologies infectieuses : physiopathologie et anatomopathologie. In: *Dents et Sinus - Rapport de la Société Française d'ORL et de Chirurgie Cervico-Faciale*. Elsevier Masson; 2017.
83. Puglisi S, Privitera S, Maiolino L, Serra A, Garotta M, Blandino G, et al. Bacteriological findings and antimicrobial resistance in odontogenic and non-odontogenic chronic maxillary sinusitis. *Journal of Medical Microbiology*. 2011;60(9):1353-9.
84. Zirk M, Dreiseidler T, Pohl M, Rothamel D, Buller J, Peters F, et al. Odontogenic sinusitis maxillaris: A retrospective study of 121 cases with surgical intervention. *Journal of Cranio-Maxillofacial*

Surgery. 1 avr 2017;45(4):520-5.

85. Brook I. Microbiology of acute and chronic maxillary sinusitis associated with an odontogenic origin. *Laryngoscope*. 2005;115(5):823-5.
86. Crovetto-Martínez R, Martín-Arregui FJ, Zabala-López-de-Maturana A, Tudela-Cabello K, Crovetto-de la Torre MA. Frequency of the odontogenic maxillary sinusitis extended to the anterior ethmoid sinus and response to surgical treatment. *Med Oral Patol Oral Cir Bucal*. juill 2014;19(4):e409-13.
87. Rumeau C, Nguyen DT, Gaultier F, Benoudiba F. Examen clinique et imageries sinusiennes. In: *Dents et Sinus - Rapport de la Société Française d'ORL et de Chirurgie Maxillo-Faciale*. Elsevier Masson. Elsevier Masson; 2017.
88. Chelly H, Jabri M, Kadiri F, Chekkoury I, Benchakroun Y. Sinusites maxillaires d'origine dentaire : du diagnostic au traitement. *Le Courrier du Dentiste*. 1999;(15 octobre).
89. Mortuaire G. Pathologies infectieuses : examen clinique. In: *Dents et Sinus - Rapport de la Société Française d'ORL et de Chirurgie Cervico-Faciale*. Le Taillandier de Gabory L., Papon JF., editors. Issy-lès-Moulineaux: Elsevier Masson SAS; 2017.
90. Dobele I, Kise L, Apse P, Bigestans A. Radiographic assessment of findings in the maxillary sinus using cone-beam computed tomography. *Stomatologija, Baltic and Maxillofacial Journal*. 2013;15:119-22.
91. Lopez MC, Gallardo CC, Galdames IS, Valenzuela Jaime San Pedro. Maxillary sinusitis of dental origin. A case report and literature review. *International Journal of Odontostomatology*. 2009;3(1):5-9.
92. Charfi A, Besbes G, Menif D, Ben M'Hamed R, Boussaffa H, Trabelsi S, et al. Les sinusites maxillaires d'origine dentaire : à propos de 31 cas. *Tunis Med*. 2007;85(8):684-7.
93. Abbott PV. Classification, diagnosis and clinical manifestations of apical periodontitis. *Endodontic Topics*. 2004;8:36-54.
94. Savoldelli C, Afota F. Principes et indications des traitements dentaires. In: *Dents et Sinus - Rapport de la Société Française d'ORL et de Chirurgie Cervico-Faciale*. Elsevier Masson; 2017.
95. Wang KL, Nichols BG, Poetker DM, Loehrl TA. Odontogenic sinusitis : a case series studying diagnosis and management. *International Forum of Allergy & Rhinology*. 2015;5(7):595-601.
96. Gilain L, Laurent S. Sinusites maxillaires. In: *EMC d'ORL 2*. Elsevier Masson; 2005. p. 160-73.
97. Felisati G, Saibene AM, Lenzi R, Pipolo C. Late recovery from foreign body sinusitis after maxillary sinus floor augmentation. *BMJ Case Rep [Internet]*. 12 déc 2012 [cité 16 sept 2020];2012. Disponible sur: <https://www.ncbi.nlm.nih.gov/pmc/articles/PMC4544220/>
98. Afota F. Examen clinique et imageries dentaires : sémiologie et examen. In: *Dents et Sinus - Rapport de la Société Française d'ORL et de Chirurgie Cervico-Faciale*. 2017.
99. De Pauw B, Walsh TJ, Donnelly JP, Stevens DA, Edwards JE, Calandra T, et al. Revised Definitions of Invasive Fungal Disease from the European Organization for Research and Treatment of Cancer/Invasive Fungal Infections Cooperative Group and the National Institute of Allergy and Infectious Diseases Mycoses Study Group (EORTC/MSG) Consensus Group. *CLIN INFECT DIS*. 15 juin 2008;46(12):1813-21.
100. Deutsch PG, Whittaker J, Prasad S. Invasive and Non-Invasive Fungal Rhinosinusitis-A Review

and Update of the Evidence. *Medicina (Kaunas)*. 28 juin 2019;55(7).

101. Hora JF. Primary aspergillosis of the paranasal sinuses and associated areas. *The Laryngoscope*. 1965;75(5):768-73.

102. Hamza A, Ishfaq Q, Afzal A, Shafeeq A, Junaid M, Maryum DS, et al. Evaluation of fungal sinusitis on computed tomography and its correlation with endoscopy and histopathology findings. *European Journal of Health Sciences*. 16 déc 2019;4(2):12-9.

103. Seo Y-J, Kim J, Lee J-G, Kim C-H, Yoon J-H. Radiologic characteristics of sinonasal fungus ball : an analysis of 119 cases. *Acta Radiologica*. 2011;52:790-5.

104. Yoon J-H, Xu J, Park S-K, Heo J-H, Kim Y-M, Rha K-S. A retrospective analysis of 538 sinonasal fungus ball cases treated at a single tertiary medical center in Korea (1996-2015). *International Forum of Allergy & Rhinology*. 2017;7(11):1070-5.

105. Chen J-C, Ho C-Y. The Significance of Computed Tomographic Findings in the Diagnosis of Fungus Ball in the Paranasal Sinuses. *Am J Rhinol Allergy*. 1 mars 2012;26(2):117-9.

106. Ho C-F, Lee T-J, Wu P-W, Huang C-C, Chang P-H, Huang Y-L, et al. Diagnosis of a maxillary sinus fungus ball without intralesional hyperdensity on computed tomography. *The Laryngoscope*. 2019;129(5):1041-5.

107. Garin A, Papon J-F, Coste A, Lincot J, Bequignon E, Benoudiba F, et al. Du soin dentaire à la balle fongique : mythe ou réalité ? In: *Dents et Sinus - Rapport de la Société Française d'ORL et de Chirurgie Cervico-Faciale*. Elsevier Masson; 2017.

108. Lambersend Andreotti C. Etiopathogénie des ostéites maxillaires d'origine odontologique. *Sciences du Vivant*, hal-01734221. 2005;

109. Berrone M, Florindi FU, Carbone V, Aldiano C, Pentenero M. Stage 3 Medication-Related Osteonecrosis of the Posterior Maxilla: Surgical Treatment Using a Pedicled Buccal Fat Pad Flap: Case Reports. *Journal of Oral and Maxillofacial Surgery*. 1 nov 2015;73(11):2082-6.

110. Hauman CHJ, Chandler NP, TONG DC. Endodontic implications of the maxillary sinus : a review. *International Endodontic Journal*. Blackwell Science. 2002;127-41.

111. Freedman A, Horowitz I. Complications after apicoectomy in maxillary premolar and molar teeth. *International Journal of Oral and Maxillofacial Surgery*. 1999;28:192-4.

112. Oberli K, Bornstein M, Von Arx T. Periapical surgery and the maxillary sinus : radiographic parameters for clinical outcome. *Oral Surgery, Oral Medicine, Oral Pathology, Oral Radiology, and Endodontology*. 2007;103(6):848-53.

113. Genest-Beucher S. Les complications iatrogènes des matériaux à base d'hydroxyde de calcium au cours des soins dentaires: une revue systématique de la littérature [Chirurgie]. [Aix Marseille Université]: Aix Marseille Université; 2019.

114. Guivarc'h M, Ordioni U, Ahmed HMA, Cohen S, Catherine J-H, Bukiet F. Sodium Hypochlorite Accident: A Systematic Review. *Journal of Endodontics*. 1 janv 2017;43(1):16-24.

115. Summers RB. New concept in maxillary implant surgery : the osteotome technique. *Compendium*. 1994;15(2):152-60.

116. Nedelec O. Implants, sinus lift et aptitude aeronautique. SOFRAMAS; 2010.

117. Tatum HJ. Maxillary and sinus implant reconstructions. *dent clin north america*. 1986;30(2):207-9.
118. Maccotta M, Jabbour M. Chirurgie pré-implantaire : le réhaussement du plancher sinusien. In: *Dents et Sinus - Rapport de la Société Française d'ORL et de Chirurgie Cervico-Faciale*. Elsevier Masson SAS; 2017.
119. Al-Dajani M. Recent Trends in Sinus Lift Surgery and Their Clinical Implications. *Clinical Implant Dentistry and Related Research*. 2016;18(1):10.
120. Al-Moraissi E, Elsharkawy A, Abotaleb B, Alkebsi K, Al-Motwakel H. Does intraoperative perforation of Schneiderian membrane during sinus lift surgery causes an increased the risk of implants failure?: A systematic review and meta regression analysis. *Clinical Implant Dentistry & Related Research*. 2018;20(5):882-9.
121. Marin S, Kirnbauer B, Rugani P, Payer M, Jakse N. Potential risk factors for maxillary sinus membrane perforation and treatment outcome analysis. *Clinical Implant Dentistry & Related Research*. févr 2019;21(1):66-72.
122. Shiffler K, Lee D, Aghaloo T, Moy PK, Pi-Anfruns J. Sinus membrane perforations and the incidence of complications: a retrospective study from a residency program. *Oral Surgery, Oral Medicine, Oral Pathology and Oral Radiology*. 1 juill 2015;120(1):10-4.
123. Schwartz-Arad D, Herzberg R, Dolev E. The prevalence of surgical complications of the sinus graft procedure and their impact on implant survival. *Journal of Periodontology*. 2004;75(4):511-6.
124. Schwarz L, Schiebel V, Hof M, Ulm C, Watzek G, Pommer B. Risk Factors of Membrane Perforation and Postoperative Complications in Sinus Floor Elevation Surgery: Review of 407 Augmentation Procedures. *Journal of Oral and Maxillofacial Surgery*. 1 juill 2015;73(7):1275-82.
125. Allen DZ, Sethia R, Hamersley E, Elmaraghy CA. Presentation of an iatrogenically displaced third molar into the maxillary sinus in a 14-year-old patient successfully removed with an endoscopic approach: a case report and a review of the literature. *J Surg Case Rep [Internet]*. 17 oct 2020 [cité 17 avr 2021];2020(10). Disponible sur: <https://www.ncbi.nlm.nih.gov/pmc/articles/PMC7568961/>
126. Chandrasena F, Singh A, Visavadia BG. Removal of a root from the maxillary sinus using functional endoscopic sinus surgery. *British Journal of Oral and Maxillofacial Surgery*. oct 2010;48(7):558-9.
127. Fusari P, Doto M, Chiapasco M. Removal of a Dental Implant Displaced into the Maxillary Sinus by Means of the Bone Lid Technique. *Case Reports in Dentistry*. 2013;2013:1-5.
128. de Jong MA, Rushinek H, Eliashar R. Removal of dental implants displaced into the maxillary sinus: A case series. *European Journal of Oral Implantology*. déc 2016;9(4):427-33.
129. Tataryn R, Lewis M, Horalek A, Thompson C, Cha B, Pokorny A. Maxillary sinusitis of endodontic origin. *American Association of Endodontists Position Statement*. 2018;1-11.
130. Rodrigues M-TV, Munhoz EA, Cardoso C-L, de Frei C-A. Chronic maxillary sinusitis associated with dental impression material. *Med Oral Patol Oral Cir Bucal*. 2009;4.
131. Deniz Y, Zengin AZ, Karli R. An unusual foreign body in the maxillary sinus: Dental impression material. *Nigerian Journal of Clinical Practice*. 1 janv 2016;19(2):298-300-300.
132. Primo BT, Stringhini DJ, da Costa DJ, Rebellato NLB, Scariot R. Delayed removal of maxillary third molar displaced into the maxillary sinus. *Stomatologija*. 2016;18(4):128-32.

133. Tibi M. La boule de Bichat et ses utilisations en chirurgie orale. Médecine humaine et pathologie, dumas-00909636. 2013;
134. Daif ET. Long-Term Effectiveness of the Pedicled Buccal Fat Pad in the Closure of a Large Oroantral Fistula. *Journal of Oral and Maxillofacial Surgery*. sept 2016;74(9):1718-22.
135. Hasegawa T, Tachibana A, Takeda D, Iwata E, Arimoto S, Sakakibara A, et al. Risk factors associated with oroantral perforation during surgical removal of maxillary third molar teeth. *Oral & Maxillofacial Surgery*. déc 2016;20(4):369-75.
136. Lim AAT, Wong CW, Allen JC. Maxillary Third Molar: Patterns of Impaction and Their Relation to Oroantral Perforation. *Journal of Oral and Maxillofacial Surgery*. mai 2012;70(5):1035-9.
137. Kramer F-J, Baethge C, Swennen G, Teltzrow T, Schulze A, Berten J, et al. Intra- and Perioperative Complications of the LeFort I Osteotomy: A Prospective Evaluation of 1000 Patients. *Journal of Craniofacial Surgery*. nov 2004;15(6):971-7.
138. Eshghpour M, Mianbandi V, Samieirad S. Intra- and postoperative complications of the Le Fort I maxillary osteotomy. *Journal of Craniofacial Surgery*. 2018;29(8):e797-803.
139. Pereira-Filho VA, Gabrielli MFR, Gabrielli MAC, Pinto FA, Rodrigues-Junior AL, Klüppel LE, et al. Incidence of Maxillary Sinusitis Following Le Fort I Osteotomy: Clinical, Radiographic, and Endoscopic Study. *Journal of Oral and Maxillofacial Surgery*. 1 févr 2011;69(2):346-51.
140. Melen I, Lindahl L, Andreasson L, Rundcrantz H. Chronic maxillary sinusitis : definition, diagnosis and relation to dental infections and nasal polyposis. *Acta Oto-Laryngologica*. 1986;101(3-4).
141. Maarek H. Les complications sinusiennes post-implantaires. *Le Fil Dentaire*. 2014;(01/07/14).
142. Saint Surin I, Afota F, Savoldelli C, Castillo L. Complications sinusiennes infectieuses du sinus lift et de l'implantation maxillaire postérieure: Revue de la littérature en vue d'établir des recommandations de bonne pratique. In 2019.
143. Vincent N, Castillo L. Complications sinusiennes des implants et de la chirurgie pré-implantaire. In: *Dents et Sinus - Rapport de la Société Française d'ORL et de Chirurgie Cervico-Faciale*. Elsevier Masson; 2017.
144. Sande MA, Gwaltney JM. Acute Community-Acquired Bacterial Sinusitis: Continuing Challenges and Current Management. *Clinical Infectious Diseases*. 2004;39(Supplement 3):S151-8.
145. HAS. Prévention et traitement de la douleur postopératoire en chirurgie buccale [Internet]. Synthèse des Recommandations Professionnelles; 2005. Disponible sur: https://www.has-sante.fr/upload/docs/application/pdf/douleurs_buccales_synthese_recos.pdf
146. Vincent N, Castillo L. Complications sinusiennes des implants et de la chirurgie pré-implantaire. In: *Dents et Sinus - Rapport de la Société Française d'ORL et de Chirurgie Carvico-Faciale*. Elsevier Masson. 2017.
147. Almog D, Cheng K, Rabah M. Implants migrés dans le sinus maxillaire. *Dental Tribune*. 15 déc 2010;
148. Souissi M, Ben Rejeb M, Bouguila J, Besbes G. Fragment dentaire intra-sinusien ; Caldwell-Luc ou endoscopie ? In Marseille; 2017.
149. Andric M, Saranovic V, Drazic R, Brkovic B, Todorovic L. Functional endoscopic sinus surgery as an adjunctive treatment for closure of oroantral fistulae: a retrospective analysis. *Oral Surgery, Oral Medicine, Oral Pathology, Oral Radiology, and Endodontics*. 2010;109(4):510-6.

150. Costa F, Emanuelli E, Robiony M, Zerman N, Polini F, Politi M. Endoscopic surgical treatment of chronic maxillary sinusitis of dental origin. *Journal of Oral and Maxillofacial Surgery*. 2007;65(2):223-8.
151. Lopatin A, Sysolyatin S, Sysolyatin P, Melnikov M. Chronic maxillary sinusitis of dental origin : is external surgical approach mandatory ? *Laryngoscope*. 2002;112.
152. Michel J. Gestion des complications des élévations sinusiennes : le point de vue de l'ORL. In Aix-en-Provence; 2019.
153. Naros. Fungus Ball of the Maxillary Sinus—Modern Treatment by Osteoplastic Approach and Functional Endoscopic Sinus Surgery. 2019;
154. Lasserre, Aubert. Navigation chirurgicale associée à l'imagerie per-opératoire ». *IRBM News*. 2009;
155. Sukegawa S, Kanno T, Furuki Y. Application of computer-assisted navigation systems in oral and maxillofacial surgery. *Japanese Dental Science Review*. 1 août 2018;54(3):139-49.
156. Singh J, Prasad K, Lalitha RM, Ranganath K. Buccal pad of fat and its applications in oral and maxillofacial surgery: a review of published literature (February) 2004 to (July) 2009. *Oral Surgery, Oral Medicine, Oral Pathology, Oral Radiology, and Endodontology*. déc 2010;110(6):698-705.
157. Thiéry G. Gestion des complications des élévations sinusiennes maxillaires. In Aix-en-Provence; 2019.
158. Gaudin A, Catros S. Pathologies infectieuses : stratégie thérapeutique et résultats selon les étiologies. In: *Dents et Sinus - Rapport de la Société Française d'ORL et de Chirurgie Cervico-Faciale*. Elsevier Masson; 2017.
159. Chemli H, Mnejja M, Dhouib M, Karray F, Ghorbel a., Abdelmoula M. Sinusites maxillaires d'origine dentaire : traitement chirurgical. *Revue de Stomatologie et de Chirurgie Maxillofaciale*. 2012;113(2):87-90.
160. Huang I-Y, Chen C-M, Chuang F-H. Caldwell-Luc procedure for retrieval of displaced root in the maxillary sinus. *Oral Surg Oral Med Oral Pathol Oral Radiol Endod*. déc 2011;112(6):e59-63.
161. Le Gall J, Lescaille G, Descroix V, Guyon A. Corps étranger intra-sinusal : place de la voie d'abord de Caldwell-Luc à l'ère de l'endoscopie. Présentation d'un cas et revue de la littérature. In Aix-en-Provence; 2019.
162. Ebbo D, Oker N. Principes et indications des traitements sinusiens - Traitements chirurgicaux. In: *Dents et Sinus - Rapport de la Société Française d'ORL et de Chirurgie Cervico-Faciale*. Elsevier Masson SAS; 2017.
163. Testori T, Drago L, Wallace SS, Capelli M, Galli F, Zuffetti F, et al. Prevention and Treatment of Postoperative Infections after Sinus Elevation Surgery: Clinical Consensus and Recommendations. *Int J Dent* [Internet]. 2012 [cité 2 avr 2020];2012. Disponible sur: <https://www.ncbi.nlm.nih.gov/pmc/articles/PMC3423929/>
164. Testori T. Maxillary sinus surgery : lateral approach. The state of the Art [Internet]. *Zerodonto*. 2016 [cité 2 avr 2020]. Disponible sur: <https://www.zerodonto.com/en/2016/01/maxillary-sinus-surgery-lateral-approach-state-art/>

LISTE DES TABLEAUX

TABLEAU 1 – ANOMALIES DU SINUS MAXILLAIRE DETECTEES LORS DE L'ANALYSE DE 500 CBCT. SOURCE : (28) - 55 -

TABLEAU 2 – CLASSIFICATION DES SINUSITES FONGIQUES INVASIVES ET NON INVASIVES SELON LE TERRAIN IMMUNITAIRE DU PATIENT. SOURCE : (101). - 58 -

TABLEAU 3 – COMPARAISON DES TROIS TECHNIQUES OPERATOIRES COURAMMENT UTILISEES POUR RETIRER UN CORPS ETRANGER INTRASINUSIEN (VOIE CRESTALE, VOIE LATERALE CALDWELL-LUC ET MEATOTOMIE MOYENNE). SOURCE : (161) (162). - 99 -

LISTE DES FIGURES

- FIGURE 1 – CROISSANCE DES SINUS MAXILLAIRES ET DEVELOPPEMENT DES DENTURES. - 5 -
- FIGURE 2 – TOMODENSITOMETRIE (TDM) EN COUPE CORONALE D'UN SUJET SAIN. SOURCE : (8). - 5 -
- FIGURE 3 – HYPOTHESE DE PNEUMATISATION DES SINUS MAXILLAIRES : DIFFERENTS DEGRES D'HYPOLASIE (A,B) JUSQU'A L'APLASIE (C). SOURCE : (15). - 6 -
- FIGURE 4 - ANATOMIE DES CAVITES NASO-SINUSIENNES (COUPE SAGITTALE EN VUE MEDIALE (A GAUCHE) ET COUPE FRONTALE (A DROITE) PASSANT PAR LES FOSSES NASALES) : 1-SINUS FRONTAL ; 2-NEURONES OLFACTIFS DANS LA FENTE OLFRACTIVE ; 3-CAVITE NASALE ; 4-CORNET MOYEN ; 5-CORNET INFÉRIEUR ; 6-VESTIBULE NASAL ; 7-CAVITE ORALE ; 8-BOITE CRANIENNE ; 9-BULBE OLFRACTIF ; 10-CORNET SUPÉRIEUR ; 11-SINUS SPHÉNOÏDAL ; 12-ORIFICE DE LA TROMPE D'EUSTACHE ; 13-PALAIS OSSEUX ; 14-SINUS MAXILLAIRE ; 15-LABYRINTHE ETHMOÏDAL ET CELLULES ETHMOÏDALES ; 16-ORBITE ; 17-SEPTUM NASAL COMPOSE DE LA LAME PERPENDICULAIRE DE L'ETHMOÏDE EN HAUT ET DU VOMER EN BAS ; 18-LAME CRIBLEE DE L'ETHMOÏDE. SOURCE : (17) - 7 -
- FIGURE 5 – COUPE CADAVERIQUE CORONALE DU SINUS MAXILLAIRE ET CAVITE NASALE DROITES. SOURCE : DR IVAN ROMANET, DOCUMENT PEDAGOGIQUE AIX-MARSEILLE UNIVERSITE, 2020. - 7 -
- FIGURE 6 – ARTERE ANTRALE VISIBLE LORS DE SON TRAJET INTRAOSSEUX DANS LA PAROI LATÉRALE DU SINUS (L'ARTERE EST POINTÉE PAR LE TRIANGLE). SOURCE : (20). - 8 -
- FIGURE 7 – VASCULARISATION DU SINUS MAXILLAIRE : L'ARTERE CAROTIDE COMMUNE (CC) SE DIVISE EN ARTERE CAROTIDE INTERNE (CI) ET ARTERE CAROTIDE EXTERNE (CE). OUTRE L'ARTERE TEMPORALE SUPERFICIELLE (TS), UNE DES BRANCHES DE LA CAROTIDE EXTERNE EST L'ARTERE MAXILLAIRE (MAX) QUI PASSE ENTRE LES DEUX FAISCEAUX DU MUSCLE PTÉRYGOÏDIEN LATÉRAL (PTE). L'ARTERE MAXILLAIRE DONNE L'ARTERE ALVEOLAIRE POSTÉRO-SUPÉRIEURE (AP) ET L'ARTERE INFRA-ORBITAIRE (IA) QUI S'ANASTOMOSENT EN DEUX BOUCLES POUR DONNER L'ARTERE ALVEOLO-ANTRALE (A) : UNE BOUCLE PÉRIOSTÉE (TRAIT PLEIN) ET UNE BOUCLE INTRA-OSSEUSE (POINTILLES). SOURCE : (19). - 9 -
- FIGURE 8 – SCHEMA DE LA MUQUEUSE SINUSIENNE : IL S'AGIT D'UN EPITHELIUM CYLINDRIQUE PSEUDOSTRATIFIE CILIE (« PSEUDO STRATIFIED CILIATED COLUMNAR EPITHELIAL CELL ») CONTENANT DES CELLULES CALICIFORMES ACINEUSES, SECRETRICES DE MUCUS (« GOBLET CELL »). LA MOBILITE DES CILS EST A L'ORIGINE DE LA CLAIRANCE MUCO-CILIAIRE (« MUCOCILIARY CLEARANCE » – MCC). L'EPITHELIUM REPOSE SUR UNE MEMBRANE BASALE (« BASEMENT MEMBRANE ») ET SUR LE PÉRIOSTE SINUSIEN (« PERIOTEUM »). ABRÉVIATIONS : MCP-1 (MONOCYTE CHEMOTACTIC PROTEIN 1), MIP-1(MACROPHAGE INFLAMMATORY PROTEIN 1), IL (INTERLEUKINES), TNF (TUMOR NECROSIS FACTOR). SOURCE : (22). - 10 -
- FIGURE 9 – SCHEMA DE LA RUPTURE DE LA MUQUEUSE SINUSIENNE SUITE A UNE INFECTION ODONTOGENE. SOURCE : (22). - 11 -
- FIGURE 10 - SCHEMAS DU COMPLEXE NASO-SINUSIEN EN COUPE CORONALE PASSANT PAR LE MEAT MOYEN. A GAUCHE : VUE DE LA FACE EN COUPE CORONALE REPRESENTANT LES MOLAIRES MAXILLAIRES, LES CAVITES NASALES ET LES CORNETS, LES SINUS MAXILLAIRES, LES SINUS FRONTAUX ET LES CAVITES ORBITAIRES. LE BLOCAGE DU MEAT MOYEN PAR UN POLYPE NASAL EST REPRESENTÉ. A DROITE : SCHEMA DE LA CAVITE NASALE ET DU SINUS MAXILLAIRE GAUCHES. SOURCE : (22). - 14 -
- FIGURE 11 – DIVERS ASPECTS RADIOLOGIQUES ET ENDOSCOPIQUES DU SINUS MAXILLAIRE (SOURCE : (8). - 15 -
- FIGURE 12 – RAPPORTS DU SINUS MAXILLAIRE AVEC LES DENTS. - 17 -
- FIGURE 13 – RAPPORT VERTICAL DES DENTS MAXILLAIRES POSTÉRIEURES AVEC LE SINUS MAXILLAIRE SELON LA CLASSIFICATION DE JUNG ET CHO (2015) (B = COTE VESTIBULAIRE ; P = COTE PALATIN). SOURCE : (37). - 17 -

FIGURE 14 – IMAGES CBCT ILLUSTRANT LA CLASSIFICATION DE JUNG & CHO (2015). A-TYPE 0 : L'APEX DES RACINES EST A DISTANCE DU PLANCHER SINUSIEN ; B-TYPE 1 : L'APEX EST EN CONTACT AVEC LE PLANCHER ; C-TYPE 2 : LES BORDS LATERAUX DES RACINES SONT EN CONTACT AVEC LE PLANCHER SANS PROJECTION DANS LE SINUS ; D-TYPE 3 : LES RACINES SE PROJETTENT DANS LE SINUS. SOURCE : (38). - 18 -

FIGURE 15 – IMAGES CBCT ILLUSTRANT LA PROTRUSION DES RACINES DANS LE SINUS SELON LA CLASSIFICATION DE JUNG & CHO (2015) : A- B2P3 ; B-B3P0 ; C-B3P1 ; D-B3P2 ; E-B3P3. SOURCE : (38). - 18 -

FIGURE 16 – IMAGES CBCT ET REPRESENTATIONS SCHEMATIQUES ILLUSTRANT LA RELATION VERTICALE ENTRE LES APEX DES DENTS MAXILLAIRES POSTERIEURES ET LE SINUS MAXILLAIRE. DE GAUCHE A DROITE : GROUPE 1 : APEX DENTAIRE DANS LE SINUS (DISTANCE<0) ; GROUPE 2A : APEX EN CONTACT AVEC LE SINUS AVEC SURELEVATION DU PLANCHER SINUSIEN (DISTANCE=0) ; GROUPE 2B : APEX EN CONTACT AVEC LE PLANCHER SINUSIEN SANS SURELEVATION (DISTANCE=0) ; GROUPE 3 : APEX A DISTANCE DU PLANCHER (DISTANCE>0). SOURCE : (6). - 19 -

FIGURE 17 – IMAGES CBCT ET REPRESENTATIONS SCHEMATIQUES DE KANG ET AL. (2015) ILLUSTRANT LA RELATION HORIZONTALE ENTRE LES APEX DES DENTS MAXILLAIRES POSTERIEURES ET LE SINUS MAXILLAIRE. DE GAUCHE A DROITE : GROUPE A : LE POINT DECLIVE EST DU COTE VESTIBULAIRE DES RACINES ; GROUPE B : LE POINT DECLIVE EST ENTRE LES RACINES ; GROUPE C : LE POINT DECLIVE EST DU COTE PALATIN DES RACINES. SOURCE : (6). - 20 -

FIGURE 18 – RAPPORTS ENTRE PLANCHER SINUSIEN ET DENTS MAXILLAIRES POSTERIEURES SUR RADIOGRAPHIE PANORAMIQUE SELON JUNG & CHO (2015). A-TYPE 0 (APEX RADICULAIRE A DISTANCE DU PLANCHER) ; B-TYPE 1 (APEX EN CONTACT AVEC LA CORTICALE DU PLANCHER) ; C-TYPE 3 (PROTRUSION DES APEX DANS LA CAVITE SINUSIENNE). SOURCE : (38). - 20 -

FIGURE 19 – CONTINUTE DE LA CORTICALE SINUSIENNE SUR RADIOGRAPHIE PANORAMIQUE. A-CONTINUTE DE LA CORTICALE ; B-RUPTURE DANS CONTINUTE DE LA CORTICALE. SOURCE : (38). - 21 -

FIGURE 20 – SCHEMA ILLUSTRANT LA PNEUMATISATION PROGRESSIVE DU SINUS MAXILLAIRE (FLECHE NOIRE) APRES L'EXTRACTION DE 16 ET LA FERMETURE DE L'ESPACE ENTRE 15 ET 17 PAR DISTOVERSION DE 15 ET MESIOVERSION DE 17. SOURCE : (45). - 22 -

FIGURE 21 – CLASSIFICATION DE JUNG & CHO (2015) DES RAPPORTS ANATOMIQUES DU SINUS MAXILLAIRE AVEC LES RACINES DES TROISIEMES MOLAIRE MAXILLAIRES. A-CLASSE 1 : PLANCHER SINUSIEN AU-DESSUS DES RACINES ; B-CLASSE 2 : PLANCHER SINUSIEN EN CONTACT AVEC L'APEX DES RACINES ; C-CLASSE 3 : PLANCHER SINUSIEN SUPERPOSE AVEC LE PREMIER TIERS APICAL TIERS DES RACINES ; D-CLASSE 4 : PLANCHER SINUSIEN SUPERPOSE AVEC LE DEUXIEME TIERS APICAL DES RACINES ; E-CLASSE 5 : PLANCHER SINUSIEN SUPERPOSE A LA TOTALITE DES RACINES AVEC FRANCHISSEMENT DE LA JONCTION EMAIL-CEMENT. - 23 -

FIGURE 22 – CLASSIFICATION DE JUNG & CHO (2015) DES TROISIEMES MOLAIRE MAXILLAIRES SELON LEUR ANGULATION A PARTIR D'IMAGES CBCT. V-DENT VERTICALE ; B-DENT VESTIBULOVERSION ; L-LINGUOVERSION ; BL-VESTIBULO-LINGUOVERSION ; M-MESIOVERSION ; D-DISTOVERSION ; H-DENT HORIZONTALE ; I-DENT INVERSEE. SOURCE : (39). - 23 -

FIGURE 23 – SINUSITE MAXILLAIRE AIGUE : HISTOIRE DE LA MALADIE. SOURCE : (55). - 31 -

FIGURE 24 – SINUSITES MAXILLAIRES AIGUES. AB-TDM EN COUPE CORONALE (A) ET AXIALE (B) D'UNE SINUSITE MAXILLAIRE AIGUE GAUCHE MONTRANT UN NIVEAU HYDRO-AERIQUE AVEC DES BULLES D'AIR ET UNE DEVIATION SEPTALE GAUCHE ASSOCIEE A UNE CONCHA BULLOSA DROITE ET UN CORNET INFERIEUR DROIT HYPERPLASIQUE ; C-TDM EN COUPE CORONALE D'UNE SINUSITE AIGUE ODONTOGENE GAUCHE MONTRANT UNE RADIO-OPACITE COMPLETE DES SINUS ANTERIEURS GAUCHE, UN FRAGMENT DENTAIRE INTRASINUSIEN ET UNE SOLUTION DE CONTINUTE DU PLANCHER SINUSIEN ; D-SINUSITE BILATERALE SIMPLE MONTRANT UN EPAISSISSEMENT MUQUEUX CIRCONFERENTIEL DES SINUS MAXILLAIRES. SOURCE : (67) - 31 -

FIGURE 25 – CBCT DES SINUS PARANASaux PRESENTANT UNE SINUSITE MAXILLAIRE AIGUE, DUE A A - UN IMPLANT INTRASINUSIEN DANS LE SINUS MAXILLAIRE GAUCHE ; B - UNE COMMUNICATION BUCCO-SINUSIENNE SUITE A L'AVULSION DE LA 17. ON NOTE UNE RADIO-OPACITE COMPLETE DU SINUS MAXILLAIRE DROIT (*). SOURCE : (61).- 32 -

- FIGURE 26 – IMAGES RADIOLOGIQUES D’UNE SINUSITE MAXILLAIRE ODONTOGENE AYANT UNE DOUBLE ORIGINE : L’INCLUSION DE 18 ET UNE RESORPTION EXTERNE DE 16. A- RADIOGRAPHIE PANORAMIQUE B- CLICHE DE WATERS C- TDM EN COUPE AXIALE MONTRANT UNE BULLE D’AIR DANS LE COMPLEMENT DU SINUS DROIT D- TDM EN COUPE CORONALE MONTRANT L’IMPLICATION DIRECTE DE 16 DANS LE SINUS DROIT E- TDM EN COUPE SAGITTALE MONTRANT L’IMPLICATION DIRECTE DE 18 DANS LE SINUS DROIT. SOURCE : (22). - 32 -
- FIGURE 27 - IMAGES RADIOLOGIQUES D’UNE SINUSITE MAXILLAIRE ODONTOGENE CAUSEE PAR UNE INFECTION PERI-APICALE DE 17 A- RADIOGRAPHIE PANORAMIQUE B- CLICHE DE WATERS C- CBCT EN COUPE AXIALE MONTRANT UN COMPLEMENT COMPLET DU SINUS DROIT D- CBCT EN COUPE CORONALE MONTRANT LE KYSTE PERI-APICAL AUTOUR DE LA RACINE PALATINE DE 17 ET LA LYSE OSSEUSE COMPLETE DU PLANCHER SINUSIEN DROIT. SOURCE : (22). - 32 -
- FIGURE 28 – EXAMEN ENDOSCOPIQUE DE LA CAVITE NASALE GAUCHE MONTRANT LE CORNET MOYEN ET UN ECOULEMENT PURULENT PAR LE MEAT MOYEN. SOURCE : (68). - 33 -
- FIGURE 29 – IMAGES RADIOLOGIQUES D’UN PATIENT PRESENTANT UNE PANSINUSITE DES SINUS PARANASaux DROITS ET GAUCHES CAUSEE PAR UNE INFECTION PERI-APICALE DE 16. A- RADIOGRAPHIE PANORAMIQUE B- CLICHE DE WATER C- TDM EN COUPE AXIALE MONTRANT LE COMPLEMENT COMPLET DES SINUS MAXILLAIRES DROIT ET GAUCHE D- TDM EN COUPE CORONALE MONTRANT UNE SINUSITE BILATERALE DES SINUS MAXILLAIRES, FRONTAUX ET ETHMOÏDAUX E- TDM EN COUPE SAGITTALE MONTRANT LA LESION INFECTIEUSE AUTOUR DES RACINES DE 16. SOURCE : (22). - 36 -
- FIGURE 30 – CBCT EN COUPE CORONALE MONTRANT LES SINUS MAXILLAIRES ET LES CAVITES NASALES. L’IMAGE 3D CENTREE SUR LES ARCADES MAXILLAIRES ET LES BAS-FONDS SINUSIENS (A GAUCHE) MONTRE UNE RADIO-OPACITE DES DEUX SINUS MAIS NE PERMET PAS D’OBSERVER LA BALLE FONGIQUE MISE EN EVIDENCE PAR L’IMAGE 3D DE LA TOTALITE DES CAVITES NASOSINUSIENNES (A DROITE). SOURCE : DR IVAN ROMANET, CONFERENCE ACOSE, AVRIL 2020. - 37 -
- FIGURE 31 – CBCT D’UNE SINUSITE MAXILLAIRE ODONTOGENE AVANT (A) ET APRES (B) L’AVULSION DE LA DENT CAUSALE. ON NOTE QUE L’AVULSION DE LA DENT CAUSALE A RESOLU LA SINUSITE. SOURCE : DR PHILIPPE ROCHE-POGGI – MARSEILLE. - 49 -
- FIGURE 32 – CBCT MAXILLAIRE EN COUPE PANORAMIQUE MONTRANT L’ARCADE DENTAIRE MAXILLAIRE COMPLETE, LA PRESENCE DE DENTS ANTRALES ET UN EPAISSISSEMENT BILATERAL DE LA MUQUEUSE SINUSIENNE. LES SINUS ET LES CAVITES NASALES SONT PARTIELLEMENT VISUALISES, LES MEATS MOYENS NE SONT PAS VISUALISES. SOURCE : DR PHILIPPE ROCHE-POGGI – MARSEILLE. - 50 -
- FIGURE 33 – VUE ENDOSCOPIQUE D’UN ECOULEMENT PURULENT AU NIVEAU DU MEAT MOYEN, SIGNE D’UNE SINUSITE MAXILLAIRE AIGUE PURULENTE. SOURCE : (97). - 54 -
- FIGURE 34 - ANOMALIES DU SINUS MAXILLAIRE DETECTEES LORS DE L’ANALYSE DE CBCT. (A) EPAISSISSEMENT MUQUEUX \leq 3MM ; (B) EPAISSISSEMENT MUQUEUX $>$ 3MM ; DISCONTINUTE DU PLANCHER SINUSIEN DUE A (C) OSTEITE PERI-APICALE ; (D) MIGRATION DE SUBSTITUT OSSEUX ; (E) IMPLANT INTRASINUSIEN ; (F) EXTRACTION DENTAIRE ; (G) DEPASSEMENT DE MATERIAU D’OBTURATION ENDODONTIQUE ; (G) CBS DE CAUSE INCONNUE. SOURCE : (28). - 56 -
- FIGURE 35 – ASPECT MACROSCOPIQUE D’UNE BALLE FONGIQUE (VUE ENDOSCOPIQUE). SOURCE : (9). - 57 -
- FIGURE 36 – SCANNER DES SINUS D’UN PATIENT VU EN REFORMATION AXIALE ET FENETRE OSSEUSE (A, B) ET REFORMATION CORONALE EPAISSE ET FENETRE TISSUS MOUS (C, D). - 59 -
- FIGURE 37 – SINUSITES MAXILLAIRES D’ORIGINE ENDODONTIQUE DUES A UNE OSTEITE PERI-APICALE ET DEPASSEMENT DE MATERIAU D’OBTURATION CANALAIRE. SOURCE : DOCUMENT PEDAGOGIQUE AIX-MARSEILLE UNIVERSITE, 2020.- 62 -
- FIGURE 38 – INSTRUMENTS ENDODONTIQUES UTILISES POUR LA MISE EN FORME CANALAIRE (A DROITE). INSTRUMENT FRACTURE (A GAUCHE). SOURCES : PR FREDERIC BUKIET – AIX-MARSEILLE UNIVERSITE ET (155). - 65 -
- FIGURE 39 – SURELEVATION DU PLANCHER SINUSIEN PAR ABORD CRESTAL. SOURCE : (116). - 67 -
- FIGURE 40 - SURELEVATION DU PLANCHER SINUSIEN PAR ABORD LATERAL. SOURCE : (116). - 67 -

- FIGURE 41 – PERFORATION DE LA MEMBRANE SINUSIENNE LORS D'UNE CHIRURGIE D'ELEVATION SINUSIENNE PAR ABORD LATERAL. SOURCE : (121) - 70 -
- FIGURE 42 – TDM METTANT EN EVIDENCE LA MIGRATION D'UN IMPLANT DENTAIRE DANS LE SINUS MAXILLAIRE DROIT. SOURCE : DR PHILIPPE ROCHE-POGGI- MARSEILLE. - 71 -
- FIGURE 43 – SINUSITE MAXILLAIRE D'ORIGINE PRE-IMPLANTAIRE (SMOPI). SOURCE : DR PHILIPPE ROCHE-POGGI – MARSEILLE. - 72 -
- FIGURE 44 – TDM D'UN PATIENT PRESENTANT UNE SINUSITE ETHMOÏDO-MAXILLAIRE DROITE D'ORIGINE IATROGENE. A GAUCHE : TDM PRE-OPERATOIRE (COUPE CORONALE) METTANT EN EVIDENCE LA SINUSITE ETHMOÏDO-MAXILLAIRE DROITE DUE A DES GREFFONS OSSEUX INFECTES EN SUSPENSION DANS LE SINUS MAXILLAIRE. UNE FISTULE OROANTRALE DROITE EST AUSSI MISE EN EVIDENCE. AU CENTRE : AUTRE COUPE CORONALE MONTRANT LE BLOCAGE DE L'OSTIUM SINUSIEN PAR LE SEPTUM NASAL EMPECHANT LE DRAINAGE DU SINUS MAXILLAIRE. A DROITE : TDM POST-OPERATOIRE (COUPE CORONALE) MONTRANT LA GUERISON DE LA SINUSITE ETHMOÏDO-MAXILLAIRE DROITE 2 MOIS APRES L'INTERVENTION CHIRURGICALE ET EXPULSION SPONTANEE DES GREFFONS INFECTEES. SOURCE : (97). - 73 -
- FIGURE 45 – COMMUNICATION BUCCO-SINUSIENNE SUITE A L'AVULSION DE 26 CHEZ UNE PATIENTE PRESENTANT UNE SINUSITE CHRONIQUE. SOURCE : (133) - 74 -
- FIGURE 46 – TDM EN COUPE CORONALE (A) ET SAGITTALE (B) D'UNE PANSINUSITE DROITE SUITE A L'AVULSION TRAUMATIQUE DE 17. ON OBSERVE UNE CBS EN REGARD DU SITE D'EXTRACTION. UN FRAGMENT DENTAIRE A ETE PROJETE DANS LE SINUS (FLECHE). SOURCE : (26) - 74 -
- FIGURE 47 – IMAGES RADIOLOGIQUES D'UN PATIENT PRESENTANT UNE SINUSITE MAXILLAIRE D'ORIGINE IATROGENE CAUSEE PAR LA DENT 18 PROJETEE DANS LE SINUS DROIT. A- RADIOGRAPHIE PANORAMIQUE B- CLICHE DE WATER C- TDM EN COUPE CORONALE MONTRANT UN KYSTE AVEC LYSSE OSSEUSE ET UNE OBSTRUCTION DE L'OS D- TDM EN COUPE AXIALE MONTRANT LA MASSE KYSTIQUE POSTERIEURE (SOURCE : (22)) - 75 -
- FIGURE 48 – TDM EN COUPE PANORAMIQUE (A GAUCHE) MONTRANT LA PRESENCE D'UN CORPS ETRANGER RADIO-OPAQUE (MATERIAU D'EMPREINTE) DANS LA REGION POSTERIEURE DU SINUS MAXILLAIRE DROIT. A DROITE : TDM EN COUPE CORONALE MONTRANT LA PRESENCE D'UN CORPS ETRANGER RADIO-OPAQUE (MATERIAU D'EMPREINTE), UNE OPACIFICATION DU SINUS MAXILLAIRE DROIT ET UNE HYPEROSTOSE REACTIONNELLE DE LA PAROI SINUSIENNE. SOURCE : (130). - 77 -
- FIGURE 49 : ALGORITHME POUR DIFFERENCIER UNE SINUSITE D'ORIGINE BACTERIENNE D'UNE SINUSITE D'ORIGINE VIRALE. PROCEDURE THERAPEUTIQUE. SOURCE : (144) - 87 -
- FIGURE 50 - RECUPERATION D'UN IMPLANT AYANT MIGRE DANS LE SINUS MAXILLAIRE GAUCHE (PHOTO DE GAUCHE) OU D'UNE RACINE DENTAIRE PROJETEE DANS LE SINUS MAXILLAIRE DROIT (PHOTO DE DROITE) PAR LA TECHNIQUE DE CALDWELL-LUC. SOURCES : (147) ; (148). - 92 -
- FIGURE 51 – ZONE VISUELLEMENT ACCESSIBLE PAR L'OPTIQUE (EN JAUNE) LORS D'UNE MEATOTOMIE MOYENNE PAR VOIE ENDOSCOPIQUE. SOURCE : (152). - 92 -
- FIGURE 52 – SCHEMA REPRESENTANT LES TECHNIQUES OPERATOIRES D'UNE FERMETURE DE CBS SUIVANTES : 1-FERMETURE DIRECTE, 2-LAMBEAU VESTIBULAIRE, 3-LAMBEAU PALATIN PEDICULE SIMPLE, 4- LAMBEAU PALATIN PEDICULE EN ROTATION. SOURCE : (22). - 95 -
- FIGURE 53 – UTILISATION DU CORPS ADIPEUX (BFP) DE LA JOUE POUR REFERMER UNE CBS. SOURCE : (133). - 95 -
- FIGURE 54 - PERFORATION DE LA MEMBRANE SINUSIENNE LORS D'UNE CHIRURGIE D'ELEVATION SINUSIENNE PAR ABORD LATERAL (A GAUCHE). LA REPARATION S'EST FAITE EN PEROPERATOIRE GRACE A LA MISE EN PLACE D'UNE MEMBRANE DE COLLAGENE FIXEE PAR 2 PINS (AU CENTRE) PUIS DU SUBSTITUT OSSEUX (A DROITE). SOURCE : (121) - 97 -

- FIGURE 55 – SCHEMAS DES TECHNIQUES CHIRURGICALES DE PRISE EN CHARGE D'UNE SINUSITE MAXILLAIRE ODONTOGENE OU IATROGENE : A-TECHNIQUE DE CALDWELL-LUC ; B-MEATOTOMIE MOYENNE PAR VOIE ENDONASALE ASSISTEE PAR ENDOSCOPIE ; CDE-TECHNIQUE COMBINEE « DOUBLE-BARREL APPROACH ». SOURCE : (22). - 98 -
- FIGURE 56 – CONDUITE A TENIR DEVANT UNE SYMPTOMATOLOGIE DE SINUSITE MAXILLAIRE EN PRATIQUE ODONTOLOGIQUE. SYNTHESE DES ELEMENTS ABORDES DANS CE TRAVAIL DE THESE. - 101 -
- FIGURE 57 – ARBRE DECISIONNEL DE LA PRISE EN CHARGE PAR LE CHIRURGIEN-DENTISTE D'UN PATIENT PRESENTANT DES SYMPTOMES DE SINUSITE MAXILLAIRE (INSPIRE DE (67)). - 102 -
- FIGURE 58 – ORGANIGRAMME REPRENANT LES DIFFERENTES ETIOLOGIES D'UNE SINUSITE MAXILLAIRE ET LEUR PRISE EN CHARGE. - 103 -
- FIGURE 59 – ALGORITHME DECISIONNEL DANS LE CADRE DE LA SURVENUE DE COMPLICATIONS INFECTIEUSES SINUSIENNES SUITE A UN TRAITEMENT ENDODONTIQUE. SOURCE : (94). - 103 -
- FIGURE 60 – ALGORITHME DECISIONNEL DANS LE CADRE DE LA SURVENUE DE COMPLICATIONS INFECTIEUSES SINUSIENNES SUITE A UNE CHIRURGIE IMPLANTAIRE. SOURCE : (163) (143). - 104 -
- FIGURE 61 – IMAGE TDM EN COUPE CORONALE D'UN CORPS ETRANGER DANS LE SINUS DROIT. SOURCE : DR ROMAIN CASTRO – MARSEILLE. - 107 -
- FIGURE 62 – IMAGE TDM EN COUPE AXIALE D'UN CORPS ETRANGER DANS LE SINUS DROIT. SOURCE : DR ROMAIN CASTRO – MARSEILLE. - 107 -
- FIGURE 63 – ABORD LATERAL DANS LE SINUS MAXILLAIRE DROIT PAR LA TECHNIQUE DE CALDWELL-LUC. SOURCE : DR ROMAIN CASTRO – MARSEILLE. - 108 -
- FIGURE 64 – CORPS ETRANGER SORTI PAR ASPIRATION HORS DE LA CAVITE SINUSIENNE. SITUATION POST-OPERATOIRE. SOURCE : DR ROMAIN CASTRO – MARSEILLE. - 108 -
- FIGURE 65 – RADIOGRAPHIE RETROALVEOLAIRE DE 16 MONTRANT UNE LESION CARIEUSE OCCLUSALE PROFONDE (FLECHES BLEUES) ET UNE LIPOE EN RAPPORT ETROIT AVEC LE SINUS MAXILLAIRE DROIT (FLECHES ROUGES). SOURCE : PR FREDERIC BUKIET – AIX-MARSEILLE UNIVERSITE. - 109 -
- FIGURE 66 – IMAGES CBCT MONTRANT UNE LESION CARIEUSE OCCLUSALE PROFONDE SUR 16 (FLECHES BLEUES) ET DES LESIONS PERI-APICALES AUTOUR DES TROIS RACINES. UN DEUXIEME CANAL DANS LA RACINE MESIO-VESTIBULAIRE (FLECHE BLANCHE) AINSI QU'UN CANAL LATERAL (FLECHES VERTES) DANS LE CANAL PALATIN SONT MIS EN EVIDENCE. SOURCE : PR FREDERIC BUKIET – AIX-MARSEILLE UNIVERSITE. - 110 -
- FIGURE 67 – IMAGE CBCT EN COUPE SAGITTALE MONTRANT LE RAPPORT ETROIT DE LA LESION AVEC LE SINUS MAXILLAIRE ET L'EPASSISSEMENT DE LA MUQUEUSE SINUSIENNE (FLECHE ROSE). SOURCE : PR FREDERIC BUKIET – AIX-MARSEILLE UNIVERSITE. - 110 -
- FIGURE 68 – INSTRUMENTS ENDODONTIQUES UTILISES POUR LA MISE EN FORME CANALAIRE. SOURCE : PR FREDERIC BUKIET – AIX-MARSEILLE UNIVERSITE. - 111 -
- FIGURE 69 – CONTROLE A 1 AN ET COMPARAISON DES SITUATIONS POST-OPERATOIRES IMMEDIATE ET A 1 AN. SOURCE : PR FREDERIC BUKIET – AIX-MARSEILLE UNIVERSITE. - 111 -
- FIGURE 70 – COMPARAISON DES SITUATIONS PRE- ET POST-OPERATOIRES. SOURCE : PR FREDERIC BUKIET – AIX-MARSEILLE UNIVERSITE. - 111 -
- FIGURE 71 – IMAGE CBCT EN COUPE CORONALE METTANT EN EVIDENCE UNE SINUSITE MAXILLAIRE DROITE AVEC PRESENCE DE MATERIAU D'OBTURATION AU NIVEAU DU BAS-FOND ANTERIEUR MEDIAL. - 112 -

FIGURE 72 – IMAGES CBCT EN COUPE SAGITTALE METTANT EN EVIDENCE UNE SINUSITE MAXILLAIRE DROITE AVEC PRESENCE DE MATERIAU D'OBTURATION AU NIVEAU DU BAS-FOND ANTERIEUR. ON NOTE UNE RUPTURE DE LA CONTINUITE DU PLANCHER SINUSIEN AU NIVEAU DE L'APEX DE 16. - 113 -

FIGURE 73 - CONTROLE POST-OPERATOIRE A 1 MOIS (RADIOGRAPHIE PANORAMIQUE). PRESENCE DU CORPS ETRANGER DANS LE SINUS DROIT. - 114 -

FIGURE 74 – IMAGES SCANNER NASO-SINUSIENNES EN COUPE SAGITTALE POUR LA PLANIFICATION DE L'INTERVENTION PAR NEURONAVIGATION. - 114 -

FIGURE 75 – IMAGES SCANNER NASO-SINUSIENNES EN COUPE CORONALE POUR LA PLANIFICATION DE L'INTERVENTION PAR NEURONAVIGATION. - 115 -

FIGURE 76 – IMAGE SCANNER NASO-SINUSIENNES EN COUPE AXIALE POUR LA PLANIFICATION DE L'INTERVENTION PAR NEURONAVIGATION. - 115 -


FIGURE 77 – RADIOGRAPHIE PANORAMIQUE DE CONTROLE POST-OPERATOIRE A 1 MOIS. ON NOTE L'ABSENCE DE PATHOLOGIE SINUSIENNE AINSI QUE L'ABSENCE DE CORPS ETRANGER DANS LE SINUS DROIT. LES SINUS MAXILLAIRES SONT SAINS. - 116 -

TABLE DES MATIERES

Remerciements	vii
Sommaire	xiv
Introduction	- 1 -
Partie I – ANATOMIE ET PHYSIOLOGIE DU SINUS MAXILLAIRE	- 3 -
I - LES GRANDS EVENEMENTS EMBRYOLOGIQUES DU DEVELOPPEMENT DENTO-MAXILLAIRE	- 4 -
II - ANATOMIE DESCRIPTIVE	- 7 -
II.1 - Anatomie du sinus maxillaire	- 7 -
II.2 - Histologie	- 9 -
II.2.1 - L'épithélium sinusien	- 9 -
II.2.2 - L'os	- 11 -
II.3 - Radioanatomie	- 11 -
II.3.1 - Généralités	- 11 -
II.3.2 - Anatomie fonctionnelle	- 12 -
II.3.3 - Variations anatomiques des sinus	- 13 -
II.3.3.1 - Variantes à risque de confinement	- 13 -
II.3.3.2 - Variantes à risque chirurgical	- 13 -
III - PHYSIOLOGIE DU COMPLEXE NASO-SINUSIEN	- 14 -
III.1 - Rapports du sinus maxillaire avec la cavité nasale	- 14 -
III.1.1 - Rapports anatomiques	- 14 -
III.1.2 - Rapports fonctionnels	- 15 -
III.1.3 - Rôle du sinus maxillaire : la production de Monoxyde d'azote	- 15 -
III.2 - Rapports du sinus maxillaire avec la cavité orale	- 17 -
Partie II – DIAGNOSTIC ET EVOLUTION D'UNE SINUSITE MAXILLAIRE	- 25 -
I - DIAGNOSTIC POSITIF D'UNE SINUSITE MAXILLAIRE PAR LE MEDECIN GENERALISTE OU LE CHIRURGIEN-DENTISTE	- 26 -
I.1 - Sinusite maxillaire aigue	- 26 -
I.1.1 - Physiopathologie	- 26 -
I.1.2 - Clinique	- 27 -
I.1.2.1 - Signes et symptômes	- 27 -
I.1.2.2 - Synthèse des recommandations concernant le diagnostic d'une rhinosinusite aigue d'origine bactérienne selon l'IDSA, l'AAO et la HAS	- 28 -
I.1.2.2.a - Guide de synthèse pratique de l'IDSA pour les rhinosinusites bactériennes aiguës chez l'adulte et chez l'enfant (63)	- 28 -
I.1.2.2.b - Guide de synthèse pratique de l'AAO pour la sinusite chez l'adulte (54)	- 29 -
I.1.2.2.c - Guide de synthèse pratique de la HAS pour les rhinosinusites bactériennes aiguës chez l'adulte (65)	- 30 -
I.1.2.2.d - Histoire naturelle de la maladie	- 30 -
I.1.2.3 - Paraclinique	- 31 -
I.2 - Sinusite subaiguë	- 33 -
I.3 - Sinusite récidivante	- 33 -
I.4 - Sinusite maxillaire chronique	- 33 -
I.4.1 - Physiopathologie	- 33 -
I.4.2 - Clinique	- 35 -
I.4.3 - Paraclinique	- 35 -
I.5 - Pansinusite	- 36 -
I.6 - Bilan d'imagerie dentosinusienne	- 36 -
II - DIAGNOSTICS DIFFERENTIELS DE LA SINUSITE MAXILLAIRE	- 39 -
III - DIAGNOSTIC ETIOLOGIQUE	- 40 -
III.1 - Classification des étiologies	- 40 -
1) Sinusite infectieuse	- 40 -
2) Sinusite d'origine non infectieuse	- 40 -
III.2 - Diagnostic étiologique radiologique	- 40 -
IV - COMPLICATIONS D'UNE SINUSITE MAXILLAIRE	- 42 -
Partie III – LES SINUSITES IATROGENES EN PRATIQUE ODONTOLOGIQUE	- 44 -
I - DIAGNOSTIC POSITIF D'UNE SINUSITE D'ORIGINE DENTAIRE	- 46 -
I.1 - Sinusite odontogène	- 46 -
I.1.1 - Physiopathologie	- 46 -
I.1.2 - Clinique	- 47 -
I.1.3 - Paraclinique	- 50 -
I.2 - Sinusite iatrogène	- 51 -
I.2.1 - Physiopathologie	- 51 -

I.2.2 - Clinique	- 51 -
I.2.2.1 - Anamnèse	- 51 -
I.2.2.2 - Symptomatologie	- 52 -
I.2.2.3 - Examen clinique	- 52 -
I.2.2.3.a - Examen extra-oral	- 52 -
I.2.2.3.b - Examen intra-oral	- 53 -
I.2.2.3.c - Avis ORL : examen rhinologique	- 53 -
I.2.3 - Paraclinique	- 54 -
I.2.3.1 - Examens radiologiques	- 54 -
I.2.3.2 - Bilans microbiologiques et anatomopathologiques	- 56 -
I.2.3.2.a - Prélèvement à visée bactériologique	- 56 -
I.2.3.2.b - Prélèvement à visée mycologique	- 56 -
I.2.3.2.c - Prélèvements anatomopathologiques	- 57 -
I.2.3.2.d - Bilan sanguin	- 57 -
I.3 - Cas particulier de la sinusite fongique	- 57 -
I.3.1.1 - Physiopathologie	- 57 -
I.3.1.2 - Clinique	- 58 -
I.3.1.3 - Paraclinique	- 58 -
II - DIAGNOSTICS ETIOLOGIQUES DE LA SINUSITE IATROGENE	- 60 -
II.1 - Ostéites iatrogènes	- 61 -
II.1.1 - Evolution attendue d'un phénomène infectieux à point de départ dentoalvéolaire	- 61 -
II.1.1.1 - Ostéite infectieuse	- 61 -
II.1.1.2 - Ostéite traumatique	- 62 -
II.1.2 - Ostéite sur terrain pathologique	- 62 -
II.1.2.1 - Immunodépression / immunosuppression	- 63 -
II.1.2.2 - Ostéite post-radique	- 63 -
II.1.2.3 - Ostéite médicamenteuse	- 63 -
II.2 - Etiologies endodontiques	- 64 -
II.2.1 - Lésions péri-apicales et traitement endodontique orthograde associé	- 64 -
II.2.2 - Chirurgie endodontique par voie rétrograde	- 65 -
II.2.3 - Toxicité des solutions endodontiques	- 66 -
II.3 - Etiologies implantaire	- 66 -
II.3.1 - Présentation des techniques opératoires et complications	- 67 -
II.3.1.1 - La surélévation du plancher sinusien par abord crestal	- 67 -
II.3.1.2 - La surélévation du plancher sinusien par abord latéral	- 67 -
II.3.1.3 - Terrains à risque	- 68 -
II.3.2 - Complications per-opératoires	- 70 -
II.3.3 - Complications sinusiennes post-opératoires	- 71 -
II.4 - Etiologies chirurgicales	- 73 -
II.4.1 - Acte opératoire	- 74 -
II.4.2 - Chirurgie des kystes et résection tumorale	- 75 -
II.4.3 - Ostéotomie du maxillaire	- 76 -
Partie IV – PRISE EN CHARGE D'UNE SINUSITE MAXILLAIRE IATROGENE	- 78 -
I - PRISE EN CHARGE DE L'ETIOLOGIE DENTAIRE ET INTRA-ORALE	- 80 -
I.1 - Prise en charge d'une ostéite	- 80 -
I.1.1 - Traitement préventif	- 80 -
I.1.2 - Traitement curatif	- 80 -
I.1.2.1 - Traitement de la dent causale	- 80 -
I.1.2.2 - Traitement médical d'une ostéite	- 81 -
I.1.2.3 - Traitement chirurgical d'une ostéite	- 81 -
I.2 - Prise en charge de la CBS et/ou du corps étranger	- 82 -
I.3 - Prise en charge de l'étiologie implantaire	- 82 -
I.3.1 - Comment prévenir les complications : prescriptions et suivi	- 82 -
I.3.1.1 - Prescriptions	- 82 -
I.3.1.2 - Prévention per-opératoire	- 83 -
I.3.1.3 - Suivi	- 83 -
I.3.2 - Gestion des complications après une chirurgie de surélévation du plancher sinusien	- 83 -
I.3.3 - Réintervention	- 84 -
I.3.4 - Complications sinusiennes infectieuses suite à la pose d'implants maxillaires	- 84 -
I.4 - Prise en charge de l'extrusion intrasinusienne de solutions d'irrigation endodontiques	- 86 -
I.4.1 - Extrusion d'hypochlorite de sodium	- 86 -
I.4.2 - Extrusion d'hydroxyde de calcium	- 86 -
I.5 - Prise en charge des complications de chirurgie orale et maxillo-faciale	- 86 -
II - PRISE EN CHARGE MEDICALE DE LA PATHOLOGIE SINUSIENNE	- 87 -

II.1 - Médicaments à visée antalgique	- 88 -
II.2 - Antibiotiques	- 88 -
II.2.1 - Antibiothérapie préventive/prophylactique	- 88 -
II.2.2 - Antibiothérapie curative	- 89 -
II.3 - Anti-inflammatoires stéroïdiens	- 90 -
II.4 - Décongestionnants nasaux	- 90 -
III - PRISE EN CHARGE CHIRURGICALE DE LA PATHOLOGIE SINUSIENNE	- 91 -
III.1 - Techniques opératoires	- 91 -
III.1.1 - La voie endobuccale : voie d'abord latéral ou technique de Caldwell-Luc	- 91 -
III.1.2 - La voie endonasale : méatotomie moyenne et/ou inférieure par assistée par endoscopie	- 92 -
III.1.3 - Technique de Caldwell-Luc modifiée ou « Double-barrel approach »	- 93 -
III.1.4 - La voie endonasale assistée par neuronavigation (sinusonavigation)	- 93 -
III.2 - Fermeture d'une CBS	- 94 -
III.3 - Gestion d'une perforation per-opératoire de la muqueuse	- 96 -
IV - CONSEILS POST-OPERATOIRES	- 97 -
V - ABSTENTION THERAPEUTIQUE ET SURVEILLANCE ODONTOLOGIQUE ET ORL	- 97 -
VI - EFFICACITE DES TRAITEMENTS ET RECIDIVE	- 98 -
VI.1 - Efficacité des traitements	- 98 -
VI.2 - Complications des techniques opératoires	- 99 -
VII - SUIVI A LONG TERME	- 100 -
Arbres décisionnels	- 101 -
Arbre décisionnel de diagnostic de probabilité selon la topographie de l'atteinte sinusienne (inspiré de Savanne, 2017)	- 101 -
Recommandations de bonne pratique	- 105 -
Analyse comparative	- 107 -
Discussion	- 117 -
Conclusion	- 119 -
Bibliographie	I
Liste des tableaux	A
Liste des figures	B
Table des matières	H



SERMENT MEDICAL

En présence des Maîtres de cette Faculté, de mes chers condisciples, devant l'effigie d'HIPPOCRATE.

Je promets et je jure, d'être fidèle aux lois de l'honneur et de la probité dans l'exercice de la Médecine Dentaire.

Je donnerai mes soins à l'indigent et n'exigerai jamais un salaire au-dessus de mon travail, je ne participerai à aucun partage clandestin d'honoraires.

Je ne me laisserai pas influencer par la soif du gain ou la recherche de la gloire.

Admis dans l'intérieur des maisons, mes yeux ne verront pas ce qui s'y passe, ma langue taira les secrets qui me seront confiés et mon état ne servira pas à corrompre les mœurs ni à favoriser le crime.

Je ne permettrai pas que des considérations de religion, de nation, de race, de parti ou de classe sociale viennent s'interposer entre mon devoir et mon patient.

Même sous la menace, je n'admettrai pas de faire usage de mes connaissances médicales contre les lois de l'humanité.

J'informerai mes patients des décisions envisagées, de leurs raisons et de leurs conséquences. Je ne tromperai jamais leur confiance et n'exploiterai pas le pouvoir hérité des connaissances pour forcer les consciences.

Je préserverai l'indépendance nécessaire à l'accomplissement de ma mission. Je n'entreprendrai rien qui dépasse mes compétences. Je les entretiendrai et les perfectionnerai pour assurer au mieux les services qui me seront demandés.

Respectueux et reconnaissant envers mes Maîtres, je rendrai à leurs enfants l'instruction que j'ai reçue de leur père.

Que les hommes m'accordent leur estime si je suis fidèle à mes promesses.

Que je sois déshonoré et méprisé de mes confrères si j'y manque.

DUBUISSON Marie-Hélène – Sinusites maxillaires iatrogènes en pratique odontologique

Th. : Chir. dent. : Marseille : Aix –Marseille Université : 2020

Rubrique de classement : Chirurgie orale

Résumé :

En pratique odontologique, la sinusite maxillaire iatrogène est sous-diagnostiquée. Le retard voire l'absence d'identification de l'étiologie iatrogène peut donner lieu à des sinusites récidivantes aux conséquences souvent graves, parfois fatales si elles ne sont pas rapidement et correctement diagnostiquées et traitées.

L'objectif de notre travail est d'étudier la littérature académique traitant des pathologies sinusiennes causées par un acte de chirurgie dentaire et de proposer un protocole de prise en charge.

Notre première partie est consacrée à des rappels embryologiques, anatomiques et physiologiques concernant le sinus maxillaire et ses rapports avec les dents et le parodonte.

Nous aborderons dans une deuxième partie le diagnostic et l'évolution d'une sinusite maxillaire.

La troisième partie décrit les différentes situations iatrogènes en pratique odontologique responsables de sinusites maxillaires.

Enfin, nous proposons un protocole de prise en charge de ces pathologies ainsi que différents arbres décisionnels.

Mots clés : Sinusite maxillaire – Sinusite iatrogène – Sinusite odontogène – Soins dentaires – Implant dentaire – Traitement endodontique - Communication bucco-sinusienne – Cone-beam computed tomography – CBCT

DUBUISSON Marie-Hélène – Iatrogenic maxillary sinusitis in dental practice

Summary:

In dental practice, iatrogenic maxillary sinusitis are under-diagnosed. Inability to identify the iatrogenic cause may lead to recalcitrant sinusitis often associated with serious consequences, sometimes fatal if not promptly diagnosed and properly treated.

The aim of our work is to analyse academic literature on sinus diseases caused by specific dental treatments and to propose a protocol for their management.

The first part is devoted to embryological, anatomical and physiological reminders concerning the maxillary sinus and its relationship with teeth and the periodontium.

In a second part, we consider the diagnosis and evolution of maxillary sinusitis.

The third part describes iatrogenic situations in dental practice responsible for maxillary sinusitis.

Finally, we propose management protocols for these pathologies as well as various decision trees.

Key words: Maxillary sinusitis – Iatrogenic sinusitis – Odontogenic sinusitis – Dental treatment – Dental implant – Endodontic treatment - Oroantral fistula - Cone-beam computed tomography – CBCT