



**HAL**  
open science

# Revue de la littérature : implantologie sous-périostée en secteur postérieur mandibulaire atrophique. Apport des technologies CAD/CAM

Cécile Bailly

► **To cite this version:**

Cécile Bailly. Revue de la littérature : implantologie sous-périostée en secteur postérieur mandibulaire atrophique. Apport des technologies CAD/CAM. Sciences du Vivant [q-bio]. 2022. dumas-03617025

**HAL Id: dumas-03617025**

**<https://dumas.ccsd.cnrs.fr/dumas-03617025>**

Submitted on 23 Mar 2022

**HAL** is a multi-disciplinary open access archive for the deposit and dissemination of scientific research documents, whether they are published or not. The documents may come from teaching and research institutions in France or abroad, or from public or private research centers.

L'archive ouverte pluridisciplinaire **HAL**, est destinée au dépôt et à la diffusion de documents scientifiques de niveau recherche, publiés ou non, émanant des établissements d'enseignement et de recherche français ou étrangers, des laboratoires publics ou privés.

**U.F.R. D'ODONTOLOGIE**

Année 2022

Thèse n°25

THESE POUR L'OBTENTION DU

**DIPLOME D'ETAT de DOCTEUR EN CHIRURGIE  
DENTAIRE**

Présentée et soutenue publiquement

Par BAILLY Cécile

Née le 25 Novembre 1996 à Limoges

Le 08 Mars 2022

**Revue de la littérature : Implantologie sous-périostée en  
secteur postérieur mandibulaire atrophique  
Apport des technologies CAD/CAM**

Sous la direction du Docteur Louis HUAULT

Membres du jury :

Pr CATROS Sylvain  
Dr HUAULT Louis  
Dr COUTANT Jean-Christophe  
Dr LAUVERJAT Yves  
Dr BERGES Baptiste

Professeur des Universités  
Assistant Hospitalo-Universitaire  
Maitre de Conférence des Universités  
Maitre de Conférence des Universités  
Assistant Hospitalo-Universitaire

Président  
Directeur  
Rapporteur  
Assesseur  
Invité

# UNIVERSITE DE BORDEAUX

MAJ  
31/01/22

*Président* M. DEAN Lewis  
*Directeur de Collège des Sciences de la Santé* M. PELLEGRIN Jean-Luc

## COLLEGE DES SCIENCES DE LA SANTE UNITE DE FORMATION ET DE RECHERCHE DES SCIENCES ODONTOLOGIQUES

*Directrice* Mme BERTRAND Caroline 58-01  
*Directeur Adjoint à la Pédagogie* Mr DELBOS Yves 56-01  
*Directeur Adjoint – Chargé de la Recherche* M. CATROS Sylvain 57-01  
*Directeur Adjoint – Chargé des Relations Internationales* M.SEDARAT Cyril 57-01

### ENSEIGNANTS DE L'UFR

#### PROFESSEURS DES UNIVERSITES

Mme Caroline BERTRAND Prothèse dentaire 58-01  
Mme Marie-José BOILEAU Orthopédie dento-faciale 56-01  
M Sylvain CATROS Chirurgie orale 57-01  
M Raphaël DEVILLARD Dentisterie restauratrice et endodontie 58-01  
Mme Véronique DUPUIS Prothèse dentaire 58-01  
M. Bruno ELLA NGUEMA Sciences anatomiques et physiologiques - Biomatériaux 58-01  
M. Jean-Christophe FRICAIN Chirurgie buccale – Pathologie et thérapeutique 57-01

#### MAITRES DE CONFERENCES DES UNIVERSITES

Mme Elise ARRIVÉ Prévention épidémiologie – Economie de la santé – Odontologie légale 56-02  
Mme Audrey AUSSEL Sciences anatomiques et physiologiques 58-01  
Mme Cécile BADET Biologie Orale 57-01  
M. Etienne BARDINET Orthopédie dento-faciale 56-01  
M. Michel BARTALA Prothèse dentaire 58-01  
M. Cédric BAZERT Orthopédie dento-faciale 56-01  
M. Christophe BOU Prévention épidémiologie – Economie de la santé – Odontologie légale 56-02  
Mme Sylvie BRUNET Chirurgie buccale – Pathologie et thérapeutique 57-01  
M. Jacques COLAT PARROS Sciences anatomiques et physiologiques 58-01  
M. Jean-Christophe COUTANT Sciences anatomiques et physiologiques 58-01  
M. François DARQUE Orthopédie dento-faciale 56-01  
M. François DE BRONDEAU Orthopédie dento-faciale 56-01  
M. Yves DELBOS Odontologie pédiatrique 56-01  
M. Emmanuel D'INCAU Prothèse dentaire 58-01  
Mme Mathilde FENELON Chirurgie Orale 57-01  
Mme Elsa GAROT Odontologie pédiatrique 56-01  
M. Dominique GILLET Dentisterie restauratrice et endodontie 58-01  
Mme Olivia KEROUREDAN Dentisterie restauratrice et endodontie 58-01  
M. Jean-François LASSERRE Prothèse dentaire 58-01  
M. Yves LAUVERJAT Parodontologie 57-01  
Mme Javotte NANCY Odontologie pédiatrique 56-01

M.	Adrien	NAVEAU	Prothèse dentaire	58-01
M.	Philippe	POISSON	Prévention épidémiologie – Economie de la santé – Odontologie légale	56-02
M.	Patrick	ROUAS	Odontologie pédiatrique	56-01
M.	Johan	SAMOT	Biologie Orale	57-01
Mme	Maud	SAMPEUR	Orthopédie dento-faciale	56-01
M.	Cyril	SEDARAT	Parodontologie	57-01
Mme	Noëlle	THEBAUD	Biologie Orale	57-01
M.	Eric	VACHEY	Dentisterie restauratrice et endodontie	58-01

#### **AUTRES ENSEIGNANTS**

M.	François	ROUZÉ L'ALZIT	Prothèse dentaire	58-01
M	Pierre-Hadrien	DECAUP	Prothèse dentaire	58-01
Mme	Karine	LEVET	COD LRU Santé publique	56-02

#### **ASSISTANTS**

M.	William	AUMAILLEY	Prothèse dentaire	58-01
M.	Bastien	BERCAULT	Chirurgie Orale	57-01
M.	Baptiste	BERGES	Prothèse dentaire	58-01
Mme	Virginie	CHUY	Prévention épidémiologie – Economie de la santé – Odontologie légale	56-02
Mme	Diane	DELADRIERE	Dentisterie restauratrice et endodontie	58-01
M	Quentin	DESPERIEZ	Prothèse dentaire	58-01
Mme	Laura	DONNET	Biologie Orale	57-01
Mme	Julia	ESTIVALS	Odontologie pédiatrique	56-01
Mme	Laurie	FUCHS	Odontologie pédiatrique	56-01
M.	Paul	GIRARDEAU	Sciences anatomiques et physiologiques	58-01
Mr	Pierre-André	GUILLAUD	Parodontologie	57-01
Mme	Jane	GOURGUES	Prévention épidémiologie – Economie de la santé – Odontologie légale	56-02
Mr	Louis	HUAULT	Sciences anatomiques et physiologiques	58-01
Mme	Mathilde	JACQUEMONT	Parodontologie	57-01
Mr	Aymeric	JOUBERT DU CELLIER	Dentisterie restauratrice et endodontie	58-01
Mr	Jean-Baptiste	IRIBARREN	Dentisterie restauratrice et endodontie	58-01
Mme	Claudine	KHOURY	Prévention épidémiologie – Economie de la santé – Odontologie légale	56-02
Mme	Camille	LACAULE	Orthopédie dento-faciale	56-01
M.	Antoine	LAFITTE	Orthopédie dento-faciale	56-01
M,	Xavier	LAGARDE	Chirurgie Orale	57-01
Mme	Mathilde	LEVRIER	Prothèse dentaire	58-01
Mme	Léa	MASSE	Prothèse dentaire	58-01
Mme	Chiara	PASCALI	Prothèse dentaire	58-01
Mme	Rawen	SMIRANI	Parodontologie	57-01
Mme	Florianne	VILLAT	Dentisterie restauratrice et endodontie	58-01
M.	Clément	VACHEY	Odontologie conservatrice – Endodontie	58-01

## Remerciements

## A notre Président de thèse

Monsieur le Professeur Sylvain CATROS

Professeur des Universités – Praticien Hospitalier

Section Chirurgie Orale 57-01

*Qui nous fait l'honneur de présider ce jury.*

*Nous vous remercions pour vos qualités humaines et d'enseignement. La transmission de vos connaissances dans votre discipline et votre investissement auprès des étudiants font de vous un véritable modèle.*

*Veillez trouver ici l'expression de notre plus profond respect et de notre estime.*

## A notre Directeur de thèse

Monsieur le Docteur Louis HUAULT

Assistant Hospitalo-Universitaire

Section Sciences Anatomiques et Physiologiques – 58-01

*Qui nous a accordé le privilège de diriger cette thèse.*

*Je vous remercie de m'avoir confié ce sujet et de m'avoir accompagnée et conseillée pas à pas durant sa rédaction.*

*Vous avez fait preuve tout au long de ce travail d'énormément de disponibilité, de pédagogie et d'un investissement constant. Votre rigueur et votre bienveillance sont des qualités qui m'ont enrichie tant en connaissance théorique que clinique.*

*Veillez trouver ici le témoignage de ma reconnaissance pour votre soutien, votre implication et votre gentillesse.*

## A notre Rapporteur de thèse

Monsieur le Docteur Jean-Christophe COUTANT

Maître de Conférences des Universités – Praticien Hospitalier

Section Sciences Anatomiques et Physiologiques 58-01

*Qui nous fait l'honneur de juger cette thèse.*

*Soyez remercié pour le temps investi dans la relecture de ce travail et pour les commentaires que vous avez pu y apporter. Vos connaissances et votre expertise clinique nous ont beaucoup apporté au cours de nos études et de nos vacations hospitalières.*

*Veillez trouver ici l'expression de notre reconnaissance et l'assurance de notre profond respect.*

## A notre Assesseur

Monsieur le Docteur Yves LAUVERJAT

Maître de Conférences des Universités – Praticien Hospitalier

Section Parodontologie 57-01

*Nous sommes reconnaissants pour votre implication et votre expertise tant en clinique qu'au cours de vos enseignements. La passion avec laquelle vous exercez cette profession notamment font de vous un enseignant hors-pair.*

*Soyez remercié pour votre disponibilité et l'honneur que vous nous faites par votre présence dans ce jury.*

## A notre Invité

Monsieur le Docteur Baptiste BERGES

Assistant Hospitalo-Universitaire

Section Prothèse Dentaire 58-01

*Qui nous a fait la gentillesse de faire partie de ce jury.*

*Nous vous remercions pour votre disponibilité, votre bienveillance et vos précieux conseils durant les vacances hospitalières qui font de vous un excellent assistant hospitalo-universitaire.*

*Veillez trouver ici le témoignage de notre gratitude et de notre profonde reconnaissance.*



**A Messieurs les Docteurs François VEUVE et Yvan POITRAS**, pour leurs aimables contributions. Je vous remercie pour les informations et documents que vous m'avez fournis. Ils m'ont été précieux et m'ont enrichi.  
En espérant que ce travail fera honneur à votre pratique clinique.

Qu'ils trouvent ici le témoignage de ma sincère reconnaissance.

**A Isabelle**, pour ton investissement et ta relecture finale qui m'a été d'une grande aide mais aussi ta gentillesse et ton immense générosité.

Qu'elle trouve ici le gage de ma gratitude.

**A mes parents**, pour votre soutien, votre patience sans faille et votre investissement constant. Je vous remercie pour l'amour que vous nous portez au quotidien et les valeurs que vous nous avez transmises qui font de vous nos modèles.

Qu'ils trouvent ici la marque de mon affection filiale.

**A mes frères, Renaud, François, Simon et à Juliette ma belle-soeur** pour notre inaltérable complicité et l'estime que nous nous portons mutuellement.

Qu'ils trouvent ici l'assurance de tout mon amour fraternel.

**A ma famille,**

**A mes amis, notamment Anaïs**, pour tous ces bons moments partagés. Que notre amitié soit née au cours de nos études ou dans d'autres circonstances ; vous avez tous contribué à mon épanouissement et à ma construction personnelle.

Qu'ils trouvent ici l'expression de mon amitié.

# TABLE DES MATIERES

<b>LISTE DES ABREVIATIONS</b>	<b>12</b>
<b>INTRODUCTION</b>	<b>13</b>
<b>I. RAPPELS SUR L'ANATOMIE ET LES PRINCIPES DE RESORPTION OSSEUSE CENTRES SUR LA PARTIE POSTERIEURE DE LA MANDIBULE</b>	<b>15</b>
<b>A. Anatomie de l'os mandibulaire et problématique chirurgicale</b>	<b>15</b>
1. Anatomie générale	15
2. Situation anatomique de la partie postérieure de la mandibule	15
3. Rapport vasculaire et nerveux	17
4. Problématique chirurgicale dans la région postérieure mandibulaire	19
<b>B. L'os alvéolaire et le principe de résorption</b>	<b>23</b>
1. Spécificité de l'os alvéolaire	23
2. Rappels sur l'ostéogenèse de l'os alvéolaire et basal mandibulaire	24
3. Mécanisme biologique et interdépendance entre l'os alvéolaire et la dent	25
4. Classification de la résorption osseuse	27
<b>C. Atrophie mandibulaire</b>	<b>28</b>
1. Etiologies	28
2. Modification morphologique	29
3. Réhabilitation des secteurs postérieurs mandibulaires atrophiés	30
<b>II. EVOLUTION DE L'IMPLANT SOUS-PERIOSTE ET DES TECHNOLOGIES CAD/CAM : DES ANNEES 40 A AUJOURD'HUI.</b>	<b>33</b>
<b>A. Technique initiale : présentation et défauts</b>	<b>33</b>
1. Technique initiale	33
2. Défauts et échecs	34
<b>B. Apparition des technologies CAD/CAM et évolution des techniques chirurgicales : apport dans la conception, fabrication et ostéointégration de l'implant sous-périosté</b>	<b>35</b>
1. Introduction des technologies CAD/CAM	35
2. Utilisation du CT scan dans la réalisation du modèle	36
3. Réalisation numérique de l'implant sous-périosté et fabrication	38
4. La mise en place de l'implant sous-périosté	41
<b>III. REVUE DE LA LITTERATURE : L'IMPLANTOLOGIE SOUS-PERIOSTEE EN SECTEUR MANDIBULAIRE POSTERIEUR</b>	<b>43</b>
<b>A. Introduction</b>	<b>43</b>
<b>B. Matériel et méthode</b>	<b>44</b>
<b>C. Résultats</b>	<b>47</b>
	10

<b>D. Discussion</b>	<b>54</b>
<b>E. Conclusion</b>	<b>56</b>
<b>CONCLUSION</b>	<b>57</b>
<b>REFERENCES</b>	<b>58</b>

## Liste des abréviations

- CAD/CAM : Computer-aided design/computer aided manufacturing
- CBCT : Cone beam computed tomography
- ATM : Articulation temporo-mandibulaire
- NAI : Nerf alvéolaire inférieur
- SDA : Squelette dento-alvéolaire
- EFO : Entité fonctionnelle odontologique
- PMMA : polyméthylmétacrylate
- HA : hydroxyapatite
- HTR : méthylmétacrylate poreux
- STL : fichier de stéréolithographie
- CEREC : computer-assisted ceramic reconstruction
- DICOM : digital imaging and communication in medicine

## Introduction

L'implantologie est une branche de la chirurgie dentaire permettant la réhabilitation prothétique unitaire ou multiple des secteurs édentés par mise en place, au niveau osseux d'un système d'ancrage pour les prothèses dentaires.

L'implantologie sous-périostée, sousbranche de l'implantologie, permet la réhabilitation prothétique amovible ou fixée des secteurs édentés maxillaire et mandibulaire par l'insertion d'un dispositif juxta-osseux. Ce type d'implantologie est décrit une première fois par le docteur Gustav Dahl en 1940 en Suède (1–3).

Elle consiste en la pose d'une armature métallique sur mesure sous le périoste, stabilisée par contact avec le massif osseux résiduel au moyen de vis de fixation et des tissus fibromuqueux qui la recouvrent. Des extensions transmuqueuses se projettent dans la cavité orale et permettent la fixation de la prothèse implanto-portée.

Les résultats cliniques étaient imprévisibles, avec un haut risque de complications et d'infections post-opératoires lié au manque d'adaptation de l'implant à l'os sous-jacent (4).

Cette technique a vite connu une nette baisse d'intérêt avec l'essor des implants endo-osseux proposés par le Pr Branemark dans les années 60, solution fiable pour la restauration des édentements partiels et totaux à court et long terme (5).

Cependant, en secteur postérieur mandibulaire édenté non compensé, suivant les phénomènes de résorption osseuse, la crête alvéolaire subit une importante perte en taille et en volume conduisant à son atrophie.

La mise en place d'implants endo-osseux nécessite l'utilisation d'une technique d'aménagement de l'os pré-implantaire visant à augmenter le volume osseux et la hauteur nécessaire pour ne pas léser les structures anatomiques en présence.

Le recours à ces techniques allonge le temps de traitement, le coût et le risque de complications post-opératoires.

C'est dans la situation spécifique décrite ci-dessus que l'utilisation des technologies CAD/CAM permet la réalisation d'implants sous-périostés parfaitement adaptés à l'anatomie osseuse spécifique. Cette technique pourrait être une alternative intéressante dans la restauration prothétique du secteur postérieur mandibulaire atrophique avec un coût et un temps de traitement réduit par rapport à une pose d'implant endo-osseux avec greffe osseuse.

Ce travail visera dans un premier temps à effectuer un rappel sur l'anatomie de la mandibule et les phénomènes pouvant induire son atrophie en secteur postérieur. Nous exposerons ensuite les différentes avancées technologiques au cours de l'histoire afin de mieux comprendre la conception moderne de l'implant sous-périosté.

Nous terminerons *in fine* par la revue de la littérature suivant le protocole PRISMA pour essayer de démontrer l'intérêt des implants sous-périostés pour la réhabilitation du secteur postérieur mandibulaire atrophique.

# I. Rappels sur l'anatomie et les principes de résorption osseuse centrés sur la partie postérieure de la mandibule

## A. Anatomie de l'os mandibulaire et problématique chirurgicale

### 1. Anatomie générale

La mandibule, os impair, médian et symétrique, porte l'arcade dentaire inférieure. On peut la diviser en trois parties : un corps à concavité postérieure et deux branches réunies au corps par les angles mandibulaires.

Elle s'articule avec les os temporaux par l'intermédiaire des articulations temporo-mandibulaires (ATM) et est le seul os mobile du squelette crânio-facial.

Elle est la zone d'insertion de nombreux muscles, notamment les muscles masticateurs (6).

### 2. Situation anatomique de la partie postérieure de la mandibule

La partie postérieure de la mandibule est délimitée antérieurement par le foramen mentonnier et postérieurement par le trigone rétro-molaire.

- Bord supérieur :

Il est constitué de l'os alvéolaire creusé par les alvéoles des molaires et prémolaires séparées par des septums intra-alvéolaires.

Cet os est recouvert par une muqueuse alvéolaire en continuité avec la muqueuse jugale en exo-buccal et avec la muqueuse linguale en endo-buccal. Au-dessus de celle-ci, se trouve une gencive épaisse et kératinisée : la gencive adhérente. Les deux sont séparées par la ligne muco-gingivale.



- Bord inférieur :

Il est constitué d'os basal et donne insertion au muscle platysma. Ce bord présente une incisure représentant le passage de l'artère faciale.

- Face latérale :

Elle est en rapport avec le vestibule.

La ligne oblique externe donne insertion aux muscles cutanés de la région jugale : muscles peauciers superficiels (abaisseur de l'angle oral, abaisseur de la lèvre inférieure) et du buccinateur, couche musculaire profonde de la joue.

- Face médiale :

Elle est en rapport avec le plancher buccal formé par les muscles mylo-hyoïdiens, génio-hyoïdiens et la langue.

- La ligne mylo-hyoïdienne (ligne oblique interne) parcourt le corps de la mandibule. Elle donne insertion au muscle mylo-hyoïdien par un tendon et, en distal de la dernière molaire, au muscle constricteur supérieur du pharynx et au ligament ptérygomandibulaire.  
Les fibres superficielles du muscle mylo-hyoïdien s'insèrent sur le rebord supérieur de cette ligne en continuité avec le périoste.
- Au-dessus et en-dessous de la ligne mylo-hyoïdienne, l'os est creusé par deux fossettes où se logent respectivement les glandes salivaires sublinguales et submandibulaires.
- Sous le plancher, le ventre antérieur du digastrique prend insertion par la fosse digastrique

Le plancher buccal isole la loge submandibulaire (contenant la glande submandibulaire et le nerf hypoglosse) de la loge sus-hyoïdienne.

Cette zone est adjacente à la région sublinguale. Elle est située entre le plancher buccal et le muscle mylohyoïdien. Cette région contient la glande sublinguale, le nerf lingual, le conduit submandibulaire et la veine profonde de la langue (6–10).

### 3. Rapport vasculaire et nerveux

- Le nerf alvéolaire inférieur et ses branches :

La mandibule est parcourue par le canal mandibulaire contenant le nerf alvéolaire inférieur (NAI) accompagné des vaisseaux veineux, artériels et lymphatiques.

Il entre dans la mandibule par le foramen mandibulaire et sort par le foramen mentonnier où il s'épanouit en plusieurs rameaux.

Le NAI est issu du tronc postérieur du nerf mandibulaire (V3). Ce nerf est moteur pour le ventre antérieur du digastrique et le mylo-hyoïdien et sensitif pour les dents mandibulaires, la lèvre inférieure et le menton.

Ce nerf se divise au cours de son trajet. Il peut trifurquer donnant : deux branches terminales, les nerfs mentonnier et incisif, émergeant par le foramen mentonnier et une troisième branche, le nerf alvéolaire postérieur, parcourant le canal rétro-molaire. Cette dernière émerge en distal de la troisième molaire.

Le canal de Robinson, nourricier de la dent de sagesse, est accessoire et inconstant. Il s'étend du foramen mandibulaire à la troisième molaire et émerge généralement sur la crête en distal de la deuxième molaire.

Le CBCT permet d'étudier en pré-opératoire le trajet du NAI et de ses rameaux au sein du corps de la mandibule.

Leurs positions et leurs émergences sont variables, notamment la distance entre le foramen mentonnier et le bord supérieur mandibulaire.

Le foramen peut-être crestal chez le sujet édenté, s'ouvrant sur le bord supérieur de la mandibule, sous la muqueuse. Cette situation peut entraîner des hyperesthésies par compression du nerf dans la muqueuse, nécessitant l'adaptation des prothèses amovibles et devant être pris en compte lors d'éventuelles chirurgies (11).

- La vascularisation : l'artère carotide et la veine jugulaire interne :

Cette zone mandibulaire postérieure est irriguée par les collatérales de l'artère carotide externe :

- L'artère faciale : elle contourne la glande sub-mandibulaire et s'infléchit au bord inférieur de la mandibule. Elle irrigue la glande sub-mandibulaire, la joue, la lèvre inférieure
- L'artère maxillaire : elle donne au niveau du col mandibulaire, l'artère alvéolaire inférieure qui parcourt le canal mandibulaire et donne les rameaux dentaires inférieurs et mylo-hyoïdiens. La vascularisation y est terminale.

Cette région est drainée par la veine jugulaire interne.

- Loge sublinguale :

Dans la loge sublinguale nous retrouvons entre la glande salivaire sublinguale et le muscle génioglosse : le nerf lingual, le canal de Wharton et le nerf hypoglosse.

- Le nerf lingual se place sous la muqueuse orale à hauteur de la dernière molaire mandibulaire. Il présente une anastomose avec la corde du tympan (nerf intermédiaire de Wriesberg VII bis) participant au sens gustatif des 2/3 antérieurs de la langue. Il possède également un caractère sensitif des 2/3 antérieurs de la langue et viscéro-moteur des glandes salivaires sub-linguale et sous-maxillaire.
- Le nerf hypoglosse (XII) s'engage sous le muscle mylo-hyoïdien. Ses branches terminales innervent les muscles de la langue par des rameaux linguaux. Il est le nerf moteur de la langue.

- Loge submandibulaire :

La loge submandibulaire est parcourue par de nombreux éléments vasculaires : l'artère faciale, l'artère linguale, les veines faciale et thyroïdienne supérieure et par les nerfs hypoglosse et lingual.

L'artère linguale se termine en artère profonde de la langue et en artère sublinguale. Elle irrigue la langue et la loge sub-linguale.

La veine linguale, satellite du XII, descend dans la loge submandibulaire (6–12).

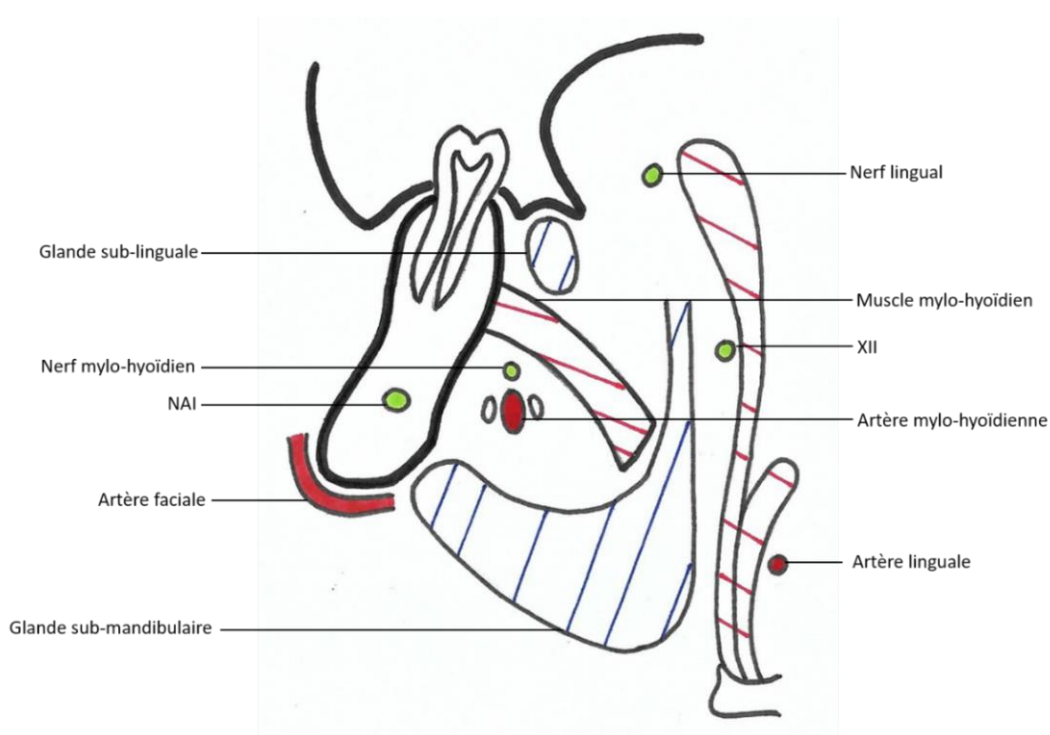


Figure 1 : Schéma coupe transversale passant par la loge submandibulaire

#### 4. Problématique chirurgicale dans la région postérieure mandibulaire

La chirurgie implantaire endo-osseuse dans cette zone anatomique présente des risques d'hémorragies et de lésions des structures anatomiques et nerveuses.

Une connaissance de l'anatomie et une analyse radiologique préalable par CBCT sont les conditions *sine qua non* du choix de l'intervention et de sa réussite.

Lors de la chirurgie implantaire sous-périostée, deux lambeaux muco-périostés, vestibulaire et lingual, sont décollés pour permettre l'accès à l'os sous-jacent.

Deux impératifs sont à prendre en compte lors de la chirurgie en lingual :

- Eviter l'effraction du muscle mylo-hyoïdien sur la ligne oblique interne entraînant une communication entre la cavité buccale et la loge submandibulaire. Ce geste peut conduire à une hémorragie pouvant obstruer les voies aérodigestives et engager le pronostic vital du patient (9).
- Refouler la loge sublinguale riche en structures vasculo-nerveuses.

L'incision de pleine épaisseur permet de respecter la vascularisation.

L'incision de décharge se dirige vers le bord antérieur de la branche montante afin d'éviter le nerf lingual en postérieur.

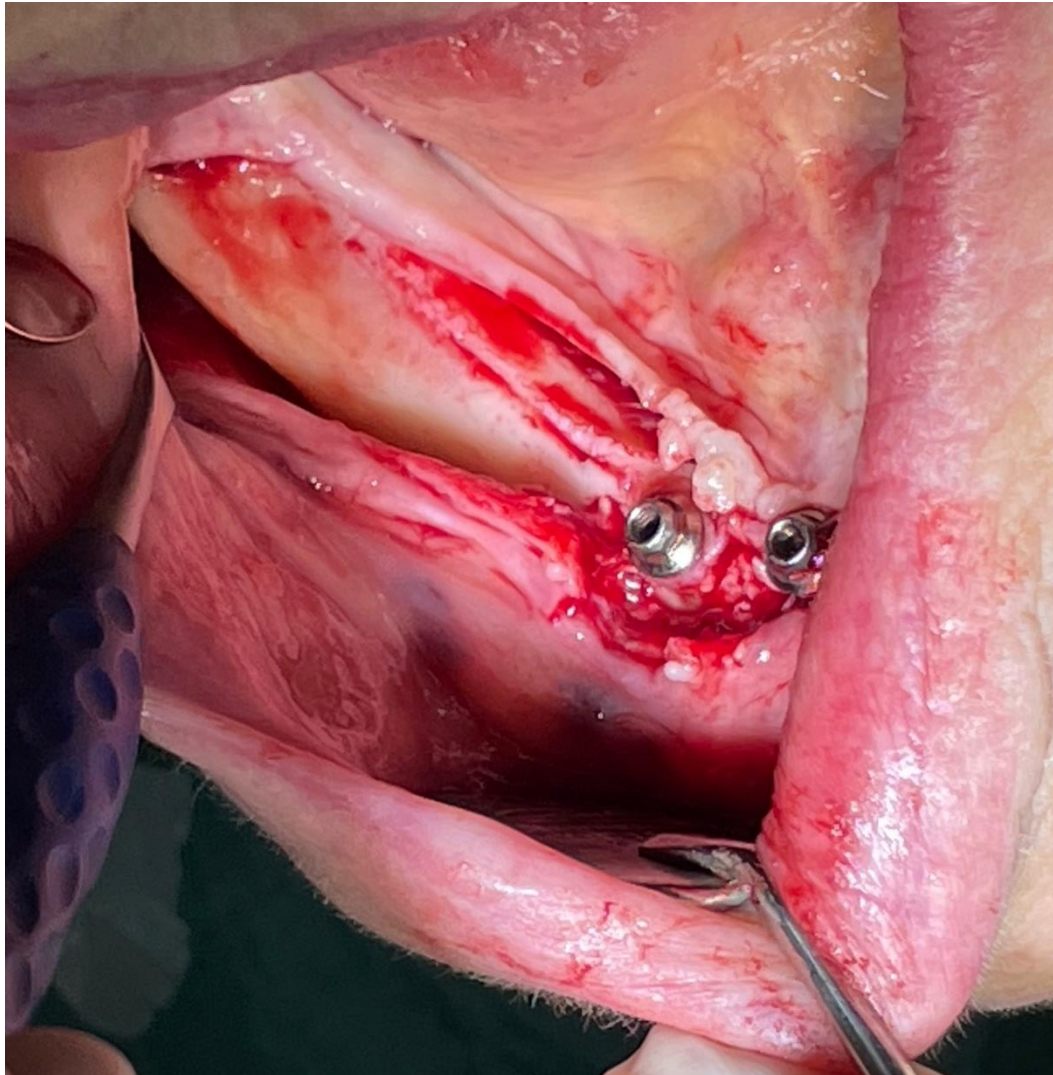
En antérieur, l'incision de décharge mésio-linguale doit tenir compte des rameaux de l'artère sublinguale (13). L'incision vestibulaire doit contourner le pédicule alvéolaire inférieur au niveau du foramen mentonnier. Si le foramen affleure la crête édentée, l'incision doit se déporter en lingual pour éviter tout traumatisme des émergences neuro-vasculaires.

Le décollement de la muqueuse alvéolaire linguale se fait en pleine épaisseur sans incision du périoste pour éviter toute lésion des structures anatomiques du plancher buccal.

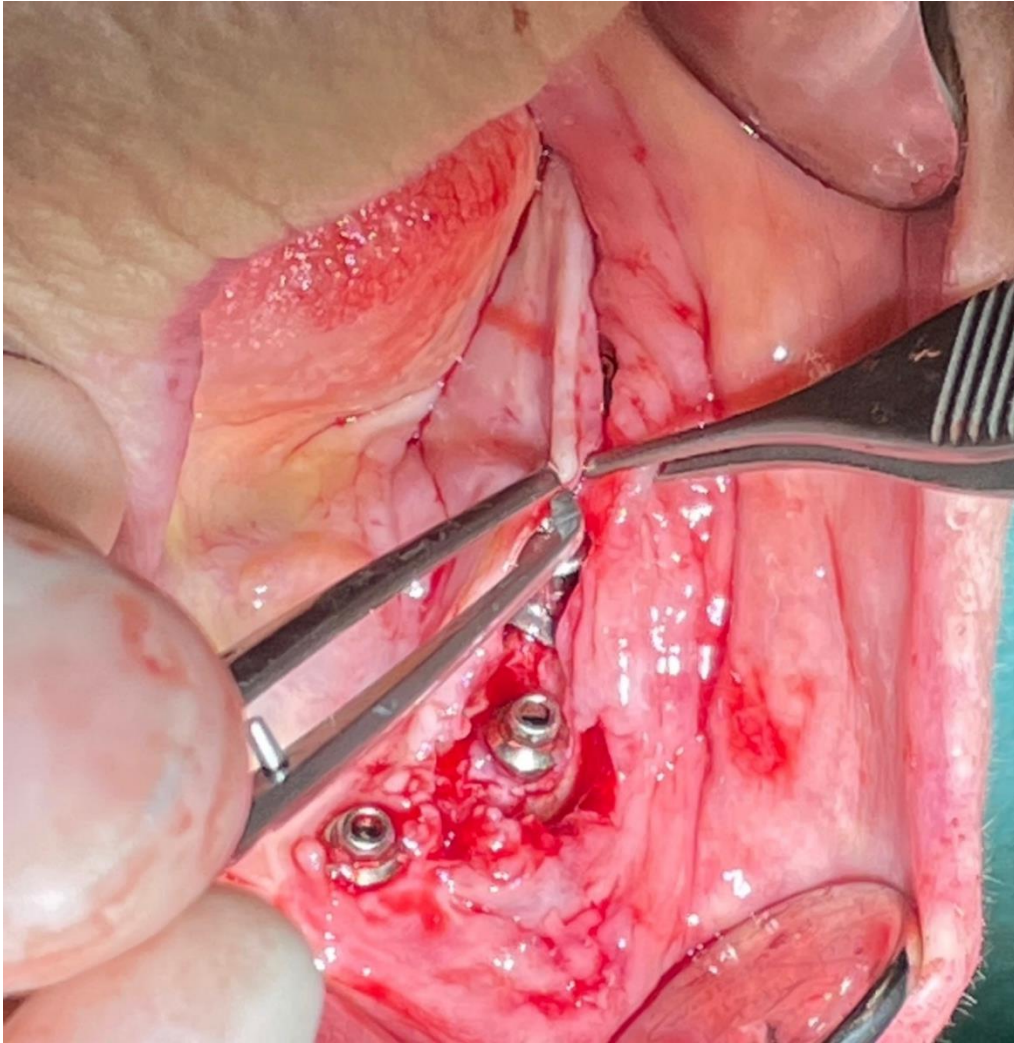
Pour allonger le lambeau lingual il faudra cliver les fibres superficielles du muscle mylo-hyoïdien à l'aide d'un instrument mousse ou du doigt de manière douce par traction coronaire du lambeau (14).

En vestibulaire, le décollement s'étend jusqu'à la ligne oblique externe et expose une partie latérale du ramus et l'angle mandibulaire. Le gain de laxité implique, habituellement, l'incision du périoste : membrane adhérente à l'os alvéolaire présentant une faible laxité. Cette laxité peut être augmentée par l'utilisation de la « Brushing technique » : à l'aide d'instruments non tranchants le praticien brosse le périoste en direction apicale. La désorganisation des fibres de collagène qu'elle implique permet d'allonger le lambeau tout en préservant le périoste (15).

C'est ce gain de laxité des lambeaux qui permet a posteriori de recouvrir une greffe osseuse par exemple. Dans le cas d'un implant sous-périosté il faudra chercher également un minimum de laxité pour recouvrir l'implant après chirurgie.



*Figure 2 : Lambeau de pleine épaisseur (courtoisie Dr François VEUVE, Neuchâtel)*



*Figure 3 : Laxité lambeau mandibulaire (courtoisie Dr François VEUVE, Neuchâtel)*

La suture finale sera faite avec le minimum de tension pour éviter tout risque de réouverture, en particulier dans le cas d'atrophie osseuse importante avec affleurement du NAI (9,16).

## B. L'os alvéolaire et le principe de résorption

Avec la perte de l'organe dentaire, la crête alvéolaire va présenter une labilité conduisant à une perte progressive de sa hauteur, sa densité et son épaisseur. Cette modification est spécifique à l'os alvéolaire.

### 1. Spécificité de l'os alvéolaire

Historiquement, trois squelettes sont décrits : crânio-facial, appendiculaire et axial. Par ses spécificités, le squelette dento-alvéolaire (SDA) représente un quatrième squelette. L'os alvéolaire est en continuité avec l'os basal des os maxillaire et mandibulaire, il entoure les racines des dents qui s'y attachent par des fibres desmodontales. Histologiquement il est constitué d'os spongieux creusé d'alvéoles contenant les unités dentaires, entouré d'os compact. La surface externe est recouverte par une membrane appelée périoste.

La caractéristique du SDA réside en la présence d'organes dentaires. Ils sont issus de l'interaction entre l'ectoderme et l'ectomésenchyme par l'intermédiaire de molécules de signalisation (Runx2) permettant l'activation de gènes Hox négatifs et sous l'influence de gradient de concentration de facteurs de croissance (FGF et BMP).

Cette signalisation conduit également à la formation du SDA, les germes dentaires constituant les centres régionaux de croissance. Une combinaison spécifique d'homéocode desmo-dento-alvéolo-gingival entraîne la formation de différents tissus spécifiques à chaque organe dentaire lors de son développement.

L'ensemble de ces tissus forme un continuum biologique : entité fonctionnelle odontologique (EFO).

L'extraction d'une dent entraîne la disparition de l'ensemble de ses constituants : une disparition des limites de l'espace desmodontal, un réaménagement des contours gingivaux avec une perte de la hauteur de gencive attachée et une résorption du support osseux (17,18).



## 2. Rappels sur l'ostéogenèse de l'os alvéolaire et basal mandibulaire

Le cartilage de Meckel, tuteur de la croissance mandibulaire, apparaît vers la 5<sup>ème</sup> semaine de vie fœtale et dérive du premier arc pharyngé.

L'homéogène de développement Msx 1 est exprimé dans les condensations cellulaires à l'origine de la formation de l'os alvéolaire entourant le germe dentaire en formation. L'organe dentaire constitue le site d'initiation et de croissance de l'os alvéolaire. Msx1 est également exprimé dans les condensations à l'origine du corps mandibulaire.

Des centres d'ossification apparaissent près des foramens mentonniers dans chaque hémimandibule vers la 6<sup>ème</sup>-7<sup>ème</sup> semaine de vie intra-utérine. L'ossification membraneuse se fait à partir de ces centres par des ostéoblastes différenciés, autour du cartilage de Meckel. Elle permet la formation du corps et des ramus de la mandibule.

Par la suite, des centres cartilagineux secondaires se forment au niveau des processus condyloïde et coronoïde, à l'angle de la mandibule, aux extrémités antérieures des hémimandibules et au niveau de l'arche dentaire. Une ossification endochondrale se développe à partir de ces centres.

Outre les sites de croissance interne, les enveloppes périostées correspondent à des sites de croissance externe. Une combinaison d'homéogènes sites spécifiques Msx1 et Dlx5 déterminent la morphologie externe.

Ces homéogènes (Msx1) s'expriment chez l'adulte dans des contingents de cellules périostées constituant des cellules souches résidentes. Etant responsables de la prolifération et de la plasticité cellulaire, les homéogènes contribuent au maintien de l'os alvéolaire (8,10,17-19).

### 3. Mécanisme biologique et interdépendance entre l'os alvéolaire et la dent

Le tissu osseux est caractérisé par un perpétuel remaniement représenté par une balance équilibrée entre la formation et la résorption osseuse.

Ce remaniement est lié à trois types de cellules fonctionnelles : les ostéoblastes, les ostéocytes et les ostéoclastes.

- Les cellules ostéoblastiques permettent l'édification osseuse en élaborant les constituants organiques de la matrice extracellulaire et en sécrétant du collagène. Les ostéoblastes participent à l'activation des ostéoclastes créant un système en équilibre.
- Les ostéoclastes dissolvent la matrice osseuse par libération de protons, ils résorbent l'os et participent à son renouvellement.
- Les ostéocytes quant à eux peuvent percevoir les informations mécaniques et réguler l'activité ostéoblastique et ostéoclastique (20).

L'os alvéolaire est aussi en remaniement constant. A l'état d'équilibre, les surfaces périostées sont en apposition, les surfaces endostées corticales en résorption et les surfaces endostées trabéculaires en équilibre.

L'os alvéolaire obéit aux lois de Wolff et évolue selon les charges qu'il subit. L'apposition périostée découle des contraintes physiologiques exercées sur l'os alvéolaire lors de la mastication, de la déglutition ou de pression linguale (21).

Du fait de l'interdépendance qui les lie, une ostéolyse du SDA par un processus pathologique entraîne la perte de l'organe dentaire. Inversement, l'extraction dentaire entraîne une résorption de l'os alvéolaire.

- La perte dentaire à l'origine de la perte osseuse :

Lors de la cicatrisation post-extractionnelle, les ostéoclastes vont résorber les crêtes alvéolaires. Les ostéoblastes vont initier la synthèse d'un tissu ostéoïde, la nouvelle crête osseuse n'atteignant jamais le niveau denté.

Après extraction dentaire, l'homéogène Msx1 cesse de s'exprimer au niveau du périoste et l'os alvéolaire s'involve au niveau cortical. L'édentement a pour conséquence une perte de fonction de l'os alvéolaire, il ne subit plus de contrainte, provoquant sa résorption d'origine périostée. De plus, cette perte de fonction entraîne une perte d'approvisionnement sanguin réduisant l'apposition osseuse. Les ostéoblastes dégénéralent, la formation osseuse diminuerait voire s'arrêterait (17,18,22).

La résorption est très importante les trois premiers mois post-extraction et continue tout au long de la vie. D'après les travaux de Schropp cette résorption peut atteindre 50% du volume osseux total après un an et 80% après deux ans et demi en absence de facteurs aggravants (23).

- La perte osseuse à l'origine de la perte dentaire :

De nombreuses pathologies peuvent dérégler la balance de formation/résorption osseuse existante, comme la maladie parodontale.

Des facteurs locaux, immunitaires et bactériens défavorables vont contribuer, par des mécanismes complexes, à ce déséquilibre et entraîner la perte de l'os alvéolaire conduisant à terme à l'édentement (24).

Le pourcentage de résorption et sa vitesse varient selon l'individu. Quelle que soit son origine, l'état de l'os initial est déterminant sur l'ostéolyse. Plus le capital osseux est important qualitativement et quantitativement, moins la résorption sera importante.

La résorption peut entraîner une diminution de volume pouvant atteindre un stade atrophique chez certains individus.





#### 4. Classification de la résorption osseuse



La perte osseuse alvéolaire mandibulaire suit un schéma prédictible.

Plusieurs classifications descriptives des différents stades de résorption, ont été développées.

Notamment la classification physiopathologique de Cawood en 1988 distinguant six classes que nous prendrons comme exemple (25,26).

Classification de Cawood :

• I	Denté	
• II	Post-extraction	
• III	Crête arrondie, hauteur et largeur suffisantes	
• IV	Crête en lame de couteau, hauteur suffisante, largeur insuffisante	

<ul style="list-style-type: none"> <li>• V</li> </ul>	<p>Crête plate, hauteur et largeur insuffisantes</p>	
<ul style="list-style-type: none"> <li>• VI</li> </ul>	<p>Crête concave avec perte de l'os basal</p>	

Ces classifications permettent de choisir l'approche prothétique la plus adaptée en fonction de chaque situation. Aujourd'hui les technologies CAD/CAM permettent de quantifier le degré de résorption de l'os alvéolaire et de classer l'atrophie mandibulaire de manière plus rigoureuse (26).

### C. Atrophie mandibulaire

L'atrophie est la diminution de volume et de taille d'un tissu, d'un organe ou d'un membre. Par perte de l'organe dentaire, l'os alvéolaire perd sa fonction. La perte de volume osseux peut être très importante en secteur postérieur mandibulaire, l'os alvéolaire devenant atrophié.

#### 1. Etiologies

La résorption osseuse physiologique est liée au vieillissement et à la perte de l'organe dentaire. Un ensemble de facteurs supplémentaires peut faire pencher la balance vers l'ostéolyse entraînant l'atrophie mandibulaire.

- L'os n'est pas immuable et évolue en fonction des contraintes qu'il subit. Comme l'énoncent les lois de Wolff, en présence de surcharges, l'os alvéolaire peut subir une résorption de défense. Le port de prothèse amovible iatrogène, par exemple, entraîne l'exercice de pression dépassant les limites de tolérance (21).
- Certaines bactéries impliquées dans la maladie parodontale entraînent une réponse immunitaire et inflammatoire provoquant la perte des tissus de soutien dentaire et à terme la perte de l'organe dentaire. A des stades avancés, elle continue d'évoluer après édentement causant la disparition complète de l'os alvéolaire (27).
- L'expression des homéogènes, contribuant au maintien de l'os alvéolaire, subit une sénescence : elle diminue avec l'âge. Les cellules perdent leurs plasticités et le remplacement de l'os perdu ne se fait plus.
- L'ostéoporose est une conséquence d'une diminution de synthèse d'oestrogène chez la femme post-ménopausique. Elle provoque une décalcification osseuse et une destruction de l'os trabéculaire remodelant l'os alvéolaire. Cette pathologie associée à une diminution de la synthèse d'autres hormones corticosurrénales peut entraîner l'atrophie de l'os mandibulaire (27,28).

## 2. Modification morphologique

A la mandibule, la résorption alvéolaire est plus importante et moins prédictible qu'au maxillaire. Cela peut être expliqué par une répartition des contraintes sur une surface plus faible majorant l'ostéolyse. La résorption de l'os alvéolaire est centrifuge et est plus prononcée chez la femme que l'homme (22,29).

L'os vestibulaire se résorbe plus que l'os lingual, car plus fin, et les crêtes osseuses édentées auront tendance à s'incliner en lingual.

La mandibule édentée perd en moyenne 40 à 60% de sa hauteur mais cette perte est variable selon les différentes parties du corps de la mandibule (30).

Dans la région prémolaire et molaire la résorption peut dépasser 65% du volume osseux. La perte de hauteur est importante liée à la perte de l'os alvéolaire (29).

Au niveau prémolaire, à des stades de résorption importants, le bord alvéolaire et le canal mandibulaire peuvent être séparés par une distance de 0,5mm. L'épaisseur peut varier de 8 à 13mm au niveau de l'os basal.

Quand la crête est en lame de couteau elle peut être d'1mm. Au niveau molaire, la distance canal mandibulaire-bord alvéolaire peut-être d'1mm, le nerf alvéolaire peut, dans certains cas, affleurer sous la muqueuse. Le diamètre transversal peut être d'1 à 10mm (22,29).

Liée à la perte de volume importante, la mandibule atrophique devient plus vulnérable à la fracture. Ce risque est accru chez la personne âgée présentant : une diminution de l'ostéogénèse, des facteurs locaux en lien avec l'atrophie et une corticale dense avec un approvisionnement sanguin inadapté (31).

### 3. Réhabilitation des secteurs postérieurs mandibulaires atrophiés

Cette perte de masse compromet la réhabilitation prothétique. Les prothèses amovibles réalisées sont souvent instables et manquent d'adaptation. Le NAI pouvant affleurer la crête alvéolaire, leur port peut être douloureux pour le patient pendant la mastication. Dans certains cas elles peuvent provoquer une irritation des tissus mous sous-jacents menant à une hyperplasie de ces derniers. (31,32).

De plus, le port de PAP peut aggraver le phénomène de résorption et compromettre le devenir des dents saines adjacentes à l'édentement.

La réhabilitation implantaire est déterminée par le volume osseux implantable et la densité osseuse.

Dans les cas d'atrophies sévères appartenant à la division IV selon la classification de Cawood la réhabilitation par implants axiaux peut nécessiter un aménagement osseux en raison du manque de volume osseux et de la proximité du NAI.

Différentes solutions sont classiquement envisagées :

- Mise en place d'implants basaux (insertion d'implants « disques », plaques au niveau de l'os basal) ou d'implants courts (33).

Cependant, sans remontée verticale de la hauteur d'os, l'espace prothétique disponible est très haut, donnant aux couronnes sur implants une sensation de « dents longues ».

- Latéralisation du NAI avec l'utilisation d'instruments de piézo-chirurgie : le déplacement du nerf libérant une zone osseuse propice à la pose d'implants (34). Cette procédure est délicate et les couronnes sur implants donnent comme dit précédemment une sensation de « dents longues ». Cette chirurgie peut également entraîner des risques de lésions nerveuses : paresthésies et hyperesthésies.

- ROG : Elle consiste en la mise en place d'un matériau de comblement osseux recouvert d'une membrane. La « sausage technique » décrite par le Pr Urban permet la parfaite stabilisation du matériau de comblement par fixation d'une membrane en lingual et en vestibulaire dans les zones latérales et apicales à la ROG (35,36). Cette technique présente des limites dans les aménagements verticaux avec d'importants taux d'échecs. La protection de l'os à la résorption étant liée à la présence de la membrane (37).

- Distraction osseuse : le risque principal est la résorption du fragment ascenseur empirant la situation initiale et le manque de gestion du déficit tridimensionnel (38).

- Reconstruction crestale par greffe de blocs osseux : les résultats sont moins prédictibles à la mandibule qu'au maxillaire, l'os trabéculaire y étant plus dense avec une couche d'os cortical épaisse influençant négativement l'approvisionnement sanguin et le potentiel régénératif.

La technique Khoury consiste en la mise en place d'un coffrage fait par des lames d'os cortical d'origine membraneuse ancré par des vis entre lesquelles il est interposé un broyat d'os autogène. Elle permet une reconstruction 3D de la crête osseuse (technique Khoury). L'utilisation d'os pariétal est particulièrement intéressante pour des reconstructions de grand volume (39).



Cependant, l'utilisation de greffe osseuse pour permettre la mise en place d'implant est une solution nécessitant une temporisation longue et présentant un coût important. Elle se fait en deux temps chirurgicaux et avec deux sites (donneur et receveur).

Si le patient présente des contre-indications supplémentaires (tabac, état de santé général, occlusion...) la pose d'implant basal ou endo-osseux avec greffe ne doit pas être envisagée (32,33,40).

C'est dans cette situation que l'implant sous-périosté représente une alternative intéressante. Il consiste en la pose d'une armature métallique appliquée sur l'os et fixée par des vis d'ostéosynthèses de quelques millimètres. La proximité du NAI de la crête alvéolaire et le faible volume osseux disponible ne représentent pas une contre-indication. Elle permet une réhabilitation prothétique fixe, stable et adaptée à la morphologie du patient.

## II. Evolution de l'implant sous-périosté et des technologies

### CAD/CAM : des années 40 à aujourd'hui.

#### A. Technique initiale : présentation et défauts

##### 1. Technique initiale

Initialement, les implants sous-périostés étaient utilisés pour la restauration des édentements complets. Dans de plus rares situations, ils permettaient la réhabilitation par prothèses fixées des mandibules atrophiées en secteur postérieur.

On distinguait deux types de conception pour les implants sous-périostés en secteur mandibulaire postérieur avec un édentement de Classe I :

- Soit sous forme d'un implant unique comprenant deux selles au niveau des édentements reliées par une barre contournant les dents antérieures restantes (41).
- Soit sous forme de deux implants unilatéraux situés au niveau des édentements postérieurs. Ils étaient aussi utilisés pour les édentements de Classe II (42,43).

En 1951, les Dr Lew et Berman ont développé une procédure en deux temps chirurgicaux permettant une conception plus fiable de l'implant (44).

La première chirurgie permet la prise d'une empreinte directe de l'os par levée de lambeaux de pleine épaisseur. Le succès de l'implant sous-périosté étant dépendant de l'adaptation du métal à l'os sous-jacent, il est nécessaire d'obtenir un duplicata de l'os mandibulaire pour concevoir l'implant.

La seconde permet la pose de l'implant. Il peut être stabilisé par des vis de rétention. Les défauts d'adaptation sont corrigés par fraisage ou comblement de l'espace par substituts osseux.

Aucun consensus n'existe concernant la temporisation entre la première et la deuxième phase opératoire : certains auteurs considèrent qu'il faut une temporisation de 2 à 4 semaines, d'autres que le deuxième temps peut être réalisé au bout de 24-48h.

La mise en charge de l'implant peut être immédiate (16,41).

Cette technique est restée la norme durant de nombreuses années.

Elle a remplacé la procédure initiale de Goldberg consistant en la prise d'une empreinte classique des tissus mous puis l'adaptation du modèle en plâtre : l'analyse des radiographies de la mandibule et la palpation de l'os permettaient de déduire la morphologie osseuse sous-jacente de la mandibule puis de retailler le modèle pour s'en approcher (44).

Le design a connu de nombreux changements. Les premiers implants étaient une simple bande de Cobalt-Chrome située sur la crête osseuse et maintenue en place par des vis. Puis, la surface de contact os/métal a augmenté pour améliorer la stabilité et diminuer le risque de micromouvements et de délogement de l'implant.

Finalement, la conception dans les années 90 tend à réduire la quantité de métal sous la gencive tout en augmentant la surface de contact métal/os au niveau de l'os cortical dense et stable. Le nombre de piliers supra-gingivaux a augmenté pour permettre une meilleure distribution des forces et réduire le risque de résorption osseuse (44).

## 2. Défauts et échecs

Les premiers implants sous-périostés, décrits dans les années 1940, présentent des résultats insuffisants sur le long terme, avec un taux de survie de 50 à 60% après 15 ans (45,46).

Les implants étaient généralement retirés quelques années après leurs mises en place.

Les complications les plus courantes étaient une exposition de l'implant, des infections, des inflammations et d'importantes résorptions de l'os mandibulaire (45-48)

Elles pouvaient être expliquées par le manque d'adaptation et de stabilité parfois important de l'implant lié au manque de précision de l'empreinte et à l'absence d'ostéointégration.

Le Cobalt-Chrome (Vitalium) est un alliage biocompatible, mais présente un risque allergique important et un pourcentage d'ostéointégration faible, lié à la rigidité de l'alliage et à son manque de porosité (49).

La première phase de chirurgie était peu confortable pour le patient, source d'anxiété et de traumatisme, la surface d'os exposée étant importante.

Cette chirurgie présentait un risque élevé de morbidité : risque de lésion du nerf, risque d'incorporation de corps étrangers (résidus de matériaux) laissés après l'empreinte le plus souvent.

La nécessité d'adapter l'implant à l'os allongeait le temps chirurgical, augmentant ainsi le risque de complications (50).

Les implants sous-périostés ont rapidement été remplacés par les implants endo-osseux : la réhabilitation par prothèse fixée était le plus souvent réalisée par la mise en place d'un implant lame inséré au niveau du ramus constituant le pilier postérieur et d'un implant court ou lame en antérieur.

Cette solution était plus appropriée, moins couteuse et connaissait moins de complications (43).

## B. Apparition des technologies CAD/CAM et évolution des techniques chirurgicales : apport dans la conception, fabrication et ostéointégration de l'implant sous-périosté

### 1. Introduction des technologies CAD/CAM

Traditionnellement, la fabrication d'une prothèse sur mesure nécessite la réalisation d'une empreinte physico-chimique. Cette empreinte est traitée et coulée au plâtre pour obtenir un modèle de travail. Ce dernier reproduit les conditions anatomiques buccales du patient.

La prothèse est ensuite fabriquée en cire sur le modèle puis coulée en utilisant la technique de la cire perdue.

Les technologies CAD/CAM permettent de prendre une empreinte numérique de la zone d'intérêt et de concevoir la prothèse par ordinateur via un logiciel dédié.

L'acquisition du modèle peut se faire par empreinte via une caméra optique ou par analyse d'un CT scan pour l'obtention d'un modèle des tissus durs.

Les informations sont ensuite transmises à un ordinateur par un fichier de format STL (STereoLithography) décrivant la géométrie de surface 3D de la restauration.

La fabrication de la prothèse se fait par technique soustractive (plus fréquemment utilisée) ou additive (51,52).

## 2. Utilisation du CT scan dans la réalisation du modèle

Le CT scan permet la reconstruction des structures anatomiques en 3D. La zone d'intérêt est divisée « en coupe » et soumise à un faisceau de rayons X. La mesure de l'absorption des rayons X par les tissus permet d'obtenir un modèle 3D de la zone (53).

Aujourd'hui l'exécution du CT scan est beaucoup plus facile, rapide, et peut-être réalisée au cabinet par un chirurgien-dentiste ayant reçu la formation ad hoc.

Le champ sélectionné est réduit au maximum, limitant l'exposition du patient aux rayons X. Les coupes enregistrées, d'une épaisseur de 90-200  $\mu\text{m}$  permettent l'acquisition d'une image de haute résolution (DICOM).

L'affinement des coupes permet d'obtenir un modèle 3D plus précis, avec des résultats plus prédictibles.

Les données acquises du CT scan sont importées au format STL dans un logiciel. Il crée un maillage simulant la surface de l'os pour obtenir un modèle tridimensionnel.

Cependant, la reproduction n'est pas complètement fiable, certains creux, arêtes, notamment présents au niveau de l'os trabéculaire sont trop fins pour être reproduits par le maillage. Ces défauts inhérents au logiciel sont à prendre en compte et corrigés par des programmes spécifiques.

Les arcades dentaires sont enregistrées par caméra intra-orale pour créer un « wax-up ». Les données des arcades et du wax-up sont enregistrées au format STL.

L'ensemble des fichiers permet d'obtenir un modèle virtuel complet comprenant l'os, les dents, les tissus mous et la future prothèse (50,54–56).

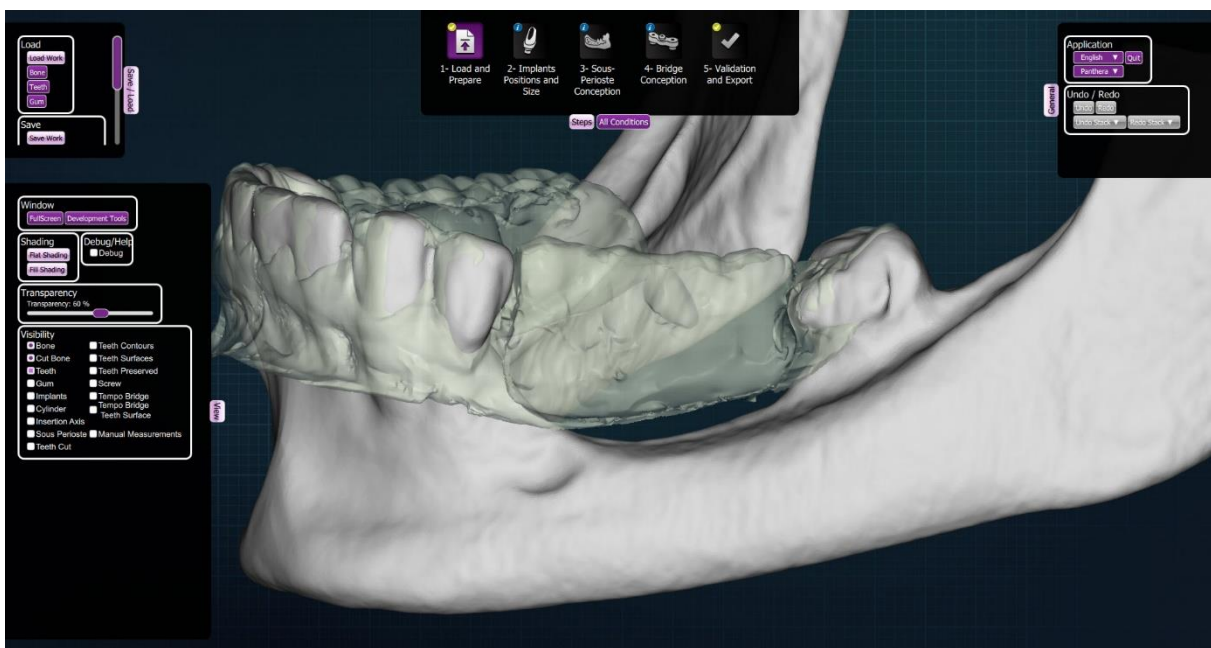


Figure 4 : Modèle virtuel 3D (courtoisie Dr Yvan POITRAS, Québec)

Le modèle est ensuite imprimé en résine. Un modèle 3D de l'os est imprimé par stéréolithographie plus précis que celui obtenu par usineuse (le fraisage ayant un taux de reproductibilité plus limité inhérent aux diamètres des fraises) (57).

Le modèle imprimé en 3D permet de tester, avant mise en place, la parfaite adaptation de l'implant sous-périosté après fabrication.

### 3. Réalisation numérique de l'implant sous-périosté et fabrication

Le modèle numérique est transféré sur un logiciel pour la conception virtuelle de l'implant au laboratoire.

Deux éléments sont mis en place dans un premier temps : les vis de rétention et les piliers. Les emplacements des vis de rétention nécessitent une épaisseur d'os cortical de 0,8mm minimum pour obtenir une parfaite stabilisation de l'implant.

La position des piliers implantaires dépend de l'anatomie osseuse et de l'emplacement des dents de la prothèse. Elle sera déterminée via une simulation du futur projet prothétique.

La structure périphérique de l'implant est dessinée (barres) connectant tous les éléments à travers différentes opérations booléennes (54,55).

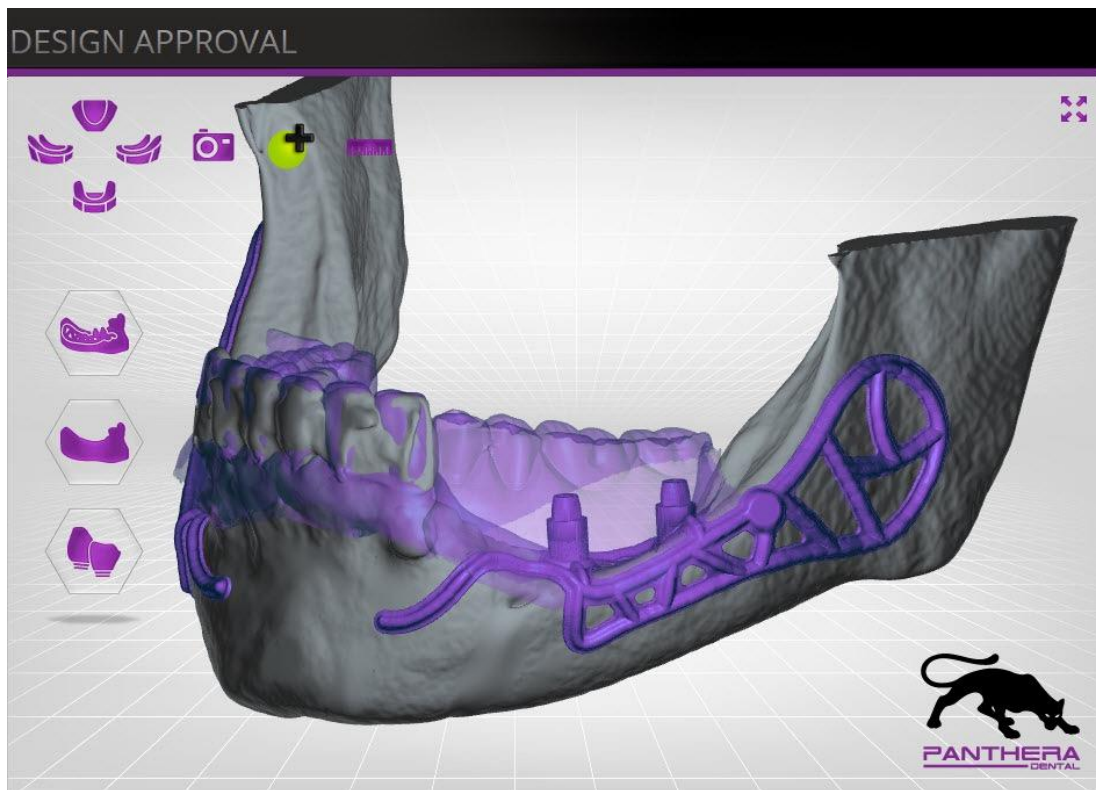


Figure 5 : Conception CAD/CAM de l'implant sous-périosté (courtoisie Dr Yvan POITRAS, Québec)

Dans un deuxième temps, le fichier STL obtenu est imprimé en résine. Cet implant « test » est inséré sur le modèle pour vérifier l'adaptation de l'implant à l'os.

Après validation de la conception, l'implant sur mesure est fabriqué par frittage laser : des microparticules de titane (grade 5) sont fusionnées entre elles par un laser (50W, longueur d'onde 1070nm) couche par couche. Il peut également être usiné par fraisage dans un bloc de titane.

L'implant sous-périosté sur mesure est poli par électro-érosion, stérilisé et envoyé au praticien (50,54–56,58)

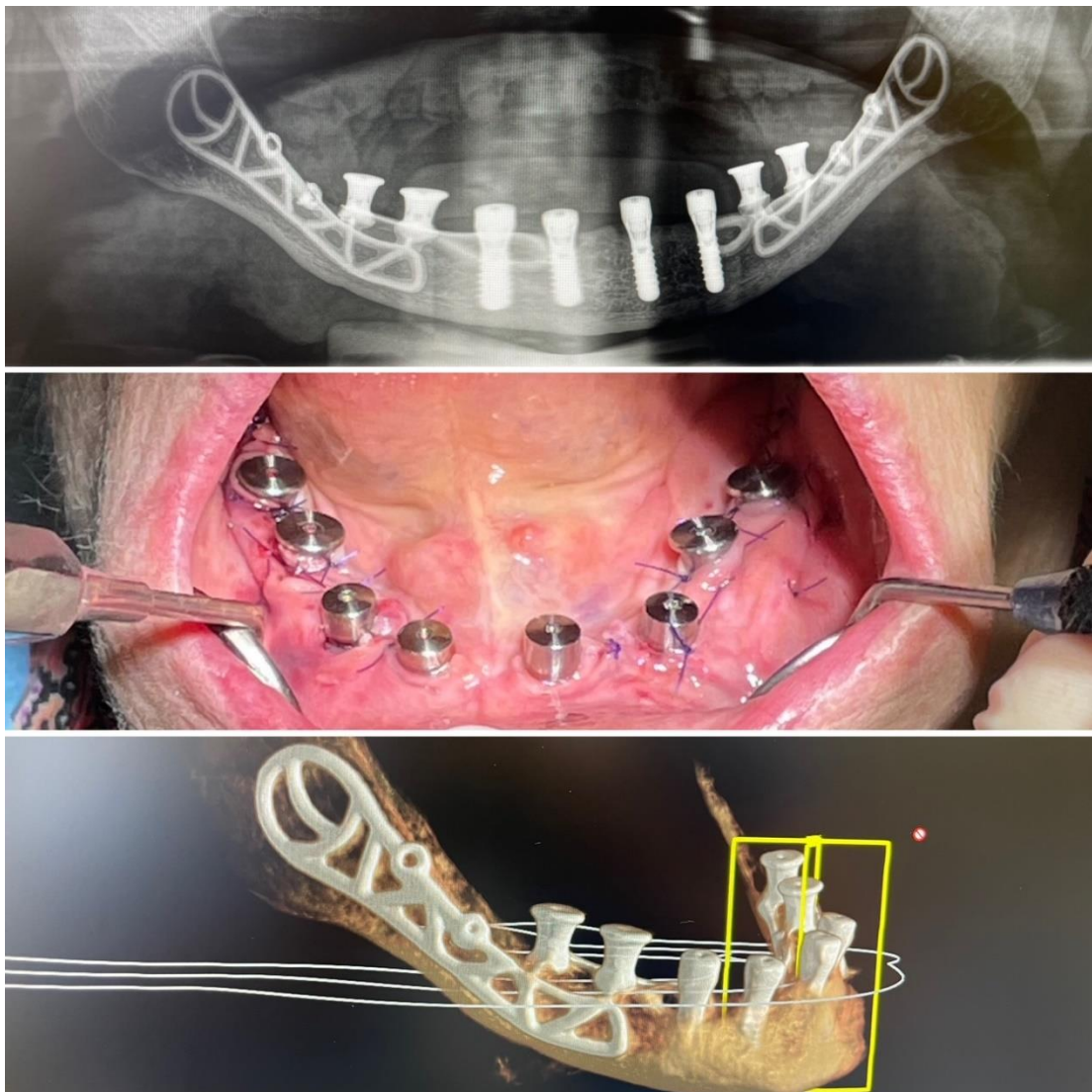


Figure 6 : De haut en bas : Panoramique, image post-chirurgicale implant sous-périosté, conception implant sous-périosté par CAD/CAM (courtoisie Dr François VEUVE, Neuchâtel)



L'utilisation du titane ou de titanium-aluminium-vanadium (Ti-6Al-4V) dans la fabrication des implants sous-périostés permet leur ostéointégration : l'ancrage direct de l'os à la surface de l'implant. Elle augmente le taux de survie implantaire (59).

De plus, il est démontré qu'une microrugosité et nanorugosité de la surface implantaire favorise la différenciation et la maturation ostéoblastique et *in fine* l'ostéointégration. Cette rugosité est obtenue par mordantage acide de la surface implantaire (59).

Les chances d'ostéointégration de l'implant sont augmentées lorsqu'il est recouvert d'hydroxyapatite ou d'os déminéralisé d'origine humaine présentant un taux de succès de 98,2% (58).

L'implant est maintenant parfaitement adapté à la surface osseuse et, par l'utilisation de titane biocompatible, ostéointégré et mieux accepté qu'auparavant. Le risque de complications est diminué par rapport à l'utilisation de l'alliage Cobalt-Chrome (60).

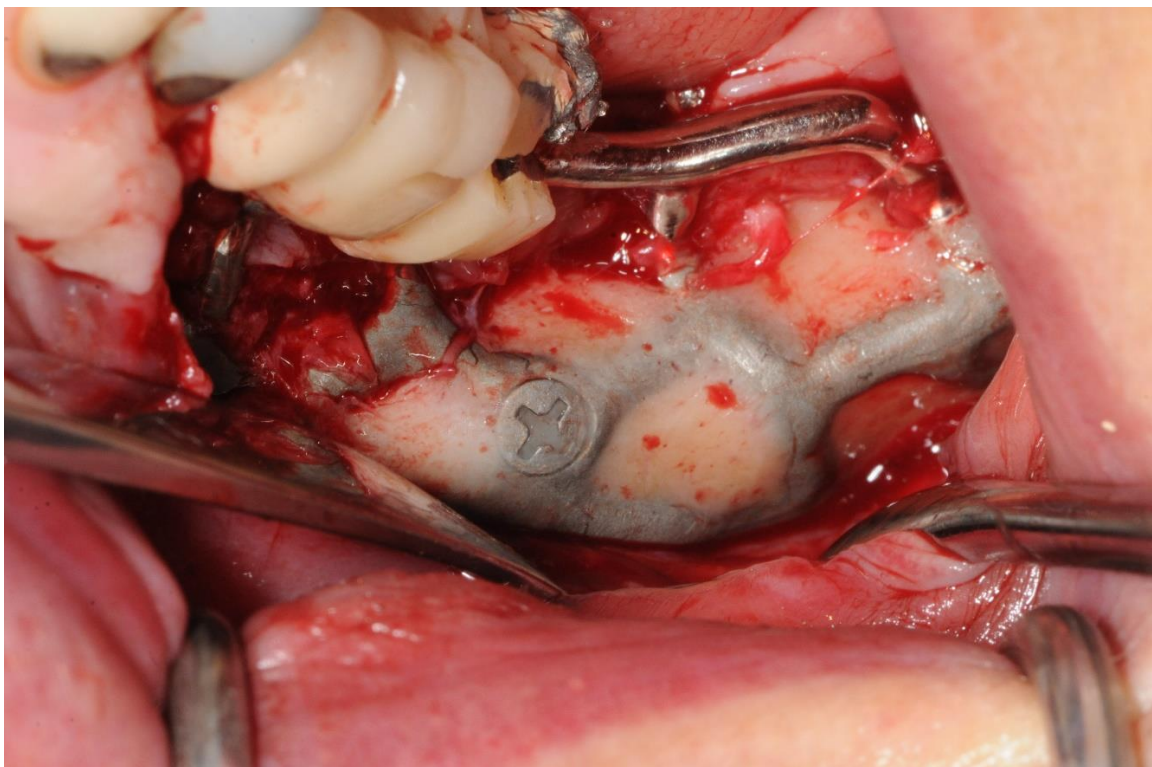


Figure 7 : Implant sous-périostée ostéointégré (courtoisie Dr Yvan POITRAS, Québec)

#### 4. La mise en place de l'implant sous-périosté

La chirurgie de mise en place de l'implant est simplifiée. Après levée et décollement des lambeaux (cf partie I.A.4) l'implant sous-périosté est inséré et stabilisé par des vis d'ostéointégration. Fait sur mesure, il s'adapte parfaitement à l'os.

Le site est refermé sans tension, préservant l'intégrité du périoste par utilisation de la « brushing technique ».

La préservation du périoste permet de maintenir la barrière naturelle entre les tissus mous et le tissu osseux, l'implant en titane stabilisé préserve un espace favorable à la formation osseuse. Le saignement osseux obtenu lors de la chirurgie permet d'obtenir une vascularisation du site. Ce sont les trois critères cliniques permettant d'obtenir une régénération osseuse et l'ostéointégration de l'implant sous-périosté.

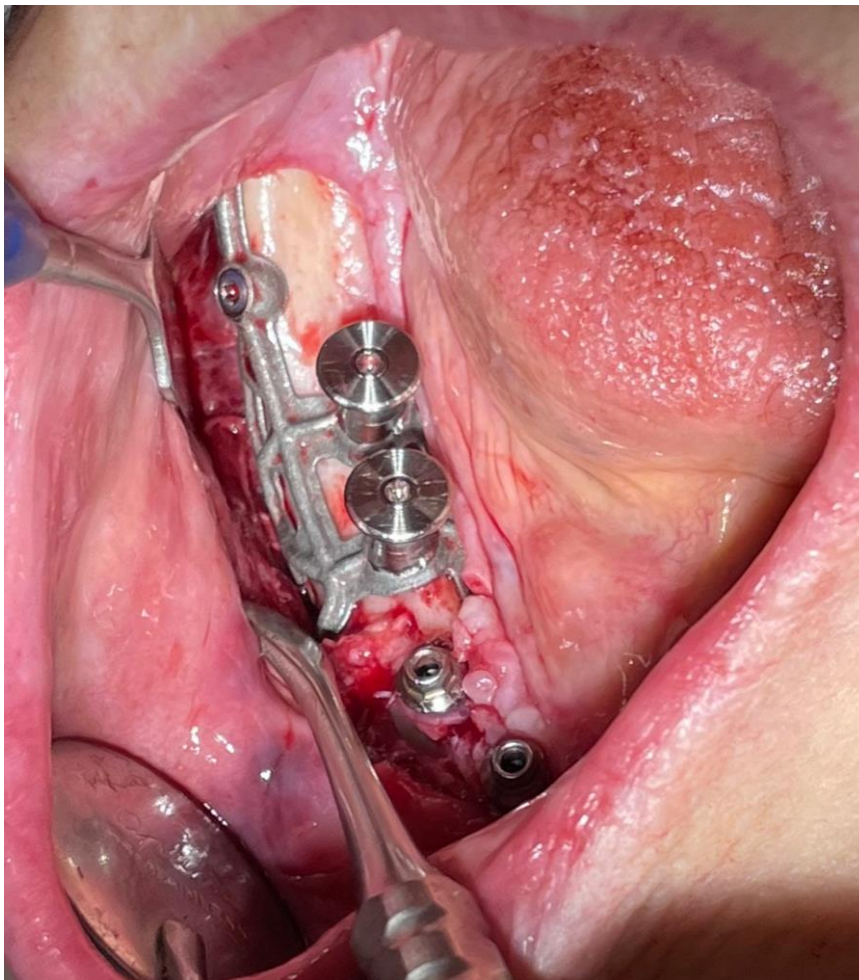
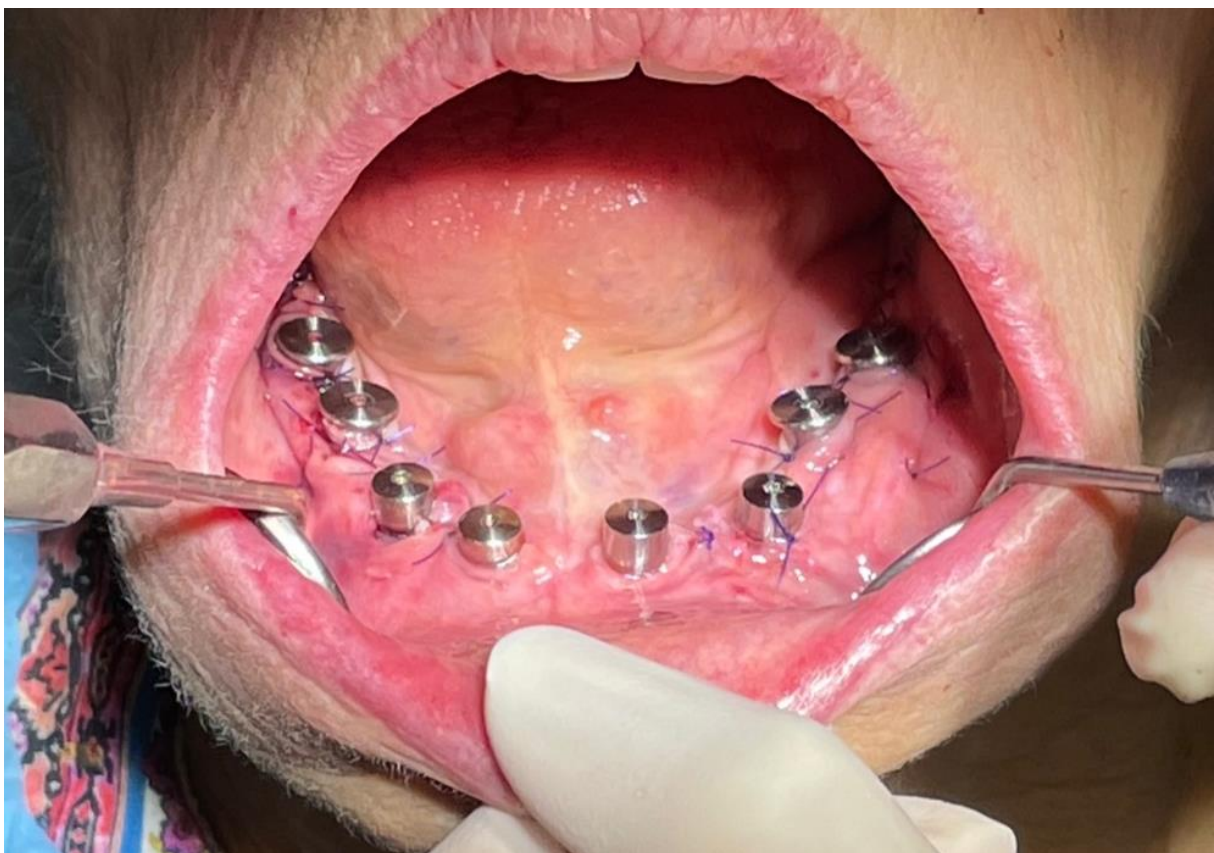


Figure 8 : Pose implant sous-périostée (courtoisie Dr François VEUVE, Neuchâtel)

Après chirurgie, des vis de cicatrisation coniques sont mises en place pour guider la cicatrisation des tissus mous et formater la gencive. Aucun article n'exprime précisément la période de temporisation entre la pose de l'implant sous-périosté et sa mise en charge. La période classique de temporisation d'un implant étant de 3-4mois.

Les piliers trans-gingivaux de l'implant sous-périosté sont similaires aux implants endosseux classiques. La réhabilitation prothétique est donc identique : réalisation de prothèse transvissée ou scellée utilisant les mêmes techniques d'empreinte qu'une couronne sur implant habituelle.



*Figure 7 : Implant sous-périosté post-chirurgie (courtoisie Dr François VEUVE, Neuchâtel)*

L'évolution des technologies et des matériaux a simplifié la chirurgie, amélioré la conception de l'implant et permis son ostéointégration.

Cette nouvelle chirurgie sous-périostée apparaît comme une solution viable et bien plus prédictive qu'auparavant pour la réhabilitation des secteurs édentés atrophiques postérieurs mandibulaires (61).

### III. Revue de la littérature : l'implantologie sous-périostée en secteur mandibulaire postérieur

#### A. Introduction

Les deux premières parties ont consisté à présenter :

- Les secteurs édentés postérieurs atrophiques mandibulaires : les difficultés et les solutions pour leurs réhabilitations
- L'évolution de l'implant sous-périosté et sa conception actuelle par les technologies CAD/CAM

Il apparaît que, théoriquement, les « nouveaux » implants sous-périostés représentent une alternative intéressante aux différentes techniques pour la réhabilitation des secteurs postérieurs mandibulaires atrophiques. Les greffes osseuses et la régénération osseuse pour augmenter la dimension verticale de la crête mandibulaire atrophique sont les solutions plus communément envisagées. Une importante augmentation de la hauteur verticale osseuse est obtenue par ostéotomie de la crête osseuse et greffe osseuse d'interposition connue sous les termes d'ostéotomie par technique sandwich et greffe en inlay (40,62).

Mais, selon les connaissances actuelles et les études existantes, nous pouvons nous demander si l'implant sous-périosté en titane conçu par technologie CAD/CAM est une solution viable cliniquement ?

Notamment si le taux de survie implantaire est intéressant par rapport aux greffes mandibulaires pour la réhabilitation des secteurs postérieurs mandibulaire atrophiques ?

Nous effectuerons donc une revue systématique de la littérature dans le but de comparer ces deux techniques : les greffes d'interposition et les implants sous-périostés.

La revue systématique de la littérature est selon la définition de la Cochrane Collaboration : « *une revue d'une question clairement formulée qui utilise une méthode systématique et explicite pour identifier, sélectionner et évaluer de manière critique les recherches pertinentes, et pour collecter et analyser les données des études incluses dans la revue* ».

Elle permet de résumer l'état des connaissances actuelles sur l'implant sous-périosté et la justification de son utilisation en clinique par rapport à d'autres techniques, notamment la greffe osseuse mandibulaire.

## B. Matériel et méthode

La revue systématique de la littérature est réalisée suivant les critères du protocole PRISMA (Preferred Reporting Items for Systematic review and Meta-Analyses) (63–65). Ce protocole permet d'obtenir une revue de la littérature reproductible.

Ce protocole est consultable sur le site : <http://prisma-statement.org/>

Il comporte :

- Une liste de contrôle de 27 items répartis en 7 sections pour aider à la réalisation d'une revue systématique de la littérature
- Un flux en 4 étapes pour la sélection d'articles

La recherche a eu lieu en mars 2021 à l'aide des bases de données Pubmed, DOSS, Embase et Cochrane. Cette recherche se divise en deux parties : une recherche centrée sur les implants sous-périostés mandibulaires et l'autre sur les greffes osseuses en secteur postérieur mandibulaire atrophique.

Dans un premier temps, les articles sont sélectionnés par lecture simple à partir de leurs titres puis lecture complète. Les articles retenus pour les implants sous-périostés doivent être une étude sur la réhabilitation de secteur postérieur mandibulaire par implant sous-périosté conçu par CAD/CAM. Pour les greffes osseuses d'interposition, les articles doivent être une étude sur la réhabilitation de secteur postérieur mandibulaire de greffes en inlays avec technique d'ostéotomie « sandwich ».

Sont exclus tous les articles écrits dans une langue autre que l'anglais et le français, dont le texte intégral ou le résumé n'est pas disponible, les articles en double ayant une publication antérieure à l'année 2000.

- Les implants sous-périostés

La première recherche est effectuée sur Pubmed. Elle s'est faite par mots clés. La recherche avec le mot « subperiosteal implant » mène à 858 résultats. La recherche nécessite d'être affinée.

La combinaison « subperiosteal implant » AND « posterior mandible » ou « subperiosteal implant » AND « atrophic mandible » permet de restreindre le nombre d'occurrences.

Il s'avère qu'associer « mandible » dans la recherche est trop restrictif. La localisation n'est pas systématiquement utilisée dans le titre de l'article excluant toute recherche plus globale sur les implants sous-périostés mêlant une mise en place maxillaire et mandibulaire. Ainsi, la notion de localisation a été exclue de la recherche.

La recherche est ensuite affinée par la combinaison : « subperiosteal implant » AND « CAD/CAM ». De la même manière, tous les articles utilisant ces technologies n'utilisent pas ce terme dans leurs descriptions. Ce terme est trop restrictif.

Il a donc été décidé d'ajouter à la recherche les différents termes désignant les techniques de fabrication de l'implant : « subperiosteal implant » AND (« CAD/CAM » OR « 3D printing » OR « direct metal laser sintering » OR « additive manufacture »).

Nous avons choisi d'utiliser les termes décrivant la fabrication par ordinateur car elle induit forcément ce type de conception alors que l'inverse n'est pas forcément vrai.

Une nouvelle recherche est faite sur Pubmed utilisant les MeSH Terms. Pour les implants sous-périostés, le MeSH term associé est « dental implantation, subperiosteal ». Il n'existe

aucun MeSH term pour les différentes techniques de fabrication assistées par ordinateur et le terme « computer-aided manufacture » est inclus dans le descripteur « computer-aided design ». La recherche a donc été « dental implantation, subperiosteal » [MeSH Terms] AND « computer-aided design » [MeSH Terms].

La même recherche par mots clés a été faite sur les autres bases de données.

Sur Cochrane et Embase, la recherche est faite sur les titres/résumés/mots clés, le champ est facultatif sur DOSS et n'a pas été spécifié.

- Les greffes osseuses en inlay

Sur Pubmed deux recherches ont été faites.

La première, en utilisant les mots clés «mandible » AND « vertical ridge augmentation » AND (« sandwich osteotomy » OR « inlay bone graft » OR « interpositional bone graft »).

La deuxième recherche est faite en utilisant les MeSH Terms : « alveolar ridge augmentation » [MeSH Terms] AND « mandible » AND « alveolar bone atrophy » [MeSH Terms] AND (« bone grafting» [MeSH Terms] OR « mandibular osteotomy » [MeSH Terms]).

Sur les autres bases, les mêmes recherches ont été faites par mots clés uniquement.

Sur Embase et Cochrane la recherche est faite sur les titres/résumés/mots clés et non précisés sur DOSS.

## C. Résultats

- Eligibilité des articles
  - Implants sous-périostés

L'équation des mots clés « subperiosteal implant » AND (« CAD/CAM » OR « 3D printing » OR « direct metal laser sintering » OR « additive manufacture ») sur Pubmed mène à 28 résultats.

La recherche Pubmed par MeSH terms (« dental implantation, subperiosteal [MeSH Terms] » AND « computer-aided design [MeSH Terms] ») permet l'accès à 6 articles.

La même recherche par mot clés effectuée sur les autres bases de données avec les mêmes critères de sélection aboutit à 1 article sur Cochrane, aucun sur DOSS et Embase.

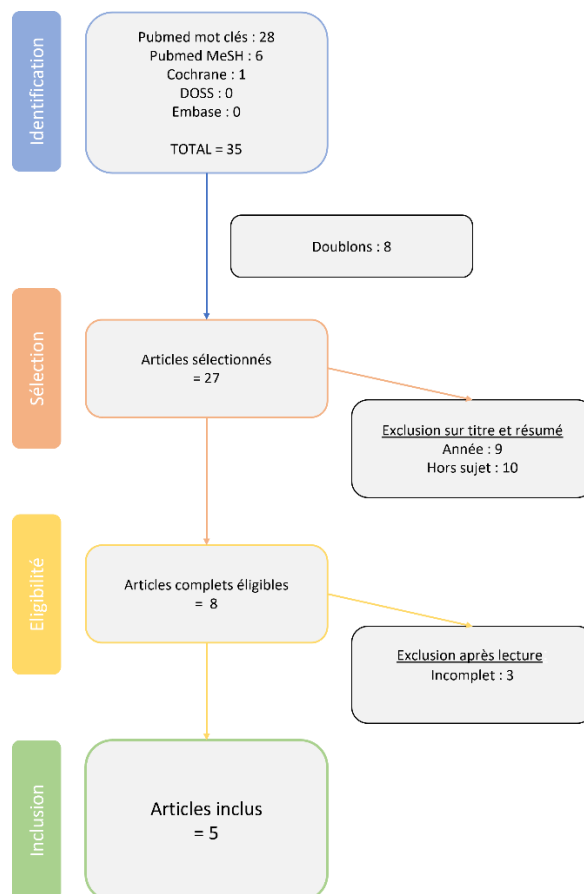


Figure 8 : Diagramme de flux impland sous-périosté



Le diagramme de flux ci-dessus représente l'identification, la sélection, l'éligibilité et l'inclusion des articles selon le protocole PRISMA.

Parmi les articles éligibles deux articles ne rapportaient pas la chirurgie de pose d'implant et dans un article seul le modèle de travail était fabriqué par technologie CAD/CAM et non l'implant. Ces trois articles sont donc jugés incomplets et non-identifiés.

- Les greffes osseuses en inlay

Sur Pubmed la recherche par mots clés : « mandible » AND « vertical ridge augmentation » AND (« sandwich osteotomy » OR « inlay bone graft » OR « interpositional bone graft ») mène à 55 résultats.

La recherche « alveolar ridge augmentation [MeSH Terms] » AND « mandible » AND « alveolar bone atrophy [MeSH Terms] » AND « bone grafting [MeSH Terms] » mène à 151 articles.

Sur les autres bases de données, la même recherche par mots clés avec les mêmes critères de sélection conduit à 6 articles sur Cochrane, 15 sur DOSS et 2 sur Embase.

Parmi les articles sélectionnés, trois articles décrivaient des techniques différentes, s'intéressaient à une augmentation de volume osseux horizontale et non verticale ou ne concernaient que la partie symphysaire de la mandibule. Ces articles ont donc été jugés hors sujet.

Les quatorze articles incomplets décrivaient succinctement les différentes étapes chirurgicales et implantaire et/ou ne reportaient pas de mise en charge implantaire ou de « taux de succès implantaire ».

Le diagramme de flux suivant représente l'identification, la sélection, l'éligibilité et l'inclusion des articles selon le protocole PRISMA.

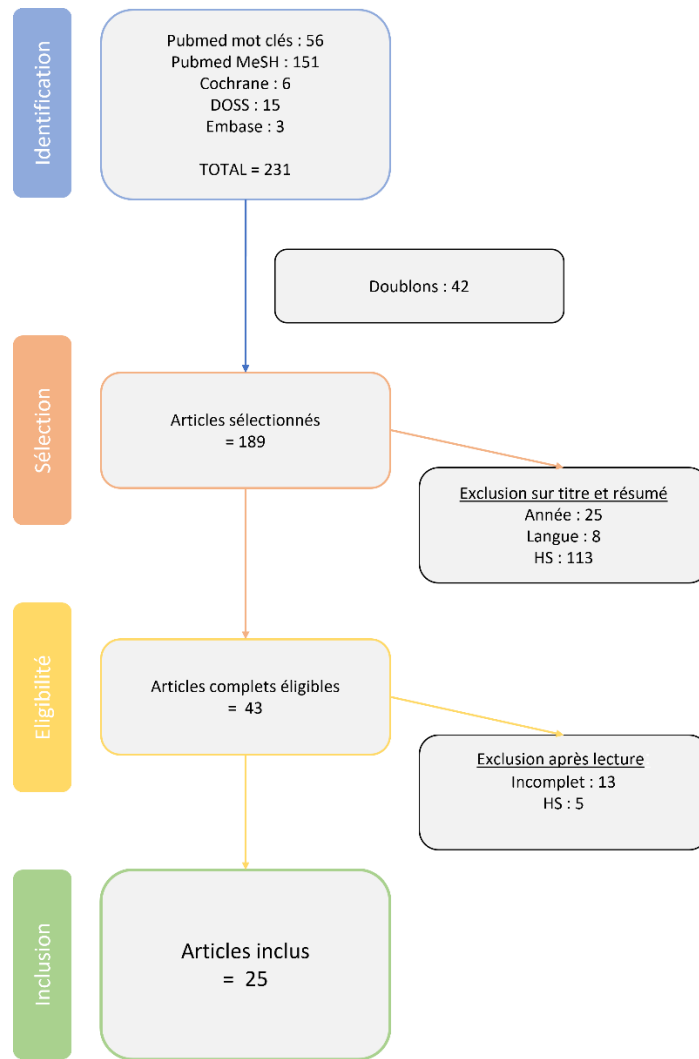


Figure 9 : Diagramme de flux greffe en inlay

- Caractéristiques des études
  - Implants sous-périostés

Parmi les articles retenus, quatre présentent des reports de cas cliniques incluant 1, 2, 3 et 10 patients (54,59,66,67). Le dernier article est une étude rétrospective faite sur 70 patients (50). Dans deux des études les patients sélectionnés présentaient spécifiquement des édentements partiels mandibulaires postérieurs uni ou bilatéraux (54,59).

Chaque article décrit le même schéma général : un CBCT est pris au préalable à partir duquel les données anatomiques des patients sont extraites pour la réalisation du modèle de travail virtuel. Via des logiciels (AB guided service (59,66), Plasty CAD (50) et Geomagic (54,67))

l'implant sous-périosté est conçu sur mesure puis généré par frittage laser en Ti6Al4V (50,54,59,66,67).

Les patients sont sous antibioprofylaxie dans deux des articles sélectionnés (66,67).

L'intervention est faite sous anesthésie locale (50,54,59) ou générale (66,67). Après élévation des lambeaux, l'implant est mis en place et est maintenu par des vis d'ostéosynthèses. Les sites sont ensuite suturés puis des antibiotiques et des antalgiques sont prescrits aux patients.

Une réhabilitation provisoire est mise en place 48h (50) ou 10 jours après (54), les prothèses définitives sont posées 6 semaines (66) 2 mois (54) 3 mois post-op (50,59,67).

Le suivi s'est déroulé durant 8 mois (avec panoramique et CTscan de contrôle) (59) 14 et 21 mois (67), 2 ans (50) et 3 ans (54,66).

- Greffes osseuses

Parmi les articles sélectionnés on observe :

- 8 essais randomisés (68–75)
- 2 études rétrospectives (76,77)
- 4 études prospectives de cohorte (78–81)
- 5 revues systématiques de la littérature (40,62,82–84)
- 6 reports de cas cliniques (85–90).

Quatorze études comparent différentes techniques dont trois suivant la méthode « split mouth design » (71,73,75). Les greffes en inlay sont comparées avec :

- Les implants courts (68–74).
- Les greffes en onlay (79)
- La distraction osseuse (81)

Quelques études, y compris une revue systématique, comparent le type de greffes notamment les xéno greffes, les greffes autogènes et les greffes alloplastiques (75,83).

Parmi ces quatorze études, les revues systématiques de la littérature étudient les différentes techniques permettant d'augmenter la dimension verticale (40,82,84) et notamment si la « technique sandwich » permet d'obtenir une hauteur osseuse verticale suffisante pour la réhabilitation implantaire (62).

Les articles relatant l'application clinique suivent le même schéma : la hauteur d'os résiduel est inférieure à 10mm au-dessus du canal du nerf alvéolaire inférieur.

Après une antibioprofylaxie (68–74,78,79), une ostéotomie est réalisée sous anesthésie locale ou générale (76,79,87). Le fragment osseux séparé est déplacé en direction coronaire. Un bloc osseux (xénogreffe (68–75,77,78,80,90), greffe autogène (75,76,79,81,85–87,89), greffe allogène (88)) est interposé entre l'os basal et le fragment osseux déplacé puis fixé à l'aide de mini-vis. Le site est ensuite refermé après mise en place d'une membrane résorbable (68–75,77–79,88,90).

Après 4 mois les sites sont réouverts, les mini-vis sont retirées et les implants mis en place. Quatre mois après la pose des implants, une prothèse provisoire (68–74,79,81,87,90) est mise en place et laissée 4 mois avant la réhabilitation par prothèse définitive.

Le suivi est fait sur : moins d'1 an (79,81,90), entre 1 et 5 ans (68–76,78,80,85–89) plus de 10 ans (77).

- Synthèse des résultats

L'analyse des résultats différencie deux mesures :

- La principale : la survie implantaire (sous-périosté et endo-osseux). Le taux de survie implantaire est mesuré par le nombre de patients n'ayant perdu aucun implant sur le nombre total de patients pour que les résultats des différentes études puissent être comparés.
- Les secondaires : les complications post-opératoires (toutes complications confondues) et prothétiques. Leur taux est mesuré par le nombre de complications mises en évidence sur le nombre total de patients.

- Mesure principale : la survie implantaire

Parmi les 86 patients ayant intégré les études sur les implants sous-périostés, 3 ont perdu un implant. A cause d'infections récurrentes, les implants ont été retirés entre 8 et 12 mois post-opératoires. Cependant l'étude relatant ces échecs comprenait des implants mandibulaires et maxillaires avec des édentements complets et partiels. L'article ne met pas en évidence la localisation des implants perdus.

Le taux de survie implantaire entre 8 mois et 3 ans est de 96,5%.

La mesure de la survie implantaire dans le cas des greffes en inlay, dépend directement du succès de la greffe, qui sera mesuré dans cette partie.

Parmi les 345 patients ayant intégré les études sur les greffes osseuses en inlay 28 greffes ont échoué et donc aucun implant n'a pu être mis en place (taux de survie des greffes en inlay : 91,8%). La plupart des études ont donc retiré les sujets chez qui la greffe avait échoué dans la mesure du succès implantaire. Deux études ne précisaient pas le nombre de patients mais le nombre d'implants dans le calcul du taux de survie. Le nombre de patients inclus passe donc de 345 à 250. Parmi ces derniers 19 patients ont perdu un ou plusieurs implants donnant un taux de survie implantaire de 92,4% entre 8 mois et 5 ans.

Les revues de la littérature mettent en évidence un taux de succès implantaire après mise en charge entre 91 et 100%, les résultats changent en fonction du type de greffe mais sans différence significative, le taux de survie a 3,7 ans est de 94%. Une méta-analyse met en évidence un taux de survie de 97,3% et un taux de succès de 91,7% (62,77).

- Mesure secondaire : les complications

Parmi les études, deux ne précisent pas d'éventuelles complications et ont donc été exclues de cette partie. Les trois articles restants comportent 83 patients. Parmi eux, il y a eu 18 complications post-opératoires :

- 6 patients ont eu des complications immédiates post-opératoires se manifestant par des douleurs/inconfort et quelques suintements.

- 6 patients ont eu des complications tardives notamment 4 cas d'infections récurrentes dont une seule s'est résolue sans nécessiter le retrait de l'implant.
- 6 patients ont eu une fracture de leur prothèse provisoire et 2 des éclats de céramique sur leur prothèse définitive.

Parmi les études sur les greffes osseuses en inlays, quatorze articles incluant 242 patients décrivent les différents types de complications ayant pu être mis en évidence :

- Des troubles neuro-sensoriels (paresthésie/hyperesthésie/hypoesthésie). Ces troubles sont communs, mais disparaissent spontanément. Chez 14 patients ces signes ont persisté plus d'une semaine
- Une déhiscence tissulaire chez 17 patients dont 6 uniquement des tissus mous
- Une exposition osseuse chez 6 patients et pour 2 d'entre eux, une exposition de la vis de couverture.
- Une infection chez 6 patients provoquant chez 4 d'entre eux la perte de la greffe. Selon une revue de la littérature cela représenterait 8% des cas (62)
- Une fracture de la mandibule chez 2 patients.

Au niveau prothétique, quand la prothèse définitive a pu être mise en place (succès de la greffe et des implants), 2 patients ont eu des éclats de céramique sur leur prothèse définitive, aucune complication concernant les prothèses provisoires n'a été mise en évidence mais 2 patients ont perdu une vis de cicatrisation.

Une revue de la littérature met en évidence les complications intra-opératoires existantes : il existerait un risque de 10% de fracture du bloc osseux greffé et de 15% de fracture du fragment osseux ostéotomié (62).

## D. Discussion

L'objectif de cette revue de la littérature est de déterminer si la réhabilitation des secteurs mandibulaires postérieurs atrophiques par implant sous-périosté est une alternative intéressante aux autres techniques existantes.

Nous pouvons distinguer quatre techniques, plus couramment utilisées, permettant la réhabilitation implantaire des secteurs atrophiques : les greffes en onlay, les greffes en inlay, la distraction osseuse et les implants courts.

Parmi ces techniques, les résultats existants ne permettent pas de déterminer si l'usage clinique d'une méthode est à privilégier par rapport à une autre (82,84).

Les implants endo-osseux courts sont à privilégier dans la plupart des situations. C'est une solution plus rapide, moins chère avec un taux de complications moins élevé que les greffes en inlay. Mais leurs utilisations sont limitées à une hauteur osseuse minimale d'environ 5 mm au-dessus du nerf alvéolaire inférieure selon les études (taille des implants allant de 4 à 7mm). L'utilisation des greffes en inlays peut être envisagée dans des cas présentant une hauteur osseuse plus critique (62,68–72,74,82–84).

La distraction osseuse est la technique permettant d'obtenir le meilleur gain de hauteur verticale. Cette technique est intéressante dans les secteurs atrophiques de Classe V mais limitée en présence de crêtes minces. Cette technique est complexe, son succès dépend de la compliance du patient et de l'expérience du praticien. Elle présente un taux de complication plus élevé par rapport aux greffes en inlay avec un risque de déviation lors de l'allongement osseux pouvant compromettre la chirurgie implantaire a posteriori (40,81–84).

Les greffes en onlay, techniquement plus simples, sont cependant moins prédictibles avec un pourcentage de résorption osseuse supérieur par rapport aux greffes en inlays (79,83).

Dans le choix du type de greffe il n'existe aucune différence significative permettant de définir quel type d'os ou de substitut osseux est à privilégier. Toutefois l'utilisation d'os autogène notamment d'origine extra-orale est une solution invasive associée à plus de morbidité.

Aucune étude existante ne compare une réhabilitation par implant sous-périosté à une autre technique décrite ci-dessus.

Dans cette revue, les résultats précédents indiquent un taux de survie implantaire par patient de 96,5%, pour les implants sous-périostés, et 92,8% pour la technique sandwich. Cependant une étude sur les greffes en inlay présentant un suivi allant jusqu'à 12 ans a calculé un taux de survie implantaire de 96,7% (nombre d'implants non perdus/ nombre total d'implants posés). N'étant pas extrapolable aux autres résultats il n'a pas été inclus dans le calcul du taux de survie de cette synthèse.

Le nombre de complications est plus important dans les cas de technique sandwich, avec notamment de nombreux cas de troubles neuro-sensoriels post-chirurgicaux à court terme (environ 41% des patients (62)) par rapport aux implants sous-périostés.

Par ces résultats, les implants sous-périostés semblent être une alternative viable pour la réhabilitation prothétique des secteurs postérieurs mandibulaires atrophiques.

Il est à noter que les articles de cette revue n'intègrent qu'un faible nombre de patients (inférieur à 100) et le suivi n'est fait qu'à court terme. Une seule étude présente un suivi supérieur à 10 ans et concerne les techniques sandwich. De plus, le niveau de preuve des études sur les implants sous-périostés est faible. Il n'existe aucune revue de la littérature ou même d'étude randomisée sur ce dernier sujet. Les résultats obtenus sont donc discutables et nécessitent des études complémentaires à long terme, notamment pour les implants sous-périostés. En ce qui concerne les greffes en inlays, 15 études ont été menées par le même groupe de chercheurs, ce qui pose la problématique de la réelle reproductibilité des résultats de ces articles.

Plusieurs éléments n'ont pas pu être évalués dans cette revue, notamment le taux de succès implantaire qui n'est pas présenté dans la plupart des études. Ce taux est important car il permet de mieux prédire l'efficacité à long terme de la réhabilitation implanto-portée.

Aucune étude sur les implants sous-périostés n'évoque un taux de succès, alors que selon une revue de la littérature, il est estimé à 91,7% pour les greffes en inlay (90). Cependant, le peu de complications prothétiques et biologiques reportées dans les études semble indiquer des taux de succès élevés dans les deux situations.



Concernant les greffes en inlays, de nombreux articles mettent en évidence une résorption de l'os marginal après greffe compromettant le taux de succès. Aucun article sur les implants sous-périostés ne souligne une éventuelle résorption osseuse.

Il est intéressant de souligner que les implants sous-périostés semblent présenter un intérêt pour des cas de réhabilitations s'approchant de la PMF. Deux articles présentent ce type de cas. Le premier décrit un patient souffrant de bêta-thalassémie majeure, entraînant un trouble de l'hématopoïèse responsable d'importantes déformations osseuses. Le second inclut trois patients présentant une perte osseuse sévère, liée à l'ablation de carcinome notamment (66,67).

#### E. Conclusion

Cette revue de la littérature suit le protocole PRISMA. Un total de 30 articles éligibles répondait aux critères de sélection de l'étude : 5 au sujet des implants sous-périostés et 25 sur les greffes en inlays.

L'analyse de ces articles indique des taux de survie prometteurs pour la réhabilitation des secteurs édentés postérieurs mandibulaires atrophiques par implant sous-périosté. Les études existantes sont cependant peu nombreuses avec un niveau de preuve trop faible à ce jour pour en tirer de réelles conclusions. Des études cliniques à long terme avec un haut taux de preuve sont nécessaires pour déterminer le réel intérêt des implants sous-périostés en titane conçus par CAD/CAM en clinique.

## Conclusion

La réhabilitation des secteurs mandibulaires postérieurs atrophiques est un véritable défi clinique. La proximité avec la région du plancher buccal nécessite une parfaite connaissance de l'anatomie et rend ces chirurgies complexes.

En fonction de l'importance de la résorption osseuse la distance insuffisante séparant la crête du NAI peut compromettre la réhabilitation implantaire.

L'apparition des technologies CAD/CAM concomitante à l'évolution des CT scan permet aujourd'hui la modélisation informatique de la morphologie osseuse propre au patient et la conception de l'implant sous-périosté sur mesure. L'implant sous-périosté est maintenant parfaitement ajusté à l'os et sa fabrication en Titane octroie une possibilité d'ostéointégration implantaire, voir une ostéosynthèse, minimisant les risques de rejet.

Les études cliniques sont à ce jour trop peu nombreuses pour tirer de réelles conclusions de la revue systématique de la littérature ci-dessus. Les études traitant des implants sous-périostés sont majoritairement de simples reports de cas avec un taux de preuve très faible et un suivi à court terme. La viabilité et le succès des implants sous-périostés conçus par CAD/CAM ne peuvent être clairement définis sur le long terme. Des études supplémentaires ayant un haut taux de preuve et un suivi sur le long terme sont nécessaires.

Ces implants semblent cependant prometteurs et représentent une alternative intéressante par rapport aux greffes osseuses en inlay notamment. L'usage des implants sous-périostés, par sa chirurgie unique, diminue la période de temporisation avant réhabilitation prothétique et semble minimiser les complications pour le patient. Cette technique pourrait faciliter la réhabilitation des secteurs atrophiques mandibulaires postérieurs sans nécessiter d'augmentation du volume osseux préalable.

## Références

1. Silvestri KD, Carlotti AE. Subperiosteal implant : serving the dental profession for over 50 years. *R I Dent J.* 1995;28(1):11-23.
2. Misch C. *Contemporary Implant Dentistry.* 2nd éd. Saint Louis: Mosby; 1999.
3. Gupta R, Gupta N, Weber KK. *Dental Implants.* Treasure Island (FL): StatPearls Publishing; 2020.
4. Rams TE, Balkin BE, Roberts TW, Molzan AK. Microbiological Aspects of Human Mandibular Subperiosteal Dental Implants. *J Oral Implantol.* 1 janv 2013;39(6):714-22.
5. Van Steenberghe D, Branemark P-I, Quirynen M, De Mars G, Naert I. The rehabilitation of oral defects by osseointegrated implants. *J Clin Periodontol.* 1991;18(6):198-205.
6. Laurentjoye M, Ella B, Caix P. La tête. In: *Anatomie tête et cou.* 2015<sup>e</sup> éd. Bordeaux: Bergeret; 2015. p. 3-101.
7. Gaudy JF, Cannas B, Gillot L, Gorce T. Atlas d'anatomie implantaire. In: *Atlas d'anatomie implantaire.* Elsevier Masson; 2011.
8. Gaudy JF. Mandibule : morphologie et croissance. In: *Anatomie clinique.* 2<sup>e</sup> éd. CdP; 2007. p. 120-37.
9. Coutant J-C, Martin R, Huault L, Ella B. Chirurgie du lambeau lingual. *Inf Dent.* 24 avr 2019;(16/17):35-40.
10. Sergueef N. Mandibule. In: *Anatomie fonctionnelle appliquée à l'ostéopathie crânienne.* Elsevier; 2009. p. 183-97.
11. Bellaiche N. *Guide pratique du Cone Beam en imagerie dento-maxillaire.* 2016<sup>e</sup> éd. (CdR).
12. Chappard D, Kun-Darbois J, Mercier P, Guillaume B, Aguado E. Microcomputed tomography (microCT) and histology of the mandibular canal in human and laboratory animals. *Morphologie.* 20 sept 2018;102:263-75.
13. Ella B, Lara M, Coutant J-C, Sedarat C, Hauret L, Lasserre J-F, et al. Le prélèvement osseux symphysaire et ses limites anatomiques vasculaires : les canaux vasculaires intra-osseux. *Actual Odonto-Stomatol.* déc 2010;(252):385-92.
14. Ronda M, Stacchi C. Management of a coronally advanced lingual flap in regenerative osseous surgery : a case series introducing a novel technique. *Int J Periodontics Restorative Dent.* 2011;31:505-13.
15. Ronda M, Stacchi C. A Novel Approach for the Coronal Advancement of the Buccal Flap. *Int J Periodontics Amp Restor Dent.* 2015;35(6):795-803.
16. Cranin AN, Klein M, Simons A. Subperiosteal implants. In: *Atlas of Oral Implantology.* New-York: Thieme Medical Publishers; 1993.

17. Nefussi J-R. Le volume osseux résiduel après extraction dentaire est-il prédictible ? In: Mise en place chirurgicale et gestion des tissus muqueux péri-implantaires. p. 102-21.
18. Nefussi J-R. Biologie et physiologie du volume osseux implantable. In: EMC. Elsevier Masson SAS. Paris; 2011. p. 1-12. (Medecine buccale; vol. 28).
19. Parada C, Chai Y. Mandible and Tongue Development. In: Current Topics in Developmental Biology. Elsevier; 2015. p. 31-58.
20. Frank RM. Apposition et résorption de l'os alvéolaire. Rev Orthopédie Dento-Faciale. juill 1972;6(3):201-20.
21. Bert M. Les lois de Wolff. Conséquences cliniques. Actual Odonto-Stomatol. févr 2018;(288):2.
22. Bodic F, Hamel L, Lerouxel E, Baslé MF, Chappard D. Perte osseuse et dents. Rev Rhum. mai 2005;72(5):397-403.
23. Schropp L, Wenzel A, Kostopoulos L, Karring T. Bone healing and soft tissue contour changes following single-tooth extraction: A clinical and radiographic 12-month prospective study. Int J Periodontics Restor Dent. sept 2003;23(4):313-23.
24. Hienz SA, Paliwal S, Ivanovski S. Mechanisms of Bone Resorption in Periodontitis. J Immunol Res. 2015;2015:1-10.
25. Cawood J, Howell R. A classification of the edentulous jaws. Int J Oral Maxillofac Surg. 1988;(17):232-6.
26. Varga V, Raith S, Loberg C, Modabber A, Bartella A, Hölzle F, et al. Classification of the level of mandibular atrophy – A computer-assisted study based on 500 CT scans. J Cranio-Maxillofac Surg. déc 2017;45(12):2061-7.
27. Kurt H, Thoma DMD, Daniel J, Holland DMD. Atrophy of the mandible. Operative Oral Surgery. Mass. 1951;1477-95.
28. Sikkou K, Abdelkoui A, Merzouk N, Berrada S. Prévenir la résorption osseuse pour une meilleure intégration des réhabilitations prothétiques amovibles complètes. Actual Odonto-Stomatol. déc 2016;(280):2.
29. Vacher C. Anatomie du vieillissement craniofacial. EMC - Dent. août 2004;1(3):201-13.
30. Pietrovovski J, Massler M. Alveolar ridge resorption following tooth extraction. J Prosthet Dent. 1967;21-7.
31. Ellis E, Price C. Treatment Protocol for Fractures of the Atrophic Mandible. J Oral Maxillofac Surg. mars 2008;66(3):421-35.
32. Weinstein R, Agliardi E, Fabbro MD, Romeo D, Francetti L. Immediate Rehabilitation of the Extremely Atrophic Mandible with Fixed Full-Prosthesis Supported by Four Implants: Immediate Implant Therapy for the Atrophic Mandible. Clin Implant Dent Relat Res. juin 2012;14(3):434-41.
33. Scortecchi GM. Principles of Basal Implantology. In: Basal implantology. Springer. Suisse; 2019. p. 3-34.

34. Abayev B, Juodzbaly G. Inferior Alveolar Nerve Lateralization and Transposition for Dental Implant Placement. Part I: a Systematic Review of Surgical Techniques. *J Oral Maxillofac Res.* 30 mars 2015;6(1).
35. Urban IA, Nagursky H, Lozada JL, Nagy K. Horizontal ridge augmentation with a collagen membrane and a combination of particulated autogenous bone and anorganic bovine bone derived mineral : a prospective case series in 25 patients. *Int J Periodontics Restor Dent.* juin 2013;33(3):299-307.
36. Urban IA, Nargusky H, Lozada JL. Horizontal ridge augmentation with a resorbable membrane and particulated autogenous bone with or without anorganic bovine bone-derived mineral : a prospective case series in 22 patients. *Int J Oral Maxillofac Implants.* avr 2011;26(2):404-14.
37. Jepsen S, Schwarz F, Cordaro L, Derks J, Hämmerle CHF, Heitz-Mayfield LJ, et al. Regeneration of alveolar ridge defects. Consensus report of group 4 of the 15th European Workshop on Periodontology on Bone Regeneration. *J Clin Periodontol.* 2019;46(S21):277-86.
38. Guillaume B. Accroissement osseux préimplantaire par disjonction osseuse. *Inf Dent.* 2004;86(1640).
39. Khoury F, Hanser T. Three-dimensional vertical alveolar ridge augmentation in the posterior maxilla : a 10-year clinical study. *Int J Oral Maxillofac Implants.* avr 2019;34(2):471-80.
40. Elnayef B, Monje A, Albiol G, Galindo-Moreno P, Wang H-L, Hernández-Alfaro F. Vertical Ridge Augmentation in the Atrophic Mandible: A Systematic Review and Meta-Analysis. *Int J Oral Maxillofac Implants.* mars 2017;32(2):291-312.
41. Weber SP. Complete bilateral subperiosteal implants for partially edentulous mandibles. *J Prosthet Dent.* sept 1968;20(3):239-47.
42. Flynn HE, Natiella JR, Meenaghan MA, Carter JM. The unilateral subperiosteal implant: A clinical technique evolving from experimental studies. *J Prosthet Dent.* juill 1982;48(1):82-5.
43. Weiss C, Weiss A. Unilateral Subperiosteal Implants: Treatment of Partial Edentulism With Severe Alveolar Ridge Resorption Diagnosed for a Fixed Prosthesis With Natural Co-Abutments. In: *Clinical Practice of Mainstream Implant Dentistry.* 1<sup>re</sup> éd. Elsevier; 2001. p. 244-70.
44. Sconzo J. The complete mandibular subperiosteal implant : an overview of its evolution. *J Oral Implantol.* 1998;14-5.
45. Schou S, Pallesen L, Hjorting-Hansen E, Pedersen C, Fibaek B. A 41-year history of a mandibular subperiosteal implant. *Clin Oral Implants Res.* 2000;(11):171-8.
46. Bodine RL. Evaluation of 27 mandibular subperiosteal implant dentures after 15 to 22 years. *J Prosthet Dent.* août 1974;32(2):188-97.
47. Bodine R, Yanase R, Bodine A. Forty years of experience with subperiosteal implant in 41 edentulous patients. *J Prosthet Dent.* janv 1996;75(1):33-44.
48. Nguyen TM, Caruhel J-B, Khonsari RH. A subperiosteal maxillary implant causing severe osteolysis. *J Stomatol Oral Maxillofac Surg.* déc 2018;119(6):523-5.
49. Shah FA, Omar O, Suska F, Snis A, Matic A, Emanuelsson L, et al. Long-term osseointegrated of 3D printed CoCr constructs with an interconnected open-pore architecture prepared by electron beam melting. *Acta Biomater.* 2016;36:296-309.

50. Cerea M, Dolcini G. Custom-Made Direct Metal Laser Sintering Titanium Subperiosteal Implants: A Retrospective Clinical Study on 70 Patients. *BioMed Res Int.* 28 mai 2018;2018:1-11.
51. Janeva NM, Kovacevska G, Elencevski S, Panchevska S, Mijoska A, Lazarevska B. Advantages of CAD/CAM versus Conventional Complete Dentures - A Review. *Open Access Maced J Med Sci.* 4 août 2018;6(8):1498-502.
52. Davidowitz G, Kotick PG. The Use of CAD/CAM in Dentistry. *Dent Clin North Am.* juill 2011;55(3):559-70.
53. Truitt HP, Boyne P. Noninvasive technique for mandibular subperiosteal implant : a preliminary report. *J Prosthet Dent.* avr 1986;55(4):494-7.
54. Mangano C, Bianchi A, Mangano F, Dana J, Colombo M, Solop I, et al. Custom-made 3D printed subperiosteal titanium implants for the prosthetic restoration of the atrophic posterior mandible of elderly patients: a case series. *3D Print Med.* déc 2020;6(1):1.
55. Surovas A. A digital workflow for modeling of custom dental implants. *3D Print Med.* déc 2019;5(1):9.
56. Kusek ER. The Use of Laser Technology (Er;Cr:YSGG) and Stereolithography to Aid in the Placement of a Subperiosteal Implant: Case Study. *J Oral Implantol.* 1 janv 2009;35(1):5-11.
57. McAllister MLM. application of stereolithography to subperiosteal implant manufacture. *J Oral Implantol.* 1998;24(2):89-92.
58. Minichetti J. Analysis of HA-coated subperiosteal implants. *J Oral Implantol.* 2003;29(3):111-6.
59. Cohen DJ, Cheng A, Kahn A, Aviram M, Whitehead AJ, Hyzy SL, et al. Novel Osteogenic Ti-6Al-4V Device For Restoration Of Dental Function In Patients With Large Bone Deficiencies: Design, Development And Implementation. *Sci Rep.* avr 2016;6(1):20493.
60. Claffey N, Bashara H, O'Reilly P, Polyzois I. Evaluation of New Bone Formation and Osseointegration Around Subperiosteal Titanium Implants with Histometry and Nanoindentation. *Int J Oral Maxillofac Implants.* sept 2015;30(5):1004-10.
61. Poitras Y. Diagnostic et plans de traitement [Internet]. Institut Canadien d'implantologie. 2021. Disponible sur: <https://institutimplant.com/formations/formation-professionnelle-continue/cad-cam-subperiosteal-implant-fr/diagnostic-et-plans-de-traitement/>
62. Rocuzzo A, Marchese S, Worsaae N, Jensen SS. The sandwich osteotomy technique to treat vertical alveolar bone defects prior to implant placement: a systematic review. *Clin Oral Investig.* mars 2020;24(3):1073-89.
63. Liberati A, Altman DG, Tetzlaff J, Mulrow C, Gøtzsche PC, Ioannidis JPA, et al. The PRISMA Statement for Reporting Systematic Reviews and Meta-Analyses of Studies That Evaluate Health Care Interventions: Explanation and Elaboration. *PLoS Med.* 21 juill 2009;6(7):e1000100.
64. Gedda M. Traduction française des lignes directrices PRISMA pour l'écriture et la lecture des revues systématiques et des méta-analyses. *Kinésithérapie Rev.* janv 2015;15(157):39-44.
65. Moher D, Liberati A, Tetzlaff J, Altman DG. Preferred Reporting Items for Systematic Reviews and Meta-Analyses : The PRISMA Statement. *PLoS Med.* juill 2009;6(7):1-6.

66. Oren D, Dror AA, Bramnik T, Sela E, Granot I, Srouji S. The power of three-dimensional printing technology in functional restoration of rare maxillomandibular deformity due to genetic disorder: a case report. *J Med Case Reports*. déc 2021;15(1):197.
67. Gellrich N-C, Zimmerer RM, Spalthoff S, Jehn P, Pott P-C, Rana M, et al. A customised digitally engineered solution for fixed dental rehabilitation in severe bone deficiency: A new innovative line extension in implant dentistry. *J Cranio-Maxillofac Surg*. oct 2017;45(10):1632-8.
68. Bolle C, Felice P, Barausse C, Pistilli V, Trullenque-Eriksson A, Esposito M. 4 mm long vs longer implants in augmented bone in posterior atrophic jaws: 1-year post-loading results from a multicentre randomised controlled trial. *Eur J Oral Implant*. 2018;11(1):31-47.
69. Esposito M, Cannizzaro G, Soardi E, Pellegrino G, Pistilli R, Felice P. A 3-year post-loading report of a randomised controlled trial on the rehabilitation of posterior atrophic mandibles: short implants or longer implants in vertically augmented bone? *Eur J Oral Implant*. 2011;4(4):301-3011.
70. Felice P, Barausse C, Pistilli R, Ippolito DR, Esposito M. Five-year results from a randomised controlled trial comparing prostheses supported by 5-mm long implants or by longer implants in augmented bone in posterior atrophic edentulous jaws. *Int J Oral Implant*. 2019;12(1):25-37.
71. Felice P, Pistilli R, Barausse C, Piattelli M, Buti J, Esposito M. Posterior atrophic jaws rehabilitated with prostheses supported by 6-mm-long 4-mm-wide implants or by longer implants in augmented bone. Five-year post-loading results from a within-person randomised controlled trial. *Int J Oral Implant*. 2019;12(1):57-72.
72. Esposito M, Barausse C, Pistilli R, Piattelli M, Simone SD, Ippolito DR, et al. Posterior atrophic jaws rehabilitated with prostheses supported by 5 × 5 mm implants with a nanostructured calcium-incorporated titanium surface or by longer implants in augmented bone. Five-year results from a randomised controlled trial. *Int J Oral Implant*. 2019;12(1):39-54.
73. Esposito M, Pellegrino G, Pistilli R, Felice P. Rehabilitation of posterior atrophic edentulous jaws: prostheses supported by 5 mm short implants or by longer implants in augmented bone? One-year results from a pilot randomised clinical trial. *Eur J Oral Implant*. 2011;4(1):21-30.
74. Felice P, Pellegrino G, Checchi L, Pistilli R, Esposito M. Vertical augmentation with interpositional blocks of anorganic bovine bone vs. 7-mm-long implants in posterior mandibles: 1-year results of a randomized clinical trial: Vertical augmentation vs. 7-mm-long implants. *Clin Oral Implants Res*. déc 2010;21(12):1394-403.
75. Felice P, Marchetti C, Iezzi G, Piattelli A, Worthington H, Pellegrino G, et al. Vertical ridge augmentation of the atrophic posterior mandible with interpositional bloc grafts: bone from the iliac crest vs. bovine anorganic bone. Clinical and histological results up to one year after loading from a randomized-controlled clinical trial. *Clin Oral Implants Res*. déc 2009;20(12):1386-93.
76. Brandtner C, Borumandi F, Krenkel C, Gaggl A. A New Technique for Sandwich Osteoplasty with Interpositional Bone Grafts for Fixation. *Int J Oral Maxillofac Implants*. 19 sept 2014;29(5):1164-9.
77. Geng Y, Zhou M, Parvini P, Scarlat S, Naujokat H, Abraha SM, et al. Sandwich osteotomy in atrophic mandibles: A retrospective study with a 2- to 144-month follow-up. *Clin Oral Implants Res*. oct 2019;30(10):1027-37.

78. Marconcini S, Covani U, Giammarinaro E, Velasco-Ortega E, De Santis D, Alfonsi F, et al. Clinical Success of Dental Implants Placed in Posterior Mandible Augmented With Interpositional Block Graft: 3-Year Results From a Prospective Cohort Clinical Study. *J Oral Maxillofac Surg.* févr 2019;77(2):289-98.
79. Felice P, Pistilli R, Lizio G, Pellegrino G, Nisii A, Marchetti C. Inlay versus Onlay Iliac Bone Grafting in Atrophic Posterior Mandible: A Prospective Controlled Clinical Trial for the Comparison of Two Techniques. *Clin Implant Dent Relat Res.* oct 2009;11:69-82.
80. Laviv A, Jensen OT, Tarazi E, Casap N. Alveolar Sandwich Osteotomy in Resorbed Alveolar Ridge for Dental Implants: A 4-Year Prospective Study. *J Oral Maxillofac Surg.* févr 2014;72(2):292-303.
81. Bianchi A, Felice P, Lizio G, Marchetti C. Alveolar distraction osteogenesis versus inlay bone grafting in posterior mandibular atrophy: a prospective study. *Oral Surg Oral Med Oral Pathol Oral Radiol Endodontology.* mars 2008;105(3):282-92.
82. Esposito M, Grusovin MG, Felice P, Karatzopoulos G, Worthington HV, Coulthard P. Interventions for replacing missing teeth: horizontal and vertical bone augmentation techniques for dental implant treatment. In: *Cochrane Database of Systematic Reviews.* 2009. (Issue 4).
83. Starch-Jensen T, Nielsen HB. Sandwich osteotomy of the atrophic posterior mandible with interpositional autogenous bone block graft compared with bone substitute material: a systematic review and meta-analysis. *Br J Oral Maxillofac Surg.* déc 2020;58(10):e237-47.
84. Esposito M, Grusovin MG, Felice P, Karatzopoulos G, Worthington HV, Coulthard P. The Efficacy of Horizontal and Vertical Bone Augmentation Procedures for Dental Implants: A Cochrane Systematic Review. Chiappelli F, éditeur. *Eur J Oral Implant.* 2009;2(3):167-84.
85. Jensen OT. Alveolar Segmental "Sandwich" Osteotomies for Posterior Edentulous Mandibular Sites for Dental Implants. *J Oral Maxillofac Surg.* mars 2006;64(3):471-5.
86. Pelo S, Boniello R, Moro A, Gasparini G, Amoroso PF. Augmentation of the atrophic edentulous mandible by a bilateral two-step osteotomy with autogenous bone graft to place osseointegrated dental implants. *Int J Oral Maxillofac Surg.* mars 2010;39(3):227-34.
87. Marchetti C, Stefano T, Corinaldesi G, Felice P. Interpositional bone graft. *Int J Periodontics Restorative Dent.* 2007;27(6):547-55.
88. Sohn D-S, Shin H-I, Ahn M-R, Lee J-S. Piezoelectric Vertical Bone Augmentation Using the Sandwich Technique in an Atrophic Mandible and Histomorphometric Analysis of Mineral Allografts: A Case Report Series. *Restorative Dent.* 2009;30(4):11.
89. Felice P, Iezzi G, Lizio G, Piattelli A, Marchetti C. Reconstruction of Atrophied Posterior Mandible With Inlay Technique and Mandibular Ramus Block Graft for Implant Prosthetic Rehabilitation. *J Oral Maxillofac Surg.* févr 2009;67(2):372-80.
90. Felice P, Piana L, Checchi L, Corvino V, Nannmark U, Piattelli M. Vertical Ridge Augmentation of an Atrophic Posterior Mandible with an Inlay Technique and Cancellous Equine Bone Block : A Case Report. *Int J Periodontics Restorative Dent.* 2013;33(2):159-66.



## **Revue de la littérature : Implantologie sous-périostée en secteur postérieur mandibulaire atrophique : apport des technologies CAD/CAM**

**Résumé :** Les implants sous-périostés ont été décrits pour la première fois dans les années 1940 et permettent la réhabilitation des secteurs édentés par la mise en place d'une armature métallique sous le périoste. Ils ont peu à peu été abandonnés à cause de résultats cliniques insatisfaisants et d'importants taux de complication.

Cependant, ils connaissent actuellement un regain d'intérêt. Notamment pour les secteurs postérieurs atrophiques mandibulaires. En effet, la réhabilitation prothétique de ces sites fortement résorbés peut s'avérer complexe. La proximité du nerf alvéolaire inférieur et de nombreuses structures anatomiques peut compromettre la mise en place d'implants trans-vissés et nécessiter une augmentation de la hauteur osseuse alourdissant le plan de traitement.

L'essor des technologies de reconstitution tridimensionnelle et de la CFAO permet la création d'un implant sous-périosté sur mesure respectant les structures vasculo-nerveuses présentes dans cette région sans nécessité d'aménagements osseux préalables.

L'objectif de cette revue de la littérature est de démontrer si l'utilisation de l'implantologie sous-périostée est une alternative viable pour la réhabilitation des secteurs postérieurs mandibulaires atrophiques. Elle compare la réhabilitation par implant sous-périosté à la réhabilitation par implant endo-osseux avec greffe en inlay en termes de succès et de reproductibilité.

Il apparaît que malgré le peu de publications concernant les implants sous-périostés conçus par CAD/CAM, ils représentent une alternative intéressante aux techniques actuelles pour la réhabilitation des secteurs atrophiques postérieurs mandibulaires.

**Mots clés :** Implantation sous-périostée, Conception Assistée par Ordinateur, Fabrication Assistée par Ordinateur, Atrophie mandibulaire

---

## **Literature review : Subperiosteal implantology in atrophic mandibular posterior sector : contribution of CAD/CAM technologies**

**Abstract :** Subperiosteal implants were first described in the 1940s allowing the rehabilitation of edentulous sector by placing a metal framework under the periosteum. They were gradually abandoned because of non satisfying clinical results and high complication rates.

However, a renewal of interest for them is occurring, particularly for the posterior mandibular atrophic sectors. Indeed, the prosthetic rehabilitation of these heavily resorbed sites can be complex. Inferior alveolar nerve's proximity and the presence of many anatomical structures can compromise the placement of endosseous implants and require an increase of bone height, which make the treatment plan trickier.

The development of three-dimensional reconstruction technologies and CAD/CAM allows the creation of a custom-made subperiosteal implant respecting the vascular-nervous structures present in this region without the need for prior bone augmentation.

This literature review aims to demonstrate in which case the use of subperiosteal implantology is a viable alternative for the rehabilitation of atrophic posterior mandibular sectors. It compares rehabilitation by subperiosteal implant to rehabilitation by endosseous implant with inlay graft in terms of success and reproducibility.

It appears that despite the lack of publication concerning subperiosteal implants designed by CAD/CAM, it represents an interesting alternative to current techniques for the rehabilitation of posterior mandibular atrophic sectors.

**Keywords :** Subperiosteal implantation, Computer-aided design, Computer-aided fabrication, Mandibular atrophy