HAL
open science

Les pratiques des échographistes concernant la recherche et l'annonce du sexe fœtal aux échographies de dépistage

Adeline Alleau

▶ To cite this version:

Adeline Alleau. Les pratiques des échographistes concernant la recherche et l'annonce du sexe fœtal aux échographies de dépistage. Gynécologie et obstétrique. 2021. dumas-03618114

HAL Id: dumas-03618114
https://dumas.ccsd.cnrs.fr/dumas-03618114v1

Submitted on 24 Mar 2022

HAL is a multi-disciplinary open access archive for the deposit and dissemination of scientific research documents, whether they are published or not. The documents may come from teaching and research institutions in France or abroad, or from public or private research centers.

L'archive ouverte pluridisciplinaire **HAL**, est destinée au dépôt et à la diffusion de documents scientifiques de niveau recherche, publiés ou non, émanant des établissements d'enseignement et de recherche français ou étrangers, des laboratoires publics ou privés.

UNIVERSITÉ DE VERSAILLES SAINT-QUENTIN-EN-YVELINES

UFR SIMONE VEIL - SANTÉ

Département de maïeutique

MÉMOIRE DE DIPLÔME D'ÉTAT DE SAGE-FEMME

DE L'UNIVERSITÉ DE VERSAILLES SAINT-QUENTIN-EN-YVELINES

DISCIPLINE / SPÉCIALITÉ : Maïeutique

Présenté par :

ADELINE ALLEAU

En vue de l'obtention du **Diplôme d'État de sage-femme**

LES PRATIQUES DES ÉCHOGRAPHISTES CONCERNANT LA RECHERCHE ET L'ANNONCE DU SEXE FŒTAL AUX ÉCHOGRAPHIES DE DÉPISTAGE.

Soutenu le : 13 avril 2021

Directeur de mémoire : ÉLÉONORE HERICHER

JURY

Mme C. THUILLIER, PH-Obstétrique, CHI Poissy Saint-Germain-en-Laye

Mme M. RODDE, Sage-femme Coordonnatrice, CH Versailles - André Mignot

Mme A. ROUSSEAU, Sage-femme, MCF Maïeutique, UFR Simone Veil - Santé, UVSQ

Numéro national d'étudiant : 21606526

Avertissement

Ce mémoire est le fruit d'un travail approuvé par le jury de soutenance et réalisé dans le but d'obtenir le diplôme d'État de sage-femme. Ce document est mis à disposition de l'ensemble de la communauté universitaire élargie.

Il est soumis à la propriété intellectuelle de l'auteur. Ceci implique une obligation de citation et de référencement lors de l'utilisation de ce document.

D'autre part, toute contrefaçon, plagiat, reproduction illicite expose son auteur à des poursuites pénales.

Remerciements

Je tiens à remercier toutes les personnes qui ont participé à l'élaboration de ce mémoire.

Je remercie particulièrement Madame HERICHER Éléonore, directrice de ce mémoire, pour sa disponibilité, son implication, sa patience et ses conseils qui ont été indispensables à l'élaboration de ce travail de recherche.

Je remercie les professionnels de santé ayant accepté de répondre au questionnaire.

Je remercie également toute l'équipe pédagogique de maïeutique de l'Université de Versailles Saint-Quentin-en-Yvelines, pour leur accompagnement, leur disponibilité et leur encadrement tout au long de ses cinq ans de formation.

Je remercie également ma mère, mon père et mes sœurs, pour leur soutien et leur encouragement depuis toujours.

Je remercie mon compagnon pour son amour, son dévouement et sa patience, ainsi que sa famille pour leur gentillesse et leur soutien pendant ces années d'étude.

Enfin, je remercie mes amies de promotion Joséphine, Clara et Agathe, pour leur joie de vivre communicative, leur aide précieuse et leur soutien infaillible au cours de ces années d'étude et de la rédaction de ce mémoire.

Table des matières

AVERTISSEMENT **II**

REMERCIEMENTS **III**

TABLE DES MATIERES **IV**

LISTE DES TABLEAUX **VII**

LISTE DES FIGURES **VIII**

LISTE DES ANNEXES **IX**

LEXIQUE **X**

LES PRATIQUES DES ECHOGRAPHISTES CONCERNANT LA RECHERCHE ET L'ANNONCE DU SEXE FŒTAL AUX ECHOGRAPHIES DE DEPISTAGE. **XI**

SONOGRAPHERS' PRACTICES REGARDING FETAL SEX FINDING AND ANNOUNCEMENT AT SCREENING ULTRASOUNDS. **XIII**

INTRODUCTION **1**

1 CONTEXTE **3**

1.1 Les attentes des patientes **3**

1.1.1 Connaître le sexe fœtal pour investir la grossesse 3

1.1.2 Proportion de patientes souhaitant connaître le sexe fœtal en Occident 4

1.2 L'échographie obstétricale de dépistage **4**

1.2.1 Généralités 4

1.2.2 L'échographie de dépistage, un acte strictement médical 5
1.2.3 L'échange, le second temps des échographies de dépistage 8

1.3 Techniques de détermination du sexe fœtal 10
1.3.1 Rappels embryologiques 10
1.3.2 En fonction de l'orientation du tubercule génital par rapport au plan lombo-sacré 11
1.3.3 En fonction de l'orientation du tubercule génital par rapport au plan périnéal 12
1.3.4 En fonction de la distance ano-génitale 13
1.3.5 En fonction de l'anatomie des organes génitaux externes 14

2 MATERIEL ET METHODES 16

2.1 Question de recherche, objectifs et hypothèses 16

2.2 Description de l'étude 16
2.2.1 Type d'étude 16
2.2.2 Méthodologie 17
2.2.3 Stratégie d'analyse 19

2.3 Obligations éthiques et réglementaires 20

3 RESULTATS 21

3.1 Diagramme de flux 21

3.2 Description et caractéristiques générales de la population étudiée 22

3.3 Principaux résultats 24
3.3.1 Recherche de l'aspect des OGE lors des échographies de dépistage 24
3.3.2 Recherche et annonce du sexe fœtal à l'échographie de dépistage du premier trimestre 25
3.3.3 Recherche et annonce du sexe fœtal à l'échographie de dépistage du deuxième trimestre 26

3.4 Autre résultat : les techniques de détermination du sexe fœtal 27

4 DISCUSSION 28

4.1 Rappels des principaux résultats 28

4.2 Validation des hypothèses et analyse des résultats 29

4.2.1 Les échographistes incluent la recherchent de l'aspect des organes génitaux externes à l'échographie morphologique du deuxième trimestre 29

4.2.2 Les praticiens n'abordent pas le sujet du sexe fœtal à l'échographie de dépistage du premier trimestre. 30

4.2.3 Sur demande des patientes, les échographistes acceptent d'annoncer le sexe fœtal à l'échographie de dépistage du deuxième trimestre. 32

4.2.4 Autres résultats : les techniques de détermination du sexe fœtal 33

4.3 Points forts de l'étude 34

4.4 Limites et biais 34

4.4.1 Liés à la méthode 34

4.4.2 Propre à l'étude 35

4.5 Perspectives et implication 35

CONCLUSION 37

BIBLIOGRAPHIE 38

ANNEXES 43

Liste des tableaux

Tableau 1 : Caractéristiques générales de la population étudiée..... 22
Tableau 2 : Recherche de l'aspect des Organes Génitaux Externes aux échographies de dépistage lorsque la patiente ne formule pas de demande de divulgation. 24
Tableau 3 : Pratiques des échographistes lors de l'échographie de dépistage du premier trimestre 25
Tableau 4 : Pratiques des échographistes lors de l'échographie de dépistage du deuxième trimestre 26
Tableau 5 : Techniques de détermination du sexe fœtal en fonction du terme échographique..... 27
Tableau 6: Avis des échographistes sur la part de patientes souhaitant connaître le sexe fœtal..... 52

Liste des figures

Figure 1: Schéma en coupe sagittal-médian de l'orientation du tubercule génital par rapport au plan lombo-sacré ; sexe féminin en haut, sexe masculin en bas. 12

Figure 2: Clichés échographiques en coupe sagittal-médian de l'orientation du tubercule génital par rapport au plan lombo-sacré ; sexe féminin en haut, sexe masculin en bas..... 12

Figure 3: Clichés échographiques en coupe sagittal-médian de l'orientation du tubercule génital par rapport au plan périnéal ; sexe féminin en haut, sexe masculin en bas 13

Figure 4: Schéma en coupe sagittal-médian de l'orientation du tubercule génital par rapport au plan périnéal ; sexe féminin en haut, sexe masculin en bas 13

Figure 5: Schéma en coupe sagittal-médian de la détermination su sexe fœtal en fonction de la distance ano-génitale 14

Figure 6: Schéma et clichés échographiques en coupe transversale de l'aspect des organes génitaux externes ; sexe féminin à gauche, sexe masculin à droite. ... 14

Figure 7: Diagramme de flux..... 21

Liste des annexes

Annexe I : Éléments devant figurer dans le compte rendu de l'examen de dépistage du premier trimestre. 44
Annexe II : Éléments devant figurer dans le compte rendu de l'examen de dépistage du deuxième trimestre. 45
Annexe III : Éléments devant figurer dans le compte rendu de l'examen de dépistage du troisième trimestre. 47
Annexe IV : Questionnaire 49
Annexe V : Difficultés rencontrées par les échographistes concernant la détermination et l'annonce du sexe fœtal 51
Annexe VI : Avis des échographistes sur la part de patientes souhaitant connaître le sexe fœtal 52

Lexique

AMH : Hormone Anti-Müllerienne

CNEOF : Conférence Nationale d'Échographie Obstétricale et Fœtale

CR : Compte Rendu

CSP : Code de la Santé Publique

HAS : Haute Autorité de Santé

LCC : Longueur Cranio-Caudale

mm : millimètres

OGE : Organes Génitaux Externes

OMS : Organisation Mondiale de la Santé

SA : Semaines d'Aménorrhées

SFR : Société Française de Radiologie

SOGC : Société des Obstétriciens et Gynécologues de Canada

Échographie T1 : Échographie de dépistage du premier trimestre

Échographie T2 : Échographie de dépistage du deuxième trimestre

Échographie T3 : Échographie de dépistage du troisième trimestre

Les pratiques des échographistes concernant la recherche et l'annonce du sexe fœtal aux échographies de dépistage.

Objectifs

L'absence de recommandations sur la recherche de l'aspect des OGE ainsi que sur l'annonce du sexe fœtal, laisse les échographistes seuls face à la forte demande de divulgation par les couples. Dans ce contexte, l'objectif de cette étude était de déterminer si les échographistes rajoutaient systématiquement dans leurs items, la recherche de l'aspect des OGE aux échographies de dépistage et de connaître leurs pratiques concernant le terme de l'annonce du sexe fœtal, si la patiente en formulait la demande.

Matériel et méthodes

Il s'agit d'une étude descriptive réalisée dans quatre départements d'Ile de France sur une période de 24 semaines. Afin de répondre à notre problématique, un questionnaire a été envoyé par mail à 294 échographistes nous permettant de faire l'état des lieux de leurs pratiques professionnelles.

Résultats

Au total, 103 échographistes ont été inclus dans cette étude. Lorsque la patiente ne formule pas la demande de recherche du sexe fœtal, tous les échographistes inclut la recherche de l'aspect des OGE. Ils sont 99,0 % à inclus cet item lors de la deuxième échographie. Concernant l'annonce du sexe fœtal, si la patiente le demande, 66,0 % des échographistes acceptent de le rechercher et de l'annoncer lors l'échographie de dépistage du premier trimestre. Lors de la deuxième échographie, tous les praticiens de notre étude acceptent de révéler le sexe fœtal.

Conclusion

Ainsi, bien que la recherche de l'aspect des OGE ne fasse pas partie des items obligatoires des comptes rendus d'échographies de dépistage, il est systématiquement recherché par les échographistes comme marqueur supplémentaire de normalité. Concernant l'annonce du sexe fœtal, plus de six échographistes sur dix acceptent de répondre à la demande des

patientes dès l'échographie du premier trimestre tout en informant les couples sur les risques d'erreur de détermination de celui-ci.

Mots-clés : Sexe fœtal, échographie de dépistage, annonce du sexe, aspect des organes génitaux externes.

Sonographers' practices regarding fetal sex finding and announcement at screening ultrasounds.

Objectives

The absence of recommendations on the research of the aspect of the EGO as well as on the announcement of the fetal sex, leaves the sonographers alone in front of the strong request for disclosure by the couples. In this context, the objective of this study was to determine whether sonographers systematically added the search for the appearance of EGO to their items for screening ultrasound and to know their practices concerning the term of announcement of the fetal sex, if the patient requested it.

Methods

This is a descriptive study carried out in four departments of Ile de France over a period of 24 weeks. In order to answer our problematic, a questionnaire was sent by e-mail to 294 ultrasound specialists allowing us to take stock of their professional practices.

Results

A total of 103 sonographers were included in this study. When the patient did not ask for fetal sex, all sonographers included the search for the appearance of the EGO. They were 99.0% to include this item during the second ultrasound. Concerning the announcement of the fetal sex, if the patient requests it, 66.0% of the sonographers agree to look for it and announce it during the first trimester screening ultrasound. During the second ultrasound, all the practitioners in our study agreed to reveal the fetal sex.

Conclusion

Thus, although the search for the appearance of EGO is not a mandatory item in screening ultrasound reports, it is systematically sought by sonographers as an additional marker of normality. Concerning the announcement of the fetal sex, more than six sonographers out of ten accept to answer the request of the patients as of the ultrasound of the first trimester while informing the couples on the risks of error of determination of this one.

Keywords : Fetal sex, screening ultrasound, sex announcement, appearance of external genitalia.

Introduction

L'échographie est apparue dans les années 1970 marquant une réelle révolution dans la prise en charge de la grossesse et l'ouverture de la voie à une véritable médecine fœtale [41]. Au fil des ans, la technologie n'a cessé de s'améliorer permettant à l'échographie de devenir une technique incontournable dans la prévention et la diminution de la mortalité et la morbidité périnatale, la diminution des handicaps d'origine périnatale et congénitale et la diminution de la mortalité maternelle [12]. Cette technique a connu un développement si considérable et si rapide que la pratique en a précédé son évaluation [12, 13]. Grâce à la création d'une politique d'assurance de qualité de l'échographie fœtale et obstétricale, et au développement d'une stratégie d'information depuis 2001, la pratique se standardise avec la mise en place d'une norme et d'un socle commun [12, 13]. Cependant, des thèmes peuvent encore être approfondis, notamment concernant le sujet de la recherche du sexe fœtal.

En effet, la recherche de l'aspect des Organes Génitaux Externes (OGE) ne fait pas partie des items obligatoires lors des échographies de dépistage [13]. Plus encore, aucune recommandation ni aucune loi encadre la détermination et l'annonce du sexe fœtal au cours de la grossesse [12, 13, 15, 19, 22].

Pourtant, il est très fréquent de se confronter à la demande de divulgation du sexe fœtal par les couples lors des échographies de dépistage [9]. Cet examen de routine est très attendu par les couples permettant un premier contact visuel, important dans le processus d'investissement de la grossesse [4, 5, 6, 7]. Les sociétés savantes s'accordent à dire que, malgré le but strictement médical des échographies de dépistage, un double temps est nécessaire afin d'échanger autour de la visualisation du fœtus et de répondre aux questions des patientes ou des couples [13,19].

Ainsi, face à la forte demande des couples et malgré l'absence de recommandations, il est intéressant de se demander qu'elles sont les pratiques des

échographistes concernant la recherche de l'aspect des OGE et le terme de l'annonce du sexe fœtal aux couples lors des échographies de dépistage.

1 Contexte

1.1 Les attentes des patientes

1.1.1 Connaître le sexe fœtal pour investir la grossesse

C'est une fille ou un garçon ?

Depuis l'antiquité, de nombreux rituels de divination basés sur l'astrologie, les phases de la lune ou encore des tests d'urine ont été inventés pour tenter de répondre à cette interrogation [1, 2]. En effet, à cette époque en Europe, la naissance d'une fille ou d'un garçon n'impliquait pas les mêmes services et contraintes à leurs parents. Les garçons participaient très jeunes à la survie de la famille grâce à la chasse. Ils assuraient également la pérennité de la famille par la transmission du patronyme et des biens. Avoir une fille était une aide précieuse pour la vieillesse de sa mère et permettait d'entretenir les alliances grâce au mariage. Cependant, avoir plusieurs filles n'était pas rentable, car elles devaient être entretenues et impliquait de prévoir une dote lors de leur mariage. [3]

Dans le monde occidental moderne, ces implications liées au sexe ont disparu. Aujourd'hui, le désir de connaître le sexe peut être expliqué par le besoin de matérialiser la venue du nouveau-né avec, par exemple la constitution d'une garde-robe ou l'aménagement des espaces, et de se projeter dans l'avenir en tant que parents d'une fille ou parents d'un garçon [4, 5, 6, 7].

D'autre part, l'anticipation de l'arrivée de son enfant par les rêves et rêveries que font les femmes et leur conjoint tout au long de la grossesse [7], peut également expliquer cette demande de divulgation du sexe. Le rêve et la rêverie sont des formes de représentations qui illustrent l'image du futur enfant, mêlant angoisses et désirs autour de la venue de celui-ci [8]. Dans une étude sociologique menée en 2012 auprès de 18 femmes françaises, le rêve est davantage tourné autour du sexe de l'enfant [8].

Cette connaissance du sexe fœtal contribue à un travail de préparation et de projection dans la période postnatale [4, 5, 8].

1.1.2 Proportion de patientes souhaitant connaître le sexe fœtal en Occident

L'Étude Longitudinale Française depuis l'Enfance (ELFE) est une étude d'envergure nationale débutée en 2011, qui aborde les multiples aspects de la vie des enfants sous l'angle des sciences sociales, de la santé et de l'environnement. En 2014, des résultats ont rapporté que : près de 9 futurs parents sur 10 souhaitent connaître le sexe de leur enfant avant sa naissance. [9]

Une étude plus ancienne a été menée en Angleterre en 1996. L'un des buts de cette étude était de déterminer la proportion de parents qui souhaitent connaître le sexe du fœtus lors de l'échographie de dépistage du deuxième trimestre (T2). Au total, 472 patientes ont été incluses dans l'étude dont 353 femmes (74,7 %) souhaitaient connaître le sexe de leur enfant. [10]

Au total, peu d'études ont été menées dans le but de connaître le pourcentage de patientes souhaitant connaître le sexe de leur enfant avant l'accouchement. Cependant, les quelques travaux menés entre 1996 et 2017 dans différents pays d'Europe, ont montré que la majorité des patientes (entre 75,0 % et 90,0 %) souhaitaient connaître le sexe de leur futur enfant lors des échographies de dépistage. [4, 9, 10, 11]

De nos jours, les couples n'ont pas à attendre la naissance pour connaître le sexe fœtal. L'échographie est un moment privilégié permettant une première rencontre avec leur enfant. [12, 13, 14]

1.2 L'échographie obstétricale de dépistage

1.2.1 Généralités

L'échographie obstétricale et fœtale est une composante majeure du dispositif de soin en périnatalité. Cet examen contribue à réduire la mortalité et la morbidité

périnatale, les handicaps d'origine périnatale et congénitale et la mortalité maternelle [12]. Il y a trois types d'échographies fœtales à distinguer : les échographies systématiquement proposées, dites de dépistage ; les échographies de seconde intention, dites de diagnostic et les échographies focalisées [12, 15].

En France, les échographies de dépistage comprennent trois examens conseillés dans le suivi d'une grossesse, à effectuer entre 11 semaines d'aménorrhées (SA) et 13 SA plus 6 jours, entre 20 SA et 24 SA plus 6 jours, puis entre 30 SA et 34 SA plus 6 jours. [15]

Le nombre moyen d'échographies par grossesse continue d'augmenter passant de 4,5 en 2003, à 5,0 en 2010 puis à 5,5 en 2016. 29,1 % des femmes de la région Ile de France, ont eu six échographies ou plus. En comparaison, 46,2 % des femmes de la région Grand Est et 35,9 % des femmes de la métropole ont eu six échographies ou plus. [16]

Les indications reconnues par la communauté médicale internationale pour l'échographie fœtale sont : le diagnostic de grossesse et la détermination de l'âge gestationnel, l'identification précoce des grossesses multiples, le dépistage de certaines anomalies congénitales, le dépistage et la surveillance de pathologies fœto-maternelles et enfin la localisation placentaire. [17]

1.2.2 L'échographie de dépistage, un acte strictement médical

1.2.2.1 Ce que dit la loi

D'après l'Arrêté du 20 avril 2018, seuls les médecins et les sages-femmes sont habilités à pratiquer les échographies obstétricales et fœtales [15]. La formation des échographistes repose sur trois piliers : la formation initiale, la formation continue et la pratique suffisante. [15, 18]

Selon la réglementation, l'échographie obstétricale et fœtale comprend « *les examens d'imagerie par ultrasons à des fins médicales effectués dans le cadre de la grossesse* » [18]. Concernant la réalisation de l'examen, le Code de la Santé Publique (CSP) affirme que la durée des examens doit se limiter au strict nécessaire

pour atteindre l'objectif de l'examen qui est l'évaluation des risques, le diagnostic et la surveillance de la grossesse. [15, 18]

Le CSP ne contient pas de définition de l'acte médical. Il faut donc recourir à une interprétation de l'exercice illégal de la médecine pour déterminer ce qu'est un « acte médical » [19]. Selon l'Article L. 4161-1 [20], trois actes sont réservés aux professions médicales et interdites à toute autre personne : l'établissement d'un diagnostic, l'établissement d'un traitement et la pratique d'actes strictement réservés aux médecins. L'acte médical est donc défini par son objet ou son but [19]. Les échographies médicales répondent donc à la définition du but de l'acte médical ci-dessus et font de plus, partie de la CCAM (Classification Commune des Actes Médicaux) [21].

Par ailleurs, le CSP stipule que l'échographie reste un examen médical qui poursuit des buts médicaux et qu'il ne s'agit pas d'une « échographie-souvenir ». [15]. De plus, l'Article R.4127-19 du CSP met en garde sur les dérives commerciales : « *La médecine ne doit pas être pratiquée comme un commerce* » [22]. Cet article est repris également dans le code de déontologie des médecins et celui des sages-femmes [23, 24].

Ces lois permettent de dissocier clairement les échographies médicales, faites par des médecins ou sages-femmes dans le cadre du suivi de grossesse [15], en opposition avec les « échographies souvenirs ». Les objectifs de ces dernières sont le plus souvent, la rencontre avec le bébé en couleur, les images 3D-4D ainsi que la détermination du sexe fœtal [19].

La pratique de ces échographies souvenirs par un professionnel médical est interdite, car elle ne répond pas aux critères de la définition de l'acte médical [20] et est donc définie comme une pratique illégale de la profession de sage-femme ou de médecin [15, 18, 19, 23, 24].

L'échographie à visée non médicale pratiquée par un particulier, est définie comme un service rendu aux couples et est donc soumise au Code de la Consommation [25]. Pourtant, l'acquisition et l'utilisation des appareils échographiques sont « destinées […] à être utilisées chez l'homme à des fins

médicales » selon l'Article L.5211-1 du CSP en vigueur depuis 2010 [26]. De plus, le Code de la Consommation [25] précise que les services ne doivent pas porter atteinte à la santé des personnes. Or, de nombreuses instances françaises ont soulevé les risques potentiels liés à l'utilisation commerciale des échographies qui nécessitent une exposition prolongée du fœtus à des ultrasons [19].

1.2.2.2 L'avis des sociétés savantes

Ces lois s'appuient sur des recommandations de sociétés savantes telle que la Conférence Nationale d'Échographie Obstétricale et Fœtale (CNEOF).

En 2016 en France, la CNEOF a publié ses nouvelles recommandations concernant l'échographie de dépistage prénatal ainsi que le contenu des Comptes Rendus (CR) de ces différentes échographies [13]. À propos des éléments devant figurer dans les CR d'échographies de dépistage du premier (Annexe I), deuxième (Annexe II) et troisième (Annexe III) trimestre de la grossesse, la recherche de l'aspect des OGE ne fait pas partie des items obligatoires [13]. Par conséquent, les organes génitaux du fœtus ne sont pas obligatoirement recherchés lors des échographies de dépistage.

En 2012, la Haute Autorité de Santé (HAS) a publié un rapport sur l'*Échographie fœtale à visée médicale et non médicale : définitions et compatibilité*. Après une recherche documentaire, ils ont pu identifier 16 recommandations de sociétés savantes françaises, britanniques, européennes, canadiennes, américaines et internationales : la totalité d'entre elles s'oppose vigoureusement à l'échographie fœtale non médicale [19]. Cependant, seule Santé Canada aborde le sujet du sexe fœtal en mentionnant que « les ultrasons ne devraient pas être utilisés […] pour connaître le sexe du bébé. ». [27]

Les échographies pratiquées sans aucun but médical sont donc « bannies » en France par son potentiel risque néfaste sur le fœtus de l'exposition prolongée aux ultrasons. Cette pratique est également dénoncée pour les différents problèmes éthiques et déontologiques liés au risque de découverte d'anomalies fortuites [19].

1.2.3 L'échange, le second temps des échographies de dépistage

1.2.3.1 Ce que dit la loi

Dans le domaine médical, l'information délivrée par un professionnel de santé, est destinée à éclairer le patient sur son état de santé, lui décrire la nature et le déroulement des soins et lui fournir les éléments lui permettant de participer au processus de prise de décision et faire des choix libres et éclairés. Elle a pour principale caractéristique d'être adaptée au cas de chaque personne. [28]

La loi Kouchner de 2002 a permis d'affirmer davantage la place du patient en tant qu'acteur actif de ses propres soins en mettant en avant son droit d'être informé sur son état de santé [29]. Celle-ci renforce l'obligation déontologique d'information concernant « *les différentes investigations, traitements ou actions de prévention qui sont proposés.* » [30] et du recueil de « *consentement libre et éclairé* » [31] du patient. Le consentement du patient constitue tant un droit pour ce dernier qu'une obligation forte pour le praticien [30].

L'obligation de respecter la volonté de la personne est également un devoir fondamental qui va de pair avec l'obligation du recueil du consentement que l'on peut également retrouver dans l'Article L1111-4 du CSP [31].

Ce devoir d'information recoupe un premier point d'ordre juridique qui se traduit par l'obligation de délivrer une information de qualité permettant une acceptation ou un refus éclairé de la part du patient [30, 31]; le second point d'ordre éthique où l'autonomie du patient est de plus en plus reconnue [28, 31].

1.2.3.2 L'avis des sociétés savantes

Dans le cadre de la réalisation du rapport de la HAS en 2012 concernant la définition et la compatibilité des échographies et visée médicale et non médicale [19] ; la totalité des représentants des organismes entendus (CFEF[1], CNGOF[2], CNOM[3], CNOSF[4], SFR[5]) admettent que la pratique d'une échographie à visée

[1] Collège Français d'Echographie Fœtale, [2] Collège National des Gynécologues et Obstétriciens Français, [3] Conseil National de l'Ordre des Médecins, [4] Conseil National de l'Ordre des Sages-Femmes, [5] Société Française de Radiologie.

médicale comporte des effets qui dépassent la seule visée de dépistage ou de diagnostic. Les cinq organisations Françaises auditionnées maintiennent tout de même leur désapprobation claire de la pratique des « échographies souvenirs ». Ainsi, la HAS et le CNEOF, respectivement depuis 2012 et 2016, abordent la possibilité d'un double temps durant les échographies de dépistage. Un premier temps se réalise en silence et est dédié uniquement aux objectifs médicaux de l'examen. Puis, si l'organisation et le contexte le permettent, ils soulignent l'importance d'accorder un deuxième temps aux patientes ou aux couples, afin d'échanger autour de la visualisation du fœtus et de répondre à leurs questions [13, 19].

De plus, dans son rapport, la CNEOF précise que « *chaque praticien est libre d'inclure plus d'items dans son projet d'examen et, par conséquent dans le compte-rendu qu'il établit* » [13]. La Conférence laisse donc la liberté aux échographistes de rechercher ou non le sexe fœtal. Lorsqu'un professionnel détermine le sexe fœtal, il lui incombe le choix de la technique de détermination et le moment de l'annonce du sexe fœtal. [13]

En 2007, la Société des Obstétriciens et Gynécologues du Canada (SOGC) émet une déclaration de principe concernant la « Détermination et divulgation du sexe fœtal » [32]. Celle-ci conclut que les OGE soient examinés, dans le cadre de l'échographie T2. Ils conseillent également que cette recherche ne soit pas prolongée ou répétée lorsqu'aucune anomalie n'est constatée et que le sexe ne peut être déterminé avec certitude. Si le sexe fœtal a pu être déterminé, la demande de divulgation adressée par une patiente doit être respectée. La SOGC considère que cette demande de divulgation du sexe fœtal fait partie du respect de l'autonomie de la patiente quant à ses renseignements de santé personnels. D'autre part, c'est à l'échographiste qu'il incombe de justifier le refus de détermination du sexe fœtal en invoquant par exemple, le risque d'erreur, le manque de temps, ou la possibilité que certaines femmes cherchent à avorter lorsque le fœtus ne s'avère pas du sexe souhaité. [32]

Par ailleurs, en 1946 a été signée par les représentants de 61 États, L'OMS (Organisation Mondiale de la Santé) définissant la santé comme *« un état de complet*

bien-être physique, mental et social et ne consiste pas seulement en une absence de maladie ou d'infirmité. » [33]. Cette définition recoupe le fait que la médecine n'a pas pour seul but de poser un diagnostic, mais bien d'exercer un art médical en informant, en annonçant et en permettant de recevoir les émotions et réflexions des patients [34].

Ainsi, le sexe fœtal peut être recherché lors des échographies de dépistage. Différentes techniques de détermination du sexe fœtal ont été documentées.

1.3 Techniques de détermination du sexe fœtal

1.3.1 Rappels embryologiques

Au début de la vie embryonnaire, l'appareil reproducteur humain est similaire entre les deux sexes.

À partir de 9 SA, l'appareil génital interne va commencer à se différencier grâce à la présence ou l'absence d'hormone. En effet, chez le fœtus masculin, la présence de testostérone va induire le développement des canaux mésonéphrétiques (épididyme, vésicule séminale) et l'hormone anti-Müllerienne (AMH) induit la régression des canaux paramesonéphrétiques. À l'inverse, l'absence d'action de l'AMH au début de la vie embryonnaire entraîne la formation des trompes de Fallope, de l'utérus et du tiers supérieur du vagin chez le fœtus féminin. La différenciation de l'appareil génital interne précède celui de l'appareil génital externe puisque le tubercule génital est similaire entre les deux sexes jusqu'à environ 11 SA. La dihydrotestostérone, dérivée de la testostérone, permet le développement du sinus urogénital et des organes génitaux externes dans le phénotype masculin. C'est à partir de 16 SA que le développement des OGE masculin est terminé. Malgré la présence du scrotum, la migration testiculaire de l'abdomen aux bourses est lente et va se poursuivre jusqu'au 9^{éme} mois. Concernant le phénotype féminin, ce n'est qu'à partir de 22 SA que le développement des OGE est complet. [35]

La différenciation entre un sexe fœtal masculin et un sexe fœtal féminin ne peut donc être effectuée qu'à partir de 11 SA au plus tôt [35]. Plus l'âge gestationnel

est avancé et plus le taux d'identification correct du sexe fœtal est élevé. [11, 36, 37, 38, 39]

Plusieurs techniques de détermination du sexe ont été documentées en fonction de différents plans et de différents angles lors des échographies de dépistage du premier (T1) et deuxième trimestre (T2).

1.3.2 En fonction de l'orientation du tubercule génital par rapport au plan lombo-sacré

Deux études ont été menées sur la fiabilité de la détermination du sexe fœtal au premier trimestre en fonction de l'orientation du tubercule génital par rapport au plan lombo-sacré. Il était admis que, chez la fille l'orientation du tubercule est parallèle ou inférieur à 10 degrés par rapport au plan lombo-sacré alors que chez le garçon, l'angle est supérieur à 30 degrés. Lorsque l'angle est compris entre 10 et 30 degrés, le sexe ne peut être déterminé avec certitude. [38, 40]

En 2006, l'étude israélienne prospective menée sur 613 patientes a permis de déterminer le sexe avec exactitude dans 92,7 % des cas. Ces mesures ont été effectuées par un seul opérateur sur 4 années consécutives entre 12 SA et 13 SA plus 6 jours, correspondant à une Longueur Cranio-Caudal (LCC) comprise entre 55,4 mm et 83,9 mm [38].

En 2015, l'étude espagnole prospective et multicentrique, menée aux mêmes termes pour une LCC comprise entre 45 mm et 84 mm, sur 608 patientes a permis de déterminer le sexe avec exactitude dans 87,5 % [40].

Pour ces deux études, l'identification correcte du sexe du fœtus s'est améliorée avec l'avancement de l'âge gestationnel. [38, 40]

Figure 2: Clichés échographiques en coupe sagittal-médian de l'orientation du tubercule génital par rapport au plan lombo-sacré ; sexe féminin en haut, sexe masculin en bas.
(Source : Benoit B., *Sexe fœtal et échographie du 1er trimestre de la grossesse*)

Figure 1: Schéma en coupe sagittal-médian de l'orientation du tubercule génital par rapport au plan lombo-sacré ; sexe féminin en haut, sexe masculin en bas.

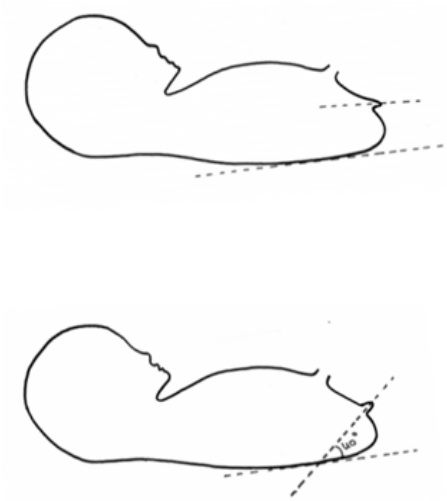

1.3.3 En fonction de l'orientation du tubercule génital par rapport au plan périnéal

En 2010, une étude turque prospective et multicentrique, a été menée sur la fiabilité de la détermination du sexe fœtal en fonction de l'orientation du tubercule génital par rapport au plan périnéal. Il a été admis que si le tubercule génital se situait entre 45 et 90 degrés par rapport au plan périnéal, c'était en faveur d'un fœtus de sexe masculin, et entre 0 et 45 degrés c'était en faveur d'un fœtus de sexe féminin. [36]

Le taux de réussite global a été de 92,3 % pour l'attribution échographique du sexe du fœtus. Ces mesures ont été réalisées sur 155 patientes, entre 11 SA et 13 SA plus 6 jours. L'âge gestationnel a été calculé selon la LCC et la détermination du sexe grâce aux mesures a été comparée au sexe à la naissance.

L'identification correcte du sexe du fœtus s'est améliorée avec l'avancement de l'âge gestationnel, passant de 89,3 % entre 11 et 11+6 SA, à 92,5 % entre 12 et 12+6 SA et à 93,4 % entre 13 et 13+6 SA. [36]

Figure 4: Schéma en coupe sagittal-médian de l'orientation du tubercule génital par rapport au plan périnéal ; sexe féminin en haut, sexe masculin en bas

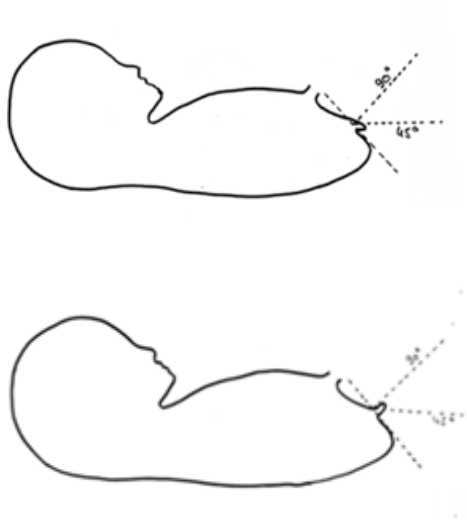

Figure 3: Clichés échographiques en coupe sagittal-médian de l'orientation du tubercule génital par rapport au plan périnéal ; sexe féminin en haut, sexe masculin en bas

1.3.4 En fonction de la distance ano-génitale

En 2014, une étude française prospective a été menée pour déterminer la mesure de la distance ano-génitale limite permettant de différencier le sexe féminin du sexe masculin. La mesure seuil de 4,8 mm a été calculée, permettant de distinguer les genres : si la distance ano-génitale est supérieure ou égale à 4,8 mm c'est en faveur d'un fœtus de sexe masculin et si la mesure est inférieure à 4,8 mm, c'est en faveur d'un fœtus de sexe féminin. [37]

Ces mesures ont été effectuées sur 310 patientes entre 11 SA et 13 SA plus 6 jours correspondant à une LCC comprise entre 45 mm et 84 mm. [37]

Le sexe fœtal a été correctement déterminé pour 87,0 % des garçons et 89,0 % des filles avec un âge gestationnel moyen de 12 SA plus 3 jours. [37]

Figure 5: Schéma en coupe sagittal-médian de la détermination du sexe fœtal en fonction de la distance ano-génitale

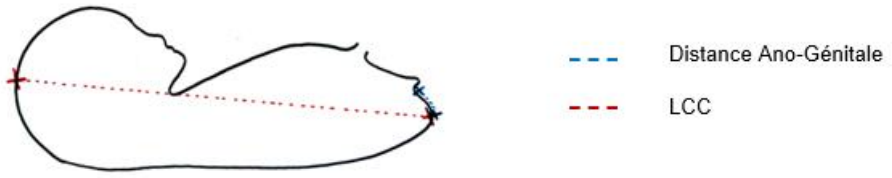

1.3.5 En fonction de l'anatomie des organes génitaux externes

En 1996, une étude prospective a été menée en Angleterre, pour estimer la fiabilité de la détermination du sexe fœtal lors de l'échographie T2 (à partir de 16 SA) en fonction de l'anatomie des OGE. Le sexe fœtal masculin était identifié lorsqu'une structure en forme de dôme était visible à la base du tubercule génital, représentant le scrotum. Concernant le sexe féminin, il était identifié lorsque deux ou quatre lignes parallèles étaient visualisées, représentant les lèvres de la vulve. [10]

Au total, sur 408 patientes, le sexe fœtal a été correctement identifié dans 96,7 % des cas. [10]

Figure 6: Schéma et clichés échographiques en coupe transversale de l'aspect des organes génitaux externes ; sexe féminin à gauche, sexe masculin à droite.

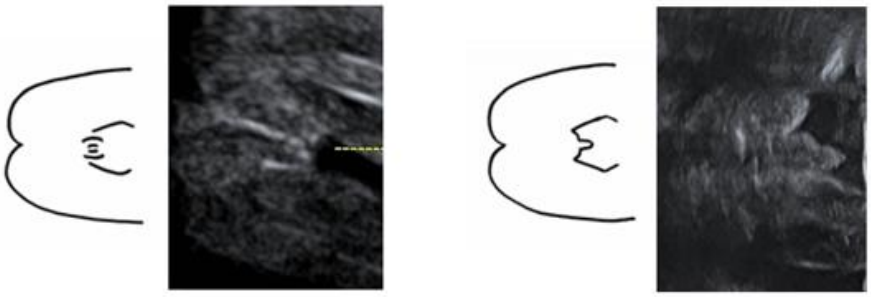

Ainsi, la recherche des OGE et l'annonce du sexe fœtal font l'objet de plusieurs incohérences en raison d'absence de recommandations claires concernant cette pratique. L'attrait pour la représentation imagée du fœtus, la considération du fœtus déjà nouveau-né aux yeux des couples [8], aboutissent parfois à un fossé entre l'attente des familles et les préoccupations de dépistage des praticiens [19, 34].

2 Matériel et méthodes

2.1 Question de recherche, objectifs et hypothèses

Dans ce contexte, il était intéressant de se demander quelles étaient les pratiques des échographistes concernant la recherche des OGE ainsi que l'annonce du sexe fœtal lors des échographies de dépistage.

L'objectif de cette étude, était de déterminer si les échographistes rajoutaient systématiquement la recherche de l'aspect des OGE dans leurs items de dépistage et de connaître leurs pratiques concernant le terme de l'annonce du sexe fœtal, si la patiente en formulait la demande.

Afin de répondre à notre problématique, nos hypothèses étaient :

- Les échographistes incluent systématiquement la recherche de l'aspect des organes génitaux externes à l'échographie morphologique du deuxième trimestre.
- Devant le risque d'erreur de diagnostic, les praticiens n'abordent pas le sujet du sexe fœtal à l'échographie de dépistage du premier trimestre.
- Pour les couples souhaitant connaître le sexe fœtal, l'annonce est faite lors de l'échographie de dépistage du deuxième trimestre.

2.2 Description de l'étude

2.2.1 Type d'étude

Afin de répondre à notre question de recherche, une étude descriptive quantitative par questionnaire a été menée entre le 23 Juin et le 6 Décembre 2019. Cette étude a permis de faire l'état des lieux des pratiques professionnelles des échographistes de quatre départements d'Ile de France. Une évaluation des

pratiques professionnelles n'étant pas possible du fait de l'absence de recommandations sur le sujet.

2.2.2 Méthodologie

2.2.2.1 Population étudiée

Cette étude concernait des échographistes des villes ou des hôpitaux des Yvelines (78), du Val d'Oise (95), des Hauts-de-Seine (92) et de l'Essonne (91). Ces échographistes comprenaient les Sages-Femmes, les Médecins Gynécologues-Obstétriciens, les Médecins Radiologues et les Médecins Généralistes pratiquant l'échographie obstétricale de dépistage selon l'Arrêté du 20 avril 2018 [15].

Etaient exclus de l'étude, les échographistes n'ayant pas la possibilité de pratiquer les trois échographies de dépistage. La sélection de ces quatre départements a été faite dans le but d'instaurer une limite géographique. Cette limite nous a permis de comptabiliser et de contrôler la diffusion du questionnaire.

2.2.2.2 Outils méthodologiques

Le questionnaire (Annexe IV) a tout d'abord été réalisé en format Word pour ainsi être validé par l'équipe pédagogique. Il a ensuite été transposé au format de diffusion « Google Form ».

La première partie était composée de questions fermées sur le profil des échographistes afin de définir et de caractériser notre population d'étude.

La deuxième partie était constituée de deux vignettes cliniques à réponses fermées. Elles ont été construites afin de répondre à nos hypothèses. Le contexte clinique était le même pour les deux vignettes cliniques : une grossesse unique de déroulement normal, dont l'embryon ou le fœtus ne présentait pas de malformation. La première vignette interrogeait les professionnels sur la détermination du sexe au premier et au deuxième trimestre lorsque la patiente souhaite connaître le sexe. La deuxième vignette permettait de connaître l'attitude des échographiques lorsque la patiente ne souhaite pas connaître le sexe du fœtus. Ces deux vignettes nous ont permises de nous rapprocher au plus près des pratiques cliniques des

échographistes de notre population en respectant un ordre chronologique et en leur proposant de se projeter dans des situations du quotidien.

La troisième partie était constituée d'une question à réponse ouverte sur les éventuelles difficultés rencontrées par les professionnels concernant la détermination et l'annonce du sexe fœtale.

2.2.2.3 Variables analysées

Les variables que nous avons analysées pour nos résultats sont les suivantes :

Première partie :

- Profession (Sage-Femme, Gynécologue-Obstétricien, Radiologue, Médecin Généraliste) ;
- L'échographie comme activité principale échographique (> 50,0 % de son temps de travail) ;
- Lieu d'activité (cabinet libéral, hôpital, centre de radiologie) ;
- Année d'obtention du diplôme d'échographie ;
- Moyen(s) de formation à la détermination du sexe fœtal ;

Cette partie nous a permis d'obtenir un descriptif de la population étudiée.

Deuxième partie :

- Vignette clinique n°1 ; La patiente souhaite connaître le sexe fœtal :

Échographie T1	Échographie T2 (Le sexe n'a pas été déterminé lors de la 1ière échographie)
~ Aborder le sujet du sexe fœtal ; ~ Refus ou acceptation de recherche +/- d'annonce ; ~ Information sur le risque d'erreurs ; ~ Technique de détermination.	~ Refus ou acceptation de recherche +/- d'annonce ; ~ Technique de détermination.

- Vignette clinique n°2 ; La patiente ne souhaite pas connaître le sexe fœtal :
  - ~ Recherche de l'aspect des OGE.

Troisième partie : Cette dernière partie était une question ouverte permettant aux échographistes de s'exprimer autour des difficultés rencontrées au sujet de la recherche et de l'annonce du sexe fœtal lors des échographies de dépistage. (Annexe V)

2.2.2.4 Modalités de diffusion

La recherche et le recueil de mails des échographistes se sont fait en parallèle de l'élaboration du questionnaire. Cette recherche de contacts a débuté le 28 Mars 2019 et a été clôturée le 15 Juin 2019.

L'étude devait être faite sur trois départements de la région Île-de-France. Par manque de contacts suffisants, l'étude a été étendue à quatre départements d'île de France : le Val d'Oise, les Yvelines, les Hauts de Seine et l'Essonne. Ces mails ont été recueillis grâce à des appels téléphoniques, des envois de mails groupés aux différents cadres de santé des services hospitaliers concernés ainsi qu'aux différents cabinets pratiquant les échographies fœtales de dépistage. Les recherches des contacts ont été effectuées sur des sites tels que Doctolib, Pages Jaunes, les sites des différents Conseils de l'Ordre et les différents documents des réseaux périnataux (réseau MYPA, réseau Périnatal du Val d'Oise, réseau Périnat IF SUD).

Le questionnaire a ensuite été envoyé par e-mail le 23 Juin 2019. Trois relances ont été effectuées entre le 01 Septembre 2019 et le 6 Décembre 2019.

2.2.3 Stratégie d'analyse

Les données ont été obtenues via le questionnaire en ligne « Google Form ». Concernant l'exploitation des résultats, les données ont été saisies dans un tableur Excel. Les variables quantitatives ont été décrites au moyen des effectifs, pourcentages et médiane à l'aide du logiciel « Microsoft Excel ».

2.3 Obligations éthiques et réglementaires

Cette étude a été réalisée après déclaration à la Commission Nationale de l'Information et des Libertés (CNIL) et accord de l'Université de Versailles Saint-Quentin-en-Yvelines (UVSQ).

Les questionnaires envoyés étaient anonymes. Les professionnels inclus dans l'étude étaient libres de participer ou non, en répondant librement au questionnaire. Dès lors qu'un professionnel avait renvoyé le questionnaire rempli, il n'avait plus la possibilité de modifier sa réponse ou de se retirer de l'étude. Les données obtenues ont été traitées dans le but de mener une étude servant à la rédaction d'un mémoire dans le cadre de l'obtention du diplôme d'état de sage-femme. La base de données, créée à partir des réponses aux questionnaires, était entièrement anonymisée et sécurisée.

3 Résultats

3.1 Diagramme de flux

Notre étude nous a permis de recevoir 114 questionnaires. Nous avions au départ 294 mails, dont 51 incorrectes. Sur les 243 restants, nous avons obtenu 114 questionnaires remplis, correspondant à un taux de réponse de 46,9 %. Nous avons exclu 11 questionnaires, car les professionnels n'avaient pas la possibilité de suivre les patientes pour les trois échographies de dépistage. Au total, notre étude se base sur 103 questionnaires comme le montre le diagramme ci-dessous.

Figure 7: Diagramme de flux

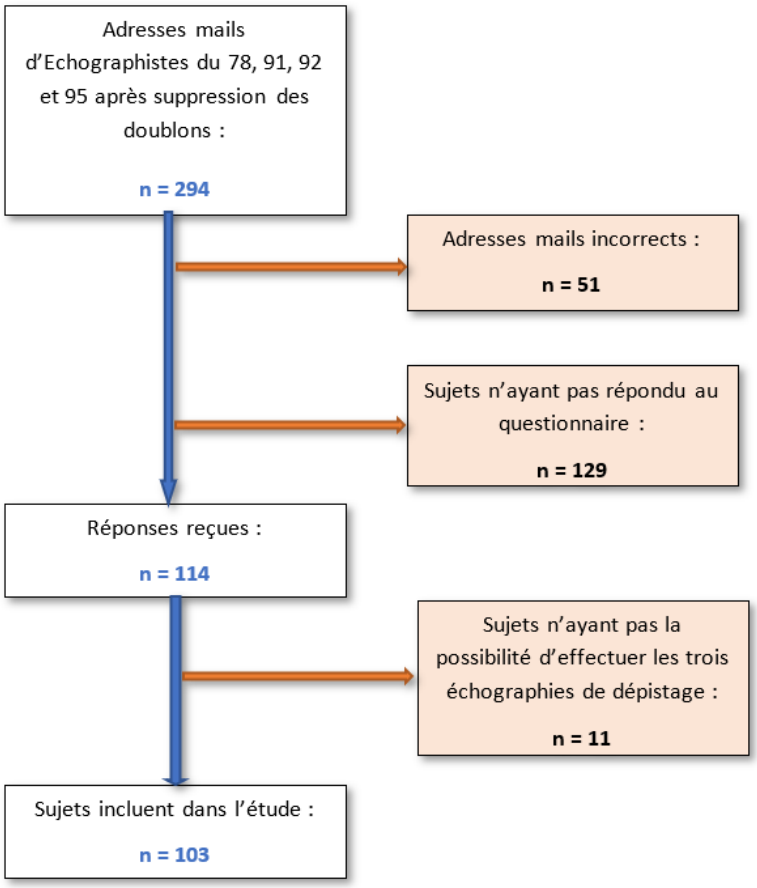

3.2 Description et caractéristiques générales de la population étudiée

Tableau 1 : Caractéristiques générales de la population étudiée

		Total n (%)	**Médiane** (min-max)
Effectifs		103 (100,0)	
Sages-Femmes		50 (48,5)	
Gynécologues-Obstétriciens		45 (43,7)	
Radiologues		6 (5,8)	
Médecins Généralistes		2 (1,9)	
Habitudes d'exercice			
L'échographie obstétricale est-elle votre activité principale (>50 %) ?			
	Oui	57 (55,3)	
	Non	46 (44,7)	
Lieux d'activité			
	Consultation au sein d'un hôpital	40 (38,8)	
	Cabinet libéral	39 (37,9)	
	Hôpital + Cabinet libéral	18 (17,5)	
	Centre de radiologie	4 (3,9)	
	Hôpital + Radiologie	2 (1,9)	
Diplômes et formation			
Année d'obtention du diplôme			**2009** (1995-2019)
Moyen pour se former à la détermination du sexe fœtal			
	DU/DIU/Formations continue	86 (83,5%)	
	Expérience acquise	27 (26,2%)	
	Articles/Revues	11 (10,7%)	
	Conférence	7 (6,8%)	

Notre population était composée de médecins (51,4 %) et de sages-femmes (48,5 %). À noter qu'au sein de cette population, la majorité des échographistes étaient des Sages-Femmes (48,5 %) et des Gynécologues-Obstétriciens (43,7 %).

L'échographie obstétricale et fœtale était leur activité principale (> 50,0 % du temps de travail) pour plus de la moitié (55,3 %) d'entre eux.

Les échographistes exercent principalement en consultation au sein d'un hôpital ou en cabinet libéral avec une répartition homogène entre ces deux lieux d'activité : ils sont 38,8 % à pratiquer en consultation au sein d'un hôpital et 37,9 % en cabinet libéral. À noter qu'ils sont 18 (17,5 %) à exercer dans ces deux lieux d'exercice.

50,0 % des participants de notre étude ont obtenu leur diplôme d'échographie fœtale au cours des dix dernières années. En effet la médiane concernant l'année d'obtention de ce diplôme se situe en 2009.

Enfin, concernant les moyens de formation à la détermination du sexe fœtal : ils sont 83,5 % à s'être formés lors du passage de leur diplôme d'échographie et au cours de leur formation continue ; 26,2 % se sont formés avec l'expérience acquise ainsi que celles de leurs collègues, 10,7 % grâce à la lecture d'articles et de revues et enfin 6,8 % lors de conférences.

3.3 Principaux résultats

3.3.1 Recherche de l'aspect des OGE lors des échographies de dépistage

En dehors de toutes demandes des patientes, tous les échographistes incluent dans notre étude, recherchent l'aspect des OGE lors des échographies de dépistage.

Lorsque la patiente ne souhaite pas connaître le sexe fœtal, la majorité des échographistes (85,4 %) ne recherchent pas l'aspect des OGE lors de l'échographie T1. A contrario, lors de l'échographie T2, tous les échographistes sauf un (99,0 %), recherchent l'aspect des OGE ; ce dernier inclura cet item à l'échographie T3. Enfin, ils sont 82 (79,6 %) à inclure cet item lors de l'échographie T3.

Tableau 2 : Recherche de l'aspect des Organes Génitaux Externes aux échographies de dépistage lorsque la patiente ne formule pas de demande de divulgation.

		Total n (%)
Recherche de l'aspect des OGE		103 (100,0)
	Lors de l'échographie T2 et T3	67 (65,0)
	Lors de l'échographie T2	20 (19,4)
	Lors des trois échographies	14 (13,6)
	Lors de l'échographie T1 et T2	1 (1,0)
	Lors de l'échographie T3	1 (1,0)
	Lors de l'échographie T1	0 (0,0)
	Lors de l'échographie T1 et T3	0 (0,0)
Pas de recherche de l'aspect des OGE		0 (0,0)
Recherche de l'aspect des OGE seulement sur FdR ou signes échographiques		0 (0,0)

3.3.2 Recherche et annonce du sexe fœtal à l'échographie de dépistage du premier trimestre

Lors de l'échographie T1, les échographistes n'ont pas l'habitude (82,5 %) de prendre l'initiative d'aborder le sujet du sexe fœtal avec les couples.

Cependant, si la patiente formule la demande de détermination du sexe de son enfant, ils sont 66,0 % (n = 68) à accepter de rechercher et d'annoncer le sexe fœtal contre 15,5 % (n = 16) qui refusent. Par ailleurs, 7,8 % (n = 8) des échographistes acceptent de rechercher le sexe fœtal, mais ne l'annonceront qu'après vérification lors de l'échographie T2. Il est à noter que onze échographistes (10,7 %) n'ont pas répondu à cette question.

Quelles que soient les pratiques, tous les échographistes (100,0 %) informent sur le risque d'erreur de détermination du sexe.

Tableau 3 : Pratiques des échographistes lors de l'échographie de dépistage du premier trimestre

Lors de l'échographie T1		**Total** n (%)
Prendre l'initiative d'aborder le sujet du sexe fœtal		103 (100,0)
	Non	85 (82,5)
	Oui	15 (14,6)
	Autre (seulement si OGE visibles)	3 (2,9)
La patiente souhaite connaitre le sexe fœtal		
Accepte de rechercher et d'annoncer		68 (66,0)
Refuse de rechercher et d'annoncer		16 (15,5)
Accepte de rechercher mais annonce à T2		8 (7,8)
Absence de réponse		11 (10,7)
Information sur la possibilité d'erreur de détermination du sexe fœtal		103 (100,0)

3.3.3 Recherche et annonce du sexe fœtal à l'échographie de dépistage du deuxième trimestre

Lors de l'échographie T2, lorsque la patiente formule la demande de divulgation du sexe fœtal, tous les échographistes (100,0 %) de la population étudiée acceptent de rechercher et d'annoncer le sexe fœtal.

Tableau 4 : Pratiques des échographistes lors de l'échographie de dépistage du deuxième trimestre

Lors de l'échographie T2	Total n (%)
La patiente souhaite connaitre le sexe fœtal	
Accepte de rechercher et d'annoncer	103 (100,0)
Accepte de rechercher mais annonce à T3	0 (0,0)
Autre réponse	0 (0,0)

3.4 Autre résultat : les techniques de détermination du sexe fœtal

Lors de la première échographie de dépistage, la technique privilégiée par la majorité des professionnels (74,8 %), pour déterminer le sexe fœtal est le calcul de l'angle entre le tubercule génital et le plan lombo-sacré en couple sagittale médian. La deuxième technique la plus utilisée (26,2 %) est le calcul de l'angle entre le tubercule génital et le plan périnéal en couple sagittale médian. La technique de détermination par le calcul de la distance ano-génitale n'est quasiment pas utilisée par les échographistes (2,9 %).

Lors de la deuxième échographie de dépistage, la quasi-totalité des échographistes (98,0 %) détermine le sexe fœtal grâce à l'aspect des OGE en coupe transversale.

Tableau 5 : Techniques de détermination du sexe fœtal en fonction du terme échographique

Technique de détermination du sexe fœtal	Total n (%)
Lors de l'échographie T1	
Angle du tubercule/plan lombo-sacré	77 (74,8)
Angle du tubercule/plan périnéal	27 (26,2)
Anatomie des OGE	9 (8,7)
Distance ano-génital	3 (2,9)
Absence de réponse	3 (2,9)
Lors de l'échographie T2	
Anatomie des OGE	101 (98,0)
Angle du tubercule/plan lombo-sacré	2 (1,9)
Angle du tubercule/plan périnéal	2 (1,9)
Distance ano-génital	2 (1,9)

4 Discussion

4.1 Rappels des principaux résultats

Bien que le sujet manque de recommandations, les échographistes se confrontent à la forte demande des couples concernant la divulgation du sexe de leur futur enfant. Dans cette étude, nous avons d'une part, pu mettre en évidence les pratiques des échographistes concernant la recherche de l'aspect des OGE comme item supplémentaire de normalité lors des échographies de dépistage. D'autre part, leurs différentes pratiques concernant le terme de l'annonce du sexe fœtal, aux parents souhaitant le connaître avant la naissance.

Au total, sur 103 échographistes inclus dans notre étude, si la patiente ne formule pas de demande de détermination du sexe fœtal lors des échographies, tous les professionnels sauf un (99,0 %), rajoutent l'aspect des OGE lors de la deuxième échographie.

Si la patiente ne formule pas de demande, une très grande majorité des professionnels (82,5 %) n'abordent pas spontanément le sujet du sexe fœtal lors de l'échographie T1. Cependant, si la patiente formule la demande de détermination du sexe de son enfant lors de la première échographie, ils sont 66,0 % (n = 68) à accepter de rechercher et d'annoncer le sexe fœtal.

A contrario, lors de l'échographie T2, tous les praticiens (100,0 %) acceptent de rechercher et d'annoncer le sexe fœtal si la patiente le souhaite.

4.2 Validation des hypothèses et analyse des résultats

4.2.1 Les échographistes incluent la recherchent de l'aspect des organes génitaux externes à l'échographie morphologique du deuxième trimestre

Notre première hypothèse était que les échographistes incluaient la recherche de l'aspect des OGE lors de l'échographie de dépistage du deuxième trimestre.

La première hypothèse est validée puisque, 102 des 103 échographistes (99,0 %) recherchent l'aspect des OGE lors de l'échographie T2.

Cependant, cette hypothèse portait sur l'échographie T2, elle était donc sélective, mais non exclusive. En effet, seulement 19,4 % de la population inclut l'aspect des OGE uniquement lors de l'échographie T2. Un pourcentage non négligeable de professionnels inclut également cet item lors de l'échographie T1 (15,5 %) ou lors de l'échographie T3 (78,6 %). Enfin, dans leur pratique quotidienne, la majorité de notre population d'étude (65,0 %) a choisi d'inclure cet item lors de l'échographie T2 et T3. En somme, la totalité (100,0 %) des échographistes recherche l'aspect des OGE lors des échographies de dépistage. Cet item est donc systématiquement rajouté, au même titre que les autres items obligatoires présents dans les CR d'échographies de dépistage.

Concernant l'unique échographiste de la population d'étude à ne pas rechercher l'aspect des OGE lors de l'échographie T2, il l'étudie lors de la troisième échographie. Nous pouvons considérer cette pratique comme marginale ou nous interroger sur une possible erreur de compréhension de la question de la part du professionnel concerné.

Face à ces résultats, nous pouvons penser que les échographistes ont connaissance de la possibilité de rajouter des items lors de leur examen [13]. La recherche de l'aspect des OGE lors des échographies de dépistage parait être importante à vérifier aux yeux des professionnels malgré son absence dans le tronc commun des CR [13].

En France, la prévalence des anomalies congénitales a été estimée à 3,4 % des grossesses entre 2013 et 2015 [45]. Leurs aspects échographiques ainsi que leurs étiologies sont multiples. Leur diagnostic anté-natal est cependant souhaitable en raison de leurs intrications avec certaines anomalies urinaires, de leurs associations fréquentes avec de nombreux syndromes ou séquences malformatives, et de leurs implications thérapeutiques. Parmi ces anomalies congénitales, celles touchant les organes génitaux concerneraient entre 0,1 à 0,3 % de ces grossesses [46]. L'Hypospadias est l'une des 21 anomalies congénitales pour lesquelles des indicateurs détaillés français et européens ont été produits en raison de son importance épidémiologique en termes de fréquence et de gravité [45].

Indépendamment du souhait parental, l'examen du périnée et du pelvis peut permettre le diagnostic d'anomalies génitales. A contrario, l'absence d'anomalie peut être un marqueur de normalité supplémentaire qui pourrait avoir sa place dans les items obligatoires des CR d'échographies de dépistage.

Ainsi, nous pouvons donc penser que ce rajout n'est pas une adaptation à la forte demande de détermination du sexe fœtal, mais bien un item important à rechercher pour chaque praticien lors des échographies de dépistage, puisque 100,0 % des échographistes interrogés recherchent l'aspect des OGE lors de la grossesse. À noter que cette recherche par les échographistes n'implique pas la révélation du sexe fœtal pour les couples souhaitant découvrir le sexe de leur enfant en post-natal.

4.2.2 Les praticiens n'abordent pas le sujet du sexe fœtal à l'échographie de dépistage du premier trimestre.

Notre deuxième hypothèse postulait que, du fait du risque d'erreur de détermination, les praticiens n'abordent pas spontanément le sujet du sexe fœtal à l'échographie de dépistage du premier trimestre.

La deuxième hypothèse est validée puisque, en analysant les résultats, nous pouvons constater que plus de 8 échographistes sur 10 (82,5 %) choisissent de ne pas aborder le sujet du sexe fœtal à l'échographie T1.

Cette première échographie de dépistage permet de poser les bases médicales de l'échographie de dépistage, comme de constater le caractère évolutif de la grossesse, de dater le début de la grossesse, d'identifier et de caractériser les grossesses multiples et d'évaluer le risque d'anomalie chromosomique [42]. Cette échographie requiert beaucoup de concentration notamment pour la mesure de la clarté nucale qui dépend de la position du fœtus, très mobile à ce terme de la grossesse. L'échographie de dépistage du premier trimestre ne parait peut-être pas la plus propice pour aborder le sujet du sexe fœtal avec les couples.

Quatre échographistes ont exprimé avoir peur d'une décision d'IVG par les couples déçus de l'annonce du sexe de leur futur enfant (Annexe V). En effet, l'aspect éthique en lien avec le délai de l'IVG [43] peut également expliquer leur décision de ne pas aborder le sujet du sexe fœtal lors de cette première échographie.

Deux échographistes ont également exprimé leurs inquiétudes sur les conséquences psychologiques d'une erreur de détermination du sexe fœtal (Annexe V) puisque le pourcentage d'erreur de détermination est corrélé à l'âge gestationnel. En effet, les différentes études concernant la détermination du sexe fœtal à l'échographie T1 (entre 11 SA et 13 SA + 6 jours) montrent que le risque d'erreur se situe entre 7,3 % [38] et 12,5 % [40]. Le pourcentage d'erreur de détermination varie en fonction de la technique de détermination et s'améliore en fonction du terme plus avancé [36, 37, 38, 40].

Il est à noter que, 14,6 % (n = 15) des professionnels ont l'habitude d'aborder d'eux-mêmes la question de la détermination du sexe fœtal lors de la première échographie. Enfin, trois échographistes (2,9 %) n'ont pas répondu, en précisant qu'ils abordaient le sujet seulement si la détermination du sexe fœtal était possible.

4.2.3 Sur demande des patientes, les échographistes acceptent d'annoncer le sexe fœtal à l'échographie de dépistage du deuxième trimestre.

Notre troisième hypothèse avançait l'idée que, pour les couples souhaitant connaître le sexe fœtal, l'annonce est faite à l'échographie de dépistage du deuxième trimestre.

La troisième hypothèse est validée. En effet, les résultats montrent que, lors de l'échographie T2, les 103 échographistes de notre population d'étude (100,0 %) acceptent de rechercher et d'annoncer le sexe fœtal si la patiente le souhaite.

Ces résultats peuvent être expliqués probablement par le fait que les échographistes sont conscients du risque non négligeable d'erreur lors de l'échographie du premier trimestre (entre 7,3 % [38] et 12,5 % [40] d'erreurs). Alors qu'à l'échographie T2, en déterminant le sexe grâce à l'aspect des OGE en coupe transversale, le risque d'erreur de détermination était de 3,3 % selon une étude de 1996 [10]. Depuis cette date, les performances des appareils échographiques ont fortement évolué [44]. Bien que le risque d'erreur était déjà faible il y a 24 ans, nous pouvons estimer que ce risque est aujourd'hui quasiment nul grâce à la qualité des échographes.

Bien que la plupart des échographistes ne prennent pas l'initiative d'aborder le sujet du sexe fœtal lors de l'échographie T1, si la patiente formule la demande, ils sont plus de 6 échographistes sur 10 (66,0 %) à accepter de rechercher et d'annoncer le sexe dès la première échographie. Ils sont 15,5 % (n = 16) à refuser de rechercher le sexe lors de cette première échographie et 7,8 % (n = 8) à accepter de rechercher le sexe fœtal, mais ne l'annonceront qu'après vérification lors de l'échographie T2. Enfin, tous (100,0 %) informent sur la possibilité d'erreur de détermination, qu'ils acceptent d'annoncer ou non le sexe fœtal lors de l'examen.

La différence de pourcentage entre l'annonce lors de la première échographie (66,0 %) et lors de la deuxième échographie (100,0 %) peut de nouveau être expliquée par les différentes difficultés rencontrées par les échographistes (position fœtale, risque d'erreur, problème éthique…).

Il semblerait que les échographistes acceptent en majorité de répondre aux demandes des patientes tout en étant conscients du risque d'erreur de détermination. L'annonce du sexe fœtal à la patiente est préférentiellement faite lors de la deuxième échographie.

4.2.4 Autres résultats : les techniques de détermination du sexe fœtal

Lors de la première échographie de dépistage, la technique privilégiée par plus de 7 praticiens sur 10 (74,8 %), pour déterminer le sexe fœtal est le calcul de l'angle entre le tubercule génital et le plan lombo-sacré en coupe sagittale médian. La deuxième technique la plus utilisée est le calcul de l'angle entre le tubercule génital et le plan périnéal en coupe sagittale médian, choisi par 27 praticiens (26,2 %). La technique de détermination par le calcul de la distance ano-génitale n'est quasiment pas utilisée par les échographistes (2,9 %).

Il semblerait que les échographistes choisissent les méthodes de détermination les plus fiables selon la littérature pour déterminer le sexe fœtal lors de la première échographie. En effet les deux méthodes les plus utilisées, paraissent être les plus fiables selon la littérature avec respectivement 92,7 % [38] et 92,3 % [36] de détermination correcte du sexe fœtal en calculant l'angle entre le tubercule et le plan lombo-sacré ou le plan périnéal. En comparaison, le sexe fœtal est correctement déterminé dans 87,0 % à 89,0 % des cas pour la technique utilisant la distance ano-génitale.

Lors de la deuxième échographie de dépistage, la quasi-totalité des échographistes (98,0 %) détermine le sexe fœtal grâce à l'aspect des OGE en coupe transversale.

Il semblerait là encore que les praticiens choisissent la méthode la plus adaptée selon la littérature [10, 11]. En effet, à partir de 16 SA les OGE masculins sont formés avec la visualisation possible du scrotum à la base du pénis, correctement différenciable des OGE féminin [35].

4.3 Points forts de l'étude

Ce sujet de mémoire est d'actualité, car les patients sont de plus en plus acteurs et décisionnaires de leur santé. La santé d'aujourd'hui est davantage tournée sur le bien-être et l'autonomie des patients permettant d'intégrer une dimension plus morale et moins paternaliste [28, 29, 30, 31].

Ce mémoire s'inscrit également dans l'actualité de la politique d'assurance qualité de l'échographie depuis 2001, relancée par la CNEOF en 2016 [13].

L'absence de recommandations peut également être considérée comme une force de ce mémoire. Devant notre questionnaire, les professionnels pouvaient être tentés d'aller rechercher des informations sur le sujet avant d'y répondre. Ce biais n'apparait pas ici, car il n'existe pas de recommandations sur le sujet. Nous pouvons donc estimer que les réponses au questionnaire ne sont pas biaisées et représentent fortement la pratique des échographistes.

Enfin, le format de diffusion de notre questionnaire était également un point fort : le remplissage était rapide (environ sept minutes). De plus, l'outil Google Form a permis un recueil fiable des données.

4.4 Limites et biais

4.4.1 Liés à la méthode

Le premier biais identifié est un biais de communication. Une grande partie des mails ont été recueillis par rendez-vous téléphonique conduisant à un nombre assez important de mails invalides (n = 51).

Le deuxième biais est d'ordre méthodologique. Celui-ci concernait les « artefacts du questionnaire ». Cela correspond à l'interprétation, la compréhension des questions par la personne qui ne sont pas uniformes entre les professionnels.

Le troisième est un biais de désirabilité sociale. Il se caractérise par le fait que le professionnel va avoir tendance à donner des réponses « socialement désirables » en adéquation avec les normes sociales actuelles.

Enfin, du fait de la limite géographique que nous nous sommes fixée, un biais de sélection est présent puisque notre étude a été réalisée sur seulement quatre départements de la région Ile de France.

4.4.2 Propre à l'étude

Notre principal biais concerne la possibilité de « doublons » : lors des relances de mail invitant à répondre au questionnaire, la précision était inscrite dans l'objet du mail « Recherche et annonce du sexe fœtal - Relance questionnaire de mémoire ». Malgré cette précision, nous ne pouvons pas avoir la certitude que les professionnels n'ont répondu qu'une seule fois au questionnaire.

Le second biais concernant la question 10 au sujet de la recherche et de l'annonce du sexe fœtal à l'échographie T1 : 10,7 % des échographistes n'ont répondu à cette question que par l'item « Vous informez Mme A qu'il y a un pourcentage d'erreurs » sans cocher une deuxième case permettant de préciser s'ils acceptaient ou non de rechercher et d'annoncer le sexe fœtal. Cette absence de réponse peut être expliquée par le fait que les échographistes pensaient ne pouvoir cocher qu'une seule réponse. Pour éviter ce biais, il aurait été judicieux de séparer la question en deux.

Troisièmement, il aurait été intéressant de savoir si les échographistes avaient connaissance de l'absence de l'item « Aspect des OGE » dans le tronc commun des CR des échographies de dépistage et s'ils souhaiteraient que cet item en fasse partie intégrante.

4.5 Perspectives et implication

Il semblerait intéressant de réaliser cette étude à plus grande échelle, pour ainsi avoir des résultats se rapprochant au plus près de la pratique réelle des

échographistes en France et ainsi pouvoir comparer les pratiques nationales avec les pratiques des échographistes d'Ile de France.

Le versant éthique de la détermination du sexe fœtal pourrait aussi être intéressant à investiguer au vu des différents problèmes soulevés par les échographistes.

Le côté sociologique en lien avec les attentes des patientes serait également un point intéressant à étudier au vu du peu d'études sur ce sujet.

À terme, le but étant de poursuivre dans la trajectoire de la démarche qualité de l'échographie obstétricale et fœtale et d'uniformiser la pratique en rajoutant l'item « aspect des organes génitaux externes », dans le compte rendu obligatoire des échographies de dépistage. Ce rajout permettrait la recherche d'un critère de normalité supplémentaire tout en prenant en compte les attentes des patientes.

Conclusion

Notre travail étudiait les pratiques des échographistes de quatre départements de la région Ile de France concernant la recherche de l'aspect des OGE et le terme de l'annonce du sexe fœtal aux couples, lors des échographies de dépistage. Cette étude a été menée au moyen d'un questionnaire en ligne. 103 réponses ont été incluses dans notre étude.

Dans un premier temps, notre étude met en avant que, bien que la recherche de l'aspect des OGE ne soit pas présente dans le tronc commun des comptes rendus d'échographies de dépistage, cet item est systématiquement recherché par les échographistes. Ainsi, cette pratique que partagent tous les échographistes de notre étude semble prouver que, son inclusion dans les comptes rendus d'échographies de dépistage serait judicieuse en tant que marqueur supplémentaire de normalité pour les fœtus.

Dans un deuxième temps, notre travail a permis de montrer l'adaptation à la demande non médicale des patientes. Ainsi, la majorité des échographistes acceptent de répondre aux demandes des couples dès l'échographie du premier trimestre tout en les informant sur les risques d'erreur de détermination du sexe fœtal.

Au-delà des recommandations médicales sur les objectifs de l'échographie de dépistage, les échographistes ont été amenés à prendre en compte l'aspect familial de l'échographie en acceptant son rôle de présentation du fœtus et en invitant les conjoints à la consultation. Malgré eux, les échographistes ont dû s'adapter à la pratique d'une échographie qui dépasse la seule visée de dépistage ou de diagnostic.

Bibliographie

[1] Emmanuelle Berthiaud, *« Attendre un enfant » : vécu et représentation de la grossesse aux XVIIIe et XIXe siècle (France)*, 1230 p., Thèse de doctorat d'histoire moderne et contemporaine : UPJV, Amiens : 3 Décembre 2011.

[2] Albert Le Grand (auteur prétendu), *Les secrets admirables du Grand Albert : comprenant les influences des astres, les vertus magiques des végétaux, minéraux et animaux…*, BnF, Paris : Gallicia, 1895, Version collationnée sur l'édition latine de 1651, 191 pages.

[3] Pierre B., Dialogues d'histoire ancienne, *Infanticide et abandon d'enfants. Pratiques grecques et comparaisons anthropologiques*., 1992, vol 18, n°2 : 53-90.

[4] Agnès P. et al., Actes de la recherche en sciences sociales, *« Alors c'est quoi, une fille ou un garçon ? » : Travail de préparation autour du genre pendant la grossesse,* CAIRN, 2016, 214(4) :30-45.

[5] Catherine R- E. et al., Politiques sociales et familiales, *Préparer la naissance : une affaire de genre*, Percée, 2014, 116(1) : 5-14.

[6] Gérard Neyrand, Approche socio-anthropologique, *La socialisation ou l'accès à l'humanité*, CAIRN, 2018, 4(88) :97-106.

[7] Annick Le Nestour, L'information psychiatrique, *Le bébé attendu : fille ou garçon, pour le meilleur ou pour éviter le pire ?*, CAIRN, 2010, 10 (86) :831-837.

[8] N.-A. Camara, F. Pommier, Neuropsychiatrie de l'enfance et de l'adolescence, *Différence culturelle dans la perception de l'image échographique : étude des représentations maternelles dans une perspective interculturelle*, ScienceDirect, 2012, 60 :166-175.

[9] Elfe, *Sciences sociales*, [En ligne], https://www.elfe-france.fr/fr/resultats/sciences-sociales/, (Consulté le 13/11/2018).

[10] K Harrington et al., Ultrasound Obstetrics and Gynecology, *Fetal sexing by ultrasound in the second trimester: maternal preference and professional ability*, 1996, 8 : 318-321.

[11] Benoit B., *Sexe fœtal et échographie du 1er trimestre de la grossesse*, Journées de Médecine Fœtale de Morzine : mars : 2007.

[12] Présidé par le Pr SUREAU C. et Pr HENRION R., CFEF, *Rapport du Comité National Technique de l'Échographie de Dépistage Prénatale*, 2005.

[13] Sous la dir. Du Pr. Jacques L., CNEOF, *L'échographie de dépistage prénatal*, 14 juillet 2016.

[14] Joan G. et al., Midwifery, *Information, knowledge and expectations of the routine ultrasound scan*, ELSEVIER, 2007, 23 : 13-22.

[15] LegiFrance, *Arrêté du 20 avril 2018 fixant les recommandations de bonnes pratiques relatives aux modalités de réalisation des examens d'imagerie concourant au diagnostic prénatal et aux modalités de prise en charge des femmes enceintes et des couples lors de ces examens*, [En ligne], https://www.legifrance.gouv.fr/eli/arrete/2018/4/20/SSAP1811308A/jo/texte , (Consulté le 17/01/2019).

[16] Béatrice B., Lucie G. et Philippe R., Enquête Nationale Rapport 2016, *Les naissances et les établissements Situation et évolution depuis 2010*, Inserm, EPOPé, DREES, Octobre 2017.

[17] CFEF, « L'échographie spectacle » - communiqué du cfef du 6/10/2004, [En ligne], https://www.cfef.org/texte_divers/communiquecfef01.pdf (Consulté le 16/06/2020).

[18] LegiFrance, Code de la santé publique, *Article R2131-1*, [En ligne], https://www.legifrance.gouv.fr/affichCodeArticle.do?cidTexte=LEGITEXT000006072665&idArticle=LEGIARTI000006911224&dateTexte=&categorieLien=cid , (Consulté le 07/11/2018).

[19] HAS, *Échographies fœtales à visée médicale et non médicale : définitions et compatibilité*, Avril 2012.

[20] LegiFrance, Exercice illégal, *Article L6141-1* [En ligne], https://www.legifrance.gouv.fr/codes/id/LEGISCTA000006171288/2009-05-13/ (Consulté le 06/10/2020).

[21] Améli, CCAM en ligne, Échographie de l'utérus gravide [En ligne], https://www.ameli.fr/accueil-de-la-ccam/trouver-un-acte/consultation-par-chapitre.php?chap=a%3A1%3A%7Bi%3A0%3Bs%3A3%3A%229.1%22%3B%7D&add=9.1.2#chapitre_9.1.2 (Consulté le 06/10/2020).

[22] LegiFrance, Code de la santé publique, *Article R4127-19* [En ligne], https://www.legifrance.gouv.fr/affichCodeArticle.do?idArticle=LEGIARTI000006912881&cidTexte=LEGITEXT000006072665&dateTexte=20120405&oldAction=rechCodeArticle (Consulté le 04/05/2020).

[23] Ordre National des Médecins, *CODE DE DÉONTOLOGIE MÉDICALE,* Novembre 2019.

[24] Conseil National de l'Ordre des Sages-Femmes, *Code de déontologie des Sages-Femmes*, 2015.

[25] LegiFrance, Code de la consommation [En ligne], https://www.legifrance.gouv.fr/codes/texte_lc/LEGITEXT000006069565/2020-10-06/ (Consulté le 06/10/2020).

[26] LegiFrance, Régime juridique des dispositifs médicaux, *Article L.5211-1* [En ligne], https://www.legifrance.gouv.fr/codes/id/LEGIARTI000006690282/2010-03-20/ (Consulté le 06/10/2020).

[27] Santé Canada, Échographie fœtale à des fins de vidéos souvenirs, Ottawa : Santé Canada, 2003.

[29] LegiFrance, Code de la santé publique, *LOI n° 2002-303 du 4 mars 2002 relative aux droits des malades et à la qualité du système de santé* [En ligne],

https://www.legifrance.gouv.fr/affichTexte.do?cidTexte=JORFTEXT000000227015&categorieLien=id, (Consulté le 04/05/2019).

[30] LegiFrance, Code de la santé publique, *Article L1111-2* [En ligne], https://www.legifrance.gouv.fr/affichCode.do;jsessionid=F0173ADF7907094CB9F0347428889670.tplgfr29s_3?idSectionTA=LEGISCTA000006170993&cidTexte=LEGITEXT000006072665&dateTexte=20020305 (Consulté le 04/05/2019).

[31] LegiFrance, Code de la santé publique, *Article L1111-4* [En ligne], https://www.legifrance.gouv.fr/affichCode.do;jsessionid=F0173ADF7907094CB9F0347428889670.tplgfr29s_3?idSectionTA=LEGISCTA000006170993&cidTexte=LEGITEXT000006072665&dateTexte=20020305 (Consulté le 04/05/2019).

[32] Journal of Obtetrics and Gynecology of Canada, *Fetal Sex Determination and Disclosure*, SOGC, 2007, 29(4): 369.

[33] OMS, Constitution, [En ligne], https://www.who.int/fr/about/who-we-are/constitution (Consulté le 12/01/2020).

[34] Véronique Mirlesse, CAIRN, *Les annonces anténatales*, Devenir, 2007, 3(19) :223-241.

[35] Yasmin S., The Journal of Obstetrics and Gynecology Research, *Development of the genital ducts and external genitalia in the early human embryo*, 2010, 36(5): 929-937.

[36] Sabahattin A. et al., Turkish Journal of Obstetrics and Gynecology, *First Trimester Fetal Gender Assignment by Ultrasound*, 2010, 7(1) : 23-28.

[37] A. Arfi, J. Cohen et al., European Journal of Obstetrics & Gynecology and Reproductive Biology, *First-trimester determination of fetal gender by ultrasound : measurement of the ano-genital distance*, ScienceDirect, 2016, 203 : 177-181.

[38] Z. Efrat, Ultrasound Obstetrics and Gynecology, *Fetal gender assignment by first-trimester ultrasound*, 2006, 27 : 619 – 621.

[39] BJ Whitlow et al., Ultrasound Obstetrics and Gynecology, *The sonographic identification of fetal gender from 11 to 14 weeks of gestation*, 1999, 13 : 301-304.

[40] Sebastian M. et al., Journal of Clinical Ultrasound, *Accuracy of fetal sex determination on ultrasound examination in th first trimester of pregnancy*, 2016, 44(5) : 272-277.

[41] CFEF, Le Rapport BESSIS - DOMMERGUES, [En ligne], https://www.cfef.org/texte_divers.php (Consulté le 16/11/2019).

[42] HAS, *LE DÉPISTAGE DE LA TRISOMIE 21,* Décembre 2018.

[43] LegiFrance, Interruption Volontaire de Grossesse, [En ligne], https://www.legifrance.gouv.fr/codes/section_lc/LEGITEXT000006072665/LEGISCTA000006140611/#LEGISCTA000006140611 (Consulté le 12/12/2020).

[44] André S., *Historique et technique de l'échographie*, ERES, 2005, pp. 41-55.

[45] SantéPubliqueFrance, Anomalies et malformations congénitales, [En ligne], https://www.santepubliquefrance.fr/maladies-et-traumatismes/maladies-de-la-mere-et-de-l-enfant/anomalies-et-malformations-congenitales (Consulté le 19/01/2021).

[46] V Mirlesse, C Nihoul-Fekete, J Mac Aleese, *Pathologie génitale fœtale*, SienceDirect, Mai 2004, vol 1 : 203-209.

Annexes

Annexe I : Éléments devant figurer dans le compte rendu de l'examen de dépistage du premier trimestre.

6.3. Eléments devant figurer dans le compte rendu de l'examen de dépistage du premier trimestre

(réalisation de préférence entre 11sa + 0j et 13 sa +6 jours *correspondant à une longueur cranio-caudale au moins égale à 45 millimètres et inférieure à 85 millimètres)*

- Identification du praticien effectuant l'échographie :
  - Nom
  - Prénom
  - Adresse
  - Téléphone
- Identification de la patiente :
  - Nom
  - Prénom
  - Date de naissance
- Identification du demandeur de l'examen
  - Nom
  - Prénom
- Indication de la machine utilisée :
  - Marque
  - Type
  - Date de première mise en circulation
- Informations initiales :
  - Date de l'examen
  - Date des dernières règles
  - Date de début de grossesse proposée avant l'examen si celle-ci a été établie lors d'une précédente échographie de datation documentée valide et d'après une longueur cranio-caudale supérieure à 10 mm ou si la grossesse est issue d'une Fécondation In Vitro (la date retenue est alors celle de la fécondation).

  - Eventuellement, constat d'un consentement à l'examen (arrêté du 14 janvier 2014).
- Contenu de l'examen *:
  - Nombre de fœtus
  - Mobilité spontanée
  - Activité cardiaque (chiffrer la fréquence cardiaque si ellle semble inhabituelle)
  - Longueur crânio-caudale exprimée en millimètres et 1/10 de millimètres (après information spécifique, et si la patiente le souhaite, cette information pourra être intégrée dans la cadre du calcul de risque de trisomie 21, combiné au premier trimestre ou intégré).
  - Epaisseur de la clarté nucale exprimée en millimètres et 1/10 de millimètres (après information spécifique, et si la patiente le souhaite, cette information pourra être intégrée dans la cadre du calcul de risque de trisomie 21, combiné au premier trimestre ou intégré).
  - Diamètre bipariétal (exprimé en millimètres)
  - Contour de la boîte crânienne
  - Aspect de la ligne médiane
  - Aspect de la paroi abdominale antérieure
  - Attestation de la présence de quatre membres comprenant chacun trois segments.
  - Volume amniotique (appréciation subjective).
  - Aspect du trophoblaste ou placenta.
  - En cas de grossesse multiple :
    - les informations relatives à chacun des fœtus doivent être clairement individualisées.
    - En particulier, les éléments de repérage de chaque fœtus, facilitant leur identification lors des examens ultérieurs doivent aussi documentés et aussi précis que possible.
  - Pelvis extra-utérin
    - Description d'une éventuelle masse annexielle inhabituelle.

- Conclusion
  - Si l'examen est sans particularité :
    - une phrase synthétique pour l'ensemble.
    - Etablissement définitif de la date de début de grossesse telle qu'elle résulte du calcul du terme actuel déduit de la mesure de la longueur cranio-caudale et sous forme d'une proposition de date de début de grossesse à exprimer avec une marge d'erreur de + ou – 5 J pour 95% de la population étudiée. (Par exemple : … terme actuel de …semaines et .. jours, ce qui évoque un début de grossesse aux environs du jour, mois, année ……)
  - Le cas échéant :
    - Proposition d'examen de contrôle ou d'échographie diagnostique.
    - Indication d'une difficulté technique particulière rencontrée lors de la réalisation de l'examen et identification de sa nature.
  - En cas de grossesse multiple :
    - Préciser le type de chorionicité.
- Iconographie à joindre :
  - Biométries reportées sur des abaques référencés.
  - Images statiques suivantes :
    - Longueur crânio-caudale, marqueurs de mesure en place ** en respectant les critères de qualité décrits dans l'arrêté de juin 2009.
    - Diamètre bipariétal, marqueurs de mesure en place **.
    - Clarté nucale, marqueurs de mesure en place ** en respectant les critères de qualité décrits dans l'arrêté de juin 2009 complétés par le guide méthodologique publié par la HAS en 2016.
    - Illustration d'un éventuel élément suspect ou pathologique.
  - En cas de grossesse multiple :
    - Un jeu d'iconographie par embryon
    - Image permettant de documenter la chorionicité (membranes).

Il n'est pas recommandé de documenter le compte rendu par un enregistrement vidéo.

**Par le mot "aspect" on entend que l'opérateur a examiné une structure ou un organe.*
Dans le compte rendu, une mention de type "structure d'aspect habituel" signifie que cette structure a été vue et a paru normale à l'examinateur. Dans la majorité des cas, il y a concordance entre le résultat du dépistage échographique et l'état de santé de l'enfant.
Cependant, comme pour tout dépistage, des faux négatifs sont possibles : une structure considérée comme vue et normale à l'échographie peut s'avérer en réalité absente ou anormale. Des faux positifs sont également possibles : une structure considérée comme non vue ou anormale à l'échographie peut s'avérer en réalité présente ou normale.

***Selon schémas (silhouettes) ci-dessous*

Silhouettes des images à fournir lors de
l'échographie de dépistage du premier trimestre.

Annexe II : Éléments devant figurer dans le compte rendu de l'examen de dépistage du deuxième trimestre.

6.4.Eléments devant figurer dans le compte rendu de l'examen de dépistage du deuxième trimestre

(réalisation de préférence entre entre 20 et 25 sa)

- Identification du praticien effectuant l'échographie :
  - Nom
  - Prénom
  - Adresse
  - Téléphone
- Identification de la patiente :
  - Nom
  - Prénom
  - Date de naissance
- Identification du demandeur de l'examen
  - Nom
  - Prénom
- Indication de la machine utilisée :
  - Marque
  - Type
  - Date de première mise en circulation
- Informations initiales :
  - Date de l'examen
  - Date de début de grossesse telle qu'elle a été établie dans la conclusion de l'examen échographique de dépistage du premier trimestre
  - A défaut : Date des dernières règles
  - Terme théorique (exprimé en semaines et jours d'aménorrhée)
  - Eventuellement, constat d'un consentement à l'examen (arrêté du 14 janvier 2014).
- Contenu de l'examen *
  - Nombre de fœtus

  - Mobilité spontanée
  - Activité cardiaque (chiffrer la fréquence cardiaque si elle parait inhabituelle).
  - Diamètre bipariétal exprimé en millimètres (mesure selon la méthodologie proposée par le CFEF)
  - Périmètre céphalique exprimé en millimètres (mesure selon la méthodologie proposée par le CFEF)
  - Périmètre abdominal exprimé en millimètres (mesure selon la méthodologie proposée par le CFEF)
  - Longueur fémorale exprimée en millimètres (mesure selon la méthodologie proposée par le CFEF)
  - Estimation du Poids Fœtal exprimé en grammes et en centiles, calculé selon la formule de Hadlock établie sur 3 paramètres (périmètre cranien, périmètre abdominale, longueur fémorale) avec mention de la marge d'erreur.
  - Aspect du contour de la boîte crânienne
  - Aspect des ventricules latéraux
  - Aspect de la ligne médiane
  - Présence et forme du cavum du septum pellucidum
  - Aspect de la fosse postérieure et du cervelet
  - Continuité de la lèvre supérieure
  - Aspect du profil fœtal (subjectif)
  - Aspect des poumons
  - Position du cœur
  - Aspect des quatre cavités cardiaques
  - Equilibre des cavités
  - Position et aspect des gros vaisseaux
  - Position et aspect de l'estomac
  - Aspect des anses intestinales
  - Aspect de la paroi abdominale antérieure
  - Position et aspect de la vessie
  - Position et aspect des reins
  - Aspect du rachis.
  - Présence de quatre membres
  - Présence des trois segments de chaque membre
  - Estimation subjective du volume amniotique.

  - Aspect du placenta
  - Localisation du placenta: signaler et décrire si bas-inséré.
  - (en cas de grossesse multiple :
    - Identification de chaque fœtus selon un code A, B, C, ... (le code 1, 2, 3, ... est à proscrire car réservé à la période post-natale).
    - Confirmation ou détermination de la chorionicité (éventuellement du zygotisme s'il peut être formellement affirmé).
    - Individualisation claire des informations relatives à chacun des fœtus
    - Position de chaque placenta.
    - Estimation du volume amniotique. par la mesure de la plus grande citerne
- Conclusion :
  - Si examen sans particularité :
    - Nombre de fœtus.
    - Phrase synthétique résumant la biométrie
    - Indication que l'examen morphologique n'a pas permis de révéler d'anomalie.
  - En cas de grossesse multiple:
    - Les mentions ci-dessus sont répétées pour chaque fœtus.
    - Rappel de la chorionicité.
  - Le cas échéant :
    - Signalement d'un placenta bas-inséré
    - Elément inhabituel ou suspect.
    - Proposition d'examen de contrôle ou d'échographie diagnostique.
    - Indication d'une difficulté technique particulière rencontrée lors de la réalisation de l'examen et identification de sa nature.
- Iconographie à produire :
  - Biométrie reportée sur des abaques référencés. Les courbes recommandées et l'estimation du poids fœtal sont celles publiées par le CFEF

  - Mesure du diamètre bipariétal (marqueurs en place)**
  - Mesure du périmètre céphalique (marqueurs en place)**
  - Mesure du périmètre abdominal (marqueurs en place)**
  - Mesure de la longueur fémorale(marqueurs en place)**
  - Images correspondant aux schémas morphologiques en annexe.**
  - Illustration d'un éventuel élément suspect ou pathologique**.
  - En cas de grossesse multiple :
    - Production d'un jeu de clichés par fœtus.
  - Il n'est pas recommandé de documenter le compte-rendu par un enregistrement vidéo.

**Par le mot "aspect" on entend que l'opérateur a examiné une structure ou un organe.*
Dans le compte rendu, une mention de type « structure d'aspect habituel » signifie que cette structure a été vue et a paru normale à l'examinateur. Dans la majorité des cas, il y a concordance entre le résultat du dépistage échographique et l'état de santé de l'enfant.
Cependant, comme pour tout dépistage, des faux négatifs sont possibles : une structure considérée comme vue et normale à l'échographie peut s'avérer en réalité absente ou anormale. Des faux positifs sont également possibles : une structure considérée comme non vue ou anormale à l'échographie peut s'avérer en réalité présente ou normale.

***Selon silhouettes ci-dessous*

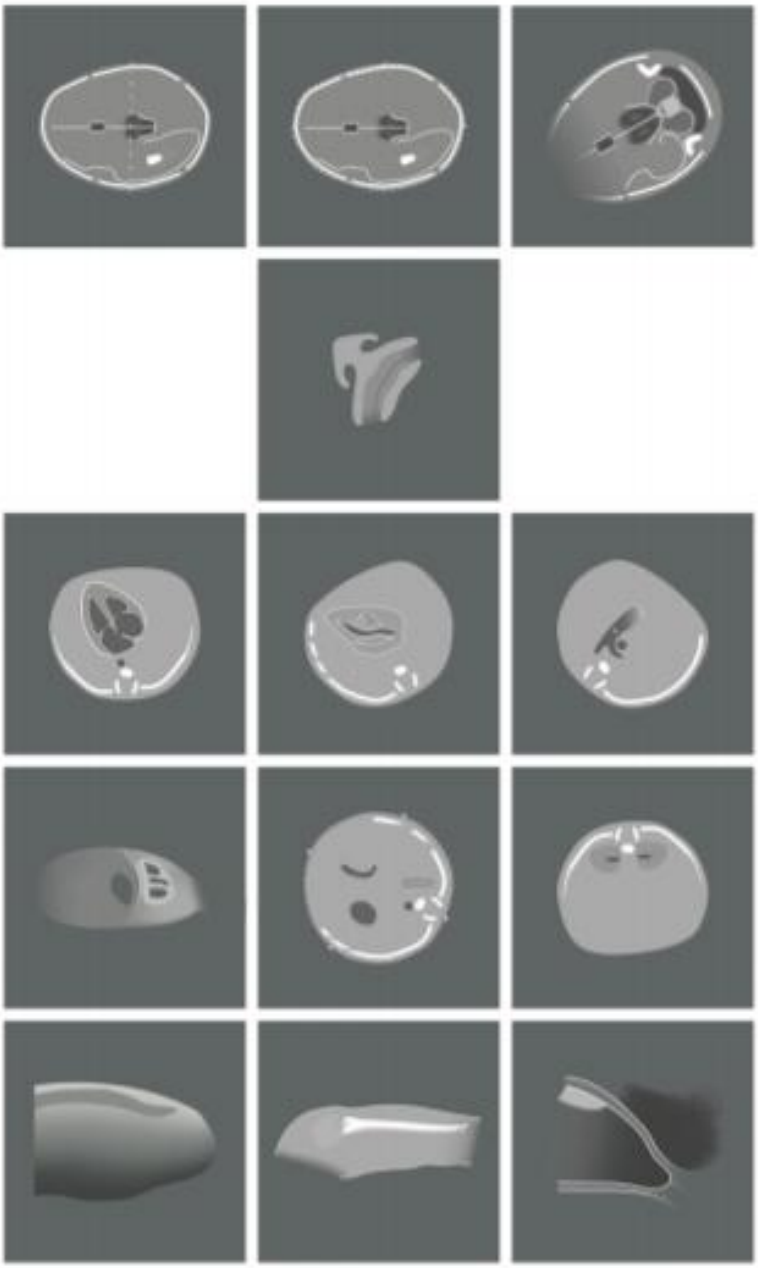

Silhouettes des images à fournir lors de
l'échographie de dépistage du deuxième trimestre.

Annexe III : Éléments devant figurer dans le compte rendu de l'examen de dépistage du troisième trimestre.

6.5.Eléments devant figurer dans le compte rendu de l'examen de dépistage du troisième trimestre

(réalisation de préférence entre entre 30 et 35 sa)

- Identification du praticien effectuant l'échographie :
  - Nom
  - Prénom
  - Adresse
  - Téléphone
- Identification de la patiente :
  - Nom
  - Prénom
  - Date de naissance
- Identification du demandeur de l'examen
  - Nom
  - Prénom
- Indication de la machine utilisée :
  - Marque
  - Type
  - Date de première mise en circulation
- Informations initiales :
  - Date de l'examen
  - Date de début de grossesse telle qu'elle a été établie dans la conclusion de l'examen échographique de dépistage du premier trimestre
  - A défaut : Date des dernières règles
  - Terme théorique (exprimé en semaines et jours d'aménorrhée)
  - Eventuellement, constat d'un consentement à l'examen (arrêté du 14 janvier 2014).
- Contenu de l'examen *

  - Nombre de fœtus
  - Présentation
  - Côté du dos
  - Mobilité spontanée
  - Activité cardiaque (chiffrer la fréquence cardiaque si elle paraît inhabituelle).
  - Diamètre bipariétal exprimé en millimètres (mesure selon la méthodologie proposée par le CFEF)
  - Périmètre céphalique exprimé en millimètres (mesure selon la méthodologie proposée par le CFEF)
  - Périmètre abdominal exprimé en millimètres (mesure selon la méthodologie proposée par le CFEF)
  - Longueur fémorale exprimée en millimètres (mesure selon la méthodologie proposée par le CFEF)
  - Estimation du Poids Fœtal exprimé en grammes et calculé selon la formule de Hadlock établie sur 3 paramètres (périmètre cranien, périmètre céphalique, longueur fémorale) avec mention de la marge d'erreur.
  - Aspect du contour de la boîte crânienne
  - Aspect des ventricules latéraux
  - Aspect de la ligne médiane
  - Présence et forme du cavum du septum pellucidum
  - Aspect de la fosse postérieure et du cervelet
  - Aspect des poumons
  - Position du cœur
  - Aspect des quatre cavités cardiaques
  - Equilibre des cavités
  - Position et aspect des gros vaisseaux
  - Position et aspect de l'estomac
  - Aspect des anses intestinales
  - Aspect de la paroi abdominale antérieure
  - Position et aspect de la vessie
  - Position et aspect des reins
  - Aspect du rachis.
  - Estimation subjective du volume amniotique.
  - Aspect du placenta

  - Localisation du placenta: signaler et décrire si bas-inséré.
  - (en cas de grossesse multiple :
    - Identification de chaque fœtus selon un code A, B, C, ... (le code 1, 2, 3, ... est à proscrire car réservé à la période post-natale).
    - Confirmation ou détermination de la chorionicité (éventuellement du zygotisme s'il peut être formellement affirmé).
    - Individualisation claire des informations relatives à chacun des fœtus
    - Position de chaque placenta.
    - Estimation du volume amniotique. par la mesure de la plus grande citerne
- Conclusion :
  - Si examen sans particularité :
    - Nombre de fœtus.
    - Phrase synthétique résumant la biométrie
    - Estimation du poids fœtal
      - indication du centile du poids estimé
    - Indication que l'examen morphologique n'a pas permis de révéler d'anomalie.
  - En cas de grossesse multiple:
    - Les mentions ci-dessus sont répétées pour chaque fœtus.
    - Rappel de la chorionicité.
  - Le cas échéant :
    - Signalement d'un placenta bas-inséré
    - Elément inhabituel ou suspect.
    - Demande d'examen de contrôle ou d'avis diagnostique.
    - Difficulté technique rencontrée (préciser laquelle).
- Iconographie à produire :
  - Biométries reportées sur des abaques référencés. Les courbes recommandées pour les mesures et l'estimation du poids fœtal sont celles publiées par le CFEF
  - Mesure du diamètre bipariétal (marqueurs en place)**

  - Mesure du périmètre céphalique (marqueurs en place)**
  - Mesure du périmètre abdominal (marqueurs en place)**
  - Mesure de la longueur fémorale(marqueurs en place)**
  - Images correspondant aux schémas morphologiques en annexe.**
  - Illustration d'un éventuel élément suspect ou pathologique**.
  - En cas de grossesse multiple :
    - Production d'un jeu de clichés par fœtus.
  - Il n'est pas recommandé de documenter le compte-rendu par un enregistrement vidéo.

**Par le mot "aspect" on entend que l'opérateur a examiné une structure ou un organe.*
Dans le compte rendu, une mention de type « structure d'aspect habituel » signifie que cette structure a été vue et a paru normale à l'examinateur. Dans la majorité des cas, il y a concordance entre le résultat du dépistage échographique et l'état de santé de l'enfant.
Cependant, comme pour tout dépistage, des faux négatifs sont possibles : une structure considérée comme vue et normale à l'échographie peut s'avérer en réalité absente ou anormale. Des faux positifs sont également possibles : une structure considérée comme non vue ou anormale à l'échographie peut s'avérer en réalité présente ou normale.

***Selon silhouettes ci-dessous*



Silhouettes des images à fournir lors de
l'échographie de dépistage du troisième trimestre.

Annexe IV : Questionnaire

Etude sur les pratiques des échographistes concernant la recherche et l'annonce du sexe fœtal aux échographies de dépistage.

*Obligatoire

1. Vous êtes : *

Une seule réponse possible.

- ( ) Sage Femme
- ( ) Gynécologue-Obstétricien
- ( ) Médecin Généraliste
- ( ) Radiologue
- ( ) Autre : _____

2. Quel diplôme avez-vous obtenu pour la pratique de l'échographie obstétricale ? Et en qu'elle année l'avez-vous obtenu ? *

_____

3. L'échographie est-elle votre activité principale (>50%) ? *

Une seule réponse possible.

- ( ) Oui
- ( ) Non

4. Où pratiquez-vous l'échographie obstétricale : *

Plusieurs réponses possibles.

- [ ] En consultation au sein d'un hôpital
- [ ] Dans un cabinet libéral
- [ ] Dans un centre de radiologie
- Autre : [ ] _____

5. Avez-vous la possibilité de suivre vos patientes pour les trois échographies de dépistage ? *

Une seule réponse possible.

- ( ) Oui
- ( ) Non, seulement pour la T1
- ( ) Non, seulement pour la T2
- ( ) Non, seulement pour la T3
- ( ) Non, seulement pour la T1 et la T2
- ( ) Non, seulement pour la T2 et la T3
- ( ) Non, seulement pour la T1 et la T3

6. Par quel(s) moyen(s) vous êtes-vous formé pour déterminer le sexe fœtal ? *

Plusieurs réponses possibles.

- [ ] Grâce à une(des) formation(s)
- [ ] Par lecture d'études
- Autre : [ ] _____

7. Précisez quelle(s) formation(s)/étude(s)

_____

8. Selon vous et en fonction de votre expérience personnelle, quel est le pourcentage de patientes souhaitant connaitre le sexe fœtal lors des échographies de dépistage ? *

Une seule réponse possible.

- ( ) Moins de 20%
- ( ) Entre 20% et 40%
- ( ) Entre 40% et 60%
- ( ) Entre 60% et 80%
- ( ) Plus de 80%
- ( ) Vous ne savez pas

Vignette clinique n°1

Mme A, caucasienne de 31 ans, deuxième geste, primipare.
Grossesse programmée, bien suivie, de déroulement normal.
Pas d'antécédents particuliers, sérologies sans facteurs de risque.
Première grossesse sans particularité, accouchement voie basse à terme en 2016 d'un garçon, bien portant aujourd'hui.

9. Vous recevez Mme A en consultation d'échographie de dépistage du premier trimestre. Concernant le sujet du sexe fœtal : *

Une seule réponse possible.

- ( ) Vous prenez l'initiative de lui demander si elle souhaiterait connaître le sexe fœtal
- ( ) Vous n'abordez pas le sujet du sexe fœtal à l'échographie du premier trimestre
- ( ) Autre : _____

10. Mme A souhaite connaître le sexe fœtal. *

Plusieurs réponses possibles.

- [ ] Vous acceptez de rechercher et d'annoncer le sexe fœtal si la position fœtale s'y prête
- [ ] Vous acceptez de rechercher le sexe fœtal mais vous ne l'annoncerez qu'à l'échographie de dépistage du deuxième trimestre
- [ ] Vous ne recherchez pas le sexe fœtal à l'échographie de dépistage du premier trimestre
- [ ] Vous informez Mme A qu'il y a un pourcentage d'erreurs
- Autre : [ ] _____

11. La présentation fœtale permet une bonne visualisation des organes génitaux externes. Quelle(s) est(sont) votre(vos) technique(s) de détermination du sexe fœtal lors de cette consultation d'échographie de dépistage du premier trimestre ? *

Plusieurs réponses possibles.

- [ ] Détermination en fonction de l'orientation du tubercule génital par rapport au plan périnéal
- [ ] Détermination en fonction de la distance ano-génitale
- [ ] Détermination en fonction de l'orientation du tubercule génital par rapport au plan lombo-sacré
- [ ] Détermination en fonction de l'anatomie des organes génitaux externes
- Autre : [ ] _____

12. Vous revoyez Mme A en consultation d'échographie de dépistage du deuxième trimestre. Lors de la première échographie vous n'aviez pas eu l'occasion d'annoncer le sexe fœtal. Aujourd'hui la présentation fœtale permet une bonne visualisation des organes génitaux externes, il n'y a aucune anomalie morphologique, Mme A souhaite toujours connaître le sexe fœtal.

Plusieurs réponses possibles.

- ☐ Vous commencez votre consultation par la recherche et annonce du sexe fœtal
- ☐ Vous lui annoncez à la fin de la consultation seulement
- ☐ Vous lui annoncez au court de la consultation, lorsque vous recherchez l'aspect des organes génitaux externes
- ☐ Vous attendez l'échographie de dépistage du troisième trimestre pour lui annoncer le sexe fœtal

Autre : ☐ _____

13. Quelle(s) est(sont) votre(vos) technique(s) de détermination du sexe fœtal lors de cette consultation d'échographie de dépistage du deuxième trimestre ? *

Plusieurs réponses possibles.

- ☐ Détermination en fonction de l'orientation du tubercule génital par rapport au plan périnéal
- ☐ Détermination en fonction de la distance ano-génitale
- ☐ Détermination en fonction de l'orientation du tubercule génital par rapport au plan lombo-sacré
- ☐ Détermination en fonction de l'anatomie des organes génitaux externes

Autre : ☐ _____

Vignette clinique n°2

Vous suivez Mme A lors des trois consultations d'échographies de dépistage. Mme A ne souhaite pas connaitre le sexe fœtal.

14. Recherchez vous l'aspect des organes génitaux externes ? *

Plusieurs réponses possibles.

- ☐ Non, vous ne recherchez pas l'aspect des organes génitaux externes
- ☐ Oui, à l'échographie T1
- ☐ Oui, à l'échographie T2
- ☐ Oui, à l'échographie T3
- ☐ Seulement sur facteurs de risque ou signes échographiques

Autre : ☐ _____

Pour finir

15. Rencontrez-vous des difficultés lors des échographies de dépistage, concernant la détermination et l'annonce du sexe fœtal ? *

Une seule réponse possible.

- ◯ Oui
- ◯ Non

16. Si oui, lesquels ?

_____
_____
_____
_____
_____

Annexe V : Difficultés rencontrées par les échographistes concernant la détermination et l'annonce du sexe fœtal

Sur les 103 échographistes incluent dans notre étude, 29 (28,2 %) d'entre eux ont répondu avoir déjà rencontré des difficultés concernant la détermination et l'annonce du sexe fœtal lors des échographies de dépistage.

Le principal problème, soulevé par treize d'entre eux, était la difficulté de déterminer le sexe dans certaines situations, ne permettant pas de satisfaire la demande des couples. Le plus souvent, la position du fœtus ou l'échogénicité de la patiente sont mis en cause.

Quelques échographistes (n = 7) ont exprimé ressentir une pression de la part des couples souhaitant connaître le sexe fœtal très tôt sans prend en compte le risque d'erreur : « Beaucoup de couples souhaitent connaître très précocement le sexe de leur bébé dès l'échographie du premier trimestre voire même lors de la datation. Malgré mes avertissements insistants quant au fait qu'il y a une possibilité d'erreur, beaucoup d'entre eux n'en tiennent pas compte et se projettent déjà sur le sexe annoncé au premier trimestre ». Un échographiste décrit parfois faire face à des discours agressifs de la part des couples.

Quatre autres échographistes nous ont fait part de leur peur concernant la décision que pouvaient prendre les couples après l'annonce lors de la première échographie qui était faite en général dans les délais légaux de l'IVG. Et deux autres praticiens s'inquiètent de l'impact psychologique dû à la déception de l'annonce « Sur l'attente des parents, qui ont par exemple eu plusieurs filles et désirent un garçon ou l'inverse. L'annonce crée souvent une tension et la déception se ressent ce qui met mal à l'aise. ».

Pour finir, trois échographistes précisent qu'ils doivent régulièrement « recentrer les couples sur l'intérêt principal de l'écho » et n'annoncent le sexe qu'à la fin de la consultation pour pouvoir poursuivre l'examen dans « de bonnes conditions ».

Annexe VI : Avis des échographistes sur la part de patientes souhaitant connaître le sexe fœtal

La majorité des échographistes de notre étude (84,5 %) estiment que plus de 80,0 % des patientes souhaitent connaître le sexe de leur futur enfant avant la naissance.

Tableau 6 : Avis des échographistes sur la part de patientes souhaitant connaître le sexe fœtal

		Total n (%)
Pourcentage de patientes souhaitant connaitre le sexe fœtal selon le ressenti des échographistes		103 (100,0)
	Plus de 80%	87 (84,5)
	Entre 60% et 80%	15 (14,6)
	Entre 40% et 60%	1 (1,0)
	Entre 20% et 40%	0 (0,0)
	Moins de 20%	0 (0,0)