HAL
open science

Coronectomie vs extraction conventionnelle des dents de sagesse mandibulaires : analyse de la littérature

Antoine Crueghe

To cite this version:

Antoine Crueghe. Coronectomie vs extraction conventionnelle des dents de sagesse mandibulaires : analyse de la littérature. Médecine humaine et pathologie. 2018. dumas-03618662

HAL Id: dumas-03618662

https://dumas.ccsd.cnrs.fr/dumas-03618662

Submitted on 24 Mar 2022

HAL is a multi-disciplinary open access archive for the deposit and dissemination of scientific research documents, whether they are published or not. The documents may come from teaching and research institutions in France or abroad, or from public or private research centers.

L'archive ouverte pluridisciplinaire **HAL**, est destinée au dépôt et à la diffusion de documents scientifiques de niveau recherche, publiés ou non, émanant des établissements d'enseignement et de recherche français ou étrangers, des laboratoires publics ou privés.

UNIVERSITE D'AUVERGNE CLERMONT-FERRAND I

UNITE DE FORMATION ET DE RECHERCHE D'ODONTOLOGIE

Année 2018 **Thèse n°**

T H E S E

Pour le DIPLOME D'ETAT DE DOCTEUR EN CHIRURGIE-DENTAIRE

Présentée et soutenue publiquement le lundi 24 septembre 2018

par

CRUEGHE Antoine

CORONECTOMIE VS EXTRACTION CONVENTIONNELLE DES DENTS DE SAGESSE MANDIBULAIRES : ANALYSE DE LA LITTERATURE

J U R Y :

Président : **Pr. Thierry ORLIAGUET, Professeur des Universités**

Assesseurs : **Pr. Laurent DEVOIZE, Professeur des Universités**

Dr Pierre Yves COUSSON, Maître de conférences des Universités

Dr. Mehdi OUADGHIRI-BERTHIER, Assistant Hospitalo-Universitaire

UNIVERSITE D'AUVERGNE CLERMONT-FERRAND I
UNITE DE FORMATION ET DE RECHERCHE D'ODONTOLOGIE

Année 2018 **Thèse n°**

T H E S E

Pour le DIPLOME D'ETAT DE DOCTEUR EN CHIRURGIE-DENTAIRE

Présentée et soutenue publiquement le lundi 24 septembre 2018

par

CRUEGHE Antoine

CORONECTOMIE VS EXTRACTION CONVENTIONNELLE DES DENTS DE SAGESSE MANDIBULAIRES : ANALYSE DE LA LITTERATURE

J U R Y :

Président : **Pr. Thierry ORLIAGUET, Professeur des Universités**

Assesseurs : **Pr. Laurent DEVOIZE, Professeur des Universités**
Dr Pierre Yves COUSSON, Maître de conférences des Universités
Dr. Mehdi OUADGHIRI-BERTHIER, Assistant Hospitalo-Universitaire

REMERCIEMENTS

A Monsieur le Professeur ORLIAGUET

Docteur en chirurgie dentaire

Professeur des Universités – Praticien Hospitalier

Vous me faites un très grand honneur d'avoir accepté la présidence de ce jury. Je vous remercie pour la grande qualité de vos enseignements et de votre implication au sein de ce service, par ce travail, veuillez recevoir, Monsieur, mes respectueux remerciements.

A Monsieur le Professeur COUSSON

Docteur en chirurgie dentaire

Maitre de conférence - Praticien Hospitalier

Pour m'avoir fait l'honneur de votre présence dans mon jury de thèse, pour vos grandes qualités pédagogiques aussi bien théoriques que pratiques. Je vous adresse mes sincères remerciements.

A Monsieur le Docteur OUDGHIRI-BERTHIER

Docteur en chirurgie dentaire

Assistant Hospitalier

Je vous remercie d'avoir accepté d'examiner ce travail et de siéger dans mon jury. Merci pour votre bienveillance, votre humour et de m'avoir épaulé pendant toutes ces années de cliniques.
Voyez ici l'expression de mon amitié et de ma profonde affection.

A Monsieur le Professeur DEVOIZE

Docteur en chirurgie dentaire

Professeur des Universités – Praticien Hospitalier

Pour l'honneur que vous m'avez fait de bien vouloir diriger ce travail, pour votre enseignement pendant toutes ces années d'étude, votre patience, pour votre disponibilité, vos précieux conseils, votre rigueur sans laquelle ce travail ne serait pas ce qu'il est. Sachez que je suis particulièrement touché par la sympathie que vous m'avez témoigné. Veuillez trouver ici le témoignage de ma profonde reconnaissance et de ma gratitude.

A ma mère, mon père et ma sœur sans lesquels je n'aurais pu réaliser, m'épanouir et réussir ces longues années d'études, je ne vous remercierais jamais assez. Cette réussite est aussi la vôtre. Merci pour l'éducation que vous m'avez offerte et d'avoir toujours été présent en cas de besoin, veuillez trouver ici l'expression de mon profond amour.

Au reste de ma famille, mes grands-parents, Cécile et Patrice, Christine et Marion, Roland, Laurent, Jean-Pierre, Annick, mes cousins et à la dernière arrivée la petite Jeanne qui avaient également participer à ma réussite et ce que je suis aujourd'hui, veuillez trouver ici l'expression de ma profonde affection.

A Anita, il n'y pas de mot assez fort pour te dire à qu'elle point tu es importante pour moi et mon équilibre, je m'épanouis à tes cotés. Une page se tourne et un nouvelle commence en pays cathares toujours à mes côtés et pour le plus longtemps possible. Je t'aime.
Et un grand merci à ta famille pour leur accueil et les moments passés en leur compagnie pendant toutes ces années.

A ma bandes de poulets sans qui ces années d'études aurait été beaucoup trop ennuyeuses et de m'avoir supporter aussi :

A mon Pilou, pour tous ces de bons moments passé avec toi, ces soirée un peu trop alcoolisées avec les afters croustipain, ces fous rires, ces vacances à Anglet où tu étais présent à chaque saison et à tous ceux qui nous reste encore. Je sais que la distance ne changera rien entre nous.

Au kéké, mon fidèle acolyte dentaire en toutes circonstances, merci pour tous ces bons moments passés en ta compagnie. (les soirée fifa, berthom…) (ps : tu me dois en cadeau un bout de toi pour mon anniversaire…)

A ma Bouque, meilleur sparring (même si tu as trop de réussite avec le filet), copain de chi-fu-tennis, d'imitation de bof, pour ta bonne humeur et surtout ta connerie légendaire et tous les bons moments passés avec toi #RG

A mes poulet toulousains **Toto, Momo, Tété et Quentin** déjà 10 ans depuis la 2nd7 à EDR et rien n'a changé et c'est que le début !!!

Aux grands, pour votre bienveillance, **Antoine** qui a été mon coloc (ou meilleur voisin) pendant 5 ans sans vivre chez moi, à **Jerem** le coloc le plus discret du circuit, **Vid** mon binôme, **Voute** le meilleur adversaire de squash et **Edouard**.

A **la Cluze** (son jus de pruneau et ses longs retours à pied de féria)et sa **bande de toubib** merci pour tous ces bons moments.

A **Boutot** le meilleur sparring pour de vrai, pour ces années de coloc et ses soirées dames de piques et canard à la bière, et ton grand talent d'imitation du shambhala (Ps : tu m'as toujours pas dit où se trouve la boite à clous !!)

A **Pollina** mon compagnon de révision et de pronostiques de sujet d'exam, on aura quand même été de grand stratège pendant ces 6 ans.

A **Geoffrey** (l'homme qui aime trop les études pour vouloir les quitter) et **Thibault** (pleins de réussite pour ta vie Ecossaise) pour m'avoir accompagnés dans ces folles années.

A **Alex** pour ces belles années de coloc passées en ta compagnie (RIP Josette) sans rancunes pour la soirée beaujolais !

Aux groupe **RAC a Marbella** pour les bons moments passée avec vous toutes + **Raph** durant toutes ces années. (Message perso pour **Cha**, encore une coloc, car elle m'a mis la pression !!)

Et tous les autres que j'oublie et avec qui j'ai passé mes études et qui ont participé à l'accomplissement de ces six années d'études.

Pour tous ces moments inoubliables passés en votre compagnie a jamais gravé en mémoire. MERCI !!!

TABLE DES MATIERES

1. INTRODUCTION 1
1.1. L'EXTRATION CONVENTIONNELLE DES TROISIEMES MOLAIRES 1
1.2. LES COMPLICATIONS POST-OPERATOIRES 2
1.3. LA CORONECTOMIE 3
2. OBJECTIFS DE L'ETUDE 7
3. MATERIELS ET METHODES 7
3.1. STRATEGIE DE RECHERCHES DES ETUDES 7
3.2. LES CRITERES DE SELECTION DES ETUDES 8
3.2.1. Les critères d'inclusion 8
3.2.2. Les critères de non sélection 9
3.3. COLLECTION DES DONNEES 9
3.4. EXTRACTION ET GESTION DES DONNEES : 10
3.5. EVALUATION DE LA QUALITE DES ETUDES SELECTIONNEES : CRITERE DE JADAD. 10
3.6. METHODE D'ANALYSE QUANTITATIVES 12
4. RESULTATS 15
4.1. METHODE D'ANALYSE QUANTITATIVES 15
4.2. DESCRIPTION DES ETUDES SELECTIONNEES 17
4.3. ANALYSE DU RISQUE DE BIAIS DANS LES ETUDES 18
4.4. EFFETS DE L'INTERVENTION : ANALYSE QUANTITATIVE 18
5. DISCUSSION 24
6. CONCLUSION 27
7. REFERENCES BIBLIOGRAPHIQUES 28

TABLE DES ILLUSTRATIONS

Figure 1: Les racines de 38 en désinclusion sont en contact intime avec le NAI et paraissent ankylosées. Le risque de LNAI est inévitable. Une coronectomie a été proposée 6
Figure 2: Contrôle radiologique (OPT) post-opératoire à 6 mois sans signe de complication osseuse ou infectieuse (Cas clinique Pr DEVOIZE) 6
Figure 3: Échelle d'analyse de la littérature scientifique et de gradation des recommandations 12
Figure 4: Processus de sélection des études 15
Figure 5 : OR LNAI-t 19
Figure 6: OR LNAI-p 20
Figure 7: OR Douleur post-opératoire 21
Figure 8: OR Alvéolite sèche 22
Figure 9: OR Infection 23

Tableau 1 : Score de JADAD 11
Tableau 2: Scores appliqués à nos études 12
Tableau 3: Tableau récapitulatif des études sélectionnées (ci-dessous) 15
Tableau 4 : Tableau analyse LNAI-t 19
Tableau 5: Tableau analyse LNAI-p 20
Tableau 6: Tableau analyse Douleur post-opératoire 21
Tableau 7: Tableau analyse Alvéolite sèche 22
Tableau 8: Tableau analyse Infection post-opératoire 23

ABREVIATIONS

3MM : Troisième molaire mandibulaires

OPT : Examen panoramique

NAI : Nerf alvéolaire inferieur

LNAI : Lésion du nerf alvéolaire inférieur

LNAI-t : Lésion du nerf alvéolaire inférieur transitoire

LNAI-p : Lésion du nerf alvéolaire inférieur permanente

P : Douleur post-opératoire

OA : Alvéolite sèche

I : Infection

RR : Risque relatif

OR : Odd ratio

DR : Différence de risque

NST : Nombre de sujet à traiter

ECnR : Étude contrôlée non randomisée

ECR : Étude contrôlée randomisée

1. INTRODUCTION

1.1. L'EXTRATION CONVENTIONNELLE DES TROISIEMES MOLAIRES

L'extraction des troisièmes molaires également appelées dents de sagesse est l'intervention chirurgicale la plus fréquemment réalisée au sein d'un cabinet dentaire ou en service de chirurgie orale et maxillo-faciale.
Selon les recommandations de l'HAS, une avulsion des troisièmes molaires mandibulaires (3MM) est recommandée, lorsque les 3MM sont cariées et non restaurables de manière durable, atteintes d'une pulpopathie ou l'une de ses complications, sans antagoniste, atteintes d'une parodontopathie à un stade avancé ou lorsque la troisième molaire mandibulaire est en rapport avec un kyste ou une tumeur bénigne. L'indication principale reste néanmoins infectieuse suite à une péricoronarite récidivante réfractaire aux traitements médicamenteux ou d'une péricoronarite compliquée d'un accident cellulaire, souvent en rapport avec un défaut d'éruption de la troisième molaire mandibulaire (inclusion ou enclavement).

Les anthropologues ont émis l'hypothèse, qu'une réduction évolutive de la taille des mâchoires concomitante à l'augmentation de celle du cerveau, serait l'une des causes probables de complications fréquentes des dents de sagesse chez les humains modernes (1). Ces dernières n'ont pas toujours la possibilité d'évoluer dans une position harmonieuse par rapport à l'ensemble de l'arcade, en respectant alignement et engrènement satisfaisants. Selon Long H et al (2012) la fréquence d'impaction des dents de sagesse au quotidien se situe entre 35,9% et 58,7% (2).

Avant l'avulsion des troisièmes molaires mandibulaires, un examen radiologique préopératoire est indispensable. L'examen panoramique (OPT), qui constitue l'examen de référence en première intention, est un outil diagnostique permettant, entre autre, d'évaluer la proximité du nerf alvéolaire inférieur (NAI) avec la troisième molaire mandibulaire.

Lorsque l'OPT met en évidence une relation anatomique très étroite entre les racines de la troisième molaire mandibulaire et le nerf alvéolaire inferieur, il y a une augmentation de l'incidence de lésions neurologiques lors de l'extraction.

Selon les études de Rood et al. (1990) et de Hatano et al. (2009), sept signes radiologiques sont identifiés sur une radiographie panoramique comme pouvant être prédictifs d'une proximité entre le canal

alvéolaire inférieur et les racines des 3MM : une déviation du canal mandibulaire, un rétrécissement de ce canal, une radioclarté de la racine, une radioclarté autour de la racine, une interruption de la lamina dura du canal mandibulaire et une courbure ou un rétrécissement des racines (3,4).

Lorsque un ou plusieurs des signes précédents sont mis en évidence sur l'OPT, il est recommandé de réaliser un examen tridimensionnel par CBCT ou Tomodensitométrie qui permet par l'intermédiaire de coupes et de reconstitutions 3D d'évaluer avec précision le degré de proximité entre le NAI et les racines d'une troisième molaire mandibulaire et donc le risque de lésion de ce nerf.

L'extraction complète conventionnelle est le traitement le plus approprié dans la majorité des cas. Elle peut être source de litige notamment dans les cas de lésion du nerf alvéolaire inférieur (LNAI).

1.2. LES COMPLICATIONS POST-OPERATOIRES

Tout acte médical, comme l'extraction conventionnelle des troisièmes molaires, même bien conduit, peut engendrer un certain nombre de complications.
Il peut s'agir de suites opératoires habituelles comme l'œdème, un saignement, une limitation d'ouverture buccale (trismus) et des douleurs (P).

Il peut également s'agir de complications moins fréquentes et temporaires comme une alvéolite sèche (OA). Son incidence après une avulsion d'une 3MM est de 0,3% à 26% (5). Il peut aussi survenir une infection post-opératoire (I) des tissus mous (cellulite) avec une incidence allant de 0,8% à 7,9% (5).

On peut également retrouver une hémorragie, une fracture dento-alvéolaire, des troubles de l'articulation temporo-mandibulaire et comme dit précédemment des troubles neurologiques avec LNAI (ou exceptionnellement lésion du nerf lingual) de façon transitoire et réversible ou permanente.

Le nerf alvéolaire inférieur est la plus volumineuse branche du nerf mandibulaire (V3) lui-même issu d'une des trois branches de nerfs trijumeaux, 5ème paire des nerfs crâniens, qui est un nerf sensitivo-moteur.

Le NAI est issu du tronc postérieur du nerf mandibulaire, il est uniquement sensitif (6). Il chemine du foramen mandibulaire jusqu'au foramen mentonnier, dans le canal mandibulaire, puis dans le canal incisif, au-delà du foramen mentonnier. Il innerve toutes les dents mandibulaires jusqu'à la symphyse

mentonnière (soit les molaires et la deuxième prémolaire), et l'ensemble des tissus de la lèvre inférieur et du menton (7).

Au cours de l'avulsion d'une troisième molaire mandibulaire, il peut y avoir une compression, un étirement ou une section du NAI, entrainant des troubles sensitifs. L'incidence des lésions du nerf alvéolaire inférieur (LNAI) varie de 1,3 % à 5,3 % (5,8). Le risque de cette complication dépend principalement de la position de la dent incluse par rapport au canal alvéolaire inférieur avant l'intervention (9). Si cette proximité est très étroite entre le NAI et les racines de la 3MM, l'incidence peut atteindre 19 % (10).
Ces lésions nerveuses et/ou ces troubles sensoriels associés, sont dans la plupart du temps transitoires et réversibles avec le temps (de 0,41% à 8,1%), mais dans certains cas, rares, ils peuvent être permanents (de 0,0145 à 3,6%) (11,12).

Ces lésions peuvent avoir un impact sur la qualité de vie des patients et ne doivent pas être négligées (troubles de l'élocution, psychologiques, fonctionnels, et surtout des troubles sensitifs avec anesthésie, hypoesthésie, dysesthésie).(13).

1.3. LA CORONECTOMIE

La stratégie thérapeutique tend à s'orienter en faveur de techniques pouvant être une alternative à l'avulsion conventionnelle et éviter une lésion nerveuse. Plusieurs approches ont été proposées à cet égard. Checchi et al (14) et Bonetti et al (15) ont introduit l'extraction assistée par orthodontie des 3MM touchées, technique qui s'avère être longue et coûteuse.

La littérature a également présenté la coronectomie dont l'indication principale est de prévenir les séquelles iatrogènes du NAI lors de l'avulsion d'une 3MM (16). Cette technique chirurgicale a été proposée pour la première fois en 1984 par Ecuyer et Debien ; néanmoins cette technique n'est que très peu pratiquée en France contrairement à nos voisins anglo-saxons (17).

La coronectomie, ou odontectomie partielle, se définit comme une technique chirurgicale qui consiste en l'ablation de la couronne de la 3MM, en laissant délibérément le complexe radiculo-pulpaire in situ et comme mentionné par Sencimen M et al. sans traitement de la pulpe (18).

Il s'agit d'une technique chirurgicale permettant de minimiser les risques de lésions nerveuses lorsqu'a été établie, selon les estimations radiographiques, une relation de proximité étroite entre les racines de la 3MM (ou d'autres molaires) et le NAI. Mais également l'absence de pathologie carieuse ou endodontique sur la dent concernée ; tandis que l'extraction complète de la dent entrainerait vraisemblablement un lésion nerveuse (19,20).

Certains facteurs généraux peuvent compromettre la réussite de cette technique, telles que les pathologies systémiques ou thérapies responsables d'une immunosuppression et retardant le processus de cicatrisation (notamment les traitements au long court avec des cortico-stéroïdes, les patients atteints du VIH etc..). Les patient ayant un risque de nécrose osseuse comme les patients sous chimiothérapie, sous anti-résorbeurs (amino-bisphosphonates, anti-RANK-L, anti-angiogéniques), ou ayant bénéficié d'une radiothérapie de la sphère oro-faciale.
Cependant il est à noter qu'aucune étude n'a étudié spécifiquement la faisabilité de la coronectomie chez ces patients (1), il s'agit plus d'un avis professionnel.
La coronectomie est également contre-indiquée pour les dents ayant une pulpite irréversible ou une nécrose pulpaire et les dents ayant une position horizontale avec une relation de proximité étroite entre le canal mandibulaire et la jonction émail-cément.(11,19).

En France, pour la réalisation d'une coronectomie ou d'une extraction conventionnelle d'une 3MM, il est recommandé par l'AFSSAPS de réaliser une antibioprophylaxie monodose pour l'avulsion des dents de sagesse mandibulaires incluses en prescrivant 2g d'amoxicilline ou 1200 mg de clindamycine chez l'adulte, 1h avant l'intervention (21).

Une ordonnance post-opératoire sera fournie au patient avec la prescription d'un bain de bouche antiseptique local (Chlorhexidine) à commencer 48h après l'intervention, un antalgique de palier I ou II en fonction de l'intervention et du seuil de douleur.
Certains auteurs préconisent d'avoir recours à une antibiothérapie (22), alors que d'autres au contraire pensent que cela ne diminue pas le risque d'infection post-opératoire (1,10).

Protocole opératoire de la coronectomie de la dent de sagesse mandibulaire:

- Consentement libre et éclairé du patient après exposition de la technique, des risques de cette intervention et des suites post-opératoires.
- Anamnèse médicale
- Examen clinique Exo et Endo-buccal
- Examen complémentaire radiologique (OPT/CBCT) (Figure1)
- Désinfection exo et endo-buccal avec de la povidone iodée 10% ou à la chlorhexidine 0,2% par tamponnement d'une compresse en commençant en péri-buccal en allant du centre vers la périphérie.
- Anesthésie locale para-apicale avec un rappel lingual en première intention. Si l'anesthésie est insuffisante on s'orientera en seconde intention vers une anesthésie locorégionale.
- Incision intrasulculaire au bistouri lame 15 en mésiale de la première molaire mandibulaire et en remontant le long jusqu'à la branche montante de la mandibule.
- Décollement en pleine épaisseur au décolleur maintenu par un écarteur pour permettre un bon accès visuel et instrumental à l'opérateur tout en protégeant les tissus mous.
- Ostéotomie grâce à une fraise boule montée sur une pièce à main sous irrigation de sérum physiologique jusqu'à la jonction amélo-cémentaire de la 3MM.
- Séparation corono-radiculaire à la fraise fissure montée sur contre-angle ou pièce à main sous irrigation de manière perpendiculaire à l'axe principale de la dent.
- Décoronation à l'aide d'un syndesmotome droit de Chompret ou d'un élévateur.
- Finition de la surface radiculaire : élimination de l'émail résiduel et régularisation osseuse à la fraise boule.
- Irrigation du site au sérum physiologique.
- Sutures étanches et sans tension.
- Contrôle radiologique post-opératoire afin de s'assurer de la bonne réalisation de la coronectomie et qui servira de référentiel pour l'évolution des racines qui ont été laissées in situ (Figure 2).
- Conseils post-opératoires.

Elle impose également un suivi clinique et radiologique régulier pour s'assurer de l'absence de pathologie péri-apicale et ce suivi va permettre de suivre l'évolution de la migration du complexe radiculaire dans le temps ce qui va permettre de prévoir et d'anticiper son avulsion si nécessaire.

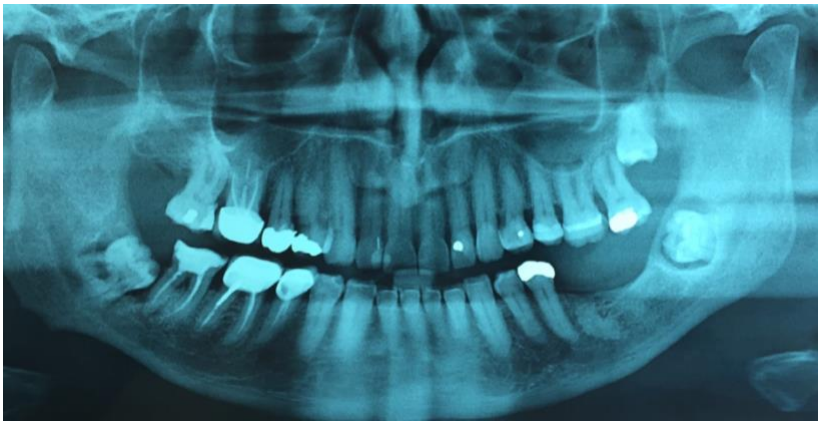

Figure 1: Les racines de 38 en désinclusion sont en contact intime avec le NAI et paraissent ankylosées. Le risque de LNAI est inévitable. Une coronectomie a été proposée

Figure 2: Contrôle radiologique (OPT) post-opératoire à 6 mois sans signe de complication osseuse ou infectieuse (Cas clinique Pr DEVOIZE)

Ainsi il nous a semblé judicieux d'entreprendre ce travail pour réactualiser la synthèse des données disponibles concernant les complications post-opératoires engendrées par la coronectomie vs l'extraction conventionnelle des troisièmes molaires mandibulaires. Nous avons donc réalisé une revue de la littérature sur ce sujet.

2. OBJECTIFS DE L'ETUDE

L'objectif de notre étude est de réaliser une synthèse rigoureuse qualitative et quantitative de la littérature en comparant 2 techniques, la coronectomie et l'extraction conventionnelle, aux complications post-opératoires (LNAI-t, LNAI-p, I, AO et P) dont elles peuvent être à l'origine.

L'objectif de cette revue systématique est d'étudier les résultats de la coronectomie lorsqu'il y a un risque élevé de dommages neurologiques du NAI et en colligeant les résultats sur d'autres complications post-opératoires (OA, I, P). Seules les études comparant la coronectomie avec l'extraction conventionnelle des 3MM impactées ont été sélectionnées.

Une analyse statistique a été réalisée pour évaluer l'effet de la technique (coronectomie ou extraction conventionnelle) sur la probabilité de survenue de toutes ces complications.

3. MATERIELS ET METHODES

3.1. STRATEGIE DE RECHERCHES DES ETUDES

La recherche des études a été conduite à partir des bases de données bibliographiques PubMed et de la Cochrane Library. Cette revue systématique suit les énoncés de PRISMA.
Deux requêtes informatiques ont été formulées successivement en utilisant les termes suivants :

- **Première requête :** Coronectomy AND crown tooth AND third molar AND nerve injury.
- **Deuxième requête :** Coronectomy OR partial odontectomy AND third molar.

Cette stratégie de spécificité décroissante garantit une recherche exhaustive mais impose l'élimination manuelle de nombreuses publications.

Nous avons ensuite révisé manuellement toutes les listes de références bibliographiques des études précédemment sélectionnées pour identifier les essais cliniques comparant les complications post-opératoires entre la coronectomie et l'extraction conventionnelle de troisièmes molaires mandibulaires.

La recherche a été effectuée en langue anglaise et concernait la littérature publiée avant juin 2018. Et nous n'avons inclus que des articles publiés au cours des 15 dernières années.

3.2. LES CRITERES DE SELECTION DES ETUDES

3.2.1. Les critères d'inclusion

- Types d'études

Ont été inclus les méta-analyses, les essais contrôlés randomisés ou non, publiés en langue anglaise ou française avant juin 2018. Un essai clinique a été considéré comme randomisé si l'auteur le déclare comme tel ou que dans le texte apparaît le mot random ou randomly ou randomised ou randomzation (23).

- Types d'intervention

Seules les études qui ont adopté la coronectomie comme traitement chirurgical et seules les études comparant la coronectomie à l'extraction conventionnelle de 3MM ont été incluses.

- Comparaison

C'est la comparaison des groupes coronectomie et extraction conventionnelle qui sera cliniquement pertinente.

- But

Essais ayant pour but de prévenir les lésions du nerf alvéolaire inférieur mais également d'autres complications chirurgicales (Douleurs post-opératoires, infection et alvéolite sèche).

- Population

Cette revue de la littérature s'est appuyée uniquement sur des essais cliniques réalisés sur l'être humain sans aucune restriction géographique et une homogénéisation des groupes témoins suivant l'âge et sexe au minimum. Seuls les patients qui présentaient un risque élevé de lésions nerveuses ont été inclus

- Langue

Études publiées en langue anglaise ou française.

3.2.2. Les critères de non sélection

- Intervention

Les études traitant des complications post-opératoires uniquement de la coronectomie ou uniquement de l'extraction conventionnelle ont été éliminées.
Nous nous sommes concentré sur les études traitant simultanément des complications post-opératoires retrouvées à la fois après une coronectomie et une extraction conventionnelle, en comparant les deux techniques entre elles. Autrement dit l'absence de groupe témoin.

- Les rapports de cas
- Les études in vitro
- Les articles d'opinion, de revue
- Les études descriptives

Ont été supprimés.

3.3. COLLECTION DES DONNEES

Les essais cliniques identifiés au cours des étapes de recherche électronique, ont été recensés par ordre chronologique de publication, dans un tableau synthétique précisant : le nom de l'auteur principal, la revue et l'année de publication, le type de l'étude, la nature de l'intervention et les critère d'exclusion. Ce document de travail ne sera pas présenté dans le corps du texte mais sera utilisé pour rédiger les tableaux décrivant les études sélectionnées.

Au décours de cette phase de recensement, le processus de sélection des études est représenté graphiquement par un diagramme de flux précisant :

- Identification : Le nombre de références identifiées au cours des requêtes informatiques dans les bases de donnée PubMed et The Cochrane library.
- Sélection : Le nombre de publications révisées manuellement après suppression des doublons et application des critères d'inclusions et d'exclusions.
- Éligibilité : Article évalué en texte intégral pour éligibilité.
- Inclusion : Études incluses dans la synthèse qualitative et quantitative (méta-analyse).

3.4. EXTRACTION ET GESTION DES DONNEES :

Les études éligibles pour analyse sont présentées dans un tableau synthétique précisant :

- l'auteur principal et l'année de publication
- Le design de l'étude
- La taille de l'échantillon ici en nombre de troisièmes molaires mandibulaires.
- Les différents groupes qui composent l'étude (Coronectomie/ Extraction)
- Les complications post-opératoires (LNAI-t/LNAI-p/OA/P/I) retrouvées après une coronectomie ou une extraction conventionnelle.

3.5. EVALUATION DE LA QUALITE DES ETUDES SELECTIONNEES : CRITERE DE JADAD.

Nous avons évalué la qualité méthodologique des études collectées à l'aide du score de JADAD analysant trois aspects méthodologiques essentiels : la randomisation, la procédure de double aveugle et la qualité de suivi et de l'analyse de tous les patients. Les 7 items analysés sont exposés dans le *tableau 1*. Un point est attribué à une réponse affirmative à chacun des 5 premiers items et un point est retiré pour une réponse affirmative au deux derniers items. Le score global varie entre 0 et 5. Mais également le niveau de preuve scientifique et le grade de recommandations exposé dans la *Figure 3*.

Tableau 1 : Score de JADAD

	Item	Score
A	L'étude est-elle décrite comme randomisée ?	0/1
B	La méthode utilisée pour générer la séquence de randomisation est-elle décri et appropriée ?	0/1
C	L'étude est-elle décrite comme double aveugle	0/1
D	La procédure d'aveugle est-elle décrite et appropriée ?	0/1
E	Une description des exclus et des perdus de vue est-elle disponible ?	0/1
F	Soustraire un point si la méthode utilisée pour générer la séquence de randomisation est décrite mais inappropriée.	0/-1
G	Soustraire un point si l'étude est décrite comme double aveugle mais la procédure d'aveugle n'est pas appropriée	0/-1
Guide d'évaluation		
Randomisation La méthode utilisée pour générer la séquence de randomisation est considérée comme appropriée si elle permet à chaque sujet inclus d'avoir la même probabilité de recevoir une des interventions et que l'investigateur ne peut prévoir quel sera le prochain traitement. Les méthodes d'allocation utilisant la date de naissance, le numéros d'admission ou l'alternance ne sont pas appropriées.		
Double aveugle Une étude est considérée comme double aveugle si le terme double aveugle est utilisé dans le texte. La méthode est considérée comme appropriée s'il est précisé que ni la personne assurant l'évaluation ni les sujets ne peuvent identifier la nature de l'intervention ou, en l'absence de telles précisons si l'utilisation de placebo est précisée.		
Perdus de vue et exclus Les participants qui ont été inclus dans l'études mais qui n'ont pas été suivis jusqu'à la fin de la période d'observation ou les patients qui n'ont pas été inclus dans l'analyse doivent être décrits. Le nombre d'exclus et les motifs d'exclusions doivent être décrits dans l'article. L'absence d'exclusion doit être précisée. EN l'absence de commentaire concernant l'attrition aucun point n'est accordé.		

NIVEAU DE PREUVE SCIENTIFIQUE FOURNI PAR LA LITTERATURE	GRADE DES RECOMMANDATIONS
Niveau 1 - Essais comparatifs randomisés de forte puissance – Méta-analyse d'essais comparatifs randomisés - Analyse de décision basée sur des études bien menées	**A** Preuve scientifique établie
Niveau 2 - Essais comparatifs randomisés de faible puissance - Études comparatives non randomisées bien menées - Études de cohorte	**B** Présomption scientifique
Niveau 3 - Études cas-témoin	**C**
Niveau 4 - Études comparatives comportant des biais importants - Études rétrospectives - Séries de cas - Études épidémiologiques descriptives (transversale, longitudinale)	Faible niveau de preuve scientifique

Figure 3: Échelle d'analyse de la littérature scientifique et de gradation des recommandations

Voici-ci dessous, dans un tableau (*Tableau 2*)les résultats que nos études retenues ont obtenues aux scores précédents :

Auteurs	Types d'étude	Niveau de qualité (score JADAD)	Niveau de preuve
Cilasun et al (2011)	ECnR	1	IIA
Leung et al (2009)	ECR	2	IB
Hatano et al (2009)	ECR	1	IIA
Renton et al (2005)	ECnR	2	IB

Tableau 2: Scores appliqués à nos études

ECnR : Étude contrôlée non randomisée
ECR : Étude contrôlée randomisée

3.6. METHODE D'ANALYSE QUANTITATIVES

Les données quantitatives concernant le nombre de 3MM ayant entrainé des complications post-opératoires (LNAI, OA, I et P) à la suite d'une coronectomie ou de l'extraction complète conventionnelle de celle-ci seront extraites dans les tables de contingence afin de calculer, pour chaque étude, le risque relatif (RR), l'odds ratio (OR), la différence de risque (DR), le nombre de sujets à traiter et leurs intervalles de confiance à 95% (IC95 OR). Les données de toutes les études seront présentées dans un tableau de synthèse de données (*Tableau 3*). Ces calculs seront effectués à l'aide du logiciel Review Manager 5.3 (Cochrane Community Software, 2014).

Un **Odds Ratio (OR)** est une mesure de l'association entre une exposition et un résultat. OR représente les probabilités qu'un résultat se produise compte tenu d'une exposition particulière, comparativement aux probabilités que le résultat se produise en l'absence de cette exposition.

Dans notre étude le **Risque Relatif (RR)** correspond au rapport du risque de survenue de nos différentes complications post-opératoire dans le groupe coronectomie ou extraction conventionnelle.

Comme habituellement recommandé, en l'absence d'événement observé dans un des groupes (case vide) un facteur correctif de 0,5 a été appliqué à toute cellules pour permettre le calcul.

La **différence de risque (DR)** est une réévaluation de l'effet absolu d'une intervention. La DR décrit la différence du risque observé dans chaque groupe soit la différence entre la survenue de complications dans le groupe coronectomie et la survenue de complications dans le groupe extraction conventionnelle. Bien qu'il s'agisse d'un indicateur plus directement pertinent pour la pratique clinique, il doit aussi être interprété en considérant l'incidence de base l'événement observé, dans la population.

Le **Nombre de Sujet à traiter (NST)** est une estimation de l'ampleur de l'effet d'une intervention thérapeutique qui peut être calculé à partir de la DR. Le NST représente le nombre de patients qu'il faudrait traiter par coronectomie plutôt que l'extraction conventionnelle pour prévenir la survenue de complications post-opératoire. NST= $\frac{1}{DR}$

Meta-analyse des études : nous avons choisi un modèle à effet basé sur le postulat que toutes les études proviennent d'une même population et produisent des estimations d'une même et unique grandeur d'effet. On considère que la variation inter-échantillon (entre les études) est due aux fluctuations d'échantillonnages uniquement. La pondération des études est basée alors uniquement sue la variance intra-échantillon. Nous avons appliqué la méthode de calcul de Mantel-Haenzel (MH), recommandé en première intention dans ce type de modèle par la Cochrane Collaboration (24).

Le RR cumulé selon la méthode de Mantel-Haenzel est :

Les calculs ont été effectués à l'aide du logiciel Review Manager 5.3 (Cochrane Community Software, 2014)

Évaluation de l'hétérogénéité : Inévitablement, les études sélectionnées pour une revue systématique ne seront pas parfaitement identique et toutes les formes de variabilité au sein de ces études seront considérées sous le terme générique d'hétérogénéité. Les différences observées dans les études concernant la population de base étudiée, la nature précise que l'intervention thérapeutique ou des critères de jugement constituent la variabilité clinique. La variabilité clinique méthodologique concerne le design et le risque de biais de chaque étude. La variabilité concernant la mesure de l'effet dans les différentes études résulte de ces variabilités clinique et méthodologique et peut être quantifiée par la mesure de l'hétérogénéité statistique ou hétérogénéité (25).

Le test du Chi^2 proposé par Review Manager évalue si la différence observée entre les études est attribuable à la chance uniquement. L'hypothèse nulle postule que les études ne pas hétérogènes. Une valeur de P faible ou de Chi^2 élevé témoigne de l'existence d'une hétérogénéité dans l'estimation de l'effet d'une intervention. L'interprétation de ces chiffres doit être prudente car très dépendante du nombre d'études sélectionnées et de la taille de l'échantillonnage de chacune. Les petites études ou peu

nombreuses exposent à un sous dépistage de l'hétérogénéité. A l'inverse les grandes synthèses dépistent toujours une hétérogénéité dont la signification clinique n'est pas évidente.

Ainsi une autre méthode, la **mesure de l'incohérence** a été développée pour mesurer, non pas l'existence d'un hétérogénéité, mais son retentissement sur le résultat de la méta-analyse.

Le Cochrane Handbook for Systematic Review propose d'interpréter la valeur de I^2 de la façon suivante :

- 0% to 40% : hétérogénéité probablement peu importante
- 30% to 60% : hétérogénéité modérément importante
- 50% to 90% : hétérogénéité devant être considéré
- 75% to 100% : hétérogénéité très important

4. RESULTATS

4.1. METHODE D'ANALYSE QUANTITATIVES

La figure 4 décrit le nombre de publications identifiées au cours de la stratégie de recherche et détaille le processus de sélection des essais cliniques. Les données de toutes les études retenues sont présentées dans un tableau de synthèse (*Tableau 3*).

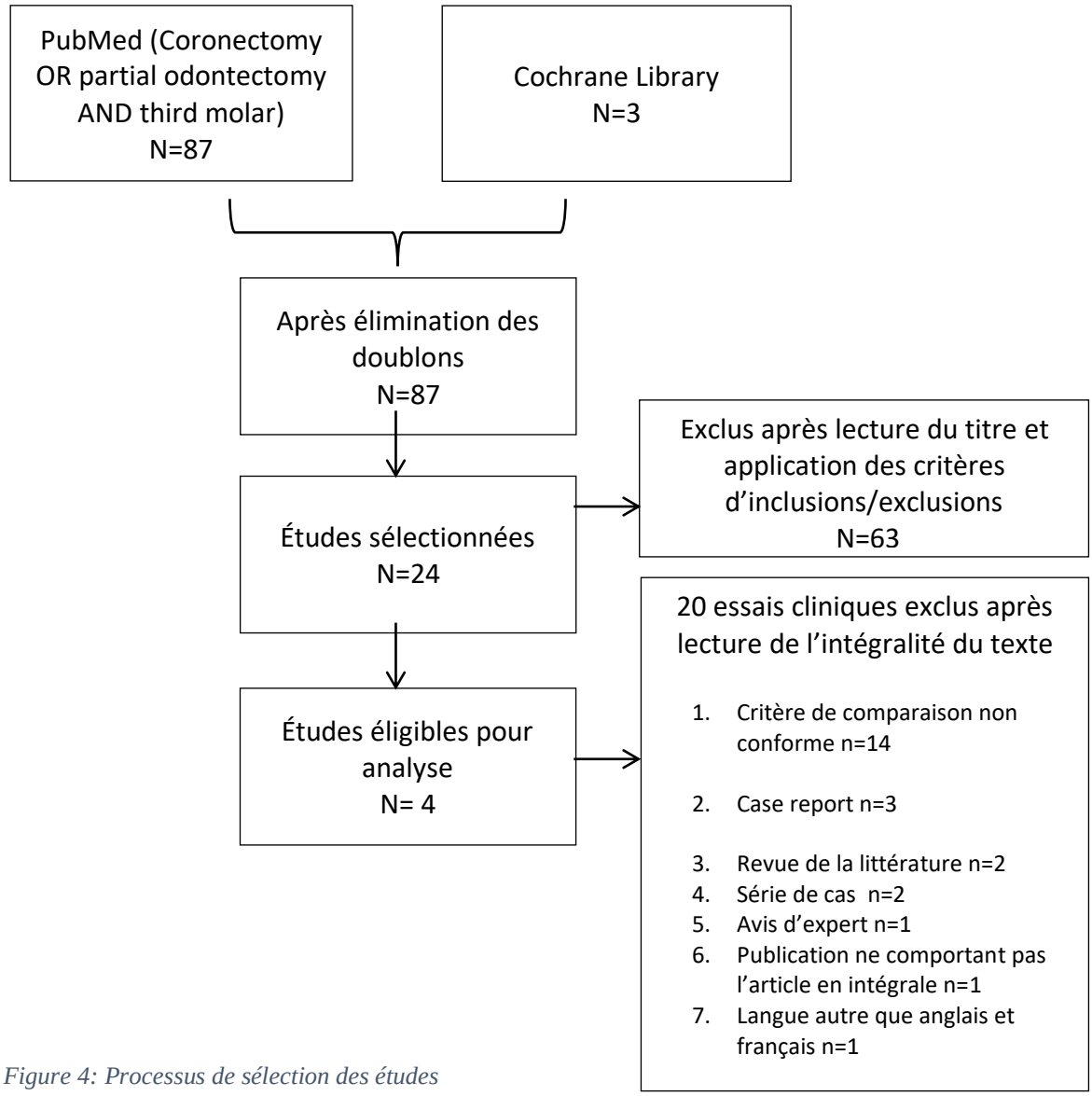

Figure 4: Processus de sélection des études

Tableau 3: Tableau récapitulatif des études sélectionnées (ci-dessous)

				Coronectomie					Extraction conventionnelle				
Etudes	Type Etude	Taille (nombre 3MM)	Groupe (C/E)	LNAI		I post-op	Alvéolite sèche	Douleurs post-op S+1	LNAI		I post-op	Alvéolite sèche	Douleurs post-op S+1
				t-LNAI	p-LNAI				t-LNAI	p-LNAI			
Renton et al (2005) n=dents	ECR	196	94C /102E	3/94 (3,19%)	0/94 (0%)	3/94 (3,19%)	11/94 (11,7%)	12/94 (12,77%)	19/102 (18,63%)	0/102 (0%)	1/102 (0,98%)	10/102 (9,8%)	22/102 (21,57%)
Leung et al (2009) n=dents	ECR	349	171C / 178E	2/171 (1,17%)	0/171 (0%)	9-10/171 (5,85%)	0/171 (0%)	70/171 (41,9%)	6/178 (3,37%)	3/178 (1,69%)	12/178 (6,7%)	5/178 (2,8%)	102/178 (57,3%)
Hatano et al (2009) n=patients	ECnR	220	102C / 118E	1/102 (0,98%)	0/102 (0%)	1/102 (0,98%)	2/102 (1,96%)	19/102 (18,63%)	3/118 (2,5%)	3/118 (2,5%)	4/118 (3,39%)	10/118 (8,47%)	8/118 (6,78%)
Cilasun et al (2011) n=dents	ECnR	175	88C / 87E	0/88 (0%)	0/88 (0%)	1/88 (1,14%)	0/88 (0%)	1/88 (1,14%)	2/87 (2,3%)	0/87 (0%)	0/87 (0%)	1/87 (1,15%)	0/87 (0%)

Tableau excel

4.2. DESCRIPTION DES ETUDES SELECTIONNEES

Les articles retenus pour notre revue de la littérature et notre analyse statistique sont au nombre de 4 :

- 2 essais contrôle randomisés (1,10)
- 2 essais contrôle non randomisés (3,22)

Les quatre études sélectionnées étudient 703 patients pour un total de 940 avulsions de 3MM mandibulaires. On y retrouve 455 coronectomies qui sont comparées à 485 extractions conventionnelles. Dans toutes les études, les sujets étaient en bonne santé générale.
Du point de vue de l'ethnie, seule une étude en réfère, celle de Renton et al (2005) où on y identifie 81,4% d'individus blancs, environ 11% d'individus noirs et 7% appartenant à l'ethnie indienne (10).
Seulement deux études ont suivi les deux sexes (1,3), tandis que les deux autres études n'ont pas rapporté cette information (10,22). L'âge moyen des patients inclus varie entre 23 et 41 ans avec une moyenne autour de 27 ans. Il n'y avait pas de différences statistiques entre les deux groupes en termes d'âge et de sexe.
La plupart des caractéristiques radiographiques étaient semblables dans les quatre études (OPT et CBCT).

Les méthodes statistiques ont été jugées appropriées dans trois études qui présentaient des statistiques différentielles (1,3,10) en revanche, l'étude de Cilasun et al (2011) n'a rapporté que des données descriptives.

Dans une étude, celle de Leung et al (2009), les auteurs ont divisé le groupe coronectomie en deux groupes : coronectomie échec comme étant la procédure qui conduit à l'extraction des racines restantes en raison d'une cause infectieuse et coronectomie succès. Dans notre étude nous les avons regroupé en un seul groupe coronectomie qu'elles ont abouti à un succès ou à un échec.

Le suivi a été correctement décrit et réalisé. La durée de suivi moyen varie entre les études, 13 mois pour Hatano et al (2009), 17,29 mois (6 à 30 mois) pour Cilasun et al (2011), 25 mois (6 à 29 mois) pour Renton et al (2005) et 11 mois pour le groupe coronectomie et 7,7 mois pour le groupe témoin chez Leung et al (2009).

4.3. ANALYSE DU RISQUE DE BIAIS DANS LES ETUDES

Biais de puissance : Il faut noter un biais commun à ces études. En effet, hormis les études de Leung et al (2009) et de Renton et al (2005), les résultats ne sont pas statistiquement significatifs. La faible puissance des études est à mettre en cause. Une étude de forte puissance nécessiterait des cohortes de patients bénéficiant d'une coronectomie bien plus fournies, ce qui paraît difficilement réalisable compte tenu du peu d'indication et de réalisation de cette technique.

Biais d'échantillonnage : Toutes les études décrivaient la taille de l'échantillon, mais seulement trois études très détaillées sur l'âge, le sexe et la santé systémique des sujets inclus (1,3,10).
La description de l'échantillon a été classée comme adéquate dans trois études (1,3,10) et comme étant inadéquate dans l'étude de Cilasun et al (2011) (22).
Seules trois études ont précisé les indications et les traitements médicaux postopératoires fournis aux patients : Hatano et al (2009) n'ont fournis aucunes indications (3). Cilasun et al (2011) ont prescrit une antibiothérapie ainsi que des bains de bouche à la chlorhexidine (22). Renton et al (2005) ont prescrit des bains de bouche avant l'opération (10) et Leung et al (2009) ont prescrit un traitement anti-inflammatoire post-opératoire (1).

Biais d'hétérogénéité : on note une hétérogénéité trop importante causée par une taille d'échantillons trop différentes entre les quatre études.

4.4. EFFETS DE L'INTERVENTION : ANALYSE QUANTITATIVE

Nous avons réalisé cinq séries d'analyse comparant les complications post-opératoires entre la coronectomie et l'extraction conventionnelle :
Analyse 1 : Lésion nerf alvéolaire inférieur transitoire (LNAI-t)
Analyse 2 : Lésion nerf alvéolaire inférieur permanente (LNAI-p)
Analyse 3 : Douleur post-opératoire au cours de la première semaine post-intervention (P)
Analyse 4 : Alvéolite sèche (OA)
Analyse 5 : Infection (I)

Les sets de données et les résultats de chaque analyse (OR, DR et NST), sont représentés à travers de tableaux. Les OR, $IC_{95\%}$ de chaque étude et le OR_{total} sont représentés à l'aide de Forest plot.

1. Lésions nerf alvéolaire inférieur transitoire (LNAI-t)

Concernant les LNAI-t, et en regroupant les 4 études retenues, nous obtenons le résultat suivant : sur 455 coronectomies seulement six ont entrainé une LNAI-t, alors que sur 485 extractions conventionnelles de troisièmes molaires mandibulaires, 30 ont entrainé cette même complication.
Après analyse statistique, nous mesurons un OR_{total} de 0,21, $IC_{95\%}$ (0,09, 0,5) témoignant de l'intérêt de la coronectomie dans la prévention et la diminution du risque de LNAI-t. Nous avons obtenu un résultat **hautement significatif** avec un P=0,0004 (*Tableau 4*).
L'hétérogénéité dépistée est très faible (I^2=0,0% et P=0,81) sans retentissement sur l'interprétation de l'analyse.

On a retrouvé une DR=-0,05, $IC_{95\%}$ (-0,07-0,02) (*Figure 5*), il y a ainsi 5% de chance de survenue d'une LNAI-t après une coronectomie qu'après une extraction conventionnelle. La DR nous permet de calculer un NST=20 c'est à dire que pour l'apparition d'une LNAI-t des suites d'une extraction conventionnelle, il faudrait 20 coronectomies.

Study or Subgroup	Coronectomie		Avulsion complète		Weight	Odds Ratio
	Events	Total	Events	Total		M-H, Fixed, 95% CI
Cilasun et al 2011	0	88	2	87	8.7%	0.19 [0.01, 4.08]
Hatano et al 2009	1	102	3	118	9.6%	0.38 [0.04, 3.71]
Leung et al 2009	2	171	6	178	20.2%	0.34 [0.07, 1.70]
Renton et al 2005	3	94	19	102	61.5%	0.14 [0.04, 0.50]
Total (95% CI)		455		485	100.0%	0.21 [0.09, 0.50]
Total events	6		30			

Heterogeneity: Chi^2 = 0.95, df = 3 (P = 0.81); I^2 = 0%
Test for overall effect: Z = 3.55 (P = 0.0004)

Tableau 4 : Tableau analyse LNAI-t

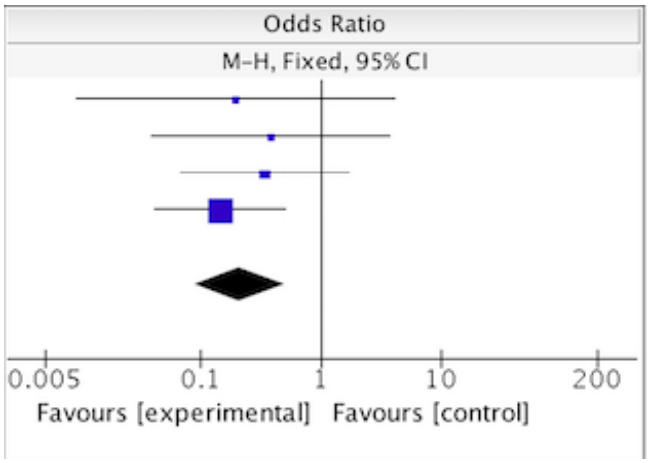

Figure 5 : OR LNAI-t

2. Lésions nerf alvéolaire inférieur permanentes (LNAI-p)

Les résultats concernant les LNAI-p présenté dans le *tableau 5* vont dans le même sens que ceux retrouvés précédemment c'est à dire dans le sens d'une diminution du risque de LNAI-p grâce à la technique de la coronectomie. Nous mesurons un OR de -0,01, $IC_{95\%}$ (-0,02-0,00).

Cependant le résultat n'est **pas significatif** avec un P=0,06, on ne peut donc pas conclure en faveur d'une intervention par rapport à une autre, même si aucune LNAI-p n'a été retrouvée dans le groupe coronectomie. Alors que six ont été diagnostiquées dans le groupe extraction conventionnelle, 3/118 pour Hatano et al (2009) et 3/178 chez Leung et al (2009).

L'hétérogénéité dépistée est peu importante I^2=12%.

La DR présentée à travers *la figure 6* va également dans le sens de la coronectomie par l'intermédiaire des études de Leung et al (2009) et Hatano et al (2009), seules études où ont été retrouvé des LNAI-p dans le groupe témoin.

On a retrouvé une DR=-0,01 soit -1%, $IC_{95\%}$ (-0,02-0,02) et un NST égal à 100.

Les 3 sujets de l'étude de Leung et al (2009) avaient une hypoesthésie persistante de la lèvre inférieure et n'ont montré aucune amélioration après la révision du 12e mois.

Study or Subgroup	Coronectomie		Avulsion complète		Weight	Odds Ratio
	Events	Total	Events	Total		M-H, Fixed, 95% CI
Cilasun et al 2011	0	88	0	87		Not estimable
Hatano et al 2009	0	102	3	118	48.6%	0.16 [0.01, 3.15]
Leung et al 2009	0	171	3	178	51.4%	0.15 [0.01, 2.85]
Renton et al 2005	0	94	0	102		Not estimable
Total (95% CI)		455		485	100.0%	0.15 [0.02, 1.26]
Total events	0		6			

Heterogeneity: Chi^2 = 0.00, df = 1 (P = 0.96); I^2 = 0%

Test for overall effect: Z = 1.75 (P = 0.08)

Tableau 5: Tableau analyse LNAI-p

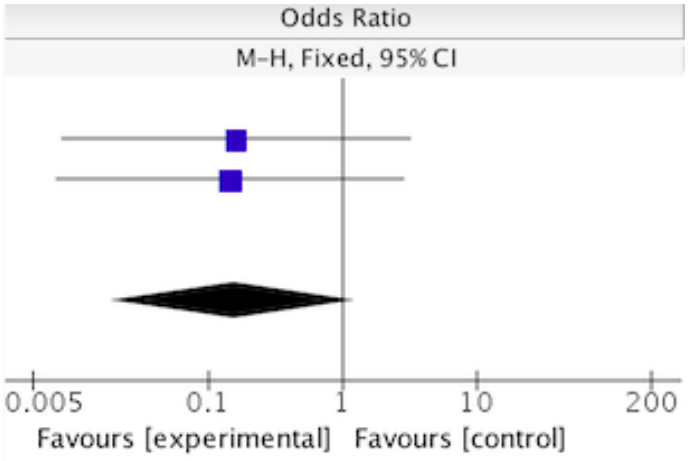

Figure 6: OR LNAI-p

3. Douleur post-opératoire au cours de la première semaine après l'intervention (P)

Notre méta-analyse regroupant les 4 études incluses (*Tableau 6*), a obtenu un OR=0,71 ; $IC_{95\%}$ (0,51-0,99) avec un P=0,04. Le résultat est donc **statistiquement significatif** et va dans le sens des études de Leung et al et Renton et al (2005) c'est à dire dans le sens que la coronectomie est protectrice vis à vis de la douleur post-opératoire sur la première semaine. Contrairement aux auteurs ci-dessus, Hatano et al (2005) et Cilasun et al (2011) ont rapporté une augmentation de la douleur chez les patients soumis à une coronectomie par rapport à une extraction complète de troisièmes molaires mandibulaires.
Cependant, on note une hétérogénéité très défavorable (I^2=80%) du fait de la taille d'échantillons trop différente.

On a retrouvé une DR=-0,05, $IC_{95\%}$ (-0,10--0,00) (*Figure 7*), et nous avons obtenu un NST égal à 20.

Study or Subgroup	Coronectomie		Avulsion complète		Weight	Odds Ratio
	Events	Total	Events	Total		M-H, Fixed, 95% CI
Cilasun et al 2011	1	88	0	87	0.6%	3.00 [0.12, 74.66]
Hatano et al 2009	19	102	8	118	7.1%	3.15 [1.31, 7.54]
Leung et al 2009	69	171	102	178	70.5%	0.50 [0.33, 0.77]
Renton et al 2005	12	94	22	102	21.8%	0.53 [0.25, 1.15]
Total (95% CI)		455		485	100.0%	0.71 [0.51, 0.99]
Total events	101		132			

Heterogeneity: Chi^2 = 14.97, df = 3 (P = 0.002); I^2 = 80%
Test for overall effect: Z = 2.02 (P = 0.04)

Tableau 6: Tableau analyse Douleur post-opératoire

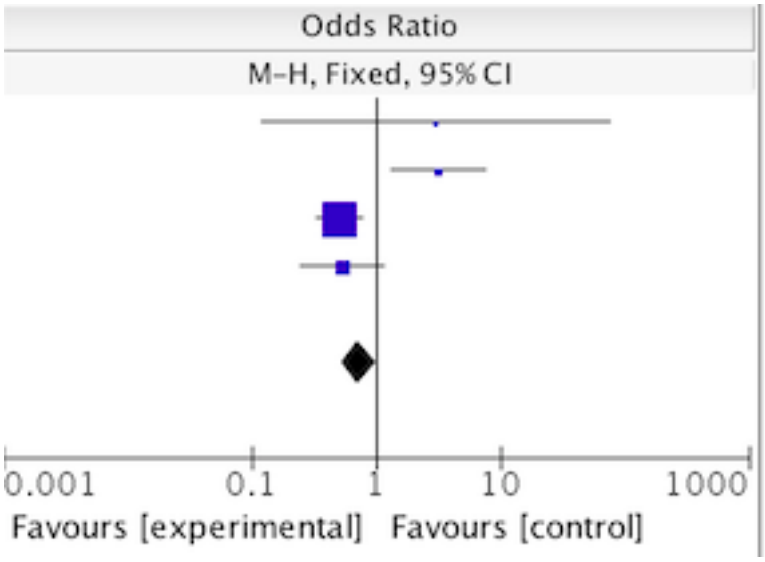

Figure 7: OR Douleur post-opératoire

4. Alvéolite sèche (OA)

Les résultats concernant l'alvéolite sèche ont mis en avant une fréquence plus importante chez les patients ayant subi une extraction chirurgicale conventionnelle de troisièmes molaires mandibulaires que chez ceux ayant subi une coronectomie.

En sélectionnant pour la méta-analyse les quatre articles qui comparaient la coronectomie par rapport à l'extraction conventionnelle, on a obtenu un OR=0,54 ; $IC_{95\%}$ (0,28-1,06) avec un P=0,07 (>0,05) et par conséquent **statistiquement non significatif.** Une hétérogénéité importante est dépistée dans cette analyse (I^2=50%) n'incluant que des essais dont la taille d'échantillon est très différente (*Tableau 7*).
Nous avons constaté qu'il semblerait que la technique de coronectomie réduisait le risque d'alvéolite sèche par rapport à l'extraction conventionnelle d'une troisième molaire mandibulaire.
L'analyse des données (figure 8) a montré qu'il n'y a pas suffisamment de preuves statistiques d'un effet significatif d'une technique par rapport à l'autre sur la probabilité d'une alvéolite sèche bien que la coronectomie semble montrer une diminution d'apparition de ces dernières.
Une hétérogénéité significative est dépistée dans cette analyse avec un I^2=50%.

On a retrouvé une DR=-0,02, $IC_{95\%}$ (-0,05-0,00) (*Figure 8*), et un NST qui est égal à 50.

Study or Subgroup	Coronectomie		Avulsion complète		Weight	Odds Ratio
	Events	Total	Events	Total		M-H, Fixed, 95% CI
Cilasun et al 2011	0	88	1	87	6.1%	0.33 [0.01, 8.11]
Hatano et al 2009	2	102	10	118	37.2%	0.22 [0.05, 1.01]
Leung et al 2009	0	171	5	178	22.0%	0.09 [0.01, 1.68]
Renton et al 2005	11	94	10	102	34.7%	1.22 [0.49, 3.02]
Total (95% CI)		455		485	100.0%	0.54 [0.28, 1.06]
Total events	13		26			

Heterogeneity: Chi^2 = 5.97, df = 3 (P = 0.11); I^2 = 50%
Test for overall effect: Z = 1.78 (P = 0.07)

Tableau 7: Tableau analyse Alvéolite sèche

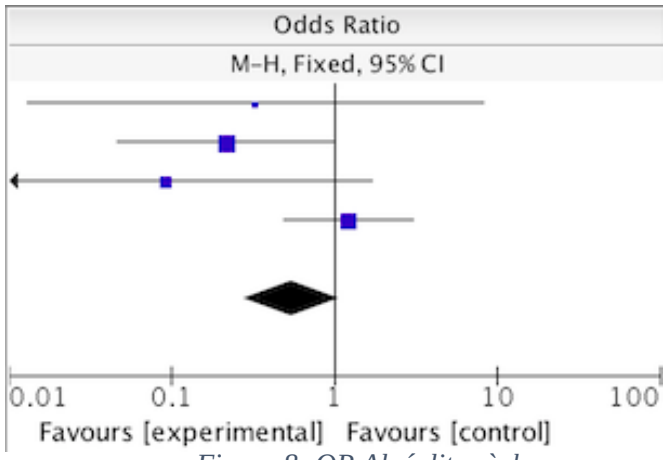

Figure 8: OR Alvéolite sèche

5. Infection (I)

Après analyse statistique, nous mesurons un OR_{total} de 0,94, $IC_{95\%}$ (0,46-1,89) et un P=0,85 témoignant que le résultat n'est **pas significatif** et que nous ne pouvons conclure en faveur d'une technique. 15 infections ont été retrouvées dans le groupe coronectomie (15/455) contre 17 dans le groupe témoin (17/485) (*Tableau 8*).

Nous dépistons une hétérogénéité peu importante dans ce set de données (I^2=0% et P=0,41).

On a retrouvé une DR=-0,00, $IC_{95\%}$ (-0,03-0,02), et nous avons obtenu un NST égal à 0. Il y a donc autant de chance de développer une infection post-opératoire dans un groupe que dans l'autre (*Figure 9*).

Study or Subgroup	Coronectomie		Avulsion complète		Weight	Odds Ratio
	Events	Total	Events	Total		M-H, Fixed, 95% CI
Cilasun et al 2011	1	88	0	87	3.1%	3.00 [0.12, 74.66]
Hatano et al 2009	1	102	4	118	22.7%	0.28 [0.03, 2.57]
Leung et al 2009	10	171	12	178	68.5%	0.86 [0.36, 2.04]
Renton et al 2005	3	94	1	102	5.7%	3.33 [0.34, 32.58]
Total (95% CI)		455		485	100.0%	0.94 [0.46, 1.89]
Total events	15		17			

Heterogeneity: Chi^2 = 2.86, df = 3 (P = 0.41); I^2 = 0%

Test for overall effect: Z = 0.19 (P = 0.85)

Tableau 8: Tableau analyse Infection post-opératoire

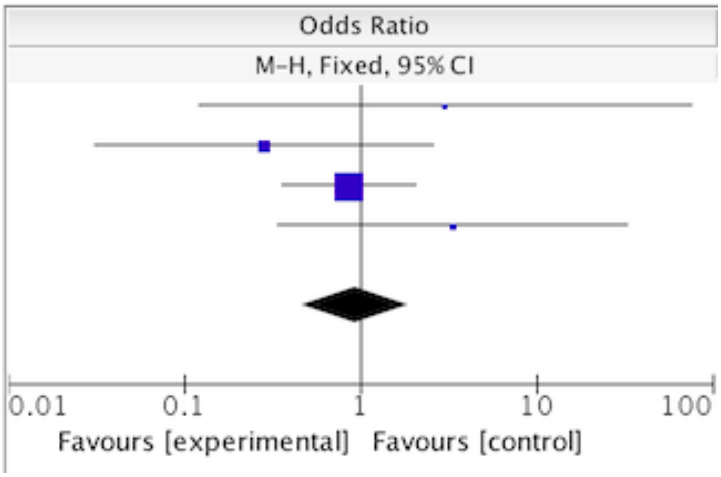

Figure 9: OR Infection

5. DISCUSSION

La coronectomie a été proposée comme procédure clinique il y a plus de 20 ans, mais elle n'est pas couramment pratiquée, en grande partie en raison de l'absence d'essais fondés sur des données probantes bien conçues pour appuyer son utilisation (26) et de la méconnaissance de cette technique par les praticiens d'aujourd'hui.

Cette revue de la littérature a été effectuée afin d'opposer deux techniques entres elles : la coronectomie et l'extraction conventionnelle des troisièmes molaires mandibulaires. Notre travail est actuellement la synthèse la plus récente, la plus complète, proposant une analyse globale et comparative au sujet des complications post-opératoires après une coronectomie et après une extraction conventionnelle de troisièmes molaires mandibulaires.

Nous avons procédé à une révision extensive électronique et manuelle de la littérature garantissant ainsi un caractère exhaustif de notre sélection. Nos critères de sélection ont été plus rigoureux que ceux de Moreno-Vicente et al (2015) (27) et Martin et al (2015) (28) puisque nous avons inclus que les études comparant les deux groupes : coronectomie et extraction conventionnelle de 3MM; tout comme Long et al et Cerveza-Espert et al l'ont fait en 2012 (2) et 2015 (29). Pour limiter le biais de publication nous avons préféré conserver pour l'analyse des études que l'on pourrait qualifier comme méthodologiquement correctes puisque 50% des études que nous avons conservées présente une score de JADAD > 2 en assumant que la qualité de la rédaction de l'article était inférieure à la qualité méthodologique de l'étude (30,31) et sous réserve que la variabilité clinique de ces études soit acceptable. Nos critères de sélection des études ont garanti une certaine homogénéité. Par conséquent, en général, les résultats regroupés dans la méta-analyse étaient robustes.

L'OR mesuré pour les **LNAI-t** était de 0,21 (IC à 95 % = 0,09-0,5), ce qui indique que les patients du groupe témoin seraient près de 20 fois plus susceptibles que celles du groupe coronectomie de souffrir de LNAI-t (NST=20). Cela concorde avec les résultats trouvés dans les deux études de niveau de preuve B (Leung et al. (2009) et Renton et al.(2005)) (selon la classification de la HAS), les résultats sont concordants avec les nôtres, dans le sens d'une diminution significative du risque de LNAI-t. Avec respectivement un OR=0,34, $IC_{95\%}$ (0,07-1,70) et OR=0,14 ; , $IC_{95\%}$ (0,04, 0,5). Cependant, la fréquence de LNAI-t dans le groupe d'extraction totale était beaucoup plus élevée dans l'étude de Renton et al (2005) (18,63%) que dans d'autres études (2 à 5%), ce qui confirme une hétérogénéité possible entre les études. A cet égard, la technique de la coronectomie a réduit le risque de perte de sensibilité de près de 89% par rapport aux extractions conventionnelles de troisièmes molaires mandibulaires et peut donc être caractérisée d'intervention protectrice vis à vis des LNAI-t. Ces troubles sensitifs transitoires

réversibles se sont rétablis de façon spontanée pour la majorité d'entre eux au cours du premier mois suivant l'intervention et pour les autres se fut entre 6 mois et 1 an.

Concernant **LNAI-p**, les résultats vont dans le même sens que ceux retrouvés pour la LNAI-t c'est à dire dans le sens d'une diminution du risque de LNAI-p grâce à la technique de la coronectomie car les 6 cas de LNAI-p ont été retrouvés dans le groupe témoin. Cependant nous ne pouvons conclure car le résultat obtenu n'est pas significatif.

Les méta-analyses de Long et al. (2012) et de J. Cervera-Espert et al. (2015) portant sur 4 études contrôlées (celles de Leung et al (2009), Renton et al (2005), Cilasun et al (2011) et Hatano et al (2009)), sont cohérentes et trouvent un résultat statistiquement significatif en faveur d'une diminution nette du risque de LNAI pour le groupe des coronectomies, avec un risque relatif de 0,11 (95% IC = 0.03-0.36), soit une diminution du risques de lésion nerveuse de 89% (2,29).

Par conséquent, quel que soit le sous-type de lésion nerveuse (transitoire ou permanent) dans son ensemble, nous suggérons que la coronectomie est supérieure à l'extraction conventionnelle en protection nerveuse pour les extractions des troisièmes molaires mandibulaires avec un risque élevé de lésion nerveuse.

L'OR mesuré pour **la douleur** à 1 semaine après la chirurgie était de 0,71 (IC à 95 % = 0,51-0,99), ce qui indique que les rapports de risque de douleur à 1 semaine après la chirurgie étaient en faveur de la coronectomie. Résultat qui est significatif puisque nous avons obtenu un P=0,04. Renton et al (2005)(10) et Leung et al (2009) (1) ont mis en avant plus de patients souffrant d'une extraction conventionnelle de troisièmes molaires mandibulaires qu'après une coronectomie, bien que leur différence ne soit pas statistiquement significative. Contrairement aux auteurs ci-dessus, Hatano et al (2009) (3) et Cilasum et al (2011) (22) ont rapporté une augmentation de la douleur chez les patients soumis à une coronectomie par rapport à une extraction complète. D'autres auteurs n'ont enregistré que des douleurs en relation avec la coronectomie (1,12,32), avec des incidences de douleur de 48% (12), 42,9% (33), 7% (32) et 9,2% (34) au cours du premier mois suivant l'intervention chirurgicale. Enfin, Monaco et al (2012) (32), dans un groupe de 37 patients, ont rapporté des douleurs dans trois cas au cours de la première semaine. Par conséquent, nous suggérons que la coronectomie, telle qu'elle est associée à l'extraction conventionnelle, peut réduire la douleur à une semaine après l'intervention chirurgicale.

L'OR retrouvé pour **l'alvéolite sèche** suggère que les incidences de cette dernière étaient similaires entre la coronectomie et l'extraction conventionnelle (OR = 0,54, IC à 95 % = 0,28-1,06). Par conséquent, nous ne pouvons pas conclure si la coronectomie avait un rapport de risque plus faible ou similaire d'alvéolite sèche par rapport à l'ablation totale. Monaco et al (2012) (35) ont documenté une cavité sèche dans une série de 43 interventions de coronectomie (2,43 %), tandis que Kohara et al (2015) (36) n'ont rapporté qu'une seule cavité sèche dans 116 interventions (0,86 %), et Frenkel et al (2015) (34) ont documenté trois cas de cicatrisation incomplète dans 185 interventions.

L'OR retrouvé pour **l'infection** postopératoire n'a également pas révélé de différence significative entre les groupes coronectomie et groupe témoin (OR= 0,94, IC à 95 % = 0,46-1,89). Cependant, les OR individuels variaient beaucoup d'une étude à l'autre, de 0,28 (Hatano et al (2009)) à 3,33 (Renton et al (2005)). Cela indique une hétérogénéité entre ces étalons, ce qui nous empêche de tirer une conclusion. Il a été rapporté précédemment par Lopez-Cedrun et al (2011) que les antibiotiques postopératoires peuvent réduire significativement l'incidence des infections et de la douleur postopératoires (37). Nous attribuons cette hétérogénéité en partie à l'utilisation d'antibiotiques, puisque Hatano et al (2009) n'a pas précisé si des antibiotiques avaient été utilisés, et Cilasun et al (2011) a rapporté la prescription d'antibiotiques, alors qu'aucun antibiotique n'a été prescrit dans les deux autres études. O'Riordan (2004) (12) et Leung et al (2009) (33) ont enregistré des cas d'infections après une coronectomie, avec des incidences de 5,7 % et 4,4 %, respectivement. Monaco et al (2012) (32) n'ont rapporté aucune infection associée à la coronectomie dans leur étude. Kohara et al (2015) (36) ont décrit 7 infections (6,3%) et deux expositions de racines avec infection (1,8%) qui ont dû être retirées secondairement. Enfin, Frenkel et al (2015) (34) ont enregistré deux infections (1,1%) dans le premier mois après 185 coronectomies. Par conséquent, nous suggérons que la coronectomie présente un rapport de risque d'infection postopératoire similaire à celui de l'extraction conventionnelle des troisièmes molaires mandibulaires.

Un autre étude prospective de l'équipe de Leung et al réalisé en 2012 confirme leur étude précédente de 2009 (33). Dans leur dernière étude de 2016, Leung et al. retrouvent un taux de 2,9% d'infection post-opératoire à court terme (65). Après un suivi de 60 mois, seul 2 infections sont à noter, une à 12 mois, et une à 24 mois, sur une cohorte de 612 coronectomies initiales. On y retrouve également dans cette étude 0,16% de LNAI-t, 0% LNAI-p, 0,16% OA et 31% de P. Cependant, nous croyons que la plus grande limitation de Leung et al (2009) dans leur travail de recherche est que la sélection de l'échantillon est basée uniquement sur la radiographie panoramique, ce qui peut altérer de manière significative les résultats obtenus, puisque dans certains cas, ils ne sont pas en contact direct avec le canal dentaire inférieur, ce qui est repris dans l'étude de Matzen et al (2013), où il a été conclu que si un CBCT est effectué sur l'échantillon, dans 12% des cas, le plan de traitement est modifié (d'une coronectomie à une extraction conventionnelle complète) (38).

Les limites de cette revue systématique étaient les suivantes : il y a peu d'études incluses, peu d'études de haute qualité au nombre de deux (Renton et al (2005) et Leung et al (2009)) sont des ECR, et une grande hétérogénéité entre les études.

6. CONCLUSION

En conclusion, à partir de l'ensemble des données que nous avons recueilli suite à l'analyse statistique des articles sélectionnés, nous exposons de manière significative que la coronectomie peut protéger et prévenir nettement le risque de lésion du nerf alvéolaire inférieur par rapport à l'extraction conventionnelle des troisièmes molaires mandibulaires en cas de risque élevé de lésion nerveuse, c'est à dire une grande proximité entre les racines de ces molaires et le nerf alvéolaire inférieur.
Cependant le risque d'infection postopératoire, d'alvéolite sèche sont similaires entre les deux techniques chirurgicales. De plus, nous suggérons que la coronectomie, par rapport à l'ablation totale, peut réduire la douleur à une semaine après l'intervention.
De plus, cette technique est simple de mise en œuvre, et ne nécessite aucun traitement particulier du complexe radiculo-pulpaire laissé en place (18). Elle entraine peu de suites opératoires et est même protectrice et préventive dans certains cas (LNAI et P) vis à vis de l'extraction conventionnelle. Le complexe radiculaire laissé en place va progressivement migrer en direction coronaire et s'éloigner du nerf alvéolaire inférieur dans la grande majorité des cas. Une stabilisation s'effectue entre 24 et 36 mois, après une migration moyenne d'environ 3 à 4 mm (36). Une ré-éruption pourra éventuellement avoir lieu. L'extraction des racines sera alors guidée par les signes cliniques (gène, douleur, infection), et une deuxième intervention sera alors réalisée sans risque de lésion du nerf alvéolaire inférieur grâce à leur migration à distance de ce dernier (2).

Par conséquent, nos résultats montrent que la coronectomie peut être considérée comme une alternative fiable à l'extraction conventionnelle des troisièmes molaires mandibulaires dans les cas où il y aurait un risque de complications neurosensorielles non négligeable.

Il est donc nécessaire que les praticiens en charge d'avulsion de troisièmes molaires mandibulaires, présentent la coronectomie comme un outil faisant partie intégrante de leur arsenal thérapeutique.

Une limite toujours présente à l'heure actuelle et qu'il faudrait souligner, c'est son absence dans la cotation au sein de la Classification Communes des Actes Médicaux (CCAM).

7. REFERENCES BIBLIOGRAPHIQUES

1. Leung YY, Cheung LK. Safety of coronectomy versus excision of wisdom teeth: a randomized controlled trial. Oral Surg Oral Med Oral Pathol Oral Radiol Endod. déc 2009;108(6):821-7.

2. Long H, Zhou Y, Liao L, Pyakurel U, Wang Y, Lai W. Coronectomy vs. total removal for third molar extraction: a systematic review. J Dent Res. Juillet 2012;7(659–65).

3. Hatano Y, Kurita K, Kuroiwa Y, Yuasa H, Ariji E. Clinical evaluations of coronectomy (intentional partial odontectomy) for mandibular third molars using dental computed tomography: a case-control study. J Oral Maxillofac Surg; 2009–67p.

4. Rood JP. a SB. The radiological prediction of inferior alveolar nerve injury during third molar surgery. In: Br J Oral Maxillofac Surg. p. 1990–28.

5. AC BSE, AY C, D H, SL K, SC M. Inferior alveolar nerve damage following removal of mandibular third molar teeth. A prospective study using panoramic radiography. Aust Dent J. 1997;

6. RL VAW, AWM M. Gray's Anatomy for Students: With STUDENT CONSULT Online Access, 2e. Londres: Churchill Livingstone; 2009.

7. Précis d'anatomie clinique de la tête et du cou. Issy-les-Moulineaux: Elsevier Masson; 2009.

8. AB BAB. Sensory nerve impairment following mandibular third molar surgery. J Oral Maxillofac Surg. 2. Sept 2001

9. Bui CH, Seldin EB, Dodson TB. Types, frequencies, and risk factors for complications after third molar extraction. In: J Oral Maxillofac Surg. Dec 2003 ;p. 1379–89.

10. Renton T, Hankins M, Sproate C, McGurk M, éditeurs. A randomised controlled clinical trial to compare the incidence of injury to the inferior alveolar nerve as a result of coronectomy and removal of mandibular third molars. In: Br J Oral Maxillofac Surg.2005–43p.

11. Robinson PP, Loescher AR, Yates JM, Smith KG. Current management of damage to the inferior alveolar and lingual nerves as a result of removal of third molars. In: Br J Oral Maxillofac Surg. Aug 2004 ; p. 285–92.

12. O'Riordan BC. Coronectomy (intentional partial odontectomy of lower third molars). Oral Surg Oral Med Oral Pathol Oral Radiol Endod. Sept 2004 ; Vol. 98. 274–80 p.

13. Commissionat I. Lésions du nerf alvéolaire inférieur au cours de l'extraction des dents de sagesse : conséquences - prévention. In. Rev Stomatol Chir Maxillofac. 1995–96 p.

14. Checchi L, Alessandri Bonetti G, Pelliccioni GA. Removing high-risk impacted mandibular third molars: a surgical-orthodontic approach. Am Dent Assoc. 10 Avril 2015;127:1214–7.

15. AB G, B M, L L, C V, C L. Orthodontic extraction: riskless extraction of impacted lower third molars close to the mandibular canal. In: J Oral Maxillofac Surg. Dec 2007;p. 2580–6.

16. Gady J, Fletcher MC. Coronectomy: Indications, Outcomes, and Description of Technique. Atlas Oral Maxillofac Surg Clin North Am. 1 sept 2013;21(2):221-6.

17. Ecuyer J, Debien J. Surgical deductions. Actual Odontostomatol Paris. Dec 1984 ;148(695–702).

18. Sencimen M, Aydin OK, C A, YS O, A O, T. endodontic treatment necessary during coronectomy procedure? In: J Oral Maxillofac Surg. Oct 2010 ; p. 2385–90.

19. Pogrel MA, Lee JS, Muff DF. Coronectomy: a technique to protect the inferior alveolar nerve. In: J Oral Maxillofac Surg. Dec 2004 ; p. 1447–52.

20. Wolf D, Renton T. Die Koronektomie; Decembre 2016.

21. Autorité de la Santé (HAS). Niveau de preuve et gradation des recommandations de bonne pratique. Haute Autorité Santé, Etat des lieux Avril. 6. Haute. Avril 2013–1 p.

22. Cilasun U, Guzeldemir YT, E P, Z.O. Coronectomy in patients with high risk of inferior alveolar nerve injury diagnosed by computed tomography. J Oral Maxillofac Surg. Jun 2011 ; 6(1557–61).

23. Jadad AR, Moore RA, Carroll D, Jenkinson C, Reynolds DJ, Gavaghan DJ. Assessing the quality of reports of randomized clinical trials: is blinding necessary? Control Clin Trials Févr. 1996;

24. Higgins JPT, Green S, éditeurs. Cochrane Handbook for Systematic Reviews of Interventions Version 5.1.0. In 2011. Disponible sur: http://handbook.cochrane.org.

25. Higgins JPT. In: Green S, éditeurs Cochrane Handbook for Systematic Reviews of Interventions Version 510 In 2011 Disponible sur [Internet]. Disponible sur: http://handbook.cochrane.org.

26. Assael LA. Coronectomy: a time to ponder or a time to act? J Oral Maxillofac Surg. Dec 2004 ; 62:1445–6.

27. Moreno-Vicente J, Schiavone-Mussano R, Clemente-Salas E, Marí-Roig A, Jané-Salas E, López-López J. Coronectomy versus surgical removal of the lower third molars with a high risk of injury to the inferior alveolar nerve. A bibliographical review. Med Oral Patol Oral Cir Bucal. juill 2015;

28. Martin A, Perinetti G, Costantinides F, Maglione M. Coronectomy as a surgical approach to impacted mandibular third molars: a systematic review. Head Face Med [Internet]. 10 avr 2015 [cité 16 avr 2018];11. Disponible sur: https://www.ncbi.nlm.nih.gov/pmc/articles/PMC4397866/

29. Cervera-Espert J, Pérez-Martínez S, Cervera-Ballester J, Peñarrocha-Oltra D, Peñarrocha-Diago M. Coronectomy of impacted mandibular third molars: A meta- analysis and systematic review of the literature. In: Med Oral Patol Oral Cir Bucal. Jul 2016. p. 21–4.

30. Clark HD, Wells GA, Huët C, McAlister FA, Salmi LR, Fergusson D, et al. Assessing the quality of randomized trials: reliability of the Jadad scale. Control Clin Trials. oct 1999;20(5):448-52.

31. Jüni P, Altman DG, Egger M. Assessing the quality of controlled clinical trials. BMJ. 7 juill 2001;323(7303):42-6.

32. Monaco G, de Santis G, Gatto MR, Corinaldesi G, Marchetti C. Coronectomy: a surgical option for impacted third molars in close proximity to the inferior alveolar nerve. J Am Dent Assoc. April 2012 ;143:363–9.

33. Leung YY, Cheung LK. Coronectomy of the lower third molar is safe within the first 3 years. J Oral Maxillofac Surg. 2012;

34. Frenkel B, Givol N, Shoshani Y. Coronectomy of the mandibular third molar: a retrospective study of 185 procedures and the decision to repeat the coronectomy in cases of failure. J Oral Maxillofac Surg. 2015.

35. Monaco G, De Santis G, Pulpito G, Rosaria M, Gatto A, Vignudelli E. What are the types and frequencies of complications associated with mandibular third molar coronectomy ? A Follow-Up Study. J Oral Maxillofac Surg. 2015 ;73:1246–53.

36. Kohara K, Kurita K, Kuroiwa Y, Goto S, Umemura E. Usefulness of mandibular third molar coronectomy assessed through clinical evaluation over three years of follow-up. In: J Oral Maxillofac Surg. 2015.

37. Lopez-Cedrun JL, Pijoan JI, Fernandez S, Santamaria J, Hernandez G. Efficacy of amoxicillin treatment in preventing postoperative complications in patients undergoing third molar surgery: a prospec- tive, randomized, double-blind controlled study. In: J Oral Maxillofac Surg. 2011. p. 69–5.

38. Matzen LH, Christensen J, Hintze H, Schou S, Wenzel A. In- uence of cone beam CT on treatment plan before surgical interven- tion of mandibular third molars and impact of radiographic factors on deciding on coronectomy vs surgical removal. Dentomaxillofac Radiol. 2013.

	N°

CRUEGHE (Antoine) - LA CORONECTOMIE VS L'EXTRACTION CONVENTIONNELLE DES DENT DE SAGESSE MANDIBULAIRE : ANALYSE DE LA LITTERATURE

1ill., 0ann., 30 cm. - (Thèse: Chir. Dent. ; Université Clermont Auvergne ; 2018) - N°

Résumé : L'avulsion conventionnelle des troisièmes molaires mandibulaires peut être un acte chirurgical pourvoyeur de complications neuro-sensorielles. La coronectomie est considérée comme une alternative pour prévenir une lésion du nerf alvéolaire inférieur.

OBJECTIF : L'objectif de ce travail est d'élaborer une revue actualisée de la littérature et une méta-analyse en comparant deux techniques : la coronectomie et l'extraction conventionnelle des 3èmes molaires mandibulaires (3MM), vis à vis des lésions transitoires ou permanentes du nerf alvéolaire inférieur, mais aussi de l'infection post-opératoire, de l'alvéolite sèche et des douleurs.

METHODE : PubMed, Cochrane Library ont été utilisés pour identifier les articles répondant à nos critères d'inclusion. La méta-analyse des complications post-opératoires sus- mentionnées durant la première semaine après une coronectomie ou une extraction conventionnelle de 3MM.

RESULTATS : Après l'application des critères d'inclusion et d'exclusion, un total de 4 articles ont été inclus dans l'étude. Le score de JADAD médian des essais inclus est de 2. Comparée au groupe témoin, la coronectomie s'est montrée protectrice vis à vis des lésions transitoires du nerf alvéolaire inférieur et des douleurs post-opératoires. Cependant le risque de lésion permanente du nerf alvéolaire inférieur, d'infection postopératoire, d'alvéolite sèche sont similaires entre les deux modalités chirurgicales

CONCLUSION : Cette méta-analyse confirme l'intérêt de la coronectomie comme technique adéquate dans la prévention des lésions nerveuses transitoires en cas de grande proximité entre les racines de la 3MM et le NAI, mais nous avons également mis en avant son rôle dans la prévention de la douleur post-opératoire au cours de la première semaine après l'intervention.

RUBRIQUE DE CLASSEMENT : Etude dentaire

MOTS CLES : Coronectomie, odontectomie partielle, troisième molaire

MOTS CLES ANGLAIS: Coronectomy, partial odontectomy, third molar

JURY : Président : Pr. Thierry ORLIAGUET, Professeur des Universités

Assesseurs : Pr. Laurent DEVOIZE, Professeur des Universités

Dr. Pierre-Yves COUSSON, Maitre de Conférence des Universités

Dr. Mehdi OUADGHIRI-BERTHIER, Assistant Hospitalo-Universitaire