



**HAL**  
open science

**La technique du composite injecté: restauration esthétique et fonctionnelle minimalement invasive des secteurs antérieurs chez le patient atteint d'érosion sévère. Cas clinique à 6 mois de suivi**

Josépha Hajjar

► **To cite this version:**

Josépha Hajjar. La technique du composite injecté: restauration esthétique et fonctionnelle minimalement invasive des secteurs antérieurs chez le patient atteint d'érosion sévère. Cas clinique à 6 mois de suivi. Sciences du Vivant [q-bio]. 2022. dumas-03627168

**HAL Id: dumas-03627168**

**<https://dumas.ccsd.cnrs.fr/dumas-03627168>**

Submitted on 1 Apr 2022

**HAL** is a multi-disciplinary open access archive for the deposit and dissemination of scientific research documents, whether they are published or not. The documents may come from teaching and research institutions in France or abroad, or from public or private research centers.

L'archive ouverte pluridisciplinaire **HAL**, est destinée au dépôt et à la diffusion de documents scientifiques de niveau recherche, publiés ou non, émanant des établissements d'enseignement et de recherche français ou étrangers, des laboratoires publics ou privés.

**U.F.R. D'ODONTOLOGIE**

Année 2022

Thèse n°28

THESE POUR L'OBTENTION DU  
**DIPLOME D'ETAT de DOCTEUR EN CHIRURGIE  
DENTAIRE**

Présentée et soutenue publiquement

Par HAJJAR, Josépha

Née le 20 juin 1995 à Saint-Claude (Guadeloupe)

Le 24 Mars 2022

**LA TECHNIQUE DU COMPOSITE INJECTÉ :  
RESTAURATION ESTHÉTIQUE ET FONCTIONNELLE  
MINIMALEMENT INVASIVE DES SECTEURS  
ANTERIEURS CHEZ LE PATIENT ATTEINT  
D'ÉROSION SÉVÈRE. CAS CLINIQUE À 6 MOIS DE  
SUIVI.**

Sous la direction de : Docteur Hubert CHAUVEAU

Membres du jury :

Mme DUPUIS, Véronique  
Mr CHAUVEAU, Hubert  
Mme MENARD, Aude  
Mme KEROUREDAN, Olivia  
Mme AUSSEL, Audrey

Président  
Directeur  
Rapporteur  
Assesseur  
Assesseur

# UNIVERSITE DE BORDEAUX

MAJ  
31/01/22

<i>Président</i>	M. LEWIS Dean
<i>Directeur de Collège des Sciences de la Santé</i>	M. PELLEGRIN Jean-Luc

## COLLEGE DES SCIENCES DE LA SANTE UNITE DE FORMATION ET DE RECHERCHE DES SCIENCES ODONTOLOGIQUES

<i>Directrice</i>	Mme BERTRAND Caroline	58-01
<i>Directeur Adjoint à la Pédagogie</i>	Mr DELBOS Yves	56-01
<i>Directeur Adjoint – Chargé de la Recherche</i>	M. CATROS Sylvain	57-01
<i>Directeur Adjoint – Chargé des Relations Internationales</i>	M.SEDARAT Cyril	57-01

### ENSEIGNANTS DE L'UFR

#### PROFESSEURS DES UNIVERSITES

Mme Caroline	BERTRAND	Prothèse dentaire	58-01
Mme Marie-José	BOILEAU	Orthopédie dento-faciale	56-01
M Sylvain	CATROS	Chirurgie orale	57-01
M Raphaël	DEVILLARD	Dentisterie restauratrice et endodontie	58-01
Mme Véronique	DUPUIS	Prothèse dentaire	58-01
M. Bruno	ELLA NGUEMA	Sciences anatomiques et physiologiques - Biomatériaux	58-01
M. Jean-Christophe	FRICAIN	Chirurgie buccale – Pathologie et thérapeutique	57-01

#### MAITRES DE CONFERENCES DES UNIVERSITES

Mme Elise	ARRIVÉ	Prévention épidémiologie – Economie de la santé – Odontologie légale	56-02
Mme Audrey	AUSSEL	Sciences anatomiques et physiologiques	58-01
Mme Cécile	BADET	Biologie Orale	57-01
M. Etienne	BARDINET	Orthopédie dento-faciale	56-01
M. Michel	BARTALA	Prothèse dentaire	58-01
M. Cédric	BAZERT	Orthopédie dento-faciale	56-01
M. Christophe	BOU	Prévention épidémiologie – Economie de la santé – Odontologie légale	56-02
Mme Sylvie	BRUNET	Chirurgie buccale – Pathologie et thérapeutique	57-01
M. Jacques	COLAT PARROS	Sciences anatomiques et physiologiques	58-01
M, Jean-Christophe	COUTANT	Sciences anatomiques et physiologiques	58-01
M. François	DARQUE	Orthopédie dento-faciale	56-01
M. François	DE BRONDEAU	Orthopédie dento-faciale	56-01
M. Yves	DELBOS	Odontologie pédiatrique	56-01
M, Emmanuel	D'INCAU	Prothèse dentaire	58-01
Mme Mathilde	FENELON	Chirurgie Orale	57-01
Mme Elsa	GAROT	Odontologie pédiatrique	56-01
M. Dominique	GILLET	Dentisterie restauratrice et endodontie	58-01
Mme Olivia	KEROUREDAN	Dentisterie restauratrice et endodontie	58-01
M. Jean-François	LASSERRE	Prothèse dentaire	58-01
M. Yves	LAUVERJAT	Parodontologie	57-01
Mme Javotte	NANCY	Odontologie pédiatrique	56-01

M.	Adrien	NAVEAU	Prothèse dentaire	58-01
M.	Philippe	POISSON	Prévention épidémiologie – Economie de la santé – Odontologie légale	56-02
M.	Patrick	ROUAS	Odontologie pédiatrique	56-01
M.	Johan	SAMOT	Biologie Orale	57-01
Mme	Maud	SAMPEUR	Orthopédie dento-faciale	56-01
M.	Cyril	SEDARAT	Parodontologie	57-01
Mme	Noélie	THEBAUD	Biologie Orale	57-01
M.	Eric	VACHEY	Dentisterie restauratrice et endodontie	58-01

#### **AUTRES ENSEIGNANTS**

M.	François	ROUZÉ L'ALZIT	Prothèse dentaire	58-01
M	Pierre-Hadrien	DECAUP	Prothèse dentaire	58-01
Mme	Karine	LEVET	CDD LRU Santé publique	56-02

#### **ASSISTANTS**

M.	William	AUMAILLEY	Prothèse dentaire	58-01
M.	Bastien	BERCAULT	Chirurgie Orale	57-01
M.	Baptiste	BERGES	Prothèse dentaire	58-01
Mme	Virginie	CHUY	Prévention épidémiologie – Economie de la santé – Odontologie légale	56-02
Mme	Diane	DELADRIERE	Dentisterie restauratrice et endodontie	58-01
M	Quentin	DESPERIEZ	Prothèse dentaire	58-01
Mme	Laura	DONNET	Biologie Orale	57-01
Mme	Julia	ESTIVALS	Odontologie pédiatrique	56-01
Mme	Laurie	FUCHS	Odontologie pédiatrique	56-01
M.	Paul	GIRARDEAU	Sciences anatomiques et physiologiques	58-01
Mr	Pierre-André	GUILLAUD	Parodontologie	57-01
Mme	Jane	GOURGUES	Prévention épidémiologie – Economie de la santé – Odontologie légale	56-02
Mr	Louis	HUAULT	Sciences anatomiques et physiologiques	58-01
Mme	Mathilde	JACQUEMONT	Parodontologie	57-01
Mr	Aymeric	JOUBERT DU CELLIER	Dentisterie restauratrice et endodontie	58-01
Mr	Jean-Baptiste	IRIBARREN	Dentisterie restauratrice et endodontie	58-01
Mme	Claudine	KHOURY	Prévention épidémiologie – Economie de la santé – Odontologie légale	56-02
Mme	Camille	LACAULE	Orthopédie dento-faciale	56-01
M.	Antoine	LAFITTE	Orthopédie dento-faciale	56-01
M,	Xavier	LAGARDE	Chirurgie Orale	57-01
Mme	Mathilde	LEVRIER	Prothèse dentaire	58-01
Mme	Léa	MASSE	Prothèse dentaire	58-01
Mme	Chiara	PASCALI	Prothèse dentaire	58-01
Mme	Rawen	SMIRANI	Parodontologie	57-01
Mme	Florianne	VILLAT	Dentisterie restauratrice et endodontie	58-01
M.	Clément	VACHEY	Odontologie conservatrice – Endodontie	58-01

# **REMERCIEMENTS**

### A notre Présidente de thèse

Madame le Professeur Véronique DUPUIS  
Professeur des Universités — Praticien Hospitalier  
Sous-section Prothèse 58-01

*Je vous remercie tout d'abord de l'honneur que vous me faites d'accepter de présider ce jury.*

*Vos qualités d'enseignement, votre disponibilité au cours des années, ainsi que lors de mon cursus hospitalo-universitaire, sont gages de mon respect et de ma reconnaissance.*

### A notre Directeur de thèse

Monsieur le Docteur Hubert CHAUVEAU  
Ancien Assistant Hospitalo-Universitaire  
Sous-section Dentisterie restauratrice et endodontie 58-01

*Je vous témoigne ici ma plus profonde reconnaissance d'avoir accepté de diriger ce travail.*

*Je vous remercie pour votre entière disponibilité et implication lors de la réalisation de cette thèse. Votre aide a été précieuse.*

*Votre pédagogie, votre bienveillance et votre sympathie en tant qu'assistant hospitalo-universitaire lors de travaux pratiques ainsi qu'à l'hôpital ont été un réel soutien pour moi et font de vous un enseignant de qualité.*

### A notre Rapporteur de thèse

Madame le Docteur Aude MENARD  
Ancien Assistant Hospitalo-Universitaire  
Sous-section Prothèse dentaire 58-01

*Je vous remercie de l'honneur que vous faites de juger ce travail en siégeant dans ce jury.*

*La justesse de votre enseignement durant ma formation pratique et hospitalière, votre rigueur et votre sens clinique m'ont beaucoup apporté. Je vous remercie également pour votre présence, votre disponibilité et vos conseils.*

### A notre Assesseur

Madame le Docteur Olivia KEROUREDAN  
Maître de Conférences des Universités  
Sous-section Dentisterie restauratrice et endodontie 58-01

*À vous qui me faite l'honneur de participer au jury de cette thèse.*

*Votre présence et votre accompagnement lors de mes années universitaires et hospitalières m'ont été d'une grande aide. Votre enthousiasme, votre sympathie, votre sérieux et votre implication dans notre enseignement font de vous un enseignant qui se démarque. Je suis honorée de vous avoir dans ce jury de thèse.*

A notre Assesseur

Madame le Docteur Audrey AUSSEL

Maître de Conférences des Universités

Sous-section Sciences anatomiques et physiologiques 58-01

*Je vous remercie de l'honneur que vous me faites de participer au jury de cette thèse,*

*Votre gentillesse, votre patience, votre bonne humeur, votre humour, votre aide ainsi que votre sens clinique, durant mes années hospitalières, notamment en Odontologie pédiatrique, font de vous un enseignant que l'on n'oublie pas. Je suis ravie de vous avoir ce jury de thèse.*



**À mes parents**, merci d'avoir toujours cru en moi et soutenu dans mes choix professionnels et privés. Merci de m'avoir toujours poussé à aller au bout des choses. Tout cela n'aurait été possible sans vous. Votre amour, votre bienveillance et votre enthousiasme font de vous les parents rêvés.

**À mes grands-parents**, je pense souvent à vous. J'espère vous avoir rendu fières. Vous me manquez.

**À l'ensemble de ma famille**, merci pour votre soutien depuis le début et tous ces moments partagés.

**À Sarah et Maëlys**, mes zozianes, que de chemin parcouru ! Nous avons traversé, ensemble, toutes ces étapes sans jamais se lâcher. Votre soutien sans faille, votre présence même à distance et votre amour font de vous des amies en or.

**À Johann**, je ne te remercierai jamais assez pour ce que tu m'apportes. Ta joie, ton amour, ta patience et ton soutien à tout épreuve durant cette dernière année font de toi une personne exceptionnelle. Merci à Sophie et à Jacques de faire partie de ma vie.

**À Inès, Salomé et Héléa**, merci d'avoir embelli mes années d'études et celles à venir. Votre bonne humeur, votre humour et votre soutien, même sans que vous le vouliez, à jouer un grand rôle dans ma réussite.

**À Laure et Amélie**, vous avez marqué mes années universitaires et ce depuis le début. Je vous remercie pour tous ces moments de bonheur partagés et ces souvenirs inoubliables.

**À ma binôme Louise**, je te remercie pour tous ces rires et (parfois) pleurs durant ces deux années à Xavier Arnozan. Merci particulièrement pour ton aide et ton soutien lors de la réalisation de cette thèse. J'ai eu de la chance d'être à tes côtés et de partager tous ces souvenirs qui nous ont lié d'une réelle amitié.

**À mes amis de dentaire**, merci pour ces années à vos côtés. Entre les travaux pratiques, les vacances hospitalières et les gardes, j'en ressors pleine de souvenirs.

**Aux praticiens**, les **Drs Conscience** pour m'avoir guidé vers ce choix. Au **Dr Rosello** et au **Dr Boudehen** pour votre soutien et votre implication tout au long de mes études. Au **Dr Faudemer**, pour m'avoir ouvert la porte de votre cabinet, votre manière de travailler à façonner ma vision d'un cabinet dentaire et l'envie de progresser.

**Les Dr Chauveau, Dr Ménard et Dr Boujemaa**, pour les photographies de ce cas clinique, vos aides précieuses au fauteuil, ainsi que pour tous les moments conviviaux partagés.

**À l'ensemble de l'équipe enseignante**, et particulièrement celle de Xavier Arnozan, pour ces années hospitalières riches d'apprentissage. Vos enseignements me permettent de façonner de plus en plus ma pratique.

**À l'équipe GC**, pour nous avoir gentiment fourni le matériel nécessaire à l'élaboration de cette thèse.

**Surtout, je remercie Mr M.V,** pour sa patience, sa bonne humeur et son humour tout au long de la réalisation de ce cas que je n'oublierai pas. J'exprime pour vous une réelle sympathie.

## Table des matières

<b>I.</b>	<b>Introduction.....</b>	<b>12</b>
<b>II.</b>	<b>L'Usure dentaire par érosion .....</b>	<b>14</b>
<b>A.</b>	<b>Généralités .....</b>	<b>14</b>
1.	Définitions et approche tribologie .....	14
2.	Types d'usure dentaire .....	14
<b>B.</b>	<b>Mécanismes.....</b>	<b>15</b>
1.	L'usure mécanique .....	15
	L'attrition.....	15
	L'abrasion.....	15
	L'abfraction.....	16
2.	L'usure chimique - l'usure dentaire par érosion .....	17
<b>C.</b>	<b>Étiologies et données épidémiologiques de l'usure dentaire par érosion .....</b>	<b>18</b>
1.	Origines extrinsèques.....	18
2.	Origines intrinsèques .....	19
3.	Prévalence .....	19
<b>D.</b>	<b>Conséquences cliniques et diagnostique différentiel.....</b>	<b>20</b>
<b>E.</b>	<b>Prise en charge thérapeutique .....</b>	<b>23</b>
1.	Approche clinique .....	23
	L'anamnèse.....	23
	L'examen clinique .....	24
	Phase de décision de la prise en charge .....	24
	Maintenance .....	27
2.	Indices de mesures de l'usure dentaire et analyse des dents antérieures.....	27
2.1.	TWI (Tooth Wear Index).....	28
2.2.	Score BEWE.....	28
2.3.	Classification ACE.....	30
2.4.	Système d'évaluation de l'usure dentaire « SEUD » (ou TWES en anglais).....	32
3.	Évaluation et suivi.....	34
4.	Le gold standard des techniques de prise en charge d'usures généralisées : La 3 steps technique	34
<b>III.</b>	<b>Les techniques directes et/ou indirectes indiquées dans la restauration des secteurs antérieurs</b>	<b>35</b>
<b>A.</b>	<b>Préalables .....</b>	<b>35</b>
1.	Augmentation de la Dimension Verticale d'Occlusion .....	36
	Définition .....	36
	Indications et facteurs décisionnels.....	36
	La règle des tiers .....	37
	Comment augmenter la DVO.....	38
	Validation et temporisation.....	40
2.	Phase provisoire .....	40
2.1.	Cires diagnostiques (Wax-up).....	40
2.2.	Mock up.....	41
<b>B.</b>	<b>Choix de la technique de restauration .....</b>	<b>42</b>
1.	Restaurations directes .....	42

2.	Restaurations indirectes.....	43
3.	Adhésion et surfaces dentaires usées.....	44
<b>IV.</b>	<b>Une nouvelle solution esthétique et fonctionnelle minimalement invasive pour réhabiliter les secteurs antérieurs : La technique du composite injecté ?.....</b>	<b>45</b>
<b>A.</b>	<b>Objectif de la thèse .....</b>	<b>45</b>
<b>B.</b>	<b>Présentation de la technique .....</b>	<b>45</b>
<b>C.</b>	<b>Présentation du matériau .....</b>	<b>47</b>
<b>V.</b>	<b>Illustration de la technique au travers d'un cas clinique originale .....</b>	<b>48</b>
<b>A.</b>	<b>Présentation du cas clinique .....</b>	<b>48</b>
1.	Démarche diagnostic .....	48
	Interrogatoire, anamnèse, antécédents médicaux, traitements .....	48
	Examens complémentaires.....	52
	Diagnostic.....	52
2.	Approche thérapeutique .....	53
2.1.	Traitement de l'étiologie .....	53
2.1.1	Intrinsèque .....	53
2.1.2	Extrinsèque .....	53
2.2.	Planification prothétique .....	53
2.2.1	Montage en articulateur et analyse occlusale .....	53
2.2.2	Wax up.....	54
2.3.	Choix du matériau et de la technique .....	55
2.4.	Soins conservateurs, parodontaux préalables.....	55
2.5.	Phase d'usage : Réalisation clinique de la technique du composite injecté au niveau du bloc incisive-canin mandibulaire .....	56
2.5.1	Protocole .....	56
2.5.2	Étapes de finition et de polissage .....	60
2.6.	Phase de maintenance.....	61
<b>VI.</b>	<b>Évaluation post-opératoire esthétique et fonctionnelle des résultats de la technique du composite injectée.....</b>	<b>61</b>
<b>A.</b>	<b>Pérennité et évaluation clinique des restaurations par la technique du composite injecté</b>	<b>61</b>
<b>B.</b>	<b>Évaluation de la technique du composite injecté.....</b>	<b>63</b>
<b>C.</b>	<b>Occlusion.....</b>	<b>63</b>
<b>VI.</b>	<b>Discussion.....</b>	<b>63</b>
<b>VII.</b>	<b>Conclusion .....</b>	<b>72</b>
<b>VIII.</b>	<b>Bibliographie.....</b>	<b>73</b>
<b>IX.</b>	<b>Liste des tableaux.....</b>	<b>79</b>
<b>X.</b>	<b>Liste des figures.....</b>	<b>80</b>

## **I. Introduction**

Ces dernières années, un nombre croissant de patients présente des lésions d'usure dentaire érosive. Le changement des habitudes alimentaires ainsi que des modes de vie ont contribué à l'augmentation de la prévalence. L'usure dentaire et sa prise en charge pose un nouveau challenge en dentisterie lorsque l'on connaît le caractère multifactoriel de ce phénomène et synergique des différents modes d'usure : abrasion, attrition et érosion. La perte de substance dentaire, parfois sévère, constitue un motif de consultation pour les patients.

Les patients atteints d'usure dentaire d'origine érosive peuvent nécessiter une réhabilitation complexe souvent globale, associée à une augmentation de la dimension verticale d'occlusion. Face aux progrès de la dentisterie contemporaine amenant à une étendue d'options thérapeutiques et de choix de matériaux, le praticien se doit une réflexion accrue quant à la décision de prise en charge de ces lésions. Le chirurgien-dentiste se doit d'avoir une approche minimalement invasive afin de satisfaire de manière prévisible et simplifiée l'esthétique et la fonction.

L'identification de l'étiologie et son contrôle est un prérequis indispensable à la mise en place d'une possible réhabilitation esthétique et fonctionnelle. Car les origines de ces usures ne sont que très rarement éliminées de façon efficace et durable. Dans la littérature, de nombreux cas proposent l'utilisation de techniques de restaurations directes ou indirectes pour traiter les usures. Les restaurations antérieures directes sont pour la plupart, chronophages, opérateurs-dépendants et peuvent représenter un défi esthétique par son aspect artistique. Ces raisons ont poussé au développement des techniques adhésives et à la recherche de nouveaux matériaux. Ainsi, a pu apparaître la technique du composite injecté. L'utilisation de composites fluides hautement chargés pour restaurer les secteurs antérieurs est nouvelle et a besoin d'être questionnée.

La technique du composite injecté est une technique directe/indirecte qui utilise une clé en silicone transparente pour transmettre de façon simple, prédictive et précise les cires diagnostiques en restaurations composites. Ses indications peuvent être diverses. Elle permettrait une méthode peu coûteuse et minimalement invasive pour

obtenir des restaurations composites naturelles et esthétiques, tout en réduisant le temps au fauteuil.

À travers le cas clinique d'un patient atteint d'usure sévère majoritairement érosive, nous exposerons les axes de réflexion permettant d'appréhender la prise en charge de ces patients. Nous détaillerons l'utilisation de la technique du composite injecté lors de la réhabilitation esthétique et fonctionnelle du secteur antérieur et son analyse à court et moyen terme. L'approche présentée n'est pas la réponse à tous les défis, mais elle donne au patient et au praticien une approche alternative lors de différentes situations cliniques.

## **II. L'Usure dentaire par érosion**

### **A. Généralités**

#### **1. Définitions et approche tribologique**

L'usure dentaire est un phénomène physiologique et adaptatif dû à l'usage. En effet il est normal de la retrouver chez les patients âgés. Elle s'exprime par la perte irréversible des structures dentaires (émail, dentine, cément). Cependant, elle peut être caractérisée de pathologique lorsqu'elle est associée à d'autres problèmes (alimentation, parafunctions, bruxisme etc.)

L'utilisation de la tribologie appliquée à l'odontologie a permis d'identifier différents types d'usures afin de mieux comprendre leurs origines, leurs mécanismes et leurs interactions.

En effet, la tribologie est une science qui étudie les phénomènes se produisant lorsque deux surfaces sont en contact. Elle analyse la friction, l'usure et la lubrification. La cavité buccale peut être alors, assimilée à un système dit tribologique. (1)

#### **2. Types d'usure dentaire**

Deux grands types d'usures existent : l'usure mécanique et l'usure chimique. L'usure mécanique correspond à trois différents modes : l'attrition, l'abrasion et l'abfraction. L'usure chimique est ce que l'on appelle l'érosion. Elle peut avoir des origines intrinsèques ou extrinsèques distinctes ou associées. (2)

L'enjeu du praticien est de proposer une prise en charge adaptée à l'usure dentaire de son patient. C'est pour cela qu'il est indispensable de comprendre ses mécanismes afin prévenir et de poser un diagnostic. (3)

## B. Mécanismes

### 1. L'usure mécanique

#### L'attrition

L'attrition est la friction de deux corps solides en mouvement dont les surfaces sont en contact direct (fig.1). Au niveau de la cavité buccale, cela est dû aux contacts dento-dentaires et/ou matériaux restaurateurs lors de la mastication et déglutition. (4) Elle se manifeste par la correspondance de facettes d'usure des dents antagonistes, localisées ou globales, en occlusion d'intercuspidie maximale (OIM) ou lors de faibles mouvements mandibulaires. Elle est considérée comme physiologique.

Cependant elle peut devenir pathologique lorsqu'elle est associée à des parafunctions (bruxisme diurne ou nocturne, onychophagie) ou des malocclusions (malposition, supraclusion, édentements non compensés, dysmorphose dento-squelettique). (5)

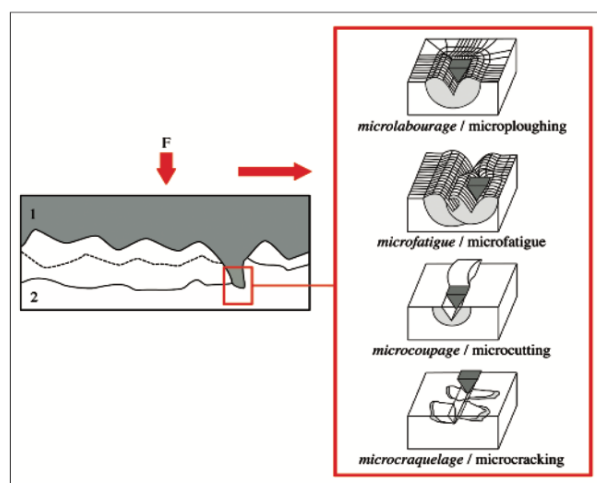


Figure 1 : Différents modèles d'usure abrasive à deux corps (d'après Zum Gahr KH. 1998)

(1)

#### L'abrasion

L'abrasion est la friction de deux corps solides en mouvement avec interposition de particules qui constituent le troisième corps (fig.2).

Ce dernier peut s'apparenter au bol alimentaire (usure généralisée), au dentifrice (usure localisée au niveau cervico-vestibulaire).



De la même manière, cette usure peut se retrouver de façon physiologique chez les patients âgés et de façon pathologique lorsqu'elle est associée à des facteurs favorisants, comme le brossage iatrogène au niveau des surfaces radiculaires exposées. (1)

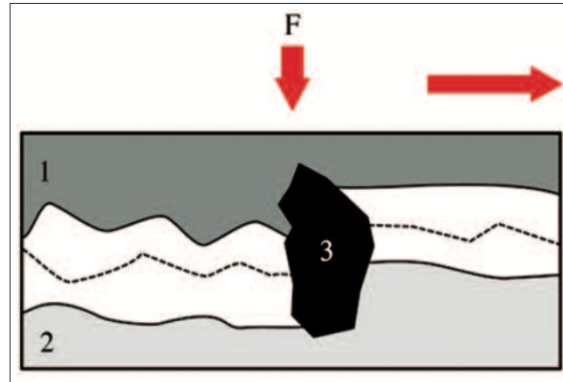


Figure 2 : Modèle d'usure abrasive à trois corps (d'après Zum Gahr KH. 1998). (1)

### L'abfraction

L'abfraction est une théorie d'usure abordée par Lee et Eagle en 1984 puis développée par Grippoen 1991.

Elle s'explique par une concentration de contraintes de flexion liée à une charge cyclique au niveau du collet des dents, zone de fragilité cervicale (2) (fig.3).

Ce type d'usure reste controversé et non validé par tous les auteurs et résulterait de plusieurs conditions présentes dans la cavité buccale comme une malocclusion, un brossage iatrogène, un milieu acide par exemple. (5)

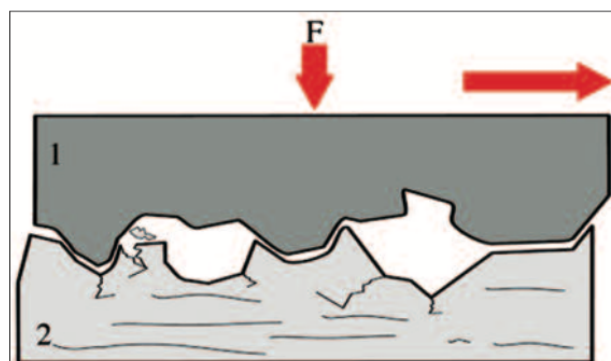


Figure 3 : Modèle d'usure de fatigue. (d'après Zum Gahr KH. 1998.) (1)

## 2. L'usure chimique - l'usure dentaire par érosion

Le mécanisme de l'usure dentaire par érosion est une attaque chimique des tissus dentaires d'origine acide non bactérienne.

Son action va produire une rupture des liaisons intermoléculaires des tissus dentaires pour finalement exposer une nouvelle surface plus fragile (fig.4).

Cependant l'usure dentaire par érosion doit en réalité être prise comme un facteur aggravant. Ses conséquences cliniques sont en fait la résultante de l'action des autres mécanismes d'usure ou de parafunctions. Leurs effets sont potentialisés par l'érosion. (5)

Il est vrai que chaque type d'usure a ses signes cliniques spécifiques, permettant ainsi au praticien le diagnostic différentiel. Mais il est impératif de comprendre que le plus souvent, plusieurs types d'usure et donc de mécanismes, cohabitent dans la cavité buccale.

On distingue deux origines possibles d'acidité intra-orale : une origine intrinsèque et une origine extrinsèque. (6)

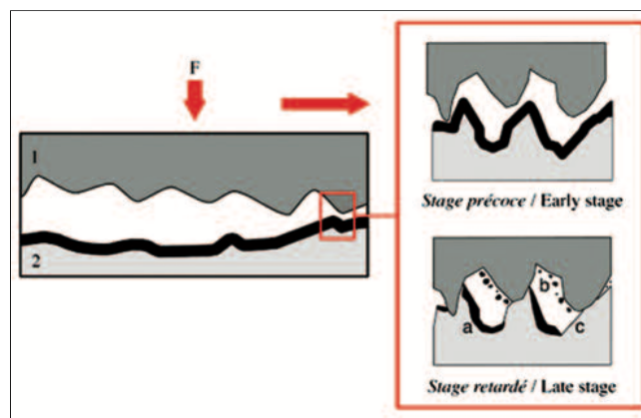


Figure 4 : Modèle d'usure corrosive (d'après Mair LH. 1999).

*a : aires corrodées non affectées par le frottement des surfaces.*

*b : débris de surfaces corrodées venant juste d'être usées.*

*c : aires venant juste d'être usées et pouvant subir une nouvelle corrosion si elles sont exposées à l'agent corrosif lorsque les surfaces se séparent.*

(1)

## C. Étiologies et données épidémiologiques de l'usure dentaire par érosion

### 1. Origines extrinsèques

L'usure dentaire par érosion est un phénomène contemporain, de plus en plus identifiée dans nos populations.

Les habitudes alimentaires comme la consommation d'agrumes, de liquides acides (jus de citron pressé, sodas, boissons énergétiques, sportives) font partie majoritairement des origines extrinsèques (tableau 1).

Le problème réside dans la fréquence d'absorption de ces aliments et leur pH. En effet le pouvoir tampon de la salive est dépassé et aura du mal à compenser la baisse du pH de la cavité buccale.

Certaines prises de médicaments, drogues peuvent également être une origine de l'érosion.

Les manifestations buccales de l'érosion extrinsèque sont des lésions cupuliformes au sommet des cuspides des secteurs postérieurs et des lésions concaves sur les faces vestibulaires des secteurs antérieurs. (5,6)

Catégories	Exemples	
Aliments acides	Sodas Agrumes Sauces de salade Vinaigre Vin	
Médicaments	Acide Acétylsalicylique (Aspirine) Suppléments Fer Vitamine C	
Environnements acides	Vapeurs acides  Liquides	Usines de batterie, de munitions, de galvanisation  Œnologues, nageurs professionnels

Tableau 1 : Sources d'acides extrinsèques (d'après Kanzow et al. 2016) (6)

## **2. Origines intrinsèques**

L'origine intrinsèque de l'érosion dentaire, provient de troubles fonctionnels du système digestif et de certains troubles du comportement alimentaire.

Une des causes les plus courante est le reflux gastro-œsophagien (RGO). L'acide gastrique remonte dans l'œsophage à cause d'un défaut du sphincter inférieur. Les symptômes sont le pyrosis, la régurgitation, la dysphagie, les nausées et la présence d'un gout aigre en bouche.

Ce phénomène d'usure dentaire par érosion peut également se retrouver de façon plus discrète chez nos patients dans le cas d'anorexie-boulimie ou de boulimie nerveuse. Les vomissements volontaires à répétition, font remonter les acides gastriques abaissant le pH de la cavité buccale. Les symptômes sont l'épaississement des parotides, la xérostomie, l'érythème des muqueuses, la chéilite des lèvres et au niveau dentaire, ses lésions se retrouvent préférentiellement au niveau des faces palatines maxillaires des incisives.

Cela prouve l'importance de l'anamnèse, du questionnaire médical actualisé régulièrement, de la relation et de la communication avec le patient (notamment dans les cas de troubles du comportement alimentaire). Il est donc nécessaire d'orienter le patient vers un professionnel de santé spécialisé (Gastro-entérologue, psychiatre, nutritionniste).  
(7)

## **3. Prévalence**

Depuis plusieurs années, différentes études épidémiologiques s'intéressent à la prévalence de l'usure dentaire dans nos populations actuelles. Ce phénomène est en augmentation notamment chez de jeunes individus. En effet une étude incluant 3187 personnes âgées de 18 à 35 ans d'origine européenne (incluant la France) montrent que 42,9% ne présentent pas d'érosion, 27,7% ont une perte de substance initiale avec altération de la structure de surface, 26,1% un défaut distinct et une perte tissulaire <50% de la dent et 3,3% une perte tissulaire >50% de la dent. Les principales origines mises en évidence sont le reflux gastro- œsophagien, les vomissements répétés, les fruits et jus frais, les zones rurales et le ronflement. (8)

En France, une étude transversale a été menée chez 339 jeunes adolescents (Alpes Maritimes) âgés de 14 ans. 39% présentent une perte tissulaire > 50% de la dent et 56,8% ont des pertes de substances initiales tous sextants confondus.

Les origines mises en évidence sont la consommation quotidienne de boissons et sucreries acides. (9)

Ces origines montrent qu'il s'agit d'un problème de santé publique actuel, qui ne cesse d'augmenter. Il est dû à la modification des habitudes alimentaires et du mode de vie. Il est vrai que de plus en plus de patients viennent consulter inquiets par l'aspect de leurs dents, plus particulièrement des secteurs antérieurs et par l'apparition d'hypersensibilité dentinaires. De plus, elle s'observe fréquemment chez les enfants et les adolescents. (6,10) Il est nécessaire que le praticien sache diagnostiquer ces lésions et proposer des solutions de prévention et de restaurations.

#### D. Conséquences cliniques et diagnostique différentiel

Lorsqu'à l'examen clinique endobuccal nous sommes confrontés à différents signes cliniques d'usure dentaire, il peut être difficile de déterminer à quels types ils appartiennent (tableau 2 et 3).

Il est cependant important de rappeler que souvent plusieurs types d'usures dentaires sont conjointement présent (fig.5). L'objectif du praticien est de trouver quel mode prévaut sur les autres. Outre l'observation, l'anamnèse du patient est la clé. Elle permet le diagnostic et la mise en place d'une thérapeutique adaptée à l'origine du type d'usure dentaire. (5)

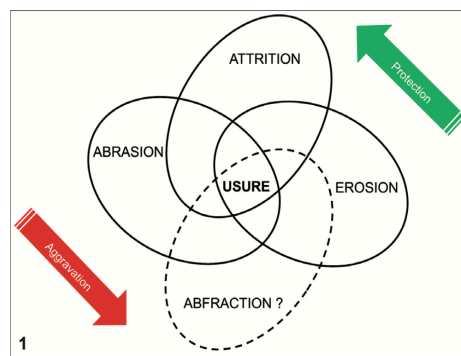


Figure 5 : Caractère multifactoriel et synergique de l'usure dentaire, influencé par des facteurs aggravants ou protecteurs. (5)

Type d'usure		Usures mécaniques	
Mécanisme	Attrition	Abrasion	Abfraction
Étiologies	<p><b>Physiologique :</b> contacts dento-dentaires lors de la mastication et la déglutition.</p> <p><b>Pathologique :</b> Parafonctions (bruxisme diurne, onychophagie) Troubles du sommeil (bruxisme nocturne, épilepsie) Malocclusions (supraclusion, perte de calage postérieur, malpositions) Dysmorphose dento-squelettique Dystonies mandibulaires.</p>	<p><b>Physiologique :</b> généralisée, liée à la charge abrasive du bol alimentaire (Personnes âgées et populations passées). Facettes d'usures travaillantes et non travaillantes au niveau prémolo-molaires.</p> <p><b>Pathologique :</b> localisée au niveau cervico-vestibulaire (brossage iatrogène, aggravée par un environnement acide et la présence d'une maladie parodontale – récessions, exposition surface radiculaire)</p>	<p><b>Théorie</b> de concentration de contraintes de flexion au niveau du collet.</p> <p>Cependant reste controversée, et serait plutôt d'origine <b>multifactorielle :</b> malocclusion, brossage iatrogène et milieu acide.</p>
Signes cliniques et localisations	<p><b>Surfaces occlusales :</b> Planes, bien délimitées, brillantes parfois, se correspondant en occlusion d'intercuspidie maximale (OIM) et lors de faibles mouvements excentriques. L'émail et la dentine sont au même niveau, absence de marge.</p>	<p><b>Surfaces occlusales :</b> Émoussées, satinées, îlots dentaires concaves et jaune-orangés, aux contours arrondis, ne se correspondant pas. Présence d'un bandeau d'émail périphérique, celui-ci est plus haut que la dentine.</p> <p><b>Au niveau cervical :</b> Lésions non carieuses étendues et profondes (cément et dentine radiculaire) pouvant causer de l'hypersensibilité.</p>	<p><b>Lésions cervico-vestibulaires</b> cunéiformes, plus profondes que larges.</p>

*Tableau 2 : Récapitulatif des différents mécanismes de l'usure dentaire de type mécanique, leurs étiologies et leurs signes cliniques. (5)*

Type d'usure		Usure chimique	
Mécanisme	Érosion		
Étiologies	<p><b>Origines Extrinsèques :</b> Facteurs chimiques environnementaux (sodas, agrumes, boissons énergisantes, jus de fruit, vin, aliments à faible pH), drogues (ecstasy), médicaments (diminuent le flux salivaire)</p>	<p><b>Origines Intrinsèques :</b> Reflux gastro-œsophagien (ROG), vomissement chronique, troubles du comportement alimentaire (anorexie boulimie)</p>	
Signes cliniques et localisations	<p><b>Surfaces occlusales :</b> Lisses, en sommets cuspidiens, ne se de teinte satinée à terne. Les affectées.</p>	<p>forme de cupules sur les correspondant pas entre elles et restaurations ne sont pas</p>	
	<p><b>Plus précisément d'origine extrinsèque :</b> lésions cupuliformes aux sommets des cuspides des molaires (sodas, boissons acides), sur les faces vestibulaires des secteurs antérieures (agrumes)</p>	<p><b>D'origine intrinsèque :</b> préférentiellement faces palatines prémolo-molaires (RGO), et faces palatines des incisives (anorexie boulimie)</p>	
	<p>Ce type d'usure potentialise d'usures mécaniques, et des met à nu les surfaces dentaires.</p>	<p>les effets des différents modes parafonctions car elle fragilise et</p>	

*Tableau 3 : Récapitulatif des mécanismes de l'usure dentaire de type érosive, ses étiologies et ses signes cliniques. (5)*

Ainsi la forme, la localisation, l'étendue, la couleur et les données recueillies lors de l'anamnèse sont des éléments permettant d'orienter la prise en charge du patient.

## **E. Prise en charge thérapeutique**

### **1. Approche clinique**

Dans le cas d'un patient atteint d'usure dentaire généralisée modérée à sévère par érosion, l'approche moderne de sa prise en charge se compose de trois étapes : l'investigation clinique, la planification - exécution du plan de traitement et la maintenance. (3)

Dans la littérature, plusieurs cas cliniques ont proposé diverses techniques de prises en charge. Cependant, au vu du niveau de preuves aucune ne peut prévaloir sur une autre. Une revue systématique de la littérature a pu mettre en avant différents éléments conseillés. Il s'agit de l'utilisation de cires diagnostiques, de moyens de prévisualisation de la morphologie des dents. Concernant l'occlusion, l'utilisation de la relation centrée est utilisée comme position occlusale de référence et thérapeutique. Pour la dimension verticale, il s'agit de tester l'augmentation de dimension verticale sur articulateur puis sous provisoires. Concernant les matériaux de restaurations définitives, les résines composites comme les céramiques sont indiquées. Enfin, une gouttière de protection et un suivi régulier sont recommandés afin de pérenniser les résultats. (11)

### **L'anamnèse**

Outre le questionnaire médical commun à tous les patients, le praticien doit porter un intérêt particulier à ces catégories.

- Les habitudes de brossage dentaire (brosse à dent à poil dur, dentifrice abrasif).
- Le régime alimentaire (fibres insolubles, agrumes, sodas, boissons énergétiques).
- Présence ou non de trouble du comportement alimentaire - TCA (problèmes psychologiques, psychiatriques).
- Présence ou non de reflux gastro-œsophagien - RGO (régurgitation, vomissements).
- Bruxisme de l'éveil et/ou du sommeil.



Ce sont elles qui vont permettre d'affiner le diagnostic sur le type d'usure et son étiologie en plus des examens exo et endo-buccaux, afin de nous guider dans la prise en charge du patient. (3)

### **L'examen clinique**

L'examen exo-buccal du patient permet d'analyser l'harmonie du visage au travers des lignes de référence horizontales et verticales. La ligne bi-pupillaire est la ligne de référence horizontale majeure. Le plan incisif doit donc être parallèle à cette dernière.

L'axe de symétrie vertical permet l'alignement des milieux interincisifs. La ligne du sourire, la position des lèvres, la hauteur de gencive font aussi parti des éléments mis en relation. (12)

L'examen exo-buccal permet de comparer les hauteurs des étages de la face. Une diminution de l'étage inférieur peut traduire une perte de dimension verticale d'occlusion, fréquemment présente chez les patients atteints d'usure. (3,13)

Ce sont des éléments d'analyse esthétique prérequis lors de reconstruction esthétique et fonctionnelle.

L'examen clinique endobuccal permet de mettre en évidence les signes cliniques d'usure dentaire (érosion, attrition, abrasion, abfraction) et d'établir le diagnostic différentiel.

Il sera possible de noter la présence de facteurs de risques locaux comme les malocclusions, le risque carieux, les maladies parodontales, l'insuffisance salivaire (quantitatif ou qualitatif). (7)

### **Phase de décision de la prise en charge**

La décision de proposer une thérapeutique doit être guidée par les doléances du patient. Elles peuvent être des sensibilités et/ou douleurs, des difficultés à mastiquer et manger, esthétiques, et la perte tissulaire des tissus dentaires.

Les facteurs étiologiques mis en évidence lors de l'examen clinique doivent faire l'objet de prévention auprès du patient, instaurant une prise en charge pluridisciplinaire.

Cependant toutes les usures dentaires, érosives ou non, n'indiquent pas obligatoirement un traitement de restauration. En effet, en fonction de l'âge du patient, de l'activité ou non de l'usure, le praticien et le patient doivent pouvoir refuser ou non, si le traitement s'avère complexe et coûteux.

Loomans B et al. Proposent un graphique décisionnel aidant à la décision thérapeutique (fig. 6). Ils distinguent clairement la différence entre une usure sévère et une usure pathologique. Une usure sévère correspond à une perte tissulaire supérieure ou égale à un tiers de la couronne clinique dentaire avec exposition dentinaire, tandis que l'usure pathologique est considérée comme une usure active. C'est la cinétique d'évolution qui déterminera la dimension physiologique ou pathologique. (14)

En fonction de l'âge ou du patient l'usure dentaire est...

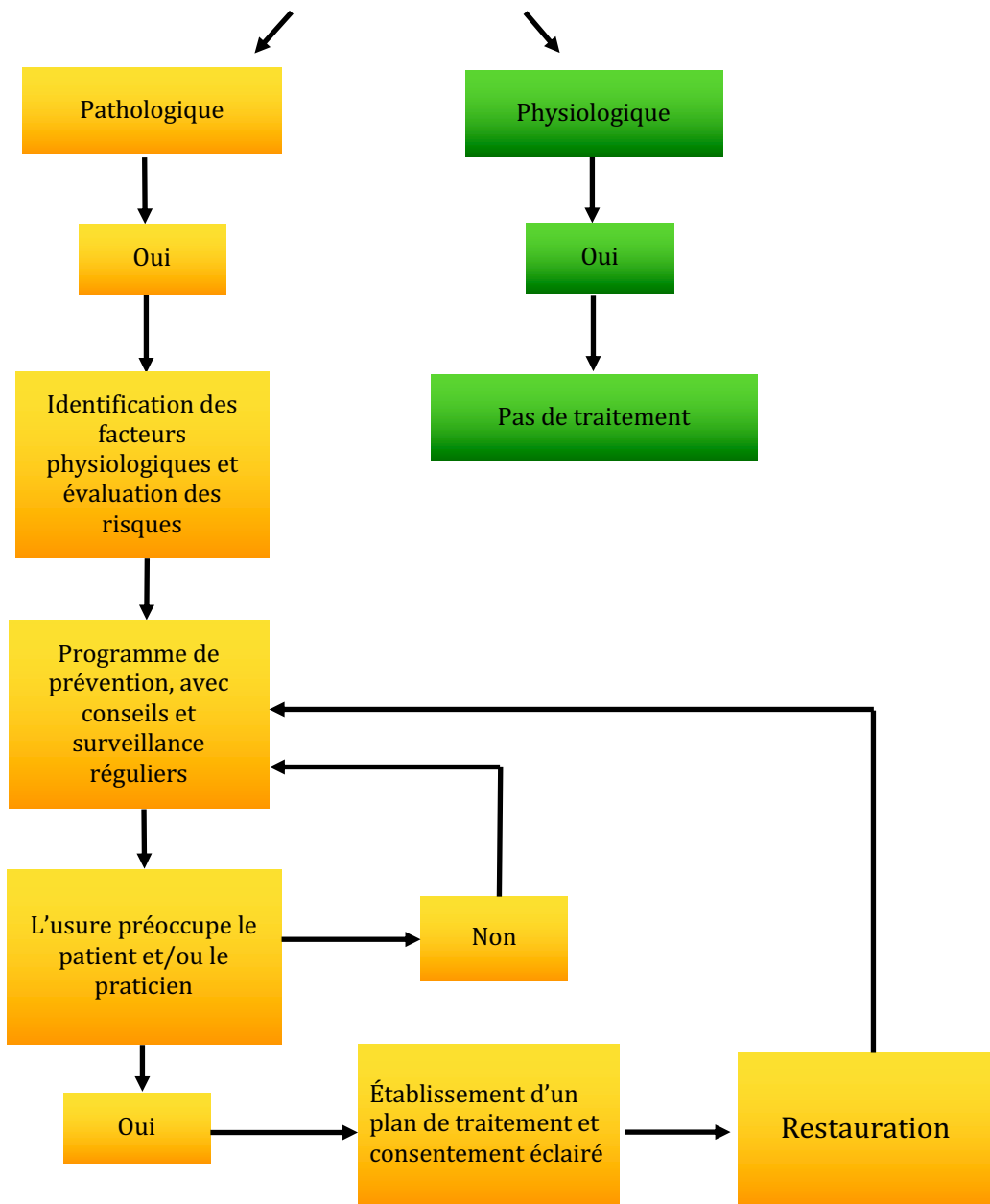


Figure 6 : Graphique décisionnel thérapeutique d'après les recommandations européennes actuelles. Loomans B, et al. 2017. (14)

Lorsqu'il est décidé de proposer un traitement de restauration des lésions d'usures, dans les cas d'atteinte généralisée, il s'agit de réhabilitations globales pluridisciplinaires.

Afin de proposer au patient la meilleure prise en charge, nous devons dans un premier temps réaliser une analyse globale du cas par montage en articulateur. Puis l'utilisation de cires diagnostiques (wax-up), l'augmentation de DVO, la nouvelle ligne du sourire doivent être étudiées sur modèles pour ensuite être testées en bouche de façon provisoires par le biais de mock up.

Cela permet une validation par le patient et par le praticien des changements apportés (esthétiques et fonctionnels) et le passage à la phase des restaurations d'usage.

En exemple, la « 3 steps technique » proposée par Vailati F propose de restaurer en premier les secteurs postérieurs, puis les secteurs antérieurs, à l'aide de techniques directes (composites partiels directs) ou indirectes (restaurations partielles indirectes en résine composite ou en céramique, couronnes). (15)

### **Maintenance**

Une fois le patient réhabilité, la phase de maintenance et de suivis réguliers commence.

Le but étant de réduire les attaques acides des tissus durs et de protéger les dents du stress mécanique. Cela passe par un régime alimentaire contrôlé, des rendez-vous médicaux, et une gouttière de protection nocturne. Car l'occlusion n'est ni la cause ni le traitement des parafunctions.

La réalisation d'une gouttière de protection permet d'éviter l'usure des dents intactes et celles présentant des matériaux de restaurations. Durant cette phase, le praticien peut être amené à réaliser des retouches voir des remplacements de certaines restaurations ou même d'en ajouter. (3)

## **2. Indices de mesures de l'usure dentaire et analyse des dents antérieures**

L'usure érosive des dents antérieures est celle qui a le plus d'impact pour le patient. La perte d'émail engendrée avec l'apparition progressive des plages dentinaires impacte fortement l'esthétique. Elles sont raccourcies, perdent leur anatomie, ont une teinte plus jaune-orange. Les embrasures disparaissent et la ligne du sourire change. (16)

Plusieurs auteurs ont proposé des scores et classifications afin d'évaluer l'usure dentaire. Cela permet de prendre en compte différents paramètres utiles au choix de traitement et au pronostic.

## 2.1. TWI (Tooth Wear Index)

Il s'agit de l'un des premiers indices utilisés pour quantifier et évaluer l'usure dentaire. Il a été développé par Smith et Knight en 1984. Ils évaluent l'usure dentaire sur les 4 faces visibles de toutes les dents (tableau 4).(17)  
Cependant, ce score peut être chronophage et nécessite une aide informatique. (18)

Score	Surface	Critères
0	Vestibulaire/Lingual/Occlusal/Incisal (V/L/O/I)  Contour (C)	<ul style="list-style-type: none"> <li>- Pas de perte de surface amélaire</li> <li>- Pas de perte de contour</li> </ul>
1	V/L/O/I  C	<ul style="list-style-type: none"> <li>- Perte amélaire</li> <li>- Perte minimale de contour</li> </ul>
2	V/L/O  I  C	<ul style="list-style-type: none"> <li>- Perte amélaire avec exposition dentaire de moins d'1/3 de la surface</li> <li>- Perte amélaire avec exposition dentinaire</li> <li>- Perte de moins de 1mm de profondeur</li> </ul>
3	V/L/O  I C	<ul style="list-style-type: none"> <li>- Perte amélaire avec exposition dentaire de plus d'1/3 d'exposition dentinaire</li> <li>- Perte amélaire et dentinaire</li> <li>- Perte de 1 à 2mm de profondeur</li> </ul>
4	V/L/O  I C	<ul style="list-style-type: none"> <li>- Perte amélaire avec exposition dentaire de plus d'1/3 d'exposition dentinaire</li> <li>- Perte amélaire et dentinaire</li> <li>- Perte de 1 à 2mm de profondeur</li> </ul>

Tableau 4: Tooth Wear Index, d'après Smith et Knight. (17)

## 2.2. Score BEWE

Bartlett et al. en 2008 ont proposé un examen clinique, permettant de trouver un score : Basic Erosive Wear examination (BEWE).

Il s'agit d'examiner toutes les dents (excepté dents de sagesse), réparties par sextant, et de les noter en fonction du degré de perte tissulaire (tableau 5). L'indice le plus élevé du sextant est conservé puis tous sont additionnés, permettant d'obtenir un score final. Enfin des recommandations pour la prise en charge sont proposées (tableau 6). (19)

Scores	Signes cliniques
0	Absence d'érosion dentaire
1	Perte de substances initiales avec altération de la structure de surface
2	Défaut distinct, perte tissulaire <50% de la dent
3	Perte tissulaire > 50% de la dent

*Tableau 5 : Score et signes cliniques associés pour la détermination du BEWE. (D'après Barlett et al. 2008) (19)*

Niveau de risque	Score (S) cumulé des sextants	Prise en charge du patient
Aucun	$\leq 2$	<ul style="list-style-type: none"> <li>• Maintenance et suivi habituel</li> <li>• Nouveau BEWE à 3 ans</li> </ul>
Faible	$3 < S < 8$	<ul style="list-style-type: none"> <li>• Évaluation des habitudes alimentaires et d'hygiène</li> <li>• Maintenance et suivi habituel</li> <li>• Nouveau score BEWE à 2 ans</li> </ul>
Moyen	$9 < S < 13$	<ul style="list-style-type: none"> <li>• Évaluation des habitudes alimentaires et d'hygiène</li> <li>• Identifier le facteur étiologique principal</li> <li>• Approche en augmentant la résistance des tissus dentaires résiduels (fluoration)</li> <li>• Suivre l'évolution de la pathologie avec photos et modèles <ul style="list-style-type: none"> <li>• Contrôle tous les 6 -12 mois</li> </ul> </li> </ul>
Élevé	$\geq 14$	<ul style="list-style-type: none"> <li>• Évaluation des habitudes alimentaires et d'hygiène</li> <li>• Identifier le facteur étiologique principal</li> <li>• Approche en augmentant la résistance des tissus dentaires résiduels (fluoration)</li> <li>• Envisager restauration dans les cas à progression rapide</li> </ul>

*Tableau 6 : Attitude clinique en fonction du score BEWE obtenu d'après Barlett et al. (2008) (19)*

### **2.3. Classification ACE**

Outre le score BEWE, Vailati F et Belser C, ont créé une classification afin de quantifier la sévérité de la perte tissulaire des dents antérieures : Anterior Clinical Erosive classification (ACE).

La classification ACE se concentre particulièrement sur la perte tissulaire des dents antérieures dès le stade le plus précoce comparé à la classification BEWE. Cela prouve l'utilité de diagnostiquer le plus tôt possible les cas d'usure dentaire et de proposer une prise en charge thérapeutique pour les secteurs antérieurs respectant le gradient thérapeutique, autrement dit, d'être minimalement invasive. Elle se base sur la quantité de dentine exposée des zones palatines, du niveau des bords libres et de la perte de vitalité pulpaire (tableau 6). Des éléments importants à la prise de décision. (20)

Classe	Émail palatin	Dentine palatine	Longueur du bord incisif	Émail vestibulaire	Vitalité pulpaire	Traitements suggérés
I	Diminué	Non exposée	Préservé	Préservé	Préservée	Pas de traitement
II	Absent au niveau des points de contacts	Légèrement exposée	Préservé	Préservé	Préservée	Composites palatins
III	Absent	Franchement exposée	Perte $\leq$ 2mm	Préservé	Préservée	Onlay palatin
IV	Absent	Très exposée	Perte $\geq$ 2mm	Préservé	Préservée	Approche « sandwich »
V	Absent	Très exposée	Perte $\geq$ 2mm	Franchement diminué	Préservée	Approche « sandwich » (Expérimental)
V	Absent	Très exposée	Perte $\geq$ 2mm	Absent	Absente	Approche « sandwich » (Hautement expérimental)

Tableau 7 : Classification ACE (Anterior Clinical Erosive) d'après Vailati F, Belser C, U 2010.

(20)



## 2.4. Système d'évaluation de l'usure dentaire « SEUD » (ou TWES en anglais)

Wetselaar P et Lobbezoo F, en 2016 ont publié un système global qui permet de qualifier, quantifier et classer tous les types d'usure dentaire : le système d'évaluation de l'usure dentaire (SEUD). Il se compose de deux modules : un module diagnostic (qualification, quantification et enregistrement de l'usure) et un module de prise en charge (doléances du patient, niveau de difficulté) (tableau 8). (21)

Ils permettent au praticien d'obtenir un diagnostic et une prise en charge en conséquence.

Modules diagnostic	
Diagnostic de base (praticien généraliste)	
Module de qualification Module de quantification, module de dépistage Ou Module de quantification, hauteur couronne clinique Module d'enregistrement de l'usure dentaire (radiographies intra-orales, moulages)	
Diagnostic étendue (spécialiste)	
Module de quantification, occlusal/ incisif et non occlusal/non incisif à granulométrie Module antécédents dentaires, questionnaires Module analyse salivaire	
Module traitement et prise en charge	
Module doléances du patients VS motifs du praticien pour commencer le traitement/ prise en charge	
Modules début du traitement/ prise en charge	
Module niveau de difficulté	

*Tableau 8 : Système d'évaluation de l'usure dentaire (SEUD) : vue d'ensemble des modules (d'après Wetselaar P et Lobbezoo F, 2016). (21)*

Le module de diagnostic qualitatif permet d'identifier le type d'usure qui prévaut sur les autres en fonction des signes cliniques notables en bouche. Il permet également d'identifier si l'usure est arrêtée ou active (tableau 9).

Signes cliniques d'usure dentaire d'origine chimique (érosion) à la fois intrinsèque et extrinsèque.	Signes cliniques d'usure intrinsèque d'origine mécanique (attrition)	Signes cliniques extrinsèque d'origine mécanique (abrasion)
<ol style="list-style-type: none"> <li>1. Usure occlusale « en creux », formation d'un « sillon » incisif, « cratérisation », effacement des cuspides et des sillons.</li> <li>2. Usure sur les surfaces non-occlusales</li> <li>3. Restaurations en surplomb</li> <li>4. Concavités larges sur la surface lisse de l'émail. Les zones convexes s'aplatissent ou des concavités apparaissent, la largeur excède la profondeur.</li> <li>5. Translucidité incisive accrue</li> <li>6. Amalgames d'aspect propre, non terni.</li> <li>7. Préservation d'un pourtour d'émail à proximité du sulcus gingival.</li> <li>8. Absence de plaque, de décoloration ou de tartre.</li> <li>9. Hypersensibilité</li> <li>10. Surface d'aspect lisse, satiné et brillant ou glacé et satiné, parfois mat.</li> </ol>	<ol style="list-style-type: none"> <li>1. Faces brillantes, plates et lustrées.</li> <li>2. Même degré d'usure de l'émail que de la dentine</li> <li>3. Usure uniforme sur les surfaces occlusales, caractéristiques identiques sur les dents antagonistes</li> <li>4. Fracture possible des cuspides ou des restaurations</li> <li>5. Indentation dans la joue, langue et/ou les lèvres.</li> </ol>	<ol style="list-style-type: none"> <li>1. Généralement localisés sur les zones cervicales des dents</li> <li>2. Lésions plus larges que profondes</li> <li>3. Les prémolaires et les cuspides sont généralement affectés.</li> </ol>

*Tableau 9 : Module qualification de l'indice TWES. (21)*

Le module diagnostic quantitatif permet de mesurer la sévérité des lésions d'usure. Il s'agit de système d'attribution de points qui évalue par sextant au niveau occlusal et incisal. Seul le score le plus élevé du sextant est conservé.

- 0 = pas d'usure visible ;
- 1 = usure visible de l'émail ;
- 2 = usure visible avec exposition de la dentine et perte de hauteur de la couronne clinique <1 ;
- 3 = perte de la couronne clinique > 1/3 mais <2/3 ;
- 4 = perte de la couronne clinique > 2/3).

En plus, des précisions sont apportées :

- localisée (1 ou 2 sextants)
- généralisée (3 à 6 sextants).

Une fois ces deux modules analysés, le score TWES propose un module pour initier une prise en charge.

### **3. Évaluation et suivi**

L'utilisation de la photographie, de modèles en plâtre et de modèles 3D permettent également d'estimer l'évolution de l'érosion au cours du temps de façon visuelle plutôt qu'un rapport écrit dans le dossier patient. (7)

### **4. Le gold standard des techniques de prise en charge d'usures généralisées : La 3 steps technique**

Une approche à la fois biomimétique et ultra conservatrice est proposée par Francesca Vailati en 2008 : la « Three steps technique ». Elle promeut l'utilisation des restaurations partielles adhésives antérieures et postérieures s'inscrivant parfaitement dans le concept du gradient thérapeutique. (15,22)

Cette technique permet une réhabilitation des cas d'érosion sévère généralisée en trois grandes étapes.

La première étape est la réalisation du projet esthétique par cires diagnostiques au niveau des faces vestibulaires maxillaires et l'évaluation du plan d'occlusion.

La deuxième correspond à réhabiliter les secteurs postérieurs par cires diagnostiques à la dimension verticale choisie et recréer une occlusion fonctionnelle.

Puis en dernier, rétablir le guide antérieur. (15)

Les solutions thérapeutiques actuelles des patients atteints d'usure dentaire, se doivent d'être autant que possible, additifs et non soustractifs. En effet, les techniques

conventionnelles seraient la réalisation de couronne ce qui accentuerait la perte tissulaire déjà présente, et pourraient également engendrer la perte de la vitalité pulpaire. Les techniques minimalement invasives directes et/ou indirectes sont donc privilégiées. (14)

### **III. Les techniques directes et/ou indirectes indiquées dans la restauration des secteurs antérieurs**

#### **A. Préalables**

Avant le choix de la technique de restauration, des étapes sont nécessaires afin de garantir le bon déroulement de la prise en charge.

La réalisation du projet esthétique et fonctionnel, avant toutes interventions, dans les cas de réhabilitation globale de patient atteint d'usure généralisée plus ou moins sévère, est indispensable. Elle permet au praticien et au patient de visualiser, de valider, et de guider le plan de traitement. Il peut se réaliser de manière virtuelle à partir de photographies, à partir de moulages en plâtre accompagnés d'un montage sur articulateur. Grâce à ces éléments fournis au laboratoire, des céroplasties diagnostiques seront réalisées (wax-up). Il est également possible d'utiliser la technique de "free hand composite up » pour les secteurs antérieurs. Cette technique permet d'analyser directement en bouche (mock up) le résultat recherché. (21,23,24)

Muts et al. dans une revue systématique de la littérature ont conclu concernant le choix du concept occlusal, l'utilisation de la relation centrée comme position occlusale de référence et position thérapeutique.

Ils ont émis plusieurs conclusions :

La relation centrée doit être utilisée comme position occlusale de référence et position thérapeutique.

L'augmentation de la dimension verticale (si nécessaire) doit être testée sur articulateur (montage avec un arc facial et en relation centrée) dans le respect des courbes d'occlusion. Puis en bouche, à l'aide de provisoires. (11)

## 1. Augmentation de la Dimension Verticale d'Occlusion

### Définition

La dimension verticale d'occlusion (DVO) est définie par la hauteur de l'étage inférieur mesurée entre deux repères (sous-nasal - gnathion) lorsque les arcades sont en occlusion d'intercuspidie maximale. (25)

### Indications et facteurs décisionnels

L'augmentation de la dimension verticale d'occlusion doit être réfléchie et son indication posée. En effet, la présence d'usure dentaire n'entraîne pas obligatoirement une perte de DVO. Cela dépend de la vitesse de progression et s'il y a présence de phénomènes de compensation alvéolaire (souvent retrouvés au secteur antérieur).

Son utilisation dans les cas de réhabilitation globale, permet d'aménager, au niveau postérieur, de l'espace prothétique pour les futures restaurations en préservant au maximum les tissus dentaires. Cela est facilité par la dentisterie adhésive. En antérieur, elle donne la possibilité de rétablir un guidage antérieur fonctionnel et esthétiquement satisfaisant. (13)

Différents indicateurs sont à analyser avant la prise de décision. Cependant le critère primordial est de vérifier cliniquement l'intégrité fonctionnelle des ATM. Dans certains cas comme les dysharmonies dentaire (openbite) ou squelettiques (long face syndrome) l'augmentation de la DVO est contre-indiquée (tableau 10). (13)

- *Indicateurs généraux* : adaptabilité de l'ATM, adaptabilité neuro musculaire, esthétique.
- *Indicateurs squelettiques* : contact bilabial, typologie squelettique céphalométrique.
- *Indicateurs dentaires* : occlusaux (relations dents antérieures, recouvrement, surplomb) prothétique (hauteur prothétiques antérieure et postérieure). (25)

Il est également à noter la présence d'éléments favorables et défavorables d'une augmentation de DVO.

Éléments favorables	Éléments défavorables
Hypodivergent	Hyperdivergent
Relation incisive de Classe III	Guide antérieur dysfonctionnel (excès) ou afonctionnel (insuffisance) Surplomb incisif excessif, faible recouvrement, béance antérieure
Supraclusion	Incompétence labiale
Perte de hauteur de l'étage inférieur de la face	

*Tableau 10 : Éléments favorables et défavorables à l'augmentation de la dimension verticale d'occlusion. (25)*

### **La règle des tiers**

Lorsque l'on augmente la DVO, la règle des tiers s'applique. En effet, elle induit la rotation de la mandibule autour de son axe charnière terminal et entraîne une augmentation croissante de l'espace inter-arcades des 2ème molaires jusqu'aux incisives centrales. Ces points de mesures et le respect des courbes occlusales permettent d'orienter le choix des techniques de restaurations et des corrections occlusales à apporter lors de l'analyse sur articulateur des modèles d'études montés en relation centrée.

L'ouverture entre la tige incisive et la table incisive est trois fois l'ouverture entre les 2ème molaires et l'ouverture entre les incisives centrales est deux fois celle entre les 2èmes molaires (tableau 11). (25)

2ème Molaires	Incisives	Tige incisive
1	2	3
2	4	6
3	6	9

*Tableau 11 : Règle des tiers pour une même variation angulaire de la DVO (en mm, pour une distance horizontale de 80mm entre condyle et bord incisif) (25)*

Lorsque l'intégrité des ATM est vérifiée, un consensus sur une augmentation sans risques (pas de problèmes d'adaptation ou de réactions pathologiques) de DVO jusqu'à 5mm inter-incisif a été établi. Il s'agit d'une balance clinique au niveau antérieur (rétablissement guidage antérieur fonctionnel et esthétique en accord avec le sourire) et au niveau postérieur (espace prothétique suffisant pour les restaurations tout en respectant la préservation tissulaire). (25)

### **Comment augmenter la DVO**

Plusieurs auteurs ont proposé des protocoles d'augmentation de la DVO et des schémas occlusaux. Ces différentes techniques sont regroupées dans un tableau (tableau 12) par le Dr JF Lasserre. (24)

Auteurs	Matériaux	Analyse pré-prothétique	Phase Reconstructrice	Concepts occlusaux
<b>BL DAHL1915 NJ POYSER</b>  Dahl concept <i>Approche clinique</i>	Postérieur : dents naturelles  Antérieur : Couronnes céramo-métalliques	Montage sur articulateur	PPMA Chrome Cobalt transitoire de suroclusion ou collage palatin des composites dans l'évolution du « Dahl Concept »  Ajustage occlusal postérieur Couronnes céramiques antérieures	Compensation alvéolo-dentaire postérieure par égression orthodontie  Détermination de la DVO de reconstruction par appréciation clinique sur le guide antérieur  <i>Concept de montage non précisé</i>
<b>A LUSSI 2015</b>  Stamp technique <i>Approche clinique</i>	Postérieur : composites directs ou semi-directs  Antérieur : composites ou céramique RAC	Arc facial Montage en articulateur en OIM initiale Wax-up Clés postérieures en silicone en deux pièces V+L	Restaurations en composite postérieures directes  Restaurations en composite ou céramique antérieures	Détermination de la DVO de reconstruction sur articulateur  <i>Montage en OIM initiale</i>
<b>F VAILATI 2008</b>  3 steps technique <i>Approche clinique</i>	Postérieur : composites directs ou indirects ou RAC  Antérieur : composites + céramique Technique sandwich RAC	Arc facial Montage en articulateur en OIM initiale Step 1= esthétique Wax up vestibulaire antérieur+ clefs pour Mock up en bouche. Step 2 : DVO et engrènement postérieur wax-up latéral 4-5-6 + clefs pour composites directs d'augmentation de DVO.	Step 3 = guidage antérieur Restaurations permanentes en composite palatins maxillaires directes ou indirectes fermeture du guide antérieur  Restauration permanentes vestibulaires maxillaires par facettes de céramique  Restaurations permanentes postérieures travail par quadrants overlays composite ou céramique	Détermination de la DVO de reconstruction sur articulateur à step 2  Engrènement mésialé dans les Cl 2 si nécessaire pour conserver le guidage antérieur immédiat avec des morphologies normales  <i>Montage en OIM initiale</i>
<b>JD ORTHLIEB 2011</b>  OCTA concept des réhabilitations totales <i>Approche gnathologique fonctionnelle</i>	Postérieur : céramique stratifiée Onlay ou CCC ou CCM  Antérieur : céramique stratifiée ou RAC ou CCC ou CCM	Arc facial Cire de RC Montage en articulateur en ORC + programmation Projet esthétique par Wax-up Provisoires de laboratoire	Plan horizontal de référence Position mandibulaire de référence DVO thérapeutique Situation des dents antéro-mandibulaires Courbes de Spee et plan d'occlusion Pentes de guidage Courbe de Wilson et concept de guidage	Détermination de la DVO de reconstruction sur articulateur + validation clinique et si nécessaire céphalométrique  <i>Montage en ORC « myostabilisée »</i>
<b>FRADEANI 2009</b>  MIPP Minimally Invasive Prosthetic Procedure <i>Approche gnathologique</i>	Postérieur : tout céramique RAC ou couronne RMIPP céramocéramique  Antérieur : céramiques stratifiées RAC ou céramocéramique	Arc facial Références faciales Cires de RC Montage en articulateur en ORC+ programmation Wax up Provisoires de laboratoire jusqu'à 2 jeux modèles de la prothèse définitive.	Prises d'empreintes multiples par arcade et/ou quadrants pour montage alternés avec les modèles de la prothèse provisoire par arcade et/ou quadrants  Finition globale de la prothèse définitive	Détermination de la DVO de reconstruction sur articulateur + validation clinique par les provisoires  <i>Montage en ORC</i>
<b>JF LASSERRE I CHACALOV 2015</b>  CL5C Method <i>Approche gnathologique fonctionnelle</i>	Postérieur : tout céramique monolithique maquillée RAC ou céramocéramique  Antérieur : céramiques stratifiées feldspathiques ou au disilicate RAC ou céramocéramique	Arc facial + références faciales Jig antérieur de guidage myocentré + cire de RC Montage en articulateur en ORC Wax-up Secteur postérieur : provisoires de laboratoire ou direct par clefs en silicone Secteur antérieur : « free hand composite up »	Finition des 4 secteurs prémolomolaires RAC monolithiques mandibulaires puis maxillaires et ajustages de l'OIM en engrènement neutre  Finition du secteur incisive-canine mandibulaire en RAC Finition du secteur incisive-canine maxillaire en RAC ou céramo-céramique	Détermination clinique de la DVO de reconstruction par JIG antérieur transféré sur articulateur + validation clinique par le « free hand composite up » et provisoires en postérieur  <i>Montage en ORC « myocentrée » par JIG</i>

Tableau 12 : Différentes techniques d'augmentation de la DVO d'après JF Lasserre. (25)



## **Validation et temporisation**

Il est primordial de tester la nouvelle DVO choisie durant une phase de temporisation.

Celle-ci est courte lorsqu'il n'y a pas de pathologies pré excitantes, et lorsqu'elle est inférieur à 5mm en inter incisif.

Des réactions musculaires peuvent apparaître durant cette période et disparaître. Une augmentation dimension verticale fixe se montre plus confortable pour le patient.

Si elle est supérieure à 5mm et en présence de dysfonctions articulaires, la phase de temporisation sera plus longue, très prudente, voir même abandonnée. (25,27)

La décision d'augmentation de la DVO est une balance clinique entre le type squelettique, la classe d'angle, les courbes occlusales, l'efficacité du guide antérieur, la hauteur prothétique postérieure disponible, le respect tissulaire, les résistances mécaniques des restaurations, et l'esthétique. (25)

## **2. Phase provisoire**

La validation esthétique et fonctionnelle est indispensable dans chacune des techniques décrites. C'est durant cette phase de temporisation que la nouvelle DVO va être testée, les réglages occlusaux réalisés et l'esthétique confirmée par le patient et également son entourage. Cela sera permis par la réalisation de wax up et mock up. (13)

### **2.1. Cires diagnostiques (Wax-up)**

Le wax up correspond à la planification des futures restaurations sur les modèles en plâtre (et résine après impression 3D), il permet de déterminer les procédures cliniques et de laboratoire les plus adaptées afin de satisfaire les demandes fonctionnelles et esthétiques (espace prothétique disponible inter-arcades, respect courbes occlusales, design des dents et préservation tissulaire)

Il s'agit d'un outil de diagnostic, de communication entre praticien, patient, et prothésiste permettant des modifications réversibles jusqu'à validation. (13)

Le wax up est préférentiellement élaboré en deux temps. Un premier dit esthétique concernant uniquement les faces vestibulaires des dents 15 à 25 puis un deuxième comprenant toutes les dents.

L'apport des photographies et des logiciels comme le Digital Smile Design® facilite la première étape. Le praticien peut utiliser dans un premier temps la technique du « free hand composite up » puis réaliser une empreinte afin de transmettre les informations au laboratoire.

Le prothésiste fournit ensuite un wax up globale qui sera retranscrit en bouche à l'aide de technique d'iso moulage grâce à des clés en silicone et de résine bis-acryl : le mock up. (28)

## **2.2. Mock up**

Le mock up est l'équivalent clinique du wax up du prothésiste. Il en existe plusieurs types :

- Un mock up préliminaire-diagnostic obtenu par la free-hand technique
- Un mock up réalisé à partir du wax up du prothésiste et retranscrit en bouche grâce à l'utilisation de clé en silicone et de résine bis-acryl
- Un mock up provisoire permettant au patient de vivre le temps de la validation pour une phase de temporisation courte. (Lorsque celle-ci doit être prolongée, le mock up provisoire est « fixé » à l'aide de points d'etching sur les dents.) (13)

Ce dernier outil permet la validation esthétique et fonctionnelle du patient et du praticien, tester la nouvelle DVO, les réglages esthétiques et occlusaux avant de passer à la phase d'usage. (27)

Il sert également de guide aux préparations contrôlées des restaurations s'inscrivant dans les techniques minimalement invasives. (39)

## **B. Choix de la technique de restauration**

### **1. Restaurations directes**

Les restaurations directes sont réalisées à partir de résines composites. Celles-ci sont composées d'une phase organique (matrice résineuse) et d'une phase minérale comportant des charges de taille variable (propriétés mécaniques du matériau). Plus ces dernières sont petites, plus elles augmentent la résistance à l'usure et à l'abrasion. Les composites nano-chargés sont donc les plus indiqués dans les cas d'érosion dentaire. (30) Ces composites hybrides présentent un module d'élasticité proche de celui de la dentine ( $\approx 18,5$  GPa), mais éloigné de l'émail ( $\approx 82,5$  GPa). Le choix du composite est important car il existe des différences de propriétés mécaniques et esthétiques entre eux. (31)

Le choix des techniques de restaurations directes dans les cas de réhabilitation globale peut être intéressant. En effet, elles sont indiquées lorsqu'il s'agit d'un patient jeune, d'usures légères à modérées et de moyens financiers limités. (32)

Ces restaurations directes présentent de nombreux avantages : rapidité et gain de temps dû au faible nombre d'étapes laboratoire malgré l'analyse sur articulateur et l'utilisation de wax-up, de clés et de mock-up pour guider les préparations. Cela garanti également la reproductibilité et la fiabilité du rendu. (33,34,29)

De plus leur taux de survie est de 97% à 10ans, si elles sont réalisées dans le respect des techniques de collage et de leurs indications. (30) La complication la plus probable étant la fracture partielle, les résines composites présentent une facilité de réintervention notable. (35,36,37)

Elles possèdent également l'avantage d'être esthétiques, notamment dans les secteurs antérieurs avec la technique de stratification dite à main levée. Des masses avec des opacités différentes sont superposées. (23,38,39)

Elles permettent le respect de la préservation tissulaire. (33)

Cependant elles présentent de moins bons pronostic esthétiques et mécaniques dans le temps, plus particulièrement au niveau des dents postérieurs comparées aux techniques indirectes. (34,39)

Les techniques directes comme la stratification antérieure sont assez opérateur dépendant et donc peuvent s'avérer chronophage. En effet, la stratification des différentes masses de composites peut s'avérer complexe. Elle demande un certain sens artistique pour pouvoir reproduire la transparence, la texture et les caractérisations de la dent naturelle.

## **2. Restaurations indirectes**

Les restaurations indirectes de nos jours tendent à être essentiellement additives. Les matériaux qui les constituent se doivent d'être assemblés par collage tout en ayant des propriétés mécaniques et esthétiques durables.

On retrouve les céramiques feldspathiques, les vitrocéramiques (renforcée à la leucite, au disilicate de lithium et à la zircone), la zircone et les composites traités par CAD-CAM. (40)

Les céramiques ont un module d'élasticité proche de l'émail mais sont plus abrasives pour les dents antagonistes. Les matériaux composites et PICN traités par CAD/CAM présentent des modules d'élasticité et de dureté inférieurs aux céramiques et peuvent être des options intéressantes par leurs propriétés intermédiaires et leur coût moins élevé. (41,42)

Concernant la zircone il n'y a pas actuellement d'étude clinique de restaurations à la zircone ultrafines. Son collage s'avère plus fastidieux et présente de plus grands échecs de collage que les autres matériaux en raison de l'absence de phase vitreuse et de sa structure polycristalline (43)

Les restaurations indirectes ont l'avantage d'être biomimétiques, esthétiques, d'avoir une meilleure intégration parodontale et ajustage occlusal. Les techniques actuelles permettent un délabrement tissulaire moindre. (39) Et leurs propriétés mécaniques et esthétiques sont plus durables dans le temps comparé au restaurations directes. (40)

Cependant, la communication avec le laboratoire est importante. La mise en œuvre peut s'avérer plus difficile comme la phase de temporisation (en particulier sur dent pulpée) et leur coût est plus élevé. (39)

Enfin bien que leur taux de survie à 10 ans est plus élevé que les restaurations directes, les échecs sont plus compliqués à gérer. En effet, ces échecs peuvent complexifier la prise en charge comme lors de fractures de céramique, de décollements ou de caries secondaires. Ils peuvent aussi risquer l'économie tissulaire lorsqu'ils conduisent au traitement endodontique si la dent est pulpée. (44)

### **3. Adhésion et surfaces dentaires usées**

Le principe de l'adhésion aux tissus dentaires se fait principalement par rétention micromécanique. Un processus d'échange se crée par lequel les substrats dentaires inorganiques sont remplacés par la résine. Le mordantage va permettre la dissolution de la boue dentinaire (obtenue après fraisage) et la dissolution des cristaux d'hydroapatite. Cela permet la déminéralisation des surfaces dentaires entraînant des porosités au niveau de l'émail et la mise à nu des fibres de collagène de la dentine. Enfin l'application du primaire d'adhésion et de la résine adhésive permettra l'entrelacement de fibres collagéniques et de brides résineuses formant la couche hybride. (45,46)

L'émail est composé à 96% de matières minérales : principalement de cristaux d'hydroxyapatite, contrairement à la dentine qui en possède 70%. Cette dernière présente de nombreux tubulis dentinaires, dans lequel on retrouve du collagène (matrice organique). De ce fait l'émail est la surface la plus adaptée au collage. (45,46)

Cependant l'état de surface de l'émail et de la dentine en présence d'une usure érosive, diffèrent. Dans un premier temps, très souvent un bandeau amélaire résiduel le long du bord gingival est notable malgré la perte avancée selon le cas, ce qui est favorable. Mais en fonction du stade de l'usure de larges plages dentinaires peuvent être présentes. (4) Les tubulis dentinaires sont alors obstrués et la dentine sclérotique présente une surface hyperminéralisée résistante au mordantage. (47)

Il a été montré lors d'une étude en 2015 par Cruz JB et al., que la dentine érodée compromet le collage optimal dans le temps. (48) Afin de contrer cette problématique, il

est conseillé d'augmenter la rugosité de surface de la dentine érodée avec une fraise diamantée à grains fins pour améliorer la rétention micromécanique recherchée. (49)

Le choix de la technique de restauration doit être pris en confrontant différents éléments : le diagnostic, l'étiologie, l'âge du patient, la sévérité de l'usure, le besoin esthétique et fonctionnel, les doléances et moyens financiers du patient.

Actuellement, de nouveaux matériaux et techniques émergent tel que le composite injectable. (50)

Selon les fabricants il permettrait de s'affranchir des difficultés des stratifications antérieures et de traiter de façon reproductible de multiples restaurations. L'évaluation de son utilisation et ses résultats reste cependant peu documentés d'où l'utilité d'un suivi à court, moyen et long terme des différentes techniques disponibles.

#### **IV. Une nouvelle solution esthétique et fonctionnelle minimalement invasive pour réhabiliter les secteurs antérieurs : La technique du composite injecté ?**

##### **A. Objectif de la thèse**

L'objectif de cette thèse est de présenter une réhabilitation esthétique et fonctionnelle des secteurs antérieurs (mandibulaires) à l'aide de la technique du composite injecté au travers d'un cas clinique original et d'évaluer le résultat esthétique et fonctionnel à court et moyen terme.

##### **B. Présentation de la technique**

La technique du composite injecté est considérée comme une technique indirecte/directe. Elle utilise une clé en silicone transparent réalisée à partir du wax up. Cela permet une reproductibilité précise et prévisible des restaurations en composite, sans nécessité de préparation dentaire.

Ces restaurations sont réalisées avec un composite fluide injecté et polymérisé à travers la clé en silicone. (50) Ammanato R et al. avaient décrit en 2015 « The index technique » dont s'inspire cette nouvelle technique. Il s'agissait de placer un composite pré-chauffé sur la surface dentaire, puis de placer la clé transparente. (51)

La technique du composite injecté tente de proposer des restaurations composites esthétiques, simplifiées, prédictibles et précises tout en réduisant le temps au fauteuil. Elle permet aussi d'être un outil de communication essentiel entre le patient et le praticien sur le plan fonctionnel comme esthétique. Le matériau qu'elle utilise, le composite fluide injectable, a différentes applications (par exemple : restaurations esthétiques antérieures maxillaires, gestion de l'espace lors de traitement orthodontique, couronnes pédodontiques, guidage des tissus mous lors d'une pose d'implant immédiate unitaire en secteur antérieur). (52)

Douglas A. Terry et al. présentent sous forme de cas cliniques différentes applications de la technique. Ils précisent qu'elle peut être utilisée au long terme, pendant plusieurs mois, même pendant plusieurs années lors de restaurations pluridisciplinaires mais ne devrait pas être la restauration d'usage choisie lors d'une réhabilitation globale. (52)

De récentes études se sont penchées sur les nouvelles générations de composites fluides injectables. Elles auraient des performances similaires ou améliorées à certains composites conventionnels en fonction des indications. (53, 54, 55)

Torres et al, ne trouvent pas de différence significative après deux ans, pour les restaurations de classe II entre le nanocomposite conventionnel GrandioSo (VOCO) C et le nanocomposite hybride fluide GrandioSo (VOCO) heavy flow. (55)

Karaman et al, en viennent à la même conclusion (entre Grandio, VOCO et Grandio Flow, VOCO) concernant les restaurations des lésions cervicales non carieuses. (53)

Tandis que Gallo et al. indiquent que pour un composite fluide spécifique, son utilisation doit se limiter aux petites à moyennes restaurations : largeur de l'isthme inférieur ou égal à un quart de la distance intercupide. (56)

Dans une étude comparant trois composites fluides injectables (G-aenial Universal Flo; GC America ,G-aenial Flo ;GC America et Clearfil Majesty Flow ;Kuraray Noritake) Sumino et al. montrent qu'ils ont significativement une meilleure résistance à la flexion, un module d'élasticité plus élevé que les composites conventionnels de même fabricant

(Kalore; GC America et Clearfil Majesty Esthetic ;Kuraray Noritake). Par ailleurs, l'équipe de recherche et de développement de GC ont trouvé que ses deux composites de nouvelles générations obtenaient une meilleure persistance de brillance et de résistance à l'usure que les nanocomposites Filtek Suprême Ultra (3M ESPE), Herculite Ultra (Kerr), Clearfil Majesty ES-2 (Kuraray Noritake) et G-enial Sculpt (GC America) lors d'études in vitro. (54)

D'après les fabricants, ces nouveaux biomatériaux ont pour but d'offrir des propriétés mécaniques, physiques, esthétiques similaires ou meilleures que celles des composites déjà existants. Cela permet donc d'envisager des nouvelles applications et techniques de restaurations.

### **C. Présentation du matériau**

Les résines composites sont constituées d'une matrice organique résineuse et d'un renfort constitué de charges. La cohésion de ces composants est assurée par un agent de couplage, le silane. L'augmentation du taux de charges (%) permet l'augmentation des propriétés mécaniques (résistance à la traction, flexion, compression). La diminution de la taille de ces charges permet d'améliorer l'état de surface dont l'esthétique et la résistance à l'usure.

Les composites fluides conventionnels présentent un taux de charges faible. Leurs propriétés mécaniques et leur résistance à l'usure sont donc plus faibles et donc leurs indications sont limitées à de petites restaurations sans contraintes mécaniques. Cependant ils ont l'avantage d'avoir une bonne adaptation et d'être simple d'utilisation. (56)

Les progrès dans le domaine ont poussé les fabricants à développer de nouvelles familles de composites. GC propose le G-aenial Universal injectable, que nous avons utilisé dans le cadre de cette thèse. Leur dernière technologie bénéficierait d'un recouvrement total des charges de silane permettant une dispersion homogène et dense des charges ultrafines (150 nm) dans la matrice de résine monomère améliorée. Cela lui permettant d'avoir de très hautes résistances à la flexion et à l'usure, un polissage et une esthétique très favorables. De ce fait, ses indications peuvent être élargies à toutes les classes de cavités. (57)



## **V. Illustration de la technique au travers d'un cas clinique original**

### **A. Présentation du cas clinique**

#### **1. Démarche diagnostic**

##### **Interrogatoire, anamnèse, antécédents médicaux, traitements**

Un patient de 62 ans s'est présenté à l'Unité de Médecine Bucco-dentaire de l'Hôpital Xavier Arnoz au CHU de Bordeaux en 2019. Son motif de consultation concernait l'aspect esthétique de ses dents antérieures qu'il voyait rapidement se détériorer.

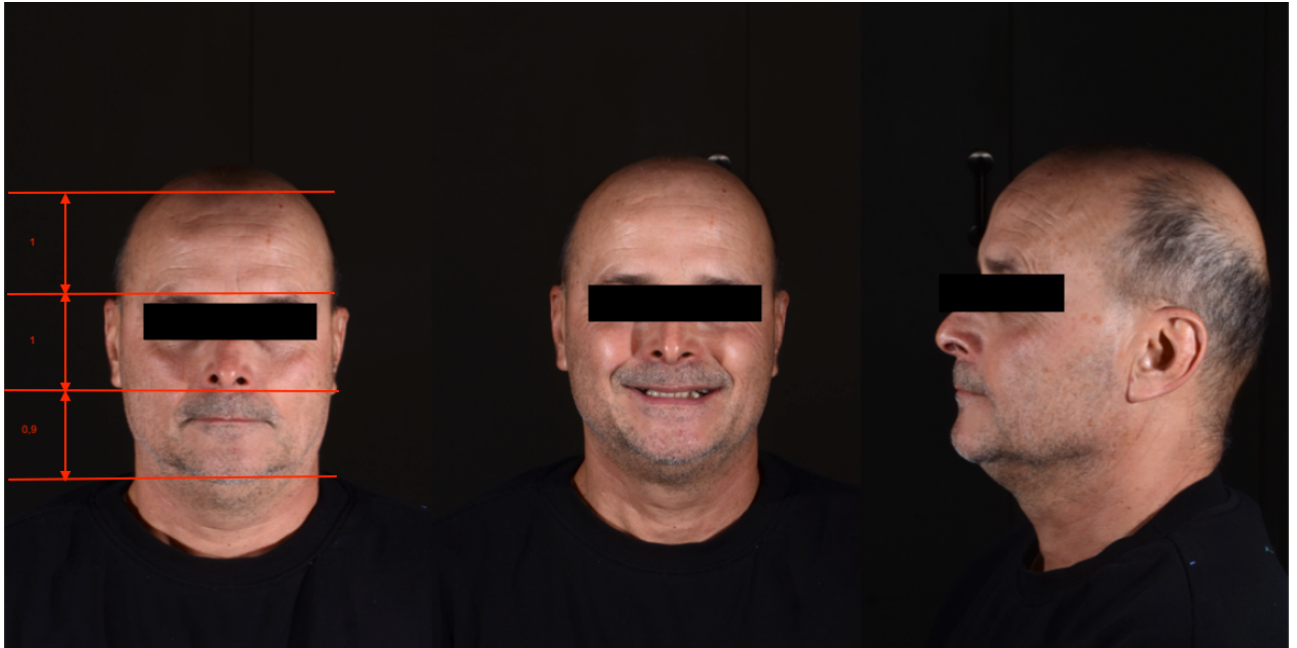À l'interrogatoire, le patient nous a rapporté qu'il présentait des antécédents de reflux gastro-œsophagiens. Il a précisé qu'il avait une alimentation régulière d'agrumes et de vinaigre et qu'il pensait être atteint de bruxisme nocturne. Il a également indiqué une hypertension artérielle ainsi qu'une hypercholestérolémie traitée (AMLOR, ATENOLOL, INERGY) et une consommation de tabac de 10 paquets/année.

À la première consultation, le patient ne prenait plus de traitements concernant ses reflux gastro-œsophagiens, et ne prenait pas de mesures préventives concernant son alimentation. Son hygiène bucco-dentaire était correcte.

Au vu du préjudice esthétique et fonctionnel, le patient était très motivé à réaliser une prise en charge globale mais possédait des moyens financiers modérés.

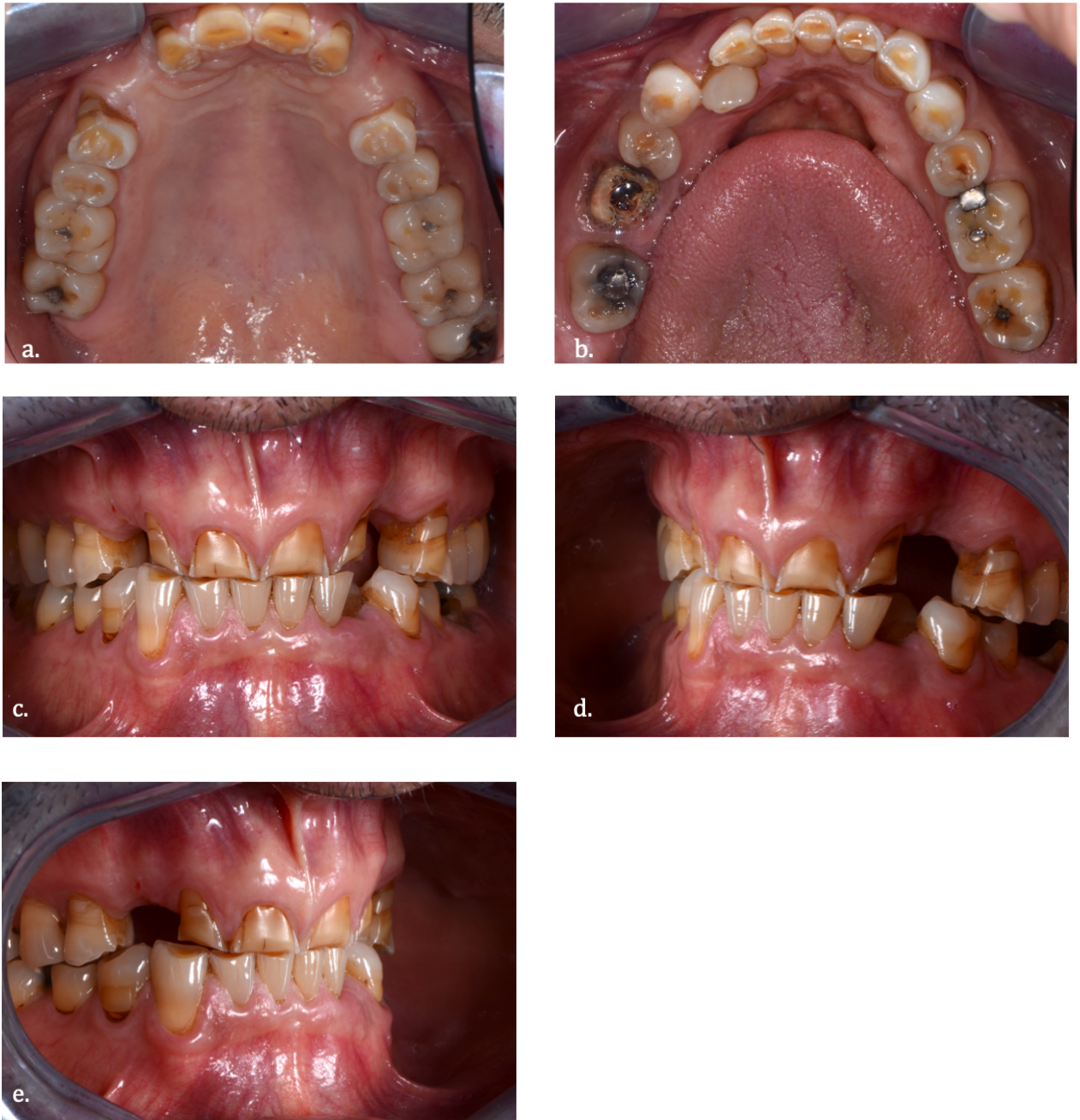À l'examen exo-buccal, une légère diminution de l'étage inférieur de la face est présente. Les photos de face laissent penser à une légère perte de dimension verticale d'occlusion (fig.7).

L'intégrité des articulations temporo-mandibulaires a été vérifiée, ne montrant aucun signes de claquements, craquements, ainsi qu'un trajet d'ouverture-fermeture rectiligne.



*Figure 7 : Photographies de face, du sourire et de profil. (Crédit Dr Boujemaq)*

À l'examen endo-buccal, le contrôle de plaque était correct, le patient présentait un biotype parodontale épais avec la présence d'inflammation et de saignements provoqués localisés au niveau des dents 22, 23, 33, 36. Une poche parodontale de 10mm était présente au niveau vestibulo-distale de la 36 (fig.8)



*Figure 8 : Photographies des arcades maxillaires et mandibulaires en vue occlusale (a, b) puis en OIM (c, d, e). Les dents 13 et 23 ont été extraites entre temps. (Crédit Dr Boujemaa)*

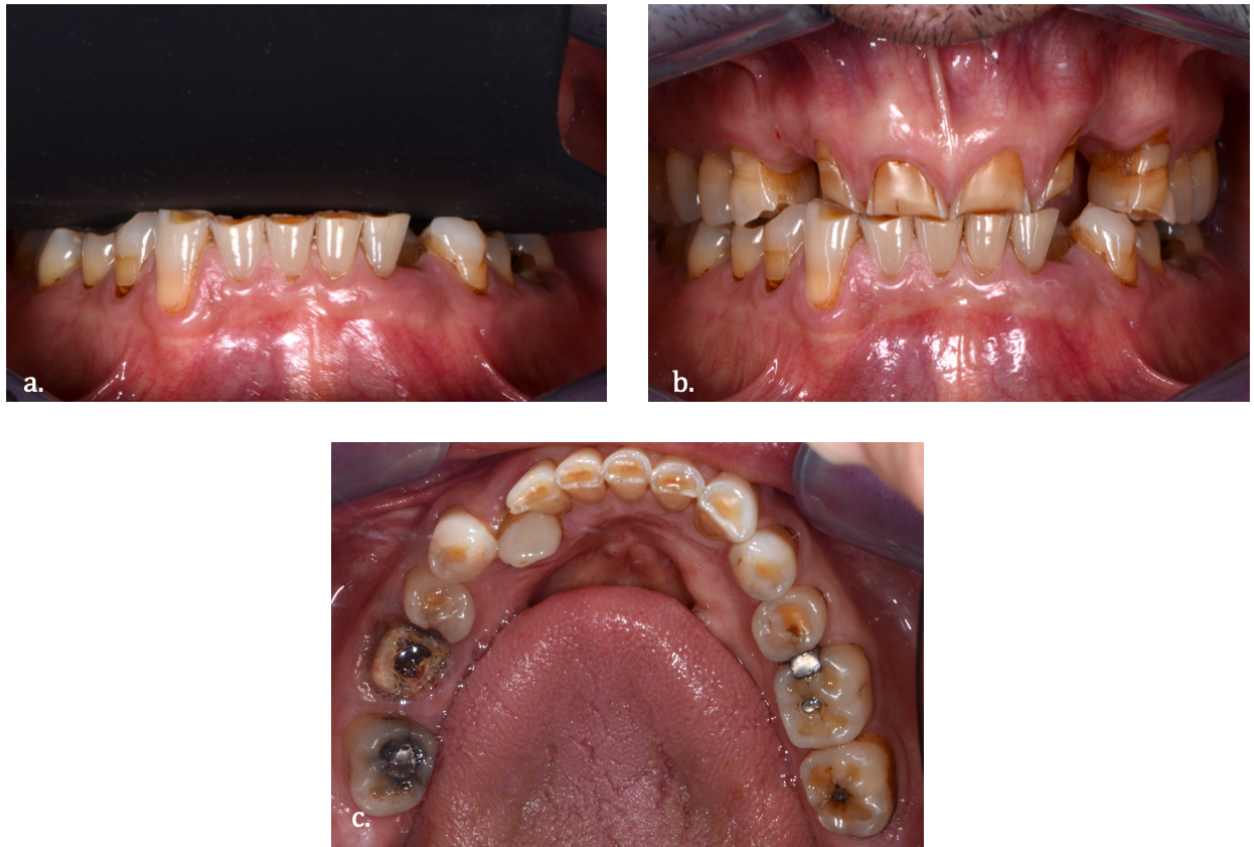La prise en charge de ce patient a nécessité une prise en charge globale pluridisciplinaire (prothèse fixée, implantologie, odontologie restauratrice etc.) afin de restaurer la fonction et l'esthétique. Une prévention appuyée des usures dentaires et de leurs origines et leurs conséquences a été menée.

Dans le cadre de cette thèse d'exercice illustrant la technique du composite injecté au travers de ce cas clinique, nous nous concentrerons sur le secteur concerné par la technique : le secteur incisivo-canins mandibulaire.

De ce fait, les étapes préalables à la réalisation clinique de la technique, telles que : l'analyse sur articulatoire, la réalisation du projet esthétique (wax-up et mock-up), la décision d'augmenter la DVO et la validation esthétique et fonctionnelle par la phase de temporisation sont indispensables et ont été effectuées au préalable.

Concernant les pertes tissulaires localisées au niveau du bloc incisivo-canins mandibulaire, les dents présentaient des pertes de substances amélo-dentinaires au niveau du bord libre concaves, lisses à satinées, de couleur jaune-orangées, ne se correspondant pas avec les dents antagonistes et présentant une marge émail-dentine. On retrouvait alors des signes cliniques appartenant à trois modes d'usure différents (fig. 9) :

- L'attrition avec des microsillons parallèles à la direction des frottements sur les faces vestibulaires et au bruxisme décrit par le patient.
- L'abrasion du fait de la marge émail-dentine et les concavités jaune-orangées. On remarque également, des restaurations cervico-vestibulaires en composite pouvant évoquer une des conséquences de l'abrasion.
- L'érosion avec des surfaces lisses à satinées, l'aspect de « sillon incisif », et les lésions ne se correspondent pas entre elles. Plus largement on s'aperçoit sur les faces occlusales des groupes prémolo-molaires des lésions concaves cupuliformes aux sommets cuspidiens. Et nous remarquons que les amalgames ne sont pas affectés. Il est important de rappeler que ce mécanisme d'usure potentialise les effets des autres modes d'usures.



*Figure 9 : Photographies des lésions d'usure du secteur incisivo-canins (a), en OIM (b) et de placarde mandibulaire en vue occlusale (c). (Crédit Dr Boujema)*

### **Examens complémentaires**

Les radiographies du patient telles que la radiographie panoramique ou les radiographies rétro-alvéolaires afin d'illustrer ce cas, n'ont pas été retrouvées. Cela est dû à la translation des dossiers papiers à numérisés au sein du service d'Odontologie de Xavier Arnozan.

### **Diagnostic**

L'analyse des éléments recrutés lors de l'anamnèse et des examens cliniques ont permis d'orienter le diagnostic vers une usure majoritairement érosive d'origine intrinsèque et extrinsèque. La particularité du mode d'usure par érosion est qu'il potentialise et aggrave les autres types d'usures et les conséquences de parafunctions tel que le bruxisme ici.

La localisation et la forme clinique des pertes de substance des incisives et canines d'après leur morphologie et les éléments de l'interrogatoire, semblent être d'origine mixte : érosion, attrition et abrasion. Cela démontre l'existence de l'interaction des différents modes d'usure et la complexité du diagnostic. En appliquant les différents indices de classifications des lésions d'usure au niveau des dents concernées par le cas clinique nous obtenons :

D'après le TWI, un score de 3 (perte de 1 à 2mm de profondeur sans exposition pulpaire).

D'après BEWE, un score pour le sextant incisivo-canin mandibulaire de 2 (défaut distinct, perte tissulaire <50% de la dent).

D'après TWES (SEUD) un score de 2 pour le module quantification (usure visible avec exposition de la dentine).

## **2. Approche thérapeutique**

### **2.1. Traitement de l'étiologie**

#### **2.1.1 Intrinsèque**

Nous avons conseillé au patient de prendre rendez-vous avec son médecin traitant et un gastro-entérologue afin de remettre en place un traitement (INEXIUM).

#### **2.1.2 Extrinsèque**

Nous avons expliqué au patient les types d'aliments et boissons pouvant causer une usure chimique et ainsi de changer ses habitudes alimentaires.

### **2.2. Planification prothétique**

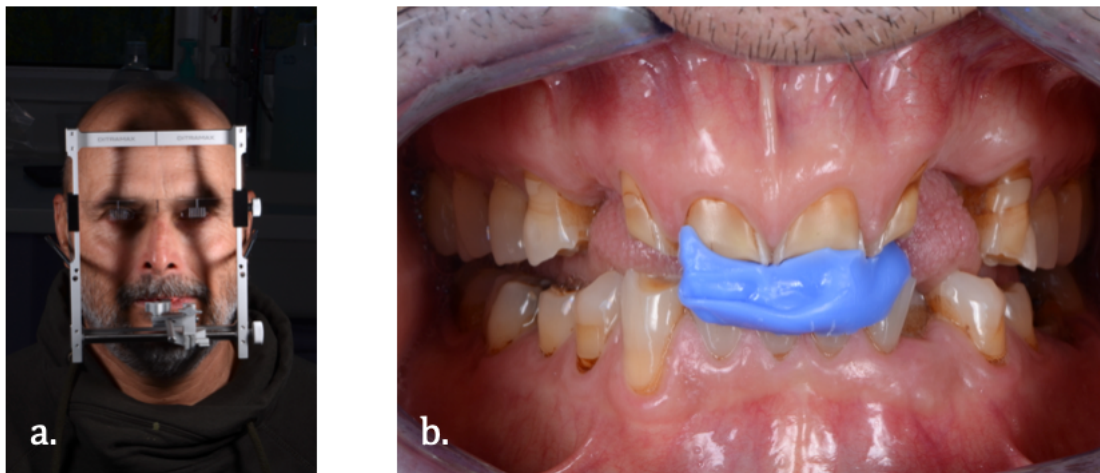
#### **2.2.1 Montage en articulateur et analyse occlusale**

Nous avons réalisé des empreintes à l'alginat ainsi qu'un enregistrement à l'arc facial en relation centrée et à l'aide du Ditramax pour réaliser le montage en articulateur semi-adaptable Quick Master (FAG) (fig.10a).

Le patient était en occlusion d'intercuspédie maximale équilibrée en statique. En dynamique, nous n'avions plus de fonction canine (car extraites) et le guide antérieur était a fonctionnel (insuffisant).

L'augmentation de la dimension verticale d'occlusion a été augmentée de 4 millimètres au niveau de la tige incisive, soit 1,33 millimètres en postérieur et 2,66 millimètres en antérieur). Un JIG de Lucia a permis de valider celle-ci (fig.10b).

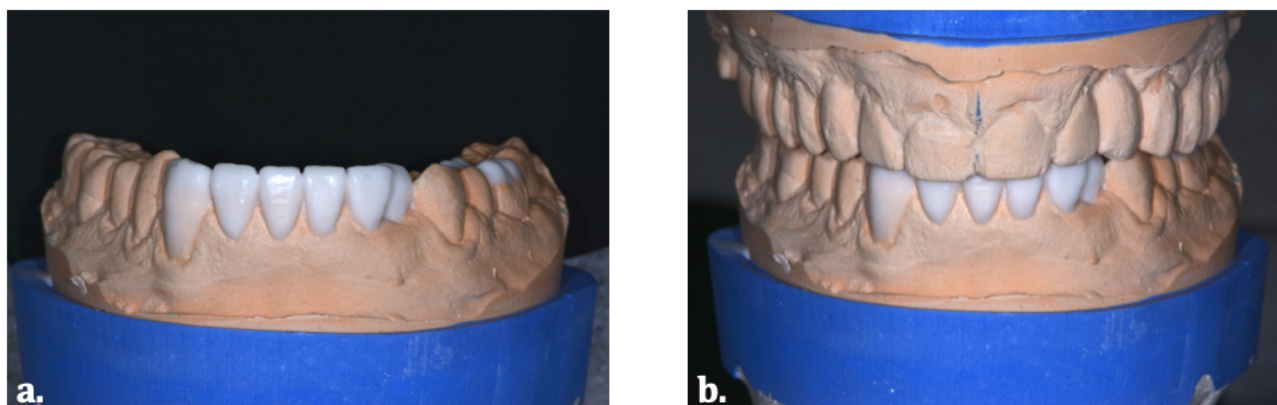
L'occlusion thérapeutique choisie est une nouvelle occlusion d'intercuspédie maximale en relation centrée en statique.



*Figure 10 : Photographies lors de l'utilisation du Ditramax (a) et lors de la validation de la nouvelle DVO à l'aide d'un JIG de Lucia (b). (Crédit Dr Boujema)*

### **2.2.2 Wax up**

Le montage en articulateur a permis de guider l'espace disponible inter-arcade créé par l'augmentation de dimension verticale. Un wax-up a été demandé au prothésiste au niveau du bloc incisivo-canin mandibulaire afin de créer la clé en silicone transparent (fig.11). Le patient portait antérieurement en bouche, un mock up réalisé en résine bis acryl dans le cadre de sa réhabilitation globale. Ses secteurs postérieurs avaient été restaurer à l'aide restaurations indirectes collées (overlays).



*Figure 11 : Photographies du wax up mandibulaire seul (a) et avec le rapport inter arcade (b). (Crédit Dr Chauveau)*

### **2.3. Choix du matériau et de la technique**

La prise en charge de ce patient engageait de nombreuses restaurations : Les secteurs postérieurs maxillaires et mandibulaires ont été restaurés à l'aide de restaurations indirectes collées (overlays) en Emax. La dent 36 a été préparée en "vertical preparation" puis restaurée avec une couronne en full zircone. Au maxillaire antérieur, un aménagement osseux pré implantaire a été réalisé en regard de 13/12/22/23 et deux implants en 13 et 23 ont été posés. Concernant le secteur antérieur mandibulaire, nous avons proposé différentes solutions au patient : facettes, composites stratifiés, technique du composite injecté. Pour cause financière et dans le cadre de la thèse, le patient a donc choisi de réhabiliter le bloc incisivo-canin mandibulaire par facettes composites directes (G-ænial® Universal Injectable) via la technique du composite injecté.

### **2.4. Soins conservateurs, parodontaux préalables**

Le patient ne présentait pas de risque carieux mais d'anciens amalgames défectueux ont été déposés et changés lors de la réalisation des overlays postérieurs. Des poches parodontales ont été notées sur les dents 12, 22 et 36. La 22 a été extraite car nous n'avons pas obtenu de réponse favorable (arrêt des saignements et réduction de la profondeur poche) après assainissement parodontal et elle risquait de compromettre la stabilité



implantaire des futurs implants. A contrario, la dent 36 a pu être conservée après un retraitement endodontique et un assainissement parodontal localisé.


## **2.5. Phase d'usage : Réalisation clinique de la technique du composite injecté au niveau du bloc incisive-canin mandibulaire**

### **2.5.1 Protocole**

- Réalisation de la clé en silicone transparent

A l'aide d'un porte empreinte rigide (non perforé) et d'un silicone transparent (EXACLEAR de GC), la clé est réalisée à partir du wax up fourni par le prothésiste (fig 12a.b). Au préalable, ce modèle a été trempé dans l'eau froide pendant 5min pour l'isoler. La transparence permet un contrôle visuel lors du placement en bouche de la clé et la possibilité de photopolymériser à travers. Cela permettrait également un taux de conversion plus élevé et éviter la formation d'une couche d'inhibition de l'oxygène, facilitant le polissage final selon le fabricant.

Après 7minutes de prise (sur modèle en plâtre), la clé est enlevée du porte empreinte et des perforations sont réalisées au niveau de chaque bord libre à l'aide de la seringue du composite injectable (ou à l'aide d'une fraise). Cet espace doit être suffisant pour y accéder facilement et librement avec l'embout du composite injectable (fig.12c.d).



*Figure 12 : Réalisation de la clé par injection du silicone transparent (EXACLEAR de GC) (a) prise sur wax up (b) résultat (c) création des trous au niveau de chaque bord libre à l'aide de la seringue du composite injectable (d). (Crédit Dr Chauveau)*

- Mise en place du champ opératoire

La mise en place du champ opératoire (digue Nic-Tone® MDC dental) ne doit pas gêner l'insertion-désinsertion de la clé et doit permettre sa parfaite adaptation. La digue a été posée de 35 à 45 en permettant cela. Des ligatures en téflon (Pro-expert ® Oral B) ont été placées afin de permettre un accès aux zones cervicales (fig.13a).

- Protocole de collage

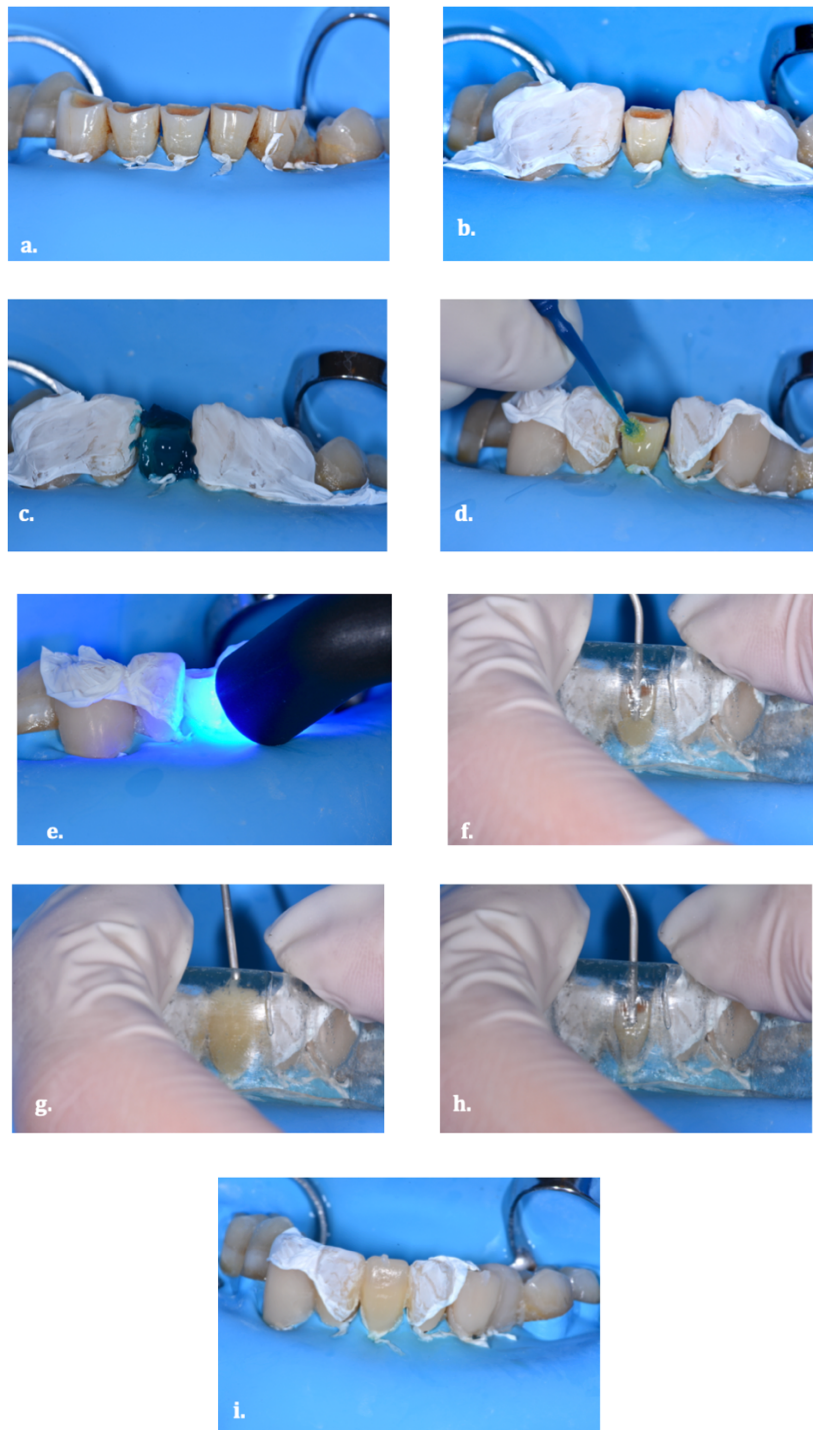
Les dents ont été préparées au collage et isolées les unes des autres à tour de rôle par du téflon afin d'éviter une fusée de matériau trop importante dans les embrasures (fig.13b.).

Un mordantage à l'acide orthophosphorique 37% durant 30secondes est appliqué sur les surfaces dentaires (fig13c.). Après rinçage et séchage, on utilise un adhésif universel utilisé en MR2 avec mordantage préalable (ScotchBond Universal<sup>TM</sup>) frotté durant 20secondes puis étalé à la seringue à air avant photopolymérisation (fig. 13d.e).

- Mise en place du composite injectable (G-ænial® Universal Injectable)

La clé en silicone transparent est positionnée et son adaptation est contrôlée visuellement. La seringue du composite injectable est insérée dans les perforations réalisées au préalable au plus bas possible (fig.13f).

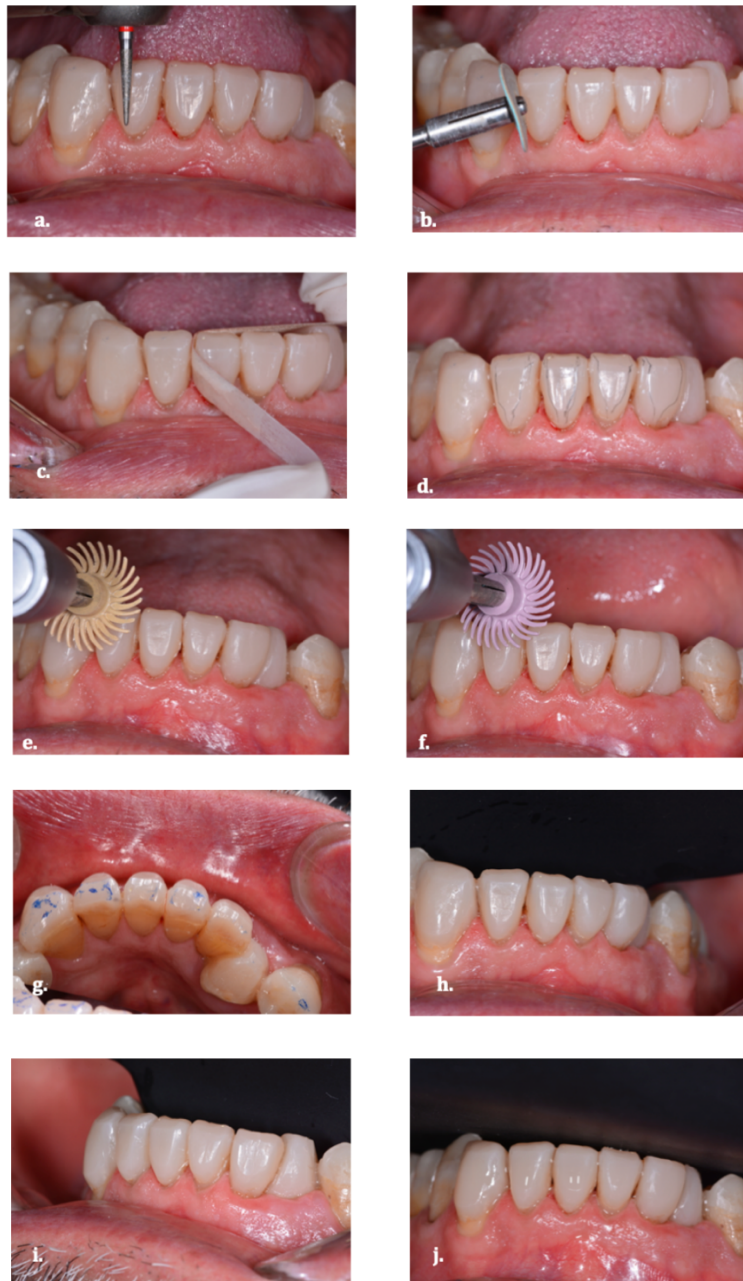
L'injection du composite se fait de façon constante en réalisant au fur et à mesure le retrait de la seringue. Une pression sur la clé est appliquée. L'opération est répétée pour chaque dent (fig13f.g.h. i). Des corrections occlusales en statique et dynamique ont été réalisées à l'aide d'un papier à articuler de Bosch fin (20µm).



*Figure 13 : Photographies des étapes cliniques de la technique du composite injecté. Mise en place du champ opératoire (a) isolation des dents adjacentes au téflon (b) mordantage à l'acide orthophosphorique 37% durant 30 secondes (c) mise en place de l'adhésif après rinçage et séchage (d) photopolymérisation (e) mise en place de la clé en silicone et injection du composite (f. g. h.) retrait de la clé (i) (Crédit Dr Chauveau)*

### 2.5.2 Étapes de finition et de polissage

Les embrasures et les limites cervicales ont été travaillées (fig 11a.b.c). Les lignes de transitions ont été définies afin de réaliser les finitions (fig 11d). Ainsi que les macro et micro-géographies, lors des étapes de finition et de polissage. Nous obtenons ainsi une forme plus physiologique des dents (fig.11 e.f).



*Figure 14 : Photographies des étapes de finitions et polissage. Travail des embrasures et des limites à la fraise flamme diamantée bague rouge (a), au disque pop-on (b) et au strip (c) tracés des lignes de transition (d) travail de la micro et macro géographie de surface (e, f), corrections occlusales (g) résultat final (h, i, j) (Crédit Dr Chauveau)*

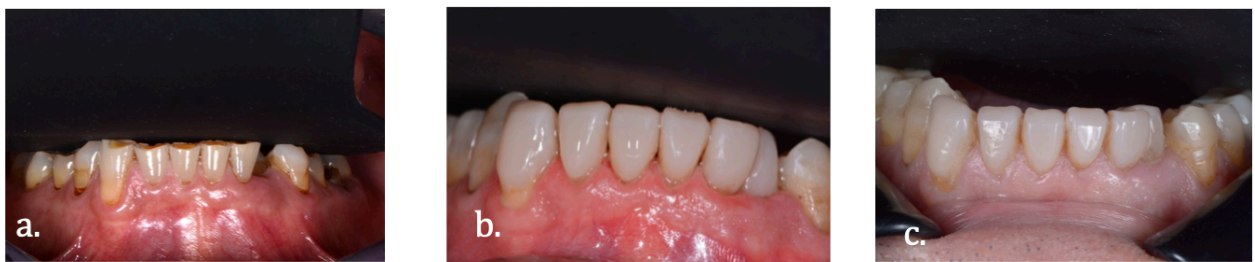## 2.6. Phase de maintenance

Les phases de maintenance ont été réalisées à 10 jours, et 6 mois. Elles seront poursuivies tous les 6 mois afin de vérifier que les facteurs de risque de l'érosion soient toujours maîtrisés. Une gouttière de protection sera réalisée afin d'assurer la pérennité des soins.

## VI. Évaluation post-opératoire esthétique et fonctionnelle des résultats de la technique du composite injecté

### A. Pérennité et évaluation clinique des restaurations par la technique du composite injecté

À 6 mois, les résultats observés sur les restaurations sont de légères colorations marginales (fig15.c). Celles-ci peuvent être retirées par les étapes de finitions et polissage décrites précédemment. L'état de surface reste lisse et brillant, pas de changement de teinte. L'adaptation marginale reste satisfaisante. Nous n'observons pas de fractures mais de légères porosités.



*Figure 15 : Photographies avant restauration par la technique du composite injecté (a) et après 6 mois (b) (Crédit Dr Boujemaa & Dr Ménard)*

Pour évaluer de manière objective le résultat du traitement, nous utilisons les critères FDI (tableau 13). Ils ont été créés dans le but de qualifier les restaurations directes et indirectes d'un point de vue esthétique, fonctionnel et biologique. Chaque dent reconstituée obtient donc un score, allant de 1 (meilleurs résultats) à 5 (reconstitutions inadaptées et irréparables). Plusieurs catégories figurent parmi les trois grands critères constituant les éléments d'une restauration idéale. Le score le moins bon prévaut. (58)




Temps	Esthétique	Fonctionnel	Biologique
	Ensemble des composites	Ensemble des composites	Ensemble des composites
J+0	<p>1. Brillance / état de surface Score : 1 (État de surface comparable à l'émail)</p> <p>2. Coloration de surface et marginale Score : 1 (Absence de coloration)</p> <p>3. Stabilité de teinte et translucidité Score : 1 (Bonne correspondance de la couleur, pas de différence de teinte, translucidité)</p> <p>4. Forme anatomique Score : 1 (Forme idéale)</p> 	<p>1. Fracture du matériau et rétention Score : 1 (Restauration en place, pas de fractures, fêlures)</p> <p>2. Adaptation marginale Score : 1 (Contour harmonieux, absence de hiatus ou ligne blanche)</p> <p>3. Anatomie occlusale et usure Score : 1 (Usure physiologique équivalente à celle de l'émail (80% à 120% d'émail correspondant))</p> <p>4. Forme anatomique proximale (point de contact et contour) Score : 1 (Point de contact normal)</p> <p>5. Examen radiologique Score : 1 (Absence pathologique et transition harmonieuse entre restauration et dent)</p> <p>6. Opinion du patient Score : 1 (Entièrement satisfait)</p>	<p>1. Sensibilité post opératoire et vitalité pulpaire Score : 1 (Pas d'hypersensibilité, vitalité normale)</p> <p>2. Caries secondaires, érosion, abfraction Score : 1 (Absence de carie primaire ou secondaire)</p> <p>3. Intégrité dentaire Score : 1 (Intégrité complète)</p> <p>4. Réponse parodontale Score : 1 (Absence de plaque, inflammation, poche parodontale)</p> <p>5. Muqueuse adjacente Score : 1 (Muqueuse adjacente à la restauration saine)</p> <p>6. Santé orale et générale Score : 1 (Pas de symptôme orale ou général)</p>
J+10	<p>1. Score : 1</p> <p>2. Score : 1</p> <p>3. Score : 1</p> <p>4. Score : 1</p> 	<p>1. Score : 1</p> <p>2. Score : 1</p> <p>3. Score : 1</p> <p>4. Score : 1</p> <p>5. Score : 1</p> <p>6. Score : 1</p>	<p>1. Score : 1</p> <p>2. Score : 1</p> <p>3. Score : 1</p> <p>4. Score : 1</p> <p>5. Score : 1</p> <p>6. Score : 1</p>
M+6	<p>1. Score : 1</p> <p>2. Score : 2 (Légères coloration aisément supprimés par le polissage)</p> <p>3. Score : 2 (Déviation mineures de teintes et de translucidité)</p> <p>4. Score : 1</p> 	<p>1. Score : 1</p> <p>2. Score : 1</p> <p>3. Score : 2 (Usure légèrement différente à celle de l'émail (50-80% ou 120- 150% de l'émail correspondant))</p> <p>4. Score : 1</p> <p>5. Score : 1</p> <p>6. Score : 2 (Satisfait)</p>	<p>1. Score : 1</p> <p>2. Score : 1</p> <p>3. Score : 1</p> <p>4. Score : 2 (Léger dépôt de plaque, absence d'inflammation ou de poche parodontale)</p> <p>5. Score : 1</p> <p>6. Score : 1</p>

Tableau 13 : Scores FDI après restauration immédiate, à 10 jours et à 6 mois avec photographies (Crédit Dr Chauveau & Dr Ménard)

## **B. Évaluation de la technique du composite injecté**

Nous avons trouvé que la technique du composite injecté, est rapide et peu coûteuse autant du côté du patient que du praticien. Le temps au fauteuil est écourté comparé à d'autres techniques (comme la stratification antérieure) pour de multiples restaurations et pour un résultat esthétique très satisfaisant. En effet dans les cas d'usure érosive généralisée, presque toutes les dents sont touchées. Enfin, ces nouveaux biomatériaux sont simples d'utilisation et reproduisent fidèlement le wax-up.

Cependant elle ne s'est pas avérée être si simple. Cela peut s'expliquer par l'originalité de la technique et son manque de maîtrise.

Les points importants afin d'assurer la pérennité des restaurations sont les étapes de finition et de polissage. La précision de la clé en silicone transparent et la qualité du wax up sont deux éléments essentiels à contrôler afin d'éviter un échec clinique avec cette technique.

## **C. Occlusion**

Dès la phase provisoire, le patient ne s'est plaint d'aucune gêne, de douleur ou de morsure jugale.

L'occlusion a été vérifiée à chaque rendez-vous de contrôle. De légères corrections ont été apportées en occlusion statique et dynamique.

## **VI. Discussion**

L'objectif principal de ce travail était de réhabiliter esthétiquement et fonctionnellement le secteur antérieur mandibulaire d'un patient atteint d'érosion généralisée sévère grâce à une nouvelle technique de restauration directe minimalement invasive et d'analyser les résultats à court et moyen terme.



Dans la littérature, il existe peu de rapports de cas de réhabilitation utilisant la technique du composite injecté avec un suivi clinique.

En 2019, Gestakovski a réhabilité le secteur antérieur maxillaire chez un jeune patient insatisfait de l'esthétique de son sourire. Les résultats à 2 ans de suivi ont été satisfaisants et prometteurs d'après l'auteur. (50)

En 2020, Terry et al. ont réalisé plusieurs cas cliniques à l'aide de composite injecté. Les applications sont variées : couronne pédodontique (18 mois de suivi), gestion des espaces orthodontiques (7 ans de suivi), facette composite (3 ans de suivi), restaurations antérieures à la suite d'usures et fractures (6 ans de suivi). L'auteur note pour certains cas de composites une légère usure mais présentent dans l'ensemble des résultats satisfaisants. (52)

En 2021, NRY Gia et al. proposent une réhabilitation du secteur antérieur maxillaire chez une jeune femme. Les conclusions de l'auteur à 1 an sont satisfaisantes. Des tâches de coloration au niveau des joints, une légère coloration jaunâtre de l'état de surface et de légers manques ont pu rapidement être corrigé par un polissage. (59)

En 2014, Terry D. et Powers J., présente la technique du composite injecté dans deux cas cliniques : restauration provisoire d'usure du secteur incisif chez l'adulte et restauration de lésions carieuses antérieures chez l'enfant. L'utilisation d'un composite fluide hautement chargé (G-aenial Universal Flo BW, GC Corporation) par cette méthode, est un bon moyen de communication pour la compréhension du patient et une solution de restauration en pédodontie. Cependant, aucun suivi n'est paru à ce jour. (60)

Ces auteurs exposent cette solution thérapeutique dans diverses situations cliniques cependant son utilisation dans les cas d'usure dentaire érosive n'est pas clairement indiquée.

En 2017, un consensus européen sur la prise en charge des cas d'usures sévères a été publié. Les auteurs s'accordent pour recommander l'utilisation de techniques directes et/ou indirectes minimalement invasives s'inscrivant dans la dynamique de la conservation tissulaire. Ils insistent également sur le manque de données de haut niveau de preuve pour la prise en charge de l'usure sévère dentaire et la nécessité de suivi au long terme des cas. Un patient atteint d'usure sévère a été traité entièrement par composite direct (hybride) avec augmentation de la DVO. Son suivi à 5 ans est satisfaisant. (14)

En 2018, Dietshi propose un traitement interceptif par technique directe (matériau nanohybride homogène fortement chargé) chez un patient atteint d'usure modérée à sévère d'origine abrasive et érosive. Les résultats à 5 ans montrent des signes d'usure et une perte de volume minimales ainsi que quelques micro-fractures au niveau de certaines marges. À 8 ans, les mêmes constatations sont faites et démontrent le rôle protecteur et l'efficacité des restaurations. (32)

« L'index technique » décrite en 2015 puis mise à jour en 2018 par Ammanato et al., présente des similarités avec la technique du composite injecté. Elle est utilisée dans des cas d'usure érosive modérée à sévère avec augmentation de la DVO, associée ou non à, des techniques indirectes. Un rapport de cas à 3 ans de suivi démontre qu'il n'y a pas eu de fracture ou de « shipping ». Elle diffère également par le biomatériau utilisé. (51,61)

Actuellement, aucun matériau ou technique (directe ou indirecte) n'est indiquée préférentiellement au traitement de l'érosion dentaire. Cependant les restaurations directes ou indirectes sont des possibilités de traitement pour la réhabilitation des patients souffrant d'usure sévère. (14)

L'intérêt de ce cas clinique était d'évaluer au cours et moyen terme la technique du composite injecté au niveau des secteurs antérieurs chez un patient atteint d'usure érosive généralisée sévère. Le but était d'obtenir la mise en œuvre d'une technique directe de restaurations antérieures avec pour avantages d'être rapide à réaliser, reproductible, esthétique et fonctionnelle.

Il était important de respecter les moyens financiers modérés du patient car la prise en charge globale du cas comprenait différentes techniques (restaurations indirectes, prothèse fixée, implantologie).

Lors de l'anamnèse, nous avons réalisé un questionnaire médical complet, s'attardant particulièrement sur les habitudes de brossage, le régime alimentaire, la présence de trouble du comportement alimentaire, de reflux gastro-œsophagien et de bruxisme de l'éveil et/ou du sommeil. Il est primordial lors de la prise en charge de déterminer l'étiologie (fréquemment multifactorielle) et de savoir la traiter. Le respect de cette condition et l'implication du patient sont deux éléments essentiels au succès

thérapeutique. Nous aurions pu utiliser pour cela, le questionnaire OHIP 49 recommandé par le consensus européen de 2017. (14) Nous avons conseillé au patient de reprendre contact avec son gastro-entérologue afin de reprendre des moyens de prévention contre les reflux gastro-œsophagiens et d'adopter un régime alimentaire excluant les produits acides. Le port d'une gouttière de protection sera mis en place à la fin du traitement. L'attention du chirurgien-dentiste lors de l'interrogatoire, peut l'emmener à être le premier acteur du diagnostic et de la prise en charge pluridisciplinaire des patients atteints d'érosion dentaire d'origine intrinsèque ou extrinsèque. (62)

Lors de l'examen clinique, les lésions présentaient des pertes de substances amélo-dentaires démontrant l'interaction des différents modes d'usure. (5) Nous avons cherché à savoir la sévérité, et l'activité de l'usure. Le patient présentait des lésions amélo-dentaires importantes par rapport à son âge. L'usure est considérée comme sévère et n'est pas physiologique. Cependant elle n'est pas non plus qualifiée de pathologique car considérée non active selon Loomans B et al. L'utilisation de photographies et de modèles en plâtre aurait permis de confirmer ce diagnostic. (14)

Le choix de traiter ce patient, tout d'abord dans sa globalité a été guidé par une demande esthétique et fonctionnelle du patient. Ses doléances étaient également liées à d'autres problèmes dentaires. L'étiologie multifactorielle a pu être maîtrisée (les reflux gastro-œsophagiens, l'alimentation, le bruxisme). Ce sont des éléments importants à prendre en compte avant le choix de la technique de restauration.

Le cas de ce patient atteint d'usure érosive sévère généralisée a nécessité une prise en charge globale pluridisciplinaire (prothèse fixée, implantologie, odontologie restauratrice etc.). Dans le cadre de cette thèse d'exercice illustrant la technique du composite injecté, nous nous concentrerons sur les raisons ayant menées à ce choix de restauration pour le secteur incisivo-canin mandibulaire. De ce fait, une augmentation de la DVO a été modélisée par un montage en articulateur. Une planification du projet a permis de réaliser un wax-up et mock up sur toute la surface des dents. De cette façon, l'esthétique et la fonction ont pu être restauré tout en préservant l'économie tissulaire. (11,14) L'intégrité des articulations temporo-mandibulaires a été vérifiée et le confort de son occlusion a été validée lors de la phase de temporisation avec le mock up en bouche.

La problématique de ce cas était de trouver une solution pour restaurer le secteur incisivo-canin mandibulaire respectant l'économie tissulaire de manière simple et reproductible. Au vu de la multiplicité et de la diversité des actes nécessaires à la réhabilitation globale, l'aspect financier faisait partie des objectifs de ce cas clinique. Nous avons orienté notre choix, sur une technique directe/indirecte permettant une reproduction précise du wax up, rétablissant l'esthétique et la fonction, de manière simplifiée. Elle permet une dentisterie atraumatique et améliore le pronostic des dents traitées comparé à celles restaurées par prothèse fixée conventionnelle. Les échecs sont de moins lourdes conséquences et plus facilement réparables. (63) Il s'agit de la technique du composite injecté.

La technique du composite injecté permet d'injecter au travers d'une clé en silicone transparent du composite fluide. Cette clé réalisée à partir du wax up, permet d'obtenir des restaurations reproductibles et précises.

Une restauration optimale doit avoir une surface lisse et brillante lui permettant d'empêcher l'accumulation de plaque et de résister aux tâches. Les composites fluides conventionnels ont pour avantages d'avoir une bonne adaptation et d'être simple d'utilisation. Cependant, le taux de charge plus faible induit des propriétés mécaniques et résistance à l'usure plus faibles. Le polissage et la stabilité de la teinte sont plus compliqué. (59)

Ces raisons ont poussé les fabricants à proposer de nouveaux biomatériaux : les composites fluides dits injectables. La différence en comparaison aux composites fluides conventionnels est un taux de charge plus élevé grâce à un traitement de surface des particules et de la diminution de leur taille. L'espace interparticulaire est ainsi réduit et rend la dispersion des particules plus homogène. Cela permet un renforcement de la matrice. Ils profiteraient d'une résistance à l'usure et à la flexion augmentée. (52) Une étude récente, a montré que leur poids de charges peut varier de 61 à 71% (par exemple 69% pour le G aenial Universal Flo BW, GC Corporation). Cela leur offrirait un champ d'indications plus large. (65)

Leur but est d'obtenir une procédure simplifiée, un temps au fauteuil réduit, de meilleurs propriétés esthétiques et mécaniques et de ne pas être opérateur dépendant. (64,65)

Le choix de la technique du composite injecté a permis cela ainsi que le respect de l'économie tissulaire et une diminution du coût de la thérapeutique. Fréquemment, les restaurations antérieures s'avèrent être chronophages, opérateur-dépendant et représentent un réel challenge esthétique pour le praticien. La technique de stratification au composite décrite par Dietschi en est l'exemple. (66) Certains préfèrent alors les techniques indirectes lors de traitements globaux, mais le coût et le temps d'exécution sont augmentés. (59)

Les restaurations antérieures en composite sont donc une bonne solution pour obtenir les objectifs énoncés. Une revue systématique de la littérature en 2016, a évalué le taux de survie des composites antérieurs dans le traitement de l'usure dentaire : le taux de survie était de 90% à 2 ans et 50% à 5 ans. Ces résultats ne permettent pas de les considérer comme satisfaisants. De plus amples investigations sont nécessaires pour évaluer leurs bénéfices au long terme dans le cas d'usure érosive. (67) Elles sont nécessaires d'une part concernant l'utilisation de composites conventionnels mais aussi pour l'utilisation de composites injectables.

Malgré les progrès technologiques et prometteurs de ces nouveaux biomatériaux, il faut savoir qu'une thérapeutique avec un taux d'échec nul n'existe pas. Les inconvénients notamment lors de restaurations esthétiques sont le manque de stabilité de teinte, de brillance et le manque de résistance aux tâches. Ces inconvénients peuvent contribuer à considérer une restauration esthétique comme un échec. (59,68, 69) L'augmentation du taux de charge de ces nouveaux composites fluides est encore en dessous de celui des composites conventionnels. Leur polissage et leurs propriétés de résistance à l'usure sont ainsi impactés. (70)

Lors de la réalisation de la technique, il faut s'assurer que le champ opératoire ne gêne pas l'insertion et la stabilité de la clé en silicone transparente. Son adaptation parfaite garantira un résultat satisfaisant et reproductible (du wax up) comme souhaité. Les situations juxta-gingivales voir infra-gingivales ainsi que le manque de repère stable peuvent compromettre sa faisabilité. Les pertes tissulaires importantes, des doléances esthétiques strictes peuvent aussi être des limites à l'application de cette technique.

Cette procédure peut bénéficier d'améliorations comme : la réalisation d'un porte empreinte individuel pour la clé en silicone transparent et l'utilisation de plaque thermoformée. Les bonnes propriétés optiques d'une résine imposent une photopolymérisation en fine épaisseur : inférieur à 2mm. Au-delà, il est préférable de reconstituer en plusieurs incréments. (71) On peut alors s'inspirer de la technique de stratification en réalisant différents wax up et clés pour les couches dentine et émail afin d'obtenir un résultat esthétique meilleur. Terry. et al. illustre en 2020, un cas de « facette composite » réalisé en utilisant dans un premier temps la technique du composite injecté. Dans un second temps, la couche superficielle en composite représentant l'émail, est retiré à l'aide d'une fraise à chanfrein 0,3mm. Des éléments de caractérisations y sont ajoutés pour recréer les nuances du bord libre. Puis une nouvelle clé en silicone transparente est utilisée à nouveau pour injecter le composite. (52) De même, nous pouvons utiliser un composite plus saturé simplement posé sur la surface de la dent, puis injecter seulement la couche superficielle.

Après avoir réalisé l'ensemble des restaurations et les retouches occlusales, les étapes de finitions et polissage ont été essentielles. Le polissage permet une meilleure résistance de surface du composite aux colorations (72). Cependant nous avons remarqué des tâches au niveau des embrasures et de légers manques au niveau de l'état de surface à 6 mois. Ces défauts ont pu être rapidement corrigé par un polissage, comme le décrit NRY Gia. (59) Ces tâches peuvent s'expliquer par la consommation de boissons tel que le thé (73), café (74) mais également le tabac (75) que le patient consommait. Le risque de fracture, peut être également facilement réparable. Une gouttière de protection nocturne, à la fin de la réhabilitation, a été réalisée. Le patient étant atteint de bruxisme nocturne, il était important de lui fournir un moyen de prévention ainsi qu'un moyen de pérenniser sa réhabilitation orale.

Des séances de maintenance et de contrôles sont mises en place avec le patient. Elles permettent de réaliser ces étapes de polissage si nécessaire, le contrôle de plaque et surtout d'assurer la maîtrise continue de l'étiologie. Par exemple, il n'est pas possible de traiter complètement le reflux gastro-œsophagien. (78,79) C'est pour cette raison que la prise en charge se doit d'être pluridisciplinaire avec un suivi régulier.

Les échecs à court et moyen terme ont été la coloration des embrasures et une légère altération de l'état de surface. Cela a pu être maîtrisé grâce à un polissage méticuleux comme développé plus haut.

Les résultats esthétiques et fonctionnels, objectivés par le score FDI, ont été satisfaisants. Les problèmes rencontrés ont pu être résolus rapidement. Le patient était satisfait du résultat obtenu esthétiquement et fonctionnellement ainsi que de l'expérience pratique de la technique.

Les autres cas cliniques utilisant la technique du composite injecté dans d'autres situations cliniques que celles de l'usure érosive, présentaient également des résultats satisfaisants à court et moyen terme pour certains.

Gestakosvki D présente un cas clinique sur 2 ans de suivi avec une maintenance tous les 6 mois. Il note la bonne intégration parodontale et occlusale des restaurations. L'auteur considère pour ce cas, la technique du composite injecté comme simple, esthétique, réversible et préservant l'économie tissulaire. (50)

Terry et al. remarquent sur 7 ans de suivi, lors d'un cas de gestion des espaces orthodontiques, une légère usure des composites. Autrement pour les autres applications cliniques énoncées plus haut, les auteurs n'expriment pas d'échecs et sont optimistes pour l'avenir de ces nouveaux biomatériaux et leurs indications. (52)

NRV Gia et al. mettent en avant un inconvénient majeur pouvant être considéré comme un échec esthétique. Il s'agit de la stabilité de la couleur. À 1an post-op, des tâches de coloration au niveau des joints et un état de surface présentant de légers manques ont été notés et corrigés par un polissage rigoureux lors des rendez-vous de maintenance. Ainsi ils considèrent cette technique comme une alternative aux techniques de stratification pour les restaurations antérieures. (59)

Il est donc nécessaire d'obtenir un recul au moyen et à plus long terme pour chaque application clinique spécifique.

Ainsi, les objectifs fixés (primaire : réhabilitation esthétique et fonctionnelle du secteur antérieur et secondaire : analyse esthétique fonctionnelle à court et moyen terme) sont atteints. Cependant, ils ne permettent pas d'objectiver une supériorité de la technique du composite injecté par rapport à d'autres types de réhabilitation. Les progrès et performances cliniques de ces nouveaux matériaux peuvent faire espérer un avenir

prometteur mais ce sont la multiplicité de cas similaires et le temps qui pourront établir ces affirmations.

La technique du composite injecté ne doit pas être vue comme un substitut aux techniques directes existantes mais comme une alternative intéressante, si un suivi est instauré, pour l'évolution de la prise en charge des usures dentaires.



## **VII. Conclusion**

Les progrès constants dans la formulation des composites fluides, concernant leurs propriétés mécaniques et esthétiques ces dernières décennies, permettent d'envisager de nouvelles techniques de restaurations minimalement invasives. La technique du composite injecté offre la possibilité d'obtenir une morphologie précise, reproductible, esthétique, non praticien-dépendante, peu coûteuse et rapide. Cependant, au vu des données de la littérature, la longévité clinique de ces restaurations reste à déterminer au travers d'études cliniques pour une application clinique spécifique. Ainsi son indication lors de réhabilitation d'usures sévères d'origine érosive doit être posée avec précaution et nécessite une maintenance régulière. Le praticien doit prendre en considération les facteurs étiologiques, médicaux, biologiques, mécaniques et financiers du patient.

La technique du composite injecté ne doit pas être vu comme un substitut à la technique de stratification mais plutôt une alternative clinique. Elle s'inscrit dans un désir de maximiser le potentiel d'un nouveau matériau afin de simplifier, d'améliorer les techniques esthétiques et restauratrices et à terme la prise en charge du patient contemporain.

## VIII. Bibliographie

1. D’Incau E, Saulue P. Comprendre les usures dentaires. Rev Orthop Dento Faciale. 2011;45:405-422.
2. Ganss C, Young A, Lussi A. Tooth wear and erosion: Methodological issues in epidemiological and public health research and the future research agenda. Community Dental Health 2011 ;28 :191-195.
3. Dietschi D, Argente A. A Comprehensive and Conservative Approach for the Restoration of Abrasion and Erosion. Part I: Concepts and Clinical Rational for Early Intervention Using Adhesive Techniques. The European Journal of Esthetic Dentistry. Spring 2011 ;6(1) :2-15.
4. Kamel E, Matei MN. Types of dental wear and their etiology. 2017 ;9(3) :82-88.
5. D’Incau E, Rouzé L’Alzit F. Usure dentaire : Origines et formes des lésions. Réalités Cliniques. Juin 2018 ;29(2) :81-89.
6. Kanzow P, Wiegand A. Etiology and pathogenesis of dental erosion. Quintessence International. 2016 ;47(4) :275-278.
7. Picos A M, d’Incau E, Bonafos C, Berar A, Chira A, Dumitrascu D. Erosion dentaire d’origine intrinsèque. Rev Odont Stomat. 2014 ;41 :56-70.
8. Bartlett D.W, Lussi A, West N.X, Bouchard P, Sanz M, Bourgeois, D. Prevalence of tooth wear on buccal and lingual surfaces and possible risk factors in young European adults. Journal of Dentistry. 2013 ;41 :1007-1013.
9. Muller-Bolla M, Courson F, Smail-Faugeron V, Bernardin T, Lupi-Pégurier L. Dental erosion in French adolescents. BMC Oral Health. 2015 ;15 :147;2-11.
10. Saulue P, D’Incau E, Laluque JF, Carra MC. Usures liées à l’érosion et aux bruxismes chez l’enfant et l’adolescent. Rev Odont Stomat. 2014 ;43(1):71-87
11. Muts E-J, Pelt HV, Edelhoff D, Krejci I, Cune Marco. Tooth wear: A systematic review of treatment options. The Journal of Prosthetic Dentistry. 2014 ;112(4) :752-9
12. Loomans B, Opdam N, Attin T, Bartlett D, Edelhoff D, Frankenberger R, Benic G et al. Severe Tooth Wear: European Consensus Statement on Management Guidelines. J Adhes Dent. 2017 ; 19(2) :111-119
13. Vailati F, Belser C, U. Full-Mouth Adhesive Restauration of a Severely Eroded Dentition: The Three Steps Technique. Part 1. The European Journal of Esthetic Dentistry. Spring 2008 ;3(1) :30-44.

14. Koubi S, Gürel G, Margossian P, Massihi R, Tassery H. Préparation postérieures à minima guidées par la technique des masques, en présence d'usure dentaire. Rev Odont Stoma. 2014 ;41 : 1-19.
15. Smith BG and Knight JK. An index for measuring the wear of teeth. Br Dent J. 1984 ;156(12) :435-8.
16. Bardsley PF. The evolution of tooth wear indices. Clin Oral Investig. 2008 ;12 Suppl 1:S15-19.
17. Bartlett D, Ganss C, Lussi A. Basic Erosive Wear Examination (BEWE): a new scoring system for scientific and clinical needs. Clinical Oral Investigations. 2008 ;12 Suppl 1:S65-8.
18. Vailati F, Belser C, U. Classification and treatment of the anterior maxillary dentition affected by dental erosion: the ACE classification. Int J Periodontics Restorative Dent. 2010 ;30(6) :559-71.
19. Wetselaar P, Lobbezoo F. The tooth wear evaluation system: a modular clinical guideline for the diagnosis and management planning of worn dentitions. J Oral Rehabil. Janv 2016 ;43(1) :69-80.
20. Tirlet G, Attal JP, Le gradient thérapeutique un concept médical pour les traitements esthétiques. Information dentaire. 2009 ;41/42 :2561-2568.
21. Simon H and Magne P. Clinically based diagnostic wax-up for optimal esthetics: the diagnostic mock-up. J Calif Dent Assoc. 2008 ;36(5):355-62
22. Dietschi D. Free-hand composite resin restorations: a key to anterior aesthetics. Pract Periodontics Aesthetic Dent PPAD. 1995 ;7(7):15-25
23. Orthlieb JD, Ehrmann E. La Dimension Verticale d'Occlusion mythes et réalités. Réalités cliniques. 2013 ;24(2): 99-104
24. Lasserre JF. Fusion - Art et la nature dans les restaurations céramiques. Clinique et Laboratoire. Quintessence Int. 2020 ; 18:415-441
25. Orthlieb JD, Ehrmann E. Déterminants du choix de la DVO thérapeutique. Réalités Cliniques. 2013 ;24(2):133- 138
26. Koubi S, Gurel G, Tassery H. et al. A Simplified Approach for Restoration of Worn Dentition Using the Full Mock-up Concept: Clinical Case Reports. Int J Periodontics Restorative Dent. Avr 2018;38(2):189-97
27. Pilavyan E, Etienne O. Les usures irrégulières : gérer la réalisation du mock-up. L'information dentaire. 2019

28. Magne P, Belser URS C. Novel Porcelain Laminate Preparation Approach Driven by a Diagnostic Mock-up. *J Esthet Restor Dent.* 2004 ; 16(1):7-16
29. Giraud T, Ramel C, Raskin A. Les résines composites, Partie, Composition et structure. *Biomatériaux Matériaux Cliniques.* 2018 ; 3(1) :10-21
30. Thomaidis S, Kakaboura A, Zinelis S. et al. Mechanical properties of contemporary composite resins and their interrelations. *Dent Mater.* 2013 ;29(8):132-41
31. Dietschi D. Traitement interceptif de l'usure dentaire par méthode directe. *Réal Clin.* 2018 ;29(4):296-303
32. Attin T, Filli T, Schmidlin PR. Composite vertical bite reconstructions in eroded dentitions after 5·5 years: a case series. *J Oral Rehabil.* 2012 ;39(1):73-9
33. Pini NP, De Marchi LM, Ramos AL, Pascotto RC. et al. Minimally Invasive Adhesive Rehabilitation for a Patient With Tooth Erosion: Seven-year Follow-up. *Oper Dent.* 2019 ;44(1) :45-57
34. Hemmings KW, Darbar UR, Vaughan S. Tooth wear treated with direct composite restorations at an increased vertical dimension: results at 30 months. *J Prosthet Dent* 2000 ;83:287-293.
35. Redman CD, Hemmings KW, Good JA. The survival and clinical performance of resin- based composite restorations used to treat localised anterior tooth wear. *Br Dent J* 2003 ;194:566-572.
36. Poyser NJ, Briggs PF, Chana HS, Kelleher MG, Porter RW, Patel MM. The evaluation of direct composite restorations for the worn mandibular anterior dentition - clinical performance and patient satisfaction. *J Oral Rehabil.* 2007; 34:361-376.
37. Friebel M, Pernell O, Meinke MC, Cappius HJ, Helfmann J, Meinke MC. Simulation of color perception of layered dental composites using optical properties to evaluate the benefit of esthetic layer preparation technique. *Dent Mater Off Publ Acad Dent Mater. Avr* 2012;28(4):424-32
38. Edelhoff D and Ahlers MO. Occlusal onlays as a modern treatment concept for the reconstruction of severely worn occlusal surfaces. *Quintessence Int.* 2018 ;49(7):521-33
39. Etienne O., Toledano C, Serfaty R. Restaurations tout-céramique sur dents vitales - Editions CdP. 2011 ;115

40. Issaoui H, Moussally C, Fron Chabouis H et al. CFAO : les matériaux accessibles – Partie 2 – Matériaux usinables : les composites. *Biomatériaux Cliniques*. 2018 ;2(2)
41. Lawson NC, Bansal R and Burgess JO. Wear, strength, modulus and hardness of CAD/CAM restorative materials. *Dent Mater*. 2016;32(11):e275-83
42. Inokoshi M, De Munck J, Van Meerbeek B. et al. Meta-analysis of bonding effectiveness to zirconia ceramics. *J Dent Res*. Avr 2014;93(4):329-34
43. Smales RJ, Berekally TL. Long-term survival of direct and indirect restorations placed for the treatment of advanced tooth wear. *Eur J Prosthodont Restor Dent* 2007 ;15:2-6
44. Van Meerbeek, De Munck J, Yoshida Y, Inoue S, Vargas M, Vijay P, Van Landuyt K, Lambrechts, Vanherle G. Buonocore Memorial Lecture Adhesion to Enamel and Dentin: Current Status and Future Challenges. *Operative Dentistry*. 2003;28(3):215-35
45. Degrange M. Les systèmes adhésifs amélo-dentinaires. *Réalités Cliniques* 2005;16(4) 327-48
46. Tay FR and Pashley DH. Resin bonding to cervical sclerotic dentin: a review. *J Dent*.2004;32(3):173-96
47. Cruz JB, Bonini G, Lenzi TL, Pettorossi Imparato JC, Procida Raggio D. Bonding stability of adhesive systems to eroded dentin. *Braz Oral Res*. 2015 ;29(1)
48. Zimmerli B, De Munck J, Van Meerbeek B. Long-term bonding to eroded dentin requires superficial bur preparation. *Clin Oral Investig*. 2012 ;16(5) :1451-61
49. Gestakovski D, DMD, The injectable composite resin technique: minimally invasive reconstruction of esthetics and function. Clinical case report with 2-years follows up. *Quintessence Int*. 2019;50(9):712-719
50. Ammannato R, Ferraris F, Marchesi G. The “index technique” in worn dentition: a new and conservative approach. *Int J Esthet Dent* 2015 ;10 :68–99
51. Douglas A. Terry, John M. Powers, Markus B. Blatz. The Injection Resin Technique: A Novel Concept for Developing Esthetic Restorations. *QDT* ; 2020;241-255
52. Karaman E, Yazıcı AR, Ozgunaltay G, Dayangac B. Clinical evaluation of a nano-hybride and flowable resin composite in non carions cervical lesions: 24 months results. *J Adhes Dent*. 2012; 14:485-492

53. Sumino N, Tsubota K, Toshiki T, Shiratsuchi K, Miyazaki M, Latta M. Comparison of the wear and flexural resin composite for posterior lesions. *Acta Odontol Scand.* 2013 ; 71:820-827
54. Rocha Gomes Torres C, Rego HM, Perote LC et al. A split mouth randomized clinical trial of conventional and heavy flowable composites in class II restorations. *J. Dent.* 2014; 42:793-9
55. Gallo JR, Burgees JO, Ripps AH, et al. Clinical evaluation of 2 flowable composites. *Quintessence Int* 2006 ;37(3):225-231
56. Hickel R, Peschke A, Tyas M, Mjor Ivar, Bayne Stephen, Peters M et al. FDI World Dental Federation: clinical criteria for the evaluation of direct and indirect restorations-update and clinical examples. *Clin Oral Investig.*2010 ;14(4) :349-66.
57. NRY Gia, Sobral Sampaio C, Sakamoto Jr A, Higashi C, Hirata R. The injectable resin composite restorative technique: A case report. *J Esth Restor Dent.* 2021 ;33(3):404-414
58. Terry D, Powers J. Using injectable resin composite: part one and two. *International dentistry-African edition.* 2014 ; 5(1):52-72
59. Ammannato R, Ferraris F, Rondoni D. Update on the index technique in worn dentition: a new and conservative approach with a digital workflow. *Int J Esthet Dent.* 2018 ;13(4) :516-537
60. Marsicano JA, de Moura-Grec PG, Patrucua G, Bonato, Rafaela CS, Matheus de Carvalho et al. Gastroesophageal reflux, dental erosion, and halitosis in epidemiological surveys: a systematic review. *Eur J Gastroenterol Hepatol.* 2013 ;25(2) :135-41
61. Goodacre CJ, Bernal G, Rungcharassaeng K, Kan JYK. Clinical complications in fixed prosthodontics. *J Prosthet Dent.* 2003 ;90(1) :31-41
62. Imai A, Takamizawa T, Sugimura R, Tsujimoto A, Ishii R, Kawazu M et al. Interrelation among the handling, mechanical, and wear properties of the newly developed flowable resin composites. *J Mech Behav Biomed Mater.* 2019;89:72-80
63. Y Kitasako, A Sadr, MF Burrow, J Tagami. Thirty-six-month clinical evaluation of a highly filled flowable composite for direct posterior restorations. *Australian Dental Journal.* 2016 ;61(3): 366-373
64. Diestshi D, Fahl N Jr. Shading concepts and layering techniques to master direct anterior composite restorations : an update. *Br Dent J.* 2016 16;221(12) :765-771

65. Ahmed KE and Murbay S. Survival rates of anterior composites in managing tooth wear: systematic review. *J Oral Rehabil.* 2016 ;43(2) :145-153
66. Garoushi S, Lassila L, Hatem M, Shembesh M, Baady L, Salim Z, Vallittu P. Influence of staining solutions and whitening procedures on discoloration of hybrid composite resins. *Acta Odontol Scand.* 2013 ;71(1):144-150
67. Karadas M. The effect of different beverages on the color and translucency of flowable composites. *Scanning.* 2016 ;38(6):701-709
68. Nair SR, Niranjana NT, Jayasheel A, Suryakanth DB. Comparative evaluation of color stability and surface hardness of methacrylate based flowable and packable composite-in vitro study. *J Clin Diagn Res.* 2017 ;11(3) : ZC51-ZC54
69. Dietschi D, Ardu S, Krejci I. A new shading concept based on natural tooth color applied to direct composite restorations. *Quintessence Int.* 2006 ;37(2) :91-102.
70. Egilmez F, Ergun G, Lassila LVJ et al. Short and long-term effects of additional post curing and polishing systems on the Color change of dental nanocomposites. *Dent Mater J.* 2013 ;32(1) :107-114
71. Esmaeili B, Afkhami S and Abolghasemzadeh F. The effect of time between curing and tea immersion on composite resin discoloration. *Gen Dent.* 2018 ;66(2) :64-8
72. Poggio C, Vialba L, Berardengo A, Federico R, Colombo M, Beltrami R et al. Color Stability of New Esthetic Restorative Materials: A Spectrophotometric Analysis. *J Funct Biomater.* 2017;8(3):26
73. Zanetti F, Zhao X, Rien , Pan J, Peitsch MC, Hoeng J, Ren Y. Effects of cigarette smoke and tobacco eating aerosol on color stability of dental enamel, dentin and composite resin restorations. *Quintessence Int.* 2019 ;50(2) :156-166
74. Roopa KB, Basappa N, Prabhakar AR, Raju OS, Lamba G. Effect of Whitening Dentifrice on Micro Hardness, Color Stability and Surface Roughness of Aesthetic Restorative Materials. *J Clin Diagn Res.* 2016 ;10(3):ZC06-11.
75. Bezgin T, Özer L, Öz T, Özkan P. Effect of toothbrushing on color changes of esthetic restorative materials. *J Esthet Restor Dent.* 2015;27 Suppl 1:S65-73
76. Wilder-Smith CH, Materna A, Martig L, Lussi A. et al. Longitudinal study of gastroesophageal reflux and erosive tooth wear. *BMC Gastroenterol.* 2017;17(1) :113
77. Wilder-Smith CH, Materna A, Martig L, Lussi A. Gastro-oesophageal reflux is common in oligosymptomatic patients with dental erosion: A pH-impedance and endoscopic study. *United Eur Gastroenterol J. avr.* 2015 ;3(2) :174-81

## IX. Liste des tableaux

<b>Tableau 1</b> : Sources d'acides extrinsèques (d'après Kanzow et al. 2016) .....	18
<b>Tableau 2</b> : Récapitulatif des différents mécanismes de l'usure dentaire de type mécanique, leurs étiologies et leurs signes cliniques (5) .....	21
<b>Tableau 3</b> : Récapitulatif des mécanismes de l'usure dentaire de type érosive, ses étiologies et ses signes cliniques (5) .....	22
<b>Tableau 4</b> : Tooth Wear Index, (d'après Smith et Knight) (17) .....	28
<b>Tableau 5</b> : Score et signes cliniques associés pour la détermination du BEWE. (D'après Barlett et al. 2008) (19).....	29
<b>Tableau 6</b> : Attitude clinique en fonction du score BEWE obtenu d'après Barlett et al. 2008 (19) .....	30
<b>Tableau 7</b> : Classification ACE (Anterior Clinical Erosive) d'après Vailati F, Belser C,U 2010 (20).....	31
<b>Tableau 8</b> : Système d'évaluation de l'usure dentaire (SEUD) : vue d'ensemble des modules (d'après Wetselaar P et Lobbezoo F, 2016) (21).....	32
<b>Tableau 9</b> : Module de qualification de l'indice TWES d'après Wetselaar P et Lobbezoo F, 2016) (21).....	33
<b>Tableau 10</b> : Éléments favorables et défavorables à l'augmentation de la dimension verticale d'occlusion. (d'après Orthlieb JD et Ehrmann E. 2013) (25) .....	37
<b>Tableau 11</b> : Règle des tiers pour une même variation angulaire de la DVO (d'après Orthlieb JD et Ehrmann E. 2013) (25).....	38
<b>Tableau 12</b> : Différentes techniques d'augmentation de la DVO (d'après JF Lasserre) (24).....	39
<b>Tableau 13</b> : Scores FDI après restauration immédiate, à 10 jours et à 6 mois avec photographies.....	62



## X. Liste des figures

<b>Figure 1</b> : Différents modèles d'usure abrasive à deux corps (d'après Zum Gahr KH 1998)(1).....	15
<b>Figure 2</b> : Modèle d'usure abrasive à trois corps (d'après Zum Gahr KH 1998)(1).....	16
<b>Figure 3</b> : Figure 3 : Modèle d'usure de fatigue. (d'après Zum Gahr KH 1998)(1).....	16
<b>Figure 4</b> : Modèle d'usure corrosive (d'après Mair LH. 1999) (1).....	17
<b>Figure 5</b> : Caractère multifactoriel et synergique de l'usure dentaire, influencé par des facteurs aggravants ou protecteurs. (5).....	20
<b>Figure 6</b> : Graphique décisionnel thérapeutique d'après les recommandations européennes actuelles. Loomans B, et al. 2017. (14).....	26
<b>Figure 7</b> : Photographies de face, du sourire et de profil.....	49
<b>Figure 8</b> : Photographies des arcades maxillaires et mandibulaires en vue occlusale (a, b) puis en OIM (c, d, e).....	50
<b>Figure 9</b> : Photographies des lésions d'usure du secteur incisivo-canins (a), en OIM (b) et de l'arcade mandibulaire en vue occlusale (c).....	52
<b>Figure 10</b> : Photographies lors de l'utilisation du Ditramax (a) et lors de la validation de la nouvelle DVO à l'aide d'un JIG de Lucia (b).....	54
<b>Figure 11</b> : Photographies du wax up mandibulaire seul (a) et avec le rapport inter arcade (b).....	55
<b>Figure 12</b> : Réalisation de la clé par injection du silicone transparent (EXACLEAR de GC) (a) prise sur wax up (b) résultat (c) création des trous au niveau de chaque bord libre à l'aide de la seringue du composite injectable (d).....	57
<b>Figure 13</b> : Photographies des étapes cliniques de la technique du composite injecté. Mise en place du champ opératoire (a) Isolation des dents adjacentes au téflon (b) mordantage à l'acide orthophosphorique 37% durant 30 secondes (c) mise en place de l'adhésif après rinçage et séchage (d) photopolymérisation (e) mise en place de la clé en silicone et injection du composite (f. g. h.) retrait de la clé (i).....	59
<b>Figure 14</b> : Photographies des étapes de finitions et polissage. Travail des embrasures et des limites à la fraise flamme diamantée bague rouge (a), au disque pop-on (b) et au strip (c) tracés des lignes de transition (d) travail de la micro et macro géographie de surface (e, f), corrections occlusales (g) résultat final (h, i, j).....	60
<b>Figure 15</b> : Photographies avant restauration par la technique du composite injecté (a) et après 6 mois (b).....	61

Vu, La Présidente du Jury, Date,

Signature :

Vu, La Directrice de l'UFR des Sciences Odontologiques, Date,

Signature :

Vu, Le Président de l'Université de Bordeaux, Date,

Signature :

**Titre : La technique du composite injecté : Restauration esthétique et fonctionnelle minimalement invasive des secteurs antérieurs chez le patient atteint d'érosion sévère. Cas clinique à 6 mois de suivi.**

**Résumé :**

Ces dernières années, la prévalence des patients atteints d'usure érosive est constante augmentation. Le praticien est confronté à un réel challenge quant à son diagnostic qu'à sa prise en charge étiologie et thérapeutique. Avec une approche minimalement invasive, le praticien doit pouvoir satisfaire de manière prévisible et simplifiée l'esthétique et la fonction. Lors des restaurations antérieures, les données de la littérature proposent l'utilisation de techniques directes ou indirectes. À ce jour, aucune technique ou matériau n'a montré de supériorité dans la gestion de ces cas d'usure. Les techniques directes sont pour la plupart chronophages, opérateurs-dépendant et peuvent représenter un défi esthétique pour le praticien. La multiplicité et la diversité des actes souvent nécessaires à la réhabilitation globale de ces patients induisent de prendre en compte l'aspect financier. Le but de ce travail était de proposer une technique alternative aux méthodes actuelles, permettant de rétablir l'esthétique et la fonction de façon simplifiée, prédictive, précise, tout en limitant son coût, au travers d'un cas clinique original. Ainsi, notre choix s'est porté sur la technique du composite injecté pour restaurer le secteur antérieur mandibulaire. Cette technique directe/indirecte permet d'injecter au travers d'un clé en silicone transparent (Exaclear) réalisé à partir d'un wax up, du composite fluide hautement chargé (G-ænial ®Universal Injectable). Les résultats obtenus immédiatement ainsi qu'à 6 mois étaient satisfaisants malgré la présence de tâches facilement polissables lors des séances de maintenance. Seul le suivi au long terme et la multiplicité de cas similaires permettront la validation de cette technique.

**Mots clés :**

Usure de type érosive — Technique du composite injecté — Composites fluides — Clé en silicone transparente — Restauration esthétique — Restauration fonctionnelle — Facette composite — Suivi d'étude de cas clinique

---

**Title: The injectable composite resin technique: minimally invasive esthetic and functional restauration of anterior sectors of an eroded dentition. Clinical case report with 6 months follow up.**

**Abstract:**

In recent years, the prevalence of patients with erosive wear has been constantly increasing. The dental practitioner is faced with a real challenge in diagnosing and managing the etiology and therapy. With a minimally invasive approach, the practitioner must be able to satisfy aesthetics and function in a predictable and simplified manner. In anterior restorations, the literature suggests the use of direct or indirect techniques. To date, no single technique or material has been shown to be superior in managing these cases of wear. Direct techniques are for the most part time-consuming, operator-dependent, and may represent an aesthetic challenge for the clinician. The multiplicity and diversity of procedures often necessary for the global rehabilitation of these patients leads to consider the financial aspect. The aim of this work was to propose an alternative technique to the current methods, allowing the restoration of aesthetics and function in a simplified, predictive and precise way, while limiting its cost, through an original clinical case. Thus, we chose the injected composite technique to restore the mandibular anterior sector. This direct/indirect technique allows the injection of highly filled flowable resin (G-ænial ®Universal Injectable) through a transparent silicone index (Exaclear) made from a wax up. The results obtained immediately and at 6 months were satisfactory despite the presence of easily polishable stains during maintenance sessions. Only long-term follow-up and the multiplicity of further similar cases will allow the validity of this technique.

**Keywords:**

Tooth erosion — Injectable composite resin technique — Flowable resin composites — Transparent silicone index — Esthetic restauration — Functional restauration — Composite veneer — Follow-up study

---