



**HAL**  
open science

# Dents incluses : apport de la tomographie volumique à faisceaux coniques dans le diagnostic et aide à la thérapeutique

Julie Chelo

► **To cite this version:**

Julie Chelo. Dents incluses : apport de la tomographie volumique à faisceaux coniques dans le diagnostic et aide à la thérapeutique. Chirurgie. 2021. dumas-03633589

**HAL Id: dumas-03633589**

**<https://dumas.ccsd.cnrs.fr/dumas-03633589v1>**

Submitted on 7 Apr 2022

**HAL** is a multi-disciplinary open access archive for the deposit and dissemination of scientific research documents, whether they are published or not. The documents may come from teaching and research institutions in France or abroad, or from public or private research centers.

L'archive ouverte pluridisciplinaire **HAL**, est destinée au dépôt et à la diffusion de documents scientifiques de niveau recherche, publiés ou non, émanant des établissements d'enseignement et de recherche français ou étrangers, des laboratoires publics ou privés.



Distributed under a Creative Commons Attribution - NonCommercial - NoDerivatives 4.0 International License

**THESE**

***POUR OBTENIR LE DIPLOME D'ETAT  
DE DOCTEUR EN CHIRURGIE DENTAIRE***

Présentée et publiquement soutenue devant

Aix-Marseille Université  
(Président : Monsieur le Professeur Éric BERTON)

Faculté des Sciences Médicales et Paramédicales  
(Doyen : Monsieur le Professeur Georges LEONETTI)

Ecole de Médecine Dentaire  
(Directeur : Monsieur le Professeur Bruno FOTI)

***Dents incluses : Apport de la tomographie volumique  
à faisceaux coniques dans le diagnostic et aide à la  
thérapeutique***

Présentée par

**CHELO Julie**

A Marseille

Thèse soutenue le **24 juin 2021**

Devant le jury composé de

Président : Professeur LE GALL Michel

Assesseurs : Docteur PHILLIP-ALLIEZ Camille

Docteur ROCHE-POGGI Philippe

Docteur BROS Agnès



**THESE**

***POUR OBTENIR LE DIPLOME D'ETAT  
DE DOCTEUR EN CHIRURGIE DENTAIRE***

Présentée et publiquement soutenue devant

Aix-Marseille Université  
(Président : Monsieur le Professeur Éric BERTON)

Faculté des Sciences Médicales et Paramédicales  
(Doyen : Monsieur le Professeur Georges LEONETTI)

**Ecole de Médecine Dentaire**  
(Directeur : Monsieur le Professeur Bruno FOTI)

***Dents incluses : Apport de la tomographie volumique  
à faisceaux coniques dans le diagnostic et aide à la  
thérapeutique***

Présentée par

**CHELO Julie**

A Marseille

Thèse soutenue le **24 juin 2021**

Devant le jury composé de

Président : Professeur LE GALL Michel

Assesseurs : Docteur PHILLIP-ALLIEZ Camille

Docteur ROCHE-POGGI Philippe

Docteur BROS Agnès

## ADMINISTRATION

*Mise à jour : sept. 2020*

### **Doyens Honoraires**

Professeur	Raymond SANGIUOLO†
Professeur	Henry ZATTARA
Professeur	André SALVADORI
Professeur	Jacques DEJOU

### **Doyen Assesseurs**

Professeur	Bruno FOTI
Professeur	Michel RUQUET
Professeur	Anne RASKIN

### **Directeurs de Départements**

Formation Initiale  
Recherche  
Formation Continue

Professeur	Michel RUQUET
Professeur	Anne RASKIN
Professeur	Frédéric BUKIET

### **Charges de missions**

Relations Internationales  
Internat et Diplômes d'études spécialisées  
Affaires générales

Professeur	Hervé TASSERY
Professeur	Virginie MONNET-CORTI
Docteur	Patrick TAVITIAN

### **Responsable des Services Administratifs et Techniques**

Madame Katia LEONI

## LISTE DES ENSEIGNANTS

### PROFESSEURS DES UNIVERSITES – PRATICIENS HOSPITALIERS DES CSERD

BUKIET Frédéric<sup>(58-01)</sup>  
FOTI Bruno <sup>(56-02)</sup>  
LE GALL Michel <sup>(56-01)</sup>  
MONNET-CORTI Virginie <sup>(57-01)</sup>  
ORTHLIEB Jean-Daniel <sup>(58-01)</sup>  
RASKIN Anne <sup>(58-01)</sup>  
RUQUET Michel <sup>(58-01)</sup>  
TARDIEU Corinne <sup>(56-01)</sup>  
TARDIVO Delphine <sup>(56-02)</sup>  
TASSERY Hervé <sup>(58-01)</sup>

### PROFESSEUR DES UNIVERSITES

ABOUT Imad <sup>(65)</sup>

### PROFESSEURS EMERITES

DEJOU Jacques  
HUE Olivier

### MAITRES DE CONFERENCES DES UNIVERSITES – PRATICIENS HOSPITALIERS DES CSERD

ABOUDHARAM Gérard <sup>(58-01)</sup>	LAN Romain <sup>(56-02)</sup>
BANDON Daniel <sup>(56-01)</sup>	LAURENT Michel <sup>(58-01)</sup>
BELLONI Didier <sup>(57-01)</sup>	LAURENT Patrick <sup>(57-01)</sup>
BOHAR Jacques <sup>(56-01)</sup>	MAILLE Gérald <sup>(58-01)</sup>
CAMOIN Ariane <sup>(56-01)</sup>	PHILIP-ALLIEZ Camille <sup>(56-01)</sup>
CAMPANA Fabrice <sup>(57-01)</sup>	POMMEL Ludovic <sup>(58-01)</sup>
CATHERINE Jean-Hugues <sup>(57-01)</sup>	PRECKEL Bernard-Éric <sup>(58-01)</sup>
GAUBERT Jacques <sup>(56-01)</sup>	RÉ Jean-Philippe <sup>(58-01)</sup>
GIRAUD Thomas <sup>(58-01)</sup>	ROCHE-POGGI Philippe <sup>(57-01)</sup>
GIRAUDEAU Anne <sup>(58-01)</sup>	STEPHAN Grégory <sup>(58-01)</sup>
GUIVARC'H Maud <sup>(58-01)</sup>	TAVITIAN Patrick <sup>(58-01)</sup>
JACQUOT Bruno <sup>(58-01)</sup>	TERRER Elodie <sup>(58-01)</sup>
LABORDE Gilles <sup>(58-01)</sup>	TOSELLO Alain <sup>(58-01)</sup>

## **ASSISTANTS HOSPITALIERS ET UNIVERSITAIRES**

AL AZAWI Hala <sup>(56-01)</sup>	HAHN-GOLETTI Larissa <sup>(58-01)</sup>
ANTEZACK Angeline <sup>(57-01)</sup>	LIOTARD Alicia <sup>(58-01)</sup>
ARNIER Canelle <sup>(56-01)</sup>	MANSUY Charlotte <sup>(58-01)</sup>
BACHET-DORISON Damienne <sup>(56-01)</sup>	MARTIN William <sup>(56-01)</sup>
CAMBON Isabelle <sup>(56-01)</sup>	MATTERA Rémi <sup>(56-01)</sup>
CASAZZA Estelle <sup>(56-01)</sup>	MELLOUL Sébastien <sup>(57-01)</sup>
CASTRO Romain <sup>(57-01)</sup>	PARFU Anne <sup>(58-01)</sup>
DAVID Laura <sup>(56-01)</sup>	PASCHEL Laura <sup>(58-01)</sup>
DEVICTOR Alix <sup>(58-01)</sup>	PILLIOL Virginie <sup>(58-01)</sup>
DODDS Mélina <sup>(58-01)</sup>	REPETTO Andréa <sup>(58-01)</sup>
DRAUSSIN Thierry <sup>(56-02)</sup>	ROMANET Yvan <sup>(57-01)</sup>
DUMAS Cathy <sup>(57-01)</sup>	SANTUNIONE Charlotte <sup>(58-01)</sup>
HADJ-SAID Mehdi <sup>(57-01)</sup>	VINAÏ Michael <sup>(56-01)</sup>

## **ASSISTANTS DES UNIVERSITES ASSOCIES**

GRINE Ghilès <sup>(57-01)</sup>  
HOUVENAEGHEL Brice <sup>(57-01)</sup>

Intitulés des sections CNU :

- 56<sup>ème</sup> section : Développement, croissance et prévention
- 56-01 Odontologie pédiatrique et orthopédie dento-faciale
- 56-02 : Prévention – Epidémiologie – Economie de la santé – Odontologie légale
- 57<sup>ème</sup> section : Chirurgie orale ; Parodontologie ; Biologie Orale
- 57-01 : Chirurgie orale – Parodontologie – Biologie orale
- 58<sup>ème</sup> section : Réhabilitation orale
- 58-01 : Dentisterie restauratrice – Endodontie – Prothèses – Fonction-Dysfonction – Imagerie – Biomatériaux

L'auteur s'engage à respecter les droits des tiers, et notamment les droits de propriété intellectuelle. Dans l'hypothèse où la thèse comporterait des éléments protégés par un droit quelconque, l'auteur doit solliciter les autorisations nécessaires à leur utilisation, leur reproduction et leur représentation auprès du ou des titulaires des droits. L'auteur est responsable du contenu de sa thèse. Il garantit l'Université contre tout recours. Elle ne pourra en aucun cas être tenue responsable de l'atteinte aux droits d'un tiers

## REMERCIEMENTS

**À mon président de jury, Monsieur le professeur Michel LE GALL.**

Je souhaite vous remercier pour l'honneur que vous me faites de présider ce jury de thèse.

Je vous remercie également pour la qualité de votre enseignement. Vous m'avez fait découvrir une spécialité dont j'ignorais la richesse et transmis votre passion pour l'orthopédie dento-faciale.

Merci de m'avoir transmis également votre soif d'apprendre, enthousiasme et humour. Vous êtes un enseignant d'exception.

Je suis fière d'avoir pu être une de vos élèves.

Je vous prie de bien vouloir trouver ici l'expression de ma profonde admiration.

**À madame le Docteur Camille PHILLIP-ALLIEZ.**

Je vous remercie d'avoir accepté de siéger dans ce jury de thèse et de juger mon travail.

Merci également pour la qualité de vos cours que j'ai particulièrement appréciés de par votre patience, rigueur, clarté de vos explications, et votre sympathie. Vos qualités humaines et professionnelles font de vous un exemple.

Veillez trouver ici le témoignage de tout mon respect.



**À monsieur le Docteur Phillippe ROCHE-POGGI.**

C'est un grand honneur de vous avoir dans mon jury de thèse.

J'ai eu la chance de recevoir un enseignement captivant, vos connaissances en chirurgie orale sont précieuses et je suis heureuse d'avoir pu en bénéficier.

Même si je risque avec le temps d'oublier quelques détails de vos cours, je n'oublierai jamais les autres leçons que vous nous avez transmises. Passionné par votre métier et pédagogue, vous m'avez inculqué les valeurs de travail, persévérance et humilité, et êtes une grande source d'inspiration.

Je vous remercie également pour votre grande disponibilité et vos conseils pour la rédaction de mon travail.

Je vous prie de bien vouloir trouver en ces mots ma profonde estime.

**Enfin, à ma directrice de thèse, madame le Docteur Agnès BROS.**

Je vous remercie infiniment d'avoir accepté de diriger ce travail.

Je tiens également à vous remercier pour votre gentillesse, patience, et l'intérêt que vous avez porté à mes écrits.

Il s'agit de votre première direction de thèse, mais je n'aurais pu espérer meilleur soutien. Votre disponibilité et esprit de synthèse m'ont beaucoup apporté, et j'espère que ce travail est digne de vous.

Je vous prie de recevoir ma profonde gratitude et reconnaissance, et vous souhaite beaucoup de bonheur pour le futur.



# **TABLE DES MATIÈRES**

<b>1</b>	<b><u>INTRODUCTION.....</u></b>	<b>1</b>
<b>2</b>	<b><u>GÉNÉRALITÉS.....</u></b>	<b>2</b>
2.1	DÉFINITIONS.....	2
2.2	ÉPIDÉMIOLOGIE.....	4
2.3	ÉTIOLOGIES DES DENTS INCLUSES .....	5
2.4	COMPLICATIONS ASSOCIÉES AUX DENTS INCLUSES.....	6
2.4.1	COMPLICATIONS INFECTIEUSES .....	7
2.4.2	COMPLICATIONS TUMORALES ET KYSTIQUES.....	7
2.4.3	COMPLICATIONS MECANIQUES .....	9
2.4.4	COMPLICATIONS NERVEUSES.....	10
2.5	DEMARCHE THERAPEUTIQUE ET CRITERES DECISIONNELS .....	11
2.5.1	PREVENTION ET INTERCEPTION.....	11
2.5.2	DEGAGEMENT CHIRURGICAL ET TRACTION ORTHODONTIQUE .....	12
2.5.3	AUTOTRANSPLANTATION .....	13
2.5.4	ABSTENTION THERAPEUTIQUE ET SURVEILLANCE.....	13
2.5.5	L'AVULSION.....	13
<b>3</b>	<b><u>DIAGNOSTIC DES DENTS INCLUSES .....</u></b>	<b>15</b>
3.1	INTERROGATOIRE .....	15
3.2	EXAMEN CLINIQUE .....	15
3.2.1	INSPECTION.....	15
3.2.1.1	Examen extra-oral .....	15
3.2.1.2	Examen intra-oral.....	16
3.2.2	PALPATION.....	18
3.2.3	PERCUSSION ET VITALITE .....	18

<b>3.3 EXAMENS COMPLEMENTAIRES : RADIOGRAPHIES CONVENTIONNELLES BIDIMENSIONELLES, AVANTAGES ET LIMITES.....</b>	<b>19</b>
3.3.1 RADIOGRAPHIES INTRA-ORALES .....	19
3.3.1.1 Clichés rétro-alvéolaires .....	19
3.3.1.2 Clichés occlusaux.....	21
3.3.2 RADIOGRAPHIES EXTRA-ORALES .....	23
3.3.2.1 Orthopantomogramme.....	23
3.3.2.2 Téléradiographies de face et de profil .....	30
<b><u>4 INTERET DIAGNOSTIQUE ET THÉRAPEUTIQUE DE L'IMAGERIE TRIDIMENSIONELLE.....</u></b>	<b><u>32</u></b>
<b>4.1 IMAGERIE TRIDIMENSIONNELLE (3D).....</b>	<b>32</b>
4.1.1 SCANNER A RAYONS X.....	32
4.1.2 TOMOGRAPHIE VOLUMIQUE A FAISCEAUX CONIQUES.....	34
4.1.3 RAPPORTS BENEFICES RISQUES.....	35
4.1.3.1 Risques liés à l'exposition aux rayons x : Effets biologiques .....	35
4.1.3.2 Mesures de radioprotection.....	37
4.1.3.3 Avantages du CBCT par rapport au scanner dentaire .....	39
<b>4.2 APPLICATION AUX INCLUSIONS DENTAIRE.....</b>	<b>53</b>
4.2.1 AIDE AU DIAGNOSTIC ET BILAN PRE-CHIRURGICAL .....	53
4.2.1.1 Position tridimensionnelle et rapport anatomiques .....	53
4.2.1.2 Dépistage de complications associées et établissement du pronostic.....	57
4.2.2 AIDE AU TRAITEMENT .....	71
4.2.2.1 Chirurgical.....	71
4.2.2.2 Parodontal .....	75
4.2.2.3 Orthodontique : désinclusion : voies d'abord et direction de traction.....	84
<b><u>CONCLUSION .....</u></b>	<b><u>91</u></b>
<b><u>5 BIBLIOGRAPHIE.....</u></b>	<b><u>95</u></b>



# 1 INTRODUCTION

---

Une dent incluse est une dent mature qui n'a pas fait son éruption après la date physiologique et dont le sac péri-coronaire ne présente pas de communication avec la cavité buccale. Elle constitue un challenge pour l'orthodontiste et nécessite souvent une prise en charge pluridisciplinaire.

Le diagnostic d'une dent incluse est primordial. Sa précision et sa précocité, associées à une visualisation des complications associées aux dents incluses permettront la mise en place d'une thérapeutique adaptée et d'assurer le meilleur pronostic au patient

A l'heure actuelle, les examens de routine d'une dent incluse se composent de l'examen clinique et de la radiographie bi-dimensionnelle. Cependant, un grand nombre d'informations restent manquantes constituant une perte de chance dans le traitement de ces dents.

L'utilisation du CBCT dans l'examen des dents incluses n'est pas une nouveauté. Cependant, malgré de nombreux avantages par rapport à l'imagerie 2D, les recommandations ne préconisent pas l'utilisation systématique du CBCT en orthodontie ou chirurgie orale pour le traitement de ces dents.

Aujourd'hui, en 2021, la dentisterie et l'orthodontie ne peuvent se concevoir sans l'apport du numérique et de la 3D. La réticence à l'utilisation de ces techniques pour des raisons d'irradiations ou d'âge doit être mise en balance avec les bénéfices apportés.

L'objectif de cette thèse est de montrer la place du CBCT comme outil majeur dans l'établissement du diagnostic, de la thérapeutique et du pronostic, et comme examen de référence en devenir.

## 2 GÉNÉRALITÉS

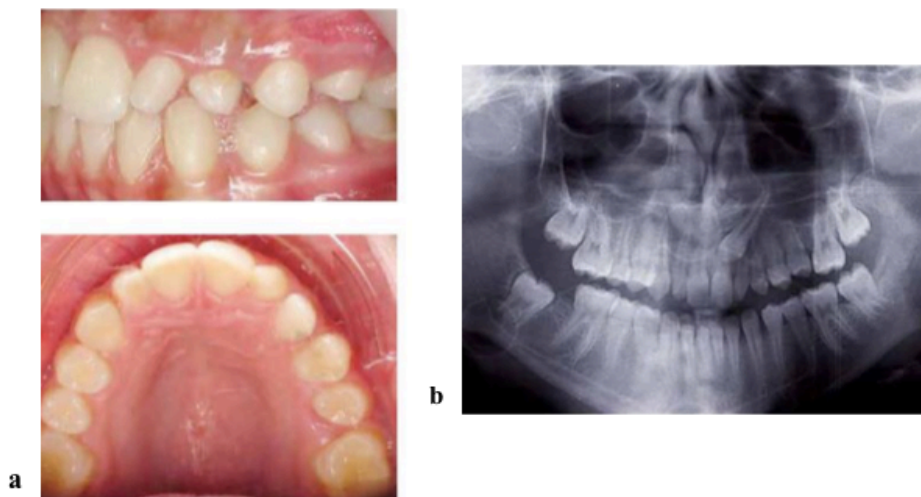
---

### 2.1 DÉFINITIONS

Il existe plusieurs termes pour désigner les divers retards d'éruption, et des amalgames sont faits entre toutes ces anomalies.

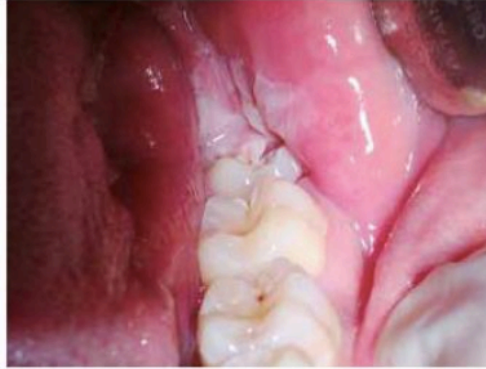La HAS propose les définitions suivantes :

Une dent incluse est «une dent encore incluse dans l'os maxillaire ou mandibulaire dont l'édification radiculaire apicale s'est terminée avant que le processus d'éruption ne lui ait permis d'évoluer jusque dans le milieu buccal, sans la moindre effraction de la muqueuse orale et sans contamination du sac péri-coronaire par la flore bactérienne buccale». Elle n'a donc plus de potentiel d'éruption. Son sac folliculaire ne communique pas avec la cavité buccale, elle se situe dans une crypte osseuse à un niveau plus ou moins profond du maxillaire inférieur ou supérieur. On considère qu'il y a inclusion en l'absence d'éruption 18 mois après la date habituelle et lorsque les apex radiculaires sont édifiés et fermés (Figure 1) (1).



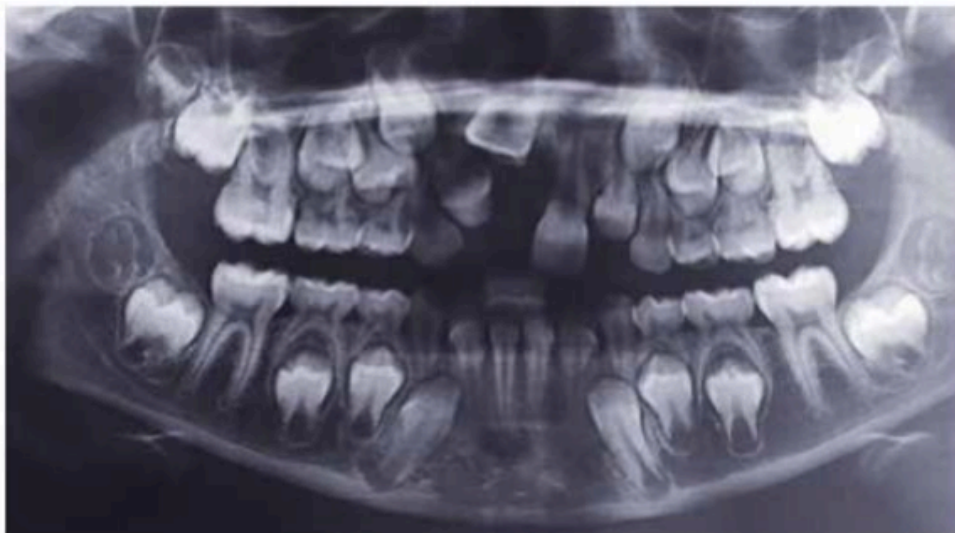
**Figure 1 : Vues endobuccales (a) et examen radiographique (b) d'une patiente présentant une 23 incluse. (a) Absence de 23 et éruption asymétrique : 13 est sur arcade. Persistance de 63. (b) Mésio-version de 13, maturité apicale visible. (1)**

Une dent enclavée est une dent mature dont l'éruption s'arrête du fait d'un obstacle. (Figure 2) Cette dernière communique avec la cavité buccale mais n'a pas réalisé complètement son éruption.



**Figure 2 : Photographie endo-buccale illustrant l'enclavement de 38 chez un homme de 35 ans. La dent est édifée dans le milieu buccal mais en partie seulement, elle est non fonctionnelle.**

Une dent retenue est une dent immature, gênée dans son potentiel d'éruption (Figure 3). L'édification radiculaire n'étant pas achevée, elle conserve un potentiel éruptif. Des obstacles anatomiques, physiologiques ou pathologiques empêchent son éruption. Si cette dent retenue arrive à maturité, et en l'absence de traitement interceptif, la rétention évoluera vers l'enclavement ou l'inclusion (1).



**Figure 3 : Panoramique d'un enfant de 10 ans montrant un phénomène de rétention. 21 est sur arcade mais 11 est absente. 11 n'étant pas encore mature, il s'agit d'un phénomène de rétention.**



Enfin, une dent est en désinclusion, lorsque, préalablement incluse, elle devient exposée au milieu buccal.

Ce sont les dents incluses qui retiendront notre attention tout au long de ce travail.

## 2.2 ÉPIDÉMIOLOGIE

L'inclusion peut concerner une à plusieurs dents, peut être bilatérale ou non (2), multiple, et affecter à la fois les dents déciduales ou les dents définitives. Ces dernières feront l'objet de cette thèse. D'après la littérature la prévalence d'inclusion varie de 8 à 38% selon les études, et selon les pays, mais toujours avec une prédilection féminine (3)(4).

Les dents les plus fréquemment incluses sont les troisièmes molaires mandibulaires suivies des troisièmes molaires maxillaires. Puis, nous retrouvons les dents du secteur antérieur, avec notamment la canine maxillaire, dont la fréquence d'inclusion varie entre 0,8 et 2,8%. (1)(2)(5). Cette inclusion est deux fois plus fréquente chez la femme (6)(2) et la canine maxillaire est deux fois plus incluse que la canine mandibulaire (fréquence de 0.35%) (1). Selon Ericson et Kurol l'inclusion canine maxillaire est palatine dans la majorité des cas (environ 85%) (2)(5). Suivent ensuite, l'incisive maxillaire (0,4 – 2%), la deuxième prémolaire mandibulaire (0,4-0,5 %) et la canine mandibulaire (0,3 %), mais l'inclusion peut concerner n'importe quelle dent (2)(5)(7).

## 2.3 ÉTIOLOGIES DES DENTS INCLUSES

L'éthiopathogénie de l'inclusion est plurifactorielle. En effet, plusieurs facteurs systémiques et locaux-régionaux peuvent être évoqués pour l'inclusion.

Parmi les causes générales, nous pouvons citer : (8) (5) (9) (4)

- Les syndromes, tels que le syndrome de Crouzon, les fentes labio-alvéolo-palatines, la dysostose cleido-crânienne, la trisomie 21, associées majoritairement à des retards d'éruption, dont les inclusions ;
- Hypovitaminoses : Le rachitisme vitamino-résistant dû aux carences en vitamines A et D conduirait directement à des dysharmonies dento-arcades qui seraient responsables de certaines inclusions ;
- Troubles endocriniens ;
- Certaines maladies infectieuses (syphilis, tuberculose) ou antécédents d'irradiation dans la petite enfance ;
- Les facteurs héréditaires et congénitaux : des prédispositions familiales peuvent déterminer une tendance à l'inclusion, notamment dans le cas des canines incluses palatines.

Les causes régionales sont représentées principalement par la dysharmonie dento-arcade. En effet, les déficits squelettiques et/ou macrodontie peuvent perturber l'éruption de certaines dents notamment les dernières à faire leur éruption (canines, troisièmes molaires) et donc conduire à des phénomènes d'inclusion (4)(10).

Les causes locales comprennent : (4) (5) (2) (10)

- Les causes primaires, propres au germe lui-même, constitutionnelles ou acquises : dysmorphie ou dystopie du germe ;
- L'ankylose (Becker, 2007) ;
- Les obstacles mécaniques sur le chemin d'éruption comme les éléments surnuméraires (odontomes, mésiodens, dents surnuméraires), l'exfoliation retardée d'une dent temporaire suite à un phénomène d'ankylose, les obstacles tumoraux comme la présence d'un kyste radiculo-dentaire sur une dent temporaire, ou d'un kyste folliculaire sur la dent permanente (Fearne and Lee, 1988; Becker, 2007), ou encore excès de fibro-muqueuse ;
- Les antécédents traumatiques, principalement en secteur antérieur. Les traumatismes peuvent entraîner une lésion du follicule ou modification de l'axe coronaradiculaire qui

conduira à l'inclusion. Les phénomènes d'impaction sont les traumatismes les plus à risque pour les dents successives ;

- La perte de guidage. En effet le plan de guidage de la canine est représenté par la face distale de l'incisive latérale ; en cas d'agénésie ou d'anomalie de taille (microdontie) de celle-ci, la canine continuera son trajet en direction mésiale ou palatine. L'inclusion de la canine est associée très fréquemment (5,5 %) à l'agénésie congénitale de l'incisive latérale adjacente et dans 16 % des cas d'inclusion, une anomalie de forme de l'incisive latérale et/ou une agénésie de la deuxième prémolaire est rapportée ;
- La perte d'espace liée à l'avulsion précoce d'une dent temporaire, notamment l'avulsion des molaires temporaires pour raisons carieuses, qui se manifestent par l'inclusion de la deuxième prémolaire.

Parmi les théories visant à expliquer l'étiologie de l'inclusion, deux prédominent pour l'inclusion canine maxillaire : la théorie du guidage (Miller 1963, Bass 1967, Becker et al. 1981) et la théorie génétique (Peck et al. 1994). Lacoste (1974) affirmait que l'hérédité serait en cause dans 17% des cas d'inclusion (8) (5) (4). Concernant la troisième molaire, la cause la plus fréquente semble être une dysharmonie dento-arcade (DDA) par macrodontie relative (manque de place sur arcade) (5). Enfin, la présence d'un germe surnuméraire représente la cause la plus fréquente de l'inclusion de l'incisive centrale maxillaire (5).

## **2.4 COMPLICATIONS ASSOCIÉES AUX DENTS INCLUSES**

La symptomatologie d'une dent incluse est souvent discrète, et leur diagnostic est souvent tardif. Cependant, certaines manifestations cliniques motivent une consultation. En effet, une dent incluse peut être source de nombreuses complications et à l'origine du développement de pathologies du fait de ses rapports étroits avec les structures anatomiques et dentaires voisines (9).

Les dents incluses chez les enfants et les adolescents sont rarement associées à des changements pathologiques, mais la prévalence des problèmes a tendance à augmenter au cours des décennies suivantes. Par conséquent, un suivi attentif et continu doit être instauré, ce suivi comprendra des contrôles cliniques et radiologiques réguliers et devra s'inscrire sur la durée afin de dépister d'éventuelles complications et permettre la mise en place de mesures préventives ou curatives (11).

### **2.4.1 COMPLICATIONS INFECTIEUSES**

Les complications les plus fréquentes sont infectieuses et intéressent principalement les troisièmes molaires incluses. Il s'agit des accidents de désinclusion, c'est-à-dire la mise en communication du sac folliculaire et de la cavité buccale.

« L'accident de la dent de sagesse » est une péri-coronarite avec douleur rétro-molaire, s'accompagnant de signes inflammatoires à type gingivite congestive, parfois suppurée, et volontiers d'une adénopathie. La péri-coronarite peut se compliquer d'une cellulite aigue menaçant le carrefour oro-pharyngé et la liberté des voies aériennes. Les dents du secteurs antérieurs sont également concernées : cellulite génienne haute circonscrite dans les inclusions canines palatines (rare) faisant suite à une péri- coronarite non ou mal soignée, thrombophlébite de la veine faciale (est l'infection majeur, le patient doit être mis sous antibiotique d'emblée) qui entraîne une thrombose du sinus caverneux, sinusite maxillaire (en cas d'inclusion haute ectopique ou dans le sinus maxillaire, ostéites (rares au maxillaire), troubles oculaires (rares) (8).

### **2.4.2 COMPLICATIONS TUMORALES ET KYSTIQUES**

Les lésions radio-claires des maxillaires sont des lésions fréquentes de découverte fortuite le plus souvent à l'occasion d'un examen radiographique (12).

Il a été constaté que les lésions kystiques ou néoplasiques en rapport avec les dents incluses surviennent le plus souvent au cours des deuxièmes et troisièmes décades (3).

Sur la base d'une revue de la littérature (3), une classification de 10 types de lésions des maxillaires comprenant des lésions kystiques et tumorales associés à des dents incluses ou retenues a été établie. Les moteurs de recherche généraux et les bases de données spécialisées, y compris Google Scholar, PubMed, PubMed Central, Med- Line Plus, Science Direct et Scopus, ainsi que des manuels reconnus, « dents incluses » et « dents retenues ». Plus de 250 articles ont été trouvés, dont environ 80 étaient largement pertinents pour le sujet. Finalement, 47 articles étroitement liés au sujet d'intérêt ont été inclus. Lorsque les données ont été compilées, il a été constaté que les 10 lésions suivantes avaient une relation avec les dents incluses : kystes dentigères, kystes odontogéniques calcifiants, améloblastomes uni-kystiques,

améloblastomes, fibromes améloblastiques, tumeurs odontogéniques adénomatoïdes, tumeurs odontogéniques kératokystiques, tumeurs épithéliales odontogéniques calcifiées, fibro-odontomes améloblastiques et odontomes.

Les plus fréquentes étant les kystes péri-coronaires (corono-dentaire ou folliculaires ou dentigères) (3). Ils sont observés à tout âge, avec une fréquence plus élevée entre la 2<sup>e</sup> et la 4<sup>e</sup> décennie chez l'homme. Ils intéressent surtout la 3<sup>e</sup> molaire mandibulaire, la canine maxillaire, la 2<sup>nd</sup>e prémolaire mandibulaire (12).

Selon la classification histopathologique de l'O.M.S basée sur l'étiologie et l'origine tissulaire, les kystes dentigères sont classés parmi les kystes épithéliaux odontogéniques (liés au développement). Le kyste dentigère est dû au développement anormal du sac péri-coronaire d'une dent incluse en général, c'est-à-dire qu'il est formé au sein de l'organe de l'émail de celle-ci, suite à l'accumulation de liquide kystique entre la couronne de la dent déjà formée et la paroi formée par les épithéliums adamantins interne et externe (12). Ils sont d'évolution lente et découverts le plus souvent de manière fortuite à l'occasion d'une panoramique dentaire lorsqu'ils sont déjà volumineux. Dans de plus rares cas, ils peuvent être révélés par la présence d'une voussure localisée, ou à l'occasion d'une complication inflammatoire comme c'est le cas lors des accidents des dents de sagesse. Ceux-ci peuvent envahir les sinus et s'étendre aux corticales (13). Ils représentent 16 à 24% de tous les kystes des maxillaires et leur fréquence est de 1,44 pour 100 dents incluses.

Ils sont suivis par les odontomes, les améloblastomes uni-kystiques et les tumeurs odontogéniques kératokystiques. Les lésions les moins fréquemment rencontrées sont les tumeurs odontogéniques épithéliales calcifiées et les kystes odontogéniques calcifiés.

La troisième molaire mandibulaire s'est avérée être la dent la plus fréquemment associée à ces lésions, à l'exception des tumeurs odontogènes adénomatoïdes, des kystes odontogènes calcifiants et des odontomes composés, pour lesquels les dents maxillaires antérieures se sont avérées les plus fréquemment impliquées.

Les lésions radio-claires peuvent provoquer une destruction osseuse (plus généralement la corticale externe des maxillaires), le déplacement des dents voisines et la résorption de leurs racines. De diagnostic tardif, elles peuvent évoluer et prendre des proportions énormes, d'où

l'importance d'une exploration radiographique rigoureuse pour mieux évaluer leur expansion et pour préciser leur insertion au collet de la dent incluse (12).

### 2.4.3 COMPLICATIONS MECANIQUES

Le manque de surveillance et le retard dans le dépistage, l'interception ou le traitement d'une dent incluse peuvent entraîner différentes complications mécaniques telles que des lésions carieuses et perte de vitalité des dents voisines, des déplacements dentaires ou raccourcissement de l'arcade dentaire, des phénomènes d'ankylose, de résorption, ou encore combinaison de ces facteurs. Un diagnostic approprié, une analyse prédictive précise et une intervention précoce sont susceptibles de prévenir ces effets indésirables (14)(15)(16).

L'ankylose : Due à la colonisation d'une zone de résorption externe dentaire par de l'os alvéolaire, empêchant la mobilisation par la traction. Elle sera objectivée par l'immobilité de la dent et un son clair à la percussion lorsque celle-ci est accessible. Dans le cas des dents incluses son diagnostic sera radiologique, et les images montreront une disparition du ligament dento-alvéolaire.

L'hypercémentose : Due à une production péri-radicaire excessive de ciment, elle se caractérise par un épaississement et une déformation plus ou moins étendue et marquée des racines et de leurs apex.

Résorption des dents adjacentes : C'est une complication relativement fréquente, les dents les plus susceptibles de causer des résorptions sont les canines incluses. L'effet indésirable le plus fréquent de l'inclusion canine est la résorption de l'incisive maxillaire latérale (17) (18) (19).

En outre, l'incisive centrale peut être impliquée et occasionnellement des résorptions prémolaires sont parfois relevées. La proximité physique (< 1 mm) entre une canine incluse et une racine adjacente est le facteur de prédiction le plus important de la résorption radicaire (18). La résorption des deuxièmes molaires est également une complication fréquente de l'inclusion des troisièmes molaires (13).

Ericson et Kuroi, dans une étude menée sur des radiographies bi-dimensionnelles, ont montré une incidence de résorption radiculaire des incisives centrales et latérales due aux canines maxillaires incluses de 12,5% (14). Nous verrons plus tard que des études menées sur des images issues d'examens radiographiques tridimensionnels montrent une sous-estimation de cette valeur.

Les lésions carieuses : Elles supposent une communication buccale (dents en désinclusion), elles peuvent se compliquer de lésions d'origine endodontiques et s'étendre par continuité à la dent adjacente (souvent les deuxièmes molaires mandibulaires).

Troubles parodontaux : Ils se manifestent par un défaut osseux sur la dent adjacente à la dent incluse. Les pertes les plus importantes concernent la face distale des deuxièmes molaires mandibulaires en cas de troisième molaire incluse avec des défauts osseux pouvant atteindre les 5 mm sous la jonction amélo-cémentaire, pour une fréquence de 9 % (9) (20).

Exceptionnellement des troubles fonctionnels des ATM, voire fracture de l'angle mandibulaire fragilisé par une DDS incluse peuvent être retrouvés (13).

#### **2.4.4 COMPLICATIONS NERVEUSES**

Ceux-ci sont principalement retrouvés dans les accidents d'évolution de la dent de sagesse inférieure. Parmi les accidents nerveux, les troubles sensitifs sont les plus fréquents. L'otalgie réflexe retrouvée chez 33,6 % des patients serait une irradiation de la douleur dentaire à l'oreille du même côté sans aucune atteinte organique de cette oreille. L'irritation du nerf alvéolaire inférieur, branche du nerf trigéminal serait responsable des troubles vasomoteurs sympathiques, des algies faciales et de divers troubles réflexes. Les accidents nerveux à type troubles moteurs (trismus et hémiparésie), troubles sensoriels (bourdonnements d'oreilles), et de troubles glandulaires (hypersialorrhée) sont également rapportés (21).

## **2.5 DEMARCHE THERAPEUTIQUE ET CRITERES DECISIONNELS**

Notre arsenal thérapeutique comprend : (5)(22)(23)

- la prévention et l'interception de l'inclusion ;
- la mise en place orthodontique et chirurgicale ou désinclusion orthodontico-chirurgicale ;
- l'autotransplantation ;
- l'abstention thérapeutique et surveillance ;
- l'avulsion.

### **2.5.1 PREVENTION ET INTERCEPTION**

Kurol souligne l'importance d'un diagnostic précoce des anomalies d'éruption pour pouvoir intervenir au moment idéal et intercepter les problèmes au moment opportun. Souvent, ces anomalies sont en lien avec des facteurs étiologiques (dents surnuméraires, odontomes, manque d'espace disponible sur arcade...) qui, s'ils sont levés rapidement, peuvent suffire à observer une éruption physiologique de la dent retenue jusqu'à l'arcade (1). En cas de présence d'obstacles à l'éruption d'une dent définitive dans le secteur antérieur, leur avulsion doit être rapidement programmée. En effet, si une expansion maxillaire rapide concomitante est réalisée, une éruption spontanée de la définitive s'effectue alors dans 82 % des cas en six à sept mois. Sans cette expansion maxillaire, l'éruption se fait tout de même dans 39 % des cas, malgré un manque d'espace dans la région antérieure.

Concernant les canines maxillaires le plus souvent, il est possible de détecter une déviation dans leurs trajets d'éruption et une orientation anormale à partir de 9 ans à l'occasion d'un bilan de contrôle : il est ainsi possible d'avulser la dent temporaire afin de normaliser le trajet d'éruption de la dent. L'avulsion de la dent temporaire permet de modifier le trajet d'éruption de la dent permanente car une dent en évolution se déplace dans le trajet de moindre résistance, et ainsi d'activer son éruption (1). Selon Ericson et Kurol, l'extraction de la canine lactéale chez des enfants âgés de 10 à 13 ans et présentant une faible perte d'espace permet la mise en place spontanée dans 78 % des cas. Mais cela semble dépendre de la position de la canine permanente. Pour les incisives centrales maxillaires, seulement 50 % de ces dents ont



spontanément fait leur éruption sans aide chirurgicale ni orthodontique, après la levée des obstacles.

Un lien ayant été établi entre rétention vestibulaire dans le secteur antérieur et encombrement, le praticien se doit d'éviter une fermeture d'espace par migration dentaire suite à la perte prématurée d'une dent temporaire. Si l'espace n'a pas été maintenu, il doit alors être rapidement recréé afin d'éviter un blocage du phénomène d'éruption. C'est en denture mixte que ce couloir éruptif doit être recréé, lorsque la dent retenue conserve encore un potentiel éruptif. Les différents moyens mis à sa disposition sont l'expansion, la distalisation des secteurs latéraux avec ou sans avancement du groupe incisif, ou l'avulsion des prémolaires. Cela est décidé après examen et étude céphalométrique. La création ou le maintien d'un espace disponible sur la crête associé à l'avulsion de la canine lactéale ou d'obstacles à l'éruption type odontome ou dent surnuméraire peuvent suffire à réactiver une éruption physiologique d'une canine retenue si cette interception a lieu avant 13 ans.

Le diagnostic doit être précoce afin de surveiller l'évolution de la dent sur l'arcade et mettre en place au moment opportun ces stratégies préventives. En pratique, ce dernier est souvent tardif car le patient ne présente aucun signe fonctionnel l'amenant à consulter. Seul le critère esthétique dû à une localisation antérieure peut pousser le patient à consulter.

### **2.5.2 DEGAGEMENT CHIRURGICAL ET TRACTION ORTHODONTIQUE**

Une phase de préparation orthodontique pourra être indiquée afin d'aménager un espace nécessaire à la mise en place de la dent incluse sur arcade. Une unité d'ancrage s'opposant aux forces de traction pourra également être mise en place lors de cette phase. Le dégagement chirurgical : la voie d'abord sera vestibulaire ou palatine en fonction de l'orientation de la dent incluse, et les lambeaux pourront être simplement repositionnés ou déplacés selon la hauteur d'inclusion. Enfin, la phase de traction orthodontique pourra débuter (1) (24).

### **2.5.3 AUTOTRANSPLANTATION**

Cette solution, envisagée en cas d'échec de mise en place orthodontico-chirurgicale ou d'ankylose de la dent. L'autotransplantation peut également se compliquer d'ankylose. Cette alternative est aussi dépendante de la situation de la dent que du site d'implantation. Le pronostic de la transplantation dépend de la qualité du prélèvement. Le ligament dento-alvéolaire doit être préservé au maximum car c'est lui qui a la potentialité de recréer un lien avec l'os alvéolaire. La situation anatomique de la dent incluse peut rendre le prélèvement délétère pour la dent ou les structures environnantes (23).

### **2.5.4 ABSTENTION THERAPEUTIQUE ET SURVEILLANCE**

L'abstention thérapeutique en cas de refus du patient ou de rapport bénéfice risque trop préjudiciable. Une information claire, loyale et précise sa situation clinique et des thérapeutiques envisageables devra être fournie au patient qui donnera son consentement éclairé écrit et oral. Une surveillance radiologique tous les 18 mois devra être instaurée afin d'intercepter d'éventuelles complications (évoquées ci-dessus) (24).

### **2.5.5 L'AVULSION**

Cette solution sera le plus souvent indiquée dans le cas des troisièmes molaires incluses. Elle pourra être envisagée pour n'importe quelle autre dent incluse en cas d'échec de tentative de traction orthodontique ou de complications nerveuses, tumorales, infectieuses, mécaniques (ankyloses, résorptions), anomalies de formes, DDA importante, ou en prévention de ces complications. Elle peut se justifier aussi quand les dents incluses font obstacle aux mouvements orthodontiques. L'interférence de ces dents avec les apex des dents en mouvement occasionnerait des résorptions iatrogènes. L'extraction est alors le meilleur moyen d'éviter des dommages collatéraux très prévisibles (23).

La chirurgie d'extraction des troisièmes molaires mandibulaires est une des procédures chirurgicales le plus souvent pratiquée en dentisterie. Il n'existe pas de règles scientifiques strictes pour indiquer l'extraction prophylactique de la troisième molaire ; par contre, en cas de condition pathologique liée à la troisième molaire mandibulaire, l'extraction doit être

considérée (ou reconsidérée). Les signes de pathologie peuvent être symptomatiques ou non. En l'absence de symptômes subjectifs, au moins trois facteurs radiographiques déterminent habituellement la décision d'extraction d'une troisième molaire incluse ou partiellement incluse : la résorption de la surface distale de la deuxième molaire, une perte d'os marginal sur la surface distale de la racine de la deuxième molaire, et un espace parodontal augmenté ou un kyste entourant la couronne de la troisième molaire. Par conséquent, si au moins un de ces signes pathologiques est observé à la radiographie, la troisième molaire doit être retirée (13).

Malgré le fait qu'il s'agisse de la chirurgie orale la plus couramment pratiquée, elle peut entraîner de nombreuses complications. Parmi celles qui surviennent le plus fréquemment, nous retrouvons la douleur, la fracture de l'apex radicaire, la lésion transitoire ou permanente du nerf alvéolaire inférieur, la lésion du nerf lingual, l'inconfort de l'articulation temporo-mandibulaire, l'ostéite et la fracture mandibulaire. L'apparition de complications peut exposer le chirurgien à un litige pour faute professionnelle, avec une demande d'indemnisation conséquente.

Une planification chirurgicale précise est donc cruciale et se base le plus souvent sur des radiographies panoramiques bien qu'il soit difficile, d'évaluer précisément les troisièmes molaires à l'aide de cet examen. Nous verrons que, l'évaluation par tomographie à faisceau conique (CBCT) peut fournir des informations supplémentaires, à une dose de radiation raisonnablement faible, et semble donc importante pour une évaluation correcte du risque (25) (26) (27).

### **3 DIAGNOSTIC DES DENTS INCLUSES**

---

L'intérêt d'un diagnostic précoce réside dans l'optimisation de la prise en charge de l'inclusion. Il permettra la réduction de la complexité et durée du traitement, ainsi que les complications liées à l'inclusion elle-même (28).

#### **3.1 INTERROGATOIRE**

L'interrogatoire devra rechercher : (29)

- Les antécédents médicaux et chirurgicaux du patient, une atteinte syndromique ;
- Ses traitements actuels ou passés ;
- Une prédisposition famille aux inclusions dentaires ;
- Des contres indications médicales à la traction orthodontico-chirurgicale ou à l'autotransplantation (ex : patients à haut risque d'endocardite infectieuse) ;
- La motivation du patient pour un traitement long et pluridisciplinaire ;
- Son motif de consultation : esthétique (absence de canine en région antérieure ou encombrement), éventuellement douleurs (en cas de complications), simple contrôle.

#### **3.2 EXAMEN CLINIQUE**

##### **3.2.1 INSPECTION**

###### **3.2.1.1 EXAMEN EXTRA-ORAL**

L'examen extra-oral comprendra les examens de face au repos et lors du sourire, et l'examen de profil. Bien que les signes exo-buccaux de l'inclusion dentaires soient discrets, un défaut de soutien labial est parfois observé lors de l'inclusion de la canine maxillaire, il sera donc à rechercher (28).

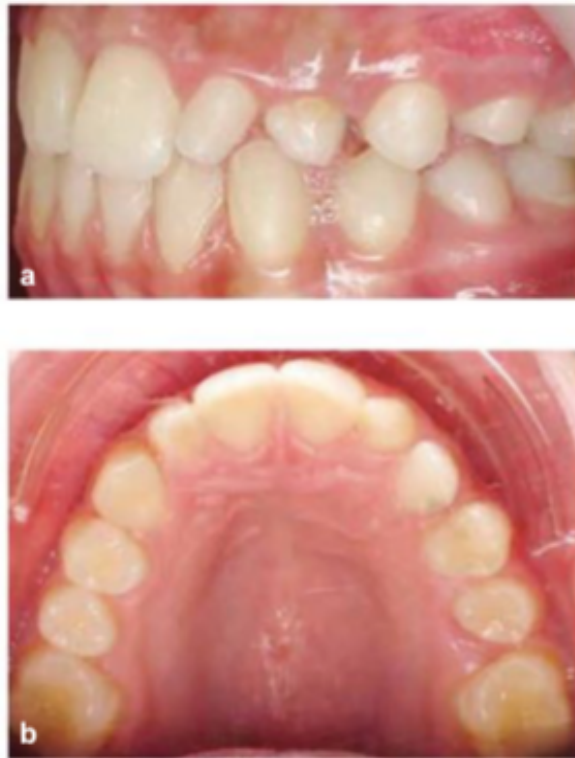### 3.2.1.2 EXAMEN INTRA-ORAL

L'inspection s'attardera dans un premier temps à relever la formule dentaire. L'orthodontiste vérifiera que l'âge dentaire correspond à l'âge civil du patient.

En cas d'absence d'une ou plusieurs dents après leurs dates normales d'éruption, plusieurs diagnostics différentiels pourront être évoqués : agénésie, inclusion, retards d'éruption, ou encore antécédent d'avulsion.

Les signes cliniques d'inclusion seront également à rechercher (Figure 4a et b) : (28) (30)

- Persistance d'une dent lactéale au-delà de sa date normale d'exfoliation (ex : canine lactéale en cas d'inclusion d'une canine permanente ; molaire lactéale en cas d'inclusion prémolaire) ;
- Éruption asymétrique par rapport au plan sagittal médian +/- associée à une déviation dentaire ;
- Dysharmonie dento-arcade par macrodontie relative ;
- Absence de place nécessaire à l'éruption de la dent permanente ;
- Forme de l'incisive latérale : comme expliqué précédemment une incisive riziforme ou microdontie peut être à l'origine d'une perte de guidage canin ;
- Signe de quintéro (décrit en 1936) : signe pathognomonique de l'inclusion canine, il s'agit d'une version disto-vestibulaire exagérée de l'incisive latérale, en effet, la couronne de l'incisive latérale sera déplacée dans le sens opposé à la pression exercée sur sa racine par la canine incluse ;
- Gencive congestive, érythémateuse ou oedématiée ;
- Épaisseur de gencive kératinisée : un parodonte fin peut laisser deviner la présence d'un germe ou d'une dent n'ayant pas fait son éruption.



**Figure 4a et b : Vues endobuccales d'une patiente de 13 ans présentant une canine maxillaire gauche (23) incluse**

**4a : Malposition de l'incisive maxillaire gauche (22) laisse présager une malposition de la canine permanente (23). Persistance de la canine temporaire gauche (63) au-delà de la date normale d'exfoliation.**

**4b : Exfoliation asymétrique**

### **3.2.2 PALPATION**

La palpation des tables osseuses vestibulaires et palatines recherchera une voussure fibromuqueuse, indolore, incompressible.

Pour plusieurs auteurs, l'examen clinique par palpation semble être un moyen d'évaluation fiable quand il est positif (23).

Dans le cadre d'un développement normal, les canines maxillaires doivent être palpables dans le vestibule buccal vers l'âge de 10 à 11 ans et doivent faire éruption vers l'âge de 12 ans chez les filles et de 13 ans chez les garçons (31).

Concernant la canine maxillaire, selon Ericson et Kurol (1986), lorsque la dent n'est pas palpable à onze ans, le clinicien doit prescrire au plus vite un bilan radiographique (8).

La mobilité des dents lactéales sera testée, afin d'en déterminer le niveau de rhizolyse ou une éventuelle ankylose.

### **3.2.3 PERCUSSION ET VITALITE**

Des tests de sensibilités et de percussions sur les dents permanentes permettront d'écarter des complications telles que des résorptions radiculaires. Pour Kettle en 1958 cité par Masson C. et al. en 2001, la perte de vitalité des incisives permanentes maxillaires en particulier les latérales, doit faire suspecter une inclusion canine maxillaire (8).

### **3.3 EXAMENS COMPLEMENTAIRES : RADIOGRAPHIES CONVENTIONNELLES BIDIMENSIONNELLES, AVANTAGES ET LIMITES**

Après un examen clinique minutieux, l'imagerie bidimensionnelle est l'examen complémentaire de première intention dans le diagnostic des dents incluses, elle a pour but de confirmer nos suspicions diagnostiques. Elle comprend les radiographies intra-orales et extra-orales.

L'imagerie intra-buccale comprend les clichés rétro-alvéolaires et clichés occlusaux. Nous n'aborderons pas les clichés rétro-coronaires qui eux, sont réservés à la dentisterie restauratrice et conservatrice.

L'imagerie extra-orale est représentée essentiellement par l'orthopantomogramme (OPT). Celui-ci est suivi, selon la dent incluse concernée par la téléradiographie de face et de profil. Pour éviter d'obtenir des informations en décalage avec la réalité clinique, il faut connaître non seulement les perspectives offertes par ces examens complémentaires, mais également leurs limites.

Nous ne détaillerons pas les bases physiques, procédures et paramètres techniques de chacun de ses examens qui sont développés dans le guide des indications et des procédures des examens radiologiques en odontostomatologie (HAS 2006) (32).

#### **3.3.1 RADIOGRAPHIES INTRA-ORALES**

##### **3.3.1.1 CLICHES RETRO-ALVEOLAIRES**

###### Intérêts :

Les clichés rétro-alvéolaires sont les plus simples et les plus répandus. Ils donnent, s'ils sont bien réalisés, des images précises, puisqu'il s'agit d'une projection radiographique (en deux dimensions) sur un film de taille réduite permettant une étude détaillée d'une dent dans son environnement (os, parodonte et structures adjacentes) (33).

Ils allient précision, netteté et mensuration fidèle, sans déformation. La technique est simple d'utilisation et facilitée par l'emploi d'angulateur pour maintenir le film en bouche. De même,



il est possible de standardiser la prise des clichés et ainsi d'obtenir une reproductibilité des clichés permettant leur comparaison. (54)

Le cliché rétro-alvéolaire doit montrer la totalité de chaque dent radiographiée jusqu'à l'apex, ainsi que la portion des tissus osseux environnants pouvant être perceptible dans les limites de l'image afin d'éliminer une manifestation pathologique de voisinage

Les clichés rétroalvéolaires permettent la localisation d'une dent incluse par rapport aux structures adjacentes dans les sens mésio-distal et vertical, mais peuvent également facilement nous renseigner sur sa position vestibulaire ou palatine (34) (35). En effet, Il existe plusieurs techniques pour réaliser un cliché rétro-alvéolaire : – La technique du parallélisme – La technique de la bissectrice – La technique de l'incidence décalée (6).

La règle de Clark (1910) permet de savoir si la dent incluse est plus proche ou plus éloignée du film que les dents sur l'arcade. La méthode dite de Clark consiste à prendre deux clichés pour lesquels le film est positionné au même endroit mais l'incidence est déplacée. Prenons l'exemple d'une canine maxillaire incluse. Le premier cliché est orthocentrique (c'est à dire que le rayon incident est perpendiculaire au film), tandis que pour le deuxième cliché, l'incidence est disto-centrique (le tube radiogène est orienté selon une incidence distale). Si la pointe de la cuspide de la canine apparaît déplacée en distal par rapport à la face mésiale de l'incisive latérale, l'image de structure dentaire la plus proche du film s'est déplacée dans le même sens que le tube radiogène. Cela signifie que la couronne de la canine croise la racine de la latérale du côté palatin. La canine est donc incluse en position palatine. Si au contraire, avec la même incidence de rayonnement, la pointe cuspidienne de la canine apparaît déplacée en mésial, la couronne de la canine est plus éloignée du film que la latérale et sa position est vestibulaire (34) (36).

Dans tous les cas, la dent à radiographier doit être le plus près possible du détecteur, la dent et le détecteur doivent être parallèles. Pour respecter ces consignes, il est indispensable d'utiliser un angulateur, qui, quelle que soit sa marque, dérive des modèles originaux de Rinn (37).

### Limites :

Elles sont essentiellement la conséquence des problèmes de positionnement : une courbe d'apprentissage dans le positionnement en bouche du capteur sur son angulateur est nécessaire pour diminuer le nombre de clichés déficients.

Les données anatomiques du patient représentent la principale difficulté lors du positionnement des différents types de récepteurs. En effet, chez les enfants, chez les patients ayant une faible ouverture buccale ou un palais très profond ou au contraire très plat, il est difficile de placer correctement le film pour une interprétation fiable de l'image.

Cette technique peut également être inconfortable pour le patient et entraîner un réflexe nauséux ainsi que des douleurs des tissus mous, notamment au niveau du plancher lingual. (54) Il est cependant possible, lors de conditions anatomiques particulières, et notamment chez l'enfant, d'utiliser des films de dimensions plus réduites (6).

On peut aussi signaler les erreurs issues d'un « mauvais » traitement d'images (37).

De plus, le cliché rétro-alvéolaire limite le champ d'exploration à la taille du film, c'est-à-dire à la dent et à son environnement immédiat. Le centrage du détecteur en arrière de la zone à explorer doit être rigoureux. Il ne doit pas déborder du plan occlusal de plus de 3 mm. Pour un film de dimensions 31x41 mm, utilisé avec son grand axe horizontal, trois dents contiguës doivent être visibles dans leur intégralité.

Lors d'un bilan radiologique complet, cette technique apparaît plus longue et plus coûteuse qu'une radiographie panoramique (54).

### 3.3.1.2 CLICHES OCCLUSAUX

#### Intérêts :

C'est une technique complémentaire des incidences fondamentales (panoramique ou rétro-alvéolaire) qui procure la 3ème dimension horizontale du volume maxillo-dentaire (54). Ils permettent de visualiser la dimension antéro-postérieure et transversale.

Les clichés occlusaux sont des clichés correspondant aux techniques de mordus ; l'intérêt de ce cliché de deuxième intention est surtout d'avoir une vision complémentaire de la morphologie ou de la position d'une dent et d'avoir une vision orthogonale par rapport au panoramique dentaire (37).

Les radiographies occlusales sont recommandées pour localiser les inclusions du secteur antérieur par rapport aux retro-alvéolaires (55). En effet, ils permettent, en déplaçant le tube radiogène, de distinguer certaines positions. (Jacobs, 1999) (30). La netteté de l'image dépend des distances foyer-film et film-objet. Par conséquent, quelques règles d'interprétation sont applicables aux mordus : la structure la plus proche du film sera plus nette et moins agrandie. En revanche, la plus éloignée du film sera floue et agrandie. Ainsi une canine incluse maxillaire en position palatine apparaît agrandie au niveau de la racine et de l'apex. Alors que sa couronne apparaît identique à celle de la canine controlatérale présente sur l'arcade. En position vestibulaire, la couronne est agrandie.

L'objet à localiser devrait dans la mesure du possible, être représenté sur au moins deux incidences différentes. Dans le cas des inclusions dentaire, il est utile de réaliser deux incidences dans un but topographique (incidence ortho-occlusale éventuellement unilatérale) et morphologique (incidence dysocclusale) (6).

La méthode ortho-occlusale ou incidence de Simpson se caractérise par un rayon incident perpendiculaire au plan du film, entrant au sommet du front, traversant le vertex, l'encéphale et la base du crâne. Cette incidence donne des images très raccourcies des dents mais précise la position de la dent incluse par rapport à la ligne de l'arcade. La méthode dysocclusale ou incidence de Belot utilise un film mordus et le rayon incident est centré sur les apex avec une orientation de 45° par rapport au plan du film. Cette méthode, déforme moins les dents et s'avère plus intéressante pour l'étude des canines incluses (30).

Le cliché occlusal permet donc, grâce à la netteté plus ou moins grande de la couronne par rapport à celle des dents voisines de deviner la position vestibulaire ou palatine d'une inclusion canine maxillaire (une canine dont l'image est plus nette que celles de la latérale et de la prémolaire du même côté est vraisemblablement palatine), de situer la dent dans son environnement osseux plus élargi, de préciser ses rapports avec cet environnement, notamment les rapports de la canine avec les racines des dents voisines (30).

### Limites :

On a parfois une projection de l'os frontal dans le plan des incisives et aussi une superposition des structures de la face à l'image de la canine incluse dans la technique de Simpson.

Les techniques dysocclusales antérieure et latérale situent la canine incluse dans l'environnement osseux étendu que nous recherchons, mais, en vertu de la loi de superposition, ne permettent pas la localisation par rapport à l'arcade. Quant à l'incidence de Simpson, on note l'absence de toute superposition radiographique permettant à coup sûr le diagnostic. En réalité ce manque de superposition ne se rencontre que dans des conditions anatomiques qui ne sont pas la majorité des cas. Il faut donc raisonner par comparaison entre deux clichés : retro-alvéolaire et incidence de Simpson, ou incidence de Simpson et incidence dysocclusale. Le procédé de Simpson est imprécis pour la canine en position vestibulaire et nécessite une irradiation assez longue du cerveau et des yeux (55).

## **3.3.2 RADIOGRAPHIES EXTRA-ORALES**

### **3.3.2.1 ORTHOPANTOMOGRAMME**

#### Intérêts :

L'orthopantomogramme (OPT) ou panoramique dentaire est une méthode d'exploration tomographique, imaginée et réalisée par Heckman et Paatero dans les années cinquante (37).

Cliché de débrouillage, il est réalisé en première intention suite à une suspicion d'inclusion.

Cet examen relativement simple, confortable pour le patient, peu coûteux et peu irradiant, permet une mise à plat des structures courbes dentomaxillaires et d'apprécier, sur un seul cliché, la denture, verticalement la symphyse mentonnière et la partie inférieure des cavités sinusiennes et des fosses nasales, horizontalement, les deux articulations temporo-mandibulaires.

Pour les dents incluses, elle va permettre de confirmer le diagnostic, de localiser la dent dans le sens mésio-distal et vertical et de mettre en évidence d'éventuels obstacles (dents surnuméraires...).

La panoramique dentaire permet de prédire une inclusion canine dans 80% des cas (Ericson et Kurol 1987) (55). Une radiographie panoramique doit être effectuée chez tous les enfants de huit à dix ans afin de prévenir une éventuelle inclusion canine maxillaire et mettre en place, au besoin, un traitement précoce pour libérer le chemin d'éruption (55).

Selon Masson C. et Coll. (2001), associée à une radiographie occlusale, elle permet de détecter 90% des canines maxillaires incluses palatines (55).

Plusieurs éléments peuvent être relevés :

- la hauteur d'inclusion ;
- le degré de superposition avec la dent adjacente ;
- l'angulation ou degré d'inclinaison de la dent ;
- la dimension mésio-distale de la dent (qui va déterminer sa position vestibulaire ou palatine) : une inclusion en position vestibulaire sera floue et rétrécie, et en position totalement ou partiellement palatine elle apparaîtra floue et partiellement agrandie.

Concernant les troisièmes molaires incluses, la panoramique est un examen de « débrouillage » sur le siège et les rapports rapprochés de la dent avec la deuxième molaire et surtout avec les obstacles anatomiques (canal mandibulaire) ainsi que sur l'éventualité d'un kyste voire d'une quatrième molaire surnuméraire (13). Selon la littérature, la radiographie panoramique est l'examen de choix pour l'observation des troisièmes molaires mandibulaires, puisqu'elle permet une vue globale des dents et des maxillaires. Cependant, si les recherches pathologiques étaient basées sur l'examen du CBCT, plus de troisièmes molaires seraient extraites. En effet, notamment pour des troisièmes molaires positionnées horizontalement ou mésio-angulées se projetant sur la partie cervicale ou radiculaire de la deuxième molaire sur une radiographie panoramique, le CBCT révèle fréquemment des pathologies associées (13). À la mandibule, quand il s'agit d'une troisième molaire incluse, deux possibilités : les apex de la dent se projettent au-dessus du bord supérieur du canal mandibulaire : l'indépendance de ces structures est probable et l'exploration radiologique s'arrête là – les apex de la troisième molaire se superposent au canal : une exploration radiologique plus approfondie est nécessaire afin d'en déterminer les rapports exacts (13).

En définitif, l'orthopantomogramme est un bon examen ; pour sa simplicité (positionnement du patient, sans préparation, pas de contrainte pour le patient, pas de réflexe nauséux), pour

son faible coût, pour la vision globale (fonctionnelle, morphologique), pour le dépistage d'éventuelles pathologies existantes (caries, fractures, parodontales, pathologies de l'articulation temporo-mandibulaire - ATM, agénésies, malpositions, pathologies osseuses) avant la prise en charge, pour évaluer l'âge dentaire en denture mixte, pour l'établissement d'un plan de traitement, enfin pour sa faible irradiation.

### Limites :

L'inconvénient majeur de l'orthopantomogramme (OPT) est le manque de détails pouvant permettre une analyse complète et fine.

L'absence d'une dent soupçonnée incluse ne doit pas conduire au diagnostic d'agénésie, mais doit orienter d'autres examens. En effet, l'image du germe peut ne pas apparaître. Une confirmation doit donc être effectuée.

Limites géométriques : La construction de l'OPT repose sur le principe de projection conique, produit un agrandissement de l'image et s'accompagne de phénomènes de sommations et déformations, la réalisation de mesure est donc difficile (Figure 5). Sur une radiographie panoramique, les dents situées dans le plan palatin apparaîtront agrandies, tandis que celles en vestibulaire auront un diamètre diminué par rapport au diamètre des dents adjacentes (Figure 6) (38).

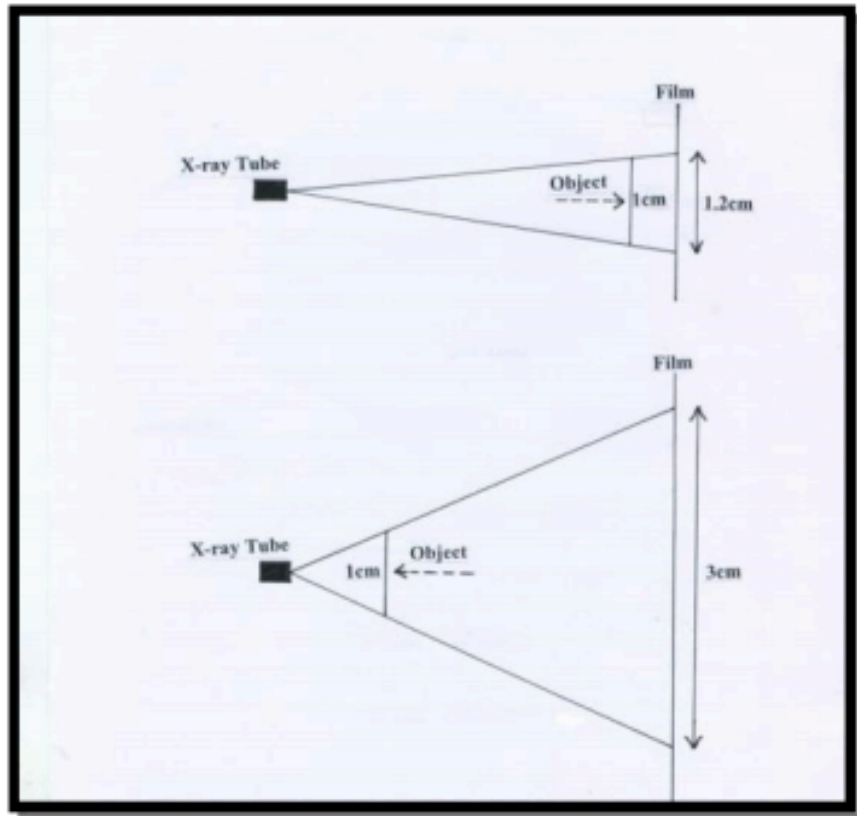


Figure 5 : Principe du grossissement montrant que les objets près du film et éloignés du tube sont moins agrandis

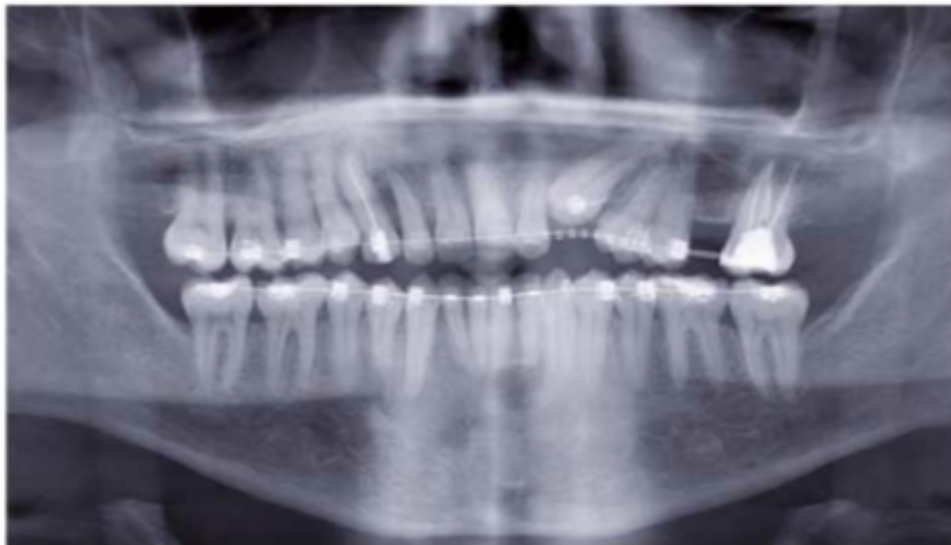

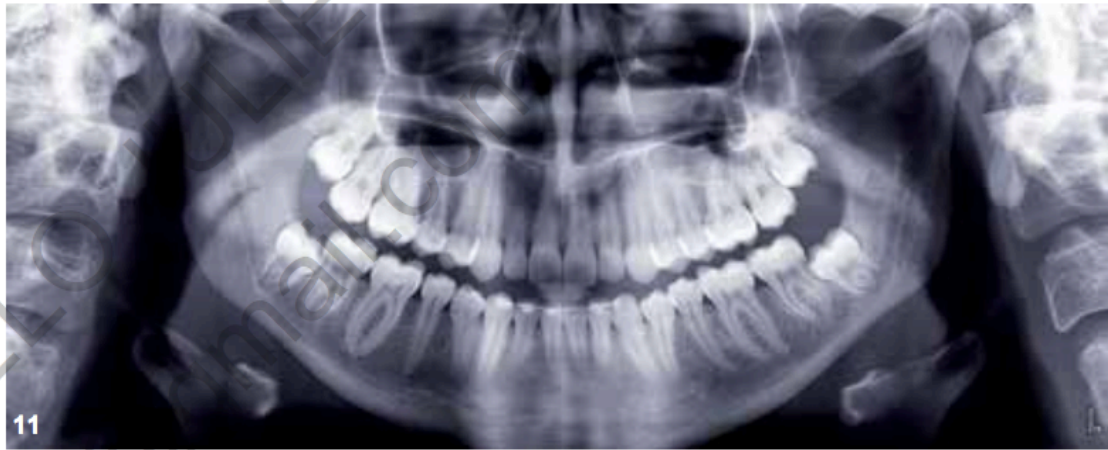
Figure 6 : Canine (23) en position palatine. Celle-ci paraît plus volumineuse que les dents sur l'arcade.

De plus, la panoramique dentaire correspond à une tomographie courbe à coupe épaisse : on ne peut étudier que les structures situées au sein de l'épaisseur de coupe. Les éléments situés le plus au centre de la coupe seront les plus nets et les moins déformés ; il est donc difficile d'avoir une précision parfaite de tous les éléments explorés car ils ne sont pas tous situés exactement dans le même plan de coupe (39). Les structures hors du champ se superposent sur l'image, il existe de nombreux faux positifs ainsi que des faux négatifs, on a une mauvaise vision des dents sinusiennes, et l'OPT ne donne aucune information nette sur une atteinte éventuelle des incisives maxillaires, sinon une simple suspicion d'éventuelle résorption de la racine de l'incisive latérale. La qualité de reproduction des structures anatomiques n'est pas égale sur l'ensemble du cliché, car l'appareil radiologique est programmé pour une forme d'arcade théorique qui ne se superpose jamais parfaitement à celle du patient (37). Enfin, cette technique d'imagerie ne tient pas compte de la composante vestibulo-linguale de l'espace exploré (37). Les localisations vestibulaire et palatine selon les plans vertical et horizontal doivent être toujours évaluées avec examens radiographiques plus performants. L'orthopantomogramme ne doit donc pas servir à elle toute seule à établir le diagnostic final.

Limites liées au positionnement du patient : Le positionnement de la tête du patient doit être parfaitement réalisé grâce à des dispositifs appropriés (tiges de morsures, faisceaux lumineux) puisqu'il demeure le principal atout d'une imagerie de qualité : en effet, le plan palatin doit être rigoureusement horizontal, une flexion ou une extension très minime de la tête du sujet radiographié peut rendre l'image inexploitable, de même qu'une rotation de la tête peut provoquer des distorsions entre le côté droit et gauche.

Un défaut d'axe entrainera : en extension céphalique, un recouvrement de l'arcade maxillaire par la voûte palatine et le plancher des cavités nasales. En flexion céphalique, il y aura une concavité supérieure de l'arcade, une disparition des articulations temporo-mandibulaires et des superpositions au niveau des secteurs postérieurs qui empêcheront de visualiser les apex. Si le plan sagittal médian n'est pas bien vertical, il en résultera une asymétrie de l'image (Figure 7).

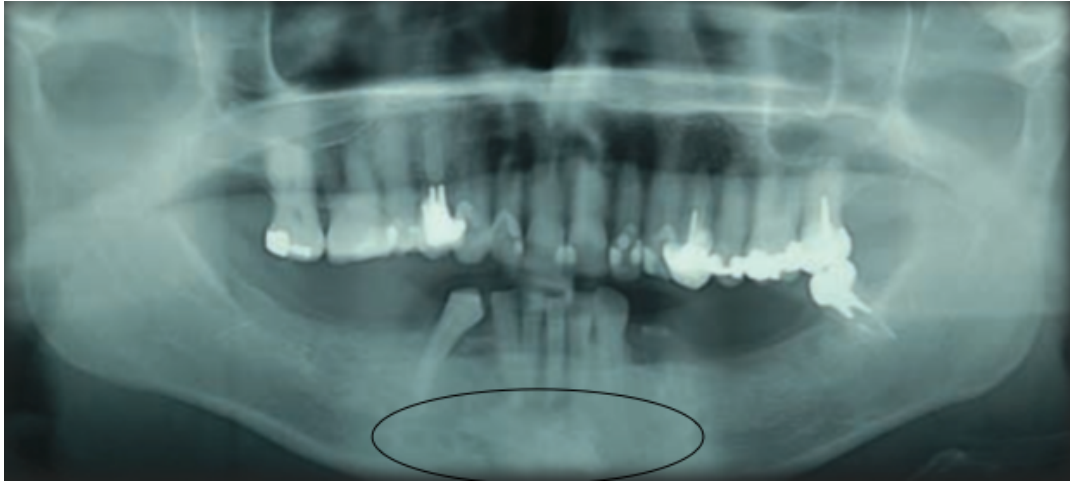




**Figure 7 : Panoramique montrant une disparition des racines des incisives maxillaires. L'inclinaison exagérée de la tête du patient vers l'avant aboutie à la disparition des racines des incisives mandibulaires qui sortent de la coupe sélectionnée. Elle fait apparaître le rachis cervical.**

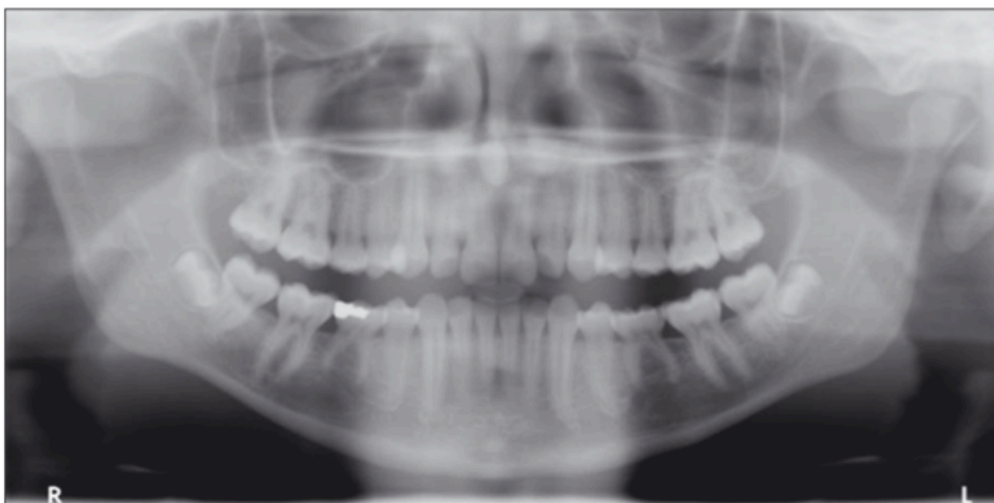
Artefacts : Il faut également faire attention à enlever tous les éléments métalliques au niveau du cou et de la tête, ainsi que les prothèses amovibles car ils créent des artefacts importants.

Pour O. Sorel et al., la panoramique permet une appréciation globale des positions dentaires sans offrir de précision anatomique. Ils citent l'exemple de la canine qui siège au niveau du changement de courbure de l'arcade ce qui rend la reconstitution de l'image peu fiable. De plus, une dent située en dehors du plan de coupe apparaîtra floue, il sera alors impossible de déterminer avec exactitude si la dent est située en avant ou en arrière de ce plan de coupe (Figure 8) (23).



**Figure 8 : Panoramique dentaire montrant un nombre important de dents absentes. Au premier examen, l'image floue de la canine dans la symphyse peut passer inaperçue**

Dans ce deuxième exemple tiré d'une étude de Robert L. Waugh, une dent surnuméraire est peu visible sur le cliché panoramique. Mais elle peut être diagnostiquée en imagerie tridimensionnelle. Il est même possible d'y voir une autre dent surnuméraire. Aucune des deux n'était visible sur la radiographie panoramique. De toute évidence, la focale étroite de la radiographie panoramique est un inconvénient pour ce type de diagnostic car les structures qui se trouvent en dehors du plan de coupe ne sont pas visibles (Figure 9) (40).



**Figure 9 : Dent surnuméraire entre 11 et 21 peu visible sur cliché panoramique.**

### 3.3.2.2 TELERADIOGRAPHIES DE FACE ET DE PROFIL

#### Intérêts :

Les téléradiographies sont des méthodes céphalométriques mesuratives et standardisées. Pour être reproductibles, leur technique doit être rigoureuse : l'installation doit être fixe, avec une distance comprise entre 1.5 et 4 m entre la source et l'objet (31).

La téléradiographie de profil, constitue, avec la panoramique dentaire l'examen de base du dossier orthodontique, puisqu'elle renseigne sur les éventuelles dysmorphoses squelettiques et alvéolaires en permettant la détermination des classes de Ballard et des relations inter-arcades dans le sens antéro-postérieur et vertical. De face, elle permet l'étude dans le sens transversal et la recherche d'asymétrie (39).

Les téléradiographies de profil et de face du crâne permettent de localiser les canines incluses maxillaires dans leur position et leur angulation normale. En effet les vues de profil et de face du crâne mettent bien en exergue le grand axe des canines et leur hauteur d'inclusion.

#### Limites :

L'orthodontiste utilise les clichés téléradiographiques mais ils se révèlent insuffisant et sujet à cautions pour localiser une dent incluse. Prenons l'exemple d'une canine maxillaire incluse, sur les téléradiographies de face et de profil, il est possible de se faire une idée de la position de dent et de son axe, cependant, les champs de visions offerts par les téléradiographies étant larges, il est difficile d'objectiver leurs rapports étroits avec les structures anatomiques, dents adjacentes, et complications type ankylose (23).

La vue de profil présente un inconvénient dans les cas d'inclusion canine bilatérale puisque les deux canines se superposent, ce qui peut induire en erreur (Becker A., 2007) (55).

En somme, les radiographies occlusales, panoramiques, téléradiographies de face et de profil nous permettent de construire une image en trois dimensions de la position et de l'angulation d'une dent incluse.

Cette image en 3D est ici une construction mentale du praticien, du chirurgien et de l'orthodontiste et va aider à définir le type de mouvement nécessaire à la mise en place de la dent sur l'arcade (Becker A., 2007) ou à la planification chirurgicale dans le cas d'avulsions.

Mais, pour parvenir à ces reconstructions 3D, et à une analyse diagnostique et pronostique fiable, plusieurs projections radiographiques avec multiplications des incidences sont nécessaires, ceci exposant le patient à une forte dose de rayonnements.

Aujourd'hui et ce depuis plus de soixante ans avec la découverte de la tomodensitométrie, puis l'avènement du cone-beam en 1990, ces radiographies ont été rétrogradées au second plan. La reconstruction 3D mentale laisse la place à une reconstruction 3D numérique et physique (55).

Si la couronne de la dent retenue peut être palpée, les examens radiographiques de routine (téléradiographie et panoramique) suffisent et la tomographie volumique cone-beam n'est pas utile (23). Selon la position de la dent, la palpation n'apportera pas assez d'information et les clichés 2D peuvent montrer une image brouillée de la dent incluse, comme c'est souvent le cas pour les canines incluses en position horizontale.

Lorsque la radiographie 2D ne permet pas de déterminer avec précision la position vestibulo-palatine il y a un risque que le chirurgien aborde l'intervention dans une zone ne correspondant pas au site où se situe la dent incluse. L'erreur initiale de localisation étant d'autant plus embêtante qu'elle a causé des séquelles, d'ordre parodontal ou dentaire, dans un secteur esthétique.

Les deux éléments nécessaires à l'évaluation du pronostic et du plan de traitement sont la localisation et le stade de développement de la dent incluse, or, les radiographies 2D requièrent de multiples expositions sous des incidences différentes mais n'offrent qu'une approximation de ces deux paramètres (40). En effet, il est recommandé de réaliser plusieurs incidences pour déterminer la position exacte d'une dent. Au niveau radiographique, la technique parallaxe correspond au déplacement d'un point par rapport à un autre point de référence (pour l'étude de l'inclusion canine, ce point de référence sera la racine de l'incisive latérale), par un changement du tube long cône. Selon la méthode en parallaxe, verticale ou horizontale, au moins deux radiographies sont préconisées, par exemple au moins un OPT et un cliché rétro-alvéolaire, ou un OPT et un cliché occlusal en antérieur. La multiplication des incidences accroît le coût de ces examens (38).

## **4 INTERET DIAGNOSTIQUE ET THÉRAPEUTIQUE DE L'IMAGERIE TRIDIMENSIONNELLE**

---

Lorsque l'imagerie conventionnelle ne fournit pas toutes les informations souhaitées, une analyse tridimensionnelle peut être recommandée afin de mieux localiser la dent incluse et mieux visualiser les structures associées (6).

Dans tous les cas, les principes fondamentaux de justification et d'optimisation doivent être respectés. Nous rappellerons ces principes après présentation de 2 techniques d'imagerie 3D, la tomodensitométrie ou scanner dentaire et la tomographie volumique à faisceaux coniques (TVFC) appelée aussi plus communément cone-beam ou CBCT (cone beam computed tomography).

Nous montrerons les avantages des techniques d'imagerie 3D et démontrerons pourquoi, le CBCT, plus récent, peut se substituer au scanner pour le diagnostic et le traitement des dents incluses.

### **4.1 IMAGERIE TRIDIMENSIONNELLE (3D)**

#### **4.1.1 SCANNER A RAYONS X**

La tomodensitométrie (TDM) connue également sous le nom de scanner ou scanographie est une méthode d'imagerie médicale de choix pour l'ensemble du corps humain. Elle permet à l'aide de rayon X et de détecteurs de produire des images en coupe en 2 et 3 dimensions.

Étendue au milieu des années 1980 à la sphère dento-maxillo-faciale, le dentascanner ou Scanner dentaire permet l'étude des maxillaires supérieur et inférieur. Aujourd'hui, son intérêt n'est plus à démontrer en odontostomatologie. Son utilisation se justifie tant par le caractère irremplaçable des informations tridimensionnelles qu'il procure que par la simplicité de sa mise en œuvre et de son interprétation (41).

Le scanner à rayons X se définit comme une méthode de mesure de la densité radiologique des volumes élémentaires d'une coupe. En effet, elle repose sur l'absorption différentielle du rayonnement par les différentes structures traversées, c'est-à-dire qu'elle étudie l'atténuation d'un faisceau de rayons X au cours de la traversée d'un segment du corps.

Le faisceau de rayons X réalise des coupes fines de d'environ 1 mm d'épaisseur, elles sont jointives mais chevauchées tous les 0,5 mm.

Des détecteurs électroniques permettent de numériser l'absorption en chaque point de la zone étudiée, dans une direction donnée. La rotation autour du patient du couple "tube - détecteur", permet de réaliser une série de mesures dans toutes les directions d'un même plan.

Les détecteurs vont mesurer le coefficient d'atténuation ou la densité radiographique (c'est-à-dire le niveau d'absorption du rayon X par le patient selon le segment du corps) des rayons X passant au travers du patient. Ce coefficient d'absorption de chaque tissu est traduit en unité de densité Hounsfield (UH).

L'échelle de densité est graduée de -1000 à +1000, elle permet de savoir à quel niveau de densité correspond le tissu étudié. -1000 et +1000 sont les niveaux respectifs de l'air et de l'os, 0 le niveau de l'eau.

Un ordinateur recueille ces données et reconstruit une image sur une matrice bidimensionnelle, où chaque élément de surface, "pixel" ou « picture element », est la projection d'un volume élémentaire analysé : "voxel" ou « volume element ». L'image obtenue est formée par juxtaposition de multiples voxels.

Plus le nombre de pixels d'une matrice est élevé, plus la définition (résolution spatiale) est grande. Il est de  $512 \times 512 = 262144$  pour les scanners actuels.

Une fois les données traitées numériquement on obtient une image avec plusieurs nuances de gris en fonction de la densité (ou coefficient d'atténuation) des tissus. L'ordinateur reconstruit des coupes axiales, (perpendiculaires à l'axe céphalo-caudal du patient) qui sont dites « natives ». Dans un second temps, il peut construire un volume en superposant les coupes natives, autorisant le passage du 2D en 3D.

#### 4.1.2 TOMOGRAPHIE VOLUMIQUE A FAISCEAUX CONIQUES

L'avènement du Cone-beam vers la fin des années 90 constitue une innovation majeure, en particulier grâce à l'introduction de capteurs de grandes dimensions permettant, contrairement au scanner, l'exploration de tout un volume au cours d'une seule rotation du système d'acquisition. Rappelons que ce dernier émet des faisceaux de rayons X collimatés, ou restreints en épaisseur, donnant des coupes axiales dont une multitude (donc de multiples rotations du système) est nécessaire pour constituer un examen de volume exploitable (42).

L'émergence du CBCT va élargir le champ de la radiologie orale et maxillo-faciale.

Il consiste en un générateur de rayons X qui émet un faisceau d'irradiation ouvert de forme conique permettant en une rotation complète ou semi-complète de balayer l'ensemble du volume à explorer avant d'être analysé après atténuation par un système de détection. Le tube à rayons X et le détecteur sont solidaires et alignés. Ils réalisent autour du sujet une rotation qui peut être complète (360°) ou partielle (180°) permettant l'acquisition de données numériques selon différents angles.

Ainsi pour chaque déplacement angulaire, on obtient sur le capteur plan une image 2D du volume traversé. Ces données sont ensuite transmises à un ordinateur pour une reconstruction informatique 3D (par une série d'algorithmes) et obtention d'un volume, à partir de l'ensemble des projections 2D, pour visualiser virtuellement les structures explorées.

Ce volume est acquis d'emblée, contrairement au scanner où il est reconstitué par superposition des coupes dites « natives ». Il a pour particularité d'être isotrope, c'est-à-dire que chaque unité de volume numérique dénommée « voxel » peut être représenté par un cube. Il en résulte que la résolution spatiale est identique, quelle que soit l'orientation des coupes dans le volume.

Le CBCT permet d'obtenir une image volumique de la zone radiographiée avec une haute résolution d'image dans les différents plans de l'espace, en éliminant les superpositions des structures environnantes.

Il existe différents CBCT, classifiés selon leur champ d'exploration :

- les petits champs : inférieurs ou égal à 8cm ;
- les champs moyens : entre 9 et 15 cm ;
- les grands champs : supérieurs à 15 cm.

Initialement destiné aux examens pré-implantaires, les indications du CBCT se sont considérablement élargies depuis son introduction en dentisterie, avec ses améliorations techniques et les exigences croissantes de chaque spécialité (43).

Nous verrons pourquoi il est une alternative à l'examen tomодensitométrique et en quoi il pourrait remplacer les examens radiographiques conventionnels, pour le diagnostic et la thérapeutique des dents incluses, qui font l'objet de cette thèse.

### **4.1.3 RAPPORTS BENEFICES RISQUES**

#### **4.1.3.1 RISQUES LIES A L'EXPOSITION AUX RAYONS X : EFFETS BIOLOGIQUES**

Théoriquement, toute quantité de rayonnement ionisant, aussi faible soit-elle, peut avoir un effet délétère. Les rayonnements sont cancérogènes et les protocoles actuels de radioprotection sont basés sur l'hypothèse de l'absence de seuil linéaire selon laquelle même de très faibles doses de rayonnements peuvent provoquer un cancer (effets stochastiques).

En effet, lors d'un examen avec des rayons X, des millions de photons traversent le corps du patient, ce qui peut endommager n'importe quelle molécule, en particulier celles de l'ADN d'un chromosome. Si elles ne sont pas réparées rapidement, les altérations chromosomiques peuvent devenir permanentes (mutation) et aboutir à la formation d'une tumeur. La période de latence entre l'exposition aux rayons X et le diagnostic clinique de tumeur peut durer plusieurs années. Le risque potentiel d'apparition d'une tumeur suite à une exposition donnée peut être évalué ; c'est la raison pour laquelle la dose délivrée par chaque technique radiologique est importante à connaître (44).

Pour estimer le risque des rayonnements ionisants, on utilise la notion de dose efficace. Pour calculer la dose efficace, la quantité totale de doses absorbées par les tissus est multipliée par les facteurs de pondération des tissus. L'irradiation correspond à l'exposition aux rayonnements ionisants (rayonnements cosmique et tellurique, le radon, rayons X, radionucléides de l'organisme, industries, nucléaire et autres). La dose efficace prend en compte le risque résultant de l'exposition de plusieurs organes différents. Elle est la somme de toutes les doses équivalentes reçues par chaque organe, chacune étant multipliée par un



facteur de pondération tissulaire (c'est la susceptibilité tissulaire de chaque organe face aux cancers radio-induits et aux effets héréditaires. Il permet de rapporter à chaque individu la probabilité d'effets stochastiques existant au niveau d'un organe.). La dose efficace s'exprime en sieverts (Foucart J.M., 2008) (45).

Dans le domaine de l'imagerie médicale, deux types de risques existent : (45)

- Les effets déterministes : ils apparaissent au-delà d'une valeur seuil pour des doses élevées, et leur gravité est proportionnelle à la dose. Le seuil d'apparition ne peut être franchi dans les cabinets dentaires ;
- Les effets stochastiques dits aléatoires regroupent les effets héréditaires et néoplasiques. Ils sont sans seuil et à priori susceptibles d'apparaître dès la première radiographie réalisée. Ces effets sont aspécifiques et donc, non quantifiables. C'est de ces effets que les mesures et précautions mises en place dans les cabinets dentaires visent à se prémunir.

Ainsi, les modalités d'exposition aux rayonnements ionisant sont dictées par la loi française. L'ordonnance du 28 mars 2001, relative à la transposition des Directives européennes Euratom 96/29 et 97/43 a modifié le Code de la santé publique et le Code du travail par plusieurs décrets et arrêtés qui en définissent ces modalités. Deux principes ont été dégagés : les principes de justification et d'optimisation.

Si ces principes sont valables chez l'adulte, ils présentent une importance accrue chez l'enfant, vulnérable vis-à-vis des rayonnements ionisants.

En effet, la radiosensibilité des tissus diminue avec l'âge. La plupart des patients qui suivent un traitement orthodontique sont des enfants, et les enfants en âge de bénéficier d'un traitement orthodontique sont plus radiosensibles et susceptibles de subir les effets indésirables des rayonnements ionisants, et ceci pour plusieurs raisons : leur organisme est en formation et est le cadre de nombreuses mitoses et cellules non différenciées. Pour Bergonié et Tribondeau (1906), moins une cellule est différenciée, plus elle se multiplie et moins elle est radio-résistante. De plus, ils ont une durée de vie plus longue que les adultes. Puisque les effets des rayonnements sont cumulatifs, les changements induits par les rayonnements ont plus de chance de se manifester (46) (42) (47) ; la nécessité de justification des examens radiographiques est d'autant plus renforcée (48). Les bénéfices potentiels du CBCT en termes

diagnostique et thérapeutique doivent donc l'emporter sur les risques liés à l'irradiation chez le jeune patient (49).

Outre le facteur âge, le risque de cancer dû aux rayonnements varie en fonction du sexe, du type d'exposition (aiguë ou chronique) et du type de rayonnement. Par exemple, les femmes sont légèrement plus radiosensibles que les hommes. En d'autres termes, toutes les expositions aux rayonnements n'ont pas le même effet (46)(50).

#### 4.1.3.2 MESURES DE RADIOPROTECTION

##### 4.1.3.2.1 PRINCIPES DE JUSTIFICATION ET D'OPTIMISATION

###### Justification

Les examens radiologiques ont pour but la mise en évidence, la caractérisation, l'évaluation lésionnelle et le suivi des pathologies ainsi que de l'anatomie en tant que de besoin. Ces examens impliquent une exposition des patients aux rayonnements X.

La justification constitue le premier principe de base de la protection des patients exposés aux rayonnements ionisants. Ce premier principe est détaillé dans le Guide des indications et des procédures des examens radiologiques en odontostomatologie publié en 2006. En voici la définition : « La justification est la confirmation argumentée de l'indication clinique et du choix de la technique d'imagerie. »

De plus, il est précisé « si les risques individuels résultant de la radiographie bucco-dentaire sont faibles, un acte de radiodiagnostic ne peut être entrepris ou exercé que s'il est justifié par les avantages qu'il procure, rapportés aux risques individuels inhérents à l'exposition aux rayonnements ionisants auxquels il est susceptible de soumettre la personne. Toute exposition doit faire l'objet d'une analyse préalable permettant de s'assurer que cette exposition présente un avantage médical direct suffisant au regard du risque qu'elle peut présenter et qu'aucune autre technique d'efficacité comparable comportant de moindres risques ou dépourvue d'un tel risque n'est disponible. Chaque examen de radiodiagnostic est donc obligatoirement fondé sur l'analyse de l'anamnèse, des examens cliniques du patient ou des nécessités du traitement

en cours. Les radiographies sans indication clinique ne sont donc jamais justifiées et conduisent inévitablement à une exposition superflue aux rayonnements ionisants, en particulier lorsque des enfants sont concernés » (30).

En d'autres termes, le bénéfice doit être supérieur au risque supposé, le recours au CBCT s'appuie sur la présence de signes cliniques et de symptômes ; l'indication de radiographie n'est donc pas systématique et doit être justifiée par l'anamnèse, l'examen clinique ou les nécessités du traitement en cours. Dans tous les cas, le jugement clinique du praticien oriente la décision.

### Optimisation

Le deuxième principe de base de la protection des patients exposés aux rayonnements ionisants est l'optimisation. L'information recherchée devra être obtenue avec une exposition la plus faible possible « ALARA : As Low As Reasonably Achievable ». C'est-à-dire que pour un même résultat, il faut recourir à la technique la moins irradiante. La maîtrise de l'optimisation des doses demeure un objectif prioritaire.

La mise en œuvre des mesures de radioprotection et l'optimisation des procédures nécessitent la connaissance des moyens de radioprotection opérateur - dépendant et des moyens liés à l'appareil utilisé, qu'il s'agisse d'un appareil d'imagerie bi ou tri-dimensionnelle.

Voici quelques-unes de ces mesures : (51)(50)

- Le port du tablier ou, chez l'enfant, du collier de plomb : celui-ci doit être porté par l'opérateur et le patient avant tout examen radiographique. La thyroïde étant l'un des organes les plus radiosensibles avant 15 ans ;
- L'utilisation de capteurs ou récepteurs numériques, qui réduisent de 25% à 50% le temps d'exposition par rapport aux films argentiques ;
- L'utilisation d'angulateur : Il garantit la reproductibilité des clichés, un meilleur centrage du faisceau, une stabilité du récepteur en bouche, et des mesures proches de la réalité. Ils permettent aussi de se rapprocher de la méthode des plans parallèles assurant l'obtention d'images sans distorsion ;
- La réduction de la surface exposée : elle est opérateur-dépendant par le choix de la zone d'intérêt mais aussi machine-dépendant grâce à l'utilisation de collimateurs intégrés aux appareils ou amovibles externes ;

- Connaitre les constantes (actuellement elles sont pré-enregistrées dans tous les appareils) c'est-à-dire les caractéristiques physiques nécessaires à l'obtention d'un bon examen radiographique : la tension, l'intensité et le temps en seconde (David M., Dohan Ehrenfest, 2008). Ceci évite la répétition des examens. En effet, plus on augmente l'intensité (en mA) et le temps d'exposition (en seconde ou s), plus la dose augmente. La dose est proportionnelle au mAs. La dose augmente avec le carré de la tension. Cela explique pourquoi le scanner (120 kV) est plus irradiant qu'un cone-beam, qu'une panoramique (70 kV). Il est conseillé d'augmenter la tension en diminuant les mAs car un faisceau plus pénétrant de rayon X (tension élevée) est moins absorbé par la peau, donc moins nocif.

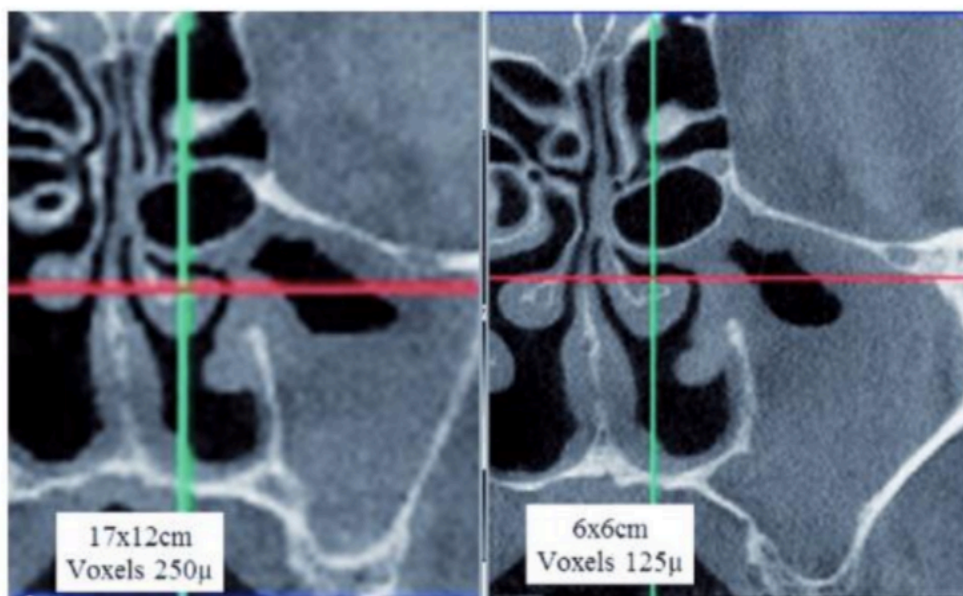
En fait, de petits ajustements stratégiques des paramètres d'exposition peuvent entraîner une réduction significative de la dose effective sans compromettre de manière significative la résolution spatiale. Cependant, des modifications importantes de ces paramètres visant à réduire significativement la dose effective peuvent réduire la qualité de l'image. Par conséquent, les efforts de réduction de la dose doivent être accompagnés d'un jugement clinique afin de maintenir la qualité des images et le diagnostic.

#### 4.1.3.3 AVANTAGES DU CBCT PAR RAPPORT AU SCANNER DENTAIRE

La dose de radiation élevée, le coût, la disponibilité, le temps de balayage plus long, la mauvaise résolution et les difficultés d'interprétation ont conduit à une utilisation limitée de la tomographie par ordinateur (ou CT scan) en dentisterie. Certains de ces problèmes peuvent être surmontés avec le CBCT, qui offre un certain nombre d'avantages potentiels pour l'imagerie orale et maxillo-faciale, par rapport au CT conventionnel (52).

**Résolution spatiale :** Cette notion désigne la précision de l'image. Pour un volume, elle varie avec le nombre de voxels. Nous avons vu que les machines CBCT fournissent des voxels isotropes, c'est-à-dire égaux dans les trois directions de l'espace. En raison de l'isotropie du volume, la résolution spatiale est identique dans toutes les directions de l'espace. Ce n'est pas le cas du scanner, qui fournissent des voxels anisotropes, le volume est constitué d'un

empilement de coupes dont l'épaisseur va conditionner la résolution spatiale. En CBCT, on peut obtenir des voxels mesurant environ 80 x 80 x 80 microns. Cette résolution submillimétrique du CBCT est suffisamment précise pour les mesures dans les applications buccales et maxillo-faciales, répondant ainsi au besoin d'exactitude requis pour l'évaluation du site d'implantation et l'analyse orthodontique (52). Sur un denta-scanner type, on obtient des coupes constituées de voxels mesurant 270 x 270 x 600 microns (volume anisotrope). On considère qu'un volume peut être qualifié comme étant en « haute résolution » si la taille des voxels est  $\leq$  à 150 microns environ. On comprend que l'imagerie CBCT peut fournir des images dont la résolution est supérieure à celle du scanner (Figure 10) (83).



**Figure 10 : Influence de la taille des voxels sur la résolution spatiale.**

**Le même sinus maxillaire dans des volumes reconstruits avec des voxels mesurant respectivement 250 et 125 microns. La différence de résolution spatiale est bien visible.**

**Temps de balayage rapide :** La rotation unique, qui est utilisée dans la technologie CBCT pour acquérir des images de base pour l'imagerie 3D, nécessite généralement un temps de balayage allant de 5 à 70 secondes, comparable à la radiographie panoramique. Ce temps de balayage court est avantageux pour réduire les artefacts dus aux mouvements du patient (52)(53).

**Confort pour le patient** : L'acquisition est plus simple, plus rapide et plus confortable pour le patient qui n'est pas obligé d'être en position allongée mais plutôt debout comme pour le cliché panoramique. Une seule rotation de l'appareil est effectuée autour du patient.

**Radioprotection et dosimétrie (54) (47) :**

Le CBCT peut être proposé afin d'améliorer la prise en charge du patient en se substituant au scanner plus irradiant (55). Cette optimisation passe par la limitation du faisceau de rayons X et la limitation des doses.

Limitation du faisceau de rayons X : L'utilisation d'un faisceau conique permet une économie d'exposition aux rayons X. L'imagerie CBCT est définie par des études dosimétriques mondiales comme la technique sectionnelle la moins irradiante. Les doses délivrées, même si elles sont supérieures à celles délivrées par les examens radiographiques conventionnels, sont très inférieures à celles délivrées par un scanner. (42)

La dose reçue étant fortement liée à la taille du champ, un petit champ de vue (ou plus communément FOV, field of view) peut être sélectionné pour la région qui déclenche l'intérêt de l'acquisition CBCT. En effet, les machines CBCT ont la capacité de collimater (sélectionner le champ de vision - field of view, FOV, Figure 11) le faisceau primaire de rayons X sur la zone d'intérêt, réduisant ainsi la taille de l'irradiation. Les appareils sont d'ailleurs classés en fonction du FOV maximum incorporé du ou des balayages (52).




Figure 11 : Possibilité de sélection du champ de vision

Afin d'optimiser l'utilisation du CBCT, le champ de vue doit être justifiable, spécifique au patient et orienté vers l'indication. Par exemple, une canine incluse ne nécessitera pas un CBCT de grand volume. Un petit volume CBCT de 40 × 40 peut être suffisant, adapté au patient et à l'indication.

Si le champ de vision du CBCT augmente, la dose effective augmente également. La réduction de la taille du champ de vision est donc l'un des moyens les plus efficaces et les plus faciles de réduire la dose effective du CBCT (46). Cela implique :

- L'utilisation de collimateurs intégrés par les fabricants aux machines qui permettent de réduire considérablement le faisceau de rayons X. Les principales machines offrent la possibilité de régler la focale du faisceau et de limiter le volume d'acquisition à la zone d'intérêt, et il est recommandé, pour la santé de nos patients, de faire des examens les plus « serrés » possibles (David M., Dohan Ehrenfest, 2008) ;
- L'utilisateur de localisateur ou collimateur externes amovibles circulaires ou rectangulaires. Ils permettent de restreindre le rayonnement X à la surface exposée ainsi qu'à améliorer la qualité de l'image. Le collimateur rectangulaire serait meilleur que le circulaire car il réduirait de 41% à 60% la dose de rayonnement reçu (Wenjian Z., Kenneth A. and Al., 2009).

L'utilisation de petits volumes, en plus d'être bénéfique pour le patient puisqu'elle réduit la dose effective, est bénéfique pour le praticien, car les petits volumes CBCT n'incluent pas les zones de la tête qui sont difficiles à interpréter pour la plupart des praticiens, ce qui réduit le temps consacré à l'interprétation radiographique.

Une étude rétrospective a mis en avant l'importance des découvertes fortuites apportées par des CBCT petits champs de canines incluses maxillaires (56). Le but était d'évaluer la nature et la fréquence des découvertes fortuites rapportées chez les patients référés pour un CBCT de petit volume effectué sur des canines maxillaires incluses et de catégoriser l'importance de ces découvertes. Ces CBCT étaient exécutés dans le cadre du diagnostic et de la planification du traitement de canines incluses chez 187 patients. Les petits champs étaient de 40 x 40 ou 60 x 60 mm. Les découvertes étaient classées selon leur importance : nécessité de traitement immédiat, suivi requis, simple variation anatomique de faible importance.

Sur les 340 découvertes fortuites, une seule était rapportée comme d'importance élevée, c'est-à-dire nécessitant une prise en charge rapide, il s'agissait d'une tumeur odontogénique kératokystique (0,3%). Quarante-vingt-dix-sept étaient classées parmi les découvertes d'importance moyenne (28,5%), dont le suivi était requis. Il s'agissait de complications endodontiques (radio-clarté apicale, résorption radiculaire, fracture radiculaire), parodontales (alvéolyse), kystiques (kyste dentigère). Et enfin 242 étaient considérées comme de simples variations anatomiques (71,1%).

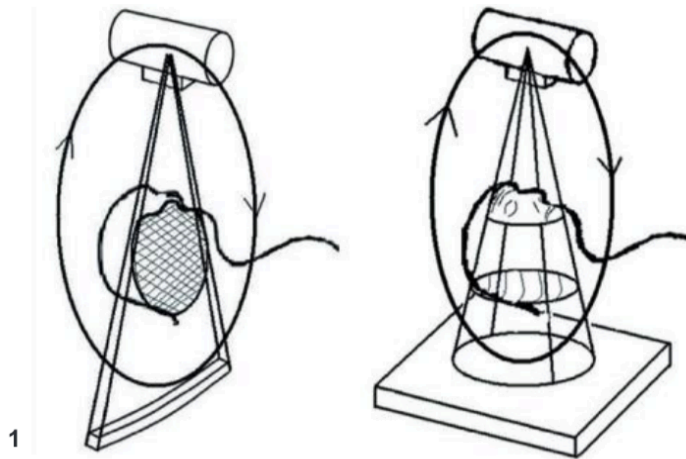
Les CBCT petits champs des canines incluses ont donc participé au diagnostic et à la planification d'un plan de traitement adapté, en mettant en exergue des informations supplémentaires, plus ou moins importantes.

La distinction entre les résultats cliniquement importants et ceux qui ne le sont pas ont permis la réduction du nombre d'exams et de procédures cliniques inutiles.

Cela confirme que le CBCT petit champ est suffisant pour l'évaluation préopératoire d'une dent incluse puisqu'il permet l'étude sa morphologie, de son environnement, de ses relations, et de ses processus pathologiques associés.

Limitation des doses : Avec le CBCT, rappelons que l'ensemble du faisceau conique, donc en volume et en 3 dimensions est utilisé pour générer l'image (alors qu'en TDM le faisceau est plan et en deux dimensions, ce qui est un gaspillage énorme de rayons X). La puissance du tube est donc mieux utilisée. Le CBCT permet donc l'acquisition d'images 3D avec une dose d'exposition aux rayonnements largement plus faibles que celles de la TDM (Figure 12).





**Figure 12 : Comparaison entre les technologies scanner et CBCT**

En raison de la multiplicité des appareils, et de leurs réglages, les doses efficaces retenues pour chaque technique d'imagerie varient légèrement d'une étude à l'autre. Mais nous pouvons retenir que (Tableau 1) :

- Le CBCT offre des réductions de dose significatives de 76 à 98 % par rapport à la dose rapportée pour l'imagerie orale et maxillo-faciale par CT conventionnel (environ 2000  $\mu\text{Sv}$ ) (41)(53)(57)(44) ;
- Alors que les doses efficaces du CBCT sont inférieures à celles du scanner, les doses CBCT sont généralement supérieures aux doses efficaces de l'imagerie bidimensionnelle. La dose efficace d'une radiographie panoramique numérique est comprise entre 4,7 et 38 microSieverts ( $\mu\text{Sv}$ ) (2)(46)(58)(59), et la dose efficace d'une radiographie céphalométrique est comprise entre 2 et 10  $\mu\text{Sv}$  (46)(57)(44). Chaque radiographie rétro-alvéolaire ou occlusale additionnelle peut rajouter 1,5  $\mu\text{Sv}$  (40)(44) ;
- D'autre part, la gamme des doses efficaces du CBCT est très large et a été rapportée comme étant de 5,3-1025  $\mu\text{Sv}$  (46)(42) en fonction de la taille du champ de vision, des facteurs techniques spécifiques et de la machine elle-même. Il faut préciser que la plupart des dosages CBCT actuels se situent dans la moitié inférieure de la fourchette rapportée, et que des efforts importants sont déployés pour normaliser les différents appareils CBCT et pour réduire davantage les dosages CBCT jusqu'à ce qu'ils soient proches des dosages radiographiques panoramiques et céphalométriques. Baechler et

al, en 2006 déjà, ont travaillé sur l'irradiation du patient dans le domaine de la radiologie dentaire. En moyenne, la dose efficace retenue pour un examen CBCT était de 29  $\mu\text{Sv}$  (59).

Techniques conventionnelles d'imagerie dentaire	Tension (kV)	Intensité (mA)	Résolution en pixel (mm)	Dose E ( $\mu\text{Sv}$ )
Radiographie intra-orale	60-90	10-15	4 à 20 pl/mm	< 1,5 - 8,3 (selon type collimateur et film)
Radiographie panoramique	50-80	10-15		2,7-24,3
Cephalométrie				< 6
Scanner Somatom 64 MDCT	120	90		860
64 MDCT/4D	46-84	90		534
autres scanners maxillofaciaux				180-2100

Tableau 1 : Données techniques et dosimétriques concernant les techniques conventionnelles d'imagerie dento-maxillaires

<b>Effective dose estimates for common dental radiographic examinations and cone-beam computed tomographic (CBCT) imaging.*</b>	
<b>IMAGING TECHNIQUE</b>	<b>EFFECTIVE DOSE†</b>
<b>Conventional Radiography</b>	
Four-image posterior bitewings with photo-stimulable phosphor (PSP) or F-speed film and rectangular collimation	5.0
Panoramic radiograph with charge-coupled device	3.0-24.3
Cephalometric radiograph, posteroanterior or lateral with PSP	5.1-5.6
<b>Full-mouth radiographs</b>	
With PSP storage or F-speed film and rectangular collimation	34.9
With PSP or F-speed film and round collimation	170.7
<b>CBCT‡</b>	
Dentoalveolar CBCT (small and medium field of view [FOV])	11-674 (61)
Maxillofacial CBCT (large FOV)	30-1073 (87)
* Estimates for adult patients based on data from Pauwels and colleagues, <sup>2</sup> The SEDENTEXCT Project <sup>4</sup> and Ludlow and colleagues. <sup>5</sup>	
† Measured in microsieverts.	
‡ Median values for effective dose provided parenthetically.	

Tableau 2 : Dose efficace estimée pour les examens radiographiques conventionnels et le CBCT (estimations basées sur la population adulte, d'après les données de Pauwels et coll, The Sedentext project, et Ludlow et coll.) Mesures en microsieverts

Une étude assez récente s'est intéressée à étudier les doses efficaces des dispositifs CBCT. En raison des différents volumes d'acquisition, qui est l'un des principaux déterminants de la dose efficace, les résultats ont été présentés en divisant les dispositifs CBCT en trois catégories : grand champ (maxillo-facial), champ moyen (dento-alvéolaire) et petit champ (localisé) (54).

#### Résultats :

La dose efficace pour les protocoles grands FOV se situe entre 68 et 368  $\mu\text{Sv}$ .

Les dose mesurée pour les protocoles moyens FOV est comprise entre 28 et 265  $\mu\text{Sv}$ .

Enfin, pour les protocoles petits FOV, elle est comprise entre 19 et 44  $\mu\text{Sv}$ .

Les doses moyennes pour tous les appareils pour chacun des groupes (petit, moyen, et grand champ) sont indiquées à la figure 13. Les doses moyennes pour les grands, moyens, et petits champs étaient respectivement de 131, 88 et 34 Sv. Les écarts types étaient de 91 (70 % de la moyenne), 70 (83 %) et 14 (37 %), montrant une plus grande variabilité des doses pour les groupes grands et moyens champs.

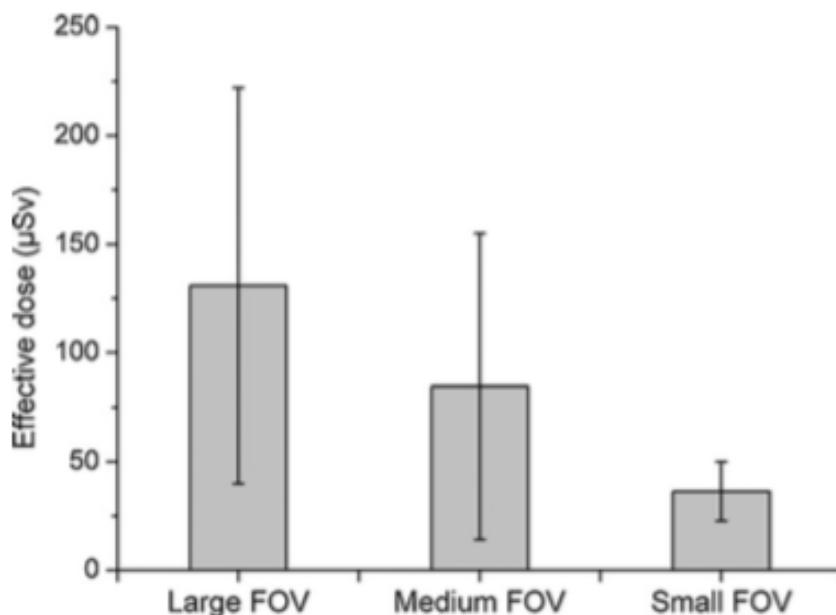


Figure 13 : Moyenne des doses efficaces pour les différents appareils CBCT

Ces résultats doivent être interprétés avec précaution, les mesures étant été effectuées sur un grand nombre d'appareils et la gamme des tailles de champs étant importante.

Une conclusion générale basée sur les valeurs présentées est que la dose efficace de la plupart des dispositifs se trouve dans la gamme 20-100  $\mu\text{Sv}$ , ces doses étant plus élevées que des doses pour des méthodes radiographiques 2D, mais bien au-dessous des doses rapportées pour le scanner. Certains appareils présentent une dose élevée due à des paramètres relativement élevés de kV et de mAs combinés à un grand ou moyen FOV.

Il serait intéressant de calculer la dose efficace correspondant au champ minimal permettant l'acquisition de la zone d'intérêt, associé à des paramètres faibles de kV et de mAs.

Comme le montrent les tableaux, les doses combinées des radiographies panoramiques et céphalométriques et la dose la plus faible pour certains appareils CBCT avec des paramètres d'exposition considérablement réduits (c'est-à-dire FOV, mAs, temps de balayage) peuvent en fait se chevaucher. Certaines machines CBCT ont la capacité de réduire la dose de rayonnement tout en maintenant une qualité et des détails d'image optimaux. Ce qui donne lieu à de faibles doses qui rivalisent avec l'imagerie bidimensionnelle.

De plus, au cours d'un traitement, un patient qui a bénéficié d'un CBCT, peut ne pas avoir besoin d'autres expositions aux rayons X, contrairement aux patients qui ont eu des radiographies conventionnelles. Malgré cela, le rapport de référence sur la radioprotection des patients qui établit les lignes guides sur l'utilisation du cone beam « Radiation Protection : Cone Beam CT for Dental and Maxillofacial Radiology. Evidence based guidelines. SEDENTXCT May 2012 » ne recommande pas l'utilisation systématique du CBCT comme aide au diagnostic et au plan de traitement en orthodontie (40).

Le CBCT est indiqué quand les informations apportées par la radiographie conventionnelle sont insuffisantes ou bien ne peuvent être apportées par des alternatives radiographiques ou non radiographiques (par exemple, un modèle d'étude virtuel issue d'un scanner intra-oral).

Lorsque l'examen clinique indique que le CBCT est d'emblée recommandé pour le diagnostic ou pour planifier le traitement, la radiographie 2D doit être évitée (30).

Concernant les enfants, compte tenu d'une radiosensibilité plus élevée, il est impératif que l'utilisation du CBCT chez les enfants soit pleinement justifiée par rapport à l'imagerie radiologique conventionnelle (47), et que les principes fondamentaux de justification,

optimisation et la limitation des doses restent la préoccupation principale des cliniciens lors de l'exposition aux rayons X pour des raisons orthodontiques (60).

Une étude a examiné les doses efficaces pour le CBCT en utilisant des fantômes anthropomorphes d'enfants. Même si les doses efficaces étaient considérablement inférieures à celles de la tomодensitométrie de la tête et du cou, elles étaient plus élevées que celles de l'imagerie radiographique dentaire conventionnelle et similaires à celles des doses CBCT pour adultes. Les doses efficaces les plus faibles ont été calculées pour des appareils offrant des petits champs de vision et des réglages " petite taille du patient ". Par conséquent, une réduction de la dose peut être obtenue en utilisant les paramètres pédiatriques ou de petite taille de patient (55).

D'autres études de dosimétrie in vivo doivent être réalisées pour étudier les niveaux de dose pour les protocoles d'imagerie pédiatrique typiques et pour une plus grande gamme de CBCT dentaires ainsi que pour évaluer l'utilisation d'un collier thyroïdien comme technique de réduction de la dose.

En tenant compte de la sûreté et protection et terme de dosimétrie, une revue systématique récente (2018) a mis en évidence les situations dans lesquelles le CBCT peut offrir un avantage par rapport à la radiographie conventionnelle, en dentisterie pédiatrique, avant un traitement orthodontique (43).

Medline, via PubMed a été utilisé pour identifier les articles potentiellement pertinents pour la revue, puis ils ont été sélectionnés selon les critères PRISMA. Les études ont été évaluées à l'aide de l'outil d'évaluation de la qualité et de la précision diagnostique des études (outils QUADAS), des données probantes ont ainsi été obtenus. Un total de 37 articles a été inclus (40).

Ces articles étudiaient les bénéfices du CBCT dans des cas d'inclusions et résorptions radiculaires, de traumatismes dentaires, fentes labio-palatines, anomalies dentaires, et dysfonctionnements des articulations temporo-mandibulaires.

Les résorptions radiculaires étant souvent liées aux dents incluses, les deux sujets ont été analysés. Nous ne détaillerons que les résultats des études s'intéressant aux dents incluses et résorptions radiculaires.

Résultats : Le CBCT a montré de meilleurs taux de détection (63%) de résorption radiculaire associée aux canines incluses par rapport aux radiographies conventionnelles. Il s'est également avéré supérieur à la radiographie intra-orale pour la détection et l'évaluation de la résorption radiculaire cervicale interne et externe, conduisant ainsi à une meilleure prise en charge.

D'après les autres résultats mis en avant par cette revue systématique, le CBCT est efficace dans l'évaluation de la position exacte des dents incluses et de la résorption radiculaire des incisives latérales associée. On peut émettre l'hypothèse que le CBCT montre une meilleure efficacité dans les cas complexes. De plus, dans certaines études, les plans de traitement initiaux basés sur des images 2D ont été modifiés dans plus de 25 % des cas après consultations d'images CBCT.

La radiographie conventionnelle présente de nombreux inconvénients tels que les chevauchements, le grossissement, les distorsions et les déformations. À ce stade, CBCT peut offrir une solution en raison d'une plus grande précision des dimensions et des localisations.

Sur la base de ces résultats dans le cadre du projet DIMITRA (investigation d'imagerie dento-maxillo-faciale pédiatrique vers un rayonnement à faible dose), le CBCT peut être considéré comme justifié chez les enfants pour le diagnostic et la planification du traitement des dents incluses et de la résorption radiculaire.

Le Tableau 3 illustre le résumé de l'utilisation du CBCT pour les pathologies dentaires sur la base des directives SEDENTEXCT et de la déclaration de position DIMITRA (61).

Pathology	Use of CBCT		Except for
	SEDENTEXCT (7)	DIMITRA (24)	
Impacted teeth	Y	Y	
Dental trauma	x	x	Root fractures; suspicion of condylar fracture
Facial trauma	Y	Y	
CLP	Y	Y	
Congenital anomalies and syndromes	Y	Y	
Dental anomalies			When 2D modalities do not answer the diagnostic question
Dens invaginatus	x	x	
External resorption	Y	Y	
Internal resorption	Y	Y	
Differentiation from normal anatomy	Y	Y	
Bone pathology			When 2D modality does not answer the diagnostic question; MSCT/MR: when evaluation of soft tissues is necessary; in case of inadequate information on MSCT/MR: CBCT
Dentigerous cysts	x	x	
Periapical lesions	x	x	
TMJ (bony pathology)	Y	Y	Disk visualization
Orthognathic surgery	Y	Y	
Periodontal assessment	x	x	infrabony defects and furcation lesions
Periapical disease	x	x	In case of negative findings on conventional radiographs and positive clinical signs

Y, justified; x, not recommended; MSCT/MR, multi-slice computed tomography/magnetic resonance.

**Tableau 3 : Recommandations basées sur le guide Sedentexct et les déclarations de position DIMITRA**

Mais, selon certaines études, le CBCT ne devrait pas être considéré comme une méthode diagnostic et d'élaboration de plan de traitement de routine en raison de sa dose de rayonnement encore élevée par rapport aux radiographies conventionnelles et de la disponibilité de preuves à l'appui limitées (62) (63). Le tableau 4 fournit un aperçu des doses de rayonnement utilisées dans les articles sélectionnés par rapport à l'équivalent panoramique.

authors	CBCT unit product name	brandname	kV	mA	effective dose (µSv)	exposure Time (s)	FOV (cm) H×W	indications for CBCT	pediatric protocol applied	panoramic equivalent dose
Huhtens et al., 2008 (52)	3D Accutomo FPD	J. Morita	80	4	41-69	17.5	4×4	diagnostics	no	8-14
Bernardes et al., 2009 (26)	3D Accutomo 170	J. Morita	80	5.6	28	17.5	4×4	diagnostics	no	5
Bornstein et al., 2009	3D Accutomo 170	J. Morita	80	3	20*	17.5	4×4	diagnostics	no	4-5
Goodell et al., 2018 (18)	3D Accutomo 170	J. Morita	90	7	43	17.5	4×4	diagnostics	no	9
Durack et al., 2010 (21)	3D Accutomo 80	J. Morita	90	3	32	17.5	4×4	diagnostics	no	6
Zhou et al., 2013 (42)	3D Accutomo	J. Morita	80	6	21-31	17.5	4×4	diagnostics	no	4-6
Wriedt et al., 2017 (46)	3D Accutomo	J. Morita	60-90*	1-10*	20-70	17.5	4×4	diagnostics	no	5-15
Ren et al., 2013 (20)	3D eXam	KaVo Sybron	120	18.5	62	8.9	8×8	diagnostics	no	12
Jung et al., 2016 (49)	Pax-Zenith 3D	Vatech	105	5.6	35	24*	12×9	diagnostics	no	7
Ucar et al., 2016 (53)	NewTom 5G	QR	110	1.5	84	3.6	13×13	diagnostics	no	17
Celebi et al., 2015 (41)	NewTom 5G	QR	110	1.5	84	3.6	15×12	diagnostics	no	17
Buyuk et al., 2016 (29)	NewTom 5G	QR	110	1.5	84	3.6	15×12	diagnostics	no	17

Colikoglu et al., 2016 (37)	NewTom 5G	QR	110	1.5	84	3.6	15×12	diagnostics	no	17
Yang et al., 2016 (40)	NewTom VG	QR	110	4.7	114	3.6	15×12	diagnostics	no	23
Tsolakis et al., 2018 (23)	NewTom VGi	QR	110	8.8	194	3.6	15×12	diagnostics	no	39
Paknabadi et al., 2016 (39)	NewTom VGi	QR	110	8.8	194	3.6	15×12	diagnostics	no	39
Zhang et al., 2016 (43)	NewTom VGi	QR	110	8.8	194	3.6	15×12	diagnostics	no	39
Zhou et al., 2013 (42)	NewTom VGi	QR	110	8.8	194	3.6	15×12	diagnostics/ surgical planning	no	39
Botticelli et al., 2012 (62)	NewTom 3G	QR	110	8.1	68	5.4	15×15	diagnostics	no	14
Jiliprooti-Filho et al., 2015 (54)	i-CAT FLX	Imaging Sciences International	120	4	37	7.4	16×13	diagnostics	no	8
Dogan et al., 2018 (25)	i-CAT 17-19 (next generation)	Imaging Sciences International	120	5.7	83	6.6	16×13	diagnostics	no	17
Starbuck et al., 2015 (35)	i-CAT (model not mentioned)	Imaging Sciences International	120	5.7	83	6.6	16×13	diagnostics	no	17
Janssen et al., 2017 (47)	i-CAT	Imaging Sciences International	120	3-8	83	6.6	16×13	diagnostics / surgical planning	no	17
Starbuck et al., 2015 (36)	i-CAT (model not mentioned)	Imaging Sciences International	120	5.7	83	6.6	16×13	diagnostics / surgical planning	no	17
Lee et al., 2013 (38)	New Tom 3G	QR	110	8.1	68	5.4	20×20	diagnostics/ surgical planning	no	14



Linderup et al., 2015 (32)	NewTom VGi	QR	110	3-7	103	3.6	15×12	orthodontic planning/ diagnostics	no	21
Ercan et al., 2015 (31)	New Tom 5G	QR	110	1.5	84	3.6	15×12	treatment planning	no	17
Lin et al., 2015 (33)	DCT Pro	Vatech	90	6	254	24*	20×19	orthodontic planning/ diagnostics	no	50
Starbuck et al., 2014 (44)	i-CAT (model not mentioned)	Imaging Sciences International	120	5.7	45	6.6	16×13	soft-tissue assessment	no	9
Patel et al., 2009 (17)	3D Accutomo 80	J. Morita	80	3	41-69	17.5	4×4	treatment planning	no	8-14
Wriedt et al., 2012 (62)	3D Accutomo 170	J. Morita	80	2	26	17.5	4×4	treatment planning	no	5
Hadler-Olsen et al., 2015 (22)	Scanora 3D	Soredex	85	7	46	4.13	7.5×10	treatment planning	no	9
Jawad et al., 2016 (16)	OP300	Instrumentarium	90	3.2-16	<50	1.2	5×5	diagnostics	yes	10
Sun et al., 2014 (19)	New Tom 5G	QR	110	1-20	194	5.4	15×12	treatment planning	no	39
Garib et al., 2012 (28)	i-CAT (model not mentioned)	Imaging Sciences International	120	5.7	83	6.6	16×13	treatment planning	no	17
Patel et al., 2009 (17)	i-CAT NG	Imaging Sciences International	120	5	46	3.7	16×23	treatment planning	no	9
Oberoi et al., 2009 (45)	MercurRay	Hitachi	100	10	569-1073	9.6	20×20	treatment planning	no	114-215

**Tableau 4 : Paramétrages radiographiques et doses efficaces des CBCT par rapport à l'équivalent panoramique**

Selon les critères de sélection de l'Académie américaine de radiologie buccale et maxillo-faciale et SEDENTEXCT, le CBCT à petit champ de vision (FOV) peut être indiqué pour l'évaluation préalable au traitement des anomalies de position ou d'éruption (61).

D'autres études présentées dans cette revue systémique déclarent que le CBCT à petit champ de vision ne peut pas être considéré comme une véritable alternative à la radiographie panoramique car cette dernière couvre toute la région dento-maxillo-faciale (48). Cette considération n'impacte pas notre travail puisque dans le cadre des dents incluses il est inutile que l'examen radiographique couvre toute la région dento-maxillo-faciale.

## 4.2 APPLICATION AUX INCLUSIONS DENTAIRES

### 4.2.1 AIDE AU DIAGNOSTIC ET BILAN PRE-CHIRURGICAL

Les diverses manifestations et complications de l'inclusion (molaire ou antérieure), la fréquence de l'inclusion des dents du secteur antérieur, nécessitent un diagnostic et détermination précise de la position de la dent par rapport aux structures anatomiques environnantes afin qu'une thérapeutique orthodontico-chirurgicale ou chirurgicale seule puisse être pensée et mise en œuvre (1).

Les performances techniques du CBCT en termes de qualité d'image, précision de la localisation de la dent incluse dans les 3 dimensions, évaluation de la résorption radiculaire des dents adjacentes, ont été mises en évidence dans plusieurs études (23).

#### 4.2.1.1 POSITION TRIDIMENSIONNELLE ET RAPPORT ANATOMIQUES

##### Cas de l'inclusion canine

En 2017, une étude comparative menée par un groupe de portugais est publiée (64).

L'objectif de cette étude était de comparer et de conclure en quoi l'étude de l'inclusion canine maxillaire différait lors de l'observation d'une image panoramique par rapport à l'observation d'un ensemble de reconstructions CBCT. Le travail était dirigé par CLVR Pico.

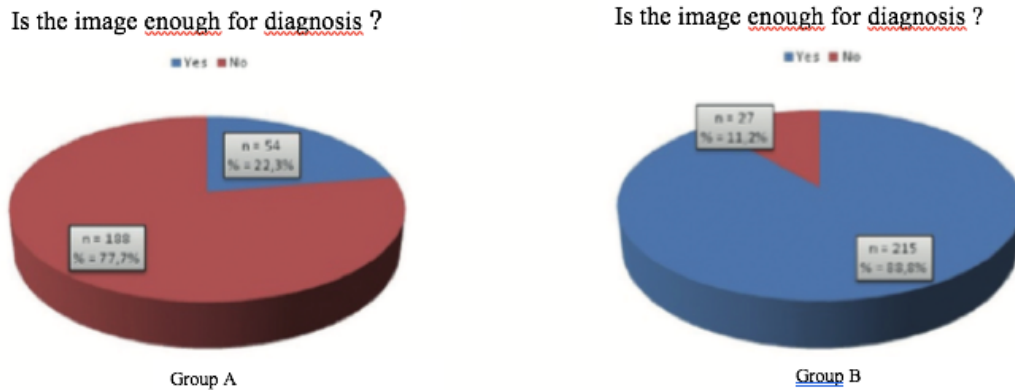
Vingt patients (10 hommes et 10 femmes) avec un total de 28 canines maxillaires incluses ont été identifiés à partir de la base de données du Département de dentisterie, Faculté de médecine, Université de Coimbra. Pour chaque canine, deux images différentes étaient disponibles : une image panoramique (groupe A) et un ensemble de reconstructions CBCT (groupe B). Après une distribution aléatoire des images des deux groupes, neuf orthodontistes ont rempli un questionnaire leur demandant d'évaluer dix questions différentes concernant l'inclusion canine. L'analyse statistique a été effectuée à l'aide des coefficients alpha de Cronbach, Kappa et du test McNemar, en considérant  $p < 0,05$  statistiquement significatif.

Les 9 questions à évaluer étaient :

- la position canine dans les 3 plans de l'espace : la position mésio-distale de la cuspide canine, la position labio-palatine de l'apex canin et la position verticale de la cuspide canine ;
- la présence de zones de résorptions sur la dent adjacente ;
- les informations fournies sont elles suffisantes pour poser un diagnostic ?
- le plan de traitement ;
- le pronostic ;
- la durée de traitement ;
- la difficulté du cas.

### Résultats :

- Outre des similarités retrouvées dans les 2 groupes, les analyses des images panoramiques par rapport aux reconstructions d'images CBCT ont fourni des informations différentes sur la position des dents (en particulier sur la position mésio-distale des apex et la position vestibulo-palatine des cuspides) mais aussi sur l'évaluation de la résorption radiculaire.
- Concernant la position mésio-distale des cuspides canines, le différentiel relevé entre les 2 groupes pouvait être expliqué par la superposition des images que l'on connaît sur les radiographies panoramiques.
- La réponse à la question « les informations sont-elles suffisantes ? » est donnée par le diagramme ci-dessous (Figure 14). Le test de Mc Nemar a montré un changement significatif de réponse entre les groupes. Plus de la moitié des cas marqués comme « informations insuffisantes » avec l'image panoramique ont été modifiés lorsque l'ensemble des données CBCT était disponible.
- Pour l'établissement du pronostic, un accord modéré était retrouvé entre les 2 méthodes ( $k=0,546$ ;  $p<0,001$ ).
- Concernant la durée du traitement, l'accord était toutefois plus important, mais pour le groupe B, les estimations de traitement étaient plus longues que pour les dents analysées sur les images du groupe A.
- Et enfin la difficulté du cas un accord modéré mais statistiquement significatif était retrouvé entre les 2 méthodes, ( $k=0,479$ ;  $p<0,001$ ), avec 66,0% d'accord, mais toutefois des scores de difficultés plus bas au regard des panoramiques.



**Figure 14 : Diagramme circulaire indiquant les réponses obtenues pour les groupes a et b.**

Cette étude confirme des travaux publiés déjà 10 ans auparavant.

En 2011, l'analyse comparative, par 11 évaluateurs, de 60 clichés panoramiques versus CBCT (2 groupes avec 2 appareils CB différents), a mis en évidence des différences significatives pour la largeur de la couronne de la canine et son angulation par rapport au plan occlusal ( $p < 0,001$ ) ainsi que pour la localisation de la canine ( $p = 0,0074$  et  $p = 0,0008$ ) et la détection de résorption sur les dents adjacentes ( $p = 0,0201$  et  $p < 0,001$ ) (65).

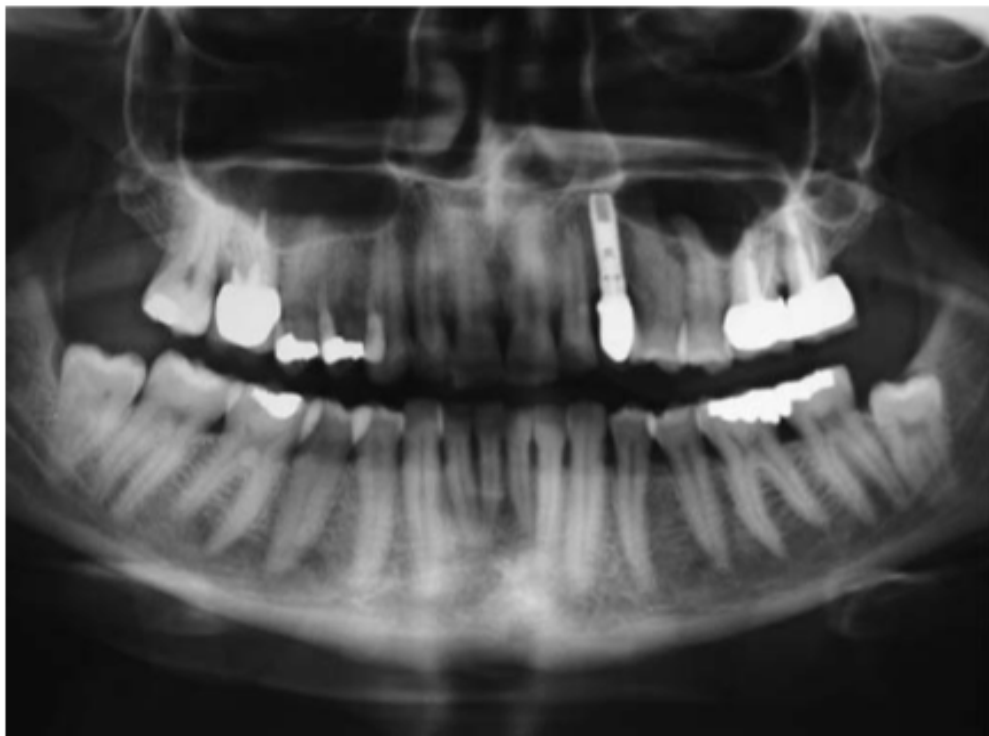Ces mêmes auteurs ont estimé dans une étude comparative ultérieure (65 canines incluses unilatérales versus canines controlatérales non incluses) que le CBCT avait un intérêt pour prédire l'inclusion et définir une stratégie de prise en charge plus optimale. Le suivi sur 1 an, avec l'évaluation des données obtenues avec le CBCT, mettait en évidence que la position de la couronne de la canine, distance pointe cuspidienne - plan occlusal et angulation canine - incisive latérale étaient des facteurs prédictifs de l'inclusion de la canine (66).

Des différences significatives entre les données ( $n=8$ ) issues des 2 types d'imagerie 2D et 3D ont été également observées dans une autre étude impliquant 20 évaluateurs. Le CBCT a fourni plus d'information sur la localisation ( $p=0.034$ ) et sur la présence de résorption radiculaire ( $p=0,029$ ) (67).

### Cas de l'inclusion molaire

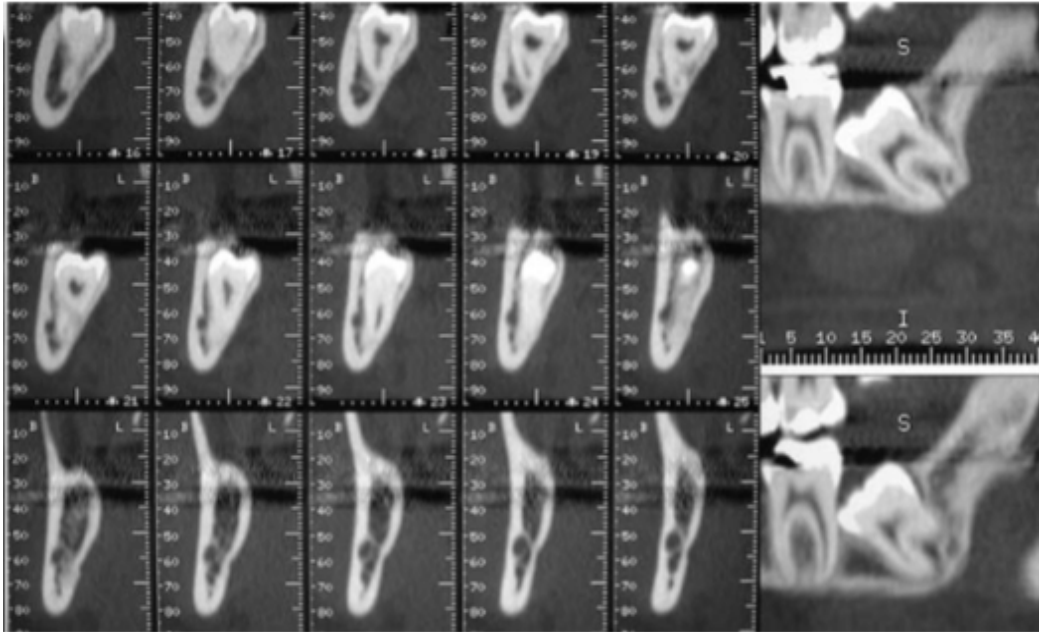
Au niveau de la mandibule, il est primordial de positionner la dent incluse par rapport au canal mandibulaire surtout si cette dent se projette en regard du canal mandibulaire sur la panoramique dentaire. Le rapport des racines avec le canal mandibulaire est indispensable à

connaître avant extraction dentaire, c'est-à-dire qu'il faut savoir s'il existe un contact étroit ou non entre les racines de la dent et le canal mandibulaire ; le canal mandibulaire peut être déformé ou refoulé par les racines de la dent incluse, en position linguale ou vestibulée par rapport à ces racines ; et parfois même être enserré entre les racines de la dent incluse. Seule l'imagerie 3D permet une étude topographique exacte. En effet, un cliché panoramique dentaire peut montrer une superposition des apex d'une troisième molaire avec le canal mandibulaire, alors que les racines sont en fait à distance (pas dans le même plan que le canal mandibulaire). Cela pourra être prouvé par l'exploration tomodynamométrique. (Figure 15 et 16). On recherchera en particulier un crochet apical péri-canalair, vestibulaire ou lingual, « complet » si l'apex s'inscrit en dessous du canal ou si le canal mandibulaire a un trajet inter-radiculaire. Le siège du canal mandibulaire sera précisé aussi par rapport aux corticales, le plus souvent lingual, plus rarement vestibulaire (39).



**Figure 15a : Panoramique montrant 38 et 48 superposées au NAI (nerf alvéolaire inférieur)**

**A première vue, 38 et 48 sont superposées au canal mandibulaire, mais il est impossible d'objectiver leurs rapports exacts.**



**Figure 15b : L'imagerie 3D permet de définir les rapports des troisièmes molaires incluses avec le canal mandibulaire.**

**Dans ce cas, 38 est incluse, le canal mandibulaire est au contact du bord vestibulaire des racines (39).**

#### 4.2.1.2 DEPISTAGE DE COMPLICATIONS ASSOCIEES ET ETABLISSEMENT DU PRONOSTIC

##### 4.2.1.2.1 ANKYLOSE

Le phénomène d'ankylose correspond à un envahissement progressif de l'espace desmodontal par du tissu osseux et à la fusion anatomique anormale du cément de la dent atteinte à l'os alvéolaire sans interposition de tissu conjonctif.

L'ankylose représente un véritable défi pour la prise en charge d'une dent incluse car le diagnostic est d'autant plus difficile à poser que la dent n'est pas sur arcade.

En effet, elle est généralement établie par des constats cliniques tels que l'infraclusion de la dent concernée, le test de percussion et l'absence de mobilité de la dent. Mais ces tests cliniques reconnus ne sont pas réalisables en cas d'inclusion (68).

De plus, l'ankylose influe sur le pronostic du déplacement orthodontique de la dent, et oblige souvent le praticien à changer de thérapeutique en cours de traitement. En effet, une méthode reconnue pour diagnostiquer un phénomène d'ankylose sur une dent incluse est l'absence de mouvement orthodontique sur une période de temps déterminée (69). L'application d'une force orthodontique nécessite une intervention chirurgicale pour coller un dispositif de traction sur la dent concernée. En l'absence de déplacement, et en cas de véritable ankylose, une deuxième intervention chirurgicale pour extraire la dent incluse est nécessaire. Si le diagnostic correct de l'ankylose pouvait être établi à un stade précoce, cette approche exploratoire pourrait être supprimée et une deuxième intervention chirurgicale pourrait être évitée.

L'orthopantomogramme et la radiographie rétro-alvéolaire sont considérés par certains auteurs comme peu fiables. Souvent, ces clichés ne permettent pas de visualiser la disparition de l'interligne ligamentaire (20). Suivant l'incidence choisie et la superposition des images, l'interruption du ligament alvéolaire sera ou non visualisable. Lorsqu'il s'agit d'une dent incluse, il devient très difficile d'objectiver l'ankylose par une radio rétro-alvéolaire (accessibilité du site anatomique). Comme une très petite zone ankylosée située sur les surfaces vestibulaires de la dent affectée peut déjà inhiber l'éruption dentaire, l'imagerie bi-dimensionnelle telle que les radiographies intra-orales ou les vues panoramiques sont donc considérées, nous allons le voir au travers d'exemples, comme insuffisantes pour un diagnostic correct de l'ankylose (70).

Les travaux d'Andersson, en 1984, ont en effet montré que le diagnostic radiographique 2D de l'ankylose dépendait entièrement de la localisation de l'ankylose. Dans son étude, les ankyloses vestibulaires et palatines/linguales n'étaient pas détectées au moyen de l'examen radiographique et seules les zones ankylosées sur les surfaces proximales ont pu être révélées. La présence de structures superposées était une explication de ce résultat. Son étude a montré que les tests de percussion et mobilité étaient déjà plus fiables que l'examen 2D pour diagnostiquer l'ankylose (70).

Plus de 30 ans plus tard, nous retrouvons des études qui s'inscrivent dans la continuité des travaux d'Andersson et qui s'intéressent toujours au diagnostic de l'ankylose. Nous allons présenter un rapport de cas publié en 2018 (68). L'objectif de cette étude était de déterminer si la tomographie à faisceau conique (CBCT) est une méthode radiologique fiable pour diagnostiquer l'ankylose dentaire. A cette fin, les résultats des scans CBCT et des images

radiographiques bidimensionnelles (vues panoramiques (PV)) ont été comparés aux sections histologiques d'une série de dents extraites diagnostiquées cliniquement comme ankylosées.

Les données analysées dans la présente étude (dents extraites, en raison du diagnostic d'ankylose, ainsi que les radiographies bi- et tridimensionnelles (2D et 3D) correspondantes) ont été recueillies de 2009 à 2015 dans un cabinet privé spécialisé en chirurgie orale. Les critères d'inclusion étaient les suivants : molaires permanentes maxillaires et/ou mandibulaires extraites en raison d'un échec de l'éruption dentaire en l'absence de toute obstruction mécanique visible, et donc diagnostiquées cliniquement comme ankylosées ; vues panoramique (PV) et tomographie à faisceau conique (CBCT) existantes avant le traitement et sections histologiques existantes de qualité suffisante après l'extraction de la dent.

Les coupes histologiques ont été évaluées par un spécialiste non impliqué dans le traitement des patients et en aveugle par rapport aux radiographies en utilisant les critères suivants : signes clairs d'ankylose (connexion visible de l'os au ciment ou à la dentine) ; signes possibles d'ankylose (proximité de l'os au ciment ou à la dentine et présence de lacunes de résorption, mais pas de connexion/contact direct visible sur la coupe) ; pas de signes d'ankylose (espace parodontal continu avec ou sans lacunes de résorption). Les radiographies ont été évaluées et classées selon les mêmes critères que les coupes histologiques.

Aucune concordance n'a été observée en comparant les scores des coupes panoramiques aux coupes histologiques. En comparant plus en détail les scores des PV aux coupes histologiques, quatre dents ont été faussement marquées comme ankylosées pour l'observateur 1 et une dent pour l'observateur 2. En revanche, aucune des deux dents ankylosées histologiquement n'a été détectée dans les PV, ni par l'observateur 1 ni par l'observateur 2 (Tableau 5).



Histo	PV				Total
	N.s.	P.s.	C.s.		
Observer 1					
N.s.	2	4	0		6
P.s.	1	1	0		2
C.s.	2	0	0		2
Total	5	5	0		10
Observer 2					
N.s.	5	1	0		6
P.s.	2	0	0		2
C.s.	2	0	0		2
Total	9	1	0		10

**Tableau 5 : Tableau présentant les scores attribués selon les vues panoramiques (PV) et les coupes histologiques (NS : no signs of ankylosis, PS : possible signs, CS : clear signs)**

En revanche, un accord moyen à modéré a été trouvé pour la comparaison des scores CBCT aux sections histologiques. Une comparaison détaillée de l'évaluation CBCT avec les scores histologiques a montré que :

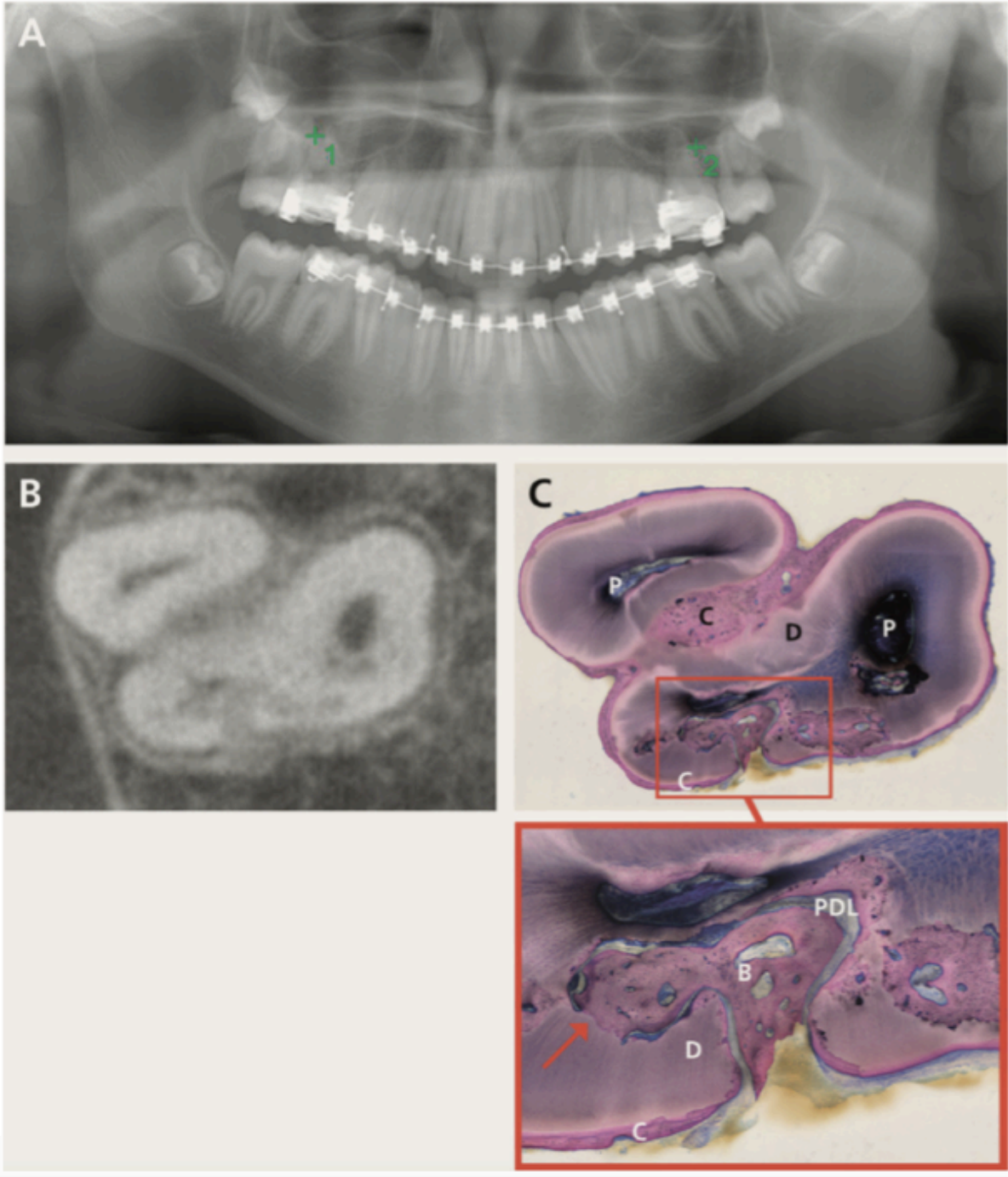
- deux dents (évaluées de la même manière par les deux observateurs) ont été notées comme des dents présentant des signes possibles d'ankylose, alors qu'aucune ankylose n'a été détectée à l'histologie ;

- deux dents ont été notées par le premier et une dent par le second observateur comme présentant des signes clairs d'ankylose à la radiographie, mais à l'histologie, ces dents ne présentaient que des signes possibles d'ankylose. Les deux dents histologiquement confirmées avec ankylose ont été détectées au CBCT par les deux observateurs comme présentant des signes clairs d'ankylose (Tableau 6).

Histo	CBCT			Total
	N.s.	P.s.	C.s.	
Observer 1				
N.s.	4	2	0	6
P.s.	0	0	2	2
C.s.	0	0	2	2
Total	4	2	4	10
Observer 2				
N.s.	4	2	0	6
P.s.	0	1	1	2
C.s.	0	0	2	2
Total	4	3	3	10

**Tableau 6 : Tableau des scores attribués selon les coupes issues de CBCT et les coupes histologiques.**

L'objectif de cette étude rétrospective était de déterminer si le CBCT haute résolution est une méthode radiologique fiable pour diagnostiquer l'ankylose dentaire en comparaison directe avec l'imagerie 2D et l'histologie. Toutes les ankyloses histologiquement reconnues ont été détectées dans les scans CBCT par les deux observateurs (Figure 16), mais quelques résultats faussement positifs ont également été trouvés. Ces résultats indiquent que le diagnostic d'ankylose sur vue panoramique n'est pas fiable et dépend fortement de la perception individuelle du clinicien. En revanche, elle est détectable au CBCT lorsqu'elle est présente, mais que des examens cliniques supplémentaires sont toujours utiles pour le diagnostic définitif.



**Figure 16 : Suspicion d'ankylose dentaire sur 16 et 26 sur la vue panoramique (a). Signes clairs d'ankylose (b) ainsi que dans la coupe histologique correspondante (c). Nous pouvons percevoir la fusion de l'os et du ciment. B, bone ; c, cementum ; d, dentin ; p, pulp ; pdl : periodontal ligament.**

Même une très petite zone ankylosée sur la racine est suffisante pour empêcher l'éruption de la dent, ce qui peut facilement passer inaperçu sur les radiographies 2D. Pour diagnostiquer une dent ankylosée, les images CBCT peuvent être utiles en tant qu'outil de diagnostic supplémentaire, en complément des observations cliniques, des antécédents dentaires et de traitement. Le CBCT en tant qu'outil de diagnostic unique n'est pas recommandé pour le diagnostic de l'ankylose, car certains résultats faussement positifs ont été trouvés dans la présente étude. Les vues panoramiques sont considérées comme inappropriées pour le diagnostic de l'ankylose. En raison de la petite taille de l'échantillon et de la nature rétrospective de l'étude, de la puissance statistique limitée de la présente étude, les résultats doivent être interprétés avec prudence. Des enquêtes plus importantes, utilisant idéalement une approche multicentrique, sont encouragées. Une limitation évidente de la présente étude est la petite taille de l'échantillon. L'échec de l'éruption des premières et deuxième molaires permanentes sans obstacles mécanique tels que des kystes ou des odontomes constitue un trouble rare. Ainsi, l'obtention d'un nombre suffisant de cas dans une étude prospective pourrait être difficile en raison de la rareté du phénomène, ce qui souligne la nécessité d'autres études.

Pour citer une autre étude, Paris et al. (2010) ont examiné si une ankylose pouvait être correctement diagnostiquée à l'aide de la tomодensitométrie médicale (TDM) et ont signalé que la reconstruction et l'analyse tridimensionnelles permettent au clinicien de diagnostiquer précisément une ankylose (71).

L'examen 3D accompagné d'une analyse d'image et d'une reconstruction tridimensionnelle permet de révéler des lésions même de faible étendue et quelle que soit la localisation. Rappelons qu'une méthode reconnue pour diagnostiquer un phénomène d'ankylose sur une dent incluse est l'absence de mouvement orthodontique sur une période de temps déterminée, ce qui implique une intervention chirurgicale. En l'absence de déplacement, une deuxième intervention chirurgicale pour extraire la dent incluse est nécessaire. Si le diagnostic correct de l'ankylose pouvait être établi à un stade précoce à l'aide de méthodes radiographiques tridimensionnelles telles que la tomographie à faisceau conique (CBCT), cette approche exploratoire pourrait être supprimée et une deuxième intervention chirurgicale pourrait être évitée.

En étendant ces conclusions aux dents en cours de traitement, puisque l'imagerie 3D est le seul examen pouvant révéler de façon fiable un phénomène d'ankylose au niveau d'une dent

incluse, on peut affirmer que le CBCT doit être systématiquement prescrit après trois mois d'échec de traction orthodontique sans autre raison apparente que l'ankylose.

#### 4.2.1.2.2 PLAGES DE RESORPTION

Comme rappelé ci-dessus, un des risques majeurs associés aux dents incluses est la résorption des dents adjacentes.

Les patients présentant une résorption radiculaire sévère des incisives représentent un défi pour les orthodontistes et les chirurgiens maxillo-faciaux. Cela peut conduire à des traitements longs et coûteux qui peuvent inclure l'extraction chirurgicale ou le dégagement chirurgical de la canine et un alignement orthodontique ultérieur. Le choix du traitement proposé au patient est influencé par le site et la gravité de la résorption radiculaire. Un diagnostic précis doit donc être posé, mais la résorption peut être difficile à diagnostiquer avec les radiographies conventionnelles en deux dimensions (2D).

En effet, les radiographies 2D peuvent conduire à une sous-estimation du problème, car la résorption radiculaire devient clairement visible uniquement lorsque toute l'épaisseur de la surface de la racine est endommagée, ou quand elle est suffisamment avancée pour altérer le diamètre mésio-distal de la racine. La résorption est également difficile à diagnostiquer sur les orthopantomogrammes en raison du chevauchement de l'incisive et de la canine, et parce que le degré de résorption doit être comparé à l'épaisseur initiale de la racine, or la plupart du temps, aucune image antérieure n'est disponible (14).

Ericson et Kurol (2000) ont utilisé la tomographie informatisée pour étudier la position des canines maxillaires et la prévalence de la résorption de la racine incisive. Dans leur étude, la tomodensitométrie a révélé des signes de résorption radiculaire dans près de la moitié de l'échantillon (38% de l'incisive latérale et 9% de l'incisive centrale), démontrant que la tomodensitométrie permet un diagnostic plus précis du phénomène que la radiographie conventionnelle. De plus, la tomodensitométrie facilite l'observation de pertes de dentine, même mineures, sur les racines des dents (14) (72).

Walker et coll. (2005) ont réalisé une étude dans le but d'évaluer les relations spatiales des canines incluses avec les structures adjacentes et la résorption incisive grâce à imagerie 3D. Une forte corrélation a été trouvée entre la résorption des incisives et la canine incluse,

affectant 66,7% des incisives latérales et 11,1% des incisives centrales, ces résultats étant bien supérieurs aux taux révélés après analyse des images conventionnelles (14) (73).

Des résultats similaires, notamment dans l'étude de Haney (2010) ont conduit les auteurs à la conclusion que les images issues d'examen radiographiques 2D et 3D amènent à différents diagnostics et plans de traitement (le manque de corrélation était de 36%) (14) (6).

Outre les bénéfices de la TDM, l'introduction du CBCT, aussi, a permis d'acquérir des informations en 3D qui peuvent conduire à une amélioration des taux de détection (jusqu'à 66,7%) de la résorption radiculaire, et ce, à moindre coût (biologique et économique). Il fournit un excellent contraste tissulaire, éliminant tout flou et chevauchement des dents adjacentes. D'autres études sur la gestion clinique des canines incluses ont montré que les orthodontistes adaptaient leur approche du traitement lorsqu'ils disposaient d'informations CBCT supplémentaires sur l'étendue de la résorption radiculaire présente sur les incisives latérales maxillaires.

En 2016, une étude rétrospective ayant pour but l'étude du CBCT dans le diagnostic des résorptions radiculaires associées aux canines incluses est publiée. Son but était d'examiner tous les cas référés pour une tomographie volumique à faisceau conique (CBCT) au département de radiologie dentaire de l'Institut Dentaire de Leeds pour aider au diagnostic de la résorption radiculaire associée aux canines incluses. Toutes les radiographies conventionnelles prises avant le CBCT ont été examinées pour déterminer si la résorption radiculaire était évidente ou suspectée (74).

La résorption radiculaire a été enregistrée à partir des radiographies conventionnelles prises avant le CBCT en utilisant une échelle de résorption conçue par les auteurs (échelle de résorption de Leeds en deux dimensions 2D LRS) (Figure 17).

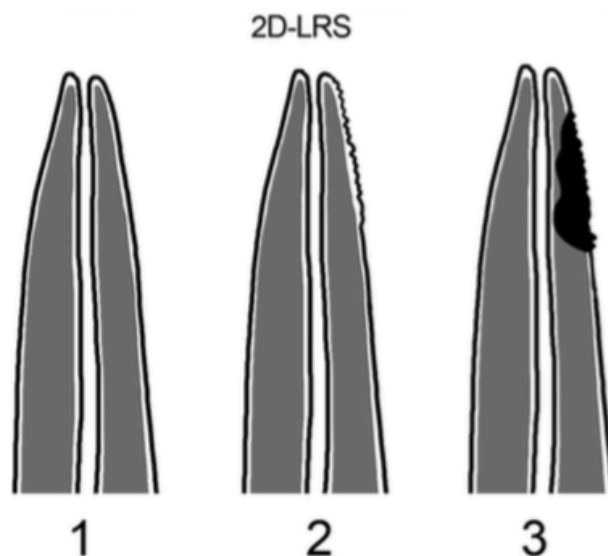


Figure 17 : Échelle de résorption de Leeds en 2 dimensions (2 D LRS).

**LRS 1 : Pas de résorption évidente, contour radiculaire intact ;**

**LRS 2 : Résorption suspectée, contour radiculaire irrégulier ;**

**LRS 3 : Résorption présente et bien visible affectant la racine.**

Les rapports de radiographie CBCT de tous les cas ont été examinés pour identifier les cas de résorption radiculaire confirmés.

Résultats : Dix-neuf des 42 cas (45%) présentaient une résorption radiculaire des dents adjacentes à la canine incluse, comme le confirme le CBCT, mais 12 des 19 cas (63%) avaient une résorption radiculaire diagnostiquée pour la première fois par CBCT (Tableau 7).

<i>2-D-LRS SCORE</i>	<i>LRS1</i>	<i>LRS2</i>	<i>LRS3</i>
<b>Number of cases</b>	14	20	8
<b>Number of cases with confirmed root resorption with the CBCT</b>	5	7	7

Tableau 7 : Scores des résorptions radiculaires diagnostiquées par CBCT

Lors de l'examen des films ordinaires, seuls huit cas avaient un score de 3 sur l'échelle de résorption de Leeds en 2D (2D – LRS 3), indiquant une résorption radiculaire certaine, évidente sur les radiographies des films ordinaires. Sur les 14 cas qui avaient un contour radiculaire clair sur le film ordinaire, correspondant à un score 1 sur l'échelle de résorption, (2D-LRS-1), c'est-à-dire « absence de résorption suspectée », cinq avaient une résorption radiculaire confirmée par le CBCT, ce qui indique un taux de détection supérieur de la résorption radiculaire avec l'imagerie CBCT.

Les radiographies sur film ordinaire seules ont diagnostiqué une résorption radiculaire dans 19 % des cas. 63% des cas diagnostiqués avec une résorption radiculaire ont d'abord été diagnostiqués par CBCT, ce qui confirme l'amélioration des taux de détection avec CBCT.

Rappelons que les directives et les recommandations sur les critères de sélection de la radiographie dentaire indiquent que le CBCT ne serait indiqué que dans des cas spécifiques. Concernant les résorptions, ce serait le cas lorsque les résultats de la radiographie conventionnelle montrent une viabilité douteuse d'une incisive latérale en raison d'une canine incluse. Nous nous attendions donc à ce que les cas référés pour un CBCT aient un score de 2D - LRS2 ou LRS3 sur la radiographie initiale sur film ordinaire.

Or, ces résultats ont confirmé que 33% des cas référés pour un CBCT avaient un score de LRS1, indiquant un contour radiculaire clair des dents adjacentes sans aucun signe de résorption radiculaire sur la radiographie du film ordinaire. Parmi ces cas, 36% avaient une résorption radiculaire diagnostiquée avec le CBCT (73).

Ces résultats corroborent les conclusions d'études précédentes, qui ont montré que le CBCT était plus précis que la radiographie panoramique pour détecter la résorption radiculaire.

Outre la détection de la résorption radiculaire, Bjerklin et Ericson ont trouvé une approche thérapeutique adaptée lorsque des informations 3D supplémentaires étaient disponibles, basée sur l'étendue de la résorption radiculaire présente sur les incisives latérales maxillaires (75).

Ces présentes études indiquent que le CBCT constitue une modalité supérieure pour le diagnostic de la résorption radiculaire (6) (14) (71) (72) (73) (74).



#### 4.2.1.2.3 PATHOLOGIES TUMORALES

##### La mesure du follicule

Un follicule dentaire normal, à l'avant sur le chemin d'une dent en éruption, libère un passage pour la couronne en créant un « tunnel d'éruption » au travers duquel la dent se déplace passivement. Quand le follicule s'étend au-delà de 4 mm de l'émail (on parle de kyste dentigère ou folliculaire, un phénomène qui peut avoir de sérieuses répercussions sur les dents et l'os voisin. Puisque le cone beam produit des clichés sans agrandissement, les dimensions exactes du follicule peuvent être mesurées à partir de la couronne, dans toutes les directions (40).

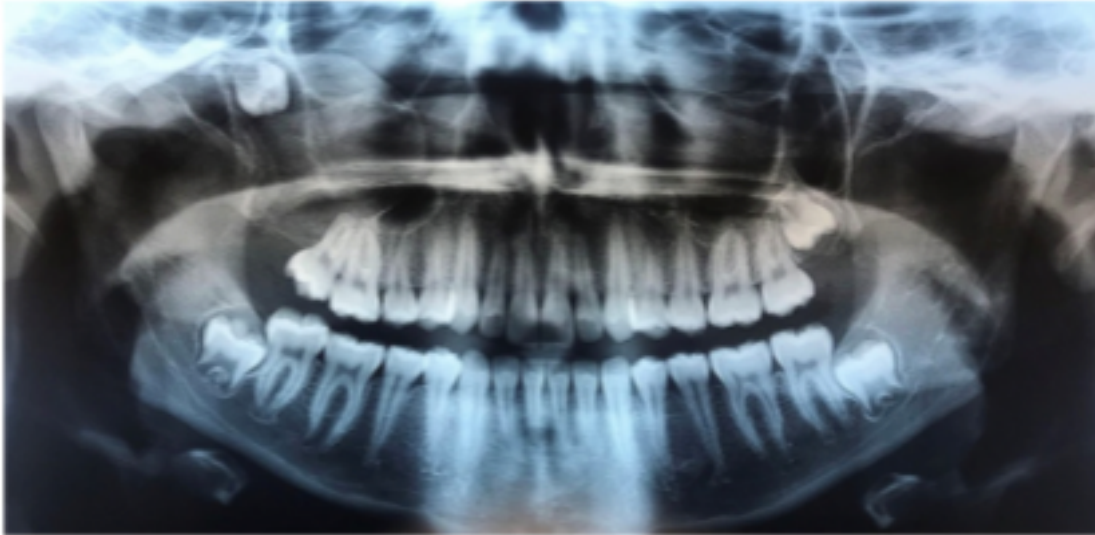
##### Lésions radioclares des maxillaires : lésions kystiques et tumorales

Seule l'histologie permet d'avoir une certitude diagnostique ; néanmoins, l'imagerie est le meilleur moyen d'exploration avant la chirurgie, permettant un diagnostic d'extension et une orientation sur le type de lésion (39).

Elmorsy et al. rapportent un cas d'une troisième molaire ectopique associée à un kyste dentigère infecté, située dans le sinus maxillaire (76).

Une étudiante caucasienne de 13 ans s'est présentée suite à un écoulement purulent en avant de la deuxième molaire maxillaire droite, avec un mauvais goût et une odeur nauséabonde, qui a commencé deux semaines auparavant. Lors de l'examen clinique, la patiente ne présentait aucun gonflement intra-oral ou extra-oral, et toutes les dents étaient présentes sur arcade à l'exception de 18 et 28. Toutes les dents étaient vitales et non cariées.

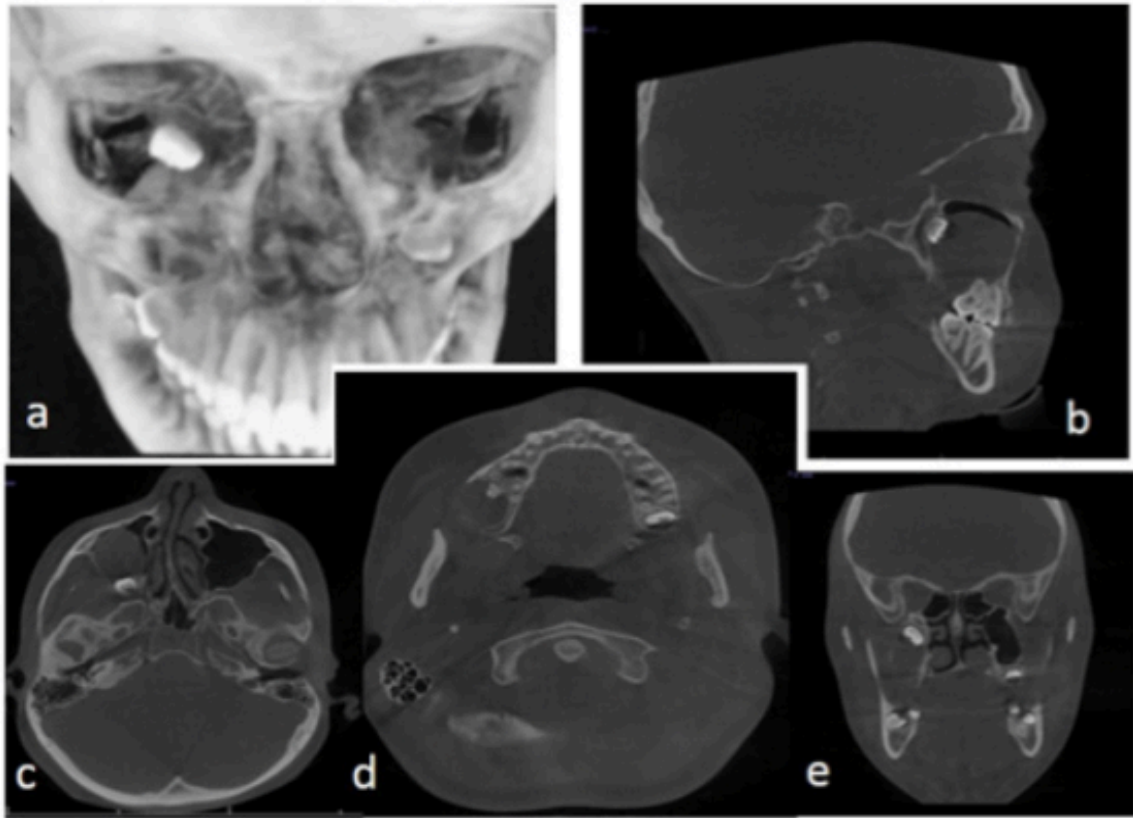
Une radiographie panoramique a révélé une éruption ectopique de la troisième molaire maxillaire droite dans le sinus maxillaire avec une lésion hyperdense entourant sa couronne et oblitérant la cavité sinusale (Figure 18).



**Figure 18 : Radiographie panoramique pré-opératoire montrant une éruption ectopique de la troisième molaire maxillaire droite (18).**

**18 est en position haute près de la fosse ptérygo-maxillaire et en rapport avec le sinus maxillaire droit, et entourée par une lésion radio-claire à contours bien définis, oblitérant la cavité sinusienne.**

Un examen radiographique plus poussé utilisant la tomodensitométrie à faisceau conique (CBCT) a déterminé l'emplacement exact de la molaire maxillaire et l'extension de la lésion puisque la molaire a été vue à proximité du bord infra-orbitaire. Le CBCT a montré la troisième molaire ectopique avec des racines incomplètement formées situées dans la partie postéro-supérieure du sinus maxillaire droit avec une proximité du plancher orbitaire en haut et des processus ptérygoïdes en arrière (Figure 19a). La troisième molaire était entourée d'une lésion hyperdense bien définie mesurant  $23 \times 36 \times 35$  mm, occupant presque toute la cavité du sinus maxillaire droit et provoquant une expansion médio-latérale de la crête alvéolaire. Le CBCT a également révélé l'effet destructeur de la lésion péri-coronaire associée sur le plancher sinusal maxillaire droit et la corticale vestibulaire, en distal de 17, provoquant une communication bucco-sinusienne, expliquant l'écoulement purulent, principal motif de consultation de la patiente (Figure 19b, c, d et e).



**Figure 19 a, b, c, d, e : Coupes multi-planaires issues de CBCT**

**(a) : 3D**

**(b) : Sagittal**

**(c) : Axial**

**(d) : Axial**

**(e) : Coronal**

**Montrant la position postéro-supérieure de 18 ectopique, située dans le sinus maxillaire et présentant une lésion dense péri-coronaire responsable d'une communication bucco-sinusienne évidente (destruction du plancher sinusal)**

L'inconvénient majeur de la radiographie panoramique bidimensionnelle est la difficulté d'interpréter la localisation exacte de la dent ectopique et la pathologie associée en raison de la superposition de différentes structures osseuses (77). Le CBCT présente une modalité d'imagerie tridimensionnelle précise qui offre des images hautement diagnostiques avec une résolution submillimétrique, un temps de balayage court et une dose de rayonnement réduite jusqu'à 15 fois par rapport à la tomodensitométrie multi-coupes (53). L'évaluation CBCT de ce cas a permis de localiser précisément la molaire ectopique et a montré l'extension exacte de

la lésion péri-coronaire et ses conséquences sur les structures environnantes. Il a permis l'identification préopératoire de la cause de l'écoulement purulent et a aidé le chirurgien pendant la procédure chirurgicale, pour éviter toute complication due à la proximité du plancher orbitaire.

Alqerban et coll. et Botticelli et coll. ont également rapporté une meilleure précision et un accord inter-observateur significatif dans l'évaluation de la localisation canine ectopique lors de l'utilisation de la CBCT par rapport à la radiographie panoramique (78) (65). Le plus petit champ de vision correspondait à l'indication clinique, recommandé pour minimiser l'exposition aux rayonnements du patient (79).

## **4.2.2 AIDE AU TRAITEMENT**

### **4.2.2.1 CHIRURGICAL**

En présence d'une inclusion molaire, le praticien se doit d'étudier le pronostic d'évolution de ces dents et dans un cas limite ; doit savoir attendre et surveiller de manière à leur laisser « une chance » d'évoluer (prise en compte de la croissance résiduelle). Le CBCT apporte plus de précision que la panoramique pour la prise de décision.

En cas d'indication d'avulsion, les examens radiographiques préopératoires d'une troisième molaire mandibulaire incluses sont donc primordiaux afin de prévenir une éventuelle lésion du nerf alvéolaire inférieur (80). Les paramètres à évaluer pour prévenir les risques chirurgicaux sont la relation nerf alvéolaire inférieur avec l'apex des racines, le niveau d'inclusion, la morphologie de la racine, l'angulation de la dent et la relation avec les deuxième molaires, la trajectoire du canal mandibulaire, et la superposition de celui-ci avec la dent. Dans les cas plus complexes, l'évaluation par tomographie à faisceau conique (CBCT) peut fournir des informations supplémentaires, à une dose de radiation raisonnablement faible, et semble donc importante pour une évaluation correcte du risque (25).

Une étude rétrospective avait pour objectif d'évaluer la corrélation entre les résultats de tomodensitométrie à faisceau conique (CBCT) et de radiographie panoramique numérique lors de l'examen préopératoire de la TMMI (troisième molaire mandibulaire incluse) (41). En effet, l'incidence des lésions nerveuses temporaires liées à l'extraction de TMMI varie de 0,4

% à 9,4 %. En revanche, le taux de lésions permanentes causées aux NAI (nerf alvéolaire inférieur) est inférieur à 1 %. Les facteurs qui augmentent le risque de lésions nerveuses comprennent la proximité entre les troisièmes molaires et le canal alvéolaire inférieur (IAC) et la présence d'un contact direct entre les racines des dents et le NAI. Certains auteurs ont signalé que le facteur le plus important pour les lésions nerveuses est la relation anatomique entre la troisième molaire touchée et le NAI. De plus, il est nécessaire d'ajouter que l'expérience de l'opérateur, et les facteurs anatomiques et radiographiques peuvent affecter la probabilité de dommages.

Une évaluation précise de la relation entre la TMMI et le NAI avant l'intervention chirurgicale est donc nécessaire pour en éviter les blessures. La radiographie panoramique est fréquemment utilisée comme méthode standard d'imagerie diagnostique à cette fin dans la pratique clinique. Dans de nombreux cas, les images panoramiques sont suffisantes pour l'évaluation préopératoire de la TMMI ; toutefois, cette technique ne peut fournir aucune information sur la position vestibulo-linguale des racines. L'imagerie tridimensionnelle (3D) avec tomographie conventionnelle et tomographie à faisceau conique (CBCT) est recommandée dans ces cas de proximité afin d'en déterminer les rapports exacts.

Cette étude rétrospective a porté sur 298 dents de 191 individus. La relation entre le canal alvéolaire inférieur (IAC) et la TMMI (buccal, lingual, inter-radiculaire ou inférieur), la position de la TMMI par rapport à l'IAC (contact, sans contact), la forme de la mandibule dans la région molaire (arrondie, à concavité linguale ou vestibulaire), l'orientation de la dent (verticale, horizontale ou angulée) et le nombre de racines ont été évalués sur des images CBCT. Les images panoramiques ont été évaluées pour le nombre de racines des TMMI et pour les observations radiographiques les plus courantes indiquant une relation entre l'IAC et ces dents (assombrissement des racines, détournement de l'IAC, rétrécissement de l'IAC et interruption de la ligne blanche). Les données ont été analysées statistiquement avec le coefficient Cramer V.

Il y avait une différence significative dans le nombre de racines détectées sur les images panoramiques par rapport aux images CBCT ( $p < 0,05$ ). L'assombrissement des racines et l'interruption de la ligne blanche sur les images 2D étaient significativement associés à la présence de contact entre l'IMTM et le NAI sur les images CBCT.

La radiographie panoramique est inadéquate, tandis que la CBCT est utile pour détecter de multiples racines de la TMMI. Lorsque l'on observe sur les images panoramiques un assombrissement des racines et une interruption de la ligne blanche, il y a une probabilité accrue de contact entre la dent et l'IAC. Le CBCT est nécessaire dans ces cas.

La radiographie panoramique est un outil de diagnostic standard pour l'évaluation initiale de la relation entre la TMMI et le paquet vasculo-nerveux. Comme cette méthode produit des images bidimensionnelles, elle ne peut pas fournir d'informations dans les plans axial, coronal et sagittal. Le CBCT est donc plus fiable dans l'évaluation préopératoire des troisièmes molaires mandibulaires.

Le nombre de racines de la troisième molaire mandibulaire visibles sur les images panoramiques par rapport aux images CBCT a été étudié dans relativement peu d'études, mais celles-ci ont également révélé que la radiographie panoramique a une précision limitée pour déterminer le nombre de racines et que le CBCT est plus fiable à cette fin. Ces résultats sont en accord avec ceux de ces 2 précédentes études.

La forme de la mandibule est un facteur important dans la détermination de l'utilisation des élévateurs pendant la chirurgie pour éviter la pression directe ou indirecte sur le NAI et la perforation ou la fracture osseuse. Les images bidimensionnelles ne peuvent pas fournir d'informations sur la morphologie osseuse. La palpation préopératoire de la région concernée et l'imagerie 3D sont nécessaires pour déterminer la forme de la mandibule (80) (81) et pour fournir des informations importantes au chirurgien pendant l'élévation.

Les connaissances du chirurgien sur l'emplacement du NAI sont très importantes dans l'évaluation préopératoire des troisièmes molaires incluses pour diriger l'élévation et luxer la dent atteinte. Les lésions causées par le NAI se produisent généralement au cours de l'avulsion de la troisième molaire en raison de la compression et de la traction sur le nerf par les mouvements des racines des dents. Une lésion du NAI peut se produire pendant l'élévation des troisièmes molaires mésio-angulées, car les racines peuvent se déplacer vers le bas et comprimer le nerf. De plus, les mouvements des racines de la troisième molaire dans la direction vestibulo-linguale peuvent entraîner une compression du NAI. L'approche chirurgicale est généralement commencée par un abord buccal dans les cas où le chirurgien manque d'informations sur le trajet vestibulo-lingual du NAI avant la chirurgie.

Les images CBCT permettent au clinicien d'effectuer une planification complète du traitement et de sélectionner la méthode chirurgicale pendant l'évaluation préopératoire.

Une autre publication récente (2018), s'est intéressée à évaluer la distorsion géométrique de l'inclinaison des troisièmes molaires mandibulaires par rapport aux deuxièmes molaires sur la reconstruction panoramique (25).

L'angulation des troisièmes molaires incluses est une variable connue pour influencer la difficulté et la durée de l'intervention chirurgicale (82). Cependant, un certain nombre d'études ont signalé une erreur dans l'évaluation de l'angle et de la longueur de la racine de la dent avec l'utilisation de radiographies panoramiques. Cette distorsion a été attribuée à la géométrie de la projection ainsi qu'au mouvement tomographique.

Paris et al. ont évalué la quantité de distorsion due à la projection géométrique c'est-à-dire la distorsion causée par *l'atténuation* des objets 3D sur les images 2D. Dans cette étude, les auteurs ont comparé l'angle entre les axes des deuxième et troisième molaires sur des reconstructions panoramiques et le véritable angle 3D sur les images issues de CBCT. L'hypothèse nulle de l'étude était qu'il n'y aurait pas de différence entre l'angle du grand axe des deuxième et troisième molaires mandibulaires qu'il soit mesuré dans les images panoramiques générées par CBCT ou sur les reconstructions 3D.

Des reconstructions par tomographie à faisceau conique (CBCT) de 160 troisièmes molaires, indiqués en raison du risque de lésion du nerf alvéolaire inférieur pendant la chirurgie, ont été utilisées. Les images panoramiques reconstruites par CBCT ont été utilisées comme images bi-dimensionnelles (2D), pour éviter les distorsions autres que géométriques. L'angle entre la deuxième et la troisième molaire a été mesuré sur les images 2D et tridimensionnelles (3D). Le test t de Student a été utilisé pour évaluer l'hypothèse nulle d'une absence de différence entre les mesures 2D et 3D.

Une différence moyenne significative ( $-2,3^\circ \pm 6,3^\circ$ ) entre les mesures 2D et 3D a été trouvée, avec une erreur absolue de  $3,6^\circ \pm 5,7^\circ$  et une erreur relative de 10%. Ces résultats expliquent de manière exhaustive la distorsion géométrique sur les radiographies panoramiques.

Bien qu'il s'agisse d'un outil largement utilisé et sans aucun doute utile pour le diagnostic et la planification chirurgicale des extractions de troisièmes molaires mandibulaires, les reconstructions panoramiques sont biaisées par une distorsion géométrique qui peut influencer la planification chirurgicale (25).

Les images panoramiques sont couramment utilisées comme imagerie de première intention pour l'évaluation des troisièmes molaires mandibulaires avant leur extraction chirurgicale. Un

facteur important dans l'évaluation de la difficulté chirurgicale est l'inclinaison de la troisième molaire par rapport à la deuxième molaire. L'inclinaison de la troisième molaire indique la direction dans laquelle la dent doit être déchargée de son alvéole ; s'il existe des obstacles, tels que l'os ou la deuxième molaire, la chirurgie peut également nécessiter une ostéotomie et/ou une section de la dent, ce qui prolonge le temps chirurgical et augmente la possibilité de complications postopératoires. Il est donc très important d'évaluer correctement, avant l'opération, l'inclinaison de la troisième molaire par rapport à la deuxième molaire.

#### 4.2.2.2 PARODONTAL

Dans les cas où la mise en place d'une dent incluse sur arcade est indiquée, outre l'accès à la dent et la possibilité de coller un ancrage orthodontique, il faut penser à préserver l'intégrité parodontale afin d'offrir un contexte muco-gingival optimal à la dent après sa mise en place sur arcade, ceci pour des raisons biologiques et esthétiques.

En effet, les techniques de chirurgie muco-gingivale ont permis de mieux gérer les tissus mous et les notions d'esthétique et de chirurgie plastique parodontale ont permis d'optimiser l'aspect des tissus mous à long terme (Borghetti et Monnet-Corti 2000) (81).

La technique opératoire choisie dépendra de la position de la dent, de l'examen des tissus mous, et du déplacement envisagé de la dent.

Des techniques ouvertes (lambeaux déplacés) et des techniques fermées (lambeau vestibulaire ou palatin replacé et suturé en position initiale) sont proposées. Ce choix devra être discuté en fonction de la dystopie vestibulaire ou palatine (34). Les différentes techniques de dégagement chirurgical d'une dent incluse sont les suivantes : gingivectomie, le lambeau vestibulaire repositionné, lambeau déplacé apicalement, lambeau positionné latéralement et apicalement, pour les inclusions vestibulaires, et enfin le lambeau palatin repositionné, fenêtré ou non pour les inclusions palatines.

Les canines maxillaires serviront de modèle pour la description de chaque approche chirurgicale. Ces techniques peuvent être appliquées à d'autres dents, avec quelques variations liées à la situation anatomique de chacune.



Le choix de la technique est basé sur 4 critères : (10)

- La hauteur d'inclusion. Si la couronne de la dent incluse est située très apicalement par rapport à la ligne mucogingivale (LMG), le lambeau repositionné est indiqué, car la gingivectomie pourrait provoquer une récession significative et causer des séquelles esthétiques ;
- La position vestibulo-palatine de la couronne de la dent incluse ;
- La quantité de tissus kératinisés (TK). S'il est faible, le lambeau devra être déplacé apicalement afin de le préserver au mieux ;
- La position mésio-distale de la dent incluse. La gingivectomie pourrait mettre en péril le parodonte marginal des dents adjacentes, c'est donc un lambeau déplacé latéralement qui est indiqué.

Les inclusions canines vestibulaires sont moins fréquentes mais plus difficiles en termes de santé parodontale. Ces dents sont recouvertes par une muqueuse mince souvent associée à une table alvéolaire fine, elles sont donc susceptibles aux déhiscences et récessions.

Le choix de la technique chirurgicale se fera entre gingivectomie, si la couronne de la dent incluse est située coronairement à la LMG et si le TK est suffisant, ou lambeau déplacé (apicalement ou latéralement) cas d'inclusion au-dessus de la LMG ou de TK plus fin (83).

Les inclusions palatines sont plus répandues. Quelques études ont tenté d'analyser et de comparer les résultats (esthétiques et en terme de récessions) obtenus après le choix d'une technique dite ouverte laissant la dent exposée (lambeaux déplacés) versus une technique dite fermée recouvrant la dent (lambeaux replacés). Kokich et Mathews suggèrent la méthode des lambeaux déplacés associée à une technique ouverte. Ils ont souligné un meilleur fonctionnement du ligament parodontal et réduit le risque de résorption radiculaire (83)(84). De plus, le lambeau déplacé permet de créer un tissu gingival kératinisé autour de la dent en éruption et un collage dans de bonnes conditions.

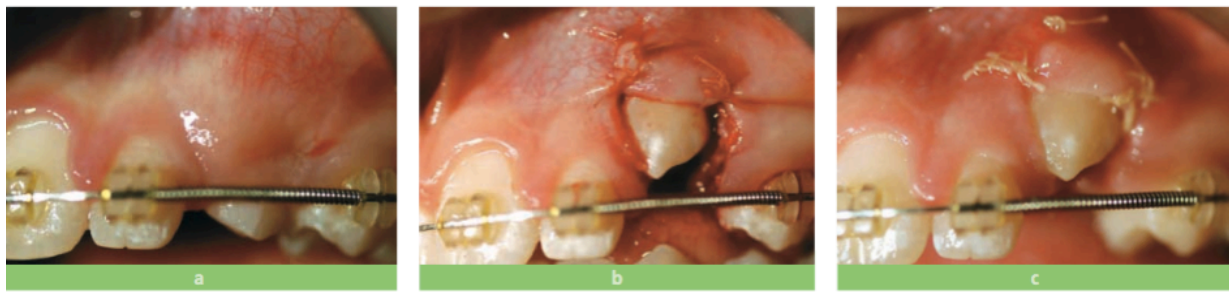
D'autres auteurs préfèrent les techniques fermées dès que possible pour assurer un résultat esthétique meilleur limitant les récessions après traitement (Quirynen et coll. 2000, Becker et coll. 2000, Vermette et coll. 1995) (34).

Quoi qu'il en soit, puisque la position vestibulo-palatine des dents a un effet sur la variation dimensionnelle de tissu gingival, le risque des défauts muco-gingivaux peut également être modulé par l'imagerie 3D pour identifier non seulement la morphologie osseuse existante mais également la morphologie susceptible d'exister après le traitement. Elle permet d'anticiper les mouvements de la dent, son futur trajet d'éruption, et les forces exercées afin de créer un tissu gingival qui suivra ces déplacements.

Voici un cas d'inclusion canine vestibulaire et choix d'une technique ouverte (figure 20).

La palpation permet d'objectiver une voussure vestibulaire lors de l'examen clinique préopératoire. Les examens complémentaires conventionnels révèlent que la dent est incluse en position basse, à proximité de la crête alvéolaire. Le grand axe de la dent est proche de la normale et celle-ci ne présente pas de contact avec les dents adjacentes. Un lambeau déplacé apicalement est indiqué.

Une incision horizontale au sommet de la crête édentée et deux incisions au contact osseux, verticales sont réalisées. Décollement du lambeau en pleine épaisseur pour dégager la couronne puis dissection en épaisseur partielle au fond du vestibule pour libérer le lambeau. Élimination du sac folliculaire et de la corticale résiduelle autour de la couronne. Positionnement du lambeau apicalement et sutures latérales. Ce lambeau permet de créer ou maintenir de la gencive en regard de la dent exposée. (Figure 20 a, b, c)



**Figure 20 : Lambeau déplacé apicalement dans une procédure de désinclusion**

**a : Dystopie de 23 légèrement inclinée en mésial. L'examen clinique révèle une voussure sous-muqueuse.**

**b : Après dégagement de la couronne, le lambeau translaté apicalement est suturé afin d'aménager un contexte muco-gingival favorable lors de la mise en place de la dent sur arcade. Notons que le dégagement de la couronne doit rester limité.**

**c : Contrôle post op à J8. La cicatrisation est déjà en cours et la dent a amorcé son égression.**

L'exploration tridimensionnelle n'était pas indiquée dans ce cas (34).

En présence d'inclusions profondes, des examens scanner ou tomodensitométriques permettent des visualisations 2D ou 3D qui précisent les rapports inter dentaires (Maverna et Gracco 2007) mais surtout visualisent une résorption radiculaire possible de la canine ou plus souvent de l'incisive latérale adjacente.

L'imagerie 3D fournit des reconstructions à l'échelle 1:1, sans distorsion ni superposition, et fournit une information fiable sur : l'emplacement et l'orientation des germes retenus, l'emplacement d'éventuels obstacles et leur relation avec la dent incluse, son anatomie, ainsi que les épaisseurs osseuses vestibulaires et palatines (10).

Elle peut également permettre le diagnostic d'une éventuelle résorption de la racine elle-même qui mènera à une indication d'avulsion plutôt qu'une mise en place sur arcade, et préciser la situation des incisives maxillaires par rapport au canal naso-palatin et la fosse nasale, et, pour les dents mandibulaires leur rapport avec le nerf alvéolaire inférieur. Enfin, l'absence du liseré radio-clair entre la racine de la dent incluse et l'os indiquera un phénomène d'ankylose.

Par l'obtention de ces données anatomiques précises, l'examen 3D permettra de choisir la meilleure approche pour une intervention chirurgicale mineure et donc de préserver les tissus parodontaux.

Grâce à cet examen, le praticien peut avoir une idée précise de l'orientation de la dent incluse et donc envisager le positionnement de l'attache orthodontique en fonction de cette orientation et des forces à appliquer.

En simulant l'intervention et en anticipant les mouvements de la dent incluse, il permet une chirurgie minimale invasive et donc une préservation parodontale optimale (10).

En considérant l'importance d'un diagnostic précis à travers l'imagerie, pour une approche thérapeutique plus sûre, nous allons présenter deux cas complexes puisqu'il s'agit d'inclusions multiples du secteur antérieur et de dents surnuméraires. Ces cas vont illustrer les caractéristiques et les craintes d'une inclusion en secteur esthétique. Leur traitement est guidé par l'imagerie 3D (85).

Les patients se sont présentés pour motif esthétique sans aucun signe de surinfection ou composante douloureuse.

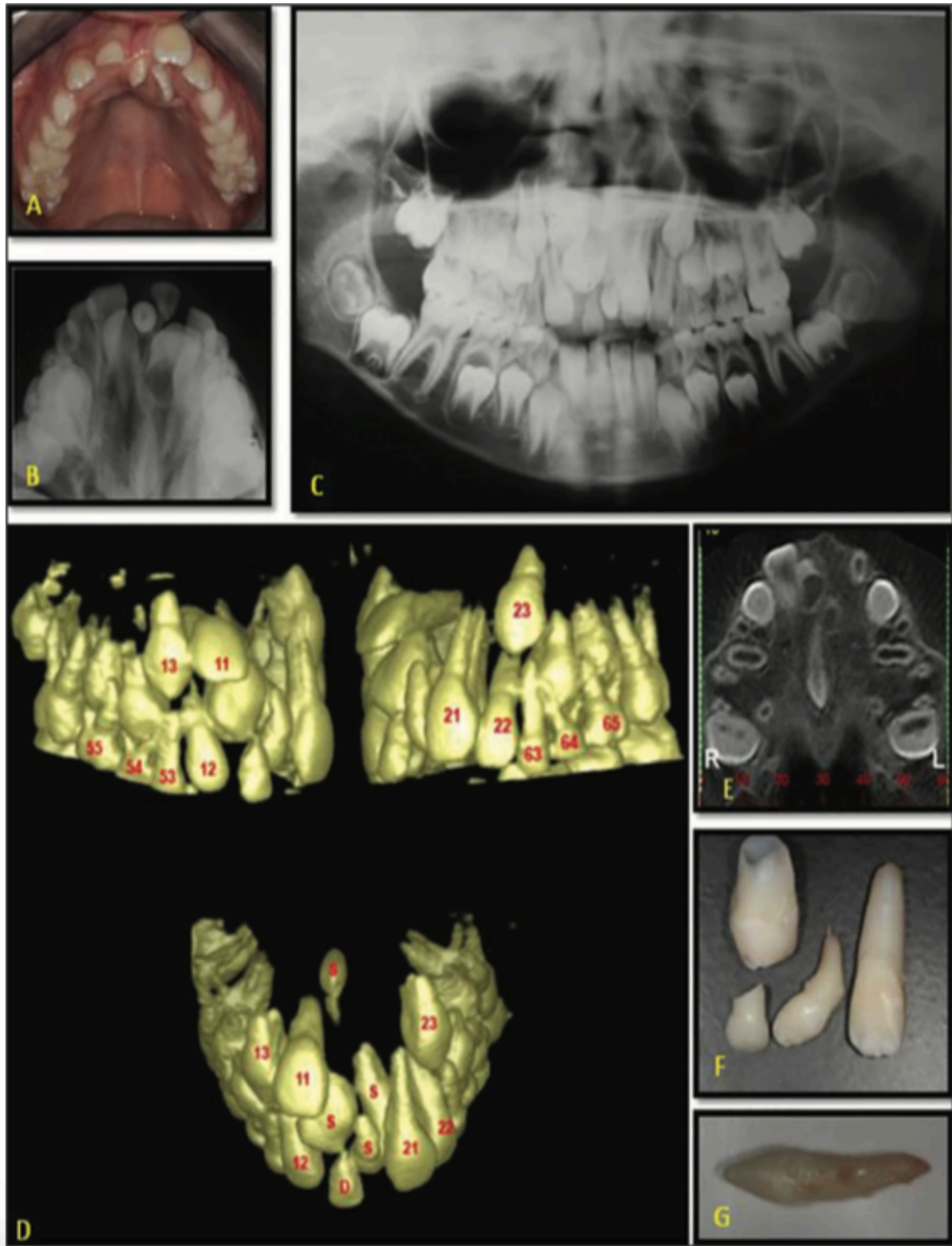
Le premier cas concerne un garçon de 10 ans et son représentant qui se présentent pour un traitement orthodontique. Cliniquement, l'inspection révèle la présence de 53, 12, 51, 21, 22, 63 dans la région maxillaire antérieure, ainsi que deux éléments surnuméraires ayant fait leur éruption dans le palais (Figure 21a).

La radiographie panoramique a permis l'identification d'un mésiodens en contact étroit avec 21 et 51 ainsi qu'une dent surnuméraire en contact avec 11 incluse (Figure 21c).

La radiographie occlusale, cependant, n'a montré aucune position bien définie de l'incisive et n'a pas permis de définir le nombre exact de dents surnuméraires et leur relation avec le plancher des fosses nasales (Figure 21b).

A priori, aucune image radio-claire évoquant un processus kystique ou tumoral n'était relevée.

Les images issues du CBCT ont permis l'identification de l'incisive centrale incluse (11) positionnée horizontalement en plus de l'identification de 4 éléments surnuméraires : l'une était positionnée au centre de la crête alvéolaire, entre les dents 11 et 12, tandis que l'autre était positionnée en vestibulaire. La troisième dent surnuméraire était positionnée au niveau de la face palatine de 21, et la quatrième présentait une anomalie de développement et était maintenue transversalement sur la ligne médiane maxillaire, sa couronne étant orientée vers l'arrière (Figure 21d).



**Figure 21 : Images cliniques et radiographiques ayant permis l'étude de l'inclusion**

(a) Vue clinique occlusale montrant une dent surnuméraire dans le région palatine antérieure et la bascule du plan palatin (b) Radiographie occlusale maxillaire (c) Panoramique montrant la présence d'une dent surnuméraire dans la région maxillaire antérieure (d) Reconstruction 3D montrant la présence de dents surnuméraires (e) section axiale, (f et g) anomalies de formes des dents surnuméraires et dents déciduales extraites.

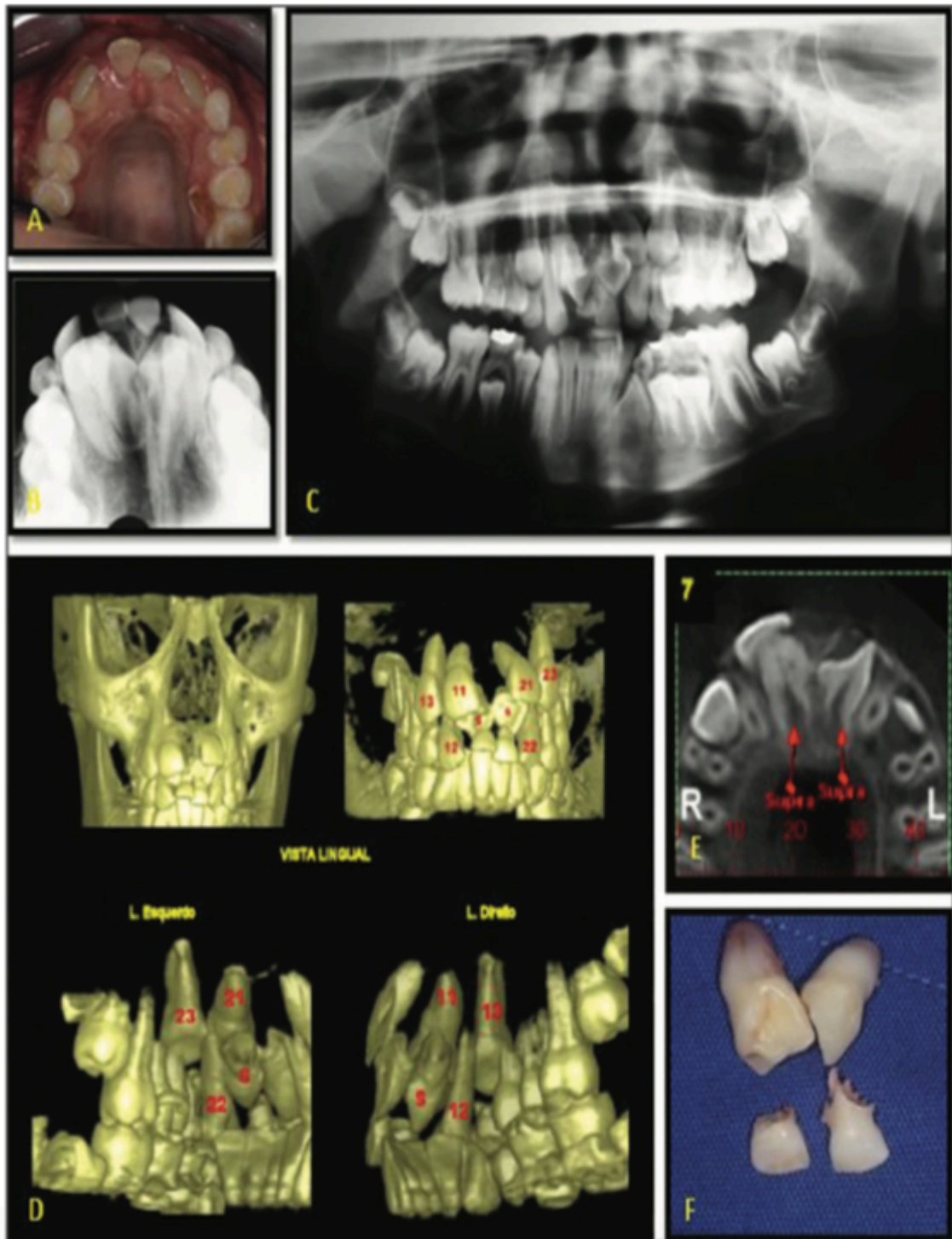
Les images ont donc permis une analyse minutieuse de la canine incluse par rapport au plancher de la fosse nasale (Figure 21e). De ce fait, la procédure chirurgicale et l'avulsion des dents ont pu être effectuées sans risques, et les dents ont été extraites en deux temps afin d'éviter un temps prolongé d'intervention et l'inconfort du patient.

Le deuxième cas est celui d'un patient de 10 ans et son représentant qui se présentent pour un avis orthodontique concernant l'éruption dentaire retardée dans la région maxillaire antérieure. Cliniquement, seules 53, 63, et l'apex résiduel de 52 sont révélés à l'inspection (Figure 22a).

Les radiographies panoramiques et occlusales ont mis en évidence l'inclusion de 12, 11, 21, 22 ainsi que la présence d'éléments surnuméraires dans la région maxillaire antérieure (Figure 22b et c). Cependant, au vu de la superposition des structures, les axes des dents incluses sont difficiles à apprécier tout comme le nombre d'élément surnuméraire et leur morphologie. Ces examens ne fournissent pas les détails précis permettant la planification de leur retrait chirurgical ou la mise en place orthodontique sur arcade des dents incluses.

Les images issues de CBCT montrent un axe d'éruption défavorables de 12, 11, 21, 22 ainsi qu'une image hyperdense compatible avec un odontome complexe dans la région droite de la crête alvéolaire entre 11 et 21.

Aucun signe de résorption radiculaire ou lésion kystique n'est relevé (Figure 22d et e).



**Figure 22 : Images cliniques et radiographiques d'un cas de dents surnuméraires**

- (a) : Vue occlusale montrant 53 et 63 dans la région antérieure maxillaire, (b) : Radiographie occlusale centrée sur le maxillaire antérieur, (c) : Radiographie panoramique montrant la présence de dents surnuméraires dans la région maxillaire antérieure et du raphé médian, (d) : Reconstructions 3D permettant l'évaluation de 12 11 21 22 et 23 incluses, lésion dense compatible avec une structure pseudo-dentaire située dans la région de la crête alvéolaire du maxillaire antérieur droit, (e) : Coupe sagittale, (f) : Anomalie des dents surnuméraires (n =3) extraites

Ce deuxième cas clinique illustre les bénéfices du CBCT en permettant au chirurgien de localiser la position exacte de l'odontome avant son exérèse ainsi que sa proximité avec les structures anatomiques. Grâce à cette technique, les structures adjacentes à la région d'intérêt ont pu être visualisées en trois dimensions, réduisant ainsi le risque de complications chirurgicales (86).

Dans ces deux cas, l'élimination des obstacles a permis l'éruption normale des autres éléments, de récupérer l'espace nécessaire à leur mise en place et d'empêcher des malocclusions plus importantes de se produire.

La manipulation des tissus mous a été réduite puisque l'accès chirurgical correct avait déjà été défini.

Les dents surnuméraires et les inclusions du secteur antérieur sont celles qui sont les plus préoccupantes que ce soit pour les praticiens ou le patient, puisqu'elles peuvent compromettre le développement normal de l'arcade et provoquer une série de complications esthétiques et psychologiques. Les informations diagnostiques sont essentielles pour la planification du traitement puisque celui-ci dépend de la forme et de la localisation des éléments surnuméraires et d'une analyse précise des dents incluses et de leurs éventuelles pathologies associées (67) (85).

Nous avons vu que les examens conventionnels n'ont pas permis la détermination positionnelle exacte des éléments inclus ou surnuméraires ni de leur nombre, et ceci, en raison de la superposition des éléments. Ces limitations des radiographies bi-dimensionnelles peuvent être attribuées à une compression des structures 3D rendant difficile une évaluation précise. De plus, une distorsion géométrique (de minimum 5%) peut être attendue en raison des interférences anatomiques (87)(85).

Le CBCT, permettant à la dent incluse d'être correctement localisée, rend l'intervention chirurgicale plus rapide, plus efficace et moins invasive (88). Il fournit une information anatomique vraie, précise et apparaît supérieure à la radiographie conventionnelle, dans la région antérieure maxillaire qui présente des structures anatomiques étroites et multiples. Dans ces cas de dentitions mixtes, les méthodes conventionnelles produisent de bons résultats diagnostiques mais pas avec l'exactitude du CBCT, qui permet une réduction des coûts, du temps et des complications chirurgicales (85).



#### 4.2.2.3 ORTHODONTIQUE : DESINCLUSION : VOIES D'ABORD ET DIRECTION DE TRACTION

##### Diagnostic et planification chirurgicale

Des études comparatives ont montré les bénéfices du CBCT en termes diagnostique et thérapeutique par rapport aux techniques conventionnelles.

En 2010, E. Haney et al, publient une étude prospective dans laquelle ils comparent diagnostics et plan de traitement (25 canines évaluées par 7 universitaires) établis avec des radiographies conventionnelles (clichés panoramiques, occlusaux et 2 clichés péri-apicaux) versus CBCT. Des différences significatives entre les évaluateurs ont été mises en évidence (6).

Les données recueillies montrent que les juges ont conclu à des différences concernant la localisation des canines en fonction de la méthode de radiographie. Une absence d'accord était observée pour l'évaluation de la position mésio-distale de la pointe cuspidienne et la position vestibulo-palatine (respectivement 21% et 16% de désaccord) et pour l'évaluation de la résorption radiculaire (36% de désaccord). Pour les plans de traitement, 27% étaient modifiés après l'examen des images obtenues avec le CB (p=0,035).

En ce qui concerne la perception de résorption radiculaire des dents adjacentes, il y avait 36 % de désaccord. Vingt-sept pour cent des dents qui devaient être laissées, tractées, ou extraites en se basant sur les radiographies 2D avaient des plans de traitement différents lorsque les juges ont analysé les images 3D CBCT (test McNemar, 4,45 ; P50,035). Les résultats ont montré que les images 2D et 3D des canines maxillaires incluses peuvent produire différents diagnostics et plans de traitement. Les cliniciens concluent que la confiance quant à l'exactitude du diagnostic et du plan de traitement était statistiquement plus élevée pour les images CBCT (p 0,001).

Le développement du CBCT a conduit à proposer une classification 3D (indice KPG) pour évaluer la position de la canine dans les 3 dimensions de l'espace : position mésio-distale par rapport aux dents adjacentes, position verticale de la pointe cuspidienne ou radiculaire par rapport à la position de développement normal et position axiale soit la distance mesurée de la pointe cuspidienne ou radiculaire à la ligne courbe occlusale. La dimension transversale non

observable sur l'imagerie 2D permet d'évaluer la sévérité de l'inclusion. La somme des 3 scores détermine la complexité du traitement : de 0 à 10 : facile, de 10 à 14 : modéré, de 15 à 19 : difficile et au-delà très difficile (89).

Une étude ultérieure conduite par la même équipe a comparé le degré d'accord entre 55 praticiens évaluant la complexité du traitement pour 18 canines avec une imagerie 2D versus l'indice 3D KPG. Le degré d'accord pour les scores 3D était plus élevé qu'avec l'évaluation 2D. Le pourcentage d'accord augmentait avec la difficulté du cas : facile (62,73%), modéré (60,59%), difficile (61,80%) et très difficile (72,72%) (90).

Afin d'évaluer la durée et la complexité du traitement, des auteurs ont analysé la fiabilité et la reproductibilité des mesures (105 canines) obtenues avec un orthopantomogramme (distance pointe cuspidienne-plan occlusal, position pointe cuspidienne par rapport à incisive latérale, inclinaison canine) versus CBCT (indice 3D KPG). Les résultats en termes d'accord intra et inter-observateur étaient significativement plus favorables avec le CBCT et les auteurs concluaient que l'indice 3D KPG était fiable et précis pour analyser la position de la canine (91).

#### Trajectoire de la dent incluse

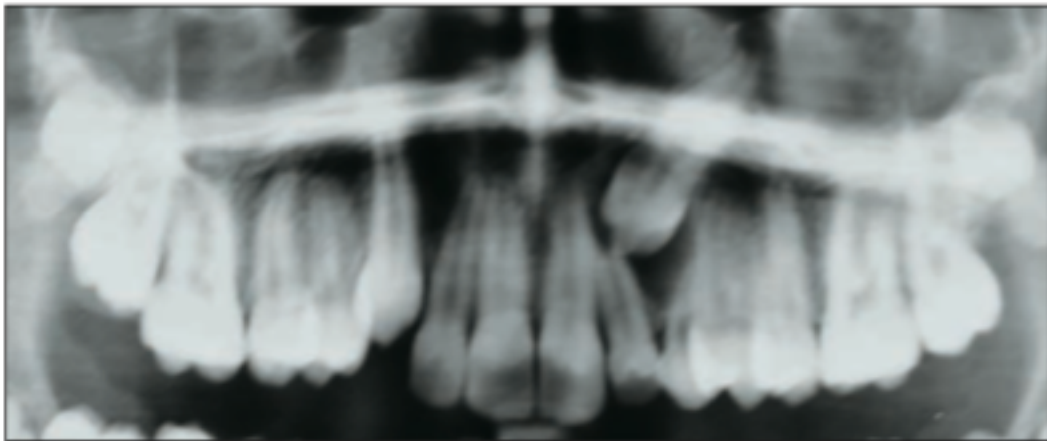
Les programmes d'imagerie qui sont utilisés pour visualiser les images CBCT autorisent toutes les manipulations spatiales possibles. Le clinicien peut voir le degré exact de développement radiculaire, la distance par rapport aux dents voisines, les obstacles à l'éruption, et plus encore. Il est possible de créer tous les angles de vision imaginables à l'intérieur du champ d'acquisition. Dans ces conditions, la trajectoire exacte de l'éruption naturelle peut être visualisée, ce qui va déterminer si le patient a besoin ou non d'une intervention chirurgicale (40).

#### Voie d'abord et direction de traction

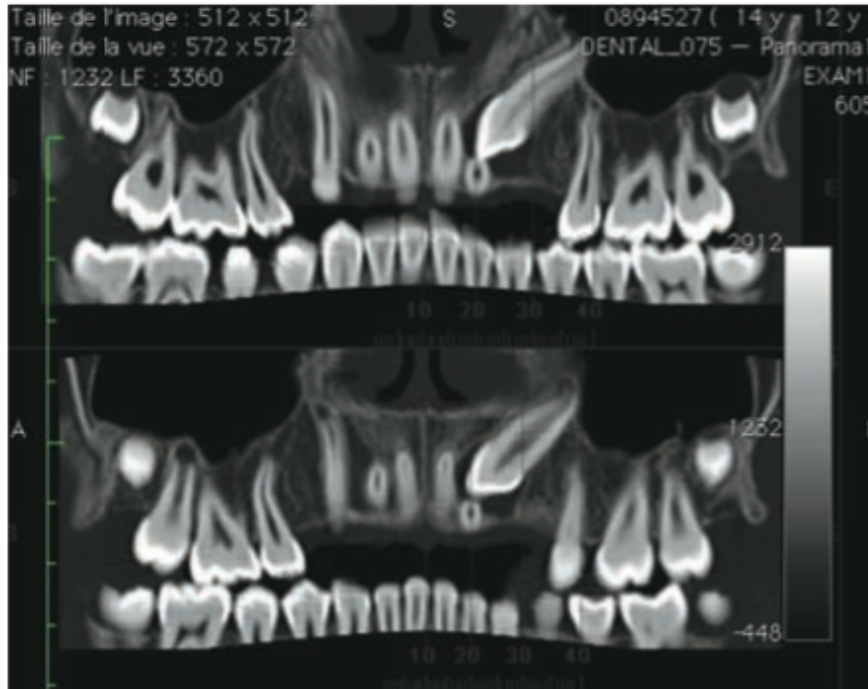
En 2010, Olivier Sorel et al. ont voulu démontrer l'intérêt de l'imagerie 3D dans l'évaluation de la position spatiale des dents incluses ou transposées puisque cette évaluation va participer à l'élaboration du plan de traitement et guider la thérapeutique de ces dents (23).

Établir avec précision les rapports anatomiques des dents incluses avec leurs voisines dépasse le seul intérêt de préciser la voie d'abord chirurgical. Cela permet aussi de préciser le chemin que doit prendre la dent afin d'éviter les interférences durant le déplacement orthodontique. L'examen minutieux des images, coupes et reconstitutions permet de déterminer la direction optimale de traction.

Voici le cas d'une jeune patiente dont la canine maxillaire gauche est incluse, la couronne étant en position vestibulaire (Figure 23, 24, 25).

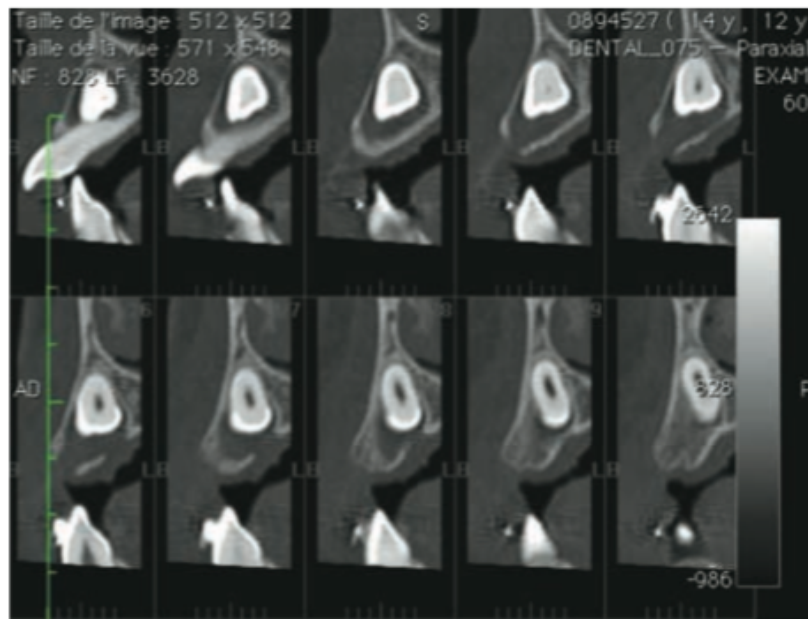


**Figure 23 : Panoramique dentaire, 23 incluse en position haute.**



**Figure 24 : Reconstruction panoramique issue de l'examen 3D**

**La coupe ne renseigne pas beaucoup mieux que la panoramique dentaire.**

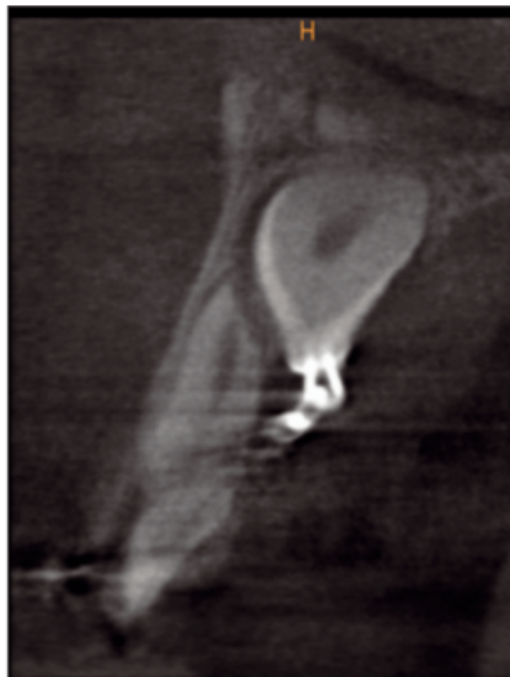


**Figure 25 : Coupes axiales issues de l'examen 3D**

**Les coupes axiales montrent un rapport intime de la couronne de la racine de l'incisive latérale (déjà partiellement résorbée). La seule voie de traction est en dehors et vers l'arrière. La traction se fait sur mini-vis d'ancrage ce qui permet la maîtrise de la direction de traction et supprime les effets parasites.**

Ces images indiquent la voie d'abord chirurgicale vestibulaire et la direction de traction horizontale, haute, en dehors et en arrière. A la seule vue de la panoramique dentaire, une première voie d'accès palatine a été pratiquée ce qui a conduit à l'échec. Il s'agit bien là d'un piège dans lequel O. Sorel et al. sont tombés. L'image 3D permet de l'éviter et de prévoir les gestes du chirurgien et de l'orthodontiste.

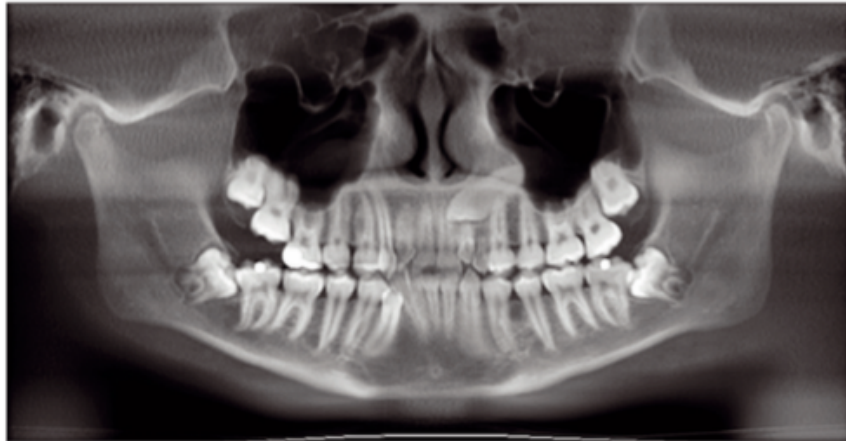
Robert L. Waugh montre qu'une exposition chirurgicale destinée à mettre en place un dispositif de traction peut, par inadvertance, amener le clinicien à utiliser une direction de traction qui engendre des effets iatrogènes sur les dents voisines (Figures 26) (40).



**Figure 26 : Résorption iatrogène visible sur une coupe axiale issue de CBCT**

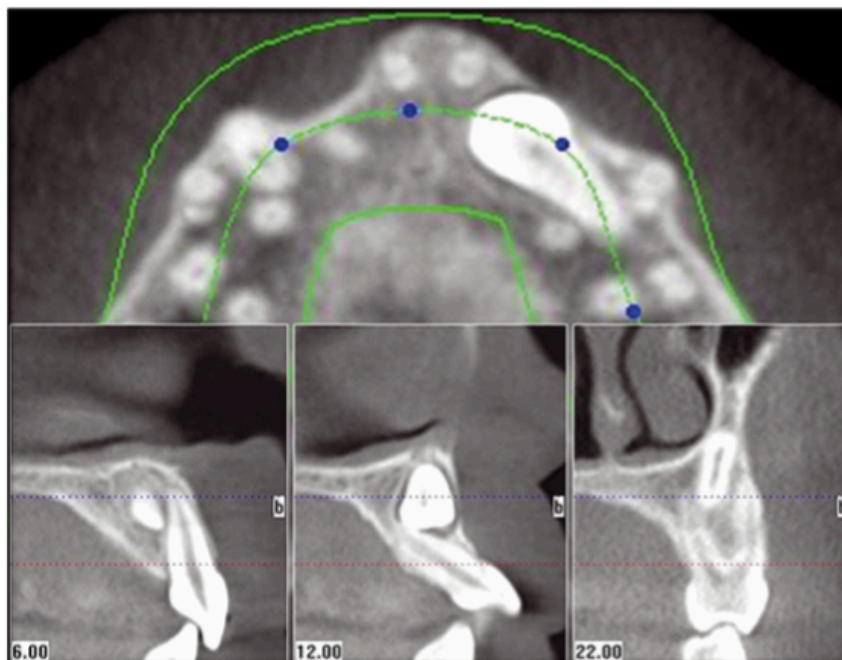
**La mise en place de la canine incluse provoque ici une résorption radiculaire iatrogène au niveau de l'incisive adjacente.**

Dans cet exemple, (figure 27) on ne remarque rien de particulier sur la radiographie panoramique, mais le patient présentait une dent incluse dont la racine était si imbriquée qu'il n'a pas été possible de la mettre en place.



**Figure 27 : Radiographie panoramique : difficulté d'objectiver les rapports de 23 avec les dents adjacentes. Les rapports anatomiques de la canine incluse (23) avec les dents adjacentes ne sont pas visibles dans le plan vestibulo-palatin.**

Sur l'image composite de la figure 28, la racine de la canine incluse se trouve du côté palatin par rapport à la racine de l'incisive centrale, du côté vestibulaire par rapport à la latérale, et entre les racines de la première prémolaire. Sans l'imagerie CBCT, ce facteur d'échec aurait été découvert très tardivement en cours de traitement. La radiographie 2D donne ainsi, dans certains cas, une fausse impression de simplicité.



**Figure 28 : Représentation composite de la radiographie CBCT.**

La plupart des études, en comparant la radiographie conventionnelle et le CBCT ont montré une supériorité du CBCT dans l'évaluation de la position exacte des canines incluses. Alqerban et al. se sont intéressés à l'influence du CBCT sur les praticiens et sur la gestion chirurgicale de ces dents (92).

L'objectif de cette étude prospective était de comparer l'impact de l'utilisation de radiographies panoramiques bidimensionnelles (2D) et de la tomographie à faisceau conique tridimensionnelle (3D) pour la planification du traitement chirurgical des canines maxillaires incluses.

Cette étude a porté sur 32 sujets (19 femmes, 13 hommes) d'un âge moyen de 25 ans, candidats à intervention chirurgicale pour 39 canines maxillaires incluses. Une radiographie panoramique 2D initiale était disponible, et une imagerie CT 3D à faisceau conique a été obtenue sur indication clinique. Les ensembles de diagnostics radiographiques préopératoires 2D et 3D ont ensuite été analysés par six observateurs.

Résultats : Des niveaux de confiance significativement plus élevés ont été observés pour les plans de traitement basés sur l'image 3D que pour les plans basés sur l'image 2D ( $p < 0,001$ ). Les évaluations de la position de la couronne canine, du contact avec les dents adjacentes, et de la résorption radiculaire de l'incisive latérale étaient significativement différentes entre les images 2D et 3D. Ces évaluations ont permis aux cliniciens de déterminer la direction de la traction pour éviter de blesser les dents adjacentes et permettre un meilleur accès chirurgical.

En revanche, la planification du traitement chirurgical des canines maxillaires incluses n'était pas significativement différente entre les images panoramiques et les images CBCT. En effet, aucune divergence n'a été trouvée entre le CBCT et les radiographies panoramiques en ce qui concerne le type de traitement choisi (par exemple, exposition chirurgicale simple avec ou sans attache et extraction de canine), en ce qui concerne la technique d'éruption choisie (par exemple, éruption ouverte ou fermée), une raison possible est que le traitement chirurgical est normalement basé sur la préférence personnelle et l'expérience du chirurgien concernant la meilleure approche chirurgicale (88).

## CONCLUSION

---

L'inclusion dentaire constitue un challenge pour l'orthodontiste. Plusieurs traitements existent, s'inscrivant au cœur d'une approche pluridisciplinaire, et le choix thérapeutique doit toujours mettre en balance le rapport bénéfice/risque de l'action thérapeutique. La précocité du diagnostic, mais aussi sa précision sont essentiels pour optimiser la prise en charge de l'inclusion.

Nous avons montré, au travers de plusieurs cas cliniques, que la tomographie volumique à faisceaux coniques (CBCT) contribuait au succès clinique en aidant le professionnel dans la planification du traitement. Elle évite le recours à des déterminations positionnelles utilisant la prise de plusieurs images isolées, qui, combinées, vont engendrer des incertitudes et ne permettent pas une analyse millimétrique précise. En comparaison avec les techniques d'imagerie conventionnelles, la technique CBCT assure des reconstructions à l'échelle 1/1, sans déformation, ni superposition et permet d'obtenir des informations fiables.

Les informations obtenues grâce à l'imagerie 3D permettent de mieux localiser les dents incluses, d'identifier l'environnement anatomique et pathologique, de planifier l'abord chirurgical et définir le trajet optimal le plus efficace en cas de désinclusion, en évitant ou en minimisant les dommages collatéraux. Les chirurgies guidées par CBCT sont plus sûres, et fournissant une meilleure récupération des patients.

L'émergence de la tomographie volumique à faisceaux coniques (CBCT) a élargi le champ de la radiologie orale et maxillo-faciale. Le CBCT représente incontestablement, une alternative fiable à la tomodensitométrie pour l'étude des dents incluses. Parallèlement aux progrès exponentiels de la technologie CBCT, il existe encore un écart croissant avec les preuves scientifiques disponibles pour une utilisation justifiée du CBCT, et cela particulièrement chez les enfants, plus radiosensibles. Même si des publications internationales à haut niveau de preuve, et notamment sur les enfants, sont probablement encore nécessaires, les données actuelles montrent de façon globale un gain dosimétrique par rapport au scanner. Les études ne prennent pas toujours comme référence les appareils réalisées selon les protocoles low-dose qui doivent être pourtant la norme actuelle. Ainsi, on arrive parfois à des ordres de grandeurs qui ne reflètent pas la réalité.



L'existence d'une large gamme de champs d'acquisition fait espérer la possibilité dans l'avenir de remplacer le traditionnel couple panoramique dentaire et téléradiographie de profil ou panoramique et cliché intraoral par une seule acquisition de tomographie volumique à faisceau conique et d'en extraire les données utiles à la prise en charge orthodontique.

Selon les directives Sedentext, il est impossible de distinguer l'exposition sûre et nocive en raison des incertitudes liées aux effets stochastiques. Même la plus petite quantité de rayonnement peut être associée à un risque potentiel. Il est probable qu'au fur et à mesure de l'amélioration des techniques d'autres preuves sur l'efficacité du CBCT soient établies, et que son rôle et ses applications en orthodontie grandissent.

Le succès clinique dépend également de la capacité du praticien. Il est donc nécessaire que le professionnel, soit formé pour évaluer judicieusement toutes les images obtenues avec cette technique.

## Table des illustrations

Figure 1 : Illustration d'une inclusion d'une canine maxillaire droite (13) chez un patient adulte. Les dents sont matures (apex fermés) et n'ont plus de potentiel éruptif. Il s'agit bien d'une inclusion.....	2
Figure 2 : Photographie endo-buccale illustrant l'enclavement de 38 chez un homme de 35 ans. La dent est édifée dans le milieu buccal mais en partie seulement, elle est non fonctionnelle. ....	3
Figure 3 : Panoramique d'un enfant de 10 ans montrant un phénomène de rétention. 21 est sur arcade mais 11 est absente. 11 n'étant pas encore mature, il s'agit d'un phénomène de rétention.....	3
Figure 4a et b : Vues endobuccales d'une patiente de 13 ans présentant une canine maxillaire gauche (23) incluse.....	17
Figure 5 : Principe du grossissement montrant que les objets près du film et éloignées du tube sont moins agrandis.....	26
Figure 6 : Canine en position palatine. Celle-ci paraît plus volumineuse que les dents sur l'arcade.....	26
Figure 7 : Panoramique montrant une disparition des racines des incisives maxillaires. L'inclinaison exagérée de la tête du patient vers l'avant aboutie à la disparition des racines des incisives mandibulaires qui sortent de la coupe sélectionnée. Elle fait apparaître le rachis cervical.....	28
Figure 8 : Panoramique dentaire montrant un nombre important de dents absentes. Au premier examen, l'image floue de la canine dans la symphyse peut passer inaperçue.....	29
Figure 9 : Dent surnuméraire peu visible sur cliché panoramique.....	29
Figure 10 : Influence de la taille des voxels sur la résolution spatiale.....	40
Figure 11 : Possibilité de sélection du champ de vision.....	41
Figure 12 : Comparaison entre les technologies scanner et CBCT.....	44
Figure 13 : Moyenne des doses efficaces pour les différents appareils CBCT.....	46
Figure 14 : Diagramme circulaire indiquant les réponses obtenues pour les groupes a et b....	55
Figure 15b : L'imagerie 3D permet de définir les rapports des troisièmes molaires incluses avec le canal mandibulaire.....	57
Figure 16 : Suspicion d'ankylose dentaire sur 16 et 26 sur la vue panoramique (a). Signes clairs d'ankylose (b) ainsi que dans la coupe histologique correspondante (c). Nous pouvons percevoir la fusion de l'os et du ciment. B, bone ; c, cementum ; d, dentin ; p, pulp ; pdl : periodontal ligament.....	62
Figure 17 : Échelle de résorption de Leeds en 2 dimensions (2 D LRS).....	66
Figure 18 : Radiographie panoramique pré-opératoire montrant une éruption ectopique de la troisième molaire maxillaire droite (18).....	69
Figure 19 a, b, c, d, e : Coupes mutliplanaires issues de CBCT.....	70
Figure 20 : Lambeau déplacé apicalement dans une procédure de désinclusion.....	77
Figure 21 : Images cliniques et radiographiques ayant permis l'étude de l'inclusion.....	80
Figure 22 : Images cliniques et radiographiques d'un cas de dents surnuméraires.....	82
Figure 23 : Panoramique dentaire, 23 incluse en position haute.....	86
Figure 24 : Reconstruction panoramique issue de l'examen 3D.....	87
Figure 25 : Coupes axiales issues de l'examen 3D.....	87
Figure 26 : Résorption iatrogène visible sur une coupe axiale issue de CBCT.....	88

Figure 27 : Radiographie panoramique : difficulté d'objectiver les rapports de 23 avec les dents adjacentes. Les rapports anatomiques de la canine incluse (23) avec les dents adjacentes ne sont pas visibles dans le plan vestibulo-palatin.....	89
Figure 28 : Représentation composite de la radiographie CBCT .....	89

## **Table des tableaux**

Tableau 1 : Données techniques et dosimétriques concernant les techniques conventionnelles d'imagerie dento-maxillaires .....	45
Tableau 2 : Dose efficace estimée pour les examens radiographiques conventionnels et le CBCT (estimations basées sur la population adulte, d'après les données de Pauwels et coll, The Sedentext project, et Ludlow et coll.) Mesures en microsieverts.....	45
Tableau 3 : Recommandations basées sur le guide Sedentext et les déclarations de position DIMITRA .....	50
Tableau 4 : Paramétrages radiographiques et doses efficaces des CBCT par rapport à l'équivalent panoramique .....	52
Tableau 5 : Tableau présentant les scores attribués selon les vues panoramiques (PV) et les coupes histologiques (NS : no signs of ankylosis, PS : possible signs, CS : clear signs) .....	60
Tableau 6 : Tableau des scores attribués selon les coupes issues de CBCT et les coupes histologiques. ....	61
Tableau 7 : Scores des résorptions radiculaires diagnostiquées par CBCT .....	66

## 5 BIBLIOGRAPHIE

---

1. Pignoly M, Monnet-Corti V, Gall ML. Échec de la mise en place de dents retenues et incluses. *Orthod Fr.* mars 2016;87(1):23-38.
2. Société Française de Stomatologie, Chirurgie Maxillo-Faciale et Chirurgie Orale, Prise en charge d'une canine incluse, recommandations de bonnes pratiques juillet 2015.
3. Mortazavi H, Baharvand M. Jaw lesions associated with impacted tooth: A radiographic diagnostic guide. :11.
4. Sajnani AK, King NM. The sequential hypothesis of impaction of maxillary canine – A hypothesis based on clinical and radiographic findings. *J Cranio-Maxillofac Surg.* déc 2012;40(8):e375-85.
5. Kaczor-Urbanowicz K, Zadurska M, Czochrowska E. Impacted Teeth: An Interdisciplinary Perspective. *Adv Clin Exp Med.* 2016;25(3):575-85.
6. Haney E, Gansky SA, Lee JS, Johnson E, Maki K, Miller AJ, et al. Comparative analysis of traditional radiographs and cone-beam computed tomography volumetric images in the diagnosis and treatment planning of maxillary impacted canines. *Am J Orthod Dentofacial Orthop.* mai 2010;137(5):590-7.
7. Manjunatha BS, Chikkaramaiah S, Panja P, Koratagere N. Impacted maxillary second premolars: a report of four cases. *Case Rep.* 15 oct 2014;2014(oct15 1):bcr2014205206-bcr2014205206.
8. Koné M. Canines incluses maxillaires : évolution des techniques d'imagerie dans le diagnostic pré-chirurgical. *Radioprotection. Sciences du Vivant [q-bio].* 2010. hal-01739011
9. Sarica I, Derindag G, Kurtuldu E, Naralan M, Caglayan F. A retrospective study: Do all impacted teeth cause pathology? *Niger J Clin Pract.* 2019;22(4):527.
10. Henner N, Pignoly M, Antezack A, Monnet-Corti V. Periodontal approach of impacted and retained maxillary anterior teeth. *J Dentofac Anom Orthod.* avr 2018;21(2):204.
11. El-Khateeb SM, Arnout EA, Hifnawy T. Radiographic assessment of impacted teeth and associated pathosis prevalence: Pattern of occurrence at different ages in Saudi male in Western Saudi Arabia. *Saudi Med J.* août 2015;36:973-9.
12. Affokpon B, Akerzoul N, Chbicheb S, El Wady W. Kyste dentigère infecté associé à une inclusion de canine maxillaire : à propos d'un cas. *Actual Odonto-Stomatol.* oct 2017;(285):2.
13. Bellaïche, N. Azoulay, E. Cone beam et troisième molaire incluse, *Revue d'Orthopédie dento-faciale*, Janvier 2019, 53(1), 21-34.
14. Guarnieri R, Cavallini C, Vernucci R, Vichi M, Leonardi R, Barbato E. Impacted maxillary canines and root resorption of adjacent teeth: A retrospective observational study. *Med Oral Patol Oral Cirurgia Bucal.* 2016, 0.
15. Alqerban A, Jacobs R, Lambrechts P, Loozen G, Willems G. Root resorption of the maxillary lateral incisor caused by impacted canine: a literature review. *Clin Oral Investig.* sept 2009;13(3):247-55.
16. Grisar K, Piccart F, Al-Rimawi AS, Basso I, Politis C, Jacobs R. Three-dimensional position of impacted maxillary canines: Prevalence, associated pathology and introduction to a new classification system. *Clin Exp Dent Res.* févr 2019;5(1):19-25.
17. Miresmaeili A, Basafa M, Mahvelati Shamsabadi R, Farhadian N, Moghymbeigi A, Mollabashi V. Treatment decision analysis for palatally-displaced canines based on orthodontists' opinion and CBCT. *Int Orthod.* déc 2017;15(4):625-39.
18. Yan B, Sun Z, Fields H, Wang L. Maxillary canine impaction increases root resorption

risk of adjacent teeth: A problem of physical proximity. *Am J Orthod Dentofacial Orthop.* déc 2012;142(6):750-7.

19. Alqerban A, Jacobs R, Fieuws S, Nackaerts O, Willems G. Comparison of 6 cone-beam computed tomography systems for image quality and detection of simulated canine impaction-induced external root resorption in maxillary lateral incisors. *Am J Orthod Dentofacial Orthop.* sept 2011;140(3):e129-39.

20. Chu F, Li T, Lui V, Newsome P, Chow R, Cheung L. Prevalence of impacted teeth and associated pathologies--a radiographic study of the Hong Kong Chinese population. :6.

21. Guiguimé WPL, Millogo M, Konsem T, Ouedraogo D. Accidents d'évolution de la dent de sagesse inférieure au département d'odontostomatologie et de chirurgie maxillo-faciale du CHU Yalgado Ouédraogo. *Médecine Buccale Chir Buccale.* janv 2015;21(1):5-9.

22. Frank CA. Treatment options for impacted teeth. *J Am Dent Assoc.* mai 2000;131(5):623-32.

23. Sorel O, ollivier A, Mano M-C. Intérêts de l'imagerie tridimensionnelle. *Rev Orthopédie Dento-Faciale.* mars 2010;44(1):83-98.

24. Cavézian R, Pasquet G. Imagerie et orthopédie dento-faciale : évolution, présent et avenir. *Orthod Fr.* mars 2008;79(1):3-12.

25. Lupi SM, Galinetta P, Cislighi M, Rodriguez y Baena A, Scribante A, Rodriguez y Baena R. Geometric distortion of panoramic reconstruction in third molar tilting assessments: a comprehensive evaluation. *Dentomaxillofacial Radiol.* oct 2018;47(7):20170467.

26. Bouloux GF, Steed MB, Perciaccante VJ. Complications of Third Molar Surgery. *Oral Maxillofac Surg Clin N Am.* févr 2007;19(1):117-28.

27. Patil K, Mahesh M, Mahima V. A comparative evaluation of film and digital panoramic radiographs in the assessment of position and morphology of impacted mandibular third molars. *Indian J Dent Res.* 2011;22(2):219.

28. Richardson G, Ed B, Russell KA. A Review of Impacted Permanent Maxillary Cuspids — Diagnosis and Prevention. 2000;66(9):5.

29. Delsol L, Orti V, Chouvin M, Canal P. Canines et incisives maxillaires incluses: diagnostic et thérapeutique. *Encycl Méd Chir (Elsevier SAS, Paris), Odontologie/Orthopédie dentofaciale* 2006;23-492-A-11.

30. Khadija S, Zouheir I, Keltoum EO. Moyens de localisation des canines incluses: données actuelles. *Rev Belge Médecine Dent.* :11.

31. Jawad Z, Carmichael F, Houghton N, Bates C. A review of cone beam computed tomography for the diagnosis of root resorption associated with impacted canines, introducing an innovative root resorption scale. *Oral Surg Oral Med Oral Pathol Oral Radiol.* déc 2016;122(6):765-71.

32. Guide des indications et des procédures des examens radiologiques en odontostomatologie, (*Code de la Santé Publique, Livre I er - Protection générale de la santé publique Titre I er - Mesures sanitaires générales, Chapitre V-I - Des rayonnements ionisants Section 6 - Protection des personnes exposées à des rayonnements ionisants à des fins médicales ou médico-légales, Sous-section 3 - Dispositions diverses, Articles R 1333-70 à R1333-72*) Mai 2006.

33. Jourdan C. (2016) Élaboration de fiches pédagogiques concernant les techniques et méthodes de réalisation de radiographies dentaires, [Thèse de doctorat, Université du droit et de la santé de lille 2]

34. Lallam-Laroye C, Dridi S-M, Blanc A, Colombier M-L. La désinclusion des canines maxillaires retenues : une chirurgie parodontale orthodontique essentielle ! *Actual Odonto-Stomatol.* déc 2008;(244):345-54.

35. Guiral H, Medina L, Cavezian R, Pasquet G. Localisation des canines incluses : mise au point. *Actual Odonto-Stomatol.* mars 2009;(245):63-70.

36. Monnet-Corti V, Borghetti A. Canines incluses et chirurgie plastique parodontale. *Rev Odont Stomat.* Décembre 2003;32(4):259-77.
37. Bonnet E, Chauvel B. Examens radiographiques dentomaxillaires : *Réal Clin.* 25(2), 93-102.
38. Singh WS, Pallak A, Kumar JA, Rahul S. Localization of Impacted Maxillary Canine: Comparative Evaluation of Radiographic Techniques. :10.
39. Teman G, Lacan A, Sarazin L. imagerie dentomaxillaire. *Radiologie et imagerie médicale-musculosquelettique-neurologique-maxillofaciale.* 2004, 354-376;
40. Waugh RL. Utilisation de la tomographie volumique à faisceaux coniques (*Cone beam*) pour le diagnostic et le plan de traitement orthodontique en présence de canine incluse. *Orthod Fr.* déc 2014;85(4):355-61.
41. Au-Yeung KM, Ahuja AT, Ching ASC, Metreweli C. DentaScan in Oral Imaging. *Clin Radiol.* sept 2001;56(9):700-13.
42. The use of cone-beam computed tomography in dentistry. *J Am Dent Assoc.* août 2012;143(8):899-902.
43. De Grauwe A, Ayaz I, Shujaat S, Dimitrov S, Gbadegbegnon L, Vande Vannet B, et al. CBCT in orthodontics: a systematic review on justification of CBCT in a paediatric population prior to orthodontic treatment. *Eur J Orthod.* 8 août 2019;41(4):381-9.
44. Fortin T. Radioprotection : tomographie à faisceau conique pour la chirurgie orale et maxillo-faciale. *Médecine Buccale Chir Buccale.* févr 2012;18(1):60-77.
45. Rouas P, Hauret L, Imagerie en odontologie pédiatrique : indications, modalités et précautions. *Réalités Cliniques* 2014. Vol 25, n2 : pp. 115-128.
46. Abdelkarim A. Cone-Beam Computed Tomography in Orthodontics. *Dent J.* 2 sept 2019;7(3):89.
47. Theodorakou C, Walker A, Horner K, Pauwels R, Bogaerts R, Jacobs Dds R, et al. Estimation of paediatric organ and effective doses from dental cone beam CT using anthropomorphic phantoms. *Br J Radiol.* févr 2012;85(1010):153-60.
48. Isaacson, K. G. TAR. Guidelines for the Use of Radiographs in Clinical Orthodontics. *Dentomaxillofacial Radiol.* 5 juin 2008;31(3):211-211.
49. Haute autorité de santé, Tomographie volumique à faisceau conique de la face, texte court du rapport d'évaluation technologique, décembre 2009.
50. Theodorakou C, Walker A, Horner K, Pauwels R, Bogaerts R, Jacobs Dds R, et al. Estimation of paediatric organ and effective doses from dental cone beam CT using anthropomorphic phantoms. *Br J Radiol.* févr 2012;85(1010):153-60.
51. National Council on Radiation Protection & Measurements. Radiation Protection in Dentistry (Report No. 145). Bethesda, Md.: NRC Publications; 2003.
52. Venkatesh E, Venkatesh Elluru S. Cone beam computed tomography: basics and applications in dentistry, *Journal of Istanbul University Faculty of Dentistry*, 51(0).
53. Scarfe WC. Clinical Applications of Cone-Beam Computed Tomography in Dental Practice. 2006;72(1):7.
54. Pauwels R, Beinsberger J, Collaert B, Theodorakou C, Rogers J, Walker A, et al. Effective dose range for dental cone beam computed tomography scanners. *Eur J Radiol.* févr 2012;81(2):267-71.
55. Guerrero ME, Shahbazian M, Elsiens Bekkering G, Nackaerts O, Jacobs R, Horner K. The diagnostic efficacy of cone beam CT for impacted teeth and associated features: a systematic review: CBCT diagnosis of tooth impaction an associated features: review. *J Oral Rehabil.* mars 2011;38(3):208-16.
56. Dođramacı EJ, Rossi-Fedele G, McDonald F. Clinical importance of incidental findings reported on small-volume dental cone beam computed tomography scans focused on impacted maxillary canine teeth. *Oral Surg Oral Med Oral Pathol Oral Radiol.* déc


2014;118(6):e205-9.

57. Roberts JA, Drage NA, Davies J, Thomas DW. Effective dose from cone beam CT examinations in dentistry. *Br J Radiol.* janv 2009;82(973):35-40.
58. Gijbels F, Jacobs R, Bogaerts R, Debaveye D, Verlinden S, Sanderink G. Dosimetry of digital panoramic imaging. Part I: patient exposure. *Dentomaxillofacial Radiol.* mai 2005;34(3):145-9.
59. Baechler S, Monnin P, Aroua A, Valley JF, Perrier M, Verdun FR. Situation actuelle de l'irradiation du patient en radiologie dentaire. *Radioprotection.* juill 2006;41(3):333-44.
60. Frush DP. Justification and optimization of CT in children: how are we performing? *Pediatr Radiol.* sept 2011;41(S2):467-71.
61. The Sedentextet project. European Commission (2012). Radiation protection No 172: cone beam CT for dental and maxillofacial radiology. Evidence based guidelines. :156.
62. Garib DG, Calil LR, Leal CR, Janson G. Is there a consensus for CBCT use in Orthodontics? *Dent Press J Orthod.* oct 2014;19(5):136-49.
63. van Vlijmen OJC, Kuijpers MAR, Berge SJ, Schols JGJH, Maal TJJ, Breuning H, et al. Evidence supporting the use of cone-beam computed tomography in orthodontics. *J Am Dent Assoc.* mars 2012;143(3):241-52.
64. Pico C, do Vale F, Caramelo F, Corte-Real A, Pereira S. Comparative analysis of impacted upper canines: Panoramic radiograph Vs Cone Beam Computed Tomography. *J Clin Exp Dent.* 2017;e1176-82.
65. Alqerban A, Jacobs R, Fieuws S, Willems G. Comparison of two cone beam computed tomographic systems versus panoramic imaging for localization of impacted maxillary canines and detection of root resorption. *Eur J Orthod.* 1 févr 2011;33(1):93-102.
66. Alqerban A, Jacobs R, Fieuws S, Willems G. Radiographic predictors for maxillary canine impaction. *Am J Orthod Dentofacial Orthop.* mars 2015;147(3):345-54.
67. Katheria BC, Kau CH, Tate R, Jung-Wei Chen, English J, Bouquot J. Effectiveness of Impacted and Supernumerary Tooth Diagnosis from Traditional Radiography Versus Cone Beam Computed Tomography. *Pediatr Dent.* 7 août 2010;32(4):304-9.
68. Ducommun F, Bornstein MM, Bosshardt D, Katsaros C, Dula K. Diagnosis of tooth ankylosis using panoramic views, cone beam computed tomography, and histological data: a retrospective observational case series study. *Eur J Orthod.* 25 mai 2018;40(3):231-8.
69. Loriato LB, Machado AW, Souki BQ, Pereira TJ. Late diagnosis of dentoalveolar ankylosis: Impact on effectiveness and efficiency of orthodontic treatment. *Am J Orthod Dentofacial Orthop.* juin 2009;135(6):799-808.
70. Andersson L. Tooth ankylosis: Clinical, radiographic and histological assessments. :9.
71. Paris M, Trunde F, Bossard D, Farges JC, Coudert JL. L'ankylose dentaire : diagnostic par tomodensitométrie et reconstruction tridimensionnelle. *J Radiol.* juin 2010;91(6):707-11.
72. Ericson S. Incisor Root Resorptions Due to Ectopic Maxillary Canines Imaged by Computerized Tomography: A Comparative Study in Extracted Teeth. *Angle Orthod.* 2000;70(4):8.
73. Walker L, Enciso R, Mah J. Three-dimensional localization of maxillary canines with cone-beam computed tomography. *Am J Orthod Dentofacial Orthop.* oct 2005;128(4):418-23.
74. Jawad Z, Carmichael F, Houghton N, Bates C. A review of cone beam computed tomography for the diagnosis of root resorption associated with impacted canines, introducing an innovative root resorption scale. *Oral Surg Oral Med Oral Pathol Oral Radiol.* déc 2016;122(6):765-71.
75. Bjerklin. K, Ericson. S. How a Computerized Tomography Examination Changed the Treatment Plans of 80 Children With Retained and Ectopically Positioned Maxillary Canines. *Yearb Dent.* janv 2006;2006:297-8.

76. Elmorsy, K., Elsayed, L. K., & El Khateeb, S. M. (2020). Case Report : Ectopic third molar in the maxillary sinus with infected dentigerous cyst assessed by cone beam CT. *F1000Research*, 9, 209.
77. Loubele M, Maes F, Schutyser F, Marchal G, Jacobs R, Suetens P. Assessment of bone segmentation quality of cone-beam CT versus multislice spiral CT: a pilot study. *Oral Surg Oral Med Oral Pathol Oral Radiol Endodontology*. août 2006;102(2):225-34.
78. Botticelli S, Verna C, Cattaneo PM, Heidmann J, Melsen B. Two- versus three-dimensional imaging in subjects with unerupted maxillary canines. *Eur J Orthod*. 1 août 2011;33(4):344-9.
79. Serrant PS, McIntyre GT, Thomson DJ. Localization of ectopic maxillary canines — is CBCT more accurate than conventional horizontal or vertical parallax? *J Orthod*. mars 2014;41(1):13-8.
80. Peker I, Sarikir C, Alkurt MT, Zor ZF. Panoramic radiography and cone-beam computed tomography findings in preoperative examination of impacted mandibular third molars. *BMC Oral Health*. déc 2014;14(1):71.
81. Hermann L, Wenzel A, Schropp L, Matzen LH. Marginal bone loss and resorption of second molars related to maxillary third molars in panoramic images compared with CBCT. *Dentomaxillofacial Radiol*. mai 2019;48(4):20180313.
82. Akadiri OA, Obiechina AE. Assessment of Difficulty in Third Molar Surgery—A Systematic Review. *J Oral Maxillofac Surg*. avr 2009;67(4):771-4.
83. Department of Orthodontics, Faculty of Dental Medicine, Hacettepe University, Ankara, Turkey, El H, Stefanovic N, Department of Orthodontics, Faculty of Dental Medicine, University of Belgrade, Belgrade, Serbia, Palomo JM, Department of Orthodontics and Craniofacial Imaging Center, Faculty of Dental Medicine, Case Western Reserve University, Cleveland, Ohio, USA, et al. Strategies for Managing the Risk of Mucogingival Changes During Impacted Maxillary Canine Treatment. *Turk J Orthod*. 11 juin 2020;33(2):123-32.
84. Mathews DP, Kokich VG. Palatally impacted canines: The case for preorthodontic uncovering and autonomous eruption. *Am J Orthod Dentofacial Orthop*. avr 2013;143(4):450-8.
85. Jeremias F, Fragelli CB, Mastrantonio SS, Santos-Pinto L, Santos-Pinto A, Pansani C. Cone-beam computed tomography as a surgical guide to impacted anterior teeth. *Dent Res J*. 2016;13(1):85.
86. Anderson P, Yong R, Surman T, Rajion Z, Ranjitkar S. Application of three-dimensional computed tomography in craniofacial clinical practice and research. *Aust Dent J*. juin 2014;59:174-85.
87. Durack C, Patel S, Davies J, Wilson R, Mannocci F. Diagnostic accuracy of small volume cone beam computed tomography and intraoral periapical radiography for the detection of simulated external inflammatory root resorption: Diagnosis of external root resorption using CBCT and intraoral radiography. *Int Endod J*. févr 2011;44(2):136-47.
88. Becker A, Chaushu S, Casap-Caspi N. Cone-beam Computed Tomography and the Orthosurgical Management of Impacted Teeth. *J Am Dent Assoc*. oct 2010;141:14S-18S.
89. Ericson S. Resorption of Incisors After Ectopic Eruption of Maxillary Canines: A CT Study. *Angle Orthod*. 2000;70(6):9.
90. Kau CH, Lee JJ, Souccar NM. The validation of a novel index assessing canine impactions. *Eur J Dent*. oct 2013;07(04):399-404.
91. Dalessandri D, Migliorati M, Visconti L, Contardo L, Kau CH, Martin C. KPG Index versus OPG Measurements: A Comparison between 3D and 2D Methods in Predicting Treatment Duration and Difficulty Level for Patients with Impacted Maxillary Canines. *BioMed Res Int*. 2014;2014:1-8.



92. Alqerban A, Hedesiu M, Baciut M, Nackaerts O, Jacobs R, Fieuws S, et al. Pre-surgical treatment planning of maxillary canine impactions using panoramic vs cone beam CT imaging. *Dentomaxillofacial Radiol.* oct 2013;42(9):20130157.



## SERMENT MEDICAL

En présence des Maîtres de cette Faculté, de mes chers condisciples, devant l'effigie d'HIPPOCRATE.

Je promets et je jure, d'être fidèle aux lois de l'honneur et de la probité dans l'exercice de la Médecine Dentaire.

Je donnerai mes soins à l'indigent et n'exigerai jamais un salaire au-dessus de mon travail, je ne participerai à aucun partage clandestin d'honoraires.

Je ne me laisserai pas influencer par la soif du gain ou la recherche de la gloire.

Admis dans l'intérieur des maisons, mes yeux ne verront pas ce qui s'y passe, ma langue taira les secrets qui me seront confiés et mon état ne servira pas à corrompre les mœurs ni à favoriser le crime.

Je ne permettrai pas que des considérations de religion, de nation, de race, de parti ou de classe sociale viennent s'interposer entre mon devoir et mon patient.

Même sous la menace, je n'admettrai pas de faire usage de mes connaissances médicales contre les lois de l'humanité.

J'informerai mes patients des décisions envisagées, de leurs raisons et de leurs conséquences. Je ne tromperai jamais leur confiance et n'exploiterai pas le pouvoir hérité des connaissances pour forcer les consciences.

Je préserverai l'indépendance nécessaire à l'accomplissement de ma mission. Je n'entreprendrai rien qui dépasse mes compétences. Je les entretiendrai et les perfectionnerai pour assurer au mieux les services qui me seront demandés.

Respectueux et reconnaissant envers mes Maîtres, je rendrai à leurs enfants l'instruction que j'ai reçue de leur père.

Que les hommes m'accordent leur estime si je suis fidèle à mes promesses. Que je sois déshonoré et méprisé de mes confrères si j'y manque.



**CHELO Julie** – Dents incluses : Apport de la tomographie volumique à faisceaux coniques dans le diagnostic et aide à la thérapeutique

Th. : Chir. Dent. : Marseille : Aix-Marseille Université 2021

**Rubrique de classement** : Orthopédie dento-faciale

**Résumé** : L'inclusion dentaire constitue un enjeu thérapeutique et nécessite une prise en charge pluridisciplinaire, reposant sur un diagnostic précoce et réfléchi afin d'éviter toute complication ou perte de chance pour le patient. Les examens radiographiques conventionnels, sont simples, facilement accessibles, peu coûteux, et peu irradiants, mais tendent à laisser place à l'imagerie 3D. Les limites de l'imagerie 2D se trouvent dans la détermination précise de la localisation de la dent incluse dans les 3 dimensions de l'espace, la mise en évidence des complications associées et les rapports avec les structures anatomiques environnantes. L'avènement du CBCT a permis d'améliorer la prise en charge des patients en palliant ces limites. Il participe à l'élaboration du diagnostic et à la planification chirurgicale grâce à des reconstructions à l'échelle 1-1, sans déformation. Ses progrès techniques en termes de résolution, bruit, artefact, temps d'acquisition et surtout irradiation en font une alternative fiable au scanner dentaire, et ce, dans le respect des principes de justification et d'optimisation. Les recommandations actuelles ne préconisent pas l'utilisation systématique du CBCT dans le cas d'inclusion, cependant nous avons montré qu'après un diagnostic d'inclusion, il participe au succès clinique en évitant le recours à plusieurs examens 2D, sous de multiples incidences, à l'origine d'incertitudes sur la qualité et la durée du traitement.

**Mots clés** : inclusion ; CBCT ; scanner dentaire ; canine incluse

**CHELO Julie** – Impacted teeth : CBCT contribution in diagnosis and treatment planning

**Abstract**: Dental impaction is a therapeutic issue and requires multidisciplinary management, based on early and conscious diagnosis in order to avoid any complications or loss of chance for the patient. Conventional X-ray examinations are simple, easily accessible, inexpensive, and not very radiating, but tend to give way to 3D imaging. The limits of 2D imaging are precise determination of the location of the impacted tooth in 3 dimensions of space, the identification of related complications and the relationship with the surrounding anatomical structures. The advent of CBCT has improved patient care by overcoming its limits. It contributes in diagnosis and surgical planning through 1-1 scale reconstructions, without deformation. Its technical advantages concern resolution, artifacts, acquisition time and irradiation make it a reliable alternative to CT scann, respecting principles of justification and optimization. Current recommendations do not recommend systematic use of CBCT in case of impaction, however we have shown that, after a diagnosis of impaction, it participates in clinical success by avoiding use of multiple 2D examinations, which create uncertainties about quality and duration of treatment.

**Mesh Terms** : impaction, CBCT, CTscann ; impacted canine

