



HAL
open science

Place de l'omnipraticien dans le dépistage orthodontique

Louis Raybaud

► **To cite this version:**

Louis Raybaud. Place de l'omnipraticien dans le dépistage orthodontique. Chirurgie. 2021. dumas-03633606

HAL Id: dumas-03633606

<https://dumas.ccsd.cnrs.fr/dumas-03633606v1>

Submitted on 7 Apr 2022

HAL is a multi-disciplinary open access archive for the deposit and dissemination of scientific research documents, whether they are published or not. The documents may come from teaching and research institutions in France or abroad, or from public or private research centers.

L'archive ouverte pluridisciplinaire **HAL**, est destinée au dépôt et à la diffusion de documents scientifiques de niveau recherche, publiés ou non, émanant des établissements d'enseignement et de recherche français ou étrangers, des laboratoires publics ou privés.



Distributed under a Creative Commons Attribution - NonCommercial - NoDerivatives 4.0 International License

THÈSE

**POUR OBTENIR LE DIPLOME D'ÉTAT
DE DOCTEUR EN CHIRURGIE DENTAIRE**

Présentée et publiquement soutenue devant

Aix-Marseille Université
(Président : Monsieur le Professeur Éric BERTON)

Faculté des Sciences Médicales et Paramédicales
(Doyen : Monsieur le Professeur Georges LEONETTI)

Ecole de Médecine Dentaire
(Directeur : Monsieur le Professeur Bruno FOTI)

Le rôle de l'omnipraticien dans le dépistage orthodontique

Présentée par

RAYBAUD Louis

Né le 18/10/1994
A Marseille

Thèse soutenue le **Judi 24 Juin 2021**

Devant le jury composé de

Président : Professeur LE GALL Michel

Assesseurs : Docteur VINAI Mickael

Docteur GAUBERT Jacques

Docteur PHILIP-ALLIEZ Camille

THÈSE

***POUR OBTENIR LE DIPLOME D'ÉTAT
DE DOCTEUR EN CHIRURGIE DENTAIRE***

Présentée et publiquement soutenue devant

Aix-Marseille Université
(Président : Monsieur le Professeur Éric BERTON)

Faculté des Sciences Médicales et Paramédicales
(Doyen : Monsieur le Professeur Georges LEONETTI)

Ecole de Médecine Dentaire
(Directeur : Monsieur le Professeur Bruno FOTI)

Le rôle de l'omnipraticien dans le dépistage orthodontique

Présentée par

RAYBAUD Louis

Né le 18/10/1994
A Marseille

Thèse soutenue le **Judi 24 Juin 2021**

Devant le jury composé de

Président : Professeur LE GALL Michel

Assesseurs : Docteur VINAI Mickael

Docteur GAUBERT Jacques

Docteur PHILIP-ALLIEZ Camille

ADMINISTRATION

Mise à jour : sept. 2020

Doyens Honoraires

Professeur	Raymond SANGIUOLO†
Professeur	Henry ZATTARA
Professeur	André SALVADORI
Professeur	Jacques DEJOU

Doyen Assesseurs

Professeur	Bruno FOTI
Professeur	Michel RUQUET
Professeur	Anne RASKIN

Directeurs de Départements

Formation Initiale	Professeur	Michel RUQUET
Recherche	Professeur	Anne RASKIN
Formation Continue	Professeur	Frédéric BUKIET

Charges de missions

Relations Internationales	Professeur	Hervé TASSERY
Internat et Diplômes d'études spécialisées	Professeur	Virginie MONNET-CORTI
Affaires générales	Docteur	Patrick TAVITIAN

Responsable des Services Administratifs et Techniques

Madame	Katia LEONI
--------	-------------

LISTE DES ENSEIGNANTS

PROFESSEURS DES UNIVERSITES – PRATICIENS HOSPITALIERS DES CSERD

BUKIET Frédéric (58-01)
FOTI Bruno (56-02)
LE GALL Michel (56-01)
MONNET-CORTI Virginie (57-01)
ORTHLIEB Jean-Daniel (58-01)
RASKIN Anne (58-01)
RUQUET Michel (58-01)
TARDIEU Corinne (56-01)
TARDIVO Delphine (56-02)
TASSERY Hervé (58-01)

PROFESSEUR DES UNIVERSITES

ABOUT Imad (65)

PROFESSEURS EMERITES

DEJOU Jacques
HUE Olivier

MAITRES DE CONFERENCES DES UNIVERSITES – PRATICIENS HOSPITALIERS DES CSERD

ABOUDHARAM Gérard (58-01)	LAN Romain (56-02)
BANDON Daniel (56-01)	LAURENT Michel (58-01)
BELLONI Didier (57-01)	LAURENT Patrick (57-01)
BOHAR Jacques (56-01)	MAILLE Gérald (58-01)
CAMOIN Ariane (56-01)	PHILIP-ALLIEZ Camille (56-01)
CAMPANA Fabrice (57-01)	POMMEL Ludovic (58-01)
CATHERINE Jean-Hugues (57-01)	PRECKEL Bernard-Éric (58-01)
GAUBERT Jacques (56-01)	RÉ Jean-Philippe (58-01)
GIRAUD Thomas (58-01)	ROCHE-POGGI Philippe (57-01)
GIRAUDEAU Anne (58-01)	STEPHAN Grégory (58-01)
GUIVARC'H Maud (58-01)	TAVITIAN Patrick (58-01)
JACQUOT Bruno (58-01)	TERRER Elodie (58-01)
LABORDE Gilles (58-01)	TOSELLO Alain (58-01)

MAITRES DE CONFERENCES DES UNIVERSITES ASSOCIES

BALLESTER Benoît (58-01)
BLANCHET Isabelle (56-01)
MENSE Chloé (58-01)
SILVESTRI Frédéric (58-01)

ASSISTANTS HOSPITALIERS ET UNIVERSITAIRES

AL AZAWI Hala (56-01)	HAHN-GOLETTI Larissa (58-01)
ANTEZACK Angeline (57-01)	LAURENT Camille (58-01)
ARNIER Canelle (56-01)	LIOTARD Alicia (58-01)
BAUDINET Thomas (58-01)	MADENIAN Pauline (58-01)
BRINCAT Arthur (57-01)	MANSUY Charlotte (58-01)
BROS Agnès (56-01)	MARTIN William (56-01)
CASAZZA Estelle (56-01)	MATERRA Rémi (58-01)
CASTRO Romain (57-01)	PARFU Anne (58-01)
CHIARINI Thomas (58-01)	PASCHEL Laura (58-01)
DAVID Laura (56-01)	PILLIOL Virginie (58-01)
DRAUSSIN Thierry (57-01)	ROUSCOFF Eva (56-01)
DUMAS Cathy (57-01)	SANTUNIONE Charlotte (58-01)
FAURE-BRAC Mathias (57-01)	VINAÏ Michael (56-01)
FERRE Enzo (58-01)	
HADJ-SAID Mehdi	

ASSISTANTS DES UNIVERSITES ASSOCIES

GRINE Ghilès (57-01)
HOUVENAEGHEL Brice (57-01)

Intitulés des sections CNU :

- 56^{ème} section : Développement, croissance et prévention
- 56-01 Odontologie pédiatrique et orthopédie dento-faciale
- 56-02 : Prévention – Epidémiologie – Economie de la santé – Odontologie légale
- 57^{ème} section : Chirurgie orale ; Parodontologie ; Biologie Orale
- 57-01 : Chirurgie orale – Parodontologie – Biologie orale
- 58^{ème} section : Réhabilitation orale
- 58-01 : Dentisterie restauratrice – Endodontie – Prothèses – Fonction-Dysfonction – Imagerie – Biomatériaux

L'auteur s'engage à respecter les droits des tiers, et notamment les droits de propriété intellectuelle. Dans l'hypothèse où la thèse comporterait des éléments protégés par un droit quelconque, l'auteur doit solliciter les autorisations nécessaires à leur utilisation, leur reproduction et leur représentation auprès du ou des titulaires des droits. L'auteur est responsable du contenu de sa thèse. Il garantit l'Université contre tout recours. Elle ne pourra en aucun cas être tenue responsable de l'atteinte aux droits d'un tiers.

Remerciements

A Monsieur le Professeur Michel LE GALL

Je vous remercie de me faire l'honneur de présider ce jury de thèse. Merci pour vos avisés conseils et votre enseignement de qualité. Vous avez su inculquer à vos élèves les automatismes précieux dans le dépistage orthodontique, sujet de ce travail. Veuillez trouver dans cette thèse, l'expression de ma sincère considération et de tout mon respect.

A Monsieur le Docteur Jacques GAUBERT

Je vous remercie de me faire l'honneur de siéger dans ce jury. Merci pour votre disponibilité, vos conseils et votre sympathie. Recevez ici dans ce travail l'expression de tout mon respect et de ma profonde estime.

A Madame le Docteur Camille PHILIP-ALLIEZ

Je vous remercie de me faire l'honneur de siéger dans ce jury. Je vous remercie également pour votre gentillesse et votre présence tout au long de mes études. Veuillez trouver dans ce travail l'expression de toute ma reconnaissance et de ma plus grande considération.

A Monsieur le Docteur Mickael VINAI

Je vous remercie de m'avoir fait l'honneur de diriger mon travail de thèse. Merci pour votre implication et votre très grande disponibilité durant cette année. Merci également pour tout le temps que vous m'avez consacré et pour vos précieux conseils qui m'ont permis de mener à bien ce travail. Recevez ici la preuve de mes sincères remerciements et de toute ma gratitude.

Remerciements

A Maman, finalement, merci pour les punitions.

A Papa, tu m'as donné envie de suivre ton chemin, merci.

A Julie, pour notre complicité, nos disputes (tu me dois une caricature).

A Lucien, 10 ans d'écart mais tu es finalement mon grand frère.

A Emma, avec mon amour.

A toute ma famille.

A tous mes amis.

Sommaire

Introduction	1
I. Repérer les signes cliniques.....	2
1. Anamnèse médicale.....	2
2. Examen clinique.....	2
2.1 Exobuccal.....	2
2.1.1 De face.....	2
2.1.2 De profil.....	2
2.1.3 Sourire.....	3
2.2 Examen endobuccal.....	3
2.2.1 État de santé bucco-dentaire.....	3
2.2.2 Examen intra-arcade.....	3
2.2.3 Examen inter-arcade.....	4
2.3 Signes radiologiques.....	4
2.4 Bilan des fonctions.....	4
2.2.1 Évaluation de la musculature au repos.....	4
2.2.2 La ventilation.....	5
2.2.3 La déglutition.....	6
2.2.4 La phonation.....	6
2.2.5 La mastication.....	6
2.2.6 Recherche de parafonction.....	6
2.2.7 La dynamique mandibulaire.....	6
II. Établissement du diagnostic	7
1. Diagnostic dento-squelettique	7
1.1 Sens sagittal.....	7
1.1.1 Classe II, division 1.....	7
1.1.2 Classe II division 2.....	9
1.1.3 Classe III.....	10
1.2 Sens transversal.....	12
1.2.1 Occlusion latérale inversée unilatérale.....	12
1.2.2 Occlusion latérale inversée bilatérale.....	13
1.3 Sens vertical.....	14
1.3.1 Anomalies squelettiques.....	14
1.3.2 Anomalies dentoalvéolaires et occlusales.....	16
2. Diagnostic radiologique	17
2.1 Agénésies dentaires.....	17
2.2 Inclusions dentaires.....	18
2.3 Dents surnuméraires.....	19
2.4 Signes d'encombrement.....	19
3. Diagnostic fonctionnel	20
3.1 La ventilation orale.....	20
3.2 La déglutition primaire.....	21
3.3 La phonation dysfonctionnelle.....	21
3.4 La mastication unilatérale.....	21
3.5 Recherche de parafonctions.....	22
III. Décision d'orientation chez un spécialiste en fonction de l'âge.....	23
1. Anomalies nécessitant une prise en charge réalisable par l'omnipraticien.....	23
1.1 Chez le très jeune enfant de 0 à 6 ans.....	23
1.1.1 Prévention des fonctions.....	23

1.1.2	Perte prématurée des dents temporaires	23
1.1.3	Meulages sélectifs.....	24
1.2	Chez l'enfant de 6 à 12 ans.....	24
1.2.1	Meulages des interférences.....	24
1.2.2	Éducation fonctionnelle.....	24
1.2.3	La persistance des dents temporaires	25
1.2.4	Perte prématurée des dents temporaires	26
1.2.5	Freins anormaux	27
1.2.6	Obstacles sur le chemin d'éruption d'une dent permanente.....	27
1.3	Chez l'adolescent en denture permanente	28
1.4	Chez l'adulte	28
2.	Anomalies nécessitant une prise en charge par un spécialiste	28
2.1	Chez l'enfant en denture temporaire ou mixte.....	28
2.1.1	Dans le sens transversal.....	28
2.1.2	Dans le sens vertical.....	28
2.1.3	Dans le sens sagittal.....	29
2.1.4	Signes précoces d'encombrement.....	29
2.1.5	Gestion des agénésies.....	29
2.1.6	Gestion des dents incluses.....	29
2.1.7	Gestion d'une première molaire permanente compromise.....	30
2.1.8	Défauts Primaires d'Éruption (DPE).....	30
2.2	Chez l'adolescent et l'adulte en denture permanente.....	30
IV.	Fiche clinique récapitulative.....	31
	Conclusion.....	33
	Bibliographie.....	I

Introduction

A l'heure actuelle, de plus en plus de patients sont intéressés par un traitement orthodontique, que ce soit un enfant, un adolescent ou un adulte, les motivations sont diverses et peuvent être d'origine esthétiques ou fonctionnelles.

L'omnipraticien en première ligne, notamment à travers le bilan, « M'T Dents » conseillé par la Sécurité Sociale dès 6 ans, est amené à voir les patients bien plus précocement que l'orthodontiste. Il est donc primordial que le chirurgien-dentiste ait une idée précise de quand adresser le patient vers une consultation chez un spécialiste et pour quelles raisons.

Afin de prévenir tout établissement de dysmorphoses sur le long terme, l'orientation, quand elle est nécessaire doit se faire le plus tôt possible.

Ces éléments nous ont amené à nous poser différentes questions : quelles anomalies doivent alerter l'omnipraticien ? Peut-il intervenir ? A quel moment doit-il adresser les patients ?

Afin de répondre à ces questions, ce travail va s'appuyer sur trois parties conclues par une fiche clinique récapitulative dans le but de simplifier la prise en charge en cabinet d'omnipraticien.

La première partie concerne les signes à repérer lors de l'examen clinique.

Ces signes seront ensuite primordiaux dans la deuxième partie, pour établir un diagnostic orthodontique.

Et enfin en fonction du diagnostic, la décision d'orientation ou de non-orientation seront décidées.

Pour terminer, le tout sera résumé dans une fiche clinique récapitulative, qui se veut la plus claire possible afin de faciliter son usage en pratique quotidienne.

I. Repérer les signes cliniques

1. Anamnèse médicale

Après le questionnaire médical regroupant les données administratives (âge, sexe...), l'anamnèse médicale a lieu afin de diminuer les risques médicaux lors du traitement ou des prescriptions. Elle va recueillir : le motif de consultation en distinguant celui des parents et celui de l'enfant, les allergies, les traitements, les antécédents dentaires et médicaux. Également la recherche de parafonctions et dysfonctions (suction digitale, respiration orale) qui peuvent avoir une répercussion importante sur le développement. ¹

Le questionnaire s'effectue à l'écrit mais doit être complété par un questionnaire oral qui reprend les données en les étoffant.

Il est important d'analyser, le taux de croissance résiduel de chaque patient. C'est une notion clé en orthopédie dento-faciale qui est indispensable à l'établissement du plan de traitement.

2. Examen clinique

L'examen clinique réalisé lors du premier rendez-vous avec le patient est essentiel dans l'établissement du diagnostic positif, différentiel et étiologique. ²

2.1 Exobuccal

L'examen clinique exobuccal a pour but de repérer tous les éléments qui nuisent à l'harmonie générale du visage : asymétries, proportions anormales, hyper ou hypodéveloppement d'une structure, position des dents et des lèvres lors du sourire. ³

D'abord de face avec la tête droite orientée selon le plan de Francfort puis de profil.

2.1.1 De face

On étudie :

- la symétrie du visage, le parallélisme des lignes horizontales (bi-pupillaire, bi-commissurale)
- la forme générale du visage : carré, ronde, ovale.
- La présence de cernes, pommettes saillantes ou effacées.
- Le développement transversal et vertical.
- Comparaison des hauteurs des trois étages de la face.
- L'occlusion au repos avec apparition ou non de contractures péri-orales.

2.1.2 De profil

Cet examen permet d'analyser le développement antéro-postérieur du patient ainsi que son équilibre vertical⁴.

On étudie :

- Les caractéristiques générales du profil : concave, droit ou convexe.
- Position et rapport des lèvres.

- Intégration du nez dans le profil.
- Angle naso-labial (ouvert ou fermé : fille de 100° à 110° et garçon de 90° à 100°).
- La position du menton ainsi que la distance cervicomentonnière.
- Sillon labio-mentonnier.
- L'inclinaison et la forme du plan mandibulaire.

2.1.3 Sourire

L'examen du sourire fait partie intégrante de l'examen clinique et permet de replacer la denture dans le contexte facial. Il est demandé au patient de sourire de façon naturelle. ⁵

On étudie :

- Les caractéristiques du sourire : harmonieux, denté ou gingival.
- Les alignements des points inter-incisifs.
- L'alignement du point inter-incisif maxillaire avec le plan sagittal médian.
- La largeur de l'arcade maxillaire avec présence ou non de corridors noirs.
- Position de la lèvre supérieure par rapport au collet des dents.
- Exposition des incisives mandibulaires, elles doivent être non visibles chez le sujet jeune.
- Parallélisme de la lèvre inférieure avec le bord libre des incisives et des canines maxillaires.
- L'alignement des collets.
- De profil on peut apprécier l'inclinaison des faces vestibulaires des incisives.

2.2 Examen endobuccal

2.2.1 État de santé bucco-dentaire

C'est après avoir effectué un examen exobuccal complet que l'on peut commencer l'examen endobuccal.

Il débute par l'examen de l'état de santé bucco-dentaire du patient à travers 3 points.

Le premier est l'évaluation du contrôle de plaque, l'indice de Silness and Loe est généralement utilisé. ⁶

Ensuite l'évaluation du parodonte : le morphotype ⁷ et la hauteur de gencive attachée, la santé parodontale en recherchant des zones d'inflammation, les freins et les brides.

Enfin un bilan carieux doit être effectué. Le dépistage des lésions carieuses et l'évaluation des soins en présence permettent de déterminer le Risque Carieux Individuel (RCI) du patient. ⁸

2.2.2 Examen intra-arcade

L'examen intra-arcade a lieu avant l'examen inter-arcade. Il consiste à analyser les arcades dentaires en elle-même sans prendre en compte leur relation.

Cela permet d'établir la formule dentaire, le stade de la dentition et donc l'âge dentaire du patient qui est important de prendre en considération lors de l'établissement du diagnostic.

Il faut également rechercher la présence de dystopies dentaires qui sont des anomalies d'éruption des dents.

L'examen intra-arcade continue par l'analyse de l'orientation des procès alvéolaires et la forme des arcades ainsi que leur symétrie : en U, en V, en lyre.
Il se termine par l'examen des courbes occlusales de Spee et de Wilson.

2.2.3 Examen inter-arcade

Il se divise en 2 parties : un examen statique et un examen cinétique.

Pour chaque partie, l'analyse s'effectuera dans les 3 sens de l'espace : le sens transversal, le sens sagittal et le sens vertical.

En statique :

- Dans le sens transversal il faut observer :
 - L'alignement ou non des points inter-incisifs.
 - Une anomalie de type occlusion en bout à bout, inversée ou en ciseaux (Brodie).
- Dans le sens vertical :
 - Examen du recouvrement à la fois antérieur et latéral.
- Dans le sens sagittal :
 - Les rapports molaires (classe d'Angle).
 - Les rapports canins.
 - Le surplomb incisif.

En cinétique, il faut vérifier en priorité la correspondance entre l'occlusion d'intercuspitation maximale (OIM) et l'occlusion en relation centrée (ORC) puis analyser les mouvements de propulsion et de latéralité (fonction canine).

2.3 Signes radiologiques

La radiographie panoramique est un examen très important car elle donne rapidement une idée générale des pathologies dentaires et principalement les anomalies de nombre telles que les agénésies, les dents incluses et dans certains cas, les dents surnuméraires.⁹

2.4 Bilan des fonctions

2.2.1 Évaluation de la musculature au repos

L'examen de la langue et des lèvres est important, en effet une anomalie de posture ou de volume de ces dernières peut engendrer des anomalies multiples (béance, malpositions dentaires...).

La position des lèvres, leur forme et leur aspect ainsi que leur tonicité sont des points essentiels qu'il faut analyser.

Au repos la langue doit être positionnée au palais.

Certaines dysmorphoses ont pour origine les muscles péri-oraux, ainsi toute contracture doit être notifiée.

2.2.2 La ventilation

C'est une fonction vitale. Lorsqu'elle est normale, la ventilation est nasale, diurne et nocturne. Pour cela, l'environnement musculaire doit être équilibré au repos, la langue positionnée au palais, et les lèvres jointes sans effort.

Lors de l'examen clinique certains signes exobuccaux et endobuccaux indiquent la présence d'un ventilateur oral.

Ces signes sont regroupés sous le terme de « faciès adénoïdien », entre autres : visage allongé, plat, inexpressif, yeux cernés.

La ventilation orale est un facteur de risque de développement du syndrome d'apnées hypopnées obstructives du sommeil (SAHOS).

Au niveau de l'interrogatoire il faut donc rechercher :

- La présence d'allergies
- D'antécédents ORL
- De ronflements ou encore de troubles du sommeil
- Un syndrome d'apnées hypopnées obstructives du sommeil.

Au niveau exobuccal :

- Une posture céphalique en extension
- Un faciès adénoïdien comme vu précédemment.

Au niveau endobuccal :

- Un palais étroit et profond
- Une gingivite antérieure
- Une langue basse.



Figure 1 : enfant présentant un faciès adénoïdien

2.2.3 La déglutition

Chez un patient mature, la déglutition s'effectue arcades en occlusion et sans contraction des muscles péri-oraux.

Elle est dite atypique lorsqu'un patient, après 7 ans, contracte les muscles labiaux et jugaux et interpositionne sa langue entre les arcades en inoclusion.

2.2.4 La phonation

Il faudra rechercher à l'examen clinique une interposition ou une pulsion linguale qui sera signe d'un problème.

L'étude de la prononciation de certaines syllabes est recommandée en cas de doute.

2.2.5 La mastication

La mastication physiologique est unilatérale alternée. A l'interrogatoire il faut rechercher la présence ou non d'un côté préférentiel de mastication.

Lors de l'examen endobuccal la présence de facettes d'usures localisées à un seul côté est un signe de mastication unilatérale non alternée.

Toute asymétrie est susceptible de traduire une mastication unilatérale dominante.

2.2.6 Recherche de parafonction

Une parafonction est définie comme un comportement répétitif et pulsionnel dont la réalisation n'apporte rien à l'économie du sujet.¹⁰

Il faut donc rechercher entre autres :

- La succion non nutritive (digitale, objet...)
- L'onychophagie
- Le bruxisme
- L'aspiration labiale ou jugale
- La tétée labiale ou linguale

2.2.7 La dynamique mandibulaire

L'examen clinique se termine par un examen des ATM (Articulation Temporo-Mandibulaire), à la recherche de signes ou de présence d'un dysfonctionnement temporo-mandibulaire.

Si la présence est avérée, il faut noter l'intensité, la survenue et l'évolution à travers 3 points :

- Bruits : claquements ou crépitements.
- Algies : douleurs musculaires ou articulaires.
- Dyscinésie mandibulaire : examen des mouvements d'ouverture-fermeture, amplitude, déviation ou déflexion.

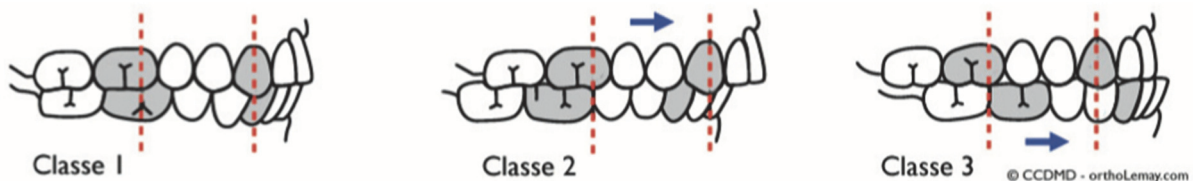
II. Établissement du diagnostic

Le but principal du diagnostic est d'amener à une prise de décision thérapeutique, à travers 3 questions : Doit-on le traiter ? Doit-on le traiter immédiatement ? Faut-il attendre pour prendre la décision ? ¹¹

1. Diagnostic dento-squelettique

1.1 Sens sagittal

Les anomalies sagittales sont caractérisées par un décalage antéropostérieur des bases ou des arcades maxillaires et mandibulaires entre elles, et représentent la plus grande partie des anomalies traitées en orthopédie dento-faciale.



Elles sont extrêmement polymorphes et sont généralement classées grâce à la classification d'Angle qui définit le décalage occlusal observé en OIM. ¹²

La normocclusion est donc représentée par la classe I qui correspond à une position mésiale de la première molaire mandibulaire d'une demi-cuspide par rapport à la première molaire maxillaire.

Il ne faut pas oublier cependant que cette classification n'est que le reflet de l'association du décalage squelettique et des compensations alvéolaires qui se sont développées en fonction de l'environnement musculaire et fonctionnel du patient. ¹³

1.1.1 Classe II, division 1

Pour toutes les classes 2, l'arcade mandibulaire est en distal par rapport à l'arcade maxillaire. La première molaire mandibulaire s'engrène avec la première molaire maxillaire en arrière de sa position normale, c'est la classe II molaire et la canine mandibulaire est en distocclusion, c'est la classe II canine.

Les classes 2.1 sont les plus fréquentes des malocclusions sagittales. Le préjudice esthétique est variable. Généralement on observe une position rétrusive du menton.

Les incisives maxillaires, projetées en avant, exposent le patient à un risque accru de traumatisme, d'où l'importance d'une prise en charge précoce.

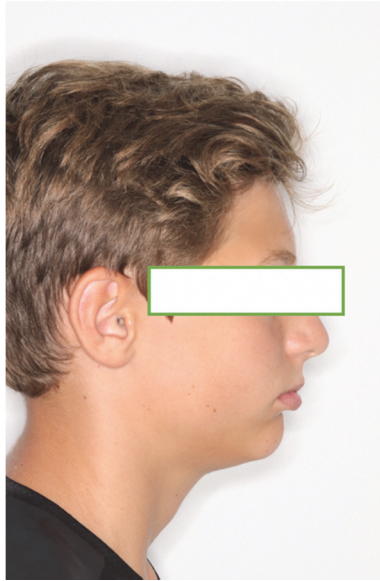


Figure 3 : patient jeune présentant un profil de classe II

Au niveau clinique, les classes II division 1 présentent une arcade maxillaire étroite et des incisives protrusives. Il est souvent associé des dysfonctions labiales et une tendance à l'obstruction nasale.

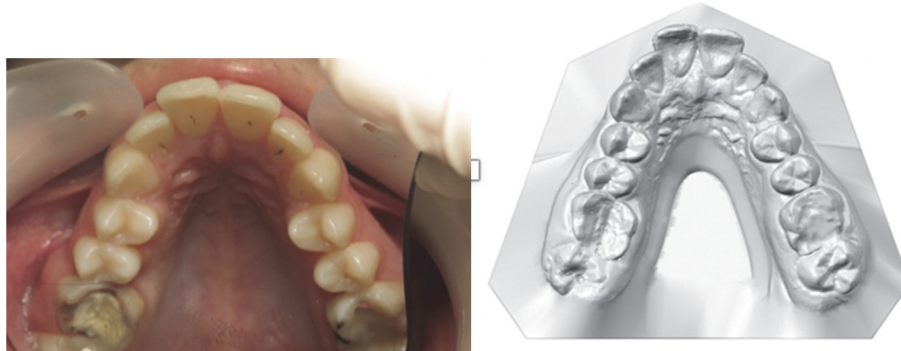


Figure 4 : arcade maxillaire étroite et profondeur du palais

En résumé, les classes II division 1 sont définies par une distocclusion de l'arcade mandibulaire et une augmentation du surplomb incisif.

Le surplomb est considéré comme augmenté dès qu'il dépasse 2 mm et est souvent associé à une vestibuloversion des incisives maxillaires.

Au niveau exobuccal le patient présente généralement :

- Un profil convexe qui traduit le décalage squelettique.
- Une distance cervicomentonnière diminuée
- Un menton le plus souvent rétrusif.
- Une perturbation des relations labiales notamment une rétrochélilie inférieure due au trouble occlusal et aux dysfonctions.¹⁴

Au niveau endobuccal le signe pathognomique est la vestibuloversion des incisives maxillaires.

Lorsque le surplomb est très augmenté, il peut exister une interposition de la lèvre inférieure entre les incisives maxillaires et mandibulaires, ce qui entretient la malocclusion.

Un surplomb important peut également être observé dans des Classes I d'angle, il est généralement causé par des parafunctions de type succion (digitale notamment).

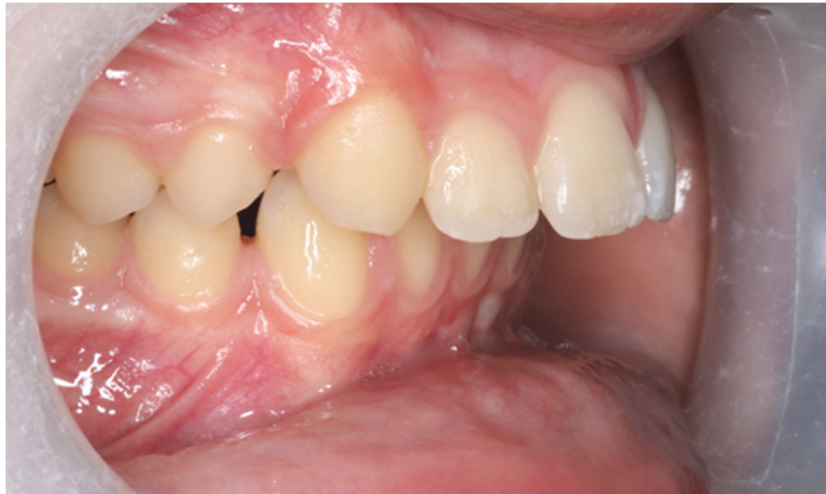

Figure 5 : Surplomb incisif très augmenté et vestibuloverision des incisives maxillaires

1.1.2 Classe II division 2

Ces malocclusions sont moins fréquentes que les classes II, 1. Comme les classes II, 1 elles sont caractérisées par une position distale de l'arcade mandibulaire par rapport à l'arcade maxillaire. Cependant dans cette version, les incisives maxillaires sont palatoversées et le recouvrement incisif est augmenté. ¹⁵

Ce schéma occlusal est souvent accompagné d'une hypodivergence mandibulaire et d'une hypertonie musculaire.

Cette malocclusion présente un risque parodontal important et peut causer un dysfonctionnement temporomandibulaire.

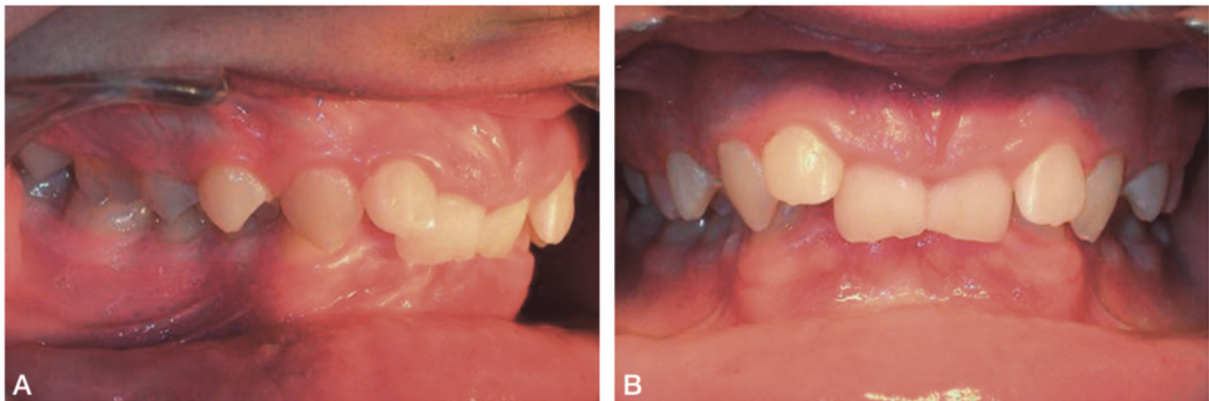


Figure 6 : Occlusion de classe II, 2 photographies endobuccales droite et face

L'examen exobuccal révèle :

- De face :
 - Un visage plutôt carré.
 - Une diminution de l'étage inférieur.
 - Une lèvre supérieure fine et courte.
 - Une lèvre inférieure possiblement ourlée et un sillon labio-mentonnier marqué.
 - Un sourire gingival causé par l'égression des incisives maxillaire.

- De profil :
 - Un profil sous-nasal relativement concave.
 - Un étage inférieur généralement diminué.
 - Un angle goniale fermé.

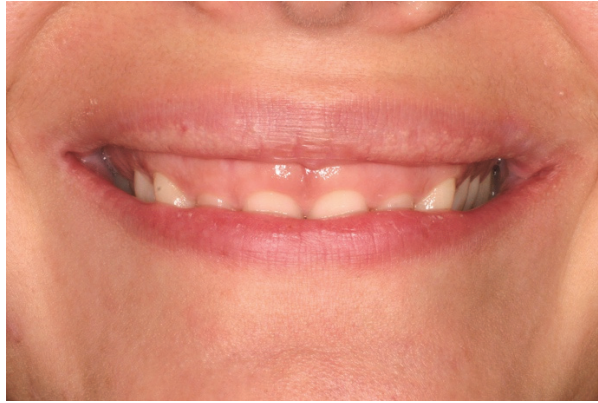

Figure 7 : sourire gingival chez une patiente adulte présentant une classe II, 2

Au niveau endobuccal :

- Palais profond.
- Arcade maxillaire plutôt carrée, souvent associée à une discordance de forme entre les 2 arcades.
- Une palatoversion pouvant toucher 2, 3 ou 4 incisives maxillaires.
- Un recouvrement très augmenté.¹⁶

1.1.3 Classe III

C'est une anomalie définie par une position trop antérieure de la base ou de l'arcade mandibulaire par rapport au maxillaire ou à l'arcade maxillaire.

La classe III squelettique et la classe III occlusale sont très souvent associées et le préjudice esthétique est souvent important.

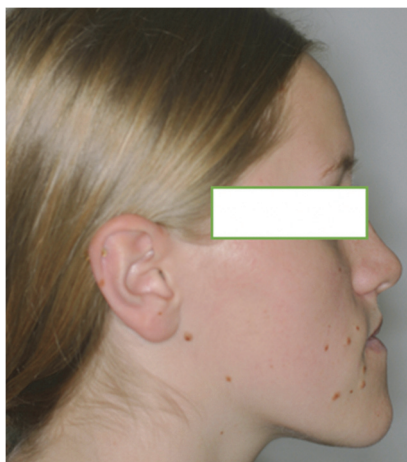


Figure 8 : Photographies exobuccales de face et de profil d'un patient classe III

L'examen exobuccal montre :

- De face :
 - Prochélie de la lèvre inférieure.
 - Projection de l'éminence mentonnière.
 - Aplasie de la face supérieure.
- De profil :
 - Profil général plat, ou concave.
 - Position rétruse du maxillaire ou protusive de la mandibule.
 - Ouverture de l'angle naso-labial.
 - Inversion des rapports labiaux.

Au niveau endobuccal, les signes cliniques les plus fréquemment observés sont :

- Une occlusion antérieure inversée ou en bout à bout.
- Une classe III d'Angle.
- Une linguoversion des incisives mandibulaires.
- Une vestibuloversion des incisives maxillaires.
- Présence d'encombrements.

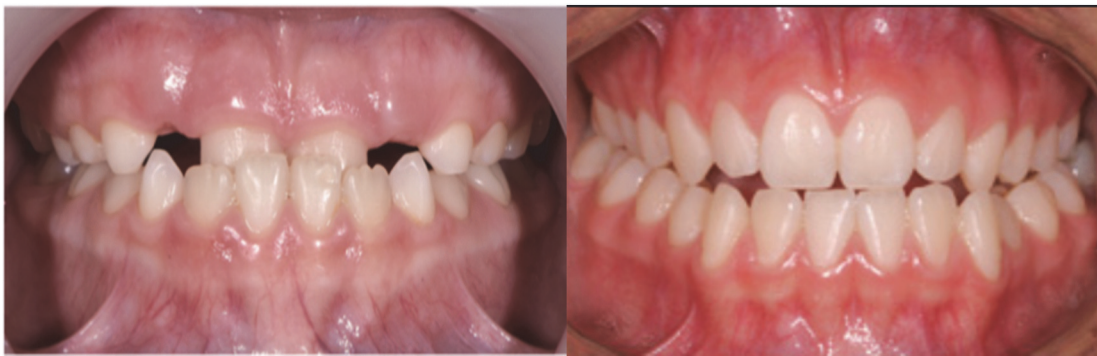

Figure 9 : Photographies endobuccales de face, occlusion antérieure inversée (A), bout à bout incisif (B)

Il est également important de réaliser une manœuvre de De Nevrezé pour rechercher la possibilité d'un recul mandibulaire en relation centrée (RC) et ainsi dépister un proglissement mandibulaire.¹⁷

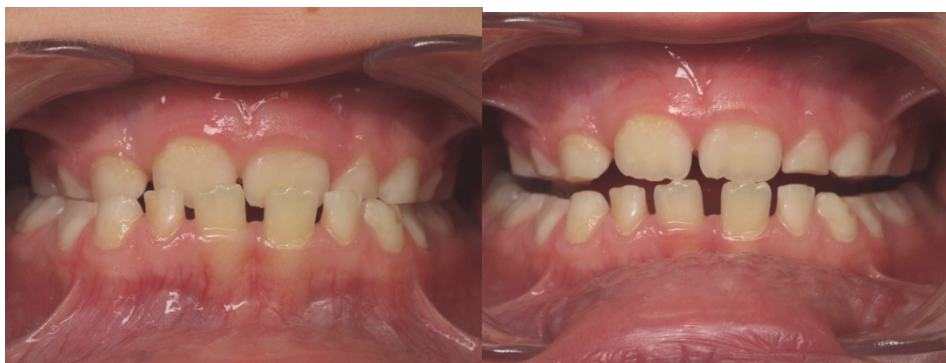

Figure 10 : mise en RC → manœuvre de De Nevrezé

L'étude du différentiel OIM/ORC permet de différencier l'origine structurale ou cinétique de la malocclusion. Si le patient présente un prognathisme mandibulaire, les signes endobuccaux et exobuccaux seront atténués en relation centrée.

Lorsque la mise en RC ne donne rien, il existe 2 cas de figure différents :

- En présence d'une classe I molaire, l'occlusion inversée antérieure est le plus souvent causée par une anomalie d'éruption appelée « rendez-vous manqué ».
- En présence d'une classe III molaire, cela témoigne le plus souvent d'une classe III squelettique.

1.2 Sens transversal

Les anomalies du sens transversal sont fréquentes et d'apparition précoce. Elles sont majoritairement représentées par un déficit du maxillaire.¹⁸

Ces anomalies nécessitent une prise en charge précoce car elles sont directement liées au contexte fonctionnel et particulièrement au trouble de la ventilation.

Les thérapeutiques concernent principalement le maxillaire.

Lorsque ces anomalies concernent les bases, on parle d'endognathie (par défaut) ou d'exognathie (par excès). La plus fréquente est l'endognathie maxillaire.

Lorsqu'elles sont alvéolaires, selon l'orientation des procès alvéolaires on parle d'endoalvéolie ou d'exoalvéolie.

Une occlusion normale dans le sens transversal correspond à une arcade maxillaire qui circonscrit l'arcade mandibulaire où les cuspides palatines maxillaires s'engrènent avec les fosses mandibulaires.

1.2.1 Occlusion inversée unilatérale

L'arcade maxillaire est en dedans par rapport à l'arcade mandibulaire au niveau des secteurs latéraux. Ce sont donc les cuspides vestibulaires des dents maxillaires qui rentrent dans les fosses mandibulaires.

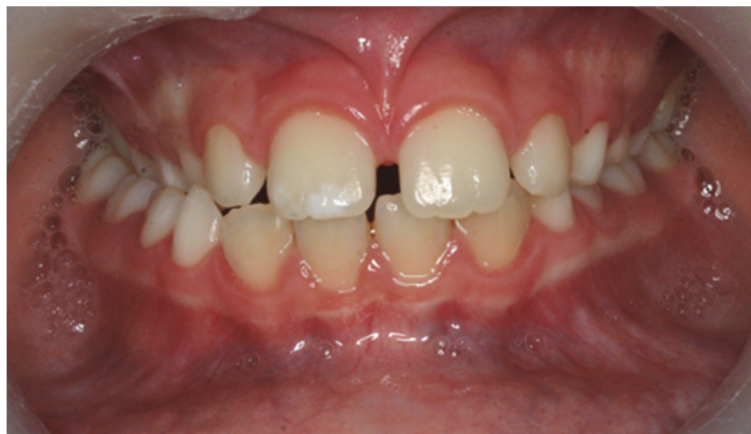

Figure 11 : Occlusion inversée d'un secteur latéral

Cette occlusion correspond à une insuffisance maxillaire par rapport à la mandibule et peut être due à une endognathie/endoalvéolie maxillaire ou à une exognathie/exoalvéolie mandibulaire.

L'occlusion inversée unilatérale est définie par des contacts inversés au niveau d'un seul secteur latéral.

Généralement les points inter-incisifs ne correspondent pas. Dans ce cas-là, il faut impérativement rechercher une anomalie de centrage mandibulaire en mettant le patient en RC. Cette différence entre OIM et RC s'explique par la présence de prématurités qui poussent le patient à dévier la mandibule pour trouver une OIM mieux calée. Le développement squelettique est donc le plus souvent normal.

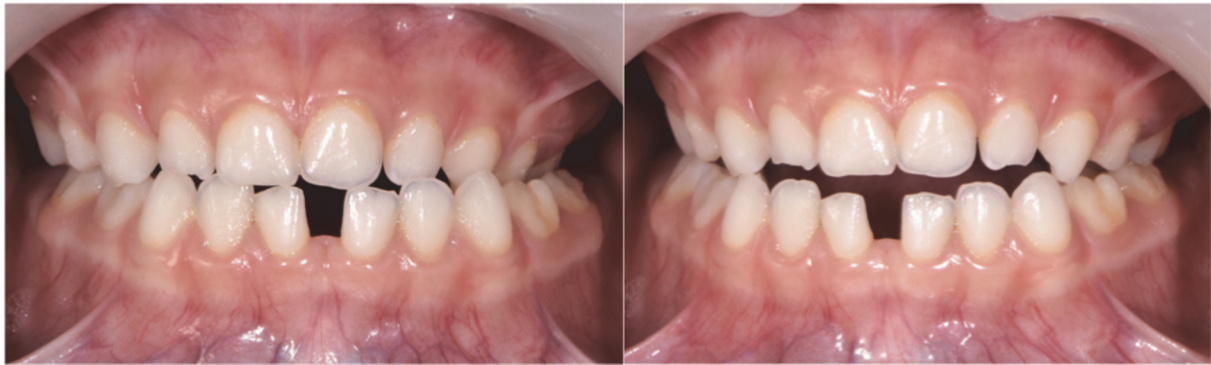

Figure 12 : latérodéviatation mandibulaire, OIM à gauche et RC à droite = Manœuvre de De Nevrezé

Lorsque cette occlusion est associée à une asymétrie de l'arcade maxillaire ou mandibulaire, il n'existe aucune différence entre l'OIM et l'ORC. L'anomalie n'est pas cinétique.

1.2.2 Occlusion latérale inversée bilatérale

L'occlusion inversée bilatérale est définie par des contacts inversés au niveau des deux secteurs latéraux. L'occlusion peut être en bout à bout ou totalement inversée. Les points inter-incisifs sont alignés. Le menton est donc centré sur le plan sagittal médian (PSM).

Cette anomalie est le plus souvent liée à une insuffisance transversale du maxillaire c'est pourquoi lors de l'examen exobuccal le patient présente un aspect de maxillaire étroit. Cela est confirmé par la présence de corridors noirs visibles lors du sourire.

Le défaut de développement transversal engendre souvent la présence d'encombrements maxillaires.

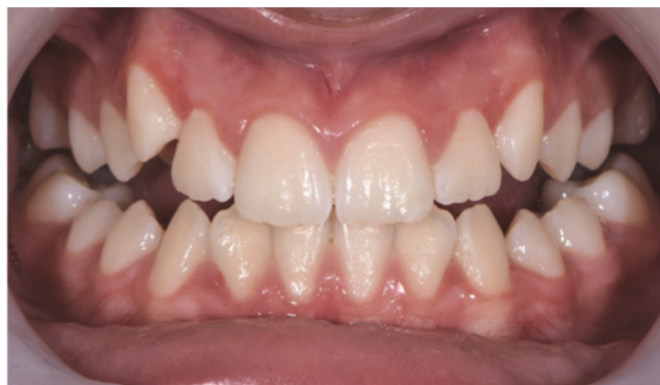

Figure 13 : occlusion inversée postérieure bilatérale chez l'adulte

1.3 Sens vertical

La dimension verticale est étroitement liée aux phénomènes de croissance et à l'environnement musculaire du patient. ¹⁹

Les anomalies verticales peuvent être des troubles squelettiques, on parlera donc d'hyperdivergence ou d'hypodivergence selon Schudy.

Les anomalies alvéolaires sont la plupart du temps désignées par leurs répercussions sur l'occlusion : la supraclusion ou l'infraclusion. Ces termes définissent l'excès ou l'insuffisance de recouvrement. Un recouvrement normal est estimé à un tiers de la hauteur de l'incisive centrale mandibulaire, c'est-à-dire de 3 à 3,5mm.

1.3.1 Anomalies squelettiques

Les notions d'hyperdivergence ou d'hypodivergence définissent les anomalies par une approche angulaire. Elles utilisent l'inclinaison du plan mandibulaire par rapport à la base du crâne.

L'hyperdivergence mandibulaire se révèle dès l'examen clinique, au niveau exobuccal :

- Un visage allongé.
- Une augmentation de l'étage inférieur.
- Un effacement des plis faciaux.
- Une béance labiale ou une fermeture forcée.
- Un faciès adénoïdien fréquemment rencontré.
- Une inclinaison du plan mandibulaire augmenté.
- Un angle goniale ouvert.

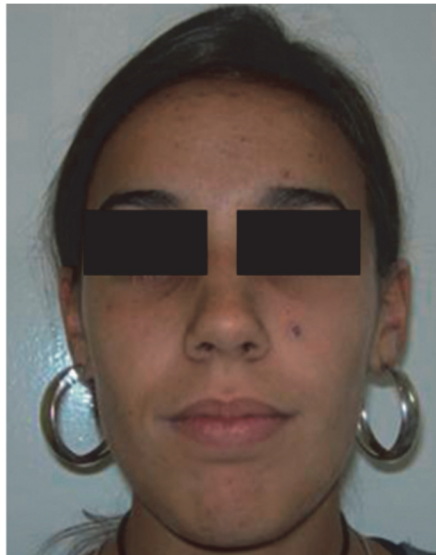

Figure 14 : occlusion labiale forcée (contraction du muscle mentonnier)

L'examen endobuccal révèle :

- Un palais profond.
- Une infraclusion incisive (voir une béance) car le recouvrement est généralement diminué chez l'hyperdivergent.
- Une occlusion normale ou une supraclusion dues à des compensations alvéolaires.

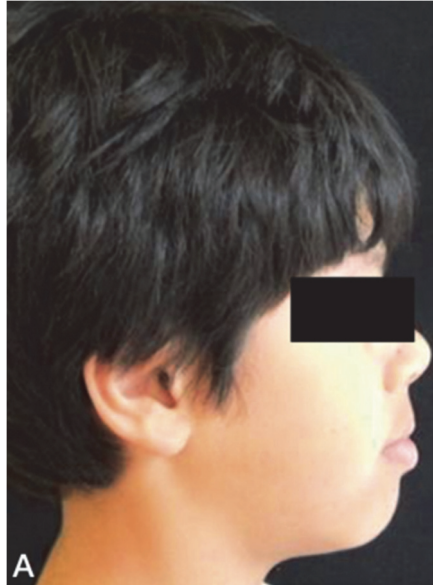

Figure 15 : patient enfant hyperdivergent

Pour l'hypodivergence, l'examen clinique révèle des signes opposés à l'hyperdivergence.

Au niveau exobuccal, elle se révèle par la diminution de la dimension verticale antérieure :

- Une face large avec une insuffisance de développement vertical.
- Une diminution de l'étage inférieur.
- Une accentuation des plis faciaux (surtout du labiomentonnier).
- Un angle goniale fermé.

Au niveau endobuccal :

- Une voûte palatine plutôt large et plate.
- Une supraclusion incisive le plus souvent sauf en présence de dysfonctions ou de para-fonctions (type succion digitale) et une béance peut exister.

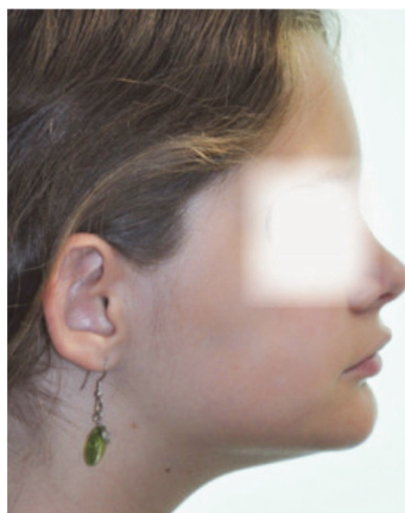


Figure 16 : patient enfant hypodivergent

1.3.2 Anomalies dentoalvéolaires et occlusales

Ce sont les variations du recouvrement qui révèlent généralement ces anomalies.

L'amplitude normale de recouvrement varie entre 2 et 3 mm (pouvant même aller jusqu'à 4 mm).²⁰

L'infraclusion correspond donc à une situation où les molaires sont en contact et les incisives en bout à bout.

Il est important lorsqu'on rencontre cette anomalie d'effectuer le diagnostic différentiel entre béance fonctionnelle et béance squelettique. Pour cela il faut analyser :

- L'étendue de la béance, lorsqu'elle dépasse les canines, il faut suspecter une origine squelettique.
- L'inclinaison des incisives, une vestibuloversion des incisives s'explique souvent par une anomalie fonctionnelle de type pulsion linguale.
- Une béance squelettique est généralement associée à une hyperdivergence squelettique.
- Les béances fonctionnelles sont plus rapidement visibles (denture temporaire) que les béances squelettiques.

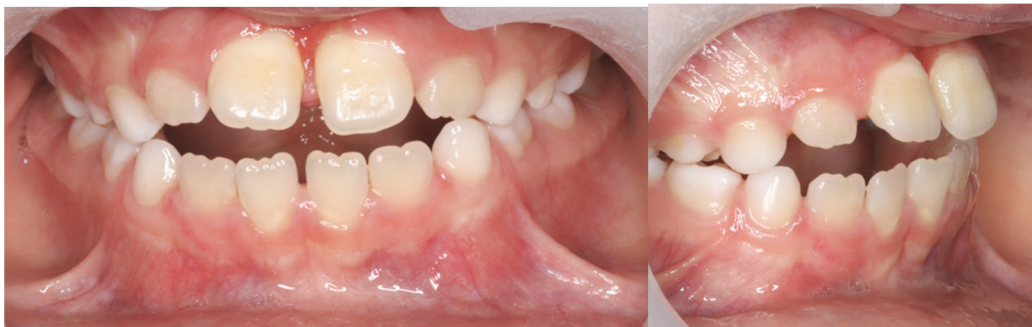

Figure 17 : Béance fonctionnelle en denture temporaire

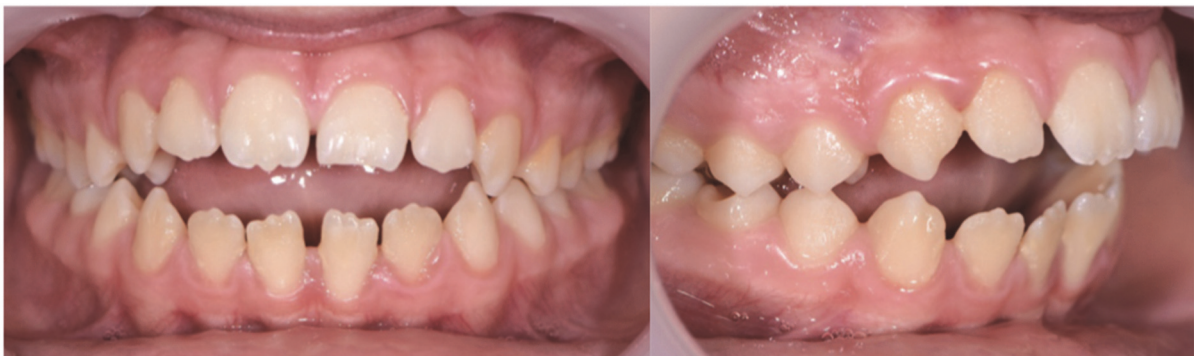

Figure 18 : Béance squelettique chez un patient adulte jeune

La supraclusion incisive est quant à elle le plus souvent en rapport avec une hypodivergence mandibulaire mais elle peut être aussi rencontrée chez des patients mésodivergents ou hypodivergents.

Elle est définie par une augmentation du recouvrement incisif et est souvent associée à la classe II.

La cause de la supraclusion doit être identifiée. C'est l'analyse du sourire qui le permet.

Si le sourire est gingival, alors la supraclusion est due à un développement excessif des procès alvéolaires des incisives maxillaires.

Si le positionnement des incisives maxillaires semble correct lors du sourire, alors ce sont soit les incisives mandibulaires soit un manque de développement des procès alvéolaires postérieurs, fréquent chez les hypodivergents.

Cette anomalie peut être basale ou fonctionnelle. Lorsqu'elle est fonctionnelle, elle est le plus souvent causée par une hypertonicité des muscles masticateurs. Dans des cas de supraclusion sévère, une atteinte parodontale peut être observée due à des morsures répétées.

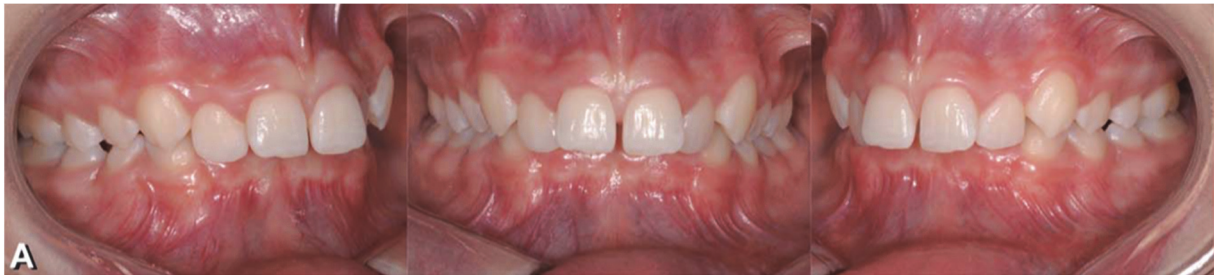

Figure 19 : supraclusion totale chez une patiente jeune (13 ans)

2. Diagnostic radiologique

2.1 Agénésies dentaires

L'agénésie dentaire se définit par l'absence congénitale d'une unité dentaire ²¹. Il en existe plusieurs formes qui peuvent toucher un nombre plus ou moins important de dents.

L'hypodontie concerne l'absence de 2 à 6 dents, l'oligodontie l'absence de plus de 6 dents et enfin l'anodontie, l'absence de toutes les dents.

L'agénésie la plus fréquemment rencontrée est celle des 3èmes molaires, suivie de celle des incisives latérales maxillaires. Cette dernière, de sa situation en secteur esthétique, entraînera forcément une collaboration entre omnipraticien et spécialiste.

Le signe clinique le plus fréquent est la persistance d'une dent temporaire sans malposition après l'âge normal de la chute et la non présence de la dent permanente sur arcade.

La radiographie panoramique permet de confirmer le diagnostic d'agénésie.

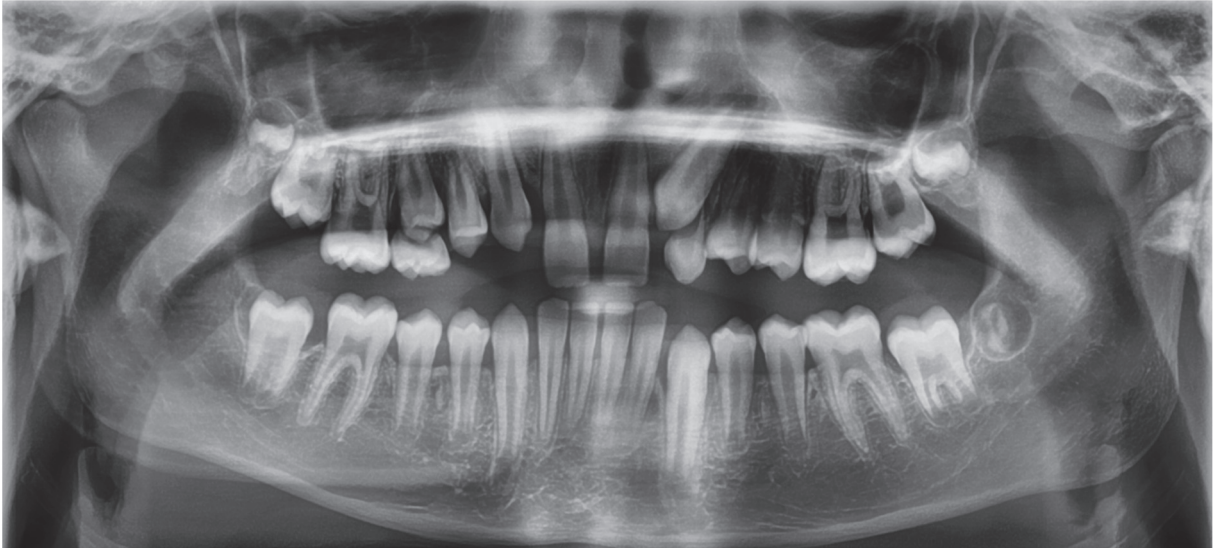

Figure 20 : Radiographie panoramique montrant l'agénésie de 12 et 22 en denture mixte

2.2 Inclusions dentaires

Une dent incluse est définie comme étant retenue dans le maxillaire au-delà de sa date normale d'éruption, entourée de son sac péri-coronaire et sans communication avec la cavité buccale ²².

La prévalence de l'inclusion dentaire avoisinerait les 20% et concerne le plus souvent les 3^{ème} molaires, la thérapeutique dans ce cas-là est le plus souvent l'avulsion.

En revanche quand l'inclusion concerne d'autres dents, comme les canines, plus la prise en charge thérapeutique s'effectue tardivement plus elle sera complexe. D'où l'importance de poser un diagnostic le plus précocement possible.

Les signes cliniques sont très proches de ceux observés dans les cas d'agénésies : absence de la dent permanente sur arcade retenue dans l'os alvéolaire avec persistance ou non de la dent temporaire. C'est pourquoi l'examen radiologique permet de préciser le diagnostic différentiel.

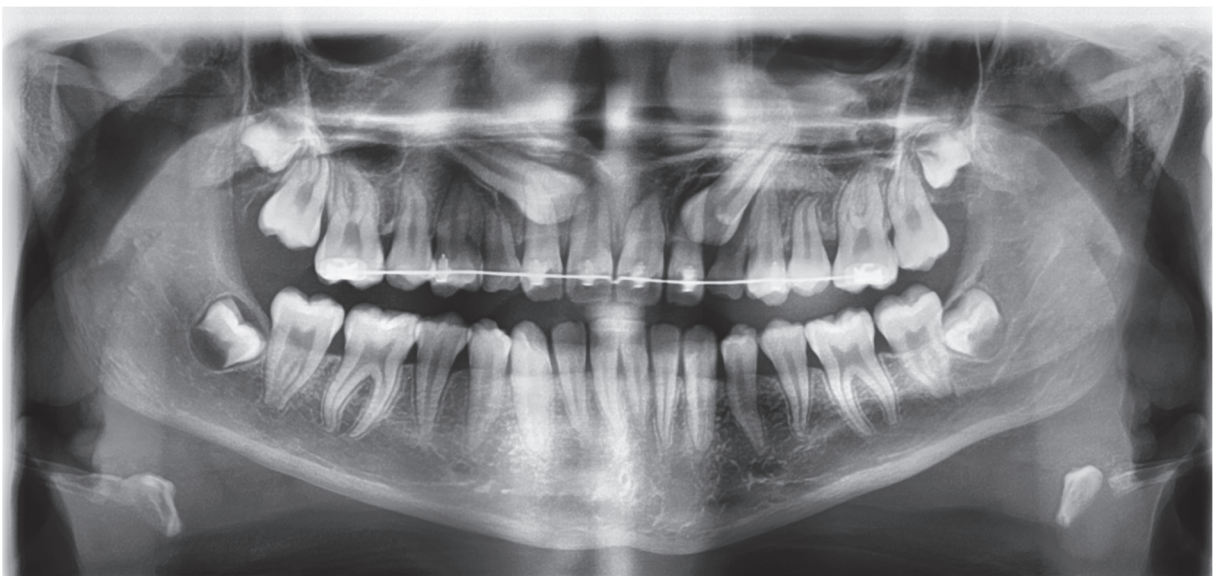


Figure 21 : radiographie panoramique montrant l'inclusion de 13 et 23

2.3 Dents surnuméraires

Cette anomalie correspond à un excès du nombre de dents. Cela entraîne parfois la persistance de la dent temporaire sur arcade ainsi que le retard d'évolution de la dent permanente.

L'examen radiologique permettra de vérifier si la dent permanente sous-jacente est présente.

23

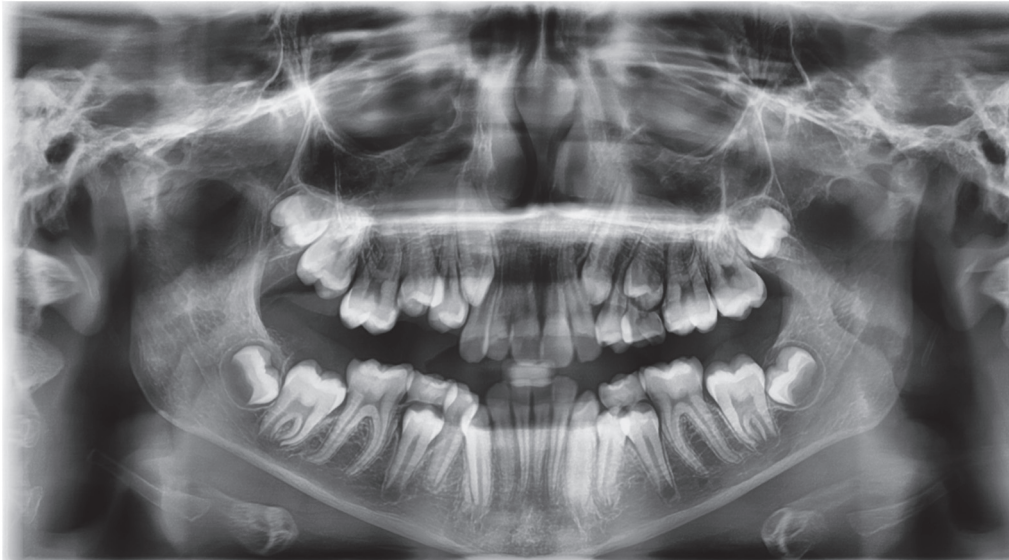

Figure 22 : radiographie panoramique montrant une dent surnuméraire entre 11 et 12

2.4 Signes d'encombrement

L'encombrement se définit comme une disproportion entre la somme des diamètres mésio-distaux des dents et le périmètre des arcades correspondantes.

La radiographie panoramique peut mettre en évidence des canines maxillaires bloquées ainsi que des incisives latérales maxillaires en bouquet : on parle de signe de Quintero.

Radiologiquement, l'axe des canines est plus ou moins orienté en mésial, appuyant sur les racines des incisives latérales. C'est un signe évident d'un encombrement important.²⁴

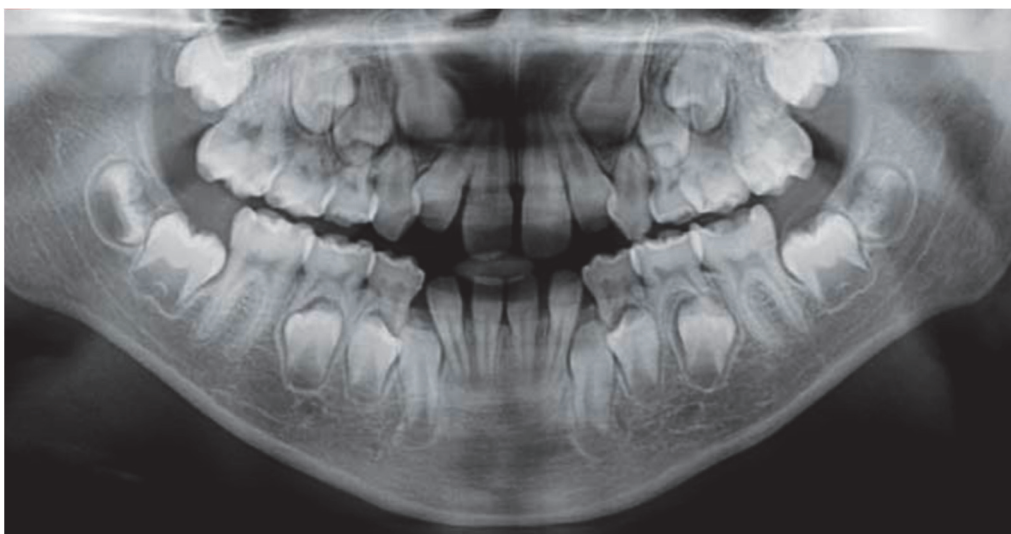


Figure 23 : radiographie panoramique présentant le signe de Quintero

3. Diagnostic fonctionnel

3.1 La ventilation orale

Lorsque la ventilation est orale, elle est dysfonctionnelle. Elle entraîne des perturbations des autres fonctions oro-faciales mais aussi de la posture céphalique. La morphogénèse cranio-faciale et générale de l'enfant est perturbée²⁵. On parle de spirale dysmorpho-fonctionnelle.

Il est donc très important de repérer les signes évocateurs de ventilation orale et cela le plus précocement possible.

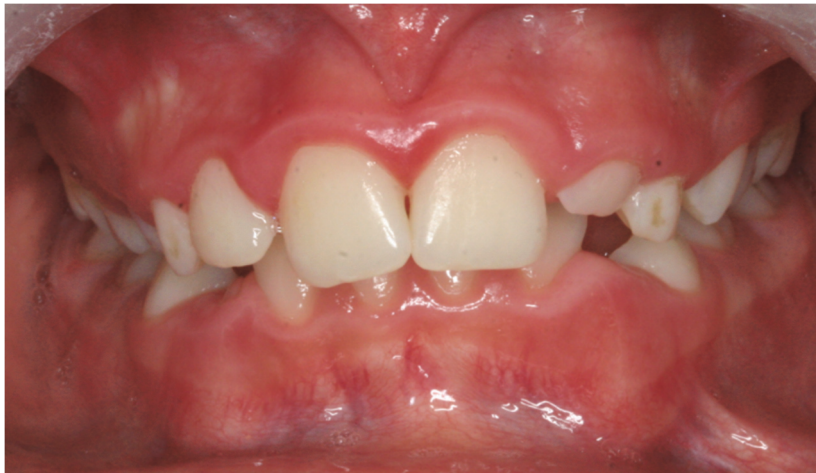

Figure 24 : gingivite antérieure causée par une ventilation orale chez un enfant

Pour affirmer ces signes cliniques il est important d'avoir recours à des tests fonctionnels qui donneront une certitude :

- Le test du miroir de Glatzel qui évalue la perméabilité nasale en plaçant un miroir sous les narines afin d'observer ou non la présence de taches de buées sur le miroir (taille et symétrie).
- Le test de Rosenthal qui analyse la capacité du patient à respirer par le nez. Le patient doit respirer lentement et amplement bouche fermée 10 à 15 fois, s'il ouvre la bouche avant la fin ou si son pouls augmente, le test est positif.
- Le test narinaire de Gudin dans lequel il faut boucher les narines du patient pendant 2 secondes après cela les narines s'ouvrent et battent, si ce n'est pas le cas, le test est positif.

Si un doute persiste l'examen radiographique peut également montrer des signes confirmant la ventilation orale.

La téléradiographie de profil permet d'observer le volume des voies aériennes supérieures, un faible volume peut être le signe d'une ventilation orale.

La téléradiographie de face peut montrer une déviation de la cloison nasale favorisant la respiration nasale.

3.2 La déglutition primaire

Selon Fournier ²⁶ l'acquisition de la déglutition secondaire doit se faire à partir de 3 ans quand la denture temporaire est complète. Si ce n'est pas le cas, le risque de persistance d'une déglutition primaire à long terme est très important.

Il faut donc rechercher les signes d'une déglutition dysfonctionnelle.

A l'interrogatoire le signe le plus fréquent est la présence d'une succion digitale ou labiale.

La déglutition atypique entraîne des conséquences dentoalvéolaires :

- Une infraclusion antérieure ou latérale.
- Un surplomb antérieur.

Comme pour la ventilation, certains tests cliniques permettent de préciser le diagnostic de déglutition dysfonctionnelle :

- La présence de contractions des muscles péri-oraux lors de la déglutition.
- L'interposition linguale.

3.3 La phonation dysfonctionnelle

La langue et sa posture ont un rôle prépondérant dans la phonation.

Différents signes vont montrer une dysfonction de la phonation.

Lors de l'examen clinique, le patient prononce des mots simples. Il faut analyser la posture de la langue ainsi que la présence de sigmatismes qui sont des troubles audibles de la prononciation des consonnes. ²⁷

3.4 La mastication unilatérale

La mastication correspond à la première phase de la digestion.

Une dysfonction masticatoire peut se manifester de différentes manières.

Il faut rechercher à l'interrogatoire un côté mastiquant préférentiel ou la présence de douleurs lors de la mastication.

L'examen clinique endobuccal peut révéler des zones usures dentaires asymétriques.

Enfin l'observation de la mastication donne des informations sur une alternance du cycle masticatoire ou non.

Le syndrome de mastication unilatérale dominante est une dysfonction masticatoire fréquente :

- Cela peut engendrer chez l'enfant une croissance asymétrique. ²⁸
- Le côté sollicité sera visible car c'est celui qui nécessitera le plus faible abaissement de la mandibule. Une classe II subdivision est souvent le signe clinique d'une mastication unilatérale : le côté de classe II étant le côté préférentiel.

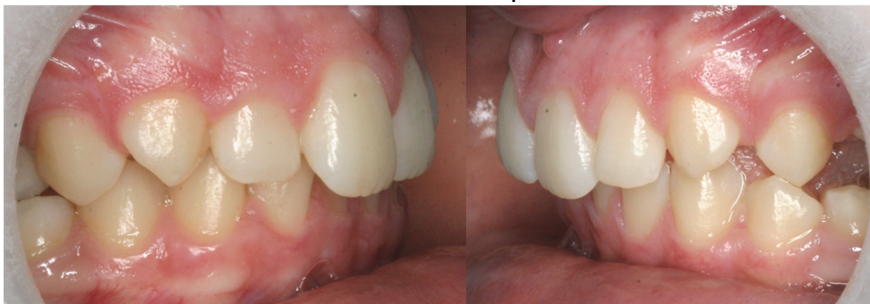

Figure 25 : Classe II subdivision gauche chez un enfant présentant une mastication unilatérale gauche

Il existe également des perturbations de la mastication :

- Manifestées par une diminution de la puissance masticatoire ou par un changement dans le cycle masticatoire.
- Les causes sont nombreuses : troubles du système neuromusculaire, dysfonctions de l'appareil manducateur, causes dentaires ou occlusales.

3.5 Recherche de parafunctions

La succion est la parafunction ayant le plus de répercussions sur l'environnement dentoalvéolaire de l'enfant. Il existe différentes formes qui sont regroupées sous le terme habitudes de succion non nutritive (HSNN). La forme la plus fréquemment rencontrée est la succion digitale mais il existe aussi la succion d'un objet (tétine), de la langue ou de la lèvre inférieure.

Les conséquences d'une succion concernent les structures alvéolodentaires et principalement au maxillaire. Une béance, une proalvéolie maxillaire, un surplomb sont les signes les plus fréquemment rencontrés.²⁹

D'autres parafunctions peuvent être rencontrées comme l'onychophagie ou le bruxisme mais entraînent moins de répercussions et donc moins de nécessités de prise en charge précoce de l'enfant.

III. Décision d'orientation chez un spécialiste en fonction de l'âge

1. Anomalies nécessitant une prise en charge réalisable par l'omnipraticien

1.1 Chez le très jeune enfant de 0 à 6 ans

En premier lieu, l'analyse des phénomènes de dentition est primordiale. La comparaison entre l'âge civil et l'âge dentaire permettra de dire si l'éruption a lieu en retard, normalement ou précocement. Ainsi les éventuelles prises en charges seront ajustées à chaque patient.

1.1.1 Prévention des fonctions

A cet âge-là, le patient est en denture temporaire, le plus souvent stable, c'est donc la prévention qui prime. La prévention se définit comme toutes les mesures servant à éviter l'apparition d'une dysmorphose.

L'omnipraticien devra donc être attentif à normaliser toutes les fonctions ou parafunctions qui pourraient avoir des conséquences sur l'établissement ou le maintien d'une dysmorphose pendant la croissance.³⁰

Il faut donc s'assurer d'une ventilation nasale stricte, qui, comme vu précédemment, évite l'apparition de nombreuses dysmorphoses.

L'allaitement maternel, dans les premiers mois, doit également être favorisé avec la tête en position assise, ce qui stimule plus efficacement la croissance mandibulaire.

L'alimentation doit également être plus dure et la mastication unilatérale alternée est encouragée.

Les éventuelles parafunctions, succion du pouce ou d'un objet, interposition de la lèvre inférieure derrière les incisives maxillaires, doivent être supprimées.

1.1.2 Perte prématurée des dents temporaires

La perte est dite prématurée lorsqu'elle intervient plus de 6 mois avant l'âge d'éruption normale de la dent permanente. Cela peut être causé par des problèmes de lésions carieuses ou un traumatisme. Ainsi lorsque la perte prématurée est avérée le praticien devra mettre en place des mainteneurs d'espace afin d'éviter tout encombrement dentaire futur, causé par une éruption non guidée par la dent temporaire.³¹

En effet si cette perte n'est pas compensée cela peut entraîner des répercussions fonctionnelles et esthétiques sur le long terme.

Les traitements conservateurs de la dent temporaire doivent avoir une place de choix. Les extractions précoces, comme vu précédemment, sont souvent sources de problèmes orthodontiques.³²

Le terme mainteneur d'espace englobe les mainteneurs d'espace mis en place lors de la perte prématurée des molaires temporaires mais également les bridges collés ou prothèse partielle amovible qui sont nécessaires lors de la perte de dents en secteur esthétique.

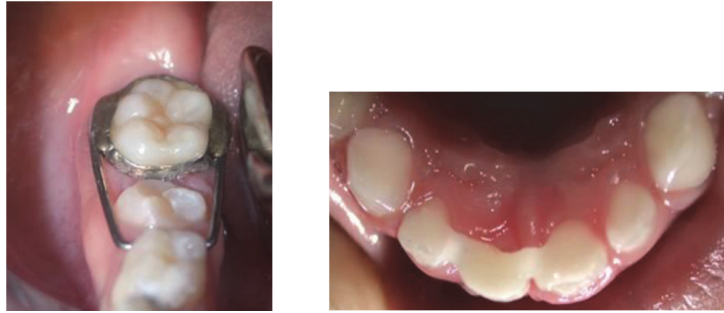

Figure 26 : photographies d'un mainteneur d'espace fixe sur bague dans le secteur postérieur (gauche) et d'un mainteneur d'espace fixe collé dans le secteur antérieur (droite)

1.1.3 Meulages sélectifs

Dans les cas avec un léger inversé d'occlusion, et si une latérodéviation est constatée, la manœuvre de De Nevrezé permet d'objectiver les dents responsables d'interférences occlusales et de réaliser des meulages sélectifs sur les dents afin de recentrer la mandibule.³³

1.2 Chez l'enfant de 6 à 12 ans

Le patient à cet âge-là est en denture mixte. Cette période bien qu'étant une période d'interception, la normalisation des fonctions et la suppression des parafunctions doivent encore être de rigueur.

L'interception initiée en denture mixte permet d'encourager un développement favorable et de limiter la sévérité des malocclusions qui pourraient s'aggraver avec la croissance. D'où l'importance de la précocité de diagnostic des dysmorphoses.³⁴

1.2.1 Meulages des interférences

Comme chez les enfants de 0 à 6 ans, l'omnipraticien pourra effectuer la prise en charge précoce des latérodéviation mandibulaires en meulant les interférences sur les dents temporaires.

C'est également le cas lors des classes III par proglissement mandibulaire où des meulages sont nécessaires.

Si après ces meulages, l'occlusion du patient est corrigée et qu'il ne présente pas d'autres malocclusions ou dysmorphoses, l'orientation vers un spécialiste est inutile, la surveillance sera de rigueur.

1.2.2 Éducation fonctionnelle

Lorsque le patient présente des dysmorphoses causées par des dysfonctions ou des parafunctions, une méthode non mécanique est préconisée. Elle consiste en une éducation fonctionnelle.

C'est une méthode active et progressive qui aide un patient présentant des dysmorphoses causées par des dysfonctions ou des parafunctions.

L'enfant est guidé par le praticien à travers une approche douce expliquant dans un langage simple les effets délétères des parafunctions. Ce dernier peut également orienter le patient vers l'orthophoniste.³⁵

L'intervention mécanique est envisagée si l'enfant ne présente peu ou pas de coopération. En présence d'une succion non nutritive ou d'une dysfonction linguale entraînant une béance, la pose d'un appareil anti-pouce ou anti-langue est alors recommandé. Ce dernier est fixé sur des bagues positionnées sur les premières molaires permanentes.

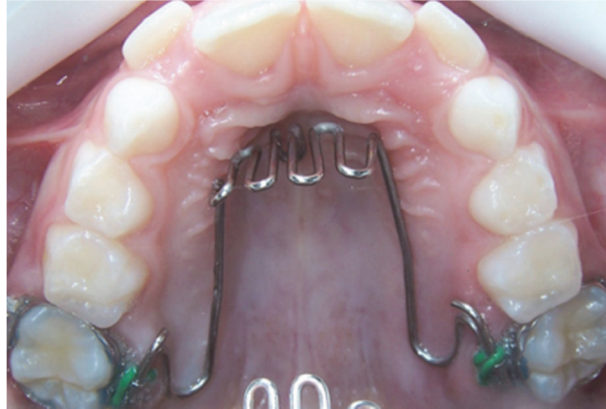

Figure 27 : photographie montrant un dispositif anti-pouce fixé sur des bagues des 1ères molaires permanentes

1.2.3 La persistance des dents temporaires

La persistance des dents temporaires peut être une étiologie de malocclusions. Le dépistage précoce et son traitement sont donc très importants afin d'éviter l'apparition de problèmes nécessitant une orientation vers un spécialiste.

En revanche lorsque cette persistance est due à l'agénésie d'un ou plusieurs germes, l'orientation vers un spécialiste afin de décider de l'ouverture ou de la fermeture des espaces est obligatoire.

Lorsqu'une incisive permanente effectue son éruption en position linguale, la dent temporaire, non mobilisée par la dent permanente, ne présentera pas ou peu de mobilité. Lorsque celle-ci est éloignée de son site d'éruption, on parlera de dent ectopique, généralement l'avulsion de la dent temporaire est réalisée afin de ne pas fragiliser le parodonte.

Devant un retard d'exfoliation d'une dent temporaire (si la controlatérale correspondante a évolué) et pour éviter une malposition ou inclusion de la permanente, l'avulsion de cette dernière sera préconisée.³⁶

Une correction spontanée de la position de la dent grâce à l'action de la langue est généralement observée.

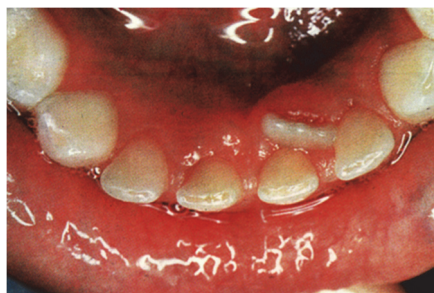

Figure 28 : éruption de la 31 en position linguale

La persistance des molaires temporaires maxillaires et mandibulaires est un phénomène fréquemment observé chez l'enfant. Les prémolaires n'auront pas assez de place pour effectuer leur éruption.

A l'examen clinique, une infracluse associée à une ankylose de la dent devront être recherchées. Cela se traduit par une absence de mobilité de la dent concernée ainsi qu'un son métallique à la percussion.

Cet examen clinique est complété par un examen radiographique afin de mettre en évidence soit une agénésie soit une malposition du germe sous-jacent.

Dans le cas d'une malposition modérée du germe de la dent permanente, comme pour les incisives, l'avulsion est préconisée. Dans ce cas elle sera suivie d'un examen radiologique afin de contrôler la position du germe. Si ce dernier est loin il faudra mettre en place un mainteneur d'espace.

Lorsque les deuxièmes prémolaires sont absentes, la deuxième molaire temporaire peut s'ankyloser. L'examen clinique révèle une infracluse. Si la décision est de maintenir ces espaces, l'avulsion de cette dent n'est pas envisageable chez un sujet jeune. La mise en place d'une restauration coronaire sur ces molaires temporaires permettra d'éviter l'égression de la dent antagoniste.

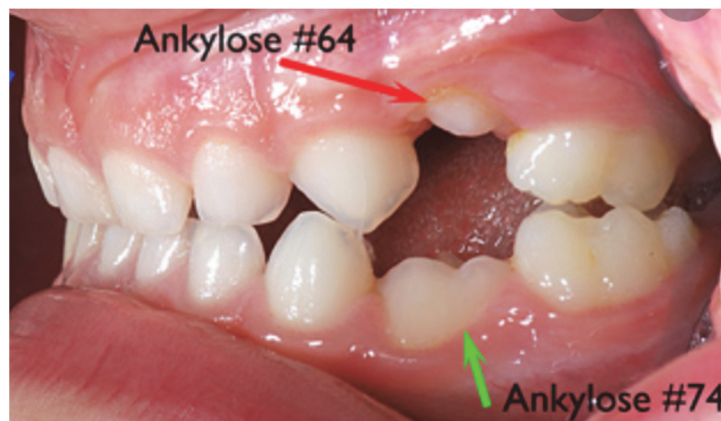

Figure 29 : photographie latérale montrant l'ankylose de 64 et 74 et leur infraclusion

1.2.4 Perte prématurée des dents temporaires

Comme pour les très jeunes enfants, la perte précoce d'une dent temporaire (au moins 6 mois avant l'éruption normale de la dent succédant), doit être compensée par un mainteneur d'espace afin d'éviter l'apparition de tout encombrement.

L'espace d'éruption des 1^{ère} molaires permanentes est parfois insuffisant. Elles prennent donc une direction mésiale et partent vers la racine distale des deuxièmes molaires temporaires. Cela peut causer notamment la résorption prématurée des racines de ces dernières et ainsi leur chute précoce. Si aucun traitement interceptif n'est mis en place, les prémolaires permanentes n'auront pas assez de place pour effectuer leur éruption (qui arrive plus tardivement). Un encombrement sera donc inévitable. ³⁷

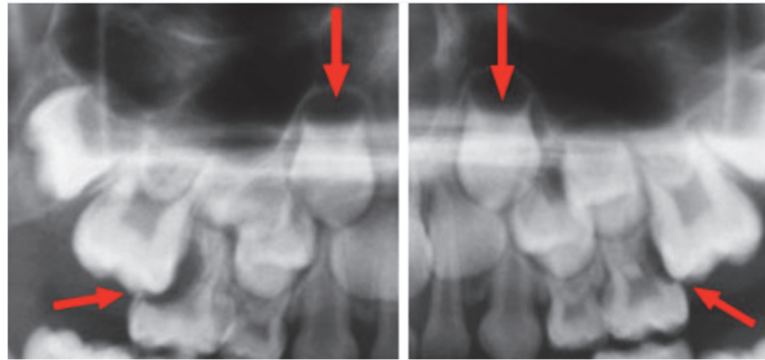


Figure 30 : radiographie panoramique montrant une éruption trop mésiale de 16 et 26 provoquant des résorptions radiculaires de 55 et 65

Si la dent permanente est juste gênée par la face distale de la dent temporaire, un simple meulage de cette dernière peut rendre possible l'éruption.

Si la dent temporaire est condamnée car la résorption est trop importante, la dent doit être avulsée et l'espace doit être préservé à l'aide d'un mainteneur dès que la position de la 1^{ère} molaire permanente le permet. Dans les cas où la 1^{ère} molaire permanente est en position trop mésiale, il faudra adresser à un spécialiste afin de rouvrir l'espace.

1.2.5 Freins anormaux

Les freins des lèvres supérieures et inférieures peuvent présenter des insertions basses causant des diastèmes et plus largement des malocclusions.

Lorsque les deux incisives centrales permanentes présentent une distorsion et cela avant la présence sur arcade des 6 dents antérieures, la résection du frein doit être précocement décidée.³⁸

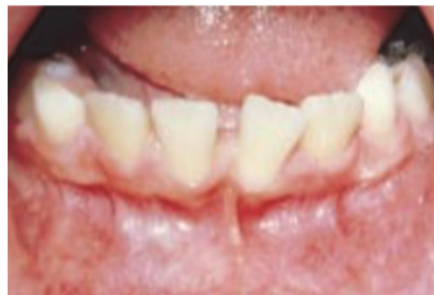

Figure 31 : insertion transpapillaire du frein causant un diastème et une malposition des incisives centrales et récessions

1.2.6 Obstacles sur le chemin d'éruption d'une dent permanente

L'examen clinique et l'examen radiologique peuvent révéler la présence d'obstacles à l'éruption d'une dent permanente³⁹. Non pris en charge précocement cela peut entraîner l'inclusion de cette dent.

Les différents obstacles peuvent être des éléments surnuméraires, des kystes radiculo-dentaires de dents temporaires ou encore des kystes de développement.

Ainsi, il faudra mettre en place l'élimination de ces différents obstacles suivie d'une surveillance régulière. Si la dent effectue son éruption normalement, aucune orientation n'est nécessaire. En revanche quand elle ne présente peu ou pas d'évolution, l'orientation vers un spécialiste sera de rigueur afin de prendre en charge cette dent incluse.

1.3 Chez l'adolescent en denture permanente

A cet âge-là, la présence de dysmorphoses implique généralement l'orientation vers un spécialiste et peu de gestes sont réalisables sans coopération avec ce dernier. En effet, si aucune interception n'a été effectuée précocement, le peu de croissance résiduelle ne permet pas aux dysmorphoses de se corriger spontanément. Les choix thérapeutiques devront s'effectuer en fonction du potentiel de croissance résiduel du patient et les traitements seront le plus souvent orthodontiques.⁴⁰

1.4 Chez l'adulte

Chez l'adulte les prises en charge sont le plus souvent pluridisciplinaires. Ainsi la présence de malocclusions et/ou de dysmorphoses nécessitent systématiquement une étroite collaboration entre omnipraticien et spécialiste.

Cependant un traitement orthodontique ne pourra être envisagé que si d'un point de vue parodontal, le patient ne présente plus d'inflammation et d'infection. Ainsi devant un patient avec des problèmes parodontaux nécessitant une prise en charge orthodontique, une thérapeutique initiale est obligatoire afin de supprimer la maladie parodontale et permettre les mouvements orthodontiques.⁴¹

2. Anomalies nécessitant une prise en charge par un spécialiste

2.1 Chez l'enfant en denture temporaire ou mixte

Comme vu précédemment, cette période est essentiellement le temps de la prévention. Cependant devant l'apparition précoce de dysmorphoses importantes, il est possible d'orienter le patient vers un spécialiste qui pourra ou non mettre en place des thérapeutiques d'interception en l'absence de 1ères molaires permanentes. Ces dispositifs prendront appui sur les 2^{èmes} molaires temporaires.

L'orientation vers un spécialiste ne dispense pas l'omnipraticien de guider le patient notamment en ce qui concerne l'éducation fonctionnelle qui est essentielle dans toute prise en charge.

2.1.1 Dans le sens transversal

En denture mixte, de nombreux patients présentent une insuffisance transversale du maxillaire.

Les signes d'insuffisance maxillaire et plus largement de malocclusions du sens transversal, vus dans la première partie doivent toujours orienter le patient vers une consultation chez un orthodontiste.

2.1.2 Dans le sens vertical

Si après éducation fonctionnelle avec arrêt des parafunctions, associée ou pas à une mise en place de dispositifs comme une grille anti-pouce, les béances ne se corrigent pas spontanément, alors il faudra orienter le patient.

Il en va de même avec les béances qui s'étendent au-delà des canines, qui sont le plus souvent associées à une dysmorphose squelettique importante.

Tout signe de supraclusion doit également faire orienter le patient vers une consultation chez un spécialiste.

2.1.3 Dans le sens sagittal

Que ce soit en classe II ou en classe III, d'origine squelettique ou alvéolaire, un patient n'étant pas en classe I, doit être orienté vers un spécialiste.

La seule vérification à effectuer est lorsque le patient présente une classe III occlusale. Si après meulage des interférences, l'occlusion n'est pas corrigée alors le patient n'est pas en proglissement mandibulaire et nécessite alors un traitement orthopédique.

2.1.4 Signes précoces d'encombrement

A l'examen clinique, l'observation de canines temporaires exfoliées suite à l'éruption des incisives latérales permanentes est un signe clinique précoce d'encombrement futur. L'orientation est donc de rigueur.⁴²

2.1.5 Gestion des agénésies

Sur une étude de 1095 patients, 9% d'entre eux présentaient au moins une agénésie. C'est un phénomène fréquent auquel tout praticien doit être préparé.⁴³

Après avoir confirmé le diagnostic d'agénésies, la prise en charge nécessite l'intervention d'une équipe pluridisciplinaire. En effet, ces absences de germes peuvent retentir sur le développement du patient ou sur ses fonctions oro-faciales. Cette prise en charge multidisciplinaire est encore plus nécessaire quand les agénésies concernent les incisives latérales maxillaires car la gestion de l'esthétique est primordiale chez le patient jeune afin d'éviter toutes répercussions sur son développement émotionnel.

L'orientation vers un spécialiste permet de décider s'il faut fermer ou ouvrir l'espace. La décision se fait en fonction du patient, de son esthétique faciale, de son occlusion mais également de son consentement.

Toute décision d'ouverture d'espace entraînera forcément la mise en place de traitements prothétiques.

2.1.6 Gestion des dents incluses

Dès que le diagnostic d'inclusion dentaire (hormis les troisièmes molaires permanentes) est posé, l'orientation vers un spécialiste est nécessaire car la prise en charge sera multidisciplinaire.

Lorsque cette prise en charge est réalisée précocement, il est alors possible de mettre en place des moyens d'interceptions relativement simples. Plus le diagnostic sera tardif plus la prise en charge sera compliquée.

La dent incluse amenant le patient à consulter le plus souvent est la canine permanente maxillaire, mais la séquence de traitement sera identique pour les autres dents incluses.

La prise en charge consiste en une préparation orthodontique afin d'aménager l'espace nécessaire, d'un dégagement chirurgical et enfin par la mise en place orthodontique de la dent incluse sur arcade. ⁴⁴

2.1.7 Gestion d'une première molaire permanente compromise

Les premières molaires permanentes sont les dents les plus touchées par la maladie carieuse ou encore la MIH (Molaire Incisive Hypominéralisation). Leur perte précoce peut avoir des conséquences majeures sur le développement maxillo-facial de l'enfant, et leur capacité masticatoire.

Ainsi devant toute première molaire permanente compromise, une orientation vers un spécialiste sera nécessaire avant de pratiquer l'avulsion afin de décider si la deuxième molaire permanente se mésialera naturellement ou s'il faudra mettre en place rapidement un plan de traitement permettant d'effectuer ce mouvement. ⁴⁵

2.1.8 Défauts Primaires d'Éruption (DPE)

Il s'agit de l'échec partiel ou complet de l'éruption d'une dent postérieure ne présentant pas d'ankylose en l'absence d'une obstruction d'origine mécanique ⁴⁶. Cet échec est lié à une anomalie des mécanismes biologiques d'éruption.

Cliniquement, la dent semble être en cours d'éruption ou se ré enfouir au niveau de la muqueuse. On peut également observer une infraclusion des dents affectées et une béance latéro-postérieure.

La prévalence des DPE est assez faible, environ 0,6%, cependant leurs conséquences cliniques sont non négligeables.

L'orientation vers le spécialiste est de rigueur, et fera sûrement intervenir orthodontiste et chirurgien maxillo-facial.

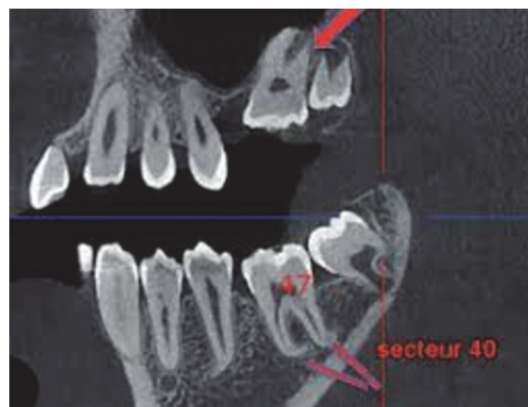


Figure 32 : coupe sagittale d'un scanner montrant un DPE sur la 26

2.2 Chez l'adolescent et l'adulte en denture permanente

Toutes les anomalies énoncées dans la première partie, devront faire l'objet d'une orientation vers un spécialiste afin de mettre en place le plus rapidement possible et en fonction du potentiel de croissance résiduelle, un traitement qui sera le plus souvent orthopédique pour l'adolescent et de compromis ou chirurgical chez l'adulte.

IV. Fiche clinique récapitulative



Le rôle de l'omnipraticien dans le dépistage orthodontique


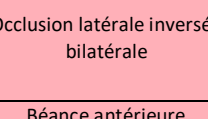



► OBJECTIFS



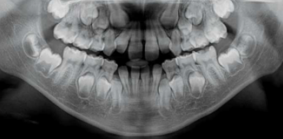
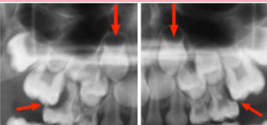


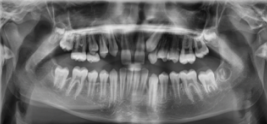

Quelles anomalies doivent être objectivées à cet âge ? Nécessitent-elles une orientation chez un spécialiste ?

► EXAMEN CLINIQUE

Examen exo-buccal	Examen endo-buccal	Examen radiologique	Examen des fonctions
Face Profil Sourire	État bucco-dentaire Intra-arcade Inter-arcade	Panoramique	Musculature Ventilation Déglutition Phonation Mastication Parafonctions

► TABLEAU

		Prise en charge réalisée par l'omnipraticien	Orientation chez un spécialiste
Dysfonctions et parafonctions		Normalisation des fonctions : - Ventilation nasale stricte - Mastication unilatérale alternée Suppression des parafonctions : - Succion digitale - Interposition lèvre inférieure	Orientation chez un ORL en cas de ventilation buccale Orientation chez l'orthophoniste en cas de problèmes de phonation
Perte dents temporaires > 6 mois avant l'âge d'éruption normale de la dent permanente		Mainteneurs d'espace : - Classique - Bridges collés - PPA	X
Transversal	Occlusion latérale inversée unilatérale 	Rechercher prématurités → Mise en RC. → Si correction de l'occlusion = meulages des interférences. → Si absence de correction = orientation.	Orientation vers un spécialiste si absence de correction
	Occlusion latérale inversée bilatérale 	X	Orientation vers un spécialiste
Vertical	Béance antérieure 	- Arrêt parafonctions - Mise en place de dispositifs : grille anti-pouce.	Orientation vers un spécialiste si absence de correction spontanée (environ 6 mois d'arrêt)
	Morsure palatine 	X	Orientation vers un spécialiste
Sagittal	Occlusion antérieure inversée 	Rechercher proglissement → Mise en RC. → Si correction de l'occlusion = meulages des interférences. → Si absence de correction = orientation.	Orientation vers un spécialiste si absence de correction

Sagittal	Tout patient présentant une autre classe que la classe I dentaire ou squelettique		Orientation vers un spécialiste
	Excès de surplomb 		Orientation vers un spécialiste
	Persistance de la dent temporaire 	Concerne le plus souvent les incisives mandibulaires et les molaires. Si absence d'agénésie du germe permanent + dent controlatérale évoluée → avulsion de la dent temporaire +/- mainteneur d'espace.	
	Signes précoces d'encombrement  (Radiographie panoramique montrant le signe de Quintero)		Si exfoliation des canines temporaires lors de l'éruption des incisives latérales maxillaires permanentes Si présence du signe de Quintero cliniquement et radiographiquement → Orientation vers un spécialiste
	Éruption trop mésiale des 1 ^{ères} molaires permanentes 	Si simple gêne → meulage face distale de la deuxième molaire temporaire. Si résorption trop importante → espace méso-distal perdu → orientation vers un spécialiste.	Si prise en charge tardive et présence d'un encombrement postérieur → Orientation vers un spécialiste
	Freins anormaux 	Si les deux incisives centrales présentent une distorsion → Résection précoce du frein	
	Obstacles sur le chemin d'éruption d'une dent permanente (kystes dents temporaires, kystes de développement...)	Élimination des obstacles afin d'éviter l'inclusion	
	Défaut Primaire d'Eruption (DPE) 		Orientation vers un spécialiste → prise en charge fait souvent intervenir orthodontiste et chirurgien maxillo-facial
	Agénésies 		Orientation vers un spécialiste → prise en charge multidisciplinaire
	Ankyloses des dents temporaires 		Orientation vers un spécialiste → prise en charge multidisciplinaire
	Inclusions		Orientation vers un spécialiste → prise en charge multidisciplinaire
	Gestion d'une première molaire permanente compromise		Orientation vers un spécialiste → prise en charge multidisciplinaire

Conclusion

L'omnipraticien a un rôle très important à jouer dans le dépistage orthodontique.

Reconnaitre les signes cliniques, poser un diagnostic et savoir s'il faut orienter ou non le patient sont des éléments qui doivent être réalisés systématiquement lors de la première consultation d'un patient.

Le fait d'avoir réuni ces informations sur une même fiche de manière simple et claire, rend son utilisation en pratique quotidienne facile et rapide, permettant au chirurgien-dentiste de gagner en efficacité.

En effet, la rapidité est primordiale dans l'orientation du patient afin de ne pas entraîner l'apparition ou l'aggravation de dysmorphoses.

Il est donc essentiel de souligner que le plus important reste la communication et les échanges entre l'omnipraticien et le spécialiste. La prise en charge des patients doit être pluridisciplinaire afin d'avoir le meilleur pronostic possible et une plus grande pérennité du traitement dans le temps.

Bibliographie


1. Agence nationale d'accréditation et d'évaluation en santé (France), Service Recommandations professionnelles. *Le dossier du patient en odontologie: mai 2000*. Agence nationale d'accréditation et d'évaluation en santé; 2000.
2. L. Mascarelli, P. Favot. Examen clinique de la face en orthopédie dentofaciale. *Orthopédie Dentofaciale*. Published online 2010. doi:10.1016/S1283-0860(10)55082-6
3. Davit-Béal T, Grunewald L, Beslot A, Vanderzwalme A, Lautrou A. Quand adresser un enfant chez l'orthodontiste ? *Arch Pédiatrie*. 2008;15(7):1242-1248. doi:10.1016/j.arcped.2008.04.002
4. Bassigny F, Canal P. *Manuel d'orthopédie dento-faciale.*; 1983.
5. Camaleonte G, Faucher A-J. Analyse esthétique de la face et du sourire : protocole photographique. *Réalités Cliniques*. <https://www.information-dentaire.fr/formations/analyse-esthetique-de-la-face-et-du-sourire%E2%80%89protocole-photographique/>. Published October 8, 2019.
6. Fischman SL. Current status of indices of plaque. *J Clin Periodontol*. 1986;13(5):371-374. doi:10.1111/j.1600-051X.1986.tb01475.x
7. Mathilde Jalladaud, Mike Lahmi, Corinne Lallam. Savoir analyser le morphotype parodontal pour minimiser les risques de récessions parodontales. *Orthod Fr*. 2017;88(1):95-103. doi:10.1051/orthodfr/2017001
8. Sixou, Michel, Marchal, Christine. Risque carieux et tests diagnostiques. *Rev Orthop Dento Faciale*. 2004;38(3):289-302. doi:10.1051/odf/2004040
9. Pasquet, G., Cavezian, R., Batard, J. Imagerie et chirurgie dento-maxillaire chez l'enfant et l'adolescent. *Actual Odonto-Stomatol*. 2007;(237):29-40. doi:10.1051/aos:2007028
10. *Dictionnaire Orthognathodontie (Orthopédie Dento-Faciale)*. SFODF; 2007. <https://books.google.fr/books?id=vL6RXwAACAAJ>
11. E. Lejoyeux. Diagnostic orthodontique. *Orthopédie Dentofaciale*. Published online 2011. doi:10.1016/S1283-0860(11)56133-0
12. Angle E. Classification of malocclusion. *Dental Cosmos*. 1899:248-257.
13. Boileau M-J, Bardin E, Marteau J-M, Sorel O, Bazert C. *Orthodontie de l'enfant et Du Jeune Adulte -Tome 2: Traitements Des Dismorphies et Malocclusions*. Elsevier - Health Sciences Division; 2012.
14. Aubron M, Tabet C. Diagnostic des malocclusions simples. *Réal Clin*. 26:11.
15. Peck S, Peck L, Kataja M. Class II Division 2 malocclusion: a heritable pattern of small teeth in well-developed jaws. *Angle Orthod*. 1998;68(1):9-20. doi:10.1043/0003-3219(1998)068<0009:CIDMAH>2.3.CO;2
16. Parielle B. Séméiologie des classes II division 2. *Rev Orthop Dento Faciale*. 1999:517-532.
17. Gall ML, Philip C, Bandon D. Le prognathisme mandibulaire. *Arch Pédiatrie*. 2009;16(1):77-83. doi:https://doi.org/10.1016/j.arcped.2008.10.012
18. Raberin M. Pathologies et thérapeutiques de la dimension transversale en denture mixte. Conséquences sur l'équilibre musculaire. *L'Orthodontie Française*. January 2011:131-142.
19. Béquain D, Boileau M, Casteigt J, Darque J. La dimension verticale en orthopédie dento-faciale. *Orthod Fr*. (60(1)):15-370.

20. Philippe J. *La supraclusion et ses traitements*. Editions S.I.D.; 1995.
21. Thierry M, Granat J, Vermelin L. Les agénésies dentaires : origine, évolution et orientations thérapeutiques. *Int Orthod*. 2007;5(2):163-182. doi:https://doi.org/10.1016/S1761-7227(07)90004-2
22. L. Delsol PC V Orti, M Chouvin. Canines et incisives maxillaires incluses : diagnostic et thérapeutique. *Odontologie*. Published online 2006. doi:http://dx.doi.org/10.1016/S1283-0860(06)44146-4
23. Schmuckli R, Lipowsky C, Peltomäki T. Prevalence and morphology of supernumerary teeth in the population of a Swiss community. *Schweiz Monatsschrift Für Zahnmed*. 2010;120(11):987.
24. Zerouaoui MF, Bahije L, Zaoui F, Rerhrhaye W. Mise en place orthodontico-chirurgicale des canines incluses : moyens de prévisions des échecs. *Actual Odonto-Stomatol*. 2012;(260):313-325. doi:10.1051/aos/2012403
25. Gola R, Cheynet F, Guyot L, Richard O, Sauvart J. [Complications of nasal obstruction in children]. *Orthod Francaise*. 2000;71(3):219-231.
26. Gil H, Fougeront N. Traiter un dysfonctionnement lingual : rééducation à l'usage des prescripteurs. Guiral-Desnoës H, ed. *Rev Orthopédie Dento-Faciale*. 2018;52(4):343-350. doi:10.1051/odf/2018025
27. Benyahio H, Bahije L, Zaoui F, Aalloula E. Prise en charge des troubles d'articulé phonatoire chez l'enfant. *Actual Odonto-Stomatol*. 2009;(246):143-156. doi:10.1051/aos/2009005
28. Canalda C. Syndrome de mastication unilatérale dominante acquise. *Rev Orthopédie Dento-Faciale*. 2002;36(1):53-73. doi:10.1051/odf/2002003
29. Houb-dine, Afaf, Bahije, Loubna, El alloussi, Mustapha, Zaoui, Fatima. Les habitudes de succion non nutritive chez l'enfant. *Actual Odonto-Stomatol*. 2011;(254):123-132. doi:10.1051/aos/2011204
30. Kerosuo H. The role of prevention and simple interceptive measures in reducing the need for orthodontic treatment. *Med Princ Pract*. 2002;11(Suppl. 1):16-21.
31. LAULAN C. Maintien de l'espace. Published online 2019.
32. Fadiga M, Bah A, Nabé A, Sidibé S, Lama B, Ouendounou G. PLACE DES SOINS CONSERVATEURS DES DENTS TEMPORAIRES DANS LA PRÉVENTION DES ANOMALIES ORTHODONTIQUES. *Afr J Dent Implantol*. 2020;(1).
33. Theuveny F. Quelques possibilités de traitements orthopédiques des prognathies mandibulaires en dentures temporaire et mixte. *Rev Orthopédie Dento-Faciale*. 1970;4(2):117-121.
34. Wong ML, Awang CF, Ng LK, Norlian D, Burhanudin RD, Gere MJ. Role of interceptive orthodontics in early mixed dentition. *Singapore Dent J*. 2004;26(1):10-14.
35. Ammouche F. Possibilités offertes par la rééducation fonctionnelle dans la prise en charge orthodontique préventive et interceptive. *Sante Publique (Bucur)*. 2017;29(5):707-709.
36. NAssE I. La rétention des dents temporaires. *Rev Odontostomatol (Paris)*. 22(4-1993).
37. Barberia-Leache E, Suarez-Clúa MC, Saavedra-Ontiveros D. Ectopic eruption of the maxillary first permanent molar: characteristics and occurrence in growing children. *Angle Orthod*. 2005;75(4):610-615.
38. Francis Bassigny. Examen systématique de la cavité buccale en orthodontie. *Orthopédie Dentofaciale*. Published online 1998.
39. Gatimel J, Vaysse F, Rotenberg M, Noirrit-Esclassan E. Comment expliquer les retards d'éruption.

40. Oualalou Y, Antouri MA, Pujol A, Zaoui F, Azaroual MF. La croissance craniofaciale résiduelle : étude céphalométrique à propos de 50 cas. *Int Orthod*. 2016;14(4):438-448. doi:10.1016/j.ortho.2016.10.008
41. Kruk H, Bensaid X, Chevalier G, Cherkaoui S, Fontanel F, Danan M. Parodontites sévères et orthodontie : jusqu'où aller ? *Int Orthod*. 2018;16(3):450-462. doi:10.1016/j.ortho.2018.06.006
42. DELHAYE S, BOU SABA S, DELATTE M. Prévention et traitement de la dysharmonie dento-maxillaire. *Orthod Fr*. 2006;77(2):267-281. doi:10.1051/orthodfr/200677267
43. Poulet H, Poulet Cl, Poulet Ch. Agénésies d'incisives : changer de paradigme. Étude d'une population orthodontique. Cas cliniques. *Rev Orthop Dento Faciale*. 2014;48(3):267-278. doi:10.1051/odf/2014019
44. Cruz RM. Orthodontic traction of impacted canines: Concepts and clinical application. *Dent Press J Orthod*. 2019;24(1):74-87.
45. Legris S. Extraction de la première molaire permanente et incidences orthodontiques. *Rev Orthopédie Dento-Faciale*. 2019;53(1):63-88.
46. Quinque E, Clauss F, Siebert T, Jung-Clauss S, Bahi-Gross S. Un contexte familial de défaut primaire d'éruption(DPE): identification d'une nouvelle mutation du gène PTHR-1. Cas clinique et revue de littérature. *Médecine Buccale Chirurgie Buccale* 2016 :2(1) :35-42

Table des figures

Figure 1 : Enfant présentant un faciès adénoïdien	5
Figure 2 : Schéma des rapports occlusaux sagittaux.....	7
Figure 3 : Patient jeune présentant un profil de classe II.....	8
Figure 4 : Arcade maxillaire étroite et profondeur du palais.....	8
Figure 5 : Surplomb incisif très augmenté et vestibuloversion des incisives maxillaires.....	9
Figure 6 : Occlusion de classe II, 2 photographies endobuccales droite et face.....	9
Figure 7 : Sourire gingival chez une patiente adulte présentant une classe II, 2.....	10
Figure 8 : Photographies exobuccales de face et de profil d'un patient classe III.....	10
Figure 9 : Photographies endobuccales de face, occlusion antérieure inversée (A), bout à bout incisif (B)	11
Figure 10 : Mise en RC : manœuvre de De Nevrezé.....	11
Figure 11 : Occlusion inversée d'un secteur latéral	12
Figure 12 : Latérodéviation mandibulaire, OIM à gauche et RC à droite = Manœuvre de De Nevrezé.....	13
Figure 13 : Occlusion inversée postérieure bilatérale chez l'adulte.....	13
Figure 14 : Occlusion labiale forcée (contraction du muscle mentonnier)	14
Figure 15 : Patient enfant hyperdivergent.....	15
Figure 16 : Patient enfant hypodivergent.....	15
Figure 16 : Béance fonctionnelle en denture temporaire.....	16
Figure 17 : Béance squelettique chez un patient adulte jeune.....	16
Figure 18 : Supraclusion totale chez une patiente jeune (13 ans)	17
Figure 19 : Radiographie panoramique montrant l'agénésie de 12 et 22 en denture mixte.....	18
Figure 20 : Radiographie panoramique montrant l'inclusion de 13 et 23.....	18
Figure 21 : Radiographie panoramique montrant une dent surnuméraire entre 11 et 12.....	19
Figure 22 : Radiographie panoramique présentant le signe de Quintero.....	20
Figure 23 : Gingivite antérieure causée par une ventilation orale chez un enfant.....	20
Figure 24 : Classe II subdivision gauche chez un enfant présentant une mastication unilatérale gauche.....	22
Figure 25 : Photographies d'un mainteneur d'espace fixe collé (droite) et d'un mainteneur d'espace fixe unitaire (gauche)	24
Figure 26 : Photographie montrant un dispositif anti-pouce fixé sur des bagues des 1ères molaires permanentes.....	25
Figure 27 : Éruption de la 31 en position linguale.....	26
Figure 28 : Photographie latérale montrant l'ankylose de 64 et 74 et leur infraclusion.....	26
Figure 29 : Radiographie panoramique montrant une éruption trop mésiale de 16 et 26 provoquant des résorptions radiculaires de 55 et 65.....	27
Figure 30 : Insertion transpapillaire du frein causant un diastème et une malposition des incisives centrales et récessions.....	28
Figure 31 : coupe sagittale d'un scanner montrant un DPE sur la 26.....	31



SERMENT MEDICAL

En présence des Maîtres de cette Faculté, de mes chers condisciples, devant l'effigie d'HIPPOCRATE.

Je promets et je jure, d'être fidèle aux lois de l'honneur et de la probité dans l'exercice de la Médecine Dentaire.

Je donnerai mes soins à l'indigent et n'exigerai jamais un salaire au-dessus de mon travail, je ne participerai à aucun partage clandestin d'honoraires.

Je ne me laisserai pas influencer par la soif du gain ou la recherche de la gloire.

Admis dans l'intérieur des maisons, mes yeux ne verront pas ce qui s'y passe, ma langue taira les secrets qui me seront confiés et mon état ne servira pas à corrompre les mœurs ni à favoriser le crime.

Je ne permettrai pas que des considérations de religion, de nation, de race, de parti ou de classe sociale viennent s'interposer entre mon devoir et mon patient.

Même sous la menace, je n'admettrai pas de faire usage de mes connaissances médicales contre les lois de l'humanité.

J'informerai mes patients des décisions envisagées, de leurs raisons et de leurs conséquences. Je ne tromperai jamais leur confiance et n'exploiterai pas le pouvoir hérité des connaissances pour forcer les consciences.

Je préserverai l'indépendance nécessaire à l'accomplissement de ma mission. Je n'entreprendrai rien qui dépasse mes compétences. Je les entretiendrai et les perfectionnerai pour assurer au mieux les services qui me seront demandés.

Respectueux et reconnaissant envers mes Maîtres, je rendrai à leurs enfants l'instruction que j'ai reçue de leur père.

Que les hommes m'accordent leur estime si je suis fidèle à mes promesses. Que je sois déshonoré et méprisé de mes confrères si j'y manque.

RAYBAUD Louis – Place de l'omnipraticien dans le dépistage orthodontique

Th. : Chir. dent. : Marseille : Aix-Marseille Université : 2021

Rubrique de classement : Orthopédie Dento-Faciale

Résumé : A l'heure actuelle, de plus en plus de patients sont intéressés par un traitement orthodontique. L'omnipraticien est en première ligne, notamment à travers le bilan, « M'T Dents » conseillé par la sécurité sociale dès 6 ans. Afin de prévenir tout établissement de dysmorphoses sur le long terme, l'orientation, quand elle est nécessaire doit se faire le plus tôt possible.

Nous avons vu en première lieu les signes cliniques à repérer lors de l'examen. Puis nous avons abordé l'établissement du diagnostic. Ces deux premières parties permettent ensuite de décider si oui ou non le patient nécessite une orientation vers un spécialiste. Elles permettent également de préciser si l'omnipraticien peut effectuer un geste sans forcément orienter le patient.

La finalité de ce travail étant la réalisation d'une fiche clinique récapitulative qui se veut la plus claire possible afin de faciliter son usage en pratique quotidienne.

Mots-clés : Orthodontie Omnipraticien Dépistage Orientation Age Fiche clinique

RAYBAUD Louis – Place of the general practitioner in orthodontic screening

Abstract: Today, more and more patients are interested in orthodontic treatment. The general practitioner is on the front line, especially through the assessment, "M'T Dents" advised by social security from 6 years old. In order to prevent any long-term development of dysmorphism, orientation, when necessary, should be done as early as possible.

We first saw the clinical signs to look for during the examination. Then we turned to making the diagnosis. These first two parts make it possible to decide then whether or not the patient requires to be referred to a specialist. They also make it possible to specify whether the general practitioner can perform an act without necessarily directing the patient.

The purpose of this work is to produce a summary clinical file which is intended to be as clear as possible in order to facilitate its use in daily practice.

Keywords: Orthodontic General practitioner Dentist Orientation Age Clinical File