



HAL
open science

Réhabilitation implantaire sur fibula : revue de la littérature

Matthis Samuel

► **To cite this version:**

Matthis Samuel. Réhabilitation implantaire sur fibula : revue de la littérature. Chirurgie. 2021. dumas-03636701

HAL Id: dumas-03636701

<https://dumas.ccsd.cnrs.fr/dumas-03636701>

Submitted on 11 Apr 2022

HAL is a multi-disciplinary open access archive for the deposit and dissemination of scientific research documents, whether they are published or not. The documents may come from teaching and research institutions in France or abroad, or from public or private research centers.

L'archive ouverte pluridisciplinaire **HAL**, est destinée au dépôt et à la diffusion de documents scientifiques de niveau recherche, publiés ou non, émanant des établissements d'enseignement et de recherche français ou étrangers, des laboratoires publics ou privés.



Distributed under a Creative Commons Attribution - NonCommercial - NoDerivatives 4.0 International License

THÈSE

POUR OBTENIR LE DIPLOME D'ETAT DE DOCTEUR EN CHIRURGIE DENTAIRE

Présentée et publiquement soutenue devant

Aix-Marseille Université
(Président : Monsieur le Professeur Éric BERTON)

Faculté des Sciences Médicales et Paramédicales
(Doyen : Monsieur le Professeur Georges LEONETTI)

Ecole de Médecine Dentaire
(Directeur : Monsieur le Professeur Bruno FOTI)

Réhabilitation implantaire sur fibula : Revue de la littérature.

Présentée par

SAMUEL Matthis

Né le 23/09/1993

A Marseille

Thèse soutenue le 27 Mai 2021

Devant le jury composé de

Président : Professeur TARDIVO Delphine

Assesseurs : Docteur TAVITIAN Patrick

Docteur LAN Romain

Docteur FAURE-BRAC Mathias

THÈSE

POUR OBTENIR LE DIPLOME D'ÉTAT DE DOCTEUR EN CHIRURGIE DENTAIRE

Présentée et publiquement soutenue devant

Aix-Marseille Université
(Président : Monsieur le Professeur Éric BERTON)

Faculté des Sciences Médicales et Paramédicales
(Doyen : Monsieur le Professeur Georges LEONETTI)

Ecole de Médecine Dentaire
(Directeur : Monsieur le Professeur Bruno FOTI)

Réhabilitation implantaire sur fibula : Revue de la littérature.

Présentée par

SAMUEL Matthis

Né le 23/09/1993

A Marseille

Thèse soutenue le 27 mai 2021

Devant le jury composé de

Président : Professeur TARDIVO Delphine

Assesseurs : Docteur TAVITIAN Patrick

Docteur LAN Romain

Docteur FAURE-BRAC Mathias

ADMINISTRATION

Mise à jour : sept. 2020

Doyens Honoraires

Professeur	Raymond SANGIUOLO†
Professeur	Henry ZATTARA
Professeur	André SALVADORI
Professeur	Jacques DEJOU

Doyen Assesseurs

Professeur	Bruno FOTI
Professeur	Michel RUQUET
Professeur	Anne RASKIN

Directeurs de Départements

Formation Initiale	Professeur	Michel RUQUET
Recherche	Professeur	Anne RASKIN
Formation Continue	Professeur	Frédéric BUKIET

Charges de missions

Relations Internationales	Professeur	Hervé TASSERY
Internat et Diplômes d'études spécialisées	Professeur	Virginie MONNET-CORTI
Affaires générales	Docteur	Patrick TAVITIAN

Responsable des Services Administratifs et Techniques

Madame	Katia LEONI
--------	-------------

LISTE DES ENSEIGNANTS

PROFESSEURS DES UNIVERSITES – PRATICIENS HOSPITALIERS DES CSERD

BUKIET Frédéric (58-01)
FOTI Bruno (56-02)
LE GALL Michel (56-01)
MONNET-CORTI Virginie (57-01)
ORTHLIEB Jean-Daniel (58-01)
RASKIN Anne (58-01)
RUQUET Michel (58-01)
TARDIEU Corinne (56-01)
TARDIVO Delphine (56-02)
TASSERY Hervé (58-01)

PROFESSEUR DES UNIVERSITES

ABOUT Imad (65)

PROFESSEURS EMERITES

DEJOU Jacques
HUE Olivier

MAITRES DE CONFERENCES DES UNIVERSITES – PRATICIENS HOSPITALIERS DES CSERD

ABOUDHARAM Gérard (58-01)	LAN Romain (56-02)
BANDON Daniel (56-01)	LAURENT Michel (58-01)
BELLONI Didier (57-01)	LAURENT Patrick (57-01)
BOHAR Jacques (56-01)	MAILLE Gérald (58-01)
CAMOIN Ariane (56-01)	PHILIP-ALLIEZ Camille (56-01)
CAMPANA Fabrice (57-01)	POMMEL Ludovic (58-01)
CATHERINE Jean-Hugues (57-01)	PRECKEL Bernard-Éric (58-01)
GAUBERT Jacques (56-01)	RÉ Jean-Philippe (58-01)
GIRAUD Thomas (58-01)	ROCHE-POGGI Philippe (57-01)
GIRAudeau Anne (58-01)	STEPHAN Grégory (58-01)
GUIVARC'H Maud (58-01)	TAVITIAN Patrick (58-01)
JACQUOT Bruno (58-01)	TERRER Elodie (58-01)
LABORDE Gilles (58-01)	TOSELLO Alain (58-01)

MAITRES DE CONFERENCES DES UNIVERSITES ASSOCIES

BALLESTER Benoît (58-01)
BLANCHET Isabelle (56-01)
MENSE Chloé (58-01)
SILVESTRI Frédéric (58-01)

ASSISTANTS HOSPITALIERS ET UNIVERSITAIRES

AL AZAWI Hala ⁽⁵⁶⁻⁰¹⁾	HAHN-GOLETTI Larissa ⁽⁵⁸⁻⁰¹⁾
ANTEZACK Angeline ⁽⁵⁷⁻⁰¹⁾	LIOTARD Alicia ⁽⁵⁸⁻⁰¹⁾
ARNIER Canelle ⁽⁵⁶⁻⁰¹⁾	MANSUY Charlotte ⁽⁵⁸⁻⁰¹⁾
BACHET-DORISON Damienne ⁽⁵⁶⁻⁰¹⁾	MARTIN William ⁽⁵⁶⁻⁰¹⁾
CAMBON Isabelle ⁽⁵⁶⁻⁰¹⁾	MATTERA Rémi ⁽⁵⁶⁻⁰¹⁾
CASAZZA Estelle ⁽⁵⁶⁻⁰¹⁾	MELLOUL Sébastien ⁽⁵⁷⁻⁰¹⁾
CASTRO Romain ⁽⁵⁷⁻⁰¹⁾	PARFU Anne ⁽⁵⁸⁻⁰¹⁾
DAVID Laura ⁽⁵⁶⁻⁰¹⁾	PASCHEL Laura ⁽⁵⁸⁻⁰¹⁾
DEVICTOR Alix ⁽⁵⁸⁻⁰¹⁾	PILLIOL Virginie ⁽⁵⁸⁻⁰¹⁾
DODDS Mélina ⁽⁵⁸⁻⁰¹⁾	REPETTO Andréa ⁽⁵⁸⁻⁰¹⁾
DRAUSSIN Thierry ⁽⁵⁶⁻⁰²⁾	ROMANET Yvan ⁽⁵⁷⁻⁰¹⁾
DUMAS Cathy ⁽⁵⁷⁻⁰¹⁾	SANTUNIONE Charlotte ⁽⁵⁸⁻⁰¹⁾
HADJ-SAID Mehdi ⁽⁵⁷⁻⁰¹⁾	VINAÏ Michael ⁽⁵⁶⁻⁰¹⁾

ASSISTANTS DES UNIVERSITES ASSOCIES

GRINE Ghilès ⁽⁵⁷⁻⁰¹⁾
HOUVENAEGHEL Brice ⁽⁵⁷⁻⁰¹⁾

Intitulés des sections CNU :

- *56^{ème} section : Développement, croissance et prévention*
- *56-01 Odontologie pédiatrique et orthopédie dento-faciale*
- *56-02 : Prévention – Epidémiologie – Economie de la santé – Odontologie légale*
- *57^{ème} section : Chirurgie orale ; Parodontologie ; Biologie Orale*
- *57-01 : Chirurgie orale – Parodontologie – Biologie orale*
- *58^{ème} section : Réhabilitation orale*
- *58-01 : Dentisterie restauratrice – Endodontie – Prothèses – Fonction-Dysfonction – Imagerie – Biomatériaux*

L'auteur s'engage à respecter les droits des tiers, et notamment les droits de propriété intellectuelle. Dans l'hypothèse où la thèse comporterait des éléments protégés par un droit quelconque, l'auteur doit solliciter les autorisations nécessaires à leur utilisation, leur reproduction et leur représentation auprès du ou des titulaires des droits. L'auteur est responsable du contenu de sa thèse. Il garantit l'Université contre tout recours. Elle ne pourra en aucun cas être tenue responsable de l'atteinte aux droits d'un tiers

A ma Présidente de thèse

Madame la Professeure Delphine TARDIVO,

Je vous remercie de l'honneur que vous me faites en présidant ce jury.
Je vous remercie également de la sympathie que vous m'avez accordée pendant toutes mes années d'études, depuis les cours d'épidémiologie de deuxième année. J'ai grandement apprécié votre enseignement et votre pédagogie. C'est avec honneur que je vous présente la revue de littérature que Docteur Lan et moi-même avons réalisée.
Veuillez trouver ici le témoignage de ma gratitude et de mon profond respect.

A mon Jury de thèse

Monsieur le Docteur Patrick TAVITIAN,

Je vous remercie d'avoir accepté de siéger dans ce jury de thèse. Vous m'avez fait bénéficier de vos connaissances cliniques notamment en réalisant des soins implantaires sur ma grand-mère, pour lesquels je vous serai éternellement reconnaissant. Votre bienveillance et votre pédagogie a grandement aidé à mon évolution dans l'exercice de ma profession. Vous me faites aujourd'hui l'honneur de participer à cette assemblée et vous trouverez à travers cette thèse l'expression de ma grande gratitude et de mon profond respect.

A mon Directeur de thèse

Monsieur le Docteur Romain LAN,

C'est avec une attention particulière que je vous remercie pour l'honneur que vous m'avez fait en dirigeant ce travail. Je n'ai pas eu la chance de m'exercer avec vous à la clinique mais les cours théoriques que vous m'avez instruits étaient très prenants et m'ont aidé à progresser et à solliciter mon intérêt pour mon futur métier. Je vous suis reconnaissant d'avoir accepté de conduire cette thèse mais aussi d'avoir fait preuve de bienveillance et de vous être montré disponible tout au long de mon travail. Je vous remercie également de m'avoir confié la réalisation de cette thèse passionnante. Veuillez trouver ici le témoignage de mon profond respect et de ma grande gratitude.

A mon Jury de thèse

Monsieur le Docteur Mathias FAURE-BRAC,

Depuis notre réussite en 2011 au concours P1, j'ai eu la chance d'être à vos côtés durant toutes ces années de faculté et de clinique. Je suis d'autant plus honoré de vous compter parmi mon jury de thèse.

Je tenais à vous féliciter pour tout le travail que vous avez accompli jusqu'à présent et vous souhaite le meilleur dans votre carrière hospitalo-universitaire.

Vous trouverez dans cette thèse l'expression de mon profond respect, ma sympathie et ma gratitude.

Monsieur le Professeur Michel RUQUET,

Je vous remercie du soutien et de la sympathie que vous m'avez accordé pendant toutes mes années d'études, des TP à l'exercice clinique. J'ai grandement apprécié votre enseignement et votre pédagogie.

Veillez trouver ici le témoignage de ma gratitude et de mon profond respect.

Sommaire :

Introduction	1
I. Rappels généraux.....	2
1. Étiologies des pertes de substances.....	2
2. Conséquences des pertes de substances	3
3. Le Lambeau libre de fibula.....	5
3.1. Caractéristique anatomique de la fibula.....	5
3.2. Historique.....	5
3.3. Le greffon micro anastomosé de fibula.....	6
3.4. Avantages	7
3.5. Inconvénients et limites	9
3.6. Technique d'augmentation osseuse verticale	10
3.6.1. Le lambeau en « double palette »	10
3.6.2. La distraction ostéogénique verticale.....	11
3.7. Étapes chirurgicales	13
3.7.1. Chirurgie d'exérèse	13
3.7.2. Prélèvement fibulaire	14
3.7.3. Chirurgie reconstructrice	15
3.7.4. Réhabilitation implantaire	17
II. Revue de la littérature	19
1. Introduction	19
2. Matériels et méthodes	20
3. Résultats.....	21
4. Discussion	25
5. Conclusion.....	32
III. Bibliographie.....	I

TABLE DES FIGURES

Figure 1 : Photographies d'un patient après résection puis reconstruction d'un cancer épidermoïde du maxillaire antérieur (collection Dr Lan).....	3
Figure 2 : Photographies de patients après hémi-maxillectomie ou mandibulectomie avec conséquence esthétique (affaissement ou fibrose labiale, latéralisation mandibulo-mentonnaire) (collection Dr Lan).....	4
Figure 3 : Coupe transversale de la fibula (Landric 2016) (4).....	5
Figure 4 : LLF avec son pédicule vasculaire. (J. Braga-Silva et al 2004)(10) .	6
Figure 5 : Prélèvement d'un lambeau composite de péroné, côté gauche (Bozec 2008).....	7
Figure 6 : Schrag 2006 (12).	7
Figure 7 : Radiographie panoramique après reconstruction par LLF. Nous observons la différence de hauteur osseuse entre la mandibule et la fibula (Kumta 2015) (38)..	9
Figure 8 : Schéma illustrant un montage double palette (Thèse Bernard 2014).....	10
Figure 9 : Radiographie panoramique représentant un lambeau de fibula « double barre » reconstituant le corps gauche de la mandibule (Pr Guyot – Lan)	11
Figure 10 : Photographie de la réalisation d'une distraction osseuse verticale sur fibula lors d'une reconstruction mandibulaire (Marchetti 2002) (45).....	11
Figures 11 et 12 : Radiographies panoramiques représentant la mise en place du dispositif de distraction à JO et à J12 (Marchetti 2002) (45).....	12
Figure 13 : Radiographie panoramique représentant 5 implants mis en place dans le lambeau de fibula ayant subi une distraction osseuse verticale (Marchetti 2002) (45).....	12
Figure 15: Photographie du tissu cancérigène réséqué (Odin 2010) (50).....	13
Figure 16 : Prélèvement d'un LLF accompagné de sa palette cutanée et de son pédicule vasculaire prêt à être sectionné (Van Zyl et Fagan 2015)(52).	14
Figure 17 : Schéma représentant une greffe LLF avec une ostéotomie mise en place au maxillaire. (Soo-Hwan Byun 2020) (55).....	15
Figure 18 : Radiographies panoramiques représentant des greffes de lambeaux libre de fibula reconstruisant des hémi-mandibules avec ostéotomies et fixées par différentes plaques d'ostéosynthèse en titane (Pr Fakhry – Dr Graillon – Dr Lan)	16
Figure 19 : Grande plaque de reconstruction (bleue) et mini-plaques (gris) (Van Zyl et Fagan 2015) (52).	17
Figure 20 : Reconstruction par lambeau de fibula d'une perte de substance mandibulaire (collection Dr Lan)	17

Introduction

D'origine carcinologique, congénitale ou traumatique, les pertes de substances de la sphère orale constituent un véritable challenge chirurgical.

L'objectif des chirurgies de reconstruction est de rétablir les fonctions de la sphère orale (alimentation, phonation) et faciale (contour et continuité du visage, soutien des lèvres, intégrité des tissus intra et extra-oraux). Le lambeau libre de fibula (LLF) est aujourd'hui la technique de choix pour les reconstructions osseuses des maxillaires, de par sa taille et sa riche vascularisation (1). La qualité de son os bi-cortical lui assure aussi la possibilité d'une réhabilitation implanto-prothétique.

D'autres lambeaux libres osseux comme celui de la scapula, de la crête iliaque ou du radius peuvent aussi être utilisés selon les indications et les habitudes chirurgicales.

Il est cependant difficile de prédire à long terme les résultats de ces réhabilitations prothétiques orales et la qualité de vie apportée aux patients en raison des importantes modifications anatomiques et des conséquences de la prise en charge initiale de la maladie. Ainsi, l'obtention d'une situation prothétique stable et fonctionnelle à la fin du traitement reste un défi de taille.

Ce travail aura pour objectif d'évaluer le taux de survie/succès des réhabilitations implanto-prothétiques sur LLF.

I. Rappels généraux

1. Étiologies des pertes de substances

a. Tumoral : étiologie la plus fréquente. Elle peut être bénigne (agressive localement) ou maligne.

- Les tumeurs bénignes

D'origine dentaire ou squelettique, souvent bien délimitées en périphérie, ce qui en facilite souvent leurs exérèses. Des techniques de reminéralisation osseuse physiologique par vascularisation ou par reconstruction par greffe osseuse autologue intra-orale sont en général suffisantes mais dans les cas de tumeurs de grandes étendues, un lambeau libre de fibula peut être indiqué, notamment dans les cas d'améloblastome.

- Les tumeurs malignes

Considérées comme invasives, avec possible envahissement des structures environnantes et métastases des cellules tumorales dans la circulation générale. Leurs exérèses avec marges chirurgicales nécessitent ainsi quasi systématiquement des reconstructions par lambeau libre.

b. Traumatique : à la suite d'accident de la voie publique, du travail ou balistique (2).

c. Nécrotique, principalement par :

- Ostéochimionécrose, souvent à la suite d'un traitement par anti-résorptif osseux dans un contexte carcinologique
- Ostéoradionécrose : à la suite d'un traitement par radiothérapie cervico facial par un processus de sclérose vasculaire (3).

d. Congénital, via principalement les fentes labio-palatines.

2. Conséquences des pertes de substances

- Fonctionnelles : avec altérations des fonctions orales et difficultés d'élocutions (voix nasonnée lors des communications bucco-sinuso-nasales), difficultés masticatoires (modification du rapport inter arcade) et/ou des problèmes de déglutition (Fig. 1).

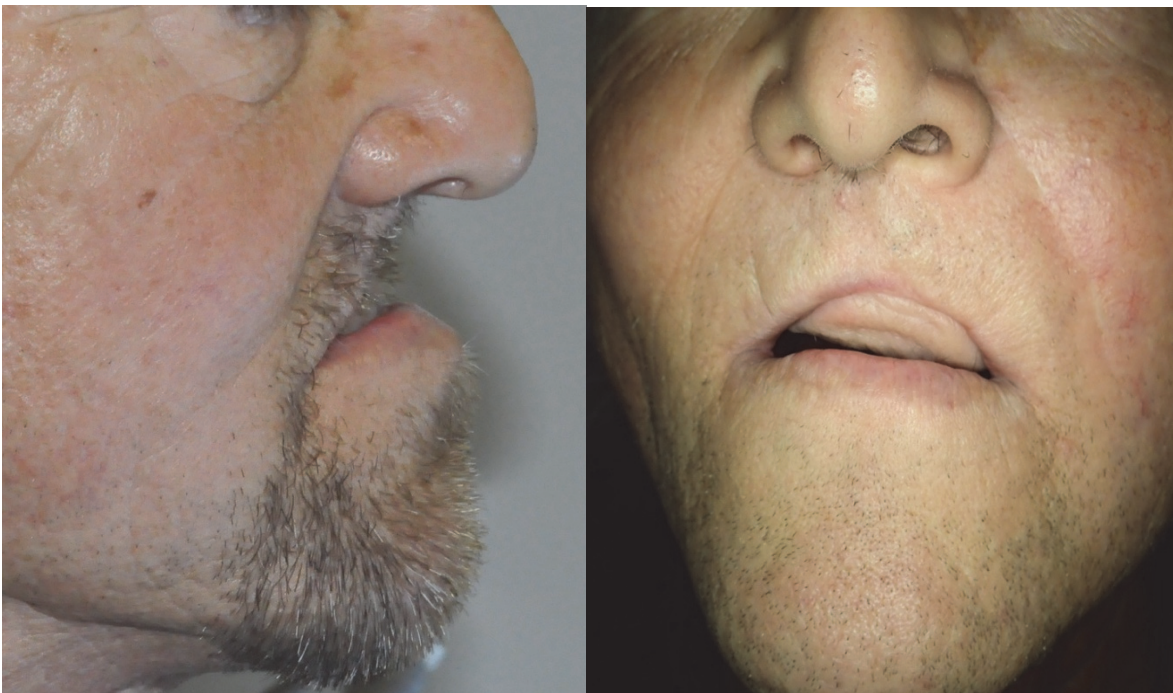
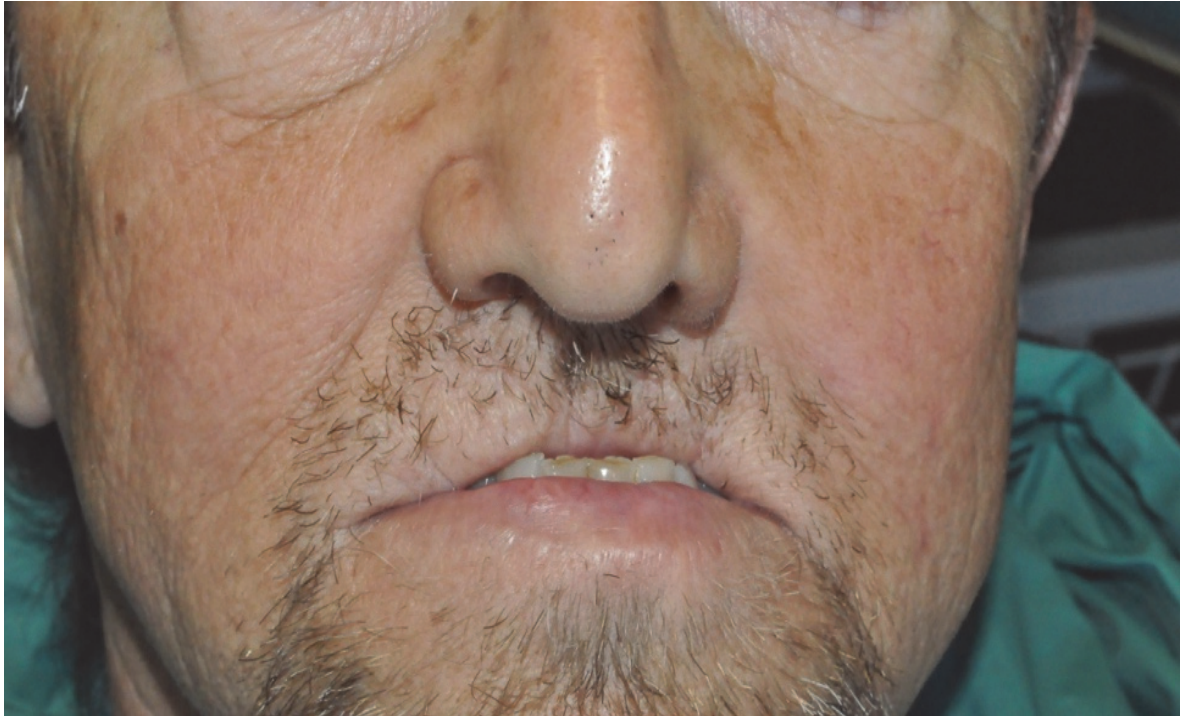
Figure 1 : Photographies d'un patient après résection puis reconstruction d'un cancer épidermoïde du maxillaire antérieur (collection Dr Lan).

- Esthétiques : avec l'affaissement des tissus mous (lèvres, joues) (Fig.2), par l'absence de tissus mous sous-jacent et/ou fibroses cicatricielles chirurgicales ou radio-induites.

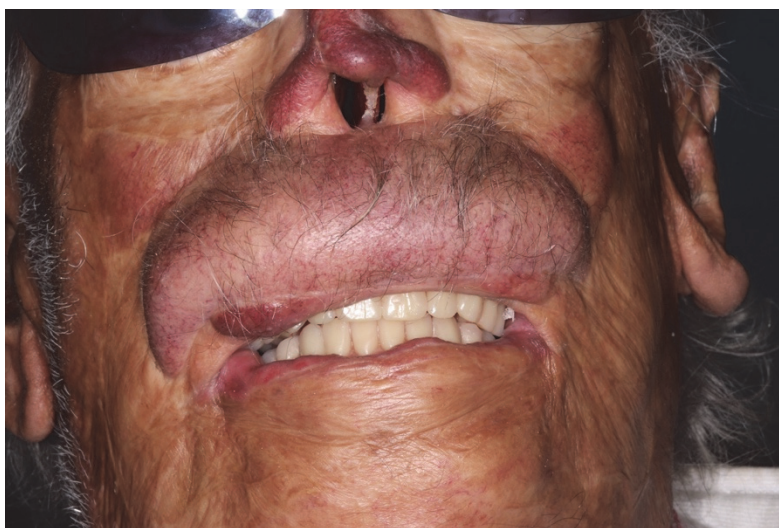
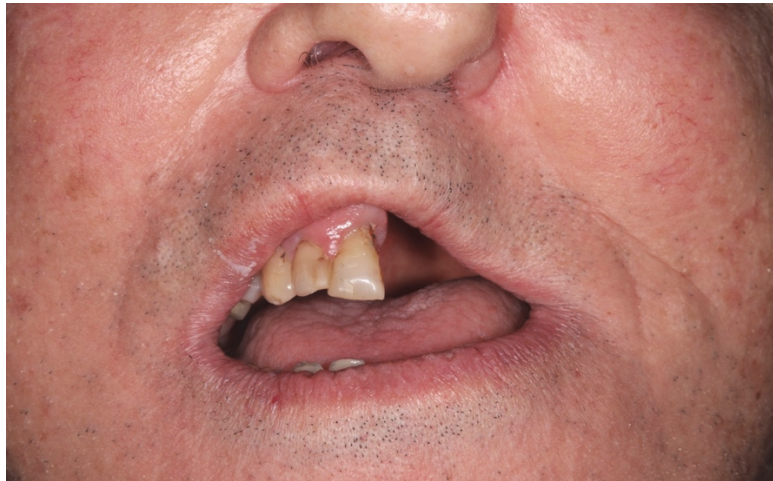
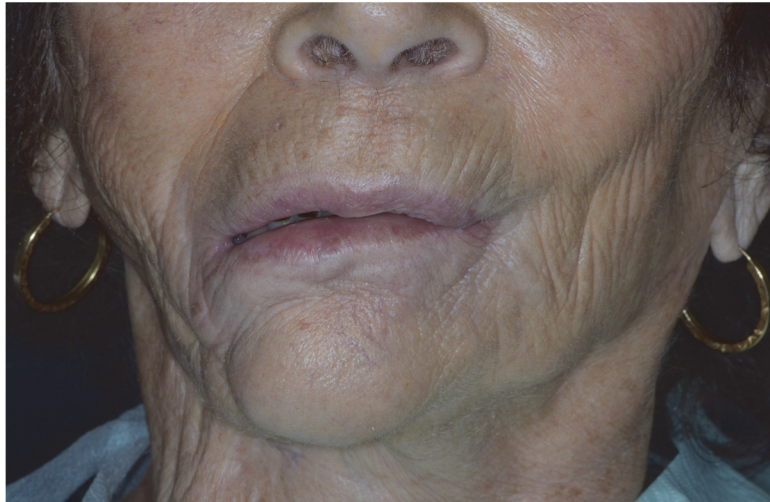Figure 2 : Photographies de patients après hémi-maxillectomie ou mandibulectomie avec conséquence esthétique (affaissement ou fibrose labiale, latéralisation mandibulo-mentonnaire) (collection Dr Lan)

- Psychologiques : résultat de la lourdeur de la prise en charge initiale et de l'ensemble des conséquences suscitées pouvant entraîner une vulnérabilité psychologique avec apparition de syndrome dépressif et/ou de désocialisation par la peur du regard d'autrui (« gueules cassées »).

3. Le Lambeau libre de fibula

3.1. Caractéristique anatomique de la fibula

Le fibula ou péroné est un os long, pair, asymétrique et grêle constituant la partie latérale du squelette de la jambe. Il est situé latéralement et à l'arrière du tibia.

De section triangulaire (Fig. 3), il a un réel intérêt pour la reconstruction mandibulaire en plaçant la base du triangle au niveau coronaire pour une épaisseur d'os optimale autour du futur col implantaire.

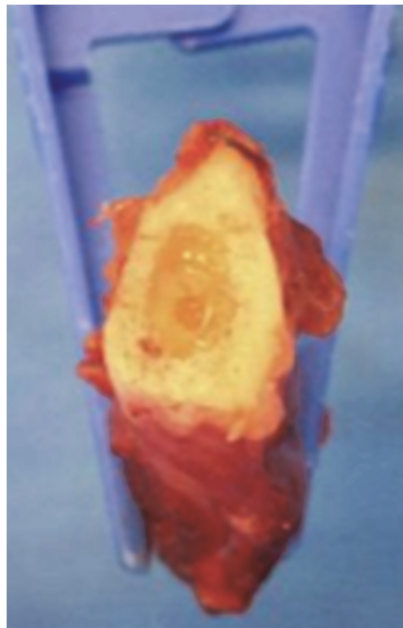


Figure 3 : Coupe transversale de la fibula (Landric 2016) (4).

Le tibia s'articule à son extrémité supérieure et l'astragale à son extrémité inférieure. L'artère fibulaire lui assure une vascularisation médullaire et périostée.

3.2. Historique

C'est Taylor qui en 1975 utilisait pour la première fois le lambeau de fibula pour reconstruire des membres inférieurs (5). Il fut par la suite essentiellement utilisé en chirurgie reconstructrice pour des pertes de substance d'os long et de grandes étendues (membres).

Baudet et al ont décrit pour la première fois en 1982 l'association du muscle solaire avec le lambeau libre de fibula pour donner un lambeau composite (6).

En 1983, Chen introduit l'association du lambeau libre de fibula et sa palette cutanée (7).

A la mandibule, c'est Hidalgo et al. qui l'ont décrit pour la première fois en 1989 (8) et qui depuis une trentaine d'années est progressivement devenu le gold standard des reconstructions des maxillaires de grandes étendues.

3.3. Le greffon micro anastomosé de fibula

Le greffon prélevé (Fig. 4) pour remplacer la perte de substance mandibulaire est constitué d'une partie osseuse de longueur variable de la diaphyse fibulaire pouvant aller jusqu'à 25cm (9).

S'ajoute un pédicule vasculaire composé d'une artère péronière et de ses deux veines satellites.

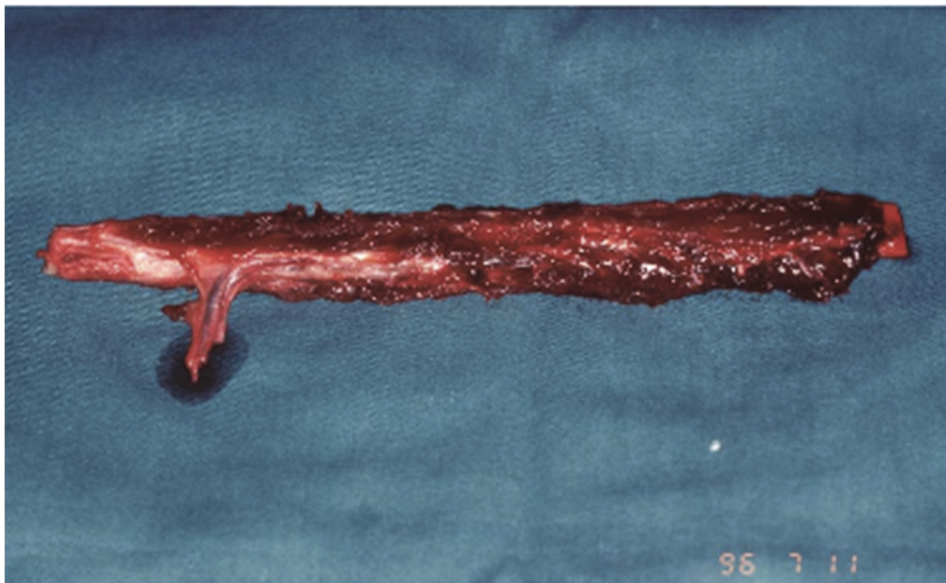


Figure 4 : LLF avec son pédicule vasculaire. (J. Braga-Silva et al 2004)(10) .

Il est possible de prélever une palette cutanée de taille variable qui servira à reconstruire la perte de substance muqueuse ou cutanée associée à la perte osseuse. Le tiers distal inférieur de la jambe est souvent l'endroit le plus adapté à son prélèvement (11).

Il est également possible de prélever une composante musculaire, notamment le muscle long fléchisseur du gros orteil (Fig. 5).

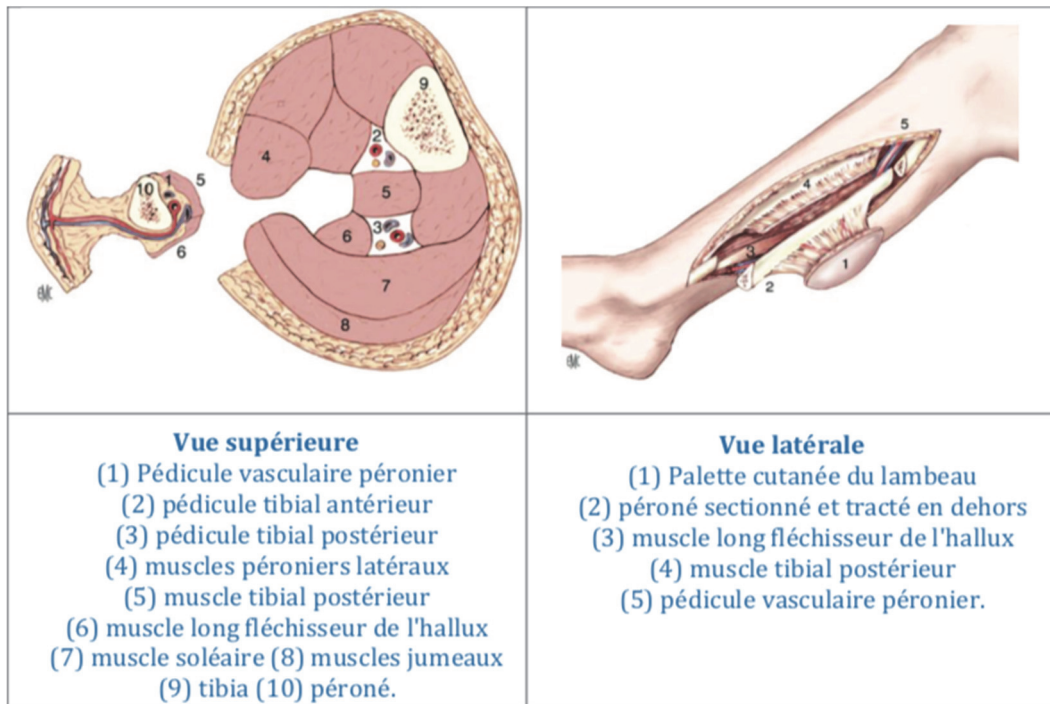


Figure 5 : Prélèvement d'un lambeau composite de péroné, côté gauche (Bozec 2008).

3.4. Avantages

La figure 6, proposé par Schrag et al en 2006, permet de résumer les différents avantages des lambeaux utilisés dans la reconstruction par rapport aux propriétés osseuses (taille, qualité, facilité de segmentation) et des tissus de soutien (quantité, facilité de mise en forme).

	Bone			Soft tissue		
	Length	Quality	Ability to contour	Amount available	Flexibility in contouring	Flexibility in inseting
Fibula	★★★★ (25 cm)	★★★★★	★★★★★	★★★★	★★★★★	★★★★
Ilium	★★ (8 cm)	★★★★	★★	★★★★★	★	★
Scapula	★★★ (14 cm)	★★	★★	★★★★★	★★	★★
Radius	★★ (10 cm)	★	★★	★	★★★★★	★★★★

Figure 6 : Schrag 2006 (12).

En comparant ces propriétés à celle de l'os iliaque, scapulaire et radial, il semble que la fibula possède de nombreux avantages (12)(13) :

- Structure osseuse :

- Une structure bi-corticale permettant de supporter les futures forces masticatoires et un éventuel ancrage bicortical implantaire (14).
- Une épaisseur d'os cortical plus importante (vs scapula ou crête iliaque) lui conférant une résistance plus importante aux forces de torsion appliquées sur un implant (15).
- Une forme homogène permettant de rétablir un contour harmonieux du visage et une adaptation à l'os des maxillaires encore en place (son bord antérieur forme la future crête alvéolaire et sa face latérale forme la face endo-buccale).
- Une longueur importante suffisante à reconstruire presque n'importe quelle perte de substance mandibulaire (16).

- Structure vasculaire :

- Un important pédicule vasculaire rendant la vascularisation du greffon extrêmement fiable (17). Constitué d'une artère et de deux veines satellites, ce pédicule confère au greffon une grande résistance vis-à-vis des radiothérapies et des chimiothérapies (18).
- Une vascularité médullaire et périostée permettant des gestes d'ostéotomies sur le lambeau sans la compromettre (19)(20).
- Le LLF vascularisé présente une bonne densité osseuse et présente l'avantage de subir une hypertrophie après mise en charge implantaire. Au contraire des greffes non vascularisées et des allogreffes qui ne réaliseront pas d'hypertrophie (21)(22).

- Technique chirurgicale :

- Une distance du site donneur au site receveur permettant une approche simultanée à deux équipes chirurgicales et diminuant ainsi sensiblement le temps opératoire (8).
- Des séquelles fonctionnelles et esthétiques du site donneur négligeables et avec une faible morbidité, la fibula étant un os dont le rôle n'est qu'accessoire lors de la marche (17).
- L'apport de la palette cutanée ou de la palette musculaire permettant de remplacer les tissus mous abimés par la résection osseuse que ce soit du côté intra oral (joue, muqueuse, plancher buccal...) et/ou sur le côté cutané (menton, joue...)(23)(24)(25).

Il reste néanmoins des applications cliniques à l'os iliaque et scapulaire car l'utilisation du lambeau libre de fibula peut être contre-indiqué ou peu utilisé selon les équipes chirurgicales (26)(27)(28).

Concernant son utilisation en fermeture des communications bucco-sinuso-nasales, certaines études, de manière contradictoire, rapportent une amélioration de la qualité de vie et des fonctions orales des reconstructions par lambeau libre de fibula en comparaison aux prothèses obturatrices bien que les indications soient souvent très différentes (29)(30).

3.5. Inconvénients et limites

L'utilisation de la fibula dans la reconstruction des pertes de substances des maxillaires doit obéir à certaines limites et présente des inconvénients :

- Les anomalies vasculaires : pouvant contre-indiquer la faisabilité du prélèvement fibulaire, couramment analysée par une échographie doppler artérielle et veineuse des membres inférieurs (31)(32)(33)(34).
- Complications orthopédiques : baisse de mobilité du pied ou un défaut de cicatrisation de la plaie pouvant nécessiter la mise en place d'une greffe de peau (19).
- Différences tissulaires : la palette cutanée est plus fragile et plus mobile que la gencive attachée. Cela va prédisposer à un hygiène bucco-dentaire difficile et entraîner des défauts de stabilisation prothétique et/ou d'émergence implanto-prothétique (35)(36)(37).
- Différence de hauteur entre la mandibule native et le greffon (Fig. 7) : la hauteur occlusale prothétiquement utilisable sera perturbée entraînant des difficultés prothétiques. Ce défaut vertical pourra être compensé par différentes techniques chirurgicales (cf. 3.6)

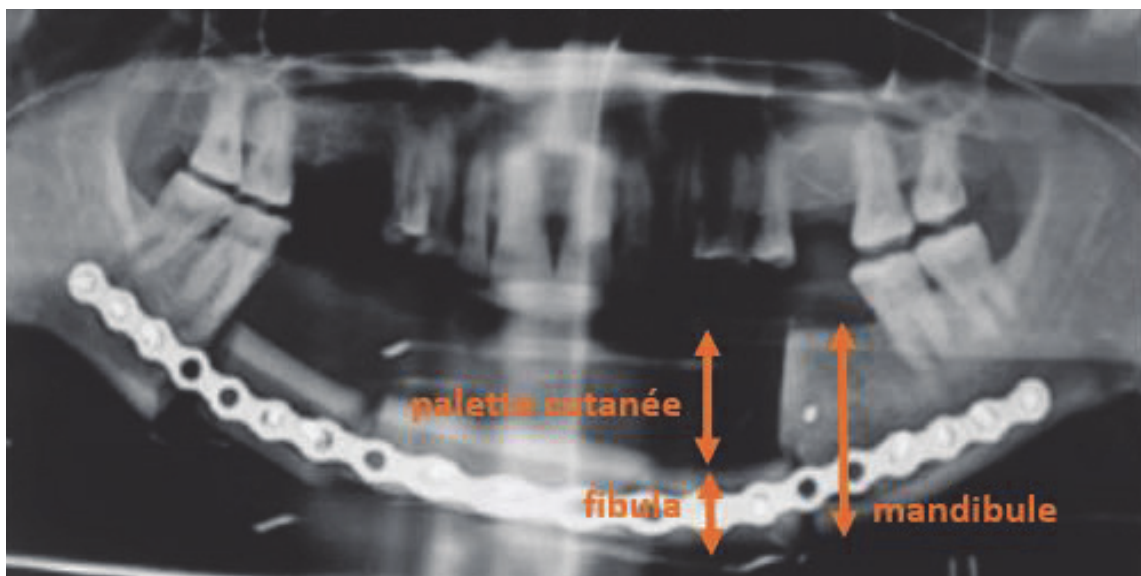


Figure 7 : Radiographie panoramique après reconstruction par LLF. Nous observons la différence de hauteur osseuse entre la mandibule et la fibula (Kumta 2015) (38).

- L'absence de vestibule et/ou de sillon glosso-pelvien par la présence de brides cicatricielles : dans certaines indications, des vestibuloplasties pourront être proposées, bien que le pronostic ne soit pas toujours très favorable et nécessite souvent la mise en place de conformateur ou de cicatrisation guidée par rebasage prothétique fréquent (39)(40).

3.6. Technique d'augmentation osseuse verticale

3.6.1. Le lambeau en « double palette »

Technique permettant la superposition de deux sections de fibula parallèlement l'une sur l'autre lors de la reconstruction (Fig. 8).

Une ostéotomie est réalisée tout en préservant l'intégralité du pédicule vasculaire.

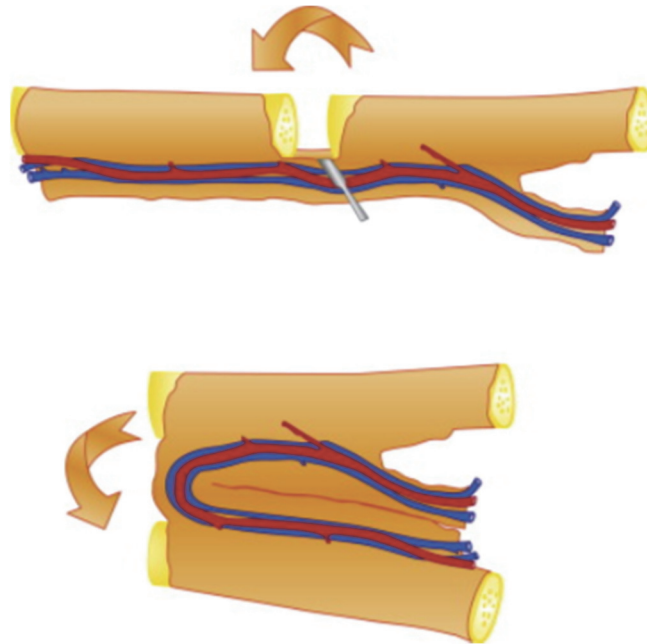


Figure 8 : Schéma illustrant un montage double palette (Thèse Bernard 2014)

Elle peut être réalisée indifféremment à la mandibule ou au maxillaire (41), mais reste limitée à des pertes de substances moindres étant donnée la quantité d'os disponible (17)(42). C'est une technique de choix en vue de réhabilitation implanto-prothétique (Fig. 9). Elle présente toutefois des risques de nécrose par défaut de vascularisation (43).

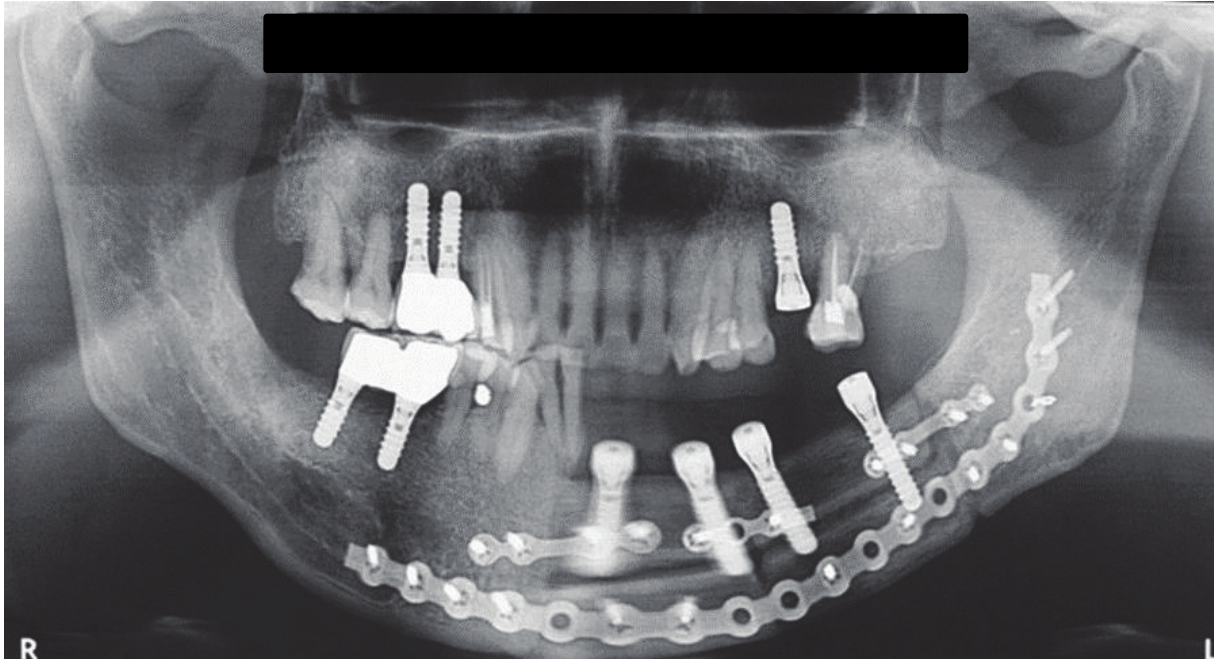


Figure 9 : Radiographie panoramique représentant un lambeau de fibula « double barre » reconstituant le corps gauche de la mandibule (Pr Guyot – Lan)

3.6.2. La distraction ostéogénique verticale.

Technique consistant à réaliser une ostéotomie horizontale et à mettre en place un distracteur fixé par des micro-vis (Fig. 10, 11). Les tissus mous en périphérie seront adaptés pour éviter l'exposition du dispositif de distraction qui restera en place environ 3 mois (44).

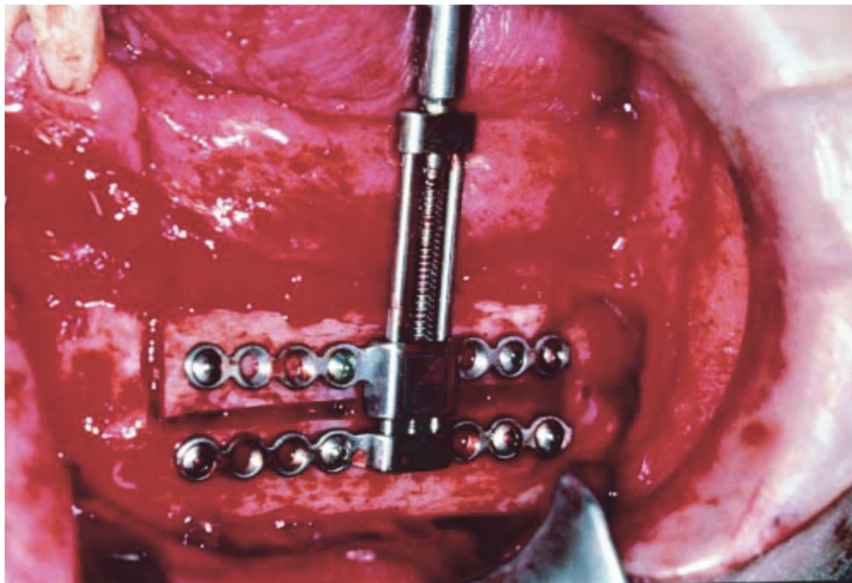
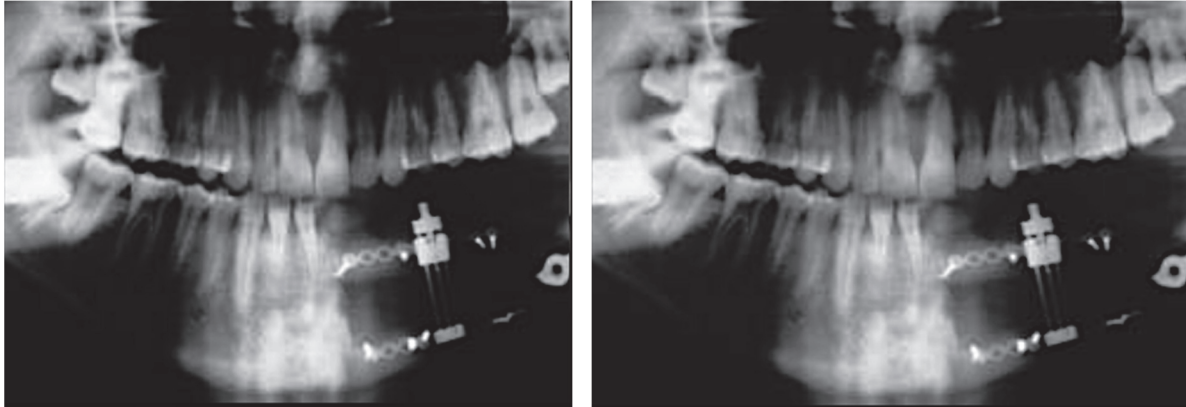


Figure 10 : Photographie de la réalisation d'une distraction osseuse verticale sur fibula lors d'une reconstruction mandibulaire (Marchetti 2002) (45).

Elle se pratique quelques mois après la reconstruction par LLF et permet l'augmentation des dimensions verticales de l'os (Fig. 12)(44)(46)(47)(48). Une réhabilitation prothétique par implant dentaire sera alors plus adaptée (Fig. 13).



Figures 11 et 12 : Radiographies panoramiques représentant la mise en place du dispositif de distraction à J0 et à J12 (Marchetti 2002) (45).

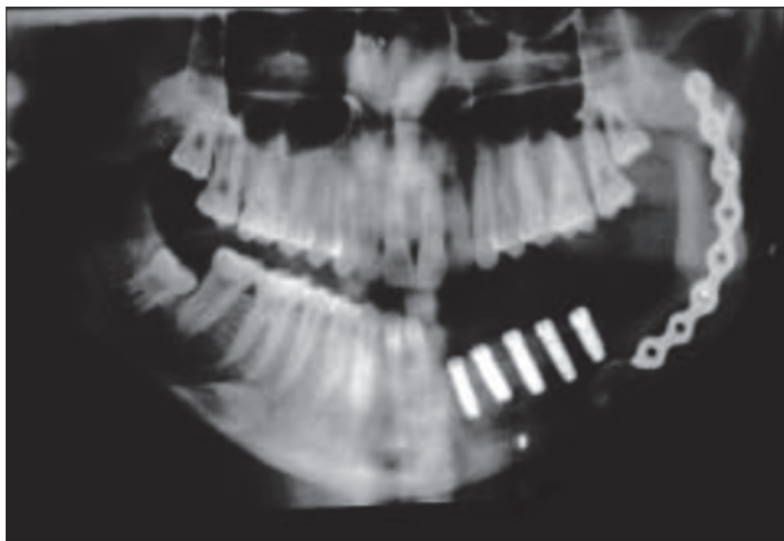

Figure 13 : Radiographie panoramique représentant 5 implants mis en place dans le lambeau de fibula ayant subi une distraction osseuse verticale (Marchetti 2002) (45)

Cette technique peut présenter des complications notamment avec la survenue possible de fracture, de lésion nerveuse (39) et semble avoir un taux de péri-implantite plus important que les techniques simple et double palette (49).

3.7. Étapes chirurgicales

3.7.1. Chirurgie d'exérèse

Elle vise à éliminer l'os et les tissus mous pathologiques (Fig. 15 et 16).

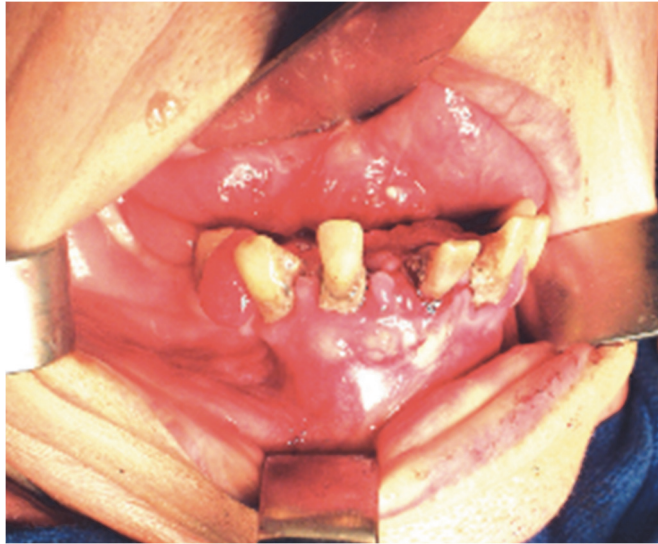

Figure 14 : Photographie d'un cancer épidermoïde de la symphyse mandibulaire (Odin 2010 (50)).

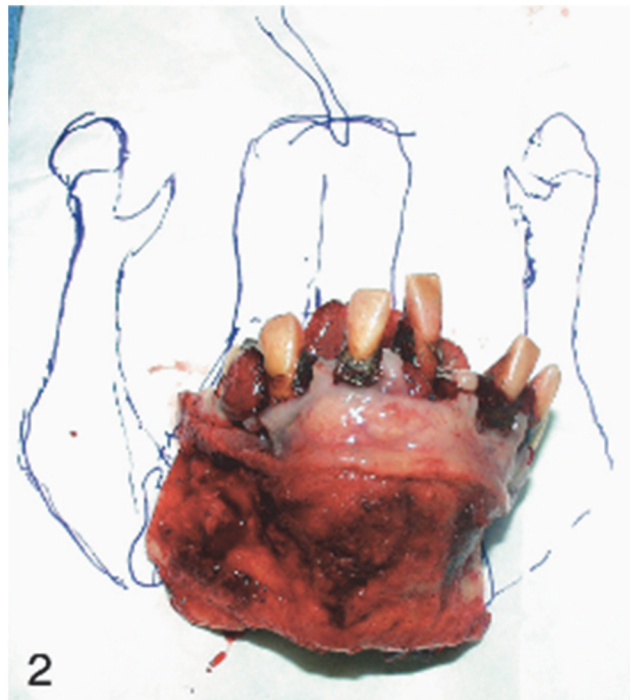


Figure 15: Photographie du tissu cancérigène réséqué (Odin 2010) (50).

Un abord cervical servira à préparer les vaisseaux receveurs et pour la réalisation d'un évidement ganglionnaire en cas de lésion tumorale.

Les limites sont déterminées en fonction du type de tumeurs et des bilans préopératoires (32).

Une ostéotomie marginale peut être réalisée afin de maintenir la continuité osseuse et de fournir une surface adaptée pour la mise en place du matériel d'ostéosynthèse.

3.7.2. Prélèvement fibulaire

Le patient est positionné en décubitus dorsal, son genou étant maintenu semi fléchi par une calle. La chirurgie est réalisée sous garrot pneumatique. Un lambeau libre de fibula d'une taille adaptée à la perte de substance sera prélevé accompagné ou non de sa palette cutanée (Fig. 14) et/ou musculaire, avec ou sans planification chirurgicale (51).

La fermeture de la plaie sera directe en cas de lambeaux libres ou ostéocutanés de petites taille et par greffe de peau lorsque le prélèvement de peau est plus important (11).

Le prélèvement peut être réalisé dans le même temps que la chirurgie d'exérèse étant donnée la distance entre le site donneur et le site receveur.

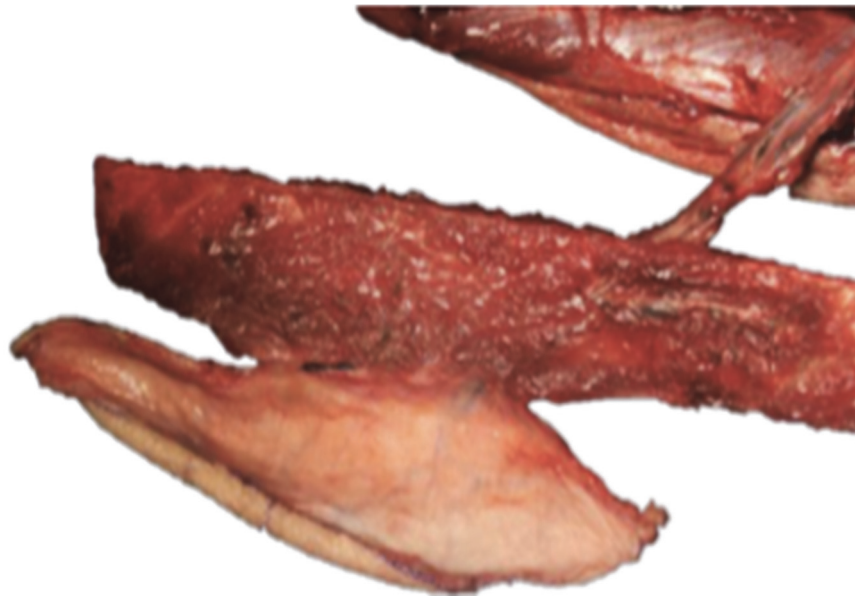

Figure 16 : Prélèvement d'un LLF accompagné de sa palette cutanée et de son pédicule vasculaire prêt à être sectionné (Van Zyl et Fagan 2015)(52).

3.7.3. Chirurgie reconstructrice

Le LLF est mise en place au niveau de la perte de substance (Fig. 17).

La planification chirurgicale est primordiale pour les défauts de grandes étendues afin d'améliorer la précision chirurgicale et pour réduire le temps opératoire (53)(54).

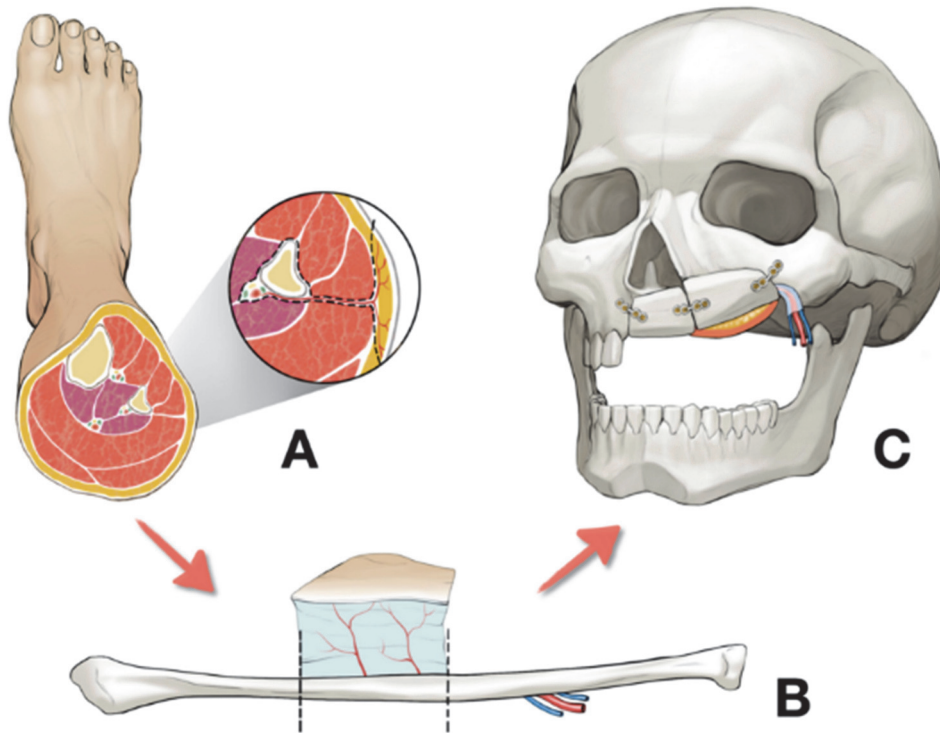


Figure 17 : Schéma représentant une greffe LLF avec une ostéotomie mise en place au maxillaire . (Soo-Hwan Byun 2020) (55).

Des ostéotomies peuvent être réalisées au besoin pour reconstruire les angles gonioniques et/ou para symphysaires ; l'alimentation segmentaire vasculaire de la fibula permettant de tolérer de multiples ostéotomies souvent nécessaires lors de la reconstruction (Fig. 18)(56).

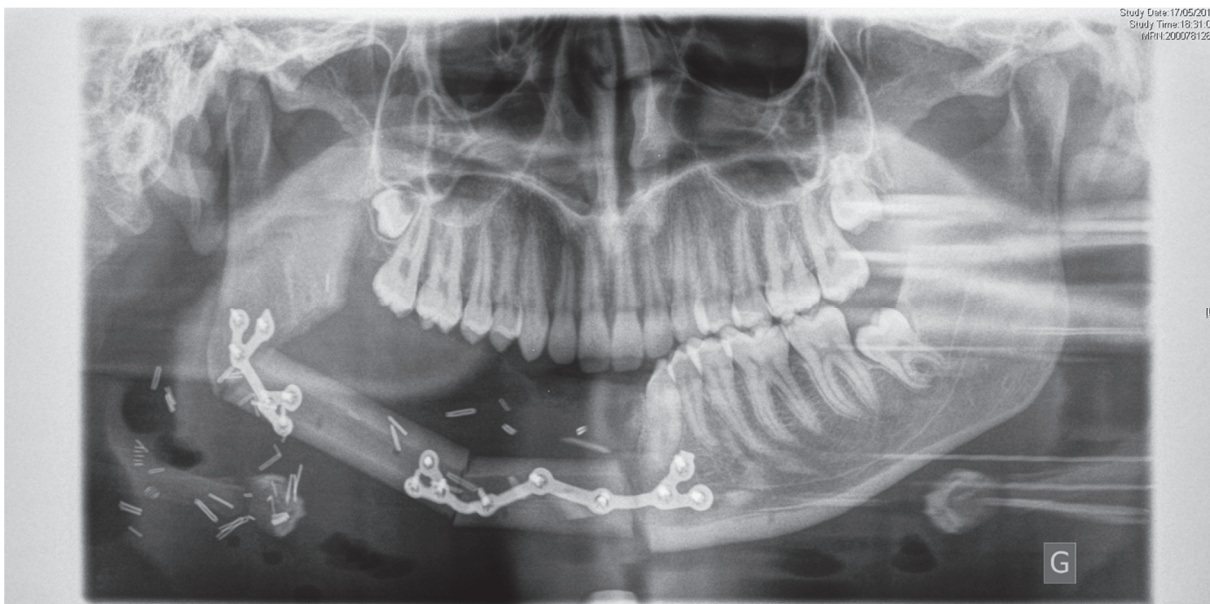
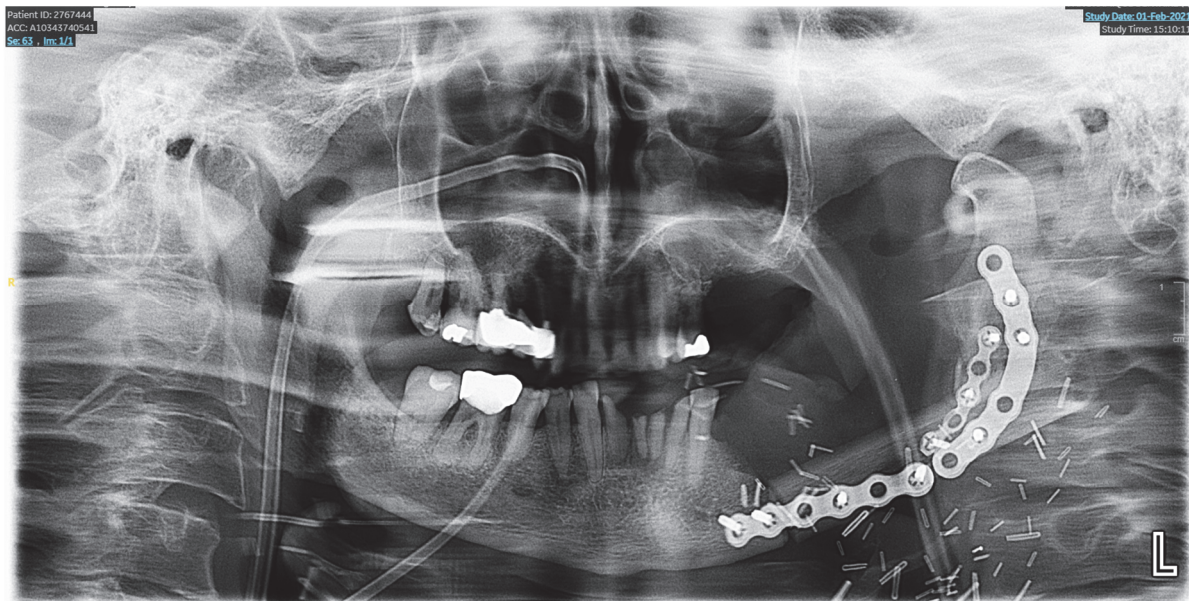


Figure 18 : Radiographies panoramiques représentant des greffes de lambeaux libre de fibula reconstruisant des héli-mandibules avec ostéotomies et fixées par différentes plaques d'ostéosynthèse en titane (Pr Fakhry – Dr Graillon – Dr Lan)

Le LLF est fixée à l'aide de grandes plaques ou de mini-plaques d'ostéosynthèse en titane (Fig. 19). Les grandes plaques de reconstruction, grâce à leur solidité, permettent un positionnement stable. Elles sont indispensables dans les reconstructions de grandes étendues pour le maintien du greffon (11). Les dimensions des plaques et des vis, et leurs difficultés à être déposées peuvent cependant s'avérer problématiques (52). En raison de leur rigidité les grandes plaques sont sujettes au « stress-shielding » qui représente le phénomène de résorption osseuse causé par les contraintes mécaniques exercées sur l'os et engendrerait un processus de déminéralisation et une diminution de la densité osseuse (57).

Les mini-plaques ont, quant à elles, comme avantages une répartition des charges, la facilité de mise en place, un temps de fixation court et la facilité de dépose sélective en cas de besoin (58). Cependant elles restent plus susceptibles de se fracturer et engendrent plus de mobilité des segments osseux.

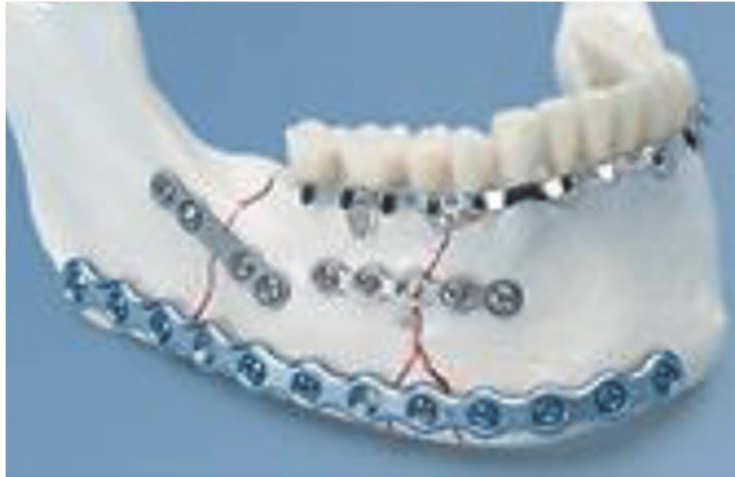

Figure 19 : Grande plaque de reconstruction (bleue) et mini-plaques (gris) (Van Zyl et Fagan 2015) (52).

Un microscope chirurgical pour anastomoser l'artère fibulaire sur l'artère receveuse (faciale ou thyroïdienne supérieure) est souvent utilisé.

Les veines sont anastomosées soit sur le tronc thyro linguo-facial soit sur la veine jugulaire externe ou antérieure.

3.7.4. Réhabilitation implantaire

Une fois l'os des maxillaires reconstruit, la cicatrisation et l'absence de récurrence objectivée, le défi est de réhabiliter prothétiquement ces patients (Fig. 20).

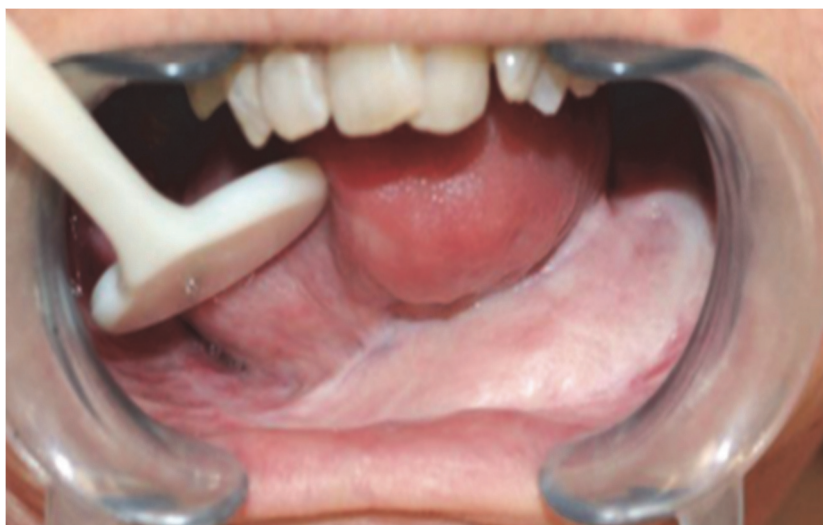

Figure 20 : Reconstruction par lambeau de fibula d'une perte de substance mandibulaire (collection Dr Lan)

Une réhabilitation implanto-prothétique est une stratégie intéressante en raison des difficultés de réalisation de prothèses conventionnelles étant données les modifications subies au niveau des tissus durs et mous (59).

Ces réhabilitations restent néanmoins compliquées à mettre en œuvre en raison du risque d'échec engendré par la radiothérapie ou les défauts de hauteur prothétique utilisable.

La radiothérapie endommage les ostéoclastes et provoque des lacunes osseuses. Elle diminue la prolifération de la moelle osseuse, du collagène et des vaisseaux sanguins. L'os irradié compromet la capacité de régénération osseuse et ainsi le processus d'ostéointégration implantaire (60)(61). Les effets néfastes provoqués par la radiothérapie sont doses dépendants, en effet pour des doses au-dessus de 50Gy, ils ont tendances à s'intensifier (62)(63).

II. Revue de la littérature

1. Introduction

La réhabilitation implanto-prothétique chez les patients présentant une perte de substance des maxillaires est souvent complexe et mal acceptée par les patients.

Cette perte de substance survient après une chirurgie de résection à la suite de la prise en charge d'une pathologie carcinologique, congénitale, traumatique ou en réponse à une radio-chimio-nécrose. Les modifications anatomiques engendrées sont un challenge pour réhabiliter ces patients afin de pallier les défauts esthétiques et fonctionnels.

De nombreux lambeaux libres osseux (scapula, crête iliaque, radius) ont été décrits dans la littérature dans la reconstruction après chirurgie d'exérèse (64)(65).

Au niveau des maxillaires, c'est le lambeau libre de fibula qui semble être le plus adapté, en raison de sa structure et dimension osseuse, vasculaire et des possibilités chirurgicales (66)(67)(68)(1)(56)(46)(69)(70)(71). Ce type de lambeau semble donner des résultats au niveau fonctionnel (en rétablissant les fonctions orales) et esthétique (continuité mandibulaire et contour facial) acceptable.

Cependant, les modifications anatomiques et tissulaires (épaisseur des tissus sous-cutanés, absence de sillon pelvien et vestibulaire) compliquent la stabilisation des prothèses amovibles conventionnelles (72)(73)(74). En raison de la qualité de l'os cortical et du volume disponible, le lambeau libre de fibula permet la mise en place d'implants en soutien des réhabilitations prothétiques (75)(76)(77)(78).

Toutefois, les prises en charge de ces pathologies nécessitent fréquemment un traitement par radiothérapie qui complique cette possibilité implantaire (79).

L'objectif de cette étude était de réaliser une revue de la littérature afin d'évaluer le taux de survie implanto-prothétique des patients ayant bénéficié d'une prise en charge implantaire per ou post-chirurgie de reconstruction par lambeau libre de fibula, et d'identifier l'influence de la radiothérapie selon le moment d'irradiation.

2. Matériels et méthodes

Une revue de la littérature portant sur l'influence de la radiothérapie dans la réhabilitation implantaire sur lambeaux libres de fibula et inspirée de la méthode PRISMA (Preferred Reporting Items for Systematic Reviews and Méta-Analyses) a été réalisée.

Une stratégie de recherche de la littérature a été appliquée dans Medline (base de données Pubmed) concernant la période 1990-2021 afin de répondre à la question de recherche suivante, en accord avec les critères PICO (Patient, Intervention, Comparaison, and Outcomes) :

Chez les patients présentant une reconstruction par lambeau libre de fibula, quel est le taux de survie et l'influence de la radiothérapie sur les réhabilitations implanto-prothétiques ?

L'équation de recherche suivante a été définie à partir des mots clés prédéfinis en « Mesh Terms » ou « libres » afin d'être le plus exhaustif possible :

((fibula) OR ("Fibula"[Mesh])) AND (("dental implant") OR ("Dental Implants"[Mesh])) AND ((radiotherapy) OR ("Radiotherapy"[Mesh]))

Pour être intégré à la revue de littérature, les articles devaient répondre aux critères suivants :

- Articles écrit en français ou en anglais dont le texte intégral était disponible
- Report de cas ou de série de cas présentant une reconstruction par LLF et une réhabilitation implantaire, avec ou sans radiothérapie associée.

Après l'exclusion des doublons, les titres et résumés des articles retrouvés sur les bases de données, furent évalués par un examinateur, conformément aux critères d'inclusion et en excluant les articles ne traitant pas exclusivement des lambeaux libres de fibula.

Les articles potentiellement éligibles ont été soumis à l'évaluation des textes intégraux et poursuivaient la phase de sélection. Les données furent extraites et synthétisées par le même examinateur et concernaient :

- 1- Données épidémiologiques (sexe, âge, antécédents médicaux-chirurgicaux, comorbidité)
- 2- Données tumorales (type d'étiologie et localisation) et chirurgicales (techniques de prélèvement et type de reconstruction)
- 3- Données implantaires (nombre, taille, localisation, taux de succès, taux de survie, prothèse sur implant)
- 4- Données thérapeutiques adjuvantes (radiothérapie - dose et période d'irradiation ; HBO - oxygénothérapie hyperbare ; chimiothérapie, chirurgie complémentaire)
- 5- Temporalité de prise en charge
- 6- Suivi (Complications, qualité de vie, follow-up)

3. Résultats.

Au total, 14 articles publiés de 1995 à 2021 ont été sélectionnés et analysés, correspondant à 801 implants dentaires et 323 patients présentant une reconstruction par LLF avec ou sans traitement de radiothérapie (80)(81)(49)(39)(82)(23)(83)(84)(58)(11)(56)(55)(50)(85).

Les résultats obtenus ont été rapportés dans le tableau 1.

Données épidémiologiques :

Les articles retenus étaient des études rétrospectives (n=9 ; 64,3%), des études cas-témoins comparant les résultats de la réhabilitation implantaire sur LLF à ceux n'utilisant pas d'implants (n=2 ; 14,3%) et des cas cliniques (n=3 ; 21,4%)

Le sexe a été rapporté pour 311 patients (96,3%), incluant 222 hommes (71,4%) et 89 femmes (28,6%).

L'âge était précisé chez 267 patients (82,7%) pour une moyenne de 52,2 ans (15-82 ans)

Les antécédents médicaux, en dehors de la pathologie ayant entraîné la chirurgie de reconstruction, n'était que très peu rapportés (n= 44, 13,6%), faisant principalement état d'une pathologie endocrinienne (19 cas de diabète).

Données tumorales :

L'étiologie était précisée pour 307 cas (95%).

Une origine tumorale maligne était rapportée dans 223 cas (72,6%) de cette série. Les carcinomes épidermoïdes étaient les plus représentés (n=102, 45,7%) bien que le type tumoral ne fût pas précisé dans 88 cas (39,5%). Par ailleurs, ont notamment été retrouvés 9 ostéosarcomes, 7 cancers muco-épidermoïdes, 6 cancers adénokystiques, et 4 sarcomes.

36 tumeurs bénignes ont été rapportées (11,7%) sans précision étiologique pour 27 d'entre elles. Il était rapporté 4 améloblastomes, 1 myxome odontogène, 1 dysplasie fibreuse, 1 fibrome, 1 ostéomyélite et 1 adénome pleomorphe.

Les autres étiologies étaient :

- Traumatique (n=23 ; 7,5%)
- Nécrotique avec 22 ostéoradionécroses (7,2%) et 2 ostéochimionécroses (0,7%)
- Atrophique (n=1 ; 0,3%)

Concernant la localisation, 309 cas (95,7%) étaient rapportés à la mandibule et 14 (4,3%) au maxillaire.

Données chirurgicales :

Le type de recouvrement du lambeau a été retrouvé dans 89 cas (27,6%). Dans 59 cas, le LLF a été prélevé avec sa palette cutanée (66,3%) et pour 30 cas, il était enfoui avec recouvrement muqueux (33,7%). Dans les autres cas (n=234, 72,4%), cette information n'a pu être retrouvée.

La technique de reconstruction (simple ou double barre) du LLF a été précisée dans 105 cas (32,6%). Parmi ceux-ci, la technique par simple barre a été réalisée dans 89 cas (84,8%), dans 9 cas avec une double barre de fibula (8,6%), et dans 7 cas avec distractions verticales (6,6%).

Données implantaire :

Le nombre d'implants a été précisé dans 274 cas (84,8%) pour un total de 801 implants. Les 49 autres cas inclus (15,2%) ont bénéficié de réhabilitations implantaire sans détails sur le nombre d'implants.

La longueur implantaire a été précisée pour 425 implants (53,1%) pour une moyenne de 11,9mm (11-15mm).

La localisation implantaire a été précisée dans 134 cas (41,5%) correspondant à 517 implants (64,5%). Parmi ceux-ci, 416 implants étaient localisés dans un LLF (80,5%) et 101 dans de l'os natif (19,5%).

Le taux de succès implantaire a été précisé dans 139 cas (43%), correspondant à 522 implants (65,2%) et était de 83,3% sur une durée moyenne de 46,6 mois.

Le taux de survie implantaire a été précisé dans 153 cas (47,4%), correspondant à 568 implants (70,9%) et était de 86,2% sur une durée moyenne de 91,4 mois.

63 implants ont été rapportés en échecs et perdus et/ou déposés sans plus d'information sur les causes de ces échecs (9,7%).

Le type de réhabilitation implantaire a été précisé dans 135 cas (41,8%). 44 patients ont bénéficié d'une prothèse amovible sur implant (32,6%) et 91 d'une prothèse fixe sur implant (67,4%) pour des réhabilitations sectorielles de grandes étendues ou complètes

La durée moyenne du temps de mise en charge était précisée dans 244 cas (75,5%) pour une durée moyenne de 7,1 mois (0-23 mois).

Traitements adjuvants :

Un traitement par radiothérapie a été retrouvé dans 152 cas (47%). La dose d'irradiation a été précisée dans 52 cas (34,2%) pour une moyenne de 55,8 Gy (40-65 Gy).

La technique d'irradiation a été précisée dans 28 cas (8,7%) dont 9 cas (32,1%) de radiothérapie conventionnelle et 19 cas (67,9%) de radiothérapie conformationnelle avec modulation d'intensité (RCMI).

Un traitement par HBO a été retrouvé dans 51 cas (15,8%) et 24 patients avaient un traitement concomitant par chimiothérapie (7,4%).

Des chirurgies complémentaires ont été retrouvées dans 97 cas (30%) pour un total de 124 chirurgies réparties ainsi :

- Au niveau du site receveur : 51 vestibuloplasties (41,1%), 26 greffes de peau (21%), 11 greffes de conjonctif (9,9%). (22 greffes de peau et 4 de conjonctif couplé à vestibuloplastie)
- Au niveau du site donneur : 36 greffes de peau (29%) ont été renseignées dont 35 abdominales et 1 de cuisse.

Temporalité de prise en charge :

Le moment de réalisation des chirurgies de reconstruction a été précisé dans 322 cas (99,7%) :

- Dans le même temps opératoire que la chirurgie d'exérèse (n=252 ; 78,3%)
- De 6 à 99 mois (moyenne 25,5 mois) après la chirurgie d'exérèse (n=70 ; 21,7%)

Le moment de chirurgie implantaire était précisé dans 237 cas (73,4%) et était réalisé :

- Dans le même temps opératoire que la chirurgie de reconstruction (n=39 ; 16,5%)
- De 8 à 78 mois (moyenne 16,8 mois) après la chirurgie de reconstruction (n=198 ; 83,5%)

Le moment de réalisation de la radiothérapie était précisé dans 143 cas (soit 94,1% des patients ayant bénéficiés d'une radiothérapie)

- Avant la chirurgie de reconstruction (n=35 ; 24,5%), sans information possible sur le délai.
- Après la chirurgie de reconstruction (n=108 ; 75,5%), pour un délai estimé à 50,2 jours (15-59) précisé chez 25 patients (23,1%)

Le moment de la chirurgie implantaire par rapport à la radiothérapie a été précisé dans 109 cas (33,7%) :

- Avant la radiothérapie (n=48 ; 44%), sans information possible sur le délai.
- Après la radiothérapie (n=61 ; 56%), pour un délai estimé à 74,6 mois (12-360) précisé chez 24 patients (39,3%)

Suivi :

La survenue de complications a été précisée dans 68 cas (21,1%).

Parmi ceux-ci, 35 concernaient le site receveur (51,5%), et concernaient principalement :

- 7 infections ayant entraîné la dépose du LLF,
- 6 infections sans dépose du LLF,
- 5 réactions hyperplasiques des tissus mous,
- 5 réouvertures et expositions dues à une perte de sutures,
- 3 cellulites,
- 2 paralysies du nerf facial,
- 2 fistules orales cutanées,
- 1 inflammation en rapport avec le matériel d'ostéosynthèse,
- 1 ORN,
- 1 perte partielle de la palette cutanée,
- 1 trismus sévère,
- 1 hématome.

Hormis les 7 cas ayant entraîné la dépose du LLF, les autres complications ont pu être gérées localement sans incidence sur la survie du LLF.

21 complications ont été rapportés sans plus de précisions (30,9%)

12 autres concernaient le site donneur (17,6%) avec notamment 4 réouvertures et expositions dues à une perte de suture, 5 défauts de mobilité de la cheville, 2 hématomes et 1 infection.

Une information sur la qualité de vie a été rapportée pour 220 cas (68,1%) et présentait dans toutes les études des résultats fonctionnels et esthétiques satisfaisants, sans comparaison possible en raison de l'hétérogénéité des méthodes d'évaluation et du peu de données rapportées.

Le follow-up a été précisé dans 322 cas (99,7%), pour une durée moyenne de 67,3 mois (3-15

4. Discussion

Les articles inclus dans cette revue de littérature étaient de faible niveau de preuve avec des données très hétérogènes nous imposant de nuancer l'interprétation de l'ensemble des résultats. Le taux de succès ou de survie implantaire a été utilisé indifféremment dans les articles sans que les définitions soient systématiquement précisées.

Le taux de succès définit la persistance de l'implant *in situ*. Il est basé sur des critères précis de perte osseuse et de mobilité implantaire.

Le taux de survie correspond aux implants mis en fonction qui se retrouvent encore *in situ*, support de prothèse (86).

Implantologie et fibula (sans radiothérapie)

Le taux de succès retrouvé est de 83,3% à 46,6 mois et **le taux de survie** est de 86,2% à 91,4 mois. Ces résultats sont comparables et encourageants, bien qu'inférieurs à ceux retrouvés pour l'implantologie dans l'os natif et/ou greffé. Les implants étudiés étaient d'ailleurs aussi bien mis en place dans le LLF que dans de l'os natif dans les cas de réhabilitation complète. Dans l'étude de Salinas et al (87), 144 implants furent posés dans un LLF et 92 sur la mandibule. Le taux de succès des implants posés dans le LLF était de 82,4% versus 88% pour la mandibule, cette différence montre que le LLF joue bien son rôle dans l'ostéointégration des implants.

Une autre étude a montré que les **taux de succès à 5 ans d'implants posés dans l'os greffé par LLF sans radiothérapie** allaient de 91% à 98,6%, ce qui **est similaire aux taux de succès d'implants dans l'os naturel** (76).

Concernant l'influence du site d'implantation, dans l'os natif et/ou irradié, la littérature s'accorde généralement sur des taux de succès implantaires moins importants au maxillaire qu'à la mandibule (88). En revanche lorsque ceux-ci sont mis en place dans un LLF, aucune différence significative du taux de succès ou de survie entre les 2 sites n'a été mise en évidence.

Une seule étude a toutefois retrouvé un meilleur taux de succès pour des implants maxillaires, difficilement explicables en raison des différences du nombre d'implants comparés entre les 2 sites et sans précision sur la dose moyenne d'irradiation (89).

Concernant le moment chirurgical implantaire, **83,5% des implants de cette revue ont été mis en place après la chirurgie de reconstruction** dans un intervalle allant de 8 à 78 mois.

Ce délai est aussi expliqué pour permettre la réalisation de projet implanto-prothétique précis et raisonné avec l'analyse de critères paracliniques améliorant la précision de la pose d'implants (72).

Certaines études ont cependant préféré réaliser la pose d'implants dans le même temps que le LLF (58)(80)(83)(50), permettant de réduire le nombre d'interventions, la durée de traitement et surtout leur éventuelle mise en place dans un os irradié.

Ainsi, bien que ces résultats ne soient pas comparables en raison des différences d'effectifs et de suivi, il a été retrouvé un taux de succès de 97,2% à 3,1 mois pour les implants lorsque la pose d'implant est couplée à la reconstruction et de 80,1 à 53,8 mois quand la chirurgie implantaire a lieu ultérieurement à la greffe LLF.

Influence de la radiothérapie

Il est acquis que la radiothérapie influence le succès implantaire.

Concernant le moment de pose d'implant en comparaison à la radiothérapie, il a été plutôt retrouvé dans ce travail des chirurgies implantaires après radiothérapie (56% versus 44% avant radiothérapie), réalisées avec un important délai après l'irradiation (moyenne de 74,6 mois). En revanche, aucune interprétation de ces résultats ne peut être réalisée en raison du faible nombre d'effectif pour l'ensemble de ces informations.

Dans les rares cas (n=48) rapportant une chirurgie implantaire avant irradiation, aucune information sur le délai entre le moment de pose d'implant et de radiothérapie n'a été retrouvée.

Il a été calculé un taux de succès de 82,1% à 43,6 mois pour les implants mise en place dans un os préalablement irradié et de 95% à 8,3 mois pour les implants irradiés en post opératoire, bien que là encore, les résultats de soient pas comparables par différence de temps de suivi et d'effectif.

Plusieurs articles semblent ainsi affirmer **un taux de succès implantaire moins élevé lorsque la radiothérapie est réalisée en amont de la chirurgie implantaire (83)(84)**.

Dans l'étude de Ferrari et al (23), ce taux de survie implantaire était de 83,9% pour les implants dans de l'os irradié et de 96,8% sans irradiation.

Une autre étude (64) étudiant spécifiquement l'influence du moment d'irradiation retrouve un taux de succès de 86% pour les implants posés avant la radiothérapie et de 64% après. Cela semble privilégier la réalisation d'un traitement de radiothérapie après la chirurgie implantaire (90).

Dans les cas d'implants après radiothérapie, le moment idéal pour la chirurgie implantaire est une question très importante qui peut affecter le pronostic d'ostéointégration. Cette question est largement débattue et **il n'y a encore aucune preuve scientifique à ce jour sur le moment optimal de pose d'implant après la radiothérapie**. Différentes recherches s'accordent à dire que le temps optimal de mise en place des implants est de 6 mois après radiothérapie (24)(84)(49).

Une revue systématique de 2015 se montre plus prudente et rapporte un risque d'échec plus élevé en cas de pose d'implants moins d'un an après la fin de la radiothérapie (91).

L'étude de Pellegrino et al en 2018 (49), confirme ces résultats tout en observant qu'avec un recul d'au moins 10 ans, l'irradiation n'avait plus aucune influence sur la survie implantaire en comparaison aux patients non irradiés avec implants. L'influence de la radiothérapie semble ainsi diminuer avec le temps.

De manière assez surprenante, cette étude rapporte même des taux de succès (a) et de survie (b) à 120 mois plus faibles pour les patients n'ayant pas reçus de radiothérapie (à : 61,1%/ b : 76,2%) que pour ceux ayant été préalablement irradiés (à : 71,5%/ b : 80,1%) sans aucune justification. Plusieurs études semblent donc recommander, dans un terrain irradié, de retarder au maximum la pose d'implant afin de limiter les risques liés aux rayonnements, sans pour autant justifier ce bénéfice au niveau statistique, les conséquences de la radiothérapie étant définitives ou presque (49)(55)(92).

A contrario, d'autres auteurs retrouvent des résultats à l'opposé de ceux de Pellegrino et al., avec un taux d'échec plus important après au moins 10 ans (93) et préconisent même la pose d'implants précoces, dans les 6 mois après la radiothérapie, afin de limiter la perte continue des capillaires sanguins au fil du temps et ainsi augmenter le pronostic d'ostéointégration (94)

La technique de radiothérapie utilisée n'a été que trop peu précisée dans les articles inclus pour en tirer des conclusions. Il est toutefois évident que la technique par modulation d'intensité (IMRT), plus efficace pour traiter plus la tumeur et limitant la morbidité sur les structures environnantes, devrait être associée à moins de complications dans les réhabilitations implantaires sur LLF que la radiothérapie conventionnelle.

L'oxygénothérapie hyperbare (HBO) a été utilisée dans certains articles (87)(84)(56)(50) et s'est montrée bénéfique avant un traitement chirurgical de par son effet sur les os et les tissus mous irradiés. Elle semble permettre notamment aux lambeaux peu vascularisés la formation de fibroblaste et la synthèse de collagène qui aboutit à l'angiogenèse (95).

Cependant l'importante vascularisation de la fibula lui permet d'avoir son propre approvisionnement sanguin et de se protéger des effets néfastes des rayonnements et des traumatismes provoqués par la mise en place d'implants (96). C'est pour cette raison, ainsi que sur le peu d'évidence concernant l'efficacité réelle de cette technique, que le traitement par HBO n'est pas utilisé systématiquement sur les LLF.

Caractéristiques épidémiologiques

La prédisposition masculine (71%) et **l'étiologie maligne** dans plus de deux tiers des cas incitent à justifier ces résultats par l'addiction alcoolo-tabagique plus répandue chez les hommes et facteur de risque principal des transformations tumorales dont le cancer épidermoïde est logiquement majoritaire (97)(98).

Les cancers de la bouche, en France, présente un rapport homme/femme de 2,5 et survient à un âge médian de 62 ans, de 10 ans supérieur à nos résultats en lien avec les 11% d'étiologies tumorales bénignes retrouvées, donc d'une population plus jeune (99).

La localisation préférentiellement mandibulaire (95,7%) de ces reconstructions peut s'expliquer par une incidence tumorale plus marquée qu'au maxillaire mais aussi par les caractéristiques propres de la fibula. Son importante longueur et sa facilité à se remodeler permet de reconstruire plus facilement l'os mandibulaire. Sa morphologie coïncide moins avec l'os maxillaire, où il est parfois privilégié la scapula ou la crête iliaque qui possède une hauteur plus importante.

Caractéristiques chirurgicales

La chirurgie d'exérèse et la reconstruction par LLF est le plus souvent réalisée dans un même temps chirurgical grâce à la collaboration de deux équipes chirurgicales comme cela est retrouvé dans ce travail (dans 78,3% des cas).

Cependant, certaines études ont retardé la chirurgie de reconstruction (39)(55), permettant une période de surveillance après la chirurgie primaire en vue de prévenir d'éventuelles complications ou de récurrence. Le défaut osseux est alors remplacé provisoirement par une plaque de reconstruction en titane dans l'attente de la reconstruction définitive.

La hauteur standard de la fibula est comprise entre 12 et 16 mm tandis que l'épaisseur des corticales est comprise entre 3,5 et 4,1 mm (13). Dans cette revue, **la longueur moyenne implantaire retrouvée est de 11,9 mm**, ce qui laisse présager, avec un nécessaire enfouissement sous crestal, **un ancrage bicortical**. L'espace central de la moelle (médullaire) de la fibula étant dépourvue d'os dense, la stabilisation bicorticale est nécessaire.

La présence de la palette cutanée avec le LLF n'a été malheureusement que très peu retrouvée (27,6%) alors qu'il aurait été intéressant de pouvoir observer son influence sur le taux de complication implantaire. Son intérêt dépend de la taille de l'exérèse et de l'état des tissus mous sur le site reconstruit. Elle présente comme **intérêt de protéger le greffon** en le rendant ainsi plus viable. Elle présente l'**inconvenient** de remplacer la muqueuse endobuccale épithéliale par

une **palette cutanée souvent épaisse, dépressible et mobile**. La mise en place d'implants nécessitera alors souvent la réalisation d'un dégraissage sans pour autant compromettre la vascularisation et donc la survie du lambeau. La réalisation de chirurgies au niveau des brides cicatricielles ou des limites du lambeau permet aussi d'améliorer l'environnement péri-implantaire qui doit être avec le moins de contraintes possibles afin d'éviter le risque de survenue de péri-implantite (46)(100).

La technique par double barre impose une maîtrise chirurgicale importante et doit être réalisée par des équipes expérimentées. Elle n'a été que très peu rapportée (8,6%) mais reste une **technique intéressante**. La superposition de deux fragments diaphysaires de fibula permet un gain de hauteur et un éventuel ancrage tricortical à l'implant (43)(101). Un ancrage cortical plus important permettrait d'objectiver une meilleure stabilité primaire, essentielle dans le processus d'ostéointégration. A contrario, le risque d'ostéite réactionnelle pourrait alors aussi majoré, ce que n'a pas été retrouvé dans l'étude de Gonzalez Garcia et al, dont les 5 cas avec double barre rapportent d'excellents résultats à long terme sur le plan fonctionnel et esthétique (11).

Cette technique présente aussi l'avantage d'obtenir un contour harmonieux du visage tout en respectant les impératifs biologiques et prothétiques des réhabilitations implantaire. Les déficits verticaux des reconstructions étant limités, les implants peuvent être placés dans le même plan vertical que les éventuelles dents naturelles encore présentes. Les rapports couronne/implant sont ainsi mieux respectés permettant d'améliorer la survie à long terme (diminution des contraintes mécaniques) et limitant les complications (meilleure gestion des embrasures, accès à l'hygiène renforcé).

Caractéristiques prothétiques

Concernant la technique de réhabilitation prothétique utilisée, les prothèses amovibles supra-implantaires semblent avoir, à long terme, moins de complications que les réhabilitations fixes.

En revanche, un article rapporte un niveau de satisfaction plus important pour les réhabilitations fixes sur implant en comparaison aux prothèses amovibles supra implantaires (72).

Ces résultats sont cohérents, les réhabilitations amovibles permettant une meilleure hygiène et des contraintes mécaniques implantaire moindres tout en réduisant le confort apporté par les réhabilitations fixes.

Certains auteurs préconisent cependant l'utilisation de prothèses fixes sur des LLF plutôt courts, afin d'engendrer une meilleure stimulation osseuse. Cependant le nombre d'implants plus élevé

dans ces réhabilitations fixes augmente le risque de complication, implantaire et du lambeau, et complique la surveillance carcinologique (73).

A contrario, l'utilisation de prothèse amovible sur implant sera plutôt utilisée sur des LLF de grande étendue avec les bénéfices et contraintes opposées. (102).

Le délai de mise en charge est similaire à l'implantologie sur os greffé (7,1 mois). Ce délai, volontairement plus long qu'en implantologie conventionnelle, est utilisé pour s'assurer d'une bonne ostéointégration en rapport avec les caractéristiques osseuses de ces os mais aussi afin de limiter la morbidité du lambeau en espaçant les interventions. Le respect de ce délai pourrait également permettre la prolifération du tissu adipeux au niveau du lambeau en jouant un rôle de protection de l'implant (84).

Une seule étude a rapporté une thérapeutique un seul temps chirurgical, pouvant présenter l'avantage de limiter les problèmes de vascularisation liés à la seconde intervention. La mise en nourrice des implants semble ainsi être la technique de choix pour des implants dans les LLF.

Complications et follow-up

Il a été retrouvé 124 chirurgies complémentaires, 88 sur le site receveur et 36 sur le site donneur. Des études (80)(39)(83) ont mis en place des vestibuloplasties, associées ou non à des greffes de peau et/ou de conjonctifs, entre 1 et 6 mois après la greffe de LLF, permettant une stabilité tissulaire péri-implantaire sans contrainte (103).

Dans une autre étude il a été remarqué que les greffes de peau et de conjonctifs permettent de diminuer **la survenue d'hyperplasie tissulaire** épithélioïde péri-implantaire très fréquemment retrouvée dans le cadre de ces réhabilitations implantaires (9,5% avec greffe vs 18,2% sans), et ainsi réduire le risque de péri-implantites.

Le pronostic à long terme est donc amélioré (taux de survie 95,5% avec chirurgie complémentaire vs 79,3% sans chirurgie ; taux de succès 83,6% avec chirurgie complémentaire vs 62,1% sans chirurgie). Cette thérapeutique devra toutefois être envisagée en tenant compte du potentiel risque chirurgical sur les terrains irradiés.

Au niveau du site donneur, des greffes de peau de cuisse ou abdominale peuvent être mise en place au cas où la palette cutanée du LLF prélevé est importante, pour éviter de grandes sutures en tension sur la plaie et les déchirures qui en résulteraient (11).

La réalisation de ces chirurgies complémentaires révèle la complexité de cette prise en charge, et amène à prévenir le patient sur la durée de traitement, le nombre

d'interventions et les complications associées à cette thérapeutique. Le taux de succès à long terme reste incertain et le coût de ces réhabilitations étant élevé, le patient doit être informé de la balance bénéfice/risque.

Le taux de complication réel est sûrement proche du nombre de fois que celui-ci a été précisé (21,1%). La morbidité de cette thérapeutique reste donc importante. Elle concerne essentiellement le site receveur (51,5%), principalement liée aux contraintes et difficultés de la reconstruction et des conséquences de la radiothérapie. Il a été retrouvé 7,8% d'échecs implantaire, sans précision sur leur prise en charge. La cause implantaire aux complications des LLF semble donc marginale. Allen Jr et al, ont retrouvé moins de complications lorsque la réhabilitation prothétique implantaire était réalisée en comparaison aux réhabilitations par prothèses conventionnelles (83).

Une autre étude cas témoins comparant un groupe avec implant et un groupe sans implant, révèle un nombre de complications post opératoires similaire. Cependant moins de trismus sont à déclarer pour les patients réhabilités avec implants. La capacité à se nourrir et à mastiquer permet une diminution des risques de nécrose du lambeau et de trismus, ce qui améliore donc considérablement les résultats fonctionnels et la qualité de vie post-opératoire (80). Des visites de suivi régulières et une hygiène bucco-dentaire rigoureuse doivent toutefois être mises en place afin de contribuer à la réussite à long terme du traitement.

La morbidité du site donneur s'est révélée basse (17,6%). L'utilisation de greffe de peau semble avoir un avantage dans la cicatrisation de la plaie à court terme. A long terme aucune différence n'a été faite au niveau des complications pour des sites reconstruits avec ou sans greffe de peau (11).

Enfin, le follow-up paraît satisfaisant, avec un recul moyen de 67,3 mois (soit 5,6 ans), ce qui est cohérent et en rapport avec les analyses des taux de survie et de mortalité des patients atteints de tumeur maligne de la cavité buccale. Cependant, d'un point de vue purement implantaire, ce délai reste faible dans l'évaluation des taux de succès et de survie implantaire au regard du coût et de la morbidité de cette prise en charge dont l'objectif devrait être à plus long terme. Ce manque de recul est toutefois une limite retrouvée dans la plupart des études disponibles dans la littérature.

5. Conclusion

Malgré un faible niveau de preuve et une importante hétérogénéité dans les données, il apparaît une nette amélioration des résultats fonctionnels et esthétiques d'une greffe par LLF réhabilitée par implants.

Les chirurgies d'exérèses carcinologiques et de reconstructions sont des traitements lourds et invasifs. La réhabilitation implantaire n'est jamais, à juste titre, la priorité du traitement. Lorsque la maladie est avancée, la guérison et/ou la survie du greffon doit primer, le taux de complication pouvant être élevé. L'augmentation du temps opératoire déjà très élevée, le risque de morbidité du greffon associé aux puits de forage (infectieux, vasculaires) et le manque d'habitude des équipes chirurgicales justifient le peu de données retrouvées sur les poses d'implants dans le même temps que la chirurgie de reconstruction.

La conception et fabrication assistées par ordinateur (CFAO) devraient toutefois encourager et faire évoluer les pratiques pour des thérapeutiques plus prédictives et, avec l'expérience, moins chronophages. La réalisation de guide de coupe facilitant la prise en charge chirurgicale du LLF et la planification implanto-prothétique en amont de la chirurgie de reconstruction incite à des prises en charge moins invasives en limitant le nombre d'interventions. Cette revue de littérature tend à montrer que la thérapeutique implantaire ne compromet pas la cicatrisation du greffon et qu'une prise en charge accélérée présente des taux de succès implantaire supérieurs, notamment en cas de radiothérapie post-opératoire tout en réduisant le nombre d'interventions. Les progrès réalisés en CFAO, via la planification d'un projet implanto-prothétique et la réalisation de guides chirurgicaux permettent de réduire le temps opératoire et optimisent la pose d'implants pour améliorer le pronostic prothétique final.

Le délai de prise en charge nécessairement le plus court possible pour la chirurgie d'exérèse est aussi souvent retrouvé comme un frein le plus couramment évoqué pour justifier le non-recours à la chirurgie implantaire dans le même temps opératoire. Or la numérisation du circuit de production semble désormais permettre de répondre à ces impératifs de délais sans retarder le traitement de la maladie initiale, notamment pour les pathologies malignes (72)(104)(105).

D'autres approches sont également intéressantes, comme la mise en place d'implant directement dans la fibula avant la chirurgie de reconstruction, permettant à l'implant une ostéointégration au niveau du site du prélèvement sans que l'environnement buccal ne vienne l'altérer.

III. BIBLIOGRAPHIE

1. Cordeiro PG, Disa JJ, Hidalgo DA, Hu QY. Reconstruction of the Mandible with Osseous Free Flaps: A 10-Year Experience with 150 Consecutive Patients. *Plast Reconstr Surg.* oct 1999;104(5):1314-20.
2. Boutault F. Reconstruction chirurgicale des pertes de substance des maxillaires. :20.
3. Raoul G. Ostéoradionécroses des maxillaires (maxillaire et mandibulaire). :22.
4. Landric C. La reconstruction par lambeau libre de Fibula: réhabilitation implanto-prothétique: revue de littérature et étude clinique. :72.
5. Taylor. Free vascularized bone grafts. *Injury.* févr 1976;7(3):248.
6. Cariou JL. Les transferts ou lambeaux libres de et avec péroné ou fibula. Anatomie chirurgicale, techniques de prélèvement et de préparation, indications. In: *Annales de chirurgie plastique et esthétique [Internet].* 2000 [cité 24 févr 2021]. p. 219-71. Disponible sur: <http://pascal-francis.inist.fr/vibad/index.php?action=getRecordDetail&idt=1449472>
7. Chen Z-W, Yan W. The study and clinical application of the osteocutaneous flap of fibula. *Microsurgery.* 1983;4(1):11-6.
8. Hidalgo DA. Fibula free flap: A new method of mandible reconstruction: David A. Hidalgo *Plast. Reconstr. Surg.* 1989; 84: 71-9. *Int J Oral Maxillofac Surg.* 1 févr 1990;19(1):61.
9. Albert S, Guedon C. Chirurgie reconstructrice par lambeaux micro-anastomosés en carcinologie cervico-faciale. :4.
10. Braga-Silva J, Jaeger MRO, Favalli PPS. Reconstruction mandibulaire : les lambeaux microchirurgicaux de crête iliaque et péroné. *Ann Chir Plast Esthét.* févr 2005;50(1):49-55.
11. González-García R, Naval-Gías L, Rodríguez-Campo FJ, Muñoz-Guerra MF, Sastre-Pérez J. Vascularized free fibular flap for the reconstruction of mandibular defects: clinical experience in 42 cases. *Oral Surg Oral Med Oral Pathol Oral Radiol Endodontology.* 1 août 2008;106(2):191-202.
12. Schrag C, Chang Y-M, Tsai C-Y, Wei F-C. Complete rehabilitation of the mandible following segmental resection. *J Surg Oncol.* 2006;94(6):538-45.
13. Matsuura M, Ohno K, Michi K, Egawa K, Takiguchi R. Clinicoanatomic Examination of the Fibula: Anatomic Basis for Dental Implant Placement. *Int J Oral Maxillofac Implants.* 11 déc 1999;14(6):879-84.
14. Frodel Jr J, Gf F, Dt C, Kl F, Jr B, Jr H, et al. Osseointegrated implants: a comparative study of bone thickness in four vascularized bone flaps. *Plast Reconstr Surg.* 1 sept 1993;92(3):449-55; discussion 456.
15. Niimil A, Ozekil K, Uedal M, Nakayama B. A comparative study of removal torque of endosseous implants in the fibula, iliac crest and scapula of cadavers: Preliminary report. *Clin Oral Implants Res.* 1997;8(4):286-9.

16. Bozec A, Poissonnet G, Converset S, Vallicioni J, Demard F, Dassonville O. Lambeau libre de fibula pour la reconstruction des ostéoradionécroses mandibulaires évoluées. *Ann Otolaryngol Chir Cervico-Faciale*. avr 2006;123(2):98-106.
17. Stall P. Use of the “Double Barrel” Free Vascularized Fibula in Mandibular Reconstruction. :7.
18. Serra JM, Paloma V. The Vascularized Fibula Graft in Mandibular Reconstruction. :7.
19. Goodacre TEE, Walker CJ, Jawad S, Jackson M, Brough MD. Donor site morbidity following osteocutaneous free fibula transfer. :3.
20. Jacobson AS, Buchbinder D, Urken ML. Reconstruction of bilateral osteoradionecrosis of the mandible using a single fibular free flap. *The Laryngoscope*. 2010;120(2):273-5.
21. Fujimaki A, Suda H. Experimental study and clinical observations on hypertrophy of vascularized bone grafts. *Microsurgery*. 1994;15(10):726-32.
22. Takami H, Doi T, Takahashi S, Ninomiya S. Reconstruction of a large tibial defect with a free vascularized fibular graft. *Arch Orthop Trauma Surg*. 1 sept 1984;102(3):203-5.
23. Ferrari S, Copelli C, Bianchi B, Ferri A, Poli T, Ferri T, et al. Rehabilitation with endosseous implants in fibula free-flap mandibular reconstruction: A case series of up to 10 years. *J Cranio-Maxillofac Surg*. mars 2013;41(2):172-8.
24. Yim KK, Wei F-C. Fibula osteoseptocutaneous free flap in maxillary reconstruction. *Microsurgery*. 1994;15(5):353-7.
25. Futran ND, Wadsworth JT, Villaret D, Farwell DG. Midface Reconstruction With the Fibula Free Flap. *Arch Otolaryngol Neck Surg*. 1 févr 2002;128(2):161.
26. Sclaroff A, Haughey B, Gay WD, Paniello R. Immediate mandibular reconstruction and placement of dental implants: At the time of ablative surgery. *Oral Surg Oral Med Oral Pathol*. 1 déc 1994;78(6):711-7.
27. Taylor GI. Reconstruction of the Mandible with Free Composite Iliac Bone Grafts. *Ann Plast Surg*. nov 1982;9(5):361-76.
28. Swartz W. The Osteocutaneous Scapular Flap for Mandibular and Maxillar... : Plastic and Reconstructive Surgery [Internet]. [cité 20 janv 2021]. Disponible sur: https://journals.lww.com/plasreconsurg/Abstract/1986/04000/The_Osteocutaneous_Scapular_Flap_for_Mandibular.3.aspx
29. Genden EM, Wallace DI, Okay D, Urken ML. Reconstruction of the hard palate using the radial forearm free flap: Indications and outcomes. *Head Neck*. 2004;26(9):808-14.
30. Moreno et al M. Microvascular free flap reconstruction versus palatal obturation for maxillectomy defects - Moreno - 2010 - Head & Neck - Wiley Online Library [Internet]. [cité 20 janv 2021]. Disponible sur: <https://onlinelibrary-wiley-com.lama.univ-amu.fr/doi/full/10.1002/hed.21264>
31. Jegoux F, Bedfert C, Alno N, Le Clech G, Daculsi G. Reconstruction mandibulaire en cancérologie : état actuel et perspectives. *Ann Otolaryngol Chir Cervico-Faciale*. juin 2009;126(3):138-48.

32. Baron S, Salvan D, Cloutier L, Gharzouli I, Le Clerc N. Lambeau libre de fibula dans le traitement de l'ostéoradionécrose mandibulaire. *Ann Fr Oto-Rhino-Laryngol Pathol Cervico-Faciale*. févr 2016;133(1):6-10.
33. Young DM, Trabulsky PP, Anthony JP. The Need for Preoperative Leg Angiography in Fibula Free Flaps. *J Reconstr Microsurg*. sept 1994;10(5):283-7.
34. Wolff K-D, Ervens J, Herzog K, Hoffmeister B. Experience with the osteocutaneous fibula flap: an analysis of 24 consecutive reconstructions of composite mandibular defects. *J Cranio-Maxillofac Surg*. déc 1996;24(6):330-8.
35. Bo-Han Li et al. The Clinical Outcome of Dental Implants Placed through Skin Flaps [Internet]. [cité 9 févr 2021]. Disponible sur: <https://journals.sagepub.com/doi/10.1177/0194599814552061>
36. Bodard A-G, Gourmet R. Réhabilitation sur implants après reconstruction mandibulaire par greffon de fibula microanastomose : une série de 10 cas. *Médecine Buccale Chir Buccale*. 2005;11(4):215-215.
37. Millet C, Ducret M, Fehrat D, Venet L, Vincent B, Bodard A. Perte osseuse mandibulaire interruptrice et prothèse amovible implanto-retenue. 2015;15:9.
38. Kumta S, Kumta M, Jain L, Purohit S, Ummul R. A novel 3D template for mandible and maxilla reconstruction: Rapid prototyping using stereolithography. *Indian J Plast Surg Off Publ Assoc Plast Surg India*. 2015;48(3):263-73.
39. Wei Fang, Yan-pu Liu, Qin Ma, Bao-Lin Liu, Yimin Zhao. Long-Term Results of Mandibular Reconstruction of Continuity Defects with Fibula Free Flap and Implant-Borne Dental Rehabilitation. *Int J Oral Maxillofac Implants*. janv 2015;30(1):169-78.
40. Toure G, Meningaud J-P, Corcos L. Gestion pré-implantaire du lambeau libre de fibula. *Rev Stomatol Chir Maxillofac*. 1 déc 2005;106(6):374.
41. Chen S, Hung K, Lee Y. Maxillary reconstruction with a double-barrel osteocutaneous fibular flap and arteriovenous saphenous loop after a globe-sparing total maxillectomy— A Case Report. *Microsurgery*. 2017;37(4):334-8.
42. Anne-Gaëlle B, Samuel S, Julie B, Renaud L, Pierre B. Dental implant placement after mandibular reconstruction by microvascular free fibula flap: Current knowledge and remaining questions. *Oral Oncol*. déc 2011;47(12):1099-104.
43. Ruhin B. Lambeau libre de péroné en double barre : intérêt du montage dans les reconstructions mandibulaires pour une réhabilitation prothétique sur implants (5 cas). *Rev Stomatol Chir Maxillofac*. :7.
44. Klesper B. Vertical distraction osteogenesis of fibula transplants for mandibular reconstruction – a preliminary study. *J Cranio-Maxillofac Surg*. oct 2002;30(5):280-5.
45. Marchetti C, Degidi M, Scarano A, Piattelli A. Vertical Distraction Osteogenesis of Fibular Free Flap in Mandibular Prosthetic Rehabilitation: A Case Report. *Restorative Dent*. 2002;22(3):8.
46. Chiapasco M, Biglioli F, Autelitano L, Romeo E, Brusati R. Clinical outcome of dental implants placed in fibula-free flaps used for the reconstruction of maxillo-mandibular

- defects following ablation for tumors or osteoradionecrosis. *Clin Oral Implants Res.* avr 2006;17(2):220-8.
47. De Santis G, Nocini PF, Chiarini L, Bedogni A. Functional Rehabilitation of the Atrophic Mandible and Maxilla with Fibula Flaps and Implant-Supported Prosthesis. *Plast Reconstr Surg.* janv 2004;113(1):88-98.
 48. Nocini PF et al. Vertical distraction of a free vascularized fibula flap in a reconstructed hemimandible: case report. :5.
 49. Pellegrino. Long-term results of osseointegrated implant-based dental rehabilitation in oncology patients reconstructed with a fibula free flap - Pellegrino - 2018 - *Clinical Implant Dentistry and Related Research - Wiley Online Library* [Internet]. [cité 19 janv 2021]. Disponible sur: <https://onlinelibrary-wiley-com.lama.univ-amu.fr/doi/full/10.1111/cid.12658>
 50. Odin G, Balaguer T, Savoldelli C, Scortecchi G. Immediate Functional Loading of an Implant-Supported Fixed Prosthesis at the Time of Ablative Surgery and Mandibular Reconstruction for Squamous Cell Carcinoma. *J Oral Implantol.* 1 juin 2010;36(3):225-30.
 51. Pauchet D, Pigot J-L, Chabolle F, Bach C-A. Preimplantation dentaire dans les reconstructions mandibulaires par lambeau libre de fibula. *Ann Fr Oto-Rhino-Laryngol Pathol Cervico-Faciale.* sept 2018;135(4):272-6.
 52. van Zyl O, Fagan J. Le lambeau libre de fibula (LFF) en reconstruction cervico- faciale: 24.
 53. Roser SM, Ramachandra S, Blair H, Grist W, Carlson GW, Christensen AM, et al. The Accuracy of Virtual Surgical Planning in Free Fibula Mandibular Reconstruction: Comparison of Planned and Final Results. *J Oral Maxillofac Surg.* nov 2010;68(11):2824-32.
 54. Toto JM, Chang EI, Agag R, Devarajan K, Patel SA, Topham NS. Improved operative efficiency of free fibula flap mandible reconstruction with patient-specific, computer-guided preoperative planning. *Head Neck.* 2015;37(11):1660-4.
 55. Byun S-H, Lim H-K, Yang B-E, Kim S-M, Lee J-H. Delayed Reconstruction of Palatomaxillary Defect Using Fibula Free Flap. *J. Clin. Med.* 2020, 9, 884. *J Clin Med.* 1 juin 2020;9(1712):1712.
 56. Tursun R, Green JM, Winokur D, Ledoux A. Synchronous Reconstruction of a Total Mandibulectomy Defect With a Single Fibula Osteocutaneous Free Flap. *J Oral Maxillofac Surg.* 1 janv 2018;76(1):230.e1-230.e8.
 57. Kennady MC, Tucker MR, Lester GE, Buckley MJ. Stress shielding effect of rigid internal fixation plates on mandibular bone grafts. A photon absorption densitometry and quantitative computerized tomographic evaluation. *Int J Oral Maxillofac Surg.* oct 1989;18(5):307-10.
 58. Zoumalan RA, Hirsch DL, Levine JP, Saadeh PB. Plating in microvascular reconstruction of the mandible: can fixation be too rigid? *J Craniofac Surg.* sept 2009;20(5):1451-4.

59. Guerra MFM, Gías LN, Campo FJR, González FJD. Vascularized free fibular flap for mandibular reconstruction: A report of 26 cases. *J Oral Maxillofac Surg.* févr 2001;59(2):140-4.
60. Dambraïn R, Aspect microradiographique de l'ostéoradionécrose mandibulaire. *asp microradiogr osteoradionecrose mandibulairE.* 1979;
61. Brogniez V, Nyssen-Behets C, Grégoire V, Reychler H, Lengelé B. Implant osseointegration in the irradiated mandible. *Clin Oral Implants Res.* 2002;13(3):234-42.
62. Granström G. Radiotherapy, osseointegration and hyperbaric oxygen therapy. *Periodontol 2000.* 2003;33(1):145-62.
63. Schön R, Ohno K, Kudo M, Michi K. Peri-implant Tissue Reaction in Bone Irradiated the Fifth Day After Implantation in Rabbits: Histologic and Histomorphometric Measurements. *Int J Oral Maxillofac Implants.* mars 1996;11(2):228-38.
64. Urken ML; Buchbinder D. Oromandibular Reconstruction Using Microvascular Composite Flaps: Report of 210 Cases | *Facial Plastic Surgery | JAMA Network [Internet].* [cité 30 nov 2020]. Disponible sur: <https://jamanetwork-com.lama.univ-amu.fr/article.aspx?doi=10.1001/archotol.124.1.46>
65. Triana RJ JR. Microvascular Free Flap Reconstructive Options in Patients With Partial and Total Maxillectomy Defects | *Archives of Facial Plastic Surgery [Internet].* [cité 19 janv 2021]. Disponible sur: <https://www.liebertpub.com/doi/10.1001/archfaci.2.2.91>
66. Zlotolow IM, Huryñ JM, Piro JD, Lenchewski E, Hidalgo DA. Osseointegrated implants and functional prosthetic rehabilitation in microvascular fibula free flap reconstructed mandibles. *Am J Surg.* déc 1992;164(6):677-81.
67. Hidalgo DA, Pusic AL. Free-Flap Mandibular Reconstruction: A 10-Year Follow-Up Study. *Plast Reconstr Surg.* août 2002;110(2):438-49.
68. Reychler H, Ortabe JI. Mandibular reconstruction with the free fibula osteocutaneous flap. *Int J Oral Maxillofac Surg.* août 1994;23(4):209-13.
69. Hidalgo DA, Rekow A. A Review of 60 Consecutive Fibula Free Flap Mandible Reconstructions. *Plast Reconstr Surg.* sept 1995;96(3):585-96.
70. Nocini PF. Functional rehabilitation of the atrophic jaws with revascularized free fibula flap and implant supported prosthesis [Internet]. [cité 20 janv 2021]. Disponible sur: <https://iris.unimore.it/handle/11380/449847#.YAglyllCfOQ>
71. Mücke T, Haarmann S, Wolff K-D, Hölzle F. Bisphosphonate related osteonecrosis of the jaws treated by surgical resection and immediate osseous microvascular reconstruction. *J Cranio-Maxillofac Surg.* juill 2009;37(5):291-7.
72. Bodard A-G, Bémer J, Gourmet R, Lucas R, Coroller J, Salino S, et al. Implants dentaires et lambeau de fibula microanastomosé : 23 patients. *Rev Stomatol Chir Maxillofac.* 1 déc 2008;109(6):363-6.
73. Smolka K, Kraehenbuehl M, Eggensperger N, Hallermann W, Thoren H, Iizuka T, et al. Fibula free flap reconstruction of the mandible in cancer patients: Evaluation of a combined surgical and prosthodontic treatment concept. *Oral Oncol.* juin 2008;44(6):571-81.

74. Osseointegrated implant-based dental rehabilitation in head and neck reconstruction patients - Ch'ng - 2016 - Head & Neck - Wiley Online Library [Internet]. [cité 19 janv 2021]. Disponible sur: <https://onlinelibrary-wiley-com.lama.univ-amu.fr/doi/full/10.1002/hed.23993>
75. Iizuka T, Häfliger J, Seto I, Rahal A, Mericske-Stern R, Smolka K. Oral rehabilitation after mandibular reconstruction using an osteocutaneous fibula free flap with endosseous implants. *Clin Oral Implants Res.* févr 2005;16(1):69-79.
76. Chiapasco M, Abati S, Ramundo G, Rossi A, Romeo E, Vogel G. Behavior of implants in bone grafts or free flaps after tumor resection. *Clin Oral Implants Res.* févr 2000;11(1):66-75.
77. Shaw RJ, Sutton AF, Cawood JI, Howell RA, Lowe D, Brown JS, et al. Oral rehabilitation after treatment for head and neck malignancy. *Head Neck.* 2005;27(6):459-70.
78. Lee JH, Kim MJ, Kim JW. Mandibular reconstruction with free vascularized fibular flap. *J Cranio-Maxillofac Surg.* févr 1995;23(1):20-6.
79. Teoh KH, Huryn JM, Patel S, Halpern J, Tunick S, Wong HB, et al. Implant Prosthodontic Rehabilitation of Fibula Free-Flap Reconstructed Mandibles: A Memorial Sloan-Kettering Cancer Center Review of Prognostic Factors and Implant Outcomes. *Int J Oral Maxillofac Implants.* 9 oct 2005;20(5):738-46.
80. Sandoval ML, Rosen EB, Robert AJ, Nelson JA, Matros E, Gelblum DY. Immediate dental implants in fibula free flaps to reconstruct the mandible: A pilot study of the short-term effects on radiotherapy for patients with head and neck cancer. *Clin Implant Dent Relat Res.* 2020;22(1):91-5.
81. Bodard A-G, Bémer J, Gourmet R, Lucas R, Coroller J, Salino S, et al. Dental implants and free fibula flap: 23 patients. *Rev Stomatol Chir Maxillofac.* 1 avr 2011;112(2):e1-4.
82. Salinas TJ, Desa VP, Katsnelson A, Miloro M. Clinical Evaluation of Implants in Radiated Fibula Flaps. *J Oral Maxillofac Surg.* mars 2010;68(3):524-9.
83. Allen RJ, Nelson JA, Polanco TO, Shamsunder MG, Ganly I, Boyle J, et al. Short-Term Outcomes following Virtual Surgery-Assisted Immediate Dental Implant Placement in Free Fibula Flaps for Oncologic Mandibular Reconstruction. *Plast Reconstr Surg.* 2020;146(6):768e-76e.
84. Barber HD, Seckinger RJ, Hayden RE, Weinstein GS. Evaluation of osseointegration of endosseous implants in radiated, vascularized fibula flaps to the mandible. *J Oral Maxillofac Surg.* juin 1995;53(6):640-4.
85. De Riu G, Meloni SM, Pisano M, Massarelli O, Tullio A. Computed tomography-guided implant surgery for dental rehabilitation in mandible reconstructed with a fibular free flap: description of the technique. *Br J Oral Maxillofac Surg.* 1 janv 2012;50(1):30-5.
86. P Moheng; P Roche Poggi; G Péñaranda; P Moheng; R Castro. Etude clinique rétrospective sur le taux de survie à 5 ans de 1788 implants [Internet]. [cité 21 mai 2021]. Disponible sur: <https://onedrive.live.com/?cid=1431B49496C89510&id=1431B49496C89510%21144&parId=1431B49496C89510%21118&o=OneUp>

87. Salinas TJ, Desa VP, Katsnelson A, Miloro M. Clinical Evaluation of Implants in Radiated Fibula Flaps. *J Oral Maxillofac Surg.* mars 2010;68(3):524-9.
88. Niimi A, Fujimoto T, Nosaka Y, Ueda M. A Japanese Multicenter Study of Osseointegrated Implants Placed in Irradiated Tissues: A Preliminary Report. *Int J Oral Maxillofac Implants.* mars 1997;12(2):1-10.
89. Mericske-Stern R, Perren R, Raveh J. Life table analysis and clinical evaluation of oral implants supporting prostheses after resection of malignant tumors. *Int J Oral Maxillofac Implants.* oct 1999;14(5):673-80.
90. Brogniez V, Lejuste P, Pecheur A, Reychler H. [Prosthetic dental rehabilitation on osseointegrated implants placed in irradiated mandibular bone. Apropos of 50 implants in 17 patients treated over a period of 5 years]. *Rev Stomatol Chir Maxillofac.* oct 1996;97(5):288-94.
91. Claudy MP, Miguens SAQ, Celeste RK, Parente RC, Hernandez PAG, Silva AN da. Time Interval after Radiotherapy and Dental Implant Failure: Systematic Review of Observational Studies and Meta-Analysis. *Clin Implant Dent Relat Res.* 2015;17(2):402-11.
92. Wu Y, Huang W, Zhang Z, Zhang Z, Zou D. Long-term success of dental implant-supported dentures in postirradiated patients treated for neoplasms of the maxillofacial skeleton: a retrospective study. *Clin Oral Investig.* déc 2016;20(9):2457-65.
93. Granström G. Placement of Dental Implants in Irradiated Bone: The Case for Using Hyperbaric Oxygen. *J Oral Maxillofac Surg.* mai 2006;64(5):812-8.
94. Studies in the radiobiology of osteoradionecrosis and their clinical significance. *Oral Surg Oral Med Oral Pathol.* 1 oct 1987;64(4):379-90.
95. Larsen PE, Stronczek MJ, Michael Beck F, Rohrer M. Osteointegration of implants in radiated bone with and without adjunctive hyperbaric oxygen. *J Oral Maxillofac Surg.* mars 1993;51(3):280-7.
96. Posnick JC, Wells MD, Zuker RM. Use of the free fibular flap in the immediate reconstruction of pediatric mandibular tumors: Report of cases. *J Oral Maxillofac Surg.* févr 1993;51(2):189-96.
97. Gautier Defossez et al. Estimations nationales de l'incidence et de la mortalité par cancer en France métropolitaine entre 1990 et 2018- Volume 1 Tumeurs solides [Internet]. [cité 21 mai 2021]. Disponible sur: <https://onedrive.live.com/?cid=1431B49496C89510&id=1431B49496C89510%21140&parId=1431B49496C89510%21118&o=OneUp>
98. Santé bucco dentaire/ cancer de la bouche OMS [Internet]. [cité 21 mai 2021]. Disponible sur: <https://www.who.int/fr/news-room/fact-sheets/detail/oral-health>
99. Faqi Nurdiansyah Hendra et al. Global incidence and profile of ameloblastoma: A systematic review and meta-analysis [Internet]. [cité 21 mai 2021]. Disponible sur: <https://onedrive.live.com/?cid=1431B49496C89510&id=1431B49496C89510%21143&parId=1431B49496C89510%21118&o=OneUp>


100. Chambas V, Pham Dang N, Devoize L. Lambeaux libres de fibula et implants dentaires : données actuelles et perspectives. In: 65ème Congrès de la SFCO [Internet]. Rouen, France: EDP Sciences; 2017 [cité 29 avr 2021]. p. 02009. Disponible sur: <http://www.sfco-congres.org/10.1051/sfco/20176502009>
101. Bahr et al. Use of the “double barrel” free vascularized fibula in mandibular reconstruction. *J Oral Maxillofac Surg*. 1 janv 1998;56(1):38-44.
102. Iizuka T, Häfliger J, Seto I, Rahal A, Mericske-Stern R, Smolka K. Oral rehabilitation after mandibular reconstruction using an osteocutaneous fibula free flap with endosseous implants. *Clin Oral Implants Res*. févr 2005;16(1):69-79.
103. Peled M, El-Naaj IA, Lipin Y, Ardekian L. The use of free fibular flap for functional mandibular reconstruction. *J Oral Maxillofac Surg*. févr 2005;63(2):220-4.
104. Schouman T, Bertolus C, Chainé C, Ceccaldi J, Goudot P. Chirurgie assistée par dispositifs sur-mesure : reconstruction par lambeau libre de fibula. *Rev Stomatol Chir Maxillo-Faciale Chir Orale*. 1 févr 2014;115(1):28-36.
105. Malo P, de Araujo Nobre M, Lopes A. The use of computer-guided flapless implant surgery and four implants placed in immediate function to support a fixed denture: Preliminary results after a mean follow-up period of thirteen months. *J Prosthet Dent*. juin 2007;97(6):S26-34.

Article	AUTEURS	Types d'études	NOMBRE DE CAS	DONNEES EPIDEMIOLOGIQUES				Comorbidité	Etiologie	DONNEES TUMORALES	Localisation
				Sexe	Age	Antécédents médico-chirurgicaux	Antécédents				
1	Sandoval ML et al	Etude cas-témoins	10	7H 3F	55	diabète (2)		NR	NP (1) / CE (8) / CME (1)	Md (Gencive (6), trigone retro molaire (2), plancher buccal (2))	
2	Bodart AG et al	Série de cas	23	8H 2F	70	diabète (1)		NR	CE (7)/ CAK (1)/ OS (1)/ carcinome cellule spinal (1)	Md (Gencive (3), Md (3), plancher buccal (2), trigone retromolaire (2))	
3	Pellegrino et al	Etude rétrospective	14	17H 6F	46	NR		NR	ORN (7) / NR (16) 23	Md	
4	Wei Fang et al	Etude rétrospective	7	15H 6F	49,6	NR		NR	CE (10) / sarcomes (4) / améloblastomes (3) / CAK (1) / myxome odontogene (2) / dysplasie fibreuse (1)	Md (16), Mx (5)	
5	Salinas TJ et al	Etude rétrospective	44	24H 10F	47	NR		NR	N (47) / TB (4) / TR (18)/ ORN (5)	Md (Gencive (27), langues (12), plancher buccal (5), oropharynx (2))	
6	Ferrari S et al	Etude rétrospective	14	25H 19F	NR	NR		tabac (23), alcool(19)	N (2) / CE (33) / cancer amygdale (3) / CAK (1) / OS (1) / rhabdomyosarcome (1) / TR (2) / ORN (1)	Md	
7	Allen RJ et al	Etude cas-temoin	27	8H 6F	50	diabete (11), antcd tumeur maligne (10)		NR	N (5) / ORN (2) / OCN (2) / TR(2) / fibrome(1) / Ostéomyélite(1) / Atrophie (1)	Md (antérieur seul (2), latéral seul (3), antéro latéral (9))	
8	Barber HD et al	Série de cas	5	24H 10F	56,1	diabete (5), antcd de tumeurs maligne (15)		tabac (7), alcool (4)	CE (23) / OS (4) /CME (3) / Ameloblastome (1) / ORN (3)	Md droite (12), gauche (22)	
9	Zoumalan RA et al	Etude rétrospective	7	21H 6F	63,1	NR		alcool regulier (2) fumeur regulier (1)	CE (17) / OS (3) / CAK (1) / Adenome pléomorphe (1) / métastase (1) / Carcinome cellule spinal (1) / ORN (3)	Md droite (13), gauche (14)	
10	Gonzalez Garcia R et al	Série de cas	42	NR	NR	NR		NR	N (5)	Md (antéro postérieur (3), antérieur seul (2))	
11	Tursun R et al	Case report	1	NR	NR	NR		NR	TB (7)	Md	
12	Soo-Hwan Byun et al	Etude rétrospective	9	27H 15F	52,4	Mdctomie partielle		NR	N (27)/ TB (15)	Md	
13	Odin G et al	Case report	1	H	50	Maxillectomie		NR	ORN	Md	
14	De Riu G et al	Case report	1	7H 2F	49,3	NR		NR	CE (2) / CME (3) / CAK (2) / N (1) / TR (1)	Mx droite (4), gauche (5)	
				7H 2F	65	NR		NR	CE	Md (symphyse)	
				H	56	NR		NR	CE	Md (crete alveolaire et planché buccal)	

Article	AUTEURS	DONNEES CHIRURGICALES	Nombre	Taille(mm)	Localisation	Taux de succès (%)	Taux de survie (%)	Prothèse sur implant	Temps de mise en charge implant (mois)	
										Technique
1	Sandoval ML et al	NR	29	NR	LLF	93 a 1,4 mois	NR	NR	NR	
2	Bodart AG et al	NR / double barre (1)	75	>13	LLF	80 a 27,5 mois / 77 avec RT	NR	13A (4 partielles/9 completes) 10F	NR	
3	Pellegrino et al	LLF vascularisé (14), LLF avec palette cutanée ou	71	NR	LLF	61,1 a 120 mois	76,2 a 120 mois	3A 18F	6	
4	Wei Fang et al	NR	192	11,5 (8-13)	NR	71,5 a 120 mois	80,1 a 120 mois	17A 57F	9	
5	Salinas TJ et al	NR	206	11 a 13	LLF (114), Md (92)	NR	83,1 a 120 mois	NR	<6	
6	Ferrari S et al	LLF vascularisé (4), LLF avec palette cutanée (10)/ simple barre (13), double barre (1)	62	NR	LLF (57), Md (5)	NR	85 a 41,5 mois	91,9 (83,9 avec RT 96,8 sans) a 120 mois	9A 5F	9,5 (2 a 23)
7	Allen RJ et al	NR	72	NR	NR	98,6 a 3 mois	NR	NR	NR	
8	Barber HD et al	NR	20	15	NR	100 a 13-15 mois	NR	NR	6	
9	Zoumalan RA et al	NR	NR	NR	NR	100 a 15 mois	NR	NR	NR	
10	Gonzalez Garcia R et al	LLF avec palette cutanée (38), LLF vascularisé (4)/ simple barre (37), double barre (5)	NR	NR	NR	NR	NR	NR	NR	
11	Tursun R et al	LLF avec palette cutanée, simple barre	5	NR	LLF	NR	NR	NR	NR	
12	Soo-Hwan Byun et al	LLF vascularisé (8), LLF avec palette cutanée (1) / simple barre	20	NR	LLF	NR	NR	NR	NR	
13	Odin G et al	LLF avec palette cutanée/ simple barre	7	13	LLF (3), Md (4)	100 a 24	NR	1A	48h	
14	De Riu G et al	LLF avec palette cutanée/ simple barre	5	NR	LLF	100 a 6	NR	1A	JO	

Article	AUTEURS	Dose radiothérapie (gy)	Technique d'irradiation	TRAITEMENTS ADJUVANTS		
				HBO	Chimiothérapie	Chirurgie complémentaire
1	Sandoval ML et al	60	4IMRT/6VMAT	NON	6/10.	NR
2	Bodart AG et al	NR	7IMRT/3VMAT	NON	3/10.	Vestibuloplastie a 4 semaines
3	Pellegrino et al	NR	NR	NON	NR	NR
4	Wei Fang et al	60-63	7 IMRT	NON	3/21.	7 greffes de conjonctif 4 greffes de peau
5	Salinas TJ et al	>60	NR	NON	NR	22 greffes de peau et 4 greffes de conjonctif avec vestibuloplastie
6	Ferrari S et al	45-65	NR	OUI	11/44.	NR
7	Allen RJ et al	NR	NR	NON	NR	NR
8	Barber HD et al	>50	NR	NON	NR	14 Vestibuloplasties
9	Zoumalan RA et al	NR	NR	OUI	NR	NR
10	Gonzalez Garcia R et al	52	NR	NON	NR	NR
11	Tursun R et al	60	IMRT	NON	1/42.	35 greffes de peau abdominale au site donneur
12	Soo-Hwan Byun et al	NR	NR	OUI	NR	greffe de peau de cuisse au site donneur/ vestibuloplastie
13	Odin G et al	64	NR	NON	NR	NR
14	De Riu G et al	NR	NR	OUI	1/1.	NR
				NON	NR	NR

Article	AUTEURS	TEMPORALITE DE PRISE EN CHARGE				Complications	SUIVIE	Follow-up (mois)
		Grefe LLF	Implant et LLF (mois)	Radiothérapie	Implant et radiothérapie			
1	Sandoval ML et al	JO	NR	Après LLF (59 Jours)	NR	2 cellulites 1 abcès 1 trismus sévère	14+ - 70- Questionnaire de Goteborg modifié sur trismus et mastication (44,5)	26
2	Bodart AG et al	JO	23,5 (8-60)	14 avant LLF, 5 après LLF, 4 NR	19 post RT, 4 NR (77,3 mois) (12-360)	1 ORN 1 cellulite 2 implants perdus	Questionnaire de Goteborg modifié sur trismus et mastication (32)	7
3	Pellegrino et al	JO	20,8 (8-38)	Après LLF	7 post RT	6 implants perdus, 3 réactions hyperplasiques des tissus mous.	Taux de satisfaction de la réhabilitation orale 74% occlusion (69,6% 16/21) qualité tissu mou (57%)	27,5
4	Wei Fang et al	12/74 JO et 62/74 6 a 26 mois post op	13,5 (8-17)	NR	NR	20% Péri implantite/mucosite	NR	90,2
5	Salinas TJ et al	JO	6 a 24	26 après LLF, 18 NR	22 post RT, 4 pré RT 18 NR	6 sites receveurs (2 LLF nécrosés et 4 infections de plaies) 3 sites donneurs (2 défauts de mobilité cheville) 18 implants perdus	OHIP-14(1.45)	153,6
6	Ferrari S et al	JO	28 (35 avec RT) (0-79) (19-79 RT)	7 après LLF, 7 NR	7 post RT, 7 NR	31 implants perdus (20 fibula 14RT/6nonRT) (11mand 9/2)	Resultat acceptable	41,1
7	Allen RJ et al	JO	NR	21 après LLF, 13 NR (62,2 Jours)	15 pré RT, 12 NR	7 complications (3 sites donneurs (2 défauts de mobilité cheville et 1 défaut de cicatrisation), 4 sites receveurs (2 granulomatoses, 1 inflammation du au plaque, 1 14 complications (9 mineurs, 5 majeurs dont 1 LLF nécrosé)	Resultat fonctionel et esthétique bon	120
8	Barber HD et al	JO	6	15 après LLF, 12 NR (67,6 Jours)	5 post RT	9 complications (8 mineurs, 1 majeur (perte partielle de la palette cutanée)) 1 implant	NR	3
9	Zoumalan RA et al	JO	NR	Après LLF (15 Jours)	NR	Aucune	NR	13-15
10	Gonzalez Garcia R et al	JO	1/42 JO 10/42 postop, 31 NR	Après LLF	NR	1 LLF nécrosé	NR	15
11	Tursun R et al	JO	NR	14 avant LLF, 28 NR	11 pré RT, 31 NR	6 complications sites donneurs (3 sutures déchiquetées, 2 hématomes et 1 infection) 11 sites receveurs (5 sutures déchirées, 2 fistules oro-cutanées, 2 paralysies du nerf	Bon resultat fonctionel (83,3%)35 et esthétique (90,5%)38	60
12	Soo-Hwan Byun et al	99,3 mois post op (8) NR (1)	6 post LLF 3NR	Avant LLF	pré RT	Aucune	Capacité fonctionelle amélioré	NR
13	Odin G et al	JO	JO	6 avant LLF, 3 NR	6 pré RT 3NR	Aucune	NR	121
14	De Riu G et al	JO	post LLF	Après LLF	pré RT	Aucune	Resultat fonctionel et esthétique satisfaisant	24
				Après LLF	post RT (12 mois)	Aucune	Aspect esthétique et fonctionelle favorable	6



SERMENT MEDICAL

En présence des Maîtres de cette Faculté, de mes chers condisciples, devant l'effigie d'HIPPOCRATE.

Je promets et je jure, d'être fidèle aux lois de l'honneur et de la probité dans l'exercice de la Médecine Dentaire.

Je donnerai mes soins à l'indigent et n'exigerai jamais un salaire au-dessus de mon travail, je ne participerai à aucun partage clandestin d'honoraires.

Je ne me laisserai pas influencer par la soif du gain ou la recherche de la gloire.

Admis dans l'intérieur des maisons, mes yeux ne verront pas ce qui s'y passe, ma langue taira les secrets qui me seront confiés et mon état ne servira pas à corrompre les mœurs ni à favoriser le crime.

Je ne permettrai pas que des considérations de religion, de nation, de race, de parti ou de classe sociale viennent s'interposer entre mon devoir et mon patient.

Même sous la menace, je n'admettrai pas de faire usage de mes connaissances médicales contre les lois de l'humanité.

J'informerai mes patients des décisions envisagées, de leurs raisons et de leurs conséquences. Je ne tromperai jamais leur confiance et n'exploiterai pas le pouvoir hérité des connaissances pour forcer les consciences.

Je préserverai l'indépendance nécessaire à l'accomplissement de ma mission.

Je n'entreprendrai rien qui dépasse mes compétences. Je les entretiendrai et les perfectionnerai pour assurer au mieux les services qui me seront demandés.

Respectueux et reconnaissant envers mes Maîtres, je rendrai à leurs enfants l'instruction que j'ai reçue de leur père.

Que les hommes m'accordent leur estime si je suis fidèle à mes promesses.

Que je sois déshonoré et méprisé de mes confrères si j'y manque.

SAMUEL Matthis - Réhabilitation implantaire sur fibula : revue de la littérature.

Th. : Chir. dent. : Marseille : Aix-Marseille Université : 2021

Rubrique de classement : chirurgie orale

Résumé :

La prise en charge implanto-prothétique chez les patients présentant une perte de substance des maxillaires est complexe, imposant une réhabilitation par prothèse amovible souvent mal acceptée par les patients. L'objectif de cette étude était de réaliser une revue de la littérature afin d'évaluer le taux de survie implanto-prothétique des patients ayant bénéficiés d'une prise en charge implantaire per- ou post- chirurgie de reconstruction par lambeau libre de fibula (LLF), et d'identifier l'influence de la radiothérapie selon le moment d'irradiation.

14 articles, de faible niveau de preuve et aux données hétérogènes, publiés entre 1995 et 2021, ont été retenus, correspondant à 801 implants.

Les taux de succès et de survie implantaire étaient respectivement de 83,3% et 86,2% sur une durée moyenne de 46,6 et 91,4 mois. Les implants ont été réalisés en moyenne 16,8 mois après la chirurgie de reconstruction (83,5%) et après la radiothérapie (dose moyenne 55,8 Gy). Le pronostic implantaire était moins élevé lorsque l'irradiation était réalisée avant la pose d'implants. Aucune preuve scientifique n'existe encore sur le délai optimal à respecter pour réaliser le geste implantaire, dans les situations per ou post-radiothérapie. En cas d'absence de radiothérapie, le pronostic implantaire sur LLF est similaire à celui retrouvé dans de l'os natif (91 à 96,8%).

Les progrès de la CFAO et de la chaîne numérique devraient permettre d'optimiser ces prises en charge en limitant le nombre d'interventions (implants en per-opératoire de la chirurgie de reconstruction) et d'améliorer le pronostic prothétique final.

Mots-clés : Implants dentaires, lambeau, fibula, réhabilitation orale, radiothérapie

SAMUEL Matthis – Implant rehabilitation with fibula: a systematic review.

Abstract: Implant-prosthetic management of patients with loss of jaw substance is complex, requiring rehabilitation with removable prostheses that are often poorly accepted by patients. The objective of this study was to review the literature in order to evaluate the implant-prosthetic survival rate of patients who had undergone per- or post-operative fibula free flap (FFF) reconstruction, and to identify the influence of radiotherapy according to the time of irradiation. Fourteen articles with low levels of evidence and heterogeneous data, published between 1995 and 2021, were selected, corresponding to 801 implants.

The implant success and survival rates were 83.3% and 86.2% respectively with a mean duration of 46.6 and 91.4 months. The implants were performed on average 16.8 months after reconstruction surgery (83.5%) and after radiotherapy (average dose 55.8 Gy). Implant prognosis was worse when radiation was performed before implant placement. There is no scientific evidence yet on the optimal time to perform the implant procedure in either per or post-radiotherapy situations. In the absence of radiotherapy, the prognosis for implants in FFF is similar to that in native bone (91 to 96.8%).

Advances in CAD/CAM and the digital chain should make it possible to optimize these procedures by limiting the number of interventions (implants intraoperatively during reconstruction surgery) and to improve the final prognosis.

Keywords : Dental implants, surgical flap, fibula, mouth rehabilitation, radiotherapy