



**HAL**  
open science

# L'apport du numérique en implantologie esthétique

Madeleine Brousse

► **To cite this version:**

Madeleine Brousse. L'apport du numérique en implantologie esthétique. Chirurgie. 2021. dumas-03638231

**HAL Id: dumas-03638231**

**<https://dumas.ccsd.cnrs.fr/dumas-03638231v1>**

Submitted on 12 Apr 2022

**HAL** is a multi-disciplinary open access archive for the deposit and dissemination of scientific research documents, whether they are published or not. The documents may come from teaching and research institutions in France or abroad, or from public or private research centers.

L'archive ouverte pluridisciplinaire **HAL**, est destinée au dépôt et à la diffusion de documents scientifiques de niveau recherche, publiés ou non, émanant des établissements d'enseignement et de recherche français ou étrangers, des laboratoires publics ou privés.



Distributed under a Creative Commons Attribution - NonCommercial - NoDerivatives 4.0 International License

**THESE**

***POUR OBTENIR LE DIPLOME D'ETAT  
DE DOCTEUR EN CHIRURGIE DENTAIRE***

Présentée et publiquement soutenue devant

Aix-Marseille Université  
(Président : Monsieur le Professeur Éric BERTON)

Faculté des Sciences Médicales et Paramédicales  
(Doyen : Monsieur le Professeur Georges LEONETTI)

**Ecole de Médecine Dentaire**  
(Directeur : Monsieur le Professeur Bruno FOTI)

***L'apport du numérique en implantologie esthétique***

Présentée par

**BROUSSE Madeleine**

Née le 20 Novembre 1995

A Marseille

Thèse soutenue le **Mercredi 30 juin 2021**

Devant le jury composé de

Président : Professeur RASKIN Anne

Assesseurs : Docteur MAILLE Gérald

Docteur LAURENT Michel

Docteur SILVESTRI Frédéric



**THESE**

***POUR OBTENIR LE DIPLOME D'ETAT  
DE DOCTEUR EN CHIRURGIE DENTAIRE***

Présentée et publiquement soutenue devant

Aix-Marseille Université  
(Président : Monsieur le Professeur Éric BERTON)

Faculté des Sciences Médicales et Paramédicales  
(Doyen : Monsieur le Professeur Georges LEONETTI)

**Ecole de Médecine Dentaire**  
(Directeur : Monsieur le Professeur Bruno FOTI)

***L'apport du numérique en implantologie esthétique***

Présentée par

**BROUSSE Madeleine**

Née le 20 Novembre 1995

A Marseille

Thèse soutenue le **Mercredi 30 juin 2021**

Devant le jury composé de

**Président : Professeur RASKIN Anne**

**Assesseurs : Docteur MAILLE Gérald**

**Docteur LAURENT Michel**

**Docteur SILVESTRI Frédéric**

## ADMINISTRATION

Mise à jour : sept. 2020

### **Doyens Honoraires**

Professeur Raymond SANGIUOLO†  
Professeur Henry ZATTARA  
Professeur André SALVADORI  
Professeur Jacques DEJOU

### **Doyen Assesseurs**

Professeur Bruno FOTI  
Professeur Michel RUQUET  
Professeur Anne RASKIN

### **Directeurs de Départements**

Formation Initiale  
Recherche  
Formation Continue

Professeur Michel RUQUET  
Professeur Anne RASKIN  
Professeur Frédéric BUKIET

### **Charges de missions**

Relations Internationales  
Internat et Diplômes d'études spécialisées  
Affaires générales

Professeur Hervé TASSERY  
Professeur Virginie MONNET-CORTI  
Docteur Patrick TAVITIAN

### **Responsable des Services Administratifs et Techniques**

Madame Katia LEONI

## **LISTE DES ENSEIGNANTS**

### **PROFESSEURS DES UNIVERSITES – PRATICIENS HOSPITALIERS DES CSERD**

BUKIET Frédéric (58-01)  
FOTI Bruno (56-02)  
LE GALL Michel (56-01)  
MONNET-CORTI Virginie (57-01)  
ORTHLIEB Jean-Daniel (58-01)  
RASKIN Anne (58-01)  
RUQUET Michel (58-01)  
TARDIEU Corinne (56-01)  
TARDIVO Delphine (56-02)  
TASSERY Hervé (58-01)

### **PROFESSEUR DES UNIVERSITES**

ABOUT Imad (65)

### **PROFESSEURS EMERITES**

DEJOU Jacques  
HUE Olivier

### **MAITRES DE CONFERENCES DES UNIVERSITES – PRATICIENS HOSPITALIERS DES CSERD**

ABOUDHARAM Gérard (58-01)	LAN Romain (56-02)
BANDON Daniel (56-01)	LAURENT Michel (58-01)
BELLONI Didier (57-01)	LAURENT Patrick (57-01)
BOHAR Jacques (56-01)	MAILLE Gérald (58-01)
CAMOIN Ariane (56-01)	PHILIP-ALLIEZ Camille (56-01)
CAMPANA Fabrice (57-01)	POMMEL Ludovic (58-01)
CATHERINE Jean-Hugues (57-01)	PRECKEL Bernard-Éric (58-01)
GAUBERT Jacques (56-01)	RÉ Jean-Philippe (58-01)
GIRAUD Thomas (58-01)	ROCHE-POGGI Philippe (57-01)
GIRAUDEAU Anne (58-01)	STEPHAN Grégory (58-01)
GUIVARC'H Maud (58-01)	TAVITIAN Patrick (58-01)
JACQUOT Bruno (58-01)	TERRER Elodie (58-01)
LABORDE Gilles (58-01)	TOSELLO Alain (58-01)

### **MAITRES DE CONFERENCES DES UNIVERSITES ASSOCIES**

BALLESTER Benoît (58-01)  
BLANCHET Isabelle (56-01)  
MENSE Chloé (58-01)  
SILVESTRI Frédéric (58-01)

## **ASSISTANTS HOSPITALIERS ET UNIVERSITAIRES**

AL AZAWI Hala (56-01)	HAHN-GOLETTI Larissa (58-01)
ANTEZACK Angeline (57-01)	LAURENT Camille (58-01)
ARNIER Canelle (56-01)	LIOTARD Alicia (58-01)
BAUDINET Thomas (58-01)	MADENIAN Pauline (58-01)
BRINCAT Arthur (57-01)	MANSUY Charlotte (58-01)
BROS Agnès (56-01)	MARTIN William (56-01)
CASAZZA Estelle (56-01)	MATERRA Rémi (58-01)
CASTRO Romain (57-01)	PARFU Anne (58-01)
CHIARINI Thomas (58-01)	PASCHEL Laura (58-01)
DAVID Laura (56-01)	PILLIOL Virginie (58-01)
DRAUSSIN Thierry (57-01)	ROUSCOFF Eva (56-01)
DUMAS Cathy (57-01)	SANTUNIONE Charlotte (58-01)
FAURE-BRAC Mathias (57-01)	VINAÏ Michael (56-01)
FERRE Enzo (58-01)	
HADJ-SAID Mehdi	

## **ASSISTANTS DES UNIVERSITES ASSOCIES**

GRINE Ghilès (57-01)  
HOUVENAEGHEL Brice (57-01)

Intitulés des sections CNU :

- 56<sup>ème</sup> section : Développement, croissance et prévention
- 56-01 Odontologie pédiatrique et orthopédie dento-faciale
- 56-02 : Prévention – Epidémiologie – Economie de la santé – Odontologie légale
- 57<sup>ème</sup> section : Chirurgie orale ; Parodontologie ; Biologie Orale
- 57-01 : Chirurgie orale – Parodontologie – Biologie orale
- 58<sup>ème</sup> section : Réhabilitation orale
- 58-01 : Dentisterie restauratrice – Endodontie – Prothèses – Fonction-Dysfonction – Imagerie – Biomatériaux

L'auteur s'engage à respecter les droits des tiers, et notamment les droits de propriété intellectuelle. Dans l'hypothèse où la thèse comporterait des éléments protégés par un droit quelconque, l'auteur doit solliciter les autorisations nécessaires à leur utilisation, leur reproduction et leur représentation auprès du ou des titulaires des droits. L'auteur est responsable du contenu de sa thèse. Il garantit l'Université contre tout recours. Elle ne pourra en aucun cas être tenue responsable de l'atteinte aux droits d'un tiers

A la présidente du jury,  
Madame la professeure Anne RASKIN

Je vous remercie d'avoir accepté de présider cette thèse aujourd'hui.  
J'ai eu la chance de bénéficier de votre enseignement au sein de l'unité de soins spécifiques.  
A vos côtés, j'ai pu apprendre et apprécier une discipline complexe, mais également pu observer l'empathie et l'investissement dont vous faites preuve auprès des patients, et cela m'a beaucoup inspirée.  
Je tenais également à vous remercier d'avoir su rassembler la promotion lors du confinement de mars 2020. L'énergie que vous avez déployée pour tous nous soutenir et égayer nos longues journées est remarquable et une fois de plus, très inspirante.  
A l'avenir, j'espère encore avoir la chance de bénéficier de votre expérience.



A mon directeur de thèse,  
Monsieur le Docteur Gérald MAILLE

Lors de mes années au pavillon dentaire, vous m'avez permis de m'investir dans votre discipline et de me perfectionner afin d'en apprendre toujours d'avantage. Je vous remercie de m'avoir fait profiter de vos connaissances et de vous être rendu disponible. Je vous suis également très reconnaissante d'avoir accepté de diriger ce travail. Votre implication, vos conseils et votre sympathie m'ont été d'un grand secours et je suis heureuse d'avoir partagé avec vous ces derniers instants de ma vie d'étudiante.

A Monsieur le Docteur Michel LAURENT,

Je vous remercie d'avoir accepté de siéger dans ce jury.

Votre savoir-faire et votre rigueur dans la gestion des cas de prothèses sont une source d'admiration et de motivation.

Veillez trouver ici le témoignage de mon profond respect.

A Monsieur le Docteur Frédéric SILVESTRI,

Merci pour votre implication et votre patience sans faille auprès des élèves.

Vous avez su être à l'écoute et présent pour m'aider dans des situations complexes souvent rencontrés en prothèse le vendredi matin.

Je vous remercie d'avoir accepté de faire partie de ce jury et vous assure de ma sincère reconnaissance.

## Tables des matières

Introduction.....	1
-------------------	---

### **Chapitre 1 : Les enjeux du secteur antérieur**

I.	Les références esthétiques de la face.....	2
	A. Les références horizontales.....	2
	B. La référence verticale.....	3
	C. La référence sagittale.....	3
	D. La ligne du sourire.....	5
II.	Les critères d'évaluation d'un sourire idéal.....	5
	A. Le contexte.....	5
	B. PES/WES.....	6
	C. La check-list de Belser et Magne.....	7
III.	Les complications spécifiques au secteur antérieur.....	11

### **Chapitre 2 : Comment le numérique aide-t-il à garantir le succès dans les secteurs esthétiques en prothèse implantaire ?**

I.	Le bilan pré-implantaire.....	12
	A. Le recueil des données du patient.....	13
	a. La photographie.....	13
	b. La prise d'empreinte et le format STL.....	14
	c. Les examens complémentaires et le format DICOM.....	16
	B. La superposition des données numériques du patient.....	16
	a. L'élaboration du projet prothétique.....	16
	b. La planification implantaire.....	18
II.	Le positionnement implantaire.....	21
	A. Les conséquences d'un mauvais positionnement.....	21
	a. Les règles de positionnement tridimensionnel d'un implant.....	21
	b. Les récessions gingivales.....	23
	c. La perte des papilles.....	24
	B. La chirurgie guidée statique.....	25
	a. Rappels.....	25
	b. Classification des guides chirurgicaux.....	27
	c. Intérêts de l'utilisation des guides chirurgicaux.....	29
	C. Rattrapage d'axe implantaire : le puits d'accès angulé.....	29
	a. Problématique de l'axe implantaire.....	29
	b. Présentation du système Axin de chez Anthogyr.....	31
	c. Changement de paradigme dans le positionnement implantaire.....	33
III.	La gestion des tissus péri – implantaires.....	34
	A. La gestion de l'os.....	34
	a. Os allogénique versus os autogénique.....	34
	b. Le greffon osseux sur mesure.....	36
	B. La gestion de la muqueuse.....	38
	a. Le rôle du provisoire.....	38
	b. Transfert des données muqueuses au laboratoire.....	

### **Chapitre 3 : Tableaux de synthèse**

I.	Comprendre la problématique esthétique du patient et établir un projet prothétique.....	46
II.	À partir du projet prothétique, choisir la position implantaire idéale.....	47
III.	A partir de la planification, anticiper les aménagements tissulaires.....	48
IV.	Suite à la chirurgie, comment intégrer la prothèse dans son environnement dento-gingival ?.....	49
	Conclusion.....	50
	Bibliographie	

## Introduction

La recherche d'esthétisme est une préoccupation grandissante dans une société où les supports de l'information tendent notamment à mettre en avant des visages, des corps, et des sourires idéaux.

Cette recherche du sourire parfait a grandement impacté la prise en charge des patients en odontologie, et a fait évoluer le domaine d'indication de l'implantologie.

Initialement, l'implantologie est pensée uniquement du point de vue de la fonctionnalité du traitement. L'objectif est de rétablir la fonction masticatoire chez les patients édentés complets via le remplacement des racines dentaires par une racine artificielle ostéo-intégrée et stable dans le temps. (D'après les travaux du professeur Branemark en 1997 (1)).

Depuis, le domaine de l'implantologie a beaucoup évolué. D'une part, les indications ont été élargies aux édentements partiels et unitaires. Dans les secteurs antérieurs, zones anatomiques déjà complexes à traiter, cela fait de l'esthétique un objectif supplémentaire à atteindre.

D'autre part, cette pratique s'est digitalisée. En accord avec son temps, l'implantologie moderne a su tirer parti des évolutions des technologies numériques pour les mettre à profit au sein des cabinets dentaires et cela, au service du patient.

L'objectif de ce travail est de présenter comment les outils digitaux peuvent apporter une plus-value aux traitements implantaires des secteurs antérieurs, et ainsi garantir un succès thérapeutique.

Après avoir mis en évidence les enjeux et complications spécifiques aux secteurs antérieurs, nous expliquerons les atouts apportés par le travail en flux numérique, depuis l'établissement du diagnostic et du plan de traitement, à la réalisation chirurgicale et prothétique. Enfin, nous proposerons des tableaux de synthèse, confrontant les solutions conventionnelles et numériques face aux principaux nœuds de décision que comporte la réhabilitation implantaire de la zone esthétique.

## **Chapitre 1 : Les enjeux du secteur antérieur**

Le sourire constitue, avec le regard, l'un des deux pôles attractifs du visage. En effet, le sourire nous permet d'entrer en lien social, d'interagir, de transmettre une émotion, de façon verbale ou non.

Ainsi avoir un beau sourire est une demande de plus en plus fréquente en odontologie.

Alors, comment qualifier un sourire de beau, d'esthétique ?

Cette notion, pourtant subjective, a fait l'objet de nombreuses études scientifiques (2) (3) (4) et il est aujourd'hui admis qu'un sourire s'analyse par des critères objectifs, dentaires et gingivaux, s'inscrivant dans un cadre facial bien défini.

En implantologie, cette analyse, préalable à tout diagnostic, permet au chirurgien-dentiste de proposer une solution pour le remplacement des dents manquantes qui soit au plus près du sourire naturel des patients.

### **I. Les références esthétiques de la face**

Avant toute analyse des proportions dentaires dans lesquelles intégrer notre prothèse, il nous faut définir le cadre facial dans lequel s'inscrit le sourire, afin de respecter l'harmonie et les proportions du visage de chacun.

Ces grands axes de références sont décrits dans les trois plans de l'espace.

#### **A. Les références horizontales**

Dans la grande majorité des cas (88,4%), l'axe de référence horizontal choisi par le praticien est la ligne bi-pupillaire. Cet axe se définit par la ligne passant par le centre de chaque pupille. (Fig.1)

Elle définit la direction du plan incisif. En effet, la recherche d'un plan incisif parallèle à la ligne bi-pupillaire en vue frontale favorise un résultat esthétique harmonieux.

Cependant 11,6% des visages présentent une asymétrie verticale, (5) correspondant à une différence de hauteur droite/ gauche au niveau orbitaire.

Dans ces situations il sera nécessaire de modifier le référentiel horizontal en choisissant la ligne bi-commisurale (LBC) qui est la ligne joignant les deux commissures labiales.

## B. La référence verticale

La référence verticale principale est le plan sagittal médian. C'est une ligne reliant le nasion et le milieu du philtrum. (Fig.1)

Cette ligne sert à évaluer la position et l'orientation de la ligne inter incisive. Elle permet également d'évaluer la symétrie des côtés droit et gauche du patient.

En effet, il est courant que des patients présentent une asymétrie horizontale. (5)

Cette asymétrie a moins de conséquences que l'asymétrie verticale, car elle ne modifie pas les axes de référence utiles à la réhabilitation prothétique. Ces différences de largeur entre les côtés droit et gauche du visage sont généralement dues à un décalage latéral du milieu inter incisif, du à une différence de croissance droite/gauche.

A noter, que la verticalité de la ligne inter-incisive est bien plus importante que sa position latérale. En effet, une ligne oblique est facilement visible à l'œil nu et jugé inesthétique.

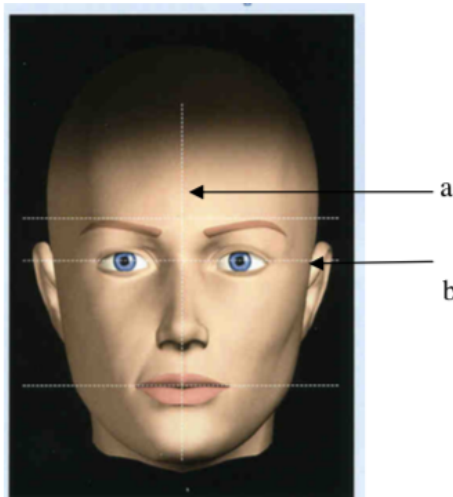


Figure 1 – Vue frontale : Plan sagittal médian (a) et Ligne bipupillaire (b). (6)

Les lignes de références horizontale et verticale forment un « T » dont le centrage et la perpendicularité favorisent grandement la perception de l'harmonie du visage.

Ainsi, en pratique clinique, les axes de références choisis doivent impérativement être transmis au prothésiste, afin que nos restaurations prothétiques respectent notamment :

- le parallélisme entre la ligne de référence horizontale et la ligne incisive
- le parallélisme entre le plan sagittal médian et le milieu inter incisif.

## C. La référence sagittale

En vue de profil, les axes de références de la face sont :

- le plan de Francfort: ligne passant par le porion et le point sous orbitaire.
- le plan de Camper : ligne passant par le tragus de l'oreille et le point sous nasal.



Le plan esthétique est situé 8° au-dessus du plan de Camper et 10° en dessous de Francfort. (5)

Ce plan donne l'axe de vision naturel du patient et sert de guide à la gestion de la courbure incisive de la future restauration prothétique.



Figure 2 - Vue de profil : plan de Francfort et plan esthétique (6)

#### La ligne de Ricketts :

La position des lèvres supérieure et inférieure, en vue de profil doit également être étudiée. En effet, elle permet de déterminer le type de profil du patient, et sert de guide à la position des incisives maxillaires.

La ligne E (pour Esthétique) de Ricketts, analyse donc le rapport des lèvres avec le nez et le menton (Fig.3).

Cette ligne relie la pointe du nez à la pointe du menton (ou pogonion). (6)

Dans une situation dite normale, cette ligne se situe 4mm en avant de la lèvre supérieure et 2 mm en avant de la lèvre inférieure, avec une variation selon les ethnies de +/- 2mm.

Ainsi, plus les lèvres sont en arrière de cette ligne plus le profil est concave, plus les lèvres sont en avant et plus le profil est convexe. On parle de lèvres rétrusives ou protrusives.

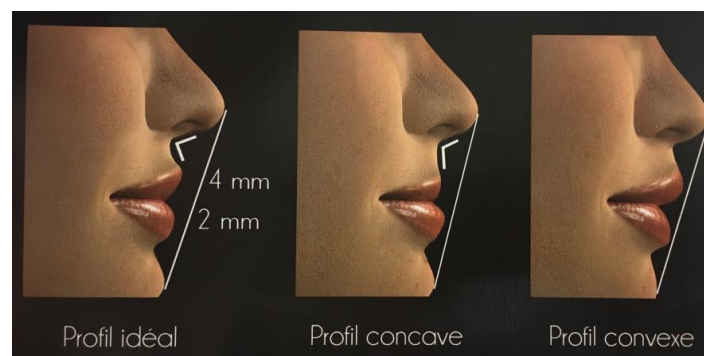


Figure 3 - Rapport des lèvres à la ligne E de Ricketts. (7)

## D. La ligne du sourire

La ligne du sourire se définit comme la façon dont le patient découvre la gencive lorsqu'il sourit, dévoilant ainsi ou non, l'état de santé et l'architecture de la gencive (critères qui seront détaillés plus loin).

Selon Tjan et Miller (8) , 80 % de la population exposent une partie de sa gencive lors du sourire, ce qui montre l'importance de l'élément gingival dans la prise en charge d'une reconstruction prothétique.

Ainsi Liebart et coll. (9) ont étudié la visibilité du parodonte selon les personnes, allant d'un sourire naturel à un sourire forcé, et on établit une classification :

- Classe 1 : Ligne du sourire très haute : plus de 2 mm de gencive marginale sont visibles. on parle de sourire gingival.
- Classe 2 : Ligne du sourire haute : 0 à 2 mm de gencive marginale sont visibles.
- Classe 3 : Ligne du sourire moyenne : Ne présente que les espaces interdentaires, remplis ou pas par les papilles.
- Classe 4 : Ligne du sourire basse : le parodonte n'est pas visible.

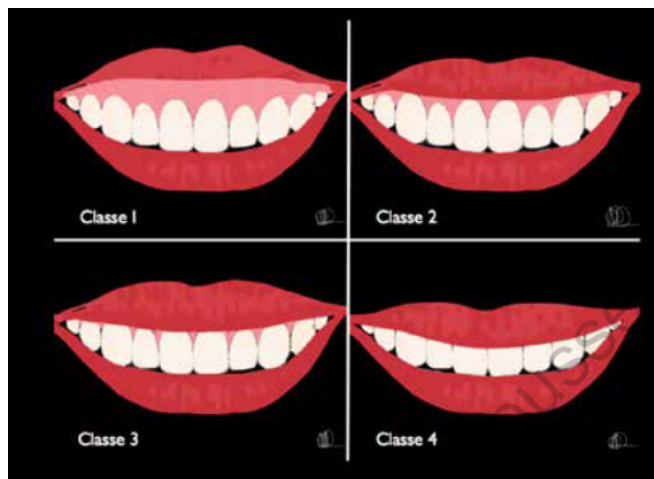


Figure 4 - Classification du sourire de Liebart et coll. (10)

## II. Les critères d'évaluation d'un sourire idéal :

### A. Contexte

L'objectif d'un traitement à visée esthétique est d'intégrer une racine et une prothèse totalement artificielles au sein d'un sourire naturel, avec des caractéristiques propres. Ainsi, un réel défi de mimétisme s'impose, pour que la dent artificielle soit conforme aux dents qui l'entourent.

Les premiers critères référencés comme fondamentaux sont d'ordre purement dentaire. Plusieurs auteurs établissent des listes reprenant les points clés à analyser pour reproduire au mieux la dent adjacente. La plus complète est celle proposée par Belser en 1982. (11)

Puis, l'environnement gingival s'impose comme élément capital pour parfaire l'esthétisme d'un traitement. En effet, on considère aujourd'hui qu'un sourire est esthétique lorsque les trois éléments dents, gencive et lèvres sont en harmonie.

Ainsi, en 2005, Fürhauser et coll. (4) introduisent un indice, le Pink Esthetic Score (PES), permettant l'évaluation des tissus mous autour des couronnes à implant unique.

Ajouté au White Esthetic Score, le PES/WES devient une check-list incontournable en implantologie. Simple et reproductible, elle permet de définir les objectifs esthétiques et de quantifier le travail à réaliser.

En parallèle de ces travaux, Magne actualise la check-list de Belser, lui apportant des critères parodontaux précis. (12)

Il ordonne l'ensemble des critères par ordre d'importance, en commençant par l'esthétique de la gencive.

Par cette check-list réactualisée, Belser et Magne obtiennent l'analyse la plus complète et la plus pertinente afin de réaliser un diagnostic esthétique.

## B. PES/WES

Le Pink Esthetic Score est basé sur 5 éléments d'observation de la gencive. Pour chaque élément, une note est donnée, entre 0 et 2 selon que le critère observé est médiocre (soit égal à zéro), intermédiaire (égal à un) ou optimal (égal à deux).

Une note sur 10 est ainsi obtenue en fin d'évaluation.

Les cinq éléments du PES sont : (Fig.6)

1. la papille mésiale
2. la papille distale
3. le niveau tissulaire
4. le contour tissulaire
5. la convexité alvéolaire, la couleur et la texture tissulaire

Le White Esthetic Score est établi par Belser et coll. en 2009. (13) Le but de cette étude est d'obtenir des critères esthétiques objectifs pour le remplacement d'une dent antérieure unitaire. Ils obtiennent une évaluation de la couronne implantaire en cinq points. Les cinq points sont évalués par comparaison directe avec la dent de référence naturelle, controlatérale, en estimant le degré de concordance ou de discordance éventuelle, notée de 0 à 2.

Les 5 critères du WES sont: (Fig.6)

1. la morphologie globale de la dent
2. le contour et le volume de la couronne
3. la couleur (teinte et saturation)
4. l'état de surface
5. la translucidité et la caractérisation

Une note globale est attribuée sur 10 et la moyenne du PES/WES est notée sur 20. Ainsi, il est possible d'appréhender les difficultés du traitement implantaire. Une note de 12 est considérée comme acceptable du point de vue de la réussite du traitement. Le but étant de ramener le score final à 20. Ce référentiel est important afin d'analyser objectivement les thérapeutiques réalisées. En effet, le résultat du PES va influencer la procédure chirurgicale à appliquer pour régénérer les défauts osseux péri-implantaires habituellement présents dans les sites d'implantation post-extraction. De nombreuses études scientifiques utilisent ce système d'évaluation afin de comparer les différentes techniques disponibles (greffes osseuses, comblements, etc.) et leur impact sur le résultat final.

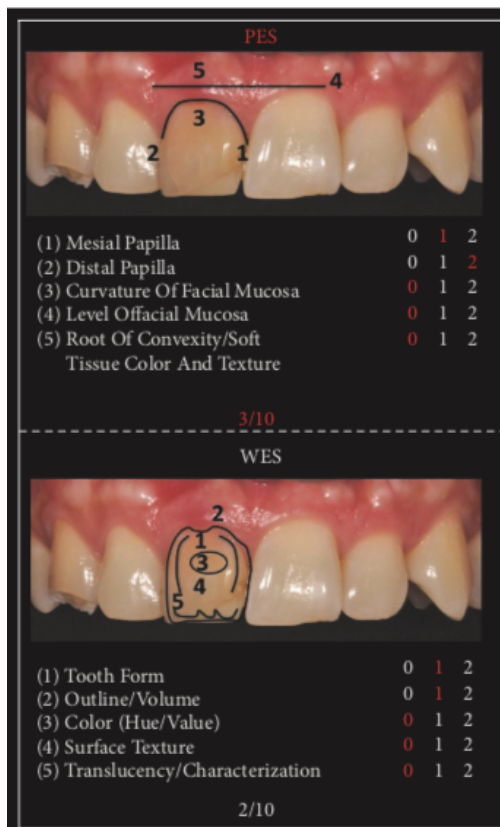

FIGURE 2: Initial PES/WES.

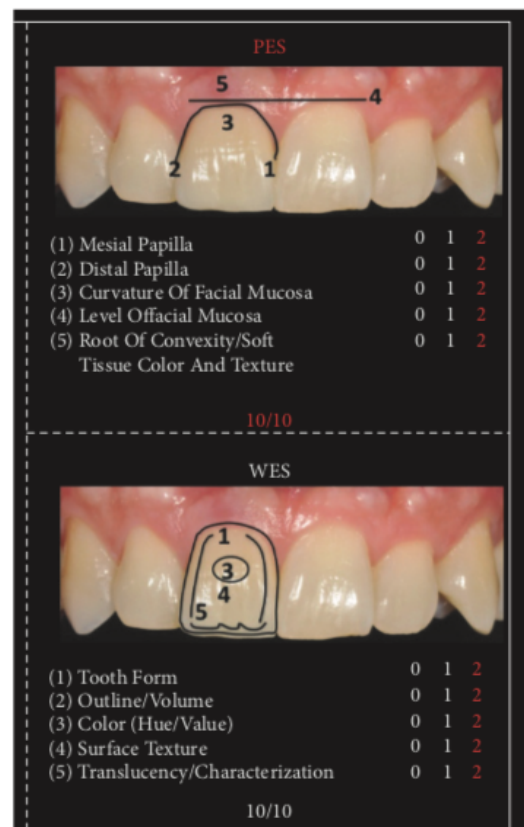


FIGURE 3: Final PES/WES.

Figure 6 - Application clinique du PES/WES (14)

### C. La check-list de Belser et Magne (12)

Selon les auteurs, "Un défaut dans les tissus environnants ne peut pas être compensé par la qualité de la prothèse dentaire et vice versa."

Bien qu'elle ne soit pas spécifique au domaine de l'implantologie, cette check-list est importante à décrire car elle analyse précisément l'ensemble des éléments de la cavité buccale nécessaire à l'élaboration d'un sourire.

Elle se compose de 14 critères objectifs fondamentaux. Les 5 premiers, relatifs au parodonte, que nous détaillerons, les autres relatifs à l'organe dentaire :

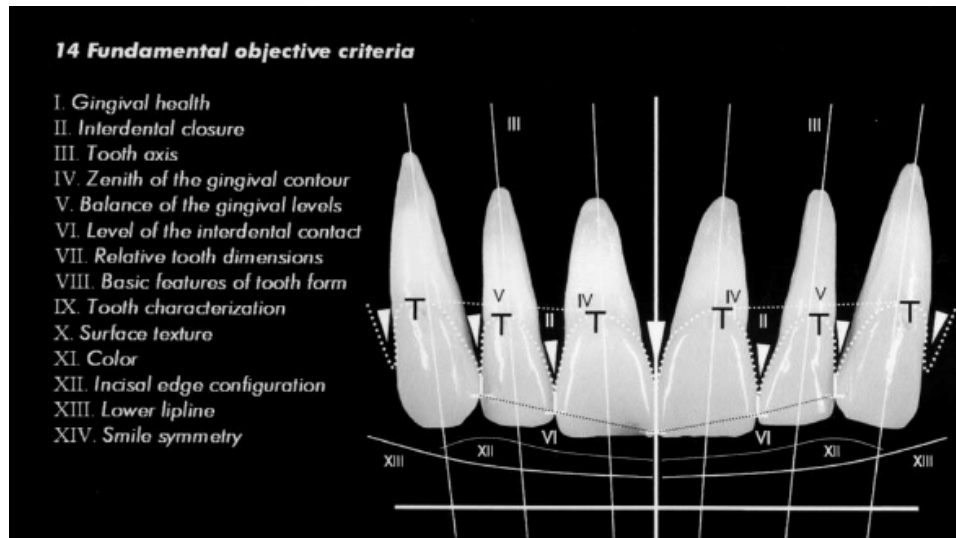


Figure 7 - La check-list de Belser et Magne (15)

### 1. La santé gingivale (Fig.8)

La gencive libre s'étend du bord de la gencive marginale au fond du sulcus gingival. Elle est festonnée suivant la ligne de jonction amélo-cémentaire des dents. Elle est de couleur rosée, avec une surface mate. La gencive attachée s'étend du sulcus gingival à la ligne muco-gingivale et présente une couleur corail rosé et une texture ferme (kératinisée et attachée à l'os alvéolaire sous-jacent) avec un aspect en « peau d'orange » chez 30 à 40% des adultes. La muqueuse alvéolaire est apicale à la jonction muco-gingivale. Elle est mobile et de couleur rouge foncé.

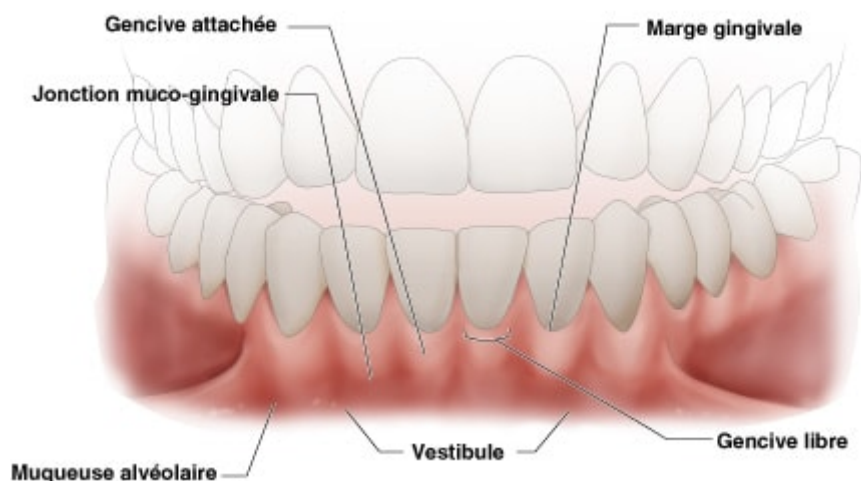
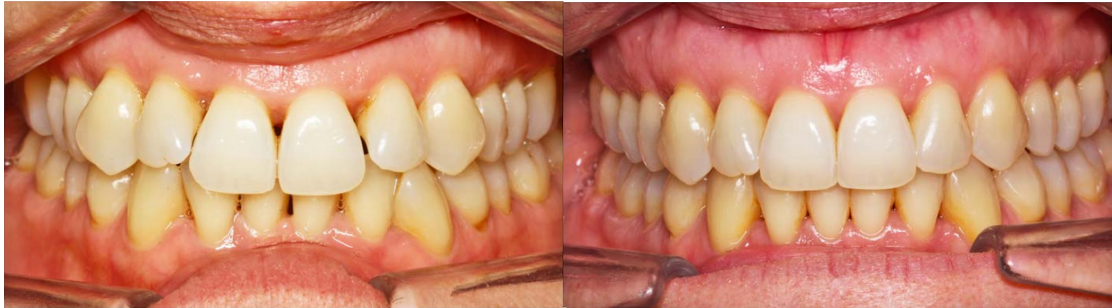

Figure 8 - Anatomie du parodonte (16)

## 2. La fermeture de l'embrasure gingivale

Elle est représentée par une papille, de forme pyramidale, qui s'étend du point de contact interdentaire jusqu'au niveau des septas osseux interproximaux.

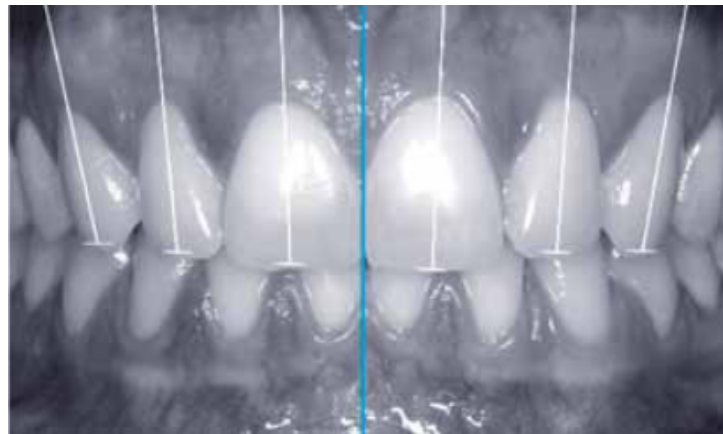
La réduction en hauteur ou l'absence de papilles, dans les cas de pathologies parodontales est un préjudice esthétique majeur, qui laissera place à des "trous noirs". (Fig.9)



*Figure 9 - Cas d'une fermeture d'embrasure gingivale (17)*

## 3. Les axes dentaires

A partir du plan sagittal médian, il y a une inclinaison progressive des grands axes dentaires, de l'incisive centrale à la canine. Cette inclinaison se fait de distal en mésial dans le sens apicalo-incisal. (Fig.10)



*Figure 10 - Inclinaison des axes dentaires (10)*

## 4. Les zéniths du contour gingival

Le zénith gingival est le point le plus apical de la gencive marginale. (Fig. 11)

Il est légèrement déporté en distal par rapport aux grands axes des dents.

Cette caractéristique est constante pour les incisives centrales, mais inconstante pour les latérales. Cela est dû au fait que le lobe distal de l'incisive centrale est très volumineux. (18)

La ligne esthétique gingivale, est une droite passant par les zéniths gingivaux des incisives centrales et des canines, formant un angle inférieur à 90° avec la ligne interincisive.

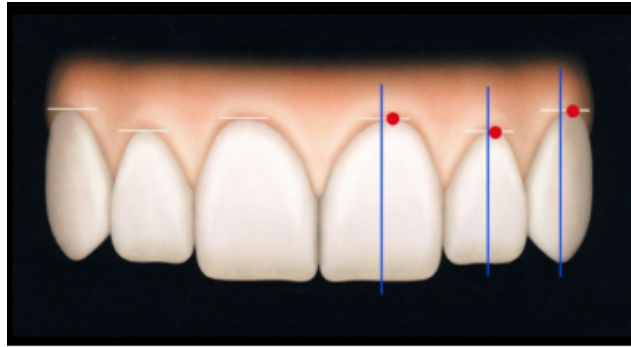


Figure 11 - Position du zénith (point rouge) par rapport à l'axe dentaire (en bleu). (6)

#### 5. L'équilibre des festons gingivaux (Fig.12)

Les festons gingivaux des incisives centrales doivent être à la même hauteur car ils sont proches de la ligne de symétrie du sourire, donc une différence de niveau est très visible et esthétiquement préjudiciable.

Les festons gingivaux des canines doivent être à la même hauteur que ceux des incisives centrales, en revanche ceux des incisives latérales sont légèrement plus bas coronairement.

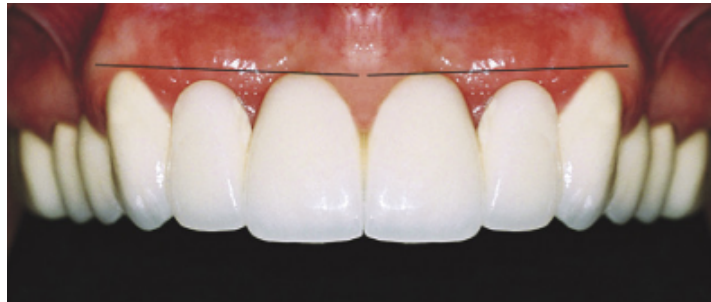

Figure 12 - La ligne esthétique gingivale et le niveau des festons gingivaux. (19)

Notons que dans un sourire idéal, la ligne des incisives centrales est parallèle à la ligne bipupillaire, elle coïncide avec la lèvre inférieure et la hauteur des commissures labiales coïncide entre elles. De plus la ligne inter incisive est verticale et parallèle au plan sagittal médian.

En réalité, avoir un sourire et un visage parfaitement symétrique est très rare. La réussite du traitement se fera dans la parfaite intégration prothétique au sein d'un visage avec une forme, un âge, un sexe et un caractère particulier, qui sont autant de critères subjectifs à ajouter à l'ensemble des paramètres objectifs décrits.

### III. Les complications spécifiques au secteur antérieur

Dans la perspective de l'ensemble des éléments qui ont été traités dans les paragraphes précédents, traiter le secteur antérieur s'avère être un véritable défi. Dans cette zone, obtenir un implant ostéo intégré et fonctionnel dans la cavité orale ne suffit pas.

Le patient ne perçoit que l'esthétique finale de la réhabilitation : ainsi une erreur dans la gestion d'un critère esthétique peut entraîner une situation d'échec thérapeutique.

Il sera indispensable de prendre en considération les paramètres suivants :

- Le positionnement tridimensionnel de l'implant dans une zone anatomique complexe:

En effet, le prémaxillaire présente une concavité osseuse, plus ou moins exagérée en fonction de la classe d'angle du patient, qui limite le choix d'angulation de l'implant.

De plus, le secteur antérieur présente une corticale osseuse vestibulaire très fine qu'il faut préserver afin de limiter le risque de récessions gingivales.

Enfin, dans un secteur où le volume osseux disponible est souvent limité, il faut anticiper le phénomène de résorption osseuse verticale et horizontale autour de l'implant posé afin de garantir une prothèse parfaitement intégrée dans son environnement buccal.

- Les aménagements muqueux :

Contrairement au secteur postérieur où la gestion de l'environnement tissulaire peut n'être que secondaire, une attention toute particulière devra y être portée sur les secteurs antérieurs. Des chirurgies muco-gingivales sont indispensables à l'intégration esthétique de la prothèse. Ainsi le biotype parodontal du patient doit être évalué pour adapter au mieux nos thérapeutiques.

- La prédictibilité du résultat :

Remplacer une incisive amène souvent à pratiquer une chirurgie dite d'extraction / implantation immédiate. Cette technique permet la mise en place de l'implant directement dans l'alvéole de la dent extraite, sans délai de cicatrisation. L'objectif étant une mise en esthétique immédiate, en d'autres termes, la mise en place d'un provisoire adapté, mais sans fonction occlusale, permettant au patient de quitter le bloc opératoire avec l'illusion d'une dent en bouche.

Lors de cette chirurgie, un essai préalable de la prothèse en bouche ne peut pas être réalisé. Ainsi un travail de réflexion doit être mené en amont afin d'anticiper le résultat final.

### Conclusion :

Au vu de ces éléments et afin d'obtenir un résultat satisfaisant tant pour le patient que pour le praticien, il est nécessaire d'anticiper l'objectif thérapeutique pour poser les bonnes indications, prévoir les interventions et garantir le résultat final.

C'est ce que l'on appelle, le **projet prothétique**.



Le projet prothétique est une représentation du résultat final idéal de la réhabilitation. Le concept de régénération prothétique guidée (RPG) veut que le projet prothétique guide l'ensemble des étapes du traitement implantaire, le plaçant ainsi au centre de la réflexion. La première des difficultés rencontrées se trouve dans l'établissement de ce projet. En effet, il nous faut rassembler l'ensemble des données cliniques et radiologiques du patient, puis créer un projet de traitement en adéquation avec les impératifs anatomiques, fonctionnels et esthétiques. Une fois ce projet établi, la seconde difficulté sera de le reproduire en bouche avec la plus grande exactitude possible, c'est-à-dire en respectant les aménagements tissulaires et le positionnement implantaire prédéfini.

Dans le deuxième chapitre de ce travail, nous verrons comment l'utilisation des outils numériques offre une aide considérable aux praticiens dans la gestion des cas esthétiques spécifiques au secteur antérieur.

Nous verrons tout d'abord en quoi les outils digitaux permettent aujourd'hui un meilleur diagnostic et une meilleure anticipation des traitements à proposer, pour ensuite expliciter en quoi la chaîne numérique permet une meilleure exécution du traitement chirurgical et prothétique.

## **Chapitre 2 : Comment le numérique aide-t-il à garantir le succès dans les secteurs esthétiques en prothèse implantaire ?**

### **I. Le bilan pré implantaire**

L'élaboration du projet prothétique passe par l'utilisation de divers outils permettant de regrouper les informations à la fois esthétiques et fonctionnelles.

La prise de photographies de la situation initiale ainsi que l'enregistrement des axes de références sont indispensables au recueil des critères esthétiques.

La partie fonctionnelle est quant à elle assurée par l'articulateur.

L'objectif est de transmettre au prothésiste le maximum d'information au plus près de la situation clinique afin qu'il puisse simuler le projet de traitement.

A cela s'ajoutent les données radiologiques permettant de planifier la mise en place de l'implant.

Une fois le projet prothétique réalisé, il convient de le tester en bouche. Cette étape permet de visualiser le résultat, discuter avec le patient et obtenir une validation clinique.

Ce projet va alors guider toutes les étapes suivantes, tant chirurgicales que prothétiques.

Dans cette partie, nous verrons comment les outils digitaux peuvent ajouter une véritable plus-value dans l'élaboration d'un diagnostic pré implantaire.

## A. Le recueil des données du patient

### a. La photographie

Récemment, l'utilisation de la photographie s'est démocratisée dans les cabinets permettant aux chirurgiens-dentistes d'illustrer leur cas, et de les partager pour mieux communiquer entre eux.

Mais le recours à la photographie apporte également un réel intérêt thérapeutique.

En effet, devant chaque nouveau cas, la prise de photographies du visage du patient et de son sourire sont nécessaires pour 3 raisons :

- Elles permettent l'analyse esthétique et l'élaboration d'un plan de traitement précis, sans la présence du patient au fauteuil. Un temps hors consultation est dédié permettant au praticien d'aborder le cas avec une vision différenciée du problème.
- Elles améliorent la communication avec le patient : il est pertinent d'utiliser des illustrations de cas cliniques "typiques" déjà traités afin d'expliquer au mieux au patient les objectifs de son traitement et sa finalité.  
De plus l'utilisation de clichés comparatifs type "avant/après" peut être intéressante dans certaines situations pour montrer au patient l'avancée du traitement et la situation initiale pour mémoire.
- Elles améliorent la communication avec le prothésiste : C'est la raison la plus importante pour laquelle utiliser cet outil. D'abord, il faut transmettre au prothésiste la teinte des dents. La teinte est quelque chose de difficile à décrire, la prise d'un cliché avec une pige du teintier ou en utilisant le protocole de calibration eLAB (20) est une aide précieuse.  
Ensuite il faut transmettre la situation clinique initiale afin d'illustrer la problématique décrite par le patient, et transmettre les références esthétiques du visage. Pour cela, les fiches laboratoires classiquement utilisées ne suffisent plus et les photographies s'avèrent indispensables.

### L'apport du Digital Smile Design :

Le Digital Smile Design est un outil informatique permettant une analyse rigoureuse et protocolaire d'un sourire (Fig.13). Son utilisation passe par la prise de 4 clichés du patient et une série de vidéos permettant de mettre en avant les relations entre les dents, la gencive et les lèvres.

A l'aide d'outils de mesures et de calibrations, le praticien peut modéliser un contour gingival ou une forme dentaire idéale à apporter au sourire du patient.

L'approche protocolaire d'un traitement en zone esthétique peut amener à penser à une standardisation des sourires.

C'est pourquoi, l'utilisation du Digital Smile Design doit être adaptée en fonction de la sensibilité artistique du prothésiste, du chirurgien-dentiste et des situations cliniques présentes.

Ainsi, cet outil apporte une véritable plus-value tant dans la communication avec le prothésiste qu'avec le patient.

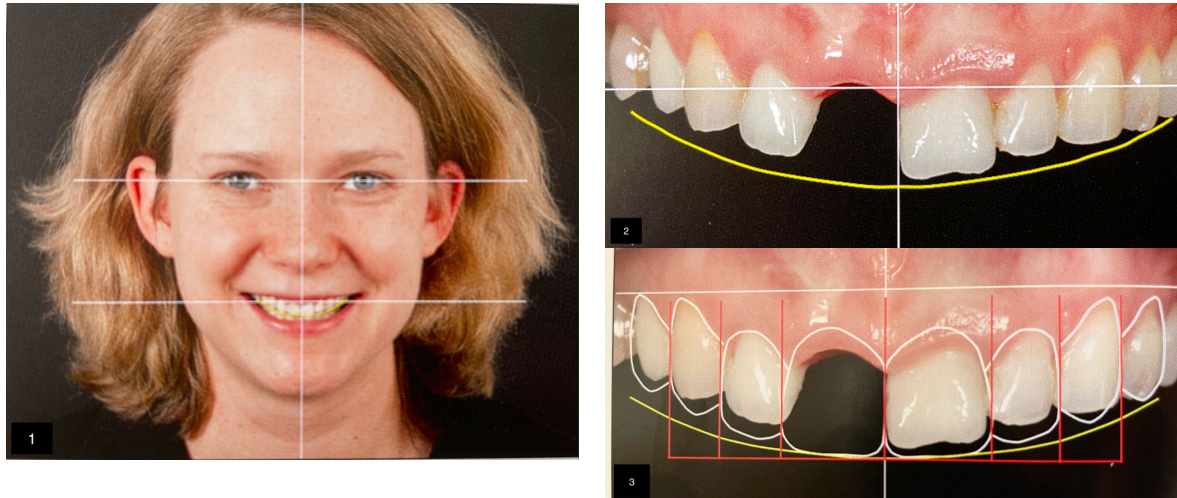


Figure 13 - Exemple d'utilisation du Digital Smile Design: 1- Lignes de références projetées sur le portrait. 2- Lignes de références sur la situation orale initiale. 3- Simulation du projet avec une nouvelle forme et dimension dentaire. (21)

#### b. Les empreintes numériques et le format STL

Lorsque l'on travaille de façon conventionnelle, la prise d'empreintes à l'alginat et le montage en articulateur vont enregistrer la situation clinique initiale du patient.

Dans le cadre d'un traitement en "digital workflow" (chaîne numérique), il faut transformer les données cliniques du patient dans un format adapté à être traité numériquement. C'est le format STL (pour Stéréolithographie).

Le format de fichier STL ne décrit que la géométrie de surface d'un objet en trois dimensions, sans informations sur la texture ou la couleur de l'objet traité. Les informations transmises par ce fichier sont donc les surfaces dentaires et muqueuses du patient.

Il existe 3 façons d'obtenir un fichier STL :

- On réalise une empreinte conventionnelle, que l'on coule en plâtre. Le modèle obtenu est alors scanné par un scanner de laboratoire pour être numérisé.
- L'empreinte conventionnelle peut être directement numérisée par le scanner de laboratoire et convertit en fichiers STL positif. Cette technique, même si elle représente un gain de temps, est moins précise car les zones de contre-dépouilles présentes dans l'empreinte ne sont pas visibles et donc pas numérisées par le scanner.

- L’empreinte optique intra-orale : Il s’agit d’une empreinte digitale de la situation intra-orale du patient, obtenue à l’aide d’une caméra optique (Fig.14). Elle présente de nombreux avantages.

D’abord elle permet de générer directement un fichier STL. C’est donc un gain de temps immense car elle nous exempt d’une étape de laboratoire. Ensuite, elle permet de s’affranchir des inconvénients d’une empreinte conventionnelle (bulles, tirage, variation dimensionnelle du matériau). On gagne donc en précision, en rapidité et en confort pour le patient.

Enfin, les modèles obtenus sont confrontés sur le logiciel, conformément à la situation intra-orale capturée, et permettent d’obtenir l’occlusion statique du patient.

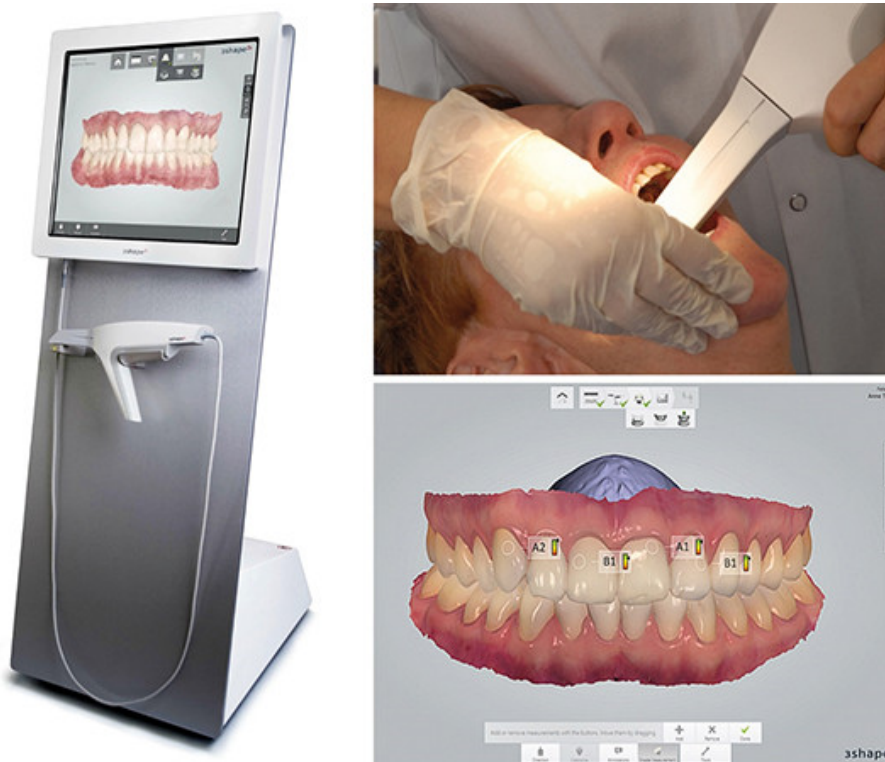

Figure 14 - Caméra optique Trios de chez 3Shape - mise en oeuvre clinique - fichiers STL confrontés en occlusion statique (22)

### c. Les examens complémentaires et le format DICOM

L'avènement des examens tridimensionnels a été une révolution majeure en chirurgie maxillo-faciale. L'examen radiologique le plus utilisé en implantologie aujourd'hui est le CBCT (Cone Beam Computed Tomography).

Cette technique d'imagerie utilise des faisceaux de rayons X de forme conique, qui traversent l'objet à explorer avant d'être analysés. Des centaines d'analyses (ou prises de vues) sont nécessaires dans les différents plans de l'espace afin de reconstruire le volume d'un cube contenant l'objet (ici les maxillaires). (23)

Cet examen nous permet de visualiser le volume osseux disponible ainsi que les obstacles anatomiques via des clichés de reconstruction du CBCT en 2D imprimés sur films argentique.

Le CBCT prend tout son intérêt dans l'utilisation du DICOM comme format de lecture de cet examen. Les fichiers DICOM (Digital Imaging and Communications in Medicine) contiennent les caractéristiques numériques des images d'acquisition.

Une fois transférées sur un logiciel informatique dédié, ces données deviennent interprétables.

On peut alors visualiser l'ensemble du maxillaire en trois dimensions, et naviguer entre les coupes. (Fig.16)

De plus, ces logiciels sont dotés d'outils spécifiques qui serviront lors de la planification implantaire que l'on détaillera plus tard.

## B. La superposition des données numériques du patient

Tout l'intérêt de travailler en flux numérique est de pouvoir réunir l'ensemble des données esthétiques, fonctionnelles et occlusales du patient sur ordinateur, pour ensuite pouvoir les superposer entre elles.

Les données JPEG issues des photographies, vont pouvoir être superposées aux données STL et DICOM. Finalement on reconstruit virtuellement notre patient, Noharet (23) parle de "clone digital".

### a. L'élaboration du projet prothétique

Le concept de régénération prothétique guidée (RPG) place le projet prothétique au centre de la thérapeutique. Ce projet fixe l'objectif à atteindre, il en découle des impératifs à respecter tant dans le positionnement implantaire que dans l'aménagement des tissus péri-implantaires. L'élaboration du projet prothétique est donc une étape essentielle, qui doit être validée par le patient.

Il existe plusieurs façons de réaliser un projet prothétique :

- La méthode conventionnelle :

Les modèles d'études montés en articulateur sont envoyés au prothésiste afin qu'il matérialise le projet via des cires de diagnostic ou wax-up.

Ce projet est essayé cliniquement pour être validé par le patient. (Fig.15)

Il est aujourd'hui possible de scanner le montage directeur au laboratoire afin de numériser ce projet en fichier STL. On peut alors superposer ce fichier sur la situation initiale.

- La méthode numérique :

Le projet est modélisé numériquement sur la base du fichier STL issu de l'enregistrement de la situation initiale du patient. (Fig.15)

Les avantages de ce type de modélisation sont nombreux :

- Il est possible de superposer les photographies du patient avec ses empreintes. On parle de "matching" des données JPEG avec les données STL. Cela va permettre au prothésiste de respecter au mieux les consignes du praticien indiquées par le logiciel Smile Design.
- Dans le cas d'une extraction/implantation immédiate, un essayage en bouche du projet n'est pas réalisable. Ainsi, ce type de simulation va permettre de présenter au patient le projet à réaliser, et le rendu final du sourire.
- La réalisation d'un wax-up virtuel est simplifié par le logiciel, il est possible de:
  - Simuler l'extraction des dents ;
  - Symétriser le projet par rapport aux dents collatérales ;
  - Modifier la teinte, forme, dimension, position des futures restaurations.

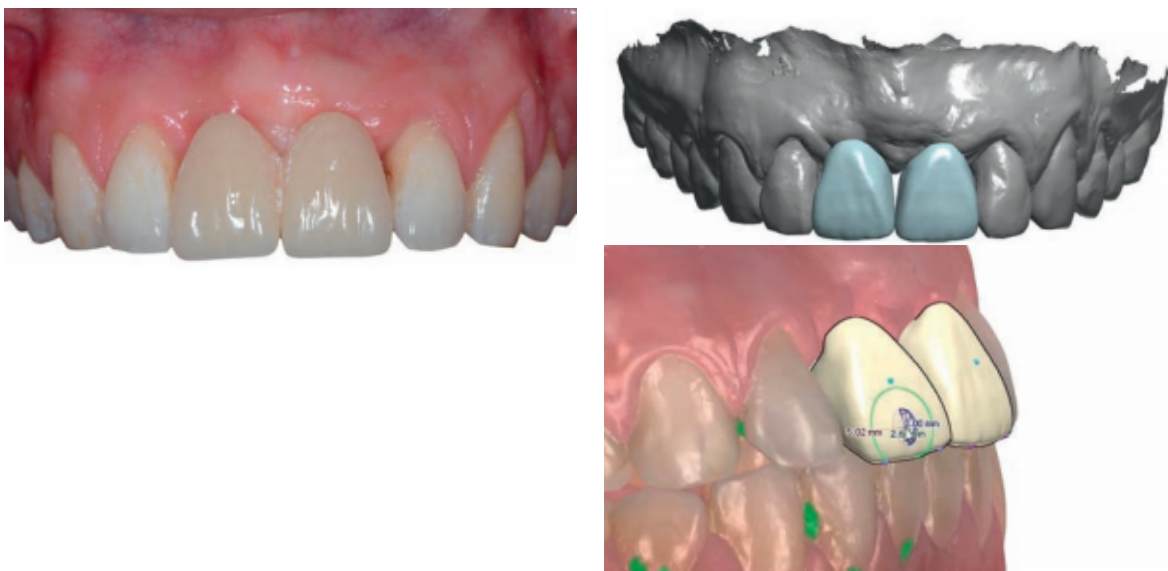


Figure 15 - A gauche, un wax-up conventionnel essayé en bouche. A droite un wax-up numérique avec les options de modification (24)

## b. La planification implantaire

La planification implantaire est un temps consacré à l'analyse des éléments radiographiques. Les objectifs sont d'organiser les différents temps chirurgicaux, vérifier la nécessité d'aménagement osseux, choisir l'implant à poser et son positionnement. Tout cela en fonction du projet prothétique préalablement réalisé.

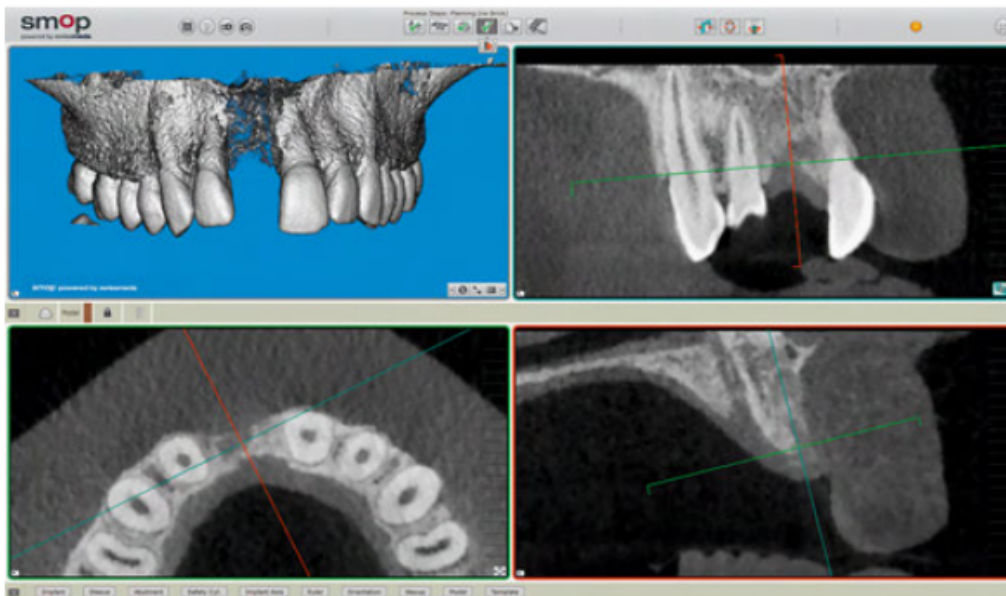
Les avancées technologiques font qu'aujourd'hui les logiciels de planification implantaire sont très performants. En effet, l'empreinte optique, le CBCT et le projet prothétique peuvent être importés et superposés dans le logiciel de planification.

Il existe de nombreux logiciels sur le marché, les deux références internationales étant le logiciel Simplant et le NobelClinician.

La planification implantaire se fait en 3 grandes étapes :

### 1) Importation et superposition des fichiers :

Une fois le CBCT chargé dans le logiciel (Fig.16), la superposition des données STL sur les fichiers DICOM est réalisable par reconnaissance d'au moins 3 points anatomiques stables et en commun sur les deux fichiers, en général ce sont les surfaces dentaires. Pour améliorer la précision, il vaut mieux choisir des points distants, le logiciel va ensuite superposer les différents points entre eux, puis le matching des deux fichiers se fait automatiquement. (Fig.17)



Figures 16 à 19 - Simulation de la pose d'un implant en 11 avec le logiciel Smop –

Figure 16 - Importation du fichier DICOM. On constate 4 fenêtres contenant les différents plans de coupes ainsi qu'une reconstitution tridimensionnelle du maxillaire. Cela permet d'avoir une vision globale et une navigation plus aisée entre les coupes. (25)

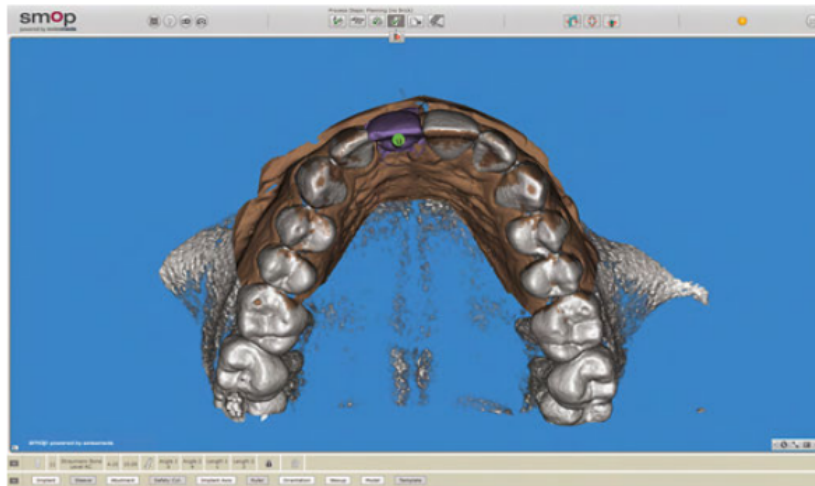


Figure 17 - Le CBCT est superposé au projet prothétique, on vérifie la concordance exacte des fichiers. (25)

## 2) Cartographie de la zone à implanter :

Le logiciel va faciliter l'analyse du site à implanter, en effet il permet :

- De repérer les obstacles anatomiques : Au maxillaire ce sont les sinus, le plancher des fosses nasales, le canal naso-palatin. Une distance de sécurité moyenne de 2 mm est à respecter avec ces structures anatomiques. (26)
  - D'objectiver la hauteur et la largeur de la crête alvéolaire : Ces mesures serviront pour le choix du diamètre et de la longueur de l'implant.
  - D'estimer la densité osseuse : Elle se mesure en unité Hounsfield (UH). Elle est importante à identifier car la stabilité primaire de l'implant en dépend.
- La stabilité primaire de l'implant est un paramètre fondamental qui participe au succès de l'ostéo-intégration. Elle est définie comme étant "le degré d'ancrage mécanique établi au terme de la pose de l'implant." (27)
- De déterminer la nécessité d'une augmentation tissulaire pré ou per-implantaire.

2 cas de figure sont possibles :

- Le projet prothétique est en adéquation complète avec les possibilités anatomiques. C'est le cas idéal et le plus simple car il ne nécessite pas d'aménagement osseux.
- Le projet est en léger ou total désaccord avec les structures anatomiques. Il faut recréer un volume osseux en adéquation avec le projet. (ROG, comblement sinusien...) (26)

L'ensemble de ces facteurs vont influencer le choix de l'implant.



### 3) Choix de l'implant :

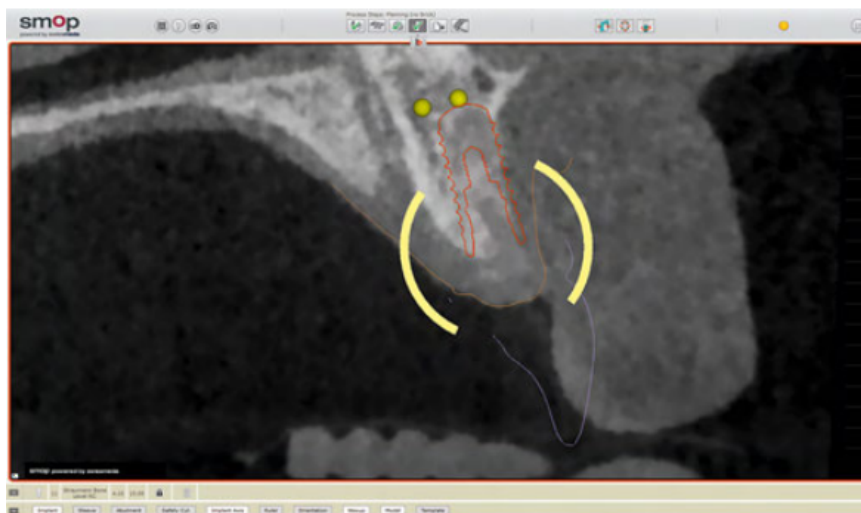
En fonction des critères précités et du projet prothétique, il faut choisir la longueur, le diamètre, la morphologie et l'axe implantaire idéal.

Ici encore l'outil informatique facilite ce choix.

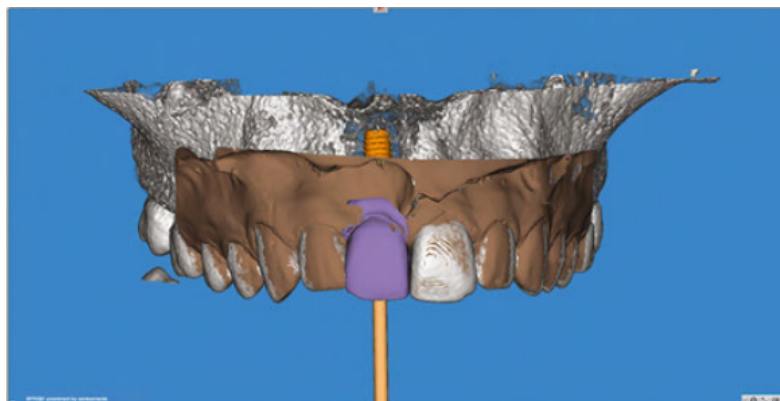
Tous les logiciels possèdent une bibliothèque d'implant de nombreux fabricants différents. Le praticien peut simuler la pose de l'implant choisi par superposition d'un patron de l'implant sur les coupes axiales du CBCT (Fig.18). Son positionnement se fait sur le mode tridimensionnel car il est possible de visualiser l'impact de chaque mouvement en simultanée sur toutes les coupes.

De plus, la superposition du projet prothétique sur les données radiographiques permet de déterminer l'axe implantaire en fonction de la future couronne prothétique (Fig.19).

On est bien dans une philosophie où la prothèse guide l'implant.



*Figure 18 - Vue latérale. Les obstacles anatomiques sont identifiables par les ronds jaunes, le tracé violet représente le projet prothétique, cela permet d'orienter au mieux l'axe de l'implant, visible en orange. (25)*



*Figure 19 - Vue frontale. Matching des données STL et DICOM permettant de modéliser la position et l'axe du futur implant en fonction de la future couronne prothétique. (25)*

En conclusion, l'apport des nouvelles technologies digitales est indéniable dans l'établissement d'un bilan pré - implantaire. Elles améliorent le diagnostic clinique initial et rendent le plan de traitement plus évident.

Mais la grande difficulté est le transfert de cette planification durant l'acte chirurgical.

Un autre atout majeur de ces logiciels de planification est la possibilité de générer un guide chirurgical afin de reproduire en bouche et de manière fiable, la position implantaire choisie. Ces guides seront détaillés dans la partie suivante.

## II. Le positionnement implantaire

Une erreur de placement dans un des trois sens de l'espace compromet de façon définitive l'objectif esthétique du traitement et peut conduire à la dépose de l'implant.

Il existe des règles de positionnement précises qui doivent nous guider lors de la chirurgie implantaire. Dans un premier temps nous aborderons les limites d'un positionnement implantaire à main levée, pour ensuite proposer des solutions numériques alternatives.

### A. Les conséquences d'un mauvais positionnement

#### a. Les règles de positionnement tridimensionnel d'un implant

Après la pose d'un implant on peut observer une cratérisation osseuse horizontale et verticale d'environ 2 mm tout autour du col implantaire. (28) Or la hauteur et l'épaisseur d'os résiduel autour d'un implant est à l'origine du maintien des papilles ou d'un bon alignement des collets, qui conditionnent le résultat esthétique. Ainsi il faut connaître le volume des tissus mous et durs lors de la phase diagnostic pour pouvoir anticiper la position idéale de l'implant et garantir un succès thérapeutique.

Des études ont mis en avant des distances à respecter lors de la pose d'un implant en secteur antérieur : (29) (30)

##### 1) Dans le sens vestibulo lingual :

L'objectif est de conserver la corticale osseuse vestibulaire pour obtenir un profil d'émergence alvéolaire identique sur les secteurs adjacents dentés et sur le site implantaire. L'idéal est de conserver minimum 2 mm d'os en vestibulaire de l'implant et 1 mm en palatin (Fig.20). Concrètement la tête de l'implant de doit jamais être située en vestibulaire d'une droite passant par les collets des dents adjacentes.

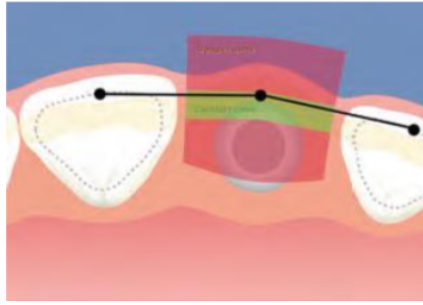


Figure 20 - Positionnement vestibulo-lingual d'un implant (29)

2) Dans le sens mésio distal :

L'objectif est de conserver l'épaisseur d'os interproximal entre le site implanté et la dent adjacente afin d'obtenir une papille et un point de contact plaisant. Il faut respecter 1,5 mm entre la tête de l'implant et la surface radulaire des dents adjacentes pour rester dans une zone dite "de confort". L'axe de l'implant doit être parallèle aux dents adjacentes. (Fig.21)

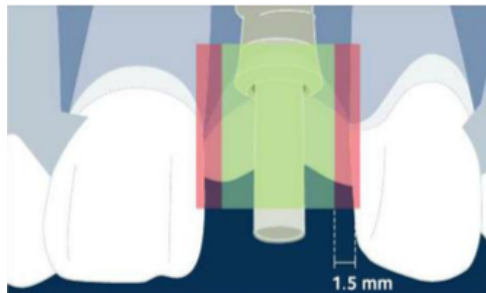


Figure 21 - Positionnement mésio-distal d'un implant (31)

3) Dans le sens corono apical :

L'objectif est d'avoir un enfouissement de l'implant correct afin d'obtenir un beau profil d'émergence et des collets alignés. (Fig.22)

Le degré d'enfouissement de l'implant est fonction de son diamètre.

La règle générale est de positionner la tête de l'implant entre 1 à 3 mm plus apicale que la jonction amélo-cémentaire (JEC) des dents adjacentes. Plus l'implant est étroit, plus on aura tendance à l'enfourir, pour gérer au mieux le profil d'émergence.

Le plus souvent, on utilise des implants de faible diamètre dans la zone antérieure, il faut donc enfourir l'implant à 3 mm de la JEC.

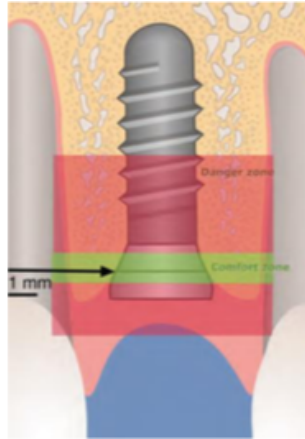


Figure 22 - Positionnement vertical d'un implant (29)

### b. Les récessions gingivales

Les distances de sécurité décrites au-dessus ne sont que des valeurs théoriques censées guider le praticien. La mise en place d'un implant reste un geste chirurgical praticien dépendant. Une erreur dans le positionnement sagittal ou vertical d'un implant peut conduire à des récessions gingivales.

Une récession gingivale est le résultat d'une perte d'os au niveau cervical de l'implant.

L'apparition d'une récession gingivale est systématique à moyen terme lorsque l'implant est positionné trop en vestibulaire. (Fig.23)

La crête osseuse résiduelle est trop fine, la résorption osseuse se fait au détriment d'une partie de la corticale osseuse vestibulaire. La gencive suivant l'os, on voit apparaître une récession gingivale.

De même lorsque l'implant est positionné trop haut verticalement, la résorption osseuse apicale génère un amincissement de la crête osseuse vestibulaire, puis une récession.

Le patient se plaint d'une sensation de "dent plus longue" et de la visibilité du col implantaire. (30) (28)

On considère cette situation comme un échec car les techniques de chirurgies parodontales ne permettent pas de recouvrir intégralement la récession ou de la maintenir dans le temps. (32)

En effet, le traitement de ces défauts sont plus exigeants autour d'un implant qu'autour d'une dent naturelle car le tissu péri-implantaire présente des caractéristiques histologiques différentes.

Par conséquent, la régénération des tissus mous et durs pendant le traitement implantaire est primordiale pour éviter l'apparition de ces altérations. Cela nécessite une analyse et une réflexion en amont du geste chirurgical pour déterminer la ou les méthodes les plus appropriées.

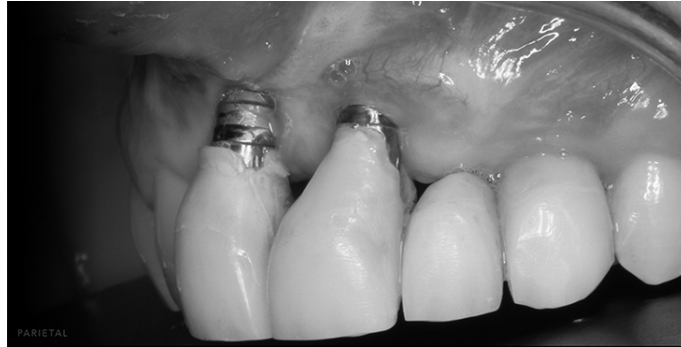

Figure 23 - Exemple de récessions gingivales causées par un positionnement trop vestibulaire et trop angulés des implants. (33)

### c. La perte des papilles

La présence d'une papille dépend de la présence d'un septum osseux et de sa hauteur en regard des dents adjacentes.

Selon Garber et Salama (34), il existe une hauteur maximale au-delà de laquelle la présence d'une papille est compromise. Cette distance se mesure entre le point de contact interdentaire et le sommet du septum osseux.

On remarque qu'entre deux implants, cette distance est de 3,5 à 4,75 mm alors qu'entre une dent et un implant elle est entre 4,5 et 5,5 mm. (30) (Fig.24)

Ainsi dans le cadre d'un édentement unitaire, la présence d'une papille est plus prévisible que pour un édentement plural, la hauteur d'os interproximal étant préservée par la dent adjacente.

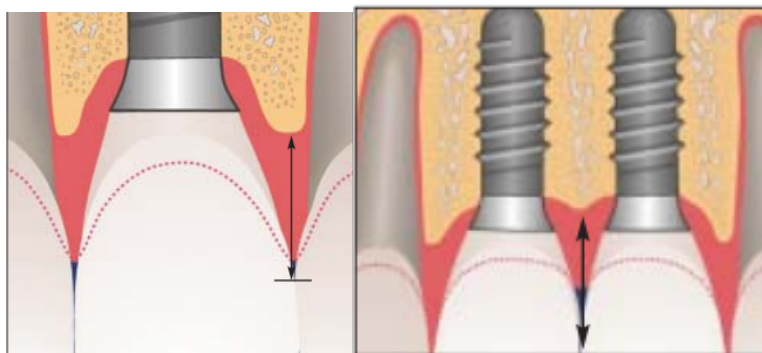
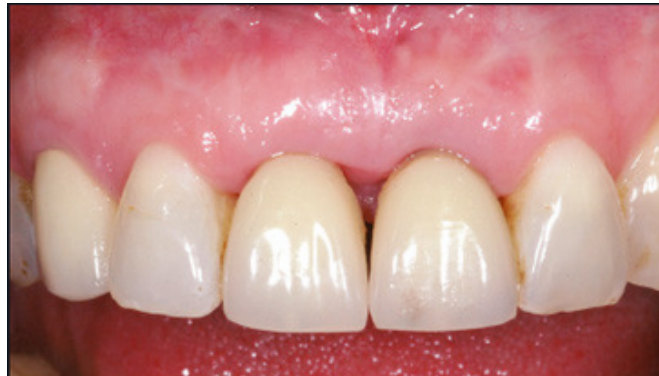

Figure 24 - Différence de hauteur nécessaire à l'obtention d'une papille entre 1 implant et 1 dent ou entre 2 implants. (29)

Pourtant la position de l'implant a une influence sur la présence de la papille.

En effet, du fait de la perte triangulaire d'os autour d'un implant, plus l'implant est placé apical, plus il générera une diminution du septum osseux et donc une diminution de la hauteur de la papille (Fig.25). En revanche un implant pas assez enfoui pose le problème de la visibilité du col implantaire, par transparence de la muqueuse.

Enfin, si l'implant est placé trop proche de la racine de la dent adjacente, par le même phénomène de résorption, on aura une disparition de la papille. Ces situations cliniques sont également considérées comme des échecs esthétiques majeurs car la reconstruction chirurgicale d'une papille est imprévisible.



*Figure 25 - Exemple d'un échec esthétique dû à l'absence de papilles interdentaires entre 2 implants 11 et 21 (35)*

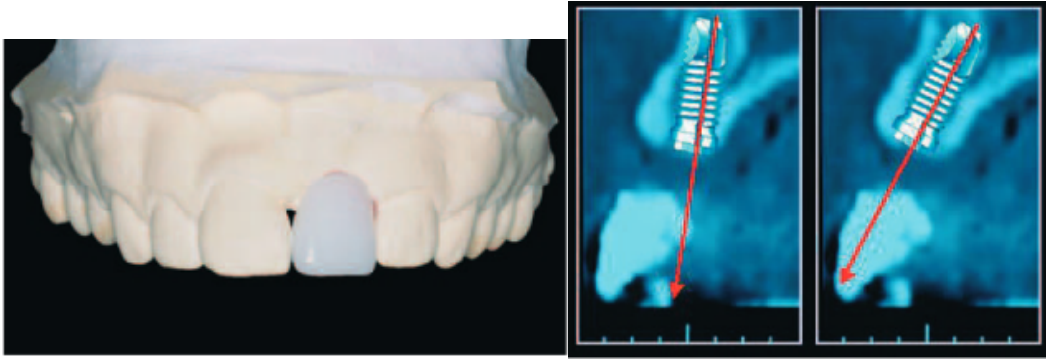
## B. La chirurgie guidée statique

Le positionnement des implants en accord avec le projet prothétique est planifié avec un logiciel de planification. Afin de respecter cette planification, il est possible de réaliser un guide chirurgical qui facilitera le placement des implants et diminuera le temps de l'intervention.

### a. Rappels

L'utilisation de guides chirurgicaux n'est pas récente mais la méthode de fabrication a beaucoup évolué.

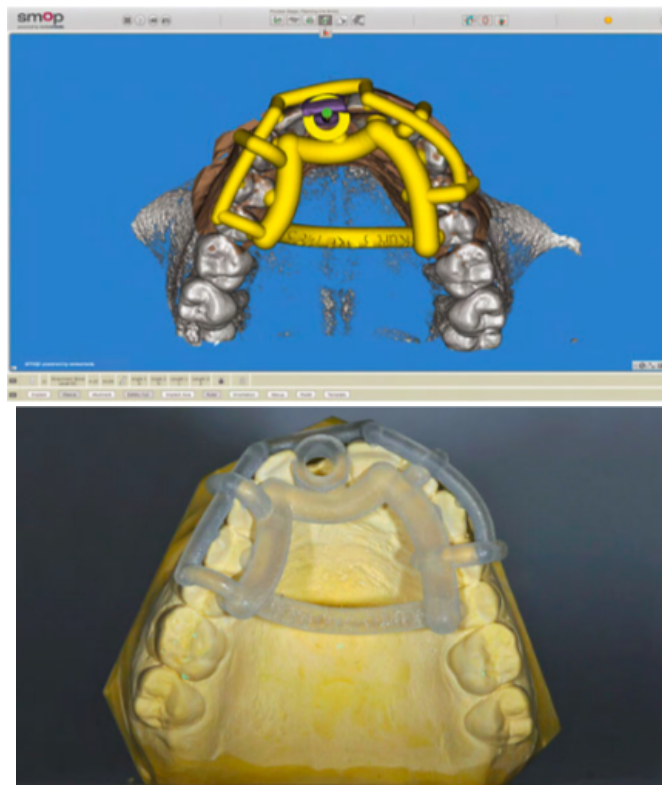
En effet, de manière conventionnelle, le guide chirurgical provenait de la transformation du guide radiologique. Un guide radiologique est la représentation du projet prothétique en matériaux radio-opaque (Fig.26). Le patient passe un cône beam avec le projet en bouche, ainsi la dent radio-opaque est visible sur les coupes scannées et la planification peut se faire.



*Figures 26 - Projet prothétique radio-opaque sur modèle d'étude - Visualisation sur les coupes du projet et du volume osseux. (36)*

Après s'être assuré de sa stabilité, le guide radiologique est transformé en guide chirurgical, des tubes en laiton ou en acier sont collés en regard de l'axe implantaire établi. (37)

Aujourd'hui et grâce aux progrès de la technologie numérique, nous générons les guides chirurgicaux via les logiciels de planification implantaire. La fabrication du guide se fait par impression 3D ou par usinage. (38) (Fig.27)



*Figure 27 - Guide conçu virtuellement puis imprimé en 3D. (25)*

## b. Classification des guides chirurgicaux

On classe les différents guides chirurgicaux en fonction :

### 1) De leur type d'appui :

#### - Guide à appui muqueux :

Il est indiqué dans le cas d'édentements partiels de grandes étendues ou d'édentements totaux, pour des chirurgies sans lambeaux (flapless). Ce type de guide manque de précision car la gencive est une surface dépressible, qui peut induire une bascule par rapport à la situation initialement prévue.

#### - Guide à appui osseux :

Il est indiqué dans le cas d'édentement total, pour les chirurgies avec lambeau. Il est plus stable que le guide à appui muqueux mais sa mise en place est complexe car nécessite le recours à des vis de stabilisation.

#### - Guide à appui dentaire :

Il prend appui sur les dents adjacentes. Il est donc indiqué dans les cas d'édentements unitaires ou partiels de petites étendues, généralement pour les édentements concernant le secteur antérieur. (Fig.28)

C'est le guide le plus simple à mettre en place et à manipuler. C'est aussi le plus précis, du fait de la stabilité des surfaces dentaires. Il permet de réaliser des chirurgies avec ou sans lambeau. (39)

### 2) De leur niveau de guidage :

#### - Le guide de pointage :

C'est un guide universel comportant une douille métallique standard, servant au guidage d'un seul foret généralement le foret initial ou foret pilote qui est de 2 mm (Fig.28). Le foret est ensuite retiré, afin de passer à main levée les autres forêts de la séquence de forage, et de poser les implants. Son principal avantage est le fait d'être utilisé pour tous les systèmes implantaires sans achat d'un matériel spécifique. En revanche, il n'élimine pas le risque de déviation lors du passage des autres forets. (39)



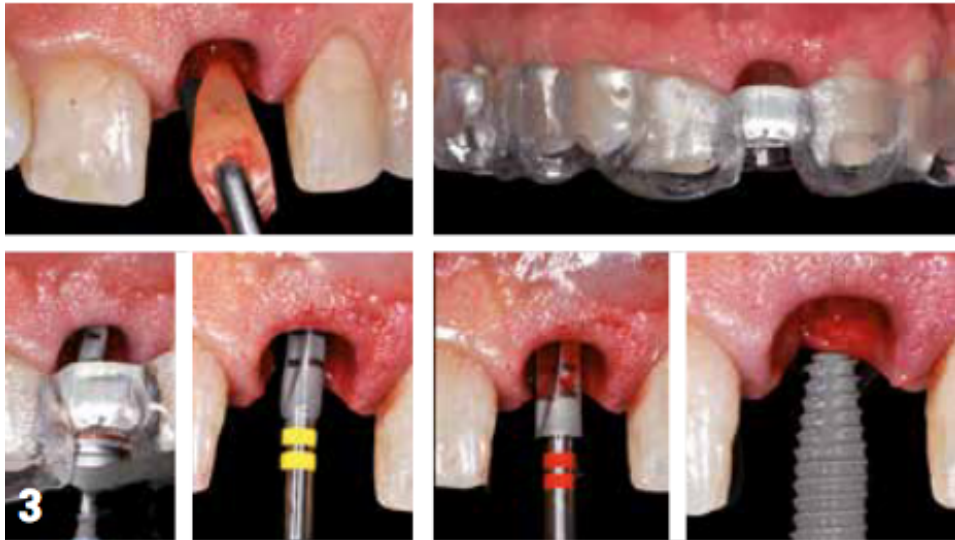


Figure 28 - Cas d'extraction/implantation immédiate d'une 21 avec utilisation d'un guide à appui dentaire pour le passage du foret pilote. (40)

- Le guide de forage :

Ce guide comporte plusieurs douilles métalliques de diamètres internes croissants, correspondant aux différents diamètres des forets de la séquence de forage (Fig.29). Ils permettent de guider tous les forets de la séquence de forage en clippant au fur et à mesure les douilles de diamètre différents. Il ne nécessite pas d'achat de matériel spécifique et permet de gagner en précision par rapport au guide de pointage. (39)

- Le guide de positionnement :

En plus de guider l'ensemble des forêts de la séquence de forage, il permet de guider la mise en place de l'implant (Fig.29).

Ce guide est livré avec des douilles métalliques spécifiques, et nécessite l'achat d'une trousse de chirurgie guidée propre au système implantaire choisi. 100% de la chirurgie est guidée et le transfert du positionnement choisi en étape de planification est de l'ordre du micron. (39)

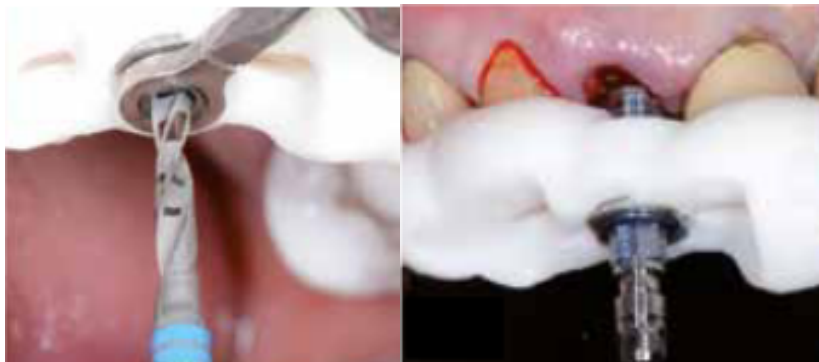

Figure 29 - A gauche, utilisation d'une douille spécifique à un forêt de la séquence de forage. A droite, la mise en place de l'implant à travers le guide de positionnement. (40)

### c. Intérêts de l'utilisation des guides chirurgicaux

En nous permettant de reproduire fidèlement une planification décidée en amont grâce à des outils numériques, la chirurgie guidée implantaire peut apporter une aide précieuse en termes de précision, de confort et de gain de temps. Elles garantissent ainsi un résultat prévisible et donc reproductible.

L'avantage majeur de ce type de chirurgie est le gain en précision dans le positionnement de l'implant. En effet, la précision de transcription de la planification dans la bouche du patient avec un guide est de 0.1mm à 1mm maximum par rapport à la position planifiée, contre 2.0 à 2.5 mm en moyenne manuellement, ces valeurs pouvant aller jusqu'à 8 mm.

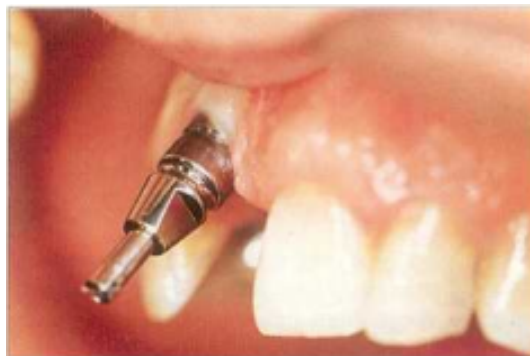De plus, la possibilité de réaliser des chirurgies dites "flapless", soit sans lambeau, permet une approche mini invasive. Cela diminue les risques iatrogènes et les complications post opératoire comme le risque hémorragique et infectieux.

Enfin, le protocole de mise en place des implants est largement simplifié, ce qui permet un gain de temps opératoire, une réduction du stress et un gain de confort pour le patient.

## C. Rattrapage d'axe implantaire : Le puit d'accès angulé

### a. Problématique de l'axe implantaire

Le bon positionnement d'un implant passe par une bonne orientation de l'axe implantaire. Il est évident qu'un axe implantaire trop vestibulé ou trop palatin est à l'origine d'échecs esthétiques majeurs. Si l'émergence est trop vestibulée, la prothèse d'usage ne sera pas dans le même plan que les dents adjacentes et ne pourra être réalisée. (Fig.30)  
A l'inverse si l'axe est trop en palatin, le profil d'émergence sera plat, inesthétique.



*Figure 30 - Cas de la pose d'un implant en 11 avec un axe implantaire trop vestibulé, la couronne n'est pas réalisable. (41)*

Le positionnement idéal d'un implant dans le secteur antérieur maxillaire se définit comme suit : (Fig.31)

- L'axe de l'implant émerge sur la face palatine de la dent,
- Son point d'impact se situe en regard du cingulum de la future dent antérieure.
- Le plateau de l'implant doit se situer à 4 mm sous le rebord gingival idéal de la dent. (42)

L'orientation idéale d'un implant dans le secteur antérieur maxillaire se définit comme suit : (Fig.31)

- L'axe vestibulo-lingual doit coïncider avec l'axe de la crête alvéolaire, afin d'éviter les perforations des tables corticales et d'éventuelles lésions de structures anatomiques adjacentes.
- L'axe méso-distal doit respecter les axes des racines adjacentes à l'édentement, afin d'éviter leur lésion. (43)

Ce positionnement spécifique de l'implant et notamment la nécessité d'une émergence sur la face palatine rendent parfois difficile son inclusion dans l'anatomie osseuse du prémaxillaire (Fig.33). Un patient de classe d'angle II est plus aisé à traiter car le volume du prémaxillaire est orienté verticalement. A l'inverse une classe III, avec un procès alvéolaire projeté vers l'avant, rend plus complexe l'orientation de l'implant, et majore le risque de fenestration. (Fig.32)

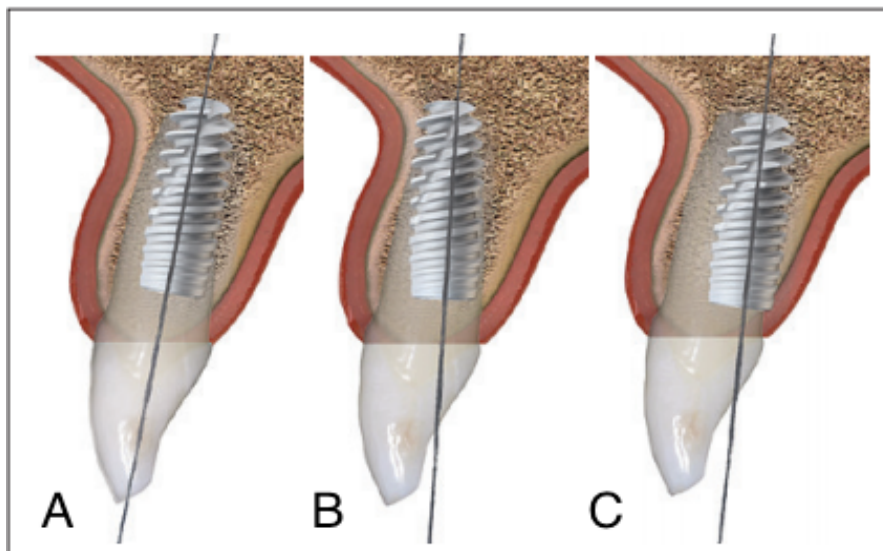
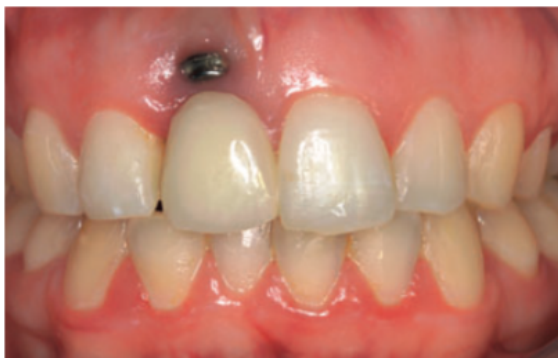
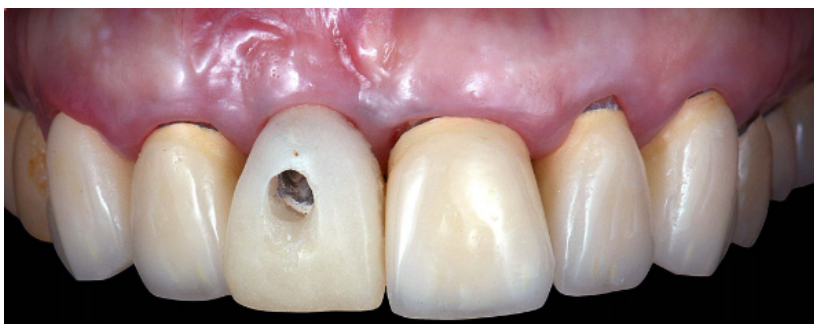
Figure 31 - Différentes options de positionnement implantaire (42):

- La position A respecte l'anatomie du prémaxillaire mais l'émergence de l'implant se fait sur le bord libre de la future prothèse. Ce n'est pas envisageable esthétiquement puisque le puit d'accès à la vis implantaire serait visible.
- Sur la position C, le col de l'implant est orienté trop proche de la corticale palatine.
- La position B a une position cingulaire idéale mais cela engendre de rapprocher l'apex de l'implant très proche de la corticale osseuse vestibulaire. Cela augmente considérablement le risque de perforation apicale de la corticale externe lors des forages implantaires.



*Figure 32 - Exemple de fenestration dû à la perforation de la corticale externe vestibulaire (32)*



*Figure 33 - Exemple d'une émergence vestibulaire du puit d'accès (44)*

#### b. Présentation du système Axin de chez Anthogyr

Le puits d'accès est un élément constitutif des prothèses implantaire transvissées permettant le passage de la vis et du tournevis afin d'effectuer le serrage du couple implant/prothèse ou pilier/prothèse. (43)

Anciennement, le puits d'accès ne présentait aucun système d'angulation, si bien qu'il était impossible de dissocier l'axe de serrage de la vis de prothèse à l'axe de l'implant. A ensuite été développé le pilier angulé, le rattrapage d'axe est possible mais nécessite un intermédiaire, et majore ainsi le risque de contamination bactérienne.

Le concept de puits d'accès angulé s'est développé très récemment et propose un rattrapage d'axe de 0 à 25° de manière tridimensionnelle. Ce concept est permis par l'arrivée de vis à têtes rotuliennes, couplées à un tournevis sphérique, de sorte que le vissage soit possible même si le tournevis n'est pas dans l'axe de la vis. (Fig.34)

Dans le secteur antérieur, cela signifie qu'il est possible d'optimiser le positionnement implantaire tout en projetant le puits d'accès dans le cingulum de la prothèse.

Aujourd'hui seulement 2 industriels déclinent ce concept, qui sont Nobel Biocare et Anthogyr. Nous décrivons le système AxIN développé par la société Anthogyr :

Ce composant prothétique est constitué de 3 éléments : une embase en titane, une vis de prothèse à tête rotulienne et la couronne en zircone.



Figure 34 - Les composants de la dent transvissée Axin (45)

La spécificité innovante de ce système est que la vis est insérée dans l'embase avant positionnement de la coiffe par-dessus. Le puits d'accès n'a alors pour utilité que de permettre le passage du tournevis, afin de visser la vis de prothèse.

Il n'est donc plus nécessaire de dimensionner le puits d'accès pour le passage de la vis. On réduit ainsi considérablement les dimensions du puits d'accès. (Fig.35)

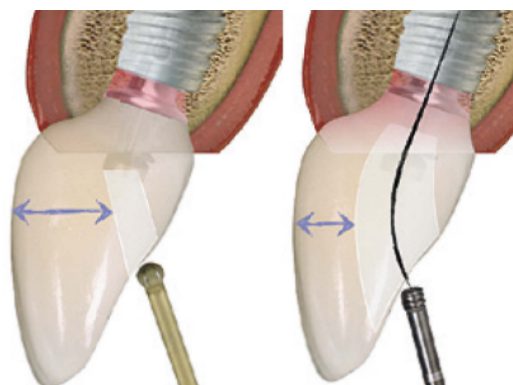


Figure 35 - Comparaison du système Axin aux autres standards du marché. On constate l'économie de matière qui assure plus de place à la stratification vestibulaire de la céramique. (44)

La taille réduite du puit combinée à son orientation confère à ce système des avantages majeurs d'un point de vue esthétique et fonctionnel :

- La déportation du puits en palatin épargne la face vestibulaire et la gêne esthétique occasionnée par la fermeture de puits d'accès.
- La déportation du puits en palatin préserve le bord libre et optimise ainsi les rapports d'occlusion.
- La réduction de la lumière du puits laisse davantage de place à la stratification de la céramique cosmétique et optimise ainsi le rendu esthétique.

Toutefois le réel intérêt de l'utilisation de ces puits d'accès angulés est le changement de paradigme qu'ils génèrent dans le choix de la position implantaire.

### c. Changement de paradigme dans le positionnement implantaire

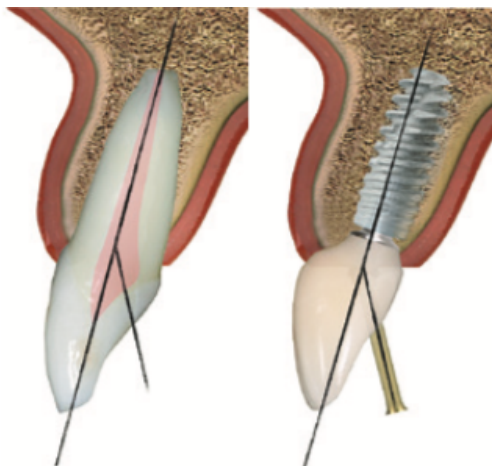
Comme vu précédemment, implanter la zone antérieure maxillaire est un acte complexe du fait de son anatomie particulière. Souvent un compromis doit être fait entre axe implantaire idéal (avec une émergence dans le cingulum) et respect des structures anatomiques.

Le recours aux composés angulés, s'ils sont anticipés lors de la planification, peuvent résoudre ce problème.

En effet, dans ce cas, l'orientation de l'implant est choisie en respectant le grand axe de la dent naturelle. Par exemple, le grand axe d'une incisive centrale passe par son apex et son bord libre. Le choix de l'orientation implantaire se fera de sorte que l'émergence de l'implant soit en regard du bord libre de la dent et non plus dans le cingulum. (Fig.36)

Ainsi l'utilisation d'un composé angulé fait du bord libre la nouvelle référence d'émergence idéale pour l'axe de l'implant. (42)

Ce changement de paradigme dans l'orientation de l'axe implantaire permet d'inscrire l'ensemble prothèse et implant dans l'anatomie naturelle de la dent qu'il remplace, et donc assure un plus grand respect du prémaxillaire.



*Figure 36 - Illustration du grand axe d'une incisive centrale, et la possibilité de le conserver comme axe implantaire idéal via un puits d'accès angulé. (42)*

Ce nouveau positionnement de l'implant entraîne plusieurs avantages :

- Le choix du puits d'accès angulé comme plus-value thérapeutique et non comme simple solution de rattrapage d'axe pour un implant qui aurait été mal positionné.
- La diminution du risque de fenestration lors des chirurgies.
- Dans certains cas, l'absence de recours à une greffe osseuse pré ou per implantaire.
- L'optimisation de la phase de cicatrisation via l'utilisation de composés angulés provisoires.

En conclusion, les avancées technologiques en matière de rattrapage d'axe changent la manière d'aborder la planification implantaire, en améliorant le respect de critères anatomiques et biologiques fondamentaux.

De plus, l'avènement de la chirurgie guidée certifie un positionnement adéquat à la planification. Ainsi, le positionnement implantaire du secteur antérieur est optimisé et l'acte chirurgical simplifié.

### III. La gestion des tissus péri - implantaires

Pour garantir l'intégration esthétique d'une prothèse en secteur antérieur, l'aménagement des tissus durs et mous péri-implantaires est incontournable dans la majorité des cas.

#### A. La gestion de l'os

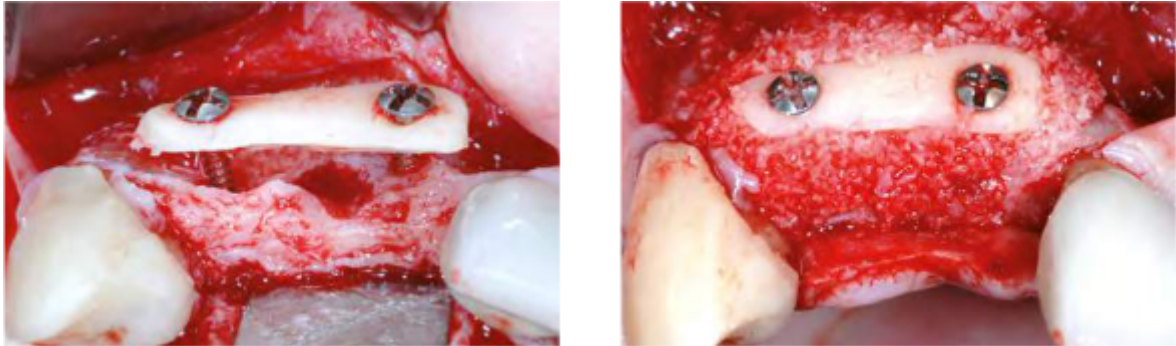
Malgré les prouesses technologiques réalisées par les industriels pour s'adapter au mieux au volume osseux disponible, de nombreuses situations cliniques nécessitent encore un aménagement préalable du volume osseux du site à implanter. Dans le secteur antérieur maxillaire, la perte prématurée d'une incisive laisse souvent place à un défaut osseux horizontal, qu'il faut impérativement reconstruire afin de retrouver la convexité des différents procès alvéolaires.

##### a. Os allogénique versus os autogénique

Aujourd'hui, des biomatériaux de natures différentes sont disponibles sur le marché. On distingue les matériaux : (46)

- Alloplastiques (d'origine synthétique),
- Xénogéniques (d'origine animale),
- Autogéniques (prélevé sur le patient)
- Allogéniques (os de banque d'origine humaine).

Tous ont des propriétés ostéo-conductrices, servant de matrice au métabolisme osseux. Mais seuls les matériaux autogéniques ont une propriété ostéo-inductrice vraie, permettant d'induire la formation de la matrice osseuse. Ainsi, les greffons autogènes sont considérés comme le "gold standard" et la technique d'utilisation d'une lame corticale autogène avec de l'os particulé est devenue la technique de référence. (47) (Fig.37)



*Figure 37 - Lame corticale autogène ostéosynthésée à distance de la crête. L'espace est comblé avec de l'os particulé. (47)*

Cependant, des notions annexes liées au confort per et postopératoire du patient semblent aujourd'hui devoir aussi être prises en considération dans nos protocoles thérapeutiques, et mises en balance dans le choix du biomatériau, à résultat équivalent.

En effet, l'utilisation d'un greffon autogène induit la présence de deux sites opératoires : un site donneur et un site receveur.

Cette multiplication des sites opératoires implique un allongement de la durée d'intervention, une augmentation des risques chirurgicaux et des suites opératoires plus défavorables. (46)

Aussi depuis 2010, la société Biobank développe des greffons cortico-spongieux allogéniques, comme alternatives aux greffes autogènes.

En effet, selon Jabbour (47), les 4 critères à respecter lors d'une greffe autogène seraient les suivants :

- Protéger le greffon particulaire par une barrière rigide, donc une corticale. (à la différence d'une ROG où l'on utilise une membrane collagénique souple).
- Respecter le contour physiologique de la crête, (sur corriger le volume du défaut osseux pour anticiper la résorption pourrait produire l'effet inverse).
- Faire une chirurgie par addition.
- Permettre une cicatrisation par ostéoconduction. (même type de cicatrisation que pour une ROG).

Il a été mis en évidence que les greffons allogéniques cortico-spongieux remplissent parfaitement ces 4 critères et les placent donc comme réelles alternatives aux greffes autogéniques.



L'utilisation des greffes allogéniques suit un protocole spécifique décrit par Mailhes (46) (Fig.38). Il nécessite notamment une prise de sang réalisée en post opératoire, puis le prélèvement de la phase plasmatique liquide, à mélanger au biomatériau.

On obtient alors un greffon compact, qu'il faudra ensuite fouler pour l'adapter au site opératoire.

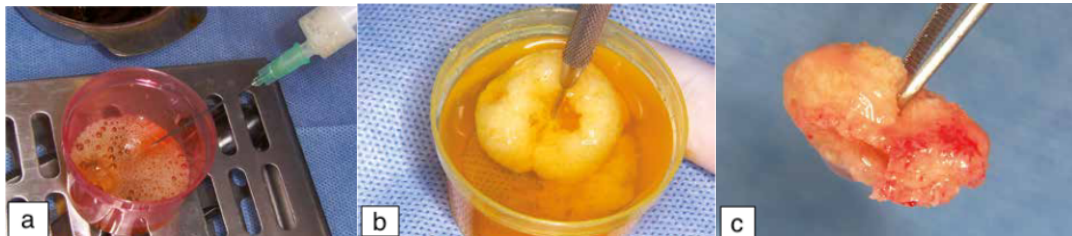

Figure 38 - a. Prélèvement de la phase plasmatique. b. mélange à la poudre allogénique. c. manipulation délicate du greffon. (46)

#### b. Le greffon osseux sur mesure

Dans l'idée de toujours simplifier l'acte chirurgical et d'adapter au mieux le greffon au site receveur, la société Biobank a développé récemment le concept de greffon osseux sur mesure.

La mise en place de ce nouveau procédé est permise grâce aux innovations de la technologie numérique.

En effet, le principe est simple : modéliser à l'avance sur un modèle 3D les caractéristiques du greffon et son positionnement.

Son protocole suit 4 étapes :

Étape 1 : Envoi d'une prescription médicale normalisée (PMN) et du CBCT du patient au laboratoire Biobank.

Étape 2 : Le laboratoire modélise l'os du patient sur la base des images DICOM, l'imprime en 3 dimensions, puis propose un greffon en silicone et son gabarit correspondant.

Étape 3 : Le praticien reçoit le modèle du maxillaire en résine, le greffon en silicone et le gabarit. Il peut alors vérifier son adaptation et pratiquer des retouches. (Fig.39)

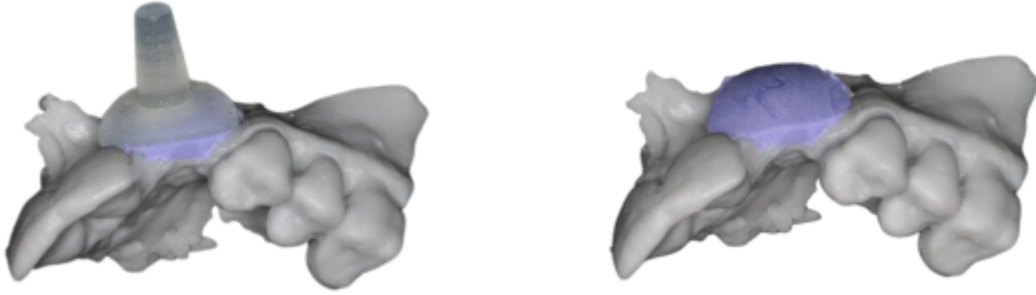


Figure 39 - Fabrication du greffon en silicone sur le modèle à l'aide du gabarit (48)

Étape 4 : Le tout est renvoyé au laboratoire qui scanne le greffon en silicone, puis fabrique son équivalent cortico-spongieux par usinage. Ce greffon est ensuite stérilisé avant d'être renvoyé au praticien. (Fig.40)

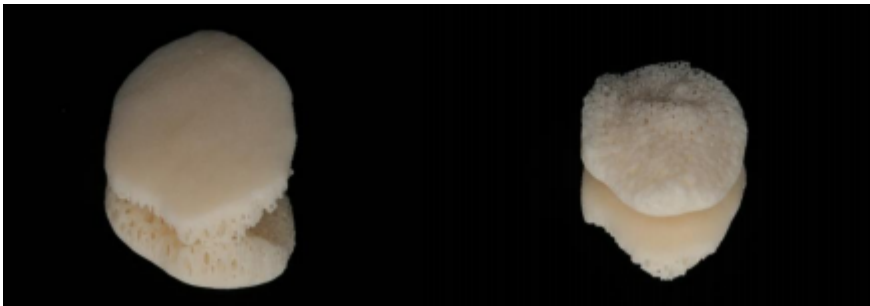


Figure 40 - greffon cortico-spongieux sur mesure après réception. (48)

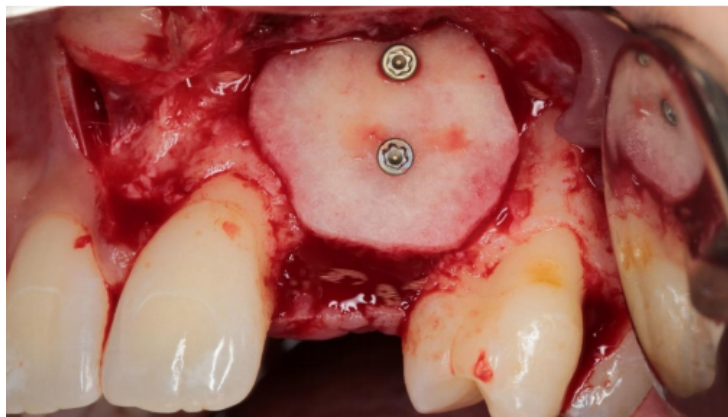


Figure 41 - Mise en place sur le site opératoire et fixation par deux vis d'ostéosynthèse. (48)

Le jour de la chirurgie, nous remarquons que le greffon s'adapte parfaitement au site, et que le comblement avec de l'os particulé n'est pas nécessaire. (Fig.41)

Le greffon sur mesure est une innovation majeure qui révolutionne les techniques chirurgicales connues. Son indication, présentée ici dans le cas d'un défaut osseux de petite

étendue du secteur antérieur maxillaire, peut être élargie à des défauts plus volumineux et plus complexe à gérer.

En effet, les avantages le jour de la chirurgie sont nombreux :

- Réduction du temps opératoire
- Diminution des suites opératoires
- Amélioration du confort du patient
- Adaptation optimale du greffon au site receveur
- Facilité de fixation
- Conception 3D permettant de planifier la greffe

## B. La gestion de la muqueuse

Si l'augmentation du volume osseux crestal, permettant le support gingival, reste incontournable, il est parfois insuffisant pour satisfaire la demande esthétique du patient. En effet, la qualité du résultat esthétique final est directement liée à la qualité de l'environnement gingival.

Ainsi les chirurgies muco-gingivales ont un rôle majeur dans la réussite esthétique d'un traitement. Elles favorisent :

- l'augmentation en volume de tissus kératinisé,
- le bon alignement des collets,
- la reconstruction des papilles.

Ces chirurgies interviennent généralement lors de la phase de mise en fonction de l'implant et sont praticien dépendant. En effet, il n'y a que peu d'innovations numériques simplifiant ces chirurgies. En revanche, l'apport du numérique réside dans la conception du provisoire, guidant la maturation des tissus mous.

### a. Le rôle du provisoire

Anciennement, les solutions de temporisations proposées n'étaient que des prothèses amovibles ou des bridges collés. Outre le problème psychologique que peut occasionner le port d'un appareil amovible, ces types de temporisations provoquaient un affaissement des tissus mous lors de la phase de cicatrisation. (49)

La temporisation immédiate implanto-portée, ou mise en esthétique immédiate, consiste en la mise en place d'une prothèse provisoire transvissée, en inoclusion fonctionnelle, le jour de la mise en place de l'implant.

Le protocole peut être associé à un protocole d'extraction-implantation immédiate : on parle alors d'extraction-implantation temporisation immédiate.

La mise en place immédiate d'une prothèse provisoire transvissée permet, au cours de la cicatrisation, de créer un berceau gingival idéal destiné à définir le profil d'émergence prothétique.

Le profil d'émergence en denture naturelle correspond au prolongement de la racine en direction coronaire. En implantologie, il n'y a pas d'émergence radiculaire, la forme de l'implant ne correspondant pas à celle d'une racine.

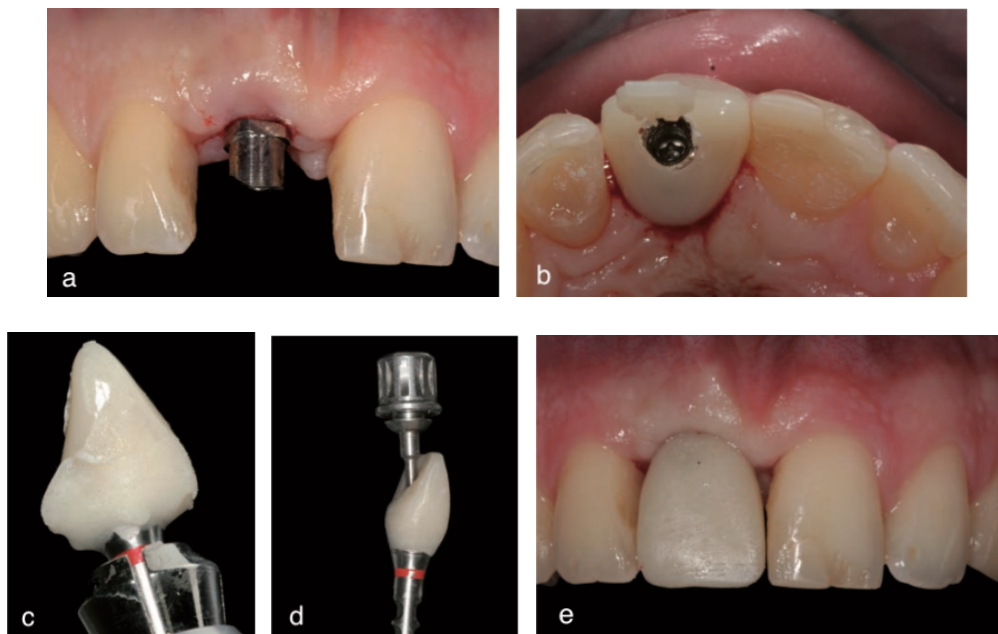
Ainsi, il faut modeler cet espace muqueux pour mimer l'aspect d'une émergence naturelle et ne pas donner l'effet d'une couronne juste posée sur un implant. C'est donc un paramètre capital dans la réussite d'un traitement esthétique.

### 1) La confection du provisoire de manière conventionnelle

La prothèse provisoire est réalisée au fauteuil, à l'issue de la phase chirurgicale.

Le principe réside dans l'adaptation d'une couronne provisoire préfabriquée sur un pilier prothétique provisoire transvissé.

Les étapes sont les suivantes : (Fig.42)



*Figure 42 - a. Mise en place du pilier provisoire transvissé. b. Injection de résine pour connecter le pilier au provisoire. c. Provisoire fixé à l'analogue de l'implant. d. Ajout successif de résine pour créer le profil d'émergence. e. Mise en bouche. (50)*

A noter que grâce à la technologie Axin développée précédemment, il est désormais possible d'utiliser des composants transitoires aux angulations identiques que celles permises sur la prothèse définitive afin d'assurer un parfait positionnement du feston gingival dès la phase de temporisation tissulaire. (Fig.43)

L'autre intérêt de ces piliers angulés est d'optimiser la position du puits d'accès en fonction de la situation occlusale prédéfinie par le projet prothétique.

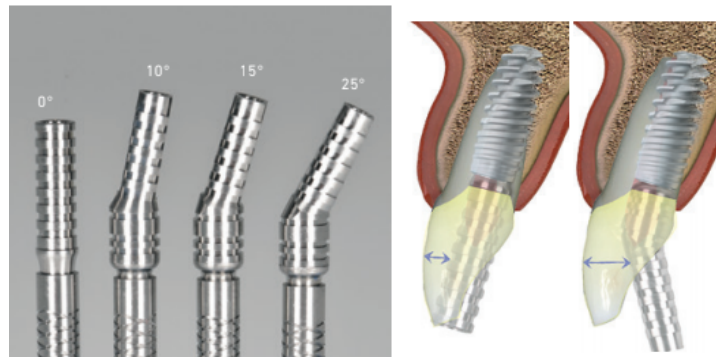


Figure 43 - Composants transitoires AxIN angulés, optimisant l'esthétique de la dent provisoire (42)

Malgré cela, cette technique présente quelques inconvénients :

- Le provisoire est issu d'une dent préfabriquée, et peut donc manquer d'esthétisme.
- La zone du profil d'émergence est façonnée par le praticien, à main levée. Elle peut donc nécessiter d'être retravaillée lors des séances de contrôle de la maturation muqueuse.
- La mise en esthétique du provisoire requiert de régler les contacts en inoclusion, pour ne pas altérer l'ostéointégration de l'implant dans l'os. Ici aussi, le réglage est fait par le praticien, et allonge le temps au fauteuil.

## 2) La conception d'un provisoire numériquement assisté

L'utilisation du flux numérique permet d'optimiser le protocole par l'obtention d'une prothèse usinée présentant un profil d'émergence parfaitement adapté à la situation clinique.

En fonction des praticiens, divers protocoles sont envisageables.

Noharet (51) préconise l'utilisation d'un outil spécifique du logiciel Simplant Dentsply : L'extraction virtuelle. (Fig.44)

Son utilisation est indiquée dans les cas d'extractions/implantations immédiates. En effet, lors de l'établissement du projet prothétique, cet outil permet l'extraction de la dent concernée dans son intégralité. Un fichier STL est généré puis la dent est obtenue réellement via l'utilisation d'une usineuse de laboratoire.

Cette segmentation permet de récupérer le volume précis, notamment dans le secteur du profil d'émergence avec comme idée de copier la nature au plus juste.

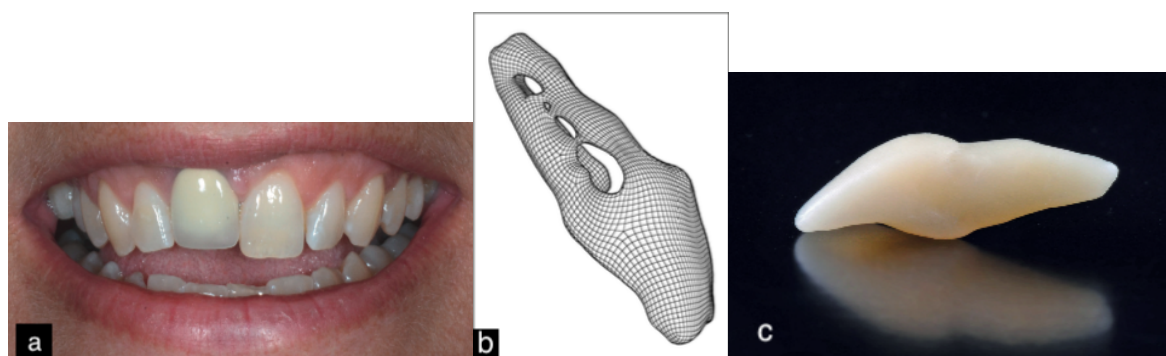


Figure 44 - a. Situation initiale, 11 en infraposition. b. STL de la dent extraite virtuellement. c. dent provisoire usinée, réplique de la dent naturelle. (51)

Ainsi le jour de la chirurgie, une empreinte sectorielle est réalisée, transfert en place, afin de communiquer au prothésiste la position de l'implant. (Fig.45)

Ce dernier n'a plus qu'à assembler un pilier provisoire avec la dent usinée.

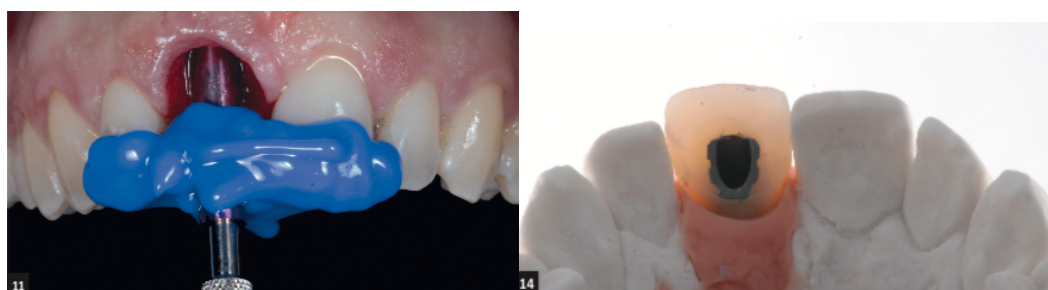

Figure 45 - a. Empreinte sectorielle de positionnement implantaire. b. Confection du provisoire. (51)

Cette technique permet de maintenir l'architecture des tissus mous et de faciliter la réalisation de la dent provisoire dans les situations cliniques d'extraction/implantation immédiate.

En revanche, en cas d'artefact d'une couronne, celle-ci n'est pas visible par le logiciel et ne peut donc pas être extraite virtuellement.

Ainsi cette méthode est intéressante mais présente des limites, notamment dans les indications.

En parallèle, Kleinfinger et coll. (49) proposent un traitement totalement numérisé.

En effet, à l'issue de la chirurgie, l'empreinte de positionnement implantaire est réalisée via une empreinte optique. Cela permet d'enregistrer dans le même temps, le transfert d'implant et le berceau gingival de la couronne. (Fig.46)

Ainsi, la modélisation du provisoire s'adapte au profil d'émergence enregistré. Le logiciel s'appuie sur une copie-miroir de la dent controlatérale pour proposer la morphologie de la

future prothèse. Il suffit ensuite d'usiner la couronne, en envoyant le fichier au prothésiste ou directement au cabinet, si celui-ci est muni d'une usineuse. Dans ce cas, on gagne un temps considérable car le provisoire peut être transvissé dans l'heure suivant la chirurgie.

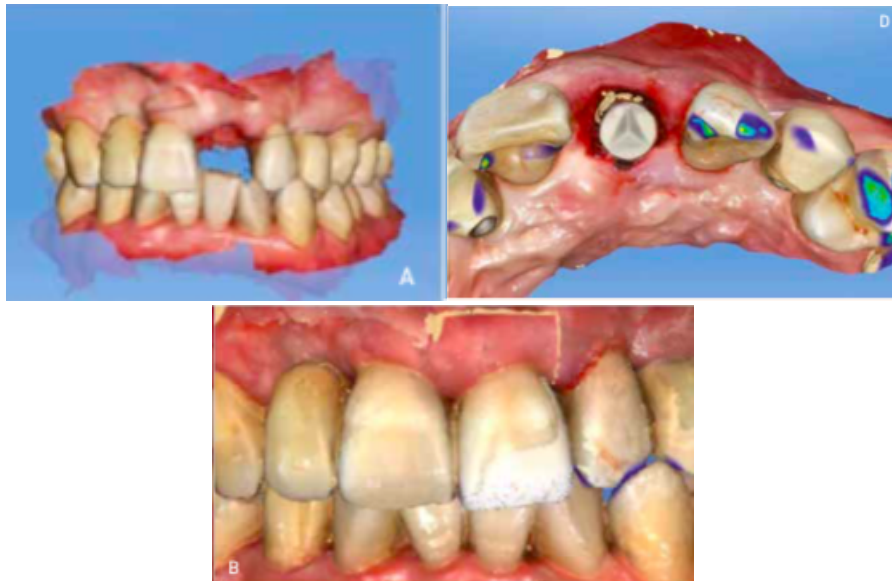

Figure 46 - Empreinte du berceau gingival, du pilier (scan-body), et modélisation virtuelle du provisoire. (49)

En conclusion, l'utilisation du flux numérique dans la conception et la fabrication d'un provisoire en secteur antérieur présente de nombreux avantages :

- Simplification de la procédure opératoire,
- Gain de temps au fauteuil,
- Biomimétisme du provisoire, calqué sur la dent naturelle initiale ou sa controlatérale,
- Respect du profil d'émergence naturelle de la dent, favorisant la maturation des tissus mous lors de la cicatrisation.
- Réglage de la prothèse en sous-occlusion via les outils de conceptualisation.

#### b. Transfert des données muqueuses au laboratoire

Passé la phase de maturation des tissus mous autour du provisoire, vient le temps de réaliser la prothèse d'usage. (Fig.47)

La problématique réside dans le fait qu'à la dépose du provisoire, les tissus péri-implantaires sont sans soutien et viennent à se collapser. Ainsi la position idéale des tissus mous peut être perdue.

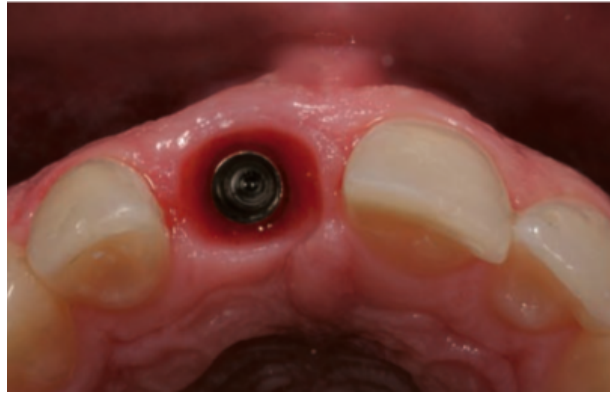


Figure 47 - Profil d'émergence guidé par le provisoire. On remarque la forme en cône inversé de la muqueuse à enregistrer. (50)

La méthode la plus fiable pour enregistrer la position réelle des tissus mous est de créer un transfert personnalisé.

Pour rappel, un transfert est une pièce prothétique que l'on vient visser dans l'implant lors de la prise d'empreinte. Le but étant de transférer avec précision la situation spatiale de l'implant au prothésiste.

Un transfert est personnalisé lorsqu'il possède une partie transgingivale identique à celle de la couronne provisoire. Ainsi les tissus mous sont maintenus dans la position souhaitée le temps de l'empreinte.

Voici les étapes de réalisation d'un transfert personnalisé : (Fig.48)

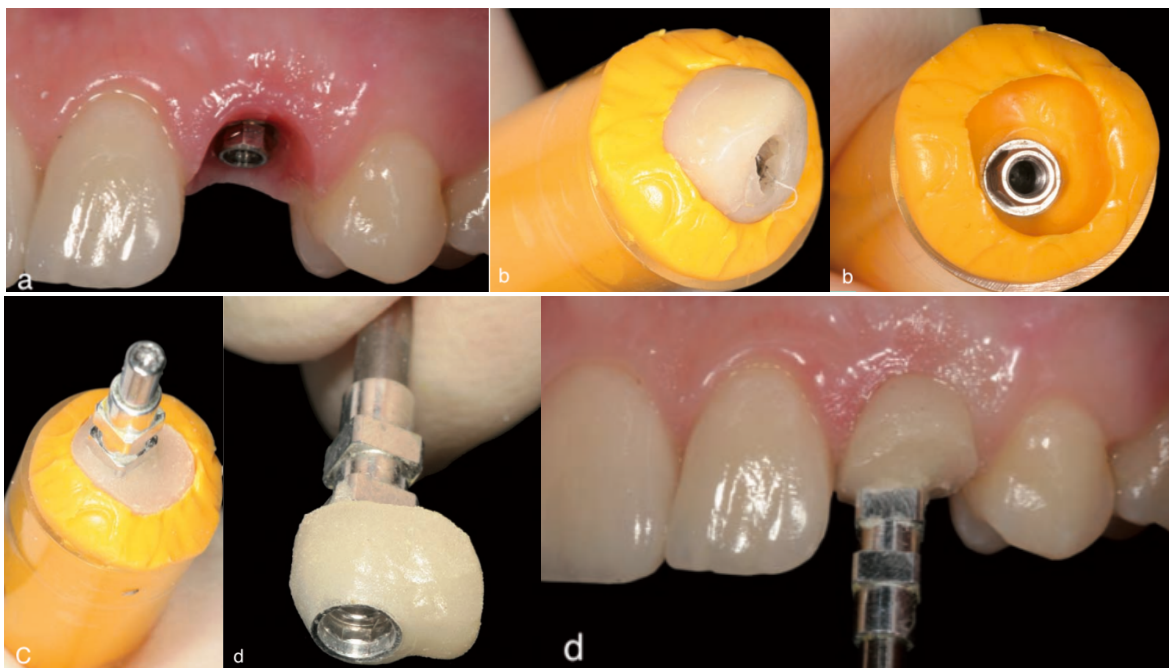


Figure 48 - a. Situation clinique après dépose du provisoire. b. Empreinte du provisoire avec transfert noyé dans du silicone. c. Vissage de l'analogue au transfert et injection de résine dans la partie transgingivale du provisoire. d. Obtention d'un transfert personnalisé et mise en bouche pour empreinte de position. (50)



L'évolution des technologies informatiques adaptées à l'implantologie a vu apparaître la fabrication par usinage de nouveaux piliers métalliques ou zircone (Fig.49). L'intérêt majeur de ces piliers est de reproduire le profil d'émergence avec fidélité, à condition bien sûr de l'avoir enregistré, et donc de livrer au praticien un pilier sur mesure qui répond mieux aux exigences esthétiques d'une réhabilitation antérieure. (50) (Fig.50)

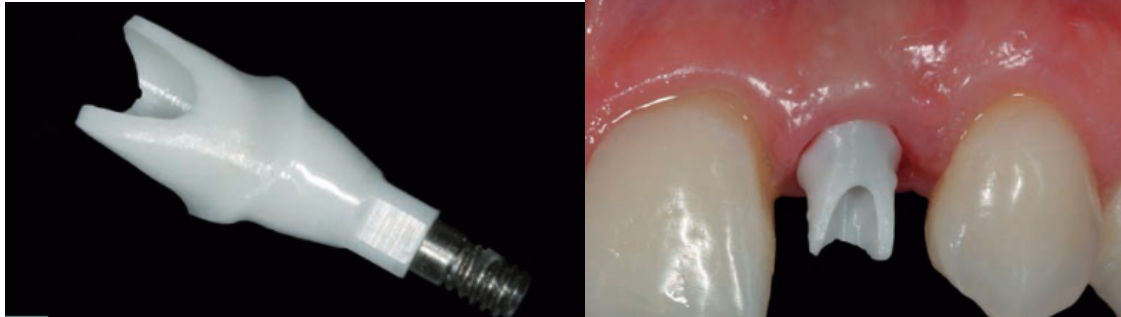

Figure 49 - Pilier zircone fabriqué dont le profil d'émergence est fidèle à l'empreinte grâce un procédé de CFAO (50)

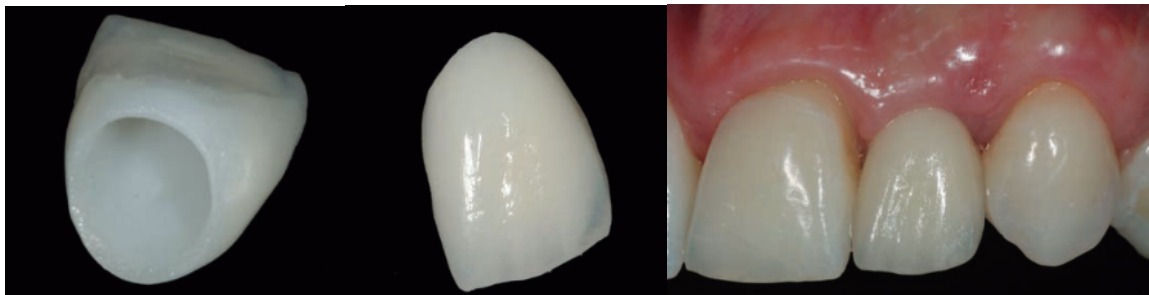

Figure 50 - le profil d'émergence ayant été respecté, il n'y a pas d'ischémie à la mise en place du pilier et de la couronne céramique. (50)

Ainsi, le travail sur le profil d'émergence, par la fabrication d'une dent provisoire, et son enregistrement pour la fabrication du pilier et de la couronne sont des étapes primordiales du plan de traitement implantaire pour la restauration des secteurs antérieurs.

Afin d'optimiser les résultats esthétiques, chaque moment de la phase prothétique nécessite par conséquent une attention toute particulière.

### Conclusion :

Il semble maintenant évident que le traitement implantaire du secteur antérieur ne peut être improvisé. En effet, les nœuds de décision sont nombreux et mêlent les notions d'odontologie esthétique aux notions de chirurgie implantaire.

Les sources d'erreurs potentielles se multiplient et influencent irrémédiablement le résultat final. Or, rappelons que l'implant n'est qu'un moyen, l'objectif principal étant la réalisation prothétique, demande initiale de notre patient.

En ce sens, les technologies digitales doivent être utilisées comme des alliés permettant de mieux exécuter nos traitements, au service de nos patients.

### **Chapitre 3 : Tableaux de synthèse**

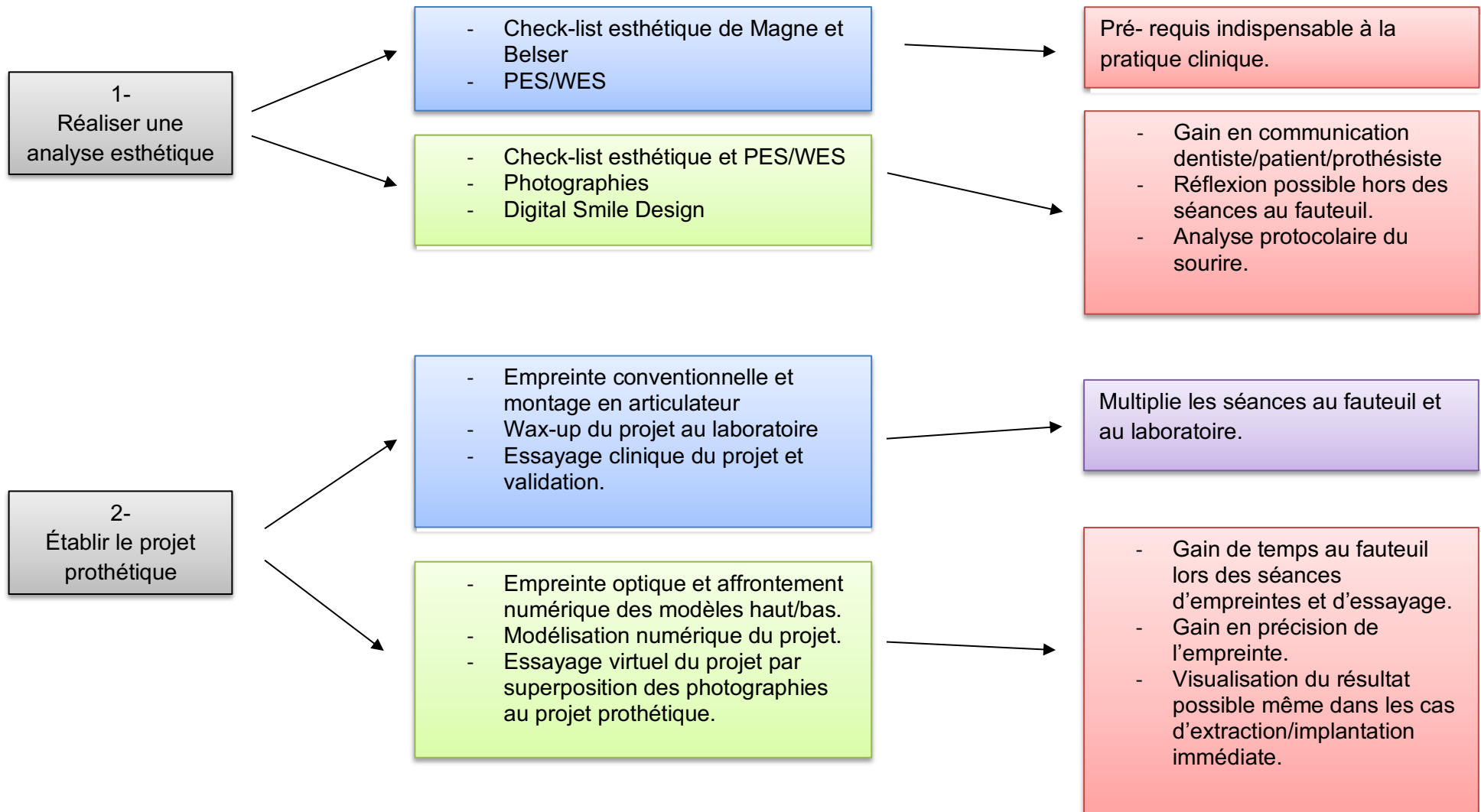
Face à un cas de réhabilitation implantaire du secteur antérieur et le défi qu'il représente, le praticien doit donner un cadre à sa réflexion une démarche thérapeutique la plus précise et consciencieuse possible, afin d'éviter des écueils.

Ainsi, la dernière partie de ce travail reprendra les diverses problématiques spécifiques à ces traitements, et les corrélera aux solutions conventionnelles et numériques envisageables, sous forme de tableaux.

L'objectif étant une meilleure compréhension et lisibilité des atouts thérapeutiques apportés par les outils digitaux.

- I. Comprendre la problématique esthétique du patient et établir un projet prothétique.
- II. A partir du projet prothétique, choisir la position implantaire idéale.
- III. A partir de la planification, anticiper les aménagements tissulaires.
- IV. Suite à la chirurgie, parvenir à inclure la prothèse dans son environnement dento-gingival.

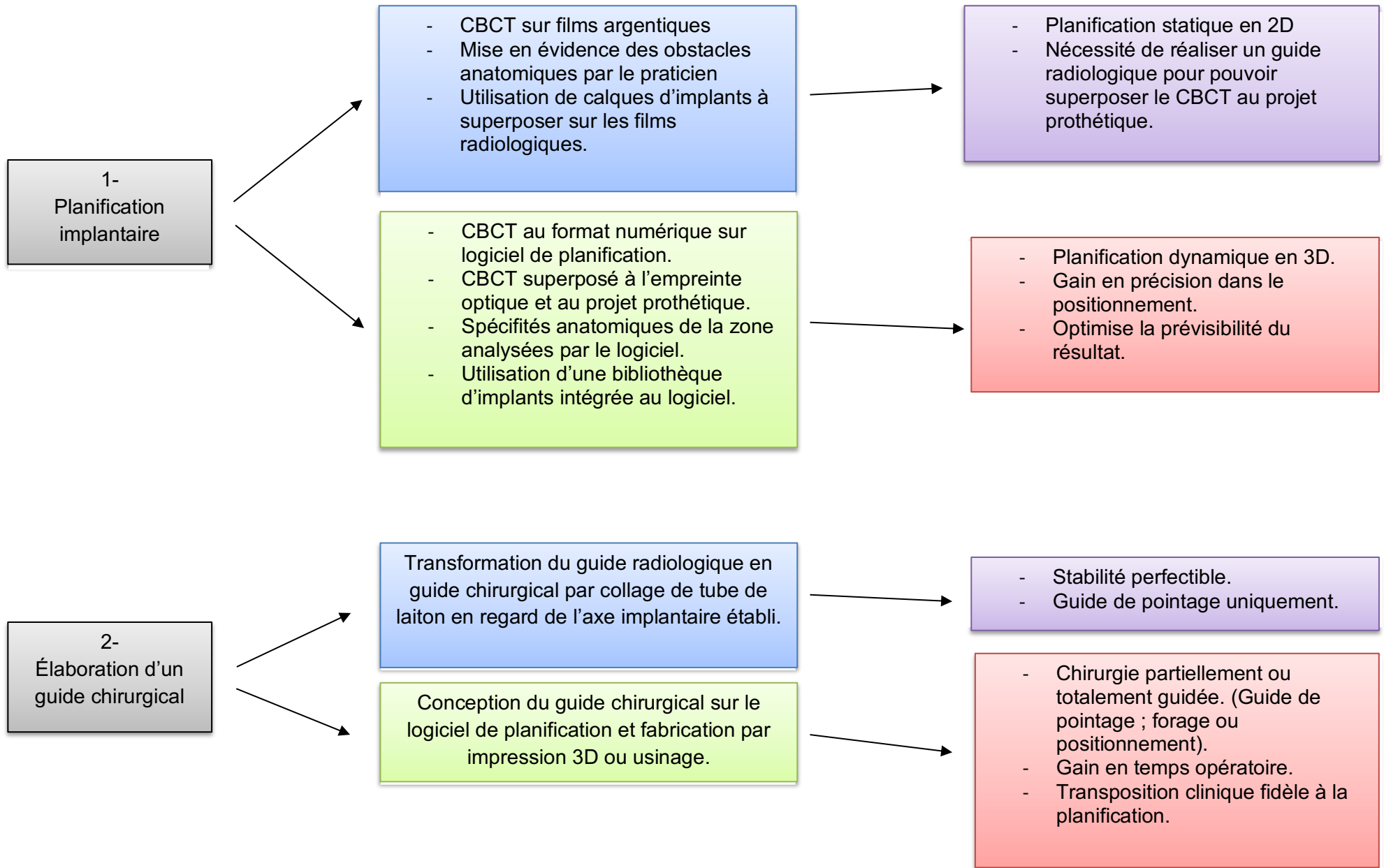
1) Comprendre la problématique esthétique du patient et établir un projet prothétique.



Méthode conventionnelle  
 Méthode numérique

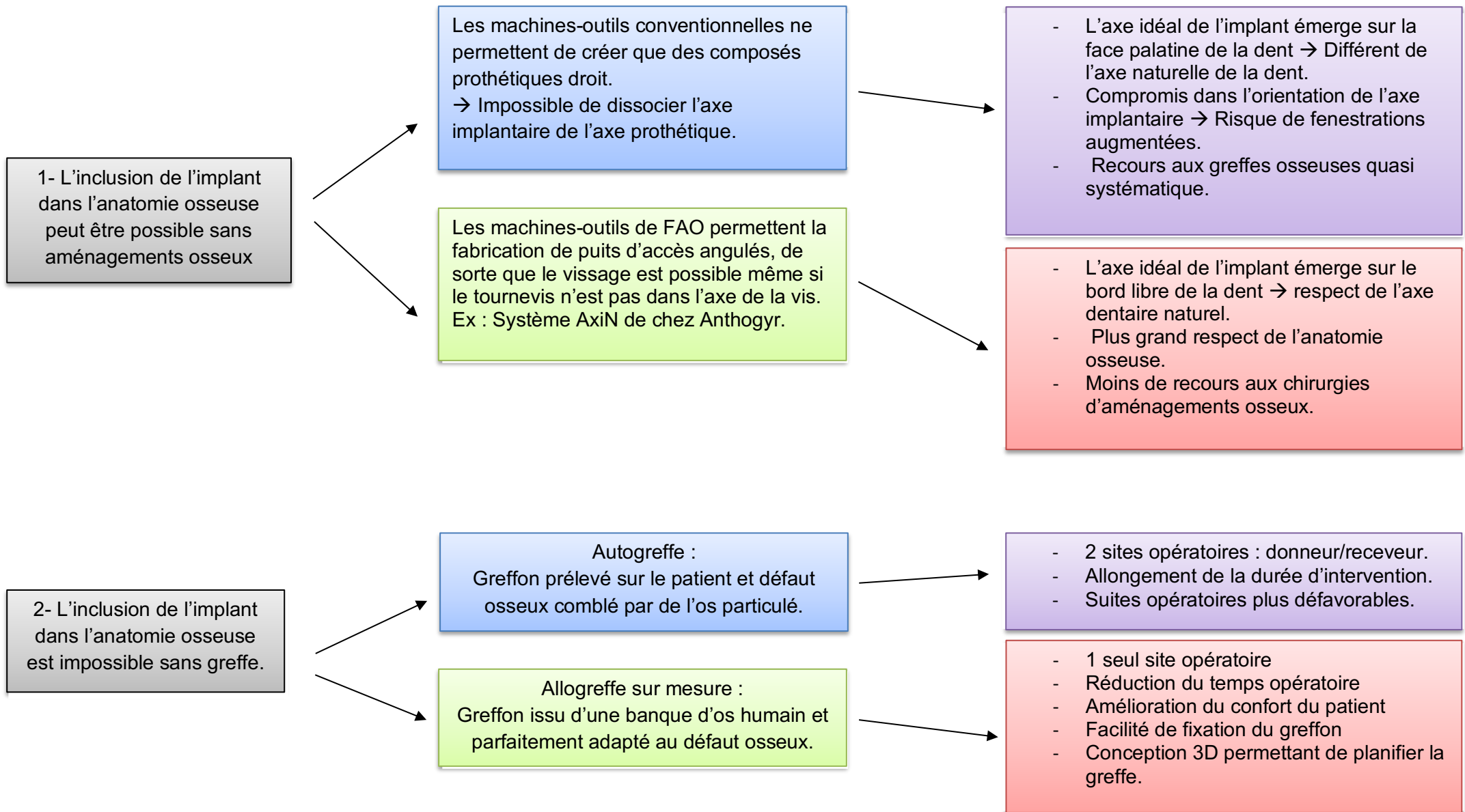
Inconvénients  
 Avantages

2) A partir du projet prothétique, choisir la position implantaire idéale.



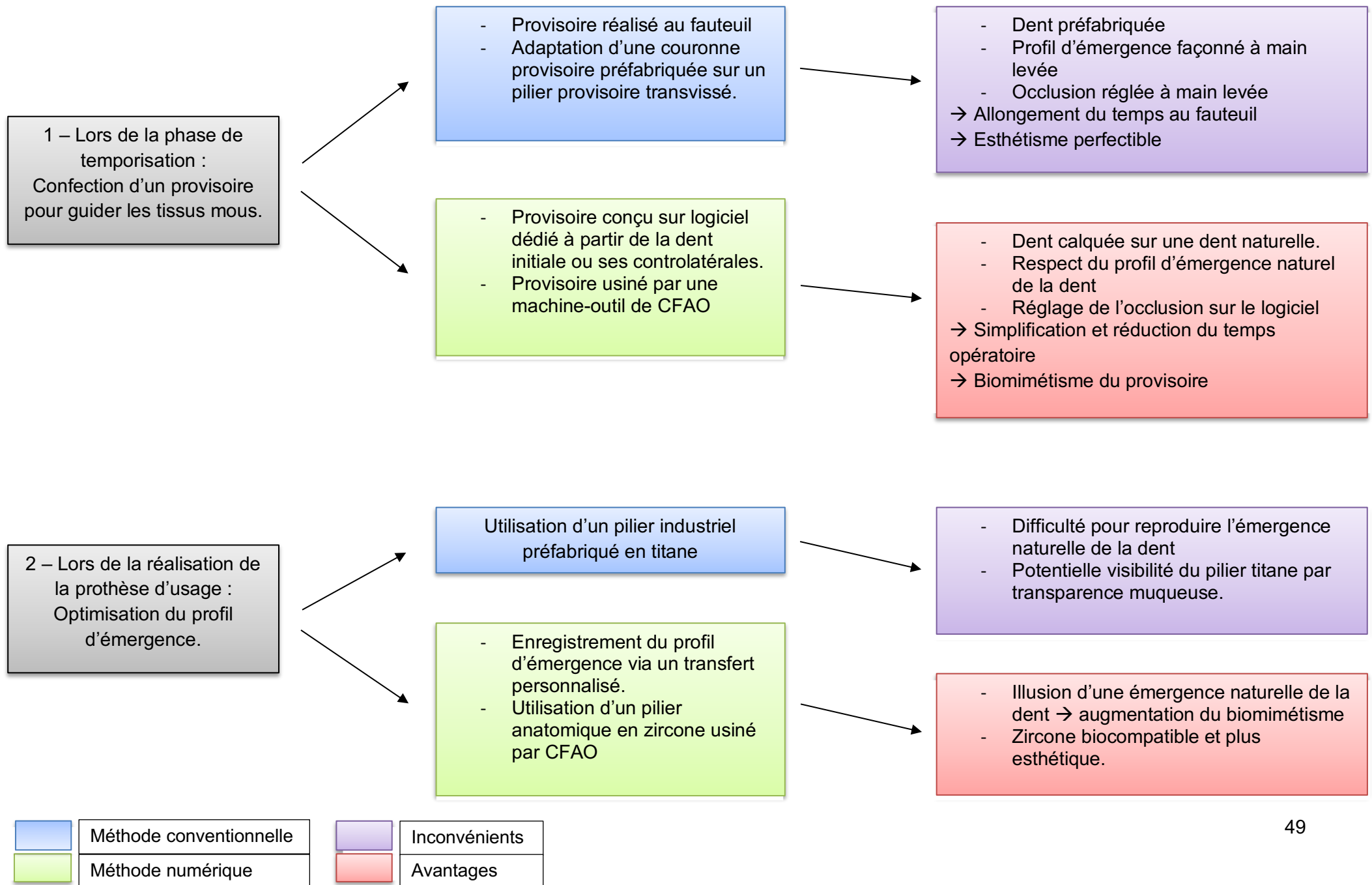
	Méthode conventionnelle		Inconvénients
	Méthode numérique		Avantages

3) A partir de la planification, anticiper les aménagements tissulaires.



	Méthode conventionnelle		Inconvénients
	Méthode numérique		Avantages

4) Suite à la chirurgie, comment inclure la prothèse dans son environnement dento- gingival ?



## **Conclusion**

Les demandes de réhabilitation esthétique sont de plus en plus courantes chez les patients et concernent inévitablement l'implantologie.

L'approche du traitement implantaire à visée esthétique requiert autant de connaissances sur les caractérisations d'un sourire que sur les techniques chirurgicales implantaires proprement dites.

Afin de bien déterminer le type de traitement à réaliser, il est particulièrement important de poser un diagnostic fin et précis avant tout début de chirurgie.

Les outils informatiques et photographiques sont une aide précieuse et indispensable : ils doivent être utilisés de façon quotidienne tant dans la communication avec le patient et le laboratoire que dans la réflexion thérapeutique touchant un patient. À l'heure actuelle, face aux moyens techniques à notre disposition, il n'est plus possible d'improviser au moment du temps chirurgical.

En effet, un mauvais positionnement implantaire peut avoir de lourdes conséquences lors de la restauration finale. Il s'agira donc d'être précis dans le transfert de la planification chirurgicale. C'est pourquoi la chirurgie guidée doit participer à ce type de traitement afin d'optimiser le résultat.

Enfin, la gestion du profil d'émergence est capitale afin de donner l'illusion d'une dent qui émerge naturellement de la muqueuse péri-implantaire. Un tel biomimétisme ne peut être que favorisé par l'utilisation de composants prothétiques usinés.

Tout cela explique pourquoi aujourd'hui, il existe un véritable engouement pour ces technologies numériques et la généralisation du digital dans les cabinets dentaires est relativement prévisible. Cependant, il est nécessaire d'opter pour une approche raisonnée. En effet, n'oublions jamais que ces éléments numériques ne sont que des outils qui ne pourront en aucun cas remplacer les connaissances fondamentales et indispensables aux bons diagnostics et à la bonne exécution des traitements des patients.

## **Bibliographie**


1. Brånemark PI, Hansson BO, Adell R, Breine U, Lindström J, Hallén O, et al. Osseointegrated implants in the treatment of the edentulous jaw. Experience from a 10-year period. *Scand J Plast Reconstr Surg Suppl.* 1977;16:1-132.
2. Palacci P, Ericsson I. Anterior maxilla classification. In: *Esthetic implant dentistry: soft and hard tissue management.* Chicago: Quintessence Books; 2001. p. 227.
3. Meijer HJA, Stellingsma K, Meijndert L, Raghoobar GM. A new index for rating aesthetics of implant-supported single crowns and adjacent soft tissues--the Implant Crown Aesthetic Index. *Clin Oral Implants Res.* déc 2005;16(6):645-9.
4. Fürhauser R, Florescu D, Benesch T, Haas R, Mailath G, Watzek G. Evaluation of soft tissue around single-tooth implant crowns: the pink esthetic score. *Clin Oral Implants Res.* déc 2005;16(6):639-44.
5. Sette A, Laborde G, Dodds M, Maille G, Margossian P. Analyse biométrique des symétries/asymétries faciales. 2014;14:7.
6. Fradeani M, Liger F, Perelmuter S. Analyse esthétique: une approche systématique du traitement prothétique. Paris; Berlin; Chicago: Quintessence international; 2007.
7. Etienne O, Anckenmann L. Restauration esthétique en céramique collée. CDP. 2017. 122-123 p. (JPIO).
8. Tjan, Miller. Some esthetics factors in a smile. *J Prosthet Dent.* janv 1984;51(1).
9. Liebart M, Fouque-Deruelle C, Santini A, Dillier F, Monnet-Corti V, Glise J, et al. Smile Line and Periodontium Visibility. *Perio [Internet].* 2004 [cité 10 mai 2021]; Disponible sur: /paper/Smile-Line-and-Periodontium-Visibility-Liebart-Fouque-Deruelle/f11ec9f53f7ad905788a0fb01a01945265340100
10. Sette A, Devictor A, Maille G, Laborde G, Dodds M, Margossian P. Les références esthétiques : la pertinence du diagnostic au traitement. *Inf Dent.*
11. Belser U, Schärer P, Rinn L, Kopp F. Esthetics checklist for the fixed prosthesis. Part II : biscuit-bake try-in. In: *Esthetic guidelines for restorative dentistry.* Chicago: Quintessence; 1982. p. 188-92.
12. Magne P, Belser U. Restaurations adhésives en céramique sur dents antérieures: approche biomimétique. Paris: Quintessence International; 2003.
13. Belser UC, Grütter L, Vailati F, Bornstein MM, Weber H-P, Buser D. Outcome Evaluation of Early Placed Maxillary Anterior Single-Tooth Implants Using Objective Esthetic Criteria: A Cross-Sectional, Retrospective Study in 45 Patients With a 2- to 4-Year Follow-Up Using Pink and White Esthetic Scores. *J Periodontol.* janv 2009;80(1):140-51.
14. Lanza A, Di Francesco F, De Marco G, Femiano F, Itró A. Clinical Application of the PES/WES Index on Natural Teeth: Case Report and Literature Review. *Case Rep Dent.* 2017;2017:1-5.



15. Magne P, Gallucci GO, Belser UC. Anatomic crown width/length ratios of unworn and worn maxillary teeth in white subjects. J Prosthet Dent. mai 2003;89(5):453-61.
16. Anatomie du parodonte [Internet]. Disponible sur: <https://www.dentalcare.ca/fr-ca/formation-professionnelle/cours-de-formation-continue-en-soins-dentaires/ce500/anatomie-du-parodonte>
17. Les triangles noirs entre les dents, l'orthodontie peut les supprimer rapidement [Internet]. Orthodontiste à Paris. 2019 [cité 10 mai 2021]. Disponible sur: <https://www.orthodontie-paris15.fr/les-triangles-noirs-entre-les-dents-quest-ce-que-cest-un-traitement-dorthodontie-peut-il-aider/>
18. Lasserre DJ-F. Forme et harmonie de l'incisive centrale maxillaire.
19. Urzal V. Relation des dents avec les structures adjacentes pour un résultat esthétique. Int Orthod. 1 juin 2010;8(2):91-104.
20. Azogui A, Pomès B, Ibraimi D, Derman D. Le protocole eLAB dans la réalisation d'une restauration unitaire antérieure [Internet]. L'Information Dentaire. [cité 14 avr 2021]. Disponible sur: <https://www.information-dentaire.fr/formations/le-protocole-elab-dans-la-realisation-d-une-restauration-unitaire-anterieure/>
21. Happe A, Körner G. Réhabilitation esthétique en implantologie: chirurgie et prothèse. 2019.
22. Soenen A. Les conditions de réussite de l'empreinte optique intra-orale [Internet]. L'Information Dentaire. [cité 19 avr 2021]. Disponible sur: <https://www.information-dentaire.fr/formations/les-conditions-de-reussite-de-l-empreinte-optique-intra-orale/>
23. Traitement implantaire optimisé par les outils digitaux : à propos du remplacement d'une incisive centrale [Internet]. AOnews le magazine dentaire qui nous rassemble. [cité 14 avr 2021]. Disponible sur: <http://www.aonews-lemag.fr/ao-36-traitement-implantaire-optimise-par-les-outils-digitaux-a-propos-du-remplacement-d-une-incisive-centrale-r-noharet-sept-2020/>
24. Cannas B, Tran ML, Boutin N. Transposition du projet prothétique vers l'imagerie en implantologie. :7.
25. Kurt BR. L'implantologie guidée par gabarit avec le logiciel open access smop. 124:9.
26. La planification implantaire [Internet]. LEFILDENTAIRE magazine dentaire. 2010 [cité 22 avr 2021]. Disponible sur: <https://www.lefildentaire.com/interviews/rencontres/la-planification-implantaire/>
27. Stabilité primaire de l'implant. Chirurgie implantaire [Internet]. [cité 22 avr 2021]. Disponible sur: <https://www.les-implants-dentaires.com/chirurgie/stabilite-primaire.htm>
28. Grunder U, Gracis S, Capelli M. Influence of the 3D Bone-to-Implant Relationship on Esthetics. 2005;9.
29. Buser D, Martin W, Belser UC. Optimizing Esthetics for Implant Restorations in the Anterior Maxilla: Anatomic and Surgical Considerations. Int J Oral Maxillofac Implants. 2 nov 2004;19(7):43-61.

30. Armand serge. La restauration unitaire antérieure en implantologie. Quintessence Internationale. 2008. (réussir).
31. Vouillot V. Positionnement de l'implant en secteur antérieur: réel défi esthétique. :138.
32. Kleinfinger I. Réhabilitation implanto-portée unitaire en secteur antérieur: gestion des échecs esthétiques. J Parodontol. 2018;12.
33. Axe implantaire et axe prothétique : la réponse des praticiens [Internet]. Dentalespace. [cité 22 avr 2021]. Disponible sur: <https://www.dentalespace.com/praticien/parolesdexperts/axe-implantaire-axe-prothetique-reponse-praticiens/>
34. Salama H, Salama MA, Garber D, Adar P. The interproximal height of bone: a guidepost to predictable aesthetic strategies and soft tissue contours in anterior tooth replacement. Pract Periodontics Aesthetic Dent PPAD. déc 1998;10(9):1131-41; quiz 1142.
35. Moreaux S. La papille entre deux implants [Internet]. L'Information Dentaire. [cité 22 avr 2021]. Disponible sur: <https://www.information-dentaire.fr/formations/la-papille-entre-deux-implants/>
36. Margossian P, Mariani P, Laborde G. Guides radiologiques et chirurgicaux en implantologie. EMC. 2009;
37. Polo J. Du projet prothétique à la planification: Apport du numérique en prothèse implantaire. Aix-Marseille; 2020.
38. Évolution des guides chirurgicaux implantaires réalisés au cabinet dentaire [Internet]. LEFILDENTAIRE magazine dentaire. 2017 [cité 23 avr 2021]. Disponible sur: <https://www.lefildentaire.com/articles/clinique/implantologie/evolution-des-guides-chirurgicaux-implantaires-realises-au-cabinet-dentaire/>
39. Les différents types de guides chirurgicaux - Article 3Dcelo [Internet]. 2018 [cité 23 avr 2021]. Disponible sur: <https://www.3dcelo.com/les-differents-types-de-guides-chirurgicaux/>
40. Popelut A, Finelle G, Marin P. Guide chirurgical en impression 3D. 2017;9.
41. Bert M. Complications et échecs en implantologie. Paris: Editions CdP; 1994.
42. Margossian P, Vuillemin M, Sette A, Dumazet ÉG, Pasquier S, Philip G. Changement de paradigme dans le positionnement implantaire antérieur. 2019;16:12.
43. Chevenement L. Le puit d'accès angulé : nouveau concept, approche prothétique et chirurgicale. Aix-Marseille; 2020.
44. Ardic A, Sourbe J. Axin, une solution angulée plus esthétique. Technol Dent. 5 juin 2020;(401/402).
45. Dent transviscée AxIN® [Internet]. [cité 26 avr 2021]. Disponible sur: <https://www.straumann.com/anthogyr/fr/fr/home/solutions-digitales/simeda-innovations/dent-transvissee-axin.html>
46. Mailhes D. Utilisation de greffes allogéniques selon un protocole spécifique. 2019;5.

47. Jabbour M. Os allogénique versus os autogène en chirurgie pré-implantaire. Inf Dent. 22 mai 2019;101(20).
48. Savino T. La fabrication additive en odontologie: applications et perspectives. Aix-Marseille; 2018.
49. Kleinfinger I, Drouhet G, Attias J. Temporisation immédiate implanto-portée. In: L'implantologie chirurgicale et prothétique : la pratique au quotidien. 2018.
50. Duffort S. Gestion du profil d'émergence en implantologie. Rev Odontostomatol (Paris). mai 2011;
51. Noharet R, Buisson P. Optimisation du profil d'émergence : utilisation des outils de CFAO. 2018;6.



# SERMENT MEDICAL

En présence des Maîtres de cette Faculté, de mes chers condisciples, devant l'effigie d'HIPPOCRATE.

Je promets et je jure, d'être fidèle aux lois de l'honneur et de la probité dans l'exercice de la Médecine Dentaire.

Je donnerai mes soins à l'indigent et n'exigerai jamais un salaire au-dessus de mon travail, je ne participerai à aucun partage clandestin d'honoraires.

Je ne me laisserai pas influencer par la soif du gain ou la recherche de la gloire.

Admis dans l'intérieur des maisons, mes yeux ne verront pas ce qui s'y passe, ma langue taira les secrets qui me seront confiés et mon état ne servira pas à corrompre les mœurs ni à favoriser le crime.

Je ne permettrai pas que des considérations de religion, de nation, de race, de parti ou de classe sociale viennent s'interposer entre mon devoir et mon patient.

Même sous la menace, je n'admettrai pas de faire usage de mes connaissances médicales contre les lois de l'humanité.

J'informerai mes patients des décisions envisagées, de leurs raisons et de leurs conséquences. Je ne tromperai jamais leur confiance et n'exploiterai pas le pouvoir hérité des connaissances pour forcer les consciences.

Je préserverai l'indépendance nécessaire à l'accomplissement de ma mission. Je n'entreprendrai rien qui dépasse mes compétences. Je les entretiendrai et les perfectionnerai pour assurer au mieux les services qui me seront demandés.

Respectueux et reconnaissant envers mes Maîtres, je rendrai à leurs enfants l'instruction que j'ai reçue de leur père.

Que les hommes m'accordent leur estime si je suis fidèle à mes promesses.

Que je sois déshonoré et méprisé de mes confrères si j'y manque.



**BROUSSE Madeleine** – L'apport du numérique en implantologie esthétique.

Th. : Chir. Dent. : Marseille : Aix – Marseille Université : 2021

Rubrique de classement : Implantologie Orale / Prothèses dentaires implanto-portées

Résumé :

Au cours de ces dernières années, le domaine de l'implantologie a beaucoup évolué. Les demandes de réhabilitation implantaire du secteur antérieur sont devenues fréquentes, faisant de l'esthétique un objectif supplémentaire à atteindre.

De plus, cette pratique s'est digitalisée. Le travail en flux numérique apportant des avantages majeurs comme la fiabilité du traitement et la prédictibilité du résultat.

L'objectif de ce travail est de présenter comment l'utilisation des outils digitaux peut apporter une plus-value au traitement implantaire du secteur antérieur et garantir un succès thérapeutique.

Pour chaque étape d'un traitement implantaire à visée esthétique, la photographie, les logiciels informatiques et les machines-outils assistées par ordinateur apportent un gain de temps, un gain de précision, et tendent vers un mimétisme dentaire naturel.

Les technologies digitales sont donc à utilisées comme de nouveaux outils disponibles, au service du patient.

Mots clés : Esthétique – Projet prothétique – Chirurgie implantaire guidée – Technologies digitales – Régénération prothétique guidée.

**BROUSSE Madeleine** – Contribution of digital technology to aesthetic implantology

Abstract :

Over the last few years, the field of implantology has evolved considerably. Applications for the anterior sector's implant rehabilitation have become frequent, making aesthetics an additional objective to be achieved.

Moreover, this practice has become digitalized. Digital workflow brings major benefits such as reliable processing and predictability of the result.

The purpose of this work is to present the use of digital tools can bring added value to the implant treatment of the anterior sector and guarantee therapeutic success.

For each step of an aesthetic implant treatment, the photography, CAD and CAM systems save time, precision, and tend towards natural dental mimetic.

Therefore digital technologies are to be used as new tools available, patient's benefits.

Key words : Aesthetic – Prosthetic project – Implantology guided surgery – Digital technology – Prosthetic guided regeneration.