



HAL
open science

Oblitérations canalaires en endodontie : clarification terminologique et stratégies de prise en charge

Samia Barghal

► **To cite this version:**

Samia Barghal. Oblitérations canalaires en endodontie : clarification terminologique et stratégies de prise en charge. Chirurgie. 2021. dumas-03640404

HAL Id: dumas-03640404

<https://dumas.ccsd.cnrs.fr/dumas-03640404>

Submitted on 13 Apr 2022

HAL is a multi-disciplinary open access archive for the deposit and dissemination of scientific research documents, whether they are published or not. The documents may come from teaching and research institutions in France or abroad, or from public or private research centers.

L'archive ouverte pluridisciplinaire **HAL**, est destinée au dépôt et à la diffusion de documents scientifiques de niveau recherche, publiés ou non, émanant des établissements d'enseignement et de recherche français ou étrangers, des laboratoires publics ou privés.



Distributed under a Creative Commons Attribution - NonCommercial - NoDerivatives 4.0 International License

THÈSE

***POUR OBTENIR LE DIPLOME D'ETAT
DE DOCTEUR EN CHIRURGIE DENTAIRE***

Présentée et publiquement soutenue devant

Aix-Marseille Université
(Président : Monsieur le Professeur Éric BERTON)

Faculté des Sciences Médicales et Paramédicales
(Doyen : Monsieur le Professeur Georges LEONETTI)

École de Médecine Dentaire
(Directeur : Monsieur le Professeur Bruno FOTI)

***OBLITERATIONS CANALAIRES EN ENDODONTIE :
CLARIFICATION TERMINOLOGIQUE & STRATÉGIES DE
PRISE EN CHARGE***

Présentée par

BARGHAL Samia

Né(e) le 01/08/1995

A Ajaccio

Thèse soutenue le **08 Juillet 2021**

Devant le jury composé de

Président : Professeur BUKIET Frédéric

Assesseurs : Docteur GUIVAR'CH Maud

Docteur Giraud Thomas

Docteur BALLESTER Benoît

THÈSE

***POUR OBTENIR LE DIPLOME D'ETAT
DE DOCTEUR EN CHIRURGIE DENTAIRE***

Présentée et publiquement soutenue devant

Aix-Marseille Université
(Président : Monsieur le Professeur Éric BERTON)

Faculté des Sciences Médicales et Paramédicales
(Doyen : Monsieur le Professeur Georges LEONETTI)

École de Médecine Dentaire
(Directeur : Monsieur le Professeur Bruno FOTI)

***OBLITERATIONS CANALAIRES EN ENDODONTIE :
CLARIFICATION TERMINOLOGIQUE & STRATÉGIES DE
PRISE EN CHARGE***

Présentée par

BARGHAL Samia

Né(e) le 01/08/1995

A Ajaccio

Thèse soutenue le **08 Juillet 2021**

Devant le jury composé de

Président : Professeur BUKIET Frédéric

Assesseurs : Docteur GUIVAR'CH Maud

Docteur GIRAUD Thomas

Docteur BALLESTER Benoît

ADMINISTRATION

Mise à jour : sept. 2020

Doyens Honoraires

Professeur	Raymond SANGIUOLO†
Professeur	Henry ZATTARA
Professeur	André SALVADORI
Professeur	Jacques DEJOU

Doyen Assesseurs

Professeur	Bruno FOTI
Professeur	Michel RUQUET
Professeur	Anne RASKIN

Directeurs de Départements

Formation Initiale	Professeur	Michel RUQUET
Recherche	Professeur	Anne RASKIN
Formation Continue	Professeur	Frédéric BUKIET

Charges de missions

Relations Internationales	Professeur	Hervé TASSERY
Internat et Diplômes d'études spécialisées	Professeur	Virginie MONNET-CORTI
Affaires générales	Docteur	Patrick TAVITIAN

Responsable des Services Administratifs et Techniques	Madame	Katia LEONI
--	--------	-------------

LISTE DES ENSEIGNANTS

PROFESSEURS DES UNIVERSITES – PRATICIENS HOSPITALIERS DES CSERD

BUKIET Frédéric ⁽⁵⁸⁻⁰¹⁾
FOTI Bruno ⁽⁵⁶⁻⁰²⁾
LE GALL Michel ⁽⁵⁶⁻⁰¹⁾
MONNET-CORTI Virginie ⁽⁵⁷⁻⁰¹⁾
ORTHLIEB Jean-Daniel ⁽⁵⁸⁻⁰¹⁾
RASKIN Anne ⁽⁵⁸⁻⁰¹⁾
RUQUET Michel ⁽⁵⁸⁻⁰¹⁾
TARDIEU Corinne ⁽⁵⁶⁻⁰¹⁾
TARDIVO Delphine ⁽⁵⁶⁻⁰²⁾
TASSERY Hervé ⁽⁵⁸⁻⁰¹⁾

PROFESSEUR DES UNIVERSITES

ABOUT Imad ⁽⁶⁵⁾

PROFESSEURS EMERITES

DEJOU Jacques
HUE Olivier

MAITRES DE CONFERENCES DES UNIVERSITES – PRATICIENS HOSPITALIERS DES CSERD

ABOUDHARAM Gérard ⁽⁵⁸⁻⁰¹⁾	LAN Romain ⁽⁵⁶⁻⁰²⁾
BANDON Daniel ⁽⁵⁶⁻⁰¹⁾	LAURENT Michel ⁽⁵⁸⁻⁰¹⁾
BELLONI Didier ⁽⁵⁷⁻⁰¹⁾	LAURENT Patrick ⁽⁵⁷⁻⁰¹⁾
BOHAR Jacques ⁽⁵⁶⁻⁰¹⁾	MAILLE Gérald ⁽⁵⁸⁻⁰¹⁾
CAMOIN Ariane ⁽⁵⁶⁻⁰¹⁾	PHILIP-ALLIEZ Camille ⁽⁵⁶⁻⁰¹⁾
CAMPANA Fabrice ⁽⁵⁷⁻⁰¹⁾	POMMEL Ludovic ⁽⁵⁸⁻⁰¹⁾
CATHERINE Jean-Hugues ⁽⁵⁷⁻⁰¹⁾	PRECKEL Bernard-Éric ⁽⁵⁸⁻⁰¹⁾
GAUBERT Jacques ⁽⁵⁶⁻⁰¹⁾	RÉ Jean-Philippe ⁽⁵⁸⁻⁰¹⁾
GIRAUD Thomas ⁽⁵⁸⁻⁰¹⁾	ROCHE-POGGI Philippe ⁽⁵⁷⁻⁰¹⁾
GIRAUDEAU Anne ⁽⁵⁸⁻⁰¹⁾	STEPHAN Grégory ⁽⁵⁸⁻⁰¹⁾
GUIVARC'H Maud ⁽⁵⁸⁻⁰¹⁾	TAVITIAN Patrick ⁽⁵⁸⁻⁰¹⁾
JACQUOT Bruno ⁽⁵⁸⁻⁰¹⁾	TERRER Elodie ⁽⁵⁸⁻⁰¹⁾
LABORDE Gilles ⁽⁵⁸⁻⁰¹⁾	TOSELLO Alain ⁽⁵⁸⁻⁰¹⁾

MAITRES DE CONFERENCES DES UNIVERSITES ASSOCIES

BALLESTER Benoît ⁽⁵⁸⁻⁰¹⁾
BLANCHET Isabelle ⁽⁵⁶⁻⁰¹⁾
MENSE Chloé ⁽⁵⁸⁻⁰¹⁾
SILVESTRI Frédéric ⁽⁵⁸⁻⁰¹⁾

ASSISTANTS HOSPITALIERS ET UNIVERSITAIRES

AL AZAWI Hala ⁽⁵⁶⁻⁰¹⁾	HAHN-GOLETTI Larissa ⁽⁵⁸⁻⁰¹⁾
ANTEZACK Angeline ⁽⁵⁷⁻⁰¹⁾	LAURENT Camille ⁽⁵⁸⁻⁰¹⁾
ARNIER Canelle ⁽⁵⁶⁻⁰¹⁾	LIOTARD Alicia ⁽⁵⁸⁻⁰¹⁾
BAUDINET Thomas ⁽⁵⁸⁻⁰¹⁾	MADENIAN Pauline ⁽⁵⁸⁻⁰¹⁾
BRINCAT Arthur ⁽⁵⁷⁻⁰¹⁾	MANSUY Charlotte ⁽⁵⁸⁻⁰¹⁾
BROS Agnès ⁽⁵⁶⁻⁰¹⁾	MARTIN William ⁽⁵⁶⁻⁰¹⁾
CASAZZA Estelle ⁽⁵⁶⁻⁰¹⁾	MATERRA Rémi ⁽⁵⁸⁻⁰¹⁾
CASTRO Romain ⁽⁵⁷⁻⁰¹⁾	PARFU Anne ⁽⁵⁸⁻⁰¹⁾
CHIARINI Thomas ⁽⁵⁸⁻⁰¹⁾	PASCHEL Laura ⁽⁵⁸⁻⁰¹⁾
DAVID Laura ⁽⁵⁶⁻⁰¹⁾	PILLIOL Virginie ⁽⁵⁸⁻⁰¹⁾
DRAUSSIN Thierry ⁽⁵⁷⁻⁰¹⁾	ROUSCOFF Eva ⁽⁵⁶⁻⁰¹⁾
DUMAS Cathy ⁽⁵⁷⁻⁰¹⁾	SANTUNIONE Charlotte ⁽⁵⁸⁻⁰¹⁾
FAURE-BRAC Mathias ⁽⁵⁷⁻⁰¹⁾	VINAÏ Michael ⁽⁵⁶⁻⁰¹⁾
FERRE Enzo ⁽⁵⁸⁻⁰¹⁾	
HADJ-SAID Mehdi	

ASSISTANTS DES UNIVERSITES ASSOCIES

GRINE Ghilès ⁽⁵⁷⁻⁰¹⁾
HOUVENAEGHEL Brice ⁽⁵⁷⁻⁰¹⁾

Intitulés des sections CNU :

- 56^{ème} section : Développement, croissance et prévention
- 56-01 Odontologie pédiatrique et orthopédie dento-faciale
- 56-02 : Prévention – Epidémiologie – Economie de la santé – Odontologie légale
- 57^{ème} section : Chirurgie orale ; Parodontologie ; Biologie Orale
- 57-01 : Chirurgie orale – Parodontologie – Biologie orale
- 58^{ème} section : Réhabilitation orale
- 58-01 : Dentisterie restauratrice – Endodontie – Prothèses – Fonction-Dysfonction – Imagerie – Biomatériaux

L'auteur s'engage à respecter les droits des tiers, et notamment les droits de propriété intellectuelle. Dans l'hypothèse où la thèse comporterait des éléments protégés par un droit quelconque, l'auteur doit solliciter les autorisations nécessaires à leur utilisation, leur reproduction et leur représentation auprès du ou des titulaires des droits. L'auteur est responsable du contenu de sa thèse. Il garantit l'Université contre tout recours. Elle ne pourra en aucun cas être tenue responsable de l'atteinte aux droits d'un tiers

**À NOTRE PRÉSIDENT DE THÈSE,
Monsieur le Professeur Frédéric BUKIET,**

- Directeur de département en formation continue
- Professeur des universités – Praticien hospitalier des CSERD

Vous m'avez fait l'honneur d'accepter la présidence de cette thèse. Nous nous souviendrons de la qualité de votre enseignement. Veuillez trouver l'expression de notre très vive reconnaissance et de notre sincère admiration.

**À NOTRE DIRECTRICE DE THÈSE,
Madame la Docteur Maud GUIVARC'H,**

- Maître de conférences des universités - Praticien hospitalier des CSERD

Nous vous exprimons toute notre gratitude pour votre disponibilité, votre réactivité et vos précieux conseils. Nous espérons que ce travail est à la hauteur de vos attentes.

Je vous remercie d'avoir éveillé mon intérêt pour l'endodontie tout au long de mes études et de m'avoir ouvert les yeux sur cette pratique incroyable et minutieuse de la dentisterie. Merci de m'avoir transmis cette passion et cette curiosité.

À NOTRE JURY DE THÈSE,
Monsieur le Docteur Thomas GIRAUD,

- Maître de conférences des universités - Praticien hospitalier des CSERD

Je tiens à vous remercier d'honorer notre travail de votre attention en acceptant de participer à notre jury de thèse.

Veillez croire en l'expression de notre profonde reconnaissance et de notre profond respect.

À NOTRE JURY DE THÈSE,
Monsieur le Docteur Benoît BALLESTER,

- Maître de conférences des universités associées

Nous vous sommes très reconnaissants d'avoir bien voulu vous intéresser à notre travail.
Merci pour votre gentillesse et votre pédagogie qui nous a énormément aidé pendant notre cursus.

Veillez croire en l'expression de notre profonde reconnaissance et de notre profond respect.

Je dédie cette thèse,

À ma famille, pour avoir toujours été derrière moi et pour m'avoir toujours soutenue tout au long de mes études malgré les difficultés. L'amour et le respect que je leur porte est sans limite.

À Marion, ton aide dans ce travail m'a été tellement précieuse, que cette thèse soit la preuve de mon éternelle reconnaissance (« *pour tout* »).

À ma petite meute, qui me fait me rendre compte que chaque seconde de cette vie est pleine de surprises et d'amour.

À mes amis, pour toutes ces années d'études qui resteront à jamais gravées dans ma mémoire.

À la Réunion, « *In min i lav lot* », merci de m'avoir accueillie.

TABLE DES MATIÈRES

INTRODUCTION	1
I. RAPPELS SUR LE FONCTIONNEMENT DU COMPLEXE PULPO-DENTINAIRE (CPD)	2
1. DÉFINITION DU CPD	2
1.1 Composition et structure de la dentine	2
1.2 Composition de la pulpe	4
1.3 Intrication anatomique de la pulpe et de la dentine	5
1.4 Potentiel de défense du CPD	6
1.4.1 Perméabilité tubulaire	6
1.4.2 Sécrétion de dentine	8
II. CARACTÉRISATION DE L'OBLITERATION CANALAIRE	12
1. TABLEAU CLINIQUE	12
1.1 Oblitérations canalaire spontanées (liées au vieillissement)	12
1.2 Oblitérations canalaire réactionnelles	14
1.2.1 Oblitérations canalaire post traumatiques	14
1.2.2 Oblitérations canalaire résultant de parafunctions	19
1.2.3 Oblitérations canalaire résultant de manœuvres restauratrices	19
1.2.4 Oblitérations canalaire post chirurgicale	19
1.2.5 Oblitérations canalaire liées à des mouvement orthodontiques (ODF)	20
2. DISCUSSION AUTOUR DE LA SEMANTIQUE	21
III. STRATEGIES DE PRISE EN CHARGE DE L'OBLITERATION CANALAIRE	25
1. INTERET DU CBCT DANS LA PRISE EN CHARGE DES OC	26
2. ILLUSTRATION DU PROCESSUS DECISIONNEL EN CAS DE DECOUVERTE D'UNE OC	28
2.1 Situation clinique de découverte fortuite d'OC sur examen radiographique	28
2.2 Situation clinique de découverte d'une OC en rapport avec l'exploration d'une symptomatologie	33
2.3 Situation clinique de découverte d'une OC en rapport avec l'exploration d'une dyschromie.	37
2.4 Synthèse des processus décisionnels	40

INTRODUCTION

L'oblitération canalaire (OC) fait habituellement référence à l'effacement du canal au sein de la racine, pouvant faire soupçonner son obstruction partielle ou totale (1,2). Cette situation est avant tout un constat visuel qui sera posé sur la base d'un cliché radiologique réalisé au cours d'un examen de routine (découverte fortuite) ou lors d'un examen motivé par l'existence de signes cliniques. La radiographie rétro alvéolaire fait ainsi apparaître une disparition de la lumière canalaire plus ou moins étendue en direction apicale et qui pourra être appréciée en comparaison avec les dents adjacentes.

Quels sont les mécanismes biologiques en jeu dans les phénomènes d'OC et quelle en sont les causes ? La disparition visible de l'espace canalaire sur les radiographies signe-t-elle pour autant son absence réelle au sein de la racine ? Quand et comment doivent être prises en charge ces situations cliniques d'un point de vue endodontique ? Voici les questions auxquelles ce travail de thèse se propose de répondre.

Dans la première partie, nous effectuerons des rappels sur le fonctionnement du complexe pulpo dentinaire, nécessaires à une bonne compréhension de la genèse des OC.

Dans la seconde partie nous tenterons de définir plus précisément ce qui constitue une OC d'un point de vue sémantique et clinique.

Dans la troisième partie, nous aborderons les différentes stratégies de prise en charge de l'OC, en discutant autour 3 situations cliniques.

Ce travail n'abordera pas la question des pulpolithes, autre type de calcifications intra pulpaire qui impliquent des questionnements thérapeutiques différents et d'autres moyens de prise en charge.

I. RAPPELS SUR LE FONCTIONNEMENT DU COMPLEXE PULPO-DENTINAIRE (CPD)

1. DÉFINITION DU CPD

La notion de complexe pulpo-dentinaire (CPD) est un concept anatomique qui comme son nom l'indique regroupe deux tissus : la pulpe et la dentine. Situé au centre de la dent, le CPD est ainsi recouvert par l'émail au niveau coronaire et par le cément au niveau de la racine (3).

Pulpe et dentine ont une origine embryologique commune : ces deux tissus dérivent de la papille dentaire et vont se développer en parallèle au fur et à mesure du processus de formation de l'organe dentaire (4). Pour autant, ces deux tissus sont extrêmement différents sur le plan histologique et chimique.

1.1 Composition et structure de la dentine

La dentine est un tissu minéralisé, de structure tubulaire et donc perméable. Elle contient 70% de cristaux d'hydroxyapatite, 20% de matrice organique dont une majorité de collagène de type I et 10% d'eau (2).

La couche superficielle externe de la dentine, qui est la première sécrétée lors de l'organogenèse et qui vient au contact de l'émail, est appelée **manteau dentinaire**. Elle a une épaisseur de 7 à 30 microns et se caractérise par une structure quasiment atubulaire (5). Elle recouvre la **dentine circumpulpaire** (également appelée « orthodentine ») qui constitue elle l'immense majorité du tissu dentinaire et qui est traversée par des milliers de canalicules dentinaires parallèles entre eux appelées tubuli. Ces derniers traversent la dentine de la jonction amélo-dentinaire et de la jonction cemento-dentinaire à lumière canalaire. La dentine circumpulpaire est ainsi constituée de trois éléments : les tubuli dentinaires, la dentine péri-tubulaire et la dentine inter-tubulaire (Fig. 1) (6,7).

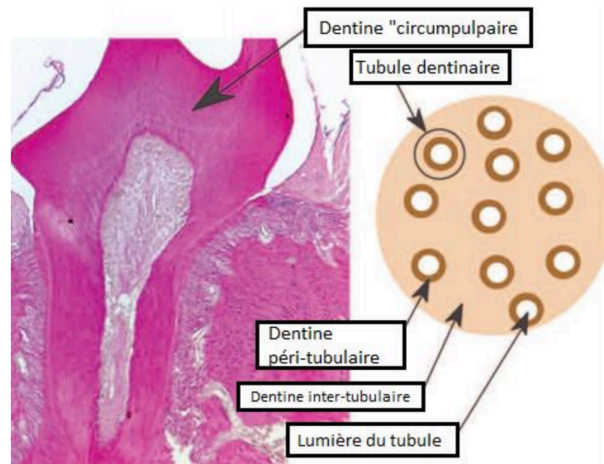


Figure 1 : Description schématique de la structure de la dentine circumpulpaire (8)

Lorsque la dentine est initialement secrétée, les tubuli ont une forme cylindrique qui va progressivement évoluer vers une forme conique dont le plus petit diamètre se trouve au niveau de la jonction amélo-dentinaire (JAD) tandis que le plus gros diamètre se trouve en regard de la pulpe (Fig. 2). Tout au long de la vie, il existe également un dépôt progressif de dentine intra tubulaire qui conduit à une réduction progressive de la lumière tubulaire et donc de la perméabilité.

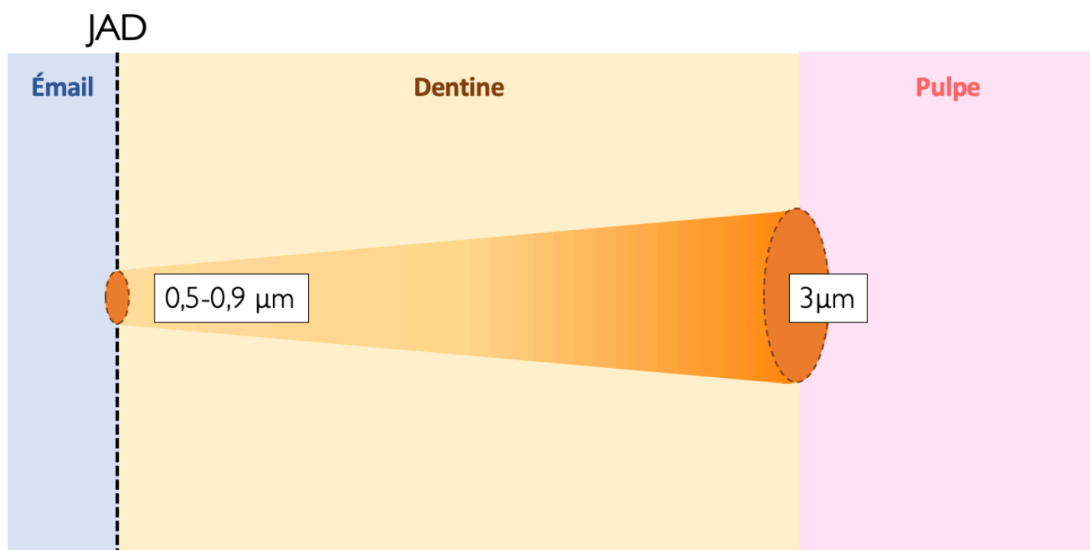


Figure 2 : Représentation schématique de la variation du diamètre tubulaire de la jonction amélo-dentinaire (JAD) vers la pulpe

Par ailleurs, plus on s'approche du centre de la pulpe plus la densité de canalicules est importante. On trouve ainsi près de 50000 tubuli par mm² à proximité de la pulpe pour environ 20000 tubuli par mm² en périphérie dentinaire (Fig. 3). Ainsi, on constate que la perméabilité de la dentine augmente en se rapprochant de la zone pulpaire (9).

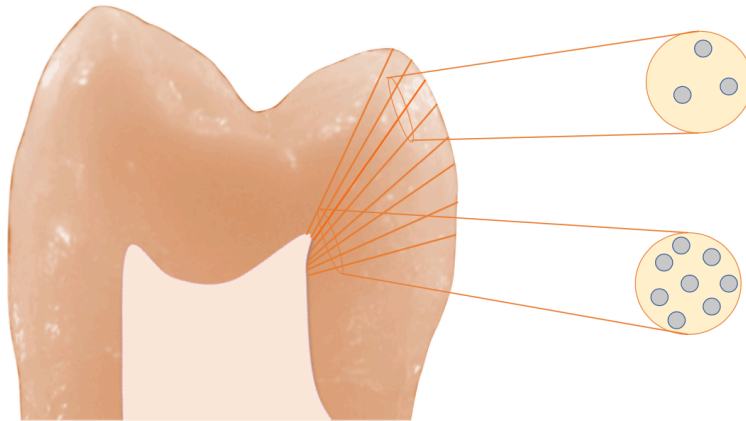


Figure 3 : Représentation schématique de la variation de densité tubulaire qui existe entre la zone dentinaire et la zone proche pulpaire

1.2 Composition de la pulpe

Tissu conjonctif lâche, la pulpe dentaire assure la vitalité de la dent. Ce tissu est situé à l'intérieur d'une cavité anatomique délimitée par des parois dentinaires rigides et constituée par la chambre pulpaire et les parois canalaire radiculaires. On pourra distinguer la pulpe périphérique et la zone pulpaire centrale qui présentent des populations cellulaires différentes.

Le tissu pulpaire périphérique peut schématiquement être divisé en 3 zones (10) (Fig. 4) :

- *La zone odontoblastique (Od)* qui se trouve au contact immédiat de la dentine (d) et qui contient les corps odontoblastiques dont les prolongements cheminent dans les tubuli.
- *La couche acellulaire (zone de Weil, W)* juste en-dessous des odontoblastes. Elle dépourvue de cellules mais est riches en fibres de collagènes et est majoritairement traversée par des capillaires sanguins, des branches terminales des fibres nerveuses non myélinisées sensibles et autonomes issues du plexus de Rasckow, ainsi que par les prolongements du cytoplasme des fibroblastes situées dans la région pulpaire sous-jacente.

- *La couche de cellule de relais*, zone composée de cellules fibroblastiques, de cellules immunitaires dendritiques et de cellules dites « de Hohl » dont la différenciation en néodontoblastes permet de remplacer les odontoblastes primaires lorsqu'ils sont détruits en cas d'agression (11).

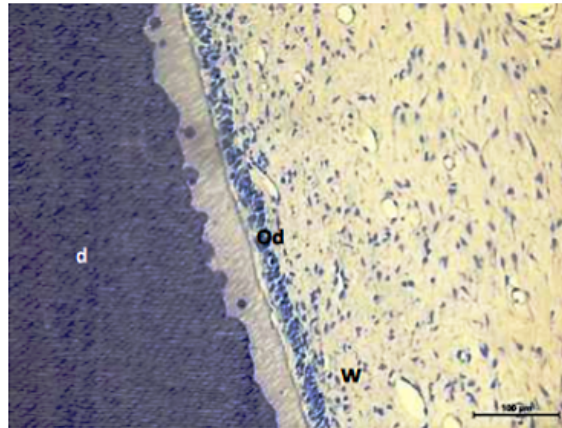


Figure 4 : Coupe histologique montrant les rapports anatomiques entre dentine et pulpe (12)

La zone pulpaire la plus centrale est caractérisée par la présence abondante de collagène, des fibroblastes, des éléments vasculaires et nerveux et des cellules assurant la fonction de défense immunitaire (13).

1.3 Intrication anatomique de la pulpe et de la dentine

Bien que très différentes structurellement, pulpe et dentine se trouvent intimement liées anatomiquement par la couche odontoblastique qui se trouve à l'interface de ces deux tissus, les corps des odontoblastes se trouvant dans la pulpe tandis que leurs prolongements cellulaires cheminent au travers des tubuli dentinaires (Fig.5).

Les odontoblastes sont des cellules différenciées post mitotiques dérivées de la crête neurale qui apparaissent lors de l'odontogénèse (14). Ils ne sont pas capables de se différencier pour produire de nouvelles cellules (2). (Ces cellules assurent différents rôles tout au long de la vie de l'organe dentaire et en premier lieu la formation et la minéralisation de la dentine primaire, synthétisée avant l'éruption de la dent sur l'arcade. Ces cellules participent à la proprioception et la nociception en communiquant avec les fibres nerveuses (15). Les odontoblastes ont un rôle de transmission sensitive par l'intermédiaire des « gap junctions », zones de jonction intercellulaires qui leur permettent de communiquer avec les axones. L'odontoblaste

transformerait les pressions reçues via les mouvements de fluides intra tubulaires en signal nerveux et les transmettrait au réseau nerveux (16,17)

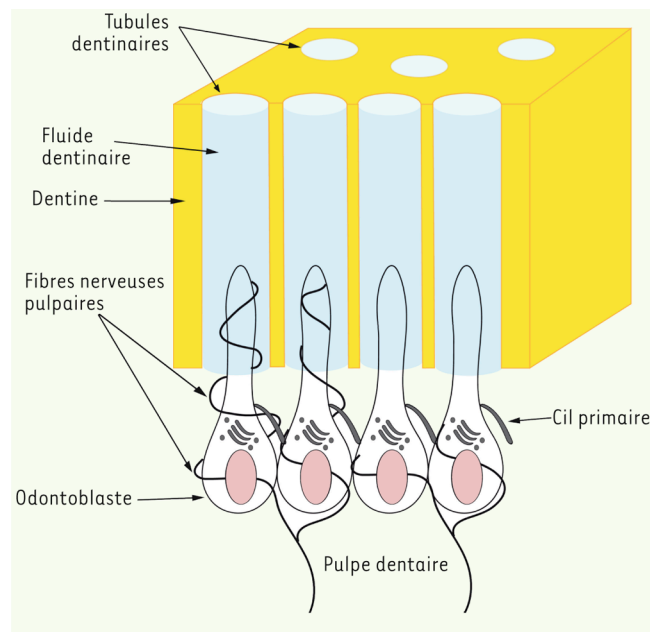


Figure 5 : Schéma illustrant l'architecture et l'innervation du complexe dentino-pulpaire (16)

Les odontoblastes participent également aux mécanismes de défense de la vitalité pulpaire et cet aspect des choses sera détaillé ci-après.

1.4 Potentiel de défense du CPD

De la proximité anatomique entre pulpe et dentine, de leur intrication, découle une synergie fonctionnelle qui justifie à elle seule la notion de CPD. Les deux tissus travaillent de concert pour préserver la vitalité pulpaire et les mécanismes de défense peuvent être activés à plusieurs niveaux.

1.4.1 Perméabilité tubulaire

La perméabilité tubulaire est à la fois ce qui permet l'agression et la défense des tissus pulpaire. En effet, en cas d'effraction de la couche externe protectrice (émail ou ciment) les tubuli dentinaires sont mis à nus et alors susceptibles de véhiculer des facteurs d'agression du tissu pulpaire. Des variations de température pourront ainsi générer des mouvements rapides du fluide intra tubulaire conduisant à une activation des fibres nerveuses intra-pulpaire et à des manifestations douloureuses (théorie hydrodynamique de Brannström) (11,18). Cette

perméabilité tubulaire rend également possible la pénétration en direction pulpaire des bactéries salivaires et des toxines bactériennes qui se trouve favorisée par le principe de diffusion.

Principe de diffusion

Selon le principe de diffusion, si un produit est présent en concentrations différentes dans deux milieux mis en relation, il existe un passage de produit du milieu le plus concentré vers le moins concentré pour tendre à l'équilibre des concentrations. Ainsi, en vertu de ce principe, bactéries salivaires & toxines bactériennes diffusent passivement vers la pulpe stérile où elles sont susceptibles d'engendrer des mécanismes de défense pulpaires (Fig.6). La réduction progressive du diamètre des tubuli en direction pulpaire et la présence de dépôts intratubulaires jouent un rôle passif de protection pulpaire en limitant la diffusion (19–21).

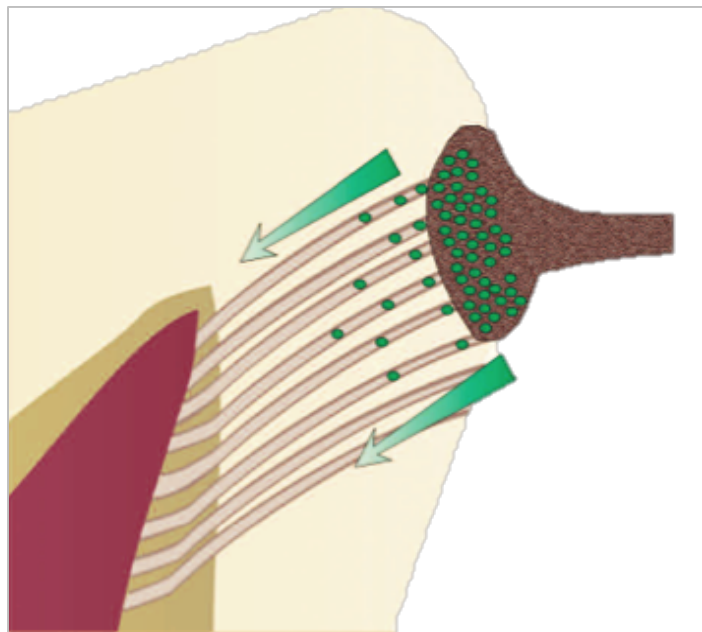


Figure 6 : Mécanisme de diffusion passive (2)

Principe de filtration

Ce phénomène est contrebalancé par ce que l'on appelle le principe de filtration. La pression intra pulpaire générée par la circulation sanguine au sein de la pulpe étant supérieure à la pression extérieure, il existe une tendance du fluide intra tubulaire à s'extérioriser en permanence (Fig.7). Ce flux continu s'oppose dans la mesure du possible à la pénétration des bactéries et des toxines en direction pulpaire. En cas d'inflammation pulpaire, la vasodilatation

créé une augmentation de la pression intra pulpaire qui majore le phénomène de filtration, participant ainsi d'un mécanisme de défense active de la dent (21,22).

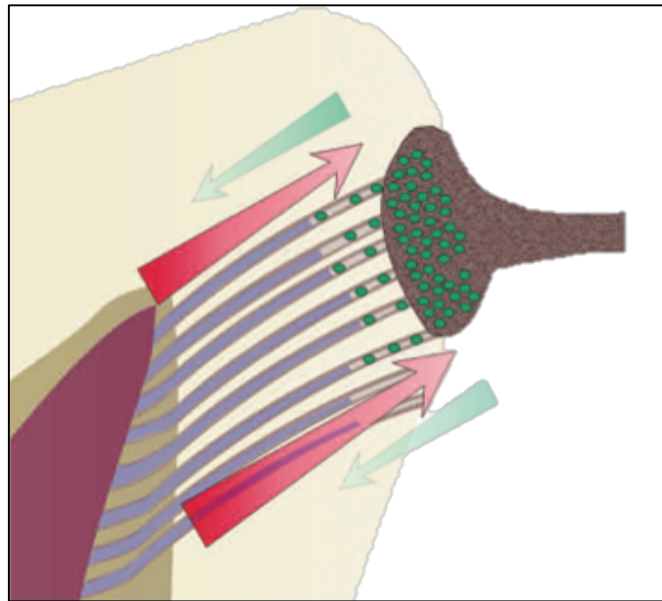


Figure 7 : Mécanisme de transfert par filtration (2)

1.4.2 Sécrétion de dentine

La pulpe assure sa propre défense via les odontoblastes qui sécrètent de la dentine secondaire et tertiaire.

1.4.2.1 Dentine secondaire

La dentine secondaire est une dentine qui est formée physiologiquement dès la fin de l'apexogénèse et tout au long de la vie des individus. L'apposition diffuse de dentine secondaire va progressivement diminuer le volume pulpaire, son apposition se faisant préférentiellement sur le plafond pulpaire, sur les parois externes de la chambre pulpaire, sur le plancher et en périphérie des canaux ce qui conduit à diminuer la lumière canalaire. Ce phénomène de sénescence physiologique s'accompagne d'une réduction de la lumière des tubuli par sécrétion de dentine péri tubulaire et accumulation de dépôts minéraux (23).

La dentine secondaire est parcourue par des canalicules dentinaires moins réguliers que la dentine primaire mais sa structure reste identique. Sa vitesse d'apposition est aussi plus lente (vitesse de sécrétion de 0,4 micromètre par jour contre 4 micromètres par jour pour la dentine

primaire) (24). On peut parler de la sécrétion de dentine secondaire comme d'un mécanisme de défense passif et spontané.

1.4.2.2 Dentine tertiaire

À l'inverse de la dentine secondaire qui est un phénomène continu, la dentine tertiaire est synthétisée ponctuellement en réponse à une agression (caries, traumatismes thermiques ou mécaniques, lésions d'usure...) afin de protéger la pulpe. Il s'agit donc d'un mécanisme de défense actif et provoqué de la pulpe. Selon les effets de l'agression sur la couche d'odontoblastes (préservation ou lésion), il y aura formation de dentine réactionnelle ou de dentine réparatrice.

- **Dentine réactionnelle :**

La dentine réactionnelle fait son apparition en cas d'agression d'intensité faible à modérée ne conduisant pas à la destruction des odontoblastes. Cette agression prend le plus souvent la forme d'un front carieux et les odontoblastes de première génération (ou odontoblastes primaires) synthétisent de la dentine réactionnelle permettant de mettre la pulpe en retrait de la zone d'agression (2).

- *La dentine réactionnelle sclérotique* est formée aux dépens de la lumière des tubuli dentinaires. Elle est très minéralisée, avec un aspect translucide (3). Elle résulte d'un processus d'augmentation physiologique de formation de dentine péri-tubulaire.
- *La dentine réactionnelle péri pulpaire* est formée à l'interface dentine-pulpe et résulte de l'accélération de la formation de dentine péri pulpaire par les odontoblastes. Il s'agit d'une dentine canaliculaire. Elle pourrait être considérée comme une extension de la dentinogenèse physiologique car ce sont les mêmes odontoblastes qui sont à l'origine de la sécrétion de tissu et il existe entre dentine secondaire et réactionnelle une continuité au niveau des tubuli permettant la conservation de la perméabilité du tissu (2). Le début d'apposition de dentine réactionnelle péri pulpaire est marqué par la formation d'une **ligne calcio-traumatique** en regard de la dentine secondaire (Fig. 8).

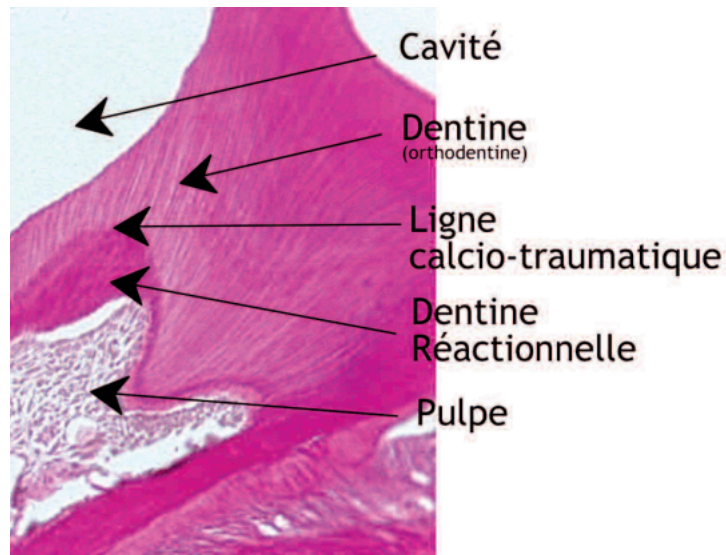


Figure 8 : Coupe histologique frontale d'une molaire de souris après obturation coronaire proche pulpaire (5 semaines post-opératoire). La coloration de la dentine réactionnelle est plus prononcée que pour l'orthodentine (8).

- **Dentine réparatrice**

La dentine réparatrice est synthétisée en cas d'agression sévère ayant entraîné la destruction des odontoblastes. Elle résulte du recrutement de cellules dites « odontoblast-like » issues de la différenciation des cellules progénitrices pulpaire locales ou distantes (25). Contrairement à la dentine réactionnelle, la matrice élaborée est atubulaire. Elle est également moins minéralisée et elle est riche en fibres de collagène de type I (88%) et III (12%), ainsi qu'en fibronectine (3). Elle est également appelée ostéodentine ou fibrodentine lorsqu'elle contient des inclusions cellulaires en son sein.

Pour résumer, si pulpe et dentine sont 2 structures qui peuvent être différenciées histologiquement la notion de CPD rend compte de leur interdépendance fonctionnelle, tant dans les phénomènes physiologiques que pathologiques. Loin d'être figé, le volume du système endodontique est donc amené à changer tout au cours de la vie des patients, sous l'effet conjugué du vieillissement et des agressions potentielles (Fig. 9). À l'extrême, la diminution du volume pulpaire peut aboutir à des situations qui seront qualifiées d'oblitération canalaire.

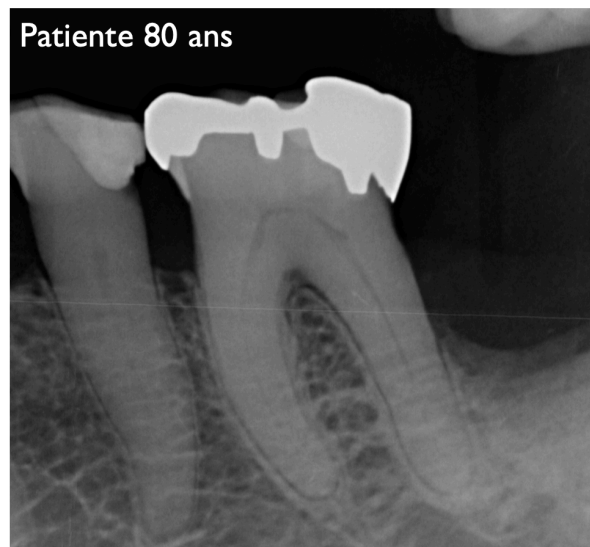
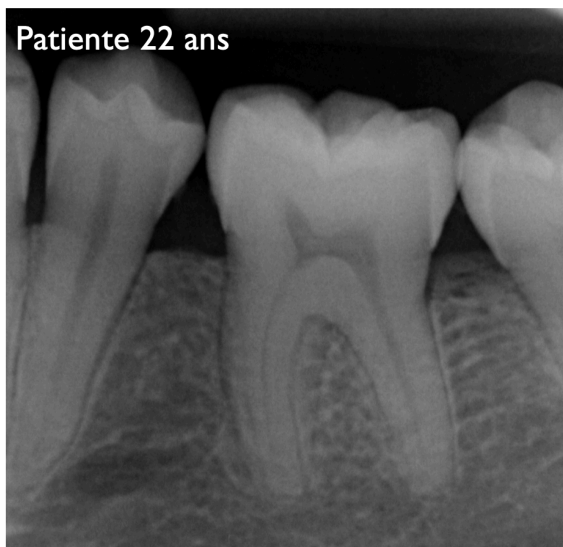


Figure 9 : Radiographies rétro alvéolaires illustrant les modifications de volume entre une pulpe « jeune » et exempte d'agressions (cliché de gauche, patiente âgée de 22 ans) et une pulpe « âgée » ayant subi les effets conjugués du vieillissement et des agressions (cliché de droite, patiente âgée de 80 ans).

II. CARACTÉRISATION DE L'OBLITÉRATION CANALAIRE

1. TABLEAU CLINIQUE

L'OC fait référence à l'effacement du canal au sein de la racine sur les clichés radiographiques pouvant faire soupçonner son obstruction (1,2). Il s'agit donc d'un diagnostic reposant exclusivement sur une appréciation visuelle. L'oblitération sera qualifiée de « partielle » si une partie du canal reste visible et de « totale » si plus aucun canal n'est visible sur le cliché (Fig.10).

Afin de discuter des causes possibles engendrant l'apparition d'une OC, nous avons choisi de dans un premier temps de classifier les phénomènes d'OC en fonction de leur aspect spontané ou provoqué.

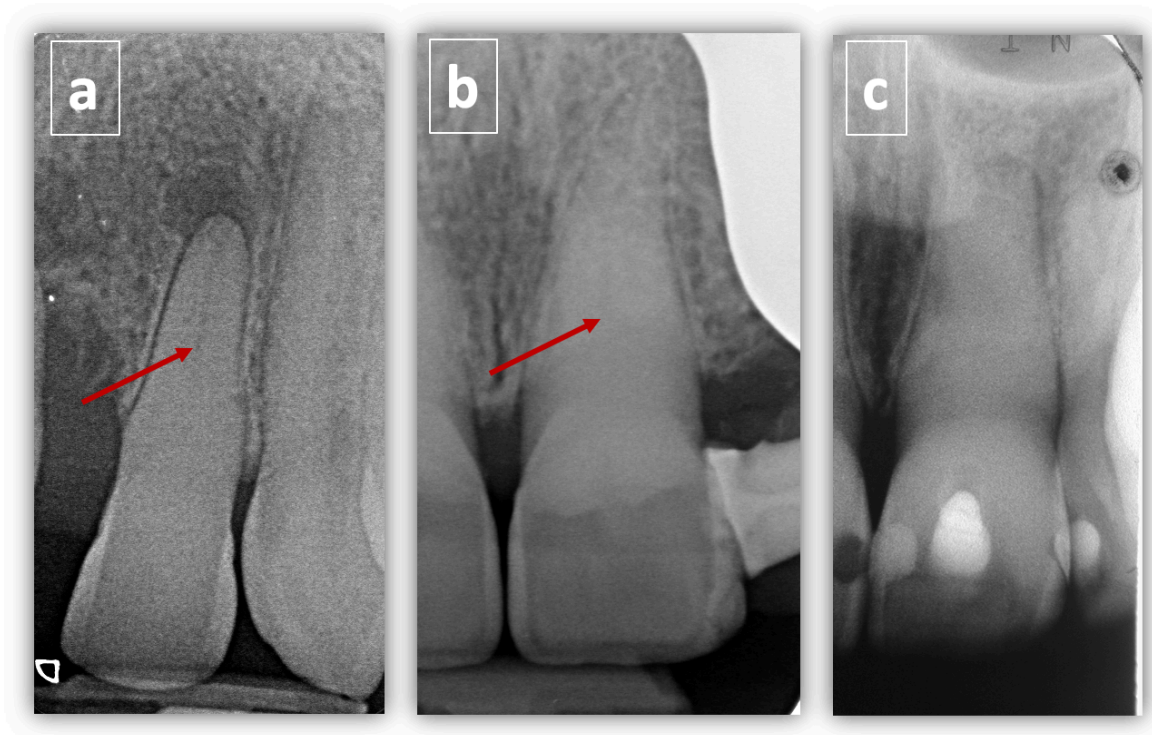

Figure 10 : Radiographies rétro alvéolaires illustrant différentes situations d'oblitération canalaire partielles (a) et (b) ou totale (c). La flèche rouge indique le niveau à partir duquel le canal peut être soupçonné.

1.1 Oblitérations canalaires spontanées (liées au vieillissement)

Comme évoqué plus tôt dans ce travail, l'apposition centripète de dentine secondaire au cours de la vie conduit à un rétrécissement progressif de la lumière canalaire mais également à ce que l'on peut qualifier de phénomène de « rétraction » de la chambre pulpaire. L'apposition lente et continue de dentine sur le plafond pulpaire conduit en effet à éloigner celui-ci de la surface occlusale de la dent tandis que le diamètre canalaire rétrécit également. Le canal peut alors apparaître à terme comme partiellement oblitéré, la chambre pulpaire se situant de plus en plus apicale. Plus les patients avancent en âge, plus l'épaisseur de dentine est importante et il semblerait que les dents sur lesquelles la sécrétion de dentine est la plus importante soient les **incisives** et les **prémolaires** (26) (Fig. 11).

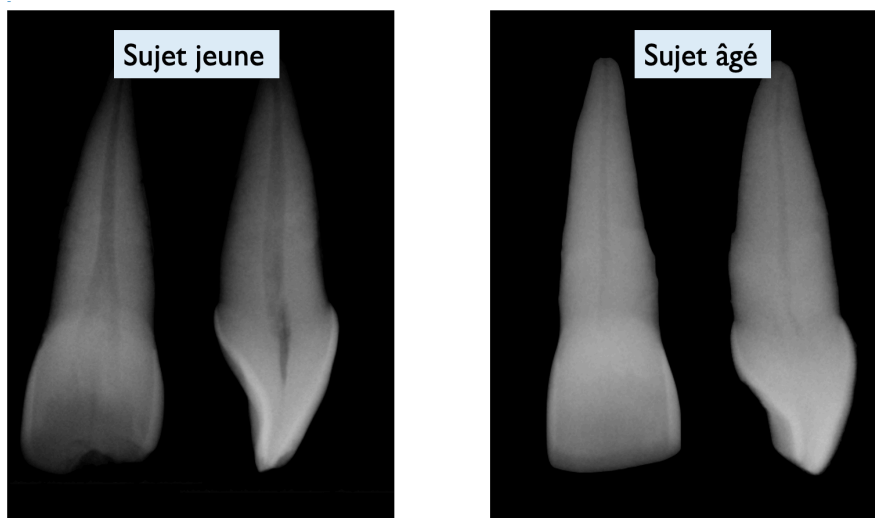


Figure 11 : Comparaison du volume pulpaire d'une incisive centrale chez un sujet jeune et chez un sujet âgé.

Ces OC sont en rapport avec le vieillissement global de la denture et elles concernent en conséquence un nombre étendu de dents du patient. Le vieillissement intéressant l'ensemble des dents d'un même individu, de mêmes familles de dents pourront présenter des stades d'oblitération semblables (Fig. 12). La pulpe tend à occuper moins de place au sein de la dent et les populations cellulaires se raréfient mais cela ne signe pas pour autant une dégénérescence pathologique du tissu pulpaire (26,27). En revanche, l'OC associée à la diminution de l'innervation peut favoriser une moins bonne réponse des dents aux tests de sensibilité pulpaire, qu'ils soient électriques ou thermiques (27).

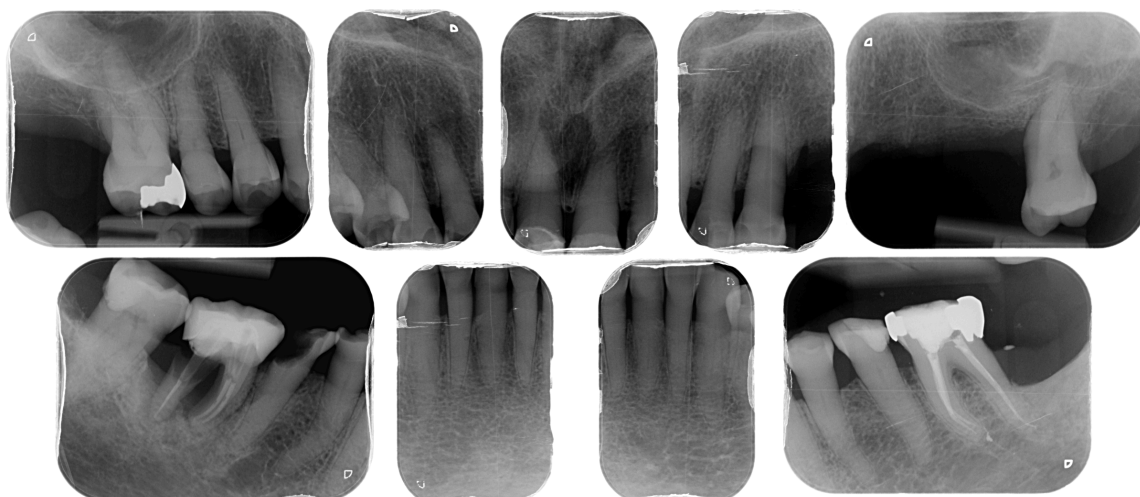


Figure 12 : Bilan retro alvéolaire mettant en évidence chez une patiente âgée de 86 ans une situation d'OC diffuse intéressant particulièrement les secteurs antérieurs et prémolaires

L'OC est donc une conséquence attendue du vieillissement de l'organe dentaire qui ne saurait être assimilée à un phénomène pathologique. Chez le sujet âgé, il convient :

- de ne pas indiquer de traitement endodontique sur la seule base d'un test de sensibilité négatif et en l'absence d'autres signes d'appel (symptomatologie, signes radiographiques),
- de prendre en compte les difficultés générées par l'OC s'il existe une indication de traitement endodontique,
- d'envisager systématiquement la possibilité de garder les dents vitales en cas de recouvrement coronaire, le rapport bénéfice/risque étant le plus souvent défavorable à l'indication d'un traitement endodontique à visée prothétique.

1.2 Oblitérations canalaires réactionnelles

1.2.1 Oblitérations canalaires post traumatiques

- **Clinique**

Les traumatismes dentaires sont l'étiologie la plus fréquente des OC ponctuelles¹ des dents permanentes des adultes jeunes (28). La découverte d'une OC peut se faire lors des contrôles

¹ C'est-à-dire d'une dent ou d'un groupe de dents adjacentes présentant de manière isolée une nette diminution du volume pulpaire en comparaison aux autres dents du patient considérées comme saines

radiographiques de suivi post-traumatique mais également de manière fortuite au cours de contrôles radiographiques de routine à distance de l'évènement traumatique.

L'OC post traumatique est retrouvée dans tous les types de trauma impliquant les tissus de soutien de la dent (7). Sa fréquence d'apparition dépend de deux facteurs :

- **Le type de trauma et son intensité** : l'OC est plus fréquemment associée à des concussions et subluxation modérées qu'à des traumas impliquant une intrusion, extrusion ou subluxation sévère pour lesquels la nécrose pulpaire prévaut et qui peuvent s'accompagner de phénomènes de résorption radiculaire (28).
- **Le stade de formation de la dent** : l'OC est plus facilement retrouvée pour une dent dont l'édification radiculaire est incomplète (dent permanente immature). Lorsque l'apex est mature, la nécrose canalaire prévaut (29). Une étude portant sur des dents permanentes immatures réimplantées a montré que 2/3 des dents nécrosaient et seulement 1/3 engageaient un processus de guérison pulpaire, parmi lesquelles 96% présentaient une OC (30). Une revue systématique de littérature portant sur le devenir des dents matures après luxation latérale a conclu à 44,2% de nécrose pour 8,1% d'OC, phénomène apparaissant préférentiellement pour des dents immatures (31).

L'observation d'une **dyschromie**, parfois à l'origine de doléances esthétiques pour les patients, peut constituer un signe d'appel diagnostique de l'OC ponctuelle. La teinte sera alors appréciée en relation avec les dents adjacentes, la dent oblitérée présentant une teinte plus saturée que les autres dents, le plus souvent dans les tons jaune orangé. Cette modification de teinte est liée à l'oblitération des tubuli dentinaires et à une plus grande épaisseur de dentine comparativement aux dents adjacentes qui conduit à une moindre translucidité (7,32). La dyschromie est cependant inconstante et son intensité est très variable (7,9). Elle peut ainsi être assez subtile pour ne pas apparaître clairement à l'examen clinique et elle ne doit pas être un critère diagnostique absolu. Elle doit cependant constituer un critère de surveillance post-traumatique

Les **tests de sensibilité pulpaire** peuvent rester positifs dans les premiers temps de l'OC mais ils tendent à devenir négatifs sans que cela soit le signe absolu d'une nécrose pulpaire (6). La dent est le plus souvent asymptomatique à la percussion, en tout cas tant qu'il n'existe pas de nécrose pulpaire associée pouvant engendrer une LIPOE (Fig. 13c).

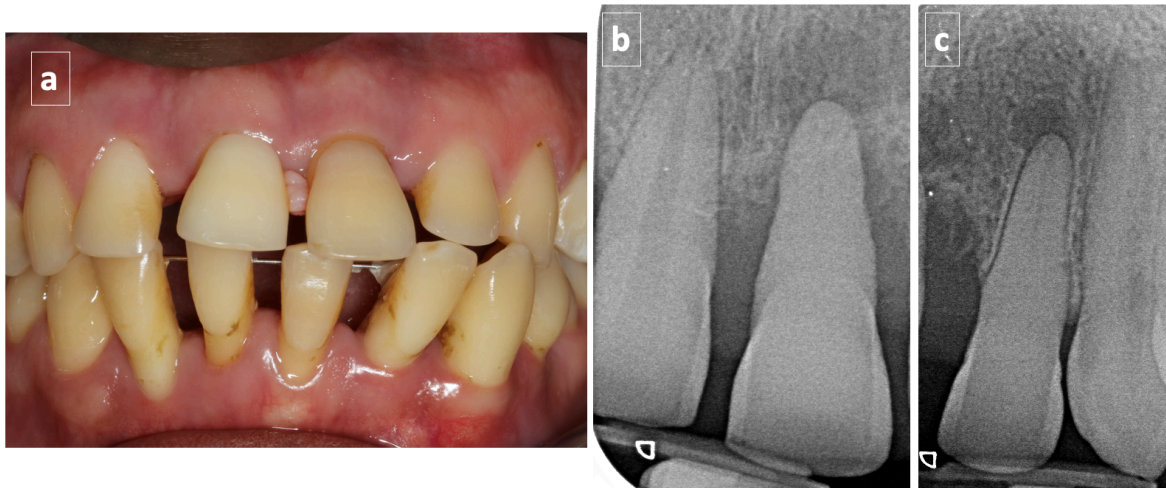


Figure 13 :

- (a) Photographie montrant une dyschromie de la dent 21 dans un contexte de parodontite agressive et d'antécédent de trauma maxillaire gauche chez un patient jeune (18 ans) ; la dent 21 apparaît plus saturée que la dent 11
- (b) L'examen du cliché rétro alvéolaire montre une oblitération canalaire partielle de 21 et fait soupçonner la présence d'une LIPOE. Le canal semble visible dans la partie apicale de la dent. En comparaison, la 11 présente un volume pulpaire « normal »
- (c) Une radiographie rétro-alvéolaire centrée sur la 22 montre une également une oblitération canalaire partielle, le canal étant visible dans le dernier tiers de la racine. La dyschromie de cette dent est moins flagrante

- **Mécanisme d'apparition**

Le mécanisme conduisant à une apposition extrêmement rapide et diffuse de dentine tertiaire intra canalaire dans le cas de traumatismes n'est pas extrêmement bien connu et son explication repose encore aujourd'hui sur des hypothèses (2,33). Lors des traumatismes avec déplacement dentaire, il existe des lésions du paquet vasculaire au niveau apical qui peuvent aller jusqu'à une véritable rupture de la vascularisation pulpaire (34). Cela entraîne une hypoxie intra-pulpaire qui sera suivie en fonction du caractère transitoire ou définitif de l'arrêt de la vascularisation de phénomènes de dégénérescence pulpaire, de régénération pulpaire ou de réparation pulpaire caractérisée par la formation accélérée de dentine le long des parois canalaire (34). Le manque d'oxygène transitoire pourrait en effet agir dans certains cas comme stimulant en faveur d'un phénomène réparateur (35). Ainsi, des anastomoses pourraient être mises en place entre les vaisseaux intra-pulpaire lésés et la zone apicale sous certaines conditions (anatomie apicale, type de traumatisme et temps extra oral entre autres) (36).

Pour confirmer cette hypothèse, Queiroz et al. ont conduit en 2018 une étude portant sur des dents de rat expérimentalement avulsées de 3 mm puis réimplantées au bout de 5 minutes après désinfection du site opératoire (35). Les dents présentaient des apex larges simulant une dent permanente immature. Les auteurs montrent qu'il existe à partir du 7^{ème} jour et de manière concomitante à la croissance vasculaire une apposition rapide de dentine réparatrice au sein de la pulpe qui s'étend de la zone coronaire vers la zone apicale. La formation accélérée et importante de dentine tertiaire repose sur plusieurs hypothèses qui ne s'excluent pas :

1. Des lésions des fibres nerveuses pourraient engendrer une perte de contrôle sur l'activité des odontoblastes,
2. Le stress cellulaire lié à l'hypoxie pourrait favoriser une réaction de défense cellulaire (35).

La dentine sécrétée est qualifiée de dysplasique du fait de sa structure aléatoire et irrégulière et elle est synthétisée à la fois par des odontoblastes de 1^{ère} génération et des cellules nouvellement différenciées, ce qui explique qu'elle soit sécrétée à la fois en regard des parois pulpaire et de manière désorganisée dans la pulpe (33). Sa vitesse de sécrétion pouvant atteindre les 3,5 microns par jour favorise les inclusions cellulaires en son sein, ce qui fait dire à certains auteurs que sa structure peut être qualifiée d'osteous-like (33).

- **Cinétique d'apparition**

Le délai d'apparition des OC varie entre 3 mois et 1 an post trauma, ce qui appuie la nécessité de surveiller étroitement les patients au cours de la première année (30). Car si l'OC n'est pas en soi pathologique, tout signe faisant soupçonner une nécrose pulpaire concomitante doit être surveillé et intercepté. L'existence d'une OC ne renseigne en aucun cas sur le statut pulpaire (1). Cependant, l'OC reposant sur un phénomène de remaniement intra pulpaire et de sécrétion dentinaire, cela implique que la vitalité pulpaire est maintenue de manière certaine tant que le phénomène est évolutif. Une étude portant sur l'examen histologique de la pulpe des dents présentant des OC a montré que les tissus pulpaire pouvaient présenter des modifications diverses concernant leur teneur en collagène et en populations cellulaires mais que la plupart du temps ni inflammation ni micro-organismes n'étaient retrouvés (37).

- **Évolution**

La question qui peut se poser est celle du maintien de la vitalité pulpaire sur le long terme. Le tableau 1 présente les résultats des études ayant suivi l'évolution du statut pulpaire des dents avec OC dans le temps. La fréquence des nécroses pulpaire faisant suite à une OC varie de 7%

à 16%, leur fréquence ayant tendance à augmenter avec le temps et étant plus importante pour les OC considérées comme complètes que partielles. Les études considérées ici sont cependant antérieures à la démocratisation de l'utilisation du cone beam qui permet aujourd'hui une meilleure sensibilité diagnostique des LIPOE (Tableau 1).

Tableau 1 : Compilation de différentes études rapportant le maintien de la vitalité pulpaire de dents présentant des OC d'origine post-traumatique		
Auteurs, date	Conditions expérimentales	Conclusions
Holcomb & Gregory (1967) (38)	881 dents permanentes Suivi à 4 ans	<ul style="list-style-type: none"> • 4% OC partielle ou totale • 7% de LIPOE OC à 4 ans parmi les dents avec OC (diagnostic radio)
Andreasen (1970) (9)	189 dents permanentes luxées Suivi 1-12 ans (moyenne 3,4 ans)	<ul style="list-style-type: none"> • 22% des dents présentent une OC • OC dépend du stade de formation de la racine • 7% de LIPOE parmi les dents avec OC (diagnostic radio)
Stalhane & Hedegard (1975) (39)	76 dents permanentes Suivi de 3 à 21 ans	<ul style="list-style-type: none"> • Suivi de dents présentant une OC • 16% de LIPOE
Jacobsen & Kerekes (1977) (40)	122 dents permanentes Suivi sur 10 à 23 ans (moyenne 16 ans)	<ul style="list-style-type: none"> • Suivi de dents présentant une OC • OC partielle (36%) / Oblitération totale (64%) • 13% de nécrose à terme concernant seulement des OC totales et principalement en relation avec des trauma parodontaux sévères et des dents permanentes
Robertson et al. (1996) (41)	82 dents permanentes Concussion/Subluxation/Extrusion /Luxation Latérale/Intrusion Suivi de 7 à 22 ans (moyenne 16 ans)	<ul style="list-style-type: none"> • 8,5% LIPOE des dents avec OC • Augmentation des nécroses avec le temps

1.2.2 Oblitérations canalaires résultant de parafunctions

Les parafunctions de type abrasion et attrition peuvent provoquer le dépôt accéléré de dentine tertiaire réactionnelle et de dentine dite « transparente » directement en relation avec les plages d'usure et qui se forment par dépôt de cristaux d'apatites au sein des tubuli (42). Microscopiquement, les tubuli apparaissent de partiellement à complètement oblitérés. Il s'agit d'un phénomène progressif de défense de l'organe pulpaire exposé à une agression chronique. En bouche, on constate l'existence de plages d'usure qui laissent transparaître une dentine d'aspect saturé le plus souvent orangé/brunâtre. Radiologiquement, la diminution de l'espace pulpaire peut être constatée mais se limite généralement à la couronne. Cliniquement, la diminution de la perméabilité dentinaire associée à la sécrétion de dentine tertiaire explique des résultats inconstants aux tests de sensibilité.

1.2.3 Oblitérations canalaires résultant de manœuvres restauratrices

Les restaurations coronaires, qu'elles soient à recouvrement partiel ou total sont susceptibles d'engendrer une réduction du volume pulpaire ponctuelle qui est le plus souvent partielle, intéressant le tiers canalair supérieur voire moyen tandis que le tiers apical reste visible radiologiquement. Une étude a montré que les dents présentant des restaurations partielles montraient un rétrécissement canalair plus prononcé au niveau du tiers coronaire que les dents ayant subi une préparation corono-périphérique tandis qu'à l'inverse ces dernières présentaient plus souvent une extension du rétrécissement de la lumière canalair vers le tiers moyen (43).

1.2.4 Oblitérations canalaires post chirurgicale

Une publication rapporte le cas d'une oblitération canalair totale post chirurgicale des dents 45 et 46 chez un patient de 16 ans ayant des antécédents d'ankylose de l'articulation temporo-mandibulaire (ATM) qui avait été traité avec une greffe costochondrale et une distraction mandibulaire (Fig. 14) (44). Il est probable que le mécanisme en cause dans ce phénomène d'OC soit à rapprocher de ce qui se passe lors des traumatismes.

T0 : Cliché post-opératoire

T0+2 ans

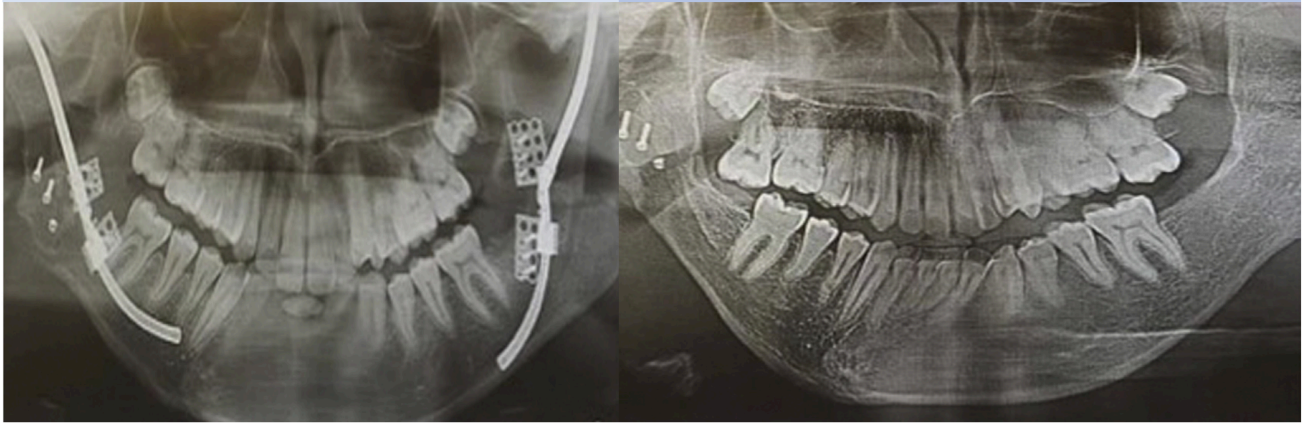


Figure 14 : Comparaison du cliché post-opératoire immédiat d'une chirurgie par greffe costochondrale et distraction mandibulaire (T0) et du cliché de contrôle à 2 ans montrant une OC totale des dents 45 et 46 (44).

1.2.5 Oblitérations canalaires liées à des mouvements orthodontiques (ODF)

Une publication a conclu que les mouvements ODF n'étaient pas en rapport avec l'apparition d'OC parce que l'intensité et la vitesse d'apposition des forces ne peut pas être comparée avec celles résultant d'un traumatisme (45). En conséquence, les auteurs estiment que lorsqu'une OC est détectée en cours de traitement ODF, la cause est à rechercher du côté du trauma. Pour autant, à notre connaissance ces conclusions ne sont étayées par aucune étude clinique.

Le fait qu'il existe une OC physiologique liée au vieillissement de la denture ne doit pas conduire à considérer les OC réactionnelles comme des phénomènes pathologiques, au risque de conduire à des interventions endodontiques non justifiées. Cela nous amène à un second point qui nous a paru essentiel au cours de la construction de ce travail : une clarification sémantique autour de la notion d'OC.

2. DISCUSSION AUTOUR DE LA SEMANTIQUE

Après avoir défini ce qui constitue cliniquement une OC, il nous a paru indispensable de réaliser une mise au point sémantique. Car si dans les publications en langue française, **oblitération canalaire** est le terme le plus fréquemment utilisé pour qualifier les situations faisant apparaître une disparition partielle ou totale de l'espace canalaire sur les clichés radiographiques, nous avons pu noter que d'autres termes étaient retrouvés en littérature anglophone dont nous proposons ici une liste non exhaustive (Tableau 2).

Terme anglais	Publications	Traduction française
Pulp canal obliteration	Holcomb 1967 (38) Smith 1982 (46) Andreasen 1995 (47) Robertson 1997 (7) Amir 2001(33) McCabe 2012 (28) Abd-Elmeguid 2015 (30)	Oblitération canalaire
Pulp calcification Pulp canal calcification	Robertson 1997 (trauma) (7) Amir 2001 (trauma) (33) Abd-Elmeguid 2015 (trauma) (30)	Calcification pulpaire
Calcific metamorphosis	Holcomb 1967 (38) Smith 1982 (46) Amir 2001 (33) Abd-Elmeguid 2015 (30)	Métamorphose calcique Dégénérescence calcique ?
Reduced pulpal Lumen	Cvek 1982 (48)	Lumière canalaire réduite

En anglais, l'équivalent de l'OC est le terme **Pulp Canal Obliteration** et l'association Américaine des endodontistes (AAE) le définit comme suit¹ :

***Pulp Canal Obliteration (PCO)** – Radiographic evidence of increased dentin production primarily in response to trauma. The end result of this process is a calcified canal and is not necessarily indicative of a diseased pulp. The term pulp canal calcification (PCC) may also be used to reference this condition*

¹ AAE. Glossary of endodontic terms. Version March 2020 ([lien de téléchargement](#))

Cette définition insiste sur deux éléments primordiaux :

- L'étiologie principale des OC est le trauma
- Une OC n'est pas synonyme de pulpe pathologique

Les termes de *Pulp calcification* et *Pulp canal calcification* sont également donnés comme synonymes mais on peut leur opposer qu'ils ne sont pas assez précis dans le cas des OC dans la mesure où ils peuvent également faire référence à des situations cliniques diverses telles que les pulpolithes.

Beaucoup de publications utilisent le terme *Calcific Metamorphosis* comme équivalent d'OC. Ce terme apparaît dès les années 60 dans une publication qui est l'une des premières à montrer le lien qui existe entre historique de traumatisme dentaire et l'apparition d'OC (38). Dans toutes les publications où nous l'avons retrouvé, *Calcific Metamorphosis* était en rapport avec l'OC d'origine post traumatique. Cela est confirmé par la définition qu'en donne l'AAE¹ :

Calcific metamorphosis (49) – A pulpal response to trauma characterized by rapid deposition of hard tissue within the canal space; entire space may appear obliterated radiographically due to extensive deposition, even though some portion of the pulp space remains in histological sections..

Cette définition insiste sur deux éléments primordiaux :

- Le caractère rapide de l'apposition dentinaire post traumatique en comparaison à un processus physiologique,
- La possibilité de la persistance d'un espace canalaire à un niveau histologique, quand bien même celui-ci ne serait pas visible radiologiquement.

Ce dernier point est extrêmement important car il rentre en contradiction avec le terme même d'oblitération pour lequel le dictionnaire Larousse donne la définition suivante (référence Larousse) : « *Boucher/obstruer un canal, un orifice* ». Les études montrent que si la disparition de l'espace canalaire peut être manifeste sur des clichés rétro alvéolaires il persiste histologiquement une lumière canalaire et que canal n'est donc pas à proprement parler oblitéré. Kuyk et Walton ont montré dans les années 1990 que le diamètre radiographique apparent d'un canal ne correspond pas toujours à son diamètre réel (50). Ces auteurs ont comparé les images

¹ AAE. Glossary of endodontic terms. Version March 2020 ([lien de téléchargement](#))

radiographiques des dents à des examens microscopiques de coupes à différents endroits de la racine. Parmi les 36 dents examinées, 7 présentaient histologiquement une lumière canalaire alors même que le canal n'était pas visible radiologiquement. Par ailleurs, la lumière canalaire pouvait être localisée plus coronairement que ce que laissait présumer la radiographie préopératoire (Fig. 15). À partir de ces observations, Kuyk et Walton ont émis l'hypothèse que l'oblitération totale pourrait en dépit de l'apparence radiographique être extrêmement rare d'un point de vue histologique et donc clinique. Il persiste généralement une lumière canalaire, qui bien que de volume extrêmement réduit reste potentiellement perméable. D'autre part, là où les clichés retro alvéolaires peuvent ne pas laisser apparaître de canal, un examen CBCT peut permettre dans un certain nombre de situations de mettre en évidence une lumière canalaire. Ainsi, un diagnostic d'OC totale posé sur cliché rétro alvéolaire peut être infirmé par l'examen 3D. Il faut cependant rester prudent quant à la fiabilité de l'interprétation du cliché CBCT qui dépendra de facteurs tels que la résolution de l'examen et la présence ou non d'artefacts (51). Ainsi, un canal peut être non détecté à l'examen 3D et pourtant être localisé cliniquement par la suite en cas de nécessité de traitement endodontique (52).

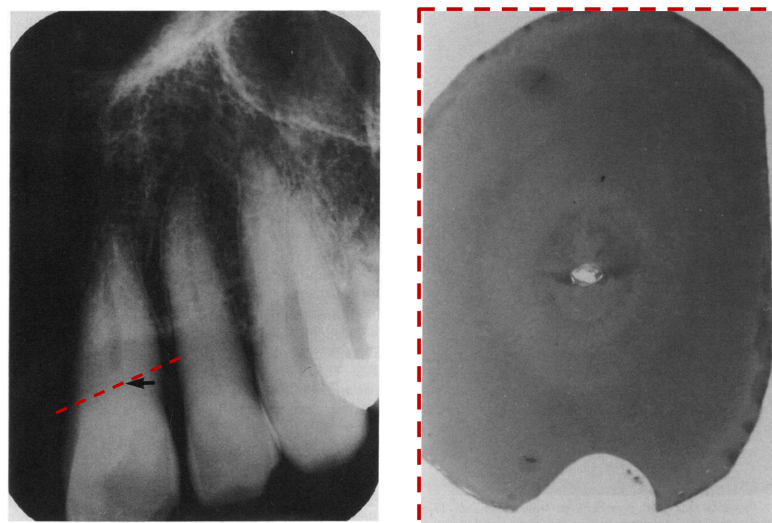


Figure 15 : Photos montrant le niveau auquel le canal peut être localisé radiographiquement par rapport au niveau auquel il est localisé histologiquement (coupe passant par les pointillés) (50)

On retrouve dans une publication en langue française le terme de **dégénérescence calcique** qui n'est pas la traduction littérale de Calciphic metamorphosis et qui a comme défaut de rattacher à l'OC une notion d'évènement pathologique (1).

Enfin, de manière plus anecdotique, on trouve dans la littérature l'expression « teeth with **Reduced Pulpal Lumen** » qui peut être traduite par « dents présentant une lumière canalaire réduite » et qui bien que très peu utilisée rend peut-être mieux compte de la réalité de la situation que le terme d'OC au vu de ce que nous venons de développer.

Il ne faut jamais perdre d'esprit que le diagnostic d'OC est un diagnostic radiographique qui n'est pas l'exact reflet de la réalité anatomique. Dans la mesure où ce qui est qualifié d'oblitération n'en est la plupart du temps pas réellement une, on peut s'interroger sur la pertinence du terme OC, d'autant plus lorsqu'il est question d'une OC dite « totale ». Nous émettons l'hypothèse que l'utilisation du terme oblitération entretient de l'incompréhension autour de cette situation clinique en pouvant donner l'impression que le canal n'existe pas et qu'il pourrait favoriser des prises en charge inadéquates.

III. STRATEGIES DE PRISE EN CHARGE DE L'OBLITERATION CANALAIRE

Dès les années 60, on note une controverse sur la meilleure manière de prendre en charge les situations d'OC et plusieurs attitudes sont proposées (38) :

- L'abstention thérapeutique et la surveillance de la dent (« *wait and see what happens attitude* »),
- La réalisation d'un traitement endodontique « prophylactique » ou « de principe », consistant à effectuer le traitement endodontique dès qu'un phénomène d'OC était soupçonné et avant de prendre le risque que celui-ci ne se généralise à l'ensemble de la racine,
- Une attitude interventionniste chirurgicale de première intention (chirurgie apicale ou extraction).

L'antagonisme de ces prises en charge peut trouver son explication dans un certain nombre de facteurs liés à l'époque :

- Certains auteurs voyaient dans l'OC le signe d'une modification forcément pathologique de la pulpe et donc la certitude de complications infectieuses à terme tandis que d'autres considéraient l'OC comme un simple phénomène de réparation en réponse à une agression.
- La limitation des moyens techniques de l'époque rendait le diagnostic et la gestion endodontique des OC extrêmement difficile et c'est pourquoi des attitudes aussi radicales que des traitements endodontiques préventifs ou des extractions pouvaient être prônés.

Nous savons aujourd'hui :

- Que les OC ne sont pas forcément synonymes de pathologie pulpaire associée et que le traitement endodontique de principe n'est pas une réponse adaptée, celui-ci ne devant être indiqué qu'en cas de symptomatologie et/ou présence d'une LIPOE avérée,
- Qu'il peut persister une lumière canalaire alors même que le canal n'est pas visible sur l'imagerie 2D ou 3D,
- Que même si les moyens techniques (instrumentation endodontique et aides optiques) et diagnostiques (CBCT) ont évolué les OC restent des situations à risque d'erreurs iatrogènes.

Finalement, la question centrale devant une OC devrait être : ***existe-t-il une indication de traitement endodontique ?***

Dans la mesure où l'OC engendre une moindre réponse des dents aux tests de sensibilité pulpaire, ces derniers nous renseigneront difficilement sur l'état de santé pulpaire. Les éléments pouvant guider la décision d'intervention seront alors :

- **L'anamnèse** pour explorer les pistes étiologiques, rechercher une symptomatologie passée ou explorer une symptomatologie existante,
- **L'examen clinique** à la recherche de symptômes aigus ou chroniques (sensibilité à la percussion et/ou palpation, voussure, fistule...).
- **Une inspection minutieuse du cliché radiographique rétro alvéolaire** pour évaluer la présence d'une LIPOE. Seront considérés la densité osseuse en regard de l'apex et la continuité de la lamina dura.
- **Un examen complémentaire de type CBCT** sous certaines conditions

1. INTERET DU CBCT DANS LA PRISE EN CHARGE DES OC

Le CBCT étant plus irradiant que les radiographies 2D, son indication doit être envisagée selon l'évaluation systématique du rapport bénéfice/risque pour les patients. Pour l'Association Américaine des Endodontistes (AAE), le CBCT est un examen de choix dans la gestion endodontique des dents pour lesquelles une configuration canalaire complexe est soupçonnée (53) et les OC peuvent rentrer dans ce cadre d'indication.

Un examen CBCT peut ainsi être envisagé :

- En cas de doute sur la nécessité d'intervenir endodontiquement dans la mesure où le CBCT présente une meilleure sensibilité que les clichés rétro alvéolaires pour le diagnostic des LIPOE. Il permet ainsi une évaluation indirecte de l'état de santé pulpaire,
- Lorsqu'une intervention endodontique est indiquée pour guider la thérapeutique. Il faut d'ailleurs noter ces dernières années un essor important de l'endodontie guidée qui permet sur la base d'un examen 3D de générer un guide interventionnel facilitant la localisation du canal. Ce sujet ne sera pas abordé plus en détail dans ce travail qui ne porte pas sur les moyens techniques de prise en charge de l'OC.

Même s'il convient de limiter les doses d'irradiations reçues par les patients, il est essentiel que cela ne se fasse pas au détriment de la qualité des clichés obtenus et donc de leur interprétation. Patel et al. proposent en 2015 de suivre pour la dose d'irradiation le principe du « *as low as diagnostically acceptable* » (aussi faible qu'acceptable sur le plan diagnostique) plutôt que celui du « *as low as reasonably achievable* » (aussi bas que raisonnablement possible) traditionnellement utilisé en matière de radioprotection (54). L'idée sous tendue étant que réduire à tout prix la dose d'irradiation reçue risque de conduire à des clichés non exploitables et donc à une exposition inutile des patients aux radiations.

Partant du principe que les canaux explorés présentent un volume réduit, il faut choisir la meilleure résolution possible pour l'examen. Une étude portant sur la visualisation préopératoire des canaux MV2 sur CBCT a montré une augmentation importante du taux de détection de ces canaux lorsque la taille des voxels diminue : une taille de voxels de 0,4mm (soit 400 microns) permettaient de détecter 60,1% des canaux MV2 contre 93,3% avec une résolution de 0,125mm (soit 125 microns) (55). Considérant le faible volume des canaux dans les situations d'OC, la taille des voxels utilisée pour l'examen doit être la plus réduite possible, idéalement inférieure ou égale à 150 microns. Si la résolution d'une image est augmentée en diminuant la taille du voxel, une dose de rayonnement plus élevée est nécessaire pour obtenir le même niveau de bruit qu'avec une taille de voxel plus élevée (54). Pour compenser cela, il est souhaitable de limiter les examens à une acquisition de petit champ.

Enfin, considérant que la fiabilité d'interprétation des clichés CBCT est relative à leur qualité et à la résolution, il faut garder à l'esprit que l'absence de visualisation de la lumière canalaire ne signe pas de manière absolue son absence à l'échelle microscopique (52).

2. ILLUSTRATION DU PROCESSUS DECISIONNEL EN CAS DE DECOUVERTE D'UNE OC

Les phénomènes histologiques en cause dans les OC sont désormais mieux connus, les moyens diagnostiques et thérapeutiques ont nettement évolué et il n'est plus question de traitements endodontiques prophylactiques ou de prises en charge chirurgicales drastiques. La situation doit être évaluée au cas par cas et nous illustrerons le processus décisionnel au travers de 3 situations cliniques découlant des 3 circonstances de mise en évidence d'une OC :

- Une découverte fortuite d'OC sur examen radiographique,
- Une découverte d'OC en rapport avec l'exploration d'une symptomatologie,
- Une découverte d'OC en rapport avec l'exploration d'une dyschromie.

2.1 Situation clinique de découverte fortuite d'OC sur examen radiographique

- **Contexte global**

Patient de 17 ans, mineur isolé, consultant en premier lieu dans le service de Parodontologie de la Timone (Marseille) pour des « dents qui bougent ». Un diagnostic de parodontite stade IV grade C généralisée a été posé et le patient est adressé pour un avis endodontique concernant les dents 21 et 22, l'objectif étant dans un premier temps le maintien de ces dents le temps que la thérapeutique parodontale puisse être menée et avant réévaluation des possibilités de conservation à plus long terme.

- **Contexte médical**

Hépatite B traitée par traitement antiviral (Viread), pas d'allergie connue.

- **Anamnèse**

Traumatisme maxillaire gauche dans l'enfance avec déplacement dentaire. Pas d'antécédent de symptomatologie infectieuse ayant nécessité une prise d'antibiotiques.

- **Examen clinique (Fig.16)**

Dent 21 :

- Dyschromie visible appréciée comparativement à 11
- Pas de réponse aux tests de sensibilité
- Sensibilité à la percussion mais pas à la palpation, mobilité stade 3

Dent 22 :

- Pas de dyschromie visible comparativement à 12
- Pas de réponse aux tests de sensibilité
- Sensibilité à la percussion mais pas à la palpation, mobilité stade 2

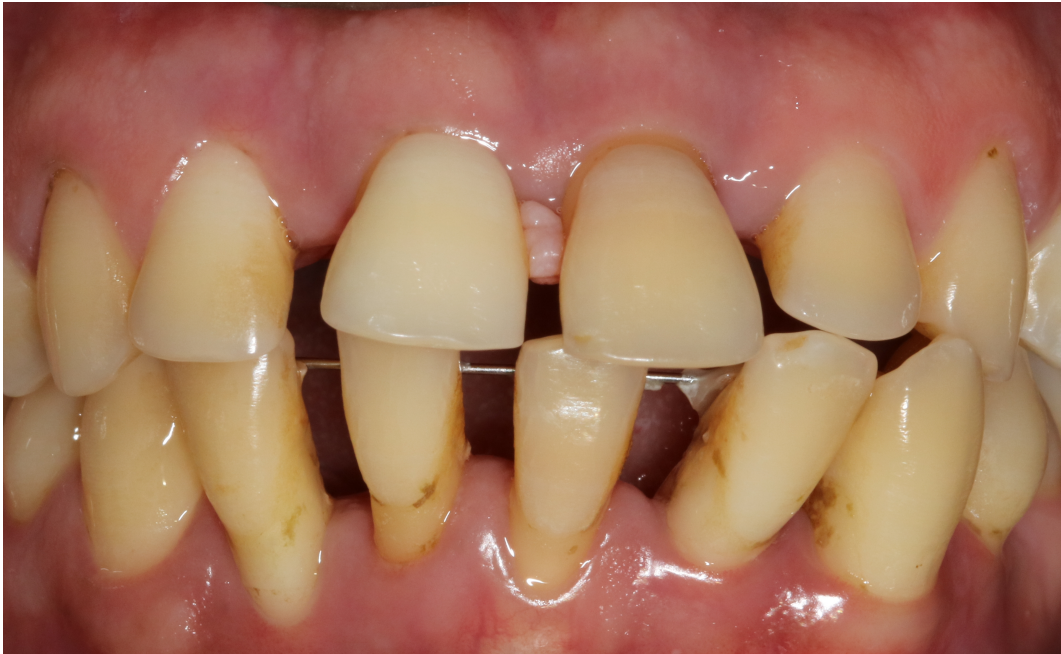

Figure 16 : photographie endobuccal préopératoire

- Examens complémentaires (Fig. 17)

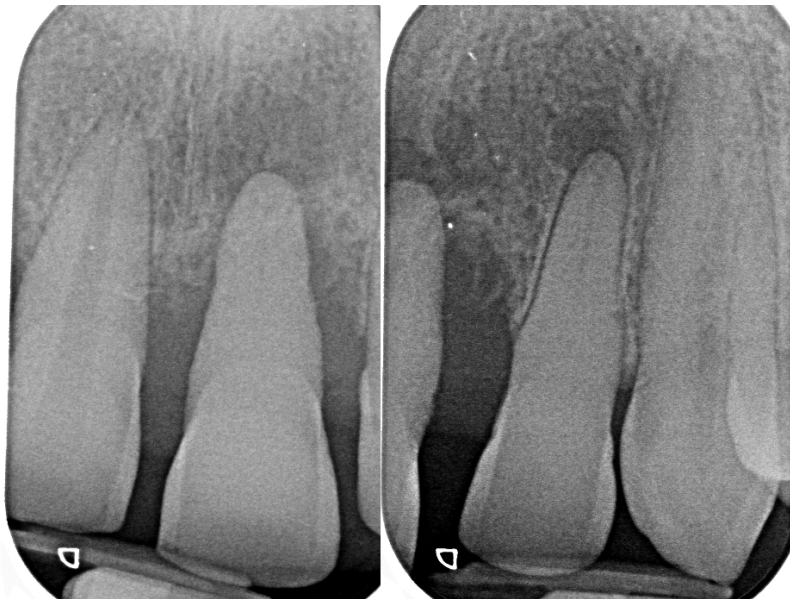


Figure 17 : Radiographies rétro-alvéolaire complémentaires des dents n° 11 21 22 23

Sur les clichés rétro alvéolaires on note un effacement de la lumière canalaire de 21 et 22 comparativement aux dents adjacentes. Sur ces deux dents, le canal se devine dans le tiers apical. On note la présence de LIPOE sur 21 (communication avec lésion parodontale) et 22 (lésion circonscrite).

- **Diagnostic**

Parodontites apicales chroniques des dents 21 et 22 dans un contexte de diminution de la lumière canalaire. La dent 21 présente une lésion mixte endo-parodontale. La dent 22 présente une LIPOE bien circonscrite. Probable étiologie traumatique de l'oblitération avec nécrose secondaire ayant conduit à l'apparition de LIPOE.

- **Discussion autour de la prise de décision thérapeutique**

Il existait un contexte infectieux chronique et le traitement endodontique est indiqué pour cette raison sur 21 & 22. Même si le pronostic de conservation de la dent 21 est compromis sur le long terme, il a été décidé de maintenir cette dent le plus longtemps possible et tout du moins le temps de réaliser la prise en charge parodontale.

- **Traitement**

Le traitement endodontique a été mené en 2 séances (une séance par dent). La localisation du canal a été facilitée par l'utilisation du microscope opératoire, d'inserts endodontiques ultrasonore et d'une fraise LN (Fig. 18). Il faut noter que pour les deux dents, le canal a été chaque fois localisé bien plus coronairement que ce que laissaient supposer les examens radiographiques (Fig.19).

Les canaux ont été mis en forme à l'aide du Wave One Gold Small et obturés en technique monocône avec un ciment silicate de calcium (Endosequence BC Sealer®, Busa) après irrigation NaOCl et EDTA (Fig. 20).

Au contrôle à 2 ans des traitements endodontiques des dents 21 et 22, on note une diminution de volume des LIPOE, Les dents sont asymptomatiques et maintenues par une contention parodontale (Fig. 20).

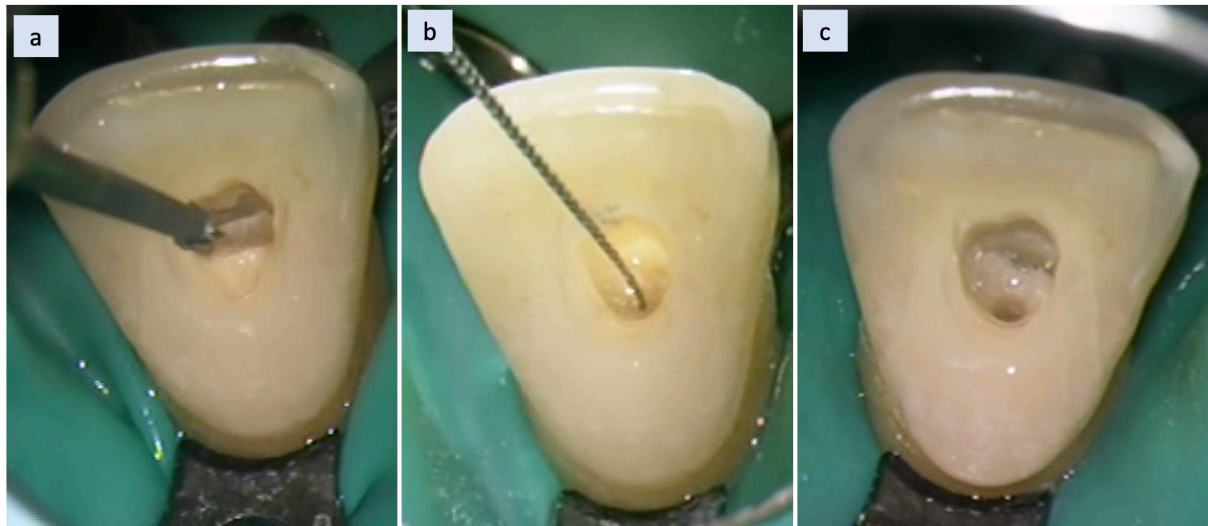


Figure 18 : Illustration de la séquence opératoire sur la dent 22 (a) pelage dentinaire à l'aide d'une fraise boule LN, (b) localisation de l'entrée canalaire à l'aide d'une LK08, (c) aspect de l'entrée canalaire après mise en forme

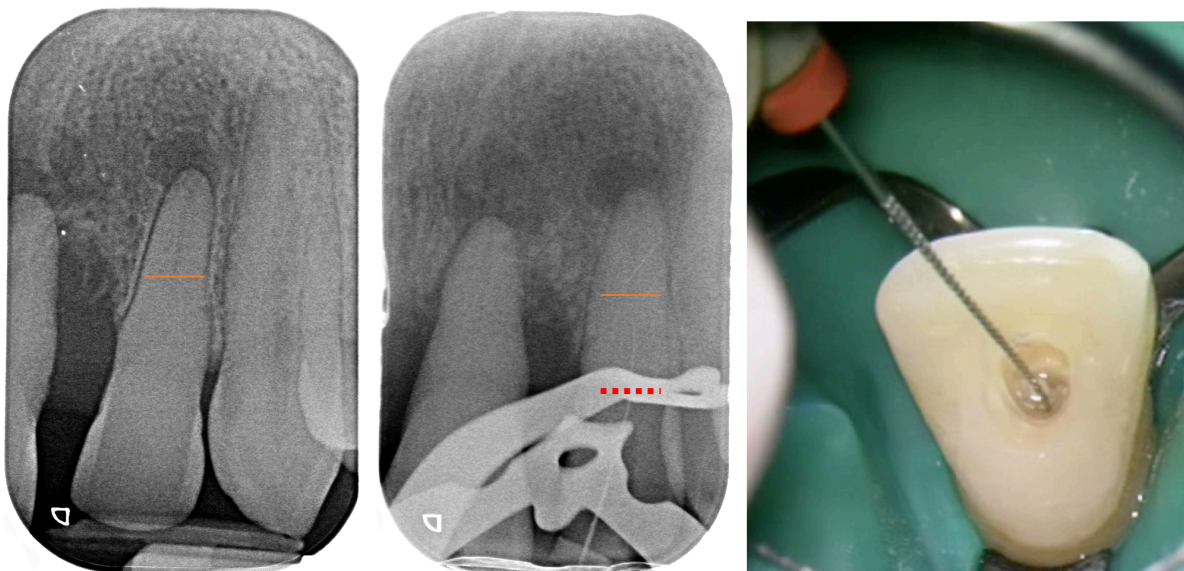


Figure 19 : sur la dent 22, il est possible de localiser le canal (pointillés rouges) bien avant le niveau qui était anticipé sur la radiographie préopératoire (trait orange)

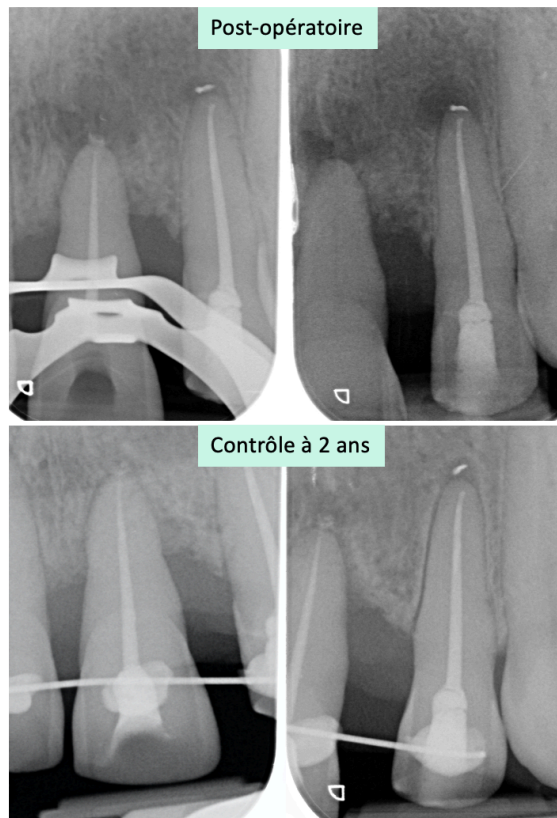


Figure 20 : Clichés post-opératoires immédiat et contrôle à 2 ans des traitements endodontiques des dents 21 et 22. On note une diminution de volume des LIPOE, les dents sont asymptomatiques et maintenues par une contention parodontale

2.2 Situation clinique de découverte d'une OC en rapport avec l'exploration d'une symptomatologie

- **Contexte global**

Patiente de 75 ans adressée par son dentiste traitant pour des épisodes infectieux récurrents secteur 2. Tentative de traitement endodontique initié sur la dent 21 sans possibilité de localiser le canal.

- **Contexte médical**

- Supplémentation hormones thyroïdiennes : Levothyrox
- Prise de XGEVA en solution injectable (Denosumab) : une injection tous les 28 jours depuis 2014 pour prise en charge de métastases osseuses consécutives à un cancer du sein.

- **Anamnèse**

Il existe une sensation d'écoulement purulent au niveau de la gencive, qui est douloureuse de manière supportable mais constante (Fig. 21). La patiente n'a pas le souvenir d'un traumatisme concernant les dents maxillaires.

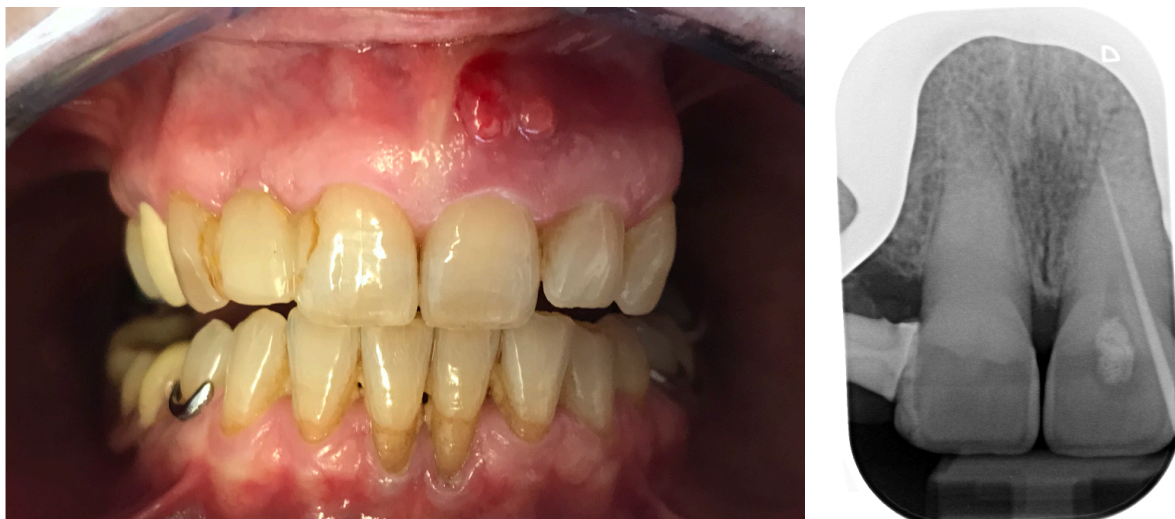

Figure 21 : Photographie exobuccale (a) et radiographie rétroalvéolaire des dents n°11 et 21 présentant un effacement de l'espace canalaire (b)

- **Examen clinique**

Sur la dent 21 :

- Pas de dyschromie franche
- Fistule bourgeonnante en regard de la dent 21
- Test de sensibilité négatif
- Percussion positive

Sur les dents adjacentes :

- Les tests de sensibilité sont non concluants
- Les tests de percussion et palpation sont négatifs

Pour l'ensemble des dents on ne retrouve pas de mobilité pathologique ni de sondage parodontal.

- **Examens complémentaires**

Les radiographies rétro alvéolaires montrent un effacement de l'espace canalaire sur 11 et 21. Une radiographie cone de gutta dans la fistule vient pointer la dent 21 (Fig. 21).

Il est décidé de prescrire un CBCT pour exploration de l'anatomie canalaire et des foyers infectieux. L'examen est prescrit à champ réduit pour limiter les doses d'irradiation et à une résolution de 150 microns (Fig. 22).

L'analyse du CBCT montre qu'il existe des oblitérations canalaires sur tout le secteur incisif, une seule dent (la 21) étant associée à une manifestation infectieuse. La suspicion d'un canal latéral en position vestibulaire pourrait être en relation avec la localisation de la fistule et la position que prend le cone lors de la radiographie cone dans la fistule. On distingue la tentative de cavité d'accès réalisée par le dentiste traitant, sans erreur majeure d'axe ni perforation. Alors que l'espace canalaire était difficilement identifiable sur les clichés rétro alvéolaires, on le distingue plus clairement sur le CBCT.

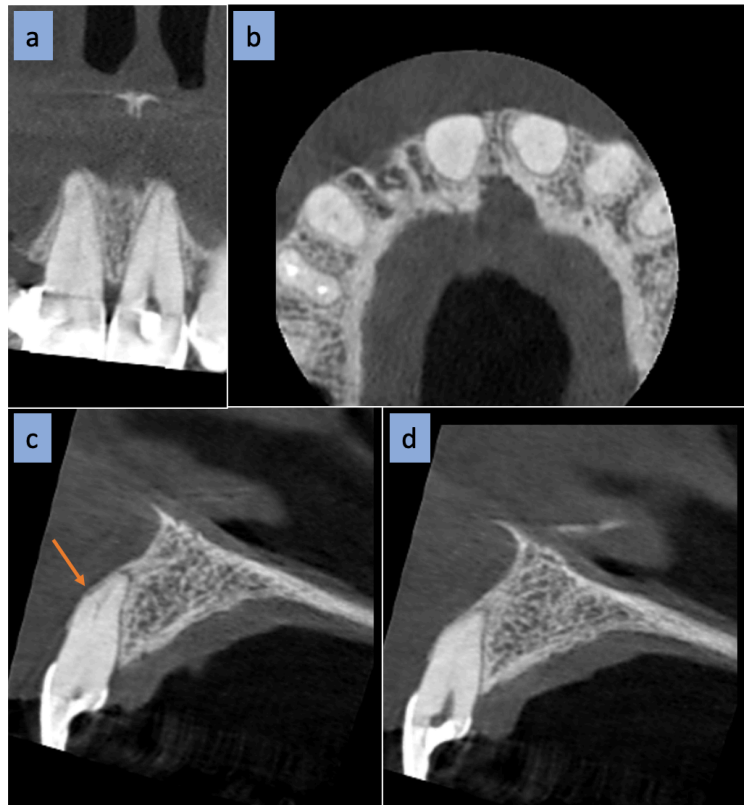


Figure 22 : Coupes CBCT (a) Frontale, (b)Axiale, (c) & (d) Sagittales. Noter la suspicion de canal latéral en position vestibulaire (flèche orange)

- **Diagnostic**

Le diagnostic posé est celui de parodontite apicale chronique de la dent 21 avec fistulisation et dans un contexte de diminution de la lumière canalaire. Les dents adjacentes sont également concernées par cette diminution drastique du volume pulpaire. Sans pouvoir être formel et en l'absence de souvenir d'un traumatisme, l'étiologie de l'OC pourrait ici être en relation avec le vieillissement dentaire. OC qui se serait compliquée d'une nécrose sans pouvoir déterminer l'étiologie exacte.

- **Discussion autour de la prise de décision thérapeutique**

Une décision d'intervention endodontique sur la dent 21 a été prise à la faveur des éléments suivants :

- Il existe une symptomatologie infectieuse chronique,
- Les examens complémentaires sont en faveur de la persistance d'une lumière canalaire,

- Il s'agit d'une patiente chez qui les extractions sont déconseillées tant que possible du fait de la prise de Denosumab, anticorps monoclonal inhibiteur de la résorption osseuse qui peut favoriser l'occurrence des ostéochimionécroses.

- **Traitement**

Le traitement endodontique a été mené en 2 séances avec application d'hydroxyde de calcium en inter-séance (15 jours). La localisation du canal a été facilitée par l'utilisation du microscope opératoire, d'inserts ultrasonore et d'une fraise LN (Fig. 23). Le canal a été mis en forme à l'aide du Wave One Gold Small (Dentsply Sirona) et obturé en thermocompaction après irrigation NaOCl et EDTA (Fig. 24).

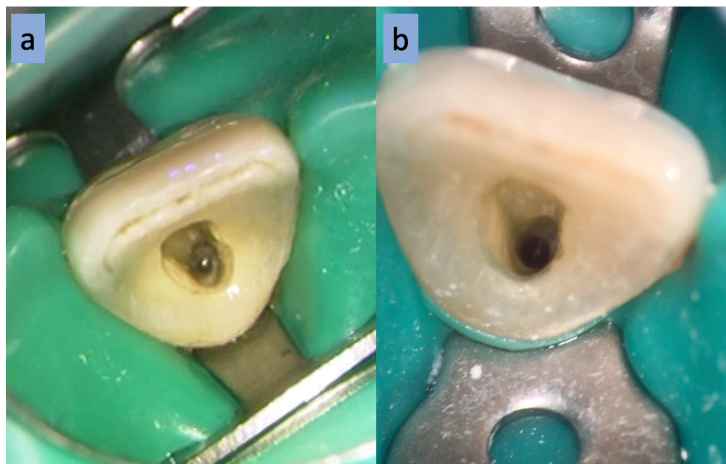


Figure 23 : (a) localisation du canal guidé par l'analyse des teintes (b) volume du canal après mise en forme

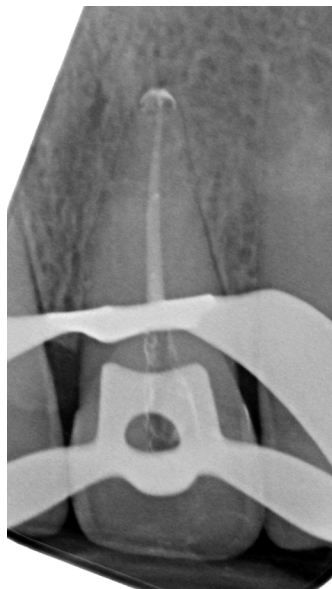


Figure 24 : radiographie post opératoire après mise en forme

2.3 Situation clinique de découverte d'une OC en rapport avec l'exploration d'une dyschromie.

- **Contexte global**

Patiente de 50 ans consultant pour une doléance esthétique concernant la dent 23 qu'elle trouve « trop sombre » (Figure 25).

- **Contexte médical**

Pas de traitement ni d'allergie connue.

- **Anamnèse**

Souvenir d'un traumatisme maxillaire dans le cadre d'un accident de la voie publique 20 ans auparavant. La dent n'a jamais été symptomatique, pas d'antécédents d'accidents infectieux déclarés. La patiente dit que la dent a progressivement changé de teinte.

- **Examen clinique**

Sur la dent 23 :

- Dyschromie de teinte orangée, beaucoup plus saturée que la canine controlatérale
- Restauration composite satisfaisante en distal
- Test de sensibilité négatif

Sur les dents adjacentes :

- Réponse favorable aux tests de sensibilité

Sur l'ensemble du secteur :

- Pas de symptômes à la percussion et à la palpation
- Parodonte sain

- **Examen complémentaire**

Le cliché rétro alvéolaire met en évidence sur la dent 23 :

- L'absence d'espace canalaire visible sur la totalité de la longueur de la racine,
- Une continuité de la lamina dura,
- Une restauration composite radioclaire distale.

Il n'y a pas de LIPOE visible.

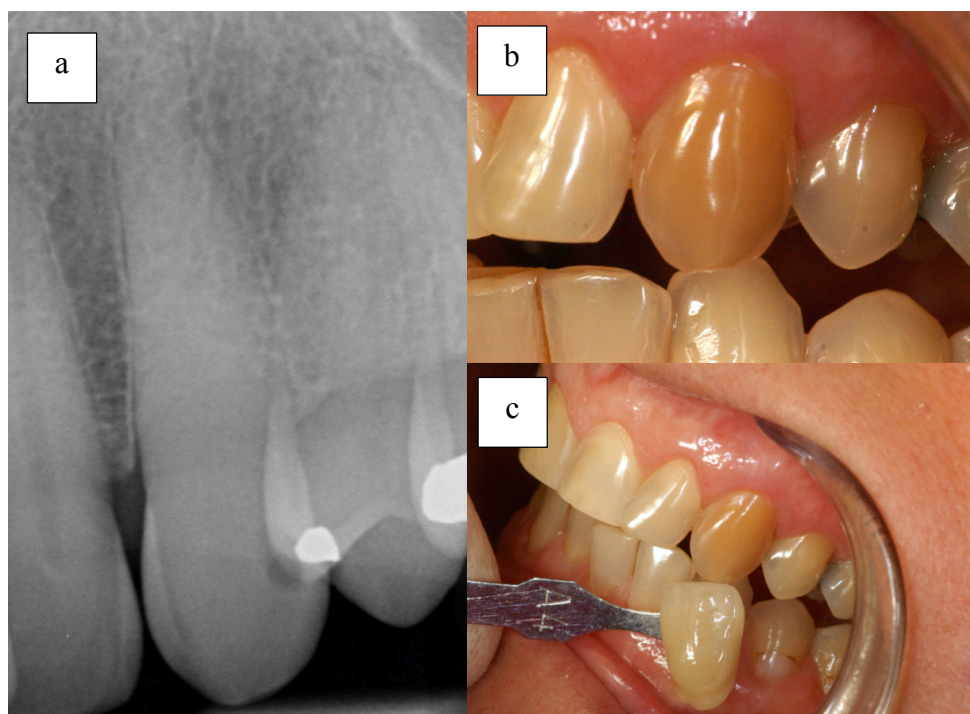


Figure 25 : (a) Radiographie rétro alvéolaire centrée sur 23 (b) Photographie de la dent 23 dyschromiée (c) Photographie montrant le comparatif entre la teinte A4 VITA CLASSICAL et la dent 23 dyschromiée

- **Diagnostic**

Oblitération canalaire ponctuelle de la dent 23 de probable étiologie traumatique.

- **Discussion autour de la prise de décision thérapeutique**

Devant l'absence d'une quelconque symptomatologie et une radiographie rétro alvéolaire offrant de bonnes possibilités d'interprétation il n'a pas été jugé nécessaire d'indiquer ici la réalisation d'un CBCT. La question qui se posait était alors celle de la possibilité de résoudre la demande esthétique de la patiente. Dans une volonté de respect du gradient thérapeutique (56) une thérapeutique par éclaircissement est apparue comme premier choix en gardant à l'esprit qu'en cas d'échec ou d'insuffisance de cette dernière il serait toujours possible d'envisager une solution plus invasive.

Dans cette situation, plusieurs types d'erreurs peuvent être commises :

- Indiquer un traitement endodontique de principe parce que la dent ne répond pas aux tests de sensibilité → en plus de ne reposer sur aucun élément clinique tangible, les risques opératoires sont importants.
- Réaliser un traitement endodontique dans l'objectif d'obtenir un réservoir palatin pour positionner les produits d'éclaircissement → les risques opératoires liés à la réalisation

du traitement endodontique sont nettement supérieurs aux bénéfices esthétiques attendus (57).

- Réaliser une cavité d'accès sans traitement endodontique dans l'objectif de constituer un réservoir palatin pour positionner les produits d'éclaircissement → il y a là une confusion entre la disparition visuelle du canal sur les clichés radiographiques et sa disparition effective d'un point de vue histologique. Le risque est de réaliser l'effraction canalaire et donc d'engendrer une pathologie endodontique secondaire dans un contexte de traitement endodontique complexe.

- **Traitement**

Pour toutes les raisons évoquées ci-dessus, le traitement choisi est celui de l'éclaircissement par voie externe avec du peroxyde de carbamide à 16% appliqué via une gouttière souple présentant un réservoir unique en regard de 23. La figure 26 montre le résultat après 3 semaines d'application nocturne. La patiente est prévenue des risques de récurrence dans le temps et de la possibilité de recourir si nécessaire à des solutions plus invasives (restauration collées).

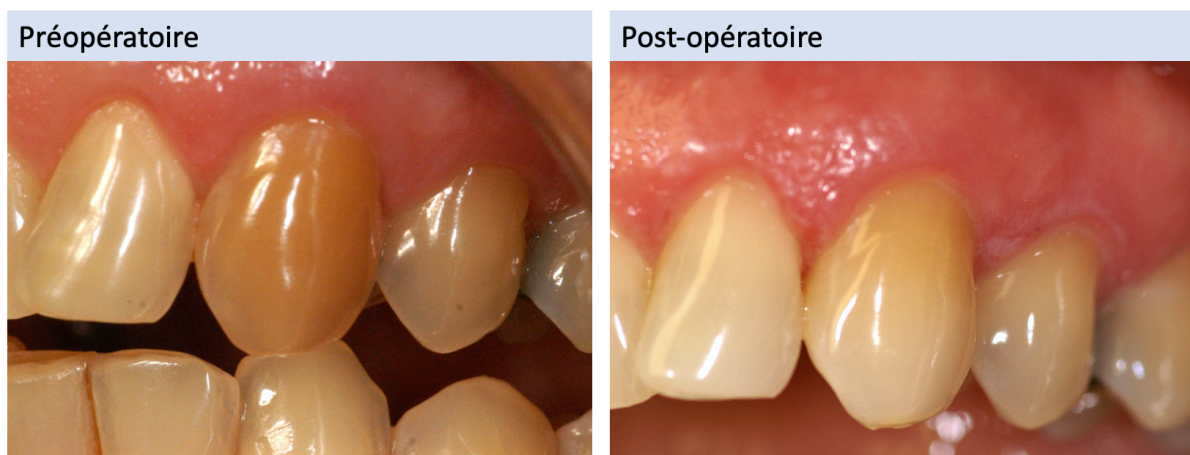
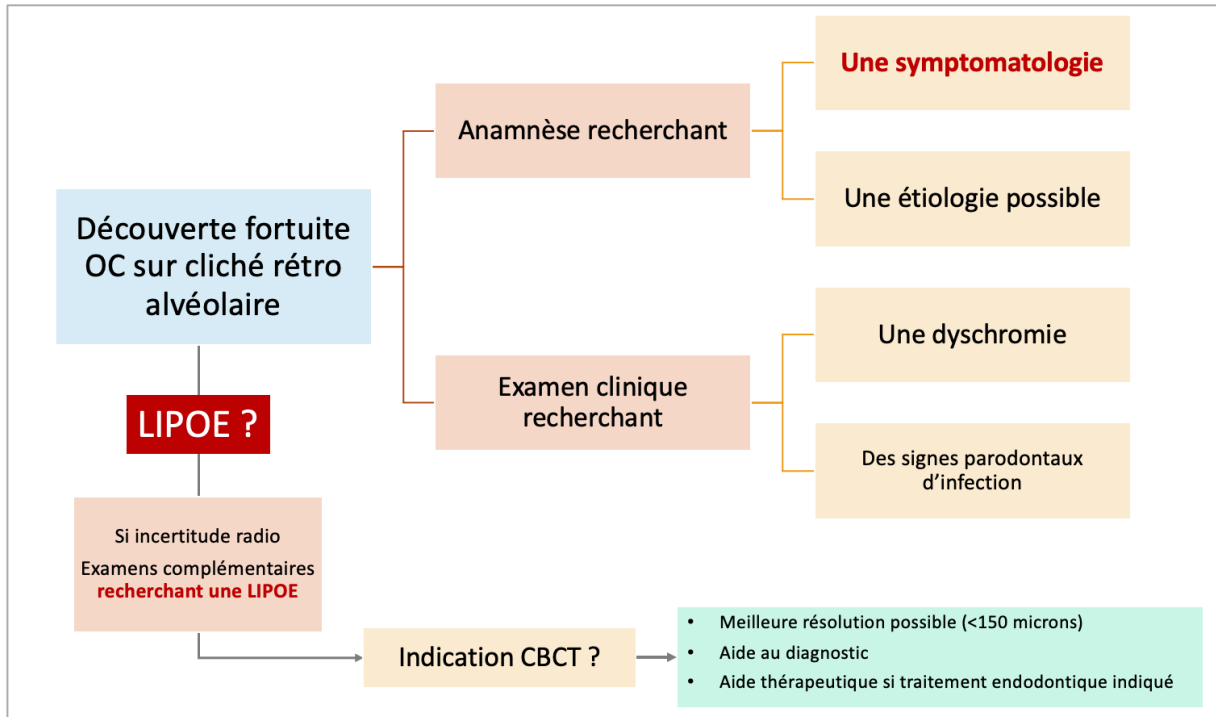


Figure 26 : Photographies montrant le comparatif entre la situation préopératoire et le résultat post-opératoire immédiat après 3 semaines d'application de peroxyde de carbamide à 16%

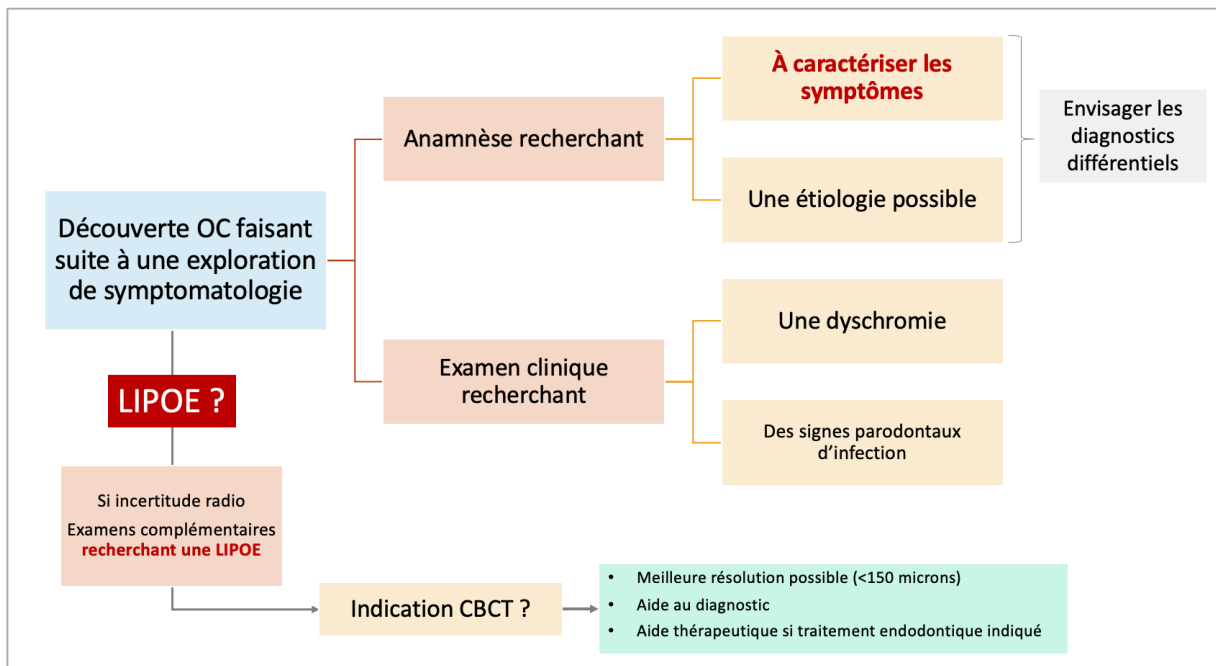
NB : Une dent dyschromiée avec canal oblitéré sans pathologie apparente et sans signes cliniques est une indication d'éclaircissement par voie externe (gouttière avec réservoir unitaire)

2.4 Synthèse des processus décisionnels

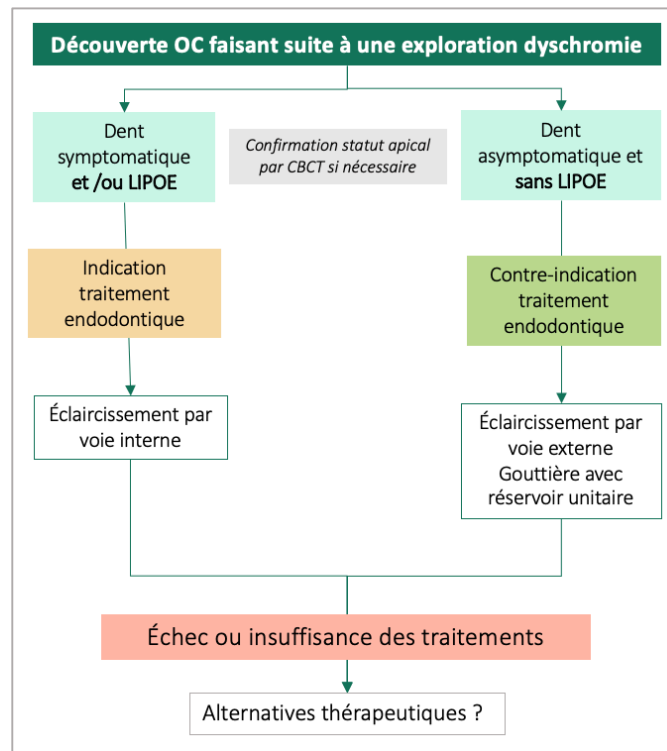
- En présence d'une découverte fortuite d'OC sur cliché rétro-alvéolaire



- En présence d'une découverte d'OC faisant suite à exploration de symptomatologie



- En présence d'une découverte d'OC à la suite d'exploration de dyschromie



CONCLUSION

En conclusion, nous rappellerons les idées fortes qui se dégagent de ce travail :

- La mise en évidence d'une OC ne doit jamais conduire à un traitement endodontique de principe quand bien même les tests de sensibilité sont négatifs.
- Les OC post-traumatiques sont les situations les plus à risque de se compliquer d'une nécrose pulpaire. Elles doivent donc être monitorées à intervalle régulier dans le temps.
- Le CBCT peut apporter une aide importante dans la gestion diagnostique et thérapeutique des OC.
- Il est essentiel de savoir dépister correctement les OC car si un traitement endodontique est indiqué les difficultés opératoires sont majorées et les OC restent des situations à risque d'erreurs iatrogènes (perforation ou délabrement tissulaire important). Il sera nécessaire de recourir à un plateau technique approprié. Le développement ces dernières années de guides chirurgicaux sur la base d'un examen CBCT est une aide supplémentaire.

Enfin, il est apparu que le terme d'oblitération canalaire, très utilisé en langue française, pourrait véhiculer une fausse perception de la situation, particulièrement lorsque l'oblitération est qualifiée de « complète ». Il pourrait être intéressant de questionner des chirurgiens-dentistes sur la manière dont ils perçoivent et appréhendent l'OC et si nécessaire d'envisager une évolution de la sémantique.

BIBLIOGRAPHIE

1. Caron G, Machtou P, Martin D. Oblitération canalaire : cas particuliers des dents traumatisées. *L'information dentaire*. 2009 Sept 23;(32):1754-59.
2. Simon S, Berdal A. Biologie de la pulpe. In : Simon S, Machtou P, Pertot WJ, editors. *Endodontie*. Editions CdP. JPIO; 2012. p. 514.
3. Farges JC, Magloire H. Structure des dents : Complexe pulpo-dentinaire. In: Piette E, Goldberg M editors. *La dent normale et pathologique*. DeBoeck Université. 2001. p. 392.
4. Kollar EJ, Baird GR. The influence of the dental papilla on the development of tooth shape in embryonic mouse tooth germs. *J Embryol Exp Morphol*. 1969 Feb;21(1):131-48.
5. Goldberg M, Kulkarni AB, Young M, Boskey A. Dentin: Structure, Composition and Mineralization. *Front Biosci Elite Ed*. 2011 Jan;3:711-35.
6. Moura LB, Velasques BD, Silveira LFM, Martos J, Xavier CB. Therapeutic Approach to Pulp Canal Calcification as Sequelae of Dental Avulsion. *Eur Endod J*. 2017;2(1):1-5.
7. Robertson A. Pulp survival and hard tissue formation subsequent to dental trauma. A clinical and histological study of uncomplicated crown fractures and luxation injuries. *Swed Dent J Suppl*. 1997;125:1-65.
8. Simon S, Cooper P, Berdal A, Machtou P, Smith AJ. Biologie pulpaire : comprendre pour appliquer au quotidien. 2008 Sept;(37):209-35.
9. Andreasen JO. Luxation of permanent teeth due to trauma A clinical and radiographic follow-up study of 189 injured teeth. *Eur J Oral Sci*. 1970;78(1-4):273-86.
10. Mjör IA, Sveen OB, Heyeraas KJ. Pulp-dentin biology in restorative dentistry. Part 1: normal structure and physiology. *Quintessence Int*. 2001 Jun;32(6):427-46.
11. D.H. Pashley, W.G. Matthews, Y.Zhang, M.Johnson. Fluid shifts across human dentine In vitro in response to hydrodynamic stimuli. *Arch Oral Biol*. 1996 Nov;41(11):1065-72.
12. Souron JB. Régénération de la pulpe dentaire par ingénierie tissulaire : mise au point d'une «pulpe équivalente». Thèse de doctorat de biologie cellulaire, Human health and pathology. Paris V : Université Renée Descartes; 2013.
13. Linde A, Goldberg M. Dentinogenesis. *Crit Rev Oral Biol Med Off Publ Am Assoc Oral Biol*. 1993;4(5):679-728.
14. Ruch JV, Lesot H, Bègue-Kirn C. Odontoblast differentiation. *Int J Dev Biol*. 1995 Feb;39(1):51-68.
15. Renard E, Lopez-Cazaux S, Guicheux J, Weiss P, Laboux O, Alliot-Licht B. Les cellules souches de la pulpe dentaire. *C R Biol*. 2007 Sept;330(9):635-43.
16. Maurin JC, Couble ML, Thivichon-Prince B, Magloire H. L'odontoblaste - Un acteur incontournable de la perception de la douleur dentinaire. 2013 Mar;29(3):293-9.
17. Maurin JC, Delorme G, Machuca-Gayet I, Couble M-L, Magloire H, Jurdic P, et al. Odontoblast expression of semaphorin 7A during innervation of human dentin. *Matrix Biol*. 1 2005 May;24(3):232-8.
18. Brännström M . Sensitivity of dentine. *Oral Surg Oral Med Oral Pathol*. 1966 Apr;21(4):517-26.
19. Anderson DJ, Ronning GA. Osmotic excitants of pain in human dentine. *Arch Oral Biol*. 1962 Jul;7(4):513-23.
20. Mahdhaoui K, Fournier B, Derbanne MA. Unbound monomers do diffuse through the dentin barrier. *Dent Mater*. 2017 juin;33(6):743-51.
21. Horiuchi H, Matthews B. In-vitro observations on fluid flow through human dentine caused by pain-producing stimuli. *Arch Oral Biol*. 1973 Fevr 1;18(2):275-94.
22. Edward E.Beveridge ACB. The measurement of human dental intrapulpal pressure and

- its response to clinical variables. *Oral Surg Oral Med Oral Pathol.* 1965 May;19(5):655-68.
23. Baume LJ. Definition and classifications of the pulpodentinal tissue. In: Baume LJ editor. *The biology of pulp and dentine.* Monogr Oral Sci. Basel, Karger, 1980, vol 8. p. 60-62.
 24. Schour I, Poncher HG. Rate of apposition of enamel and dentine, measured by the effect of acute fluorosis. *Am J Dis Child.* 1937 Oct;54(4):757-76.
 25. Renard E, Lopez-Cazaux S, Guicheux J, Weiss P, Laboux O, Alliot-Licht B. Les cellules souches de la pulpe dentaire. *C R Biol.* 2007 Sept;330(9):635-43.
 26. Murray PE, Stanley HR, Matthews JB, Sloan AJ, Smith AJ. Age-related odontometric changes of human teeth. *Oral Surgery Oral Medicine Oral pathology.* 2002;93(4).
 27. Burke FM, Samarawickrama DY. Progressive changes in the pulpo-dentinal complex and their clinical consequences. *Gerodontology.* 1995 Déc;12(12):57-66.
 28. McCabe PS, Dummer PMH. Pulp canal obliteration: an endodontic diagnosis and treatment challenge. *Int Endod J.* 2012 Feb;45(2):177-97.
 29. Andreasen FM, Zhijie Y, Thomsen BL, Andersen PK. Occurrence of pulp canal obliteration after luxation injuries in the permanent dentition. *Endod Dent Traumatol.* 1987 Jun;3(3):103-15.
 30. Abd-Elmeguid A, ElSalhy M, Yu DC. Pulp canal obliteration after replantation of avulsed immature teeth: a systematic review. *Dent Traumatol Off Publ Int Assoc Dent Traumatol.* 2015 Dec;31(6):437-41.
 31. Clark D, Levin L. Prognosis and complications of mature teeth after lateral luxation: A systematic review. *J Am Dent Assoc.* 2019 Aug;150(8):649-55.
 32. Patterson S, Mitchell D. Calcific metamorphosis of the dental pulp. *Oral Surg Oral Med Oral Pathol.* 1965;20:94-101.
 33. Amir FA, Gutmann JL, Witherspoon DE. Calcific metamorphosis: a challenge in endodontic diagnosis and treatment. *Quintessence Int.* 2001 Jun;32(6):447-55.
 34. Andreasen JO. Pulp and periodontal tissue repair - regeneration or tissue metaplasia after dental trauma. A review. *Dent Traumatol Off Publ Int Assoc Dent Traumatol.* 2012 Feb;28(1):19-24.
 35. Queiroz AF, Hidalgo MM, Consolaro A, Panzarini SR, França AB, Pires WR, Poi WR. Calcific metamorphosis of pulp after extrusive luxation. *Dent Traumatol Off Publ Int Assoc Dent Traumatol.* 2019 Apr;35(2):87-94.
 36. Fiane JET, Breivik M, Vandevska-Radunovic V. A histomorphometric and radiographic study of replanted human premolars. *Eur J Orthod.* 2014 Dec;36(6):641-8.
 37. Lundberg M, Cvek M. A light microscopy study of pulps from traumatized permanent incisors with reduced pulpal lumen. *Acta Odontol Scand.* 1980;38(2):89-94.
 38. Holcomb JB, Gregory WB. Calcific metamorphosis of the pulp: its incidence and treatment. *Oral Surg Oral Med Oral Pathol.* 1967 Dec;24(6):825-30.
 39. Stålhane I, Hedegård B. Traumatized permanent teeth in children aged 7-15 years. *Sven Tandlakare Tidskr Swed Dent J.* 1975;68(5):157-69.
 40. Jacobsen I, Kerekcs K. Long-term prognosis of traumatized permanent anterior teeth showing calcifying processes in the pulp cavity. *Scand J Dent Res.* 1977 nov;85(7):588-98.
 41. Robertson A, Andreasen FM, Bergenholtz G, Andreasen JO, Norén JG. Incidence of pulp necrosis subsequent to pulp canal obliteration from trauma of permanent incisors. *J Endod.* 1996 Oct;22(10):557-60.
 42. Senawongse P, Otsuki M, Tagami J, Mjör IA. Morphological characterization and permeability of attrited human dentine. *Arch Oral Biol.* 2008 Jan;53(1):14-9.
 43. Fleig S, Attin T, Jungbluth H. Narrowing of the radicular pulp space in coronally restored teeth. *Clin Oral Invest.* 2017 May;21(4):1251-7.
 44. Johnson King O, Afzal S, Sharma V. Obliteration of the pulp canal caused by

- mandibular distraction: a case report. *Br J Oral Maxillofac Surg.* 2019 Oct;57(8):793-5.
45. Consolaro A, Consolaro RB. There is no pulp necrosis or calcific metamorphosis of pulp induced by orthodontic treatment: biological basis. *Dent Press J Orthod.* 2018 Aug;23(4):36-42.
 46. Smith JW. Calcific metamorphosis: a treatment dilemma. *Oral Surg Oral Med Oral Pathol.* 1982 Oct;54(4):441-4.
 47. Al-Nazhan S, Andreasen JO, al-Bawardi S, Al-Rouq S. Evaluation of the effect of delayed management of traumatized permanent teeth. *J Endod.* 1995 Jul;21(7):391-3.
 48. Cvek M, Granath L, Lundberg M. Failures and healing in endodontically treated non-vital anterior teeth with posttraumatically reduced pulpal lumen. *Acta Odontol Scand.* 1982;40(4):223-8.
 49. American Association of Endodontist. Glossary of Endodontic Terms. Tenth Edition. 2020.
 50. Kuyk JK, Walton RE. Comparison of the radiographic appearance of root canal size to its actual diameter. *J Endod.* 1990 Nov;16(11):528-33.
 51. Parker J, Mol A, Rivera EM, Tawil P. CBCT uses in clinical endodontics: the effect of CBCT on the ability to locate MB2 canals in maxillary molars. *Int Endod J.* 2017 Dec;50(12):1109-15.
 52. Buchgreitz J, Buchgreitz M, Bjørndal L. Guided root canal preparation using cone beam computed tomography and optical surface scans - an observational study of pulp space obliteration and drill path depth in 50 patients. *Int Endod J.* 2019 May;52(5):559-68.
 53. Special Committee to Revise the Joint AAE/AAOMR Position Statement on use of CBCT in Endodontics. AAE and AAOMR Joint Position Statement: Use of Cone Beam Computed Tomography in Endodontics 2015 Update. *Oral Surg Oral Med Oral Pathol Oral Radiol.* 2015 Oct;120(4):508-12.
 54. Patel S, Durack C, Abella F, Shemesh H, Roig M, Lemberg K. Cone beam computed tomography in Endodontics - a review. *Int Endod J.* 2015 Jan;48(1):3-15.
 55. Bauman R, Scarfe W, Clark S, Morelli J, Scheetz J, Farman A. Ex vivo detection of mesiobuccal canals in maxillary molars using CBCT at four different isotropic voxel dimensions. *Int Endod J.* 2011 Aug;44(8):752-8.
 56. Tirlet G, Attal J.P. Le gradient thérapeutique : un concept médical pour les traitements esthétiques. *Inf. Dent.* 2009;(41/42) :2565-68.
 57. Evans MD. A Contemporary Treatment of an Iatrogenic Root Perforation: A Case Report. *J Endod.* 2021Mar;47(3):520-5.


TABLE DES FIGURES

Figure 1 : Description schématique de la structure de la dentine circumpulpaire (8)	3
Figure 2 : Représentation schématique de la variation du diamètre tubulaire de la jonction amélo-dentinaire (JAD) vers la pulpe	3
Figure 3 : Représentation schématique de la variation de densité tubulaire qui existe entre la zone dentinaire et la zone proche pulpaire.....	4
Figure 4 : Coupe histologique montrant les rapports anatomiques entre dentine et pulpe (12)	5
Figure 5 : Schéma illustrant l'architecture et l'innervation du complexe dentino-pulpaire (16)	6
Figure 6 : Mécanisme de diffusion passive (2).....	7
Figure 7 : Mécanisme de transfert par filtration (2).....	8
Figure 8 : Coupe histologique frontale d'une molaire de souris après obturation coronaire proche pulpaire (5 semaines post-opératoire). La coloration de la dentine réactionnelle est plus prononcée que pour l'orthodentine (8).	10
Figure 9 : Radiographies rétro alvéolaires illustrant les modifications de volume entre une pulpe « jeune » et exempte d'agressions (cliché de gauche, patiente âgée de 22 ans) et une pulpe « âgée » ayant subi les effets conjugués du vieillissement et des agressions (cliché de droite, patiente âgée de 80 ans).	11
Figure 10 : Radiographies rétro alvéolaires illustrant différentes situations d'oblitération canalaire partielles (a) et (b) ou totale (c). La flèche rouge indique le niveau à partir duquel le canal peut être soupçonné.	12
Figure 11 : Comparaison du volume pulpaire d'une incisive centrale chez un sujet jeune et chez un sujet âgé.	13
Figure 12 : Bilan retro alvéolaire mettant en évidence chez une patiente âgée de 86 ans une situation d'OC diffuse intéressant particulièrement les secteurs antérieurs et prémolaires	14
Figure 13 :	16
Figure 14 : Comparaison du cliché post-opératoire immédiat d'une chirurgie par greffe costochondrale et distraction mandibulaire (T0) et du cliché de contrôle à 2 ans montrant une OC totale des dents 45 et 46 (44).	20
Figure 15 : Photos montrant le niveau auquel le canal peut être localisé radiographiquement par rapport au niveau auquel il est localisé histologiquement (coupe passant par les pointillés) (50).....	23
Figure 16 : photographie endobuccal préopératoire	29
Figure 17 : Radiographies rétro-alvéolaire complémentaires des dents n° 11 21 22 23	29
Figure 18 : Illustration de la séquence opératoire sur la dent 22 (a) pelage dentinaire à l'aide d'une fraise boule LN, (b) localisation de l'entrée canalaire à l'aide d'une LK08, (c) aspect de l'entrée canalaire après mise en forme.....	31
Figure 19 : sur la dent 22, il est possible de localiser le canal (pointillés rouges) bien avant le niveau qui était anticipé sur la radiographie préopératoire (trait orange).....	31
Figure 20 : Clichés post-opératoires immédiat et contrôle à 2 ans des traitements endodontiques des dents 21 et 22. On note une diminution de volume des LIPOE, les dents sont asymptomatiques et maintenues par une contention parodontale.....	32
Figure 21 : Photographie exobuccal (a) et radiographie rétroalvéolaire des dents n°11 et 21 présentant un effacement de l'espace canalaire (b)	33
Figure 22 : Coupes CBCT (a) Frontale, (b) Axiale, (c) & (d) Sagittales. Noter la suspicion de canal latéral en position vestibulaire (flèche orange)	35
Figure 23 : (a) localisation du canal guidé par l'analyse des teintes (b) volume du canal après mise en forme.....	36

Figure 24 : radiographie post opératoire après mise en forme.....	36
Figure 25 : (a) Radiographie rétro alvéolaire centrée sur 23 (b) Photographie de la dent 23 dyschromiée (c) Photographie montrant le comparatif entre la teinte A4 VITA CLASSICAL et la dent 23 dyschromiée.....	38
Figure 26 : Photographies montrant le comparatif entre la situation préopératoire et le résultat post-opératoire immédiat après 3 semaines d'application de peroxyde de carbamide à 16%	39

TABLE DES TABLEAUX

Tableau 1 : Compilation de différentes études rapportant le maintien de la vitalité pulpaire de dents présentant des OC d'origine post-traumatique.....	18
Tableau 2 : Terminologie retrouvée dans les publications traitant de l'OC.....	21



SERMENT MEDICAL

En présence des Maîtres de cette Faculté, de mes chers condisciples, devant l'effigie d'HIPPOCRATE.

Je promets et je jure, d'être fidèle aux lois de l'honneur et de la probité dans l'exercice de la Médecine Dentaire.

Je donnerai mes soins à l'indigent et n'exigerai jamais un salaire au-dessus de mon travail, je ne participerai à aucun partage clandestin d'honoraires.

Je ne me laisserai pas influencer par la soif du gain ou la recherche de la gloire.

Admis dans l'intérieur des maisons, mes yeux ne verront pas ce qui s'y passe, ma langue taira les secrets qui me seront confiés et mon état ne servira pas à corrompre les mœurs ni à favoriser le crime.

Je ne permettrai pas que des considérations de religion, de nation, de race, de parti ou de classe sociale viennent s'interposer entre mon devoir et mon patient.

Même sous la menace, je n'admettrai pas de faire usage de mes connaissances médicales contre les lois de l'humanité.

J'informerai mes patients des décisions envisagées, de leurs raisons et de leurs conséquences. Je ne tromperai jamais leur confiance et n'exploiterai pas le pouvoir hérité des connaissances pour forcer les consciences.

Je préserverai l'indépendance nécessaire à l'accomplissement de ma mission. Je n'entreprendrai rien qui dépasse mes compétences. Je les entretiendrai et les perfectionnerai pour assurer au mieux les services qui me seront demandés.

Respectueux et reconnaissant envers mes Maîtres, je rendrai à leurs enfants l'instruction que j'ai reçue de leur père.

Que les hommes m'accordent leur estime si je suis fidèle à mes promesses.

Que je sois déshonoré et méprisé de mes confrères si j'y manque.

BARGHAL Samia – Oblitérations canalaires en endodontie : clarification terminologique et stratégies de prise en charge

Th. : Chir. dent. : Marseille : Aix –Marseille Université : 2021

Rubrique de classement : Odontologie conservatrice - Endodontie

Résumé :

L'oblitération canalair (OC) fait référence à l'effacement du canal au sein de la racine, pouvant faire soupçonner son obstruction partielle ou totale. Cette situation est avant tout un constat visuel qui sera posé sur la base d'un cliché radiologique réalisé au cours d'un examen de routine (découverte fortuite) ou lors d'un examen motivé par l'existence de signes cliniques. Ce travail a pour objectif de discuter des étiologies des OC et des stratégies de prise en charge de ces situations. Une réflexion est également menée sur la sémantique en rapport avec l'OC.

Mots clés : Oblitération canalair ; Dyschromie ; CBCT ; Sémantique ; Minéralisation

BARGHAL Samia - Pulp canal obliteration in endodontics: terminology clarification and management strategies

Abstract:

Pulp canal obliteration (PCO) refers to constatation of root canal disappearance upon X-ray radiographs, thus leading to think that the canal might be partially if not totally obliterated. This situation can be diagnosed upon routine examination or when symptoms occur. This work aims to discuss about PCO origins and management strategies of such situations. It also presents a discussion about semantic related to PCO.

Key words: Pulp Canal Obliteration; Dyschromia; Semantics; Mineralization

Adresse de l'auteur :

BARGHAL Samia

7 rue du Cambodge 13006 Marseille