



**HAL**  
open science

# Spécificités du traitement orthodontique chez l'adulte : enjeux biomécaniques et parodontaux

Elena Albe

► **To cite this version:**

Elena Albe. Spécificités du traitement orthodontique chez l'adulte : enjeux biomécaniques et parodontaux. Chirurgie. 2021. dumas-03650493

**HAL Id: dumas-03650493**

**<https://dumas.ccsd.cnrs.fr/dumas-03650493v1>**

Submitted on 25 Apr 2022

**HAL** is a multi-disciplinary open access archive for the deposit and dissemination of scientific research documents, whether they are published or not. The documents may come from teaching and research institutions in France or abroad, or from public or private research centers.

L'archive ouverte pluridisciplinaire **HAL**, est destinée au dépôt et à la diffusion de documents scientifiques de niveau recherche, publiés ou non, émanant des établissements d'enseignement et de recherche français ou étrangers, des laboratoires publics ou privés.



Distributed under a Creative Commons Attribution - NonCommercial - NoDerivatives 4.0  
International License

**THESE**

***POUR OBTENIR LE DIPLOME D'ETAT  
DE DOCTEUR EN CHIRURGIE DENTAIRE***

Présentée et publiquement soutenue devant

Aix-Marseille Université  
(Président : Monsieur le Professeur Éric BERTON)

Faculté des Sciences Médicales et Paramédicales  
(Doyen : Monsieur le Professeur Georges LEONETTI)

Ecole de Médecine Dentaire  
(Directeur : Monsieur le Professeur Bruno FOTI)

***Spécificités du traitement orthodontique chez l'adulte :  
enjeux biomécaniques et parodontaux***

Présentée par

**ALBE Elena**

Née le 26 novembre 1996

A Quincy-sous-Sénart

Thèse soutenue le **Mardi 07 septembre 2021**

Devant le jury composé de

Président : Professeur LE GALL Michel

Assesseurs : Docteur PHILIP-ALLIEZ Camille

Docteur MAILLE Gérald

Docteur ARNIER Canelle



**THESE**

**POUR OBTENIR LE DIPLOME D'ÉTAT  
DE DOCTEUR EN CHIRURGIE DENTAIRE**

Présentée et publiquement soutenue devant

Aix-Marseille Université  
(Président : Monsieur le Professeur Éric BERTON)

Faculté des Sciences Médicales et Paramédicales  
(Doyen : Monsieur le Professeur Georges LEONETTI)

Ecole de Médecine Dentaire  
(Directeur : Monsieur le Professeur Bruno FOTI)

***Spécificités du traitement orthodontique chez l'adulte :  
enjeux biomécaniques et parodontaux***

Présentée par

**ALBE Elena**

Née le 26 novembre 1996

A Quincy-sous-Sénart

Thèse soutenue le **Mardi 07 septembre 2021**

Devant le jury composé de

Président : Professeur LE GALL Michel

Assesseurs : Docteur PHILIP-ALLIEZ Camille

Docteur MAILLE Gérald

Docteur ARNIER Canelle

## ADMINISTRATION

*Mise à jour : sept. 2020*

### **Doyens Honoraires**

Professeur	Raymond SANGIUOLO†
Professeur	Henry ZATTARA
Professeur	André SALVADORI
Professeur	Jacques DEJOU

### **Doyen Assesseurs**

Professeur	Bruno FOTI
Professeur	Michel RUQUET
Professeur	Anne RASKIN

### **Directeurs de Départements**

Formation Initiale	Professeur	Michel RUQUET
Recherche	Professeur	Anne RASKIN
Formation Continue	Professeur	Frédéric BUKIET

### **Charges de missions**

Relations Internationales	Professeur	Hervé TASSERY
Internat et Diplômes d'études spécialisées	Professeur	Virginie MONNET-CORTI
Affaires générales	Docteur	Patrick TAVITIAN

### **Responsable des Services Administratifs et Techniques**

Madame	Katia LEONI
--------	-------------

## **LISTE DES ENSEIGNANTS**

### **PROFESSEURS DES UNIVERSITES – PRATICIENS HOSPITALIERS DES CSERD**

BUKIET Frédéric (58-01)  
FOTI Bruno (56-02)  
LE GALL Michel (56-01)  
MONNET-CORTI Virginie (57-01)  
ORTHLIEB Jean-Daniel (58-01)  
RASKIN Anne (58-01)  
RUQUET Michel (58-01)  
TARDIEU Corinne (56-01)  
TARDIVO Delphine (56-02)  
TASSERY Hervé (58-01)

### **PROFESSEUR DES UNIVERSITES**

ABOUT Imad (65)

### **PROFESSEURS EMERITES**

DEJOU Jacques  
HUE Olivier

### **MAITRES DE CONFERENCES DES UNIVERSITES – PRATICIENS HOSPITALIERS DES CSERD**

ABOUDHARAM Gérard (58-01)	LAN Romain (56-02)
BANDON Daniel (56-01)	LAURENT Michel (58-01)
BELLONI Didier (57-01)	LAURENT Patrick (57-01)
BOHAR Jacques (56-01)	MAILLE Gérald (58-01)
CAMOIN Ariane (56-01)	PHILIP-ALLIEZ Camille (56-01)
CAMPANA Fabrice (57-01)	POMMEL Ludovic (58-01)
CATHERINE Jean-Hugues (57-01)	PRECKEL Bernard-Éric (58-01)
GAUBERT Jacques (56-01)	RÉ Jean-Philippe (58-01)
GIRAUD Thomas (58-01)	ROCHE-POGGI Philippe (57-01)
GIRAudeau Anne (58-01)	STEPHAN Grégory (58-01)
GUIVARC'H Maud (58-01)	TAVITIAN Patrick (58-01)
JACQUOT Bruno (58-01)	TERRER Elodie (58-01)
LABORDE Gilles (58-01)	TOSELLO Alain (58-01)

### **MAITRES DE CONFERENCES DES UNIVERSITES ASSOCIES**

BALLESTER Benoît (58-01)  
BLANCHET Isabelle (56-01)  
MENSE Chloé (58-01)  
SILVESTRI Frédéric (58-01)

## **ASSISTANTS HOSPITALIERS ET UNIVERSITAIRES**

AL AZAWI Hala (56-01)	HAHN-GOLETTI Larissa (58-01)
ANTEZACK Angeline (57-01)	LAURENT Camille (58-01)
ARNIER Canelle (56-01)	LIOTARD Alicia (58-01)
BAUDINET Thomas (58-01)	MADENIAN Pauline (58-01)
BRINCAT Arthur (57-01)	MANSUY Charlotte (58-01)
BROS Agnès (56-01)	MARTIN William (56-01)
CASAZZA Estelle (56-01)	MATERRA Rémi (58-01)
CASTRO Romain (57-01)	PARFU Anne (58-01)
CHIARINI Thomas (58-01)	PASCHEL Laura (58-01)
DAVID Laura (56-01)	PILLIOL Virginie (58-01)
DRAUSSIN Thierry (57-01)	ROUSCOFF Eva (56-01)
DUMAS Cathy (57-01)	SANTUNIONE Charlotte (58-01)
FAURE-BRAC Mathias (57-01 )	VINAÏ Michael (56-01)
FERRE Enzo (58-01)	
HADJ-SAID Mehdi	

## **ASSISTANTS DES UNIVERSITES ASSOCIES**

GRINE Ghilès (57-01)  
HOUVENAEGHEL Brice (57-01)

Intitulés des sections CNU :

- 56<sup>ème</sup> section : Développement, croissance et prévention
  - 56-01 Odontologie pédiatrique et orthopédie dento-faciale
  - 56-02 : Prévention – Epidémiologie – Economie de la santé – Odontologie légale
- 57<sup>ème</sup> section : Chirurgie orale ; Parodontologie ; Biologie Orale
  - 57-01 : Chirurgie orale – Parodontologie – Biologie orale
- 58<sup>ème</sup> section : Réhabilitation orale
  - 58-01 : Dentisterie restauratrice – Endodontie – Prothèses – Fonction-Dysfonction – Imagerie – Biomatériaux

L'auteur s'engage à respecter les droits des tiers, et notamment les droits de propriété intellectuelle. Dans l'hypothèse où la thèse comporterait des éléments protégés par un droit quelconque, l'auteur doit solliciter les autorisations nécessaires à leur utilisation, leur reproduction et leur représentation auprès du ou des titulaires des droits. L'auteur est responsable du contenu de sa thèse. Il garantit l'Université contre tout recours. Elle ne pourra en aucun cas être tenue responsable de l'atteinte aux droits d'un tiers

**A Monsieur le Professeur Michel LE GALL,**

*Merci de me faire l'honneur de présider cette thèse.*

*J'ai beaucoup apprécié participer à vos cours d'orthopédie dento-faciale qui étaient très enrichissants.*

*Votre pédagogie et sympathie m'ont fait adorer cette discipline.*

*Je vous fais part de mon profond respect et vous témoigne toute ma gratitude.*



**A Madame le Docteur Camille PHILIP-ALLIEZ,**

*Merci d'avoir accepté de siéger dans ce jury de thèse.*

*Je vous remercie pour l'ensemble des connaissances en orthopédie dento-faciale que vous nous avez partagées durant ce cursus universitaire. Vous avez toujours fait preuve de bienveillance et gentillesse.*

*Recevez la marque de ma sincère considération.*

**A Monsieur le Docteur Gérard MAILLE,**

*Je vous remercie d'avoir accepté de faire partie du jury de ma thèse.*

*J'ai beaucoup apprécié vous avoir comme enseignant encadrant d'odontologie prothétique le vendredi.*

*Vous avez toujours été présent pour nous donner des conseils avisés et pour nous guider tout au long du cursus, toujours avec humour et sympathie.*

*Je vous témoigne tout mon respect et ma profonde reconnaissance.*

**A Madame le Docteur Canelle ARNIER,**

*Je vous remercie de l'honneur que vous me faites d'être la directrice de ma thèse.*

*Je suis très reconnaissante pour tout le partage de connaissances dont vous m'avez fait part et pour le temps que vous m'avez accordé. Merci pour votre gentillesse et votre implication.*

*Je vous fais part de mon profond respect et de toute ma considération.*

## Table des matières

<b>INTRODUCTION .....</b>	<b>1</b>
<b>I. ENJEUX BIOMÉCANIQUES ET PARODONTAUX CHEZ L'ADULTE .....</b>	<b>2</b>
<b>1) Rappels de biomécanique du déplacement dentaire .....</b>	<b>2</b>
1.1) Définition d'une force.....	2
1.2) Biologie du déplacement dentaire .....	2
1.3) Centre de résistance .....	4
1.4) Moment d'une force.....	4
1.5) Notion d'ancrage .....	6
1.5.1) Définition .....	6
1.5.2) Troisième loi de Newton.....	6
1.5.3) Trinôme de De Névezé .....	7
<b>2) Environnement parodontal : orthodontie chez l'adulte .....</b>	<b>9</b>
2.1) Notion de parodonte réduit et santé parodontale.....	9
2.1.1) Définitions.....	9
2.1.2) Effet "cornet de glace" .....	10
2.2) La maladie parodontale en orthodontie.....	10
2.2.1) Considérations parodontales et examen parodontal .....	10
2.2.2) Risques encourus en l'absence d'assainissement parodontal .....	14
2.2.3) Effets bénéfiques de l'orthodontie sur le parodonte .....	16
2.3) Assainissement parodontal pré-orthodontique .....	18
2.3.1) Thérapeutique parodontale initiale.....	18
2.3.2) Réévaluation .....	19
2.3.3) Thérapeutique parodontale chirurgicale .....	20
2.3.4) Thérapeutique parodontale de soutien.....	20
2.4) Renforcement parodontal : avant ou après traitement orthodontique ? .....	21
<b>II. SPÉCIFICITÉS ET MOYENS DE TRAITEMENT ORTHODONTIQUE CHEZ L'ADULTE</b>	<b>22</b>
<b>1) Les différents moyens d'ancrage .....</b>	<b>22</b>
1.1) Ancrage chez l'adulte.....	22
1.2) Ancrages dentaires .....	22
1.3) Ancrages squelettiques .....	24
1.3.1) Définitions.....	24
1.3.2) Implants prothétiques ostéo-intégrés .....	24
1.3.3) Mini-vis d'ancrage.....	25
1.3.4) Mini-plaques d'ancrage .....	27

<b>2) L'orthodontie accélérée .....</b>	<b>29</b>
2.1) Principes et indications.....	29
2.2) Thérapeutiques non chirurgicales .....	31
2.2.1) Thérapie laser .....	31
2.2.2) Vibrations mécaniques .....	33
2.3) Thérapeutiques chirurgicales .....	34
2.3.1) Corticotomies alvéolaires .....	34
2.3.2) Piézocision et ostéo-perforation .....	35
<b>3) Récidives et contention.....</b>	<b>37</b>
3.1) Facteurs de récurrence chez l'adulte.....	37
3.1.1) Déséquilibre des pressions de l'enveloppe musculaire .....	37
3.1.2) Facteurs occlusaux.....	38
3.1.3) Facteurs ligamentaires.....	38
3.1.4) Facteurs parodontaux.....	38
3.2) Comment prévenir la récurrence ?.....	39
3.2.1) Maintenance biologique et mécanique .....	39
3.2.2) Thérapeutiques associées.....	40
3.3) Différents types de contention.....	42
3.3.1) Critères de choix sur les plans biomécaniques et parodontaux .....	42
3.3.2) Dispositifs fixes .....	44
3.3.3) Dispositifs amovibles .....	50
<b>CONCLUSION.....</b>	<b>54</b>
<b>TABLE DES FIGURES .....</b>	<b>A</b>
<b>BIBLIOGRAPHIE .....</b>	<b>I</b>

## INTRODUCTION

L'orthodontie de l'adulte a connu un essor important depuis ces trente dernières années. Les progrès dans les différents domaines de l'odontostomatologie ainsi que le développement de nouveaux moyens de traitements orthodontiques quasi-invisibles ont participé à cette croissance.

Cependant, l'adulte connaît des modifications physiopathologiques qui ont un impact sur la conduite du traitement orthodontique.

En effet, le parodonte du patient adulte, souvent affaibli, doit être assaini avant de démarrer toute thérapeutique orthodontique afin de ne pas l'endommager et il est parfois aussi nécessaire de le renforcer. De plus, il est indispensable d'anticiper le choix des techniques d'ancrage orthodontique pour ne pas risquer de créer des effets parasites.

L'objectif de cette thèse est de comprendre les particularités du traitement orthodontique chez l'adulte sur les plans parodontaux et biomécaniques et de connaître l'évolution actuelle de l'arsenal thérapeutique utilisable pour mener à bien un traitement.

Dans un premier temps, nous donnerons quelques rappels de biomécanique et nous traiterons de l'environnement parodontal du patient adulte.

Puis, dans une seconde partie, nous aborderons les spécificités et moyens de traitement orthodontique chez l'adulte en apportant des précisions notamment sur les notions d'ancrage, d'orthodontie accélérée ainsi que la récurrence et la contention.

# I. ENJEUX BIOMÉCANIQUES ET PARODONTAUX CHEZ L'ADULTE

## 1) Rappels de biomécanique du déplacement dentaire

### 1.1) Définition d'une force

En physique, une force correspond à une action mécanique exercée par un objet sur un autre. La force est modélisée par un vecteur ayant un point d'application, une direction, un sens et une intensité. Son unité est le Newton (N).

Les appareils orthodontiques exercent sur les dents des forces qui ont des effets biologiques et mécaniques.

### 1.2) Biologie du déplacement dentaire

Le déplacement dentaire se découpe, au niveau biologique, en 3 stades (1) :

- **Les effets biologiques primaires**

Un phénomène piézoélectrique est généré par l'os alvéolaire qui subit des contraintes (théorie bioélectrique(2)) et des phénomènes de compression des vaisseaux sanguins et d'extension des fibres ligamentaires au niveau du ligament parodontal (théorie de pression/tension (3)) sont engendrés.

- **Les effets biologiques à court terme**

Puis, dans les heures qui suivent l'application de la force, un remaniement osseux débute avec l'apparition de sites d'apposition osseuse dans les zones d'extension

(activité ostéoblastique) et de résorption osseuse dans les zones de compression (activité ostéoclastique) (1).

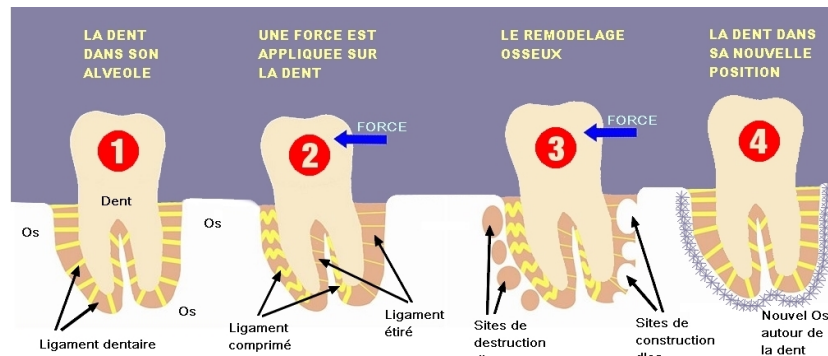


Figure 1 : Biologie du déplacement dentaire (4)

Au niveau des zones de compression, on retrouve une ischémie des vaisseaux sanguins et une apoptose cellulaire : il y a la formation d'une zone acellulaire appelée "zone hyaline".

Lors de la période de latence (20 à 30 jours), aucun mouvement de la dent ne se fait car s'opère l'élimination de cette zone hyaline, au niveau du site de compression (5).

Afin de réduire la hyalinisation et le risque d'apparition de résorptions radicaires, il est recommandé d'utiliser des forces légères et continues chez le patient adulte car son turn-over cellulaire est diminué.

- **Les effets biologiques à long terme**

Si la contrainte est maintenue plusieurs jours, on peut observer la formation d'une nouvelle alvéole dentaire.



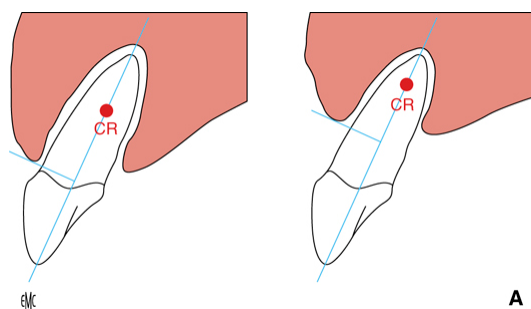
### 1.3) Centre de résistance

Une force orthodontique s'exprime au niveau de la couronne dentaire, là où est collée l'attache orthodontique. Or, la couronne dentaire n'est pas le centre d'équilibre des forces d'une dent.

Afin de comprendre les mouvements dentaires, il faut comprendre la notion de centre de résistance.

Le centre de résistance (CR) d'une dent est le centre géométrique des racines par lequel une force produit une translation pure (ou gression) (6).

Le CR varie en fonction de la dent et du volume osseux qui l'entoure. Par exemple, en cas de résorption osseuse, le centre de résistance se trouve plus près de l'apex (7).



*Figure 2 : Déplacement du centre de résistance (CR) en direction apicale en cas de résorption osseuse (8)*

### 1.4) Moment d'une force

Le moment d'une force par rapport à un point donné est une grandeur vectorielle exprimant la capacité de cette force à induire "un mouvement de rotation du corps auquel elle s'applique autour de ce point" (9).

Le moment de la force (M) est le produit de la norme de la force (F) et de la distance entre la ligne d'action de la force et le centre de résistance (d). Son unité est le "Newton mètre" (N.m).

$$M = F \times d$$

Figure 3 : Formule mathématique du moment d'une force

Ainsi, si la distance (d) augmente (lorsque par exemple le CR se déplace vers l'apex de la dent en cas de résorption osseuse), le moment de la force est plus élevé. Cela entraîne un "bras de levier" plus important ; la version de la dent est plus importante et le mouvement de gression est plus difficile à réaliser (6).

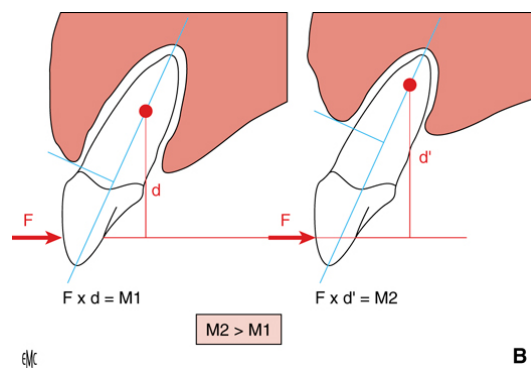


Figure 4 : Augmentation de la valeur du moment en cas d'augmentation de la distance d entre la ligne d'action de la force et le CR (8)

Nous pouvons donc comprendre que la prise en compte de la localisation du centre de résistance de la dent a tout son intérêt pour contrôler les éventuels mouvements parasites dont nous souhaitons éviter l'apparition.

## 1.5) Notion d'ancrage

### 1.5.1) Définition

La valeur d'ancrage d'une dent correspond à la résistance à son déplacement. Elle est estimée par la valeur de la surface de la racine (1). Une dent pluriradiculée a donc une valeur d'ancrage plus importante qu'une dent monoradiculée.

Cependant, la valeur de la surface de la racine à prendre en compte est celle qui est ancrée dans l'os ; ainsi, dans les cas de maladie parodontale, avec perte de support osseux, il ne faut pas prendre en compte la partie de la racine qui est dénudée d'os alvéolaire.

### 1.5.2) Troisième loi de Newton

Les systèmes multi-attaches obéissent aux lois de mécanique et en particulier à la troisième loi de *Newton* (1987). Il s'agit du principe des actions réciproques :

Si un corps A exerce sur un corps B une force  $F_{A/B}$  alors B exerce sur A une force telle que :  $F_{A/B} = -F_{B/A}$

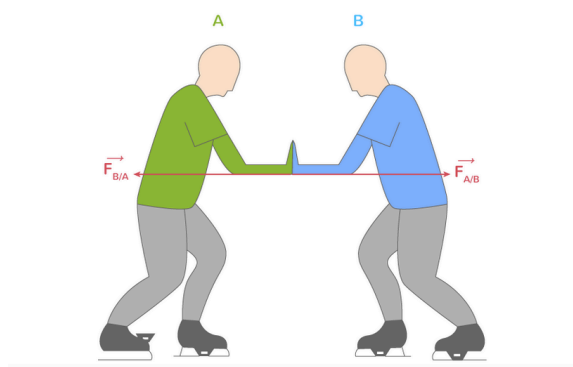


Figure 5 : Principe des actions réciproques (Source : Google Images)

Ainsi, "A toute force appliquée sur une dent correspond une force égale de même intensité et de sens opposé sur la ou les dent(s) d'ancrage" (10).

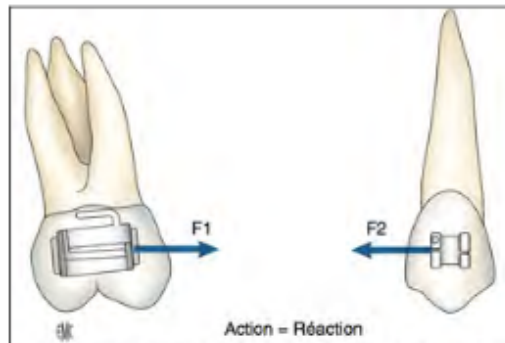


Figure 6 : Principe d'action-réaction entre deux dents (11)

Il est donc important de connaître la valeur d'ancrage de chaque dent car celle-ci est modifiée si le support osseux s'affaiblit. Cela permet d'éviter d'avoir un déplacement non souhaité.

On comprend alors l'intérêt de l'étude du support osseux sur les radiographies rétro-alvéolaires chez l'adulte pour déterminer la valeur d'ancrage des dents d'appui pour effectuer un déplacement.

Nous verrons plus loin dans cette thèse, les différents moyens d'ancrage possibles, qui s'avèrent utiles dans certains cas.

### 1.5.3) Trinôme de De Névezé

Le trinôme décrit par De Névezé (12), explique la notion d'ancrage réciproque.

Il comporte :

- Une résistance stable (RS), qui correspond à l'ancrage (dent d'ancrage) ;
- Une résistance mobile (RM), qui est le solide (la dent) à déplacer ;

- Une force motrice (FM), qui permet le déplacement.

Ainsi, plusieurs situations sont possibles :

- Cas où  $RS = RM$ 
  - Si  $FM < RS + RM$  : il n'y a pas de déplacement ;
  - Si  $FM > RS + RM$  : il y a un déplacement égal et symétrique.
- Cas où  $RS > RM$ 
  - Si  $FM > RS > RM$  : il y a un déplacement de RS et de RM mais le déplacement de RM est supérieur, on obtient donc le mouvement souhaité de la dent mais on a une perte d'ancrage de la dent d'appui ;
  - Si  $RS > FM > RM$  : il y a un déplacement de RM seulement, il n'y a aucune perte d'ancrage, c'est la situation idéale si l'on ne veut pas de perte d'ancrage.
- Cas où  $RM > RS$ 
  - Si  $RM > RS > FM$  : il n'y a pas de déplacement car la résistance des solides est supérieure à la force développée ;
  - Si  $RM > FM > RS$  : il y a un déplacement de RS.

Nous comprenons donc qu'un contrôle optimal du système de force est essentiel pour éviter une perte d'ancrage indésirable.

## 2) Environnement parodontal : orthodontie chez l'adulte

### 2.1) Notion de parodonte réduit et santé parodontale

#### 2.1.1) Définitions

L'*Académie Américaine de Parodontologie* (AAP) et la *Fédération Européenne de Parodontologie* (EFP) ont publié, lors du workshop mondial à Chicago (2017), une nouvelle classification des maladies parodontales et péri-implantaires.

Une nouvelle notion voit le jour, celle de "santé parodontale", qui est un facteur essentiel à la conduite d'un traitement d'orthodontie.

La santé parodontale se traduit par "l'absence d'inflammation cliniquement détectable". On peut la retrouver sur un "parodonte intact", sur un "parodonte réduit (présence de récessions gingivales ou suite à une élévation coronaire), ou chez un patient avec des antécédents de parodontite mais stabilisée" (13).

La santé gingivale est caractérisée par "l'absence d'érythème, d'œdème, de symptômes décrits par le patient, un saignement au sondage inférieur à 10 % et une profondeur de sondage inférieure ou égale à 3 mm" (13).

### 2.1.2) Effet "cornet de glace"

Comme nous l'avons vu dans les rappels de biomécanique, le centre de résistance de la dent se rapproche de l'apex en cas de résorption osseuse.

Ainsi, avec une même force exercée sur une même dent avec un support osseux différent, le mouvement obtenu sera donc différent.

Chez le patient présentant un parodonte réduit, la réduction du support osseux peut entraîner l'effet "cornet de glace" (*Melsen*) (14) : il s'agit d'une égression non intentionnelle de la dent lors de l'application d'une force orthodontique, qui est d'autant plus importante que la résorption osseuse est grande.

Pour éviter cet effet parasite, *Melsen* recommande d'ajouter une force ingressive lors de ces mouvements pour compenser cet effet.

On comprend donc que les mouvements dentaires sont dépendants du support osseux, souvent diminué chez le patient adulte et cela implique de prendre des précautions vis à vis des forces appliquées (direction, force) afin d'anticiper les effets parasites.

## 2.2) La maladie parodontale en orthodontie

### 2.2.1) Considérations parodontales et examen parodontal

Avant de mener toute thérapeutique orthodontique chez l'adulte, un examen parodontal est essentiel car les patients adultes présentent souvent des parodontopathies.

Cet examen comprend :

- **Un questionnaire médical et une anamnèse bucco-dentaire**

Il permet de déceler d'éventuelles pathologies et traitements associés et de connaître les habitudes du patient en matière d'hygiène bucco-dentaire.

En effet, les patients adultes consomment souvent des médicaments pouvant avoir un impact sur leur traitement orthodontique et parodontal tels que :

- les anti-inflammatoires non-stéroïdiens (AINS), qui affectent le processus d'inflammation, nécessaire pour les mouvements orthodontiques ;
- les traitements anti-ostéoporotiques, tels que les biphosphonates, qui peuvent interférer avec le remodelage osseux et peuvent donc affecter le traitement orthodontique ;
- les immunosuppresseurs qui peuvent inhiber les mouvements orthodontiques ;
- les médicaments qui sont responsables d'hyperplasie gingivale, tels que la phénytoïne (antiépileptique) et les inhibiteurs calciques et la cyclosporine (immunosuppresseur) ;
- les chimiothérapies qui endommagent les cellules précurseurs du remodelage osseux (15) .

Les habitudes en matière d'hygiène bucco-dentaire du patient sont précisées : fréquence, méthode et durée du brossage, matériel utilisé et fréquence des rendez-vous de contrôle chez le chirurgien-dentiste.

- **Un examen clinique complet :**

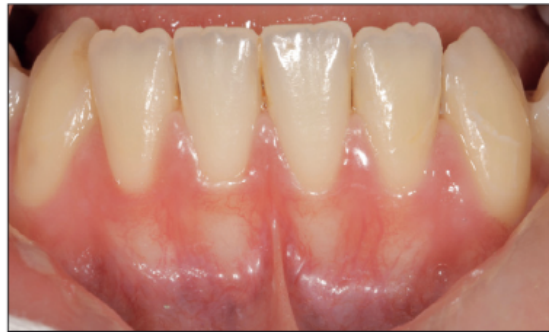Tout d'abord, l'observation et la palpation du parodonte doivent permettre de détecter un **parodonte "à risque"** pour conduire un traitement d'orthodontie. Il s'agit d'un parodonte fin et festonné (16), où les racines dentaires forment des convexités et se voient par transparence et où les capillaires sanguins sont marqués.

L'usage d'une sonde permet de mettre en évidence la finesse parodontale par observation par transparence de celle-ci.



Différentes classifications existent pour qualifier ces parodontes fragiles :

- le parodonte de type IV de la classification de Maynard et Wilson (1980) (17) ;
- le biotype fin et festonné de Seibert et Lindhe (1989) (16) ;
- le type D de Korbendau et Guyomard (1992) (18) ;
- le biotype mince et festonné de Zweers (2014) (19).



*Figure 7 : Parodonte "à risque" - Type IV selon Maynard et Wilson (20)*

Il est important aussi de noter l'aspect sain ou inflammatoire de la gencive.

Une gencive saine est de couleur rose clair, de consistance ferme avec une texture lisse pour la gencive libre et piquetée "en peau d'orange" pour la gencive attachée (21).

Une gencive inflammatoire a une couleur rose foncé à rougeâtre, de consistance molle car l'infiltrat inflammatoire provoque un œdème, avec une texture lisse et vernissée (21).

Il est nécessaire de relever la présence de **freins aberrants** car ils peuvent être responsables de récessions parodontales par traction apicale de la gencive marginale.

On notera aussi la présence éventuelle **de diastèmes dentaires ou de triangles noirs** pouvant être le témoin de migrations dentaires secondaires et de perte de support parodontal.

Il est important de détecter aussi avant le traitement orthodontique les **déhiscences et fenestrations** car ce sont des facteurs prédisposants aux récessions parodontales.

Une fenestration osseuse est une absence d'os sur une partie délimitée en "fenêtre" de la racine alors qu'une déhiscence est une partie plus importante d'absence d'os s'étendant au collet de la dent.

La présence de **facteurs locaux aggravants** (HAS 2018) tels que des restaurations iatrogènes et les caries sont des éléments à prendre aussi en compte car ils sont rétenteurs de plaque dentaire.

- Un charting parodontal comprenant :
  - le calcul de l'indice de plaque (*Silness et Loe/O'Leary* (22)) ;
  - les profondeurs de poche au sondage ;
  - l'indice de saignement au sondage : BOP ("Bleeding on Prob") avec le "Gingival bleeding Index" d'*Ainamo et Bay* (23) ;
  - la perte d'attache clinique (CAL) = profondeur de poche + distance de la gencive marginale à la jonction amélo-cémentaire ;
  - les lésions inter-radiculaires, en précisant leur grade (classification de Hamp et al.) (24) ;
  - la présence de récessions gingivales : classification de *Cairo* (25) ;
  - la présence ou non de papilles interdentaires, de triangles noirs ("black triangle") (26) ;
  - les mobilités (classification de *Muhlemann*) (27).
  
- Des examens complémentaires
  - Radiographiques

Un **bilan rétro-alvéolaire** long-cone doit être réalisé avec angulateur afin d'identifier :

- la formule dentaire ;
- la présence éventuelle de tartre radiculaire ;

- l'aspect radiologique des restaurations dentaires et des prothèses ;
- une alvéolyse horizontale ;
- une alvéolyse verticale (angulaire) ;
- la présence de lésions infra-osseuses (LIO) ;
- l'aspect de la lamina dura : si elle apparaît floue, cela témoigne d'un processus inflammatoire actif.

La **téléradiographie de profil** permet d'estimer la quantité d'os au niveau de la symphyse mentonnière et ainsi d'appréhender les mouvements des incisives mandibulaires.

L'**imagerie tridimensionnelle (cone-beam)** permet d'identifier les positions exactes des dents mais aussi leur environnement osseux.

- Microbiologiques

Il s'agit des méthodes diagnostiques bactériologiques, immunologiques et moléculaires.

Les tests microbiologiques ne sont pas réalisés de manière systématique pour le diagnostic des maladies parodontales. Ils sont réservés aux parodontites agressives ou réfractaires au traitement (HAS 2002).

### 2.2.2) Risques encourus en l'absence d'assainissement parodontal

Le traitement orthodontique chez le patient avec une pathologie parodontale active peut avoir des conséquences parfois irréversibles au niveau parodontal.

Les répercussions possibles sur le parodonte sont dues à deux phénomènes :

- tout d'abord, les attaches orthodontiques sont rétentives de plaque dentaire et augmentent l'inflammation parodontale ;
- de plus, les phénomènes ostéoclastiques engendrés par la maladie parodontale préexistante vont être augmentés par les mouvements orthodontiques responsables eux aussi de phénomènes de résorption. Ces phénomènes résorptifs deviennent trop importants par rapport aux possibilités physiologiques de réparation osseuse ; ainsi les phénomènes ostéoclastiques étant supérieurs aux phénomènes ostéoblastiques, cela induit une perte osseuse et une aggravation des lésions parodontales (28).

Parmi les possibles répercussions, on distingue :

- **L'apparition ou l'aggravation des lésions parodontales**

L'absence d'assainissement parodontal peut entraîner l'apparition ou l'aggravation de lésions parodontales comme l'ont montré *Ericsson et al.* dans leur étude réalisée en 1977 sur des chiens Beagle. Ils ont démontré que les mouvements orthodontiques pouvaient pousser la plaque supra-gingivale en direction sous-gingivale et ainsi aggraver ou créer des lésions parodontales (29).

- **La récession parodontale**

L'un des principaux risques parodontaux en orthodontie est la récession parodontale. En effet, chez l'adulte au parodonte affaibli, en l'absence de prise de précaution, ce défaut muco-gingival peut apparaître pendant ou après le traitement orthodontique. Il est donc essentiel d'anticiper l'arrivée d'une récession par l'étude de l'épaisseur et de la hauteur de tissu kératinisé autour des dents ainsi que leur support osseux. Il s'avère parfois nécessaire de procéder à un renforcement parodontal pré-orthodontique.

Les mouvements orthodontiques devront aussi être contrôlés dans les zones à risque et il faudra notamment être vigilant lors des mouvements de version ou de gression vestibulaire des incisives mandibulaires en cas de parodonte fin (30).

- **Les fenestrations et déhiscences osseuses**

Les déhiscences osseuses précèdent les récessions gingivales.

Il est nécessaire de prendre en compte l'épaisseur du rempart alvéolaire avant d'initier les mouvements orthodontiques.

En effet, même si la maintenance parodontale est efficace, il est indispensable d'étudier l'épaisseur d'os cortical pour éviter de créer une déhiscence ou une fenestration. Cette étude peut être réalisée grâce à la palpation et par imagerie tridimensionnelle : Cone Beam voire téléradiographie de profil dans certaines situations (pour l'incisive mandibulaire).

De plus, l'étude qualitative des symphyses est essentielle pour les mouvements du bloc antéro-mandibulaire car les symphyses hautes et fines sont "à risque" (30).

### 2.2.3) Effets bénéfiques de l'orthodontie sur le parodonte

Comme nous l'avons vu précédemment, l'assainissement parodontal est primordial avant de mener toute thérapeutique orthodontique afin d'éviter d'aggraver ou de provoquer des lésions parodontales.

Le traitement orthodontique, quant à lui, s'il est bien mené permet parfois d'améliorer le contexte parodontal et de prévenir l'apparition de pathologies parodontales.

Le traitement orthodontique permet, au niveau parodontal, les points suivants :

- **Un meilleur contrôle de plaque**

En effet, l'alignement dentaire permet un brossage dentaire plus aisé et donc un meilleur contrôle de plaque.

- **Le traitement de défauts osseux et gingivaux**

Lorsque la dent sort de son "couloir osseux", des déhiscences osseuses suivies de récessions parodontales se forment. Remettre la dent en bonne position permet parfois, par une thérapeutique orthodontique adaptée, de réparer ces phénomènes.

- **La résolution de traumatismes occlusaux**

Les traumatismes occlusaux dus aux malocclusions peuvent être résolus par l'orthodontie en améliorant l'engrènement dentaire.

- **La correction des migrations secondaires et la fermeture des triangles noirs**

Les migrations dentaires pathologiques sont une des conséquences des maladies parodontales. Elles se traduisent par des vestibuloversions des dents avec l'apparition de diastèmes. La disparition des papilles inter-dentaires se traduit par l'apparition de "triangles noirs".

L'orthodontie permettra de corriger les vestibuloversions incisives. Le stripping permettra de corriger les triangles noirs par diminution de l'aspect triangulaire des dents.

## 2.3) Assainissement parodontal pré-orthodontique

### 2.3.1) Thérapeutique parodontale initiale

L'objectif de la thérapeutique initiale non chirurgicale est d'abaisser la charge bactérienne intra-buccale pour stopper le processus infectieux et inflammatoire. Elle peut permettre, à elle seule, un retour à la santé parodontale.

Le patient reçoit des conseils concernant le matériel à utiliser : brosse à dents souple manuelle ou électrique, dentifrice fluoré non abrasif, brossettes interdentaires à recalibrer régulièrement pour l'hygiène interproximale, bains de bouche antiseptiques à la Chlorhexidine, révélateur de plaque.

Un enseignement à une méthode de brossage atraumatique est réalisé ainsi que des instructions quant à la fréquence et au temps de brossage.

Le contrôle de plaque est fréquemment réévalué à chaque visite à l'aide d'un indicateur de plaque coloré.

Un détartrage ultrasonique supra-gingival et un polissage mécanisé sont réalisés.

Les facteurs locaux aggravants tels que les restaurations ou prothèses débordantes sont ajustés ou refaits car ceux-ci sont rétentifs de plaque dentaire.

Si des traumatismes occlusaux sont présents, une rééquilibration est réalisée par coronoplasties ou alors ces modifications sont incluses dans le plan de traitement orthodontique.

Si l'examen parodontal a permis de diagnostiquer une parodontite, un surfaçage radiculaire est réalisé si l'indice de plaque dentaire est inférieur ou égal à 20% (SFPIO), à l'aide d'inserts appropriés. Le surfaçage est réalisé en plusieurs ou une séance ("full-mouth therapy"/désinfection globale de *Quyrinen*) (31).

Si nécessaire, des adjuvants peuvent être utilisés :

- Antibiotiques oraux pour les formes complexes sévères, de façon probabiliste (spectre large : métronidazole 1,5g en 3 prises de 500mg par jour pendant 7 jours) (Afsaaps 2011) ou suite à analyse microbiologique (prescription raisonnée afin de diminuer le risque de résistances bactériennes) ;
- Antiseptiques en bain de bouche ;
- Prescription post-opératoire antalgique adaptée.

Les objectifs du détartrage-surfaçage radiculaire sont la diminution de la profondeur de poche (PP attendue inférieure à 4mm), du saignement au sondage (objectif inférieur à 10%) et de l'Indice de Plaque (inférieur à 20%) (HAS).

### 2.3.2) Réévaluation

Une réévaluation de la thérapeutique est effectuée à 8 semaines (32). En l'absence d'amélioration, un antibiogramme est réalisé.

Si le contrôle de plaque est insuffisant, le patient est remotivé et il est préférable de ne pas entamer de traitement orthodontique sur un parodonte non assaini.

Si l'indice de plaque d'*O'Leary* est inférieur 20% et que la thérapeutique initiale est un succès (pas de profondeur de poche supérieure à 4 mm avec présence de saignement au sondage ou de profondeur supérieure à 6 mm), le patient passe en thérapeutique parodontale de soutien (TPS) (33). Dans le cas contraire, une thérapeutique complémentaire est envisagée : la thérapeutique parodontale chirurgicale.



### 2.3.3) Thérapeutique parodontale chirurgicale

Parfois, la thérapeutique parodontale initiale, même bien menée, ne permet pas un retour complet à une santé parodontale ; un traitement chirurgical est donc nécessaire. Il permet de supprimer les poches parodontales résiduelles.

Différents types de chirurgies sont possibles : chirurgies régénératrices (guidée ou induite), chirurgies résectrices, surfaçages à ciel ouvert (lambeau).

En cas de finesse des tissus parodontaux et/ou de défaut mucco-gingivaux déjà présents, différentes greffes peuvent être réalisées selon le cas clinique :

- la greffe épithélio-conjonctive. Cette technique est la plus souvent indiquée pour renforcer le parodonte dans le secteur incisif à la mandibule. En effet, elle permet d'épaissir de façon conséquente les tissus mais est plutôt indiquée en secteur non esthétique car produit un effet de "rustine" ;
- la greffe de conjonctif enfoui, plutôt indiquée en secteurs esthétiques, avec ou sans déplacement coronaire des tissus ;
- la greffe de conjonctif enfoui associée à la technique de rotation papillaire (34), ...  
etc.

### 2.3.4) Thérapeutique parodontale de soutien

La thérapeutique parodontale de soutien a pour objectifs de maintenir les résultats obtenus après traitement et d'intercepter une éventuelle récurrence.

La fréquence des rendez-vous de maintenance parodontale est programmée selon le diagramme de *Lang et Tonetti* (31).

Les rendez-vous de contrôle chez l'omnipraticien pour un patient traité orthodontiquement doivent être plus fréquents par rapport à la normale car les

attaches orthodontiques sont rétentrices de plaque dentaire ; l'hygiène y est donc moins aisée et le risque de développer une carie est augmenté.

La rigueur et une bonne dextérité dans les manœuvres d'hygiène bucco-dentaire sont indispensables afin d'éviter une inflammation parodontale liée à l'appareillage.

Le brossage classique devra être complété par le brossage autour des attaches orthodontiques et sous l'arc à l'aide de brossettes dentaires ou de brosses à dents avec têtes orthodontiques.

Une observation attentive du parodonte devra être effectuée régulièrement pendant le traitement orthodontique afin de s'assurer de l'absence d'apparition de lésions muco-gingivales.

#### 2.4) Renforcement parodontal : avant ou après traitement orthodontique ?

Les preuves scientifiques ne sont pas assez nombreuses pour admettre qu'il faille réaliser un épaissement systématique des tissus parodontaux fins avant traitement orthodontique (30).

Cependant, le renforcement d'un parodonte fragile peut permettre de diminuer le risque de causer ou d'aggraver la santé parodontale pendant et après le traitement orthodontique (35).

S'il est décidé de réaliser un renforcement parodontal après orthodontie, il faudra bien évidemment prendre en compte et limiter les mouvements prévus à risque comme la vestibuloversion, la gression vestibulaire et le torque radiculo-vestibulaire en cas de parodontite fin.

## II. SPÉCIFICITÉS ET MOYENS DE TRAITEMENT ORTHODONTIQUE CHEZ L'ADULTE

### 1) Les différents moyens d'ancrage

#### 1.1) Ancrage chez l'adulte

L'ancrage est un des enjeux majeurs en orthodontie chez l'adulte.

En effet, les valeurs d'ancrage sont diminuées chez l'adulte car le support parodontal est souvent affaibli. De plus, l'ancrage disponible est parfois réduit du fait de la diminution du nombre de dents. Les ancrages dentaires classiquement utilisés en orthodontie s'avèrent parfois insuffisants lors du traitement orthodontique de l'adulte.

L'utilisation de dispositifs intra-oraux (à appui muqueux ou mixte) et extra-oraux (à appui crânien ou cervical) sont des moyens d'ancrages qui permettent de ne pas solliciter les dents mais sont difficilement acceptables par le patient adulte ; nous ne traiterons donc pas de ces dispositifs.

D'autres dispositifs d'ancrage ont vu le jour ; il s'agit d'ancrages "absolus", les ancrages squelettiques.

#### 1.2) Ancrages dentaires

La valeur d'ancrage d'une dent dépend de son volume, de son nombre de racines, de sa longueur, de son environnement parodontal et de sa position au sein de l'os.

- *Freeman* (36) utilise la surface radiculaire de chaque dent pour quantifier l'ancrage : plus la surface radiculaire est grande, plus la valeur d'ancrage de la dent est importante
- *Jarabak* (37) a attribué des coefficients d'ancrage pour chaque dent en tenant compte de la longueur radiculaire ancrée dans l'os.
- *Nabbout et al.* (38) ont défini, à partir de données de scanner 3D, de nouveaux coefficients d'ancrage.

	U1	U2	U3	U4	U5	U6	U7	L1	L2	L3	L4	L5	L6	L7
Surface radiculaire en mm <sup>2</sup> Freeman	230	194	282	312	254	533	-	170	200	270	237	240	475	-
Volume radiculaire en mm <sup>3</sup> d'après Nabbout-Faure	321	209	366	287	296	594	545	162	171	306	240	282	564	534
Coefficient d'ancrage de Jarabak	4	3	8	7	6	9	-	1	2	8	5	5	10	-
Coefficient d'ancrage d'après Nabbout-Faure	2	1.5	2.25	2	2	4	3.5	1	1	2	1.5	2	3.5	3.5

Figure 8 : Coefficients d'ancrage selon Freeman, Jarabak et Nabbout (1)

Prendre ancrage sur une dent entraîne des effets parasites sur cette même dent, qui répondent à la loi d'action-réaction que nous avons décrite précédemment.

On a donc cherché à trouver des auxiliaires d'ancrage n'ayant pas à s'appuyer sur d'autres dents, c'est la naissance de l'ancrage squelettique.

### 1.3) Ancrages squelettiques

#### 1.3.1) Définitions

C'est en 1983, que *Creekmore et Eklund* (39) furent les premiers à envisager un autre type d'ancrage : l'ancrage squelettique.

Les ancrages squelettiques peuvent être utilisés en ancrage direct ou indirect.

En ancrage direct, les forces orthodontiques sont directement exercées sur l'élément d'ancrage squelettique.

En ancrage indirect, l'auxiliaire squelettique permet de renforcer l'ancrage dentaire soumis aux forces orthodontiques. Cela permet de réduire les effets parasites sur cette dent ou ce groupe de dents.

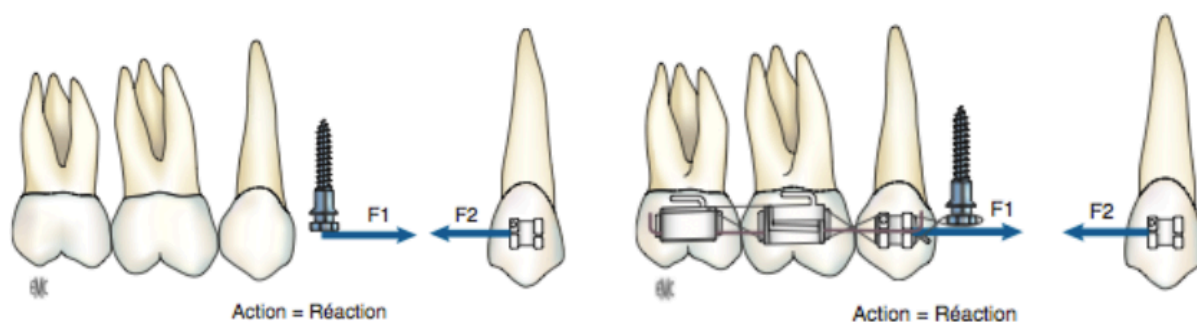


Figure 9 : Ancrage par mini-vis direct (à gauche) et indirect (à droite) (11)

#### 1.3.2) Implants prothétiques ostéo-intégrés

Les implants prothétiques sont un moyen d'ancrage en orthodontie.

Il est nécessaire de différencier les implants conventionnels orthodontico-prothétiques qui servent dans un premier temps à créer un ancrage pour la thérapeutique orthodontique et dans un second temps aux reconstructions

prothétiques des implants utilisés seulement pour le traitement orthodontique et déposés après (mini-vis, mini-implants, implants rétro-molaires, ...).

Les implants doivent dans tous les cas être placés dans un environnement propice à leur bonne ostéo-intégration (hauteur, largeur et densité d'os suffisante, espace prothétique disponible, ...).

S'ils sont mis dans une optique prothétique, la mise en place des implants doit prendre en compte la configuration des futures dents après correction orthodontique. Cette préfiguration du résultat peut être obtenue par la réalisation d'une maquette prospective : le "set-up" (*Kesling, 1956*).

Les principaux inconvénients de ce type d'ancrage sont :

- la durée du traitement car la connexion à une unité d'ancrage ne doit se faire que lorsque l'implant est ostéo-intégré donc une période de latence est nécessaire entre la pose de l'implant et le début de la thérapeutique orthodontique ;
- l'augmentation du coût du traitement.

Si le traitement est seulement orthodontique, les implants conventionnels ne sont pas indiqués. Il est préférable d'utiliser des implants de petite taille, limités à la durée du traitement orthodontique : il s'agit des mini-vis d'ancrage.

### 1.3.3) Mini-vis d'ancrage

Les mini-vis d'ancrage ou implants temporaires sont des dispositifs d'ancrage squelettiques présentant de nombreux avantages :

- pose aisée ;
- possibilité de mise en charge immédiate ;
- taille adaptée ;
- grand nombre d'indications et de sites utilisables (10) :

Leur ancrage est mécanique et non dû à une ostéointégration (10).

Les mini-vis sont le plus souvent en alliage titane.

Elles sont composées d'une tête, d'un col transgingival, d'un corps, ont un filetage permettant la stabilité primaire et une pointe auto-foreuse.

#### Protocole de mise en place (SFODF) :

La mise en place de mini-vis nécessite, au préalable, des examens cliniques et radiographiques rigoureux pour déterminer le site d'implantation en respectant des distances de sécurité par rapport aux zones à risque.

Une décontamination du site puis une anesthésie locale sont réalisées.

Le site d'implantation est repéré à l'aide d'une sonde parodontale. Un guide chirurgical peut avoir été préparé en amont afin d'aider au bon positionnement de la mini-vis.

Dans le cas de vis autoforante, la préparation du site d'insertion n'est pas nécessaire mais peut être réalisée à l'aide d'une fraise boule sous irrigation.

L'insertion de la mini-vis s'effectue soit avec un tournevis manuel ou à l'aide d'un contre-angle adapté.

La mise en charge immédiate de la mini-vis est possible ; on peut donc la connecter directement avec l'appareil orthodontique.

#### Limites de l'utilisation des mini-vis :

Les mini-vis voient tout de même leurs indications limitées dans certaines situations :

- dans certains cas où des forces importantes sont nécessaires (distalisation en masse d'une arcade, ingression molaire chez sujet hyperdivergent, ...), les mini-vis ne suffisent pas à supporter les forces nécessaires aux mouvements dentaires (40) ;
- dans le cas de mésialisation ou distalisation nécessaires, la position des mini-vis entre les racines dentaires entraîne le risque d'interférences radiculaires.

D'autres dispositifs permettent ainsi de pallier ces limites ; il s'agit des mini-plaques d'ancrage.

#### 1.3.4) Mini-plaques d'ancrage

Les mini-plaques d'ancrage orthodontiques sont inspirées des plaques en titane utilisées pour la solidarisation de fragments osseux en chirurgie orthognathique.

Elles permettent, elles aussi, d'obtenir un ancrage "absolu" pour éviter de créer des effets parasites sur des dents d'ancrage entraînant le phénomène de "perte d'ancrage".

Elles sont notamment utilisées pour la mésialisation/distalisation des secteurs prémolo-molaires et pour un recul en masse du bloc incisif grâce à leur fixation au-delà des apex dentaires.

Les plaques d'ancrage sont en titane et présentent généralement trois orifices pour permettre le passage de trois vis pour la fixation à la corticale osseuse.

- Technique de Sugawara (41)

Sugawara est un des précurseurs des mini-plaques en orthodontie avec son système SAS (*Skeletal Anchorage System*).

La mini-plaque en titane et en forme de "Y" est fixée au niveau du cintre zygomatique et permet de distaler ou de mésialer les molaires maxillaires en complément d'un dispositif multi-attaches.



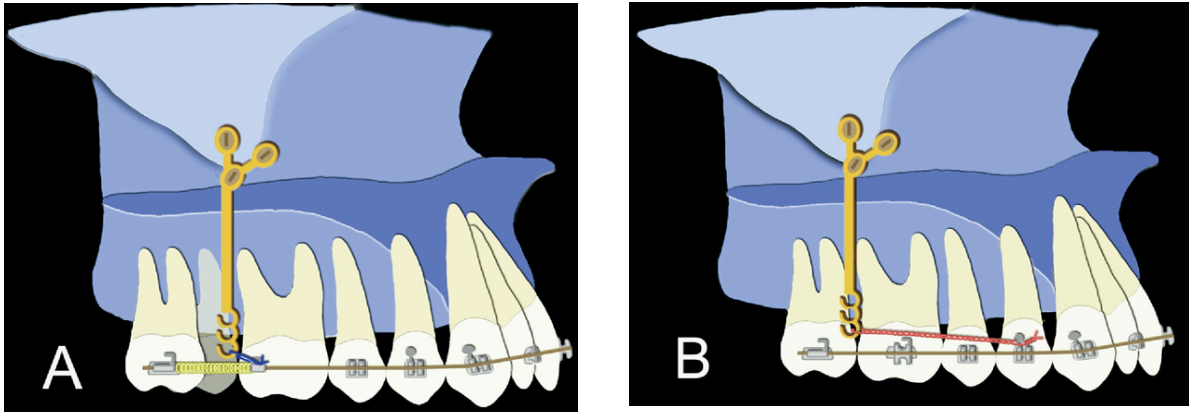


Figure 10 : Distalisation molaire unitaire (A) et distalisation en masse (B) du bloc prémolo-molaire, d'après Sugawara (41)

✓ Technique de De Clerck (42)

L'ancrage osseux "Bollard" de De Clerck est aussi un système de mini-plaques modifiées fixées par des mini-vis. Il s'agit de l'un des systèmes de mini-plaques les plus sophistiqués.

Le système est composé de mini-plaques en titane avec deux ou trois trous pour laisser passer les mini-vis. La barre de connexion qui traverse les tissus est de section ronde. L'unité de fixation permet le passage d'arcs auxiliaires.




Figure 11 : Système Bollard : Mini-plaque (M) avec barre de connexion (N) et unité de fixation (F) (43)

La barre de connexion émerge au niveau de la ligne muco-gingivale ; cela permet une bonne gestion des tissus mous. De plus, la barre de connexion, étant de section ronde et lisse, permet une bonne adaptation de la muqueuse à l'endroit où elle la traverse et permet donc le maintien d'une bonne hygiène bucco-dentaire en facilitant l'accès au brossage.

Nous comprenons donc que les ancrages squelettiques chez l'adulte ont un intérêt particulier pour pallier le manque d'ancrage dentaire sur des dents au parodonte souvent affaibli.

A ces modifications mécaniques s'ajoutent aussi des modifications biologiques qui entraînent une réponse orthodontique plus lente.

## 2) L'orthodontie accélérée

### 2.1) Principes et indications

La durée du traitement est l'une des plus grandes préoccupations chez le patient adulte, d'autant plus que les mouvements orthodontiques sont, en moyenne, plus difficiles à réaliser chez le patient adulte car le turn-over cellulaire est diminué.

Depuis quelques années, des nouvelles thérapeutiques chirurgicales et non chirurgicales associées aux traitements orthodontiques ont vu le jour pour accélérer ces traitements : elles sont basées sur une stimulation ostéogénique du parodonte.

Une revue systématique et méta-analyse publiée en 2019 par *Kamal AT et al.* (44) a montré que la durée des traitements orthodontiques a été réduite chez les patients ayant bénéficié d'une PAOO (Periodontally accelerated osteogenic orthodontics).

Le schéma suivant résume les mécanismes moléculaires régulant le turn-over cellulaire (osseux et parodontal) et l'influence des thérapies d'accélération du mouvement dentaire :

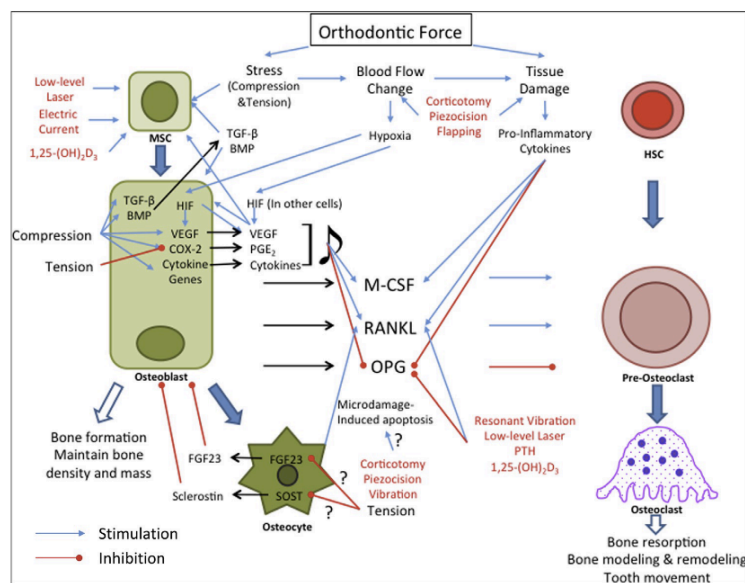


Figure 12 : Mécanismes régulant le turn-over osseux et parodontal (45)

### Explication du schéma :

Le mouvement dentaire est induit par le remodelage de l'os alvéolaire et du ligament parodontal, lui-même régulé par des mécanismes moléculaires et cellulaires.

Les complexes RANKL (receptor activator of nuclear factor kappa-B ligand) /OPG (ostéoprotégérine) et M-CSF (Macrophage colony-stimulating factor) ont un rôle dans les phénomènes ostéoclastiques, à l'origine du déplacement dentaire.

La différenciation ostéoclastique se fait par l'interaction entre le récepteur RANK, présent à la surface des pré-ostéoclastes et le ligand RANKL, exprimé par les ostéoblastes.

Les ostéoblastes produisent aussi l'OPG, qui est un récepteur leurre de RANKL, qui empêche l'interaction du récepteur RANK avec son ligand, inhibant ainsi l'ostéoclastogénèse.

Le M-CSF est aussi exprimé par les cellules ostéoblastiques. Il induit la différenciation ostéoclastique.

On comprend donc que l'ostéoclastogénèse est régulée par des communications entre ostéoblastes et ostéoclastes (46).

Les thérapies d'accélération du mouvement orthodontique agissent au niveau de la stimulation des cytokines M-CSF et au niveau de l'augmentation du rapport RANKL/OPG (47) :

- les **vibrations** augmenteraient la libération de RANK-L (48), permettant le recrutement des ostéoclastes ;
- la **thérapie laser** permettrait le recrutement des cellules souches mésenchymateuses (MSC), précurseurs des ostéoblastes (49) ;
- les **techniques chirurgicales** (corticotomies, piézocision) déclenchent un phénomène inflammatoire local favorisant la sécrétion de cytokines pro-inflammatoires.

## 2.2) Thérapeutiques non chirurgicales

### 2.2.1) Thérapie laser

Parmi les thérapeutiques non chirurgicales, la thérapie laser de basse intensité, ou photobiomodulation utilise une lumière pulsée proche de l'infrarouge pour permettre une accélération des mouvements dentaires au cours des traitements orthodontiques multi-attaches ou par aligneurs.

Elle permettrait de stimuler le remodelage osseux par accroissement de l'activité cellulaire en augmentant l'expression du ligand RANKL, protéine essentielle de la cascade ostéoclastique (50) : cela permettrait donc d'obtenir des déplacements orthodontiques plus rapides (51).

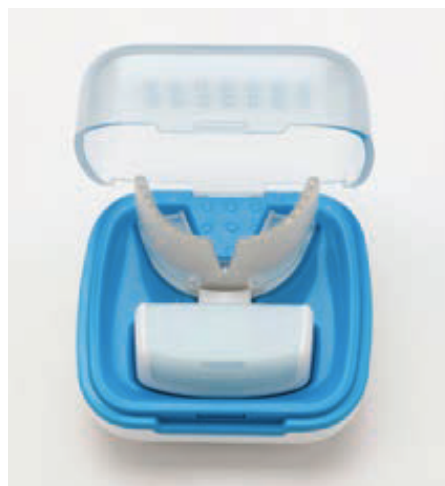Parmi les lasers utilisables en médecine bucco-dentaire, le laser à diode semi-conducteur d'arséniure d'aluminium et de gallium augmenterait de 30 % le mouvement dentaire (51).

Le laser à basse énergie est aussi utilisé pour traiter la douleur due aux mouvements orthodontiques.

Le dispositif médical OrthoPulse® (Biolux Research) est un des plus connu et décrit dans les études in-vivo.

Il s'agit d'un dispositif en silicone que le patient doit porter 10 minutes par jour.

Des applications pour mobiles sont disponibles pour suivre la compliance du patient.



*Figure 13 : Dispositif OrthoPulse® (52)*

## 2.2.2) Vibrations mécaniques

Les vibrations mécaniques sont utilisées pour accélérer les phénomènes de remodelage osseux, plus lents chez le patient adulte. Il s'agit de forces vibratoires de basse fréquence (30Hz) qui permettraient une accélération du déplacement dentaire ici aussi par stimulation de l'activité ostéoclastique due à une augmentation de la libération du ligand RANK-L (48).

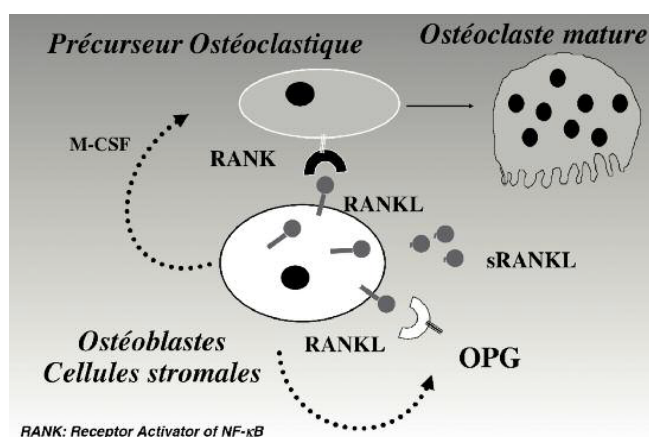


Figure 14 : Biologie du remodelage osseux - Système RANKL-RANK et OPG (53)

Le plus connu est le dispositif médical AcceleDent® (OrthoAccel). Il s'agit d'une fourchette occlusale reliée à un appareil électronique qui envoie des vibrations. Son port doit être de 20 minutes par jour. Il est compatible avec des traitements par appareils multi-attaches ou aligneurs. Il dispose aussi d'une application pour suivre la compliance du patient.



Figure 15 : Dispositif Acceledent® (Société OrthoAccel))

La revue systématique et méta-analyse de *Keerthana et al.*, publiée en 2020 a montré que les dispositifs vibratoires utilisés conjointement aux appareils orthodontiques augmentaient de manière significative les mouvements dentaires et réduisaient ainsi la durée du traitement (54).

## 2.3) Thérapeutiques chirurgicales

### 2.3.1) Corticotomies alvéolaires

Les corticotomies alvéolaires sont une technique chirurgicale permettant de diminuer la durée des traitements orthodontiques. Elles consistent à réaliser une ostéotomie alvéolaire péri-dentaire. Cela modifie le métabolisme osseux en créant une ostéopénie locale facilitant ainsi les mouvements dentaires (55).

## Historique des corticotomies alvéolaires : concept mécanique versus concept biologique

La technique chirurgicale de corticotomies alvéolaires a été décrite pour la première fois par *Köle* en 1959 (56). Sa technique consistait à réaliser des incisions verticales inter-proximales traversant la totalité de l'os cortical et une incision horizontale traversant l'os cortical et l'os spongieux au niveau apical, reliant les traits d'incisions verticaux (44). Ainsi, cela créait des "blocs osseux" facilement déplaçables car connectés par de l'os spongieux.

D'autres auteurs comme *Generson et al.* (1978) (57) ont plus tard décrit des techniques moins invasives sans fracture osseuse sous-apicale avec des incisions limitées à l'os cortical.

En 2001, les frères *Wilcko* (58) s'opposent à la théorie des déplacements de blocs osseux et suggèrent que l'accélération du déplacement dentaire est dû au "*Regional Accelerated Phenomenon*" (RAP) qui correspond à un phénomène cicatriciel complexe avec une augmentation du turn-over osseux.

*Sebaoun et al.* dans leur étude sur le rat réalisée en 2008 (59) réfutent aussi le mécanisme de déplacement de blocs osseux et suggèrent que les déplacements osseux accélérés liés aux corticotomies étaient surtout dus à une déminéralisation transitoire de l'os spongieux.

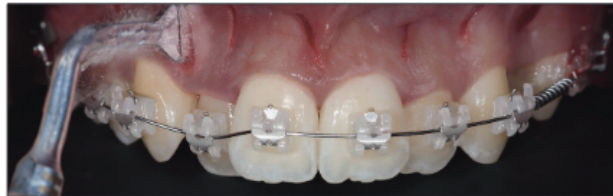### 2.3.2) Piézocision et ostéo-perforation

La **piézocision** est une technique moins invasive que les corticotomies alvéolaires car elle ne nécessite pas de lambeau muco-périosté, ni d'incisions en palatin et lingual nécessaires pour les corticotomies conventionnelles.

Elle implique la réalisation de micro-incisions, d'incisions corticales piézoélectriques et d'une tunnélisation permettant d'y adjoindre des greffes osseuses et gingivales. Elle entraîne peu de suites opératoires (60).



La chirurgie consiste à réaliser des incisions muco-périostées vestibulaires à la lame de bistouri n°15. Puis, un piézotome est utilisé pour effectuer des traits de corticotomie au travers de ces incisions, sans lever de lambeau. Il n'y a pas de sutures nécessaires sauf dans les endroits où un substitut osseux a été placé.



*Figure 16 : Chirurgie de piézocision (61)*

Dans les cas d'encombrement du secteur incisivo-canin mandibulaire accompagné de déhiscences ou fenestrations, il est possible de réaliser un tunnel pour y déposer une greffe osseuse (61).

Les déplacements orthodontiques majeurs sont obtenus dans les quatre mois suivant l'opération ; cela montre que le Phénomène d'Accélération Régional (ou "RAP" pour "*Regional Acceleratory Phenomenon*") est transitoire (60).

Les **micro-ostéoperforations (MOP)** sont une autre technique d'accélération du mouvement des dents, utilisant des inserts spécifiques pour réaliser des perforations minimales de l'os cortical, sans avoir la nécessité de soulever un lambeau.

La revue scientifique et méta-analyse de *Sivarajan S. et al.* (2020) (62) a montré qu'une seule application de MOP n'accélérait pas la vitesse de déplacement orthodontique des dents, même si les preuves de ces résultats sont faibles.

### 3) Récidives et contention

#### 3.1) Facteurs de récurrence chez l'adulte

La stabilité des résultats obtenus à l'issue des traitements orthodontiques reste un sujet souvent discuté.

Il est nécessaire de faire la différence entre :

- les modifications apparaissant immédiatement après le traitement orthodontique, où les dents ont tendance à revenir dans leur position initiale : il s'agit de « récurrence » ;
- les changements survenant au long terme, témoignant de la dégradation de la denture et de l'occlusion, liés à l'âge : il s'agit d'« évolution » (63).

##### 3.1.1) Déséquilibre des pressions de l'enveloppe musculaire

Les dents en normo-position se trouvent en équilibre entre les muscles linguaux et péri-oraux ; il s'agit du couloir dentaire de Château (64).

Cependant, avec l'âge, l'équilibre musculaire évolue et modifie ainsi les rapports occlusaux (65).

Les dysfonctions (ventilation orale, déglutition dysfonctionnelle, ...) et les para-fonctions (bruxisme, succion digitale persistante chez l'adulte, ...) doivent être décelées lors de l'interrogatoire et l'examen clinique. Si des dysfonctions ou des para-fonctions persistent au sein de l'enveloppe musculaire, les dents ne se trouvent plus dans un couloir d'équilibre et tendent à revenir dans leur situation avant traitement orthodontique.

La rééducation musculaire (au repos et dynamique) est donc indispensable pour la stabilité du traitement.

### 3.1.2) Facteurs occlusaux

Le déséquilibre occlusal est un des facteurs de récurrence de la malocclusion, d'autant plus chez l'adulte au parodonte souvent affaibli.

Une occlusion stable de fin de traitement doit alors être recherchée :

- tant au niveau statique (engrènement de classe I d'Angle, contacts cuspidé-fosse, points de contact, courbes de compensation) ;
- qu'au niveau dynamique (recouvrement et surplomb optimaux pour la propulsion et fonction canine ou groupe équivalente à droite et à gauche pour les latéralités).

Différents auteurs, dont Andrews avec ses "six clés de l'occlusion idéale" (66), ont défini des critères garantissant la pérennité des résultats du traitement orthodontique.

### 3.1.3) Facteurs ligamentaires

Les fibres du ligament alvéolo-dentaire subissent des tensions et des pressions lors des mouvements orthodontiques. Contrairement au sujet jeune, l'adulte a une réorganisation des fibres desmodontales ainsi qu'une apposition osseuse plus lentes (67). Cela est à prendre en compte dans nos traitements et explique le taux de récurrence plus important chez l'adulte, à l'origine par exemple de la réapparition de rotations, de réouvertures d'espaces... etc.

### 3.1.4) Facteurs parodontaux

L'inflammation due à la pathologie parodontale est un facteur de récurrence dans la mesure où elle entraîne une perte des tissus de soutien de la dent.

Une bonne santé parodontale est donc essentielle pour la stabilité du traitement orthodontique.

### 3.2) Comment prévenir la récurrence ?

La maintenance des résultats du traitement orthodontique comprend deux aspects, qui doivent tous deux être pris en considération : la maintenance biologique et la maintenance mécanique (68).

#### 3.2.1) Maintenance biologique et mécanique

La **maintenance biologique** passe par un état parodontal sain qui est nécessaire au maintien des résultats. Elle est permise par une hygiène bucco-dentaire rigoureuse : brossage, hygiène inter-proximales (fil dentaire, brossettes) et visites de maintenance.

La **maintenance mécanique** consiste à immobiliser les dents dans leur situation après traitement ; cela passe par la confection de moyens de contention que nous détaillerons plus loin.

Les objectifs de la contention après un traitement orthodontique chez l'adulte sont divers : elle permet d'éviter la récurrence, qui est d'autant plus présente en cas de parodontite affaibli, et de réduire les mobilités dentaires en cas de support osseux diminué (65). Les objectifs sont donc à la fois esthétiques et fonctionnels.

La durée de la contention reste floue et est sujette à de nombreuses interrogations de la part de nos patients.

Il est recommandé de garder une contention à vie pour les patients adultes avec un parodontite réduit (7). En effet, la perte de support parodontal est un des facteurs

d'instabilité des résultats du traitement orthodontique. Cela implique de réaliser un type de contention durable et fixe afin d'éviter les réinterventions.

Selon *Philippe* (69), pour être efficace, la contention doit être immédiate et prolongée.

### 3.2.2) Thérapeutiques associées

- **Sur-correction**

La sur-correction n'est pas un moyen à proprement parler de correction des récurrences, mais permet de les anticiper. Elle consiste à exagérer la correction de la malocclusion afin d'obtenir au final la quantité de correction souhaitée.

Elle peut se faire pendant le traitement, en sur-corrigeant la position des dents pendant quelques semaines à l'aide de l'appareil orthodontique, afin de distendre les fibres desmodontales, puis en remettant les dents dans la position finale souhaitée (*Reitan*) (70).

Elle peut aussi être réalisée à la fin du traitement, en sur-corrigeant la position finale des dents. Cependant, il est difficile d'anticiper la quantité de récurrence et il est donc possible d'avoir une surcorrection résiduelle empêchant d'obtenir de bons rapports occlusaux.

- **Gingivectomie**

Dans le cas d'une extraction (réalisée pour raison orthodontique ou dans le cas d'un traitement pluridisciplinaire) suivie d'une fermeture d'espace, il existe un risque de formation de fissure gingivale, qui a tendance à entraîner la réouverture de l'espace que l'on souhaite fermer, en créant des forces de tension. La gingivectomie permet d'éliminer ce surplus de gencive afin d'éviter ce type de récurrence.

- **Fibrotomie circonférentielle supracrestale (FCS)**

La fibrotomie circonférentielle supracrestale (FCS) a été recommandée par *Edwards* (1988) (71) pour prévenir les récives et notamment les corrections de rotations. Il s'agit de réaliser, sous anesthésie locale, une incision sulculaire afin de sectionner les fibres supracrestales car ces dernières ont un remaniement lent (plusieurs semaines) et tendent à remettre les dents dans leur position initiale. Sa réalisation nécessite un état parodontal sain ainsi qu'un support osseux satisfaisant.

- **Coronoplasties**

Les coronoplasties peuvent être faites par addition ou soustraction.

- Par **soustraction** :

- meulage des crêtes marginales des incisives maxillaires qui, lorsqu'elles remontent jusqu'au bord incisif empêchent de bons rapports inter-incisifs et peuvent être à l'origine de malposition des incisives mandibulaires (7) ;
- selon Peck et Peck (72), le stripping inter-proximal au niveau des incisives mandibulaires permet d'obtenir des surfaces plates ainsi que de réduire le rapport diamètre coronaire vestibulo-lingual/diamètre coronaire mésio-distal des incisives mandibulaires, garant de stabilité.

- Par **addition** :

- ajout de composite au niveau du cingulum des incisives maxillaires pour créer une butée recevant le bord libre des incisives mandibulaires permettant de générer une force s'opposant à l'égression chez le patient adulte.

### 3.3) Différents types de contention

#### 3.3.1) Critères de choix sur les plans biomécaniques et parodontaux

Sur les plans biomécaniques et parodontaux, le choix du type de contention orthodontique, de son étendue, des matériaux utilisés et de son caractère provisoire ou définitif repose sur différents éléments :

- **L'arcade concernée**

Les contentions collées fixes au maxillaire sont difficilement réalisables du fait de l'occlusion entre les bords libres des incisives mandibulaires avec les cingulum des incisives maxillaires (risque de décollement majoré et de suroclusion). Il est donc préférable, pour le maxillaire, d'opter pour une contention amovible (gouttière thermoformée, plaque de Hawley...).

La position des dents maxillaires est normalement maintenue par l'arcade mandibulaire sur lesquelles elles reposent si les contacts occlusaux de fin de traitement sont satisfaisants. La contention maxillaire est donc parfois seulement temporaire et peut être progressivement diminuée voire arrêtée si une stabilité est obtenue et en l'absence de dysfonctions et para-fonctions.

A la mandibule, la zone incisivo-canine est une zone de fortes contraintes musculaires (langue et sangle labiale). Il convient ainsi de privilégier une contention fixe collée et permanente.

- **La quantité du support parodontal et les mobilités dentaires**

Lorsque la quantité d'os alvéolaire est satisfaisante, que le rapport couronne/racine est favorable, et que les dents ont une mobilité physiologique, le cas est favorable et une contention réalisée de manière directe peut être envisagée (fil collé mono ou

multi-brins, chaînette Ortho Flextech®, attelle directe en composite renforcée de fibres...).

En revanche, en cas de support parodontal affaibli, avec peu d'os alvéolaire, un rapport couronne/racine défavorable et des mobilités dentaires pathologiques, il faudra englober un nombre de dents plus important dans la contention car les contraintes occlusales sur un parodonte réduit peuvent nuire à la pérennité du dispositif de contention. On se tournera dans ce cas plutôt vers des contentions permanentes réalisées de manière indirecte (attelle indirecte en composite renforcé par des fibres, attelles métalliques coulées collées, coiffes solidarisées ou bridge).

- **L'état dentaire (restaurations importantes, coiffes), le nombre de dents absentes et la position des dents présentes sur l'arcade**

En présence de restaurations volumineuses et/ou de grande étendue et/ou d'édentement, les contentions collées classiques (fil mono ou multi-brins, attelle directe en composite renforcée de fibres) sont compliquées à envisager du fait de la diversité des substrats pour le collage (dent, métal, céramique, composite, amalgame, ...) et de l'absence de certaines dents.

De ce fait, le projet prothétique réalisé a aussi le rôle de contention post-orthodontique : la prothèse permet à la fois de restaurer/remplacer les dents mais aussi de les immobiliser afin d'éviter la récurrence.

Il faudra prendre en compte le nombre de dents absentes et leur répartition sur l'arcade pour déterminer le nombre de dents à inclure dans la contention afin de répondre aux différents principes mécaniques de la contention :

- Principe du polygone de contention (Fourel et Falabrègues, 1980) : si un dispositif de contention réunit deux dents mobiles, l'ensemble sera mobile alors que s'il intègre une troisième dent mobile, l'ensemble devient rigide.
- Principe de Roy (1923) : chaque arcade possède 3 plans (frontal, intermédiaire et sagittal). La contention sera d'autant plus efficace qu'elle inclura un nombre de plans différents afin de neutraliser des axes de rotation.



- Principe de localisation verticale du système de contention (Trévoux, 1979) : le dispositif de contention doit être le plus près possible du bord occlusal pour s'éloigner du centre de rotation et éviter les mouvements de bras de levier.
- Principe de la dent terminale (Hirsh et Barell, 1970) : la dent terminale est la dent la plus exposée aux forces exogènes, il faut donc s'assurer de sa stabilité suffisante.

- **Dextérité et compliance du patient**

Les contentions fixes nécessitent une bonne dextérité du patient afin de maintenir un bon contrôle de plaque (brossage soigneux, passage de brossettes interdentaires) car la plaque et le tartre s'y accumulent facilement. Cependant, du fait de la fixité du dispositif, il n'y a pas de risque d'oubli de port.

Les contentions amovibles entravent moins les manœuvres d'hygiène du fait de leur retrait lors du brossage. Cependant, elles nécessitent la rigueur du patient quant au port du fait de leur amovibilité.

### 3.3.2) Dispositifs fixes

- **Réalisés en méthode directe**

- **Fil collé mono ou multibrins**

Il s'agit d'un fil en acier inoxydable composé d'un ou plusieurs brins enroulés entre eux, collé sur les faces linguales ou palatines des dents antérieures (six dents antérieures pour l'arcade inférieure et quatre dents antérieures pour l'arcade supérieure, le plus souvent). Il est façonné au fauteuil en s'adaptant à la continuité des faces linguales/palatines et est collé sur les dents à l'aide de plots de résine composite. Il peut néanmoins aussi être façonné sur un modèle en plâtre et être positionné en bouche avec une clé en silicone.

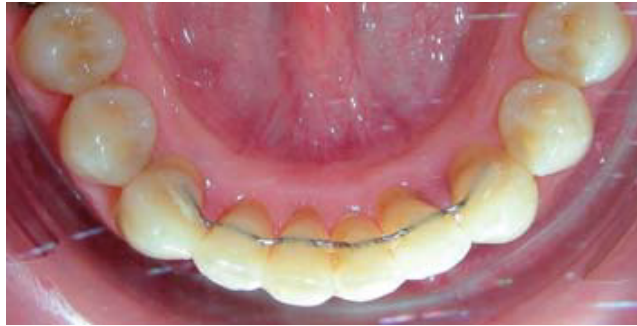

Figure 17 : Fil collé de 33 à 43 (65)

*Avantages :*

- mobilité physiologique des dents permise par ses propriétés élastiques (73) ;
- peu encombrant ;
- préservation tissulaire (pas de préparation).

*Inconvénients :*

- hygiène moins aisée car accumulation de tartre ;
- impossibilité du passage complet du fil dentaire.

○ **Chainette Ortho Flextech<sup>®</sup>**

Il s'agit d'une chainette composée de maillons, en acier inoxydable.

Elle n'a pas besoin d'être façonnée avec une pince car elle se place directement à plat au contact des faces linguales. Elle est collée de manière directe avec des plots de résine composite.



Figure 18 : Chainette Ortho Flextech<sup>®</sup> (74)

*Avantages :*

- adaptation aisée aux surfaces linguales et palatines grâce à la flexibilité des maillons de la chaînette ;
- préservation tissulaire (pas de préparation).

*Inconvénients :*

- hygiène moins aisée car accumulation de tartre ;
- impossibilité du passage complet du fil dentaire.

○ **Attelle directe en composite renforcé par des fibres**

Il s'agit d'une contention en composite renforcée par des fibres qui peuvent être de différentes natures (polyéthylène, Kevlar, verre, ...) et architectures (tressées, tissées, uni ou multi-directionnelles) sous forme de ruban, noyé dans du composite directement en bouche.



*Figure 19 : Fibres de Kevlar uni-directionnelles (à gauche) et de polyéthylène tressé (à droite) (65)*

*Avantages :*

- renfort de la contention par les fibres et répartition des contraintes
- facilité de réparation ;
- esthétique ;
- préservation tissulaire (pas de préparation).

*Inconvénients :*

- difficulté de mise en œuvre (techniques adhésives) ;
- encombrement ;
- fragilité ;
- longévité relative
- empêche la mobilité dentaire physiologique car trop rigide.

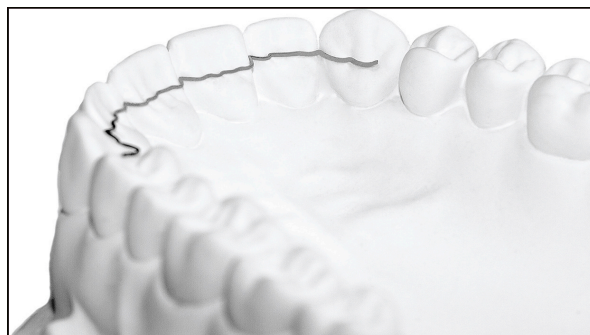- **Réalisés en méthode indirecte**

- **Memotain® (75)**

Il s'agit d'un système de contention usiné en Nickel-Titane qui utilise le principe de la Conception et Fabrication Assistée par Ordinateur (CFAO).

Ce type de contention a été mis au point par le *Dr. Schumacher* (2012).

Elle nécessite une prise d'empreinte. Sa conception par ordinateur permet une réalisation précise de l'architecture du fil.



*Figure 20 : Contention Memotain ® (75)*

*Avantages :*

- fil plus fin et plus précis ;

- positionnement aisé par ordinateur assure l'absence d'interférences occlusales;
- ajustement facilité en cas de cingulums et de crêtes marginales marqués ;
- maintien de la mobilité physiologique des dents ;
- non rétentif de plaque

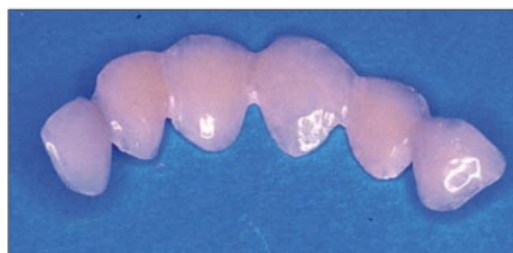
#### *Inconvénients*

- délai de fabrication ;
- coût ;
- design très décollété, fragilité du fil ? (76)

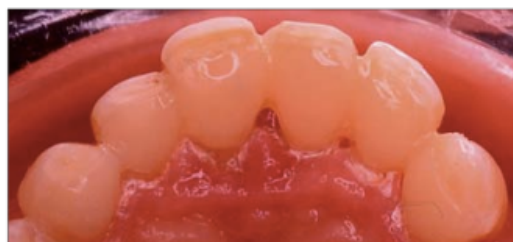#### ○ **Attelles indirectes en composite renforcé par des fibres**

Il s'agit d'une attelle composée de fibres noyées dans une matrice de composite, réalisée au laboratoire de manière indirecte.

Elles nécessitent des étapes cliniques (préparations amélaire, empreinte, temporisation, pose et finition) et de laboratoire (confection de l'attelle).



a



b

*Figure 21 : Attelle indirecte en composite fibré (65)*

*Avantages :*

- précision d'adaptation ;
- contrôle de la polymérisation au laboratoire ;
- résistance mécanique ;
- esthétique.

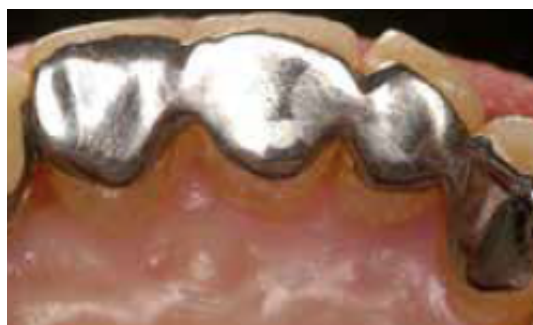*Inconvénients :*

- préparations dentaires ;
- manque de résistance mécanique ;
- étapes de laboratoire nécessaire ;
- coût financier ;
- empêche la mobilité dentaire physiologique car trop rigide.

○ **Attelles coulées, collées ou scellées**

Il s'agit d'attelles métalliques réalisées de manière indirecte. Elles nécessitent des étapes cliniques et de laboratoire. Elles sont réalisées en alliage précieux ou non-précieux (cobalt-chrome). Elles impliquent de finir le traitement orthodontique avec un léger surplomb pour laisser l'épaisseur nécessaire suffisante à leur réalisation. Elles peuvent inclure un élément prothétique dans le cas d'un édentement.

Ce type de contention n'est plus d'actualité et a été remplacé par des contentions plus esthétiques et plus économes en tissu dentaire (attelles en composite fibrés).



*Figure 22 : Attelle métallique coulée collée (77)*

*Avantages :*

- chez l'adulte au terrain parodontal affaibli, elles représentent une contention de très longue durée ;
- permettent de réhabiliter avec le même dispositif des édentements.

*Inconvénients :*

- réalisation délicate ;
- métal visible par transparence.

- **Prothèses fixées (bridges, coiffes solidarisées)**

Ces dispositifs de contention sont réalisés chez l'adulte présentant des restaurations prothétiques plus ou moins anciennes, de volumineuses obturations ou des dents absentes.

*Avantages :*

- réhabilitation prothétique dans un même temps ;
- longévité.

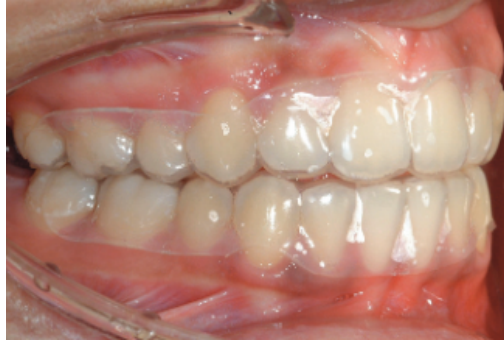*Inconvénients :*

- difficulté de réintervention ;
- coût financier car inclut les restaurations prothétiques.

### 3.3.3) Dispositifs amovibles

- **Gouttière thermoformée**

Il s'agit d'une gouttière réalisée à partir d'une feuille de plastique thermoformée d'environ un millimètre d'épaisseur, qui recouvre les faces occlusales des dents. Elle est construite avec le maximum de contacts occlusaux. Son port est nocturne et doit durer au minimum douze mois.



*Figure 23 : Gouttières de contention thermoformées (78)*

*Avantages :*

- peu encombrante ;
- transparente ;
- contention dans les trois sens de l'espace ;
- hygiène aisée ;
- s'oppose aux mouvements de rotation et aux égressions dentaires.

*Inconvénients :*

- interfère avec l'occlusion ;
- amovibilité
- usure (nécessite réfection).

○ **Plaque de Hawley**

Il s'agit d'une plaque en résine qui s'étend sur les faces linguales/palatines des dents sans rentrer en contact avec les faces occlusales. La rétention est assurée par des crochets de Adams sur les molaires et par un bandeau vestibulaire, qui peut être rendu actif par l'activation des boucles de compensation qu'il comporte. Il est possible d'y ajouter des dents prothétiques en cas d'édentement pour une phase de temporisation.

Le port de la plaque de Hawley est nocturne pendant environ 6 mois.



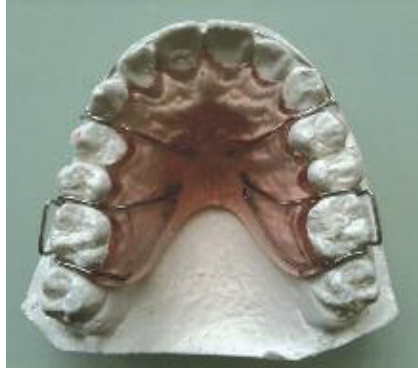

Figure 24 : Plaque de Hawley sur modèle en plâtre (79)

*Avantages :*

- maintien de la dimension transversale ;
- permet à l'occlusion de s'assoir car absence de résine sur les faces occlusales ;
- possibilité d'y adjoindre une dent prothétique en temporisation.

*Inconvénients :*

- amovibilité ;
- bandeau vestibulaire pas toujours acceptable par le patient adulte ;
- absence de contrôle des rotations antérieures.

○ **Tooth-positionneur**

Il s'agit d'un dispositif monobloc constitué de deux gouttières maxillaire et mandibulaire solidarisées entre-elles, réalisées en caoutchouc.

Ils peuvent être préfabriqués ou individualisés. Dans ce dernier cas, il est réalisé à partir d'une maquette prévisionnelle ("set-up") construite sur un montage des dents du patient alignées et en parfaite intercuspitation.

Dans un premier temps, il permet de réaliser des finitions puis dans un second, il sert de dispositif de contention.

*Avantages :*

- ajustement de l'occlusion permettant de réaliser des finitions ;
- s'oppose aux rotations et à l'égression incisive.

*Inconvénients :*

- contre-indiqué si présence de trouble des articulations temporo-mandibulaires (ATM) ou en cas de ventilation orale ;
- réalisation non immédiate donc nécessité au préalable de réaliser une gouttière thermoformée ou un tooth-positionneur préfabriqué.

## CONCLUSION

L'orthodontie de l'adulte s'est démocratisée ces dernières années du fait d'une demande croissante, favorisée par l'essor des techniques dites "esthétiques" (orthodontie linguale, aligneurs). Aujourd'hui, les adultes représentent 15 à 20% de la patientèle des orthodontistes (estimation de la *Fédération Française d'Orthodontie*), qu'il s'agisse de premier traitement orthodontique ou de reprise de traitement.

Un arsenal thérapeutique de plus en plus pointu se développe pour pallier aux spécificités biomécaniques et parodontales inhérentes au patient adulte. Ainsi, cela permet de répondre au mieux à nos principaux objectifs de traitement : corriger la malocclusion, en limitant au maximum les effets parasites, sur des dents au support parodontal souvent affaibli, pendant la plus courte durée possible et maintenir ces résultats sur le long terme.

L'essor des ancrages squelettiques, de l'intercomplémentarité entre la parodontologie et l'orthodontie ainsi que le développement des techniques esthétiques ont permis de traiter un plus grand nombre de patients.

D'autres spécificités du traitement orthodontique de l'adulte sont bien sûr à prendre aussi en considération comme l'aspect psychologique et l'interdisciplinarité (chirurgie, prothèse, occlusodontie, ...) du traitement.

Cependant, un frein majeur reste encore présent : le financement des traitements orthodontiques pour l'adulte. En effet, après 16 ans, les traitements ne sont plus pris en charge par la sécurité sociale.

## TABLE DES FIGURES

<i>Figure 1 : Biologie du déplacement dentaire (4)</i> .....	3
<i>Figure 2 : Déplacement du centre de résistance (CR) en direction apicale en cas de résorption osseuse (8)</i> .....	4
<i>Figure 3 : Formule mathématique du moment d'une force</i> .....	5
<i>Figure 4 : Augmentation de la valeur du moment en cas d'augmentation de la distance d entre la ligne d'action de la force et le CR (8)</i> .....	5
<i>Figure 5 : Principe des actions réciproques (Source : Google Images)</i> .....	6
<i>Figure 6 : Principe d'action-réaction entre deux dents (11)</i> .....	7
<i>Figure 7 : Parodonte "à risque" - Type IV selon Maynard et Wilson (20)</i> .....	12
<i>Figure 8 : Coefficients d'ancrage selon Freeman, Jarabak et Nabbout (1)</i> .....	23
<i>Figure 9 : Ancre par mini-vis direct (à gauche) et indirect (à droite) (11)</i> .....	24
<i>Figure 10 : Distalisation molaire unitaire (A) et distalisation en masse (B) du bloc prémolo-molaire, d'après Sugawara (41)</i> .....	28
<i>Figure 11 : Système Bollard : Mini-plaque (M) avec barre de connexion (N) et unité de fixation (F) (43)</i> .....	28
<i>Figure 12 : Mécanismes régulant le turn-over osseux et parodontal (45)</i> .....	30
<i>Figure 13 : Dispositif OrthoPulse® (52)</i> .....	32
<i>Figure 14 : Biologie du remodelage osseux - Système RANKL-RANK et OPG (53)</i> .....	33
<i>Figure 15 : Dispositif Acceledent® (Société OrthoAccel))</i> .....	34
<i>Figure 16 : Chirurgie de piézocision (61)</i> .....	36
<i>Figure 17 : Fil collé de 33 à 43 (65)</i> .....	45
<i>Figure 18 : Chainette Ortho Flextech ® (74)</i> .....	45
<i>Figure 19 : Fibres de Kevlar uni-directionnelles (à gauche) et de polyéthylène tressé (à droite) (65)</i> .....	46
<i>Figure 20 : Contention Memotain ® (75)</i> .....	47
<i>Figure 21 : Attelle indirecte en composite fibré (65)</i> .....	48
<i>Figure 22 : Attelle métallique coulée collée (77)</i> .....	49
<i>Figure 23 : Gouttières de contention thermoformées (78)</i> .....	51
<i>Figure 24 : Plaque de Hawley sur modèle en plâtre (79)</i> .....	52

## BIBLIOGRAPHIE

1. Faure J. Biomécanique orthodontique. Les Ullis Cedex A, France: EDP Science; 2011. 133 p.
2. Bassett CA, Becker RO. Generation of electric potentials by bone in response to mechanical stress. *Science*. 1962;137(3535):1063-4.
3. Asiry MA. Biological aspects of orthodontic tooth movement: A review of literature. *Saudi J Biol Sci*. 2018;25(6):1027-32.
4. Cabinet d'Orthodontie Rozencweig. Comment les dents se déplacent-elles ? [Internet]. [cité 23 août 2021]. Disponible sur: <https://www.cabinet-rozencweig.fr/appareils/comment-les-dents-se-deplacent-elles/#>
5. Le Gall M, Sastre J. The fundamentals of tooth movement. *Int Orthod*. mars 2010;8(1):1-13.
6. Burstone C, Choy K. The biomechanical foundations of clinical orthodontics. Quintessence Publishing Co, Inc. Hanover Park, IL 60133; 2015. 608 p.
7. Canal P, Salvadori A. Orthodontie de l'adulte. Issy-les-Moulineaux Cedex: Elsevier Masson S.A.S; 2008. 296 p.
8. Pillot D, Alouini O, Canal P, Chiche-Uzan L, Le Gall M, Philip-Alliez C. Particularités de l'orthodontie de l'adulte. 2019;31(1):1-13.
9. Larousse. Moment d'une force [Internet]. 2006 [cité 18 août 2021]. Disponible sur: [https://www.larousse.fr/encyclopedie/animations/Moment\\_dune\\_force/1100277](https://www.larousse.fr/encyclopedie/animations/Moment_dune_force/1100277)
10. Bassigny F. Nouvelles conceptions de l'ancrage en orthodontie. Éditions CdP. 92856 Rueil-Malmaison cedex; 2013. 195 p.
11. Massif L, Frappier L. Utilisation clinique des minivis en orthodontie. *EMC Odontol*. 2006;23-492-A-17.
12. Muller H. [Clinical examination in dentofacial orthopedics and orthodontics for the use of the general practitioner]. *Inf dent*. 21 sept 1978;60(38):45-9.

13. Chapple ILC, Mealey BL, Van Dyke TE, Bartold PM, Dommisch H, Eickholz P, et al. Periodontal health and gingival diseases and conditions on an intact and a reduced periodontium: Consensus report of workgroup 1 of the 2017 World Workshop on the Classification of Periodontal and Peri-Implant Diseases and Conditions. *J Clin Periodontol*. 2018;45:68-77.
14. Melsen B, Burstone CY. Orthodontie de l'adulte : une interview du Docteur Birte Melsen par le Docteur Burstone. *Rev Orthopédie Dento-Faciale*. sept 1989;23(3):263-75.
15. Lachaux M. Médicaments et orthopédie Dento-faciale: Interrelations et intérêts [Thèse pour le Diplôme d'État de Docteur en Chirurgie Dentaire]. [Nancy]: Henri Poincaré; 2012.
16. Seibert J, Lindhe J. Esthetics and periodontal therapy. *J Clin Periodontol*. 1989;32(7):828-30.
17. Maynard JG, Wilson RD. Diagnosis and management of mucogingival problems in children. *Dent Clin North Am*. 1980;24(4):683-703.
18. Korbendau JM, Guyomard F. Chirurgie muco-gingivale chez l'enfant et l'adolescent. CdP. Paris; 1992. 212 p.
19. Zweers J, Thomas RZ, Slot DE, Weisgold AS, Van der Weijden FGA. Characteristics of periodontal biotype, its dimensions, associations and prevalence: a systematic review. *J Clin Periodontol*. 2014;41(10):958-71.
20. Jalladaud M, Lahmi M, Lallam C. Savoir analyser le morphotype parodontal pour minimiser les risques de récessions parodontales. *Orthod Fr*. mars 2017;88(1):95-103.
21. Dridi S-M, Ejeil A-L, Gaultier F, Meyer J. La gencive pathologique de l'enfant à l'adulte. *Espace id*. 2016. 240 p.
22. O'Leary TJ, Drake RB, Naylor JE. The plaque control record. *J Periodontol*. 1972;43(1):38.
23. Ainamo J, Bay I. Problems and proposals for recording gingivitis and plaque. *Int*

Dent J. 1975;25(4):229-35.

24. Hamp SE, Nyman S, Lindhe J. Periodontal treatment of multirrooted teeth. Results after 5 years. J Clin Periodontol. août 1975;2(3):126-35.

25. Cairo F, Nieri M, Cincinelli S, Mervelt J, Pagliaro U. The interproximal clinical attachment level to classify gingival recessions and predict root coverage outcomes: an explorative and reliability study. J Clin Periodontol. juill 2011;38(7):661-6.

26. Cardaropoli D, Re S, Corrente G. The Papilla Presence Index (PPI): a new system to assess interproximal papillary levels. Int J Periodontics Restorative Dent. oct 2004;24(5):488-92.

27. Mühlemann HR. Tooth Mobility: The Measuring Method. Initial and Secondary Tooth Mobility. J Periodontol. 1954;25(1):22-9.

28. Zannini M. Préparation parodontale pré-orthodontique des migrations dentaires d'origine pathologique [Thèse pour le Diplôme d'État de Docteur en Chirurgie Dentaire]. [Nancy]: Université Henri Poincaré; 2011.

29. Ericsson I, Thilander B, Lindhe J, Okamoto H. The effect of orthodontic tilting movements on the periodontal tissues of infected and non-infected dentitions in dogs. J Clin Periodontol. nov 1977;4(4):278-93.

30. Galletti C. Considérations muco-gingivales et orthodontie de l'adulte - Attitude clinique. Rev Odont Stomat. mai 2012;41:69-78.

31. Quirynen M, Bollen CM, Vandekerckhove BN, Dekeyser C, Papaioannou W, Eysen H. Full- vs. partial-mouth disinfection in the treatment of periodontal infections: short-term clinical and microbiological observations. J Dent Res. août 1995;74(8):1459-67.

32. Segelnick SL, Weinberg MA. Reevaluation of initial therapy: when is the appropriate time? J Periodontol. sept 2006;77(9):1598-601.

33. Sanz M, Herrera D, Kerschull M, Chapple I, Jepsen S, Berglundh T, et al. Treatment of stage I-III periodontitis—The EFP S3 level clinical practice guideline. J Clin Periodontol. juill 2020;47(S22):4-60.

34. Zucchelli G, De Sanctis M. Treatment of multiple recession-type defects in patients with esthetic demands. *J Periodontol.* sept 2000;71(9):1506-14.
35. Goubron C, Gall ML, Philip-Alliez C, Monnet-Corti V. Renforcement pré-orthodontique du parodonte au phénotype fragile. *Rev Orthopédie Dento-Faciale.* 1 janv 2018;52(1):9-20.
36. Freeman DC. Root Surface Area Related to Anchorage in the Begg Technique. University of Tennessee Medical Units, Memphis; 1965.
37. Jarabak JR, Fizzell JA. Technique and Treatment with Light-wire Edgewise Appliances: Light Differential Forces in Clinical Orthodontics. Mosby; 1963. 760 p.
38. Nabbout F, Faure J, Baron P, Braga J, Treil J. L'ancrage dentaire en orthodontie : les données du scanner - EM consulte. *Intern Orthod.* sept 2004;2(3):241-54.
39. Creekmore TD, Eklund MK. The possibility of skeletal anchorage. *J Clin Orthod JCO.* avr 1983;17(4):266-9.
40. Janssen KI, Raghoobar GM, Vissink A, Sandham A. Skeletal anchorage in orthodontics--a review of various systems in animal and human studies. *Int J Oral Maxillofac Implants.* févr 2008;23(1):75-88.
41. Sugawara J, Kanzaki R, Takahashi I, Nagasaka H, Nanda R. Distal movement of maxillary molars in nongrowing patients with the skeletal anchorage system. *Am J Orthod Dentofacial Orthop.* juin 2006;129(6):723-33.
42. De Clerck H, Geerinckx V, Siciliano S. The Zygoma Anchorage System. *J Clin Orthod JCO.* août 2002;36(8):455-9.
43. Amat P. Entretien avec Hugo De Clerck. *Rev Orthop Dento Faciale.* 2006;40:9-36.
44. Kamal AT, Malik DES, Fida M, Sukhia RH. Does periodontally accelerated osteogenic orthodontics improve orthodontic treatment outcome? A systematic review and meta-analysis. *Int Orthod.* 2019;17(2):193-201.
45. Huang H, Williams RC, Kyrkanides S. Accelerated orthodontic tooth movement:



- molecular mechanisms. *Am J Orthod Dentofacial Orthop.* nov 2014;146(5):620-32.
46. Perrier A. Ostéoblastes et environnement physico-chimique: effets du contenu minéral matriciel et des micro-vibrations [Thèse de doctorat en Biologie moléculaire et cellulaire]. [Saint-Etienne]: Université Jean Monnet, Saint-Etienne; 2010.
47. Godenèche J. Accélérer les traitements orthodontiques. *Dentoscope.* mars 2018;(189):12-22.
48. Nishimura M, Chiba M, Ohashi T, Sato M, Shimizu Y, Igarashi K, et al. Periodontal tissue activation by vibration: intermittent stimulation by resonance vibration accelerates experimental tooth movement in rats. *Am J Orthod Dentofacial Orthop.* avr 2008;133(4):572-83.
49. Ozawa Y, Shimizu N, Kariya G, Abiko Y. Low-energy laser irradiation stimulates bone nodule formation at early stages of cell culture in rat calvarial cells. *Bone.* avr 1998;22(4):347-54.
50. Aihara N, Yamaguchi M, Kasai K. Low-energy irradiation stimulates formation of osteoclast-like cells via RANK expression in vitro. *Lasers Med Sci.* avr 2006;21(1):24-33.
51. Doshi-Mehta G, Bhad-Patil WA. Efficacy of low-intensity laser therapy in reducing treatment time and orthodontic pain: a clinical investigation. *Am J Orthod Dentofacial Orthop.* mars 2012;141(3):289-97.
52. Dickerson TE. Invisalign with Photo<sup>®</sup>biomodulation: Optimizing Tooth Movement and Treatment Efficacy with a Novel Self-Assessment Algorithm. *J Clin Orthod.* 2017;51(3):157-155.
53. Roux S. Le système RANKL-RANK et Ostéoprotégérine. sept 2011;15(145):4-9.
54. Keerthana P, Diddige R, Chitra P. Performance comparison of vibration devices on orthodontic tooth movement - A systematic review and meta-analysis. *J Oral Biol Craniofacial Res.* 2020;10(4):814-23.
55. Moreau N, Charrier J-B. [Bone formation and corticotomy-induced accelerated bone remodeling: can alveolar corticotomy induce bone formation?]. *Orthod*

Francaise. mars 2015;86(1):113-20.

56. Kole H. Surgical operations on the alveolar ridge to correct occlusal abnormalities. *Oral Surg Oral Med Oral Pathol.* mai 1959;12(5):515-29.

57. Generson RM, Porter JM, Zell A, Stratigos GT. Combined surgical and orthodontic management of anterior open bite using corticotomy. *J Oral Surg Am Dent Assoc* 1965. mars 1978;36(3):216-9.

58. Wilcko WM, Wilcko T, Bouquot JE, Ferguson DJ. Rapid orthodontics with alveolar reshaping: two case reports of decrowding. *Int J Periodontics Restorative Dent.* févr 2001;21(1):9-19.

59. Sebaoun J-D, Kantarci A, Turner JW, Carvalho RS, Van Dyke TE, Ferguson DJ. Modeling of trabecular bone and lamina dura following selective alveolar decortication in rats. *J Periodontol.* sept 2008;79(9):1679-88.

60. Sebaoun J-DM, Surmenian J, Dibart S. Traitements orthodontiques accélérés par piézocision : une alternative mini-invasive aux corticotomies alvéolaires. *Orthod Fr.* déc 2011;82(4):311-9.

61. Charavet C, Lambert F, Lecloux G, Le Gall M. Traitement orthodontique accéléré par corticotomies : quelles sont les alternatives minimalement invasives ? *Orthod Fr.* mars 2019;90(1):5-12.

62. Sivarajan S, Ringgion LP, Fayed MMS, Wey MC. The effect of micro-osteoperforations on the rate of orthodontic tooth movement: A systematic review and meta-analysis. *Am J Orthod Dentofacial Orthop.* mars 2020;157(3):290-304.

63. Little RM. Stability and relapse of dental arch alignment. *Br J Orthod.* août 1990;17(3):235-41.

64. Chateau M. Orthopédie Dento-Faciale. Tome 1. Bases scientifiques : croissance- embryologie-histologie-occlusion-physiologie. Cdp. Paris; 1993. 348 p.

65. Viennot S, Pernier C. La contention chez l'adulte. *Orthod Fr.* mars 2011;82(1):145-54.

66. Andrews LF. The six keys to normal occlusion. *Am J Orthod.* sept

1972;62(3):296-309.

67. Dyer GS, Harris EF, Vaden JL. Age effects on orthodontic treatment: adolescents contrasted with adults. *Am J Orthod Dentofac Orthop Off Publ Am Assoc Orthod Its Const Soc Am Board Orthod.* déc 1991;100(6):523-30.

68. Melsen B, Kalia S. Post - treatment Maintenance. In: *Orthodontie de l'adulte.* EDP Santé. 2017. p. 370-80.

69. Philippe J. De la contention. 2010;81(3):221-6.

70. Reitan K. Principes de contention et prévention de la récurrence. *Rev Orthopédie Dento-Faciale.* 1 avr 1973;7(2):165-85.

71. Edwards JG. A long-term prospective evaluation of the circumferential supracrestal fiberotomy in alleviating orthodontic relapse. *Am J Orthod Dentofacial Orthop.* mai 1988;93(5):380-7.

72. Peck S, Peck H. Crown dimensions and mandibular incisor alignment. *Angle Orthod.* avr 1972;42(2):148-53.

73. David L. Les contentions: indications, matériaux et effets indésirables. Rédaction de fiches cliniques [Thèse pour le Diplôme d'État de Docteur en Chirurgie Dentaire]. [Nice]: Université Nice-Sophia Antipolis; 2019.

74. Gold OrthoFlexTech Etched [Internet]. [cité 20 août 2021]. Disponible sur: <https://www.ddgroup.com/orthodontics/retention/200230--gold-orthoflextech-etched/>

75. Kravitz ND, Grauer D, Schumacher P, Jo Y. Memotain: A CAD/CAM nickel-titanium lingual retainer. *Am J Orthod Dentofacial Orthop.* avr 2017;151(4):812-5.


76. Medio M, Martin C, Pourrat F. L'apport de la CFAO dans la réalisation des contentions orthodontiques collées. *Rev Orthopédie Dento-Faciale.* 1 avr 2017;51(2):309-17.

77. Jaoui L, Brochery B. Aborder les traitements multidisciplinaires. *AONews.* nov 2017;(14):7-9.

78. Littlewood SJ, Rozenzweig S. La contention un véritable défi. Entretien avec

Simon J Littlewood. *Orthod Fr.* oct 2020;91(3):173-8.

79. Guez C, Philip-Alliez C. Contentions orthodontiques : revue de synthèse et protocoles cliniques. *Rev Odont Stomat.* 2011;40:261-70.



## SERMENT MEDICAL

En présence des Maîtres de cette Faculté, de mes chers condisciples, devant l'effigie d'HIPPOCRATE.

Je promets et je jure, d'être fidèle aux lois de l'honneur et de la probité dans l'exercice de la Médecine Dentaire.

Je donnerai mes soins à l'indigent et n'exigerai jamais un salaire au-dessus de mon travail, je ne participerai à aucun partage clandestin d'honoraires.

Je ne me laisserai pas influencer par la soif du gain ou la recherche de la gloire.

Admis dans l'intérieur des maisons, mes yeux ne verront pas ce qui s'y passe, ma langue taira les secrets qui me seront confiés et mon état ne servira pas à corrompre les mœurs ni à favoriser le crime.

Je ne permettrai pas que des considérations de religion, de nation, de race, de parti ou de classe sociale viennent s'interposer entre mon devoir et mon patient.

Même sous la menace, je n'admettrai pas de faire usage de mes connaissances médicales contre les lois de l'humanité.

J'informerai mes patients des décisions envisagées, de leurs raisons et de leurs conséquences. Je ne tromperai jamais leur confiance et n'exploiterai pas le pouvoir hérité des connaissances pour forcer les consciences.

Je préserverai l'indépendance nécessaire à l'accomplissement de ma mission. Je n'entreprendrai rien qui dépasse mes compétences. Je les entretiendrai et les perfectionnerai pour assurer au mieux les services qui me seront demandés.

Respectueux et reconnaissant envers mes Maîtres, je rendrai à leurs enfants l'instruction que j'ai reçue de leur père.

Que les hommes m'accordent leur estime si je suis fidèle à mes promesses.

Que je sois déshonoré et méprisé de mes confrères si j'y manque.



**ALBE Elena** - Spécificités du traitement orthodontique chez l'adulte : enjeux biomécaniques et parodontaux

Th. : Chir. dent. : Marseille : Aix –Marseille Université : 2021

Rubrique de classement : Orthodontie

Résumé :

L'orthodontie de l'adulte s'est démocratisée ces trente dernières années suite notamment à l'essor de nouvelles technologies de traitement comme l'orthodontie linguale et les aligneurs.

Chez l'adulte, le traitement orthodontique doit prendre en compte des spécificités inhérentes au vieillissement physiologique et pathologique. Il s'agit souvent d'un traitement multidisciplinaire nécessitant la coopération de différents spécialistes (orthodontiste, parodontiste, chirurgien oral, omnipraticien).

Le parodonte de l'adulte, souvent fragilisé, doit être assaini voire renforcé avant de débiter toute thérapeutique. Les mouvements dentaires ainsi que les techniques d'ancrage nécessitent une réflexion rigoureuse afin d'anticiper l'apparition d'effets parasites, plus fréquents sur un parodonte affaibli.

Ce travail a pour but de détailler les spécificités biomécaniques et parodontales à prendre en compte ainsi que l'arsenal thérapeutique récent dont nous disposons pour mener à bien un traitement orthodontique chez le patient adulte.

Mots clés : Orthodontie ; Adulte ; Parodontie ; Biomécanique ; Ancrage ; Orthodontie accélérée ; Récidive orthodontique

**ALBE Elena** – Specificities of orthodontic treatment in adults : biomechanical and periodontal issues

Abstract:

Thanks to the increase in new treatment technologies over the past thirty years such as lingual orthodontics and aligners, adult orthodontics have been strongly democratized. Specifically for adults, orthodontic treatment must consider specificities due to both physiological and pathological aging. It is often a multidisciplinary treatment requiring different specialists to work together (orthodontist, periodontist, oral surgeon, general practitioner).

The adult periodontium often weakened, must be cleaned up or even strengthened before starting any therapy. In order to prevent the appearance of parasitic effects which are more frequent on a weakened periodontium, dental movements and anchoring techniques require rigorous preparation work.

This work focuses on the biomechanical and periodontal specificities that need to be taken into account when carrying out orthodontic treatments to adult patients. It will also detail the recent therapeutic arsenal available.

Key words : Orthodontics ; Adult ; Periodontics ; Biomechanics ; Anchoring ; Accelerated orthodontics ; Orthodontic relapse