



**HAL**  
open science

## Fiches de protocoles en chirurgie et prothèse implantaire

Mathieu Jau

► **To cite this version:**

Mathieu Jau. Fiches de protocoles en chirurgie et prothèse implantaire. Chirurgie. 2021. dumas-03650894

**HAL Id: dumas-03650894**

**<https://dumas.ccsd.cnrs.fr/dumas-03650894>**

Submitted on 25 Apr 2022

**HAL** is a multi-disciplinary open access archive for the deposit and dissemination of scientific research documents, whether they are published or not. The documents may come from teaching and research institutions in France or abroad, or from public or private research centers.

L'archive ouverte pluridisciplinaire **HAL**, est destinée au dépôt et à la diffusion de documents scientifiques de niveau recherche, publiés ou non, émanant des établissements d'enseignement et de recherche français ou étrangers, des laboratoires publics ou privés.



Distributed under a Creative Commons Attribution - NonCommercial - NoDerivatives 4.0 International License

## THÈSE

### ***POUR OBTENIR LE DIPLÔME D'ÉTAT DE DOCTEUR EN CHIRURGIE DENTAIRE***

Présentée et publiquement soutenue devant la

Aix-Marseille Université

(Président : Monsieur le Professeur Éric BERTON)

Faculté des Sciences Médicales et Paramédicales

(Doyen : Monsieur le Professeur Georges LEONETTI)

École de Médecine Dentaire

(Directeur : Monsieur le Professeur Bruno FOTI)

## ***Fiches de protocoles en chirurgie et prothèse implantaire***

Présentée par :

**JAU Mathieu**

Né le 11 Novembre 1994

A Marseille

Thèse soutenue le Jeudi 30 septembre 2021

Devant le jury composé de

**Président : Professeur RUQUET Michel**

**Assesseurs : Docteur MAILLE Gérald**

**Docteur ROCHE-POGGI Philippe**

**Docteur PRINCE Fanny**



**THÈSE**

***POUR OBTENIR LE DIPLÔME D'ÉTAT  
DE DOCTEUR EN CHIRURGIE DENTAIRE***

Présentée et publiquement soutenue devant la

Aix-Marseille Université

(Président : Monsieur le Professeur Éric BERTON)

Faculté des Sciences Médicales et Paramédicales

(Doyen : Monsieur le Professeur Georges LEONETTI)

École de Médecine Dentaire

(Directeur : Monsieur le Professeur Bruno FOTI)

***Fiches de protocoles en chirurgie et prothèse implantaire***

Présentée par :

**JAU Mathieu**

Né le 11 Novembre 1994

A Marseille

Thèse soutenue le Jeudi 30 septembre 2021

Devant le jury composé de

**Président : Professeur RUQUET Michel**

**Assesseurs : Docteur MAILLE Gérald**

**Docteur ROCHE-POGGI Philippe**

**Docteur PRINCE Fanny**

## ADMINISTRATION

Mise à jour : sept. 2020

### **Doyens Honoraires**

Professeur Raymond SANGIUOLO†  
Professeur Henry ZATTARA  
Professeur André SALVADORI  
Professeur Jacques DEJOU

### **Doyen Assesseurs**

Professeur Bruno FOTI  
Professeur Michel RUQUET  
Professeur Anne RASKIN

### **Directeurs de Départements**

Formation Initiale  
Recherche  
Formation Continue

Professeur Michel RUQUET  
Professeur Anne RASKIN  
Professeur Frédéric BUKIET

### **Charges de missions**

Relations Internationales  
Internat et Diplômes d'études spécialisées  
Affaires générales

Professeur Hervé TASSERY  
Professeur Virginie MONNET-CORTI  
Docteur Patrick TAVITIAN

### **Responsable des Services Administratifs et Techniques**

Madame Katia LEONI

## **LISTE DES ENSEIGNANTS**

### **PROFESSEURS DES UNIVERSITES – PRATICIENS HOSPITALIERS DES CSERD**

BUKIET Frédéric (58-01)  
FOTI Bruno (56-02)  
LE GALL Michel (56-01)  
MONNET-CORTI Virginie (57-01)  
ORTHLIEB Jean-Daniel (58-01)  
RASKIN Anne (58-01)  
RUQUET Michel (58-01)  
TARDIEU Corinne (56-01)  
TARDIVO Delphine (56-02)  
TASSERY Hervé (58-01)

### **PROFESSEUR DES UNIVERSITES**

ABOUT Imad (65)

### **PROFESSEURS EMERITES**

DEJOU Jacques  
HUE Olivier

### **MAITRES DE CONFERENCES DES UNIVERSITES – PRATICIENS HOSPITALIERS DES CSERD**

ABOUDHARAM Gérard (58-01)	LAN Romain (56-02)
BANDON Daniel (56-01)	LAURENT Michel (58-01)
BELLONI Didier (57-01)	LAURENT Patrick (57-01)
BOHAR Jacques (56-01)	MAILLE Gérald (58-01)
CAMOIN Ariane (56-01)	PHILIP-ALLIEZ Camille (56-01)
CAMPANA Fabrice (57-01)	POMMEL Ludovic (58-01)
CATHERINE Jean-Hugues (57-01)	PRECKEL Bernard-Éric (58-01)
GAUBERT Jacques (56-01)	RÉ Jean-Philippe (58-01)
GIRAUD Thomas (58-01)	ROCHE-POGGI Philippe (57-01)
GIRAUDEAU Anne (58-01)	STEPHAN Grégory (58-01)
GUIVARC'H Maud (58-01)	TAVITIAN Patrick (58-01)
JACQUOT Bruno (58-01)	TERRER Elodie (58-01)
LABORDE Gilles (58-01)	TOSELLO Alain (58-01)

### **MAITRES DE CONFERENCES DES UNIVERSITES ASSOCIES**

BALLESTER Benoît (58-01)  
BLANCHET Isabelle (56-01)  
MENSE Chloé (58-01)  
SILVESTRI Frédéric (58-01)

## **ASSISTANTS HOSPITALIERS ET UNIVERSITAIRES**

AL AZAWI Hala (56-01)	HAHN-GOLETTI Larissa (58-01)
ANTEZACK Angeline (57-01)	LAURENT Camille (58-01)
ARNIER Canelle (56-01)	LIOTARD Alicia (58-01)
BAUDINET Thomas (58-01)	MADENIAN Pauline (58-01)
BRINCAT Arthur (57-01)	MANSUY Charlotte (58-01)
BROS Agnès (56-01)	MARTIN William (56-01)
CASAZZA Estelle (56-01)	MATERRA Rémi (58-01)
CASTRO Romain (57-01)	PARFU Anne (58-01)
CHIARINI Thomas (58-01)	PASCHEL Laura (58-01)
DAVID Laura (56-01)	PILLIOL Virginie (58-01)
DRAUSSIN Thierry (57-01)	ROUSCOFF Eva (56-01)
DUMAS Cathy (57-01)	SANTUNIONE Charlotte (58-01)
FAURE-BRAC Mathias (57-01)	VINAÏ Michael (56-01)
FERRE Enzo (58-01)	
HADJ-SAID Mehdi	

## **ASSISTANTS DES UNIVERSITES ASSOCIES**

GRINE Ghilès (57-01)  
HOUVENAEGHEL Brice (57-01)

Intitulés des sections CNU :

- 56<sup>ème</sup> section : Développement, croissance et prévention
- 56-01 Odontologie pédiatrique et orthopédie dento-faciale
- 56-02 : Prévention – Epidémiologie – Economie de la santé – Odontologie légale
- 57<sup>ème</sup> section : Chirurgie orale ; Parodontologie ; Biologie Orale
- 57-01 : Chirurgie orale – Parodontologie – Biologie orale
- 58<sup>ème</sup> section : Réhabilitation orale
- 58-01 : Dentisterie restauratrice – Endodontie – Prothèses – Fonction-Dysfonction – Imagerie – Biomatériaux

L'auteur s'engage à respecter les droits des tiers, et notamment les droits de propriété intellectuelle. Dans l'hypothèse où la thèse comporterait des éléments protégés par un droit quelconque, l'auteur doit solliciter les autorisations nécessaires à leur utilisation, leur reproduction et leur représentation auprès du ou des titulaires des droits. L'auteur est responsable du contenu de sa thèse. Il garantit l'Université contre tout recours. Elle ne pourra en aucun cas être tenue responsable de l'atteinte aux droits d'un tiers.

*À notre président du jury,*

*Monsieur le **Professeur Michel Ruquet**,*

*Vous m'avez fait l'honneur d'accepter la présidence de ce jury. Merci pour votre gentillesse, votre écoute et votre disponibilité tout au long de mes études. Veuillez trouver ici le témoignage de ma reconnaissance et mes remerciements les plus sincères.*



À Monsieur le **Docteur Gérald Maille**,

*Vous me faites l'honneur de siéger dans mon jury de thèse. Ce fût un plaisir de travailler à vos côtés durant ces trois années de clinique. Veuillez trouver dans ce travail, l'expression de ma grande considération.*

À Monsieur le **Docteur Philippe Roche-Poggi**,

*C'est un honneur de vous compter parmi les membres de mon jury. Merci de transmettre votre savoir avec tant de passion, de gentillesse et de professionnalisme. C'est un excellent souvenir que je garderai de votre enseignement et de votre sympathie. Veuillez recevoir dans cette thèse l'expression de ma profonde admiration envers vous.*

À notre directrice de thèse,

À Madame le **Docteur Fanny Prince**, ce fut un immense plaisir de partager la conception de cette thèse à vos côtés. Je tiens à vous remercier profondément d'avoir accepté d'être ma directrice de thèse. Votre gentillesse, votre bienveillance ainsi que votre sens du travail bien fait ont été très importants pour moi. Ce fut un bonheur de travailler avec vous. Je vous souhaite ce qu'il y a de meilleur professionnellement et personnellement.

À ma famille :

À mes parents, je pense qu'on ne vous l'a jamais assez dit avec Martin, voici une bonne occasion de le faire, merci pour tout ce que vous avez fait pour nous depuis notre plus tendre enfance. Merci d'être ces modèles que tous les enfants rêveraient d'avoir. Je vous aime.

À Martin, mon petit frère, du temps est passé depuis nos fameux 1 Vs 1 au foot dans la chambre de l'appartement rue Lord Duveen, au grand damne des voisins du dessous, ainsi que nos parties endiablées de ping-pong à Cassis. Et même si tu as décidé de partir faire tes études dans le grand nord, sache que tu peux toujours compter sur moi, je t'aime mon frère.

À **Panou et Manou**, tant de souvenirs merveilleux à vos coté, merci d'être aussi géniaux avec nous. Je vous souhaite encore pleins de voyages aux quatre coins du monde. Je vous aime.

À la mémoire de mes grands-parents **Bernard et Linou** toujours présents dans nos cœurs.

À mes tantes Justine et Elodie et mon cousin Valentin, merci pour tous ces bons moments gravés à jamais tous ensemble.

À mon oncle **Frédérique** et mes cousines **Mathilde et Pauline** (bientôt consœur).

À mon oncle et ma tante **Philippe et Sophie** ainsi que mes cousin **Nicolas, Charlotte et Aurélie**.

À Margaux, tu m'as accompagnée pendant toute la durée de mes études, merci pour le soutien que tu m'apportes au quotidien. Belle, humble, intelligente, je suis un homme comblé à tes côtés. Je ne te le dis pas assez souvent mais sache que je suis fier de toi. Je t'aime.

À Philippe, Elodie et Charlotte, je vous remercie de m'avoir accueilli à bras ouvert ainsi que pour ces nombreux moments partagés ensemble. Je vous en suis extrêmement reconnaissant.

À mes amis :

À **Guilhem, Cossou et Pierre** ces six années nous ont soudées (enfin sept avec mon Florian) je vous souhaite le meilleur personnellement et professionnellement (et pourquoi pas ensemble ?).

Aux **Canardos et Aficionados de la Covidaloca**, on se connaît tous pour la plupart depuis la 6em à Provence, d'autres sont entrés dans la danse au fil du temps. Quelle belle bande de pote. Merci pour tous ces moments magiques. Je vous souhaite le meilleur. Merci plus particulièrement à François pour son aide précieuse dans la conception des fiches de protocole.

Aux copines des Canardos et des Aficionados de la Covidaloca, qui ont le mérite nous supporter au quotidien.

Aux **copines de Margaux**, vous êtes devenues des amies au fil du temps.

Aux **Tchoins**, quelle équipe magnifique, sans vous ces études n'auraient pas été les mêmes. Depuis la paillasse du fond jusqu'à la clinique, tant de bons moments passés tous ensemble. Merci pour ces 6 années fantastiques.

À notre **Seb**.

## SOMMAIRE

<b>INTRODUCTION .....</b>	<b>1</b>
<b>I. PARTIE PEDAGOGIQUE .....</b>	<b>2</b>
<b>A. LES SUPPORTS PEDAGOGIQUES AU SEIN DE LA FACULTE D'ODONTOLOGIE .....</b>	<b>2</b>
1. <i>Définition d'une plateforme numérique .....</i>	<i>2</i>
2. <i>Les différentes plateformes à disposition des enseignants et des étudiants .....</i>	<i>2</i>
<b>B. ENSEIGNEMENT DE L'IMPLANTOLOGIE AU SEIN DE LA FACULTE D'ODONTOLOGIE DE MARSEILLE .....</b>	<b>3</b>
1. <i>Programme d'enseignement d'implantologie .....</i>	<i>3</i>
2. <i>Les supports pédagogiques .....</i>	<i>4</i>
<b>C. UN NOUVEAU SUPPORT PEDAGOGIQUE : LES FICHES DE PROTOCOLES CLINIQUE EN IMPLANTOLOGIE .....</b>	<b>6</b>
1. <i>Descriptions des fiches de protocoles .....</i>	<i>6</i>
2. <i>Définition, intérêt et processus d'utilisation du QR code .....</i>	<i>7</i>
<b>II. IMPERATIF ADMINISTRATIF ET CLINIQUE AVANT ET AU COURS DE LA PRISE EN CHARGE IMPLANTAIRE DU PATIENT AU PAVILLON .....</b>	<b>8</b>
<b>A. PARTIE CHIRURGICALE .....</b>	<b>8</b>
<b>B. PARTIE PROTHETIQUE .....</b>	<b>13</b>
<b>III. FICHE DE PROTOCOLE DE LA PARTIE CHIRURGICALE.....</b>	<b>13</b>
<b>A. PLANIFICATION IMPLANTAIRE AVEC LOGICIEL ROMEXIS® .....</b>	<b>14</b>
<b>B. ORDONNANCE ET CONSEILS PRE, PER ET POST OPERATOIRES EN CHIRURGIE IMPLANTAIRE SIMPLE .....</b>	<b>24</b>
1. <i>Ordonnance type pré et post-opératoire .....</i>	<i>24</i>
2. <i>Conseils types post-opératoires .....</i>	<i>26</i>
<b>C. INSTALLATION D'UN BLOC OPERATOIRE AU PAVILLON .....</b>	<b>27</b>
<b>D. PROTOCOLE D'APEPSIE DU PATIENT ET DU PRATICIEN POUR LA POSE D'IMPLANT .....</b>	<b>31</b>
1. <i>Protocole de préparation et d'installation du patient pour l'intervention .....</i>	<i>31</i>
2. <i>Protocole de préparation du praticien .....</i>	<i>31</i>
<b>E. LE SECOND TEMPS CHIRURGICAL OU PHASE 2 (VOIR ANNEXE N°1) .....</b>	<b>32</b>
<b>IV. FICHE DE PROTOCOLE DE LA PROTHESE SUPRA-IMPLANTAIRE .....</b>	<b>34</b>
<b>A. INTRODUCTION ET RAPPELS ANATOMIQUES .....</b>	<b>34</b>
<b>B. DESCRIPTION DES PROTHESES IMPLANTO-PORTEES .....</b>	<b>35</b>
1. <i>Généralités .....</i>	<i>35</i>
2. <i>Les différents édentements concernés par la prothèse implanto-portée .....</i>	<i>35</i>
3. <i>Les différents types de prothèse implanto-porté : scellés et transvissées .....</i>	<i>35</i>
4. <i>La gestion de l'édentement unitaire .....</i>	<i>37</i>
a. <i>Empreinte direct implant (Voir Annexe N°2).....</i>	<i>37</i>
b. <i>Essayage de l'armature (Voir Annexe N°3).....</i>	<i>41</i>
c. <i>Essayage du biscuit (Voir Annexe N°4).....</i>	<i>43</i>
d. <i>Insertion prothétique de la couronne définitive (Voir Annexe N°5) .....</i>	<i>44</i>

<b>5. La gestion de l'édentement plural</b> .....	<b>45</b>
a. Description des piliers MUA .....	46
b. Protocole clinique de réalisation d'une prothèse plurale sur piliers MUA .....	46
c. La mise en place des pilier Multi Unit (Voir Annexe N°7) .....	46
d. Empreinte des piliers MUA (Voir Annexe N°8) .....	47
e. Validation de l'empreinte grâce à une clef en plâtre (Voir Annexe N°9) et enregistrement de l'occlusion (Voir Annexe N°10) .....	49
f. Essayage de l'armature (Voir Annexe N°11) .....	50
g. Essayage du biscuit (Voir Annexe N°12) .....	51
h. Insertion prothétique des couronnes définitives (Voir Annexe N°13) .....	53
<b>6. Édentement total d'une ou des deux arcades dentaires</b> .....	<b>54</b>
a. Prothèse supra implantaire fixe de type Bränemark .....	54
b. Prothèse amovible complète supra implantaire .....	62
 <b>CONCLUSION</b> .....	 <b>71</b>
 <b>ANNEXES</b> .....	 <b>A1</b>
 <b>BIBLIOGRAPHIE</b> .....	 <b>I</b>

## **Introduction :**

L'implantologie orale est une discipline qui s'inscrit de nos jours dans la pratique de la majorité des cabinets dentaires. Tous les praticiens devraient proposer à leurs patients une solution implantaire pour remplacer les dents absentes, si ces derniers ne présentent aucune contre-indication à la chirurgie implantaire. En effet, la fiabilité et la reproductibilité de ces techniques ont été largement démontrées depuis de nombreuses années. Cependant, des difficultés peuvent être rencontrées à moyen et long terme dans ce type de traitement (péri-implantites, dévissage des prothèses, fractures des prothèses...). Elles peuvent être dues à des problèmes lors de la conception de ces prothèses supra-implantaires. C'est pourquoi, une rigueur est requise lors de la planification du projet prothétique implantaire, des différentes chirurgies ainsi qu'au cours des différentes étapes cliniques de conception prothétique.

Au sein de la Faculté d'Odontologie de Marseille, l'enseignement de l'implantologie se divise en deux semestres. En cinquième année, des cours théoriques et des travaux pratiques sur les bases de l'implantologie sont dispensés. En sixième année, c'est un approfondissement des connaissances sous forme de séminaires alliant cours théoriques et travaux pratiques.

Dans cette thèse, dont la visée est pédagogique, la première partie sera consacrée au déroulement pédagogique de l'enseignement de l'implantologie au sein de la Faculté d'Odontologie de la Timone. La seconde décrira les impératifs administratifs et cliniques à remplir par les étudiants tout au long d'un traitement implantaire. La troisième s'intéressera à la partie chirurgicale et enfin, la dernière détaillera la conception des différents types de prothèses supra-implantaires réalisées au pavillon.

## **I. Partie pédagogique :**

L'enseignement de l'implantologie au niveau national et de la faculté de Marseille débute au cours de la 5<sup>ème</sup> année d'étude durant le premier semestre universitaire.

Cette thèse a pour but d'aider les étudiants au pavillon dentaire tout au long de leur cursus d'apprentissage pratique en clinique.

Pour les étudiants de 4<sup>ème</sup> année, cela leur permettra d'accompagner au mieux leurs binômes. Pour les 5<sup>ème</sup>, 6<sup>ème</sup> année et les internes elle pourra les aiguiller lors de la réalisation de traitements implantaires sur leurs patients. Elle a pour objectif de servir de guide pratique clinique disponible en format papier mais également digital grâce à la plateforme numérique mis à la disposition des étudiants : l'Environnement Numérique de Travail (ENT).

### **A. Les supports pédagogiques au sein de la Faculté d'Odontologie :**

Ces dernières années, une plateforme numérique en ligne a été mise en place afin que les étudiants aient accès à un support de cours aussi bien à la faculté qu'à leur domicile.

#### **Définition d'une plateforme numérique (1) :**

Pour le Conseil National du Numérique (CNN), la plateforme est « un service occupant une fonction d'intermédiaire dans l'accès aux informations, contenus, services ou biens, le plus souvent édités ou fournis par des tiers. Ces services d'accès organisent et hiérarchisent les contenus en vue de leur présentation et de la mise en relation des utilisateurs finaux ».

### **2. Les différentes plateformes à disposition des enseignants et des étudiants :**

- **L'ENT** : L'Environnement Numérique de Travail est le portail informatique d'AMU (Aix-Marseille Université). Tous les membres de l'Université y ont accès. Chaque nouvel étudiant, reçoit dès le début de sa scolarité, un identifiant ainsi qu'un mot de passe qui lui permet de se connecter à son ENT.

Les étudiants peuvent se connecter sur ce portail à partir de n'importe quel ordinateur qui possède une connexion internet. Tous les outils numériques proposés par la Faculté d'Aix-Marseille sont présents sur ce portail unique.



- **AMeTICE** : A partir de L'ENT, dans l'onglet Pédagogie, nous pouvons retrouver le service AMeTICE (Aix-Marseille Enseignement avec les Technologies de l'Information et de la Communication pour l'Enseignement), c'est la plateforme pédagogique d'AMU.  
Les enseignants peuvent y ouvrir des espaces de cours. Elle permet de très nombreuses fonctionnalités, notamment pour le suivi et l'accompagnement des étudiants, avec des activités et une évaluation en ligne.  
Les enseignants, s'ils le souhaitent, peuvent agrémenter leurs cours en déposant des supports pédagogiques et différentes activités en fonction de leurs objectifs pédagogiques, qui peuvent être de plusieurs types tel que des cours à télécharger, de la bibliographie, des espaces de communication et d'échange ainsi qu'un espace d'évaluation et d'auto-évaluation.
- **AMUpod** : C'est une plateforme d'hébergement et de diffusion en ligne de fichiers vidéo ou audio sous forme de podcast disponible sur l'ENT. Toutes les personnes qui possèdent un compte ENT (étudiant ou enseignants) peuvent accéder à ce service. Seul le personnel de l'Université peut déposer des fichiers audio ou vidéo sous forme de podcast et ils peuvent restreindre leur visibilité seulement aux membres d'AMU (par accès en mode authentifié) ou mettre en place un accès par mot de passe.

## **B. Enseignement de l'implantologie au sein de la Faculté d'Odontologie de Marseille :**

### **1. Programme d'enseignement d'implantologie :**

L'implantologie est enseignée aux premiers semestres des 5<sup>ème</sup> et 6<sup>ème</sup> années d'étude. Cet enseignement est à la fois théorique (travaux pratiques = TP) réalisés au sein de la Faculté.

#### **Enseignement en 5<sup>ème</sup> année :**

L'enseignement est constitué de 20 heures de cours magistraux sur les bases de l'implantologie, l'élaboration d'un plan de traitement, les différentes séquences chirurgicales (phases 1 et 2), la gestion prothétique des différents types d'édentement (unitaire, pluraux et complets) ainsi que la gestion de l'occlusion.

De plus, 4 heures de travaux pratiques sur l'étude pré-implantaire et de manipulation des différentes pièces prothétiques (transfert d'empreinte, réplique d'implant, tournevis, clef dynamométrique) sont dispensées.

Un examen des connaissances valide cet enseignement en fin de semestre.

- **Enseignement en 6<sup>ème</sup> année :**

Un enseignement universitaire obligatoire ainsi qu'un enseignement clinique facultatif sont donnés aux étudiants de 6<sup>ème</sup> année.

La partie universitaire prend la forme de quatre séminaires théoriques (en amphithéâtre) et pratiques (en salle de TP). Durant le premier séminaire sont enseignées les différentes méthodes chirurgicales implantaire et de greffe osseuse de comblement sinusien. Le second séminaire aborde la planification implantaire et la chirurgie assistée par ordinateur.

Les différentes techniques de réalisation de prothèses provisoires implanto-portées sont étudiées au cours du troisième séminaire. Enfin, un séminaire durant lequel les différents types de sutures sont abordés clôture cet enseignement.

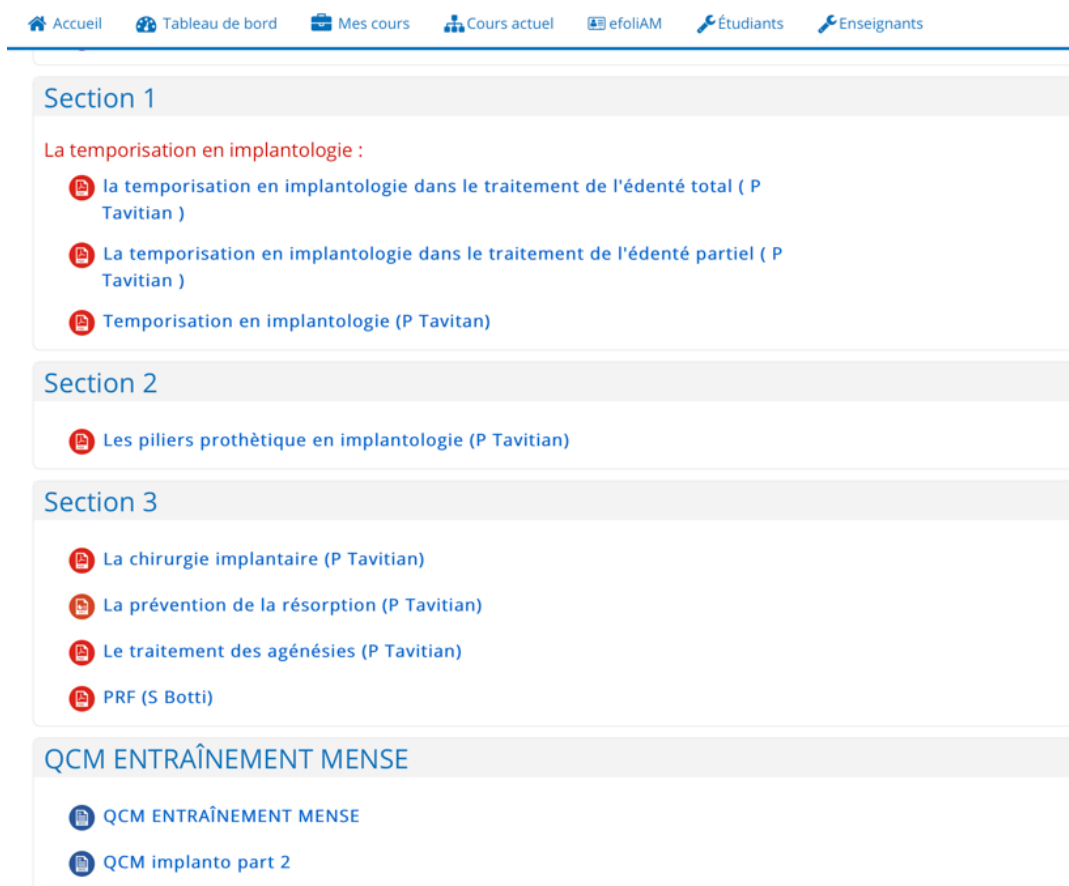
L'enseignement clinique, quant à lui est optionnel, c'est un choix des étudiants qui s'inscrit dans le cadre des approfondissements cliniques. L'objectif de cet enseignement est de permettre aux étudiants volontaires de s'initier aux traitements implantaires au sein du Pavillon Odontologie de l'Hôpital de la Timone. Les étudiants se verront confier des patients en cours de traitement implantaire sous le contrôle des enseignants responsables de la discipline.

**2. Les supports pédagogiques :**

Les enseignants responsables de l'enseignement mettent en ligne sur L'ENT des cours, des documents à télécharger ainsi que des QCM d'évaluation pour permettre aux étudiants de tester leurs connaissances.

- **Support pédagogique sur L'ENT :**

Le support pédagogique se divise en quatre sections (voir Fig. 1). Les trois premières sont des sections comportant des cours théoriques et la dernière est composée de deux QCM d'évaluation des connaissances. Cela s'inscrit dans un enseignement avec une approche par compétence (APC).



**Figure 1 :** Capture d'écran sur AMeTICE dans l'onglet Implantologie.

- **Vers un nouveau type d'enseignement : AMUconnect**

Le Docteur Tavitian (MCU-PH) a proposé aux étudiants de 4<sup>ème</sup>, 5<sup>ème</sup> et 6<sup>ème</sup> année et internes de suivre des présentations via internet sur divers sujets concernant l'implantologie. Par exemple, une conférence sur les bridges fixes supra-implantaires de type Bränemark (sur pilotis) avec leurs indications et les protocoles de réalisations.

Les étudiants ont pu suivre les présentations, depuis leur domicile grâce à un ordinateur doté d'une connexion internet, sur la plateforme AMUconnect qui est un outil d'animation de classe virtuelle du logiciel Adobe Connect.

Cette plateforme a été intégrée à l'Université AIX-MARSEILLE dans le cadre du SDN46 et est mise à disposition de tous les enseignants et personnels impliqués dans la pédagogie.

## **C.Un nouveau support pédagogique : Les fiches de protocoles clinique en implantologie :**

Cette thèse a pour objectif de développer et de concevoir des fiches de protocole de chirurgie et de prothèses implantaires. Les étudiants pourront alors bénéficier d'un nouveau support pédagogique accessible depuis leurs smartphones, tablettes connectées et ordinateurs ou sur un support papier, imprimées au format A4 et triées dans un classeur disponibles dans le bureau des enseignants d'implantologie.

### **1. Descriptions des fiches de protocoles :**

Les fiches de protocoles élaborées parcourent les différentes étapes cliniques aussi bien pré-chirurgicales, chirurgicales, pré-prothétiques et prothétiques en implantologie. Elles ont un rôle pédagogique d'accompagnement des étudiants dans leurs premiers pas en implantologie.

- **Conception :** Toutes sont organisées selon un même schéma (voir Tab 1 et Annexes 1 à 23) :

- ⇒ **L'entête** permet de classer ces fiches en fonctions de leur discipline, chirurgie ou prothèse.  
Pour les fiches de chirurgie, le cartouche renseigne sur le numéro de la fiche ainsi que de son intitulé.  
Pour celles de prothèses, le cartouche renseigne en plus le type de prothèse concernée (unitaire, plurale ou totale)
- ⇒ Les **impératifs administratifs et cliniques** à réaliser **avant l'acte** décrit par la fiche
- ⇒ Un **rappel chronologique** des différentes étapes du protocole auquel appartient la fiche
- ⇒ Une photo du **plateau technique** légendée.
- ⇒ Un pas à pas illustré et décrit au cours des différentes **étapes de réalisation**.
- ⇒ Un **Nota Bene** des différents points techniques et stratégiques spécifiques à chacune des étapes.
- ⇒ Une description des **impératifs administratifs et cliniques** à réaliser **à la fin de l'acte**.

**Tableau 1 : Organisation des fiches.**

- **Lieu d'hébergement virtuel des fiches de protocole sur internet :**

Les fiches de protocole sont hébergées sur la plateforme Google Drive. Les fiches seront disponibles en accès libre pour tous les étudiants de la Faculté d'odontologie et pour toutes les personnes qui souhaitent y avoir accès.

## **2. Définition, intérêt et processus d'utilisation du QR code :**

### **- Définition :**

Le QR code (Quick Response Code, ou Code à Réponse Rapide), est un code-barres à deux dimensions qui permet d'encoder des données. Il s'agit le plus généralement d'un lien vers une page Internet (URL). Les étudiants pourront alors les scanner depuis leur smartphone ou tablette grâce à des applications de scanner de QR code.



**Figure 2 : Exemple de QR code**

### **- Intérêt :**

Le QR code permet de générer un lien entre le signe du QR code et la page internet d'hébergement de la fiche clinique associée. Ce système permet donc de relier l'espace physique (QR code) et l'espace numérique (lien URL de la page internet d'hébergement de la fiche clinique).

L'intérêt majeur de système de QR code est de faciliter un accès aux fiches cliniques pour les étudiants de façon fluide en libre accès.

### **- Processus d'utilisation par les étudiants :**

Une liste des différentes fiches cliniques développées pour cette thèse et leurs QR code associés est mis en place dans les stérilisations de l'étage de prothèse et de chirurgie du pavillon ainsi que dans le bureau des enseignants de prothèse.


Prenons l'exemple d'un étudiant qui doit réaliser une empreinte des piliers MUA pour la première fois en autonomie. Il pourra donc se référer à l'Annexe N°8 qui décrit le protocole de réalisation d'une empreinte des piliers MUA. Pour cela, il doit se rendre à la stérilisation de l'étage de prothèse. Grâce à son téléphone portable doté d'une application de scanner de QR code obtenue gratuitement sur l'Apple Store ou l'Android Store, il peut scanner le QR code associé à l'Annexe N°8. Un lien URL est alors généré vers le Google Drive d'hébergement de la fiche de protocole associée au QR code. L'étudiant peut donc consulter la fiche de protocole depuis son téléphone portable.

## II. Impératif administratif et clinique avant et au cours de la prise en charge implantaire du patient au pavillon :

### A. Partie Chirurgicale :

- **Accueil du patient :** Au sein du Pavillon, le patient prend un rendez-vous avec le secrétariat du service d'implantologie.

Lors de la première consultation, un dossier médical est créé à l'accueil par un agent administratif, le questionnaire médical (2) (voir Fig. 3) est scrupuleusement rempli (faire attention aux allergies, à la prise éventuelle de Biphosphonates, au tabac) puis le consentement (3) (voir Fig. 4) aux soins est réalisé.



Assistance Publique  
Hôpitaux de Marseille  
REF: MMF096

SERVICE D'ODONTOLOGIE

### QUESTIONNAIRE MEDICAL PATIENT ADULTE

PÔLE D'ODONTOLOGIE

TIMONE ADULTES: 0 491 385 955

GASTON BEIGER: 0 491 383 099

HÔPITAL NORD: 0 491 968 540

Veuillez remplir ce questionnaire  
STRICTEMENT CONFIDENTIEL  
Merci de le remplir complètement  
pour mieux vous soigner.

Profession : .....

N° de sécurité sociale : .....

Avez-vous une mutuelle ? OUI  NON

Taille : ..... Poids : .....

Tension artérielle : .....

Motif de la consultation : .....

■ **Renseignements d'ordre général :**

Etes-vous en arrêt de travail ? .... OUI  NON

Avez-vous été / êtes-vous atteint des affections suivantes :

Diabète ..... Urogénitale ..... Neurologique ..... Vasculaire .....  
 Asthme ..... Rhumatisme articulaire aigu ..... Affection chronique .....  
 Cardiaque ..... Pulmonaire ..... Gastro duodénale ..... Hépatique/vésiculaire .....  
 Intestinale ..... Pathologie infectieuses ..... Dépression .....

Etes-vous enceinte ? ..... OUI  NON

Etes-vous sujet à des vertiges, pertes de connaissances ? ..... OUI  NON

Suivez-vous actuellement un régime ? ..... OUI  NON

Etes-vous sujet aux hématomes ? ..... OUI  NON

Dormez-vous bien ? ..... OUI  NON

Faites-vous du sport ? ..... OUI  NON

Fumez-vous ? ..... OUI  NON  Nombre de cigarettes/jour : .....

Etes-vous allergique ? ..... OUI  NON

Quelle origine ? .....

Avez-vous été vacciné dernièrement ? ..... OUI  NON

Quel vaccin ? .....

■ **Traitement en cours :**

Aspirine ..... Anti inflammatoires ..... Antibiotiques ..... Antidouleurs .....  
 Antihypertenseurs ..... Anticoagulants ..... Antidépresseurs ..... Antidiabétiques .....

Avez-vous eu une réaction particulière à la suite d'un traitement ? OUI  NON

Faites-vous l'objet d'une surveillance radiologique ou biologique ? OUI  NON

■ **Etat dentaire :**

Date de la dernière consultation : .....

Aujourd'hui avez-vous : une gêne ? ..... OUI  NON   
 une douleur ? ..... OUI  NON   
 un problème esthétique ? ..... OUI  NON

Avez-vous des difficultés : à manger ? ..... OUI  NON   
 à dormir ? ..... OUI  NON   
 à parler ? ..... OUI  NON

Avez-vous déjà réalisé un cliché radiologique de toutes les dents ? ..... OUI  NON

Avez-vous eu une réaction après une anesthésie locale ? ..... OUI  NON

Si oui quelle type de réaction ? .....

Portez-vous une prothèse mobile ? ..... OUI  NON

Souffrez-vous des gencives ? ..... OUI  NON

Vos gencives saignent-elles lors du brossage ? ..... OUI  NON

Quand vous brossez-vous les dents ? .....

Combien de fois par jour ? ..... 1 fois  2 fois  3 fois

Avez-vous l'impression que vos dents bougent ? ..... OUI  NON

Avez-vous l'habitude de tenir entre vos dents des objets tels que crayon, trombone, ou autre ? .... OUI  NON

Vos parents ont-ils perdu des dents à cause d'un problème de gencive ? ..... OUI  NON

Entre les repas avez-vous l'habitude : de consommer des sucreries ? ..... OUI  NON   
 de mâcher du chewing-gum ? ..... OUI  NON   
 de boire des boissons sucrées ? ..... OUI  NON

Utilisez-vous un fil dentaire ? ..... OUI  NON

Utilisez-vous des brossettes dentaires ? ..... OUI  NON

Votre dernier détartrage date de ? ..... 6 mois  1 an  2 ans ou plus

Avez-vous l'impression d'avoir une mauvaise haleine ? ..... OUI  NON

Avez-vous la bouche sèche ? ..... OUI  NON

Autre élément à signaler à votre dentiste ne faisant pas partie de cette liste : .....

DATE : .....

Signature : .....

**Figure 3 : Questionnaire médical.**



- **Examen clinique** : Le patient est d'abord examiné cliniquement en exo et endo-buccal au fauteuil par l'étudiant puis par les enseignants responsables des parties chirurgicale et prothétique.  
L'examen endo-buccal comprend l'analyse de la denture du patient, de son parodonte et de son occlusion (4). L'examen extra-buccal vérifie que l'ouverture buccale du patient soit suffisante en cas de pose d'implant postérieur notamment.
- **Examen radiologique (5)**: Si le patient nous apporte un examen radiologique de type CBCT fait à l'extérieur, nous devons l'importer dans le logiciel Romexis® de l'APHM. Si le patient n'a pas d'examen radiologique de type CBCT, une prescription est faite pour qu'il puisse le réaliser au sein du Pavillon et analysé sur le logiciel Romexis®.
- **Réalisation du plan de traitement** : L'examen clinique complet et l'analyse du CBCT sont réalisés conjointement avec les enseignants responsables des parties chirurgicale et prothétique. Cette consultation permet de réaliser un examen pré prothétique indispensable dès le début de la prise en charge implantaire du patient. Cet examen pré-prothétique comprend une analyse fonctionnelle et esthétique de la situation pré-implantaire.  
Le plan de traitement peut être établi et retranscrit par écrit dans le dossier médical du patient.
- **Réalisation du devis** : Une demande de devis est faite aux agents administratifs qui le réalisent dans un délai de 15 jours. Celui-ci doit être signé par l'enseignant responsable avant d'être remis au patient qui le signe également. La date de remise au patient doit être spécifiée. Un délai de 15 jours, correspondant au délai de rétractation, doit être respecté avant que le patient ne puisse procéder au règlement.  
Les conseils et ordonnances pré, per et post opératoires sont exposés au patient en fonction de l'acte opératoire qui sera réalisé.
- **Planification et commande des éléments implantaires** : Une fois le règlement fait, la commande des implants peut être effectuée. Pour cela, une planification implantaire, permettant la détermination de la longueur et du diamètre des implants à commander, est réalisée sur le logiciel Romexis® avec l'enseignant responsable.  
La feuille de commande (voir Fig. 5) doit être signée et datée par l'enseignant responsable et contre signée par un responsable de la spécialité Implantologie du pavillon.  
Elle est ensuite donnée aux agents administratifs, qui passeront commandes aux fournisseurs d'implants.  
Il faut compter un délai de 15 jours pour la réception du matériel implantaire au sein du Pavillon. Il est impératif de vérifier que la commande soit bien arrivée deux jours avant la date de la pose des implants.



**POLE ODONTOLOGIE  
Pr Corinne TARDIEU**

- UF 5303 : BLOC CHIRURGICAL ODONTOLOGIE
- UF 5304 : SPECIALITE ODONTOLOGIE

**COMMANDE DE MATERIEL IMPLANTAIRE ET DE BIOMATERIAUX**

**Intervenants :**

	CHIRURGIE IMPLANTAIRE	ELEMENTS PRE-PROTHETIQUES et PROTHESES IMPLANTO PORTEES
NOM DU PRATICIEN HABILITE RESPONSABLE		
SIGNATURE		

Nom de l'étudiant responsable du patient	JAU Mathieu
--	-------------

**NOM ET PRENOM DU PATIENT (étiquette):** Didier Drogba

**NUMERO DE QUITTANCE :** ...100.....

REFERENCE	LIBELLE (marque et modèle)	DIMENSIONS (diamètre et longueur)	QUANTITE
34128	NOBELACTIVE	3,5 x 15	2
97200	COPIOS	0.25-1MM, 0.5 CC	1
36639	PILIER DE CICATRISATION	Hauteur 3mm, diamètre 3.6mm	2
36649	VIS DE COUVERTURE	NP	2
36661	PILIER PROVISOIRE ROTATIONNEL	1.5 MM	2
34243	REPLIQUE IMPLANT	Diamètre 3.5mm	2

**Date :**

**Figure 5 :** Exemple d'une fiche de commande.

- **Compte rendu opératoire :** A la fin de l'intervention de pose du ou des implants, un compte rendu opératoire (voir Fig. 6) doit être réalisé, daté et validé par l'enseignant responsable dans le dossier médical du patient (dossier Axigate®). Sur ce compte rendu doit figurer la marque, les dimensions et le numéro de lot du ou des implants posés dans un souci de traçabilité.



**PAVILLON ODONTOLOGIE**  
**PROFESSEUR JACQUES DEJOU**

**Assistance Publique  
Hôpitaux de Marseille**  
PAVILLON ODONTOLOGIE  
04.91.38.89.00

**PROTOCOLE OPERATOIRE**

Date :

Patient :

Opérateur principal :

Aide opératoire :

Opération : Pose implant en regard de 11 + greffe conjonctif enfoui + apposition de bio-os + mise en esthétique immédiate.

Protocole :

Pose d'implant :

Anesthésie locale adrénalinée 1/200000 vestibulaire et palatine en regard de la dent 11 et en palatin secteur 1. Incision crestale avec décollement pleine épaisseur vestibulaire jusqu'à LMG puis en demi-épaisseur. Forage de l'alvéole à 7mm au foret diamètre 2, vérification de l'axe, forage à 13mm. Forage à 13mm au foret diamètre 2.4/2.8/3, vérification de l'axe, forage au diamètre 3.2, + counterbore. Pose implant 4x13 nobelspeedy groovy rp ref 32150 lot 12008703, serrage à 30 N/cm, pose de pilier de cicatrisation.

Greffe conjonctive

1<sup>er</sup> Incision au contact osseux, perpendiculaire à l'axe des dents en regard des 13 14 15, deuxième incision parallèle à l'axe des dents dans la 1<sup>ere</sup> incision et prélèvement du conjonctif.

Comblement vestibulaire de la 11 au bio-os 0.5g (S). Sutures palatines par matelassier verticale compressif au résorbable 4/0. Suture du lambeau au résorbable 5/0. Dépose de la couronne provisoire, contrôle de l'occlusion : OIM/latéralité : pas de contacte (sous occlusion)

Conseille post opératoire et Ordonnance :

Amoxicilline 1gx3 pour 6j|  
Paracétamol 1gx4  
Solupred 60mg/48h  
Eludril gé x3.

HOPITAL DE LA TIMONE 264 rue Saint Pierre 13385 Marseille Cedex 05

**Figure 6 :** Exemple d'un compte rendu opératoire.

- **Rendez-vous de contrôle et explication du déroulé de la phase d'ostéointégration :** Avant de libérer le patient, un rendez-vous de contrôle et de dépose des points à 10 jours est donné au patient. A l'issue de ce rendez-vous, si l'opérateur a placé les piliers de cicatrises ou les piliers MUA avec des capuchons de protection le jour de l'intervention chirurgicale, un rendez-vous 3 à 6 mois plus tard est fixé pour réaliser la partie prothétique. Si l'opérateur a enfoui les implants sous la gencive, il faudra alors réaliser un second temps chirurgical pour placer ces piliers 3 à 6 mois après. La mise en place ou non des piliers de cicatrises ou des piliers MUA avec des capuchons de protection lors de la pose du ou des implants dépend de plusieurs facteurs qui seront abordés plus tard. Le patient est informé qu'au cours de ces 3 à 6 mois d'ostéointégrations des implants, nous sommes à sa disposition s'il présente la moindre gêne, douleur ou question concernant son traitement implantaire.

## **B. Partie prothétique :**

- **Rendez-vous de contrôle et organisation de la partie prothétique du traitement :** Une fois que le ou les implants sont ostéointégrés, le patient est convoqué pour un rendez-vous de contrôle, d'explication et d'organisation de la partie prothétique.
- **Règlement et commande des pièces prothétiques :** Le patient doit procéder au règlement de la partie prothétique avant de commencer la première étape du traitement prothétique. Une commande des pièces prothétiques (transferts, répliques) doit être réalisée, signée par l'enseignant responsable et contresignée par un responsable de la spécialité de prothèse du pavillon.
- **Réalisation de la feuille de prothèse ECHO® :** Une feuille de prothèse ECHO® doit être éditée et validée par l'enseignant responsable. Cette feuille permettra de communiquer avec le prothésiste tout au long du traitement.
- **Compte rendu des étapes de prothèse :** Un compte rendu de toutes les étapes du traitement réalisées doit être noté dans le dossier médical Axigate® du patient et validé par l'enseignant responsable. Le dossier médical du patient doit être tenu de façon rigoureuse tout au long du traitement.
- **Suivi et mise en place d'un protocole de maintenance :** L'insertion prothétique de prothèses implanto-portées impose un suivi strict du patient et la mise en place d'un protocole de maintenance. Ce protocole de maintenance est décrit dans la thèse intitulée : Fiches pratiques sur la maintenance des prothèses implantaires fixes ou amovibles (6).

### **III. Fiche de protocole de la partie chirurgicale :**

#### **A. Planification implantaire avec logiciel ROMEXIS® :**

L'analyse du Cone beam (CBCT) est une étape clé de la planification implantaire (7). Les patients peuvent réaliser l'examen radiologique au sein du pavillon d'odontologie mais aussi dans un centre de radiologie extérieur.

Dans les deux cas, une prescription de CBCT au format DICOM est faite au patient. (Voir Fig. 7)

A Marseille, le.....

Patient : NOM Prénom, Date de naissance

**1. Cone beam ( CBCT) pré-implantaire**

Réaliser un CBCT en vue de la pose d'implant secteur... , coupe tous les millimètres au format DICOM.

Signature

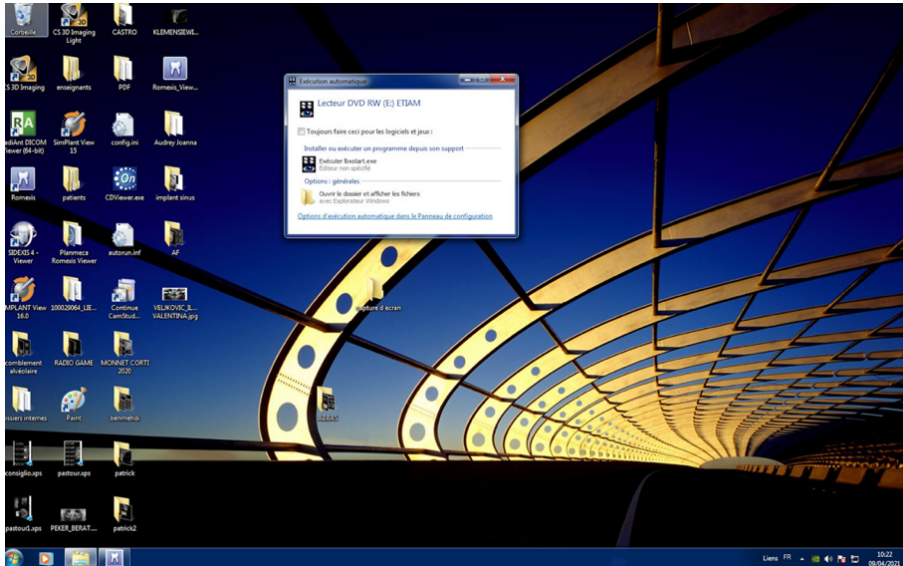
**Figure 7 : Prescription du CBCT.**

Si le patient réalise l'examen radiologique au sein du pavillon, il sera directement analysable grâce au logiciel Romexis®. En revanche, si le patient réalise l'examen dans un centre extérieur, une importation du fichier DICOM sur le logiciel Romexis® est indispensable avant l'analyse.

## 1. Importation fichier DICOM dans Romexis®

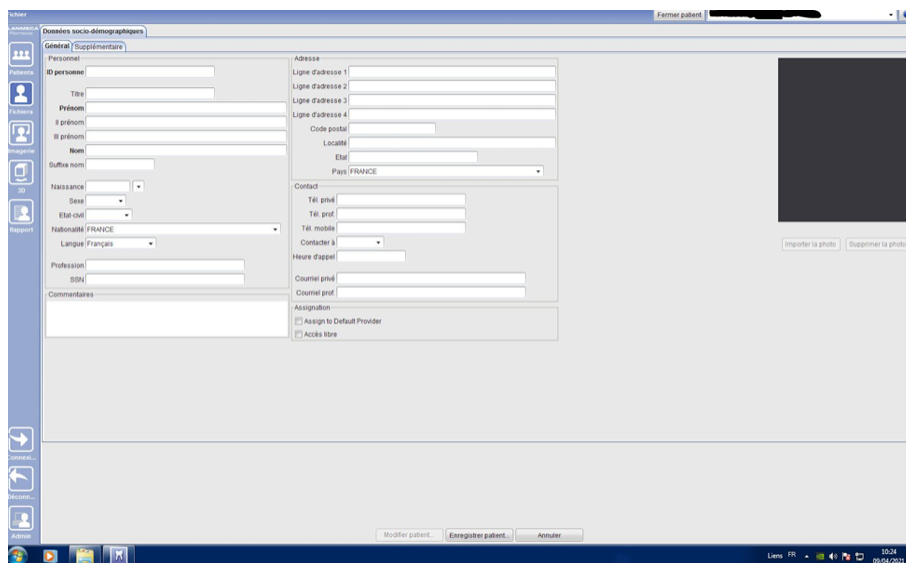
L'importation du fichier DICOM se fait sur un ordinateur du pavillon doté du logiciel Romexis® en effectuant les étapes suivantes :

### 1) Insérer le CD et cliquer sur ouvrir le dossier



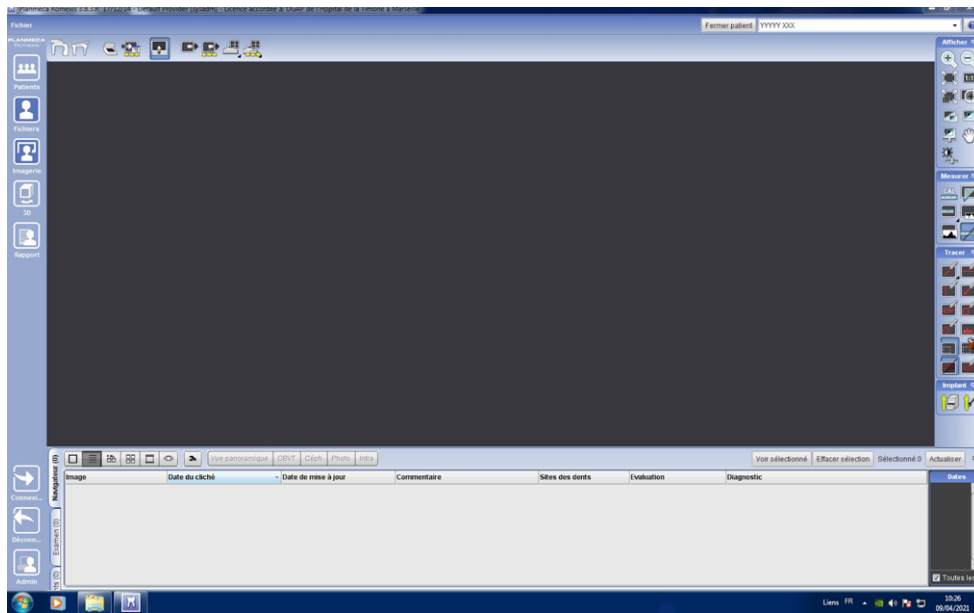
**Figure 8 : Insertion du CD et ouverture du dossier.**

### 2) Ouvrir Romexis® et ajouter patient



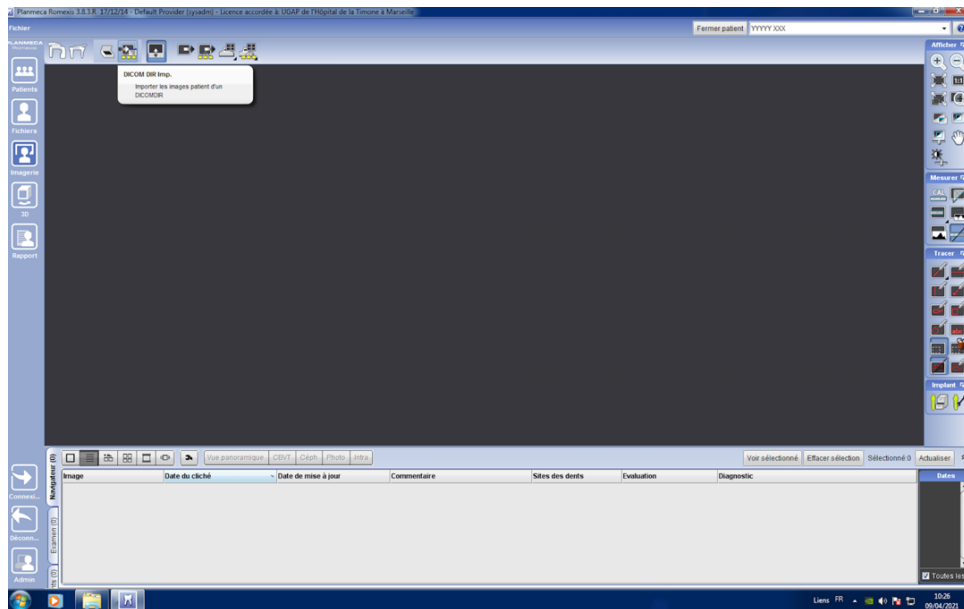
**Figure 9 : Ouverture de Romexis®.**

3) Identifier le patient (Nom et prénom) et cliquer sur enregistrer patient



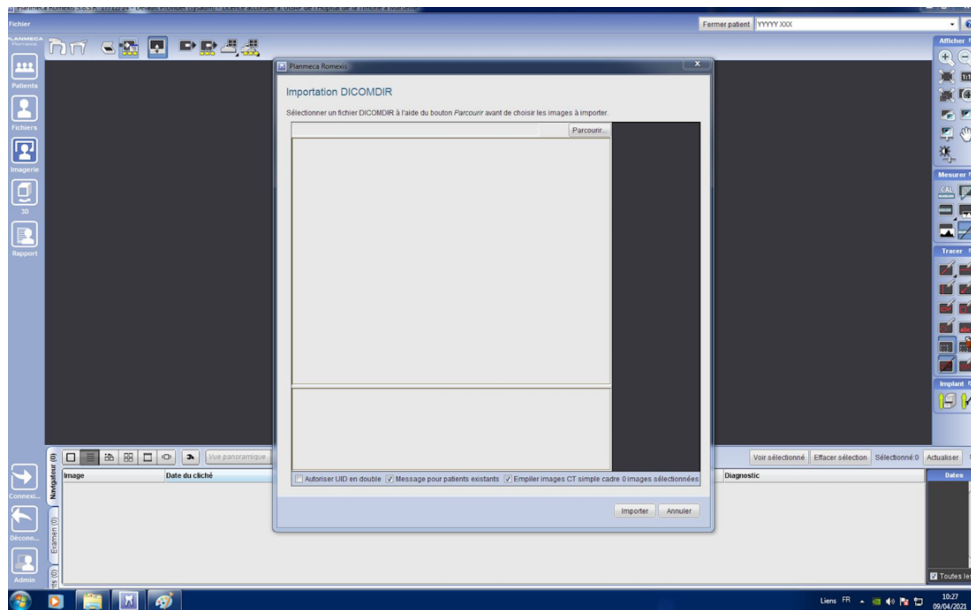
**Figure 10 : Enregistrement du patient.**

4) Cliquer sur imagerie



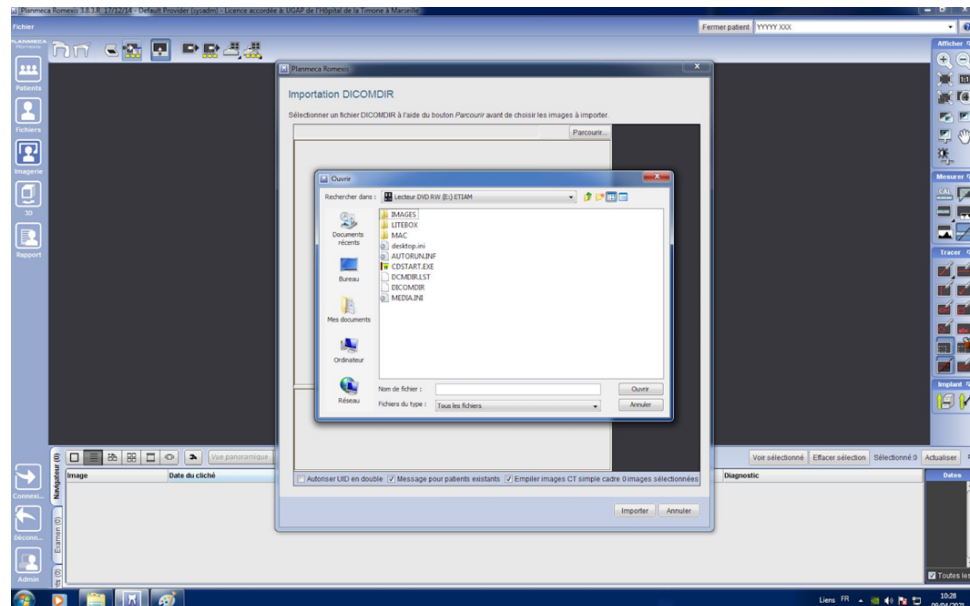
**Figure 11 : Sélection de l'imagerie.**

5) Puis cliquer sur importer DICOM



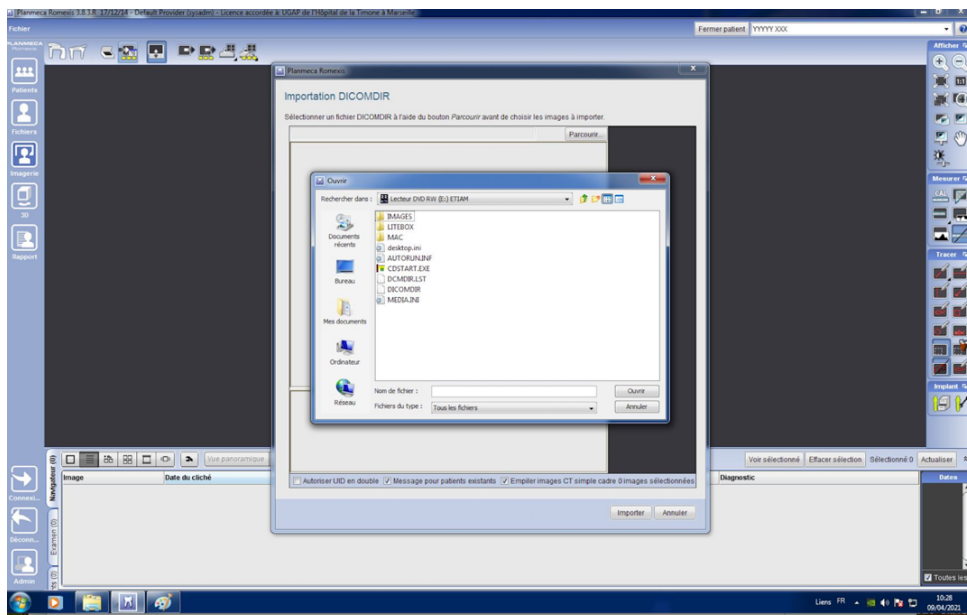
**Figure 12 : Importation du fichier DICOM.**

6) Cliquer sur parcourir



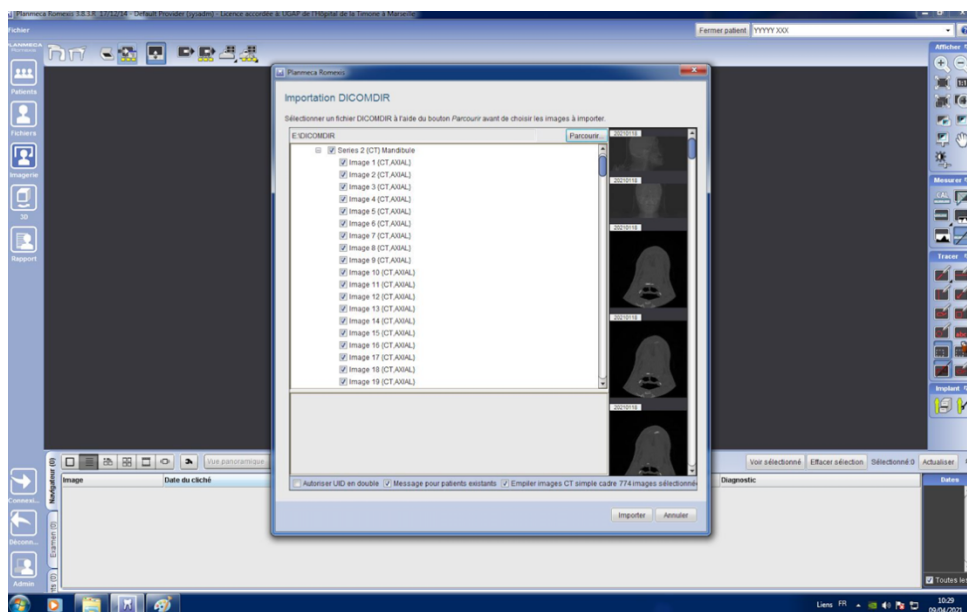
**Figure 13 : Parcours des fichiers.**

7) Retrouver le fichier DICOM et le sélectionner



**Figure 14 :** Sélection du fichier DICOM.

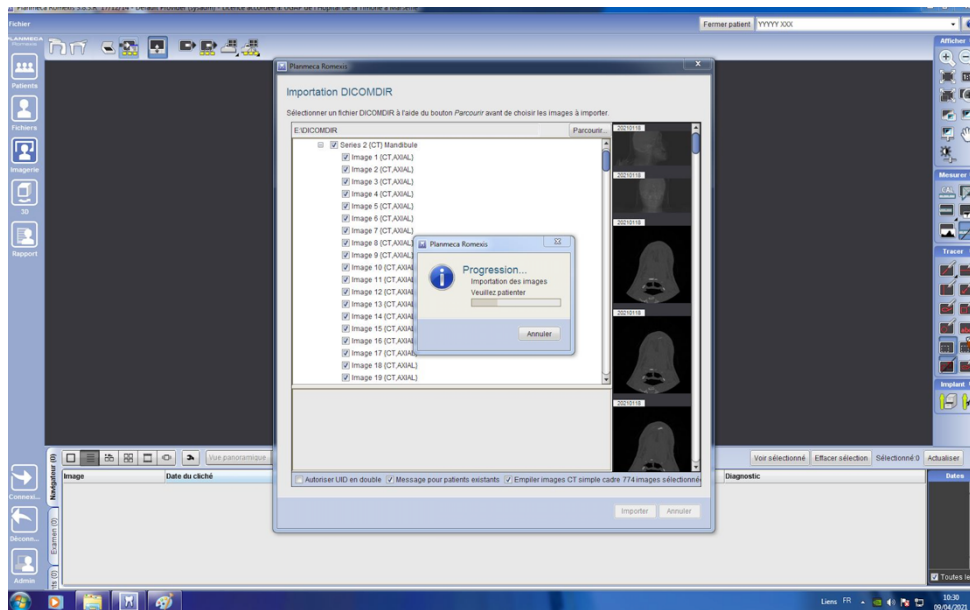
8) Cliquer sur importer



**Figure 15 :** Importation du fichier DICOM.



9) Attendre l'importation totale du fichier

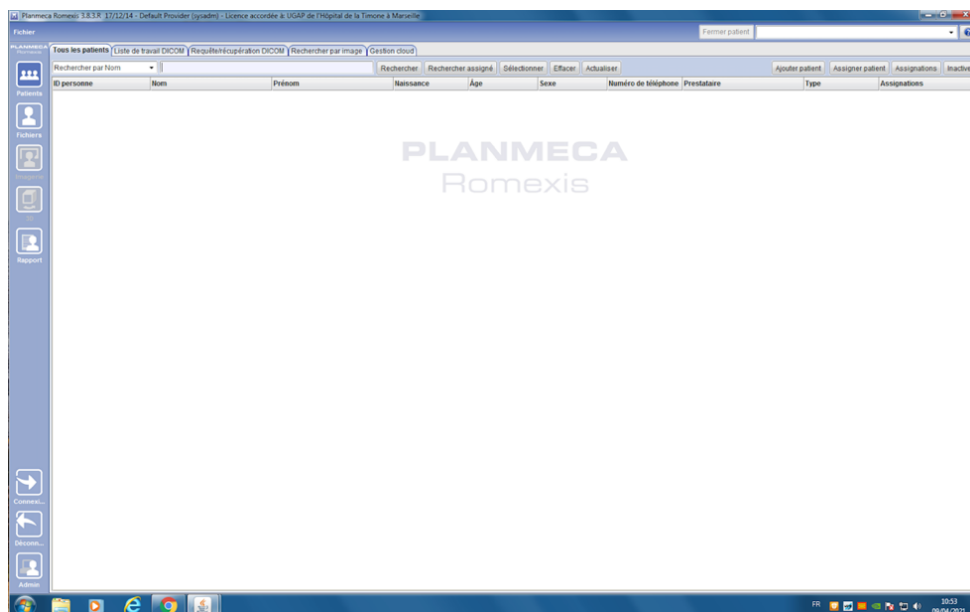


**Figure 16 : Chargement de l'importation.**

2. Planification implantaire :

Le logiciel Romexis® permet de planifier et de choisir le ou les implants que le praticien va placer le jour de la chirurgie. Pour cela, il faut suivre les instructions suivantes :

1) Ouvrir Romexis®



**Figure 17 : Ouverture de Romexis®.**

## 2) Rechercher le patient

Données socio-démographiques

Général Complémentaire

Personnel

ID personnes

Titre

Prénoms

Noms

Suffixe nom

Naissance

Sexe

Etat-civil

Nationalité

Langue

Profession

SSN

Commentaires

Adresse

Ligne d'adresse 1

Ligne d'adresse 2

Ligne d'adresse 3

Ligne d'adresse 4

Code postal

Localité

Etat

Pays

FRANCE

Contact

Tél. privé

Tél. prof

Tél. mobile

Contacter à

Heure d'appel

Courriel privé

Courriel prof

Assignment

Accès libre

Photo non disponible


Importer la photo

Supprimer la photo

Modifier patient Enregistrer patient Annuler

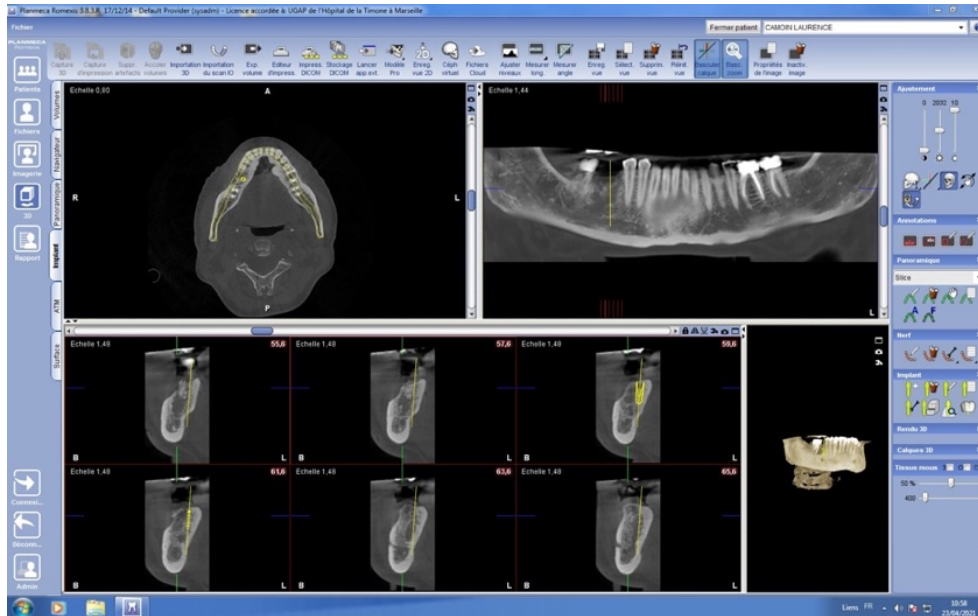
**Figure 18 : Recherche du patient.**

## 3) Sélectionner le patient

Date du clic	Taille de l'image	Taille des voxels (µm)	Numéro de série	kV	mA	s	DAP(mcy+cm²)	Commentaires	Aperçu
17/01/20 15:15 (AR)	500 x 500 x 155	400	TMP10082	90	12.0	13.645	934		

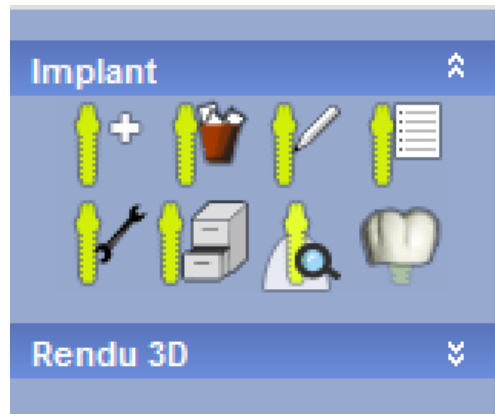
**Figure 19 : Sélection du patient.**

- 4) Double cliquer sur le fichier puis cliquer sur le mode implant + et sélectionner la coupe choisie pour la pose de l'implant



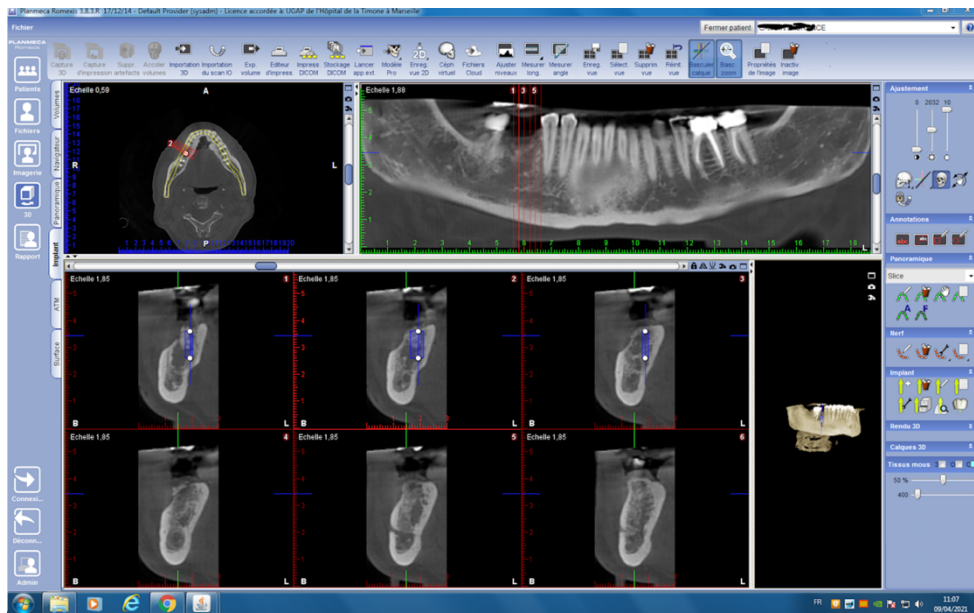
**Figure 20 :** Choix de la coupe.

- 5) Cliquer sur ajouter implant (Implant+)



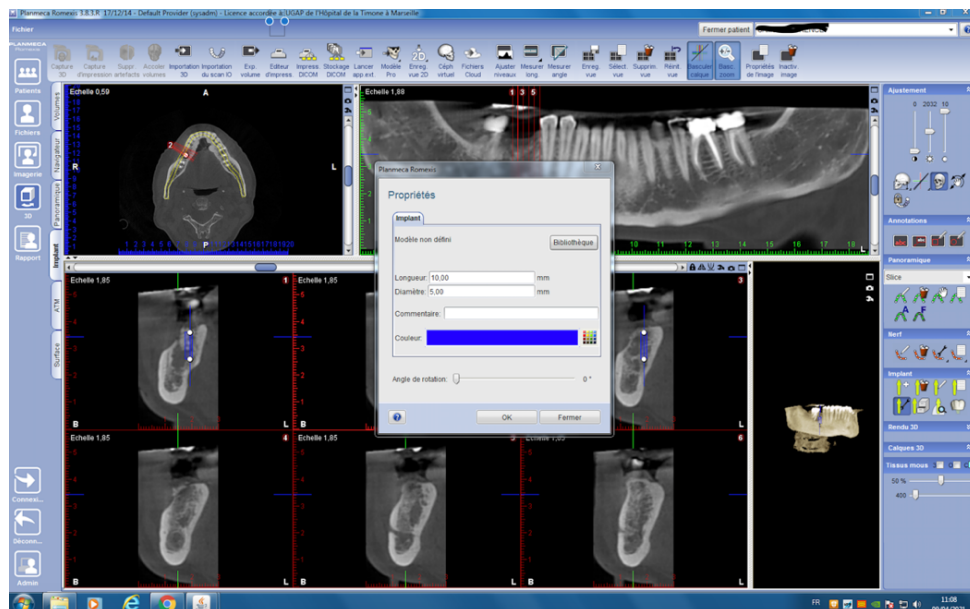
**Figure 21 :** Ajout de l'implant sur la planification.

6) *Placer et orienter l'implant à la position choisie*



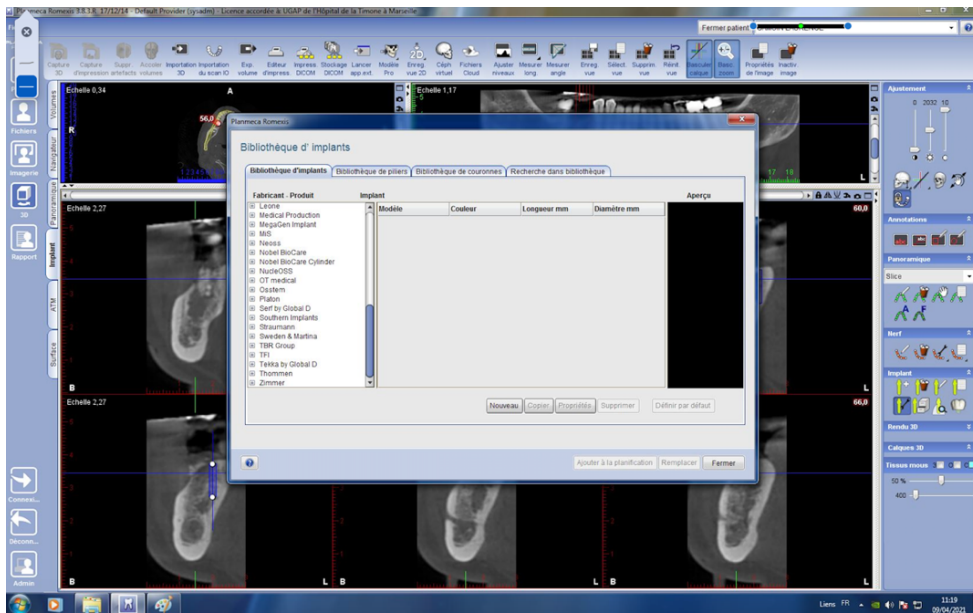
**Figure 22 :** Choix de la position et de l'orientation de l'implant.

7) *Double cliquer sur l'implant*



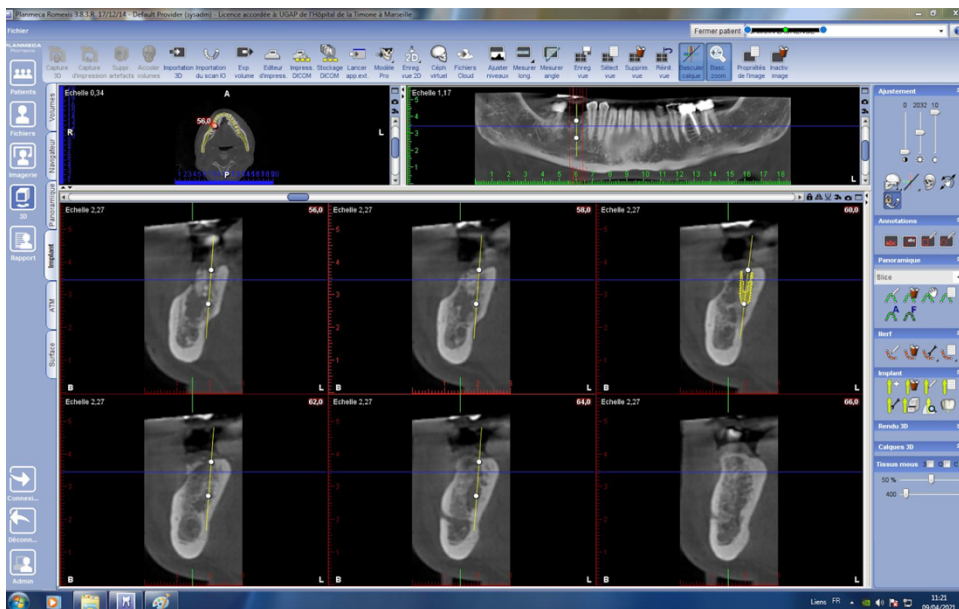
**Figure 23 :** Choix des dimensions l'implant.

8) Cliquer sur bibliothèque



**Figure 24 :** Choix de la marque et du type de l'implant.

9) Choisir le type et les dimensions de l'implant adaptées au volume osseux disponible (longueur et largeur) et cliquer sur « remplacer »



**Figure 25 :** Planification définitive de l'implant.

## **B. Ordonnance et conseils pré, per et post opératoires en chirurgie implantaire simple :**

### **1. Ordonnance type pré et post-opératoire :**

L'ordonnance type est rédigée et donnée au patient lors de la consultation préopératoire. Il est très important de connaître les antécédents médicaux, les traitements en cours ainsi que les allergies du patient. Pour un patient qui ne présente pas de contre-indication particulière (appartenant à la population générale), l'ordonnance type se compose de 5 catégories de médicaments :

1. Tout d'abord une **antibioprophylaxie** est prescrite pour les chirurgies implantaires. L'antibiotique de choix est l'Amoxicilline® à commencer la veille de l'intervention et à continuer pendant 6 jours après l'intervention avec une dose de 2 à 3 grammes par jours.
2. Un **Anti-Inflammatoire Stéroïdien** (Prédnisolone®) à commencer le matin de l'intervention et à continuer pendant 2 jours après l'intervention avec une dose de 60 mg en prise unique le matin.
3. Un **antalgique**, le Paracétamol®, est prescrit pour lutter contre la douleur post-opératoire, à une posologie de 1 gramme toutes les six heures. Il est conseillé au patient de débiter la prise juste avant l'intervention afin que l'effet se fasse ressentir à la fin de l'anesthésie. Le patient peut poursuivre la prise pendant 3 jours.
4. Un **antiseptique** de type bain de bouche à la Chlorhexidine est prescrit. Le patient peut débiter les bains de bouche le lendemain de l'intervention et les continue jusqu'à la dépose des points de sutures, à une fréquence de deux fois par jour.
5. Une **brosse à dents chirurgicale** (8) 6/100ème est prescrite au patient pour qu'il puisse brosser délicatement la zone d'intervention jusqu'à la dépose des points de suture.

A Marseille, Le .....

**Identité du patient** (NOM, Prénom, date de naissance)

**1. AMOXICILLINE 1g (QSP 7j)**

Prendre un comprimé matin, midi et soir pendant 7 jours. A commencer la veille de l'intervention.

**2. PARACETAMOL 1g (QSP 3j)**

Prendre un comprimé toutes les 6heures, sans dépasser 4 comprimés par jour pendant 3 jours. A commencer le matin de l'intervention.

**3. PREDNISOLONE 20mg (QSP 3j)**

Prendre 3 comprimés le matin, à faire fondre sous la langue, pendant 3 jours. A commencer le matin de l'intervention.

*Si patient anxieux*

**4. HYDROXIZINE 0,25mg (QSP 1j)**

Prendre 4 comprimés 2 heures avant l'intervention.

**5. CHLORHEXIDINE bain de bouche (QSP 15j)**

Faire 3 bains de bouche par jours, après le brossage des dents, après chaque brossage pendant 15 jours. A diluer dans de l'eau. A commencer le lendemain de l'intervention.

**6. Brosse à dents chirurgicale 6/100<sup>ème</sup>**

A utiliser jusqu'à la dépose des points de suture.

**Signature**

**Figure 26 :** Ordonnance pré et post-opératoire type.

Dans certains cas, pour des patients anxieux par exemple ou lors d'une intervention longue, une prescription supplémentaire d'Hydroxyzine (Atarax®) peut être faite avec une dose allant de 50 à 100 mg prise le matin de l'intervention. La dose d'Amoxicilline dépend du poids du patient. Le praticien doit prescrire 50 mg par kilogramme et par jour.

## 2. Conseils types post-opératoires :

Les conseils post-opératoires sont expliqués au patient lors de la consultation préopératoire, et rappelés après l'intervention au patient et à la personne accompagnante (voir Fig. 27).



Société Française de Chirurgie Orale

### INFORMATION MEDICALE CONCERNANT LES CONSEILS POST-OPERATOIRES

Vous venez de bénéficier d'une intervention de chirurgie orale.

- ▶ **Prescriptions** : suivez strictement les prescriptions de votre praticien.
  - ▶ **Saignements** : un saignement modéré est normal les premières heures suivant l'intervention. Il vous faut mordre sur une compresse environ 20 minutes sur la zone opérée et reconsulter en cas de persistance.
  - ▶ **Douleurs** : Elles sont généralement prévenues par la prise systématique régulière des antalgiques prescrits.
    - ▶ Une douleur persistante insomnante apparaissant 2 à 4j après une extraction peut signifier une alvéolite, vous pouvez reconsulter pour traitement. Une douleur sévère survenant 21j après l'intervention, peut indiquer un traitement par une incision et drainage de l'abcès.
  - ▶ **Œdème et/ou hématome** : une tuméfaction peut apparaître en regard de la zone opérée et augmenter durant les 72 premières heures. Elle peut prendre des proportions importantes selon les personnes et le type d'opération. Le traitement prescrit, l'application régulière du coussin refroidissant et parfois des massages permettront d'en réduire l'importance.
  - ▶ **Limitation de votre ouverture buccale** : elle peut exister pendant plusieurs jours. Le praticien pourra si nécessaire vous enseigner une gymnastique de la mâchoire afin de favoriser l'ouverture buccale.
  - ▶ **Points de sutures** : généralement ils se résorbent en environ 30 jours. S'ils persistent ou vous gênent, il est possible de les faire retirer après 15 jours. Parfois des fils non résorbables sont posés et doivent être retirés à environ 7 jours.
  - ▶ **Brossage dentaire** : à partir du lendemain de l'intervention : avec brosse à dents chirurgicale au niveau de la zone opérée et comme habituellement pour les zones non opérées.
- Les précautions à respecter pendant 48 heures :**
- Les bains de bouche doivent être délicats pour ne pas déstabiliser le caillot
  - Ne pas cracher pour éviter le saignement
  - Privilégier l'alimentation mixée
  - Eviter les boissons et aliments chauds (peuvent faire saigner)
  - La nuit, surélever le thorax et la tête d'environ 15° (diminue l'œdème)
- En cas de complications il est généralement préférable de prendre contact avec votre chirurgien.**

#### Références

HAS. Recommandations de bonne pratique clinique. Avulsions des 3èmes molaires : indications, techniques et modalités. Mai 2019.

**Figure 27 : Fiche de conseil post-opératoire.**




### C. Installation d'un bloc opératoire au Pavillon :

L'étudiant responsable du patient opéré doit être présent lors de l'installation du bloc opératoire. Cette installation doit respecter des règles strictes d'asepsie comme nous le recommandons la HAS (9). L'installation du bloc opératoire doit être finie avant de faire rentrer le patient dans le SAS pour l'installer.

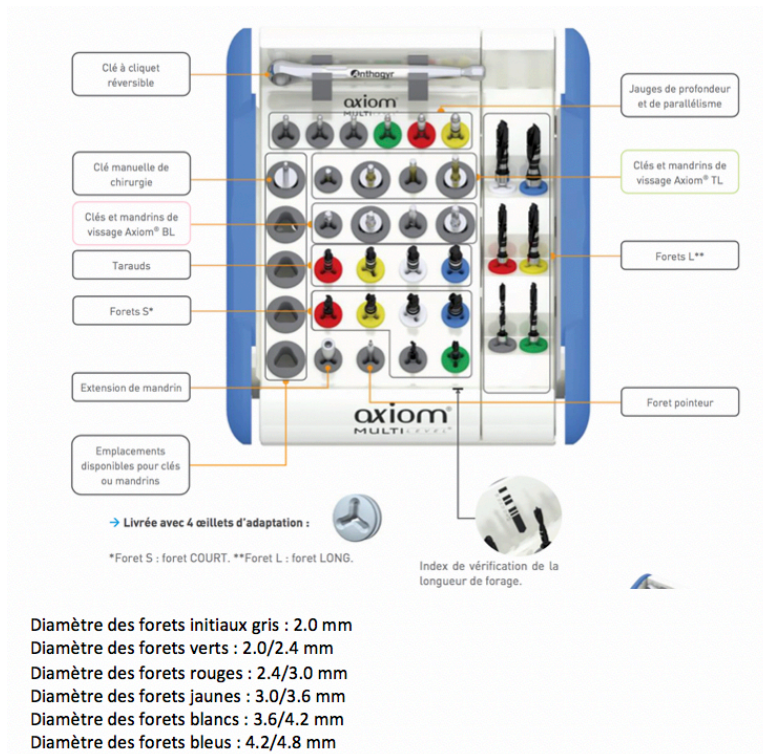
#### - Récupération du matériel stérile à la stérilisation du service de chirurgie :

L'étudiant récupère le matériel nécessaire à l'intervention au niveau de la stérilisation du service de chirurgie : cassette chirurgicale, cassette d'implantologie, moteur d'implantologie, contre angle stérile et la trousse d'implantologie de la marque de l'implant qui va être posé.



- 1 → Ecarteur de bouche
- 2 → Elévateur
- 3 → Manche de bistouri+ lame de 15
- 4 → Ciseaux
- 5 → Décolleur
- 6 → Sonde
- 7 → Spatule de bouche
- 8 → Curette CK6
- 9 → Curette de Gracey
- 10 → Precelle Adson
- 11 → Precelle
- 12 → Miroir
- 13 → Porte-aiguille de Castroviejo

**Figure 28 :** Cassette chirurgicale d'implantologie.




**Figure 29 : Trousse d'implantologie Anthogyr®.**



- 1→Forets pointeurs
- 2→Forets pilotes 2,4mm de diamètre
- 3→Forets intermédiaires (rangée du haut : forets longs et rangée du bas : forets courts)
- 4→Prolongateurs
- 5→Indicateurs de parallélisme et de direction
- 6→Indicateur d'axe
- 7→Clef dynamométrique
- 8→Tournevis manuels hexagonaux
- 9→Clef porte implant InKone®
- 10→Emplacement pour instruments optionnels

**Figure 30 : Trousse d'implantologie Global D®.**



**Figure 31 : Trousse d'implantologie Nobel Replace®.**

- **Récupération du matériel à usage unique dans le SAS du bloc opératoire :**

Ces dispositifs se trouvent dans les armoires au sein du SAS du bloc opératoire : champs stérile, champs troué, canule d'aspiration, housse d'endoscopie, système d'irrigation, poche de sérum physiologique, housse de protection pour le scialytique, poche de récupération des liquides, cupules, carpules d'anesthésies, aiguille d'anesthésie, lame de 15, fil résorbable 4.0, compresses.

- **Contrôle la présence du mobilier nécessaire à la chirurgie et le nettoyage du bloc opératoire :**

La table pont trans-thoracique, la console du moteur d'implantologie et son chariot porte-moteur ainsi que le dispositif d'aspiration se trouvent dans le bloc opératoire. Avant de commencer l'installation du bloc opératoire l'étudiant doit s'assurer que ce dernier ait été nettoyé et désinfecté par une aide dentaire.

- **Installation le bloc opératoire étape par étape :**

L'installation du bloc opératoire s'effectue avec une tenue adaptée (charlotte, surchausses et masque). Elle commence par la mise en place du champ stérile sur la table pont trans-thoracique. Ensuite tous les éléments stériles sont ouverts et déposés sur le champ stérile (cassettes chirurgicales, compresses, cupules...) sans le toucher avec les emballages. Enfin en ce qui concerne les éléments présents sur le champ opératoire, les carpules et les aiguilles d'anesthésie qui ne sont pas stériles, sont déposées dans une cupule d'alcool placée sur le champ stérile. C'est une des failles majeures dans le protocole d'asepsie. Enfin le système d'aspiration est branché et sa fonctionnalité vérifiée.

- **Organisation du champ opératoire et mise en place du moteur d'implantologie :**

Une fois que tous les éléments ont été déballés, la personne en charge de l'installation du bloc opératoire s'équipe de gants stériles pour organiser le plateau technique. Les instruments sont disposés de façon chronologique selon le type d'intervention et les éléments coupants et piquants sont mis en évidence pour éviter tout Accident d'Exposition au Sang.

Le moteur d'implantologie et son câble ne sont pas stériles alors que le contre-angle l'est. Pour les relier il est préférable d'être à quatre mains. Un premier opérateur équipé de gants stériles qui manipule le contre-angle et un second ganté ou non qui ne manipule que les éléments non stériles. Le câble est relié au moteur par l'opérateur non stérile et ensuite connecté au contre-angle tenu par l'opérateur en stérile. Une irrigation externe relie une poche d'eau stérile à la tête du contre d'implantologie. Ensuite le tout est glissé dans une housse d'endoscopie stérile.

- **Réalisation de la feuille de traçabilité et de stérilisation :**

Lorsque le matériel stérile est déballé, les étiquettes de traçabilité sont récupérées et collées sur une feuille de traçabilité de stérilisation signée et remplie par l'opérateur. A la fin de l'intervention, les étiquettes correspondantes au(x) matériau(x) posé(s) en bouche (implant, biomatériaux...) sont collées sur une feuille de traçabilité signée et datée par l'opérateur, différente de celle du matériel utilisé.

La feuille de traçabilité du matériel est rendue à la stérilisation avec le matériel et celle des matériaux est rapportée aux infirmières. Le bloc doit être rendu dans un bon état de propreté.

## **D. Protocole d'asepsie du patient et du praticien pour la pose d'implant (10) :**

### **1. Protocole de préparation et d'installation du patient pour l'intervention :**

Il se divise en trois temps :

#### **- L'accueil du patient :**

Il est demandé au patient lors de la consultation pré-opératoire d'arriver au Pavillon 30 minutes avant l'intervention afin de permettre sa préparation.

Il est impératif de s'assurer que le patient ait scrupuleusement respecté la prescription médicamenteuse. Le cas échéant, une réserve de médicaments est présente au niveau de la stérilisation du service de Chirurgie qui permet de les lui donner.

#### **- Puis l'habillage du patient, désinfection buccale :**

Le patient est conduit dans le SAS du bloc opératoire, dans lequel il se débarrasse de ses effets personnels dans un casier verrouillé par un cadenas. Il est ensuite équipé d'une charlotte, de sur-chaussures et d'une blouse jetable prévue pour les patients.

Une désinfection buccale est faite par un bain de bouche à la chlorhexidine avant d'entrer dans le bloc opératoire.

#### **- Installation du patient dans le bloc opératoire :**

Le patient entre dans le bloc opératoire avec l'opérateur ou l'assistant qui s'assure du respect des mesures d'asepsie. L'assistant positionne la table opératoire de façon à ce que le patient se sente bien durant le temps de l'intervention.

### **2. Protocole de préparation du praticien :**

De la même façon que le patient, le praticien doit respecter des règles d'asepsie particulières lors d'une intervention de chirurgie implantaire.

Au niveau du SAS, le chirurgien et son assistant s'équipent de sur-chaussures, d'un calot et d'un masque chirurgical. Ensuite, il effectue un lavage de mains chirurgical (11) et une application de gel hydro-alcoolique (mains et avant-bras). Aidés par l'aide opératoire (étudiant en troisième main, non stérile), le praticien et l'assistant enfilent une sur-blouse chirurgicale et des gants chirurgicaux stériles. L'aide opératoire effectue également un lavage de mains chirurgical et une application de gel hydro-alcoolique, s'équipe d'un calot, de sur-chaussures et de gants non stériles.

L'équipe chirurgicale peut entrer dans le bloc opératoire et procéder au drapage du patient avec un champ opératoire stérile troué. Deux compresses sont préalablement positionnées au niveau des yeux du patient pour les protéger. La désinfection cutanée du patient est réalisée grâce à nettoyage péri-buccal à la Bétadine® jaune pour application cutanée. L'intervention peut alors débuter.

## **E. Le second temps chirurgical ou Phase 2 (voir Annexe N°1) :**

Elle correspond au deuxième temps chirurgical qui intervient 3 à 6 mois après la pose des implants, une fois que ces derniers sont ostéointégrés.

Deux situations sont possibles. La première ne nécessite pas de second temps chirurgical. Elle correspond à l'obtention d'une stabilité primaire satisfaisante (couple de serrage supérieur ou égal à 35 N.cm<sup>-1</sup>) lors de la pose des implants. Les piliers de cicatrisation ou les piliers multi unit (MUA) avec des capuchons de protections peuvent être mis en place le jour de la pose des implants.


La seconde correspond au cas contraire (couple de serrage inférieur à 35 N.cm<sup>-1</sup>), où les implants sont mis en nourrice (enfouis sous la gencive). Le second temps chirurgical est alors nécessaire avec une réintervention sur le site implanté afin d'avoir accès aux implants et permettre la mise en place des piliers de cicatrisations ou les piliers multi unit (MUA) avec des capuchons de protections.

### **1. Lieu de l'intervention : Bloc ou box de chirurgie ?**

Dans la majeure partie des cas, au sein du Pavillon, ce second temps chirurgical s'effectue dans un box de chirurgie classique.

Cependant, dans certains cas, le second temps chirurgical peut nécessiter l'utilisation d'un bloc opératoire afin d'assurer un niveau d'asepsie plus important. C'est le cas notamment lorsque le nombre d'implant concerné par cette chirurgie est important, ou encore lorsqu'un aménagement tissulaire associé (12) (GGL, apport de tissus conjonctif...) est réalisé en même temps.

### **2. Matériel nécessaire :**



**Figure 32 : Champ opératoire pour une Phase 2 implantaire.**

### **3. Protocole classique :**

Une radiographie rétro-alvéolaire est prise avant l'intervention pour objectiver la position et les rapports anatomiques de l'implant.

Le protocole classique commence par une anesthésie locale de la zone, une incision de pleine épaisseur à la lame 15 jusqu'au contact osseux, un décollement de pleine épaisseur pour mettre en évidence la tête de la vis de couverture de l'implant.

Un dévissage de la vis de couverture avec un tournevis implantaire est effectué ainsi que le choix du pilier de cicatrisation adapté ou le pilier multi unit (MUA) adapté recouvert d'un capuchon de protection.

Le site est refermé grâce à des points simples avec du fil de suture résorbable 4.0.

Une radiographie rétro-alvéolaire de contrôle est prise avec un angulateur adapté et une poche de glace est remise au patient afin qu'il l'applique en extra orale sur la zone opérée.

### **4. Prescription et contrôle post-opératoire :**

Une prescription d'antalgique, de bain de bouche à la chlorhexidine et une brosse à dent chirurgicale est effectuée dans la majeure partie des cas (voir Fig. 33).

Un rendez-vous de contrôle est donné au patient à 10 jours afin de vérifier la cicatrisation et de déposer les points de sutures si celle-ci est satisfaisante. La stabilité de l'implant est également contrôlée grâce à une inspection visuelle et tactile ainsi que la cicatrisation des tissus péri-implantaires.

La phase prothétique peut alors commencer si ces éléments sont satisfaisants.

<b>A Marseille, Le .....</b>
<b>Identité du patient</b> (NOM, Prénom, date de naissance)
<b>1. <u>PARACETAMOL 1g (QSP 3j)</u></b>
Prendre un comprimé toutes les 6 heures, sans dépasser 4 comprimés par jour pendant 3 jours. A commencer le matin de l'intervention.
<b>2. <u>CHLORHEXIDINE bain de bouche (QSP 15j)</u></b>
Faire 3 bains de bouche par jours, après le brossage des dents, après chaque brossage pendant 15 jours. A diluer dans de l'eau. A commencer le lendemain de l'intervention.
<b>3. <u>Brosse à dents chirurgicale 6/100<sup>ème</sup></u></b>
A utiliser jusqu'à la dépose des points de suture.
<b>Signature</b>

**Figure 33 :** Ordonnance type post-opératoire phase 2.

## **IV. Fiche de protocole de la prothèse supra-implantaire :**

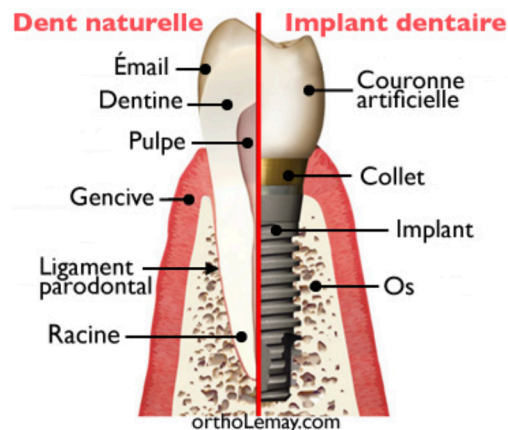
### **A. Introduction et rappels anatomiques :**

La prothèse implanto-portée demande beaucoup de rigueur lors de sa confection. En effet, un implant reproduit, de façon artificielle, la racine d'une dent naturelle qui supporte une couronne. Cependant, un implant ne se comporte pas comme une racine naturelle (13).

La dent naturelle est reliée à l'os par un ligament (desmodonte) qui lui confère des propriétés mécaniques particulières notamment une certaine résilience aux contraintes mécaniques lors de la phase de mastication. Celui-ci n'existe pas dans le cas des implants qui sont « soudés » à l'os, d'où le terme ostéointégrés.

Cette différence de comportement biomécanique est primordiale pour comprendre la complexité de la prothèse supra-implantaire.

Voici un schéma illustrant la différence entre une dent naturelle entourée de son ligament et un implant ostéointégré supportant une couronne implanto-portée (voir Fig. 34).



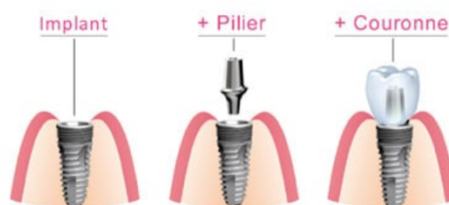**Figure 34 : Dent naturelle VS implant dentaire**



## **B. Description des prothèses implanto-portées :**

### **1. Généralités**

Les prothèses implanto-portées sont composées de 3 éléments :



**Figure 35 : Schéma représentant une couronne implanto-portée.**

- **L'implant** joue le rôle d'une racine artificielle ostéointégrée dans l'os.
- **Le pilier prothétique** (14) fait le lien entre l'implant et la couronne implanto-portée, cependant dans certains cas, nous pouvons nous affranchir de ce pilier, ainsi les couronnes seront directement transvissées dans l'implant.
- **Les couronnes implanto-portées** peuvent être scellées ou transvissées. Elles représentent la partie visible de la prothèse implantaire.

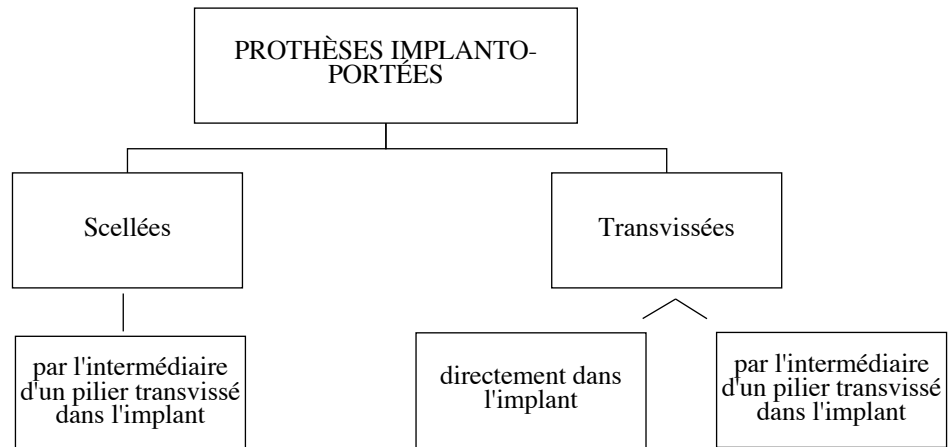
### **2. Les différents édentements concernés par la prothèse implanto-portée :**

Les prothèses implanto-portées peuvent être utilisées comme solution de remplacement de différents édentements :

- **Unitaire** : prothèse unitaire implanto-portée
- **Plural** : prothèse plurale implanto-portée avec piliers prothétiques intermédiaires
- **Total** : bridge ostéo-ancré sur pilotis de type Bränemark ou Prothèse Amovible Complète Supra-Implantaire (PACSI).

### **3. Les différents types de prothèse implanto-porté : scellés et transvissées :**

Les prothèses implanto-portées peuvent d'une part être scellées sur un pilier prothétique, lui-même transvissé dans l'implant. Et d'autre part, elles peuvent être transvissées soit sur un pilier prothétique lui-même transvissé dans l'implant, ou encore transvissées directement dans l'implant.



**Tableau 2 : Récapitulatif des différents types de prothèses implanto-portées**

Dans cette thèse, nous développerons uniquement les étapes de réalisation des différents types de prothèses transvissées.

**Avantages et inconvénients des différents types de prothèses implanto-portées (15) :**

Les prothèses implanto-portées scellées comportent des avantages tels que la gestion de l'esthétique (bonne intégration gingivale et absence de puits d'accès au niveau des faces occlusales des couronnes), la possibilité de corriger des axes implantaires divergents, ou encore de respecter un profil d'émergence anatomique. Mais elles présentent aussi des inconvénients majeurs dus à l'utilisation d'un ciment de scellement ainsi qu'une grande complexité de réintervention.

De la même façon, les prothèses supra-implantaires transvissées ont pour avantages une grande facilité dans la maintenance prothétique et dans la réintervention. Elles permettent également d'éviter les risques liés au ciment de scellement (fusée du ciment de scellement responsable de péri-implantites). Cependant des inconvénients sont décrits notamment au niveau esthétique avec la présence de puits d'accès sur les faces occlusales des couronnes ainsi qu'un cout de réalisation supérieur à la prothèse scellée.

	<b>SCELLÉES</b>	<b>TRANSVISSÉES</b>
<b>AVANTAGES</b>	<ul style="list-style-type: none"> <li>- Esthétique (intégration gingivale et absence de puits d'accès)</li> <li>- Correction des axes implantaires divergents</li> <li>- Respect du profil d'émergence anatomique</li> </ul>	<ul style="list-style-type: none"> <li>- Maintenance aisée</li> <li>- Réintervention simplifiée</li> <li>- Pas de ciment de scellement</li> </ul>
<b>INCONVÉNIENTS</b>	<ul style="list-style-type: none"> <li>- Nécessité du contrôle parfait des excès de ciment de scellement (éviter une péri-implantite)</li> <li>- Réintervention complexe</li> </ul>	<ul style="list-style-type: none"> <li>- Coût</li> <li>- Présence de puits d'accès (parfois inesthétique)</li> </ul>

**Tableau 3 : Avantages et inconvénients des prothèses implanto-portées transvissées et scellées.**

Au sein du pavillon, nous réalisons systématiquement une analyse pré-implantaire précise et un projet prothétique qui préfigure la future prothèse. Cela nous permet de confectionner un guide radiologique et chirurgical qui nous amène à placer les implants dans une position et un axe idéal. De plus, les nouvelles technologies en prothèse implantaire, telles que les puits d'accès angulés, nous permettent de réaliser la quasi-totalité des prothèses implantaires de manière transvissées.

Nous allons maintenant décrire les étapes de confection des différentes prothèses implanto-portées transvissées.

#### **4. La gestion de l'édentement unitaire :**

De nos jours, la solution implantaire est la solution de choix pour remplacer une seule dent absente, que ce soit dans le cadre d'un édentement intercalaire ou terminal, antérieur ou postérieur.

Dans cette partie, les différentes étapes de réalisation d'une prothèse transvissée direct implant céramo-métallique seront décrites. A ce stade l'implant est ostéointégré et un pilier de cicatrisation est vissé dessus.


##### ***a. Empreinte direct implant (voir Annexe N°2) :***

La technique décrite est une empreinte à ciel ouvert au cours de laquelle les transferts d'empreinte sont emportés avec l'empreinte. C'est la technique d'empreinte la plus précise (16).

Il existe une autre technique d'empreinte à ciel fermé qui n'est pas décrite car la précision de ce type d'empreinte n'est pas satisfaisante.

##### **Matériel et matériaux nécessaires à la prise d'empreinte :**

- Un kit de sémiologie comportant une sonde, une précelle et un miroir.
- Une trousse prothétique implantaire comportant un tournevis implantaire et une clef dynamométrique.
- Une pièce à main et une fraise résine, une feuille de cire, un porte-empreinte en plastique pour l'arcade concernée par l'édentement, un porte empreinte perforé en métal pour l'arcade antagoniste.
- Un capteur radio et un angulateur.
- Un transfert d'empreinte direct implant et une réplique d'implant adapté.
- Un auto-mélangeur de type Pentamix® et une seringue d'injection de précision



**Figure 36 : Matériel nécessaire à la prise d'empreinte**

Les matériaux de choix pour ce type d’empreinte sont les polyéthers (Impregum®)(17). Ils ont un module d’élasticité idéal, un caractère hydrophile, un temps de travail élevé de deux minutes et quarante-cinq secondes, un temps de prise de six minutes et une excellente stabilité dimensionnelle pendant 72 heures.

Pour l’arcade antagoniste, l’empreinte est réalisée à l’alginate.

### **Préalables à la prise d’empreinte :**

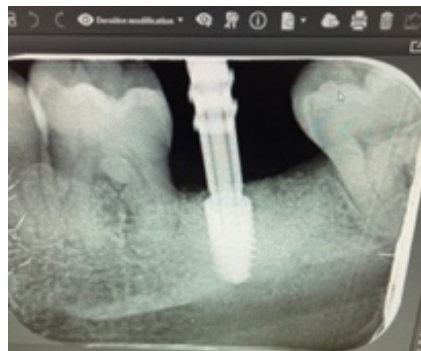Avant la réalisation de l’empreinte, un aménagement du porte-empreinte est nécessaire. En effet ce dernier doit être perforé afin de laisser passer la tête du transfert d’empreinte pour qu’il puisse être dévissé avant la désinsertion du porte-empreinte.

La perforation s’effectue grâce à une pièce à main et une fraise résine. Elle est ensuite obturée grâce à de la cire molle afin de maintenir le matériau d’empreinte (Impregum®) au sein du porte-empreinte et qu’il ne fuse pas au travers lors de son insertion en bouche.



**Figure 37 : Perforation du porte-empreinte avec une fraise résine**

Une fois le porte-empreinte aménagé, le pilier de cicatrisation est dévissé afin de permettre la mise en place du transfert d’empreinte transvissé dans l’implant. Une radiographie de contrôle est effectuée avec un angulateur adapté ce qui permet de vérifier la complète insertion du transfert dans la tête de l’implant.



**Figure 38 : Radiographie de contrôle**

Ensuite, le porte-empainte aménagé est dans un premier temps inséré en bouche, sans aucun matériau d'empainte, pour s'assurer du passage sans friction de la tête du transfert d'empainte. Si ce n'est pas le cas, il est impératif d'élargir la perforation jusqu'à obtenir un passage passif.

Les contres dépouilles présentes (sous les intermédiaires de bridge, couronnes solidarises...) doivent être comblées (Cavit®, cire de boxage, digue liquide...) pour ne pas laisser fuser le polyéther à ce niveau-là et rendre impossible la désinsertion du porte-empainte ou engendrer le descellement des éléments prothétiques.

**La prise d'empainte :**

La seringue d'injection est chargée de matériau en premier afin de laisser le temps au premier opérateur d'injecter précisément le polyéther autour du transfert. Puis le porte-empainte l'est à son tour, par un deuxième opérateur.

Une fois le porte-empainte positionné en bouche la tête de la tige du transfert est dégagée à l'aide d'une sonde avant que l'Impregum® ne durcisse.


A la fin du temps de prise (environ 6 minutes pour l'Impregum®), la tige du transfert est complètement dévissée et le porte-empainte désinséré.

Le pilier de cicatrisation est revissé et l'empainte contrôlée.

Elle doit enregistrer avec précision la position de l'implant ainsi que les tissus péri-implantaire. Si l'empainte est satisfaisante, la réplique d'implant est vissée sur le transfert en exerçant un contre couple. Une fois le couple réplique/transfert obtenu, la stabilité du transfert (absence de mobilité) peut être vérifiée.

L'empainte à l'alginat de l'arcade antagoniste est ensuite réalisée.

**Exemple d'une fiche de protocole :**

IMPLANTOLOGIE	Prothèse	Unitaire
	Empainte direct implant	Annexe 2

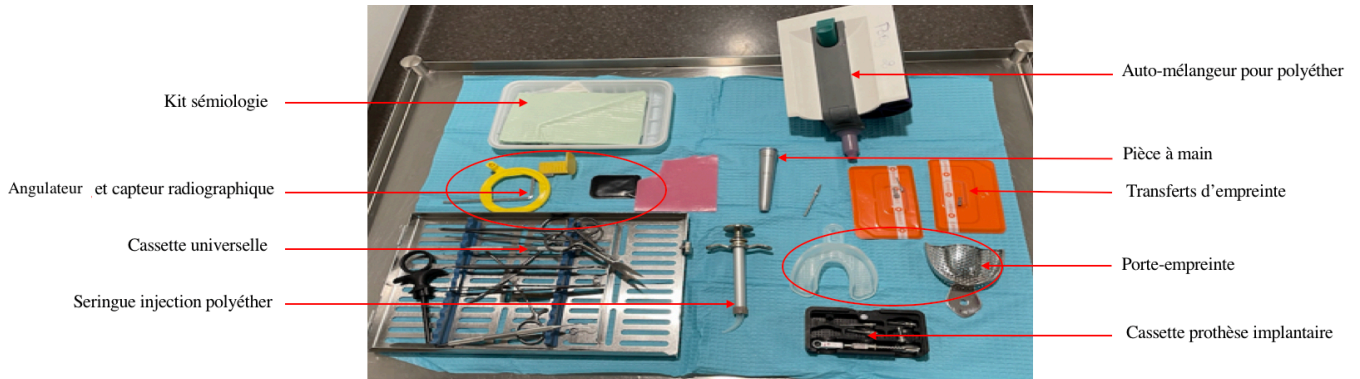
**Avant cet acte :**

Commander les transferts d'implants adaptés et les répliques d'implants





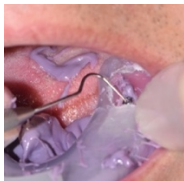


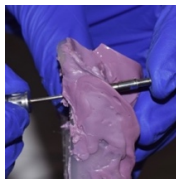
**Chronologie :**

**Empainte** → Essayage armature → Essayage du biscuit → Insertion prothétique de la couronne définitive

**Matériel :**



**Pas à pas :**

1	<p>Dévisage du pilier de cicatrisation</p> 	2	<p>Vissage le transfert d'implant</p> 
3	<p>Prise d'une radio de contrôle et perforation du porte-empreinte (PE)</p> 	4	<p>Comblement de la zone d'émergence du transfert d'implant avec une feuille de cire et essai du PE en bouche</p> 
5	<p>Prise de l'empreinte à l'Impregum® et mise en évidence du transfert d'empreinte de l'implant avec une sonde</p> 	6	<p>Dévisage et retrait de la tige du transfert d'empreinte de l'implant</p> 
7	<p>Désinsertion de l'empreinte et revissage du pilier de cicatrisation</p> 	8	<p>Vissage de la réplique d'implant dans le transfert en exerçant un contre couple</p> 

**Nota Bene :**

L'empreinte à l'alginate de l'arcade antagoniste est réalisée pendant cette étape.

**Après cet acte :**

L'armature transvissée en Chrome-Cobalt est demandée sur la fiche laboratoire préalablement créée.

### Un cas particulier, le transfert d'empreinte personnalisé (18) :

Dans le cas d'un édentement antérieur, il est nécessaire d'aménager le profil d'émergence afin d'obtenir un meilleur rendu esthétique. Celui-ci est réalisé grâce à la confection d'un provisoire transvissé le jour de la pose de l'implant, ce processus s'appelle la mise en esthétique.

Lors de l'empreinte il faut alors enregistrer de façon précise ce profil d'émergence. Pour cela la réalisation d'un transfert d'empreinte personnalisé est recommandée (voir Annexe N°6).


### Après l'empreinte : le choix de l'occlusion :

Dans le cas d'un édentement unitaire, l'occlusion choisit sera l'OIM (occlusion d'intercuspidie maximale) du patient. Le prothésiste pourra retrouver cette occlusion par affrontement des modèles. Une armature directe implant transvissée est réalisée grâce à cette empreinte.

#### ***b. Essayage de l'armature*** (voir Annexe N°3)

Après la prise d'empreinte, le prothésiste réalise une armature direct implant transvissée en Chrome-Cobalt. S'en suit un essayage et une validation en bouche de celle-ci. Au cours de cette étape la prise de la teinte est effectuée. Une vérification de l'enregistrement des rapports maxillo-mandibulaires est réalisée grâce à une résine acrylique auto-polymérisable (Duralay®).

### Matériel et matériaux nécessaires :



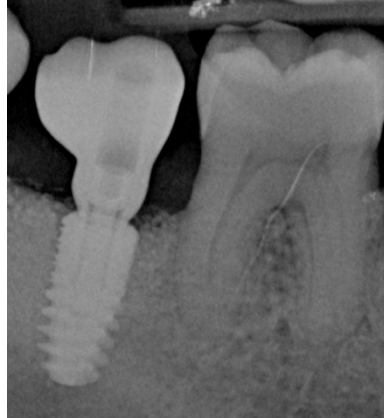
**Figure 39 : Matériel nécessaire pour l'essayage de l'armature**

### Essayage :

Le pilier de cicatrisation est dévissé et l'armature est transvissée dans l'implant. Un contrôle de la passivité de l'armature et de l'adaptation est réalisé grâce à un contrôle visuel, tactile et radiologique. Aucun hiatus ne doit être visible entre l'implant et l'armature.

Un contrôle du design de l'armature est effectué afin que le prothésiste puisse monter de la céramique sur cette dernière.

Le switching platform (19) doit aussi être respecté. En effet le col de l'armature doit avoir un diamètre inférieur à celui de la plateforme implantaire (voir Fig. 40). Ce concept permet d'obtenir une diminution significative de la résorption osseuse péri-implantaire verticale et horizontale.

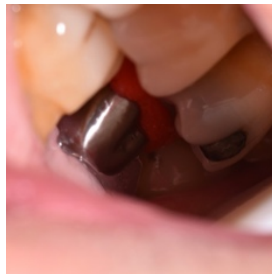

**Figure 40** : Radio de contrôle mettant en évidence le switching platform

**Enregistrement de l'occlusion et prise de la teinte :**

Comme décrit plus haut, au cours de cette étape la prise de la teinte est effectuée ainsi qu'une vérification de l'enregistrement des rapports maxillo-mandibulaires grâce à une résine acrylique auto-polymérisable (Duralay®). Pour cela, les surfaces, armature ainsi que celle des dents antagonistes, sont vaselinées puis le mélange poudre/liquide est réalisé jusqu'à l'obtention d'une consistance plastique. La résine est placée uniquement sur la face occlusale de l'armature sans qu'elle ne fuse au niveau des contre-dépouilles et des surfaces occlusales des dents adjacentes puis le patient serre en OIM. Le temps de prise est de 4 minutes.

**Nota Bene** : si la résine Duralay® passe les contre dépouilles, il sera alors impossible de désinsérer le mordue sans le fraiser.



**Figure 41** : Enregistrement de l'occlusion grâce à la résine Duralay®

Après l'essayage, l'armature est dévissée et le pilier de cicatrisation revissé. La prise de la teinte est réalisée pour permettre au prothésiste de réaliser le biscuit.



***c. Essayage du biscuit (voir Annexe N°4)***

Le biscuit préfigure la couronne définitive avant que la céramique ne soit glacée.

***Matériel nécessaire :***

- Un kit de sémiologie comportant une sonde, une précelle et un miroir.  
Une cassette universelle
- Une trousse prothétique implantaire comportant un tournevis et une clef dynamométrique
- Une turbine et d'un fraiseur de prothèse
- Papier d'occlusion, fil dentaire
- Un capteur radiologique et d'un angulateur adapté.

***Essayage :***

Le pilier de cicatrisation est dévissé pour pouvoir réaliser l'essayage du biscuit sur l'implant. Durant cette étape, un certain nombre de points doivent être vérifiés :

- La passivité et l'adaptation grâce à un contrôle visuel, tactile et radiologique.
- Le design en vérifiant qu'il n'y ait pas de sur contour de la céramique cosmétique ainsi que le design de la face occlusale.
- L'esthétique et la teinte du biscuit.
- La puissance des points de contact grâce au fil dentaire et au papier à articuler. Le fil dentaire ne doit pas se couper lors du passage du point de contact mais le point de contact ne doit pas être trop faible non plus. Si c'est le cas, le biscuit doit être renvoyé au prothésiste pour que ce dernier accentue leur puissance. S'ils sont trop forts, nous pouvons nous même les rectifier au fauteuil avec des fraises bague rouge et des polissoires.

***Réglage de l'occlusion :***

Le réglage de l'occlusion est extrêmement important car la surcharge occlusale est une cause majeure de fracture d'éléments cosmétiques, de vis de prothèse, d'armatures, de perte osseuse péri-implantaire (20) et in fine de la perte des implants à moyen et long terme.

Le réglage de l'occlusion au cours de cette étape doit être réalisé de façon très rigoureuse afin d'avoir à faire le moins de retouche possible une fois la céramique glacée.

Pour les prothèses unitaires implanto-portées, le concept occlusal choisit est le suivant :

⇒ **En occlusion statique** : OIM, serrage différentiel de Misch (21)

- Dans un premier temps, le patient fait entrer en contact ses dents sans forcer sur du papier à articuler, des marques doivent apparaître sur les dents naturelles mais pas sur la prothèse implanto-portée et le papier à articuler doit glisser.
- Ensuite, le patient doit faire entrer en contact ses dents en serrant fortement sur du papier articuler de couleur différente, des marques doivent apparaître sur la prothèse implanto-portée et le papier à articuler doit être bloqué.

⇒ **En propulsion** : un guidage antérieur efficace

⇒ **En latéralité** : une fonction canine efficace (protection mutuelle)

A la fin de l'essayage, le biscuit est dévissé et le pilier de cicatrisation est remis en place. Le prothésiste peut alors glacer le biscuit pour obtenir la prothèse définitive.

#### ***d. Insertion prothétique de la couronne définitive (voir Annexe N°5)***

Le prothésiste réalise le glaçage de la céramique, la mise en bouche de la prothèse définitive peut être effectuée.

#### **Matériel nécessaire :**

- Un kit de sémiologie comportant une sonde, une précelle et un miroir.
- Une cassette universelle et un kit de restauration composite
- Une trousse prothétique implantaire comportant un tournevis et une clef dynamométrique
- Une turbine et d'un fraiseur de prothèse
- Papier d'occlusion, fil dentaire
- Un capteur radiologique et d'un angulateur adapté.
- Du Téflon ou de la gutta percha, du composite et d'une lampe à polymériser pour combler le puits d'accès.

#### **Mise en place de la couronne :**

Tout d'abord, le dévissage du pilier de cicatrisation et le vissage à la main de la prothèse définitive sur l'implant sont effectués. De nouveau, une vérification de la passivité et de l'adaptation grâce à un contrôle visuel, tactile et radiologique est nécessaire.

Un contrôle de la puissance des points de contact et occlusaux est réalisé.

Ensuite la prothèse est vissée à la clef dynamométrique selon les recommandations du fabricant (35 N.cm<sup>-1</sup>).

Une radio de contrôle est prise avant le comblement provisoire du puits d'accès grâce à du téflon au fond du puits d'accès et du Cavit® en occlusal.

Des conseils d'hygiène bucco-dentaire spécifiques à la prothèse implantaire sont prodigués et une prescription de brossettes interdentaires adaptées est faite.

#### **Contrôle et obturation définitive du puits d'accès à la vis prothétique :**

Un rendez-vous de contrôle est donné au patient à quinze jours afin d'obturer définitivement le puits d'accès occlusal.

Lorsque le patient vient à ce rendez-vous, le Cavit® est déposé avec des Ultrasons et le coton avec une sonde. La vis de prothèse doit toujours être torquée à 35 N.cm<sup>-1</sup> et l'occlusion est de nouveau vérifiée.

Si l'ensemble est validé, le puits d'accès est obturé définitivement en deux couches. La première, par un morceau de Téflon ou de la gutta percha chaude compactée au fond du puits d'accès. Cette couche profonde permet de protéger la tête de la vis prothétique en cas de réintervention. La seconde, par une couche de composite photo-polymérisable pour combler le puits d'accès au niveau occlusal (22).

L'équilibration occlusale définitive ainsi que le polissage du composite sont effectués avant d'expliquer au patient le protocole de maintenance (23).

### **5. La gestion de l'édentement plural :**

Dans le cas d'un édentement plural contigu, les recommandations préconisent de solidariser les prothèses supra-implantaires entre elles (24). En effet cela permet de répartir la transmission des contraintes générées par la fonction manducatrice à tous les implants et de s'affranchir des difficultés liées au réglage des points de contacts des couronnes sur implants contiguës non solidarisées.

La prothèse supra-implantaire plurale peut être scellée sur des piliers anatomiques, transvissée directement sur les implants ou encore transvissée sur des piliers coniques appelés piliers Multi Unit (MUA).

Au sein du Pavillon, nous réalisons les prothèses plurales supra-implantaire de manière transvissée sur des piliers Multi Unit (MUA).

### **a. Description des piliers MUA :**

Ces piliers sont transvisés directement dans l'implant à un couple de serrage déterminé par le fabricant (Nobel® et Anthogyr® : 30 N.cm<sup>-1</sup> pour les piliers MUA droit). Ce sont des piliers rotationnels qui ont une tolérance d'insertion de 40°, ce qui permet un rattrapage des axes implantaires lorsqu'ils sont légèrement divergents ou convergents. Ils peuvent également être angulés ce qui autorise un rattrapage supplémentaire des axes implantaires (exemple Nobel® 17° et 30°). Leur couple de serrage dans l'implant est alors inférieur de 15 N.cm<sup>-1</sup>.

Ces piliers peuvent avoir différents diamètres en fonction de la dent à remplacer.

#### Exemple :

- Pour une molaire un pilier MUA de diamètre 4,8 mm (chez Anthogyr®) pourra être utilisé.
- Le diamètre du pilier MUA utilisé pour le remplacement d'une prémolaire sera quant à lui de 4 mm (chez Anthogyr®).

Il existe aussi différentes hauteurs. Celle-ci est choisie en fonction de la hauteur de gencive présente sur le site implanté.

Exemple chez Anthogyr® : 0,75 mm, 1,5 mm, 2,5 mm, 3,5 mm, 4,5 mm.

Une fois mis en place les MUA ne sont plus retirés. Entre les différentes étapes de conception de la prothèse implanto-portée ils seront recouverts par des capuchons de protections.

### **b. Protocole clinique de réalisation d'une prothèse plurale sur piliers MUA :**

Dans les cas conventionnels, la réalisation de la prothèse plurale sur pilier MUA peut commencer lorsque les implants posés précédemment sont ostéointégrés.

Dans certains cas, les implants peuvent être mis en charge le jour de leur pose, c'est ce que l'on appelle une mise en charge immédiate (25). Cela se fera notamment les édentements pluraux de grande étendue.

### **c. La mise en place des piliers Multi Unit** (voir Annexe N°7)

La pose des piliers MUA peut se faire à différents moments :

- Le jour de la pose des implants :

Lorsque les implants sont posés avec un couple de serrage supérieur à 35 N.cm<sup>-1</sup>, il est alors possible de mettre en place les piliers MUA directement. Cela a pour avantage le choix immédiat de leur hauteur et diamètre selon la dent à remplacer et la hauteur gingivale ainsi que la protection de tête implantaire d'une ré-intervention. Ces piliers MUA seront alors protégés par des capuchons de protections.

Certains opérateurs, malgré un couple de serrage supérieur à 35 N.cm<sup>-1</sup> ne mettent pas en place directement les piliers MUA le jour de la pose des implants mais mettent en place des piliers de cicatrisations le temps de l'ostéointégration. Ils seront ensuite remplacés par des piliers MUA au moment de la réalisation prothétique.

- Le jour du second temps chirurgical :

Lorsque le couple de serrage des implants est insuffisant, une vis de cicatrisation est mise en place et la gencive refermée. Les implants sont alors mis en nourrice le temps de leur ostéointégration.

Dans ce cas, il faut attendre que les implants soient ostéointégrés (3 à 6 mois en fonction du type d'os présent sur le site implantaire) pour réintervenir dans un deuxième temps chirurgical (phase II ou dégagement implantaire). La tête des implants est dégagée, les vis de cicatrisations retirées pour laisser place aux piliers MUA adaptés (hauteur et diamètre). Ces derniers sont ensuite protégés par des capuchons de protections.

**Matériel nécessaire :**

- Un kit de sémiologie comportant une sonde, une précelle et un miroir.
- Une cassette universelle
- Une trousse prothétique implantaire comportant un tournevis et une clef dynamométrique

**Mise en place des piliers MUA étape par étape :**

Le pilier de cicatrisation est dévissé, le pilier MUA est mis en place et vissé à la main grâce à la tige de préhension qui est ensuite retirée. Les piliers MUA droit sont ensuite serrés à 35 Ncm<sup>-1</sup> alors que les piliers MUA angulés sont eux serrés à 15 Ncm<sup>-1</sup> avec le tournevis (Screw driver multi unit chez Nobel®) adéquat et la clef dynamométrique.

Les piliers MUA sont ensuite protégés par des capuchons de protections spécifiques.

Une fois les piliers MUA mis en place, l'empreinte peut être réalisée, soit dans la même séance, soit ultérieurement.

**d. Empreinte des piliers MUA** (Voir Annexe N°8)

L'empreinte implantaire permet d'enregistrer avec précision la position des implants (par l'intermédiaire des piliers MUA), la position des dents adjacentes et des tissus péri-implantaires.

Le choix de la technique d'empreinte s'oriente vers une empreinte à ciel ouvert (26), prise avec un polyéther de type Impregum® (27) également appelée pick-up. Au cours de celle-ci les transferts d'empreinte (adaptés aux piliers MUA) transvissés sont emportés.

Les principes généraux (précision, matériaux et portes empreintes) de cette empreinte sont les mêmes que ceux décrits dans la partie IV.B.4 a.

### **Matériel et matériaux nécessaires :**

- Un kit de sémiologie comportant une sonde, une précelle et un miroir.
- Une trousse prothétique implantaire comportant un tournevis implantaire adapté pour les piliers MUA et une clef dynamométrique.
- Une pièce à main et une fraise résine, une feuille de cire, un porte-empreinte en plastique pour l'arcade concernée par l'édentement, un porte empreinte perforé en métal pour l'arcade antagoniste.
- Un capteur radio et un angulateur.
- Des transferts d'empreintes pour pilier MUA et des répliques de piliers MUA.
- Un Pentamix® et une seringue d'injection de précision

L'empreinte de l'arcade édentée est réalisée avec un polyéther (Impregum®) et celle de l'arcade antagoniste à l'alginate.

### **Aménagement du porte-empreinte :**

Avant la réalisation de l'empreinte, un aménagement du porte-empreinte est nécessaire. En effet, il doit être perforé pour laisser passer les têtes de transfert d'empreinte afin que ces derniers puissent être dévissés avant la désinsertion de l'empreinte.

La ou les perforations du porte-empreinte s'effectuent grâce à une fraise résine montée sur une pièce à main.

La ou les perforations seront obturées grâce à de la cire molle afin que le matériau d'empreinte (Impregum®) ne fuse pas au travers de celles-ci lors de l'insertion du porte-empreinte en bouche.

### **Impératif avant la prise d'empreinte :**

Un dévissage des capuchons de protections et un vissage des transferts d'empreinte dans les piliers MUA est réalisé.

Une ou des radiographies de contrôle sont effectuées avec un angulateur adapté afin de vérifier la position et le vissage complet des transferts d'empreinte dans les piliers MUA.

Avant d'insérer le porte-empreinte chargé de matériau d'empreinte, une insertion est réalisée à vide pour contrôler que les têtes des tiges des transferts sortent bien au niveau de la ou des perforations précédemment effectuées. Pour cela elles doivent perforer la cire.

Si ce n'est pas le cas, la perforation est agrandie jusqu'à ce que les têtes des transferts d'empreinte perforent toutes la cire.

Avant de prendre l'empreinte, les contres dépouilles présentes au niveau des dents adjacentes ou controlatérales doivent être comblées (intermédiaire de bridge, couronnes solidarisées...) par du Cavit®

ou de la digue liquide pour ne pas que le polyéther ne fuse à leur niveau et que le porte-empreinte ne puisse être désinséré.

**Prise de l’empreinte :**

Le polyéther doit être chargé à la fois dans le porte-empreinte et dans la seringue d’injection. La seringue d’injection permet une injection précise de matériau autour des transferts.

Une fois le porte-empreinte mis en bouche, les têtes des tiges des transferts sont dégagées de la fusée du matériau afin de permettre leur dévissage et le retrait du porte-empreinte à la fin du temps de prise (5minutes pour l’Impregum®).

Les capuchons de protection sont revissés sur les piliers MUA et l’empreinte contrôlée (enregistrement avec précision la position des piliers MUA ainsi que des tissus péri-implantaire), celle de l’arcade antagoniste est réalisée.

Si l’empreinte est satisfaisante, les répliques de piliers MUA sont vissées dans les transferts en exerçant un contre couple.

L’empreinte peut alors être envoyée au laboratoire et le prothésiste réalise une clef de validation en plâtre de l’empreinte ainsi qu’une maquette d’occlusion transvissée en résine.

**e. Validation de l’empreinte grâce à une clef en plâtre (voir Annexe N°9) et enregistrement de l’occlusion (voir Annexe N°10) :**

L’empreinte est coulée au laboratoire de prothèse puis une clef de validation d’empreinte est réalisée. Cette dernière va permettre de valider l’empreinte et de valider le modèle de travail.

La maquette d’occlusion transvissée en résine est également confectionnée afin de nous permettre d’enregistrer la situation occlusale du patient et de transférer la situation occlusale du patient sur un articulateur.

**Matériel nécessaire :**

- Un kit de sémiologie comportant une sonde, une précelle et un miroir.
- Une cassette universelle
- Une trousse prothétique implantaire comportant un tournevis et une clef dynamométrique
- Une lampe à alcool, de la cire MOYCO® et un couteau à cire
- Un arc facial et un articulateur, un Ditramax®

**Validation de la clef en plâtre :**

Le prothésiste crée des zones de faiblesses sur la clef en plâtre. L’épaisseur de plâtre doit être entre 2 et 3 mm autour des transferts d’empreintes.

Un vissage à la main de la clef en plâtre sur les piliers multi unit est réalisé, il ne doit y avoir aucune fracture ni fêlure de cette dernière au niveau des zones de faiblesses.

Si un de ces problèmes, est rencontré c'est que soit l'empreinte, soit la coulée du modèle n'est pas conforme à la situation en bouche. Dans ces cas-là, l'empreinte doit être reprise et recoulée afin qu'une nouvelle clé de validation en plâtre soit réalisée.

En revanche si elle est validée, alors le prothésiste peut travailler sur le modèle de travail car il reproduit de façon exacte la situation en bouche du patient.

#### **Enregistrement de l'occlusion et transfert sur articulateur :**

C'est à cette étape que l'enregistrement de l'occlusion est réalisé. La maquette d'occlusion est transvissée sur les MUA puis une épaisseur de cire Moyco® est positionnée permettant l'obtention de premières indentations. Ensuite des gouttes d'Aluwax® non tressé en phase plastique sont déposées au niveau de ces dernières et une occlusion plus précise peut être enregistrée. La face occlusale des dents antagonistes est vaselinée préalablement à l'enregistrement de l'occlusion.

La situation occlusale est transférée sur un articulateur grâce à un arc facial comme en prothèse conventionnelle.

Lorsque nous sommes dans le cas d'un édentement antérieur, nous pouvons réaliser un transfert des références esthétiques (Ditramax® (28)) à l'aide d'un marquage des lignes esthétiques du sourire sur le modèle de travail.

A la fin de cette étape, nous pouvons demander au prothésiste de réaliser l'armature en Chrome-Cobalt sur le modèle de travail.

#### **f. Essayage de l'armature** (voir Annexe N°11) :

La passivité de l'armature est indispensable à la pérennité de la prothèse plurale. En effet, l'interface entre l'os et l'implant à un mouvement de liberté très limité (environ 10 microns) par rapport au mouvement de liberté entre une dent et l'os qui peut être 10 fois supérieur. Ce très faible mouvement de liberté ne permet pas de compenser les légers manques d'ajustage et de passivité. Les forces de tensions et de compressions (provoquées par une prothèse qui n'est pas parfaitement passive) peuvent engendrer des problèmes mécaniques allant d'un dévissage de la vis prothétique jusqu'à une perte osseuse autour de l'implant.

Une armature passive est une structure qui n'induit aucune contrainte mécanique ou de tension sur les implants et sur l'os (29).

#### **Matériel nécessaire :**

- Un kit de sémiologie comportant une sonde, une précelle et un miroir
- Une cassette universelle
- Une trousse prothétique implantaire comportant un tournevis et une clef dynamométrique
- De la résine Duralay®, un godet et de la vaseline
- Un capteur radio et un angulateur



### **Validation de l'armature :**

Elle commence par le dévissage des capuchons de protections des piliers MUA et la mise en place de l'armature de la couronne.

Cette étape représente une étape clé de la réalisation prothétique dont l'objectif principal est de valider la passivité de l'armature grâce à différents contrôles :

- **Visuel et tactile** (grâce à une sonde) du joint entre le pilier MUA et l'armature.
- **Radiologique** du joint entre le pilier MUA et l'armature grâce à une radiographie prise avec angulateur.
- **Design**, forme générale et des embrasures de l'armature, ces dernières doivent permettre un accès à l'hygiène favorable pour le patient afin qu'il puisse passer les brossettes interdentaires de façon efficace dans ces zones difficiles d'accès.
- **Passivité** de l'armature :
  - o Test de pression digitale alternée : aucun hiatus ne doit apparaître lorsque l'on appuie à chaque extrémité de l'armature
  - o Test des serrages opposés : lorsque l'on sert manuellement l'armature à une extrémité, aucun soulèvement ne doit apparaître à l'autre extrémité.

### **Enregistrement de l'occlusion et prise de teinte :**

Une fois que la passivité et le design général de l'armature ont été validés, un enregistrement plus précis de l'occlusion est réalisé grâce à un mordu en résine Duralay®. Ensuite, le choix de la teinte de la future prothèse est fait.

L'armature est dévissée et les capuchons de protections sont remis en place sur les piliers MUA. Le prothésiste peut donc réaliser le biscuit qui préfigure la prothèse définitive.

#### ***g. Essayage du biscuit* (voir Annexe N°12)**

### **Matériel nécessaire :**

- Un kit de sémiologie comportant une sonde, une précelle et un miroir.
- Une cassette universelle
- Une trousse prothétique implantaire comportant un tournevis et une clef dynamométrique
- Une turbine et d'un fraisier de prothèse
- Papier d'occlusion, fil dentaire
- Un capteur radiologique et d'un angulateur adapté.

### **Essayage du biscuit :**

Cette étape correspond à l'essayage de la prémisses de la couronne finale. La première couche de céramique poreuse non glacée a été montée sur l'armature par le prothésiste. Comme pour toutes les

séances précédentes les capuchons de protections des piliers MUA sont dévissés et le biscuit est mis en place sur les piliers MUA par un vissage manuel.

Certains points clés doivent être contrôlés :

- **La passivité et l'adaptation** du biscuit grâce à un contrôle visuel, tactile et radiologique.
- **Le design** en vérifiant qu'il n'y ait pas de surcontour de la céramique cosmétique ainsi que celui de la face occlusale.
- **L'esthétique et la teinte.**
- **La puissance** des points de contact, proximaux grâce au passage de fil dentaire et occlusaux par du papier à articuler.

Le fil dentaire ne doit pas se couper lors du passage du point de contact mais le point de contact ne doit pas être trop faible non plus, si c'est le cas, le biscuit est renvoyé au prothésiste pour qu'il accentue la puissance.

Si des zones de sur contacts occlusaux sont repérées une rectification immédiate peut être faite par le praticien à l'aide de fraises bague rouge et des polissoires. Cependant si les sur-contacts sont trop importants et trop nombreux ou si un sous-contact est observé, un nouvel enregistrement des rapports maxillo-mandibulaires devra être réalisé ainsi qu'un nouveau montage sur articulateur et la réfection du biscuit avec un nouvel essai.

### **Réglage de l'occlusion :**

Comme nous l'avons décrit plus haut, l'occlusion doit être réglée de façon très rigoureuse au cours de cette étape afin d'avoir à faire le moins de retouche possible une fois la céramique glacée.

### **Quelques règles :**

⇒ **En OIM** : serrage différentiel de Misch :

Dans un premier temps, le patient fait entrer en contact ses dents sans forcer sur du papier à articuler. Des marques doivent apparaître sur les dents naturelles mais pas sur les prothèses implantato-portées et le papier à articuler doit glisser.

Ensuite, le patient doit faire entrer en contact ses dents en serrant fortement sur du papier articuler de couleur différente. Cette fois-ci, des marques doivent apparaître sur les prothèses implantato-portées et le papier à articuler doit être bloqué.

⇒ **En propulsion** : un guidage antérieur efficace

⇒ **En latéralité** : une fonction canine efficace (protection mutuelle)

A la fin de l'essai, le biscuit est dévissé et les capuchons de protection revissés sur les piliers MUA. Le prothésiste peut alors glacer le biscuit pour obtenir la prothèse définitive.

#### **h. Insertion prothétique des couronnes définitives** (voir Annexe N°13)

##### **Matériel nécessaire :**

- Un kit de sémiologie comportant une sonde, une précelle et un miroir.
- Une cassette universelle
- Une trousse prothétique implantaire comportant un tournevis et une clef dynamométrique
- Une turbine et d'un fraiseur de prothèse
- Papier d'occlusion, fil dentaire
- Un capteur radiologique et d'un angulateur adapté
- Du Téflon ou de la gutta percha, du Cavit® du composite et d'une lampe à polymériser pour combler le puits d'accès.

##### **Mise en place de la prothèse implanto-portée plurale :**

Les capuchons de protection sont déposés afin de permettre la mise en place de la prothèse définitive sur les piliers MUA. Celle-ci est, dans un premier temps, vissée à la main pour contrôler la passivité grâce au test des serrages opposés et l'adaptation grâce à des contrôles radiologiques. C'est seulement à cette étape que le contrôle définitif de la puissance des points de contact et d'occlusion peut être effectué.

Ensuite, le vissage à la clef dynamométrique peut être entrepris selon les recommandations du fabricant ( $15 \text{ N.cm}^{-1}$  sur les piliers MUA pour les marques Nobel®, Anthogyr® et GlobalD®).

Une radio de contrôle est prise avec un angulateur adapté. Les puits d'accès sont provisoirement obturés avec du téflon au fond puis du Cavit® en occlusal.

Des conseils d'hygiène bucco-dentaire spécifiques à la prothèse implantaire plurale sont enfin prodigués et une prescription de brossettes interdentaires adaptées est faite.

##### **Contrôle et obturation définitive des puits d'accès aux vis prothétiques :**

Un dernier rendez-vous est donné au patient à quinze jours pour une séance de contrôle et d'obturation définitive des puits d'accès aux vis prothétiques.

Lors de cette séance le Cavit® est déposé à l'aide d'ultrasons et le coton avec une sonde. L'objectif est de vérifier que les vis de prothèse soient toujours serrées à  $15 \text{ N.cm}^{-1}$  ainsi que de renouveler l'équilibration occlusale si nécessaire. Si les vis de prothèse se sont dévissées entre les deux séances, des problèmes de passivité de la prothèse ou des problèmes occlusaux doivent être recherchés.

Une fois le tout vérifié un dernier contrôle radiologique est effectué et les puits d'accès peuvent être obturés de façon définitive. Cette fois-ci du téflon ou de la gutta percha® chaude peuvent être placés au

contact des vis prothétiques et un composite, de teinte légèrement différente afin de faciliter une éventuelle ré-intervention en cas de besoin, au niveau occlusal.

Un protocole de maintenance est mis en place avec le patient (30).

## **6. Édentement total d'une ou des deux arcades dentaires :**

L'édentement total peut être présent au maxillaire, à la mandibule ou au niveau des deux arcades.

Le consensus de Mc Gill de 2002 (31) prône une solution implantaire dans le cas d'un édentement total mandibulaire. En effet à la mandibule, la rétention des prothèses amovibles complètes conventionnelles est considérée comme insuffisante pour le confort du patient. Un moyen de rétention implantaire supplémentaire est alors nécessaire.

Bien que le port d'une prothèse amovible complète conventionnelle au maxillaire soit une solution acceptable pour le patient, la solution de prothèse complète sur implant présente de nombreux avantages.

Nous allons maintenant décrire les différentes étapes nécessaires à la réalisation de ces prothèses supra-implantaires.

### ***a. Prothèse supra implantaire fixe de type Bränemark***

- ***Généralités :***

Au cours de la seconde moitié du XX<sup>ème</sup> siècle, le Professeur Bränemark, père de l'implantologie, a imaginé ce concept de prothèse complète fixe supportée par des implants ou bridge ostéo-ancré sur pilotis.

Le protocole a évolué au fil du temps mais le concept reste identique.

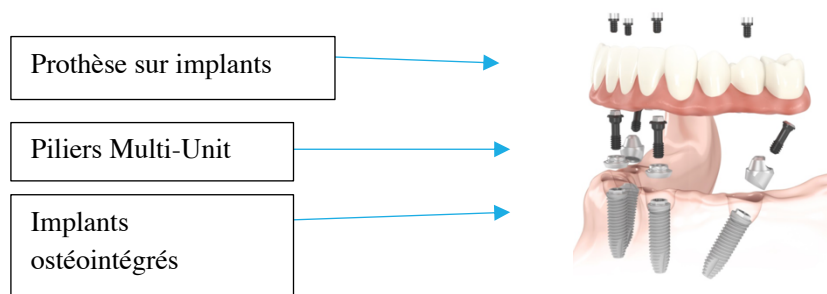
- ***Le nombre d'implant nécessaire et les caractéristiques anatomiques :***

En effet, pour les solutions implantaires fixes, au maxillaire la prothèse sera supportée par un ensemble allant de 4 à 10 implants en fonction des caractéristiques anatomiques du patient, de la qualité et de la quantité d'os disponible, des forces masticatoires du patient, de son budget, de la forme de ses arcades dentaires.

Les principaux obstacles anatomiques qui peuvent être rencontrés au maxillaire sont les sinus maxillaires. Dans certain cas leur anatomie impose un comblement préalable à la pose d'implants répartis sur toute l'arcade. Toutefois il peut être possible de s'affranchir de ces comblements en positionnant les implants en situation pré-sinusien (dans le pré-maxillaire) comme il l'est décrit dans le protocole All on 4 (32).

A la mandibule, le nombre d'implants pourra varier entre 4 et 6 pour les mêmes raisons que celles évoquées précédemment. Les principaux obstacles anatomiques rencontrés sont les pédicules alvéolaires inférieurs droits et gauches ainsi que leurs émergences mentonnières.

Au niveau postérieur, en arrière des émergences mentonnières, si la hauteur et l'épaisseur d'os disponible est insuffisante, il est également possible de choisir de positionner 4 implants au niveau symphysaire et para-symphysaire (All on 4) en avant des émergences mentonnières. En revanche, si la hauteur et l'épaisseur d'os disponible est suffisante, la pose de 6 implants sera favorisée. En effet elle permet une meilleure répartition des charges sur l'ensemble de l'arcade mandibulaire.



**Figure 42** : Schéma illustrant une prothèse fixe supra implantaire (type All on 4) (33)

Il faut noter que ce type de prothèse est composé de trois « étages ». Tout d'abord les implants ostéointégrés dans l'os, puis par-dessus les piliers Multi-Unit (MUA) transvissés et enfin, la prothèse complète transvissée sur les piliers MUA (voir Fig.42).

• **Avantages et inconvénients de ce type de prothèse fixe sur implant :**

Que ce soit au maxillaire ou à la mandibule, ce type de prothèses fixes sur implants présente de nombreux avantages par rapport à une prothèse amovible complète bi maxillaire conventionnelle.

AVANTAGES	INCONVÉNIENTS
<ul style="list-style-type: none"> <li>- La puissance masticatoire : Elle peut aller jusqu'à 170 Newton contre 50 Newton (34) pour une prothèse complète conventionnelle</li> <li>- L'absence de faux palais au maxillaire</li> <li>- Aucune partie prothétique ne recouvre les muqueuses dans ce type de prothèse fixe, ce qui enlève une source de blessures.</li> </ul>	<ul style="list-style-type: none"> <li>- Nécessitent une hygiène quotidienne irréprochable. Le patient devra passer des brossettes inter-dentaires adaptées dans des zones à l'accès parfois délicat.</li> <li>- Protocole de maintenance stricte doit être mis en place avec un démontage de la prothèse par un chirurgien-dentiste une fois par an afin de permettre un nettoyage au niveau des piliers MUA et au niveau des zones que le patient aurait du mal à atteindre.</li> </ul>

<p>⇒ Le patient pourra donc mastiquer de façon efficace sans se soucier de la perte de la prothèse, ni de la douleur.</p>	
---	--

**Tableau 4 : Avantage et inconvénient des prothèses totales fixes sur implant**

• **Protocole clinique de réalisation d'une prothèse de type Bränemark :**

Ces prothèses sont transvissées sur des piliers MUA. La première étape, commune à tous les protocoles de prothèse plurale transvissées sur implants, est la mise en place des piliers MUA. Cette étape est décrite dans la partie IV.B.4 c de cette thèse.

Une fois les piliers MUA mis en bouche, nous pouvons prendre l'empreinte de ces piliers MUA.

1) **Empreinte primaire :**

Elle correspond à une empreinte à ciel fermé prise à l'aide d'une porte-empreinte métallique perforé avec de l'alginat. Elle permet ensuite au prothésiste de réaliser un porte-empreinte individuel (PEI) ajouré qui permettra la réalisation de l'empreinte secondaire.

**Matériel nécessaire :**

- Un kit de sémiologie comportant une sonde, une précelle et un miroir
- Une cassette universelle
- Une trousse prothétique implantaire comportant un tournevis et une clef dynamométrique
- Les transferts d'empreintes de piliers MUA pour empreinte à ciel fermé
- Des portes-empreinte métalliques adaptés, de l'alginat et un kit à alginat
- Un capteur radiologique et un angulateur

La prise de l'empreinte se fait par étapes successives. Dans un premier temps, les capuchons de protections des piliers MUA sont dévissés afin de mettre en place les transferts d'empreinte vissés sur les piliers MUA. Une radiographie permettant le contrôle de la bonne position et du vissage complet des transferts doit être réalisée avant la prise de l'empreinte. Ce type de transferts permet la réalisation d'une empreinte dite à ciel fermé. Pour se faire le porte-empreinte métallique perforé chargé en alginat est mise en bouche jusqu'à prise complète du matériau (3 minutes). Lors de la désinsertion des reliefs négatifs ont été enregistrés. Les transferts sont dévissés et les capuchons de protection remis en place. Ensuite les transferts d'empreinte sont vissés dans les répliques implantaire puis les couples transfert/réplique sont repositionnés au niveau des reliefs négatifs dans l'empreinte. L'empreinte de l'arcade antagoniste est prise à l'alginat.

Le prothésiste peut alors couler le modèle en plâtre et afin de confectionner le PEI perforé.

## 2) Empreinte secondaire (Annexe N°15):

Elle a pour objectif d'enregistrer précisément les tissus péri-implantaires et la position des implants sur l'arcade. Cette fois-ci c'est une empreinte à ciel ouvert de type Pick-up.

Il existe différents matériaux permettant de réaliser cette empreinte chez le sujet édenté complet, du polyéther, l'Impregum<sup>®</sup>, ou du plâtre, de type Snow white<sup>®</sup>.

Au sein du pavillon, le plâtre Snow white<sup>®</sup> est préféré dans la majorité des cas car il présente une plus grande rigidité et une faible déformation permanente, qui sont des qualités indispensables à ce type d'empreinte (35).

### **Matériel et matériaux :**

- Un kit de sémiologie comportant une sonde, une précelle et un miroir.
- Une trousse prothétique implantaire comportant un tournevis implantaire adapté pour les piliers MUA et une clef dynamométrique.
- Le PEI perforé
- Un capteur radio et un angulateur.
- Les transferts d'empreintes des piliers MUA et les répliques des piliers MUA.
- La cire molle
- Un bol à plâtre, une spatule à plâtre et une seringue d'injection
- Du plâtre Snow White<sup>®</sup>

Avant la réalisation de l'empreinte certains points doivent être contrôlés et validés. De la même façon que pour l'empreinte primaire, les capuchons de protections des piliers MUA sont dévissés afin de mettre en place les transferts d'empreintes transvissés sur les piliers MUA. Une radiographie de contrôle doit être faite avant la prise de l'empreinte. Le PEI perforé doit être essayé afin de s'assurer que les têtes des transferts d'empreinte émergent passivement au niveau des perforations réalisées par le prothésiste. Si cela n'est pas le cas il faudra alors les élargir avec une fraise résine montée sur pièce à main. Enfin ces perforations sont recouvertes par de la cire molle afin d'éviter une fusée du matériau lors de l'insertion du PEI en bouche.

Le déroulé de la prise d'empreinte diffère des techniques d'empreintes à ciel ouvert sur sujets partiellement dentés.

Le plâtre est mélangé avec de l'eau froide dans un bol à plâtre jusqu'à obtenir une consistance crémeuse. Il est ensuite chargé d'une part dans le PEI perforé et dans la seringue d'injection. Celle-ci permet d'injecter plus précisément le plâtre tout autour des transferts. Puis le PEI chargé de plâtre est inséré en bouche.

Les têtes des transferts sont dégagées avant la prise complète du plâtre afin de pouvoir les dévisser à la fin du temps de prise (3 minutes, réaction exothermique du plâtre). Les tiges des transferts sont complètement dévissées et retirées afin de permettre une désinsertion plus aisée du PEI.

Comme pour les autres techniques les capuchons de protection sur les piliers MUA sont revissés et l’empreinte est contrôlée. Pour être validée elle doit enregistrer avec précision la position des implants ainsi que les tissus péri-implantaire. Une fois validée, les répliques d’implants sont vissées dans les transferts en exerçant un contre couple.

L’empreinte est prête à être envoyée au laboratoire pour la réalisation d’une clef de validation en plâtre ainsi qu’une maquette d’occlusion transvissée avec un bourrelet d’occlusion en cire Moyco®.

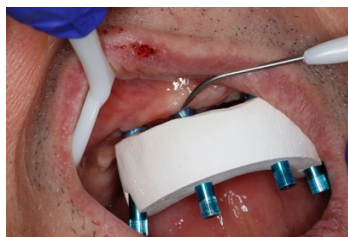3) Validation de l’empreinte grâce à une clef en plâtre (Annexe N°16), réglage du bourrelet d’occlusion et enregistrement des rapports maxillo-mandibulaires (Annexe N°17) :

Le prothésiste fait la coulée l’empreinte et réalise une clef de validation de l’empreinte. Cette dernière va permettre de valider l’empreinte et de valider le modèle de travail. Il est également demandé la réalisation de la maquette d’occlusion afin de ne pas perdre de temps si la clef de validation est bonne.

**Matériel nécessaire :**

- Un kit de sémiologie comportant une sonde, une précelle et un miroir.
- Une cassette universelle
- Une trousse prothétique implantaire comportant un tournevis et une clef dynamométrique
- Une lampe à alcool, de la patte de Kerr®, de la cire Moyco® et un couteau à cire
- Un arc facial et un articulateur, un Ditramax®

**Validation de la clef en plâtre :** (voir partie II.B.5.e)



**Figure 43: Clef en plâtre Snow white**

**Enregistrement des rapports maxillo-mandibulaires et transfert sur articulateur :**

Identiquement à la confection d’une prothèse amovible complète conventionnelle, le bourrelet d’occlusion maxillaire est réglé en premier. Le bord inférieur doit venir affleurer la lèvre inférieure à la limite entre sa partie sèche et humide (phonétique du « f » et du « v »), les repères esthétiques sont ensuite positionnés (ligne du plus grand sourire, indice de Lee, milieu inter-incisif). Il est également



possible à ce moment-là de compléter les informations avec le transfert des références esthétiques du visage à l'aide d'un Ditramax® (36). Ensuite le bourrelet mandibulaire est réglé après avoir déterminé la bonne DVO.

Une fois que le réglage des 2 bourrelets d'occlusion est validé, la position du maxillaire peut être enregistrée par l'intermédiaire d'un arc facial et transférée sur l'articulateur programmé au préalable. La bonne dimension verticale d'occlusion est obtenue grâce aux mêmes réglages qu'en prothèse complètes conventionnelle classique. La DVO est calculée en retranchant 3 mm à la dimension verticale de repos, ainsi qu'en effectuant des tests phonétiques et esthétiques (37).

Puis la relation centrée est enregistrée après avoir entraîné le patient. Les encoches réalisées pour l'enregistrement avec l'arc facial vont permettre l'enregistrement de la RC. Il est important de vaseliner les bourrelets de cire afin qu'ils ne se collent pas entre eux. De la cire de type Aluwax® est positionnée sur le bourrelet mandibulaire en regard des encoches maxillaires et la RC est prise. La situation mandibulaire est alors transférée sur l'articulateur.

La teinte est prise afin de permettre au prothésiste de réaliser le montage des dents sur cire. Une indication supplémentaire peut être transmise au prothésiste quant à la forme des dents souhaitées.

#### 4) Validation du montage des dents sur cire (Annexe N°18) :

Elle représente une étape clé qui va déterminer la suite de toute la confection. En effet il est important de valider la position des dents pour ensuite pouvoir réaliser l'armature et plus particulièrement le positionnement des puits d'accès aux implants. L'armature doit être designée en fonction de la position des dents et non l'inverse. Les dents ne doivent pas être positionnées en fonction de l'armature. Cet essai est à la fois fonctionnel et esthétique.

#### Matériel nécessaire :

- Un kit de sémiologie comportant une sonde, une précelle et un miroir.
- Une cassette universelle
- Une trousse prothétique implantaire comportant un tournevis et une clef dynamométrique
- Une lampe à alcool, couteau à cire et feuilles de cire molle

#### Essai du montage des dents sur cire :

Les étapes préalables à l'essai du montage des dents sur cire sont identiques à celles déjà détaillées plus haut. Le montage des dents sur cire est vissé manuellement.

Lors de cette étape une attention particulière doit être portée à 3 facteurs :

- L'esthétique : soutien des lèvres, position du bord libre des incisives, ligne du sourire, milieu inter-incisif, hauteur, forme et teinte des dents.
- La phonation : prononciation du « S », du « F » et du « V ».

- La fonction : validation de l'occlusion en bouche et sur l'articulateur

Le patient n'ayant plus d'OIM fonctionnelle (édentement complet d'au moins une arcade), le concept occlusal choisit est la relation centrée (RC).

En relation centrée, les contacts doivent se faire sur toutes les dents avec une lingualisation des points d'occlusion. Lors des mouvements de propulsion, une désocclusion immédiate de dents postérieures doit être observée. En latéralité, la protection mutuelle est choisie pour ce type de prothèse complète fixe sur implant.

Une fois que le montage des dents sur cire est validé esthétiquement et fonctionnellement par le patient, la confection de l'armature (ou barre) en titane en fonction du montage des dents sur cire peut alors être demandée au prothésiste.

#### 5) Validation de l'armature en titane (Annexe N°19) :

L'armature est réalisée en titane, ce matériau a l'avantage de disposer d'une très grande résistance mécanique et d'un module d'élasticité très bas. De plus le titane est biocompatible et léger ce qui le rend facilement supportable pour le patient.

L'armature doit être parfaitement passive (voir partie IV.B.5 f)

#### Matériel nécessaire :

- Un kit de sémiologie comportant une sonde, une précelle et un miroir
- Une cassette universelle
- Une trousse prothétique implantaire comportant un tournevis et une clef dynamométrique
- Un capteur radio et un angulateur

#### Validation de l'armature

L'armature est mise en place tout d'abord par un vissage manuel. L'objectif de cet essai est de valider le design et l'adaptation grâce à un contrôle radiologique avec angulateur du joint entre le pilier MUA et l'armature. La passivité est contrôlée grâce à un test des serrages opposés

D'autres points sont à contrôler :

- Visuel et tactile (grâce à une sonde) du joint entre le pilier MUA et l'armature.
- Le design, de la forme générale et la distance entre la gencive et l'armature (afin de permettre le passage des brossettes inter-dentaires)
- De la longueur des extensions en distal des implants les plus postérieurs
- Du bon soutien de chacune des dents par l'armature. Pour cela il faudra s'aider de la clé vestibulaire de position que le prothésiste réalise lors de l'étape du montage des dents sur cire validé.

#### 6) Validation du montage des dents sur l'armature (Annexe N°20) :

Au cours de cette étape, les mêmes contrôles que lors de l'essai du montage des dents sur cire sont effectués. Il faut s'assurer qu'il n'y ait pas eu de modifications du montage entre ces deux étapes.

7) Insertion prothétique de la prothèse définitive (Annexe N°21) :

**Matériel nécessaire**

- Un kit de sémiologie comportant une sonde, une précelle et un miroir.
- Une cassette universelle
- Une trousse prothétique implantaire comportant un tournevis et une clef dynamométrique
- Une turbine et d'un fraiseur de prothèse
- Du papier d'occlusion, fil dentaire
- Un capteur radiologique et d'un angulateur adapté
- Du Téflon ou de la gutta percha, du Cavit®, du composite
- Une lampe à polymériser pour combler le puits d'accès.

**Mise en place de la prothèse totale implanto-portée :**

La mise en place de la prothèse doit s'effectuer en vissant les vis prothétiques en quinconce à la main en commençant par les deux vis les plus distales sans les serrer directement à 15 Ncm<sup>-1</sup>. Une fois que toutes les vis sont engagées, elles sont alors toutes serrées à 15 Ncm<sup>-1</sup>. L'occlusion est minutieusement réglée, aussi bien en statique qu'en dynamique. Puis le vissage à la clef dynamométrique est effectué selon les recommandations du fabricant (15N.cm<sup>-1</sup> sur les piliers MUA pour les marques Nobel®, Anthogyr® et GlobalD®).

Des radiographies de contrôles sont prises et les puits d'accès sont provisoirement comblés par du téflon au fond du puits d'accès et du Cavit® en occlusal.

Enfin, des conseils d'hygiène bucco-dentaire spécifiques à la prothèse implantaire plurale sont prodigués et une prescription de brossettes interdentaires adaptées est faite.

**Contrôle et obturation définitive des puits d'accès aux vis prothétiques :**

Un rendez-vous est donné au patient à quinze jours pour une séance de contrôle de l'occlusion et l'obturation définitive des puits d'accès aux vis prothétiques.

Lorsque le patient revient à quinze jours, les matériaux provisoires comblant les puits d'accès sont déposés aux ultrasons. Ensuite une vérification du bon couple de serrage des vis de prothèse (15 N.cm<sup>-1</sup>) est réalisée ainsi que l'occlusion.

Un contrôle radiologique est effectué. Si l'ensemble est validé, les puits d'accès peuvent être obturés de façon définitive. Du téflon ou de la gutta percha® chaude, est placé au fond des puits d'accès au contact des vis prothétiques puis un composite vient combler les puits d'accès et restaurer l'anatomie occlusale.

L'équilibration occlusale définitive est réalisée puis les composites sont polis.

Un protocole de maintenance prothétique est mis en place (38).

### **b. Prothèse amovible complète supra implantaire :**

- **Généralités :**

Il existe un autre type de prothèse complète sur implants qui cette fois-ci est amovible. Elles sont nommées prothèses de type PACSI (Prothèse Amovible Complète Supra-Implantaire) et répondent à tous les impératifs des prothèses amovibles complètes conventionnelles (rétention, sustentation, stabilisation = Triade de Housset).

Pour rappel, les implants et les piliers Locator® ne sont qu'un moyen secondaire de rétention de la prothèse totale. La rétention principale de la prothèse totale doit être effectuée grâce aux limites permettant d'obtenir une extension maximale des surfaces d'appui et d'un joint périphérique correctement conçu et réalisé grâce aux différentes techniques d'empreintes de prothèse totale conventionnelle (empreinte primaire et secondaire).

- **Nombre d'implants nécessaires :**

A la mandibule, ces prothèses sont supportées par 2, 3 ou 4 implants. Ce nombre dépend de différents facteurs dont la forme de la crête osseuse, le volume d'os disponible pour placer les implants ainsi que le budget du patient. Au maxillaire, le nombre d'implants est de 4 dans la majorité des cas (39).

- **Moyens de rétention complémentaires :**

Les moyens de rétention peuvent être soit des attachements axiaux (pilier Locator®) qui jouent le rôle de boutons pressions, soit des barres de conjonctions qui relient les implants entre eux. Ces parties jouent le rôle de la partie mâle des attachements.

A l'inverse, les parties femelles sont insérées au niveau de l'intrados de la prothèse complète.

Pour les attachements axiaux de type Locator®, il s'agit d'un boîtier en titane dans lesquels viennent s'insérer des inserts en nylon dont la force de rétention et l'angulation tolérée peuvent différer :

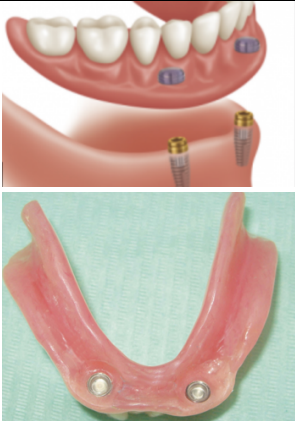

- Chape en nylon **bleue** : rétention légère (0,68 kg) et angulation de 0° à 10°
- Chape en nylon **rouge** : rétention très faible (0,68 kg) et angulation jusqu'à 20°
- Chape en nylon **orange** : rétention légère (0,91 kg) et angulation jusqu'à 20°
- Chape en nylon **rose** : rétention moyenne (1,36kg) et angulation de 0° à 10°
- Chape en nylon **verte** : rétention forte (1,36 à 1,82 kg) et angulation jusqu'à 20°
- Chape en nylon **transparente** : rétention forte (2,27kg) et angulation de 0° à 10°

Pour les attachements de type barres de conjonction, la partie femelle insérée dans l'intrados de la prothèse complète se présente sous forme de cavaliers.

Il existe 2 méthodes permettant la solidarisation de la partie femelle à l'intrados de la prothèse :

- Indirecte (au laboratoire grâce à une empreinte dissociée)

- Directe (solidarisée en bouche sous pression occlusale).

PACSI sur piliers Locator®	PACSI sur barre de jonction
	

**Tableau 5 : Différents types de PACSI réalisées au pavillon dentaire de la Timone**

- **Avantage et inconvénients des différents types de PACSI :**

Les PACSI réalisées sur des attachements axiaux présentent des avantages tel qu'une réalisation, un entretien et une maintenance professionnelle simple. La sustentation fibro-muqueuse est préservée et l'encombrement prothétique est limité ce qui est indispensable lorsque l'espace prothétique disponible est faible.

Le principal inconvénient de ces attachements axiaux se situe au niveau de la chirurgie. En effet, pour réaliser ce type de prothèse, la chirurgie est exigeante, un parallélisme des implants est nécessaire. Cependant l'utilisation de piliers Locator® permet de compenser une divergence d'axe de 40°.

Les PACSI réalisées sur des barres de jonctions, quant à elles, présentent un avantage au niveau chirurgical, car cette solution tolère des axes implantaires plus divergents que la précédente.

Les inconvénients des barres de jonction sont la maintenance, le cout de fabrication et l'encombrement prothétique important.

- **Les critères influençant le choix des attachements (40)**

- **La nature de l'arcade** : Le taux de survie des implants supportant une PACSI maxillaire est inférieur à celui des PACSI mandibulaire. En effet, l'os maxillaire est de qualité moindre par rapport à l'os mandibulaire, il est peu trabéculé (de type 3 ou 4), ce qui représente un facteur négatif pour l'ostéointégration. Ceci oriente alors vers un choix de solidarisation des implants au maxillaire avec l'utilisation d'une barre de jonction (41).
- **La forme de la crête** : La barre de jonction entre plusieurs implants est indiquée lorsque la crête est rectiligne. Si cette dernière est curviligne, la barre doit être également l'être ce qui peut engendrer un bras de levier défavorable à la survie implantaire. Dans le cas d'une crête arrondie

ou ogivale, il est nécessaire de s'orienter vers des attachements axiaux, ou d'augmenter le nombre d'implants. Cela permet de segmenter la courbure en différentes parties rectilignes favorables à la réalisation de la barre de jonction (42).

- **L'espace inter-crête** : Le choix de la barre de jonction nécessite un espace prothétique disponible important (10 mm). En revanche, un espace prothétique réduit orientera le choix vers des attachements axiaux dont l'espace prothétique nécessaire peut être compris entre 6 et 8 mm de hauteur (43).
- **Le parallélisme implantaire** : Les implants supportant des attachements axiaux doivent être parallèles. Le manque de parallélisme entre ces implants pourra induire une usure prématurée des attachements voire une perte d'ostéointégration en cas de forces parasites. L'alternative à ce choix consiste en l'utilisation d'attachements axiaux à rattrapage d'angulation ou de barre de jonction (44).
- **La distance inter-implantaire** : Elle doit répondre à des impératifs afin de permettre la position des cavaliers sur la barre de jonction. Un minimum de 8 à 10 mm est nécessaire entre les faces proximales des implants, et la distance maximale entre les piliers ne doit pas être supérieure à 15 mm. Dans le cas contraire une déformation de la barre de jonction pendant la fonction (mastication) pourrait se faire. Si la distance est inférieure à 8 mm ou supérieure à 15 mm, des attachements axiaux seront préférables.
- **Le coût du traitement** : Le coût des attachements axiaux est sensiblement plus faible que celui des composants nécessaires à la réalisation d'une barre de jonction.
- **Protocole clinique de réalisation de solidarisation d'une PACSI en technique directe sur des attachements axiaux de type Locator® :**

Au sein du pavillon dentaire, les PACSI sont réalisées sur des attachements axiaux de type Locator® majoritairement à la mandibule et sur des attachements de type barres de jonction à la mandibule et au maxillaire.

#### **Les piliers prothétiques de type Locator® :**

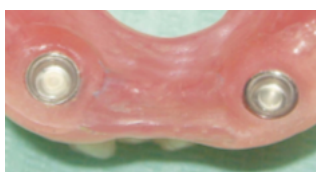
Le pilier Locator® type bouton pression est un attachement axial, cylindrique et résilient, pouvant être monté sur des coiffes à tenon radiculaire, mais également sur des implants. Il est constitué de :

- **Une partie mâle ou matrice** : C'est un pilier en alliage de titane recouvert de nitrure de titane qui se visse directement dans l'implant à l'aide d'une clé dynamométrique avec une force de 25 à 30 N.cm<sup>-1</sup>. Il existe différentes hauteurs trans-muqueuses pour ce comprises entre 1 à 6 mm.



**Figure 44 : Partie mâle ou matrice d'un pilier Locator®**

- Une partie femelle ou capsule : Elle se compose d'un boîtier en titane dans lequel viennent s'insérer les chapes de rétention en nylon. Elle représente la partie rétentive grâce aux chapes en nylon de différentes couleurs qui peuvent être changée et remplacée à l'aide d'un outil adapté.



**Figure 45 : Partie femelle ou capsule d'un pilier Locator®**

L'utilisation des piliers Locator® présente certains avantages comme (45):

- **Le choix d'une rétention adaptée** : les différents inserts de rétention permettent de choisir la force de rétention la plus adéquate. La force de rétention peut être modifiée à la demande du patient.
- **Une double rétention** qui rend la surface de rétention du pilier Locator® 1,3 à 1,8 fois supérieure à celles d'autres attachements axiaux.
- **Un très faible encombrement** : Le profil à faible émergence offre à cet attachement un avantage capital lorsque l'espace prothétique disponible est limité. La hauteur totale du pilier et de l'attachement est de 2,5 mm sur un implant à connexion interne et de 3,17 mm sur un implant à hexagone externe. Cela permet de pouvoir utiliser ce pilier dans les cas de très faible hauteur prothétique disponible.
- L'autorisation d'une **divergence des implants** : Le pilier Locator® peut supporter des divergences d'axes implantaire allant jusqu'à 40°.
- **Une perte de rétention réduite** : la friction nylon-titane (liaison non rigide) permet une longue durée de vie des composants. Des tests de longévité montrent que la partie résiliente ne doit pas être remplacée avant 110 000 cycles d'insertion/désinsertion.
- Une **compatibilité** avec de nombreux systèmes d'implants comme par exemple Anthogyr®, GlobalD® et Nobel®
- Un **protocole de réalisation simple et un entretien facile** pour le praticien et pour le patient.

1) Phase 2 implantaire et évidement de la prothèse amovible complète :

Cette étape intervient une fois que les implants sont ostéointégrés et que la prothèse totale est réalisée. Lors de la pose des implants, ceux-ci sont enfouis nécessitant alors la réalisation d'un second temps chirurgical permettant la mise en place des piliers de cicatritions.

Il est impératif qu'aucun contact n'existe entre les piliers et l'intrados de la prothèse complète conventionnelle le temps de la cicatrisation muqueuse. Pour cela, l'intrados de la prothèse doit être évidé en regard des piliers afin de créer des logements.

**Matériel nécessaire :**

- Tout le matériel nécessaire pour la réalisation d'une phase 2
- Un kit de sémiologie comportant une sonde, une précelle et un miroir
- Une cassette universelle
- Une trousse prothétique implantaire comportant un tournevis et une clef dynamométrique
- Une pièce à main, une fraise résine et des polissoirs
- Un pistolet à silicone et du silicone light

2) Mise en place des piliers de cicatrisation adaptés et prise des mesures pour le choix des piliers Locator® adaptés :

Le protocole de mise en place des piliers de cicatrisation ne diffère quasiment pas du protocole de mise en place des piliers Multi-unit décrit dans la partie IV B 5 c de cette thèse. Cependant ils ne doivent pas avoir une hauteur trop importante afin de faciliter l'évidement de l'intrados prothétique. L'insertion complète de la prothèse, sans interférences avec les piliers de cicatritions, est contrôlée. Si elle n'est pas obtenue du silicone light est injecté dans l'intrados puis la prothèse est repositionnée en bouche le temps de la prise du matériau. Après la désinsertion les zones sans silicone sont fraisées, l'acte est répété jusqu'à obtenir une parfaite insertion prothétique. Enfin la prothèse est polie à l'aide des polissoirs sur pièce à main.

Durant cette étape la hauteur gingivale est objectivée avec une jauge de profondeur ou une sonde graduée, afin de choisir et commander le pilier Locator® adapté. La hauteur du pilier Locator® est choisie pour que le bord supérieur du pilier dépasse d'environ 1mm la muqueuse.

3) Mise en place des piliers Locator® et solidarisation en technique directe :

Il existe deux techniques de réalisation de PACSI sur pilier Locator®.

Une technique consiste à réaliser l'empreinte implantaire dans la même séance que l'empreinte secondaire de prothèse totale conventionnelle grâce à un PEI ajouré en regard des implants. Dans un premier temps l'empreinte conventionnelle pour prothèse complète est réalisée. L'enregistrement du joint périphérique se fait à la pâte de Kerr® et l'empreinte centrale à la Permadine® ou au Thiocol®. Ensuite les cheminées permettant l'accès aux implants sont évidées du matériau précédant. Cela permet



la prise d'empreinte implantaire au plâtre, sous pression occlusale. Cette empreinte dissociée permet au prothésiste par technique indirecte de réaliser la solidarisation de la partie femelle du pilier Locator® à la prothèse complète au laboratoire,


La deuxième technique, dite technique directe consiste à solidariser la partie femelle à la prothèse complète au fauteuil par le praticien.

**Matériel nécessaire :**

- Un kit de sémiologie comportant une sonde, une précelle et un miroir
- Une cassette universelle
- Une trousse prothétique implantaire comportant un tournevis et une clef dynamométrique
- Une pièce à main, une fraise résine et des polissoirs
- De la résine Unifast rose®, un godet en plastique
- L'instrument de pose du pilier Locator®
- Les piliers Locator® (parties mâle et femelle) adaptés ainsi que des gaines en nylon différentes en fonction de la rétention recherchée

4) Mise en place des piliers Locator® adaptés (Annexe N°22) :

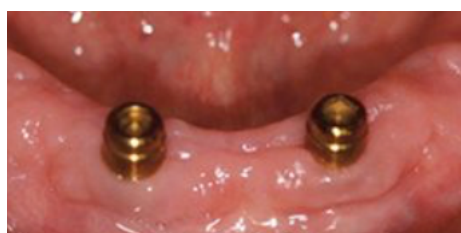Les piliers de cicatrisation sont dévissés et les piliers Locator® sont mis en place grâce à l'instrument de pose des piliers Locartor® à triple fonction.



**Figure 46 : Instrument de pose des piliers Locator® à triple fonction**

Il se constitue de 3 parties :

- L'extrémité à gauche sert à extraire les gaines en nylon.
- La partie médiane sert à l'insertion des gaines en nylon
- L'extrémité dorée à droite sert à positionner et visser le pilier Locator® à la main ou à l'aide d'une clef dynamométrique. Les piliers Locator® doivent être serrés à 30 N.cm<sup>-1</sup>.



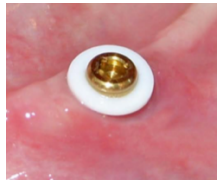
**Figure 47 : Piliers Locator®**

5) Solidarisation en technique directe Annexe (N°23) :

Avant de réaliser la solidarisation au fauteuil, il est important de s'assurer que la prothèse complète réponde à tous les impératifs de sustentation, stabilisation et rétention indispensables au succès de la thérapeutique.

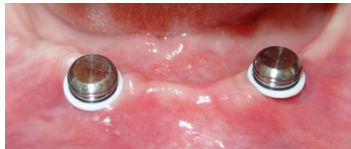Une fois que les parties mâles des piliers Locator® sont positionnées, un anneau de protection est inséré autour des piliers. Il permet d'éviter que la résine ne fuse dans les contres dépouilles ce qui entrainerait une impossibilité de désinsertion de la prothèse après polymérisation de la résine.

Cet anneau peut être remplacé par une feuille de digue.



**Figure 48 : Anneau de protection**

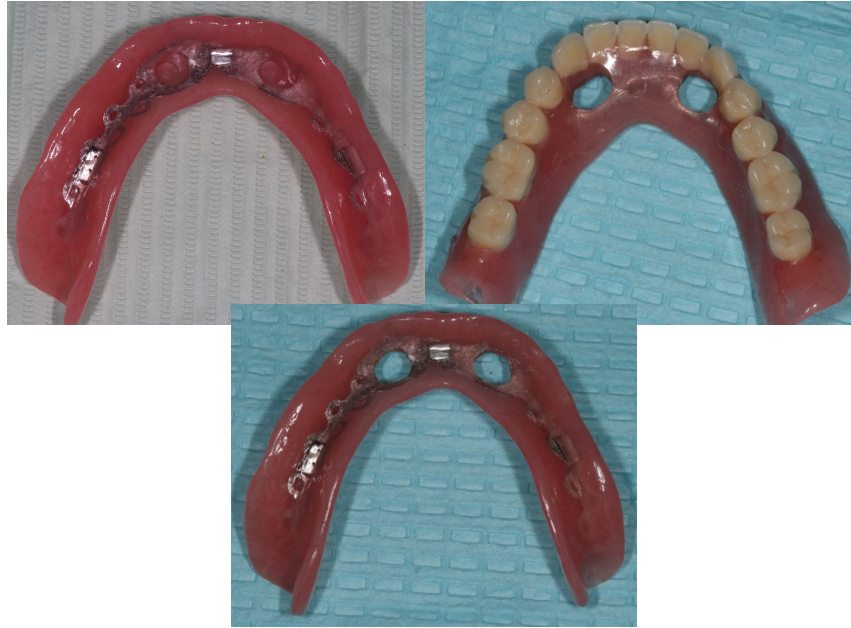Dans les parties femelles (capsules) une gaine en nylon de couleur noire est insérée, elle n'a aucune valeur rétentive. Les capsules sont ensuite positionnées sur la partie mâle des piliers Locator®.



**Figure 49 : Partie femelle insérée sur la partir male du pilier Locator®**

L'intrados de la prothèse est préparé en ménageant plus d'un 1 mm d'espacement entre la capsule et la résine de l'intrados. S'il est possible, la réalisation d'une fenêtre linguale permet un meilleur contrôle visuel de l'absence de contact entre la capsule et la prothèse et permet l'échappement des excès de résine.

Il ne doit y avoir aucune interférence entre la capsule et l'intrados de la prothèse totale.

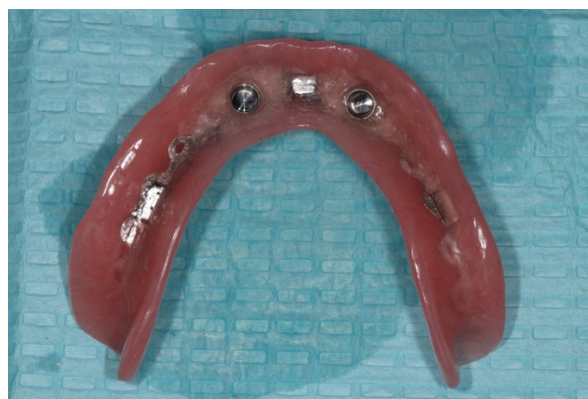

**Figure 50** : Préparation de l'intrados prothétique et réalisation d'une fenêtre linguale au niveau de la prothèse totale

A ce stade, un mélange de poudre et de liquide Unifast® est réalisé dans un godet jusqu'à l'obtention d'une consistance crémeuse. Ce mélange est inséré au niveau des espacements ou des fenêtres linguales aménagées précédemment sur la prothèse complète.

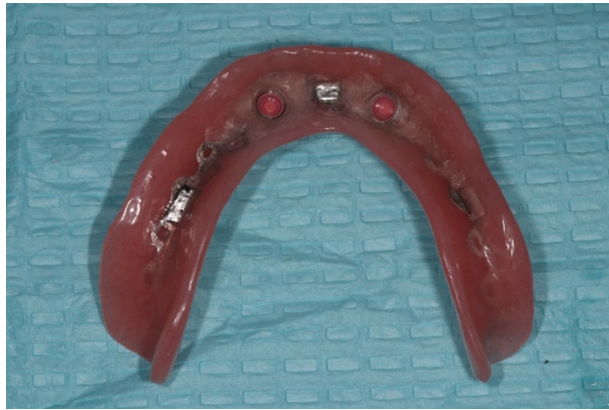Celle-ci est mise en bouche jusqu'à la polymérisation complète de la résine. La solidarisation se fait sous pression occlusale.

Une fois la résine polymérisée, la prothèse est désinsérée avec les capsules ainsi que la gaine en nylon de couleur noir qui se retrouvent emprisonnées dans l'intrados.



**Figure 51** : Partie femelle emprisonnée dans l'intrados de la prothèse totale

Les anneaux protecteurs sont retirés, les gaines en nylon noires sont remplacées par des gaines dont l'intensité de rétention est adaptée à la situation clinique et à la demande du patient.



**Figure 52 :** Exemple d'une gaine rose pour une rétention moyenne de 1,36kg

Les excès de résine sont éliminés grâce à une fraise résine montée sur une pièce à main. Puis l'intrados de la prothèse est poli grâce à des polissoirs. Une cuisson de la résine peut être réalisée au sein du laboratoire interne afin d'accentuer les propriétés mécaniques de cette dernière.

Un réglage parfait de l'occlusion est effectué une fois la solidarisation finie. Les techniques d'insertion et de désinsertion de la prothèse sont expliquées au patient. Enfin, celui-ci s'entraîne devant le praticien qui s'assure de la compréhension des explications et de sa capacité à retirer ses prothèses afin de pouvoir procéder à leur nettoyage.

Un rendez-vous de contrôle et de doléances est donné à 15 jours.

## **Conclusion :**

La prothèse implantaire permet de solutionner tous les types d'édentements : unitaire, plural et total. Ces prothèses permettent, lorsque le patient ne présente pas de contre-indications, de remplacer la ou les dents absentes sans délabrer ou solliciter les dents adjacentes saines. Le nombre d'implant posé dans le monde ne cesse de croître d'année en année et le taux de succès de ces thérapeutiques avoisine les 100% avant mise en charge. Le taux de survie implantaire baisse légèrement après la mise en charge de la prothèse, c'est pourquoi il est indispensable de réaliser une bonne planification implantaire en amont. La chirurgie implantaire doit se dérouler dans les bonnes conditions d'asepsie et en respectant les protocoles de pose et de cicatrisation. De plus, la confection de la prothèse doit répondre à des impératifs stricts adaptés aux différentes situations. Enfin, un protocole de maintenance doit être mise en place avec le patient afin de diminuer le risque de complication à moyen et long terme (péri-implantites par exemple).

L'émergence du numérique dans la dentisterie a fait naître de nouvelles possibilités :


- La planification : les projets implantaires et prothétiques peuvent être simulés grâce à des logiciels dédiés (Romexis®, Planmeca®)
- La chirurgie : des guides chirurgicaux peuvent être imprimés ou usinés afin d'aider le praticien lors de la pose du ou des implants (chirurgie full guide Nobel® exemple).
- La confection de la prothèse implanto-portée : les caméras optiques permettent de prendre des empreintes numériques par l'intermédiaire de Scan body® qui remplacent les transferts d'empreintes. Les prothèses implantaires peuvent être directement usinées au cabinet dentaire (Ex : Cerec®)

Cette thèse avait pour objectif d'aider les étudiants au cours de leurs vacances cliniques. Ils pourront ainsi se reporter à ces fiches de protocoles cliniques qui seront mises à leur disposition afin de mieux aborder leurs séances.

Afin de rendre ce travail plus didactique, ces protocoles pourraient être filmés et faire l'objet d'une nouvelle thèse.

# ANNEXES

## Annexe 1

<b>IMPLANTOLOGIE</b>	<b>Prothèse</b>	
	<b>Phase 2</b>	<b>Annexe 1</b>

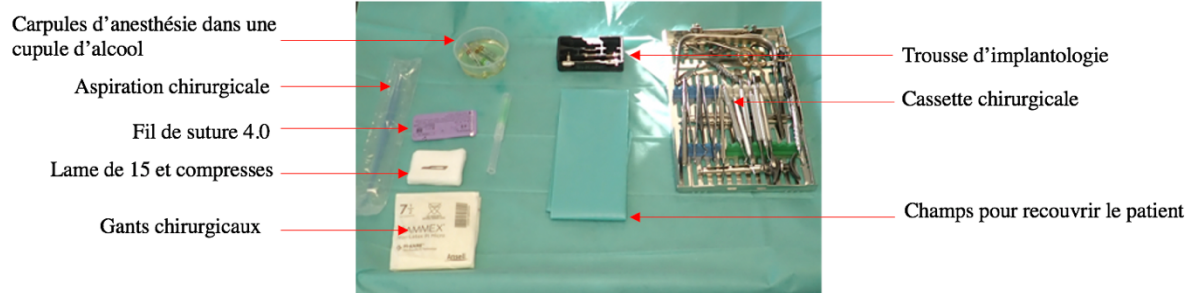
### Avant cet acte :

La pose des implants a eu lieu 4 à 6 mois auparavant. Ces derniers sont recouverts par une vis de cicatrisation et sont enfouis sous la gencive. La commande des piliers de cicatrisation adaptés a été effectuée.

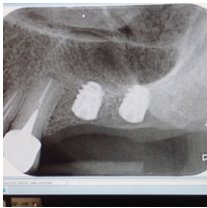







### Chronologie :

Cône beam → Planification implantaire → Pose des implants (j0) → 2<sup>nd</sup> temps chirurgical (j120 à j180)  
→ Phase prothétique

### Matériel :



**Pas à pas :**

1	Radio de contrôle préopératoire 	2	Anesthésie de la zone 
3	Incision à la lame 15 de pleine épaisseur 	4	Décollement et mise en évidence de la tête de la vis de couverture 
5	Dévissement de la vis de couverture 	6	Vissage des piliers de cicatrisation adaptés 
7	Sutures avec du fil 4.0 	8	Radio de contrôle postopératoire 

**Nota Bene :**

Les piliers de cicatrisations doivent être adaptés à la hauteur gingivale et à la morphologie de la dent à remplacer.


Les piliers MUA avec les capuchons protecteurs peuvent directement être mis en place directement.

Des aménagements gingivaux peuvent également être réalisés lors de ce temps chirurgical.

**Après cet acte :**

Le patient sera revu à 15 jours pour contrôler la cicatrisation et déposer les points de sutures. La phase prothétique peut débuter si la cicatrisation est satisfaisante.

## ANNEXE 2

<b>IMPLANTOLOGIE</b>	<b>Prothèse</b>	<b>Unitaire</b>
	<b>Empreinte direct implant</b>	<b>Annexe 2</b>


### Avant cet acte :

Commander les transferts et répliques d'implants adaptés.

### Chronologie :








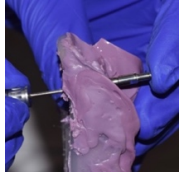
**Empreinte** → Essayage armature → Essayage du biscuit → Insertion prothétique de la couronne définitive.

### Matériel :





**Pas à pas :**

1	<p>Dévisage du pilier de cicatrisation</p> 	2	<p>Vissage du transfert d'implant</p> 
3	<p>Prise d'une radio de contrôle et perforation du porte-empreinte (PE)</p> 	4	<p>Comblement de la zone d'émergence du transfert d'implant avec une feuille de cire et essai du PE en bouche</p> 
5	<p>Prise de l'empreinte à l'Impregum® et mise en évidence de la tête du transfert d'empreinte de l'implant avec une sonde</p> 	6	<p>Dévisage et retrait de la tige du transfert d'empreinte de l'implant</p> 
7	<p>Désinsertion de l'empreinte et revissage du pilier de cicatrisation</p> 	8	<p>Vissage de la réplique d'implant dans le transfert en exerçant un contre couple</p> 


**Nota Bene :**

L'empreinte à l'alginat de l'arcade antagoniste est réalisée pendant cette étape.

**Après cet acte :**

L'armature transvissée en Chrome-Cobalt est demandée au prothésiste sur la fiche laboratoire préalablement créée.

### ANNEXE 3

<b>IMPLANTOLOGIE</b>	<b>Prothèse</b>	<b>Unitaire</b>
	<b>Essayage de l'armature</b>	<b>Annexe 3</b>


#### Avant cet acte :

Demander au prothésiste l'armature de la prothèse direct implant en chrome cobalt.



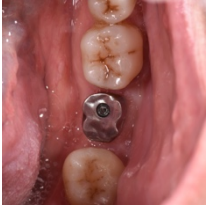

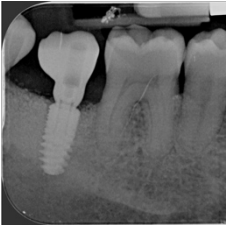



#### Chronologie :

Empreinte → **Essayage armature** → Essayage du biscuit → Insertion prothétique de la couronne définitive.

#### Matériel :



**Pas à pas :**

1	Dévisage du pilier de cicatrisation 	2	Vissage de l'armature dans l'implant à la main 
3	Vérification de l'adaptation grâce à un contrôle visuel 	4	Vérification de l'adaptation grâce à un contrôle tactile avec une sonde 
5	Vérification de l'adaptation grâce à un contrôle radiologique 	6	Vaselina de la surface de l'armature et des dents antagonistes 
7	Enregistrement de l'occlusion grâce à un mordu à la résine Duralay® 	8	Dévisage de l'armature et revissage du pilier de cicatrisation 


**Nota Bene :**

La résine Duralay® doit être mise en bouche en phase plastique afin qu'elle ne fuse pas au niveau des contres dépouilles, sinon il est impossible de sortir le mordu.  
La prise de la teinte doit être effectuée.

**Après cet acte :**

La fiche de laboratoire est créée en demandant au prothésiste de réaliser le biscuit.

## Annexe 4

<b>IMPLANTOLOGIE</b>	<b>Prothèse</b>	<b>Unitaire</b>
	<b>Essayage du biscuit</b>	<b>Annexe 4</b>


### Avant cet acte :

Demander au prothésiste de réaliser le biscuit


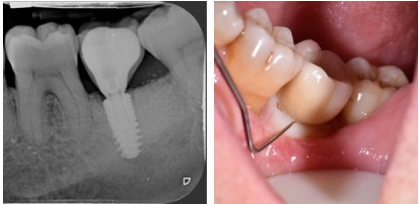

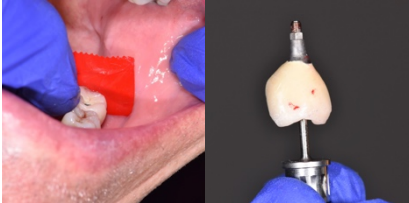




### Chronologie :

Empreinte → Essayage armature → **Essayage du biscuit** → Insertion prothétique de la couronne définitive.

### Matériel :



**Pas à pas :**

1	<p>Dévissage du pilier de cicatrisation et vissage du biscuit dans l'implant</p> 	2	<p>Contrôle de l'adaptation grâce à un contrôle tactile et radiologique</p> 
3	<p>Contrôle de la puissance des points de contact grâce au fil dentaire</p> 	4	<p>Contrôle de la puissance des points de contact grâce au papier d'occlusion</p> 
5	<p>Contrôle de la teinte et de l'anatomie du biscuit (morphologie, embrasures)</p> 	6	<p>Réglage de l'occlusion statique et dynamique selon les règles en implantologie</p> 
7	<p>Dévissage du biscuit</p> 	8	<p>Revissage du pilier de cicatrisation</p> 


**Nota Bene :**

S'il n'est pas possible de visser complètement l'armature et le biscuit dans l'implant il faudra vérifier la puissance des points de contact proximaux et les diminuer jusqu'à obtenir l'insertion parfaite. Celle-ci doit être vérifiée par un contrôle radiographique.

**Après cet acte :**

La fiche de laboratoire est créée en demandant au prothésiste de réaliser la finition de la prothèse.

## Annexe 5

IMPLANTOLOGIE	Prothèse	Unitaire
	Mise en place de la coiffe définitive	Annexe 5


### Avant cet acte :

Demander au prothésiste le glaçage de la prothèse unitaire direct implant

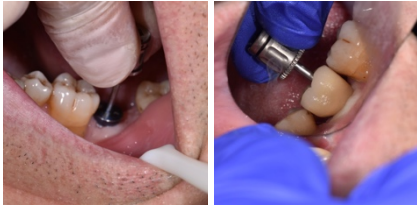


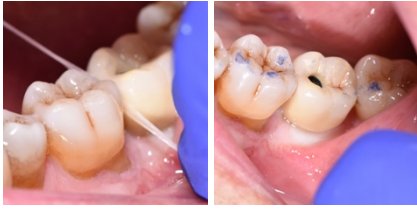




### Chronologie :

Empreinte → Essayage armature → Essayage du biscuit → **Insertion prothétique de la couronne définitive.**

### Matériel :



**Pas à pas :**

1	Dévissage du pilier de cicatrisation et vissage de la couronne définitive 	2	Torque de la vis prothétique selon les recommandations du fabricant 
3	Prise d'une radio de contrôle pour vérifier l'adaptation 	4	Vérification de la puissance des points de contacts et d'occlusion 
5	Mise en place de téflon au fond du puit d'accès à la vis 	6	Obturation du puit d'accès avec du composite photopolymérisable 
7	Photopolymérisation du composite 	8	Vérification de nouveau de l'occlusion et polissage du composite 


**Nota Bene :**

De la gutta percha chaude à la place du téflon peut être utilisée pour obturer le puits d'accès.

**Après cet acte :**

Conseil d'utilisation des brossettes interdentaires et rendez-vous de contrôle à 15 jours.

**Annexe 6**

IMPLANTOLOGIE	Prothèse	Unitaire
	<b>Transfert personnalisé</b>	<b>Annexe 6</b>

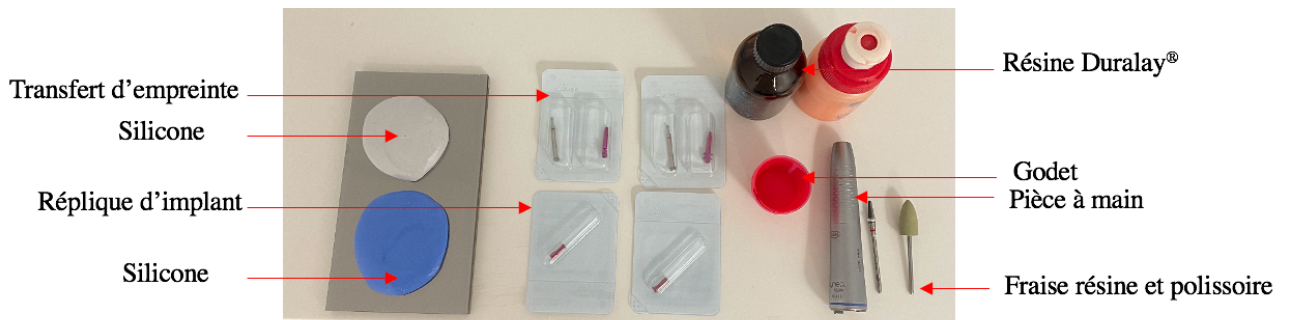**Avant cet acte :**

Un provisoire transvissé est réalisé le jour de la pose des implants pour modeler le profil d'émergence de la prothèse définitive.



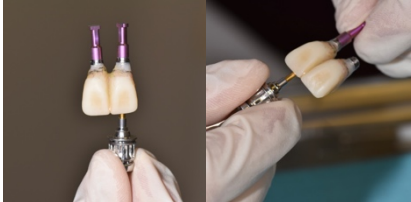
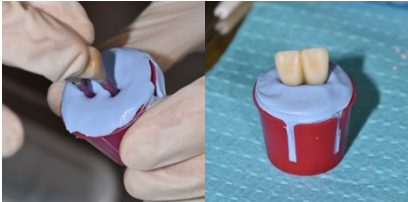
**Chronologie :**

**Empreinte direct implant réalisée grâce à un transfert personnalisé** → Essai armature → Essai du biscuit → Insertion prothétique de la couronne définitive

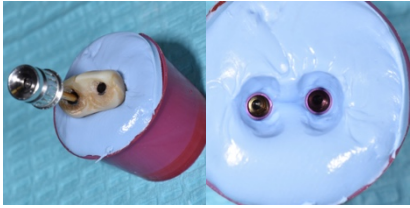


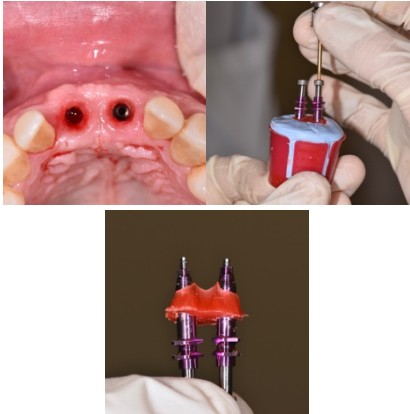
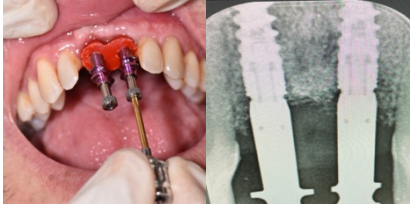
**Matériel :**



**Pas à pas :**

1	Délimitation de la zone supra-gingival du provisoire et dévissage du provisoire 	2	Mise en place des piliers de cicatrisation afin d'éviter une rétraction de la gencive le temps de la réalisation du transfert personnalisé 
3	Vissage des analogues d'implant sur les provisoires 	4	Insertion des provisoires jusqu'à la délimitation dans un godet rempli de silicone lourd pour l'empreinte du profil d'émergence et attente de la prise du silicone 



5	<p>Dévisage des provisoires, les analogues sont retenus dans le silicone et le profil d'émergence des provisoires est enregistré</p> 	6	<p>Vissage des transferts d'implants dans les analogues retenus dans le silicone</p> 
7	<p>Mélange de poudre et liquide Duralay® dans un godet, Mise en place de la résine Duralay® autour des transferts pour reproduire le profil d'émergence</p> 	8	<p>Dévisage des transferts d'empreinte personnalisés en extra-buccal et dévisage des piliers de cicatrisations en intra-buccal</p> 
9	<p>Vissage du transfert personnalisé</p> 	10	<p>Réalisation d'une empreinte à ciel ouvert</p>


**Nota Bene :**

Toutes les étapes d'une empreinte classique direct implant à l'Impregum® sont ensuite réalisées

**Après cet acte :**

L'armature transvissée en Chrome-Cobalt est demandée sur la fiche laboratoire préalablement créée.

## Annexe 7

IMPLANTOLOGIE	Prothèse	Plurale transvissée
	Mise en place des piliers Multi Unit	Annexe 7

### Avant cet acte :

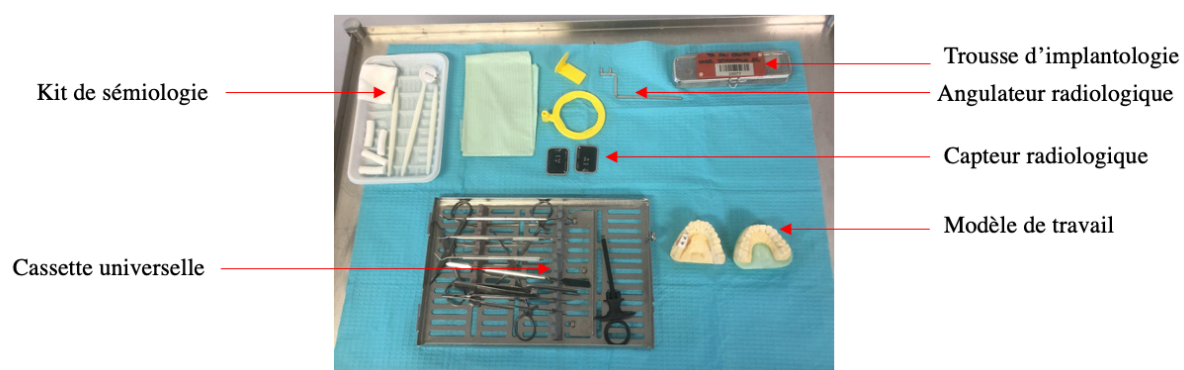
La pose des implants a eu lieu.

Les piliers Multi Unit sont commandés en fonction de la hauteur et de l'épaisseur de la gencive péri implantaire et du type de dent à remplacer.






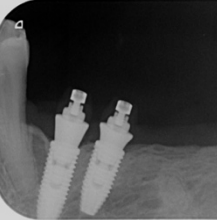
### Chronologie :

**Mise en place des piliers Multi Unit** → Empreinte des piliers Multi Unit → Validation de l'empreinte grâce à une clef en plâtre → Enregistrement des relations maxillo-mandibulaires → Essayage de l'armature ou du try-in → Essayage du biscuit → Insertion prothétique des couronnes définitives

### Matériel :



**Pas à pas :**

1	<p>Dévisage des piliers de cicatritions</p> 	2	<p>Mise en place des piliers MUA grâce à leur tige de préhension</p> 
3	<p>Vissage des piliers MUA droits à 30 N.cm<sup>-1</sup> grâce au mandrin cloche monté sur la clef dynamométrique</p> 	4	<p>Visser le pilier MUA angulé à 15 N.cm<sup>-1</sup> grâce au mandrin cloche monté sur la clef dynamométrique</p> 
5	<p>Recouvrement des piliers MUA grâce aux capuchons de protection</p> 	6	<p>Contrôle radiologique de la mise en place des piliers MUA</p> 

**Nota Bene :**


Les piliers MUA peuvent être mis en place soit directement le jour de la pose de l'implant, soit lors d'un second temps chirurgical 4 à 6 mois après la pose des implants.

Ils peuvent être droits ou angulés (15°, 30°) pour rattraper l'axe de l'implant.

**Après cet acte :**

Rendez-vous pour l'empreinte des piliers MUA et commande des transferts d'empreintes et des répliques de piliers MUA.

## Annexe 8

IMPLANTOLOGIE	Prothèse	Plurale
	<b>Empreinte des piliers MUA</b>	<b>Annexe 8</b>


### Avant cet acte :

Commande des transferts des piliers multi Unit adaptés et des répliques de pilier multi Unit.



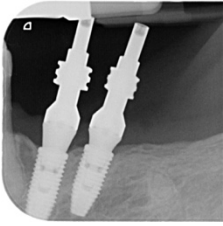
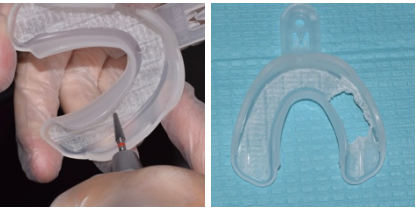



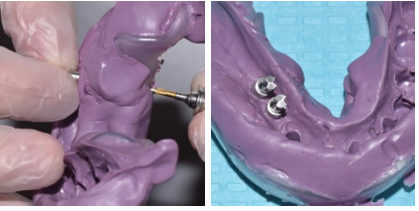
### Chronologie :

Mise en place des piliers Multi Unit → **Empreinte des piliers Mutli Unit** → Validation de l’empreinte grâce à une clef en plâtre → Enregistrement des relations maxillo-mandibulaires → Essayage de l’armature ou du try-in → Essayage du biscuit → Insertion prothétique des couronnes définitives

### Matériel :



**Pas à pas :**

1	<p>Dévissage des capuchons de protection des piliers MUA</p> 	<p>Vissage des transferts de piliers multi Unit à la main</p> 
3	<p>Contrôle radiologique</p> 	<p>Perforation du porte-empreinte en plastique pour laisser transpercer les têtes des transferts</p> 
5	<p>Obturation des fenêtres grâce à de la cire molle pour éviter la fusée du matériau en bouche et essai en bouche</p> 	<p>Empreinte à l'Impregum® (Impregum dans la seringue d'injection+ dans le porte empreinte)</p> 
7	<p>Dévissage complet des têtes de transferts et désinsertion de l'empreinte</p> 	<p>Vissage des répliques de piliers MUA sur les transferts d'empreinte et revissage des capuchons de protection sur les piliers multi unit</p> 

**Nota Bene :**


Vérifier lors de l'insertion du porte-empreinte que la tête du transfert dépasse légèrement afin qu'elle soit accessible aisément au moment de la désinsertion du matériau.

Un contre couple doit être exercé lors du vissage des répliques de pilier MUA sur les transferts d'empreintes

**Après cet acte :**

Réalisation d'une clef de validation de l'empreinte en plâtre par le laboratoire.

## Annexe 9

IMPLANTOLOGIE	Prothèse	Plurale
	Validation de l’empreinte grâce à une clef en plâtre	Annexe 9

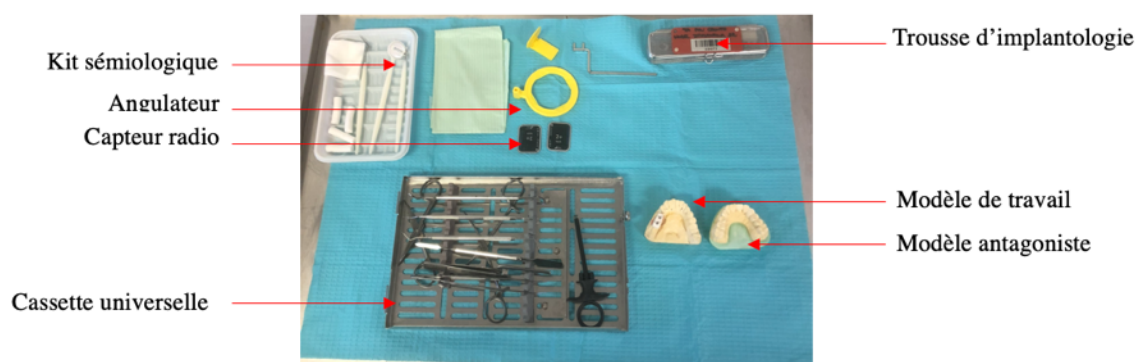
### Avant cet acte :

L’empreinte des piliers Multi Unit a été faite.



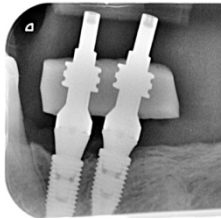


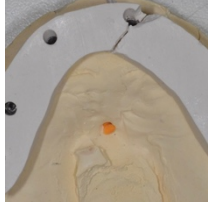

### Chronologie :

Mise en place des piliers Multi Unit → Empreinte des piliers Multi Unit → **Validation de l’empreinte grâce à une clef en plâtre** → Enregistrement des relations maxillo-mandibulaires → Essayage de l’armature ou du try-in → Essayage du biscuit → Insertion prothétique des couronnes définitives

### Matériel :



**Pas à pas :**

<p>2</p>	<p>Dévisage des capuchons de protection</p> 	<p>2</p>	<p>Mise en place de la clef en plâtre et vissage à la main</p> 
<p>3</p>	<p>Prise d'une radio de contrôle</p> 	<p>4</p>	<p>Vérification à la sonde du joint entre le pilier MUA et le transfert emprisonné dans la clef en plâtre</p> 
<p>5</p>	<p>Si la clef en plâtre ne se fissure pas alors l'empreinte est validée</p> 	<p>5bis</p>	<p>Si la clef en plâtre se fissure il faut alors reprendre l'empreinte</p> 
<p>6</p>	<p>Dévisage de la clef en plâtre et vissage des capuchons de protection</p> 		


**Nota Bene :**

La clef doit être réalisée en plâtre avec des zones de faiblesses.

**Après cet acte :**

Si l'empreinte est validée, la réalisation de l'armature en chrome cobalt de la prothèse sur pilier Multi Unit est demandée.

## Annexe 10

IMPLANTOLOGIE	Prothèse	Plurale
	<b>Enregistrement des relations maxillo-mandibulaires</b>	<b>Annexe 10</b>


### Avant cet acte :

L’empreinte des piliers MUA est validée et le prothésiste réalise une maquette d’occlusion transvissée.

### Chronologie :

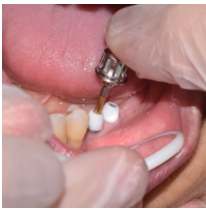




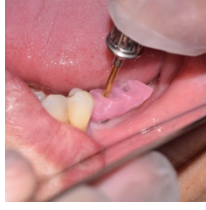

Mise en place des piliers Multi Unit → Empreinte des piliers Mutli Unit → Validation de l’empreinte grâce à une clef en plâtre → **Enregistrement des relations maxillo-mandibulaires** → Essai de l’armature ou du try-in → Essai du biscuit → Insertion prothétique des couronnes définitives

### Matériel :





**Pas à pas :**

1	<p>Dévisage des capuchons de protection des piliers MUA</p> 	2	<p>Vissage du bourrelet d'occlusion transvissé à la main</p> 
3	<p>Vaselinage des dents antagonistes à l'édentement</p> 	4	<p>Mise en place de trois épaisseurs de cire MOYCO® sur le bourrelet d'occlusion transvissé</p> 
5	<p>Enregistrement de l'occlusion avec la cire MOYCO®</p> 	6	<p>Dévisage du bourrelet d'occlusion</p> 
7	<p>Vissage des capuchons de protection des piliers MUA</p> 		


**Nota Bene :**

L'enregistrement de l'occlusion peut aussi se faire avec de la résine DURALAY® ou du silicone Bite.

**Après cet acte :**

Le prothésiste réalise l'armature de la future prothèse en Chrome-Cobalt.

**Annexe 11**

IMPLANTOLOGIE	Prothèse	Plurale
	Essayage de l'armature	Annexe 11


**Avant cet acte :**

L'enregistrement de l'occlusion a été effectué.



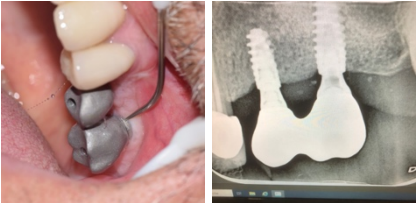




**Chronologie :**

Mise en place des piliers Multi Unit → Empreinte des piliers Mutli Unit → Validation de l'empreinte grâce à une clef en plâtre → Enregistrement des relations maxillo-mandibulaires → **Essayage de l'armature** ou du try-in → Essayage du biscuit → Insertion prothétique des couronnes définitives

**Matériel :**



**Pas à pas :**

1	<p>Dévissage des capuchons de protection</p> 	2	<p>Vissage à la main de l'armature sur les piliers MUA</p> 
3	<p>Vérification de l'adaptation grâce à un contrôle visuel, tactile et radiologique</p> 	4	<p>Vérification de la forme et du design de l'armature (embrasures)</p> 
5	<p>L'armature est vaselinée à la surface</p> 	6	<p>Réenregistrement de l'occlusion grâce un mordu avec de la résine Duralay®</p> 
7	<p>Dévissage de l'armature et vissage des capuchons de protection des piliers MUA</p> 		

**Nota Bene :**

Vérification de la passivité de l'armature grâce aux tests de pression digitale alternée et des serrages opposés.


Il est important de vérifier la forme des embrasures afin de s'assurer un passage efficace des brossettes interdentaires.

La prise de la teinte est effectuée lors de cette étape.

**Après cet acte :**

Le biscuit est demandé au prothésiste.

## Annexe 12

IMPLANTOLOGIE	Prothèse	Plural
	Essayage du try-in	Annexe 12


### Avant cet acte :

L'enregistrement de l'occlusion a été fait.








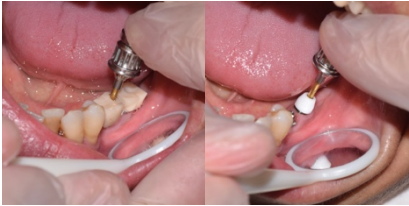
### Chronologie :

Mise en place des piliers Multi Unit → Empreinte des piliers Multi Unit → Validation de l'empreinte grâce à une clef en plâtre → Enregistrement des relations maxillo-mandibulaires → Essayage de l'armature ou **du try-in** → Essayage du biscuit → Insertion prothétique des couronnes définitives

### Matériel :



**Pas à pas :**

1	<p>Dévisage des capuchons de protection</p> 	2	<p>Vissage à la main du try-in sur les piliers MUA</p> 
3	<p>Vérification de l'adaptation grâce à un control visuel tactile et radiologique</p> 	4	<p>Vérification de la forme et le design du try-in (embrasures)</p> 
5	<p>Vaselinaage de la surface du try-in</p> 	6	<p>Réenregistrement de l'occlusion grâce un mordu avec de la résine Duralay®</p> 
7	<p>Montage croisé en articulateur</p> 	8	<p>Dévisage du try-in et vissage des capuchons de protections des piliers MUA</p> 


**Nota Bene :**

La forme des embrasures est importante en vue du passage des brossettes interdentaires  
 La prise de la teinte est effectuée lors de cette étape

**Après cet acte :**

On demande au prothésiste de réaliser le biscuit en indiquant la teinte choisie.

### Annexe 13

<b>IMPLANTOLOGIE</b>	<b>Prothèse</b>	<b>Plurale</b>
	<b>Essayage du biscuit</b>	<b>Annexe 13</b>

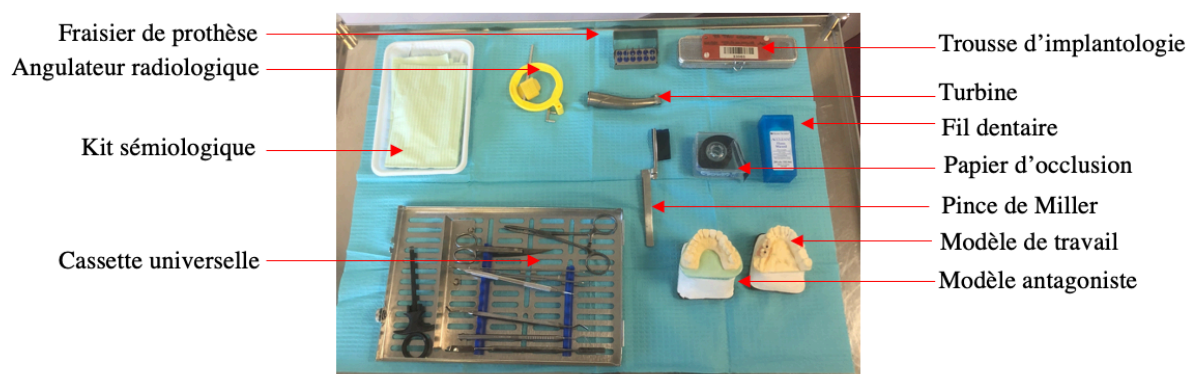
### Avant cet acte

L'essayage et la validation de l'armature ont été effectués



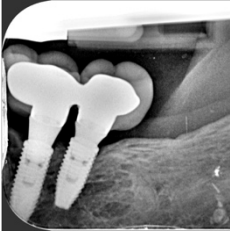




### Chronologie :

Mise en place des piliers Multi Unit → Empreinte des piliers Multi Unit → Validation de l'empreinte grâce à une clef en plâtre → Enregistrement des relations maxillo-mandibulaires → Essayage de l'armature ou du try-in → **Essayage du biscuit** → Insertion prothétique des couronnes définitives

### Matériel :



**Pas à pas :**

1	<p>Dévisage des capuchons de protection et vissage à la main du biscuit</p> 	2	<p>Vérification de la puissance des points de contact grâce au fil dentaire et du papier articulé</p> 
3	<p>Contrôle radiographique</p> 	4	<p>Contrôle de l'esthétique : anatomie et couleur</p> 
5	<p>Contrôle de l'occlusion en statique et en dynamique</p> 	6	<p>Dévisage du biscuit</p> 
7	<p>Vissage des capuchons de protections des piliers MUA</p> 		


**Nota Bene :**

Concepts occlusaux : On effectue le serrage différentiel de Misch, lorsque les dents sont en contact sans serrer, les marques du papier à articuler ne doivent apparaître que sur les dents naturelles, les marques doivent apparaître sur les prothèses implantaires lorsque le patient serre fort.

**Après cet acte :**

On demande au prothésiste d'effectuer le glaçage de la prothèse.

## Annexe 14

IMPLANTOLOGIE	Prothèse	Plural
	Mise en place de la prothèse définitive	Annexe 14


### Avant cet acte :

L'essayage et la validation du biscuit ont été réalisés

### Chronologie :









Mise en place des piliers Multi Unit → Empreinte des piliers Multi Unit → Validation de l'empreinte grâce à une clef en plâtre → Enregistrement des relations maxillo-mandibulaires → Essayage de l'armature ou du try-in → **Insertion prothétique des couronnes définitives**

### Matériel :





**Pas à pas :**

<p><b>1</b></p>	<p>Vérification que les piliers MUA droits soient bien vissés à <math>35\text{Ncm}^{-1}</math></p> 	<p><b>2</b></p>	<p>Vissage à la main de la prothèse</p> 
<p><b>3</b></p>	<p>Vissage avec la clé dynamométrique à un couple de <math>15\text{Ncm}^{-1}</math> de la prothèse</p> 	<p><b>4</b></p>	<p>Obturation du fond des puits d'accès avec du téflon</p> 
<p><b>5</b></p>	<p>Obturation des puits d'accès avec du composite photo-polymérisable</p> 	<p><b>6</b></p>	<p>Polymérisation du composite avec une lampe</p> 
<p><b>7</b></p>	<p>Polissage de la résine composite</p> 	<p><b>8</b></p>	<p>Contrôle de l'occlusion en statique et en dynamique</p> 

**Nota Bene :**

De la Gutta-percha chaude peut être utilisée à la place du téflon.


Il est important de placer du téflon ou de la gutta chaude au fond du puits d'accès en cas de réintervention pour ne pas abimer la tête de la vis prothétique lors du fraisage du composite d'obturation.

Le puits d'accès est obturé avec un composite d'une teinte légèrement différente que celle des couronnes solidarisées pour faciliter le repérage du puits d'accès en cas de réintervention.

**Après cet acte :**

Un rendez-vous de contrôle est donné à 15 jours au patient.

## Annexe 15

<b>IMPLANTOLOGIE</b>	<b>Prothèse</b>	<b>Totale fixe</b>
	<b>Empreinte</b>	<b>Annexe 15</b>


### Avant cet acte :

Le prothésiste prépare un porte empreinte individuel grâce à une empreinte à ciel fermé effectuée précédemment.


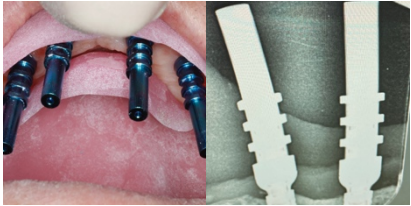

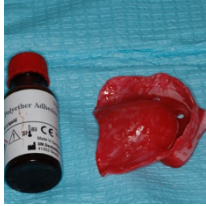
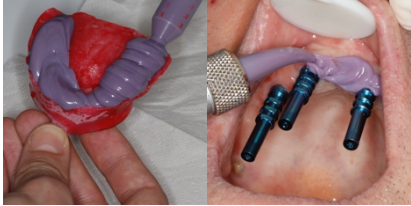

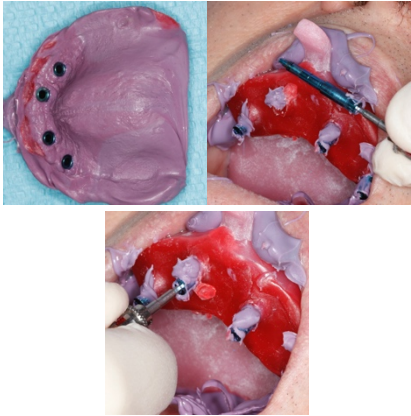
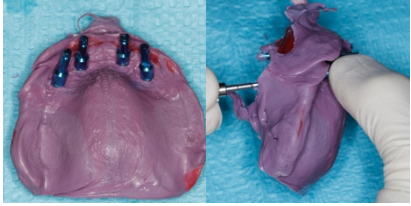
### Chronologie :

**Empreinte** → Validation du modèle de travail grâce à une clef en plâtre → Enregistrement des relations maxillo-mandibulaires → Validation du montage dents sur cire → Validation de l'armature → Validation du montage dents sur cire sur armature → Insertion prothétique de la prothèse définitive

### Matériel :



**Pas à pas :**

1	<p>Dévisage des capuchons de protection et vissage des transferts sur les piliers MUA</p> 	2	<p>Prise d'une radio de contrôle et essai du porte empreinte individuel (PEI)</p> 
3	<p>Obturation des fenêtres du PEI avec de la cire molle et mise en bouche du PEI à vide</p> 	4	<p>Surfaçage à l'adhésif du PEI</p> 
5	<p>Surfaçage du PEI et des transferts d'empreinte en bouche avec de l'Impregum®</p> 	6	<p>Insertion du PEI et repérage des têtes des transferts</p> 
7	<p>Dévisage des tiges des transferts et désinsertion de l'empreinte</p> 	8	<p>Vissage des répliques des piliers MUA dans les transferts d'empreintes en exerçant un contre couple</p> 


**Nota Bene :**

Cette empreinte peut aussi être réalisée avec du plâtre Snow white

**Après cet acte :**

Les capuchons de protections sont vissés sur les piliers MUA.  
Le prothésiste réalise une clé en plâtre pour valider l'empreinte.

## Annexe 16

IMPLANTOLOGIE	Prothèse	Totale fixe
	Validation de la clef en plâtre	Annexe 16


### Avant cet acte :

L’empreinte des piliers Multi Unit a été faite








### Chronologie :

Empreinte → **Validation du modèle de travail grâce à une clef en plâtre** → Enregistrement des relations maxillo-mandibulaires → Validation du montage dents sur cire → Validation de l’armature → Validation du montage dents sur cire sur armature → Insertion prothétique de la prothèse définitive

### Matériel :



**Pas à pas :**

1	<p>Dévissage des capuchons de protection</p> 	2	<p>Mise en place la clef en plâtre</p> 
3	<p>Vissage à la main la clef en plâtre</p> 	4	<p>Vérification que le joint entre le pilier MUA et le transfert ne soit pas visible à l'œil nue</p> 
5	<p>Réalisation du test des serrages opposés des tiges de la clé en plâtre</p> 	6	<p>Si la clef en plâtre ne se fissure pas alors l'empreinte est bonne et validée</p> 
7	<p>Si la clef en plâtre se fissure, l'empreinte doit être refaite</p> 		


**Nota Bene :**

La clef en plâtre doit être réalisée en plâtre Snow white avec des zones de faiblesses

**Après cet acte :**

Si l'empreinte est validée, le prothésiste réalise un bourrelet d'occlusion transvissé en cire dure.

## Annexe 17

<b>IMPLANTOLOGIE</b>	<b>Prothèse</b>	<b>Totale fixe</b>
	<b>Enregistrement des relations maxillo-mandibulaires</b>	<b>Annexe 17</b>


### Avant cet acte :

Validation de l’empreinte grâce à la clé en plâtre et réalisation d’un bourrelet d’occlusion transvissé en cire dure par le prothésiste.

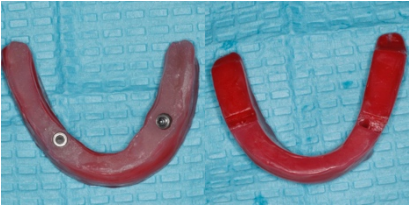


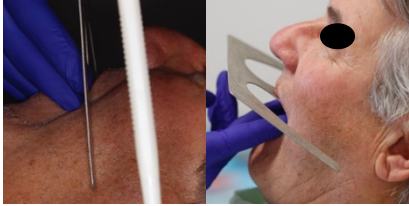


### Chronologie :

Empreinte → Validation du modèle de travail grâce à une clef en plâtre → **Enregistrement des relations maxillo-mandibulaires** → Validation du montage dents sur cire → Validation de l’armature → Validation du montage dents sur cire sur armature → Insertion prothétique de la prothèse définitive

### Matériel :



**Pas à pas :**

1	<p>Maquette et bourrelet d'occlusion transvissés</p> 	2	<p>Mise en place de la maquette d'occlusion en bouche</p> 
3	<p>Antérieur : réglage du soutien labiale, de la hauteur du bord incisif et du parallélisme entre le plan d'occlusion et de la ligne bi-pupillaire</p> 	4	<p>Postérieur : réglage pour que le plan d'occlusion soit parallèle au plan de Camper</p> 
5	<p>Marquage sur le bourrelet du milieu inter incisif, des indices de Lee et de la ligne de sourire forcé</p> 	6	<p>Enregistrement de la position spatiale du maxillaire supérieur du patient grâce à un arc facial de transfert et enregistrement du RIM à la DVO choisie en relation centrée</p> 

**Nota Bene :**

Montage sur articulateur dans le service par l'étudiant.

Le réglage des bourrelets et l'enregistrement de la RIM se fait comme en prothèse totale.


Le test de prononciation du V et du F est réalisé pour régler la longueur du bourrelet d'occlusion

Le choix de la teinte des dents est fait à cette étape.

**Après cet acte :**

Réalisation d'un montage des dents sur cire transvissé par le laboratoire

## Annexe 18

IMPLANTOLOGIE	Prothèse	Totale fixe
	Validation du montage dents sur cire	Annexe 18


### Avant cet acte :

L'enregistrement du RIM a été effectué ainsi que le choix de la teinte des dents.

### Chronologie :







Empreinte → Validation du modèle de travail grâce à une clef en plâtre → Enregistrement des relations maxillo-mandibulaires → **Validation du montage dents sur cire** → Validation de l'armature → Validation du montage dents sur cire sur armature → Insertion prothétique de la prothèse définitive

### Matériel :





**Pas à pas :**

1	Dévissage des capuchons de protection des piliers MUA 	2	Mise en place du montage dents sur cire transvissé 
3	Vérification de l'esthétique* 	4	Vérification de la phonation** 
5	Vérification de la fonction*** 	6	Vérification de la longueur des extensions distales (15mm max) 

**Nota Bene :**

\* Esthétique : soutien des lèvres, position du bord libre des incisives, hauteur des dents, ligne du sourire, forme et couleur des dents.

\*\* Phonation : prononciation du <<F>> et du <<V>>.


\*\*\*Fonction : validation de l'occlusion en bouche et sur l'articulateur

La position des dents est unique et définit ainsi le design de la barre. C'est pourquoi il est indispensable de réaliser le montage des dents sur cire avant l'usinage de la barre, afin que celui-ci soit guidé par l'esthétique et la fonction.

**Après cet acte :**

La barre en titane est usinée par le laboratoire.

## Annexe 19

IMPLANTOLOGIE	Prothèse	Totale fixe
	Validation de l'armature	Annexe 19


### Avant cet acte :

Le montage des dents sur cire a été validé


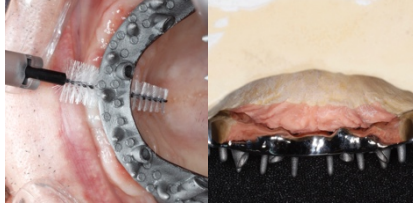

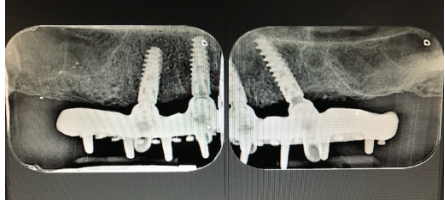

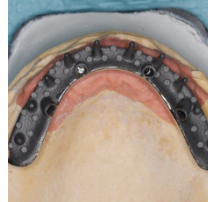
### Chronologie :

Empreinte → Validation du modèle de travail grâce à une clef en plâtre → Enregistrement des relations maxillo-mandibulaires → Validation du montage dents sur cire → **Validation de l'armature** → Validation du montage dents sur cire sur armature → Insertion prothétique de la prothèse définitive

### Matériel :



**Pas à pas :**

1	Mise en place de l'armature 	2	Contrôle du design de la barre 
3	Contrôle tactile de l'adaptation grâce à une sonde 	4	Contrôle radiologique de l'adaptation 
5	Contrôle de la passivité de l'armature grâce aux tests de passivité 	6	Contrôle de la longueur des extensions distales 

**Nota Bene :**


Le design de la barre est choisi en fonction du montage des dents sur cire validé précédemment. Il doit permettre un accès à l'hygiène favorable grâce aux brochettes interdentaires.

Un montage croisé sur articulateur est réalisé par l'étudiant.

**Après cet acte :**

Montage par le prothésiste des dents sur cire sur l'armature validée.

## Annexe 20

IMPLANTOLOGIE	Prothèse	Totale fixe
	<b>Validation du montage des dents sur cire sur l'armature</b>	<b>Annexe 20</b>


### Avant cet acte :

La barre en titane a été validée et le prothésiste a réalisé le montage des dents sur cire sur cette barre.







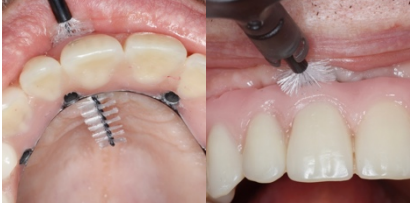
### Chronologie :

Empreinte → Validation du modèle de travail grâce à une clef en plâtre → Enregistrement des relations maxillo-mandibulaires → Validation du montage dents sur cire → Validation de l'armature → **Validation du montage dents sur cire sur armature** → Insertion prothétique de la prothèse définitive

### Matériel :



**Pas à pas :**

1	Dévissage des capuchons de protection des MUA 	Vissage de la barre avec le montage des dents sur cire 
3	Vérification de l'esthétique (voir nota bene) 	Vérification de la phonation, photo du patient en train de parler (voir nota bene) 
5	Vérification de la fonction (voir nota bene) 	Vérification de la longueur des extensions distales 
7	Vérification de l'accès à l'hygiène grâce aux brochettes interdentaires 	

**Nota Bene :**

Esthétique : soutien des lèvres, position du bord libre, hauteur des dents, ligne du sourire, forme et couleur des dents.

Phonation : prononciation du <<F>> et du <<V>>.


Fonction : validation de l'occlusion en bouche et sur l'articulateur

Le montage des dents a déjà été validé lors d'une précédente étape, le prothésiste monte les dents de façon identique grâce à une clé de repositionnement

**Après cet acte :**

Polymérisation par le prothésiste et réalisation de la prothèse définitive.

## Annexe 21

IMPLANTOLOGIE	Prothèse	Totale fixe
	<b>Insertion prothétique de la prothèse définitive</b>	<b>Annexe 21</b>


### Avant cet acte :

Le montage des dents sur cire sur la barre a été validé








### Chronologie :

Empreinte → Validation du modèle de travail grâce à une clef en plâtre → Enregistrement des relations maxillo-mandibulaires → Validation du montage dents sur cire → Validation de l'armature → Validation du montage dents sur cire sur armature → **Insertion prothétique de la prothèse définitive**

### Matériel :



**Pas à pas :**

1	Dévissage des capuchons de protection des piliers MUA 	2	Vérification des couples de serrage à 35 Ncm <sup>-1</sup> de tous les piliers MUA droit 
3	Vérification des couples de serrage à 15Ncm <sup>-1</sup> de tous les piliers MUA angulés 	4	Mise en place de la prothèse vissée à 15Ncm <sup>-1</sup> 
5	Réglage de l'occlusion en statique et en dynamique 	6	Obturation des puits d'accès (téflon + composite photo-polymérisable) 
7	Explication des techniques d'hygiène 		


**Nota Bene :**

Des conseils d'hygiène sont prodigués au patient afin que celui-ci puisse réaliser un entretien quotidien efficace de sa prothèse (utilisation des brossettes interdentaires et du fil dentaire Superfloss®).

**Après cet acte :**

Un rendez-vous de contrôle est donné au patient à 15 jours.

## Annexe 22

IMPLANTOLOGIE	Prothèse	Totale amovible t
	<b>Choix et mise en place des piliers de Locator® et évidement de la prothèse totale</b>	<b>Annexe 22</b>


### Avant cet acte :

Les implants ont été posés 4 à 6 mois auparavant, la phase 2 ainsi que la prothèse totale ont été réalisées.

### Chronologie :



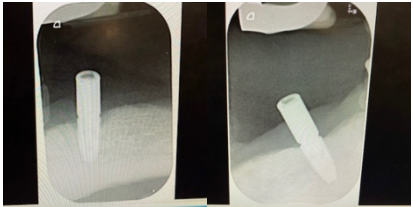

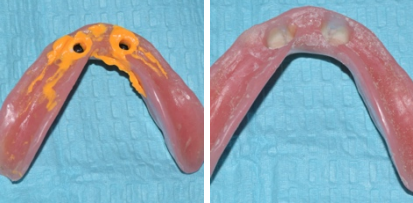
Pose des implants → Étapes de réalisation d'une prothèse totale conventionnelle → Phase 2 → **Choix et mise en place des piliers Locator® et évidement de la prothèse totale** → Solidarisation en bouche de la prothèse totale sur les piliers Locator®

### Matériel :





**Pas à pas :**

1	Dévissage des piliers de cicatrisations 	2	Mise en place des piliers Locator® (partie male) adaptés 
3	Radio de contrôle 	4	Évidement de la prothèse totale avec une pièce à main et une fraise résine 
5	Vérification de la passivité de la prothèse sur les piliers Locator® grâce à du silicone light dans l'intrados 		


**Nota Bene :**

La hauteur gingivale doit avoir été mesurée préalablement afin de commander les bons piliers Locator®.

**Après cet acte :**

La prothèse totale peut maintenant être solidarisée aux piliers Locator®.

## Annexe 23

IMPLANTOLOGIE	Prothèse	Totale amovible
	<b>Solidarisation en bouche de la prothèse totale aux piliers Locator®</b>	<b>Annexe 23</b>


### Avant cet acte :

Les piliers Locator® ont été mis en place et la prothèse totale a été évidée pour recevoir la partie femelle des piliers Locator®.









### Chronologie :

Pose des implants → Étapes classiques de prothèse totale conventionnelle → Phase 2 → Choix et mise en place des piliers Locator® et évidement de la prothèse totale → **Solidarisation en bouche de la prothèse totale sur les piliers Locator®**

### Matériel :



**Pas à pas :**

1	<p>Torque à 30 N.cm<sup>-1</sup> des piliers Locator®</p> 	2	<p>Insertion de l'anneau de protection autour de la partie mâle des piliers Locator® et mise en place de la partie femelle (gaine noire pour solidarisation)</p> 
3	<p>Mise en place d'un morceau de feuille de digue autour des piliers Locator®</p> 	4	<p>Vérification de la passivité de la prothèse évidée et remplissage des zones évidées de la PAC avec de la résine rose en phase plastique</p> 
5	<p>Solidarisation en bouche sous pression occlusale et attente de la polymérisation de la résine</p> 	6	<p>Désinsertion de la PAC et de la partie femelle des piliers Locator® emprisonnée dans la résine polymérisée</p> 
7	<p>Choix et mis en place de la chape en nylon de la partie femelle adaptée (bleue dans ce cas) et réglage de l'occlusion</p> 	8	<p>Finition et polissage</p> 

**Nota Bene :**

Les chapes des piliers Locator® peuvent avoir plusieurs puissances et tolérances d'axes selon la couleur des gaines choisies.

**Après cet acte :**

Explication au patient sur l'entretien quotidien de la PAC et des piliers Locator®.

## LISTE DES FIGURES

<b>Figure 1</b> : Capture d'écran sur AMeTICE dans l'onglet Implantologie.....	5
<b>Figure 2</b> : Exemple de QR code .....	7
<b>Figure 3</b> : Questionnaire médical.....	8
<b>Figure 4</b> : Consentement au soin.....	9
<b>Figure 5</b> : Exemple d'une fiche de commande.....	11
<b>Figure 6</b> : Exemple d'un compte rendu opératoire.....	12
<b>Figure 7</b> : Prescription du CBCT.....	14
<b>Figure 8</b> : Insertion du CD et ouverture du dossier.....	15
<b>Figure 9</b> : Ouverture de Romexis®.....	15
<b>Figure 10</b> : Enregistrement du patient.....	16
<b>Figure 11</b> : Sélection de l'imagerie.....	16
<b>Figure 12</b> : Importation du fichier DICOM.....	17
<b>Figure 13</b> : Parcours des fichiers.....	17
<b>Figure 14</b> : Sélection du fichier DICOM.....	18
<b>Figure 15</b> : Importation du fichier DICOM.....	18
<b>Figure 16</b> : Chargement de l'importation.....	19
<b>Figure 17</b> : Ouverture de Romexis®.....	19
<b>Figure 18</b> : Recherche du patient.....	20
<b>Figure 19</b> : Sélection du patient.....	20
<b>Figure 20</b> : Choix de la coupe.....	21
<b>Figure 21</b> : Ajout de l'implant sur la planification.....	21
<b>Figure 22</b> : Choix de la position et de l'orientation de l'implant.....	22
<b>Figure 23</b> : Choix des dimensions l'implant.....	22
<b>Figure 24</b> : Choix de la marque et du type de l'implant.....	23
<b>Figure 25</b> : Planification définitive de l'implant.....	23
<b>Figure 26</b> : Ordonnance pré et post-opératoire type.....	25
<b>Figure 27</b> : Fiche de conseil post-opératoire.....	26
<b>Figure 28</b> : Cassette chirurgicale d'implantologie.....	27
<b>Figure 29</b> : Trousse d'implantologie Anthogyr®.....	28
<b>Figure 30</b> : Trousse d'implantologie Global D®.....	28

<b>Figure 31 :</b> Trousse d'implantologie Nobel Replace®.....	29
<b>Figure 33 :</b> Ordonnance type post-opératoire phase 2.....	33
<b>Figure 34 :</b> Dent naturelle VS implant dentaire.....	34
<b>Figure 35 :</b> Schéma représentant une couronne implanto-portée.....	35
<b>Figure 36 :</b> Matériel nécessaire à la prise d'empreinte .....	37
<b>Figure 37 :</b> Perforation du porte-empreinte avec une fraise résine.....	38
<b>Figure 38 :</b> Radiographie de contrôle .....	38
<b>Figure 39 :</b> Matériel nécessaire pour l'essayage de l'armature .....	41
<b>Figure 40 :</b> Radio de contrôle mettant en évidence le switching platform .....	42
<b>Figure 41 :</b> Enregistrement de l'occlusion grâce à la résine Duralay® .....	42
<b>Figure 42 :</b> Schéma illustrant une prothèse fixe supra implantaire (type All on 4) (33).....	55
<b>Figure 43:</b> Clef en plâtre Snow white.....	58
<b>Figure 44 :</b> Partie mâle ou matrice d'un pilier Locator®.....	65
<b>Figure 45 :</b> Partie femelle ou capsule d'un pilier Locator® .....	65
<b>Figure 46 :</b> Instrument de pose des piliers Locator® à triple fonction .....	67
<b>Figure 47 :</b> Piliers Locator®.....	67
<b>Figure 48 :</b> Anneau de protection.....	68
<b>Figure 49 :</b> Partie femelle insérée sur la partie mâle du pilier Locator® .....	68
<b>Figure 50 :</b> Préparation de l'intrados prothétique et réalisation d'une fenêtre linguale au niveau de la prothèse totale .....	69
<b>Figure 51 :</b> Partie femelle emprisonnée dans l'intrados de la prothèse totale.....	69
<b>Figure 52 :</b> Exemple d'une gaine rose pour une rétention moyenne de 1,36kg.....	70

## **LISTE DES TABLEAUX**

<b>Tableau 1</b> : Organisation des fiches .....	6
<b>Tableau 2</b> : Récapitulatif des différents types de prothèses implanto-portées .....	35
<b>Tableau 3</b> : Avantages et inconvénients des prothèses implanto-portées transvissées et scellées.....	36
<b>Tableau 4</b> : Avantage et inconvénient des prothèse totale fixe sur implant.....	56
<b>Tableau 5</b> : les 2 différents types de PACSI du pavillon.....	63


## Bibliographie

1. Duguet A., Morlaix S. Le numérique à l'université : facteur explicatif des méthodes pédagogiques ?, *Revue internationale de pédagogie de l'enseignement supérieur, Association internationale de pédagogie universitaire*, 2018, 34 (3).
2. Gorin C. et al.. Le questionnaire médical en odontostomatologie : nécessité, applications, obligations, *Actualités Odonto-Stomatologiques*, 2011, n° 253 : 19-37.
3. Romdane H., de Mello G. L'implantologie dans le champ juridique et déontologique - 1. Les obligations du chirurgien-dentiste, *Médecine Buccale Chirurgie Buccale* 14, n° 2 (2008): 85-95.
4. Romerowski J. Occlusion et implantologie, *EMC Odontologie* 12, n° 1, 2017 : 1-15.
5. Perrin Y. Intérêt et évolution des différents examens complémentaires radiologiques en implantologie, Thèse d'exercice, Université de Lorraine, 2005.
6. Draï D. Fiches pratiques sur la maintenance des prothèses implantaires fixes ou amovibles, Thèse d'exercice, Université de la Méditerranée, Faculté d'Odontologie, 2020.
7. Rieux J. Apport de la planification numérique en implantologie, Thèse d'exercice, Université Toulouse III - Paul Sabatier, Faculté Dentaire, 2014.
8. Montevecchi M. Evaluation of Clinical Effectiveness and Subjective Satisfaction of a New Toothbrush for Postsurgical Hygiene Care: A Randomized Split-Mouth Double-Blind Clinical Trial. *The Scientific World Journal*, 2015: 794-828.
9. Samama M. Bloc opératoire d'implantologie : hygiène, asepsie et traçabilité. *EMC Chirurgie orale et maxillo-faciale* 2018;13(2):1-9.
10. Samama M., Goudot P., Sabin P., Astagneau P., Bouaoud J. Bloc opératoire d'implantologie : hygiène, asepsie et traçabilité. *Traité EMC Médecine buccale. Chirurgie orale et maxillo-faciale*, 2017.
11. Samama M. Bloc opératoire d'implantologie : hygiène, asepsie et traçabilité. *EMC Chirurgie orale et maxillo-faciale* 2018;13(2):4-5.
12. Buyukozdemir A.S. et al. Necessity of Keratinized Tissues for Dental Implants: A Clinical, Immunological, and Radiographic Study: Dental Implants and Keratinized Tissue Width. *Clinical Implant Dentistry and Related Research* 17, 2015, n°1: 1-12.
13. Bouaziz-Vuaillet S. Etude et comparaison des contraintes exercées sur une prothèse-implanto-portée par rapport à une prothèse conjointe classique, Thèse d'exercice, Université de Paris , Faculté de Chirurgie Dentaire Montrouge, 2009.
14. L'Equilbec P., Choix du pilier implantaire. Thèse d'exercice, Université de la Méditerranée, Faculté d'Odontologie, 2019.

15. Sailer I. et al. Cemented and screw-retained implant reconstructions: a systematic review of the survival and complication rates, *Clinical Oral Implants Research*, 2012, 23 Suppl 6:163-201.
16. Agarwal S., Ashok V., Maiti S. Open- or Closed-Tray Impression Technique in Implant Prosthesis: A Dentist's Perspective, *Journal of Long-Term Effects of Medical Implants*, 2020, 30, n° 3:193-98.
17. Sun L., Hong-Bo Li, Chu B.F. Three-dimensional accuracy of plaster casts obtained using three impression materials, *Journal of Southern Medical University*, 2010, 30, n° 2:257-59.
18. Taieb T., Amr S., Guérin T. Amélioration esthétique des contours gingivaux lors des implantations immédiates unitaires : apport des couronnes provisoires, *Actualités Odonto-Stomatologiques*, 2013, n° 264:14-19.
19. Rignon-Bret C., Gérot C. Le concept de platform switching: revue de synthèse. *Implant*, 2013;19:87-99.
20. Carl E. Misch et al. A Positive Correlation Between Occlusal Trauma and Peri-implant Bone Loss: Literature Support, *Implant Dentistry*. 2005;14, n° 2:108-16.
21. Mariani P., Margossian P., Laborde G. Choix d'un concept occlusal en implantologie - 2<sup>e</sup> partie applications pratiques. *Stratégie Prothétique*. 2008;8, n° 3: 1-17.
22. Bondil X. Obturer le puits occlusal d'une couronne transvissée : considérations cliniques et proposition de protocole. *Clinic* 2017; 38 : 29-34.
23. Draï D. Fiches pratiques sur la maintenance des prothèses implantaires fixes ou amovibles. Thèse d'exercice, Université de la Méditerranée, Faculté d'Odontologie, 2020.
24. Eliazewicz-Wajnszok, Fromentin O., et Tavernier B. La solidarisation prothétique des implants pour ou contre ?, *Revue odonto stomatologie*. 2014, n° 43: 326-36.
25. Lecloux G., Lamy M. La mise en charge immédiate en réhabilitation orale implantaire. *Revue médicale de Liège Synthèse* 2006, n° 62: 36-41.
26. Agarwal S., Ashok V., Maiti S. Open- or Closed-Tray Impression Technique in Implant Prosthesis: A Dentist's Perspective, *Journal of Long-Term Effects of Medical Implants*, 2020, 30, n° 3:195-97.
27. Sun L., Hong-Bo Li, Chu B.F. Three-dimensional accuracy of plaster casts obtained using three impression materials, *Journal of Southern Medical University*, 2010, 30, n° 2: p.259.
28. Margossian P. et al. Ditramax, le trait d'union entre le cabinet et le laboratoire. *Les cahiers de prothèse*. 2016 n° 173:54-76.
29. Helfer M., Helfer J.L., Etienne J.M. Gagner le pari de la passivité en prothèse implantaire. *Stratégie Prothétique*. 2000; 6: 371-83.
30. Draï D. Fiches pratiques sur la maintenance des prothèses implantaires fixes ou amovibles. Thèse d'exercice, Université de la Méditerranée, Faculté d'Odontologie, 2020.



31. Feine J.S. et al. The McGill Consensus Statement on Overdentures. Mandibular Two-Implant Overdentures as First Choice Standard of Care for Edentulous Patients. *Gerodontology*. 2002; 19, n° 1: 3-4.
32. Maló P. et al. All-on-4 immediate-function concept for completely edentulous maxillae: a clinical report on the medium (3 years) and long-term (5 years) outcomes », *Clinical Implant Dentistry and Related Research*. 2012;14 Suppl 1: 139-50.
33. Maló P. et al. All-on-4 immediate-function concept for completely edentulous maxillae: a clinical report on the medium (3 years) and long-term (5 years) outcomes », *Clinical Implant Dentistry and Related Research*. 2012;14 Suppl 1: 139-50.
34. Jemt T., Book K., Karlsson S. Occlusal Force and Mandibular Movements in Patients with Removable Overdentures and Fixed Protheses Supported by Implants in the Maxilla. *The International Journal of Oral & Maxillofacial Implants*. 1993;8, n° 3: 301-8.
35. Wee A.G. Comparison of impression materials for direct multi-implant impressions. *The Journal of Prosthetic Dentistry*. 2000; 83, n° 3: 323-31.
36. Wee A.G. Comparison of impression materials for direct multi-implant impressions. *The Journal of Prosthetic Dentistry*. 2000; 83, n° 3: 323-31.
37. Millet C., Jeannin C., Jaudouin P. Dimensions verticales en prothèse complète. *EMC Odontologie* 2005, 13-28.
38. Draï D. Fiches pratiques sur la maintenance des prothèses implantaires fixes ou amovibles. Thèse d'exercice, Université de la Méditerranée, Faculté d'Odontologie, 2020.
39. Mellinger G. Intérêt des implants en prothèse amovible complète: concepts actuels et guide de mise en œuvre chirurgicale et prothétique. Thèse d'exercice, Université Henri Poincaré - Nancy 1, 2011.
40. Fromentin O. Critères de choix des systèmes d'attachements en prothèse amovible complète supra-implantaire (PACSI). *Réalités cliniques*, n° 14 (2003): 71-161.
41. Mericske-Stern D. Clinical evaluation of overdenture restorations supported by osseointegrated titanium implants: a retrospective study. *Int J Oral Maxillofac Implants*. 1990, n° 2: 256-72.
42. Charier M., De Valbray R. Prothèse supra-implantaire stabilisée : critères de choix des systèmes d'attachement », *Le Fil Dentaire*. 2011, n° 62: 11-14.
43. Charier M., De Valbray R. Prothèse supra-implantaire stabilisée : critères de choix des systèmes d'attachement », *Le Fil Dentaire*. 2011, n° 62: 11-14.
44. Hae Ryong Hong et al. Effect of implant position, angulation, and attachment height on peri-implant bone stress associated with mandibular two-implant overdentures: a finite element analysis. *The International Journal of Oral & Maxillofacial Implants*. 2012, 27, n° 5: 69-76.
45. Abdelkoui A. Attachement Locator<sup>®</sup> : mode d'utilisation clinique, étape par étape, en prothèse amovible complète stabilisée sur implants. *Actualités Odonto-Stomatologiques*. 2016, n° 280: 5.



## SERMENT MEDICAL

En présence des Maîtres de cette Faculté, de mes chers condisciples, devant l'effigie d'HIPPOCRATE.

Je promets et je jure, d'être fidèle aux lois de l'honneur et de la probité dans l'exercice de la Médecine Dentaire.

Je donnerai mes soins à l'indigent et n'exigerai jamais un salaire au-dessus de mon travail, je ne participerai à aucun partage clandestin d'honoraires.

Je ne me laisserai pas influencer par la soif du gain ou la recherche de la gloire.

Admise dans l'intérieur des maisons, mes yeux ne verront pas ce qui s'y passe, ma langue taira les secrets qui me seront confiés et mon état ne servira pas à corrompre les mœurs ni à favoriser le crime.

Je ne permettrai pas que des considérations de religion, de nation, de race, de parti ou de classe sociale viennent s'interposer entre mon devoir et mon patient.

Même sous la menace, je n'admettrai pas de faire usage de mes connaissances médicales contre les lois de l'humanité.

J'informerai mes patients des décisions envisagées, de leurs raisons et de leurs conséquences. Je ne tromperai jamais leur confiance et n'exploiterai pas le pouvoir hérité des connaissances pour forcer les consciences.

Je préserverai l'indépendance nécessaire à l'accomplissement de ma mission. Je n'entreprendrai rien qui dépasse mes compétences. Je les entretiendrai et les perfectionnerai pour assurer au mieux les services qui me seront demandés.

Respectueux et reconnaissant envers mes Maîtres, je rendrai à leurs enfants l'instruction que j'ai reçue de leur père.

Que les hommes m'accordent leur estime si je suis fidèle à mes promesses.

Que je sois déshonorée et méprisée de mes confrères si j'y manque.



## **JAU Mathieu – Fiches de protocole en chirurgie et prothèse implantaire**

Th. : Chir. dent. : Marseille : Aix-Marseille Université : 2021

Rubrique de classement : Prothèse

Résumé : L'objectif de cette thèse est de fournir aux étudiants et praticiens 23 fiches de protocoles en chirurgie et prothèse implantaire.

La première partie sera consacrée au déroulement pédagogique de l'enseignement de l'implantologie au sein de la Faculté d'odontologie de la Timone.

La seconde décrira les impératifs administratifs et cliniques à remplir par les étudiants tout au long d'un traitement implantaire au sein de pavillon odontologie de la Timone.

La troisième s'intéressera à la partie chirurgicale du traitement (planification implantaire, préparation du bloc opératoire, du patient et de l'opérateur, seconde phase implantaire) et enfin, la dernière détaillera la conception des différents types de prothèses supra-implantaires réalisées au pavillon (unitaire, plurale, totale fixe et amovible) sur les différents systèmes implantaires utilisés (Nobel®, Anthogyr® et Global D®).

Mots-clés : implant dentaire, chirurgie implantaire, prothèse implanto-portée, fiches de protocoles, enseignement

## **JAU Mathieu - Protocol sheets in implant surgery and implant prosthesis**

Abstract: The objective of this thesis is to provide students and dentists with 23 protocol sheets in implant surgery and implant prosthesis.

The first part will be devoted to the educational course of the implantology teaching within the dentistry faculty of Marseille.

The second will describe the administrative and clinical requirements to be fulfilled by students throughout an implant treatment in the Dental Hospital of "La Timone".

The third will focus on the surgical part of the treatment (implant planning, preparation of the operating room, the patient and the operator, second implant phase) and finally, the last will detail the conception of the different types of supra-implant prostheses performed in Dental Hospital (single, plural, total fixed and removable) on the different implant systems used (Nobel®, Anthogyr® and Global D®).

Keywords: dental implant, implant surgery, implant-supported prosthesis, protocol sheets, teaching