



HAL
open science

Fracture amélo-dentinaire sans exposition pulpaire de l'incisive permanente chez l'enfant : solutions et moyens thérapeutiques

Sacha Florens

► **To cite this version:**

Sacha Florens. Fracture amélo-dentinaire sans exposition pulpaire de l'incisive permanente chez l'enfant : solutions et moyens thérapeutiques. Chirurgie. 2021. dumas-03650915

HAL Id: dumas-03650915

<https://dumas.ccsd.cnrs.fr/dumas-03650915v1>

Submitted on 25 Apr 2022

HAL is a multi-disciplinary open access archive for the deposit and dissemination of scientific research documents, whether they are published or not. The documents may come from teaching and research institutions in France or abroad, or from public or private research centers.

L'archive ouverte pluridisciplinaire **HAL**, est destinée au dépôt et à la diffusion de documents scientifiques de niveau recherche, publiés ou non, émanant des établissements d'enseignement et de recherche français ou étrangers, des laboratoires publics ou privés.



Distributed under a Creative Commons Attribution - NonCommercial - NoDerivatives 4.0 International License

THÈSE
POUR OBTENIR LE DIPLOME D'ETAT
DE DOCTEUR EN CHIRURGIE DENTAIRE

Présentée et publiquement soutenue devant

Aix-Marseille Université
(Président : Monsieur le Professeur Éric BERTON)

Faculté des Sciences Médicales et Paramédicales
(Doyen : Monsieur le Professeur Georges LEONETTI)

Ecole de Médecine Dentaire
(Directeur : Monsieur le Professeur Bruno FOTI)

***Fracture amélo-dentinaire sans exposition pulpaire de
l'incisive permanente chez l'enfant :
Solutions et moyens thérapeutiques***

Présentée par

Florens Sacha

Né le 30/06/1996
à Marseille

Thèse soutenue le **Vendredi 15 octobre 2021**

Devant le jury composé de

Président : Professeur Tardieu Corinne

Assesseurs : Docteur LAURENT Patrick

Docteur CAMOIN Ariane

Docteur AL AZAWI Hala

Invité : Docteur DRAUSSIN Thierry

THÈSE
POUR OBTENIR LE DIPLOME D'ETAT
DE DOCTEUR EN CHIRURGIE DENTAIRE

Présentée et publiquement soutenue devant

Aix-Marseille Université
(Président : Monsieur le Professeur Éric BERTON)

Faculté des Sciences Médicales et Paramédicales
(Doyen : Monsieur le Professeur Georges LEONETTI)

Ecole de Médecine Dentaire
(Directeur : Monsieur le Professeur Bruno FOTI)

***Fracture amélo-dentinaire sans exposition pulpaire de
l'incisive permanente chez l'enfant :
Solutions et moyens thérapeutiques***

Présentée par

Florens Sacha

Né le 30/06/1996
à Marseille

Thèse soutenue le **Vendredi 15 octobre 2021**

Devant le jury composé de

Président : Professeur Tardieu Corinne

Assesseurs : Docteur LAURENT Patrick

Docteur CAMOIN Ariane

Docteur AL AZAWI Hala

Invité : Docteur DRAUSSIN Thierry

ADMINISTRATION

Mise à jour : sept. 2020

Doyens Honoraires

Professeur	Raymond SANGIUOLO†
Professeur	Henry ZATTARA
Professeur	André SALVADORI
Professeur	Jacques DEJOU

Doyen Assesseurs

Professeur	Bruno FOTI
Professeur	Michel RUQUET
Professeur	Anne RASKIN

Directeurs de Départements

Formation Initiale	Professeur	Michel RUQUET
Recherche	Professeur	Anne RASKIN
Formation Continue	Professeur	Frédéric BUKIET

Charges de missions

Relations Internationales	Professeur	Hervé TASSERY
Internat et Diplômes d'études spécialisées	Professeur	Virginie MONNET-CORTI
Affaires générales	Docteur	Patrick TAVITIAN

Responsable des Services Administratifs et Techniques

Madame	Katia LEONI
--------	-------------

LISTE DES ENSEIGNANTS

PROFESSEURS DES UNIVERSITES – PRATICIENS HOSPITALIERS DES CSERD

BUKIET Frédéric (58-01)
FOTI Bruno (56-02)
LE GALL Michel (56-01)
MONNET-CORTI Virginie (57-01)
ORTHLIEB Jean-Daniel (58-01)
RASKIN Anne (58-01)
RUQUET Michel (58-01)
TARDIEU Corinne (56-01)
TARDIVO Delphine (56-02)
TASSERY Hervé (58-01)

PROFESSEUR DES UNIVERSITES

ABOUT Imad (65)

PROFESSEURS EMERITES

DEJOU Jacques
HUE Olivier

MAITRES DE CONFERENCES DES UNIVERSITES – PRATICIENS HOSPITALIERS DES CSERD

ABOUDHARAM Gérard (58-01)	LAN Romain (56-02)
BANDON Daniel (56-01)	LAURENT Michel (58-01)
BELLONI Didier (57-01)	LAURENT Patrick (57-01)
BOHAR Jacques (56-01)	MAILLE Gérald (58-01)
CAMOIN Ariane (56-01)	PHILIP-ALLIEZ Camille (56-01)
CAMPANA Fabrice (57-01)	POMMEL Ludovic (58-01)
CATHERINE Jean-Hugues (57-01)	PRECKEL Bernard-Éric (58-01)
GAUBERT Jacques (56-01)	RÉ Jean-Philippe (58-01)
GIRAUD Thomas (58-01)	ROCHE-POGGI Philippe (57-01)
GIRAudeau Anne (58-01)	STEPHAN Grégory (58-01)
GUIVARC'H Maud (58-01)	TAVITIAN Patrick (58-01)
JACQUOT Bruno (58-01)	TERRER Elodie (58-01)
LABORDE Gilles (58-01)	TOSELLO Alain (58-01)

MAITRES DE CONFERENCES DES UNIVERSITES ASSOCIES

BALLESTER Benoît (58-01)
BLANCHET Isabelle (56-01)
MENSE Chloé (58-01)
SILVESTRI Frédéric (58-01)

ASSISTANTS HOSPITALIERS ET UNIVERSITAIRES

AL AZAWI Hala (56-01)	HAHN-GOLETTI Larissa (58-01)
ANTEZACK Angeline (57-01)	LIOTARD Alicia (58-01)
ARNIER Canelle (56-01)	MANSUY Charlotte (58-01)
BACHET-DORISON Damienne (56-01)	MARTIN William (56-01)
CAMBON Isabelle (56-01)	MATTERA Rémi (56-01)
CASAZZA Estelle (56-01)	MELLOUL Sébastien (57-01)
CASTRO Romain (57-01)	PARFU Anne (58-01)
DAVID Laura (56-01)	PASCHEL Laura (58-01)
DEVICTOR Alix (58-01)	PILLIOL Virginie (58-01)
DODDS Mélina (58-01)	REPETTO Andréa (58-01)
DRAUSSIN Thierry (56-02)	ROMANET Yvan (57-01)
DUMAS Cathy (57-01)	SANTUNIONE Charlotte (58-01)
HADJ-SAID Mehdi (57-01)	VINAÏ Michael (56-01)

ASSISTANTS DES UNIVERSITES ASSOCIES

GRINE Ghiles (57-01)
HOUVENAEGHEL Brice (57-01)

Intitulés des sections CNU :

- 56^{ème} section : Développement, croissance et prévention
 - 56-01 Odontologie pédiatrique et orthopédie dento-faciale
 - 56-02 : Prévention – Epidémiologie – Economie de la santé – Odontologie légale
- 57^{ème} section : Chirurgie orale ; Parodontologie ; Biologie Orale
 - 57-01 : Chirurgie orale – Parodontologie – Biologie orale
- 58^{ème} section : Réhabilitation orale
 - 58-01 : Dentisterie restauratrice – Endodontie – Prothèses – Fonction-Dysfonction – Imagerie – Biomatériaux

L'auteur s'engage à respecter les droits des tiers, et notamment les droits de propriété intellectuelle. Dans l'hypothèse où la thèse comporterait des éléments protégés par un droit quelconque, l'auteur doit solliciter les autorisations nécessaires à leur utilisation, leur reproduction et leur représentation auprès du ou des titulaires des droits. L'auteur est responsable du contenu de sa thèse. Il garantit l'Université contre tout recours. Elle ne pourra en aucun cas être tenue responsable de l'atteinte aux droits d'un tiers

***A Madame la Présidente du Jury,
Madame le Professeur Corinne Tardieu,***

Merci de l'honneur que vous me faites en acceptant la présidence de ce jury.

Je suis sincèrement reconnaissant d'avoir pu bénéficier de vos enseignements et de votre pédagogie tout au long de mon cursus.

Soyez assurée de ma reconnaissance et de mon profond respect.

A Monsieur le Docteur Patrick Laurent,

Je vous remercie d'avoir accepté si spontanément de bien vouloir faire partie de ce jury.

Merci d'avoir partagé lors de nos vacances cliniques et d'ARC votre vision de la dentisterie et votre rigueur qui m'accompagneront précieusement lors de ma vie professionnelle.

Veillez trouver ici l'expression de mon profond respect.

A Madame le Docteur Ariane Camoin,

Merci de me faire l'honneur d'être présente aujourd'hui et de l'intérêt que vous avez porté à ce travail.

Je vous suis reconnaissant pour vos compétences professionnelles, votre pédagogie, et vos qualités humaines.

Veillez trouver dans cette thèse l'expression de toute mon estime.

***A notre Directrice de thèse,
Madame le Docteur Hala Al-Azawi,***

Je vous remercie sincèrement d'avoir accepté de diriger ce travail.

Merci pour votre réactivité, votre dévouement et votre aide précieuse tout au long de sa rédaction.

Votre gentillesse, vos connaissances, et vos enseignements en pédodontie m'auront accompagné de la faculté à la clinique.

Recevez ici le témoignage de ma profonde gratitude et de toute mon estime.

A Monsieur le Docteur Thierry Draussin,

Je vous remercie vivement d'avoir accepté de participer à cette soutenance et de faire parti de ce travail.

Merci pour votre sens de l'humour et de l'amour, votre pédagogie et vos conseils précieux tout au long de ma formation.

Recevez dans ce travail toute mon estime et ma reconnaissance

Table des matières

I) INTRODUCTION	1
II) ÉPIDEMIOLOGIE	2
II.A) Les différents types d'accidents	2
II.B) Les différents lieux d'accidents	2
II.C) Fréquence	3
II.D) Facteurs	3
II.E) Classification	4
II.F) Conséquences	5
III) FRACTURES AMELO-DENTINAIRES SANS EXPOSITION PULPAIRE	6
III.A) Diagnostic	6
III.B) Signes cliniques et symptomatologie	6
III.C) Signes radiologiques	6
III.D) Tests cliniques	7
III.E) Traitements	7
III.F) Pronostic	7
III.G) Suivi	8
III.H) Tableau récapitulatif	9
IV) TRAITEMENT PAR COLLAGE DU FRAGMENT CORONAIRE	10
IV.A) Protocoles cliniques	10
IV.A.1) Milieux de conservation du fragment	11
IV.A.2) Préparation de la dent	12
IV.A.3) Les systèmes adhésifs	13
IV.A.4) Les matériaux intermédiaires	15
IV.A.5) Amélioration du pronostic	15
IV.B) Protocole clinique illustré	16
IV.B.1) Examen clinique	16
IV.B.2) Examen radiologique	16
IV.B.3) Analyse du fragment	17
IV.B.4) Préparation du plateau opératoire	18
IV.B.5) Pose du champ opératoire	19
IV.B.6) Protocole de collage sur la dent et sur le fragment	19
IV.B.7) Collage du fragment	20
IV.B.8) Retrait des excès	20
IV.B.9) Dépose de la digue	21
IV.C) Avantages du recollage du fragment	21
IV.D) Inconvénients du recollage du fragment	21
IV.E) Cas clinique	22

V) TRAITEMENT PAR STRATIFICATION	25
V.A) Généralités	25
V.B) Propriétés optiques	26
V.B.1) Les composantes de la couleur	26
V.B.2) Carte chromatique de la dent	26
V.C) Protocoles cliniques	28
V.C.1) : Technique historique en deux couches selon Dietschi	28
V.C.2) : Technique historique en trois couches selon Dietschi	29
V.C.3) : Technique historique en trois couches selon Vanini.....	30
V.C.4) : Technique du Natural Layering Concept selon Dietschi.....	31
V.C.5) : Technique évoluée du Natural Layering Concept selon Dietschi.....	32
V.C.6) : Discussion sur les techniques de stratification	32
V.D) Protocole clinique	32
V.D.1) : Analyse clinique	32
V.D.2) : Reproduction de la forme	32
V.D.3) : Préparation de la dent	34
V.D.4) : Mise en place du champ opératoire	34
V.D.5) : Mordançage et collage	35
V.D.6) : Stratification	35
V.D.7) : Finitions	35
V.D.8) : Suivi	36
V.E) Cas clinique avec la technique du Natural Laying Concept	36
V.F) Consultation d'urgence	40
V.G) Avantages de la technique par stratification	42
V.H) Inconvénients de la technique par stratification	43
VI) TABLEAU COMPARATIF : COLLAGE DU FRAGMENT / STRATIFICATION	44
VII) CONCLUSION	45
VIII) BIBLIOGRAPHIE	I

l) Introduction

La traumatologie bucco-dentaire s'intéresse aux différents traumatismes dentaires, muqueux et alvéolaires, de la prévention au traitement (1).

La plupart des traumatismes dentaires ont lieu pendant l'enfance et l'adolescence, une période assez particulière du fait de la possible immaturité dentaire et de la croissance faciale, et concernent souvent les incisives centrales maxillaires. Le groupe d'âge des 7 à 12 ans est considéré comme le groupe le plus à risque de présenter un traumatisme dentaire, quel que soit sa forme (2)(3).

Ces traumas sont généralement soudains, accidentels et inattendus et nécessitent une prise en charge en urgence (4).

L'article R4127-232 du Code de Santé Publique oblige tout chirurgien-dentiste à prendre en charge ces urgences (5).

De ce fait, il est de notre devoir d'avoir les connaissances nécessaires pour optimiser la prise en charge.

Un traitement initial approprié influe grandement sur le pronostic et peut permettre une conservation des dents pendant de nombreuses années. Au contraire, un traitement inapproprié peut engendrer un pronostic défavorable pour les dents concernées.

Cependant, la gestion des traumatismes n'est jamais la même et le pronostic est souvent incertain. Cela représente un réel défi pour le praticien, du fait de la période de croissance de l'enfant, et des possibles conséquences sur le développement maxillo-facial (6).

Il est donc essentiel pour le chirurgien-dentiste de maîtriser les bonnes pratiques en traumatologie, de la prévention au traitement et du suivi à la survie.

Par ce travail, nous nous intéresserons à un traumatisme précis, mais fréquent : les fractures incisives amélo-dentinaires sans exposition pulpaire et sans complication parodontale pour lesquels deux traitements ont été proposés en urgence : la restauration par collage du fragment, et la restauration de la perte de substance par composite ou CVIMAR (7-10).

Nous nous demanderons alors quels sont les critères amenant le praticien à réaliser un traitement plutôt qu'un autre et quels sont les avantages et inconvénients de chaque technique.

Dans une première partie, nous observerons l'épidémiologie de ces fractures, avant de les décrire plus précisément dans un second temps.

Nous décrirons ensuite les deux grands types de traitements, leurs avantages et inconvénients et leur pronostic.

II) Épidémiologie

Les fractures coronaires sont un type de traumatisme qui touchent souvent l'enfant et l'adolescent et qui sont donc un problème important de santé publique, de par leur fréquence, et leur retentissement sur la qualité de vie (4,11,12).

Les fractures coronaires constituent le type de traumatisme le plus souvent observé en denture permanente (26 à 76% des traumatismes dentaires) et les fractures coronaires simples sont les plus fréquentes (13).

Il n'y a pas de risque zéro en traumatologie dentaire, du fait de la multitude des activités de la vie (14).

Nous décrivons dans cette partie les différents types et différents lieux d'accidents, la fréquence de survenue, les facteurs aggravants, quelques classifications et enfin les conséquences de ces traumatismes.

II.A) Les différents types d'accidents :

Les chutes, les activités sportives, les accidents domestiques, les accidents de la route ou les violences physiques peuvent engendrer des traumatismes dentaires chez l'enfant et l'adolescent (11,15,16).

Dans le tableau ci-dessous, nous retrouvons les causes de ces traumatismes ainsi que leurs fréquences.

Tableau 1 : Causes des traumatismes dentaires et fréquences (15)

Étiologie du traumatisme	Fréquence
Chutes	31,7 à 64,2%
Activités sportives	Jusqu'à 40,2%
Accidents de vélo	Jusqu'à 19,5%
Accidents de la route	Jusqu'à 7,8%
Violences physiques	Jusqu'à 6,6%

II.B) Les différents lieux d'accidents :

Les lieux les plus fréquents où se produisent les traumatismes dentaires sont le domicile et l'école.

Nous retrouvons également la rue, les lieux de sports et d'activités, ainsi que les lieux non précisés (17).

II.C) Fréquence :

L'incidence et la prévalence des traumatismes dentaires sont probablement sous-évaluées, car la consultation n'est pas systématique et car tous les traumatismes ne sont pas forcément diagnostiqués (18).

Mais les traumatismes dentaires restent cependant très courants. Andreasen leur prédit une fréquence plus importante que les lésions carieuses ou parodontales (19).

La fréquence de ces accidents peut varier selon l'âge de l'enfant, le pays, la période, le type de dent et le type de fracture.

De nombreuses études à travers le monde ont montré une incidence de 7 à 50% chez les enfants de moins de 15 ans (15,20–24).

L'incisive centrale maxillaire est la dent la plus atteinte du fait de sa position anatomique, et les fractures de l'émail sur denture permanente sont les traumatismes les plus fréquents (25).

Nous remarquerons également que les traumatismes sont plus fréquents pendant l'été, au mois de juillet et d'août, coïncidant avec les grandes vacances, et avec des journées rallongées (26).

II.D) Facteurs :

- **Habitudes de succion non nutritive**

L'utilisation d'une tétine, ou la succion des doigts augmentent le risque de traumatisme alvéolo-dentaire si elles sont responsables d'une dysmorphose dento-maxillaire (27).

- **Dysmorphoses dento-maxillaires**

Les dysmorphoses dento-maxillaires sont des anomalies caractérisant l'insuffisance ou l'excès de place sur l'arcade pour l'alignement des dents. Nous retrouvons ainsi dans ces dysmorphoses le surplomb incisif ou la béance antérieure (28).

Le surplomb serait responsable de 21,8% des TAD (29).

- **Antécédents de traumatismes**

Les enfants ayant subi un traumatisme en denture temporaire ont plus de risques d'être à nouveau sujet à un traumatisme en denture permanente. Mis à part les facteurs prédisposants, tels que les dysmorphoses dento-maxillaires, les autres explications à ce risque plus élevé de récurrence pourraient être le comportement et la personnalité de l'enfant, ou encore des difficultés d'apprentissage ou des limites physiques (30).

- **Obésité**

Le risque de traumatisme dentaire chez les enfants en surpoids ou obèses est 22% plus élevé que chez les enfants avec un IMC normal (31).

- **Trouble de déficit de l'attention-hyperactivité**

Les traumatismes dentaires sont un problème fréquent chez les enfants atteints de TDAH (32).

- **Autres :**

Nous retrouvons également comme facteurs de risque dans les traumatismes dentaires l'incompétence labiale et la ventilation buccale (33).

Le chirurgien-dentiste a un devoir de prévention en identifiant les facteurs de risques chez ces jeunes patients et mettre en place des mesures préventives.

II.E) Classification :

Les traumatismes alvéolo-dentaires sont décrits dans une logique anatomique selon la classification d'Andreasen.

Ils concernent la dent temporaire ou la dent permanente, ainsi que les tissus dentaires ou les tissus parodontaux et osseux

Tableau 2 : Traumatismes des tissus dentaires selon Andreasen (6)

	Dents temporaires	Dents permanentes
Fêlure	Fracture incomplète de l'émail sans perte de tissu amélaire	
Fracture amélaire	Fracture complète de l'émail : perte de tissu amélaire	
Fracture amélo-dentinaire	Fracture avec perte de tissu amélaire et dentinaire Sans exposition pulpaire	
Fracture coronaire avec exposition pulpaire	Fracture avec perte de tissu amélaire et dentinaire Avec exposition pulpaire	
Fracture corono-radiculaire sans exposition pulpaire	Fracture intéressant l'émail, la dentine et le ciment Le trait de fracture s'étend sous le bord gingival, scindant la couronne en au moins 2 morceaux	
Fracture corono-radiculaire avec exposition pulpaire	Fracture intéressant l'émail, la dentine et le ciment Avec exposition pulpaire	
Fracture radiculaire	Fracture intéressant la dentine, le ciment et la pulpe du tiers apical, moyen ou cervical	

Tableau 3 : Traumatismes des tissus parodontaux et osseux selon Andreasen (6)

	Dents temporaires	Dents permanentes
Contusion	Traumatisme mineur du parodonte sans déplacement Ni mobilité de la dent sensible au toucher	
Subluxation	Traumatisme léger du parodonte provoquant une faible mobilité Sans déplacement	
Extrusion	Déplacement partiel de la dent hors de l'alvéole En direction axiale. La dent mobile apparaît allongée	
Luxation latérale	Déplacement de la dent en position palatine ou vestibulaire	
Impaction	Déplacement axial de la dent dans l'os alvéolaire Sans mobilité	
Expulsion	Déplacement total de la dent hors de l'alvéole	
Fracture alvéolaire	Fracture de l'os alvéolaire +/- de l'os basal adjacent Bloc de dents mobiles et déplacés	

II.F) Conséquences :

Le sourire est un moyen de communication non verbale primordial. Il permet le partage d'émotions. L'apparence physique, du corps, du visage, de la bouche et des dents est d'une grande importance.

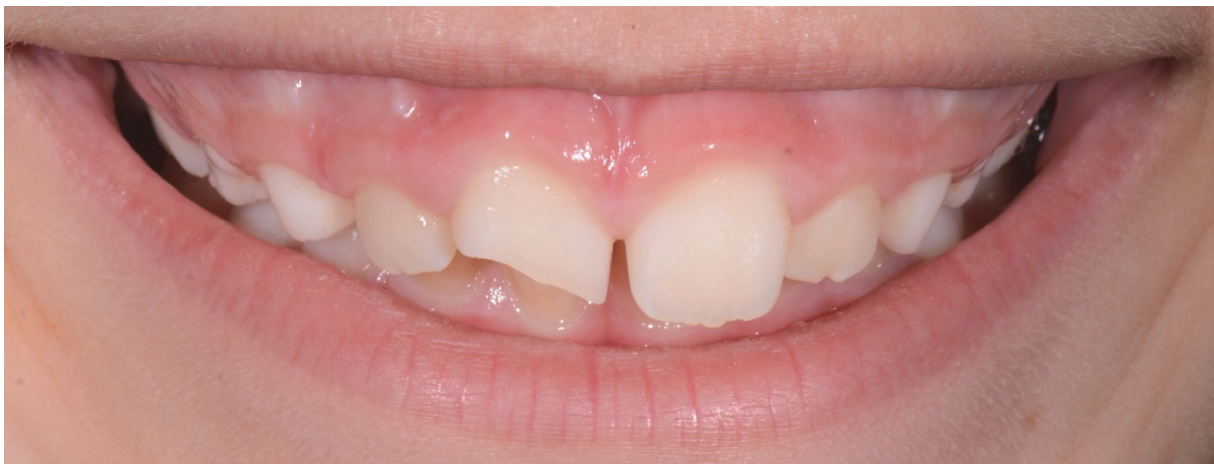Les traumatismes dentaires chez l'enfant peuvent avoir des répercussions psychologiques, fonctionnelles, esthétiques et économiques (16).

Il y a donc un impact sur la qualité de vie, et le chirurgien-dentiste doit proposer une solution adaptée à son patient, minimiser les conséquences et mieux appréhender les complications.

III) Fractures amélo-dentaires sans exposition pulpaire

Les dents les plus touchées lors de traumatismes dentaires chez l'enfant et l'adolescent sont les incisives centrales maxillaires (21). Les fractures coronaires des incisives, comme nous l'avons vu dans le paragraphe précédent, peuvent engendrer des déficits fonctionnels, esthétiques et psychologiques. C'est un réel problème de santé publique (12).

Les fractures amélo-dentaires sans exposition pulpaire engendrent une perte de tissu dentinaire et amélaire. Elles représentent près de 45% des traumatismes en denture permanente, soit le traumatisme le plus commun (34).



Courtoisie : Dr Alix Devictor

Figure 1 : Fracture amélo-dentinaire sans exposition pulpaire sur 11

III.A) Diagnostic :

La perte de substance (émail et dentine) est plus ou moins étendue
Le fragment fracturé peut être perdu, conservé de manière intacte, ou en plusieurs morceaux.

III.B) Signes cliniques et symptomatologie :

Les symptômes sont proportionnels à l'étendue de la perte de substance (6).
Le patient peut ne pas en avoir, mais peut également présenter une forte sensibilité dentinaire ainsi qu'une douleur à la mastication (13).

III.C) Signes radiologiques :

Il est recommandé de réaliser une radiographie rétro-alvéolaire (2,35).

Cela permet de mettre en évidence le stade d'édification radiculaire, la possible association à un traumatisme de l'os alvéolaire, ou encore la proximité pulpaire (souvent sous-évaluée sur les radiographies) (6).

Si les tissus mous sont lésés, et le fragment manquant, une radiographie des joues ou des lèvres pourra être réalisée pour rechercher le fragment.

Des radiographies supplémentaires peuvent être indiquées en cas de symptomatologie atypique (35).

III.D) Tests cliniques :

Suite à une fracture coronaire sans exposition pulpaire, le test au froid est souvent positif, mais peut parfois être négatif, de manière transitoire ou non. Le pronostic d'une dent, ne répondant pas au test de vitalité initial, est réservé. Le risque de nécrose sera plus important.

Le test de percussion et de mobilité sont quant à eux normaux, quand il n'existe pas d'autres traumatismes associés (35).

III.E) Traitements :

Il existe plusieurs options pour le praticien selon les circonstances de l'accident.

- Fragment retrouvé intact
- Fragment non retrouvé
- Fragment retrouvé en plusieurs morceaux

Si le fragment est retrouvé, le recollage de ce dernier est possible par différents protocoles que nous décrirons lors de la suite de ce travail.

Si le fragment est perdu, une restauration par stratification du composite ou par du CVIMAR selon le temps disponible pour le praticien, peut être réalisée.

Enfin, si le fragment est retrouvé, mais non intact, le praticien pourra utiliser ou non ce dernier pour une restauration mixte, ou une restauration complète au composite.

Les anciens traitements consistaient en la réalisation de couronne en porcelaine, acier inoxydable ou de résines composites (16).

III.F) Pronostic :

Le pronostic dépend de (16) :

- La taille et le site de la fracture
- La proximité pulpaire
- L'atteinte parodontale
- La maturation radiculaire
- L'occlusion
- Le temps de prise en charge
- La présence du fragment et son état

Le risque, même s'il est faible, lors d'une fracture coronaire sans exposition pulpaire, est une nécrose pulpaire ou une oblitération du canal pulpaire (35).

Selon Hecova et coll., les incisives fracturées sans traumatismes des tissus de soutien présentent 3% de nécrose, alors que ce taux monte à 66,6% en cas de luxation associée (36).

Nous observons également 54% de nécrose si aucun traitement n'est réalisé (36).

Selon le Dental Trauma Guide, il n'existe aucune complication à 3 ans, pour les dents immatures présentant une fracture amélo-dentinaire sans exposition pulpaire (35).

Lorsque la dent est mature, il existe de rares complications que nous retrouvons dans le tableau ci-après (35).

Tableau 4 : Suivi des dents matures présentant une fracture sans exposition pulpaire (35)

Résultats 1 an après le traumatisme	Nombre d'évènements	Risque estimé (%)	Intervalle de confiance à 95%
Perte de la dent	0	0	[0-6,1]
Nécrose pulpaire	4	5,1	[0,3-10]
Oblitération du canal pulpaire	1	1,3	[0-3,8]
Ankylose	0	0	[0-6,1]
Résorption radiculaire inflammatoire	0	0	[0-6,1]
Résorption de surface	0	0	[0-6,1]
Perte osseuse	0	0	[0-6,1]

Les résultats sont identiques à 3 et 10 ans.

III.G) Suivi :

Un suivi est nécessaire à 6/8 semaines puis à 1 an.

Il faudra vérifier la vitalité pulpaire, l'éventuel changement de teinte, et l'apparition de signes cliniques ou radiologiques.

Si la dent traumatisée est immature, le suivi sera annuel jusqu'à fermeture apicale (37).

III.H) Tableau récapitulatif :

Tableau 5 : Récapitulatif des fractures amélo-dentaires sans exposition pulpaire

Fractures amélo-dentaires sans exposition pulpaire	
Examen clinique	Perte de structure amélo-dentinaire sans exposition pulpaire
Signes radiologiques à rechercher	Édification radiculaire / Proximité pulpaire / Traumatisme os alvéolaire
Symptomatologie	Proportionnel à la perte de substance
Tests cliniques	Sensibilité + / Percussion - / Mobilité normale
Traitement	Restauration composite par stratification / Recollage du fragment
Pronostic	Risque de nécrose et/ou oblitération radiculaire faible Variables selon différents facteurs
Suivi	6/8 semaines puis 1 an Vérifier vitalité pulpaire / Changement de teinte Signes cliniques et radiologiques

IV) Traitement par collage du fragment coronaire

Dès 1964, Chosack et Eidelman ont collé un fragment coronaire avec du ciment classique.
En 1978, Tennery utilisa le mordantage des surfaces dentaire, l'adhésif et la résine composite pour coller le fragment (11).

Avant le développement de la dentisterie adhésive, les techniques de restaurations coulées, ou restaurations avec ancrage ne respectaient en aucun cas la conservation tissulaire et engendraient des préparations dentaires importantes (16).

IV.A) Protocoles cliniques :

De nombreuses techniques et stratégies ont été décrites pour la restauration par collage du fragment : différentes préparations de la dent et/ou du fragment, différentes méthodes de collages, adhésifs, mordantages, ou matériaux intermédiaires, et différents milieux de conservation. Ces différentes méthodes ont pour objectif d'améliorer le pronostic du recollement du fragment (3,16,38,39).

Préparations de la dent et/ou fragment avant collage (3,16,38,39) :

- Pas de préparation
- Biseau amélaire
- Chanfrein circonférentiel
- Rainure dans la dentine

Différents systèmes adhésifs (40,41) :

- Multimode
- Mordantage totale
- Adhésif automordançant

Différents matériaux intermédiaires (42) :

- Résine composite conventionnelle
- Résine composite fluide
- Ciment résine
- Ciment verre ionomère

Différents milieux de conservation (43,44) :

- Solution saline
- Eau
- Lait / Lait de coco
- Salive
- Environnement sec
- Blanc d'œuf

IV.A.1) Milieux de conservation du fragment :

Dans les cas d'expulsion dentaire, la conservation des dents dans du lait ou du blanc d'œuf améliore le pronostic grâce à leur pH et leur osmolarité. Les cellules ligamentaires parodontales restent ainsi vivantes (43).

Shirani et coll. ont extrapolé ces résultats aux fragments dentaires et comparé leur résistance à la fracture, stockés pendant 24 heures dans différents milieux de conservation (43).

Les milieux de conservation utilisés étaient les suivants :

- Solution saline / Eau / Lait / Salive / Environnement sec

Les fragments ont été recollés selon les mêmes techniques adhésives, et la résistance à la fracture a été évaluée de la même manière pour ces 5 groupes.

Milieu de conservation	Force requise pour la fracture (N)
Environnement sec	205,4
Eau	231,0
Solution saline	239,4
Salive	328,6
Lait	374,2

Tableau 6 : Force requise pour fracturer le fragment recollé selon le milieu de conservation (43)

Le tableau ci-dessus montre que les fragments conservés dans le lait et la salive ont une résistance à la fracture significativement plus élevée par rapport aux autres milieux de conservation.

Les auteurs expliquent ces résultats par la présence de calcium et de phosphate dans la salive ou le lait. Ces substances créeraient ainsi une liaison plus solide entre la dent et le fragment (43).

Capp et coll. ont montré que les fragments conservés dans un endroit sec pendant plus d'une heure ont une force de liaison plus faible que les fragments stockés dans un milieu humide (44).

Ils décrivent également qu'un fragment déshydraté, immergé dans un milieu humide pendant 24 heures, retrouve une adhérence naturelle. Dans la pratique quotidienne, l'hydratation du fragment pendant 24 heures est difficile à mettre en place.

Selon eux, 30 minutes de réhydratation du fragment seraient suffisantes pour récupérer une force de rétention satisfaisante (44).

<p>Les environnements de stockage les plus favorables sont donc le lait et la salive. Si le fragment est déshydraté, une réhydratation pendant 30 minutes dans un milieu humide permettrait une meilleure rétention lors du collage.</p>

IV.A.2) Préparation de la dent :

Malgré de nombreuses techniques et méthodes de préparation dentaire avant recollage du fragment décrites dans la littérature, il n'y a pas de consensus sur celles qui permettent une meilleure liaison entre la dent et le fragment (3,16,39).

Dans l'objectif d'augmenter la résistance à la fracture, Ghoreishzadeh et Mohammadi ont étudié le rôle d'un biseau: soit en vestibulaire et palatin, soit uniquement en palatin (3).

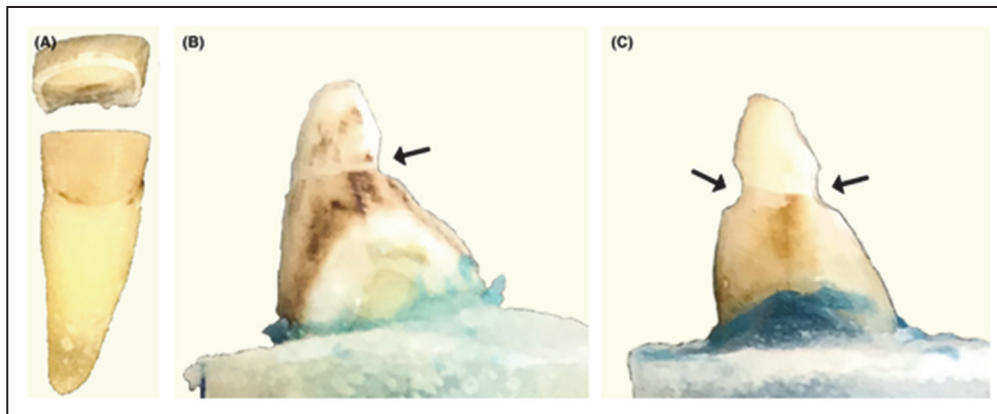


Figure 2 : Réalisation d'un biseau (16)

(A) : dent fracturée

(B) : coupe sagittale : biseau palatin

(C) : coupe sagittale biseau palatin et vestibulaire

Le biseau est préparé le long de la ligne de fracture, à la fois sur le fragment, et sur la dent

Ghoreishzadeh et Mohammadi ont comparé la résistance au cisaillement sur 52 incisives centrales maxillaires fracturées selon différentes méthodes avant collage du fragment :

- Pas de préparation
- Biseau palatin
- Biseau palatin et vestibulaire

Les dents ont été conservé dans le même milieu avant restauration, et préparé selon la même méthode adhésive. La résistance au cisaillement a été évalué en MPa (16).

Préparation du biseau	Résistance moyenne en MPa
Pas de préparation	81,48
Biseau palatin	97,74
Biseau palatin et vestibulaire	131,56

Tableau 7 : Résistances moyennes à la fracture selon différentes préparations dentaires (16)

Il existe une différence significative entre le groupe témoin (pas de préparation) et les groupes de préparation de biseau. Il en résulte donc, que la préparation d'un biseau augmente la force de liaison et la résistance à la fracture, d'autant plus lorsque le biseau est réalisé en palatin et en vestibulaire (16).

Chandran et coll. ont comparé en 2020 la résistance à la fracture de fragments selon trois modèles de préparation dentaire (biseau, rainure interne, pas de préparation) (38).

Dans le tableau ci-dessous, la résistance à la fracture des fragments est évaluée selon les 3 préparations sur les dents fracturées :

Préparation dentaire	Résistance à la fracture (Newton)
Pas de préparation	18,23
Biseau	40,17
Rainure interne	59,45

Tableau 8 : Résistances moyennes à la fracture selon différentes préparations dentaires (38)

Il existe une différence significative entre la réalisation d'un biseau ou d'une rainure interne par rapport à l'absence de préparation.

Cependant pour d'autres auteurs, le résultat est différent et il n'existe pas de différence significative dans la résistance à la fracture avec ou sans préparation dentaire (38).

Worthington et coll. ont comparé 4 groupes, préparation de biseau interne, biseau externe, biseau mixte, et pas de préparation sur la dent. Ils n'ont pas trouvé de différence significative sur la résistance à la fracture dans les différents groupes étudiés (39).

Garcia et coll. ont donc conclu dans une revue systématique en 2018, qu'il n'existait pas de consensus sur les préparations dentaires qui permettent une meilleure résistance à la fracture (3).

IV.A.3) Les systèmes adhésifs :

L'adhésif est un biomatériau d'interface.

L'objectif est de former un lien étanche et adhérent entre la dent et le matériau de restauration. Un adhésif doit respecter un cahier des charges : il doit être biocompatible, étanche, durable et présenter une simplicité de mise en œuvre (45).

L'adhésif ne doit pas présenter de cytotoxicité pour la pulpe. Si in vitro, des adhésifs laissaient envisager un potentiel cytotoxique selon Camps et coll (46), in vivo ces derniers apparaissent favorables à la cicatrisation pulpaire, en formant une barrière aux fluides buccaux et bactéries selon Demarco et coll (47).

L'adhésif doit également être étanche. Il ne doit pas laisser passer les bactéries et les fluides salivaires, pouvant être responsables de sensibilités post-opératoires (45).

Cette biocompatibilité et cette étanchéité doivent être durable. L'objectif est d'éviter les colorations, les reprises de caries, les sensibilités post-opératoires, et la perte éventuelle de la restauration (45).

Enfin, le système adhésif utilisé doit être simple, reproductible et permettre ainsi une facilité de mise en œuvre (45).

L'utilisation du système adhésif est précédée d'un traitement acide pour éliminer et nettoyer les tissus dentaires d'une couche de boue dentaire formée d'hydroxyapatite et de protéines : la « smear layer ». Le traitement acide va permettre de former des microrugosités et ainsi un environnement favorable pour la pénétration des monomères contenus dans l'adhésif (35).

Le fragment dentaire et la dent sont recouverts d'acide orthophosphorique à 37%, 30 secondes sur l'émail et 15 secondes sur la dentine (48).

Une fois polymérisé, 40 secondes sur la face vestibulaire et 40 secondes sur la face linguale, l'adhésif forme une interface étanche et adhérente (48).

C'est donc une adhésion micromécanique qui est réalisée. Yoshida et coll décrivent des interactions chimiques supplémentaires permettant à long terme, un rôle d'adhérence supplémentaire (49).

Les adhésifs universels utilisés au 21^{ème} siècle sont classés en deux grandes catégories :

- Les systèmes auto-mordant (SAM)
- Les systèmes mordantage et rinçage (M&R)

Ces 2 grandes catégories présentent des subdivisions selon le nombre d'étape clinique :

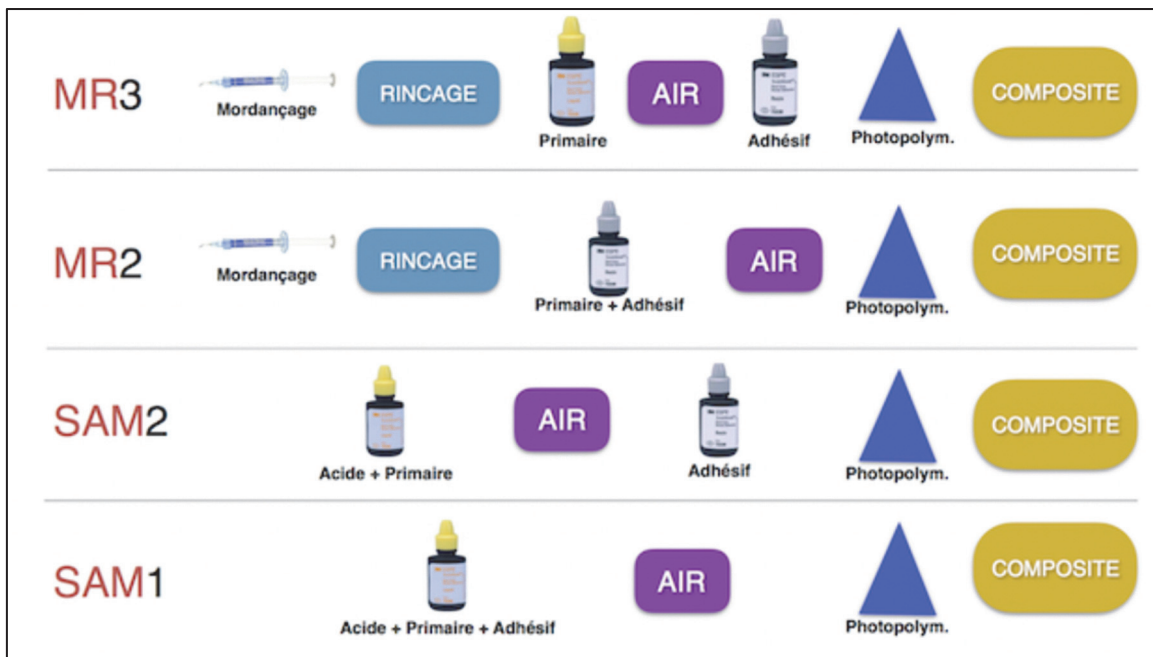


Figure 3 : Classification des adhésifs universels : (40)

Selon Wiegand et al., l'utilisation d'un système mordantage et rinçage a une résistance à la fracture supérieure à l'utilisation d'un système auto-mordant (41).

IV.A.4) Les matériaux intermédiaires :

Il est possible d'utiliser différents matériaux d'interface entre la dent et le fragment pour le recollage. Toujours dans l'objectif d'évaluer la résistance à la rupture, Singhal et coll. ont comparé en 2012 l'utilisation d'un ciment verre ionomère, d'un compomère, d'une résine composite et d'un ciment résine dual (42).

Le tableau ci-dessous montre la résistance à la fracture (en kg) selon les différents matériaux utilisés :

Matériaux	Résistance à la fracture (en kg)
CVI (<i>Fuji II LC</i>)	8,10
Compomère (<i>Dyract</i>)	11,15
Résine composite (<i>Esthet X</i>)	17,11
Ciment résine dual (<i>Calibra Esthetic</i>)	14,13

Tableau 9 : Résistances moyennes à la fracture selon différents matériaux (42)

L'utilisation de résine composite augmente de manière significative la résistance à la fracture.

IV.A.5) Amélioration du pronostic :

En reprenant ainsi les différents paragraphes, et les différentes études citées, nous pouvons en conclure que le pronostic du repositionnement du fragment peut être amélioré selon différentes méthodes.

Pour le milieu de conservation, **la salive ou le lait** seront à privilégier par rapport à un environnement sec ou de l'eau.

Pour le système adhésif, le **mordançage et rinçage** sera préféré aux systèmes auto-mordançant.

Le matériau intermédiaire favorisé est la **résine composite**.

Quant à la **préparation** de la dent et/ou du fragment, il n'y a **pas de consensus**, même si la réalisation d'un biseau semble améliorer la résistance à la fracture.

IV.B) Protocole clinique illustré :

IV.B.1) Examen clinique :

Lors de la consultation de l'enfant traumatisé, il faudra commencer par rassurer le patient ainsi que les parents. La première étape consistera en un examen clinique complet et rigoureux. Il faudra mettre en évidence la perte de structure dentaire, l'évaluation du trait de fracture, ainsi que la proximité pulpaire (35).

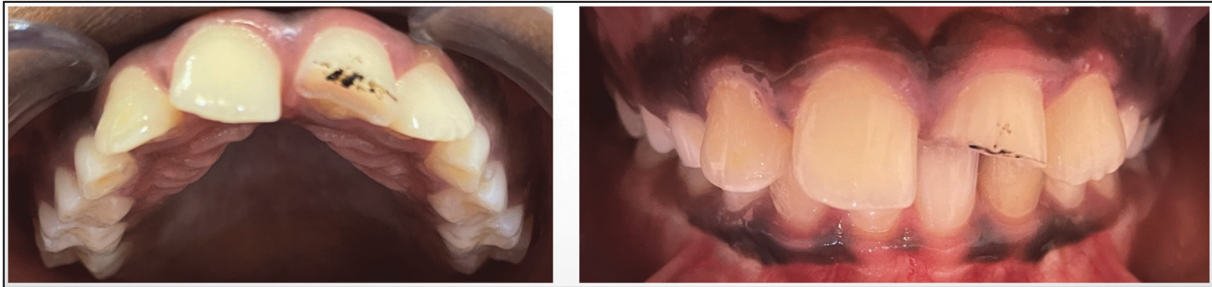

Figure 4 : Fracture amélo-dentinaire sans exposition pulpaire sur 21

L'évaluation de la douleur et de l'anxiété et de la vitalité pulpaire sont réalisées.

IV.B.2) Examen radiologique :

Un cliché rétro-alvéolaire est ensuite réalisé.

Il permet de mettre en évidence le trait de fracture, la proximité pulpaire ainsi que de possibles fractures alvéolaires associées ou autres traumatismes sur les dents adjacentes.

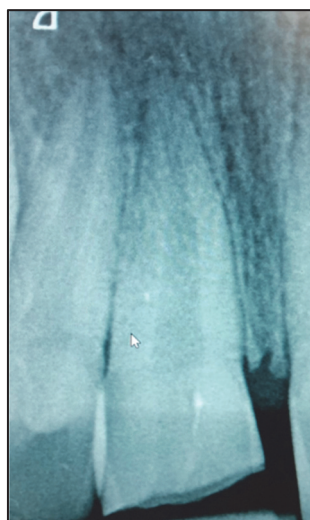

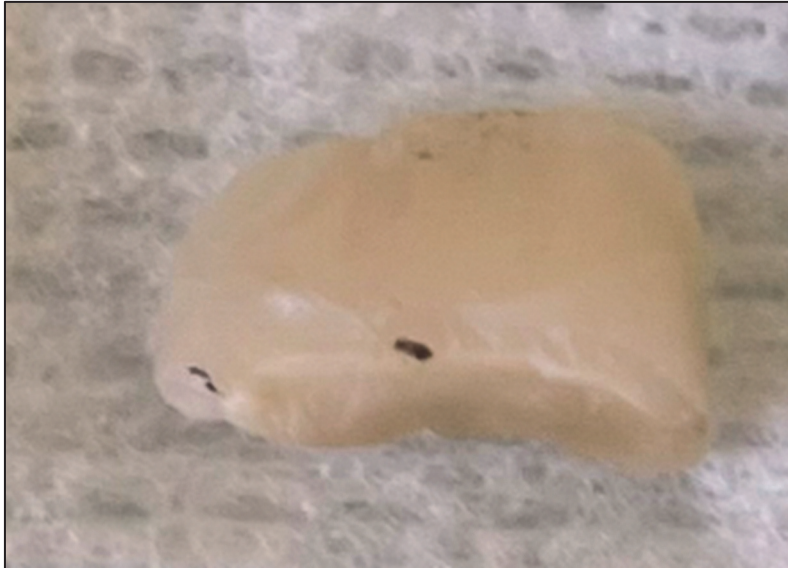Figure 5 : Radiographie rétro-alvéolaire de la 21 avec angulateur de Rhin

IV.B.3) Analyse du fragment :

Le fragment est ensuite étudié, minutieusement.

Nous vérifierons s'il est intact, sa forme, ainsi que son repositionnement sur la dent.

Si ce dernier a été conservé dans un environnement sec, il devra être réhydraté pendant 30 minutes.



*Figure 6 : Fragment dentaire de 21 retrouvé et conservé dans la salive du patient
Le fragment est nettoyé avec de l'alcool et des brochettes*

IV.B.4) Préparation du plateau opératoire :



Figure 7 : Plateau opératoire

- Instrumentation diverse : sonde, miroir, précelle, spatule de bouche, ciseaux
- Angulateur radio
- Aspirations
- Écarteurs pour photos
- Rotatifs : contre-angle rouge et bleu
- Fraises et polissoirs
- Papier d'occlusion
- Kit de digue : pince à crampon, pince à perforer, crampon, cadre, feuille de digue
- Xylocaïne pour anesthésie de contact
- Collage : MR2 (mordançage, adhésif primer), composite fluide

IV.B.5) Pose du champ opératoire :

Après anesthésie de contact, ou anesthésie para-apicale, la digue dentaire est mise en place. Son étanchéité pourra se parfaire à l'aide de digue liquide.


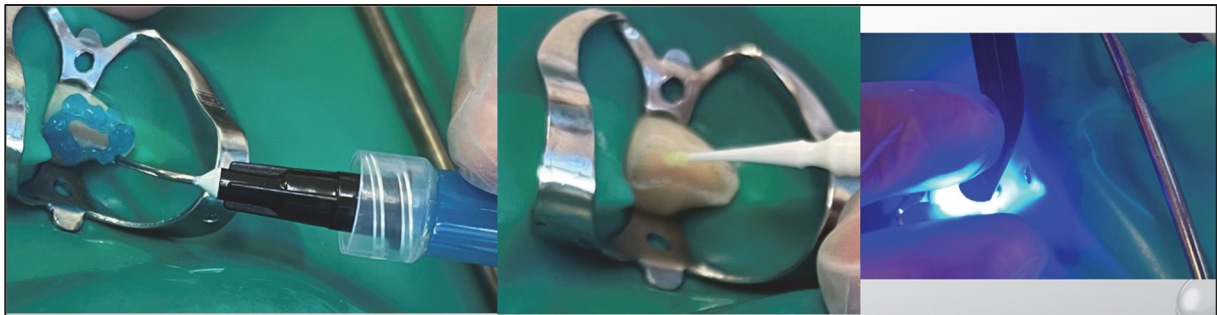


Figure 8 : Mise en place du champ opératoire

La dent ainsi que son fragment sont nettoyés pour éliminer les impuretés.

IV.B.6) Protocole de collage sur la dent et sur le fragment :

Une fois le champs mis en place, le protocole de collage (MR2 dans ce cas) peut être réalisé.



*Figure 9 : Protocole de collage sur la dent
Mordançage / Rinçage / Léger séchage / Adhésif + Primer / Séchage / Photopolymérisation
Sur la dent et sur le fragment*

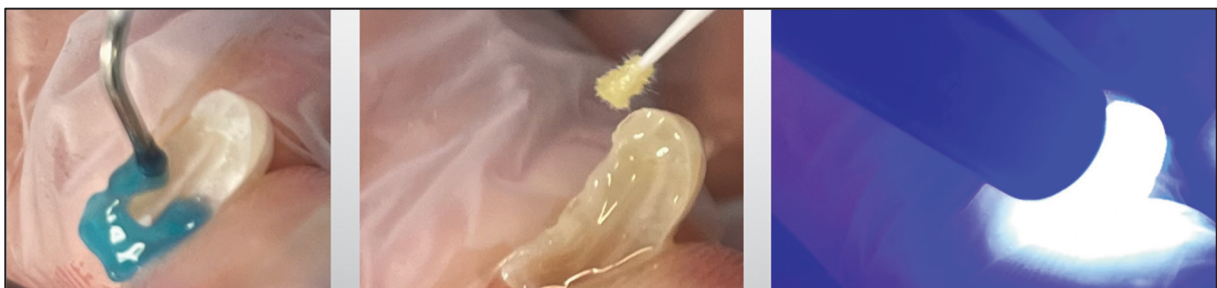


Figure 10 : Protocole de collage sur le fragment dentaire

IV.B.7) Collage du fragment :

Un composite fluide (A1) est mis en place comme matériau intermédiaire puis photopolymérisé 40 secondes sur la face vestibulaire et 40 secondes sur la face palatine (48).




Figure 11 : Repositionnement du fragment à l'aide d'une « micro-brush »

Les excès peuvent commencer à être retirés pendant la prise du matériau

IV.B.8) Retrait des excès :

Il peut se réaliser à l'aide d'un bistouri, puis de fraises bague rouge, et enfin grâce aux polissoirs.

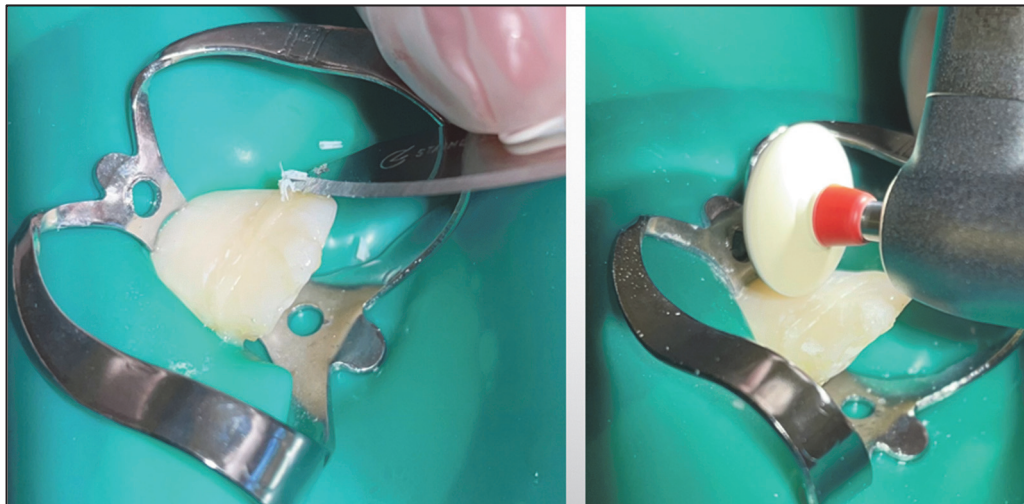


Figure 12 : Retrait des excès à l'aide d'une lame de bistouri et polissage

IV.B.9) Dépose de la digue :

Le champ opératoire est retiré, puis sont réalisés les réglages de l'occlusion ainsi que les finitions.

IV.C) Avantages du recollage du fragment (11,12,16,50) :

Le collage du fragment présente plusieurs avantages cliniques, et permet une restauration esthétique, durable et économique.

Le collage du fragment, permet d'obtenir une esthétique très satisfaisante en conservant :

- La forme d'origine
- La teinte d'origine
- La translucidité
- L'aspect du bord incisif d'origine
- Un état de surface identique à celui de la dent adjacente.

Il permet également de préserver les contacts occlusaux, même si ces derniers devront être vérifiés en fin de soin.

Le temps de traitement, même s'il est praticien et patient dépendant, sera réduit par rapport à une reconstitution par stratification.

La procédure est relativement simple, malgré l'importance du respect des procédures de collage.

Enfin, l'impact psychologique pour l'enfant qui « retrouve » sa dent est conséquent.

IV.D) Inconvénients du recollage du fragment :

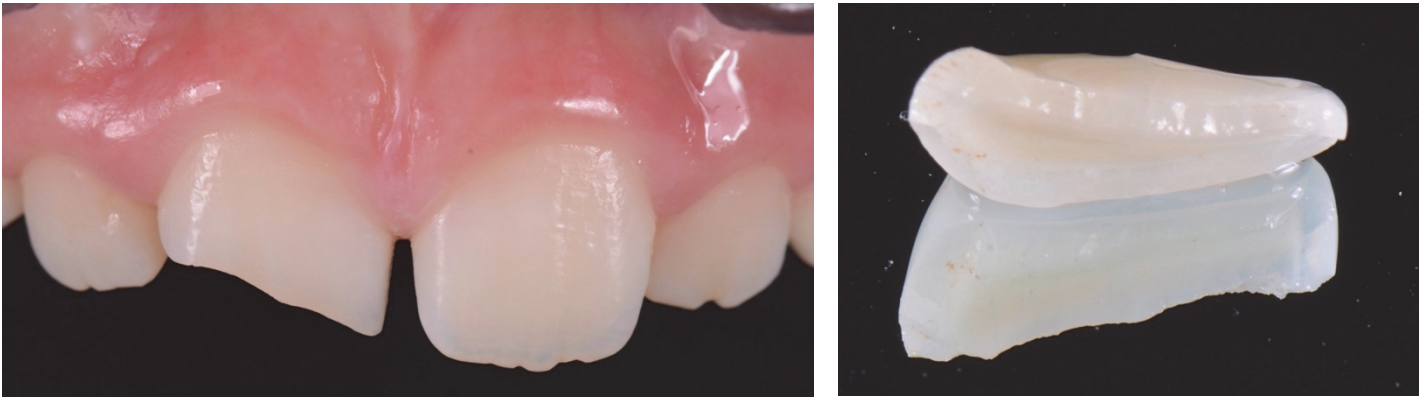Malgré la relative facilité de cette procédure, le positionnement d'un champ opératoire étanche, et un protocole de collage rigoureux sont nécessaires pour augmenter le pronostic du traitement (7,8,12,48).

De plus, il est possible que le matériau intermédiaire utilisé entre la dent et le fragment s'use, et génère ainsi un défaut esthétique, par l'apparition d'un trait de jonction discernable (42).

Le patient doit donc être suivi régulièrement, pour réévaluer l'esthétique du traitement, et vérifier la vitalité pulpaire et la maturation de la dent (35).

IV.E) Cas clinique :

Ce cas clinique, réalisé par le docteur Alix Devictor, illustre une restauration par collage du fragment :



*Figure 13 : Fracture amélo-dentinaire sans exposition pulpaire de la 11
Courtoisie Dr Alix Devictor*

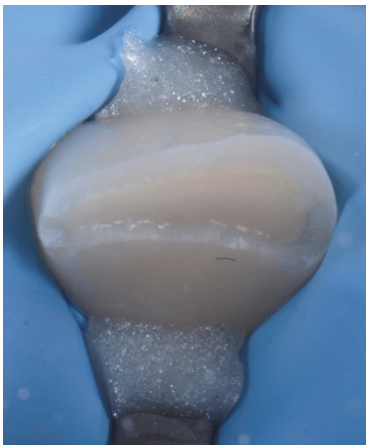


Figure 14

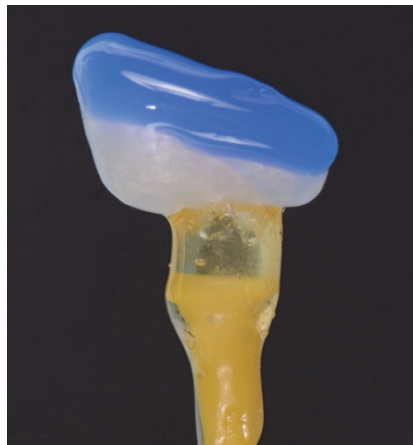


Figure 15

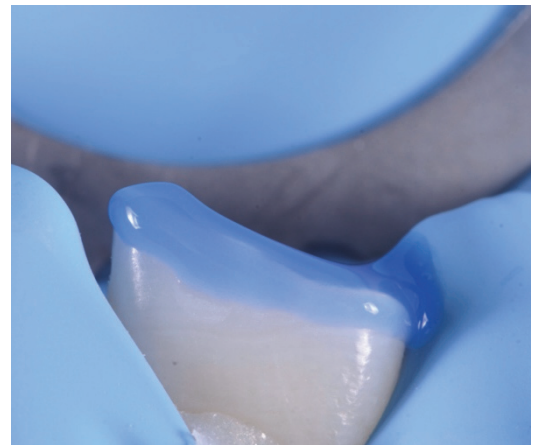


Figure 16

Figure 14 : Isolation de la dent

Figure 15 : Mordançage du fragment dentaire

Figure 16 : Mordançage de la dent

Courtoisie Dr Alix Devictor

La dent est isolée : pose de la digue, puis rajout de digue liquide pour parfaire l'étanchéité.
Le fragment, puis la dent sont nettoyés puis réalisation du mordançage à l'aide d'acide orthophosphorique.




Figure 17 : Adhésif sur la dent

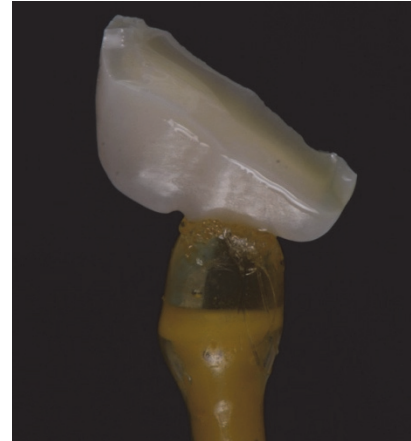

Figure 18 : Adhésif sur le fragment

Courtoisie Dr Alix Devictor

Un adhésif universel est appliqué sur la dent et sur le fragment, légèrement soufflé puis polymérisé.

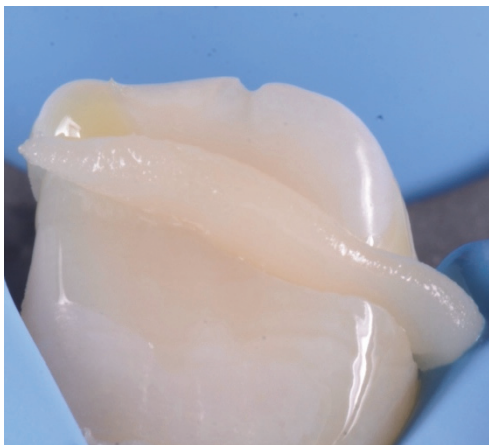

Figure 19

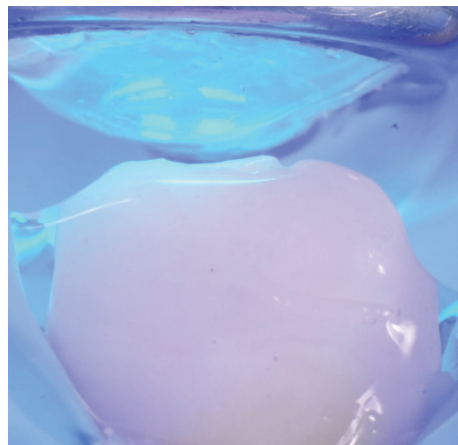

Figure 20

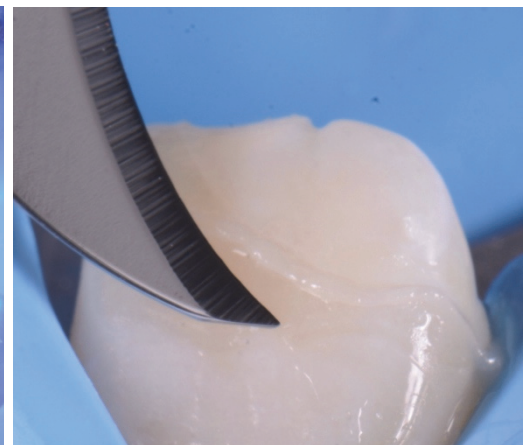

Figure 21

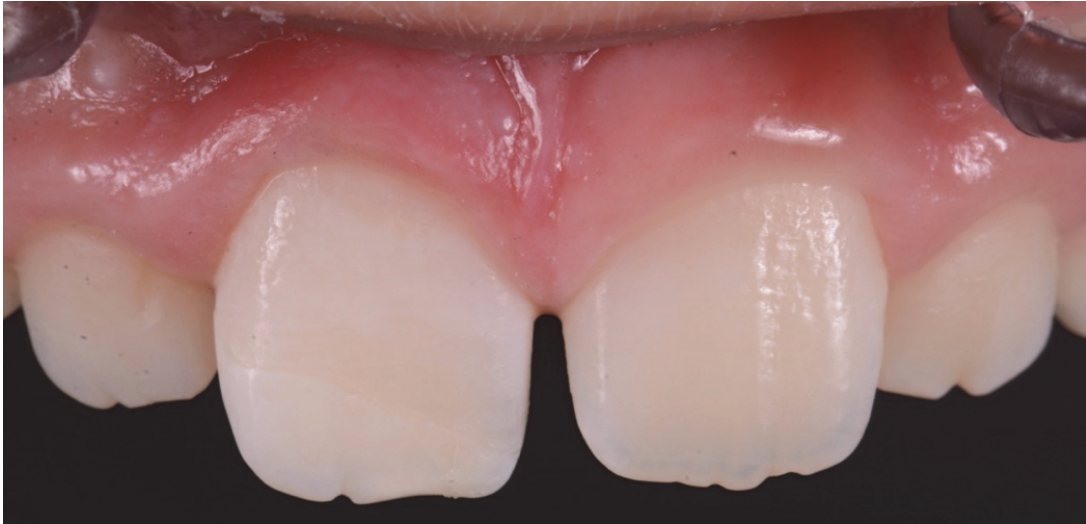
Figure 19 : Utilisation d'un composite fluide comme matériau d'interface

Figure 20 : Photopolymérisation

Figure 21 : Retrait des excès à l'aide d'un bistouri

Courtoisie Dr Alix Devictor

Un composite fluide est appliqué entre le fragment et la dent, puis polymérisé 40 secondes sur la face palatine et 40 secondes sur la face vestibulaire. Les excès sont ensuite retirés à l'aide d'un bistouri.



*Figure 22 : Photographie post-opératoire
Courtoisie Dr Alix Devictor*

Après l'utilisation de polissoirs montés sur rotatifs, le patient retrouve immédiatement sa dent.

La teinte et la morphologie sont identiques : l'esthétique est restaurée

V) Traitement par stratification

V.A) Généralités :

Lorsque le fragment dentaire est perdu, ou lorsque son repositionnement est impossible, une restauration à l'aide d'un composite dentaire est utilisée (51).

Les composites dentaires ont été introduits pour la première fois en dentisterie il y a plus de 50 ans (52).

Les performances de ces composites ont été considérablement améliorées grâce à l'ajout et la modification de matériaux. Ainsi ce sont développés les composites micro-hybrides, contenant des charges d'une taille moyenne de 0,4 à 1 μm couplées à des particules de 40 nm, avec une excellente résistance, un polissage facilité et donc une esthétique améliorée (53).

Douglas Terry explique que la diminution de la taille des charges permet une meilleure distribution des pigments et donc une interface optique plus stable et plus naturelle (54).

Dietschi propose en 1995 d'utiliser des masses de composites avec des propriétés optiques semblables à celles des tissus de la dent. Il introduit donc la stratification. La dentine est remplacée par des masses de composite dentine, et l'émail est remplacé par des masses de composite émail.
(55).

La superposition de ces masses offre ainsi un rendu esthétique optimisé et une reproduction fidèle (56).

Certaines notions et propriétés optiques sont nécessaires pour aborder ce sujet, nous les aborderons dans la prochaine partie.

V.B) Propriétés optiques :

V.B.1) Les composantes de la couleur :

La couleur est définie par 3 paramètres (57) :

- **Teinte** : permet de distinguer une famille de couleur d'une autre
- **Saturation** : permet de distinguer une couleur vive d'une couleur pâle
- **Luminosité** : permet de distinguer une couleur claire d'une couleur sombre

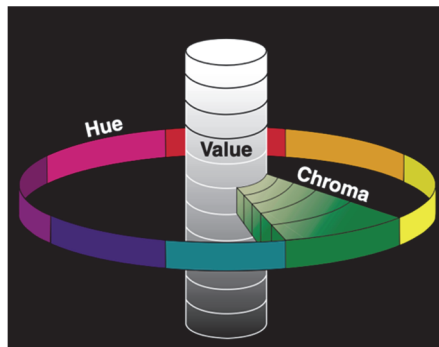


Figure 23 : Les 3 composantes de la couleur : teinte (hue) / saturation (value) / luminosité (chroma) (58)

V.B.2) Carte chromatique de la dent :

Lors de l'analyse d'une dent, d'autres facteurs que la teinte, la saturation et la luminosité interviennent.

Lorenzo Vanini met donc en évidence 5 aspects (incluant les 3 composantes de la couleur) pour reproduire au mieux la dent lors de la restauration par stratification (58) :

- **Chromaticité** : teinte + saturation
- **Luminosité** : permet de distinguer une couleur claire d'une couleur sombre
- **Pigmentations ou Intensifs** : points, lignes ou tâches correspondants à des zones d'hypominéralisation de l'émail





Les différentes pigmentations			
Tâche isolée	Tâches plus petites et denses	Flocon de neige	Bandes horizontales
			

Tableau 10 : Les différentes pigmentations ou intensifs selon Vanini (58)

- **Opalescence** : zone opalescente au niveau du tiers incisif de la dent






Classification des zones opalescentes				
Mamelon à 2 sillons	Mamelon à 3 ou 4 sillons	Peigne	Sillon dense	Halo sombre
				

Tableau 11 : Classification des zones opalescentes selon Vanini (58)

- **Caractérisations** : bord libre, bande blanche, tâche ambrée ou fêlure






Classification des caractérisations				
Zone blanche sur le bord libre	Bande blanche interne horizontale	Bande blanche sur le bord libre	Tâches ambrées ou marrons	Fêlures
				

Tableau 12 : Classification des caractérisations selon Vanini (58)

V.C) Protocoles cliniques :

Dietschi décrit en 2001 les principales techniques de stratification (59).

Vanini décrit quant à lui une technique reprenant 2 techniques décrites par Dietschi (60).

V.C.1) : Technique historique en deux couches selon Dietschi (57)(59) :

Les deux couches utilisées pour cette méthode de stratification sont :

- Une première couche de composite avec une teinte universelle mimétique
- Une seconde couche de composite avec une teinte transparente

La première couche de composite reproduira l'esthétique globale de la dent.

La seconde couche viendra quant à elle mimer le bord incisif de la dent.

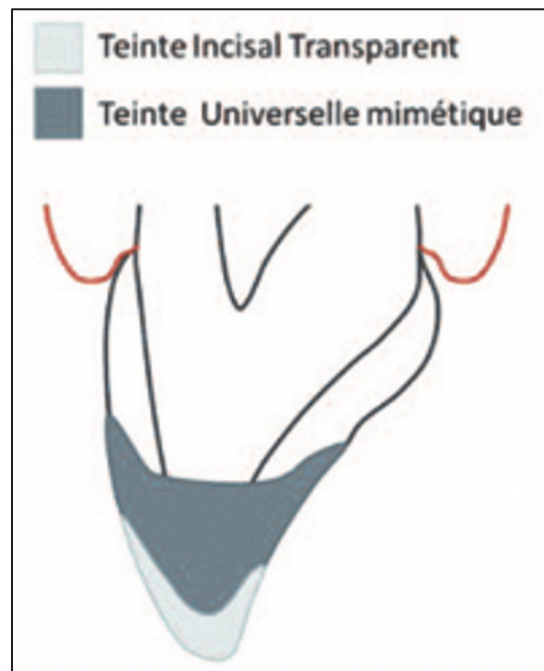


Figure 24 : Technique historique en deux couches (57)

Dietschi décrit un effet grisé pour ce type de restauration et présente ainsi son principal défaut.

V.C.2) : Technique historique en trois couches selon Dietschi (57) :

Cette technique est aussi appelée « *double effect layer* ».

Elle utilise deux couches de dentines avec des opacités différentes et une couche d'émail.

- **Première couche de dentine opaque** : pour masquer le trait de fracture et la zone de transition, de la même façon qu'un prothésiste masque une armature métallique.
- **Deuxième couche de dentine de corps** : pour recréer la teinte du corps de la dentine
- **Troisième couche d'émail** : pour recréer l'émail naturel

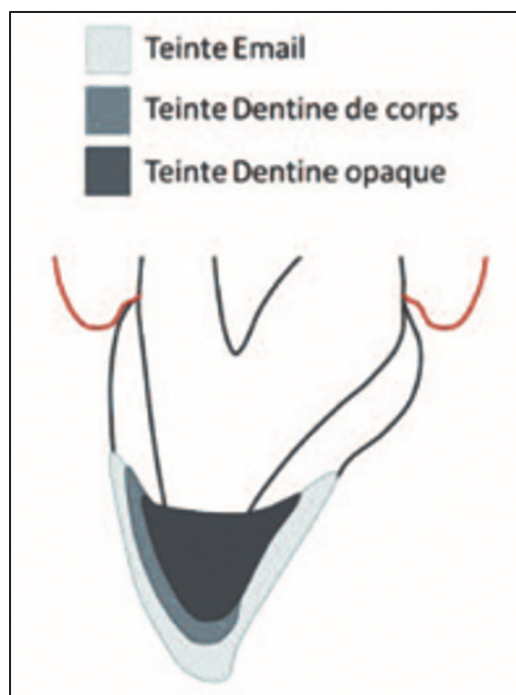


Figure 25 : Technique historique en trois couches (57)

Walter Devoto souligne la difficulté de cette technique (61), notamment dans le dosage d'épaisseur des différents matériaux. Nous pouvons donc obtenir des résultats moins esthétiques par rapport à la technique en deux couches.

Cette technique nécessite un temps d'apprentissage long, et peut ainsi décourager certains praticiens. De plus il existe une non-standardisation des termes employés pour les différentes couches utilisées ce qui peut être à l'origine de confusions et d'erreurs (57).

V.C.3) : Technique historique en trois couches selon Vanini (60) :

Cette technique décrite par Vanini présente des similitudes avec la technique en trois couches de Dietschi. Elle diffère par l'utilisation d'une couche supplémentaire de résine adhésive entre la dentine et l'émail (60).

De plus, pour mimer parfaitement la dentine, Vanini utilise différentes couches de dentine d'opacité croissante, disposées de manière oblique (60).

Nikolaenko explique que la disposition de ces couches de manière oblique améliore les forces de contraction, et améliore l'esthétique (62).

- La première couche émail permettra de reproduire la face palatine et la crête proximale
- Les couches de dentine, d'opacité croissante, reproduiront le corps de la dentine
- La dernière couche de composite émail recouvrira le noyau dentinaire

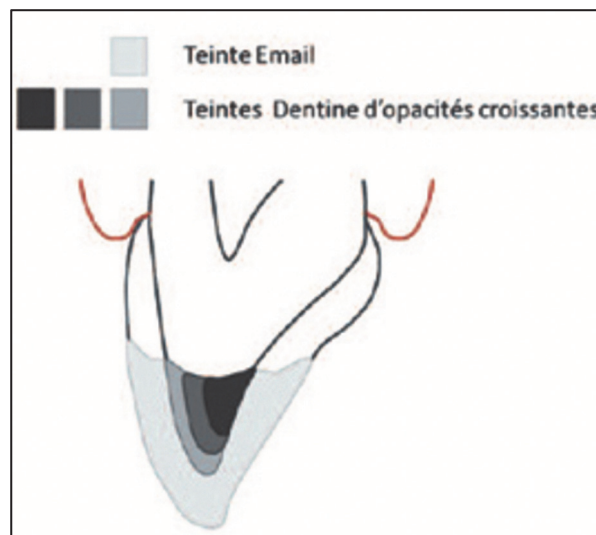


Figure 26 : Technique en trois couches selon Vanini avec émail HRI (57)

Selon l'épaisseur de la dernière couche d'émail, la dent peut présenter un effet grisâtre car il existe une différence d'indice de réfraction entre l'émail naturel et le composite émail (57).

V.C.4) : Technique du Natural Layering Concept selon Dietschi (57) :

Dietschi, par cette méthode du Natural Layering Concept, propose une simplification de la technique à 3 couches en utilisant des composites avec les mêmes propriétés optiques que les tissus dentaires qu'ils remplacent.

Ces composites sont appliqués avec la même épaisseur que les tissus dentaires remplacés.

Le composite dentine recouvrira cependant une partie du biseau amélaire pour masquer la zone de transition entre la restauration et la dent.

Le teintier dentine ne comprend généralement qu'une seule teinte nommée « D » avec différentes saturations.

Le teintier émail ne comprend lui aussi qu'une seule teinte nommée « E », avec un nombre limité (3 en général) de saturations.

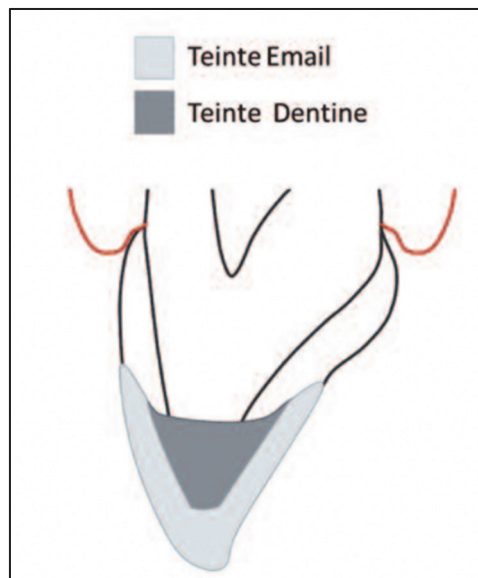


Figure 27 : Natural Layering Concept selon Dietschi (57)

V.C.5) : Technique évoluée du Natural Layering Concept selon Dietschi (57) :

Dietschi, dans l'objectif de reproduire les moindres détails anatomiques, et d'améliorer les propriétés optiques des restaurations, propose l'utilisation d'autres matériaux.

Ces derniers sont appliqués entre les couches de dentine et d'émail et permettent de jouer, entre autres, sur l'opalescence et la saturation.

Le bleu sera utilisé pour l'opalescence, le doré pour la saturation, et le blanc pour reproduire des caractérisations dentaires telles que des zones d'hypominéralisation (63).

V.C.6) : Discussion sur les techniques de stratification :

Même si des composites sont toujours commercialisés pour la technique en 2 couches, cette méthode ne permet pas d'obtenir de résultats esthétiques suffisants (57).

La technique en 3 couches selon Vanini, et la technique de Natural Layering Concept apparaissent dès lors comme les méthodes permettant d'obtenir un résultat esthétique optimal, même si ce dernier sera dépendant de l'expérience du praticien (57).

V.D) Protocole clinique :

V.D.1) : Analyse clinique :

Pour mettre en évidence les caractéristiques uniques des dents à restaurer, une étude de chaque composant responsable de la couleur de la dent est nécessaire. C'est la réalisation de la carte chromatique de la dent (57).

Cette étape doit être réalisée avant la pose du champ opératoire, pour palier à la déshydratation des tissus dentaires due à la pose de la digue (57).

V.D.2) : Reproduction de la forme :

La reproduction de la forme exacte de la dent, et son intégration, sera facilitée par l'utilisation d'une clé en silicone (64).

Cette clé peut être réalisée de 2 manières différentes.

- Dans les cas où la perte de substance est faible :

Un mock-up pourra être réalisé (65).

Le praticien, avant préparation dentaire, mordantage et application de l'adhésif vient recréer la dent avec la forme et le volume souhaité à l'aide d'un composite.

Le patient peut ainsi donner son avis directement, et des modifications rapides sont possibles (66).

Une fois la forme générale validée par le praticien et le patient, une empreinte au silicone est réalisée, puis coupée. Nous obtenons ainsi la clé en silicone (57).

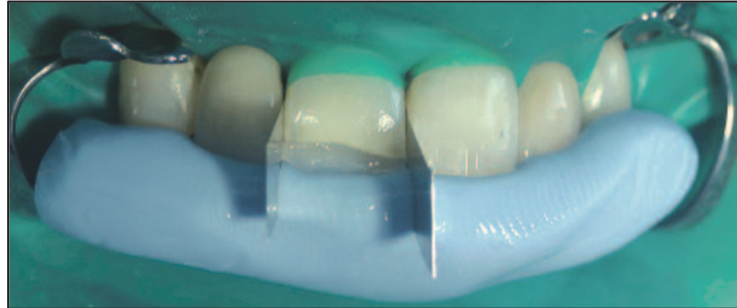

Figure 28 : Mise en place de l'émail palatin grâce à la clé en silicone (57)

- Dans le cas où la perte de substance est plus importante :

La forme générale de la dent peut être plus délicate à réaliser par le praticien.

Après une empreinte de la dent fracturée, le praticien transmet cette dernière à son prothésiste. Ce dernier créera et modèlera sur le modèle en plâtre issu de l'empreinte une dent en cire, à la forme et au volume voulu. C'est la méthode « wax-up » (67).

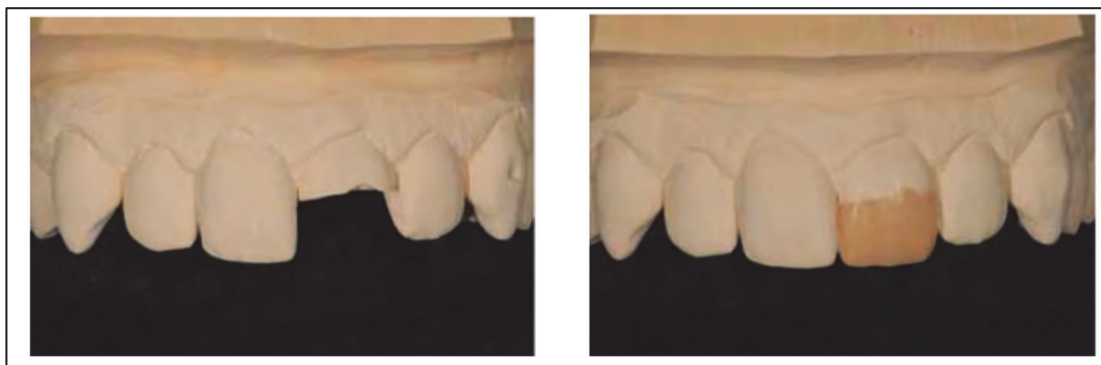


Figure 29 : Modèle en plâtre avant et après réalisation du wax-up (68)

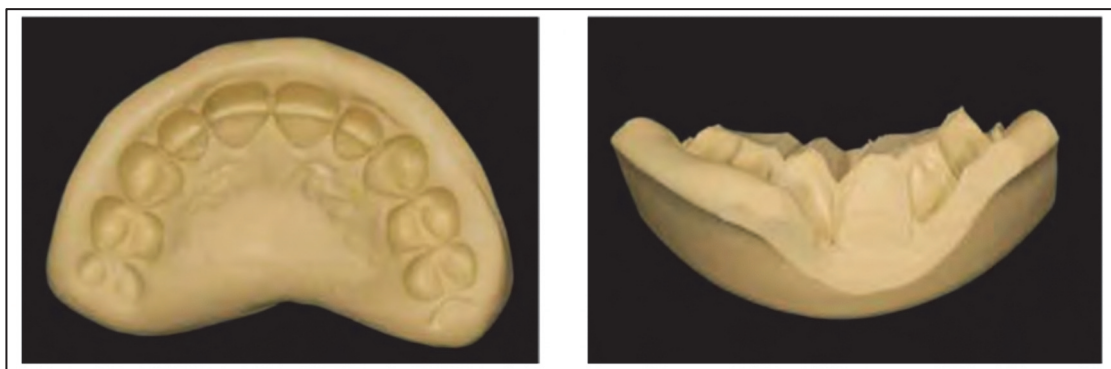


Figure 30 : Clé en silicone, avant et après découpage et adaptation (68)

V.D.3) : Préparation de la dent :

Pour parfaire le résultat esthétique de la restauration, la préparation dentaire joue un rôle très important notamment dans l'intégration esthétique (64).

Vanini propose différentes préparations selon le module élasticité des matériaux utilisés (69).

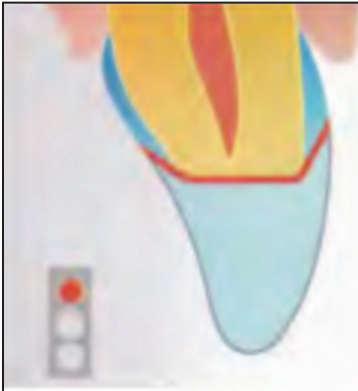

Figure 31 : Biseau long (69)

Le **biseau long** est à éviter pour les composites micro-hybrides car les limites de restauration risquent de se fracturer en raison de leur finesse.

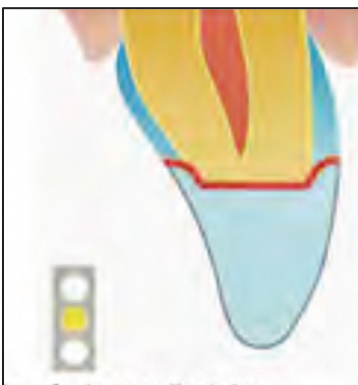

Figure 32 : Chanfrein vestibulaire, proximal et palatin (69)

Un **chanfrein vestibulaire, proximal, et palatin** est une bonne solution de compromis.

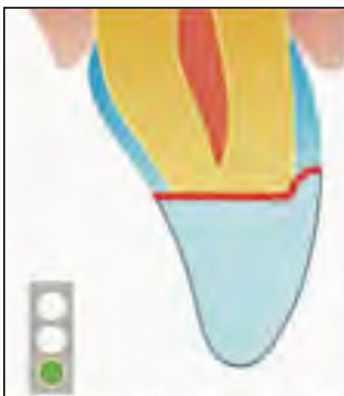


Figure 33 : Chanfrein vestibulaire et finition droite à 90° (69)

Mais selon Vanini, la préparation idéale consiste en un **chanfrein vestibulaire** et une **finition droite à 90° au niveau proximal et palatin** (69).

V.D.4) : Mise en place du champ opératoire :

La mise en place du champ opératoire est obligatoire, pour pouvoir coller dans les meilleures conditions possibles. La clé en silicone doit pouvoir se repositionner correctement.

La pose du champ opératoire se réalise avant ou après préparation dentaire (70).

V.D.5) : Mordançage et collage :

Comme pour le collage du fragment, l'utilisation d'un système mordançage et rinçage a une résistance à la fracture supérieure à l'utilisation d'un système auto-mordançant (41).

Vanini propose un système mordançage et rinçage en 2 étapes (68,71) :

Mordançage à l'acide orthophosphorique à 37° :

- 30 secondes sur l'émail
- 15 secondes sur la dentine

Rinçage abondant puis séchage modéré pendant 20 secondes :

- La dentine doit rester humide
- L'émail prend alors un aspect blanc

Application de l'adhésif :

- Soufflé pour éliminer les solvants
- Photopolymérisé 30 à 40 secondes

V.D.6) : Stratification :

Comme nous l'avons vu précédemment, la technique historique en 2 couches selon Dietschi ne permet pas d'obtenir un résultat esthétique optimal.

Le praticien pourra selon ses préférences et ses aptitudes, opter pour la technique en 3 couches, et la technique du Natural Laying Concept.

Chaque couche de composite devra être photopolymérisé, une par une (69).

V.D.7) : Finitions :

Les finitions comprennent le réglage de l'occlusion, le polissage et le lustrage. Le contrôle de l'occlusion est réalisé à l'aide d'un papier à articuler. Il permettra d'éventuellement corriger des zones de suroclusions.

Les finitions permettront de supprimer les excès de composites, à l'aide de fraises diamantées, strips abrasifs, et brosettes. Les finitions concernent les contours verticaux et horizontaux, la limite inter proximale, la macro et micro-texture de surface.

Il s'agit d'une étape primordiale dans l'intégration esthétique de la restauration (68,69).

Le polissage peut être réalisé à l'aide d'une brosette en poil de chèvre, avec des pâtes à polir diamantées. Il faudra veiller à ne pas abimer les états de surface obtenus au cours des finitions (64).

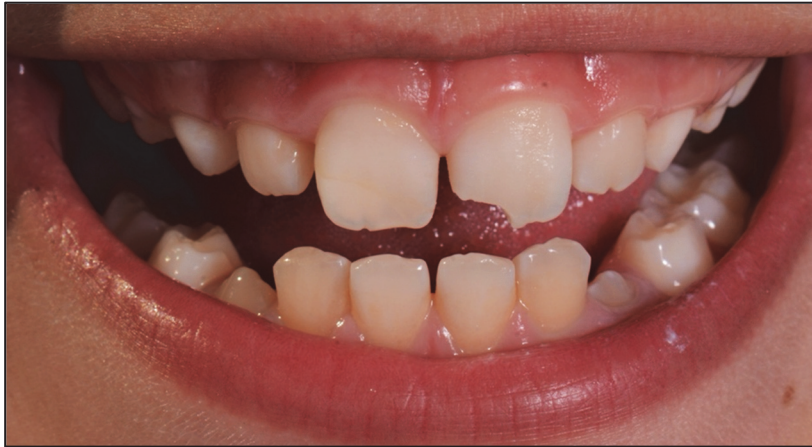Pour finir, le lustrage est réalisé avec un feutre de polissage, en utilisant une pâte à polir, à base d'oxyde de zinc (64,68,69).

V.D.8) : Suivi :

Des rendez-vous annuels de contrôle amélioreront le pronostic à long terme de la restauration. Des polissages pourront être réalisés à l'aide de feutre de polissage et de pâte à base d'oxyde d'alumine (64).

V.E) Cas clinique avec la technique du Natural Laying Concept :

Ce cas clinique, réalisé par le Dr Alix Devictor, nous permet de décrire la technique de stratification du Natural Laying Concept.

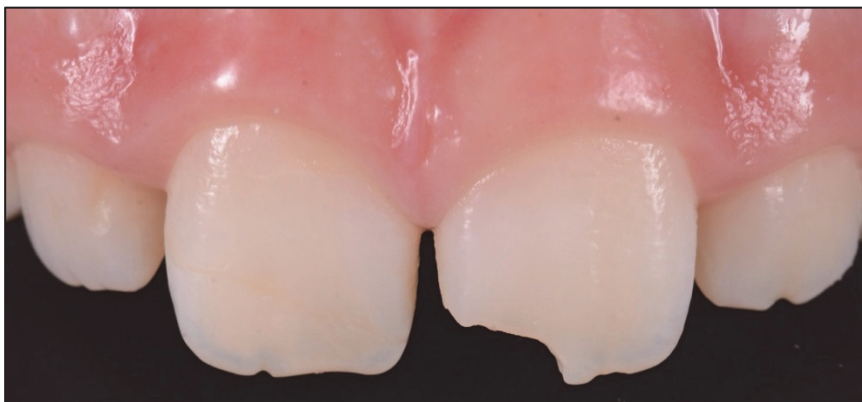


*Figure 34 : Fracture amélo-dentinaire sans exposition pulpaire sur 21
Courtoisie Dr Alix Devictor*

Nous retrouvons ici 1 an après, l'enfant du premier cas clinique, qui présentait une fracture amélo-dentinaire sans exposition pulpaire sur 11. Le fragment non perdu, avait été recollé.

Le garçon se présente environ 1 an plus tard, avec un nouveau traumatisme qui concerne la 21 dont le fragment n'a pas été retrouvé.

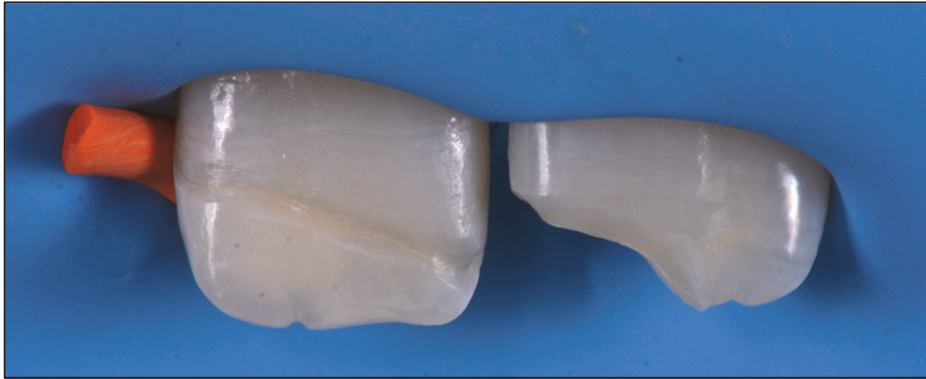Le Dr Devictor propose donc une solution de restauration par stratification, en utilisant la technique du Natural Laying Concept.



*Figure 35 : Photographie intra-buccale :
Fracture amélo-dentinaire sans exposition pulpaire sur 21
Courtoisie Dr Alix Devictor*

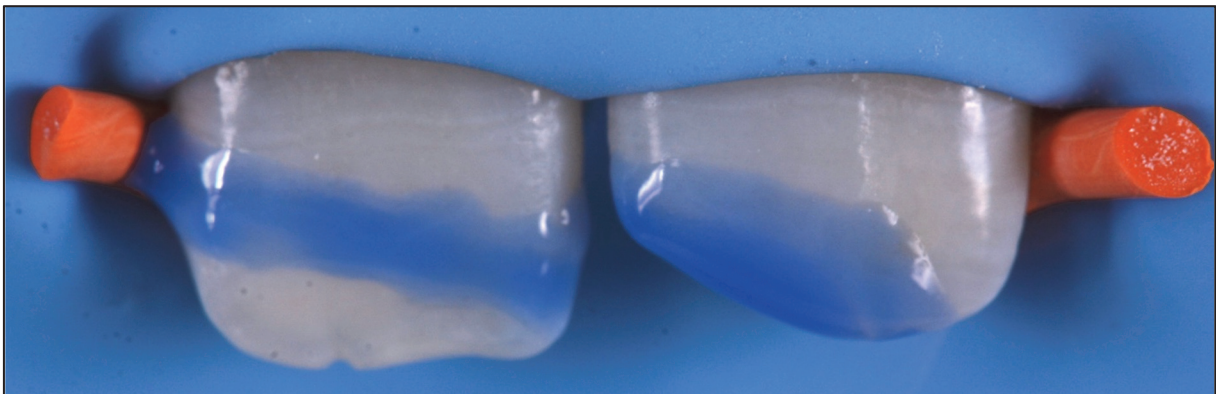
Le trait de jonction entre la dent et la restauration s'est légèrement coloré, 1 an après le collage du fragment sur la 11.

Il est donc décidé de réaliser, en plus de la restauration sur 21, une reprise du joint sur la 11.



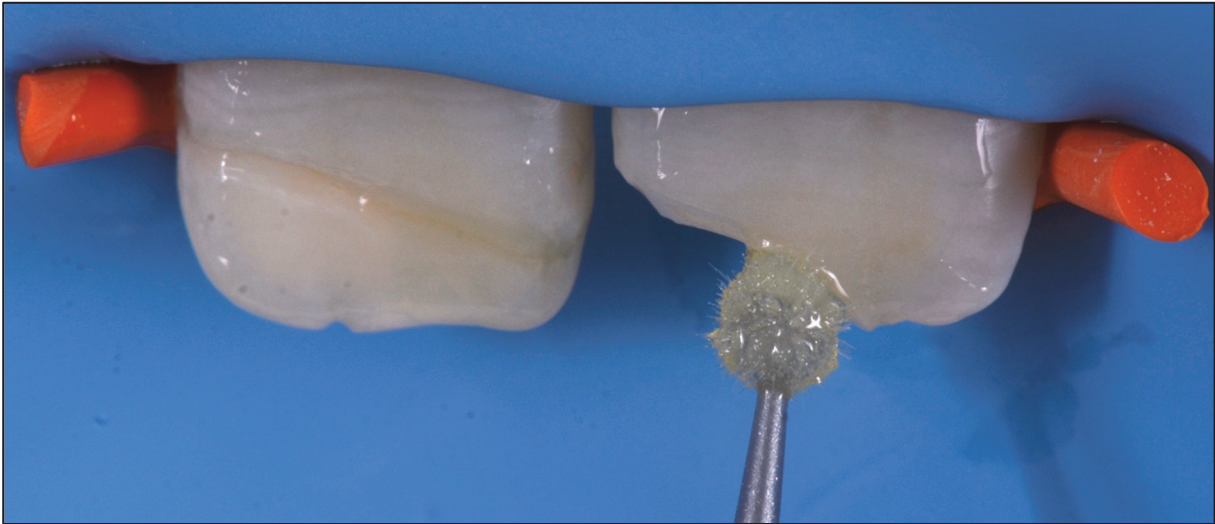
*Figure 36 : Réalisation d'un biseau vestibulaire sur 11 et chanfrein sur 21
Courtoisie Dr Alix Devictor*

Après la mise en place du champ opératoire (digue dentaire + WEDJET®), un biseau vestibulaire est réalisé sur la 11, ainsi qu'un chanfrein sur la 21.



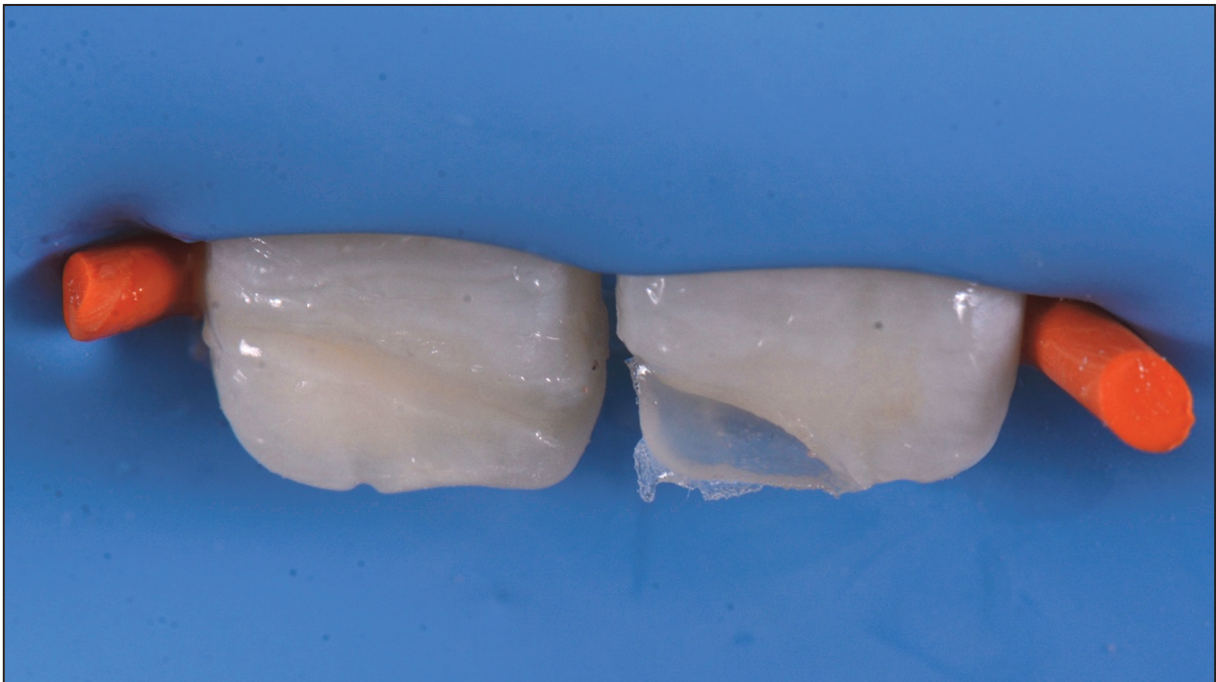
*Figure 37 : Mordançage des tissus dentaires
Courtoisie Dr Alix Devictor*

Le mordançage des tissus dentaires est réalisé à l'aide d'acide orthophosphorique à 37% 30 secondes sur l'émail et 15 secondes sur la dentine



*Figure 38 : Mise en place de l'adhésif universel
Courtoisie Dr Alix Devictor*

Un adhésif universel est appliqué sur la dent, puis légèrement soufflé et polymérisé 40 secondes.



*Figure 39 : Reconstruction du mur palatin
Courtoisie Dr Alix Devictor*

Après le choix de la teinte, la face palatine est réalisée à partir d'un composite émail.

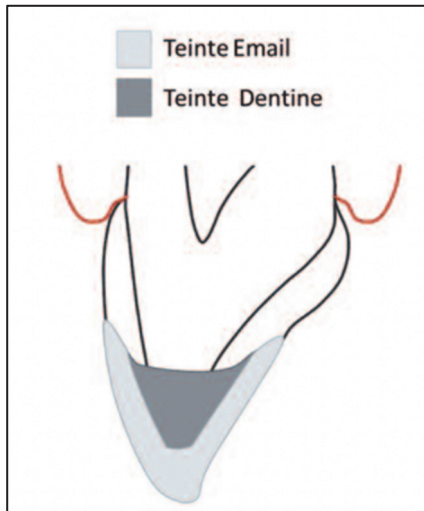
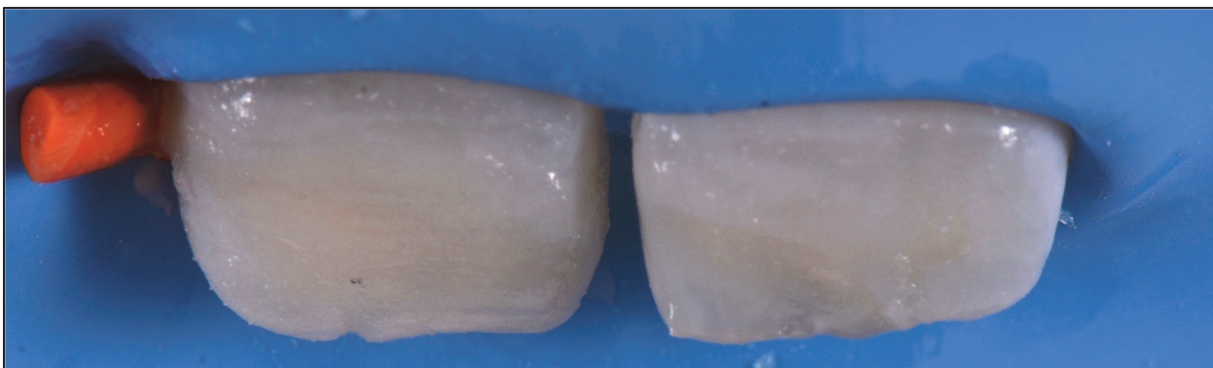

Figure 7 : rappel de la disposition des couches, selon le Natural Layering Concept (57)

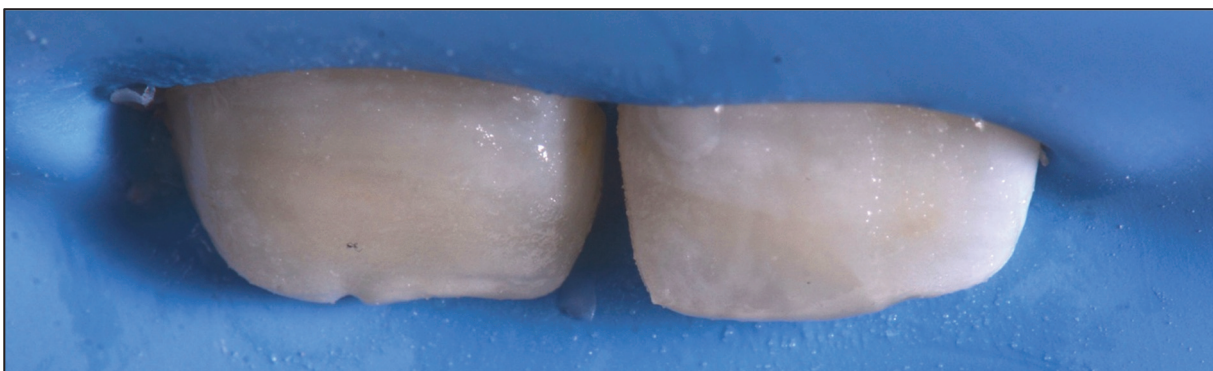
La masse dentine est ensuite appliquée sur la 21. C'est à ce moment-là qu'il est possible de réaliser une anatomie interne de la dentine, par l'utilisation d'opalescents ou d'intensifs.

Le biseau vestibulaire de la 11 est comblé par un composite émail.

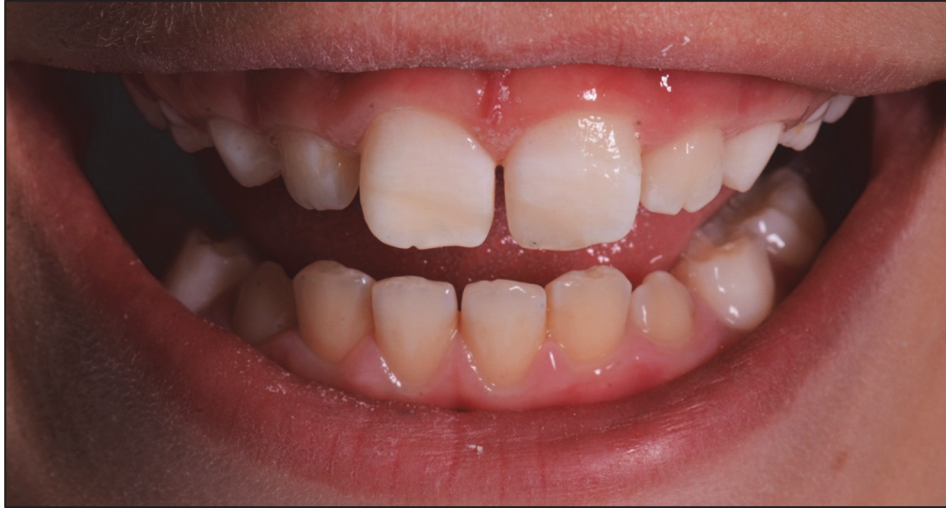

*Figure 40 : Stratification des différentes couches de composite
Courtoisie Dr Alix Devictor*

La dernière couche d'émail est recrée, avec le même composite utilisé que pour la reproduction de la face palatine.



*Figure 41 : Finition de la face vestibulaire
Courtoisie Dr Alix Devictor*



*Figure 42 : Photographie post-opératoire
Courtoise Dr Alix Devictor*

Après l'utilisation de polissoirs montés sur rotatifs, le patient retrouve sa dent. L'esthétique est restaurée.

V.F) Consultation d'urgence :

Lorsque le patient présentant une fracture avec perte du fragment se présente en consultation d'urgence, le praticien n'a pas forcément le temps de réaliser une restauration esthétique par stratification.

En attendant de reprogrammer un rendez-vous plus long, le praticien peut proposer au patient une restauration provisoire à l'aide d'un ciment verre ionomère (CVI) (72).

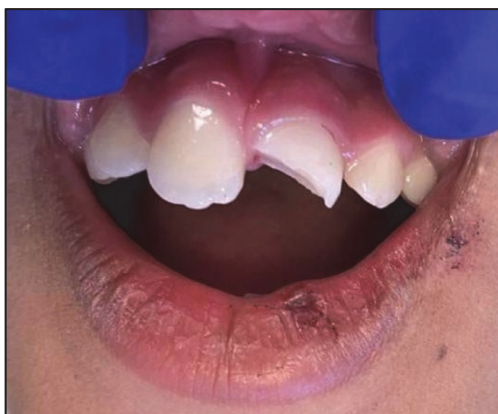

Figure 43 : Fracture amélo-dentinaire sans exposition pulpaire sur 21

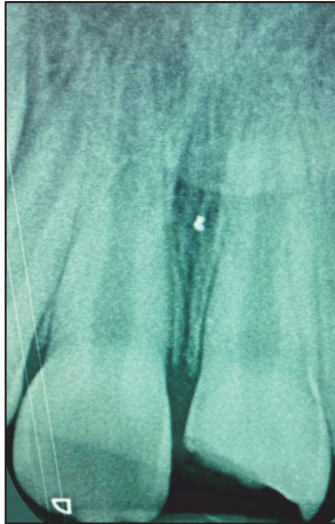

Figure 44 : Radiographie rétro-alvéolaire 11/21

Le trait de fracture sur 21 est mis en évidence à l'aide d'une radiographie rétro-alvéolaire.

Contrairement aux résines composites, le CVI présente une adhésion naturelle au substrat (72).

L'utilisation du ciment verre ionomère permet donc de gagner du temps :

- La pose du champ opératoire n'est pas obligatoire
- Il n'y a pas de protocoles de collage pour l'adhésion

Même si les qualités esthétiques des composites en font un matériau de choix pour les restaurations du secteur antérieur, les CVI deviennent de plus en plus translucides au cours de leur maturation et sont décrits comme « esthétiquement » acceptables (57,73).

Même si la résistance à l'usure et à la fracture des CVI est inférieure aux résines composites, elle reste cependant très acceptable (72).

Outre la rapidité relative du traitement, l'esthétique et la résistance, le CVI présente l'avantage de libérer des fluorures, de favoriser la reminéralisation des tissus dentaires, et de limiter les sensibilités post-opératoires (72).

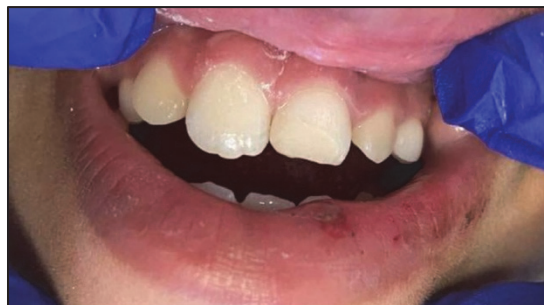

Figure 45 : Photographie post-opératoire

En 30 minutes, la consultation est terminée. Malgré l'aspect grossier du CVI, le patient retrouve une forme dentaire provisoire, en attendant le prochain rendez-vous.

V.G) Avantages de la technique par stratification :

La technique directe par stratification offre de nombreux avantages.

Cette méthode ne nécessitant que de très faibles préparations, elle respecte le gradient thérapeutique, et est économe en tissus dentaires (74).

C'est une méthode réversible, facilement réparable, qui n'empêchera pas une restauration plus invasive si besoin (75).

Ceci est particulièrement vrai chez l'enfant, qui ne présente pas un parodonte évolué, et qui pourra recevoir par la suite une restauration en céramique définitive si besoin (76).

La rapidité du traitement est également un avantage considérable si la fracture est de faible étendue. En effet, un résultat fonctionnel et esthétique peut être obtenu en une seule séance, au contraire d'autres méthodes nécessitant prothésiste et laboratoire de prothèse.

Le coût d'une telle restauration est également moindre par rapport à une technique faisant appel au prothésiste.

Enfin, le taux de survie des restaurations par stratification des composites est important : jusqu'à 85% à 7 ans (77).

V.H) Inconvénients de la technique par stratification :

La technique de stratification présente cependant des inconvénients, relatifs aux praticiens, aux matériaux, et aux patients.

Le praticien devra suivre une méthodologie précise et rigoureuse pour parfaire sa restauration esthétique et fonctionnelle (75).

Il sera demandé au praticien des exigences élevées, ainsi qu'une grande expérience devant les nombreuses techniques et leurs différentes spécificités (75).

La rapidité du traitement sera dépendante du praticien, de son expérience et de ses formations. Un temps de photopolymérisation est de plus en plus nécessaire pour chaque couche de composite, rendant cette technique plus fastidieuse que le recollage du fragment (57).

Le wax-up pour la réalisation de la clé en silicone est parfois nécessaire selon l'étendue de la perte de substance, et augmente ainsi le coût et le temps de traitement (68).

Les propriétés mécaniques des composites utilisés sont souvent trop faibles devant une grande perte de substance, le module d'élasticité du composite étant plus faible que l'émail. Sur le long terme, il existe donc des risques de fracture (76).

La couleur des composites peut ne pas être stable selon les finitions et le polissage, contrairement aux céramiques (78).

Avec une quantité de pellicule exogène acquise salivaire identique, le dépôt de plaque sera plus important sur une résine composite que sur une céramique (79).

Même si l'agression sur le parodonte est limitée, une gingivite liée à l'accumulation de plaque dentaire sur la résine composite peut se développer (80).

Pour les patients, très demandeur d'esthétique, la technique de stratification ne sera pas adaptée si le praticien ne la maîtrise pas parfaitement (81).

Chez certains patients présentant des parafunctions comme le bruxisme ou des malocclusions, les restaurations sont soumises à des stress mécaniques, pouvant engendrer à terme des fractures (82).

VI) Tableau comparatif : collage du fragment / stratification

	Collage du fragment	Stratification
Respect de la forme	++	(Opérateur dépendant)
Respect de la teinte	++	(Opérateur dépendant)
Respect du bord incisif	++	(Opérateur dépendant)
Respect de l'état de surface	++	(Opérateur dépendant)
Dépôt de plaque sur la restauration	+	(Opérateur dépendant)
Respect des contacts occlusaux	++	(Opérateur dépendant)
Méthodologie et expérience du praticien	+	++
Maitrise du collage	+	+
Rapidité du temps de traitement	++	+
Nécessité d'un champ opératoire	Oui	Oui
Suivi régulier	+	+
Risque de récurrence	+	+
Préparation dentaire	+	+
Réintervention possible	Oui	Oui
Coût	+	++ (labo / temps de traitement)
Taux de survie	+	+

Tableau 13 : comparaison de la technique de stratification et de recollage du fragment

VII) Conclusion

Les fractures amélo-dentaires sans exposition pulpaire représentent un traumatisme bucco-dentaire très fréquent chez l'enfant et l'adolescent.

Face à ce traumatisme, les répercussions psychologiques, physiques, fonctionnelles et esthétiques peuvent être importantes pour l'enfant.

Le praticien doit donc tout mettre en œuvre pour restaurer la dent de l'enfant, de manière durable, fonctionnelle et esthétique.

L'IADT recommande ainsi deux types de traitement, une restauration par repositionnement et collage du fragment, et une restauration par stratification de résines composites.

Ces deux solutions présentent chacune leurs avantages :

Le repositionnement et le collage du fragment offrent au patient des avantages esthétiques (forme, teinte, bord incisif, et état de surface d'origine) et fonctionnels. Le temps de procédure est relativement rapide, et l'impact psychologique est important pour l'enfant qui retrouve sa dent d'origine. Enfin la méthode présente un faible coût et un taux de survie important.

La technique de stratification est peu invasive, et ne nécessite que de très faibles préparations dentaires, tout comme la technique de repositionnement du fragment.

Le taux de survie pour ce genre de restauration est également important.

Mais ces méthodes présentent aussi des inconvénients :

Elles impliquent un champ opératoire étanche pour garantir leur pérennité, des suivis et contrôles réguliers, particulièrement pour la dent immature.

La stratification exige en plus une forte expérience et une méthodologie précise, pour satisfaire les exigences élevées des patients. Les résines composites présentent aussi de faibles propriétés mécaniques par rapport aux tissus dentaires.

Le temps de traitement est également plus long par rapport au recollage du fragment, avec des temps de photopolymérisation et des couches de composites supplémentaires selon la perte de substance, et un relais parfois nécessaire avec le laboratoire de prothèse.

Face à une liste d'inconvénients qui semblent plus contraignants pour la stratification, et une liste d'avantages qui semblent plus bénéfiques pour le collage du fragment, il apparaît ainsi que cette dernière solution soit celle à appliquer dans le cas d'une fracture incisive amélo-dentaire sans exposition pulpaire chez l'enfant.

Cependant, cette technique n'est pas toujours applicable, notamment lorsque le fragment est perdu.

Sommaire des tableaux :

Tableau 1 : Causes des traumatismes dentaires et fréquences

Tableau 2 : Traumatismes des tissus dentaires selon Andreasen

Tableau 3 : Traumatismes des tissus parodontaux et osseux selon Andreasen

Tableau 4 : Suivi des dents matures présentant une fracture sans exposition pulpaire

Tableau 5 : Récapitulatif des fractures amélo-dentaires sans exposition pulpaire

Tableau 6 : Force requise pour fracturer le fragment recollé selon le milieu de conservation

Tableau 7 : Résistances moyennes à la fracture selon différentes préparations

Tableau 8 : Résistances moyennes à la fracture selon différentes préparations

Tableau 9 : Résistances moyennes à la fracture selon différents matériaux

Tableau 10 : Les différentes pigmentations ou intensifs selon Vanini

Tableau 11 : Classification des zones opalescentes selon Vanini

Tableau 12 : Classification des caractérisations selon Vanini

Tableau 13 : Comparaison de la technique de stratification et de recollage du fragment

Sommaire des figures :

Figure 1 : Fracture amélo-dentinaire sans exposition pulpaire sur 11

Figure 2 : Réalisation d'un biseau

Figure 3 : Classification des adhésifs universels

Figure 4 : Fracture amélo-dentinaire sans exposition pulpaire sur 21

Figure 5 : Radiographie rétro-alvéolaire de la 21 avec angulateur de Rhin

Figure 6 : Fragment dentaire de 21 retrouvé et conservé dans la salive du patient

Figure 7 : Plateau opératoire

Figure 8 : Mise en place du champ opératoire

Figure 9 : Protocole de collage sur la dent

Figure 10 : Protocole de collage sur le fragment dentaire

Figure 11 : Repositionnement du fragment

Figure 12 : Retrait des excès

Figure 13 : Fracture amélo-dentinaire sans exposition pulpaire de la 11

Figure 14 : Isolation de la dent

Figure 15 : Mordançage du fragment dentaire

Figure 16 : Mordançage de la dent

Figure 17 : Adhésif sur la dent

Figure 18 : Adhésif sur le fragment

Figure 19 : Utilisation d'un composite fluide comme matériau d'interface

Figure 20 : Photopolymérisation

Figure 21 : Retrait des excès à l'aide d'un bistouri

Figure 22 : Photographie post-opératoire

Figure 23 : Les 3 composantes de la couleur : teinte (hue) / saturation (value) / luminosité (chroma)

Figure 24 : Technique historique en deux couches

Figure 25 : Technique historique en trois couches

Figure 26 : Technique en trois couches selon Vanini avec émail HRI

Figure 27 : Natural Layering Concept selon Dietschi

Figure 28 : Mise en place de l'émail palatin grâce à la clé en silicone

Figure 29 : Modèle en plâtre avant et après réalisation du wax-up

Figure 30 : Clé en silicone, avant et après découpage et adaptation

Figure 31 : Biseau long

Figure 32 : chanfrein vestibulaire, proximal et palatin

Figure 33 : chanfrein vestibulaire et finition droite à 90°

Figure 34 : Fracture amélo-dentinaire sans exposition pulpaire sur 21

Figure 35 : Fracture amélo-dentinaire sans exposition pulpaire sur 21

Figure 36 : Réalisation d'un biseau vestibulaire sur 11 et chanfrein sur 21

Figure 37 : Mordançage des tissus dentaires

Figure 38 : Mise en place de l'adhésif universel

Figure 39 : Reconstruction du mur palatin

Figure 40 : Stratification des différentes couches de composite

Figure 41 : Finition de la face vestibulaire

Figure 42 : Photographie post-opératoire

Figure 43 : Fracture amélo-dentinaire sans exposition pulpaire sur 21

Figure 44 : Radiographie rétro-alvéolaire 11/21

Figure 45 : Photographie post-opératoire

VIII) Bibliographie

1. Collège National des Enseignants en Odontologie Conservatrice. Dictionnaire francophone des termes d'odontologie conservatrice : Endodontie & Odontologie restauratrice. 2010;
2. Bourguignon C. International Association of Dental Traumatology guidelines for the management of traumatic dental injuries. Fractures and luxations dental traumatology. 2020 ;(36)4:314-330.
3. Garcia FC, Poubel DL, Almeida JC, Toledo IP, Poi WR, Guerra EN, et al. Tooth fragment reattachment techniques—A systematic review. Dent Traumatol. 2018;34(3):135-43.
4. Lam R. Epidemiology and outcomes of traumatic dental injuries: a review of the literature. Aust Dent J. 2016;61(S1):4-20.
5. Sous-section 2 : Devoirs des chirurgiens-dentistes envers les malades. (Articles R4127-232 à R4127-244) - Légifrance [Internet]. [cité 4 sept 2021]. Disponible sur: https://www.legifrance.gouv.fr/codes/section_lc/LEGITEXT000006072665/LEGISCTA000006196414/
6. Naulin-Ifi C. Traumatologie clinique : de la théorie à la pratique. 2016;
7. Panchal D. A case report of uncomplicated crown fracture: tooth fragment reattachment. Br Dent J. 2019;227(4):259-63.
8. Martos J, Pinto KV, Miguelis TM, Xavier CB. Management of an uncomplicated crown fracture by reattaching the fractured fragment-Case report. Dent Traumatol Off Publ Int Assoc Dent Traumatol. 2017;33(6):485-9.
9. Romero MF, Austin JG, Todd M. Restoration of a large class IV fracture using direct composite resin: A clinical report. J Prosthet Dent. 2017;118(4):447-51.
10. Terry DA. Direct composite resin restoration of adolescent Class IV tooth fracture: a case report. Pract Periodontics Aesthetic Dent PPAD. 2000;12(1):23-9.
11. Srilatha E. Reattachment of fractured anterior teeth determining fracture strength using different techniques : an in vitro study. The journal of contemporary dental practice. 2012;(13)1:61-65.
12. Seri U. Clinical management of a fractured anterior tooth with reattachment technique : a case report with an 8-year follow up. Dental Traumatology. 2011; (27)5:339-403.
13. Olsburgh S. Crown fractures in the permanent dentition : pulpal and restorative considerations. Dental Traumatology. 2002;(18)3:103-115.
14. Azami-Aghdash S, Ebadifard Azar F, Pournaghi Azar F, Rezapour A, Moradi-Joo M, Moosavi A, et al. Prevalence, etiology, and types of dental trauma in children and adolescents: systematic review and meta-analysis. Med J Islam Repub Iran. 2015;29(4):234.
15. Zaleckiene V, Peciuliene V, Brukiene V, Drukteinis S. Traumatic dental injuries: etiology, prevalence and possible outcomes. 2014;16(1):8.
16. Ghoreishizadeh A, Mohammadi F, Rezayi Y, Ghavimi M, Poulak T. Comparison of shear bond strengths with different bevel preparations for the reattachment of fractured fragments of maxillary central incisors. Dent Traumatol. 2020;36(6):648-53.


17. Baginska J, Rodakowska E, Milewski R, Wilczynska-Borawska M, Kierklo A. Polish school nurses' knowledge of the first-aid in tooth avulsion of permanent teeth. *BMC Oral Health*. 2016;16:30.
18. Tardif A., Misiono J., Péron J.M. Traumatismes dentaires et alvéolaires. *Encyclopédie Médico-Chirurgicale – Dentisterie*. 2004;159-78.
19. Andreasen FM, Norèn JG, Andreasen JO, Engelhardt S, Lindh-Strömberg U. Long-term survival of fragment bonding in the treatment of fractured crowns: A multicenter clinical study. *Dent Traumatol*. 1995;26(10):669-81.
20. Moura L de FA de D, Bezerra AC, Amorim L de F de G, Moura M de D, Toledo O de A. Intrusive luxation of primary teeth. *Dent Traumatol*. 2008;24(1):91-5.
21. Tapias MA, Jiménez-García R, Lamas F, Gil AA, Jiménez-García R. Prevalence of traumatic crown fractures to permanent incisors in a childhood population: Móstoles, Spain. *Dent Traumatol*. 2003;19(3):119-22.
22. Noori AJ, Al-Obaidi WA. Traumatic dental injuries among primary school children in Sulaimani city, Iraq. *Dent Traumatol*. 2009;25(4):442-6.
23. Rasmusson CG, Koch G. Assessment of traumatic injuries to primary teeth in general practise and specialized paediatric dentistry. *Dent Traumatol*. 2010;26(2):129-32.
24. Sandalli N, Cildir S, Guler N. Clinical investigation of traumatic injuries in Yeditepe University, Turkey during the last 3 years. *Dent Traumatol*. 2005;21(4):188-94.
25. Emerich K, Wyszowski J. Clinical practice. *Eur J Pediatr*. 2010;169(9):1045-50.
26. Ahossi V, Boisrame-Gastrin S, Gathion S, Tazi M, Larras P, Honnart D et al. Dental trauma emergencies : a 3 years retrospective analysis at Dijon University Hospital. *Rev Odont Stomat*. 2005;34:39-57.
27. Østergaard BH, Andreasen JO, Ahrensburg SS, Poulsen S. An analysis of pattern of dental injuries after fall accidents in 0- to 2-year-old children – does the use of pacifier at the time of injury make a difference? *Int J Paediatr Dent*. 2011;21(5):397-400.
28. Antunes LA, Gomes I, Almeida M, Silva EB, Calasans-Maia JA, Antunes L. Increased overjet is a risk factor for dental trauma in preschool children. *Indian J Dent Res*. 2015;26(4) : 356.
29. Petti S. Over two hundred million injuries to anterior teeth attributable to large overjet: a meta-analysis. *Dent Traumatol*. 2015;31(1):1-8.
30. Glendor U. Epidemiology of traumatic dental injuries – a 12 year review of the literature. *Dent Traumatol*. 2008;24(6):603-11.
31. Corrêa-Faria P, Petti S. Are overweight/obese children at risk of traumatic dental injuries? A meta-analysis of observational studies. *Dent Traumatol*. 2015;31(4):274-82.
32. Avsar A, Akbaş S, Ataibiş T. Traumatic dental injuries in children with attention deficit/hyperactivity disorder. *Dent Traumatol*. 2009;25(5):484-9.
33. Kahahuka FK, Mugonzibwa EA. Risk factors for injuries to maxillary permanent incisors and upper lip among schoolchildren in Dar es Salaam, Tanzania. *Int J Paediatr Dent*. 2009;
34. Atabek D, Alaçam A, Aydintuğ I, Konakoğlu G. A retrospective study of traumatic dental injuries. *Dent Traumatol*. 2014;30(2):154-61.

35. Pronostic - Guide de traumatologie dentaire [Internet]. [cité 3 mai 2021]. Disponible sur: <https://dentaltraumaguide.org/dental-guides/permanent-enamel-dentin-fracture/permanent-enamel-dentin-fracture-prognosis/>
36. Hecova H, Tzigkounakis V, Merglova V, Netolicky J. A retrospective study of 889 injured permanent teeth. *Dent Traumatol*. 2010;26(6):466-75.
37. Collège des Enseignants en Odontologie pédiatrique. Guide d'odontologie pédiatrique : la clinique par la preuve. 2ème édition. 2018;390-5.
38. Chandran R, Rayar S, Ravi AB, Haridas K. Comparative Evaluation of Fracture Resistance of Incisor Fragments Using Simple, Bevel, Internal Groove Preparation Designs and Reattached with Nanocomposites: An In Vitro Study. *J Pharm Bioallied Sci*. 2020;12(Suppl 1):S373-7.
39. Worthington RB, Murchison DF, Vandewalle KS. Incisal edge reattachment: The effect of preparation utilization and design. *Quintessence Int*. 1999;30(9):637-43.
40. Les Adhésifs Amélo-Dentinaires | The Dentalist [Internet]. The Dentalist | FRENCH DOCTOR. 2016 [cité 12 juin 2021]. Disponible sur: <http://thedentalist.fr/les-adhesifs-amelo-dentinaires/>
41. Wiegand A, Rödiger T, Attin T. Treatment of crown fractured incisors: reattachment instead of restoration? *Schweiz Monatsschrift Zahnmed Rev Mens Suisse Odonto-Stomatol Riv Mens Svizzera Odontol E Stomatol*. 2005;115(12):1172-81.
42. Singhal R, Pathak A. Comparison of the fracture resistance of reattached incisor tooth fragments using 4 different materials. *J Indian Soc Pedod Prev Dent*. 2012;30(4):310-6.
43. Shirani F, Malekipour MR, Tahririan D, manesh VS. Effect of storage environment on the bond strength of reattachment of crown fragments to fractured teeth. *J Conserv Dent JCD*. 2011;14(3):269-72.
44. Capp CI, Roda MI, Tamaki R, Castanho GM, Camargo MA, Cara AA. Reattachment of rehydrated dental fragment using two techniques. *Dent Traumatol*. 2009;25(1):95-9.
45. Degrange M, Pourreyron L. Les systèmes adhésifs amélo-dentinaires. 2010 ;
46. Camps J, Tardieu C, Dejou J, Franquin JC, Ladaique P, Rieu R. In vitro cytotoxicity of dental adhesive systems under simulated pulpal pressure. *Dent Mater*. 1997;13(1):34-42.
47. Demarco FF, Tarquinio SB, Jaeger MM, de Araújo VC, Matson E. Pulp response and cytotoxicity evaluation of 2 dentin bonding agents. *Quintessence Int Berl Ger* 1985. 2001;32(3):211-20.
48. Mendes L, Laxe L, Passos L. Ten-Year Follow-Up of a Fragment Reattachment to an Anterior Tooth: A Conservative Approach. *Case Rep Dent*. 2017;2017:2106245.
49. Yoshida Y, Nagakane K, Fukuda R, Nakayama Y, Okazaki M, Shintani H, et al. Comparative Study on Adhesive Performance of Functional Monomers. *J Dent Res*. 2004;83(6):454-8.
50. Ajayi D, Adebayo G. Survival of reattached tooth : a systematic review. *J West Afr Coll Surg*. 2018;8(3):59-84.
51. Demarco FF, Collares K, Coelho-de-Souza FH, Correa MB, Cenci MS, Moraes RR, et al. Anterior composite restorations: A systematic review on long-term survival and reasons for failure. *Dent Mater*. 2015;31(10):1214-24.
52. Ferracane JL. Resin composite—State of the art. *Dent Mater*. 2011;27(1):29-38.

53. Ferracane JL. Current Trends in Dental Composites. *Crit Rev Oral Biol Med.* 1995;6(4):302-18.
54. Terry DA, Leinfelder KF. An integration of composite resin with natural tooth structure: the Class IV restoration. *Pract Proced Aesthetic Dent PPAD.* 2004;16(3):235-42.
55. Dietschi D. Free-hand composite resin restorations: a key to anterior aesthetics. *Pract Periodontics Aesthetic Dent PPAD.* 1995;7(7):15-25.
56. Lorenzo V. Conservative restorations that mimic nature: a step-by-step anatomical stratification technique. *Journal of Cosmetic Dentistry.* 2010;26(3).
57. Decerle N, Turpin Y-L, Desa C, Hennequin M. Le point sur la stratification esthétique des composites. *Actual Odonto-Stomatol.* 2011;(256):341-52.
58. Vanini L, Mangani F. Determination and communication of color using the five color dimensions of teeth. *Pract Proced Aesthetic.* 2001 ;13(1) :19-26.
59. Dietschi D. Layering Concepts in Anterior Composite Restorations. *J Adhes Dent.* 2001;3(1):71-80.
60. Vanini L. Light and color in anterior composite restorations. *Pract Periodontics Aesthetic Dent PPAD.* 1996;8(7):673-82.
61. Devoto W, Saracinelli M, Manauta J. Composite in Everyday Practice: How to Choose the Right Material and Simplify Application Techniques in the Anterior Teeth. *Eur J Esthet Dent.* 2010;5(1):102-24.
62. Nikolaenko SA, Lohbauer U, Roggendorf M, Petschelt A, Dasch W, Frankenberger R. Influence of c-factor and layering technique on microtensile bond strength to dentin. *Dent Mater.* 2004;20(6):579-85.
63. Dietschi D, Ardu S, Krejci I. A new shading concept based on natural tooth color applied to direct composite restorations. *Quintessence Int.* 2006;37(2):91-102.
64. Ceinos R, Bernard C, Camaleonte G. Restaurations antérieures directes en résine composite : mise en œuvre. EMC. 2019 ;
65. Magne P, Magne M. Use of Additive Waxup and Direct Intraoral Mock-up for Enamel Preservation with Procelain Laminate Veneers. *Eur J Esthet Dent.* 2006;1(1):10-9.
66. Simon H, Magne P. Clinically based diagnostic wax-up for optimal esthetics: the diagnostic mock-up. *J Calif Dent Assoc.* 2008;36(5):355-62.
67. Kahng LS. Patient–Dentist–Technician Communication within the Dental Team: Using a Colored Treatment Plan Wax-Up. *J Esthet Restor Dent.* 2006;18(4):185-93.
68. Vanini L. Conservative Composite Restorations that Mimic Nature. 2010;26(3):18.
69. Vanini L. Technique de stratification anatomique, restaurations en résine composite des secteurs antérieurs. *Inf Dent.* 2006;
70. Roux T. La stratification des composites esthétiques. Quelle méthode pour quel résultat ? *Inf Dent.* 2012;
71. Bassin N. La stratification en résines composites. *JODQ.* 2012;
72. Ngo H. Glass-ionomer cements as restorative and preventive materials. *Dent Clin North Am.* 2010;54(3):551-63.
73. Berg JH. Glass ionomer cements. *Pediatr Dent.* 2002;24(5):430-8.

74. Tirlet G. Le gradient thérapeutique : un concept médical pour les traitements esthétiques. *Inf Dent.* 2009;
75. Burkard H. *Esthetics with resin composite: basics and techniques.* Quintessence Publishing Co. 2009;
76. Magne P. Restaurations adhésives en céramiques sur dents antérieures : approche biomimétique. *Quintessence Int.* 2003;
77. Al-Khayatt AS, Ray-Chaudhuri A, Poyser NJ, Briggs PF, Porter RW, Kelleher MG, et al. Direct composite restorations for the worn mandibular anterior dentition: a 7-year follow-up of a prospective randomised controlled split-mouth clinical trial. *J Oral Rehabil.* 2013;40(5):389-401.
78. Korkut B, Yanikoglu F, Tagtekin D. Direct Midline Diastema Closure with Composite Layering Technique: A One-Year Follow-Up. *Case Rep Dent.* 2016;
79. Koubi S, Margossian P, Weisrock G, Lasserre JF, Faucher A, Brouillet JL, et al. Restaurations adhésives en céramique : une nouvelle référence dans la réhabilitation du sourire. *Inf Dent.* 2009;
80. Attal JP, Goldberg M, Haikel Y, Jacquot N, Jonas P, Medioni E, et al. Matériaux alternatifs à l'amalgame. *Dossiers de l'ADF.* 2002;
81. Touati B. Restaurations en composite en méthode directe : mise en forme et polissage. *Inf Dent.* 2000 ;
82. Van Dijken JW, Pallesen U. Fracture frequency and longevity of fractured resin composite, polyacid-modified resin composite, and resin-modified glass ionomer cement class IV restorations: an up to 14 years of follow-up. *Clin Oral Investig.* 2010;14(2):217-22.

SERMENT MEDICAL



En présence des Maîtres de cette Faculté, de mes chers condisciples, devant l'effigie d'HIPPOCRATE.

Je promets et je jure, d'être fidèle aux lois de l'honneur et de la probité dans l'exercice de la Médecine Dentaire.

Je donnerai mes soins à l'indigent et n'exigerai jamais un salaire au-dessus de mon travail, je ne participerai à aucun partage clandestin d'honoraires.

Je ne me laisserai pas influencer par la soif du gain ou la recherche de la gloire.

Admis dans l'intérieur des maisons, mes yeux ne verront pas ce qui s'y passe, ma langue taira les secrets qui me seront confiés et mon état ne servira pas à corrompre les mœurs ni à favoriser le crime.

Je ne permettrai pas que des considérations de religion, de nation, de race, de parti ou de classe sociale viennent s'interposer entre mon devoir et mon patient.

Même sous la menace, je n'admettrai pas de faire usage de mes connaissances médicales contre les lois de l'humanité.

J'informerai mes patients des décisions envisagées, de leurs raisons et de leurs conséquences. Je ne tromperai jamais leur confiance et n'exploiterai pas le pouvoir hérité des connaissances pour forcer les consciences.

Je préserverai l'indépendance nécessaire à l'accomplissement de ma mission. Je n'entreprendrai rien qui dépasse mes compétences. Je les entretiendrai et les perfectionnerai pour assurer au mieux les services qui me seront demandés.

Respectueux et reconnaissant envers mes Maîtres, je rendrai à leurs enfants l'instruction que j'ai reçue de leur père.

Que les hommes m'accordent leur estime si je suis fidèle à mes promesses.

Que je sois déshonoré et méprisé de mes confrères si j'y manque.

FLORENS Sacha – Fracture amélo-dentinaire sans exposition pulpaire de l'incisive permanente chez l'enfant : solutions et moyens thérapeutiques

Th. : Chir. dent. : Marseille : Aix-Marseille Université : 2021

Rubrique de classement : odontologie conservatrice

Résumé :

Dans le cadre des fractures incisives amélo-dentaires sans exposition pulpaire chez l'enfant, l'IADT recommande deux types de traitement : le repositionnement et le collage du fragment dentaire, et la restauration par stratification de résines composites.

Il peut s'avérer difficile pour le praticien de choisir quelle technique réaliser dans le cadre de l'urgence, tout en respectant l'aspect esthétique et fonctionnel, sans perte de chance pour l'enfant. L'objectif de ce travail est d'étudier les différents avantages et inconvénients de chaque technique pour orienter le praticien vers la plus appropriée.

Mots-clés : traumatismes dentaires, esthétique dentaire, collage du fragment, stratification.

FLORENS Sacha – Enamel-dentin fracture without pulp involvement of the permanent incisor on children: solutions and therapeutic means.

Abstract:

For enamel-dentin incisor fractures without pulp involvement in children, IADT recommends two types of treatment: repositioning and bonding the tooth fragment, and restoration by layering of composite resins.

It can be difficult for the dentist to choose which technique to perform in the context of the emergency, while respecting the aesthetic and functional aspect, without loss of chance for the child. The objective of this work is to study the different advantages and disadvantages of each technique to guide the dentist towards the most appropriate.

Keywords: traumatic dental injuries, dental esthetics, tooth fragment reattachment, layering.