



HAL
open science

La décompression orbitaire chirurgicale améliore la neuropathie optique compressive dysthyroïdienne à court terme

Aubéri Deygat

► To cite this version:

Aubéri Deygat. La décompression orbitaire chirurgicale améliore la neuropathie optique compressive dysthyroïdienne à court terme. Sciences du Vivant [q-bio]. 2022. dumas-03652319

HAL Id: dumas-03652319

<https://dumas.ccsd.cnrs.fr/dumas-03652319>

Submitted on 26 Apr 2022

HAL is a multi-disciplinary open access archive for the deposit and dissemination of scientific research documents, whether they are published or not. The documents may come from teaching and research institutions in France or abroad, or from public or private research centers.

L'archive ouverte pluridisciplinaire **HAL**, est destinée au dépôt et à la diffusion de documents scientifiques de niveau recherche, publiés ou non, émanant des établissements d'enseignement et de recherche français ou étrangers, des laboratoires publics ou privés.



Faculté des sciences
médicales et paramédicales
Aix*^UMarseille Université

**La décompression orbitaire chirurgicale améliore la neuropathie optique
compressive dysthyroïdienne à court terme**

T H È S E

Présentée et publiquement soutenue devant

LA FACULTÉ DES SCIENCES MÉDICALES ET PARAMÉDICALES

DE MARSEILLE

Le 22 Avril 2022

Par Madame Aubéri DEYGAT

Née le 11 juin 1990 à Saint-Etienne (42)

Pour obtenir le grade de Docteur en Médecine

D.E.S. de CHIRURGIE GÉNÉRALE

Membres du Jury de la Thèse :

Monsieur le Professeur CHOSSEGROS Cyrille

Président

Monsieur le Professeur GUYOT Laurent

Assesseur

Monsieur le Docteur (MCU-PH) FOLETTI Jean-Marc

Directeur

Monsieur le Docteur (MCU-PH) CUNY Thomas

Assesseur

Madame le Docteur DARRASON-BERRUT Geneviève

Assesseur



Faculté des sciences
médicales et paramédicales
Aix-Marseille Université

La décompression orbitaire chirurgicale améliore la neuropathie optique compressive dysthyroïdienne à court terme

T H È S E

Présentée et publiquement soutenue devant

LA FACULTÉ DES SCIENCES MÉDICALES ET PARAMÉDICALES

DE MARSEILLE

Le 22 Avril 2022

Par Madame Aubéri DEYGAT

Née le 11 juin 1990 à Saint-Etienne (42)

Pour obtenir le grade de Docteur en Médecine

D.E.S. de CHIRURGIE GÉNÉRALE

Membres du Jury de la Thèse :

Monsieur le Professeur CHOSSEGROS Cyrille

Président

Monsieur le Professeur GUYOT Laurent

Assesseur

Monsieur le Docteur (MCU-PH) FOLETTI Jean-Marc

Directeur

Monsieur le Docteur (MCU-PH) CUNY Thomas

Assesseur

Madame le Docteur DARRASON-BERRUT Geneviève

Assesseur



FACULTÉ DES SCIENCES MÉDICALES & PARAMÉDICALES

Doyen	:	Pr. Georges LEONETTI
Vice-Doyen aux affaires générales	:	Pr. Patrick DESSI
Vice-Doyen aux professions paramédicales	:	Pr. Philippe BERBIS
Conseiller	:	Pr. Patrick VILLANI
Asseseurs :		
➤ aux études	:	Pr. Kathia CHAUMOITRE
➤ à la recherche	:	Pr. Jean-Louis MEGE
➤ à l'unité mixte de formation continue en santé	:	Pr. Justin MICHEL
➤ pour le secteur NORD	:	Pr. Stéphane BERDAH
➤ Groupements Hospitaliers de territoire	:	Pr. Jean-Noël ARGENSON
➤ aux masters	:	Pr. Pascal ADALIAN

Chargés de mission :

➤ sciences humaines et sociales	:	Pr. Pierre LE COZ
➤ relations internationales	:	Pr. Stéphane RANQUE
➤ DU/DIU	:	Pr. Véronique VITTON
➤ DPC, disciplines médicales & biologiques	:	Pr. Frédéric CASTINETTI
➤ DPC, disciplines chirurgicales	:	Dr. Thomas GRAILLON

ÉCOLE DE MEDECINE

Directeur	:	Pr. Jean-Michel VITON
------------------	---	------------------------------

Chargés de mission

▪ PACES – Post-PACES	:	Pr. Régis GUIEU
▪ DFGSM	:	Pr. Anne-Laure PELISSIER
▪ DFASM	:	Pr. Marie-Aleth RICHARD
▪ DFASM	:	Pr. Marc BARTHET
▪ Préparation aux ECN	:	Dr Aurélie DAUMAS
▪ DES spécialités	:	Pr. Pierre-Edouard FOURNIER
▪ DES stages hospitaliers	:	Pr. Benjamin BLONDEL
▪ DES MG	:	Pr. Christophe BARTOLI
▪ Démographie médicale	:	Dr. Noémie RESSEGUIER
▪ Etudiant	:	Elise DOMINJON

ÉCOLE DE DE MAIEUTIQUE

Directrice : **Madame Carole ZAKARIAN**

Chargés de mission

- 1^{er} cycle : Madame Estelle BOISSIER
- 2^{ème} cycle : Madame Cécile NINA

ÉCOLE DES SCIENCES DE LA RÉADAPTATION

Directeur : **Monsieur Philippe SAUVAGEON**

Chargés de mission

- Masso- kinésithérapie 1^{er} cycle : Madame Béatrice CAORS
- Masso-kinésithérapie 2^{ème} cycle : Madame Joannie HENRY
- Mutualisation des enseignements : Madame Géraldine DEPRES

ÉCOLE DES SCIENCES INFIRMIERES

Directeur : **Monsieur Sébastien COLSON**

Chargés de mission

- Chargée de mission : Madame Sandrine MAYEN RODRIGUES
- Chargé de mission : Monsieur Christophe ROMAN

PROFESSEURS HONORAIRES

MM	AGOSTINI Serge	MM	FAVRE Roger
	ALDIGHIERI René		FIECHI Marius
	ALESSANDRINI Pierre		FARNARIER Georges
	ALLIEZ Bernard		FIGARELLA Jacques
	AQUARON Robert		FONTES Michel
	ARGEME Maxime		FRANCES Yves
	ASSADOURIAN Robert		FRANCOIS Georges
	AUFFRAY Jean-Pierre		FUENTES Pierre
	AUTILLO-TOUATI Amapola		GABRIEL Bernard
	AZORIN Jean-Michel		GALINIER Louis
	BAILLE Yves		GALLAIS Hervé
	BARDOT Jacques		GAMERRE Marc
	BARDOT André		GARCIN Michel
	BERARD Pierre		GARNIER Jean-Marc
	BERGOIN Maurice		GAUTHIER André
	BERLAND Yvon		GERARD Raymond
	BERNARD Dominique		GEROLAMI-SANTANDREA André
	BERNARD Jean-Louis		GIUDICELLI Roger
	BERNARD Pierre-Marie		GIUDICELLI Sébastien
	BERTRAND Edmond		GOUDARD Alain
	BISSET Jean-Pierre		GOUIN François
	BLANC Bernard		GRILLO Jean-Marie
	BLANC Jean-Louis		GRISOLI François
	BOLLINI Gérard		GROULIER Pierre
	BONGRAND Pierre		HADIDA/SAYAG Jacqueline
	BONNEAU Henri		HASSOUN Jacques
	BONNOIT Jean		HEIM Marc
	BORY Michel		HOUEL Jean
	BOTTA Alain		HUGUET Jean-François
	BOURGEADE Augustin		JAQUET Philippe
	BOUVENOT Gilles		JAMMES Yves
	BOUYALA Jean-Marie		JOUBE Paulette
	BREMOND Georges		JUHAN Claude
	BRICOT René		JUIN Pierre
	BRUNET Christian		KAPHAN Gérard
	BUREAU Henri		KASBARIAN Michel
	CAMBOULIVES Jean		KLEISBAUER Jean-Pierre
	CANNONI Maurice		LACHARD Jean
	CARTOUZOU Guy		LAFFARGUE Pierre
	CAU Pierre		LAUGIER René
	CHABOT Jean-Michel		LE TREUT Yves
	CHAMLIAN Albert		LEVY Samuel
	CHARPIN Denis		LOUCHET Edmond
	CHARREL Michel		LOUIS René
	CHAUVEL Patrick		LUCIANI Jean-Marie
	CHOUX Maurice		MAGALON Guy
	CIANFARANI François		MAGNAN Jacques
	CLAVERIE Jean-Michel		MALLAN- MANCINI Josette
	CLEMENT Robert		MALMEJAC Claude
	COMBALBERT André		MARANINCHI Dominique
	CONTE-DEVOLX Bernard		MARTIN Claude
	CORRIOL Jacques		MATTEI Jean-François
	COULANGE Christian		MERCIER Claude
	DALMAS Henri		METGE Paul
	DE MICO Philippe		MICHOTEY Georges
	DESSEIN Alain		MILLET Yves
	DELARQUE Alain		MIRANDA François
	DEVIN Robert		MONFORT Gérard
	DEVRED Philippe		MONGES André
	DJIANE Pierre		MONGIN Maurice
	DONNET Vincent		MONTIES Jean-Raoul
	DUCASSOU Jacques		NAZARIAN Serge
	DUFOUR Michel		NICOLI René
	DUMON Henri		
	ENJALBERT Alain		

MM NOIRCLERC Michel
OLMER Michel
OREHEK Jean
PAPY Jean-Jacques
PAULIN Raymond
PELOUX Yves
PENAUD Antony
PENE Pierre
PIANA Lucien
PICAUD Robert
PIGNOL Fernand
POGGI Louis
POITOUT Dominique
PONCET Michel
POUGET Jean
PRIVAT Yvan
QUILICHINI Francis
RANQUE Jacques
RANQUE Philippe
RICHAUD Christian
RIDINGS Bernard
ROCHAT Hervé
ROHNER Jean-Jacques
ROUX Hubert
ROUX Michel
RUFO Marcel
SAHEL José
SALAMON Georges
SALDUCCI Jacques
SAN MARCO Jean-Louis
SANKALE Marc
SARACCO Jacques
SASTRE Bernard
SCHIANO Alain
SCOTTO Jean-Claude
SEBAHOUN Gérard
SERMENT Gérard
SOULAYROL René
STAHL André
TAMALET Jacques
TARANGER-CHARPIN Colette
THOMASSIN Jean-Marc
UNAL Daniel
VAGUE Philippe
VAGUE/JUHAN Irène
VANUXEM Paul
VERVLOET Daniel
VIALETES Bernard
WEILLER Pierre-Jean

EMERITAT**2008**

M. le Professeur	LEVY Samuel	31/08/2011
Mme le Professeur	JUHAN-VAGUE Irène	31/08/2011
M. le Professeur	PONCET Michel	31/08/2011
M. le Professeur	KASBARIAN Michel	31/08/2011
M. le Professeur	ROBERTOUX Pierre	31/08/2011

2009

M. le Professeur	DJIANE Pierre	31/08/2011
M. le Professeur	VERVLOET Daniel	31/08/2012

2010

M. le Professeur	MAGNAN Jacques	31/12/2014
------------------	----------------	------------

2011

M. le Professeur	DI MARINO Vincent	31/08/2015
M. le Professeur	MARTIN Pierre	31/08/2015
M. le Professeur	METRAS Dominique	31/08/2015

2012

M. le Professeur	AUBANIAC Jean-Manuel	31/08/2015
M. le Professeur	BOUVENOT Gilles	31/08/2015
M. le Professeur	CAMBOULIVES Jean	31/08/2015
M. le Professeur	FAVRE Roger	31/08/2015
M. le Professeur	MATTEI Jean-François	31/08/2015
M. le Professeur	OLIVER Charles	31/08/2015
M. le Professeur	VERVLOET Daniel	31/08/2015

2013

M. le Professeur	BRANCHEREAU Alain	31/08/2016
M. le Professeur	CARAYON Pierre	31/08/2016
M. le Professeur	COZZONE Patrick	31/08/2016
M. le Professeur	DELMONT Jean	31/08/2016
M. le Professeur	HENRY Jean-François	31/08/2016
M. le Professeur	LE GUICHAOUA Marie-Roberte	31/08/2016
M. le Professeur	RUFUO Marcel	31/08/2016
M. le Professeur	SEBAHOUN Gérard	31/08/2016

2014

M. le Professeur	FUENTES Pierre	31/08/2017
M. le Professeur	GAMERRE Marc	31/08/2017
M. le Professeur	MAGALON Guy	31/08/2017
M. le Professeur	PERAGUT Jean-Claude	31/08/2017
M. le Professeur	WEILLER Pierre-Jean	31/08/2017

2015

M. le Professeur	COULANGE Christian	31/08/2018
M. le Professeur	COURAND François	31/08/2018
M. le Professeur	FAVRE Roger	31/08/2016
M. le Professeur	MATTEI Jean-François	31/08/2016
M. le Professeur	OLIVER Charles	31/08/2016
M. le Professeur	VERVLOET Daniel	31/08/2016

2016

M. le Professeur	BONGRAND Pierre	31/08/2019
M. le Professeur	BOUVENOT Gilles	31/08/2017
M. le Professeur	BRUNET Christian	31/08/2019
M. le Professeur	CAU Pierre	31/08/2019
M. le Professeur	COZZONE Patrick	31/08/2017
M. le Professeur	FAVRE Roger	31/08/2017
M. le Professeur	FONTES Michel	31/08/2019
M. le Professeur	JAMMES Yves	31/08/2019
M. le Professeur	NAZARIAN Serge	31/08/2019
M. le Professeur	OLIVER Charles	31/08/2017
M. le Professeur	POITOUT Dominique	31/08/2019
M. le Professeur	SEBAHOUN Gérard	31/08/2017
M. le Professeur	VIALETES Bernard	31/08/2019

2017

M. le Professeur	ALESSANDRINI Pierre	31/08/2020
M. le Professeur	BOUVENOT Gilles	31/08/2018
M. le Professeur	CHAUVEL Patrick	31/08/2020
M. le Professeur	COZZONE Pierre	31/08/2018
M. le Professeur	DELMONT Jean	31/08/2018
M. le Professeur	FAVRE Roger	31/08/2018
M. le Professeur	OLIVER Charles	31/08/2018
M. le Professeur	SEBBAHOUN Gérard	31/08/2018

2018

M. le Professeur	MARANINCHI Dominique	31/08/2021
M. le Professeur	BOUVENOT Gilles	31/08/2019
M. le Professeur	COZZONE Pierre	31/08/2019
M. le Professeur	DELMONT Jean	31/08/2019
M. le Professeur	FAVRE Roger	31/08/2019
M. le Professeur	OLIVER Charles	31/08/2019

2019

M. le Professeur	BERLAND Yvon	31/08/2022
M. le Professeur	CHARPIN Denis	31/08/2022
M. le Professeur	CLAVERIE Jean-Michel	31/08/2022
M. le Professeur	FRANCES Yves	31/08/2022
M. le Professeur	CAU Pierre	31/08/2020
M. le Professeur	COZZONE Patrick	31/08/2020
M. le Professeur	DELMONT Jean	31/08/2020
M. le Professeur	FAVRE Roger	31/08/2020
M. le Professeur	FONTES Michel	31/08/2020
M. le Professeur	MAGALON Guy	31/08/2020
M. le Professeur	NAZARIAN Serge	31/08/2020
M. le Professeur	OLIVER Charles	31/08/2020
M. le Professeur	WEILLER Pierre-Jean	31/08/2020

PROFESSEURS DES UNIVERSITES-PRATICIENS HOSPITALIERS

AGOSTINI FERRANDES Aubert	CHOSSEGROS Cyrille	GUEDJ Eric
ALBANESE Jacques	COLLART Frédéric	GUIEU Régis
ALIMI Yves	COSTELLO Régis	GUIS Sandrine
AMABILE Philippe	COURBIERE Blandine	GUYE Maxime
AMBROSI Pierre	COWEN Didier	GUYOT Laurent
ANDRE Nicolas	CRAVELLO Ludovic	<i>GUYS Jean-Michel Surnombre</i>
ARGENSON Jean-Noël	CUISSET Thomas	HABIB Gilbert
ASTOUL Philippe	<i>CURVALE Georges Surnombre</i>	HARDWIGSEN Jean
ATTARIAN Shahram	DA FONSECA David	HARLE Jean-Robert
AUDOUIN Bertrand	DAHAN-ALCARAZ Laetitia	<i>HOFFART Louis Disponibilité</i>
AUQUIER Pascal	DANIEL Laurent	HOUVENAEGHEL Gilles
AVIERINOS Jean-François	DARMON Patrice	JACQUIER Alexis
AZULAY Jean-Philippe	D'ERCOLE Claude	JOURDE-CHICHE Noémie
BAILLY Daniel	D'JOURNO Xavier	JOUVE Jean-Luc
BARLESI Fabrice	DEHARO Jean-Claude	KAPLANSKI Gilles
BARLIER-SETTI Anne	DELAPORTE Emmanuel	KARSENTY Gilles
BARTHET Marc	<i>DELPERO Jean-Robert Surnombre</i>	<i>KERBAUL François Détachement</i>
BARTOLI Christophe	DENIS Danièle	KRAHN Martin
BARTOLI Jean-Michel	DISDIER Patrick	LAFFORGUE Pierre
BARTOLI Michel	DODDOLI Christophe	LAGIER Jean-Christophe
BARTOLOMEI Fabrice	DRANCOURT Michel	LAMBAUDIE Eric
BASTIDE Cyrille	DUBUS Jean-Christophe	LANÇON Christophe
BENSOUSSAN Laurent	DUFFAUD Florence	LA SCOLA Bernard
BERBIS Philippe	DUFOUR Henry	LAUNAY Franck
BERDAH Stéphane	DURAND Jean-Marc	LAVIEILLE Jean-Pierre
<i>BERNARD Jean-Paul Retraite au 25/11/2019</i>	DUSSOL Bertrand	LE CORROLLER Thomas
BEROUD Christophe	EBBO Mikaël	LECHEVALLIER Eric
BERTUCCI François	EUSEBIO Alexandre	LEGRE Régis
BLAISE Didier	FAKHRY Nicolas	LEHUCHER-MICHEL Marie-Pascale
BLIN Olivier	<i>FAUGERE Gérard Surnombre</i>	LEONE Marc
BLONDEL Benjamin	FELICIAN Olivier	LEONETTI Georges
BONIN/GUILLAUME Sylvie	FENOLLAR Florence	LEPIDI Hubert
BONELLO Laurent	FIGARELLA/BRANGER Dominique	LEVY Nicolas
BONNET Jean-Louis	FLECHER Xavier	MACE Loïc
<i>BOTTA/FRIDLUND Danielle Surnombre</i>	FOURNIER Pierre-Edouard	MAGNAN Pierre-Edouard
<i>BOUBLI Léon Surnombre</i>	FRANCESCHI Frédéric	MANCINI Julien
BOUFI Mourad	FUENTES Stéphane	<i>MATONTI Frédéric Disponibilité</i>
BOYER Laurent	GABERT Jean	MEGE Jean-Louis
BREGEON Fabienne	GABORIT Bénédicte	MERROT Thierry
BRETELLE Florence	GAINNIER Marc	METZLER/GUILLEMAIN Catherine
BROUQUI Philippe	GARCIA Stéphane	MEYER/DUTOUR Anne
BRUDER Nicolas	GARIBOLDI Vlad	MICCALEF/ROLL Joëlle
BRUE Thierry	GAUDART Jean	MICHEL Fabrice
BRUNET Philippe	GAUDY-MARQUESTE Caroline	MICHEL Gérard
BURTEY Stéphane	GENTILE Stéphanie	MICHEL Justin
CARCOPINO-TUSOLI Xavier	GERBEAUX Patrick	MICHELET Pierre
CASANOVA Dominique	GEROLAMI/SANTANDREA René	MILH Mathieu
CASTINETTI Frédéric	GILBERT/ALESSI Marie-Christine	MILLION Matthieu
CECCALDI Mathieu	GIORGI Roch	MOAL Valérie
CHAGNAUD Christophe	GIOVANNI Antoine	MORANGE Pierre-Emmanuel
CHAMBOST Hervé	GIRARD Nadine	MOULIN Guy
CHAMPSAUR Pierre	GIRAUD/CHABROL Brigitte	MOUTARDIER Vincent
CHANEZ Pascal	GONCALVES Anthony	<i>MUNDLER Olivier Surnombre</i>
CHARAFFE-JAUFFRET Emmanuelle	GRANEL/REY Brigitte	NAUDIN Jean
CHARREL Rémi	GRANVAL Philippe	NICOLAS DE LAMBALLERIE Xavier
CHAUMOITRE Kathia	GREILLIER Laurent	NICOLLAS Richard
CHIARONI Jacques	GRIMAUD Jean-Charles	OLIVE Daniel
CHINOT Olivier	GROB Jean-Jacques	OUAFIK L'Houcine
		OVAERT-REGGIO Caroline

PAGANELLI Franck	ROCH Antoine	TREBUCHON-DA FONSECA Agnès
PANUEL Michel	ROCHWERGER Richard	TRIGLIA Jean-Michel
PAPAZIAN Laurent	ROLL Patrice	TROPIANO Patrick
PAROLA Philippe	ROSSI Dominique	TSIMARATOS Michel
<i>PARRATTE Sébastien Disponibilité</i>	ROSSI Pascal	TURRINI Olivier
PELISSIER-ALICOT Anne-Laure	ROUDIER Jean	VALERO René
PELLETIER Jean	SALAS Sébastien	VAROQUAUX Arthur Damien
PERRIN Jeanne	<i>SAMBUC Roland Surnombre</i>	VELLY Lionel
PETIT Philippe	SARLES Jacques	VEY Norbert
PHAM Thao	SARLES/PHILIP Nicole	VIDAL Vincent
PIERCECCHI/MARTI Marie-Dominique	SARLON-BARTOLI Gabrielle	VIENS Patrice
PIQUET Philippe	SCAVARDA Didier	VILLANI Patrick
PIRRO Nicolas	SCHLEINITZ Nicolas	VITON Jean-Michel
POINSO François	SEBAG Frédéric	VITTON Véronique
RACCAH Denis	SEITZ Jean-François	VIEHWEGER Heide Elke
RANQUE Stéphane	SIELEZNEFF Igor	VIVIER Eric
RAOULT Didier	SIMON Nicolas	XERRI Luc
REGIS Jean	STEIN Andréas	
REYNAUD/GAUBERT Martine	TAIEB David	
REYNAUD Rachel	THIRION Xavier	
RICHARD/LALLEMAND Marie-Aleth	THOMAS Pascal	
ROCHE Pierre-Hugues	THUNY Franck	

PROFESSEUR DES UNIVERSITES

ADALIAN Pascal
 AGHABABIAN Valérie
 BELIN Pascal
 CHABANNON Christian
 CHABRIERE Eric
 FERON François
 LE COZ Pierre
 LEVASSEUR Anthony
 RANJEVA Jean-Philippe
 SOBOL Hagay

PROFESSEUR CERTIFIE

BRANDENBURGER Chantal

PRAG

TANTI-HARDOUIN Nicolas

PROFESSEUR DES UNIVERSITES MEDECINE GENERALE

GENTILE Gaëtan

PROFESSEUR ASSOCIE DE MEDECINE GENERALE A MI-TEMPS

ADNOT Sébastien
 FILIPPI Simon

PROFESSEUR ASSOCIE DES UNIVERSITES (disciplines médicales)

LOUIS-BORRIONE Claude

MAITRE DE CONFERENCES DES UNIVERSITES - PRATICIEN HOSPITALIER

AHERFI Sarah	DEVILLIER Raynier	LOOSVELD Marie
ANGELAKIS Emmanouïl (<i>disponibilité</i>)	DUBOURG Grégory	MAAROUF Adil
ATLAN Catherine (<i>disponibilité</i>)	DUCONSEIL Pauline	MACAGNO Nicolas
BARTHELEMY Pierre	DUFOUR Jean-Charles	MAUES DE PAULA André
BEGE Thierry	ELDIN Carole	MOTTOLA GHIGO Giovanna
BELIARD Sophie	FABRE Alexandre	NGUYEN PHONG Karine
BENYAMINE Audrey	FAURE Alice	NINOVE Laetitia
BERGE-LEFRANC Jean-Louis	FOLETTI Jean-Marc	NOUGAIREDE Antoine
BERTRAND Baptiste	FOUILLOUX Virginie	OLLIVIER Matthieu
BEYER-BERJOT Laura	FRANKEL Diane	PAULMYER/LACROIX Odile
BIRNBAUM David	FROMNOT Julien	PESENTI Sébastien
BONINI Francesca	GASTALDI Marguerite	RADULESCO Thomas
BOUCRAUT Joseph	GELSI/BOYER Véronique	RESSEGUIER Noémie
BOULAMERY Audrey	GIUSIANO Bernard	ROBERT Philippe
BOULLU/CIOCCA Sandrine	GIUSIANO COURCAMBECK Sophie	ROMANET Pauline
BOUSSEN Salah Michel	GONZALEZ Jean-Michel	SABATIER Renaud
BUFFAT Christophe	GOURIET Frédérique	SARI-MINODIER Irène
CAMILLERI Serge	GRAILLON Thomas	SAVEANU Alexandru
CARRON Romain	GUERIN Carole	SECQ Véronique (<i>disponibilité</i>)
CASSAGNE Carole	GUENOUN MEYSSIGNAC Daphné	STELLMANN Jan-Patrick
CERMOLACCE Michel	GUIDON Catherine	SUCHON Pierre
CHAUDET Hervé	GUIVARCH Jokthan	TABOURET Emeline
CHRETIEN Anne-Sophie	HAUTIER/KRAHN Aurélie	TOGA Caroline
COZE Carole	HRAIECH Sami	TOGA Isabelle
CUNY Thomas	KASPI-PEZZOLI Elise	TOMASINI Pascale
DADOUN Frédéric (<i>disponibilité</i>)	L'OLLIVIER Coralie	TOSELLO Barthélémy
DALES Jean-Philippe	LABIT-BOUVIER Corinne	TROUSSE Delphine
DAUMAS Aurélie	LAFAGE/POCHITALOFF-HUVALE Marina	TUCHTAN-TORRENTS Lucile
DEGEORGES/VITTE Joëlle	LAGIER Aude (<i>disponibilité</i>)	VELY Frédéric
DELLIAUX Stéphane	LAGOUANELLE/SIMEONI Marie-Claude	VION-DURY Jean
DESPLAT/JEGO Sophie	LEVY/MOZZICONACCI Annie	ZATTARA/CANNONI Hélène

MAITRES DE CONFERENCES DES UNIVERSITES (mono-appartenants)

ABU ZINEH Mohammad	DEGIOANNI/SALLE Anna	POUGET Benoît
BARBACARU/PERLES T. A.	DESNUES Benoît	RUEL Jérôme
BERLAND/BENHAIM Caroline	MARANINCHI Marie	THOLLON Lionel
BOUCAULT/GARROUSTE Françoise	MERHEJ/CHAUVEAU Vicky	THIRION Sylvie
BOYER Sylvie	MINVIELLE/DEVICTOR Bénédicte	VERNA Emeline
COLSON Sébastien	POGGI Marjorie	

MAITRE DE CONFERENCES DES UNIVERSITES DE MEDECINE GENERALE

CASANOVA Ludovic

MAITRES DE CONFERENCES ASSOCIES DE MEDECINE GENERALE à MI-TEMPS

BARGIER Jacques
BONNET Pierre-André CALVET-MONTREDON Céline
JANCZEWSKI Aurélie
NUSSILI Nicolas
ROUSSEAU-DURAND Raphaëlle
THIERY Didier (nomination au 01/10/2019)

MAITRE DE CONFERENCES ASSOCIE à MI-TEMPS

BOURRIQUEN Maryline
EVANS-VIALLAT Catherine
LUCAS Guillaume
MATHIEU Marion
MAYENS-RODRIGUES Sandrine
MELLINAS Marie
REVIS Joana
ROMAN Christophe
TRINQUET Laure

ANATOMIE 4201

CHAMPSAUR Pierre (PU-PH)
LE CORROLLER Thomas (PU-PH)
PIRRO Nicolas (PU-PH)

GUENOUN-MEYSSIGNAC Daphné (MCU-PH)
LAGIER Aude (MCU-PH) disponibilité

THOLLON Lionel (MCF) (60ème section)

ANATOMIE ET CYTOLOGIE PATHOLOGIQUES 4203

CHARAFE/JAUFFRET Emmanuelle (PU-PH)
DANIEL Laurent (PU-PH)
FIGARELLA/BRANGER Dominique (PU-PH)
GARCIA Stéphane (PU-PH)
XERRI Luc (PU-PH)

DALES Jean-Philippe (MCU-PH)
GIUSIANO COURCAMBECK Sophie (MCU PH)
LABIT/BOUVIER Corinne (MCU-PH)
MAUES DE PAULA André (MCU-PH)
SECQ Véronique (MCU-PH)

**ANESTHESIOLOGIE ET REANIMATION CHIRURGICALE ;
MEDECINE URGENCE 4801**

ALBANESE Jacques (PU-PH)
BRUDER Nicolas (PU-PH)
LEONE Marc (PU-PH)
MICHEL Fabrice (PU-PH)
VELLY Lionel (PU-PH)

BOUSSEN Salah Michel (MCU-PH)
GUIDON Catherine (MCU-PH)

ANGLAIS 11

BRANDENBURGER Chantal (PRCE)

**BIOLOGIE ET MEDECINE DU DEVELOPPEMENT
ET DE LA REPRODUCTION ; GYNECOLOGIE MEDICALE 5405**

METZLER/GUILLEMAIN Catherine (PU-PH)
PERRIN Jeanne (PU-PH)

BIOPHYSIQUE ET MEDECINE NUCLEAIRE 4301

GUEDJ Eric (PU-PH)
GUYE Maxime (PU-PH)
MUNDLER Olivier (PU-PH) Surnombre
TAIEB David (PU-PH)

BELIN Pascal (PR) (69ème section)
RANJEVA Jean-Philippe (PR) (69ème section)

CAMMILLERI Serge (MCU-PH)
VION-DURY Jean (MCU-PH)

BARBACARU/PERLES Téodora Adriana (MCF) (69ème section)

**BIOSTATISTIQUES, INFORMATIQUE MEDICALE
ET TECHNOLOGIES DE COMMUNICATION 4604**

GAUDART Jean (PU-PH)
GIORGI Roch (PU-PH)
MANCINI Julien (PU-PH)

CHAUDET Hervé (MCU-PH)
DUFOUR Jean-Charles (MCU-PH)
GIUSIANO Bernard (MCU-PH)

ABU ZINEH Mohammad (MCF) (5ème section)
BOYER Sylvie (MCF) (5ème section)

ANTHROPOLOGIE 20

ADALIAN Pascal (PR)

DEGIOANNI/SALLE Anna (MCF)
POUGET Benoît (MCF)
VERNA Emeline (MCF)

BACTERIOLOGIE-VIROLOGIE ; HYGIENE HOSPITALIERE 4501

CHARREL Rémi (PU PH)
DRANCOURT Michel (PU-PH)
FENOLLAR Florence (PU-PH)
FOURNIER Pierre-Edouard (PU-PH)
NICOLAS DE LAMBALLERIE Xavier (PU-PH)
LA SCOLA Bernard (PU-PH)
RAOULT Didier (PU-PH)

AHERFI Sarah (MCU-PH)
ANGELAKIS Emmanouil (MCU-PH) disponibilité
DUBOURG Grégory (MCU-PH)
GOURIET Frédérique (MCU-PH)
NOUGAIREDE Antoine (MCU-PH)
NINOVE Laetitia (MCU-PH)

CHABRIERE Eric (PR) (64ème section)

LEVASSEUR Anthony (PR) (64ème section)
DESNUES Benoit (MCF) (65ème section)
MERHEJ/CHAUVEAU Vicky (MCF) (87ème section)

BIOCHIMIE ET BIOLOGIE MOLECULAIRE 4401

BARLIER/SETTI Anne (PU-PH)
GABERT Jean (PU-PH)
GUIEU Régis (PU-PH)
OUAFIK L'Houcine (PU-PH)

BUFFAT Christophe (MCU-PH)
FROMNOT Julien (MCU-PH)
MOTTOLA GHIGO Giovanna (MCU-PH)
ROMANET Pauline (MCU-PH)
SAVEANU Alexandru (MCU-PH)

BIOLOGIE CELLULAIRE 4403

ROLL Patrice (PU-PH)

FRANKEL Diane (MCU-PH)
GASTALDI Marguerite (MCU-PH)
KASPI-PEZZOLI Elise (MCU-PH)
LEVY-MOZZICONNACCI Annie (MCU-PH)

CARDIOLOGIE 5102

AVIERINOS Jean-François (PU-PH)
BONELLO Laurent (PU PH)
BONNET Jean-Louis (PU-PH)
CUISSSET Thomas (PU-PH)
DEHARO Jean-Claude (PU-PH)
FRANCESCHI Frédéric (PU-PH)
HABIB Gilbert (PU-PH)
PAGANELLI Franck (PU-PH)
THUNY Franck (PU-PH)

CHIRURGIE VISCERALE ET DIGESTIVE 5202

BERDAH Stéphane (PU-PH)
DELPERO Jean-Robert (PU-PH) Surnombre
HARDWIGSEN Jean (PU-PH)
MOUTARDIER Vincent (PU-PH)
SEBAG Frédéric (PU-PH)
SIELEZNEFF Igor (PU-PH)
TURRINI Olivier (PU-PH)

BEGE Thierry (MCU-PH)
BEYER-BERJOT Laura (MCU-PH)
BIRNBAUM David (MCU-PH)
DUCONSEIL Pauline (MCU-PH)
GUERIN Carole (MCU-PH)

CHIRURGIE ORTHOPEDIQUE ET TRAUMATOLOGIQUE 5002

ARGENSON Jean-Noël (PU-PH)
 BLONDEL Benjamin (PU-PH)
 CURVALE Georges (PU-PH) *Surnombre*
 FLECHER Xavier (PU PH)
 PARRATTE Sébastien (PU-PH) *Disponibilité*
 ROCHWERGER Richard (PU-PH)
 TROPIANO Patrick (PU-PH)

OLLIVIER Matthieu (MCU-PH)

CHIRURGIE INFANTILE 5402

GUYS Jean-Michel (PU-PH) Surnombre
 JOUVE Jean-Luc (PU-PH)
 LAUNAY Franck (PU-PH)
 MERROT Thierry (PU-PH)
 VIEHWEGER Heide Elke (PU-PH)
 FAURE Alice (MCU PH)
 PESENTI Sébastien (MCU-PH)

LOUIS-BORRIONE Claude (PR associé des Universités)

CANCEROLOGIE ; RADIOTHERAPIE 4702

BERTUCCI François (PU-PH)
 CHINOT Olivier (PU-PH)
 COWEN Didier (PU-PH)
 DUFFAUD Florence (PU-PH)
 GONCALVES Anthony (PU-PH)
 HOUVENAGHEL Gilles (PU-PH)
 LAMBAUDIE Eric (PU-PH)
 SALAS Sébastien (PU-PH)
 VIENS Patrice (PU-PH)

SABATIER Renaud (MCU-PH)
 TABOURET Emeline (MCU-PH)

CHIRURGIE MAXILLO-FACIALE ET STOMATOLOGIE 5503

CHOSSEGROS Cyrille (PU-PH)
 GUYOT Laurent (PU-PH)

FOLETTI Jean-Marc (MCU-PH)

CHIRURGIE PLASTIQUE, RECONSTRUCTRICE ET ESTHETIQUE ; BRÛLOGIE 5004

CASANOVA Dominique (PU-PH)
 LEGRE Régis (PU-PH)

BERTRAND Baptiste (MCU-PH)
 HAUTIER/KRAHN Aurélie (MCU-PH)

CHIRURGIE THORACIQUE ET CARDIOVASCULAIRE 5103

COLLART Frédéric (PU-PH)
 D'JOURNO Xavier (PU-PH)
 DODDOLI Christophe (PU-PH)
 GARIBOLDI Vlad (PU-PH)
 MACE Loïc (PU-PH)
 THOMAS Pascal (PU-PH)

FOUILLOUX Virginie (MCU-PH)
 TROUSSE Delphine (MCU-PH)

EPIDEMIOLOGIE, ECONOMIE DE LA SANTE ET PREVENTION 4601

AUQUIER Pascal (PU-PH)
 BERBIS Julie (PU-PH)
 BOYER Laurent (PU-PH)
 GENTILE Stéphanie (PU-PH)
SAMBUC Roland (PU-PH) Surnombre
 THIRION Xavier (PU-PH)

CHIRURGIE VASCULAIRE ; MEDECINE VASCULAIRE 5104

ALIMI Yves (PU-PH)
 AMABILE Philippe (PU-PH)
 BARTOLI Michel (PU-PH)
 BOUFI Mourad (PU-PH)
 MAGNAN Pierre-Edouard (PU-PH)
 PIQUET Philippe (PU-PH)
 SARLON-BARTOLI Gabrielle (PU PH)

LAGOUANELLE/SIMEONI Marie-Claude (MCU-PH)
 RESSEGUIER Noémie (MCU-PH)

MINVIELLE/DEVICTOR Bénédicte (MCF)(06ème section)
 TANTI-HARDOUIN Nicolas (PRAG)

HISTOLOGIE, EMBRYOLOGIE ET CYTOGENETIQUE 4202

LEPIDI Hubert (PU-PH)
 PAULMYER/LACROIX Odile (MCU-PH)

GASTROENTEROLOGIE ; HEPATOLOGIE ; ADDICTOLOGIE 5201

BARTHET Marc (PU-PH)
BERNARD Jean-Paul (PU-PH) Retraite au 25/11/2019
BOTTA-FRIDLUND Danielle (PU-PH) Surnombre
 DAHAN-ALCARAZ Laetitia (PU-PH)
 GEROLAMI-SANTANDREA René (PU-PH)
 GRANDVAL Philippe (PU-PH)
 GRIMAUD Jean-Charles (PU-PH)
 SEITZ Jean-François (PU-PH)
 VITTON Véronique (PU-PH)

GONZALEZ Jean-Michel (MCU-PH)

DERMATOLOGIE - VENEREOLOGIE 5003

BERBIS Philippe (PU-PH)
 DELAPORTE Emmanuel (PU-PH)
 GAUDY/MARQUESTE Caroline (PU-PH)
 GROB Jean-Jacques (PU-PH)
 RICHARD/LALLEMAND Marie-Aleth (PU-PH)

DUSI

COLSON Sébastien (MCF)

BOURRIQUEN Maryline (MAST)
 EVANS-VIALLAT Catherine (MAST)
 LUCAS Guillaume (MAST)
 MAYEN-RODRIGUES Sandrine (MAST)
 MELLINAS Marie (MAST)
 ROMAN Christophe (MAST)
 TRINQUET Laure (MAST)

GENETIQUE 4704

BEROUD Christophe (PU-PH)
 KRAHN Martin (PU-PH)
 LEVY Nicolas (PU-PH)
 SARLES/PHILIP Nicole (PU-PH)

NGYUEN Karine (MCU-PH)
 TOGA Caroline (MCU-PH)
 ZATTARA/CANNONI Héléne (MCU-PH)

ENDOCRINOLOGIE, DIABETE ET MALADIES METABOLIQUES ; GYNECOLOGIE MEDICALE 5404

BRUE Thierry (PU-PH)
 CASTINETTI Frédéric (PU-PH)
 CUNY Thomas (MCU PH)

GYNECOLOGIE-OBSTETRIQUE ; GYNECOLOGIE MEDICALE 5403

AGOSTINI Aubert (PU-PH)
BOUBLI Léon (PU-PH) Surnombre
 BRETELLE Florence (PU-PH)
 CARCOPINO-TUSOLI Xavier (PU-PH)
 COURBIERE Blandine (PU-PH)
 CRAVELLO Ludovic (PU-PH)
 D'ERCOLE Claude (PU-PH)

IMMUNOLOGIE 4703**HEMATOLOGIE ; TRANSFUSION 4701**

KAPLANSKI Gilles (PU-PH)
 MEGE Jean-Louis (PU-PH)
 OLIVE Daniel (PU-PH)
 VIVIER Eric (PU-PH)

BLAISE Didier (PU-PH)
 COSTELLO Régis (PU-PH)
 CHIARONI Jacques (PU-PH)
 GILBERT/ALESSI Marie-Christine (PU-PH)
 MORANGE Pierre-Emmanuel (PU-PH)
 VEY Norbert (PU-PH)

FERON François (PR) (69ème section)

DEVILLIER Raynier (MCU PH)
 GELSI/BOYER Véronique (MCU-PH)
 LAFAGE/POCHITALOFF-HUVALE Marina (MCU-PH)
 LOOSVELD Marie (MCU-PH)
 SUCHON Pierre (MCU-PH)

BOUCRAUT Joseph (MCU-PH)
 CHRETIEN Anne-Sophie (MCU PH)
 DEGEORGES/VITTE Joëlle (MCU-PH)
 DESPLAT/JEGO Sophie (MCU-PH)
 ROBERT Philippe (MCU-PH)
 VELY Frédéric (MCU-PH)

POGGI Marjorie (MCF) (64ème section)

BOUCAULT/GARROUSTE Françoise (MCF) 65ème section)

MEDECINE LEGALE ET DROIT DE LA SANTE 4603**MALADIES INFECTIEUSES ; MALADIES TROPICALES 4503**

BARTOLI Christophe (PU-PH)
 LEONETTI Georges (PU-PH)
 PELISSIER-ALICOT Anne-Laure (PU-PH)
 PIERCECCHI-MARTI Marie-Dominique (PU-PH)

BROUQUI Philippe (PU-PH)
 LAGIER Jean-Christophe (PU-PH)
 MILLION Matthieu (PU-PH)
 PAROLA Philippe (PU-PH)
 STEIN Andréas (PU-PH)
 ELDIN Carole (MCU-PH)

TUCHTAN-TORRENTS Lucile (MCU-PH)

BERLAND/BENHAIM Caroline (MCF) (1ère section)

MEDECINE INTERNE ; GERIATRIE ET BIOLOGIE DU VIEILLISSEMENT ; ADDICTOLOGIE 5301**MEDECINE PHYSIQUE ET DE READAPTATION 4905**

BONIN/GUILLAUME Sylvie (PU-PH)
 DISDIER Patrick (PU-PH)
 DURAND Jean-Marc (PU-PH)
 EBBO Mikael (PU-PH)
 GRANEL/REY Brigitte (PU-PH)
 HARLE Jean-Robert (PU-PH)
 ROSSI Pascal (PU-PH)
 SCHLEINITZ Nicolas (PU-PH)

BENSOUSSAN Laurent (PU-PH)
 VITON Jean-Michel (PU-PH)

BENYAMINE Audrey (MCU-PH)

MEDECINE ET SANTE AU TRAVAIL 4602

LEHUCHER/MICHEL Marie-Pascale (PU-PH)

BERGE-LEFRANC Jean-Louis (MCU-PH)
 SARI/MINODIER Irène (MCU-PH)

MEDECINE GENERALE 5303**MEDECINE D'URGENCE 4805**

GENTILE Gaëtan (PR Méd. Gén. Temps plein)

KERBAUL François (PU-PH) détachement
 MICHELET Pierre (PU-PH)

CASANOVA Ludovic (MCF Méd. Gén. Temps plein)

ADNOT Sébastien (PR associé Méd. Gén. à mi-temps)
 FILIPPI Simon (PR associé Méd. Gén. à mi-temps)

NEPHROLOGIE 5203

BARGIER Jacques (MCF associé Méd. Gén. À mi-temps)
 BONNET Pierre-André (MCF associé Méd. Gén à mi-temps)
 CALVET-MONTREDON Céline (MCF associé Méd. Gén. à temps plein)
 JANCZEWSKI Aurélie (MCF associé Méd. Gén. À mi-temps)
 NUSSLI Nicolas (MCF associé Méd. Gén. à mi-temps)
 ROUSSEAU-DURAND Raphaëlle (MCF associé Méd. Gén. à mi-temps)
 THERY Didier (MCF associé Méd. Gén. à mi-temps) (nomination au 01/10/2019)

BRUNET Philippe (PU-PH)
 BURTEY Stéphanne (PU-PH)
 DUSSOL Bertrand (PU-PH)
 JOURDE CHICHE Noémie (PU PH)
 MOAL Valérie (PU-PH)

NUTRITION 4404**NEUROCHIRURGIE 4902**

DARMON Patrice (PU-PH)
 RACCAH Denis (PU-PH)
 VALERO René (PU-PH)

DUFOUR Henry (PU-PH)
 FUENTES Stéphane (PU-PH)
 REGIS Jean (PU-PH)
 ROCHE Pierre-Hugues (PU-PH)
 SCAVARDA Didier (PU-PH)

ATLAN Catherine (MCU-PH) disponibilité
 BELIARD Sophie (MCU-PH)

CARRON Romain (MCU PH)
 GRAILLON Thomas (MCU PH)

MARANINCHI Marie (MCF) (66ème section)

NEUROLOGIE 4901**ONCOLOGIE 65 (BIOLOGIE CELLULAIRE)**

CHABANNON Christian (PR) (66ème section)
 SOBOL Hagay (PR) (65ème section)

ATTARIAN Sharham (PU PH)
 AUDOIN Bertrand (PU-PH)
 AZULAY Jean-Philippe (PU-PH)
 CECCALDI Mathieu (PU-PH)
 EUSEBIO Alexandre (PU-PH)
 FELICIAN Olivier (PU-PH)
 PELLETIER Jean (PU-PH)

MAAROUF Adil (MCU-PH)

OPHTALMOLOGIE 5502**PEDOPSYCHIATRIE; ADDICTOLOGIE 4904**

DENIS Danièle (PU-PH)
 HOFFART Louis (PU-PH) *Disponibilité*
 MATONTI Frédéric (PU-PH) *Disponibilité*

DA FONSECA David (PU-PH)
 POINSO François (PU-PH)
 GUIVARCH Jokthan (MCU-PH)

OTO-RHINO-LARYNGOLOGIE 5501**PHARMACOLOGIE FONDAMENTALE -
PHARMACOLOGIE CLINIQUE; ADDICTOLOGIE 4803**

DESSI Patrick (PU-PH)
 FAKHRY Nicolas (PU-PH)
 GIOVANNI Antoine (PU-PH)
 LAVIEILLE Jean-Pierre (PU-PH)
 MICHEL Justin (PU-PH)
 NICOLLAS Richard (PU-PH)
 TRIGLIA Jean-Michel (PU-PH)

BLIN Olivier (PU-PH)
 FAUGERE Gérard (PU-PH) *Surnombre*
 MICALLEF/ROLL Joëlle (PU-PH)
 SIMON Nicolas (PU-PH)

RADULESCO Thomas (MCU-PH)

BOULAMERY Audrey (MCU-PH)

REVIS Joana (MAST) (Orthophonie) (7ème Section)

PARASITOLOGIE ET MYCOLOGIE 4502**PHILOSOPHIE 17**

RANQUE Stéphane (PU-PH)

LE COZ Pierre (PR) (17ème section)

CASSAGNE Carole (MCU-PH)
 L'OLLIVIER Coralie (MCU-PH)
 TOGA Isabelle (MCU-PH)

MATHIEU Marion (MAST)

PEDIATRIE 5401**PHYSIOLOGIE 4402**

ANDRE Nicolas (PU-PH)
 CHAMBOST Hervé (PU-PH)
 DUBUS Jean-Christophe (PU-PH)
 GIRAUD/CHABROL Brigitte (PU-PH)
 MICHEL Gérard (PU-PH)
 MILH Mathieu (PU-PH)
 OVAERT Caroline (PU-PH)
 REYNAUD Rachel (PU-PH)
 SARLES Jacques (PU-PH)
 TSIMARATOS Michel (PU-PH)

BARTOLOMEI Fabrice (PU-PH)
 BREGEON Fabienne (PU-PH)
 GABORIT Bénédicte (PU-PH)
 MEYER/DUTOUR Anne (PU-PH)
 TREBUCHON/DA FONSECA Agnès (PU-PH)

COZE Carole (MCU-PH)
 FABRE Alexandre (MCU-PH)
 TOSELLO Barthélémy (MCU-PH)

BARTHELEMY Pierre (MCU-PH)
 BONINI Francesca (MCU-PH)
 BOULLU/CIOCCA Sandrine (MCU-PH)
 DADOUN Frédéric (MCU-PH) (*disponibilité*)
 DELLIAUX Stéphane (MCU-PH)

PSYCHIATRIE D'ADULTES ; ADDICTOLOGIE 4903

RUEL Jérôme (MCF) (69ème section)
 THIRION Sylvie (MCF) (66ème section)

BAILLY Daniel (PU-PH)
 LANÇON Christophe (PU-PH)
 NAUDIN Jean (PU-PH)

CERMOLACCE Michel (MCU-PH)

PSYCHOLOGIE - PSYCHOLOGIE CLINIQUE, PCYCHOLOGIE SOCIALE 16

AGHABABIAN Valérie (PR)

PNEUMOLOGIE; ADDICTOLOGIE 5101**RADIOLOGIE ET IMAGERIE MEDICALE 4302**

BARTOLI Jean-Michel (PU-PH)
 CHAGNAUD Christophe (PU-PH)
 CHAUMOITRE Kathia (PU-PH)
 GIRARD Nadine (PU-PH)
 JACQUIER Alexis (PU-PH)
 MOULIN Guy (PU-PH)
 PANUEL Michel (PU-PH)
 PETIT Philippe (PU-PH)
 VAROQUAUX Arthur Damien (PU-PH)
 VIDAL Vincent (PU-PH)

ASTOUL Philippe (PU-PH)
 BARLESI Fabrice (PU-PH)
 CHANEZ Pascal (PU-PH)
 GREILLIER Laurent (PU PH)
 REYNAUD/GAUBERT Martine (PU-PH)

TOMASINI Pascale (MCU-PH)

STELLMANN Jan-Patrick (MCU-PH)

REANIMATION MEDICALE ; MEDECINE URGENCE 4802**THERAPEUTIQUE; MEDECINE D'URGENCE; ADDICTOLOGIE 4804**

GAINNIER Marc (PU-PH)
 GERBEAUX Patrick (PU-PH)
 PAPAIZIAN Laurent (PU-PH)
 ROCH Antoine (PU-PH)

AMBROSI Pierre (PU-PH)
 VILLANI Patrick (PU-PH)

HRAIECH Sami (MCU-PH)

DAUMAS Aurélie (MCU-PH)

RHUMATOLOGIE 5001**UROLOGIE 5204**

GUIS Sandrine (PU-PH)
 LAFFORGUE Pierre (PU-PH)
 PHAM Thao (PU-PH)
 ROUDIER Jean (PU-PH)

BASTIDE Cyrille (PU-PH)
 KARSENTY Gilles (PU-PH)
 LECHEVALLIER Eric (PU-PH)
 ROSSI Dominique (PU-PH)

REMERCIEMENTS

À mon jury de thèse,

À Monsieur le Professeur Cyrille Chossegros. Je vous remercie de me faire l'honneur de présider ce jury. Merci de votre confiance dès mon arrivée dans le service, de votre bienveillance à mon égard et de m'avoir permis d'accéder à cette spécialité que j'aime tant. Mon estime et ma reconnaissance qui en découlent sont toutes particulières. Ponte de la chirurgie mini-invasive des glandes salivaires, nous avons l'immense chance de pouvoir bénéficier de vos enseignements, et ce toujours dans la gentillesse.

À Monsieur le Professeur Laurent Guyot. Merci infiniment de me faire l'honneur de siéger dans ce jury et de m'avoir confié ce sujet qui vous est cher. Principal opérateur des chirurgies d'expansion orbitaire de l'APHM, vous tenez une place ô combien importante dans ce travail. Votre aisance et votre expérience dans bien des domaines de la spécialité sont remarquables. Et nous, vos élèves, avons le privilège d'en tirer parti pour notre avenir professionnel.

Au Docteur Jean-Marc Foletti. Merci d'avoir accepté de diriger ce travail et de ta confiance. Chirurgien à l'humour aussi subtile que son maniement du bistouri, te retrouver au bloc dans une ambiance de chant d'oiseaux et de beatboxing est toujours un plaisir. Merci pour nos échanges et pour tout ce que j'ai appris à tes côtés.

Au Docteur Geneviève Darrason. Je vous suis très reconnaissante de m'avoir accompagnée dans ce travail. Vous tenez un rôle pivot dans nos décisions chirurgicales et transmettez votre savoir avec passion, que ce soit en staff ou au cours d'une simple discussion. Et comment ne pas évoquer votre gentillesse coutumière et les encouragements que vous m'avez prodigués face à la complexité du sujet.

Au Docteur Thomas Cuny. Un grand merci pour avoir rejoint ce jury. Idem pour ta gentillesse, ta disponibilité et pour l'organisation des staff d'orbitopathie dans lesquels ce sujet de thèse a pris source. Merci également d'avoir dû refuser un séjour sur le lac de Côme afin de pouvoir être présent à ma soutenance ! En espérant que ce sera sans trop de regrets et que tu apprécieras ce travail.

À mes maîtres de chirurgie maxillo-faciale de la Conception,

Au Docteur Cheynet, à la passion de la chirurgie orthognathique qui vous anime et que vous avez su me transmettre durant le staff du mercredi et au bloc. Nous avons la grande chance de bénéficier de vos enseignements riches en la matière. Merci pour la confiance que vous accordez à vos élèves, ceci tout en nous surveillant du coin de l'œil et en vous entraînant vous-même pour votre prochain gala de danse. En espérant que vous apprécierez ma présentation de thèse sur le fond et la forme !

Au Docteur Audrey Gallucci. Un chirurgien à l'efficacité et la rapidité aussi légendaires que le Tachosil, et auquel nous pouvons tous aspirer à devenir. Merci pour ta pédagogie et de m'avoir laissé la main dès que tu en avais l'occasion ce semestre. On apprend toujours des choses à tes côtés, que ce soit au bloc, en consultation ou au cours d'une conversation.

Au Docteur Nicolas Graillon. Un chirurgien brillant et simple à la fois, à la patience et résilience implacables. C'est un réel bonheur d'être au bloc avec toi. Merci de tout ce que tu m'as appris et de m'avoir fait opérer dès que tu le pouvais.

Au Docteur Simon Avignon. À l'assistant que tu as été et que l'on aimerait tous devenir. Bravo pour ton installation à Béziers. Tu manques au service. Merci pour ta gentillesse, ta simplicité et tes abdos légendaires.

Au Docteur Pierre Marty, et à la petite perruche qui te faisait régulièrement coucou durant tes chirurgies. Merci d'avoir été un des premiers de maxillo à m'avoir laissé opérer, et de m'avoir permise de rejoindre les rangs de la formation bruxelloise. Bravo pour ton installation et l'activité que tu développes à Ottignies.

Au Docteur Hugo Frandjian. J'ai hésité avec Rony, petite peste, sale empoté ou vieille morue. Un ancien co-interne, un chef et un ami. À ces cas "premières fois" qui, au-delà de s'être toujours (ou presque) couronnés de succès, nous aurons donné encore plus d'occasions de s'hurler dessus tout en s'aimant beaucoup. Merci de ces fou-rires permanents et d'avoir été une sacrée source de stimulation. Tu as démarré ton assistanat sur les chapeaux de roue, et tu peux en être très fier. En espérant que nous réunirons prochainement à nouveau nos baguettes ! Et c'est pas Leviosa, c'est Leviosa !

Au Docteur Emeric Carbonnel. Notre Jean-Michel Anatomie du service. Merci pour ta gentillesse, ton humanité, ta pédagogie et tes goûts musicaux pointus qui nous mettent toujours dans une ambiance top tendance au bloc. Travailler avec toi est toujours un plaisir.

Au Docteur Marc-Kévin Le Roux. Chirurgien, MBA Business & Management, et probablement le plus riche d'entre nous d'ici 10 ans. Les parcours originaux sont bien ceux qui sortent du lot, tu peux t'en féliciter. Merci de m'avoir aidée dans la traduction anglaise de ce papier. En espérant que tu ne seras pas en E-learning ou en déplacement à l'international pendant ma soirée de thèse. Merci pour les potins et les moments de franche rigolade.

À mes maîtres du service de chirurgie maxillo-faciale de l'HIA Laveran,

Au Professeur Pierre Haen. Un chef à la tête d'un service où la bonne ambiance règne et à l'activité superbe. Je me serais régalée durant ces 6 mois. Merci pour ton humour mais aussi pour les fameuses petites questions qui m'auront tenue en éveil. Au brillant chirurgien que tu es et qui nous impose le respect.

Au Docteur Sophie Laversanne. En voilà un chirurgien rapide et efficace ! Merci de m'avoir fait opérer dès que tu le pouvais, de ta confiance et de ta pédagogie, de m'avoir fait cracher mes poumons jusqu'au sommet de l'étoile et des séances d'abdos en attendant les blocs ! À tes patients balistiques.

Au Docteur Anne-Claire Ray. La référence incontestable en kystologie, et mon amie. Quel bonheur de t'avoir rencontrée durant cet internat. Tu es un véritable rayon de soleil, pétillante, belle, drôle et simple. Les bons patients Ray ont de la chance de t'avoir ! À nos fou-rires et au futur cabinet Ray-Deygat.

À mes maîtres du service de chirurgie maxillo-faciale de Saint-Luc à Bruxelles,

Au Professeur Pierre Mahy. Merci pour les 6 mois passés au sein de votre service et durant lesquels j'ai pris beaucoup de plaisir à venir travailler. Merci pour votre enseignement et de m'avoir permis de réaliser des bons de géants au bloc en chirurgie orthognathique. J'espère que depuis mon départ, Mme D. vous aura offert des pralines.

Au Docteur Michèle Magremanne. Merci pour tout ce que j'ai pu apprendre à vos côtés, notamment en cancérologie et sur la prise en charge des ostéonécroses, mais aussi en « boulogie » ! Merci pour les apéros au Conté du Jura et de m'avoir fait découvrir l'« half en half ».

Au Docteur Antoine de Muylder. J'ai beaucoup apprécié travailler avec toi. Merci pour ce que tu m'as appris en pédiatrie, pour ta confiance au bloc et pour les pauses au resto !

Au Docteur Aurélie Chantrenne. Tu feras partie de ces bonnes rencontres belges ! Merci pour ta gentillesse et les agréables échanges qu'on a pu avoir. Je n'ai malheureusement pas eu la chance de travailler avec toi, ce d'autant plus la réputation de praticienne talentueuse qu'est la tienne.

Au Docteur Caroline Imbert. J'ai beaucoup appris à tes côtés en implantologie. Merci pour ta disponibilité, ta gentillesse et tes bons plans pour mes week-end de vadrouille en Belgique.

Au Docteur Benoit Dive. S'il y a quelqu'un à qui je dois beaucoup en chirurgie orthognathique c'est bien toi ! Tes conseils résonnent toujours dans ma tête. Tu es celui qui m'aura fait faire mes 1^{ères} bimax, et ça je ne l'oublierai pas. Merci aussi de m'avoir fait découvrir le combo mitrailleuse-tropico de la place Carnoi, fin met de la gastronomie locale.

Au Docteur Jean Massad, mon partenaire de danse, et l'assistant senior le plus sévère que la médecine ait connu ! Merci de tes petites astuces chirurgicales efficaces (même si j'étais encore sous l'influence de Benoit !), de répondre toujours présent lorsque tes petits assistants ont besoin d'aide, et de m'avoir ouvert les voies du rock acrobatique ! À ce propos, on le tente quand ce salto en l'air ???

À mes maîtres des autres spécialités (par ordre chronologique),

Au Docteur Mohammed Salem. Un premier semestre dont je garderai un bon souvenir avec vous. 6 mois filmés par les équipes de TF1 ! Vous resterez le tout premier à m'avoir laissé la main, merci pour votre humour et votre gentillesse.

Au Docteur Pierre Campan. Quel bonheur cela a été d'être au bloc à vos côtés. Vous êtes un chirurgien à la carrière magnifique et pour qui j'ai énormément de respect. Merci de m'avoir rapidement fait confiance alors que j'étais toute jeune, et laissé réaliser des gestes délicats de cœlioscopie. Je m'en souviendrai de ces surjets de gastrectomie ! Merci d'avoir été celui qui m'ait convaincu de rester en chirurgie. L'hôpital Européen a de la chance de vous avoir aujourd'hui.

Au Professeur Baptiste Bertrand. Merci pour ta pédagogie et ta gentillesse. Apprendre à tes côtés en plastie a été un véritable plaisir. Tes internes ont de la chance de t'avoir.

Au Professeur Yves Alimi et au Professeur Mourad Bouffi. Merci pour vos enseignements en chirurgie vasculaire. Ce fût un semestre particulièrement instructif pour moi, autant sur le plan pratique que théorique.

Au Docteur Olivier Hartung. Un chirurgien particulièrement talentueux pour qui j'ai beaucoup de respect. Je me souviendrai de ces abords vasculaires et pontages réalisés sous vos yeux pédagogues et exigeants, et agrémentés de quelques « Aller Aubri, Squick ! ».

À mon mentor particulier,

Au Docteur Gilles Martin-Péridier. Merci pour ta confiance et ton amitié, de m'avoir ouvert les portes de ton cabinet sans hésiter, d'avoir été le premier à me former aux injections. J'aurais passé de bons moments à tes côtés depuis mon petit tabouret, l'œil bluffé par les résultats que tu obtenais. Tu manqueras à tes patients et tes assistants. Et au tiroir magique !

À mes co-internes,

Aux internes « survivor » de la maxillo à l'APHM, **Ambre** notre référente au top, **Marine** et **Davidou**.

Aux internes de Laveran,

À **Van**, la gentillesse incarnée, la force de travail et le plus grand fan de The Weeknd. À notre business.

À **Anaïs**, je n'ai pas eu l'occasion de travailler avec toi mais j'ai eu le plaisir de te côtoyer en DU et d'apercevoir ta gentillesse et ta sincérité.

À **Arnaudou**, chirurgien, militaire et comédien, mais aussi mon punching-ball préféré. Merci de me faire rire.

À **mes co-internes actuels**, mes douilles,

Merci pour cette bonne ambiance que vous avez su instaurer, que ce soit pour faire le planning ou à l'apéro. **Juju** co-maman reine des glaces et zen attitude, **Arnaudou** roi de la douille et bon petit soldat (on a un patient à accompagner en avion, t'y vas ?), **Pierrou-Etiennou** le calme et la finesse d'esprit, **Davidou** le petit nouveau au top et petit farceur, **Alinou** le préféré des patients, **Kevinou** le sauveur des furets des calanques.

Mention spéciale à **Alain** qui aura répondu à nombre de mes questions d'ophtalmologie de cette thèse ! Tu mériterais ta place dans le jury !

À **mes anciens co-internes Belges**,

Steph, Elé, Laura, Adri Bestie, Kathia, Dimi, Antoine et Augustin. (Jean et Benoît vous avez été rangés dans la catégorie « sénior », et ouai !)

A **Steph** le S, gars le plus stylé de St-Luc, qui m'a appris ce qu'est la gentillesse, les montages orthognathiques, l'importance des douches pluriquotidiennes. Un concentré « hype » et d'intelligence, et un coup de cœur amical qui je crois ne s'arrêtera pas à la frontière.

À **Elé** ma jums, merci d'être devenue ma pote dès mes 1^{ères} minutes à St-Luc. À nos fou-rires, notre goût commun pour les vêtements et les pulls « bleu bic », à nos chevauchements, aux tennis que l'on n'aura pas fait mais on peut toujours y croire. Hâte que tu viennes dans le sud !!!

À Antoine, et sa tête insupportable, merci pour tes vocaux interminables et tes histoires croustillantes, et de me faire rire même quand il s'agit de me raconter un examen de dentisterie. Je le sais, tu deviendras un bon chirurgien petit scarabée. Namasté.

À mes anciens co-internes marseillais,

Juliette la jums, Johanna ma « presque co-interne » à Laveran, Emilie H, Fanny, Arthur, Hugo V, Léo, Mélanie, Estelle, Nedjma, Victor, Nicolas alias Mossoul, Maxime C, Maxime A, Quentin B, Quentin K, Emilie E, Laura P.

À tout le personnel paramédical du service, du bloc opératoire et des consultations de chirurgie maxillo-faciale de la Conception et de l'Hôpital Nord.

À toutes les secrétaires de la Conception et de l'Hôpital Nord.

À ma famille,

Qui aura supporté mes études de médecine, tous ces moments à me priver de vous enfermée à travailler. Cela ne s'est pas arrangé avec la distance forcée de l'internat et les gardes... tout ceci couronné parfois par mon caractère de cochon. Sans vous, je n'y serais sûrement pas arrivée.

À Hugo, mon petit homme de la mer, mon guide mappy, ma clef de Fa... Avec qui la vie est douce. Même si je ne comprends pas toujours ce que tu me dis. Merci de supporter mes questionnements et incertitudes permanents, de m'apaiser, de me faire rire, et d'être le rayon de soleil de mon quotidien. Sans ton soutien, les épreuves m'auraient été bien difficiles. Merci d'être là, et de m'accompagner sur ma tournée internationale ! À nos voyages, à nos 6 mois à Bruxelles, à notre scooter vanille-fraise, à Bambino, à notre futur Basset... A nous.

À ma grand-mère, Mamoune. Toujours de bonne humeur et impeccable jusqu'au bout des ongles, tu es un exemple à suivre. Merci d'avoir été la grand-mère que je suivais absolument partout, de m'avoir appris à jouer à la belote, et de garder ta porte toujours ouverte (ce n'est pas qu'une expression). Je ne pense pas me tromper en disant que la majorité de mes repas depuis ma naissance se seront passés à ta table. Tu vois, les feux rouges grillés pour ne pas que je sois en retard à St-Michel auront été utiles !

À grand-père. Avec qui j'aurais aimé parler de médecine. À ses « punchlines » qui nous agaçaient à l'époque mais que nous aimons reprendre aujourd'hui.

À ma maman. Promis, le jour où tu arrêteras de te faire des cheveux blancs est pour bientôt. Tu m'as toujours suivi dans la radicalité de mes choix, a vécu mes hauts et mes bas comme si c'était les tiens. Tu es d'un soutien et d'une source de réconfort vitaux pour moi. Tu fais partie de ces personnes à l'intelligence et finesse d'esprit rares, poussant toujours tes enfants à aller plus loin dans leur réflexion. Merci pour nos interminables conversations et notre complicité, ta délicatesse et le goût de l'art que tu m'as transmis.

Et à notre petite **Pampille**, qui illumine le 115 depuis bientôt 3 ans !

À mon papa. Mon premier sponsor. Tes chemins de croix jusqu'à Fourvière y sont bien pour quelque chose ! Merci pour ta vision positive et ton enthousiasme qui savent remonter le moral des troupes, et pour tes plans de carrières, même à l'époque où j'envisageais de devenir psychiatre. Tu auras eu à cœur de transmettre à tes enfants et notamment à tes filles, l'indépendance par le travail et l'ambition. Merci d'être à l'origine de ma polyvalence sportive, pour nos séjours parisiens habituels entre Noël et le jour de l'an, pour notre tournée des capitales et tous nos voyages ! Merci de me faire rire, de ta convivialité, de ta générosité.

À Nathalie. Un véritable rayon de soleil dans la famille depuis maintenant de nombreuses années. Merci belle doche de prendre soin de papa et de nous, de tes grandes tablées et bons petits plats, des séjours de rêve à Sainte Maxime, de ton esprit de famille et rassembleur, de tes coups de fil.

À mon frère, John. Tant de souvenirs nous lient. Au duo fusionnel coupe au bol et carré court que nous formions. À tes cacous, à Nicolason, aux Mamouth, et à Mich Ducanon... Au garçon fin et sensible que tu es. Et au superbe papa que tu es devenu.

À Juna qui te rend heureux depuis tant d'années,

À Jeannou dont la beauté et l'intelligence nous font (et en feront) chavirer,

À Léon le si petit, si mignon et si gentil.

À ma sœur, Sigrid. Je commencerai par idndjcl...mais aussi kjenrkgl. À notre langage codé, à nos fou-rires incontrôlables, à nos scoops, au quartier chinois et à Michel le photographe. Mais aussi à ta « feel good attitude » qui m'inspire, à la maman que tu es devenue avec une facilité déconcertante.

À Pierre, qui t'apporte l'amour que tu mérites,

À Raphaël, dont la joie de vivre et la bonhomie nous font bien marrer.

À mon oncle, Franck. Merci pour nos sessions glisse sur l'eau comme sur la neige, de l'ambiance dans ta voiture qui aura forgé nos goûts musicaux avec Anna ! À cette journée à la Grave dont je me souviendrai longtemps ! Mes 1^{ers} hors-pistes auront été avec toi « mets-toi en arrière chérie ! ».

À Virginie qui te rend heureux.

À ma cousine, Anna. Tellement de bons souvenirs avec toi mon Annanou. À nos fou-rires, à Sébastien Tellier (« amoureuse du vent chaaaaud »), à notre goût commun pour la Dub Inc. À la belle jeune femme et brillante ostéopathe que tu es devenue.

À mon cousin « le tout petit **Thao** » qui n'est plus si petit !

À Françoise, qui s'assure chaque année que je lise des livres. À tes petites attentions, à nos séjours à Fécamp dont je garde un merveilleux souvenir.

À Mamie,

À Amandine, à Rolland.

À mes beaux-parents, Anne et Jean-Marie,

Merci pour votre gentillesse et votre accueil, c'est toujours un plaisir de vous retrouver. Merci également de satisfaire notre consommation effrénée d'huile d'olive !

À ma belle-sœur, Laure,

Merci pour ta gentillesse et ton sourire, hâte d'aller tester ta terrasse !

À mes amis,

À Ségo, ma plus vieille amie. On en aura parcouru du chemin ensemble depuis la 6^{ème}, en passant par l'option arts plastiques, le bac, la P1, puis à nouveau réunies à l'internat de la Timone. À tes œuvres d'art (tu ne le méritais vraiment pas ce 9/20 !), tes 0 en dictée (pas mérités non plus !!), à nos tennis au Royal Fauriel, à nos séjours à la Baule et nos trajets en vélo jusqu'à la Grange. J'ai tellement de souvenirs avec toi. Merci d'être mon amie depuis tout ce temps, pas besoin de s'écrire tous les jours pour le savoir.

À Nelly, mon petit loup. Une amitié sans faille qui remonte à l'époque du lycée, née à la Casta puis renforcée à Megève. Je suis fière de toi et de ton parcours, il t'a fallu du courage et du talent pour être arrivée là où tu en es. Merci pour tout ce que tu es et pour tout ce qu'on a partagé. À nos voyages, nos descentes à ski, nos potins et nos confidences. À la mort plusieurs fois frôlée ensemble ! Et à nos futurs projets toutes les deux.

À Justine. Elle est loin l'époque où nous sortions à 2 jusqu'au bout de la night du jeudi au samedi soir toutes les semaines. J'ai tant de souvenirs avec toi. À la magnifique maman que tu es devenue et au courage qu'est le tien. Hâte d'être prochainement à l'un des plus jours de ta vie.

À Philippine. Au Hibou, à nos attitudes des plus hautaines, à nos soirées stéphanoises et parisiennes mais toujours à paillettes. Nos séjours à Paris et notre randonnée toutes les deux en Corse sont de superbes souvenirs. À l'incroyable JCD et maman que tu es devenue. Passer du temps avec toi me manque.

À Laure. À nos soirées paillettes, au Club, à notre coupe de champagne dans les cuisines du Gaya avec Gaspard. Merci pour ta bonne humeur, et ton enthousiasme. Hâte de revenir dans la région pour retrouver tout ça !

À Hélène, ma BFF. Un véritable coup de cœur amical comme il s'en fait rarement. Merci de t'être battue pour cette amitié parfois si fragile (je rigole !!!). Merci de m'avoir montré ce qu'était l'amitié et d'être devenue une confidente en un rien de temps. J'aime tout ce que tu es ! Même ton métier (tu vas me le faire payer ?) ! Hâte de te retrouver à Lyon, j'espère que tu t'es entraînée à faire le trajet jusqu'à ma future adresse.

À Alexis, à ta finesse d'esprit, ton goût raffiné, tes bons plans, à ta vie inspirante. Une amitié née il y a bien longtemps alors que tu étais encore tout jeune serveur chez Nado et moi lycéenne. Tu peux être fier du parcours d'excellence qu'a été le tien par la suite. Hâte d'être à la table de ton futur établissement parisien.

À Tristan. Une amitié née alors que tu étais Golden Surgeon CCA, période durant laquelle nous manipulions stiff, proglide, sondes Cobra, croûtes et orteils sur du Britney. Une relation renforcée par la suite aux Emirats, à Monte Carlo et à l'élection Miss France, lieux que je ne peux apprécier qu'avec toi. Mais aussi à Megève, ma banquette arrière s'en souvient encore. Merci de me faire rire comme personne, d'avoir été là à un tournant clef de mon parcours et de m'avoir convaincue qu'il ne fallait pas que je suive les traces du Dr Boutboul. Malgré tes goûts atypiques et mon élégance qui nous opposent, tu es devenu un ami indispensable à ma vie.

À Cédric, qui a le mérite d'accepter les TB crazyness et de gérer le TB business, et qui est aussi devenu mon ami. Merci pour ta délicatesse, ton élégance, ta prise de nouvelles régulière, de tempérer TB et de le rendre heureux.

Aux moches, Chlo, Co, Desage, Faure J, Mainsou, et Maudi. Des amies depuis la P2, qui auront su égayer les bancs de la fac et pimenter des soirées dans des lieux huppés tels que le Carré Blanc, le Bul, le Soggy Bottom ou encore la Mine ! À nos vacances à Hossegor, au Portugal, au ski. On a tellement grandi et partagé ensemble depuis tout ce temps, fière de vous toutes.

À Chlo. Ma sotte préférée, un modèle de style et d'élégance, et une skieuse hors pair. Merci d'être une amie en or, attentionnée, à l'écoute, dépourvue de toute once de méchanceté. Merci d'avoir été là dans les moments difficiles. À la magnifique mariée que tu seras, je suis fière et honorée d'avoir fait partie de tes conseillères.

À Co. Notre père castor. Merci des crises de rire que tu me procures ! Tu es une amie géniale, quel bonheur de s'être retrouvées en ces terres phocéennes avec Chlo. À notre goût commun pour l'art et le tennis (pensée pour notre prof !!). Merci également de ne jamais hésiter à défendre tes amies...j'y pense, il aurait pu prendre cher le gadjo à la sortie de la soirée dentaire de Lyon !

À **Desage**, cette personne passée de gestionnaire de l'hôpital des nounours à réa péd ! À tout ce que l'on aura partagé avec les cheums, à ton refus à ski marqué dans les annales, à notre trio totally spies qui je crois restera mon déguisement le plus chiadé !

À **Faure J.** Une sacrée andouille qui me fait bien marrer ! À tes maladies orphelines, ta langue collée, tes gratouilles, tes demandes incongrues à la Mairie. À notre goût commun pour Béatrice Terra. Hâte de bientôt pouvoir venir squatter ta piscine et ton voilier !

À **Mainsou.** Un concentré de gentillesse et de bonne humeur. À tes bons petits plats italiens, à ta générosité, à tes mythiques années aux Magic Fans, à ta maîtrise du Didgeridoo et à tes dreads RIP ! Hâte de prochainement te retrouver !

À **Maudi.** Merci d'être la personne sans filtre et aux histoires pas banales (...) qui m'auront aussi bien appris des choses sur la vie et que fait mourir de rire... Merci d'avoir été ma série des feux de l'amour du vendredi soir en D4, de tes prouesses sur les pistes de ski comme dans les remontées mécaniques, de ton sens aigu de l'orientation. À notre petite **Antonella.** Hâte d'être le 11 juin.

À **mes poulettes**, Chlo et Co sus-citées, Bé, Consti, Flavus, Olympus, et Vic. Que je l'aime cette bande de belles gosses. Vous avez été une vraie source de bonheur et de rigolades pendant cet internat. Je suis fière de chacune d'entre vous.

À **la Bé.** Une véritable lumière à travers les bas-fonds de la cuisine de l'internat de la Timone, dans laquelle est née une belle amitié. Une confidente depuis. À notre goût commun des lieux à promouvoir, nos tisanes et nos rouleaux de printemps. À ta finesse d'esprit, ta joie, ton humour, ton intelligence, et à notre complicité.

À **Consti.** Une amitié qui me manque ici mais que la distance n'a pas entravée. Merci pour ton écoute, pour ta façon de rendre la vie plus belle, pour tes bons plans que ce soit pour les sacs à main ou des conseils lecture.

À **Flavus**. Toujours une histoire à me raconter, je ne m'ennuie jamais avec toi ! À ta façon de kiffer la life. Tu peux te féliciter de t'être construite seule et d'être arrivée là où tu en es, et d'avoir le courage de ne pas te contenter d'une vie monotone. Je suis fière de toi.

À **Olympus**. Une de ces rares personnes qui ne se plaignent jamais. Tu arrives à tout concilier sans flancher, et pour ça tu as toute mon admiration ! Merci pour ta douceur et ton écoute. Et à notre **Anselmus** !

À **Vic**, notre déesse du twerk en poirier ! Merci de me faire rire, de ta bonne humeur constante, ta générosité, ton sens du style et tes bons petits plats. À notre duo boobs, car qu'on se le dise, on était les mieux déguisées !

Au **MPG des légendes, Guillaume, Marlène, Alex, Laurène (et Ninon!!!), Igor, Jade, Adri, Charlotte**. C'est toujours un plaisir de vous retrouver.

« Patience et longueur de temps font plus que force ni que rage ».

Jean de La Fontaine

Le Lion et le rat (Livre II, fable 11. 1668)

TABLE DES MATIÈRES

INTRODUCTION	2
MATÉRIELS ET MÉTHODES	5
<i>Analyses statistiques</i>	6
RÉSULTATS	7
<i>Caractéristiques de la population</i>	10
<i>Technique chirurgicale et complications postopératoires</i>	10
<i>Biologie thyroïdienne</i>	10
<i>Acuité visuelle</i>	11
<i>Champ Visuel</i>	12
<i>RNFL OCT</i>	13
<i>Fond d'œil</i>	13
<i>Score d'activité clinique CAS</i>	14
<i>Pression intraoculaire</i>	14
<i>Vision des couleurs</i>	15
<i>Potentiels évoqués</i>	15
<i>IRM orbitaire</i>	15
DISCUSSION	17
CONCLUSION	24
BIBLIOGRAPHIE	25
ANNEXE	30
LISTE DES ABRÉVIATIONS	33

INTRODUCTION

L'orbitopathie dysthyroïdienne (ODT) est une affection orbitaire auto-immune rare (prévalence entre 95 et 155/100000 en Europe)¹. Elle est secondaire à une maladie de Basedow dans 90% des cas. Dans 5% des cas, à une thyroïdite d'Hashimoto et dans 5% elle concerne des patients en euthyroïdie². Elle est la plus fréquente des manifestations extra-thyroïdiennes des dysthyroïdies³. L'ODT peut apparaître avant (20%), pendant (40%) ou après (40%) le diagnostic de la maladie de Basedow². Elle atteint 4 femmes pour 1 homme^{2,4}.

L'ODT est consécutive à l'activation des récepteurs à la TSH⁵ et de l'IGF-1^{6,7} exprimés à la surface des tissus intraorbitaires. Cela entraîne une inflammation et une hypertrophie des muscles oculomoteurs et/ou de la graisse intraorbitaire au sein d'une orbite osseuse inextensible. Ce phénomène entrave le drainage veineux, augmentant la pression intraorbitaire.

Dans la majorité des cas, l'ODT évolue en 2 phases distinctes décrites par la courbe de Rundle (figure 1) : une phase active (ou inflammatoire) de 12-18 mois (comprenant une phase montante puis descendante), suivie d'une phase inactive (ou séquellaire). Cela dure en totalité 18-24 mois en moyenne en l'absence de traitement^{2,8}.

L'atteinte peut être unilatérale ou bilatérale, symétrique ou asymétrique. L'ODT peut récidiver soit de manière bilatérale, soit de manière unilatérale au niveau de la même orbite ou bien « à bascule » sur l'orbite controlatérale⁹.

La complication la plus redoutée au cours de la phase active est la neuropathie optique compressive (NOC) menaçant le pronostic visuel, et dont l'incidence est de 5% dans les ODT¹⁰. Le mécanisme est multimodal. Le nerf optique est comprimé soit par contact direct par les muscles oculomoteurs hypertrophiés à l'apex orbitaire¹¹ soit par hyperpression du compartiment orbitaire¹². Il existe une part ischémique par défaut de perfusion artérielle et de retour veineux sur encombrement musculo-graisseux apical. Le nerf optique peut également être étiré sur exophtalmie sévère¹³.

Divers facteurs de risque de NOC ont été mis en évidence dans la littérature comprenant l'âge élevé¹⁴, le sexe masculin^{15,16}, le tabagisme¹⁷, l'hypothyroïdie¹⁵, la thérapie par l'iode radioactif¹⁸, et le taux élevé d'anticorps anti-récepteurs de la TSH (TRAK)¹⁹.

Si la compréhension physio-pathogénique des ODT s'est considérablement améliorée ces dernières années, la prise en charge des formes sévères reste imparfaite²⁰. L'EUGOGO (European Group on Graves' Orbitopathy)²¹ recommande dans la prise en charge des ODT modérées à sévères (tableau 1) l'administration systémique de bolus de corticoïdes (de 4.5 g à 8 g de méthylprednisolone) selon un protocole établi sur 12 semaines. En cas de NOC, des posologies plus élevées (3 bolus de méthylprednisolone de 500 à 1000 mg en 3 jours) sont recommandées sur une semaine, éventuellement répétées une deuxième semaine.

Les biothérapies sont un traitement de seconde ligne indiqué dans les ODT modérées à sévères en échec de protocole de corticothérapie EUGOGO²¹. Dans les NOC, les biothérapies peuvent être utilisées en complément d'une corticothérapie efficace ou d'une chirurgie de décompression orbitaire (CDO).

En cas d'échec de ces protocoles, une chirurgie de décompression orbitaire (CDO) est indiquée. L'EUGOGO suggère que chaque décision thérapeutique soit prise après concertation pluridisciplinaire²¹, l'indication d'une chirurgie de décompression orbitaire en urgence étant laissée à l'appréciation des praticiens²², sur un faisceau d'arguments.

La majorité des études montrent une efficacité à moyen et long terme de la CDO sur la récupération visuelle. Il est en réalité difficile de distinguer la part relative de la chirurgie et celle des autres traitements de seconde ligne. À notre connaissance, la confirmation de l'efficacité de la CDO seule, à court terme, sur la récupération visuelle n'a pas été étudiée.

L'objectif de notre étude était d'évaluer l'efficacité à court terme de la décompression orbitaire en urgence pour neuropathie optique compressive sur la fonction visuelle chez les patients en échec du protocole de corticothérapie EUGOGO.

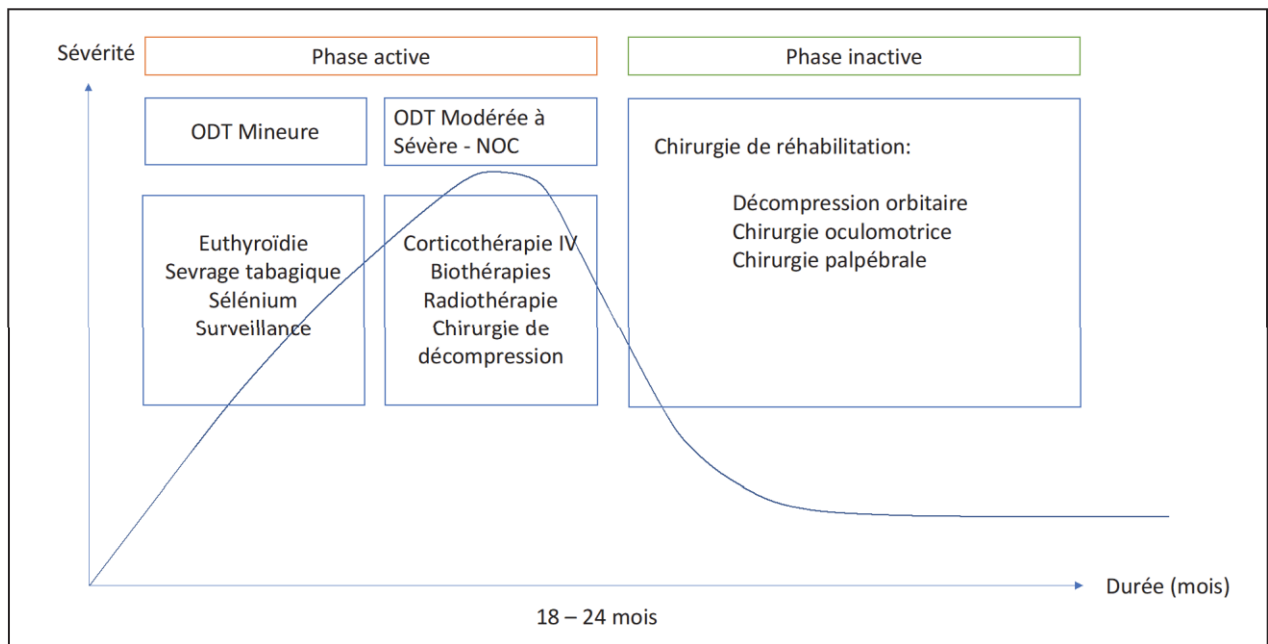


Figure 1 : Courbe de Rundle

ODT mineure	<p>ODT avec un impact mineur sur la qualité de vie ne justifiant pas un traitement immunosuppresseur ou une intervention chirurgicale :</p> <p><i>Rétraction palpébrale < 2 mm</i> <i>Atteinte légère des tissus mous orbitaires</i> <i>Exophtalmie < 3 mm par rapport à la normale</i> <i>Absence de diplopie</i> <i>Atteinte cornéenne mineure, répondant aux lubrifiants topiques</i></p>
ODT modérée à sévère	<p>ODT avec un impact sur la qualité de vie au quotidien, suffisamment important pour justifier d'un traitement immunosuppresseur (si active) ou d'une chirurgie (si inactive) :</p> <p><i>Rétraction palpébrale ≥ 2 mm</i> <i>Atteinte modérée à sévère des tissus mous orbitaires</i> <i>Exophtalmie ≥ 3 mm par rapport à la normale</i> <i>Diplopie inconstante ou constante</i></p>
ODT menaçant le pronostic visuel (très sévère)	<p>Neuropathie optique compressive ou atteinte cornéenne (urgence thérapeutique)</p>

Tableau 1 : Classification de la sévérité des orbitopathies dysthyroïdiennes.

MATÉRIELS ET MÉTHODES

Une étude rétrospective de cohorte longitudinale observationnelle monocentrique a été menée au sein du service de chirurgie maxillo-faciale et du service d'ophtalmologie du Centre Hospitalier Universitaire de Marseille.

13 patients (24 orbites) ont été opérés par notre équipe entre janvier 2009 et octobre 2021 pour décompression orbitaire chirurgicale pour neuropathie optique compressive (NOC) dysthyroïdienne en phase active et résistante à une corticothérapie selon le protocole EUGOGO. 6 patients (11 orbites) ont été exclus pour antériorité de chirurgie de décompression orbitaire (CDO), contre-indication à la corticothérapie intra-veineuse, rétinopathie diabétique, ou données manquantes. L'étude a inclus 13 orbites (soit 7 patients). 2 orbites (2 patients) ont été exclus des analyses de l'acuité visuelle et du champ visuel pour amblyopie ou capsulose sur chirurgie de cataracte.

Le diagnostic de NOC était posé sur un ensemble de critères pouvant inclure une baisse d'acuité visuelle, un déficit au champ visuel, une dyschromatopsie au test de la vision des couleurs, une altération des potentiels évoqués visuels (PEV), un aspect anormal au fond d'œil, une tomographie par cohérence optique (OCT) perturbée, et la présence d'une compression du nerf optique à l'apex et/ou l'étirement du nerf optique à l'imagerie par résonance magnétique (IRM).

Les suivis ophtalmologique, endocrinologique et maxillo-facial étaient réalisés dans les services compétents au sein du CHU de Marseille.

L'indication opératoire de chaque patient était posée sur un faisceau d'arguments cliniques et paracliniques en réunion de concertation pluridisciplinaire rassemblant médecins ophtalmologistes, endocrinologues, internistes et chirurgiens maxillo-faciaux.

L'acte chirurgical était pratiqué par les chirurgiens du service de chirurgie maxillo-faciale du CHU de Marseille, entraînés en chirurgie de décompression orbitaire.

La chirurgie consistait en l'effondrement de deux ou trois parois orbitaires (plancher, paroi médiale, paroi latérale) par voie palpébrale inférieure (transconjonctivale, sous-ciliaire ou palpébro-jugale), associées ou non à une lipectomie intraorbitaire.

Nous avons évalué l'efficacité de la CDO sur la fonction visuelle (acuité visuelle et champ visuel) qui constituait le critère de jugement principal. Les critères de jugement secondaires étaient l'épaisseur du RNFL (Retinal nerve fiber layer), l'analyse du fond d'œil, la pression intraoculaire corrigée (PIOc), le test de la vision des couleurs, les PEV, score d'activité de la maladie (CAS), et les paramètres radiologiques à l'IRM (voir *Annexe*). Ces critères étaient relevés en préopératoire après protocole EUGOGO, et en postopératoire à 15 jours et à 1 mois, avant l'introduction d'une éventuelle biothérapie, d'une radiothérapie et/ou de la reprise de bolus de corticoïdes.

L'âge, le sexe, les facteurs de risque associés à la NOC, les paramètres biologiques au diagnostic d'ODT (TRAK, TSH, T3L, T4L) ainsi que la technique chirurgicale de décompression orbitaire et les complications postopératoires ont également été notés.

Analyses statistiques

Des statistiques descriptives ont été utilisées pour décrire les données des patients (n=7) et des orbites (n=13), incluant des moyennes et écarts-types pour les variables continues, des fréquences et des pourcentages pour les variables catégorielles. Le test des rangs signés de Wilcoxon a été utilisé pour évaluer les différences entre le préopératoire et le postopératoire de l'ensemble des paramètres (acuité visuelle, indices MD et PSD, RNFL, score CAS, PIOc, taille des muscles oculomoteurs, grade d'exophtalmie, score de Nugent). Des analyses stratifiées ont été réalisées pour a) la prise de corticothérapie per os sur le score CAS ; b) l'âge sur l'acuité visuelle ; c) l'exophtalmie de grade 3 sur l'acuité visuelle ; d) le taux de TRAK sur l'acuité visuelle ; e) un épisode d'hypothyroïdie sur le RNFL et sur les indices MD et PSD de champ visuel. Les corrélations entre le score CAS et l'acuité visuelle, et entre l'acuité visuelle et le score de Nugent, ont été analysées par le coefficient de corrélation de Spearman. La significativité était supposée pour $p < 0,05$. Toutes les analyses statistiques ont été effectuées à l'aide du logiciel SPSS, version 20.0 (SPSS, Inc, Chicago, Illinois).

RÉSULTATS

Variable	n	%
Sexe		
Homme	2	28,6%
Femme	5	71,4%
Age moyen	59,3 ans	
Homme	59,5 ans	
Femme	59,8 ans	
Atteinte unilatérale	1	14,3%
Atteinte bilatérale	6	85,7%
Tabagisme actif	4	57,1%
Hommes	2	100%
Femmes	2	40%
Traitements dysthyroïdie		
Néomercazole	2	28,6%
Thyrozol	3	42,9%
IRA	1	14,3%
Thyroidectomie totale	2	28,6%
Passage(s) en hypothyroïdie biologique	5	71,4%
Durée moyenne d'évolution ODT	9.71 mois	
Moyenne taux TSH	4.29 mUI/L	
TSH < 0,4	2	28,6%
0,4 < TSH < 4	1	14,3%
TSH > 4	4	57,1%
Moyenne taux TRAK	24,28 UI/L	
Dose de méthylprednisolone IV		
Moyenne	5.75 g	
8g	1	14.3%
> 4.5g	4	57.1%
4.5g	2	28.6%
3g	1	14.3%
Corticothérapie per os avant protocole EUGOGO	2	28.6%

Tableau 3 : Données démographiques, cliniques et paracliniques préopératoires.

Variable	n	
CAS moyen (/7)	4.54	
Acuité visuelle au diagnostic (décimale Monoyer) (sur 11 orbites)	0.68	
AV=1	4	36.3%
AV= 0,9	0	0
AV= 0,8	2	18.2%
AV= 0,7	0	0
AV= 0,6	1	9.1%
AV= 0,5	0	0
AV= 0,4	2	18.2%
AV=0,3	1	9.1%
AV=0,2	1	9.1%
AV=0,1	0	0
AV< 0,1	0	0
Champ visuel 24.2° (sur 11 orbites)		
Altéré	11 orbites	100%
MD moyen	-1.83 dB	
PSD moyen	1.69 dB	
Atteinte RNFL	8 orbites	61.5%
RNFL moyen	139.77 μ m	
Fond d'œil		
Plis rétiens	0 orbites	0%
Œdème papillaire	8 orbites	61.5%
Atrophie optique	0 orbite	0%
Pâleur papillaire	2 orbites	15.4%
Tortuosité veineuse	10 orbites	76.9%
Pression intra oculaire corrigée moyenne	21,35 mmHg	
Hypertonie oculaire > 21 mmHg	3 orbites	23,1%
Hypertonie oculaire sévère > 26mmHg	1 orbite	7,7%
Grade d'exophtamie à l'IRM (/3)		
Moyenne	2,85	
Grade 1	0 orbite	0%
Grade 2	2 orbites	15.4%
Grade 3	11 orbites	84.6%
Forme d'atteinte à l'IRM		
Musculaire pure	9 orbites	69,2%
Graisseuse pure	0 orbites	0%
Mixte	4 orbites	30,8%
Score de Nugent à l'IRM (/3)		
Moyenne	2,92	
Grade 1	0	0
Grade 2	1	7.7%
Grade 3	12	92.3%
Etirement du nerf optique à l'IRM	4 orbites	30,7%

Tableau 4 : Données cliniques et paracliniques des orbites en préopératoire après échec du protocole de corticothérapie EUGOGO.

Patients	1	2	3	4	5	6	7							
Âge (ans)	35	81	45	83	53	56	62							
Sexe	H	H	F	F	F	F	F							
Tabagisme actif	Oui	Oui	Oui	Non	Oui	Non	Non							
Antécédents	Dysthyroïdie familiale, PTI	Capsulose	/	/	/	Dysthyroïdie familiale	Amblyopie unilatérale							
Traitement dysthyroïdie	NMZ, TT	NMZ	NMZ, TT	TT	TRZ	TRZ	TRZ							
Atteinte uni/bilatérale	Bilatérale	Unilatérale	Bilatérale	Bilatérale	Bilatérale	Bilatérale	Bilatérale							
Durée ODT (mois)	14	6	12	10	11	9	6							
Corticoïdes per os	Non	Non	Non	Oui	Non	Non	Oui							
Phase(s) d'hypothyroïdie	Oui	Non	Oui	Oui	Oui	Non	Oui							
TRAK (UI/L)	7.55	31.04	>40	>40	5.73	38	7.55							
TSH (mUI/L)	4.1	0.03	5.1	5	1.18	0.001	14.64							
Bolus méthylprednisolone IV (g)	8	7.25	7	4.5	3	6	4.5							
Critères de NOC	Œil	OD	OG	OG	OD	OG	OD	OG	OD	OG	OD	OG	OD	OG
	AV	1	1	/	6	8	3	4	8	2	1	1	/	4
	CV	+	+	/	+	+	+	+	+	+	+	+	/	+
	PIOc	16	21	13	25.6	36	20.6	19.9	20.5	27.6	19.2	18.9	21.4	17.8
	OP	+	-	+	+	+	-	+	-	-	+	-	+	+
	Clrs	/	/	/	+	+	/	/	/	/	/	/	/	/
	PEV	/	/	/	/	/	/	/	+	+	/	/	+	+
	IRM	+	+	+	+	+	+	+	+	+	+	+	+	+

OD : œil droit ; OG : œil gauche

AV : acuité visuelle (échelle de Monoyer) ; CV : altération du champ visuel ; PIOc : pression intraoculaire corrigée (mmHg) ; OP : œdème papillaire ; Clrs : dyschromatopsie au test de la vision des couleurs ; PEV : altération des PEV ; IRM : signes IRM de NOC

TT : Thyroïdectomie totale ; NMZ : Néomérazole ; TRZ : Thyrozole

PTI : Purpura thrombopénique immunologique

H : Homme ; F : Femme

« + » : présent ; « - » : non présent ; « / » : donnée manquante

Tableau 5 : Caractéristiques des patients en préopératoire.

Caractéristiques de la population

Les patients étaient tous atteints de maladie de Basedow. Six patients avaient une neuropathie optique compressive (NOC) bilatérale, un patient une NOC unilatérale.

L'âge moyen (tableaux 3 et 5) dans notre série au moment du diagnostic de la pathologie était de 59.3 ans (avec des âges extrêmes retrouvés de 35 à 83 ans). L'âge moyen des femmes était de 59.8 ans et celui des hommes de 59.5 ans. Il y avait 71.4% de femmes dans notre série.

Tous les patients étaient caucasiens.

Technique chirurgicale et complications postopératoires

Une chirurgie de décompression orbitaire (CDO) par effondrement de deux parois orbitaires (plancher et de la paroi médiale) avec ouverture de la péri-orbite a été réalisée pour toutes les orbites. Un patient (2 orbites) a eu une lipectomie bilatérale associée. Une décompression unilatérale a été faite chez un seul patient pour atteinte unilatérale. Chez l'ensemble des autres patients, la chirurgie a été réalisée de manière bilatérale et symétrique.

Il n'est pas survenu de complication peropératoire.

Concernant les complications postopératoires, une hypoesthésie sous-orbitaire a été retrouvée chez 61.5% des orbites opérées. La récupération s'est effectuée dans 100% des cas en quelques semaines à quelques mois (2.5 mois en moyenne). Un patient a eu une kératite bilatérale résolutive en quelques jours.

Biologie thyroïdienne

Le taux moyen de TRAK au diagnostic d'orbitopathie dysthyroïdienne (ODT) était de 24.28 UI/L \pm 16.29 (moyenne \pm écart-type) (figure 2). Dans 57.1% des cas, il était supérieur à la norme de 1.75 UI/L et dans 28.6% des cas il était supérieur à 40 UI/L. Le taux moyen de TSH au diagnostic d'ODT était de 4.29 mUI/L \pm 5.08 (moyenne \pm écart-type). Le taux moyen de T3L était de 4.30 μ mol/L \pm 1.18 (moyenne \pm écart-type) et de T4L était de 15.13 μ mol/L \pm 3.15 (moyenne \pm écart-type).

28.6% des patients étaient en hyperthyroïdie, 14.3% en euthyroïdie, et 57.1% en hypothyroïdie. Un patient (patient 2) avait présenté des signes d'orbitopathie avant l'apparition biologique de sa maladie de Basedow.

5 patients (71.6%) avaient eu un passage en hypothyroïdie biologique dans les mois précédents la décision de CDO.

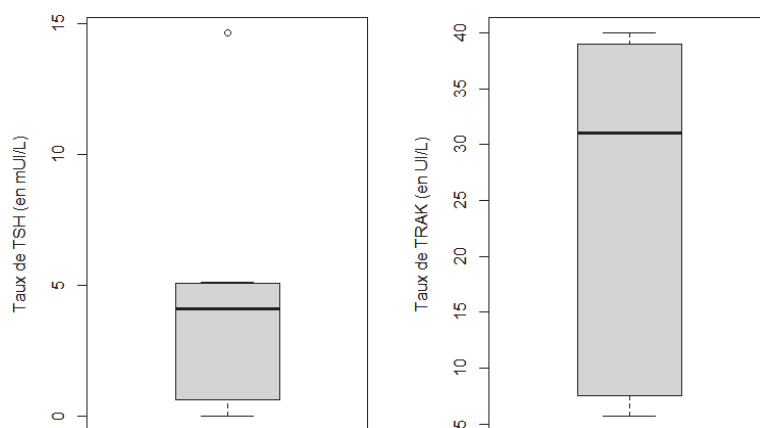


Figure 2 : Distribution des valeurs du taux de TSH et du taux de TRAK des individus.

Acuité visuelle (figure 3)

En préopératoire, l'acuité visuelle était réduite dans 63.3% des cas. Elle était en moyenne de $0.682 \text{ Monoyer} \pm 0.313$ (moyenne \pm écart-type), avec des valeurs extrêmes de 0.2 et 1. En postopératoire, l'acuité visuelle était améliorée avec une moyenne de 0.864 ± 0.191 (moyenne \pm écart-type) dès J15, et ceci était statistiquement significatif ($p=0,043$). La valeur minimale d'acuité était à 0.4 et la maximale à 1. Nous avons observé une acuité visuelle à 1 dans 54.5% des cas à J15. Les chiffres restaient identiques dans notre série à 1 mois. Aucune aggravation de l'acuité visuelle n'a été rapportée.

Nous avons retrouvé une corrélation significative entre l'amélioration de l'acuité visuelle et la diminution du score CAS à 1 mois ($p=0.007$). Cependant, l'amélioration de l'acuité visuelle n'était pas statistiquement corrélée à l'âge, au degré de réduction de l'exophtalmie, ni au taux de TRAK au diagnostic.

Aucun de nos patients n'avait développé de cataracte cortico-induite suite au protocole EUGOGO.

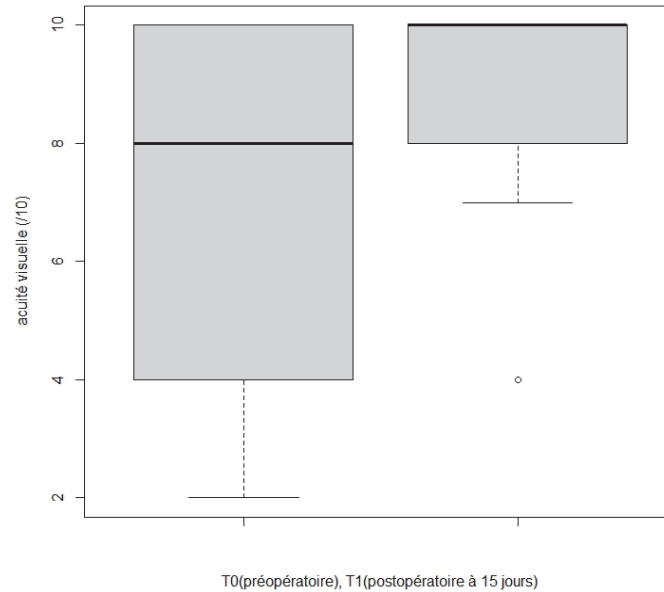


Figure 3 : Distribution des valeurs d'acuité visuelle des individus en préopératoire et à J15 postopératoire.

Champ Visuel

Le champ visuel était anormal dans 100% des cas pour les 11 yeux en analyse qualitative.

Dans 18% des cas on constatait un scotome arciforme inférieur, 9% un scotome cœco-central, 18% un déficit inférieur global, et dans 9% des cas un déficit concentrique global en îlot. La tache aveugle était élargie dans 36% des cas. Sur les analyses qualitatives postopératoires, le champ visuel était amélioré dans 72.7% des cas. 18.2% des cas s'étaient normalisés avec résolution complète des déficits à 1 mois.

Aucune aggravation du champ visuel n'a été retrouvée.

Le MD moyen préopératoire était de $-1.83 \text{ dB} \pm 4.18$ (moyenne \pm écart-type) (extrêmes de -9.66 et 2.8 dB). Le PSD moyen préopératoire était de $1.69 \text{ dB} \pm 1.79$ (moyenne \pm écart-type) (extrêmes de -1.00 et 4.05 dB). Nous n'avons pas retrouvé de différence significative entre les mesures préopératoires et postopératoires, avec des indices stables à 1 mois (MD à $-2.67 \text{ dB} \pm 3.51$; PSD à $2.61 \text{ dB} \pm 1.27$). Il n'existait pas de corrélation avec la présence au diagnostic d'une hypothyroïdie, ni d'une exophtalmie de grade > 2 .

RNFL OCT

L'épaisseur moyenne des fibres nerveuses réiniennes papillaires RNFL mesurées à l'OCT en préopératoire était de $139.77 \mu\text{m} \pm 67.78$ (moyenne \pm écart-type). Dans 38.5% des cas, l'épaisseur du RNFL était normale avant la chirurgie. En postopératoire, l'épaisseur moyenne du RNFL à J15 était de $132.75 \mu\text{m} \pm 55.11$ (moyenne \pm écart-type) ($p=0.694$) et à 1 mois de $120.15 \mu\text{m} \pm 39.18$ (moyenne \pm écart-type) ($p=0.133$), sans différence significative avec les valeurs préopératoires. En postopératoire, un déficit de l'épaisseur du RNFL était observé dans 15.4% des cas. Il n'existait pas de corrélation significative entre le RNFL à 1 mois et l'antécédent de passage en hypothyroïdie préopératoire ($p=0.114$)

Fond d'œil

En préopératoire, le fond d'œil était normal (nerf optique et rétine) pour 2 orbites (15.4%) (tableau 6). Nous avons observé la présence d'un œdème papillaire pour 8 orbites (61.5%) et des tortuosités veineuses pour 10 orbites (76.9%). Bien qu'aucune atrophie optique n'ait été retrouvée, il y avait 2 cas de pâleur papillaire (15.4%). Il n'existait pas de plis choroïdiens.

A 1 mois postopératoire, l'œdème papillaire était encore présent dans tous les cas d'œdème préopératoire, mais 7 d'entre eux avaient partiellement régressé. Chez un patient (patient 1) à 15 jours postopératoire, l'œdème papillaire d'une orbite avait augmenté de volume et un œdème papillaire était apparu au niveau de l'orbite saine controlatérale. Chez ce même patient, l'œdème avaient nettement diminué de volume de manière bilatérale à 1 mois postopératoire, pour complètement disparaître à 3 mois. Les tortuosités veineuses avaient disparu à 1 mois postopératoire de façon bilatérale chez un patient (patient 5) qui n'avait pas présenté d'œdème papillaire.

Signes au fond d'œil	Préopératoire (n)	1 mois postopératoire (n)
Œdème papillaire	8 orbites (61,5%)	9 orbites (69,2%)
Tortuosité veineuse	10 orbites (76,9%)	9 orbites (69,2%)
Atrophie optique	0	0
Pâleur papillaire	2 orbites (15,4%)	0
Plis choroïdiens	0	0

Tableau 6 : Caractéristiques au fond d'œil en préopératoire et en postopératoire.

Score d'activité clinique CAS

Le score moyen d'activité clinique CAS préopératoire était de 4.54 ± 1.61 (moyenne \pm écart-type). Dans notre série, 7.7% des orbites avaient un CAS < 3 , et 92.3% un CAS ≥ 3 .

En postopératoire, le CAS moyen était diminué de façon statistiquement significative à J15 ($p=0.026$) et à 1.69 ± 0.95 (moyenne \pm écart-type) à 1 mois ($p=0.01$). La régression du CAS à 1 mois postopératoire était significativement plus importante en l'absence d'antécédent de corticothérapie per os préopératoire ($p=0.007$).

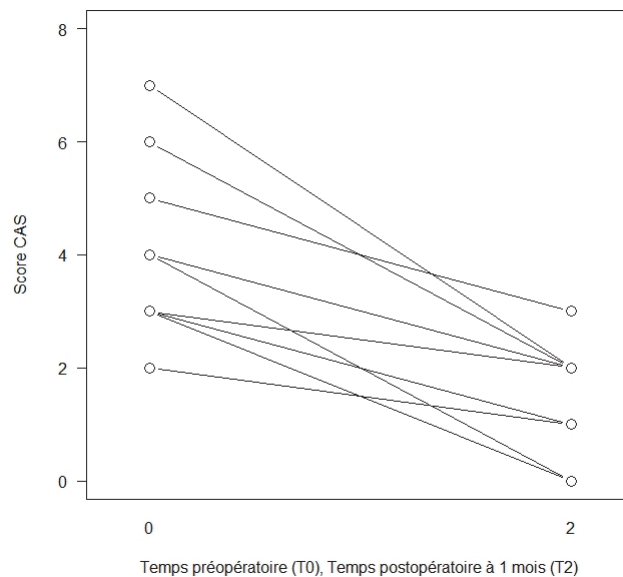


Figure 4 : Evolution du score CAS individuel entre le préopératoire et le postopératoire à 1 mois.

Pression intraoculaire

La pression intraoculaire corrigée (PIOc) moyenne préopératoire était de $21.35 \text{ mmHg} \pm 5.75$ (moyenne \pm écart-type). 23.1% des orbites présentaient une hypertonie oculaire (PIOc $> 21 \text{ mmHg}$), dont une orbite en hypertonie sévère (PIOc $> 26 \text{ mmHg}$). 69.2% des orbites étaient sous traitement hypotonisant. Un patient (patient 3) était en hypertonie oculaire résistante sous quadrithérapie de manière bilatérale. Après chirurgie, la PIOc moyenne était de $19.90 \text{ mmHg} \pm 1.90$ (moyenne \pm écart-type) à J15 et de $18.42 \text{ mmHg} \pm 1.00$ (moyenne \pm écart-type). Cette diminution n'était pas statistiquement significative ($p=0.21$ et $p=0.09$ respectivement). Il n'existait pas de corrélation significative entre la PIOc à 1 mois et la durée d'évolution de l'orbitopathie.

Vision des couleurs

Le test de la vision des couleurs avait été réalisé chez un patient (patient 3) en préopératoire. Pour les 2 yeux, la dyschromatopsie était systématisée selon un axe jaune-bleu (tritan). Chez ce patient en postopératoire, la dyschromatopsie était persistante à 6 mois.

Potentiels évoqués

Les PEV avaient été mesurés chez 2 patients (soit 4 orbites). Tous avaient des tracés dégradés et déstructurés en préopératoire. En postopératoire, 50% des tracés étaient améliorés dès le 15^{ème} jour.

IRM orbitaire

Nous avons retrouvé 9 orbites (69.2%) avec une atteinte pure des muscles oculomoteurs et 4 orbites (30.8%) avec une atteinte mixte musculo-graisseuse. Aucune orbite ne présentait de forme grasseuse pure. Le grade d'exophtalmie moyen avant la chirurgie était de 2.8.

84.6% des orbites avaient un grade 3 d'exophtalmie et 15.4% un grade 2. Aucune orbite ne présentait un grade 0 ni un grade 1. Après chirurgie, le grade d'exophtalmie moyen était diminué à 2.6, cependant la différence n'était pas statistiquement significative (p=0.157)

Il existait une diminution de taille des muscles oculomoteurs à 1 mois postopératoire (tableau 7). Ceci était significatif pour les muscles droits inférieurs, latéraux et supérieurs.

Muscle	Taille pré-opératoire (mm)	Taille post-opératoire (mm)	p
Droit inférieur	12.78 ± 0.86	10.56 ± 1.05	0.011
Droit médial	9.05 ± 2.24	7.99 ± 2.15	0.074
Droit latéral	6.65 ± 1.50	5.87 ± 1.47	0.008
Droit supérieur	11.79 ± 0.72	10.17 ± 0.98	0.012

Tableau 7 : Tailles des muscles oculomoteurs en préopératoire et en postopératoire à 1 mois (*Wilcoxon apparié*, moyenne ±écart-type).

À l'analyse de l'IRM en coupe axiale, il a été retrouvé un étirement du nerf optique chez 30.8% des orbites. En postopératoire, le nerf optique des orbites concernées restait étiré à 1 mois. Dans notre série, il n'y avait pas de corrélation significative entre l'étirement du nerf optique et l'acuité visuelle postopératoire (p=0.08).

Un encombrement à l'apex par des muscles oculomoteurs augmentés de volume a été retrouvé à l'IRM dans tous les cas (Image 1). En utilisant le score de Nugent (tableau 8) (Image 2), nous n'avons retrouvé qu'une seule orbite avec un score de grade 2. Toutes les autres orbites présentaient un score de grade 3. Il n'existait aucune orbite présentant un grade 0 ou 1 d'encombrement apical de Nugent. Le score moyen préopératoire était de 2.9. Après chirurgie, le score de Nugent moyen était diminué à 1.9 avec une différence statistiquement significative ($p=0.041$). Nous n'avons pas retrouvé de corrélation entre le score de Nugent et l'acuité visuelle en préopératoire ($p=0.28$), ni en postopératoire ($p=0.84$).

Score Nugent n= (%)	Préopératoire (/13)	Postopératoire (/10)
Grade 0	0	2 (20%)
Grade 1	0	1 (10%)
Grade 2	1 (7.7%)	3 (30%)
Grade 3	12 (92.3%)	4 (40%)

Tableau 8 : Score de Nugent en préopératoire et en postopératoire à 1 mois (*Wilcoxon apparié, $p=0,041$*)

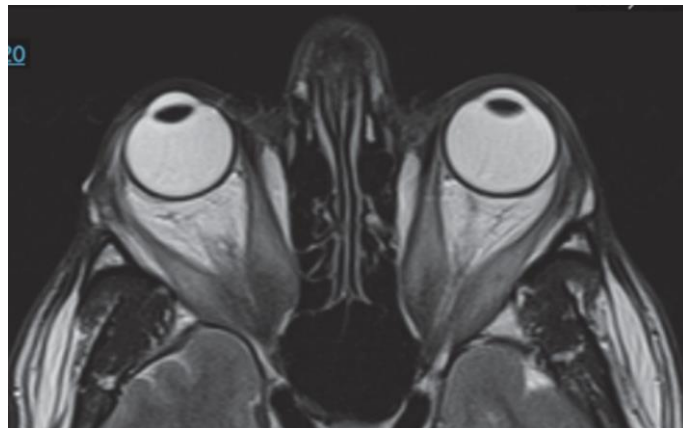

Image 1 : IRM orbitaire en coupe axiale (pondération T1) montrant l'encombrement musculaire à l'apex (patient) 1.

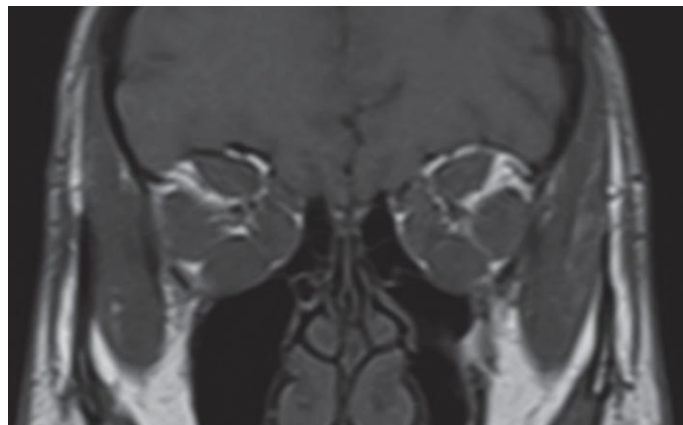


Image 2 : IRM orbitaire en coupe coronale (pondération T1) montrant l'effacement de la graisse périneurale par encombrement musculaire (patient) 1.

DISCUSSION

Notre étude confirme que la fonction visuelle des patients en neuropathie optique compressive (NOC) dysthyroïdienne en échec de corticothérapie était améliorée dès le 15^{ème} jour après chirurgie de décompression orbitaire (CDO).

L'objectif de notre étude était d'évaluer l'efficacité de la CDO seule à court terme sur la fonction visuelle en cas de NOC. Bien que les résultats d'une CDO soient considérés définitifs à 6-12 mois postopératoires, le but était d'évaluer la rapidité d'action de la chirurgie seule sur la fonction visuelle. Nous avons porté nos analyses jusqu'à un mois postopératoire, c'est-à-dire avant une éventuelle reprise des bolus de corticoïdes et/ou une introduction d'autres traitements de seconde ligne, ce qui aurait biaisé nos résultats sur la chirurgie seule.

Dans notre série, une biothérapie par Tocilizumab ou Sarilizumab avait été mise en place après 4-6 semaines postopératoires chez 71.4% des patients. Un patient (patient 5) avait repris le protocole EUGOGO de bolus de corticoïdes seul à partir de la 6^{ème} semaine postopératoire. Un patient (patient 7), avait reçu des séances de radiothérapie orbitaire après le 2^{ème} mois postopératoire.

Notre étude portait sur un petit effectif. La NOC dysthyroïdienne est une pathologie très rare¹⁰. Depuis 2009, notre équipe a réalisé une CDO chez 13 patients pour NOC dysthyroïdienne. De plus, nous avons dû exclure 6 patients soit pour facteurs confondants dans un souci d'homogénéité, soit pour données manquantes.

La comparaison des patients opérés à un groupe contrôle constitué de patients n'ayant pas été opérés n'est pas réalisable. Les patients non opérés en échec de protocole de corticothérapie EUGOGO sont soit dans un état de gravité moins avancée, soit trop âgés, soit récusés à l'anesthésie générale. Les groupes ne seraient alors pas comparables. De plus, une étude prospective dans laquelle les patients seraient répartis au hasard entre un traitement par chirurgie ou bien par biothérapie ne serait pas éthique.

L'âge moyen dans notre série au moment du diagnostic était de 59.3 ans, ce qui est comparable aux données de la littérature²⁸. Les femmes représentaient 71.4% de notre population. Si l'orbitopathie dysthyroïdienne (ODT) est prédominante chez la femme⁴, la NOC est habituellement associée au sexe masculin dans la littérature²⁹. Cependant, les femmes ne présentaient pas de NOC de sévérité supérieure à celles des hommes dans notre étude.

Notre critère de jugement principal était la fonction visuelle, comprenant l'acuité visuelle et le champ visuel. La fonction visuelle ne peut être basée sur la seule baisse d'acuité visuelle dont la présence est variable dans les NOC. Certains patients peuvent présenter un profond déficit au champ visuel avec une acuité visuelle relativement conservée alors que d'autres peuvent avoir une importante baisse d'acuité visuelle avec une altération moindre de leur champ visuel.

L'acuité visuelle a été mesurée en échelle décimale de Monoyer. Elle n'a pas été convertie en échelle logMAR pour des raisons de précision. L'acuité visuelle préopératoire moyenne était de 0.682 échelle de Monoyer. Les données sur l'acuité visuelle préopératoire sont similaires à celles de la littérature³⁰. Elle peut être effondrée mais aussi être conservée. Dans notre série, deux patients (4 orbites) avaient une acuité visuelle à 1. Ceci renforce la difficulté dans l'affirmation du diagnostic de NOC. Néanmoins, ces patients présentaient une altération du champ visuel et du fond d'œil et un encombrement à l'apex à l'imagerie, arguments en faveur de NOC.

En postopératoire, l'acuité visuelle était significativement améliorée et ce dès le 15^{ème} jour.

La littérature montre une amélioration de l'acuité visuelle postopératoire³⁰ mais nous n'avons pas retrouvé d'étude portant sur des résultats à 15 jours.

Les deux patients (2 orbites au total) qui présentaient une acuité visuelle effondrée ≤ 0.3 avaient récupéré une acuité à 0.8 à partir du 15^{ème} jour après la chirurgie. Leur acuité était à 1 à 2 mois. Cela suggère que la chirurgie puisse être bénéfique même chez les patients avec les atteintes les plus sévères.

Nous n'avons pas retrouvé de corrélation entre l'amélioration de l'acuité visuelle et l'âge, le taux de TRAK au diagnostic, ni le degré de réduction d'exophtalmie. Cependant, l'amélioration de l'acuité visuelle était significativement corrélée avec la diminution du score d'activité clinique CAS à 1 mois postopératoire. Ceci est la traduction du fait que le meilleur drainage vasculaire et lymphatique orbitaire découlant de la décompression orbitaire participe à l'amélioration conjointe de l'acuité visuelle par reperfusion du nerf optique et du score CAS par diminution des signes congestifs externes¹¹.

Le champ visuel était anormal chez l'ensemble de nos patients en analyse qualitative, même chez ceux présentant une acuité visuelle à 1. Le champ visuel peut ainsi renseigner sur la présence de déficits sans qu'aucune symptomatologie de NOC n'ait été déclarée. Il constitue un élément essentiel au diagnostic. Les altérations du champ visuel sont diverses et sont ceux d'une NOC³¹. Il peut s'agir de scotome central, paracentral, coeco-central ou bien arciforme

périphérique. Un déficit diffus non systématisé ou un élargissement de la tâche aveugle peuvent être retrouvés, ainsi qu'un déficit concentrique en îlot en cas d'atteinte avancée. Le déficit inférieur est le plus typiquement associé à la NOC³¹. Ceci peut s'expliquer par le fait que la zone supérieure du nerf optique soit plus sujette à une compression directe par le complexe droit supérieur-releveur de la paupière supérieure entraînant un défaut du champ visuel inférieur³¹. Cette hypothèse se base sur la configuration anatomique du nerf optique et de l'apex orbitaire. Ces différents déficits ont été retrouvés dans notre série. Après chirurgie, le champ visuel en analyse qualitative était amélioré dans 72.7% des cas à 1 mois, dont 18.2% qui s'étaient normalisés. Ces résultats sont similaires à ceux à moyen et long terme de la littérature³⁰.

Une analyse quantitative du champ visuel peut être réalisée à l'aide des indices MD et PSD. Le MD quantifie les déficits diffus, le PSD les scotomes. Les indices MD et PSD étaient quant à eux stables entre le préopératoire et le postopératoire à 1 mois. Plusieurs études ont démontré l'effet bénéfique de la CDO sur l'amélioration du MD et PSD chez les patients atteints de NOC^{33,34} mais toutes portaient sur des résultats à long terme. Notre cohorte était trop petite pour pouvoir obtenir une amélioration significative de ces indices.

Nous avons retrouvé une augmentation de l'épaisseur des fibres papillaires RNFL en préopératoire. Ceci reflète l'œdème papillaire causé par la compression du nerf optique. Il est établi que l'augmentation du RNFL permet de révéler des œdèmes papillaires infra-cliniques non dépistés au fond d'œil³⁵. De plus, un œdème papillaire peut être présent en cas de NOC sans défaillance de l'acuité visuelle. L'OCT au RNFL est donc un bon outil de dépistage de NOC. Dans notre cohorte, deux patients présentant une acuité visuelle normale avaient un œdème papillaire. Cependant, le RNFL était augmenté uniquement chez les patients ayant un œdème papillaire présent au fond d'œil.

En postopératoire, l'épaisseur moyenne du RNFL était diminuée à J15 et à 1 mois mais de manière non significative en lien avec la faible taille de notre échantillon. Des études ont retrouvé une diminution significative de l'épaisseur du RNFL après CDO mais celles-ci portaient sur des analyses à plusieurs mois en postopératoire³⁶.

La compression du nerf optique durable dans le temps peut induire une atrophie papillaire avec une perte en fibres RNFL de manière irréversible³⁷ et une moindre récupération de la fonction visuelle postopératoire³⁶. Dans notre série, l'épaisseur du RNFL d'un patient a été inférieure à la norme dès le 15^{ème} jour postopératoire de manière unilatérale (70 μ m à 1 mois). La durée

d'évolution de son orbitopathie était de 11 mois. Pour autant, son acuité visuelle était passée de 0.2 en préopératoire à 0.8 en échelle de Monoyer à 1 mois, avec un champ visuel amélioré.

Le score moyen d'activité clinique CAS préopératoire était de 4.54 et était comparable à ceux de la littérature³⁸. Le CAS reflète le niveau d'inflammation orbitaire en lien avec l'orbitopathie et ne traduit aucunement une compression du nerf optique. Il présente des limites décrites par certains auteurs. Une NOC peut très bien survenir chez des patients ne présentant pas de signes inflammatoires³⁹. Il convient donc de maintenir un niveau de vigilance et de suspicion élevés devant une orbite non inflammatoire chez les patients en ODT avec modification du statut visuel. Inversement, certains signes inflammatoires tels que la douleur, l'érythème palpébral ou l'hyperhémie conjonctivale sont non spécifiques et peuvent être existants dans le cadre de phénomènes de surface secondaires à une sécheresse oculaire.

Nous avons retrouvé une diminution significative du CAS entre le préopératoire et le postopératoire. Ceci n'est pas représentatif d'une diminution réelle d'activité de la pathologie en postopératoire, mais plutôt d'une amélioration des signes congestifs post-décompression orbitaire. Malgré son appellation, le CAS n'est pas donc une mesure exacte de l'activité de la maladie. Il constitue un outil complémentaire de suivi de l'ODT.

La régression du CAS à 1 mois postopératoire était significativement plus importante en l'absence d'antécédent de corticothérapie per os préopératoire. Dans notre série, deux patients avaient reçu une corticothérapie per os durant un mois prescrite par l'ophtalmologiste traitant, ceci avant que ces patients ne soient orientés au centre expert et ne suivent un protocole EUGOGO. En plus d'être moins efficace et moins bien tolérée que les bolus intra-veineux⁴⁰, la corticothérapie per os a l'inconvénient de masquer la symptomatologie inflammatoire et de participer ainsi au retard de prise en charge. De plus, la corticothérapie per os peut entraver la réponse au protocole EUGOGO.

Seulement 23.1% des cas présentaient une hypertonie oculaire en préopératoire. Cela s'explique en partie par le fait que 69.2% des patients étaient sous traitement hypotonisant. Par ailleurs, l'hypertonie oculaire n'est pas systématique dans les NOC. Selon Riemann⁴¹, la compliance tissulaire antérieure, notamment septale, jouerait un rôle fondamental dans la physiopathologie de la NOC. En cas de laxité tissulaire antérieure, la NOC résulterait d'une compression directe à l'apex par les muscles oculomoteurs avec une pression intraorbitaire qui ne serait pas nécessairement majeure. En cas de fibrose septale, c'est l'hyperpression intraorbitaire qui tiendrait un rôle prédominant. Cette notion est fondamentale et implique qu'une imagerie

orbitaire ne montrant pas de signes directs d'encombrement à l'apex n'exclut pas le diagnostic de NOC. De plus, un remodelage osseux orbitaire peut survenir et compenser l'augmentation de la pression intraorbitaire⁴². Les patients sans hypertonie oculaire en l'absence de traitement hypotonisant étaient présents chez 30.8% des orbites de notre série.

Après chirurgie, la pression intraoculaire corrigée (POIc) moyenne était diminuée de 2.93 mmHg. Ceci s'explique par le fait que la PIOc était déjà contrôlée par le traitement hypotonisant des patients sus-cités d'une part, et par la petite taille de notre échantillon d'autre part. Aucun de nos patients n'avait présenté de glaucome en postopératoire.

Dans la littérature, la décompression orbitaire chirurgicale fait baisser la PIOc de 3 à 5.6 mmHg en moyenne^{43,44}. Elle permet une amélioration du retour veineux ainsi qu'une expansion des structures orbitaires hypertrophiées dans les sinus maxillaires et éthmoïdaux aboutissant à un équilibre pressionnel entre l'orbite et les sinus.

Le test de la vision des couleurs n'a été réalisé que chez un patient (2 orbites) et était altéré. Selon l'étude menée par le groupe EUGOGO⁴⁵, la vision des couleurs est altérée dans 77% des cas de NOC. Il s'agit d'un examen très sensible dans la détection des NOC. Il peut exister une dyschromatopsie sans atteinte de l'acuité visuelle.

Dans notre étude, les PEV ont été mesurés chez seulement 2 patients (4 orbites). Tous étaient altérés en préopératoire. Les PEV peuvent révéler une souffrance du nerf optique et apporter un argument objectif en cas de difficulté diagnostique de NOC^{46,47}. Cependant, leur recours est peu fréquent en raison du défaut d'accessibilité et de l'aspect fastidieux de l'examen. Par ailleurs, les PEV ne sont pas systématiquement anormaux dans les NOC⁴⁸.

La NOC peut survenir dans les formes musculaires pures, graisseuses pures ou mixtes. Néanmoins, elle est très rare en cas de prédominance graisseuse. Dans notre série, il existait 69.2% de forme musculaire pure, 30.8% de forme mixte, et aucune forme graisseuse pure, ce qui corroborait les données de la littérature⁴⁹.

L'exophtalmie a été évaluée à l'IRM seulement. Les mesures cliniques à l'exophtalmomètre de Hertel n'ont pu être utilisées car cette évaluation est praticien dépendante, moins fiable, et moins reproductible que les analyses de grade d'exophtalmie à l'imagerie. Après chirurgie, le grade d'exophtalmie était diminué sans différence statistiquement significative ($p=0.157$).

Il faut souligner que le degré d'exophtalmie ne reflète pas forcément la gravité d'une orbitopathie, ni la présence d'une NOC⁵⁰. En effet, chez certains patients, la fibrose des tissus mous (en particulier des muscles oculomoteurs et des septa orbitaires) limite le déplacement antérieur du globe⁵¹. La pression intraorbitaire dans ces cas-là sera ainsi plus élevée. Il faut donc être particulièrement vigilant dans les situations de faible exophtalmie.

Kauh et al a rapporté que l'atteinte du champ visuel était plus sévère chez les patients avec une exophtalmie légère⁵². Cette corrélation n'a pas été retrouvée dans notre série.

Dans les exophtalmies sévères, il arrive que la protrusion du globe puisse entraîner un étirement du nerf optique. Les lésions nerveuses qui en découlent sont généralement à l'origine de séquelles irréversibles sur la fonction visuelle¹³. Tous nos patients présentant un étirement avaient une exophtalmie de grade 3. Il n'a pas été retrouvé de corrélation entre l'étirement du nerf optique et une moins bonne récupération de l'acuité visuelle dans notre étude. Un échantillon de plus grande taille aurait probablement pu obtenir une corrélation significative.

Une diminution significative de l'épaisseur des muscles a été constatée entre les mesures préopératoires et postopératoires à 1 et 3 mois. Seule la diminution du droit médial n'était pas significative, peut-être par manque de puissance. Cette régression de taille musculaire va de pair avec celle de la congestion postopératoire. Néanmoins, d'autres études ont retrouvé une augmentation de taille postopératoire en lien avec une phase ascendante de la maladie⁵³. Notons que ce paramètre de taille musculaire est praticien dépendant. Cependant, sa mesure était réalisée par le même praticien à deux reprises pour tous les patients.

Nous avons utilisé le score de Nugent pour quantifier et grader l'importance de l'encombrement à l'apex orbitaire. Pour certains auteurs, il est corrélé à la présence d'une NOC clinique⁵⁴.

Cette mesure est également praticien dépendant mais a été prise par le même praticien deux fois pour toutes les IRM. Néanmoins, bien que le score de Nugent paraisse utile pour orienter vers le diagnostic de NOC et quantifier l'encombrement, Nugent ne fournit pas une définition claire quant à la position de la coupe coronale orbitaire déterminant le score²⁷. Il s'agit d'un outil d'appréciation subjective qui nécessiterait d'être précisé.

La technique chirurgicale de décompression orbitaire n'était pas strictement identique pour tous nos patients. Nous estimons que le choix du nombre de parois orbitaires et de la surface osseuse à effondrer et de la réalisation d'une lipectomie dépendent avant tout de paramètres

anatomiques⁵⁵ tels que le niveau d'exophtalmie, le volume orbitaire, la part d'hypertrophie graisseuse, la surface des parois orbitaires et la capacité d'accueil de tissus mous expansés dans les sinus maxillaires et ethmoïdaux. Évidemment, un patient ayant une atteinte sévère de sa fonction visuelle se verra proposer une expansion maximaliste. Lorsque qu'elles étaient bilatérales, les CDO étaient réalisées de manière la plus symétrique possible.

Il n'est pas survenu de complication peropératoire dans notre série.

Concernant les complications postopératoires, il s'agissait de complications inhérentes à la CDO. Aucune n'a été définitive et toutes étaient de sévérité minime. Malgré les précautions maximales de préservation du canal et du nerf sous-orbitaire, 61.5% des patients ont eu une hypoesthésie sous-orbitaire dont la récupération s'est effectuée chez l'ensemble d'entre eux en 2.5 mois en moyenne. Il y a eu un cas de kératite bilatérale, résolutive rapidement sous traitement topique cicatrisant. Il n'a pas été rapporté de diplopie de novo, d'insuffisance de résultat, d'enophtalmie ou d'hypoglobie. Il n'est pas survenu d'infection du site opératoire, ni de sinusite aigüe ou chronique.

Il n'existe pas à ce jour de définition consensuelle concernant les critères diagnostiques de NOC. Ils sont multiples et présents de manière aléatoire. Une évaluation approfondie et une prise en charge adaptée et rapide sont essentielles pour éviter une défaillance visuelle irréversible. Le test de la vision des couleurs, les PEV et le test de sensibilité aux contrastes sont des outils aidant au dépistage. Les déficits au champ visuel automatisé et une baisse d'acuité visuelle sont des arguments forts, encore faut-il avoir éliminé leurs diagnostics différentiels tels qu'un glaucome ou une pathologie cornéenne. L'épaisseur du RNFL ainsi que du complexe des cellules ganglionnaires maculaires à l'OCT sont des arguments diagnostiques mais aussi pronostiques⁵⁶. L'imagerie par tomodensitométrie (TDM) ou IRM complètent l'investigation par des signes caractéristiques tels que l'encombrement apical, l'hypertrophie musculaire, ou un diamètre de veine ophtalmique supérieure augmenté.

La NOC doit être dépistée chez tous les patients présentant une dysthyroïdie. Tous les cas de notre étude ont échappé à ce dépistage et ont été adressés au centre expert de manière tardive. Cette errance diagnostique provient notamment du fait que la symptomatologie n'est pas toujours bruyante au début de la pathologie. Les patients sans signe inflammatoire³⁹ et non exophtalmes⁵⁰ passent souvent inaperçus et nécessitent une vigilance accrue. Les praticiens s'alertent davantage sur des signes tels que la diplopie ou l'exophtalmie, symptômes

inconfortables pour le patient mais qui n'entachent pas le pronostic visuel à long terme. Avant leur prise en charge dans notre centre, les patients de notre étude étaient déjà à un stade avancé de la maladie et n'avaient reçu aucun traitement recommandé par EUGOGO qui aurait pu éviter la NOC.

L'EUGOGO préconise une décompression chirurgicale en cas de NOC en phase active et de réponse insuffisante aux bolus de méthylprednisolone sur l'acuité visuelle ou le champ visuel²¹. Il existe un manque de précision dans les indications de CDO et une disparité consécutive d'un centre à l'autre dans la prise en charge des NOC cortico-résistantes.

La chirurgie est le traitement théorique en cas de résistance à la corticothérapie et de NOC avérée. Ceci étant, du fait de la difficulté à poser le diagnostic de NOC et de l'absence de consensus dans sa prise en charge thérapeutique, certaines équipes peuvent être amenées à proposer des biothérapies et/ou une radiothérapie orbitaire en traitement de seconde de ligne, retardant la chirurgie.

CONCLUSION

Dans notre centre, les chirurgies de décompression orbitaire entreprises au cas par cas sur décision collégiale pluridisciplinaire ont permis une amélioration significative sur l'acuité visuelle et une amélioration du champ visuel en analyse qualitative dès le 15^{ème} jour en l'absence d'autres traitements de seconde ligne concomitants. Cela suggère que la chirurgie de décompression orbitaire peut apporter un soulagement efficace et rapide au patient en neuropathie optique compressive dysthyroïdienne cortico-résistante. Réalisée précocement et complétée d'un autre traitement de seconde ligne tel que les biothérapies ciblées ou la radiothérapie orbitaire, elle peut s'intégrer dans un traitement pluridisciplinaire optimal.

BIBLIOGRAPHIE

1. Perros P, Hegedus L, Bartalena L, Marcocci C, Kahaly GJ, Baldeschi L, et al. Graves' orbitopathy as a rare disease in Europe: a European Group on Graves' Orbitopathy (EUGOGO) position statement. *Orphanet J Rare Dis* (2017) 12:72
2. Martel A, Sadoul JL. Traitement médical de l'orbitopathie dysthyroïdienne : état des lieux. *Réalités ophtalmologiques*, No 263, Juin 2019, pp. 14-19
3. Bartalena L, Fatourechi V: Extrathyroidal manifestations of Graves' disease: a 2014 update. *J Endocrinol Invest* 2014;37:691–700
4. Bartalena L, Piantanida E, Gallo D, Lai A, Tanda ML. Epidemiology, Natural History, Risk Factors, and Prevention of Graves' Orbitopathy. *Front Endocrinol (Lausanne)*. 2020 Nov 30;11:615993.
5. Diana T, Ponto KA, Kahaly GJ. Thyrotropin receptor antibodies and Graves' orbitopathy. *J Endocrinol Invest*. 2021 Apr;44(4):703-712. doi: 10.1007/s40618-020-01380-9. Epub 2020 Aug 4. Erratum in: *J Endocrinol Invest*. 2022 Jan;45(1):233
6. Smith TJ, Kahaly GJ, Ezra DG, Fleming JC, Dailey RA, Tang RA, et al. Teprotumumab for thyroid-associated ophthalmopathy. *N Engl J Med* (2017) 376:1748–61
7. Douglas RS, Kahaly GJ, Patel A, Sile S, Thompson EHZ, Perdok R, et al. Teprotumumab for the treatment of active thyroid eye disease. *N Engl J Med* (2020) 382:341–52
8. Perros P, Zarkovic M, Azzolini C, Ayvaz G, Baldeschi L, Bartalena L, Boschi A, Bournaud C, Brix TH, Covelli D et al. PREGO (presentation of Graves' orbitopathy) study: changes in referral patterns to European Group on Graves' orbitopathy (EUGOGO) centres over the period from 2000 to 2012. *British Journal of Ophthalmology* 2015 99 1531–1535.
9. Panagiotou G, Perros P. Asymmetric Graves' Orbitopathy. *Front Endocrinol (Lausanne)*. 2020 Dec 17;11:611845
10. Lazarus JH. Epidemiology of Graves' orbitopathy (GO) and relationship with thyroid disease. *Best Pract Res Clin Endocrinol Metab*. 2012 Jun;26(3):273-9
11. Dodds NI, Atacha AW, Birchall D, Jackson A: Use of high-resolution MRI of the optic nerve in Graves' ophthalmopathy. *Br J Radiol* 2009Q 82: 541– 544
12. Giaconi JA, Kazim M, Rho T, Pfaff C. CT scan evidence of dysthyroid optic neuropathy. *Ophthal Plast Reconstr Surg*. 2002Q 18(3):177–182
13. Geoffrey E. Rose GE, Vahdan K. Optic Nerve Stretch Is Unlikely to Be a Significant Causative Factor in Dysthyroid Optic Neuropathy. *Ophthalmic Plast Reconstr Surg*, Vol. XX, No. XX, 2019

14. Khong JJ, Finch S, De Silva C, Rylander S, Craig JE, Selva D, Ebeling PR. Risk Factors for Graves' Orbitopathy; the Australian Thyroid-Associated Orbitopathy Research (ATOR) Study. *J Clin Endocrinol Metab.* 2016 Jul;101(7):2711-20
15. Adenis JP, Lasudry J, Robert PY. Orbitopathiedysthyroïdienne. In: AdenisJP, Morax S, editors. Société française d'ophtalmologie. Pathologie orbitopalpébrale. Paris: Masson; 1998. p. 38-68
16. Badelon I, Chainé G, Ducasse A. Ophtalmopathie associée aux maladies thyroïdiennes. EMC (Elsevier Masson SAS, Paris), Endocrinologie-Nutrition, 10-003-A-50, Ophtalmologie, 21-453-A20, 1998 : 8p
17. Bartanella L, Baldeschi L, Dickinson A, Eckstein A, Kendall-Taylor P, Marcocci C, et al. Consensus statement of the European Group on Grave's Orbitopathy (EUGOGO) on management of GO. *Eur J Endocrinol* 2008;158:273–85
18. Bahn RS. Graves' ophthalmopathy. *N Engl J Med.* 2010 Feb 25;362(8):726-38
19. Ponto KA, Diana T, Binder H, Matheis N, Pitz S, Pfeiffer N, Kahaly GJ. Thyroid-stimulating immunoglobulins indicate the onset of dysthyroid optic neuropathy. *J Endocrinol Invest.* 2015 Jul;38(7):769-77
20. Bartalena L, Baldeschi L, Boboridis K et al (2016) The 2016 European Thyroid Association/European Group on Graves' orbitopathy guidelines for the management of Graves' orbitopathy. *Eur Thyroid J* 5:9–26
21. Bartalena L, Kahaly GJ, Baldeschi L, et al (2021) The 2021 European Group on Graves' orbitopathy (EUGOGO) clinical practice guidelines for the medical management of Graves' orbitopathy. *European Journal of Endocrinology* 2021; 185, G43-G67
22. Bartalena L: What to do for moderate-to-severe and active Graves' orbitopathy if glucocorticoids fail? *Clin Endocrinol (Oxf)* 2010; 73:149–152
23. Mourits MP, Koornneef L, Wiersinga WM, Prummel MF, Berghout A & van der Gaag R. Clinical criteria for the assessment of disease activity in Graves' ophthalmopathy: a novel approach. *British Journal of Ophthalmology* 1989 73 639–644
24. Muller-Forell W & Kahaly GJ. Neuroimaging of Graves' orbitopathy. *Best Practice and Research: Clinical Endocrinology and Metabolism* 2012 26 259–271.
25. Fang ZJ, Zhang JY, He WM. CT features of exophthalmos in Chinese subjects with thyroid-associated ophthalmopathy. *Int J Ophthalmol.* 2013 Apr 18;6(2):146-9
26. Xu L, Li L, Xie C, Guan M, Xue Y. Thickness of Extraocular Muscle and Orbital Fat in MRI Predicts Response to Glucocorticoid Therapy in Graves' Ophthalmopathy. *Int J Endocrinol.* 2017;2017:3196059
27. Nugent RA, Belkin RI, Neigel JM, et al. Graves orbitopathy: correlation of CT and clinical findings. *Radiology* 1990-177:675– 82

28. Tramunt B, Imbert P, Grunenwald S, Boutault F, Caron P. Prise en charge des orbitopathies dysthyroïdiennes malignes : du diagnostic au traitement Management of sight-threatening Graves' orbitopathy: from diagnosis to treatment. *Correspondances en Métabolismes Hormones Diabètes et Nutrition - Vol. XXI - n° 1-2 - janvier-février 2017*
29. Campbell A, Nanda T, Oropesa S, Kazim M, Age-Related Changes in the Clinical Phenotype of Compressive Optic Neuropathy in Thyroid Eye Disease. *Ophthal Plast Reconstr Surg, Vol. XX, No. XX, 2015*
30. Hallin ES, Feldon SE, Luttrell J. Graves' ophthalmopathy: III. Effect of transantral orbital decompression on optic neuropathy. *British Journal of Ophthalmology, 1988, 72, 683-687*
31. Choi CJ, Oropesa S, Callahan AB, Glass LR, Teo L, Cestari DM, Freitag SK. Patterns of visual field changes in thyroid eye disease. *Orbit, 2017; 36(4), 201–20*
32. Oropesa S, Dunbar KE, Godfrey KJ, Callahan AB, Campbell AA, Kazim M. Predominant Contribution of Superior Rectus X Levator Complex Enlargement to Optic Neuropathy and Inferior Visual Field Defects in Thyroid Eye Disease. *Ophthalmic Plast Reconstr Surg. 2018 Aug 17*
33. Cheng S, Yu Y, You Y, Chen J, Pi X, Wang X, Jiang F. Retinal nerve fiber layer thickness measured by optical coherence tomography predicts visual recovery after orbital decompression for dysthyroid optic neuropathy. *Int Ophthalmol. 2021 Sep;41(9):3121-3133*
34. Seibel I, Hofmann VM, Sönmez H, Schönfeld S, Jumah MD, Lenarz M, Coordes A. Medial and mediolateral orbital decompression in intractable Graves' Orbitopathy. *Auris Nasus Larynx. 2017 Aug;44(4):428-434*
35. Kardon R. Optical coherence tomography in papilledema: what am I missing? *J Neuroophthalmol. 2014 Sep;34 Suppl:S10-7*
36. Rajabi MT, Ojani M, Riazi Esfahani H, Tabatabaei SZ, Rajabi MB, Hosseini SS. Correlation of peripapillary nerve fiber layer thickness with visual outcomes after decompression surgery in subclinical and clinical thyroid-related compressive optic neuropathy. *J Curr Ophthalmol. 2018 Dec 21;31(1):86-91*
37. Micieli JA, Newman NJ, Biousse V. (2018). The role of optical coherence tomography in the evaluation of compressive optic neuropathies. *Curr Opin Neurol 2019, 32 : 115 – 123*
38. Stan MN, Garrity JA, Carranza Leon BG, Prabin T, Bradley EA, Bahn RS. Randomized controlled trial of rituximab in patients with Graves' orbitopathy. *J Clin Endocrinol Metab. 2015 Feb;100(2):432–41*
39. Burch HB, Wartofsky L. Graves' ophthalmopathy: current concepts regarding pathogenesis and management. *Endocr Rev. 1993 Dec;14(6):747-93*

40. Kahaly GJ. Management of Graves thyroidal and extrathyroidal disease: an update. *Journal of Clinical Endocrinology and Metabolism* 2020 105 3704–3720
41. Riemann CD, Foster JA, Kosmorsky GS. Direct orbital manometry in patients with thyroid-associated orbitopathy. *Ophthalmology*, 1999 Jul;106(7):1296-302
42. Chan LL, Tan HE, Fook-Chong S, Teo TH, Lim LH, Seah LL. Graves ophthalmopathy: the bony orbit in optic neuropathy, its apical angular capacity, and impact on prediction of risk. *AJNR Am J Neuroradiol*. 2009 Mar;30(3):597-602
43. Park SM, Nam SB, Lee JW, Song KH, Choi SJ, Bae YC. Quantitative Assessment of Orbital Volume and Intraocular Pressure after Two-Wall Decompression in Thyroid Ophthalmopathy. *Arch Craniofac Surg*. 2015 Aug;16(2):53-57
44. Onaran Z, Konuk O, Oktar SÖ, Yücel C, Unal M. Intraocular pressure lowering effect of orbital decompression is related to increased venous outflow in Graves orbitopathy. *Curr Eye Res*. 2014 Jul;39(7):666-72
45. McKeag D, Lane C, Lazarus JH, Baldeschi L, Boboridis K, Dickinson AJ, Hullo AI, Kahaly G, Krassas G, Marcocci C, et al. Clinical features of dysthyroid optic neuropathy: a European Group on Graves' Orbitopathy (EUGOGO) survey. *Br J Ophthalmol* 2007 ; 91(4):455– 458.
46. Ambrosio G, Ferrara G, Vitale R, De Marco R. Visual evoked potentials in patients with Graves' opthalmopathy complicated by ocular hypertension and suspect glaucoma or dysthyroid optic neuropathy. *Doc Ophtalmol* 2003;106(2) : 99-104
47. Tsaloumas MD, Good PA, Burdon MA, Misson GP. Flash and pattern visual evoked potentials in the diagnosis and monitoring of dysthyroid optic neuropathy. *Eye (Lond)*. 1994;8 (Pt 6):638-45
48. Clauser, L. C., Tieghi, R., Galie, M., Franco, F., & Carinci, F. (2012). Surgical decompression in endocrine orbitopathy. Visual evoked potential evaluation and effect on the optic nerve. *Journal of CranioXMaxillofacial Surgery*, 40(7), 621–625
49. Feldon SE, Lee CP, Muramatsu SK et al. Quantitative computed tomography of Graves' ophthalmopathy. Extraocular muscle and orbital fat in development of optic neuropathy. *Arch Ophthalmol* 1985;103(2):213-5
50. Nanda T, Dunbar K, Campbell A, Bathras R, Kazim M. Greater Proptosis Is Not Associated With Improved Compressive Optic Neuropathy in Thyroid Eye Disease. *Ophthalmic Plast Reconstr Surg*. 2018 Jul/Aug;34(4S Suppl 1):S72-S74
51. Baujat B, Krastinova D, Bach CA, et al. Orbital morphology in exophthalmos and exorbitism. *Plast Reconstr Surg* 2006Q117:542–50
52. Kauh CY ,Shivani G,Douglas RS,Elner VM,Nelson CC,Niziol LM,Kahana A. Compressive Optic Neuropathy and Repeat Orbital Decompression: A Case Series. *Ophthal Plast Reconstr Surg*. 2015 Q 31(5) : 385–390

53. Hu WD, Annunziata CC, Chokthaweesak W, Korn BS, Levi L, Granet DB, Kikkawa DO. Radiographic analysis of extraocular muscle volumetric changes in thyroid-related orbitopathy following orbital decompression. *Ophthalmic Plast Reconstr Surg*. 2010 Jan-Feb;26(1):1-6
54. Birchall D, Goodall KL, Noble JL, et al. Graves ophthalmopathy: intracranial fat prolapse on CT images as an indicator of optic nerve compression. *Radiology* 1996Q200:123–27
55. Morax S, Ben Ayed H. Techniques et indications chirurgicales des décompressions osseuses de l'orbitopathie dysthyroïdienne [Orbital decompression for dysthyroid orbitopathy: a review of techniques and indications]. *J Fr Ophtalmol*. 2004 Sep;27(7):828-44. French.
56. Micieli JA, Newman NJ, Biousse V. The role of optical coherence tomography in the evaluation of compressive optic neuropathies. *Curr Opin Neurol*. 2019 Feb;32(1):115-123

ANNEXE

Acuité visuelle

L'acuité visuelle a été mesurée en échelle de Monoyer décimale au cours de l'examen clinique ophtalmologique.

Champ visuel

Le champ visuel était évalué via une périmétrie automatisée de Humphrey 24.2 (test de champ visuel Humphrey (HVF) (HFA II, Carl Zeiss Meditec Inc., Dublin, CA, USA).

Une interprétation qualitative a été effectuée par l'ophtalmologiste afin de noter les éventuels déficits focaux ou globaux.

Les indices quantitatifs MD (Mean Deviation) et PSD (Pattern Standard Deviation) ont été relevés.

L'indice MD correspond à la sensibilité moyenne du champ visuel en comparaison avec une population normale. Il représente les déficits diffus au champ visuel. Un chiffre positif signifie que l'individu a une sensibilité supérieure à la moyenne de la population, et un chiffre négatif une sensibilité inférieure.

Le PSD correspond au degré de variation de l'ensemble du champ visuel par rapport à la moyenne. Il permet la quantification des scotomes. Il ne sera pas modifié en cas de déficit diffus.

OCT RNFL

L'épaisseur des fibres nerveuses rétiniennes papillaires RNFL (Retinal Nerve Fiber Layer) était calculée à l'OCT (Tomographie à Cohérence Optique), via un appareil OCT Spectralis® HRAXOCT (Heidelberg Engineering, Heidelberg, Allemagne).

Fond d'œil

Le fond d'œil était réalisé lors de l'examen clinique ophtalmologique. Des anomalies telles qu'un œdème et/ou une pâleur papillaire, une atrophie optique, une tortuosité vasculaire et des plis choroïdiens étaient recherchés.

Pression intraoculaire

La pression intraoculaire était prise au tonomètre de Goldmann à air et/ou à aplanation au cours de l'examen clinique. Une hypertonie intraoculaire était retenue pour une tension intraoculaire corrigée supérieure à 21 mmHg.

Score d'activité clinique CAS

Le score d'activité CAS (Clinical Activity Score) décrit par *Mourits et al*²³ était évalué pour chaque œil. Ce score clinique permet de coter sur 7 points l'inflammation orbitaire lors de la 1^{ère} consultation et sur 10 critères lors du suivi (tableau 2). Une orbitopathie était considérée comme active lorsque le score était $\geq 3/7$, ou $\geq 4/10$ lors du suivi.

CAS (Clinical Activity Score) Chaque item compte pour 1 point (Orbitopathie active si score $\geq 3/7$ ou $\geq 4/10$)
Douleur rétro-oculaire spontanée
Douleur à la mobilisation oculaire
Hyperhémie conjonctivale
Caronculite
Chémosis
Œdème palpébral
Érythème palpébral
Baisse d'acuité visuelle ≥ 1 ligne Snellen
Aggravation exophtalmie ≥ 2 mm
Aggravation limitation oculomotrice $\geq 8^\circ$

Tableau 2 : Score d'activité clinique de Mourits (CAS).

Vision des couleurs

Le test de la vision des couleurs était réalisé par le 15 Hue saturé et désaturé (Panel D 15 ou 15 Hue de Farnsworth) afin de rechercher une dyschromatopsie.

Potentiels évoqués visuels

Les PEV étaient réalisés en mode flash ou pattern à la recherche d'une dysfonction rétinienne et/ou de conduction des voies visuelles.

IRM orbitaire

La relecture des IRM et les mesures ont été effectuées par le même praticien à deux reprises. L'exophtalmie a été évaluée en coupe axiale dans le plan neuro-oculaire selon les 4 grades de sévérité croissante par rapport à la ligne bi-canthale externe (LBE)^{24,25}.

Le diagnostic d'exophtalmie était posé si plus des 2/3 du globe oculaire étaient en avant de la LBE. Le grade 0 correspond à l'absence d'exophtalmie. Lorsque le 1/3 postérieur du globe passe par la LBE, il s'agit d'un grade 1. Lorsque la choroïde passe par la LBE, c'est un grade 2. Lorsque le globe orbitaire passe en avant de la LBE, c'est un grade 3.

La taille des muscles oculomoteurs a été mesurée en pondération T1, en coupe coronale pour les muscles droits inférieur et supérieur, et en coupe axiale pour les muscles droits latéral et médial²⁶, à la portion la plus charnue des ventres musculaires.

L'encombrement à l'apex était évalué par le score de Nugent²⁷. Ce dernier classe la sévérité de l'encombrement en 4 grades selon l'effacement de la graisse péri-neurale en T1 en coupe coronale : le grade 0 ne retrouve aucun effacement, le grade 1 correspond à un effacement inférieur à 25%, le grade 2 à un effacement compris entre 25% et 50%, le grade 3 à un effacement supérieur à 50%.

Biologie thyroïdienne

Les valeurs de référence chez l'adulte utilisées par le laboratoire de biochimie générale du CHU de Marseille sont pour la TSH : 0.27 - 4.2 mUI/L ; pour la T4L : 12.0 - 22.0 µmol/L ; pour la T3L : 3.1 - 6.8 µmol/L ; et pour les TRAK < 1.75 UI/L.

LISTE DES ABRÉVIATIONS

ODT :	orbitopathie dysthyroïdienne
NOC :	neuropathie optique compressive
TSH :	thyroid stimulating hormon
TRAK :	taux élevé d'anticorps anti-récepteurs de la TSH
EUGOGO :	European Group on Graves' Orbitopathy
CDO :	chirurgie de décompression orbitaire
CHU :	centre hospitalo-universitaire
PEV :	potentiels évoqués visuels
OCT :	optical coherence tomography
CAS :	clinical activity score
IRM :	imagerie par résonance magnétique
T3L :	triiodothyronine
T4L :	thyroxine libre
MS :	mean deviation
PSD :	pattern standard deviation
OD :	œil droit
OG :	œil gauche
AV :	acuité visuelle
CV :	altération du champ visuel
PIOc :	pression intraoculaire corrigée
OP :	œdème papillaire
Clrs :	dyschromatopsie au test de la vision des couleurs
TT :	thyroïdectomie totale
NMZ :	néomercazole
TRZ :	thyrozole
H :	Homme
F :	Femme
PTI :	purpura thrombopénique immunologique

SERMENT D'HIPPOCRATE

Au moment d'être admise à exercer la médecine, je promets et je jure d'être fidèle aux lois de l'honneur et de la probité.

Mon premier souci sera de rétablir, de préserver ou de promouvoir la santé dans tous ses éléments, physiques et mentaux, individuels et sociaux.

Je respecterai toutes les personnes, leur autonomie et leur volonté, sans aucune discrimination selon leur état ou leurs convictions. J'interviendrai pour les protéger si elles sont affaiblies, vulnérables ou menacées dans leur intégrité ou leur dignité. Même sous la contrainte, je ne ferai pas usage de mes connaissances contre les lois de l'humanité.

J'informerai les patients des décisions envisagées, de leurs raisons et de leurs conséquences.

Je ne tromperai jamais leur confiance et n'exploiterai pas le pouvoir hérité des circonstances pour forcer les consciences.

Je donnerai mes soins à l'indigent et à quiconque me les demandera. Je ne me laisserai pas influencer par la soif du gain ou la recherche de la gloire.

Admise dans l'intimité des personnes, je tairai les secrets qui me seront confiés. Reçue à l'intérieur des maisons, je respecterai les secrets des foyers et ma conduite ne servira pas à corrompre les mœurs.

Je ferai tout pour soulager les souffrances. Je ne prolongerai pas abusivement les agonies. Je ne provoquerai jamais la mort délibérément.

Je préserverai l'indépendance nécessaire à l'accomplissement de ma mission. Je n'entreprendrai rien qui dépasse mes compétences. Je les entretiendrai et les perfectionnerai pour assurer au mieux les services qui me seront demandés.

J'apporterai mon aide à mes confrères ainsi qu'à leurs familles dans l'adversité.

Que les hommes et mes confrères m'accordent leur estime si je suis fidèle à mes promesses ; que je sois déshonorée et méprisée si j'y manque.

