



HAL
open science

Gestion de la papille et du profil d'émergence en prothèse implanto-portée unitaire en secteur postérieur

Kelly Robert

► **To cite this version:**

Kelly Robert. Gestion de la papille et du profil d'émergence en prothèse implanto-portée unitaire en secteur postérieur. Sciences du Vivant [q-bio]. 2021. dumas-03653079

HAL Id: dumas-03653079

<https://dumas.ccsd.cnrs.fr/dumas-03653079v1>

Submitted on 27 Apr 2022

HAL is a multi-disciplinary open access archive for the deposit and dissemination of scientific research documents, whether they are published or not. The documents may come from teaching and research institutions in France or abroad, or from public or private research centers.

L'archive ouverte pluridisciplinaire **HAL**, est destinée au dépôt et à la diffusion de documents scientifiques de niveau recherche, publiés ou non, émanant des établissements d'enseignement et de recherche français ou étrangers, des laboratoires publics ou privés.



Distributed under a Creative Commons Attribution - NonCommercial - NoDerivatives 4.0 International License

AVERTISSEMENT

Cette thèse d'exercice est le fruit d'un travail approuvé par le jury de soutenance et réalisé dans le but d'obtenir le diplôme d'État de docteur en chirurgie dentaire. Ce document est mis à disposition de l'ensemble de la communauté universitaire élargie.

Il est soumis à la propriété intellectuelle de l'auteur. Ceci implique une obligation de citation et de référencement lors de l'utilisation de ce document.

D'autre part, toute contrefaçon, plagiat, reproduction illicite encourt toute poursuite pénale.



UNIVERSITÉ DE PARIS
FACULTÉ DE SANTÉ
UFR D'ODONTOLOGIE - MONTROUGE

Année 2021

N° M054

THÈSE
POUR LE DIPLÔME D'ÉTAT DE DOCTEUR EN CHIRURGIE DENTAIRE

Présentée et soutenue publiquement le : 16 juin 2021

Par

Kelly ROBERT

**Gestion de la papille et du profil d'émergence en prothèse
implanto-portée unitaire en secteur postérieur**

Dirigée par Mme le Docteur Marie Carite

JURY

Mme le Professeur Claudine Wulfman

M. le Docteur Jean Luc Charrier

M. le Docteur Nicolas Eid

Mme le Docteur Marie Carite

M. le Docteur Clément Messeca

Président

Assesseur

Assesseur

Assesseur

Invité



Tableau des enseignants de l'UFR (Montrouge)

DÉPARTEMENTS	DISCIPLINES	PROFESSEURS DES UNIVERSITÉS	MAÎTRES DE CONFÉRENCES
1. DÉVELOPPEMENT, CROISSANCE ET PRÉVENTION	ODONTOLOGIE PÉDIATRIQUE	Mme DURSUN Mme VITAL	Mme BONNET M. COURSON Mme VANDERZWALM
	ORTHOPÉDIE DENTO-FACIALE	Mme LE NORCY	Mme BENAHMED M. DUNGLAS Mme KAMOUN
	PRÉVENTION, ÉPIDÉMIOLOGIE, ÉCONOMIE DE LA SANTÉ ET ODONTOLOGIE LÉGALE	M. PIRNAY	Mme GERMA Mme SMAIL-FAUGERON
2. CHIRURGIE ORALE, PARODONTOLOGIE, BIOLOGIE ORALE	PARODONTOLOGIE	Mme COLOMBIER Mme GOSSET	M. BIOSSE DUPLAN M. BRUN (MCU associé) M. GUEZ
	CHIRURGIE ORALE	M. MAMAN Mme RADOÏ	Mme EJEIL M. GAULTIER M. HADIDA M. MOREAU M. NGUYEN Mme TAÏHI
	BIOLOGIE ORALE	Mme CHAUSSAIN M. GOGLY Mme SÉGUIER Mme POLIARD (PR)	Mme ANDRIQUE (MCU associée) M. ARRETO Mme BARDET (MCF) M. BOUCHET (MCF) Mme CHARDIN M. FERRE Mme GORIN M. LE MAY
3. RÉHABILITATION ORALE	DENTISTERIE RESTAURATRICE ENDODONTIE	Mme BOUKPESSI Mme CHEMLA	Mme BERÈS Mme BESNAULT M. BONTE Mme COLLIGNON M. DECUP Mme GAUCHER
	PROTHÈSES	Mme WULFMAN	M. CHEYLAN M. DAAS M. DOT M. DUPAGNE (MCU associé) M. EID Mme FOUILLOUX-PATEY M. RENAULT M. RIGNON-BRET M. TRAMBA
	FONCTION-DYSFONCTION, IMAGERIE, BIOMATÉRIAUX	M. SALMON	M. ATTAL Mme BENBELAÏD Mme BENOÎT A LA GUILLAUME (MCF) M. BOUTER M. CHARRIER M. CHERRUAU M. FLEITER Mme FRON CHABOUIS Mme MANGIONE Mme TILOTTA
	PROFESSEURS ÉMÉRITES	M. BÉRENHOLC Mme BRION Mme FOLLIGUET M. LASFARGUES M. LAUTROU	M. LEVY M. PELLAT M. PIERRISNARD M. SAFFAR Mme WOLIKOW

Liste mise à jour le 25 mars 2021

Remerciements

À Mme le Professeur Claudine Wulfman ; Docteur en Chirurgie dentaire ; Spécialiste qualifiée en Médecine bucco-dentaire ; Ancien Interne des Hôpitaux ; Docteur de l'Université Paris 13 ; Habilitée à Diriger des Recherches ; Professeur des Universités, UFR d'Odontologie – Montrouge ; Praticien Hospitalier, Assistance Publique Hôpitaux de Paris

Qui m'a fait l'honneur de présider ce jury de thèse d'exercice et a éveillé en moi l'amour de la prothèse amovible à l'Université.

À M. le Docteur Jean-Luc Charrier ; Spécialiste qualifiée en Chirurgie orale ; Docteur de l'Université Paris Descartes ; Maître de Conférences des Universités, UFR d'Odontologie - Montrouge ; Praticien Hospitalier, Assistance Publique-Hôpitaux de Paris

Qui m'a fait l'honneur de participer à ce jury et m'a accompagnée encore plus loin en Chirurgie, ma discipline de cœur.

À M. le Docteur Nicolas Eid ; Docteur de l'Université Paris Descartes ; Maître de Conférences des Universités, UFR d'Odontologie - Montrouge ; Praticien Hospitalier, Assistance Publique-Hôpitaux de Paris

Qui m'a fait l'honneur de participer à ce jury et a éveillé en moi l'amour de la prothèse conjointe à l'Université.

À Mme le Docteur Marie Carite ; Docteur en Chirurgie dentaire ; Assistant Hospitalo-Universitaire, UFR d'Odontologie - Montrouge

Qui m'a fait l'honneur de diriger cette thèse avec bienveillance, gentillesse et rigueur et qui m'a tant appris en prothèse implanto-portée.

À M. le Docteur Clément Messeca ; Docteur en Chirurgie dentaire ; Praticien Hospitalier, Assistance Publique, Hôpitaux de Paris

Qui m'a fait l'honneur de participer à ce jury et m'a transmis son savoir en Parodontie et Dermatologie lors des vacances en Stomatologie à l'Hôpital Bichat.

Résumé et indexation en français et anglais

Résumé :

En implantologie, deux étapes peuvent être définies afin d'obtenir une réhabilitation globale dans le cadre d'un édentement unitaire : la phase chirurgicale et la phase prothétique. Lors de ces étapes, il est essentiel de considérer la gestion de la papille et du profil d'émergence prothétique afin de garantir la pérennité de cette réhabilitation dans l'espace parodontal supra-crestal. Cette pérennité peut s'évaluer selon différentes dimensions : globalement biologique, fonctionnelle et esthétique. La revue de la littérature montre que l'importance de la gestion de la papille et du profil d'émergence en prothèse implanto-portée n'est plus à démontrer pour le secteur antérieur. Qu'en est-il pour le secteur postérieur ? La gestion de la papille et du profil d'émergence constitue-t-elle un prérequis à la pérennité d'une prise en charge implantaire et prothétique ? Quand et comment devons-nous les considérer, en phase chirurgicale et/ou en phase prothétique ? Quels sont les moyens et méthodes à notre disposition pour garantir cette bonne gestion ? Cette thèse a pour objectif d'étudier la gestion de la papille et du profil d'émergence en prothèse unitaire implanto-portée pour le secteur postérieur via une étude de la revue littéraire des dernières années.

Discipline ou spécialité :

Implantologie

Mots clés français (fMeSH et Rameau) :

fMeSH : Prothèse dentaire implanto-portée ; Piliers dentaires

Rameau : Implantologie dentaire ; Parodonte

Forme ou Genre :

fMeSH : Dissertation universitaire

Rameau : Thèses et écrits académiques

Abstract :

In implantology, two stages can be defined to obtain a global rehabilitation in the context of unitary edentulousness : the surgical phase and the prosthetic phase. During these stages, considering the management of the papilla and the prosthetic emergence profile is a key to guarantee the durability of this rehabilitation in the supra-crestal periodontal space. This durability can be assessed according to different dimensions: biological, functional, and aesthetic. The review of the literature shows that the importance of managing the papilla and the emergence profile in implant-supported prosthesis is no longer in question for the anterior sector. What about the posterior region? Is the management of the papilla and the emergence profile a prerequisite for the durability of an implant and prosthetic treatment? When and how should we consider them, in the surgical phase and / or in the prosthetic phase? What are the means and methods available to guarantee this good management? The objective of this thesis is to study the management of the papilla and the emergence profile in implant-supported unit prosthesis for the posterior sector via a study of the literary review of the last years.

Branches or specialty :

Oral Implantology

English keywords (MeSH) :

Dental Prosthesis, Implant-Supported ; Dental Abutments

Publication type (MeSH) :

Academic Dissertation

Table des matières

INTRODUCTION	2
1 : RECHERCHE BIBLIOGRAPHIQUE	3
1.1 IDENTIFICATION DES INFORMATIONS	3
1.2 SELECTION DES ARTICLES A ETUDIER	4
1.2.1 Recherche informatique	4
1.2.2 Recherche manuelle	4
2 : LA PAPILLE ET LA PROTHESE IMPLANTO-PORTEE	5
2.1 LA PAPILLE	5
2.1.1 Différences entre dent et implant, quelles conséquences cliniques ?	6
2.1.2 Tissu kératinisé et espace biologique, quels enjeux dans la muco-intégration ?	9
2.1.3 La dimension esthétique : quelles influences retenir pour le secteur postérieur ?	11
2.2 LE CHOIX DE L'IMPLANT JUXTA OU SUPRA OSSEUX	15
2.3 LA PROTHESE IMPLANTO-PORTEE	17
2.3.1 Le niveau supragingival	17
2.3.2 Le niveau sous gingival	19
3 : GESTION DE LA PAPILLE EN PHASE CHIRURGICALE	24
3.1 Gestion des tissus mous avant la chirurgie	24
3.2 Gestion des tissus mous pendant la chirurgie	26
3.3 Gestion des tissus mous après la chirurgie	29
4. GESTION DE LA PAPILLE EN PHASE PROTHETIQUE	31
4.1 Choix d'un profil d'émergence optimal	31
4.2 Choix entre pilier de cicatrisation et provisoire pour la temporisation en postérieur ?	36
4.3 Choix d'un pilier d'usage et d'une connectique adaptés	45
4.4 Choix de la technique de prise d'empreinte	49
CONCLUSION	54
BIBLIOGRAPHIE	56
TABLE DES FIGURES	60
TABLE DES TABLEAUX	61

Introduction

En implantologie, deux étapes peuvent être définies afin d'obtenir une réhabilitation totale dans le cadre d'un édentement unitaire postérieur : la phase chirurgicale et la phase prothétique.

La phase chirurgicale a pour finalité de venir remplacer la racine, là où la phase prothétique permet le remplacement de la partie coronaire de la dent.

Lors de ces étapes, il est essentiel de considérer le support osseux mais aussi les tissus mous jusqu'au profil d'émergence prothétique pour garantir la pérennité de cette réhabilitation dans l'espace parodontal.

La revue de la littérature nous apprend que la gestion des tissus durs est un impondérable en implantologie. Elle montre aussi que l'importance de la gestion de la papille et du profil d'émergence en prothèse implanto-portée n'est plus à démontrer pour le secteur antérieur afin d'assurer une intégration esthétique et fonctionnelle optimale.

Qu'en est-il pour le secteur postérieur ? La gestion de la papille et du profil d'émergence constitue-t-elle un prérequis à la pérennité d'une prise en charge implantaire et prothétique d'un point de vue biologique et fonctionnel ?

Quand et comment devons-nous les considérer, en phase chirurgicale et/ou en phase prothétique ?

Quels sont les moyens et méthodes disponibles aujourd'hui pour en garantir la bonne gestion ?

Cette thèse a pour objectif d'étudier la gestion de la papille et du profil d'émergence dans les dimensions biologiques et fonctionnelles pour le secteur postérieur via une étude de la revue littéraire.

1 : Recherche bibliographique

1.1 Identification des informations

Une fois l'idée de sujet validé autour du profil d'émergence des prothèses implanto-portées (que nous définirons sous le terme de PIP au cours de la rédaction de cette thèse) et son impact sur le parodonte en secteur postérieur, il a fallu étudier sa faisabilité.

Pour se faire, une revue des thèses portant sur ces mots-clés a été conduite.

Le sujet du profil d'émergence en PIP a beaucoup été traité mais pour le secteur antérieur.

Aussi la dimension de la gestion de la papille en PIP au secteur postérieur semble peu avoir été abordée.

Afin de continuer de définir la problématique autour de ce sujet, des critères d'inclusions et d'exclusions ont été définis :

- Critères d'inclusions :

- profil d'émergence,
- secteur postérieur,
- prothèse implant-portée,
- pilier implantaire,
- vis et pilier de cicatrisation,
- édentement unitaire,
- parodonte,
- papille gingivale interdentaire,
- attache supra-crestale.

- Critères d'exclusions :

- édentement plural,
- secteur antérieur,
- dents vivantes et dévitalisées.

Pour la recherche des articles scientifiques, il a été choisi de se limiter à l'étude des articles en français et en anglais.

1.2 Sélection des articles à étudier

1.2.1 Recherche informatique

1.2.1.1 Descripteurs choisis

Les descripteurs suivants ont été identifiés avec l'aide des sites internet MeSH :

- Prothèse dentaire implanto-portée / dental prosthesis, implant -supported,
- Conception d'implant dentaire et de pilier / dental implant – abutment design / dental implant abutment profil / abutment,
- Pose immédiate d'implant dentaire / immediate dental implant loading,
- Parodonte / periodontium – Papille / interdental papilla / gingiva / mucosal attachment,
- Molaire / molar.

1.2.1.2 Équations retenues et pool de références bibliographiques choisis

Certains de ces descripteurs ont été choisis et croisés lors des recherches d'articles sur la base de données PubMed. L'équation numéro 1 de recherche a été *dental implant abutment AND papilla entre 2015 et 2020* et a permis de rassembler 45 articles en lien avec la problématique du sujet. Après lecture des titres et des résumés, une sélection de 18 articles est faite permettant un ciblage précis autour de la question prothétique en implantologie pour le secteur postérieur.

Pour affiner le sujet et mettre le parodonte au cœur de la question, une équation numéro 2 a été posée : *dental prosthesis implant supported AND interdental papilla entre 2015 et 2020*.

114 articles ont été étudiés et 22 sélectionnés. Enfin, une dernière et 3^{ème} équation : *mucosal attachment and abutment entre 2010 et 2020* a permis de rassembler 31 articles qui ont été étudiés et dont 8 ont été conservés pour la bibliographie initiale après lecture des titres et résumés.

Le début de la rédaction se base donc sur un pool de 48 articles et la suite de la rédaction a permis de revoir ce pool et de l'affiner au fil des réflexions menées pour finalement conduire à 60 références bibliographiques pour ce sujet.

1.2.2 Recherche manuelle

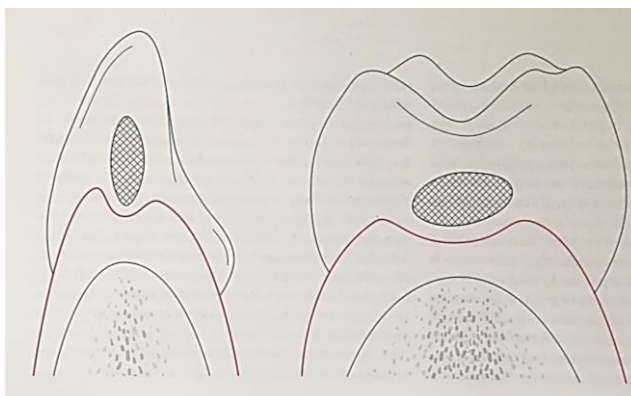
La recherche manuelle a permis de dégager des ouvrages comme « *Implantologie immédiate* » de Dennis Tarnow et Stephen Chu de 2020 ; « Manuel d'implantologie clinique, consolidation des savoirs et ouverture sur l'avenir » de de Ph Rajzbaum, S Szmukler-Moncler et M Davarpanah de 2018, « *La prothèse en implantologie. Le Patient au centre du traitement* » de Stefan WOLFART & al. de 2017 et « *Misch's Contemporary Implant Dentistry, 4th Edition* » de Randolph R. Resnik de 2020.

2 : La papille et la prothèse implanto-portée

2.1 La papille

La papille ou plutôt les papilles – linguales, interdentaires et vestibulaires – constituent la gencive interdendaire. La gencive interdendaire est déterminée par les surfaces des dents adjacentes, la zone de contact et le septum osseux. Elle comporte une partie libre et une partie attachée. Les papilles linguales et vestibulaires sont bombées vers l'extérieur et jointes par une dépression vestibulo-linguale en forme de selle appelée col interdentaire. Leur hauteur décroît d'antérieur en postérieur et la largeur entre les pics des papilles et la largeur des cols augmente. ¹

Figure 1 : La géométrie du col interdentaire diffère d'antérieur en postérieur



Source : Zuhr et Hurzeler, *Chirurgie plastique et esthétique en parodontie et implantologie*, 2013.

Comme la gencive marginale, elle possède un versant externe avec un épithélium kératinisé pluristratifié destiné à la protection face aux forces masticatrices ainsi qu'un versant interne non kératinisé, comprenant au fond du sulcus, un épithélium de jonction composé d'hémi-desmosomes qui participent à l'attache supra-crestale entre la dent et la gencive. Ce versant constitue une barrière de perméabilité entre le milieu buccal et le tissu conjonctif. ²

¹ Zuhr et Hurzeler, *Chirurgie plastique et esthétique en parodontie et implantologie*.

² Palacci et Ericsson, *Esthétique et implantologie. Gestion des tissus osseux et péri-implantaires*.

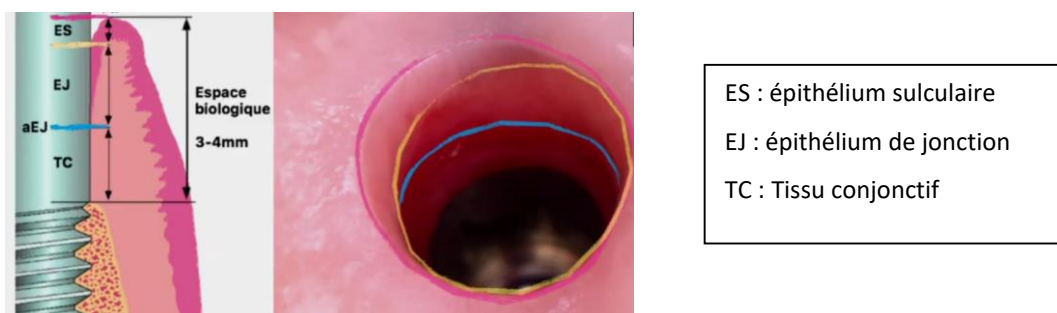
L'absence de papille interdentaire entraîne différentes conséquences fonctionnelles comme les tassements alimentaires jusqu'à des problèmes phonétiques et esthétiques par la présence de triangle noir.³

En présence d'un implant, son anatomie varie et est très dépendante de la position de l'implant, du système implantaire et des procédures cliniques utilisées. L'établissement d'un espace biologique adéquat autour de l'implant est crucial pour la santé péri-implantaire.⁴

2.1.1 Différences entre dent et implant, quelles conséquences cliniques ?

2.1.1.1 Sur le plan histologique

Figure 2 : L'espace biologique péri-implantaire en détail avec vue clinique



Source : à gauche : Berglundh et al., « The soft tissue barrier at implants and teeth », 1991 ; à droite : Abc dent, photo clinique tirée d'une conférence sur la muco-intégration, 2020.

Il existe des différences parodontales entre dent et implant au niveau parodontal. La plus fondamentale semble être l'absence de ciment à la surface implantaire, ce qui modifie l'orientation, le nombre et l'attache des fibres conjonctives.⁵ L'espace biologique autour d'un implant est plus important qu'autour d'une dent du fait de l'augmentation de l'épithélium de jonction et du tissu conjonctif. Cela a pour conséquence clinique, un sondage plus important le long d'un implant que d'une dent.⁶

³ Ahila et al., « Augmentation of interdental papilla with platelet-rich fibrin ».

⁴ Zuhr et Hurzeler, *Chirurgie plastique et esthétique en parodontie et implantologie*.

⁵ Palacci et Ericsson, *Esthétique et implantologie. Gestion des tissus osseux et péri-implantaires*.

⁶ Bouchard, *Parodontologie & dentisterie implantaire*

La résistance aux contraintes mécaniques est moindre pour l'implant du fait des différences entre les tissus conjonctifs associés à la dent ou à l'implant, l'implant est ankylosé là où la dent possède un ligament desmodontal.

Malgré l'absence de ligament desmodontal, on retrouve pour autant des liaisons hémi-desmodontales dans la zone transgingivale. L'infiltrat inflammatoire est au contact de l'os alvéolaire autour de l'implant, alors qu'il est circonscrit par le tissu conjonctif gingival en présence de dent. Ainsi, l'inflammation de la muqueuse péri-implantaire (mucosite) diffuse facilement au tissu osseux (péri-implantite).⁷

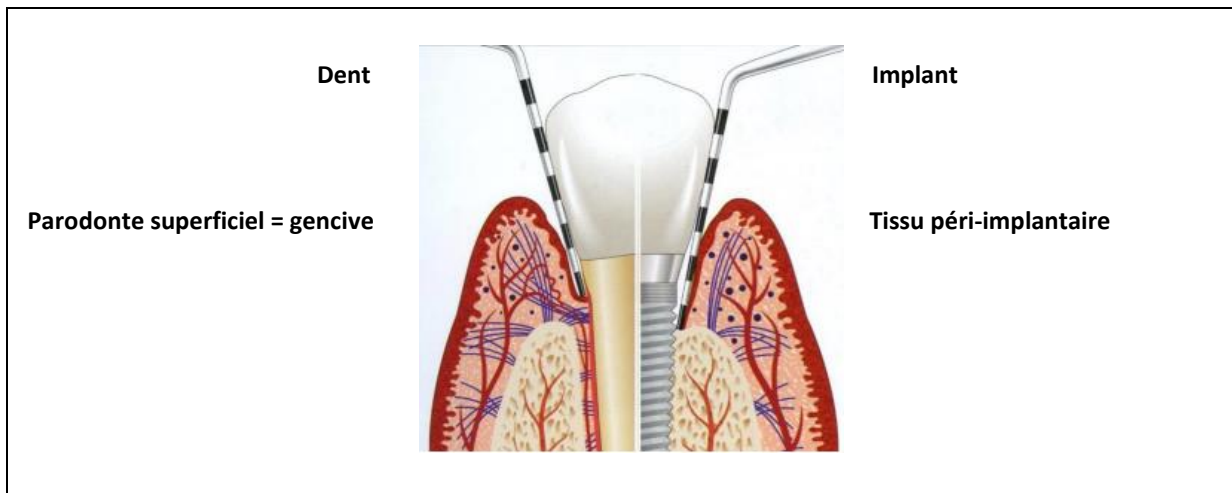
Tableau 1 : Récapitulatif des différences histologiques parodontales entre dent et implant

	Dent	Implant
Cément	Présence	Absence
Fibres conjonctives	Fibres insérées dans le ciment, orientées perpendiculairement à la racine Attache conjonctive	Fibres parallèles à la surface implantaire, Moins de fibroblastes Plus de collagène Pas d'attache conjonctive
Epithélium de jonction	Environ 1 mm	Environ 2 mm
Tissu conjonctif	Environ 1 mm	Environ 1.5 mm De type cicatriciel
Sondage	Compression du tissu conjonctif (TC)	Compression et dislocation du TC
Distance sonde/os	1.2 mm	0.2 mm
Vascularisation	Présence des vaisseaux du ligament parodontal	Absence des vaisseaux du ligament parodontal

Source : Giovannoli et Renvert, *Péri-implantites*, 2012.

⁷ Giovannoli et Renvert, *Péri-implantites*.

Figure 3 : Schéma comparatif des tissus parodontaux et péri-implantaires sains avec sondage



Source : Giovannoli et Renvert, *Péri-implantites*, 2012.

2.1.1.2 Sur le plan biologique

Pour l'ostéo-intégration implantaire ou cicatrisation osseuse après la pose d'implant, les mêmes phénomènes de remodelage osseux sont observés que lors du développement. Pour autant, une fois cicatrisé, à l'interface os/implant demeure une couche d'os amorphe et déminéralisée ne permettant pas une fixation chimique de l'implant. En revanche, la fixation sera mécanique du fait des irrégularités de surface des implants et des contre-dépouilles qui contiennent les copeaux d'os.⁸

Pour l'intégration neurophysiologique, autour de l'implant se trouve des fibres de petits calibres peu ou pas myélinisées, issues du système nerveux autonome, qui sont suffisantes pour permettre la mastication, l'inhibition musculaire en cas de surcharge et la régulation du remaniement osseux à partir des pressions ressenties par les ostéocytes, mais qui sont incapables de transmettre une information proprioceptive à la différence des récepteurs desmodontaux présents à la surface dentaire.⁹

Par sa structure de type cicatriciel, l'absence d'insertion fibreuse et sa vascularisation relativement faible, le tissu péri-implantaire est moins résistant aux impacts mécaniques et microbiologiques que le tissu entourant les dents.¹⁰

⁸ Palacci et Ericsson, *Esthétique et implantologie. Gestion des tissus osseux et péri-implantaires*.

⁹ Bert, « Intégration neurophysiologique d'un implant dentaire ».

¹⁰ Lindhe et al., « Experimental breakdown of peri-implant and periodontal tissues. A study in the beagle dog ».

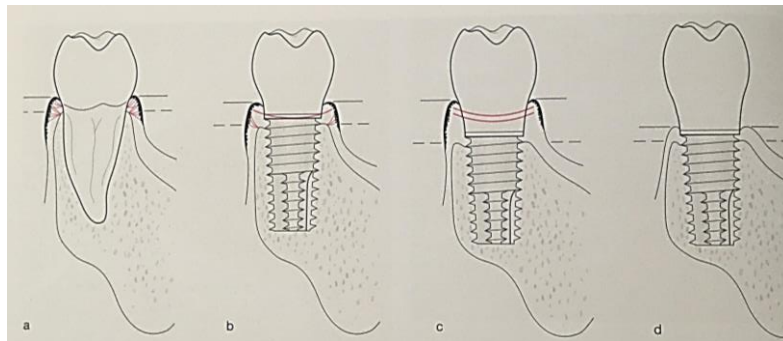
2.1.2 Tissu kératinisé et espace biologique, quels enjeux dans la muco-intégration ?

Si l'ostéo-intégration implantaire est un paramètre biologique bien étudié, la muco-intégration reste un défi à relever en implantologie. Il en résulte de la fiabilité du joint péri-implantaire entre surface prothétique et tissus mous. Quand suffisamment présents, les tissus mous semblent avoir un effet barrière, offrant une résistance à l'inflammation et une stabilité osseuse péri-implantaire.

2.1.2.1 Intérêt du tissu kératinisé

Autour d'une dent, il existe toujours une bande de gencive kératinisée même si elle peut être minimale. En revanche, les implants peuvent être entourés d'une muqueuse kératinisée ou d'une muqueuse alvéolaire. En présence d'une épaisseur importante de tissu péri-implantaire, lorsque la jonction entre la muqueuse kératinisée et la muqueuse alvéolaire est située coronairement à l'os, la muqueuse péri-implantaire peut être mobile malgré la kératinisation.¹¹ Pour autant, les mucosites et hyperplasies d'origine bactérienne peuvent être aggravées en cas de mobilité de la muqueuse péri-implantaire et peuvent être à l'origine de péri-implantites.¹²

Figure 4 : État de la muqueuse péri-implantaire



Source : Zuhr et Hurzeler, *Chirurgie plastique et esthétique en parodontie et implantologie*, 2013.

À la différence de la muqueuse entourant les dents (a), la muqueuse péri-implantaire peut être kératinisée (b & c) ou non (d). La muqueuse péri-implantaire peut être mobile et non attachée à l'os péri-implantaire sous jacent malgré sa kératinisation (c).

L'absence de tissu kératinisé autour des implants peut faciliter le développement d'inflammation péri-implantaire et de récessions.¹³

¹¹ Zuhr et Hurzeler, *Chirurgie plastique et esthétique en parodontie et implantologie*.

¹² Zuck, *Le défi implantaire*.

¹³ Roos-Jansåker et al., « Nine- to fourteen-year follow-up of implant treatment. Part III ».

En effet, en cas de gencive kératinisée insuffisante, son manque n'entraîne pas nécessairement de problème pour l'hygiène et l'état de santé des tissus mous mais entraîne un risque d'augmentation de :

- L'indice gingival,
- L'indice de plaque,
- La profondeur de poche avec une profondeur de sondage supérieure ou égale à 6mm,
- L'indice de saignement avec saignement au sondage.

Par conséquent, la présence d'une quantité appropriée de gencive kératinisée est requise¹⁴ et lorsque l'indication est posée, les chirurgies additives semblent justifiées.

Tableau 2 : Récapitulatif de l'intérêt de la gencive kératinisée

Esthétique	Intégration esthétique valorisée	Conditionne le profil d'émergence
	Masque la pièce de connexion	Participe à l'espace de transition implant/prothèse
Fonction	Rôle de barrière contre l'inflammation	Résiste aux agressions mécaniques
Biologie	Maintien tissulaire gingival	Stabilise la gencive marginale
Hygiène	Facilite le contrôle de plaque	Maintenance prophylactique aisée pour le praticien
Mise en œuvre	Facilite la prise d'empreintes	Facilite la réalisation prothétique par le laboratoire

Source : Bennani et Baudoin, *Esthétique et profil d'émergence en implantologie*, 2000.

¹⁴ Pranskunas et al., « Influence of peri-implant soft tissue condition and plaque accumulation on peri-implantitis ».

2.1.2.2 L'espace biologique dit attache supra-crestale, un défi en implantologie ?

L'espace biologique autour d'une dent est la somme de l'attache épithéliale à fonction de protection biologique et de l'attache conjonctive à fonction de protection mécanique.

De la même manière, la fonction protectrice de la muqueuse péri-implantaire définit un espace biologique autour de l'implant. La formation de cet espace autour de l'implant est une perte osseuse tridimensionnelle, à la fois verticale et horizontale.¹⁵

En implantologie, l'un des plus grands défis est de préserver cet espace, voire de reconstruire les tissus durs et mous environnant. Or différents processus peuvent le compromettre :

- Le développement de défauts osseux après extraction dentaire,
- Le traumatisme chirurgical associé à la préparation du lit implantaire,
- Une surcharge occlusale associée à la mise en charge de l'implant,
- Une inflammation péri-implantaire.¹⁶

2.1.3 La dimension esthétique : quelles influences retenir pour le secteur postérieur ?

L'esthétique en implantologie est un réel enjeu pour le secteur antérieur. Visibilité de l'implant ou du pilier au travers de la muqueuse ; respect de la ligne des collets ; volume osseux sous-jacent ; quantité et qualité du parodonte superficiel et profond, choix de l'axe prothétique et implantaire etc... sont autant de facteurs que l'on peut considérer pour le secteur postérieur dans l'objectif d'assurer la pérennité de l'environnement péri-implantaire.

Les études actuelles semblent converger vers 3 facteurs d'influence pour la préservation papillaire : le biotype, l'épaisseur et la hauteur du parodonte interproximal.

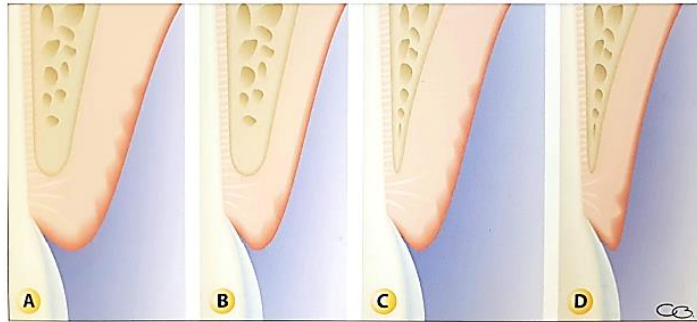
¹⁵ Grunder, Gracis, et Capelli, « Influence of the 3-D bone-to-implant relationship on esthetics. »

¹⁶ Zuhr et Hurzeler, *Chirurgie plastique et esthétique en parodontie et implantologie*.

2.1.3.1 Influence du biotype parodontal

Le maintien ou la régénération de la papille après la pose d'implant semble dépendant du type de parodonte initial. En effet, sur un parodonte de type 4 selon Maynard et Wilson - gencive fine, os fin - la perte papillaire est plus importante car plus susceptible aux récessions.¹⁷

Figure 5 : Classification de Maynard et Wilson 1979 – A : Type 1 ; B : Type 2 ; C Type 3 ; D type 4



Source: Maynard et Wilson « Diagnosis and management of mucogingival problems in children ». 1980.

2.1.3.2 Influence de la hauteur gingivale

En implantologie, si la distance conditionnant l'existence de la papille, c'est à dire la distance entre le point de contact et le sommet de la crête osseuse, est supérieure à 5 mm alors la présence de la papille n'est pas prédictible.¹⁸

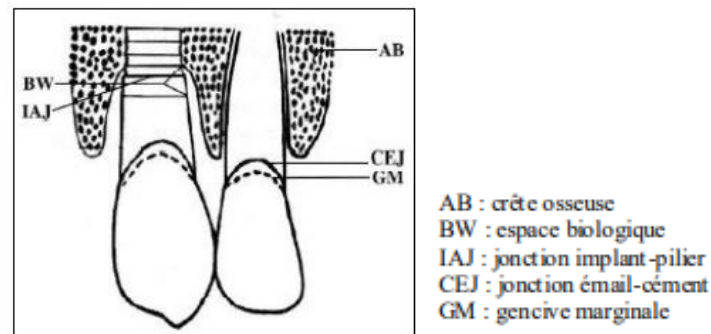
Indépendamment du type de parodonte, pour masquer la teinte métallisée du titane de l'implant, la jonction implant/élément prothétique doit être enfouie de 4 mm apicalement par rapport à la gencive marginale. La formation de l'espace biologique se fait sous cette jonction. Ainsi, le niveau osseux interproximal de l'implant est apicalisé de 2 mm par rapport au niveau osseux dentaire adjacent, ce qui favorise le maintien de la papille.¹⁹

¹⁷ Souza et al., « Factors influencing the presence of papilla between adjacent implants and between a tooth and an implant ».

¹⁸ Romeo et al., « Surgical and prosthetic management of interproximal region with single-implant restorations ».

¹⁹ Pradeep et Karthikeyan, « Peri-Implant Papilla reconstruction ».

Figure 6 : Placer un implant adjacent à une dent naturelle n'affecte pas la papille interdentaire ?



Source: Pradeep et Karthikeyan « Peri-implant papilla reconstruction: realities and limitations »,2006.

2.1.3.3 Influence de l'épaisseur gingivale

L'épaisseur des tissus mous péri-implantaires est importante pour le maintien d'une bonne santé parodontale. L'épaisseur minimale décrite dans la littérature est de 2 mm de même que pour l'épaisseur minimale osseuse.²⁰

En l'absence de tissu kératinisé, l'indication d'une chirurgie parodontale additive d'augmentation par un lambeau déplacé associé à une greffe épithélio-conjonctive pré-per ou post opératoire est posée.²¹

En présence de tissu kératinisé :

- Si son épaisseur est inférieure à 3 mm alors un conjonctif enfoui ou l'ajout d'un substitut sera indiqué,
- Si son épaisseur est supérieure ou égale à 3 mm alors l'implant pourra être posé sans aménagement des tissus mous.

²⁰ Zuhr et Hurzeler, *Chirurgie plastique et esthétique en parodontie et implantologie*.

²¹ Zuck, *Le défi implantaire*.

2.1.3.4 En synthèse, d'autres influences ?

La prédictibilité du maintien des papilles, voire de leur régénération, en implantologie reste un défi et demeure sous l'influence de multiples facteurs.

Les facteurs « parodontaux » semblent être :

- Le biotype parodontal,
- La hauteur d'enfouissement implantaire,
- L'épaisseur de tissu kératinisé,
- Les distances interproximales,
- Le volume adéquat de tissu dur sous-jacent.

Les facteurs « chirurgicaux » et « prothétiques » qui seront vus dans les prochains chapitres semblent être :

- La précision de la technique d'incision et des sutures,
- Le positionnement de l'implant dans les 3 dimensions de l'espace,
- Les temps chirurgicaux,
- La temporisation à l'aide de piliers de cicatrisation choisis ou personnalisés,
- Le design de l'implant et du col implantaire,
- Le type de connectique élément prothétique/implant,
- Le design de la PIP,

L'ensemble de ces facteurs souligne l'importance de la réflexion prothétique qui doit se faire en amont de la prise en charge chirurgicale implantaire.

2.2 Le choix de l'implant juxta ou supra osseux

Les implants juxta-osseux ou « Bone level » sont utilisés pour limiter le remaniement osseux lors de la formation de l'espace biologique péri-implantaire. L'objectif est d'obtenir une jonction étanche aux micro-organismes et dépourvue de micromouvements au niveau de la connexion implant-pilier.²²

Leurs forages permettent une position de la tête de l'implant au niveau de l'os crestal. La base du pilier se trouve alors à 3 mm du sommet de la gencive marginale et la limite périphérique de la PIP à distance de 0.5 à 1 mm de celui-ci. L'implant peut être légèrement enfoui pour obtenir un manchon muqueux qui permettrait d'obtenir un profil d'émergence adéquat.

La limite entre la surface rugueuse de l'implant et celle lisse du pilier constitue un facteur important dans le maintien des tissus durs. Si cette limite est en dessous de la crête, la perte osseuse sera importante, si elle est au-dessus, la perte sera minimisée.

Au contact des tissus mous est retrouvé le col du pilier et de la portion gingivale de la prothèse qui assure le profil d'émergence. Avec l'implant juxta-osseux, l'émergence peut être initiée à partir d'un niveau plus profond et dès la phase de temporisation.

Après analyse pré et per-implantaire de la quantité et qualité des tissus muqueux, s'il existe 3 à 4 mm de hauteur et d'épaisseur de tissu kératinisé, l'indication de l'implant juxta-osseux peut être posée. Dans le cas de tissus fins, un enfouissement implantaire plus important ou l'association d'une chirurgie plastique péri-implantaire peuvent être des solutions à l'emploi d'implants juxta-osseux²³.

Les implants supra-osseux ou « tissue-level » ont pour objectif de distribuer les forces dans l'os péri-implantaire dans la portion coronaire des implants.


Ils possèdent une plateforme implantaire avec un col lisse et évasé au niveau des tissus péri-implantaires mous. Dans ce cas, la tête implantaire est au niveau des tissus mous, éloignée de l'os crestal.

²² Zuhr et Hurzeler, *Chirurgie plastique et esthétique en parodontie et implantologie*.

²³ Linkevicius et al., « Influence of vertical soft tissue thickness on crestal bone changes around implants with platform switching ».

Ce type d'implant est en général posé en 1 temps, ce qui réduit la durée du plan de traitement global et permet une stabilité des tissus durs et mous liée à la distance entre la connexion implant-pilier et le niveau osseux.

Figure 7 : Exemple d'implants juxta et supra osseux

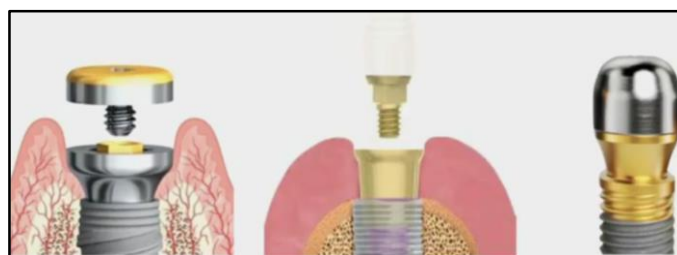

Source : Drs Pascual et Sucret, « Les implants dentaires », 2016.

Les implants « bone level modifié en tissue level » comme les ON1 de Nobel®, MIS connect ou les Multi-unit A, possèdent une collerette transgingivale permettant une bonne cicatrisation osseuse et muqueuse. La fixation du tissu conjonctif reste intacte car la base reste en place durant la totalité du protocole prothétique ²⁴.

Ces implants ont l'avantage de ne plus avoir à être manipulés une fois placés, à posséder un micro-gap au contact de l'os rappelant le platform switching, ce qui simplifie la fixation des composants prothétiques et la prise d'empreinte car la connexion est visible.

Figure 8 : Les différents types d'implants bone level modifié



A gauche : On1 Nobel®, au centre : MIS connect, à droite : MUA

Source : Drs Barré et Anduze, Conférence sur la muco-intégration, 2020.

Une perte osseuse de 1.5 à 2.0 mm autour d'un implant juxta-osseux est observée là où l'interface était contaminée par des bactéries.

²⁴ Nobel Biocare, « Concept on1 ».

Cette perte ne se retrouve pas au niveau des implants tissue level et bone level modifié car il n'y a pas d'interface au niveau osseux et donc pas d'opportunité pour les bactéries de coloniser la surface et de générer une inflammation.²⁵

Enfin, pour le choix des implants en postérieur, le diamètre implantaire doit être défini en respectant les volumes osseux disponibles. Lorsque cela est possible, il est recommandé de choisir un diamètre de minimum 4 mm pour initier un profil d'émergence favorable.

2.3 La prothèse implanto-portée

Les prothèses implanto-portées (PIP) ont des taux de survie et de succès comparables à ceux des prothèses dentoportées.²⁶ Pour comprendre ce lien, il est important d'étudier la structure de la PIP. Celle-ci est constituée de plusieurs niveaux :

- **Un niveau sous gingival**
- **Un niveau supragingival**

2.3.1 Le niveau supragingival

Les éléments prothétiques supra-gingivaux doivent répondre à l'enjeu de biocompatibilité au sein de la cavité orale et au contact des tissus mous. C'est pourquoi le titane et la céramique sont ceux retenus comme constituants adéquats d'un élément prothétique implantaire. L'objectif de l'usage de ces biomatériaux est de sortir du niveau osseux et gingival soit en les conservant soit en permettant l'usage du Cobalt Chrome moins biocompatible mais parfois nécessaire.

Avant, l'emploi de matériaux précieux étaient préférentiellement choisis, aujourd'hui grâce aux avancées sur les biomatériaux et techniques de laboratoire comme la CFAO, les coûts peuvent être réduits tout en maintenant une rigueur en termes de biocompatibilité.

²⁵ Sasada et Cochran, « Implant-abutment connections ».

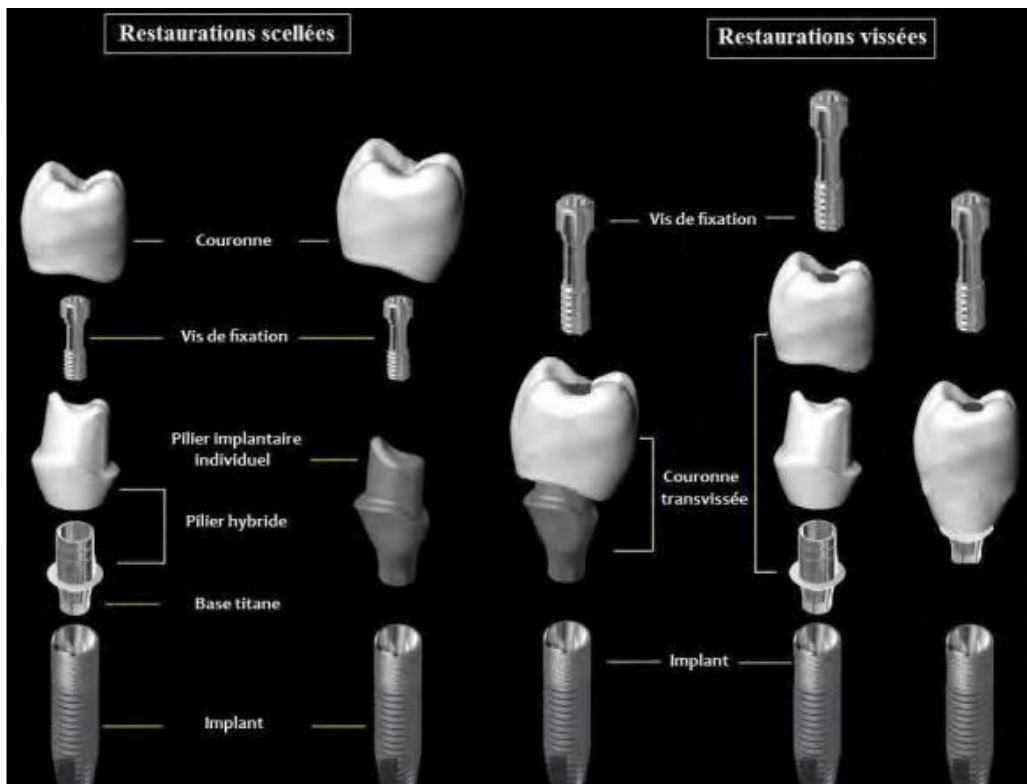
²⁶ Pjetursson et al., « Comparaison of survival and complication rates of tooth-supported fixed dental prostheses (FDPs) and implant-supported FDPs and single crowns (SCs) ».

Différents types de prothèses existent en PIP, les prothèses dites scellées et les prothèses dites transvissées. Une PIP est alors fixée à un implant soit :

- **Par scellement,**
- **Par vissage** sur un pilier implantaire ou directement dans l'implant.

Le choix clinique de fixation de la prothèse implant-portée dépend de plusieurs facteurs comme l'espace prothétique, la maintenance et la correction des axes implantaires.

Figure 9 : Illustration des différents composants de chaque restauration supra implantaire



Source: Zirkozahn, « Les piliers implantaires individuels », 2020.

2.3.2 Le niveau sous gingival

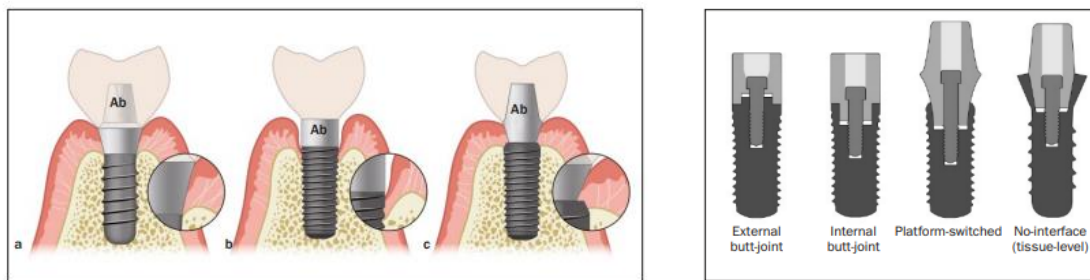
2.3.2.1 Les connectiques

La zone de contact entre l'implant et la prothèse (interface implant-PIP) représente une rupture de la continuité mécanique et géométrique au sein des tissus mous péri-implantaires que l'on souhaite préserver et optimiser au travers de profils d'émergence optimaux.

Ces ensembles implant-pilier peuvent être classés dans les groupes suivants :

1. Connexion externe antirotationnelle,
2. Connexion interne antirotationnelle ou non.²⁷

Figure 10 : à droite : Les trois principaux types de connectiques implant-pilier ; à gauche : présentation du détail interne à chaque type



(a) pas d'interface (implants juxta-osseux ou one body), (b) butt-joint, et (c) platform-switched.

Ab = pilier

Source : Sasada et Cochran « Implant-abutment connections : a review of biologic consequences and peri-implantitis implications », 2017.

Dans une connexion externe, l'interface entre l'implant et le pilier est située au niveau du col de l'implant. Elles sont aussi appelées « joint bout à bout » ou « butt joint ». En général, une proéminence de l'implant qui s'emboîte dans une indentation du pilier confère son caractère anti-rotationnel à la connexion. Elle est souvent hexagonale. Le pilier et l'implant sont maintenus par une vis.²⁸

Dans une connexion interne, l'interface entre l'implant et le pilier est principalement située dans l'implant. Deux subdivisions peuvent être faites : la connexion interne conique et celle non conique.

²⁷ Wolfart, Harder, Reich, Sailer, Weber, *La prothèse en implantologie. Le patient au centre du traitement.*

²⁸ Wolfart.

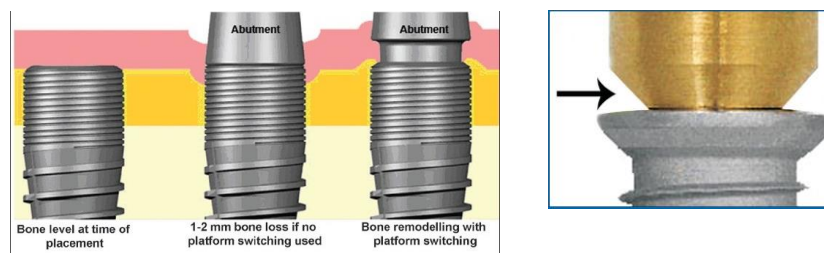
La connexion interne conique dite **Cône morse**, rare, située entre pilier et implant diminuerait l'infiltrat bactérien, augmenterait la stabilité osseuse²⁹ et diminuerait les contraintes subies par l'os alvéolaire, limitant le risque de résorption à court terme.³⁰

La majorité de ces systèmes sont anti-rotationnels et le pilier est conçu pour s'adapter à cette indentation et est souvent solidarisé par vissage et parfois par friction ou collage.³¹

Un suivi de 5 ans comparant un même implant avec connectiques à plat interne et à plat externe, n'a pas montré de différences statistiquement significatives entre les deux types de connexions et recommande au clinicien de choisir selon leur préférence.³²

Lors du choix d'un **platform switching**, l'objectif est de recréer un espace biologique dans une direction coronaire sans perte osseuse péri-implantaire supplémentaire en modifiant la géométrie externe de la connexion implant-pilier.³³

Figure 11 : Comparaison entre les implants avec et sans platform switched



Source: Thomas et Wilson, « The positive relationship between excess cement and peri-implant disease: a prospective clinical endoscopic study »2010.

Tableau 3 : Synthèse des avantages et inconvénients du concept de Platform switching

Platform switching	
Avantages	Inconvénients
Augmentation de la longévité implantaire	Si des piliers de taille normale doivent être utilisés : - Des implants de plus grande taille doivent être placés. Cela n'est pas possible à chaque fois, surtout si la largeur osseuse est faible.

²⁹ D'Ercole et al., « Implants with internal hexagon and conical implant-abutment connections ».

³⁰ Quaresma et al., « A finite element analysis of two different dental implants ».

³¹ Wolfart, *La prothèse en implantologie. Le patient au centre du traitement*.

³² Esposito et al., « Dental implants with internal versus external connections ».

³³ Wolfart, *La prothèse en implantologie. Le patient au centre du traitement*.

<p>Esthétique et fonction améliorées car préservation de l'os crestal et de la papille</p>	<p>- Des piliers de plus petit diamètre sont nécessaires, ce qui peut compromettre le profil d'émergence.</p>
<p>Distance inter-implantaire peut être minimisée</p>	


Source: Thomas et Wilson, « The positive relationship between excess cement and peri-implant disease: a prospective clinical endoscopic study »2010.

2.3.2.2 Les piliers

À la différence du contour d'une racine, la base d'un pilier implantaire est circulaire et d'un plus faible diamètre. Il imite la zone de la prothèse qui va du col de l'implant - étroit - jusqu'au sommet de la papille. Il est en contact direct avec les tissus mous péri-implantaires que l'on souhaite ménager.

Les piliers doivent répondre à des critères de biocompatibilité à long terme et être stable biologiquement et mécaniquement. Ils peuvent être en céramique (Alumine ou Zircone) ou en titane.

Figure 12 : Exemple d'un pilier en Titane et d'un pilier en Zircone



Source : Drs Barré et Anduze, Conférence sur la muco-intégration, 2020.

Une étude avec un suivi à 3 ans pour des implants posés en postérieur montre que les piliers en zircone et en titane présentent les mêmes résultats de survie et les mêmes résultats techniques, biologiques et esthétiques.³⁴ Pour les céramiques, la zircone apparaît supérieure à l'alumine de part ses propriétés, notamment mécanique de résistance à la fracture.³⁵

³⁴ Zembic et al., « Randomized-controlled clinical trial of customized zirconia and titanium implant abutments for single-tooth implants in canine and posterior regions ».

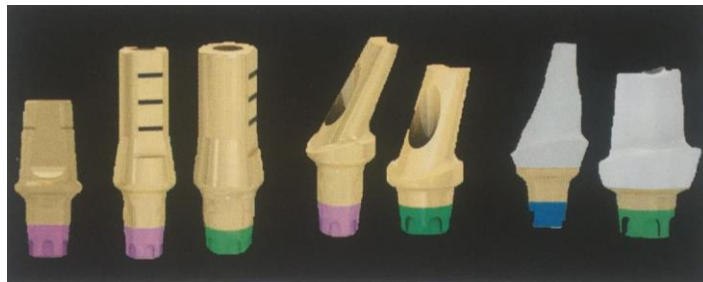
³⁵ Yildirim et al., « In vivo fracture resistance of implant-supported all-ceramic restorations ».

Dans le secteur postérieur, l'exigence esthétique est souvent absente et les forces exercées étant élevées orientent vers le choix d'un pilier en titane plutôt qu'en zircone.³⁶

Par ailleurs, le choix des piliers est déterminé par différents paramètres, le choix du type de prothèse et le choix de l'implant.

Pour une prothèse scellée, les piliers préfabriqués et les piliers anatomiques peuvent être utilisés.

Figure 13 : Différents piliers destinés à la prothèse scellée



Source: Davarpanah, Szmukler-Moncler et Rajzbaum, *Manuel d'implantologie clinique*, 4^e édition, 2018.

Pour une prothèse transvissée unitaire, différents matériaux peuvent être utilisés comme :

- Les piliers UCLA calcinable avec base or,
- Les Ti-base usinables avec couronne céramique collée faite d'emax ou de zircone. Ils existent en plusieurs tailles avec différentes hauteurs de col et de cheminée.
- Les armatures titane céramisées pour un procédé transvissé monobloc direct implant.

Le pilier UCLA calcinable dont la base est usinée constitue la méthode la plus simple pour obtenir une couronne transvissée³⁷, mais semble de moins en moins utilisée au profit des Ti-base ou de l'armature monobloc céramisée qui sont moins coûteux.

2.2.2.3 Les couronnes transvissées « one-body » et monobloc

Pour répondre de manière optimale aux critères fonctionnels, biologiques, mécaniques et esthétiques d'un pilier idéal, la littérature actuelle suggère l'utilisation d'un monobloc en titane direct implant permettant d'avoir un pilier qui joue le rôle d'armature sur lequel sera ajouté de la céramique. Ainsi,

³⁶ Davarpanah, Szmukler-moncler, et Rajzbaum, *Manuel d'implantologie clinique*.

³⁷ Davarpanah, Szmukler-moncler, et Rajzbaum.

dans ce cas, le pilier n'est plus destiné au scellement de la couronne, la prothèse est transvissée en un bloc.

Au niveau des tissus mous, il est indispensable de s'assurer que la surface des céramiques soit la plus homogène et lisse possible notamment dans le cas d'adjonction de couche de céramiques fluorescentes destinées à améliorer la transmission de la lumière et donc l'esthétique.³⁸

³⁸ Zuhr et Hurzeler, *Chirurgie plastique et esthétique en parodontie et implantologie*.

3 : Gestion de la papille en phase chirurgicale

Pré-requis introductif : Dans la zone péri-implantaire, le plus difficile est la gestion de la papille. La papille dépend de ses supports et attaches notamment aux racines dentaires adjacentes et à l'os sous-jacent. Adjacente à un implant, la papille perd au moins la moitié de son support, il y a une perte de hauteur et un apport vasculaire limité.

3.1 Gestion des tissus mous avant la chirurgie

La hauteur de muqueuse attachée péri-implantaire doit être de minimum **2 mm** pour procéder au traitement prothétique. Pour autant, lorsque la crête est très résorbée, que le vestibule est peu profond et fin cela n'est pas toujours possible. De même, le mouvement des lèvres, des joues et de la langue ; des tractions sur la muqueuse alvéolaire ou des freins peuvent venir compromettre cette hauteur de tissu kératinisé et donc ceux des tissus péri-implantaires.³⁹ Différentes techniques de préservation pour contourner ces difficultés sont utilisées sur les sites cicatrisés et non cicatrisés.

3.1.1 Sur site cicatrisé

L'aménagement tissulaire pré-implantaire sur site cicatrisé semble être davantage réservé à la reconstruction osseuse du site. En effet, en amont de la pose de l'implant, la difficulté réside en l'évaluation de l'emplacement précis des futurs implants dans l'environnement osseux et de l'évolution des tissus mous péri-implantaires. Pour autant, certaines techniques d'aménagement tissulaires peuvent trouver leur indication en phase pré-implantaire, comme :

- Les chirurgies soustractives avec gingivectomie ou gingivoplastie,
- L'élimination de brides ou de freins,
- Le lambeau déplacé latéralement,
- La technique du rouleau,
- Le lambeau déplacé apicalement,
- La greffe épithélio-conjonctive,
- La greffe de conjonctif enfoui.

Peu d'études ont décrit ces techniques à cette étape. En revanche, la greffe épithélio-conjonctive peut être retenue pour une chirurgie pré-implantaire, notamment lorsque la crête est dépourvue de

³⁹ Sato, *Atlas clinique de chirurgie parodontale*.

muqueuse kératinisée. En effet, la réalisation de celle-ci permettra une meilleure tenue des sutures et un positionnement plus facile des lambeaux ainsi qu'une épaisseur suffisante de tissu de recouvrement dans le cadre d'une reconstruction osseuse précédant ou conjointe à la mise en place de l'implant.

3.1.2 Sur site non cicatrisé

Dans les secteurs postérieurs, la cicatrisation d'une avulsion peut provoquer une perte moyenne de 50 % de la largeur de l'os vestibulo-linguale à 12 mois.⁴⁰ Les deux tiers de cette perte se fait dans le secteur vestibulaire. Lorsque l'extraction est associée à un lambeau, cela provoque une résorption supplémentaire.

Ces pertes requièrent la mise en place de mesures préventives pour éviter la formation de défauts lors de l'extraction pouvant nécessiter des chirurgies d'augmentation dans un second temps.

Ces mesures préventives peuvent être⁴¹ : l'extrusion orthodontique, l'ostéogénèse par distraction osseuse et l'ostéotomie en sandwich avant extraction mais ne constituent pas des techniques de routine.

Plus accessible, **l'extraction atraumatique** et les techniques de préservation de la crête alvéolaire : greffons conjonctifs, comblement de l'alvéole et régénération tissulaire guidée seront abordées ci-dessous, tout comme l'implantation immédiate qui trouve de nouvelles indications dans le secteur postérieur.

L'extraction atraumatique consiste en l'utilisation répétée d'une microlame pour couper les fibres ligamentaires au fur et à mesure de la traction axiale de la dent sans endommager les tissus marginaux. La couronne peut être amputée et les racines sectionnées. Un curetage soigneux est effectué mais le ligament parodontal résiduel des parois alvéolaires n'est pas nécessairement enlevé. L'objectif est de conserver l'intégrité de l'os alvéolaire, notamment vestibulaire.

La greffe de conjonctif enfoui retrouve aussi son indication dans le secteur antérieur pour satisfaire la doléance esthétique. Elle permet de prémunir les limites marginales de la réhabilitation prothétique des récessions. Elle est indiquée lors de l'insertion de l'implant et/ou lors de la connexion des piliers prothétiques. Lorsque cette greffe est pédiculée, elle a un double effet, elle améliore l'étanchéité du site implantaire et l'épaisseur du joint fibromuqueux marginal.⁴²

⁴⁰ Schropp et al., « Bone healing and soft tissue contour changes following single-tooth extraction ».

⁴¹ Zuhr et Hurzeler, *Chirurgie plastique et esthétique en parodontie et implantologie*.

⁴² Zuck, *Le défi implantaire*.

L'utilisation clinique de comblement alvéolaire en amont d'une intervention implantaire n'a pas montré de différences significatives entre l'usage de matériaux bovins et d'os autogène⁴³ et les études montrent qu'ils ne constituent pas un moyen recommandé pour la préservation de la crête alvéolaire avant chirurgie implantaire surtout si l'implantation est retardée.

Quant à la régénération osseuse guidée, son succès semble dépendre de la capacité à obtenir une cicatrisation osseuse fermée sans exposition de la membrane utilisée.

L'implantation immédiate, en dehors du gain de temps sur le plan de traitement, semblerait permettre la préservation de la crête alvéolaire. Son pronostic semble être équivalent à la pose d'un implant sur un site cicatrisé⁴⁴. Pour autant, les différences de résultats entre les études montrent qu'il est difficile de prédire le comportement des tissus mous après la pose immédiate.

L'augmentation des tissus mous semble améliorer les conditions initiales d'implantation lorsqu'elle permet une fermeture primaire et une cicatrisation de première intention sur l'implant et la greffe. En revanche, bien que les greffons de tissu conjonctif prélevés au palais ou dans la région tubérositaire soient utilisés pour augmenter les tissus mous afin de les stabiliser après extraction, il semblerait que l'efficacité de cette procédure pour préserver la crête alvéolaire n'ait pas été confirmée par la littérature.⁴⁵

3.2 Gestion des tissus mous pendant la chirurgie

Différentes études ont été réalisées sur la formation de l'espace biologique autour des implants juxtaposés après le premier temps et le deuxième temps chirurgical. Elles concluent que la perte osseuse verticale existait que la procédure se fasse en un temps ou en deux temps et que le point de contact os-implant le plus coronaire s'établissait à environ **1.1 à 1.3 mm** apicalement par rapport à la connexion implant-pilier.⁴⁶

⁴³ Araújo et Lindhe, « Socket grafting with the use of autologous bone ».

⁴⁴ Waasdorp, Evian, et Mandracchia, « Immediate placement of implants into infected sites ».

⁴⁵ Zuhr et Hurzeler, *Chirurgie plastique et esthétique en parodontie et implantologie*.

⁴⁶ Ericsson et al., « Radiographical and histological characteristics of submerged and nonsubmerged titanium implants. An experimental study in the Labrador dog ».

3.2.1 Protocole en 2 temps : extraction et implantation différée

Le protocole en 2 temps consiste en une première chirurgie avec extraction dentaire et fermeture complète de berges à berges pour optimiser les conditions des tissus mous. À 6 semaines, il est parfois réalisé une régénération osseuse guidée. S'il existe une restauration provisoire, elle ne doit pas toucher la zone augmentée pour éviter les complications cicatricielles lors de ce premier temps.⁴⁷

Un délai d'au moins 3 mois est requis entre l'extraction et la pose de l'implant pour permettre la cicatrisation complète des tissus mous, mais aussi la reformation de l'os dans l'alvéole. Une crête édentée non greffée et cicatrisée subit souvent un remaniement osseux vestibulolingual qui entraîne habituellement un volume trop étroit pour la mise en place d'un implant extra large mimant la racine dentaire.⁴⁸ À l'issue de cette phase de cicatrisation et après analyse pré-prothétique clinique et radiologique, le second temps est réalisé avec la pose de l'implant sur le site.

3.2.2 Protocole en 1 temps : extraction avec implantation immédiate

Idéalement réalisée sans lambeau et combinée avec augmentation des tissus durs et mous, le protocole en 1 temps semble être une méthode de choix pour les praticiens et les patients car elle réduit le temps de traitement, les coûts et améliore le confort du patient. Comparativement au protocole en 2 temps, elle semble être plus conservatrice des tissus mous inter-proximaux mais présente de plus grands défauts horizontaux et verticaux en vestibulaire à anticiper car ils sont prothétiquement et chirurgicalement difficiles à corriger à posteriori.

Aussi, il faut noter que la position du col implantaire ne peut plus être modifiée et peut compliquer le traitement prothétique lorsqu'un défaut apparaît. Afin d'optimiser la position de l'implant, il est recommandé d'utiliser pour ce protocole, un guide radiologique voir chirurgical.⁴⁹

Ce protocole nécessite un torque d'insertion suffisant pour avoir une stabilité primaire optimale de l'implant. L'espace libre entre la surface externe de l'implant et la face interne de l'alvéole peut être comblé lorsque celui-ci est supérieur à 2 mm pour avoir une ostéointégration complète.⁵⁰

⁴⁷ Zuhr, Hurzeler, *Chirurgie plastique et esthétique en parodontie*.

⁴⁸ Tarnow et Chu, *Implantologie immédiate*.

⁴⁹ Chen, Wilson, et Hammerle, « (pdf) immediate or early placement of implants following tooth extraction ».

⁵⁰ Polyzois et al., « Effect of Bio-Oss on osseointegration of dental implants surrounded by circumferential bone defects of different dimensions ».

Pour assurer le maintien de la papille, c'est-à-dire prévenir les récessions en face vestibulaire lorsque la crête alvéolaire est fine, il est recommandé d'effectuer une augmentation de tissus mous par tunnelisation pendant le protocole en 1 temps.

D'après une récente étude de 2020⁵¹, dans certaines situations, l'implantation immédiate en secteur postérieur peut être considérée comme une technique prévisible. En effet, le taux de survie et de succès d'implant sont élevés et associés à une perte osseuse minimale. Cette étude souligne que le rôle des surfaces d'implant, des biomatériaux dans l'espace et des caractéristiques anatomiques des sites receveurs doivent être étudiés par ailleurs.

Cette technique fonctionnerait si elle est associée à une approche sans lambeau, une pose d'implant en une étape, sans mise en esthétique immédiate, avec greffe de tissus mous ou comblements et avec l'utilisation d'implants de diamètre inférieur à 5 mm.

Pour autant, d'autres études soulignent l'intérêt d'utiliser plutôt un implant large de minimum 6 mm de diamètre car son diamètre sera plus proche de celui de la dent remplacée. Cela permet d'améliorer le profil d'émergence vestibulo-lingual de la dent prothétique et de réduire les espaces d'embrasement interproximal, atténuant ainsi les tassements alimentaires.⁵²

Avec cette approche, le praticien a la possibilité de préserver les tissus durs et mous au cours de l'extraction dentaire, en particulier pour un édentement unitaire.

L'objectif d'une extraction implantation immédiate est de préserver, maintenir et protéger les tissus existants plutôt que de tenter de recréer ce qui est perdu. L'implantation immédiate dans les secteurs molaires peut être une alternative de traitement prédictible qui offre des avantages cliniques au praticien et un confort accru pour le patient. Une attention particulière à la morphologie de l'alvéole, aux limitations anatomiques et aux impératifs prothétiques est essentielle pour un traitement réussi.⁵³

L'usage de cette technique nécessite que l'environnement biologique réponde à son indication qui reste limitée pour le moment. Il semble nécessaire qu'il n'y ait pas d'infection et il est indispensable pour obtenir une stabilité primaire d'avoir un volume et un niveau osseux suffisant ainsi qu'une extraction atraumatique avec préservation du septum alvéolaire.

⁵¹ Ragucci G. M. et al., « Immediate implant placement in molar extraction sockets ».

⁵² Tarnow et Chu, *Implantologie immédiate*.

⁵³ Tarnow et Chu.

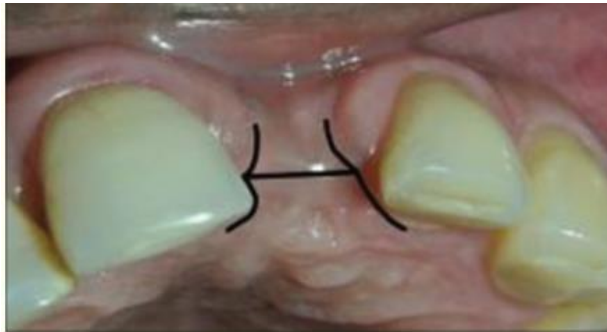
3.3 Gestion des tissus mous après la chirurgie

3.3.1 Lors du second temps chirurgical ou lors du retrait de la vis de cicatrisation

La régénération papillaire peut se faire lors du second temps chirurgical grâce à différentes techniques :

- Avec des incisions en T, des incisions simples ou avec la technique de la fenêtre « window technique » : avec une incision en H⁵⁴
- Avec une greffe épithélio-conjonctive pour augmenter le tissu kératinisé péri-implantaire⁵⁵

Figure 14 : Window technique



Source: Lambodharan et Balaji, « Interdental papilla regeneration around implants : a novel window technique (2 years follow-up) », 2015.

3.3.2 Lors de la maintenance une fois la prothèse implanto-portée posée

Lors des rendez-vous de maintenance péri-implantaire, au-delà de l'entretien pour la prévention des mucosites et péri-implantites, une réévaluation de la gencive péri-implantaire doit être faite afin de définir si des aménagements tissulaires sont nécessaires.

Les techniques suivantes semblent être les plus retrouvées :

- La greffe épithélio-conjonctive,
- Les gingivectomies.

⁵⁴ Lambodharan et Balaji, « Interdental papilla regeneration around implants ».

⁵⁵ Wolfart, *La prothèse en implantologie. Le patient au centre du traitement.*

En synthèse, l'aménagement de la papille et des tissus mous peut se faire de manière chirurgicale dans l'objectif d'augmenter l'espace biologique et après analyse pré-prothétique :

- En amont de la pose implantaire par plastie de la crête alvéolaire et de tissus mous environnants,
- Pendant la pose de l'implant par un positionnement sous crestal de l'implant, par l'augmentation verticale des tissus mous⁵⁶, par l'usage de matrices collagéniques afin d'augmenter l'épaisseur et la hauteur mais avec une cicatrisation retardée, ou via l'usage d'un greffon tubérositaire qui reste la technique de choix pour obtenir davantage de tissus⁵⁷.
- Après la pose de l'implant, lors des différents temps et lors des maintenances, par incisions, gingivectomies ou greffes.

Le choix de la méthode immédiate ou différée après l'extraction se pose et plus particulièrement pour la gestion des tissus mous mais la littérature n'offre à ce jour pas de réponse précise à ce sujet.

Les auteurs de la 4^e édition du Manuel Clinique d'Implantologie recommandent le protocole en deux temps lorsqu'une augmentation tissulaire est nécessaire. Une exposition précoce peut avoir des conséquences sur le niveau osseux.⁵⁸

⁵⁶ Linkevicius et al., « Influence of vertical soft tissue thickness on crestal bone changes around implants with platform switching ».

⁵⁷ Rojo et al., « Soft tissue volume gain around dental implants using autogenous subepithelial connective tissue grafts harvested from the lateral palate or tuberosity area. A randomized controlled clinical study ».

⁵⁸ Davarpanah, Szmukler-moncler, et Rajzbaum, *Manuel d'implantologie clinique*.

4. Gestion de la papille en phase prothétique

Pré-requis introductif :

Le biomimétisme vient s'inscrire dans la réalisation prothétique en prothèse implanto-portée.

De plus en plus, le profil d'émergence de la PIP vient retrouver la forme concave présente sur la dent à la jonction émail-cément. Les tissus mous péri-implantaires vont pouvoir profiter de cet espace et être guidés en fonction de la conception de la PIP.

Ainsi, modifier la forme et le diamètre sous gingival de l'ensemble couronne-pilier est une stratégie qui peut être utilisée pour modifier la hauteur et l'épaisseur des tissus mous.

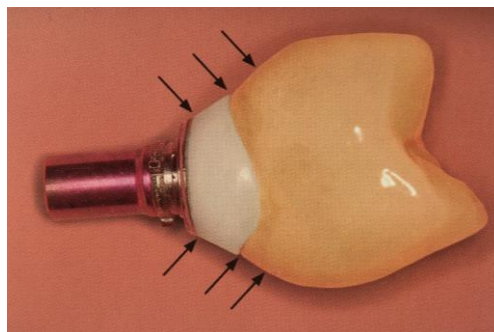
Une attention particulière doit être accordée à la forme et à la largeur apparente de la couronne dans la région cervicale. La largeur mésio-distale du pilier doit refléter celle de la dent controlatérale.

La réciproque est aussi juste. En effet, la considération de l'état muqueux est indispensable pour la réalisation de la PIP car une perte des tissus mous de 0.6 à 1.6 mm peut être attendue de 3 à 12 mois après la mise en place transmuqueuse ou sous-muqueuse des implants⁵⁹.

4.1 Choix d'un profil d'émergence optimal

Le profil d'émergence est défini comme la partie entre la tête de l'implant et le sommet de la papille.⁶⁰

Figure 15 : Profil d'émergence d'une couronne implanto-portée



Source: Wolfart et al, *La prothèse en implantologie. Le patient au centre du traitement*, 2017.

⁵⁹ Ekfeldt, Eriksson, et Johansson, « Peri-implant mucosal level in patients treated with implant-supported fixed prostheses ».

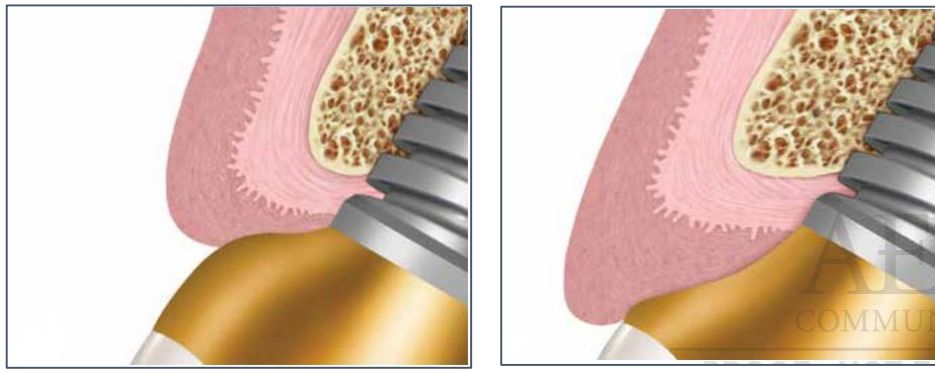
⁶⁰ Schoenbaum, « Abutment emergence profile and its effect on peri-implant tissues ».

4.1.1 Comment le profil d'émergence influence les tissus mous ?

Le profil d'émergence semble avoir un impact significatif sur la forme et la position des tissus mous. Un profil d'émergence de plus grand diamètre comprime les tissus mous et les déplace apicalement, tandis qu'un profil d'émergence rétrécie permettra aux tissus mous de se positionner plus coronairement.

Un profil d'émergence optimal permet la pose d'une couronne biomimétique, soutenant harmonieusement le collet gingival.⁶¹

Figure 16 : Exemple de profils d'émergence en sur et sous contour



Source: Schoenbaum, « Abutment emergence profile and its effect on peri-implant tissues » 2015.

À gauche : La conception du pilier « en sur-contour » déplacera les tissus mous apicalement.

Cette conception peut être utilisée stratégiquement pour repositionner le tissu péri-implantaire à sa position souhaitée.

À droite : La conception du pilier « en sous-contour » intéressant lors de mise en charge immédiate

Elle laisse de l'espace pour une augmentation potentielle du volume des tissus mous ou un drapage des tissus coronairement.⁶²

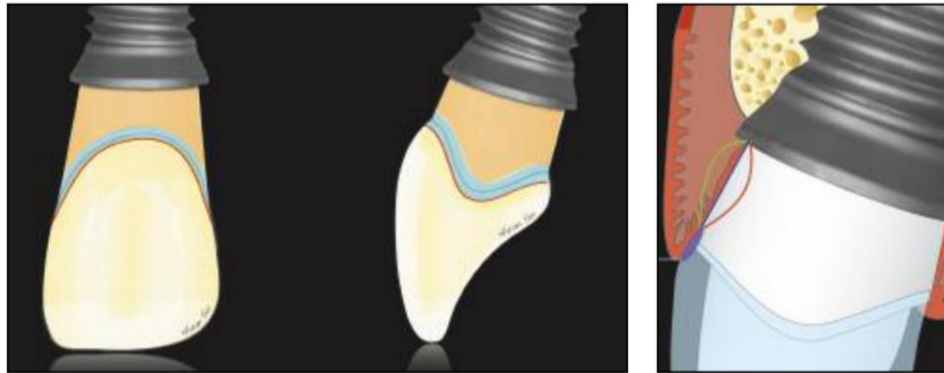
Pour autant, le concept de « contour » est utilisé à l'origine pour les restaurations sur support dentaire et doit donc être redéfini pour la PIP. Il est plus juste de distinguer deux zones au niveau des tissus mous péri-implantaires : **un contour critique et un contour sous-critique.**

⁶¹ Wolfart, *La prothèse en implantologie. Le patient au centre du traitement.*

⁶² Schoenbaum, « Abutment emergence profile and its effect on peri-implant tissues ».

Toute modification du contour critique ou sous-critique peut modifier le profil des tissus mous.⁶³

Figure 17 : Exemple de contour critique et sous critique



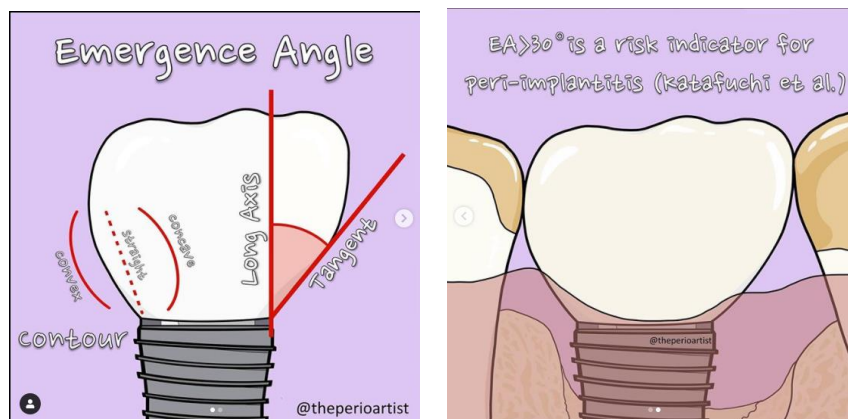
Source : Su et al., « Considerations of implant abutment and crown contour : critical contour and subcritical contour », 2010.

À gauche : En orange le contour sous critique apical et le contour critique en bleu,

À droite : Le contour sous critique peut être convexe (trait vert), plat (trait bleu) ou concave (trait rouge).

Par ailleurs, l'angle d'émergence permet de définir cliniquement l'angle entre le grand axe de l'implant et la ligne tangentielle à la restauration.

Figure 18 : L'angle d'émergence



Source : Latimer, « The emergence angle », 2020.

Lorsque l'angle est supérieur ou égale à 30 degrés au niveau de la face proximale, il a été démontré qu'il augmentait significativement le risque de péri-implantites.

⁶³ Su et al., « Considerations of implant abutment and crown contour ».

Une prothèse sur un implant juxta-osseux au contour convexe augmente aussi le risque de péri-implantite contrairement à une prothèse sur implant supra-osseux.⁶⁴

Différents facteurs peuvent affecter cet angle d'émergence⁶⁵ :

- **Le positionnement de l'implant par rapport au niveau osseux,**
- **Le platform switching,**
- **La position d'émergence de la PIP par rapport à l'axe implantaire,**
- **Le diamètre de l'implant.**

4.1.2 incidence du diamètre implantaire choisi

Dans la zone prémolaire, les implants de diamètres standards sont appropriés.

Pour les molaires, où les contraintes exercées sont plus élevées, le choix d'un diamètre plus important est recommandé, de 5 à 6 mm, en tenant compte des règles de positionnement en fonction du volume osseux, de l'espace prothétique disponible et des obstacles anatomiques.⁶⁶

4.1.3 incidence du positionnement

Le profil d'émergence optimal de la prothèse implantaire doit être avant tout le résultat d'un positionnement mésiodistal, vestibulolingual et axial précis pour aligner l'émergence aux dents adjacentes.

Ce positionnement est facilité par le choix d'implant avec un corps implantaire adapté au volume osseux disponible ou restructurable et d'un col implantaire adapté à la dent à remplacer.

⁶⁴ Katafuchi et al., « Restoration contour is a risk indicator for peri-implantitis ».

⁶⁵ Yi et al., « Association of prosthetic features and peri-implantitis ».

⁶⁶ Davarpanah, Szmukler-moncler, et Rajzbaum, *Manuel d'implantologie clinique*.

L'importance du positionnement tridimensionnelle est justifiée pour le secteur postérieur par trois paramètres :

- **Le paramètre fonctionnel** avec l'alignement des collets et l'engrenement qui permettent une hygiène orale facilitée.
- **Le paramètre biologique, synonyme de stabilité des tissus parodontaux⁶⁷ :**
 - **La dimension mésio-distale** est importante à respecter pour assurer le maintien du niveau osseux proximal. Choisir de conserver **1.5 mm** de distance entre implant et dents adjacentes contribue au maintien des structures parodontales environnantes et donc au maintien de la papille interproximale.
 - **La dimension vestibulo-linguale** demande le respect de **1 à 2 mm** pour la conservation de la paroi osseuse vestibulaire et linguale. Ce volume doit être existant ou reconstruit pré ou per-opératoire comme vu dans la partie 3. En cas de non-respect, une cratérisation s'observera, associée à des récessions avec un profil d'émergence trop apical voir une exposition du col métallique de l'implant.
 - **La dimension verticale** constitue un paramètre d'intégration parodontal dans le cas du choix d'un implant juxta-osseux. Le degré d'enfouissement sera conditionné par le phénotype parodontal ainsi que par la jonction amélocémentaire des dents adjacentes. Un jeu de **2 mm** peut être fait, sachant qu'apicalement, cela entraînera une cratérisation et un approfondissement du sulcus et coronairement, une exposition du col implantaire. Pour la dimension verticale, la règle de Tarnow montre que si la distance entre le sommet de la crête osseuse et le point de contact de la restauration prothétique sus-jacente n'excède pas 5 mm, le repositionnement de la papille à son niveau initial est d'un pronostic favorable.⁶⁸
- **Le paramètre esthétique notamment au maxillaire** demande, en amont de la prise en charge, d'évaluer de quelle façon le sourire découvre l'arcade. Il n'est pas rare de pouvoir observer à l'ombre des corridors l'angle mésiovestibulaire des premières molaires. Le choix du positionnement implantaire au maxillaire doit donc prendre en compte la forme de l'arcade.

⁶⁷ Buatois et Pollini, *L'implantologie supra crestale*.

⁶⁸ Zuck, *Le défi implantaire*.

Un placement tridimensionnel idéal est donc un pré-requis indispensable pour pouvoir travailler sur un profil d'émergence satisfaisant. La prise en compte des dimensions fonctionnelles et biologiques permet de satisfaire la dimension esthétique. Il est possible, en utilisant des piliers titane ou zircone personnalisés, de reproduire efficacement le profil tissulaire à celui de la prothèse.⁶⁹

En synthèse, le profil d'émergence contribue au⁷⁰ :

- **Soutien des tissus environnants,**
- **Prévention de la récession gingivale,**
- **Pérennité de la santé gingivale,**
- **Caractère harmonieux et esthétique de la restauration.**

4.2 Choix entre pilier de cicatrisation et provisoire pour la temporisation en postérieur ?

La pose d'une couronne provisoire dans le cas d'un édentement postérieur encastré est discutée dans la littérature compte tenu des enjeux relatifs aux contraintes occlusales et aux ostéointégrations primaire et secondaire.

Après la pose de l'implant, le soutien mécanique des tissus mous est nécessaire et peut être réalisé avec une prothèse provisoire dont le profil d'émergence se rapproche le plus de celui du pilier implantaire définitif. Il semblerait qu'une temporisation immédiate de 48h sans contacts statiques et dynamiques en limitant la pression des espaces interproximaux soient nécessaires pour éviter des micromouvements⁷¹.

Il est plus fréquent de se limiter à une vis de cicatrisation pendant les 3 à 6 mois de cicatrisation pour guider les tissus mous. Pour autant, les vis ou piliers de cicatrisation standard ne ménagent pas les papilles et n'orientent pas vers un profil d'émergence optimal de la PIP d'usage.

⁶⁹ Wolfart, *La prothèse en implantologie. Le patient au centre du traitement.*

⁷⁰ Baudoin et Bennani, *Esthétique et profil d'émergence en implantologie.*

⁷¹ Hämmerle, Chen, et Wilson, « Consensus statements and recommended clinical procedures regarding the placement of implants in extraction sockets ».

4.2.1 Avec une vis ou pilier de cicatrisation standard ?

Les vis ou piliers de cicatrisation préfabriqués ont pour objectif de ménager les tissus mous après implantation en un ou deux temps chirurgicaux. Ils sont choisis en fonction de leur forme, leur diamètre et leur hauteur.

En fonction de leur anatomie, ils viendront plus ou moins pré-conditionner les tissus mous en permettant la formation d'un léger excès de muqueuse pendant la cicatrisation comme avec les piliers droits car lors de l'insertion de la restauration d'usage, le tissu formé sera poussé vers l'extérieur, favorisant la création d'un rebord gingival péri-implantaire.⁷²

Dans un idéal physiologique, le diamètre du pilier de cicatrisation doit avoisiner le diamètre cervical de la prothèse de sorte à obtenir un profil d'émergence correct. Pour cela, des piliers de diamètres différents à la base et au sommet peuvent être choisis.

Un pilier de cicatrisation se choisit donc en fonction de sa forme mais aussi de sa hauteur. La hauteur calculée doit permettre au pilier de dépasser le sommet papillaire d'1 mm pour empêcher son recouvrement. Pour être calculer, l'usage d'un pilier millimétré permet d'intégrer la profondeur d'enfoncement de l'implant et l'épaisseur des tissus mous.

Figure 19 : Exemple de piliers de cicatrisation standards pré-fabriqués

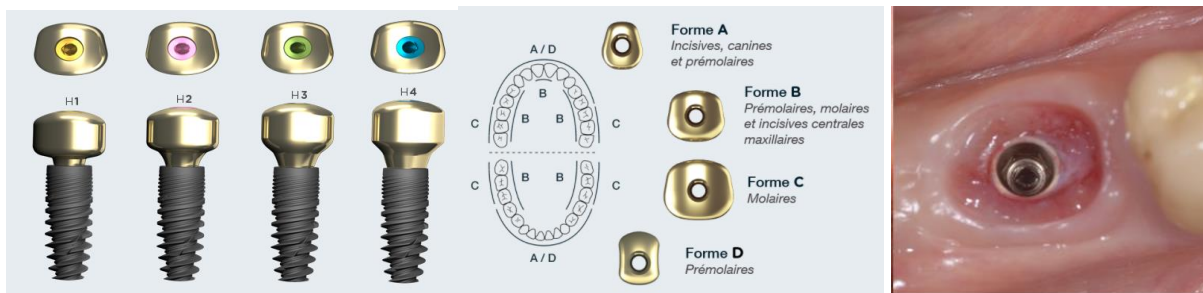


Source: Safe implant, 2020.

⁷² « Brochure Straumann ».

De plus en plus, de nouveaux piliers de cicatrisation pré-fabriqués sont proposés et tentent de répondre à l'enjeu de biomimétisme. Ils sont vissés dans l'implant lors du premier ou du second temps chirurgical. Leur anatomie vient davantage mimer l'anatomie de la dent à remplacer comme le propose le concept iPhysio®.

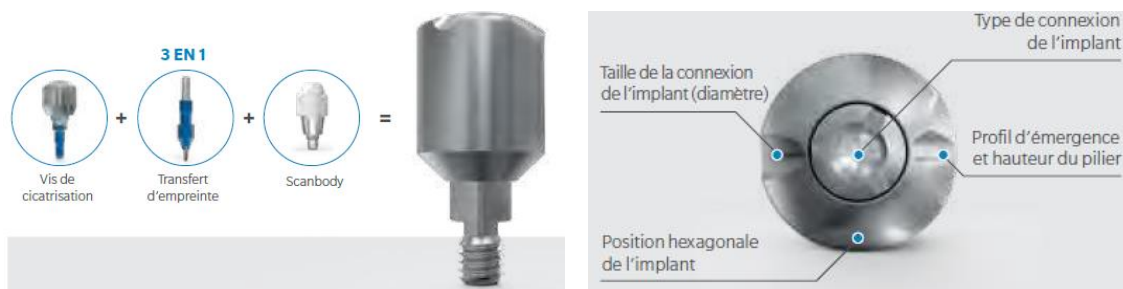Figure 20 : Exemple de nouveaux piliers de cicatrisation comme iPhysio® compatibles avec de nombreuses compagnies d'implants



Source : Ohana, Solution 3 en 1, 2019.

Un autre objectif pour ces nouveaux piliers est de préserver l'espace biologique en minimisant les retraits successifs notamment en autorisant une prise d'empreinte numérique comme le propose le concept Encode® permettant de s'affranchir la manipulation des pièces d'implants comme les transferts et les vis.

Figure 21 : Exemple du pilier de cicatrisation Encode® permettant l'empreinte numérique



Source : Zimmer Biomed dental, « Système Encode », 2021.

4.2.2 Avec une provisoire ?

Les restaurations provisoires ont un rôle très important de guide tissulaire au niveau des profils d'émergence⁷³ malgré leurs faibles indications en secteur postérieur unitaire.

Dans l'idée de ménager l'espace biologique et par conséquent les papilles interdentaires et un profil d'émergence optimal, le choix d'une couronne provisoire peut pour autant se faire mais sous quelles conditions et quelles formes ?

Le pré-requis à l'usage de provisoire en postérieur est leur mise en esthétique reposant sur une mise en sous-occlusion statique et dynamique impérative et sur des valeurs de couple de serrage selon le protocole de chaque marque ainsi que sur la stabilité primaire de l'implant.

Elle peut être réalisée en résine acrylique ou en composite via une empreinte prise au fauteuil ou fabriquée et cuite en amont par le laboratoire. Elle peut ensuite être vissée au couple défini pour le modèle implantaire ou bien scellée avec l'utilisation de piliers provisoires.

Différentes techniques sont proposées afin de modeler le profil d'émergence ⁷⁴:

- **Les restaurations provisoires directes** réalisées soit en transférant en bouche les informations des cires diagnostiques ou des modèles d'études faits avant extraction, soit sans informations préalables comme avec une technique boulette ;
- **Les coques provisoires**, technique entre le direct et l'indirect, réalisées en résine acrylique par le prothésiste que le praticien peut rebaser en bouche ou bien en utilisant une dent du commerce qui sera évidée ;
- **Les restaurations provisoires indirectes**, de meilleure qualité pour la stabilité, la précision et l'état de surface et donc plus recommandées pour les longues périodes de cicatrisation.

Une étude propose de modifier le contour sous critique entre la phase de cicatrisation et la maturité des tissus mous de sorte à maximiser la papille interdentaire à terme. En effet, le design du contour sous-critique influence les tissus péri-implantaires.

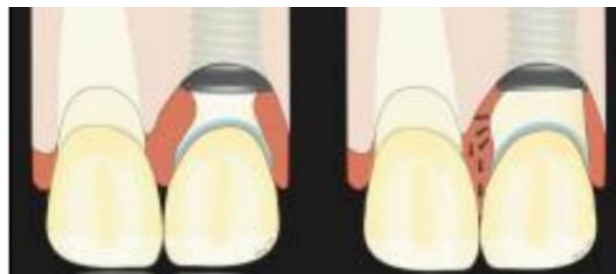
⁷³ Wolfart, *La prothèse en implantologie. Le patient au centre du traitement.*

⁷⁴ Zühr et Hurzeler, *Chirurgie plastique et esthétique en parodontie et implantologie.*

Pour ménager la papille interdentaire, la convexité du contour critique et sous critique peut compresser les papilles interdentaires, provoquant une augmentation de la hauteur de 0,5 à 1,0 mm, à condition qu'il y ait un espace interdentaire suffisant (2 à 3 mm).

La modification seule du contour sous-critique peut permettre d'obtenir un résultat similaire tout en préservant une forme de PIP idéale en commençant par un profil concave pendant la phase de cicatrisation des tissus mous puis par un profil convexe une fois ceux-ci matures.⁷⁵

Figure 22 : Un contour sous critique concave pendant la cicatrisation des tissus mous puis convexe une fois les tissus mous matures



Source: Su et al., « Considerations of implant abutment and crown contour : critical contour and subcritical contour », 2010.

L'étude citée ci-dessus a été actualisée en 2020, notamment dans le cadre d'une pose de provisoire le jour de la pose de l'implant. Différentes conclusions s'en dégagent quant au profil d'émergence à donner au niveau de ces 2 zones critique et sous critique⁷⁶.

Tableau 4 : Recommandations cliniques pour la gestion des contours d'un provisoire de PIP

Contour	Vestibulaire	Interproximal	Lingual
Critique	Réduit de 0.5 à 1 mm comparé à une dent naturelle	Egal à une dent naturelle	Egal à une dent naturelle
Subcritique	Le plus concave possible		

Source: Wilson, « The positive relationship between excess cement and peri-implant disease: a prospective clinical endoscopic study », 2010.

⁷⁵ Su et al., « Considerations of implant abutment and crown contour ».

⁷⁶ González-Martín et al., « Contour management of implant restorations for optimal emergence profiles ».

La modification du profil d'émergence d'une provisoire, en considérant les zones de contours critiques et sous-critiques, permet d'optimiser l'architecture des tissus mous péri-implantaires.

Le contour critique doit soutenir l'architecture de la gencive marginale tandis que le contour sous-critique peut être conçu pour fournir un espace régénérateur au moyen d'une configuration concave.

Sous provisoire, le processus de maturation des tissus mous et de définition du bon profil d'émergence doit durer au moins 4 semaines et être réalisé au moins 4 mois après la pose de l'implant. En effet, il faut noter que les manipulations répétées des composants implantaires engendrent des pertes osseuses et muqueuses (0.7 mm et 1.5 mm respectivement). Cette perte est la plus aiguë pendant la phase initiale d'ostéointégration et de maturation des tissus mous.⁷⁷

Pour autant, tout élargissement du profil d'émergence entraînera un blanchiment des tissus mous. Ceci est causé par une diminution transitoire du flux sanguin en raison de la pression exercée par l'élément prothétique.

Les tissus mous péri-implantaires se réorganiseront et s'adapteront à la pression en se positionnant plus apicalement. La vitesse à laquelle cela se produit dépend de l'augmentation de la taille du pilier, de l'épaisseur du tissu, de l'hygiène bucco-dentaire et de la position osseuse.

Une correction progressive avec un intervalle d'une à deux semaines est à prévoir. Il faudra déposer la provisoire et modifier son anatomie afin qu'elle soit davantage en sous contour pour éviter une ischémie supérieure à 15 min pouvant entraîner une nécrose⁷⁸. Enfin, une dernière réévaluation sera faite avant l'empreinte finale.

Des études ont été menées pour augmenter la hauteur des papilles par compression.⁷⁹ Cependant, les résultats restent imprévisibles et de meilleurs sont obtenus en laissant de l'espace pendant la phase provisoire pour que la papille atteigne sa hauteur maximale, pour ensuite venir fermer toutes embrasures ouvertes restantes avec les prothèses définitives de sorte à étendre le point de contact interproximal de façon apical.

⁷⁷ Schoenbaum, « Abutment emergence profile and its effect on peri-implant tissues ».

⁷⁸ Tarnow et Chu, *Implantologie immédiate*.

⁷⁹ LeSage, « Improving implant aesthetics ».

En effet, pour recréer la papille proximale, la position des points de contacts que ce soit pour les prothèses provisoires ou définitives peut être placée plus cervicalement en n'excédant pas une distance de 5mm avec la crête osseuse comme le recommande la règle de Tarnow⁸⁰. Cela permet d'obtenir une forme et hauteur de papille plus optimales.⁸¹


4.2.3 Avec un pilier de cicatrisation personnalisée ?

Pour répondre à tous les enjeux d'une PIP en postérieur, de l'ostéointégration au profil d'émergence en passant par le maintien des papilles, une alternative à la vis ou au pilier de cicatrisation standard voir à l'usage d'une provisoire conventionnelle peut être l'emploi de vis de cicatrisation personnalisée.

Ces piliers de cicatrisation dits « personnalisables » permettent une gestion personnalisée des tissus mous et une obturation de la connexion de l'implant pendant la phase de cicatrisation. Ils peuvent être commandés en amont puis modelés au fauteuil ou être réalisés en technique directe sur des piliers de cicatrisation en polyétheréthercétone (PEEK), polymère thermoplastique reconnu pour ses qualités en termes de résistance, élasticité et résilience⁸² par adjonction de composite.

Ceux commandables, compatibles pour une pose d'implant différée en 1 temps, peuvent être en polymère pour permettre un modelage par le praticien. Ils ne doivent pas être utilisés plus de 6 mois et peuvent être raccourcis verticalement de 5 mm maximum.⁸³

Figure 23 : Partie secondaire de cicatrisation personnalisable de Straumann®



Source : Institut Strauman, « Brochure procédure prothétique », 2017.

⁸⁰ Zuck, *Le défi implantaire*.

⁸¹ Mankoo, « Maintenance of interdental papillae in the esthetic zone using multiple immediate adjacent implants to restore failing teeth-a report of ten cases at 2 to 7 years follow-up ».

⁸² Bathala et al., « The role of polyether ether ketone (peek) in dentistry – a review ».

⁸³ « Brochure Straumann ».

Pour la pose de cette vis, il est recommandé de la placer sur un analogue de l'implant et de l'adapter en fonction de la situation en bouche. Des roues de meulage et des fraises surtaillées type entrecroisées peuvent être utilisées pour se faire. Pour ne pas abîmer le polymère, il est nécessaire de régler correctement la vitesse de la fraise avec une faible fréquence de rotation et en appliquant une pression légère. Après l'avoir vissée, un composite peut être placé dans le canal de la vis en protégeant le pas de vis.

Lors des extractions implantations immédiates, l'usage de provisoire dite à plat ou « Socket sealing abutment » a pour but de sceller prothétiquement l'alvéole. Ce remplacement immédiat est plus propice au rétablissement de la papille interdentaire. Dans une alvéole d'extraction récente, la provisoire ou le pilier de cicatrisation sur mesure doit pouvoir s'adapter aux contours des parois de l'alvéole afin de maintenir le tissu péri-implantaire initial. Quel que soit le matériau utilisé, il doit être nettoyé et stérilisé avant sa mise en place.⁸⁴

Grâce à l'usage d'une restauration provisoire immédiate, l'architecture des tissus mous peut être préservée telle qu'elle était au moment même de l'extraction.⁸⁵

Ce concept a été décrit par Trimpou et Weigl il y a une dizaine d'années. Ils expliquent que la restauration provisoire est utilisée pour contenir et protéger le biomatériau de comblement osseux pendant la cicatrisation après une extraction implantation immédiate. Avec cette technique, un pilier de cicatrisation personnalisé ou une restauration provisoire à plat est utilisée comme dispositif prothétique pour sceller l'alvéole.

Des piliers de cicatrisation peuvent être utilisés. Ils doivent avoir une hauteur supérieure à 3 mm pour recréer un espace biologique optimal et donc une papille. Si sa hauteur est inférieure à 3 mm, il existe un risque de cratérisation.⁸⁶

Ce pilier de cicatrisation personnalisé plat qui est finalement la composante sous gingivale d'une restauration provisoire est une exigence minimale requise dans le traitement par extraction implantation immédiate et est généralement réalisé en PEEK.

⁸⁴ Tarnow et Chu, *Implantologie immédiate*.

⁸⁵ Tarnow et Chu.

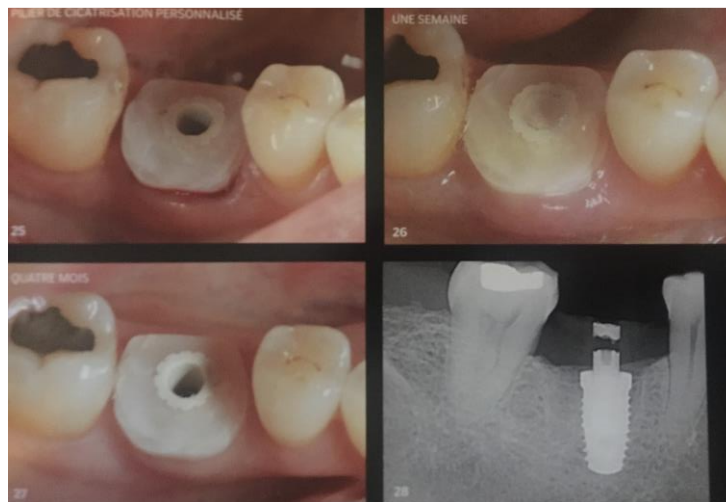⁸⁶ Daga et al., « Tentpole technique for bone regeneration in vertically deficient alveolar ridges ».

Des recherches récentes montrent les avantages de cette dernière où récessions et affaissements sont moins importants. Ils sont destinés à un usage provisoire de 180 jours maximum.

L'emploi de ce type de pilier personnalisé plat en secteur postérieur trouve son indication lorsque :

- **La valeur du couple de serrage,**
- **Le risque de surcharge occlusale avec une restauration provisoire est augmenté,**
- **Les conditions financières le permettent.**

Figure 24 : Pilier de cicatrisation personnalisé à plat en technique directe après implantation immédiate



Source : Tarnow, *Implantologie Immédiate*, 2020.

Ces méthodes offrent l'avantage de ne présenter qu'une seule interface sous-gingivale sans ciment et préservent les zones proximales pour le maintien de la hauteur et de la position initiale des papilles. Elles sont également d'excellent outils de communication avec le prothésiste pour le transfert du profil d'émergence de manière précise et fiable.

En synthèse, l'aménagement des tissus mous péri-implantaires à l'aide des restaurations provisoires joue un rôle déterminant dans l'obtention d'un profil d'émergence idéal. La personnalisation des contours des piliers est aussi un point clé.

Les piliers standardisés semblent ne pas remplir cette fonction, là où de bons résultats sont obtenus avec les piliers personnalisés.⁸⁷

⁸⁷ Wolfart, *La prothèse en implantologie. Le patient au centre du traitement.*

4.3 Choix d'un pilier d'usage et d'une connectique adaptés

Pour le secteur postérieur, du fait des fortes contraintes occlusales, la stabilité des restaurations est primordiale. En conséquence, des piliers en titane devraient systématiquement être utilisés dans ces zones pour assurer des résultats à long terme. Les couronnes monolithiques en disilicate de lithium ou en zircone représentent aussi une bonne solution.⁸⁸

Les piliers en céramique (Alumine et Zircone) et les piliers en titane ne semblent pas présenter de réaction négative sur les tissus durs et mous. Ils semblent comparables dans l'espace biologique à des surfaces dentaires⁸⁹ et seraient les seuls qui permettraient une néo-attache des tissus mous sur le pilier.⁹⁰

Aussi, du fait des récessions modérées observées, il est recommandé de concevoir un pilier dont le contour sera légèrement en dessous du point d'émergence des tissus mous. Le contour externe du profil coronaire des piliers doit former une ligne convexe qui devient plus concave en direction du col implantaire.

4.3.1 Avec une prothèse au profil d'émergence adapté ?

Le choix entre pilier standard et pilier anatomique peut se faire en fonction du :

- **Profil d'émergence recherché,**
- **Biotype gingival existant.**

Selon le système de prothèse défini, il existe différents degrés de personnalisation.

Si des piliers standardisés (préfabriqués non modifiables) sont choisis, ils permettent rarement de remplir les critères d'un profil d'émergence idéal. Le profil d'émergence sera non modifiable. Le choix ne se fera seulement que sur le diamètre et la hauteur des piliers. Ils sont définis que pour une PIP scellée.

En revanche, le profil d'émergence pourra être semi-personnalisé lors du choix de piliers préfabriqués en titane avec une couronne en céramique collée permettant de s'adapter aux épaisseurs de gencive

⁸⁸ Wolfart.

⁸⁹ Abrahamsson et al., « The mucosal attachment at different abutments. an experimental study in dogs ».

⁹⁰ Russe et Margossian, « Incisive latérale maxillaire sur implant : les clés du succès esthétique ».

comme les Tibase. La hauteur du pilier est dans ce cas très faible, c'est le profil d'émergence de la couronne qui permet alors une adaptation personnalisée. Leur avantage est également de se prémunir des excès de ciment.

Enfin, le profil d'émergence sera personnalisé lors du choix de piliers anatomiques qui sont préférables comme recommandés en secteur antérieur pour des raisons esthétiques⁹¹. Le choix d'une PIP monobloc peut aussi permettre de réaliser une prothèse complètement personnalisée.

Pour le choix de ce profil d'émergence personnalisé, il est souvent nécessaire d'avoir recours à un remodelage des tissus mous préalablement et à un enregistrement précis de ces données lors des empreintes.

Le choix peut aussi se faire en fonction du type de gencive afin de respecter l'anatomie gingivale :

- Le pilier usiné standard en secteur postérieur est une solution simple et peu chère. Il est indiqué lorsque l'épaisseur de la gencive est de 2 à 3 mm, que l'espace prothétique est supérieur à 5 mm.
- Le choix d'un pilier individualisé en titane ou en zircone est préféré lorsqu'une des indications ci-dessus n'est pas satisfaite et que la gencive est festonnée et asymétrique. En effet, l'usage d'un pilier standardisé n'est pas recommandé dans ce cas car l'épaulement horizontal et symétrique de ce type de pilier ne permettra pas d'obtenir une limite cervicale homothétique au feston gingival.⁹²
-

4.3.2 Avec le concept du « platform-switching »

L'usage d'un platform switching pour recréer un espace biologique se fait en modifiant la géométrie externe de la connexion implant-pilier qui influe positivement sur le comportement des tissus osseux et mous péri-implantaires.⁹³

Son design est basé sur le principe suivant : la perte osseuse serait limitée en éloignant horizontalement du centre la zone de contact microbiologique de l'os péri-implantaire.⁹⁴

⁹¹ Otto Zuhr, et Hurzeler, *Chirurgie plastique et esthétique en parodontie et implantologie*.

⁹² Davarpanah, Szmukler-moncler, et Rajzbaum, *Manuel d'implantologie clinique*.

⁹³ Wolfart, *La prothèse en implantologie. Le patient au centre du traitement*.

⁹⁴ Zuhr et Hurzeler, *Chirurgie plastique et esthétique en parodontie et implantologie*.

Pour se faire, un pilier sous-dimensionné par rapport au diamètre de l'implant peut être choisi, par exemple un pilier de 4 mm pour un implant de 5 mm de diamètre.⁹⁵

Les implants de type switching platform nécessitent une distance plus importante entre la plateforme implantaire et la limite de la restauration prothétique permettent d'assurer une transition harmonieuse du profil d'émergence à travers la zone transgingivale.⁹⁶

Le platform switching peut préserver la hauteur osseuse intermédiaire et les niveaux de tissus mous. Le degré de résorption osseuse marginale est inversement proportionnel à l'étendue du décalage entre implant et pilier.⁹⁷

Ce concept fonctionne pour les tissus mous épais, mais semble plus réservé pour des tissus mous fins. Il s'agit d'un concept simple et efficace pour avoir une résorption osseuse limitée, une très bonne stabilité à long terme⁹⁸ et une quantité et qualité des tissus mous en préservant la papille interproximale.⁹⁹

4.3.3 Avec le concept du « one abutment-one time »

Les différentes manipulations prothétiques peuvent engendrer l'effondrement des tissus mous et une perte osseuse. Ainsi, éviter de changer de piliers pendant la phase prothétique de temporisation est un atout pour la préservation du sceau gingival.¹⁰⁰

Le concept « one abutment-one time » essaie de répondre à ce défi, en limitant le nombre de dévissage. Il consiste en la pose d'un pilier dans le premier ou le deuxième temps chirurgical pour ensuite obtenir une attache sur ce pilier qui ne sera plus sollicitée ensuite.

⁹⁵ Prasad et al., « Platform switching ».

⁹⁶ Buatois et Pollini, *L'implantologie supra crestale*.

⁹⁷ Momen, Hadeel, et Atieh, « Platform switching for marginal bone preservation around dental implants ».

⁹⁸ Cochran, « Soft and hard tissue histologic dimensions around dental implants in the canine restored with smaller-diameter abutments ».

⁹⁹ Prasad et al., « Platform switching ».

¹⁰⁰ Piñeyro et Tucker, « One abutment-one time ».

Ses avantages sont les suivants¹⁰¹ :

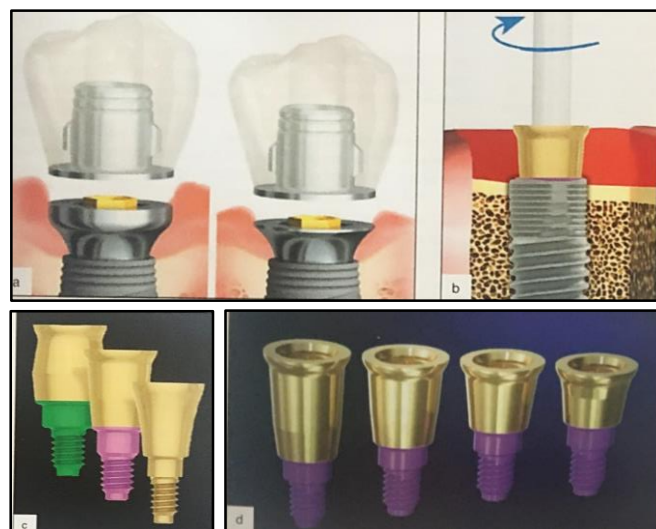- Eviter l'altération répétée de la cicatrisation du sceau gingival lors des vissages et dévissages successifs du pilier de cicatrisation,
- Minimiser la perte osseuse,
- Déplacer le niveau de travail prothétique du niveau osseux au niveau gingival.

Par ailleurs, ce concept contraint à choisir, en amont de la maturation des tissus mous, un pilier standard et définitif, immédiatement après la pose de l'implant et sans empreinte, là où le choix d'un pilier anatomique permet davantage de contrôler le réaménagement des tissus mous et durs¹⁰².

Une étude sur 1 an a pu montrer que le concept de *one abutment-one time* versus la technique classique de pilier provisoire puis pilier définitif permettait une plus faible perte osseuse (0.11 mm vs 0.58 mm).¹⁰³

Une méta-analyse a également montré que ce concept présentait moins de résorptions osseuses et de déplacements des tissus mous qu'avec une technique de pose et dépose répétée de pilier avec platform switching.¹⁰⁴

Figure 25 : Piliers immédiats destinés à ne plus être dévissés ultérieurement



Source : Davarpanah, Szmukler-Moncler, et Rajzbaum, *Manuel d'implantologie clinique*, 4^e édition, 2018 .

¹⁰¹ Davarpanah, Szmukler-moncler, et Rajzbaum, *Manuel d'implantologie clinique*.

¹⁰² Santos et al., « One abutment at one time concept for platform-switched morse implants ».

¹⁰³ Grandi et al., « One abutment-one time versus a provisional abutment in immediately loaded post-extractive single implants ».

¹⁰⁴ Wang et al., « One-time versus repeated abutment connection for platform-switched implant ».

- a. Pilier intermédiaire One plus de Nobel® permettant de rehausser le niveau de travail depuis le niveau osseux en direction du niveau gingival.*
- b. Pilier intermédiaire « connect abutment » vissé sur un implant V3 de MIS®.*
- c. Différentes formes de « connect abutment » s'adaptant aux divers diamètres et plateformes d'implants.*
- d. Différentes hauteurs de pilier immédiat, leurs hauteurs varient entre 1.5 et 4mm.*

4.4 Choix de la technique de prise d'empreinte

Lorsqu'un implant a été enfoui, le modelage des tissus mous avec une provisoire peut être fait afin d'obtenir un contour optimal pendant la cicatrisation. Une fois la cicatrisation obtenue, la difficulté dans la prise d'empreinte à cette étape réside dans le fait qu'à la dépose d'un pilier de cicatrisation personnalisé ou de la provisoire, les tissus mous tendent à s'effondrer et empêche la prise d'une empreinte précise reflétant la situation réelle. Cette étape nécessite donc des mesures supplémentaires.

4.4.1 Transférer le profil d'émergence des restaurations provisoires implanto-portées

Le profil d'émergence des restaurations provisoires implanto-portées doit être transféré de manière précise et représentative de la situation réelle.

Un protocole simple et efficace est proposé pour reproduire les contours sous-gingivaux d'une restauration provisoire¹⁰⁵ :

- *Étape 1* : En bouche, la provisoire est déposée pour être remplacée par un pilier de cicatrisation.
- *Étape 2* : Une fois déposée,
 - La provisoire est lié à la réplique de l'implant ou l'analogue,
 - Du silicone ou un matériau de type polyether est injecté autour de la provisoire au niveau cervicale afin d'enregistrer le profil d'émergence et la zone muqueuse de la PIP provisoire et sans atteindre l'accès à la vis,

¹⁰⁵ Zuhr et Hurzeler, *Chirurgie plastique et esthétique en parodontie et implantologie.*

- Un transfert d’empreinte est visé dans la réplique qui est pris dans le matériau d’empreinte,
 - Les espaces entre le transfert et l’empreinte sont comblés par de la résine ou de la cire enregistrant ainsi avec précision et indirectement le contour sous gingival de la restauration provisoire.
- *Etape 3* : En bouche, le pilier de cicatrisation est remplacé par le transfert d’empreinte ajusté. Il faut vérifier que le transfert épouse comme attendu les tissus mous avant de faire l’empreinte.
 - *Etape 4* : Une fois celle-ci réalisée, le modèle obtenu permet de reproduire à la fois la position de l’implant et les contours des tissus mous péri-implantaires. Ce modèle sert alors de base pour la fabrication de la prothèse d’usage.

Figure 26 : Reproduction des contours sous gingivaux d’une restauration provisoire



Source : Tarnow, *Implantologie Immédiate*, 2020.

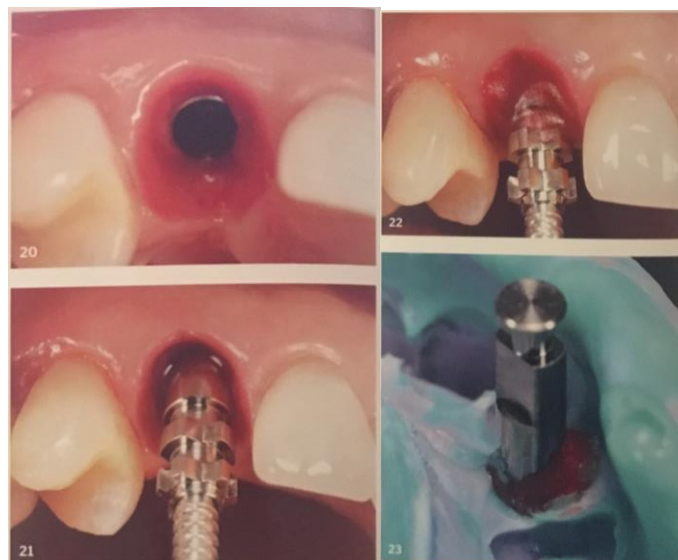4.4.2 Empreinte manuelle des tissus mous pour la fabrication de la restauration finale

La technique d'empreinte présentée supra peut être utilisée pour la conception de la prothèse d'usage. Pour autant, d'autres techniques peuvent être choisies comme la réalisation d'une maquette en résine ou en cire préparée en amont, celle-ci peut être ajustée jusqu'à ce que les tissus mous péri-implantaires soient supportés et stabilisés à la forme désirée. Le pilier anatomique, la couronne sur tibase ou le monobloc est ensuite fabriqué par ordinateur ou manufacturé en utilisant cette maquette modifiée.¹⁰⁶

Il existe aussi des techniques plus précises et efficaces pour transférer le contour des tissus muqueux afin d'éviter les essais répétés et ajustements en bouche. Par exemple, l'utilisation conventionnelle de Pattern Resin (GC America) ou de composite fluide est une technique cliniquement acceptable à condition que tous les produits et composants prothétiques soient disponibles au fauteuil.

Dès que le transfert d'empreinte est positionné, la technique de Nealon peut être utilisée pour faire couler la résine le long de la gencive et enregistrer la forme des tissus mous péri-implantaires de façon nette avant qu'ils ne se soient affaissés. Il est important d'éviter de faire couler la résine dans les contre-dépouilles proximales des dents adjacentes. Le transfert d'empreinte serait alors bloqué, empêchant l'utilisation d'un porte-empreinte pour une empreinte à ciel ouvert, qui est la technique de choix.¹⁰⁷

Figure 27 : Technique de prise d'empreinte avec la technique de Nealon



Source : Tarnow, *Implantologie Immédiate*, 2020.

¹⁰⁶ Zuhr et Hurzeler.

¹⁰⁷ Tarnow et Chu, *Implantologie immédiate*.

4.4.3 Empreinte digitale des tissus mous pour la fabrication de la restauration finale

L'usage d'une caméra optique intra-orale peut également être préconisé pour enregistrer les tissus mous. Cette technique nécessite la confection d'une prothèse provisoire au préalable ou le choix de piliers de cicatrisation préfabriqués spécifiques. L'enregistrement sera ensuite transféré au prothésiste pour réaliser un modèle stéréolithographique par impression 3D.

Le choix de la technique d'empreinte digitale se fait en fonction de l'état du tissu kératinisé, de la plateforme de l'implant (bone ou tissue level), de son degré d'enfouissement, du diamètre de la surface d'appui de l'implant et de la profondeur d'insertion¹⁰⁸¹⁰⁹ et permet d'éviter une dépose de pilier de cicatrisation.

Plusieurs techniques d'empreinte digitale existent pour enregistrer le profil d'émergence après cicatrisation des tissus en se basant sur l'utilisation de :

- Scanbody,
- Corps d'analyse personnalisé,
- Pilier avec information type Encode® ou ephysio®
- La duplication de la forme de la dent controlatérale.

Une technique directe par dépose de la provisoire sera choisie lorsque les tissus mous péri-implantaires seront suffisants et nécessitera que le profil d'émergence soit en forme de cône et que la profondeur de la plateforme de l'implant soit inférieure à 4 mm.

Une technique dite indirecte sera préférée lorsque les tissus seront instables avec une tendance à s'effondrer rapidement au retrait de la restauration provisoire. Dans ce cas, le profil d'émergence de la provisoire est utilisé pour reproduire les contours des tissus mous. Le principal avantage de cette technique est la possibilité de capturer avec précision la forme interne du profil d'émergence péri-implantaire en balayant la partie sous-gingivale de la restauration provisoire.

¹⁰⁸ Lanne et Gaucher, « Les techniques d'empreinte en implantologie ».

¹⁰⁹ Lanne et Gaucher.

En synthèse et selon la littérature, l'aménagement des papilles et le maintien des tissus mous lors de la phase prothétique pour une prothèse unitaire en secteur postérieur peuvent être réalisés de façon optimale en ayant réfléchi en amont aux :

- Profil d'émergence après la définition de la position et du diamètre implantaire adéquat à l'environnement donné et si l'on souhaite qu'il soit personnalisé, semi-personnalisé ou non,
- Types de connectique nécessaire en s'orientant davantage vers le choix d'une plateforme-switching pour le maintien à long terme des tissus mous, voir de le compiler à une méthode « one abutment-one time » prévenant le risque d'effondrement tissulaire lors des manipulations prothétiques mais n'offrant pas de choix du pilier après la chirurgie ou de modification du profil d'émergence,
- Bénéfice de l'emploi ou non d'une solution de temporisation provisoire personnalisée avec un pilier de cicatrisation spécifique et adapté aux contraintes imposées par le secteur postérieur,
- Techniques d'empreintes conditionnant l'enregistrement conjoint de l'état des tissus mous idéalement conditionnés au préalable et du profil d'émergence optimal à offrir à la prothèse.

Ces choix doivent être mis en perspective de considérations à la fois médicale et aussi spécifique aux patients, de l'étude de la faisabilité en fonction du contexte biologique parodontal et mécanique local jusqu'au besoin du patient en allant de sa requête esthétique, de son temps disponible et du coût qu'il peut endorser pour l'ensemble de ces techniques proposées.

Conclusion

L'étude de la préservation tissulaire en implantologie est largement étudiée en antérieur pour satisfaire entre autres la dimension esthétique. Cette thèse a tenté **d'évaluer l'intérêt de la gestion des tissus mous en postérieur pour la prévention d'une dégradation tissulaire via l'aménagement des tissus mous péri-implantaires et le choix d'un profil d'émergence optimal lors des phases chirurgicales et prothétiques.**

Finalement, peu d'études explorent encore ce sujet en postérieur et présentent des résultats sur le long terme quant à la corrélation avec le maintien d'une santé parodontale alors que la survenue de péri-implantite semble croissante.

Nous espérons que les études à venir viendront éclairer ces questions. De plus en plus de confrères et partenaires industriels étudient de nouvelles avancées et techniques en faveur de la gestion du parodonte péri-implantaire et du profil d'émergence pour le secteur postérieur incluant molaire et prémolaire.

Nous devrions donc d'ici quelques années avoir une lecture plus riche des effets bénéfiques ou non quant à l'usage de ces nouvelles techniques notamment comme les concepts de « Socket sealing abutment » en extraction implantation immédiate, « one abutment-one time » ou encore à l'usage des différents types de piliers provisoires spécifiques comme les e-physio® ou encore encode®.

Ces techniques pourraient être étudiées en considérant l'impact sur la santé parodontale au long terme et à mettre en perspective avec la problématique grandissante en implantologie qu'est la survenue des péri-implantites.

En effet, dans un souci de stabilité parodontale, nous savons aujourd'hui l'importance de la gestion des tissus durs en implantologie. Plus la compensation osseuse est importante, moins il faudra compenser par le tissu gingival et le volume prothétique. A l'inverse, moins le volume osseux est optimal, plus il faudra compenser par le tissu gingival et l'artifice prothétique.

La première option est synonyme de stabilité parodontale, l'inverse engendre instabilité parodontale potentielle, qui en fonction de l'équilibre de la flore bactérienne et de la motivation à l'hygiène, pourra être génératrice de pathologies parodontales.¹¹⁰

Ce constat souligne l'importance de la connaissance des enjeux en parodontie notamment via l'aménagement des tissus mous péri-implantaires jusqu'au choix d'un profil d'émergence optimal en secteur postérieur.

En considérant ces enjeux, les praticiens peuvent établir leurs choix thérapeutiques prothétiques et chirurgicaux tout en maintenant l'espace supra-crestal autour des piliers implantaires en :

- Définissant un profil d'émergence optimal personnalisé ou non, aligné dans les 3 dimensions et un volume prothétique conforme, indissociables d'une maintenance parodontale performante,¹¹¹
- Ayant aménager le lit gingival via des vis de cicatrisation anatomiques ou piliers spécifiques,
- Appliquant le concept de platform switching,
- Evitant la surcharge occlusale que ce soit en statique ou en dynamique,
- Evitant la fréquence des manipulations des éléments prothétiques mise en place directement sur l'implant,
- Eliminant le ciment débordant dans le cas de PIP scellée ou en privilégiant quand cela est possible l'usage de prothèse vissée.

L'ensemble de ces éléments vient souligner l'importance du projet prothétique comme pré-requis clé à la réussite d'une solution implantaire en postérieur. Il doit être défini avant la phase chirurgicale et servir le projet parodontal par la préservation des tissus mous péri-implantaires.

Cette analyse préprothétique sera aussi garante de la persistance des résultats par la considération de l'état parodontal et du contexte général du patient afin de prévenir la survenue de mucosite ou péri-implantite. Enfin la persistance des résultats à long terme se vérifiera au travers de maintenances prothétiques et parodontales rigoureuses, le tout conditionné par le maintien de la motivation du patient pour son hygiène orale.

¹¹⁰ Buatois et Pollini, *L'implantologie supra crestale*.

¹¹¹ Buatois et Pollini.

Bibliographie

- Abrahamsson, I., T. Berglundh, P. O. Glantz, et J. Lindhe. « The mucosal attachment at different abutments. an experimental study in dogs ». *Journal of clinical periodontology* 25, n° 9 (1998): 721-27. <https://doi.org/10.1111/j.1600-051x.1998.tb02513.x>.
- Ahila, E, R Saravana Kumar, V. K. Reddy, B Pratebha, M Jananni, et V Priyadarshini. « Augmentation of interdental papilla with platelet-rich fibrin ». *Contemporary clinical dentistry* 9, n° 2 (2018): 213-17. https://doi.org/10.4103/ccd.ccd_812_17.
- Araújo, M. G., et J. Lindhe. « Socket grafting with the use of autologous bone: an experimental study in the dog ». *Clinical oral implants research* 22, n° 1 (2011): 9-13. <https://doi.org/10.1111/j.1600-0501.2010.01937.x>.
- Bathala, L., V. Majeti, N. Rachuri, N. Singh, et S/. Gedela. « The role of polyether ether ketone (peek) in dentistry – a review ». *Journal of medicine and life* 12, n° 1 (2019): 5-9. <https://doi.org/10.25122/jml-2019-0003>.
- Baudoin, C. A., et V. Bennani. *Esthétique et profil d'émergence en implantologie*. Paris : Editions, 2000.
- Bert, M. « Intégration neurophysiologique d'un implant dentaire ». *Actualités odontostomatologiques*, n° 290 (2018): 4. <https://doi.org/10.1051/aos/2018044>.
- Bouchard, P. *Parodontologie & dentisterie implantaire. Volume 2 : Thérapeutiques chirurgicales*. Paris : Lavoisier Médecine Science, 2015.
- « Brochure Straumann ». Consulté le 21 novembre 2020. https://www.straumann.com/content/dam/media-center/straumann/fr-ch/documents/brochure/technical-information/ch_153.810_fr_straumann_procedure_prothetique_bl.pdf.
- Buatois, H., et A. Pollini. *L'implantologie supra crestale*. Paris : Quintessence international, 2016.
- Chen, S. T., T. G. Wilson, et C. H. F. Hammerle. « Immediate or early placement of implants following tooth extraction: review of biologic basis, clinical procedures, and outcomes ». *The international journal of oral & maxillofacial implants* 19 suppl (2004): 12-25.
- Cochran, D. L. « Soft and hard tissue histologic dimensions around dental implants in the canine restored with smaller-diameter abutments : a paradigm shift in peri-implant biology », 2013.
- Daga, D., D. Mehrotra, S. Mohammad, G. Singh, et S.M. Natu. « Tentpole technique for bone regeneration in vertically deficient alveolar ridges : a review ». *Journal of oral biology and craniofacial research* 5, n° 2 (2015): 92-97. <https://doi.org/10.1016/j.jobcr.2015.03.001>.
- Davarpanah, M., P. Szmukler-moncler, et P. Rajzbaum. *Manuel d'implantologie clinique : consolidation des savoirs et ouvertures sur l'avenir*. 4e édition. Malakoff : Editions CDP, 2018.
- D'Ercole, S., A. Scarano, V. Perrotti, J. Mulatinho, A. Piattelli, G. Iezzi, et D. Tripodi. « Implants with internal hexagon and conical implant-abutment connections: an in vitro study of the bacterial contamination ». *The journal of oral implantology* 40, n° 1 (2014): 30-36. <https://doi.org/10.1563/AAID-JOI-D-11-00121>.
- Ekfeldt, A., A. Eriksson, et L. A. Johansson. « Peri-implant mucosal level in patients treated with implant-supported fixed prostheses: a 1-year follow-up study ». *The international journal of prosthodontics* 16, n° 5 (2003): 529-32.
- Ericsson, I., K. Nilner, B. Klinge, et Glantz Po. « Radiographical and histological characteristics of submerged and nonsubmerged titanium implants. An experimental study in the Labrador dog ». *Clinical oral implants research* 7, n° 1 (1996). <https://doi.org/10.1034/j.1600-0501.1996.070103.x>.
- Esposito, M., H. Maghaireh, R. Pistilli, M. G. Grusovin, S. T. Lee, A. Trullenque-Eriksson, et F. Gualini. « Dental implants with internal versus external connections : 5-year post-loading results from a pragmatic multicenter randomised controlled trial ». *European journal of oral implantology* 9 Suppl 1, n° 2 (2016): 129-41.

- Giovannoli, J. L., et S. Renvert. *Péri-implantites*. Paris : Quintessence international, 2012.
- González-Martín, O., E. Lee, A. Weisgold, M. Veltri, et H. Su. « Contour management of implant restorations for optimal emergence profiles: guidelines for immediate and delayed provisional restorations ». *The international journal of periodontics & restorative dentistry* 40, n° 1 (2020): 61-70. <https://doi.org/10.11607/prd.4422>.
- Grandi, T., P. Guazzi, R. Samarani, H. Maghaireh, et G. Grandi. « One abutment-one time versus a provisional abutment in immediately loaded post-extractive single implants : a 1-year follow-up of a multicentre randomised controlled trial ». *European journal of oral implantology* 7, n° 2 (2014): 141-49.
- Grunder, U., S. Gracis, et S. Capelli. « Influence of the 3-D bone-to-implant relationship on esthetics. » *The international journal of periodontics & restorative dentistry* 25, n° 2 (2005): 113-19.
- Hämmerle, C., R. Chen, et T. G. Wilson. « Consensus statements and recommended clinical procedures regarding the placement of implants in extraction sockets ». *The international journal of oral & maxillofacial implants* 19 Suppl (2004): 26-28.
- Katafuchi, M., B. F. Weinstein, B. G. Leroux, Y. W. Chen, et D. Daubert. « Restoration contour is a risk indicator for peri-implantitis: A cross-sectional radiographic analysis ». *Journal of clinical periodontology* 45, n° 2 (2018): 225-32. <https://doi.org/10.1111/jcpe.12829>.
- Lambodharan, R., et V. R. Balaji. « Interdental papilla regeneration around implants: A novel window technique (2 years follow-up) ». *Journal of pharmacy & bioallied sciences* 7, n° Suppl 2 (2015): S815-818. <https://doi.org/10.4103/0975-7406.163587>.
- Lanne, L., et L. Gaucher. « Les techniques d’empreinte en implantologie », 2019. <https://www.3dcelo.com/les-techniques-empreinte-en-implantologie/>.
- LeSage, B. P. « Improving implant aesthetics: prosthetically generated papilla through tissue modeling with composite ». *Practical procedures & aesthetic dentistry* 18, n° 4 (2006): 257-63; quiz 264.
- Lindhe, J., T. Berglundh, I. Ericsson, B. Liljenberg, et C. Marinello. « Experimental breakdown of peri-implant and periodontal tissues. A study in the beagle dog ». *Clinical oral implants research* 3, n° 1 (1992): 9-16. <https://doi.org/10.1034/j.1600-0501.1992.030102.x>.
- Linkevicius, T., A. Puisys, M. Steigmann, E. Vindasiute, et L. Linkeviciene. « Influence of vertical soft tissue thickness on crestal bone changes around implants with platform switching : a comparative clinical study ». *Clinical implant dentistry and related research* 17, n° 6 (2015): 1228-36. <https://doi.org/10.1111/cid.12222>.
- Mankoo, T. « Maintenance of interdental papillae in the esthetic zone using multiple immediate adjacent implants to restore failing teeth-a report of ten cases at 2 to 7 years follow-up ». *The european journal of esthetic dentistry* 3, n° 4 (2008): 304-22.
- Momen, A., I. Hadeel, et Ahmad H. Atieh. « Platform switching for marginal bone preservation around dental implants : a systematic review and meta-analysis ». *Journal of periodontology* 81, n° 10 (2010): 1350-66. <https://doi.org/10.1902/jop.2010.100232>.
- Nobel Biocare. « Concept on1 », 2020. <https://www.nobelbiocare.com/content/microsite/fr/fr/on1-concept.html>.
- Palacci, P., et I. Ericsson. *Esthétique et implantologie. Gestion des tissus osseux et péri-implantaires*. Paris : Quintessence international, 2001.
- Piñeyro, A., et L. M. Tucker. « One abutment-one time: the negative effect of uncontrolled abutment margin depths and excess cement -a case report ». *Compendium of continuing education in dentistry* 34, n° 9 (2013): 680-84.
- Pjetursson, B. E., U. Brägger, N. P. Lang, et M. Zwahlen. « Comparaison of survival and complication rates of tooth-supported fixed dental prostheses (FDPs) and implant-supported FDPs and single crowns (SCs) ». *Clinical oral implants research* 18 Suppl 3 (2007): 97-113. <https://doi.org/10.1111/j.1600-0501.2007.01439.x>.
- Polyzois, I., S. Renvert, D. Bosshardt, N. Claffey, et Claffey N. « Effect of Bio-Oss on osseointegration of dental implants surrounded by circumferential bone defects of different dimensions: an experimental study in the dog ». *Clinical oral implants research* 18, n° 3 (2007). <https://doi.org/10.1111/j.1600-0501.2007.01207.x>.

- Pradeep, A. R., et B. V. Karthikeyan. « Peri-Implant Papilla Reconstruction: Realities and Limitations ». *Journal of Periodontology* 77, n° 3 (2006): 534-44. <https://doi.org/10.1902/jop.2006.050068>.
- Pranskunas, M., L. Poskevicius, G. Juodzbaly, R. Kubilius, et R. Jimbo. « Influence of peri-implant soft tissue condition and plaque accumulation on peri-implantitis: a systematic review ». *Journal of oral & maxillofacial research* 7, n° 3 (2016): e2. <https://doi.org/10.5037/jomr.2016.7302>.
- Prasad, K. D., M. Shetty, N. Bansal, et C. Hegde. « Platform switching : An answer to crestal bone loss ». *Journal of dental implants* 1, n° 1 (2011): 13. <https://doi.org/10.4103/0974-6781.76426>.
- Quaresma, S. E. T., P. R. Cury, W. R. Sendyk, et C. Sendyk. « A finite element analysis of two different dental implants: stress distribution in the prosthesis, abutment, implant, and supporting bone ». *The journal of oral implantology* 34, n° 1 (2008): 1-6. [https://doi.org/10.1563/1548-1336\(2008\)34\[1:AFEAOT\]2.0.CO;2](https://doi.org/10.1563/1548-1336(2008)34[1:AFEAOT]2.0.CO;2).
- Ragucci G. M., Elnayef B., Criado-Cámara E., Hernández-Alfaro F, et Hernández-Alfaro F. « Immediate implant placement in molar extraction sockets: a systematic review and meta-analysis ». *International journal of implant dentistry* 6, n° 1 (2020). <https://doi.org/10.1186/s40729-020-00235-5>.
- Rojo, E., G. Stroppa, I. Sanz-Martin, O. Gonzalez-Martín, A. S. Alemany, et J. Nart. « Soft tissue volume gain around dental implants using autogenous subepithelial connective tissue grafts harvested from the lateral palate or tuberosity area. A randomized controlled clinical study ». *Journal of clinical periodontology* 45, n° 4 (2018): 495-503. <https://doi.org/10.1111/jcpe.12869>.
- Romeo, E., D. Lops, A. Rossi, S. Storelli, R. Rozza, et M. Chiapasco. « Surgical and prosthetic management of interproximal region with single-implant restorations: 1-year prospective study ». *Journal of periodontology* 79, n° 6 (2008): 1048-55. <https://doi.org/10.1902/jop.2008.070431>.
- Roos-Jansåker, A., H. Renvert, C. Lindahl, et S. Renvert. « Nine- to fourteen-year follow-up of implant treatment. Part III: factors associated with peri-implant lesions ». *Journal of clinical periodontology* 33, n° 4 (2006). <https://doi.org/10.1111/j.1600-051X.2006.00908.x>.
- Santos, J., T. de Santana Santos, P. Martins, N. Dr. Gräfin von Krockow, P. Weigl, et P. Hess. « One abutment at one time concept for platform-switched morse implants : systematic review and meta-analysis ». *Brazilian dental journal* 29 (2018): 7-13. <https://doi.org/10.1590/0103-6440201801686>.
- Sasada, Y., et D. Cochran. « Implant-abutment connections : a review of biologic consequences and peri-implantitis implications ». *The international journal of oral & maxillofacial implants* 32, n° 6 (2017): 1296-1307. <https://doi.org/10.11607/jomi.5732>.
- Sato, N. *Atlas clinique de chirurgie parodontale*. Paris : Quintessence international, 2002.
- Schoenbaum, T. R. « Abutment emergence profile and its effect on peri-implant tissues ». *Compendium of continuing education in dentistry* 36, n° 7 (2015): 474-79.
- Schropp, L., A. Wenzel, L. Kostopoulos, et T. Karring. « Bone healing and soft tissue contour changes following single-tooth extraction: a clinical and radiographic 12-month prospective study ». *The international journal of periodontics & restorative dentistry* 23, n° 4 (2003): 313-23.
- Souza, C. A., R. C. Pinho, R. A. de Siqueira, A. L. de Andrade, B. C. Vajgel, J. da Silva Neto, et R. Cimões. « Factors influencing the presence of papilla between adjacent implants and between a tooth and an implant ». *Acta stomatologica croatica* 53, n° 4 (2019): 337-46. <https://doi.org/10.15644/asc53/4/4>.
- Su, H., O. Gonzalez-Martin, A. Weisgold, et E. Lee. « Considerations of implant abutment and crown contour : critical contour and subcritical contour ». *The international journal of periodontics & restorative dentistry* 30, n° 4 (2010): 335-43.
- Tarnow, D. P., et S. Chu. *Implantologie immédiate*. Berlin : Quintessence publishing, 2020.
- Waasdorp, J. A., C. I. Evian, et M. Mandracchia. « Immediate placement of implants into infected sites: a systematic review of the literature ». *Journal of periodontology* 81, n° 6 (2010): 801-8. <https://doi.org/10.1902/jop.2010.090706>.

- Wang, Q. Q., R. Dai, C. Y. Cao, H. Fang, M. Han, et Q. L. Li. « One-time versus repeated abutment connection for platform-switched implant : a systematic review and meta-analysis ». *Plos one* 12, n° 10 (2017): e0186385. <https://doi.org/10.1371/journal.pone.0186385>.
- Wolfart, S. *La prothèse en implantologie. Le patient au centre du traitement*. Berlin : Quintessence publishing, 2017.
- Yi, Y., K. T. Koo, F. Schwarz, H. Ben Amara, et S. Heo. « Association of prosthetic features and peri-implantitis: A cross-sectional study ». *Journal of clinical periodontology* 47, n° 3 (2020): 392-403. <https://doi.org/10.1111/jcpe.13251>.
- Yildirim, M., H. Fischer, R. Marx, et D. Edelhoff. « In vivo fracture resistance of implant-supported all-ceramic restorations ». *The journal of prosthetic dentistry* 90, n° 4 (2003): 325-31. [https://doi.org/10.1016/s0022-3913\(03\)00514-6](https://doi.org/10.1016/s0022-3913(03)00514-6).
- Zembic, A., I. Sailer, R. E. Jung, et C. Hämmerle. « Randomized-controlled clinical trial of customized zirconia and titanium implant abutments for single-tooth implants in canine and posterior regions : 3-year results ». *Clinical oral implants research* 20, n° 8 (2009): 802-8. <https://doi.org/10.1111/j.1600-0501.2009.01717.x>.
- Zuck, G. *Le défi implantaire*. Paris : Espace information dentaire, 2009.
- Zuhr, O., et M. Hurzeler. *Chirurgie plastique et esthétique en parodontie et implantologie*. Paris : Quintessence international, 2013.

Table des figures

Figure 1 : La géométrie du col interdentaire diffère d'antérieur en postérieur	5
Figure 2 : L'espace biologique péri-implantaire en détail avec vue clinique	6
Figure 3 : Schéma comparatif des tissus parodontaux et péri-implantaires sains avec sondage.....	8
Figure 4 : État de la muqueuse péri-implantaire.....	9
Figure 5 : Classification de Maynard et Wilson 1979 – A : Type 1 ; B : Type 2 ; C Type 3 ; D type 4.....	12
Figure 6 : Placer un implant adjacent à une dent naturelle n'affecte pas la papille interdentaire ?....	13
Figure 7 : Exemple d'implants juxta et supra osseux	16
Figure 8 : Les différents types d'implants bone level modifié	16
Figure 9 : Illustration des différents composants de chaque restauration supraimplantaire	18
Figure 10 : à droite : Les trois principaux types de connectiques implant-pilier ; à gauche : présentation du détail interne à chaque type	19
Figure 11 : Comparaison entre les implants avec et sans platform switched.....	20
Figure 12 : Exemple d'un pilier en Titane et d'un pilier en Zircone	21
Figure 13 : Différents piliers destinés à la prothèse scellée.....	22
Figure 14 : Window technique	29
Figure 15 : Profil d'émergence d'une couronne implanto-portée	31
Figure 16 : Exemple de profils d'émergence en sur et sous contour	32
Figure 17 : Exemple de contour critique et sous critique	33
Figure 18 : L'angle d'émergence	33
Figure 19 : Exemple de piliers de cicatrisation standards pré-fabriqués	37
Figure 20 : Exemple de nouveaux piliers de cicatrisation comme iPhysio® compatibles avec de nombreuses compagnies d'implants.....	38
Figure 21 : Exemple du pilier de cicatrisation Encode® permettant l'empreinte numérique	38
Figure 22 : Un contour sous critique concave pendant la cicatrisation des tissus mous puis convexe une fois les tissus mous matures.....	40
Figure 23 : Partie secondaire de cicatrisation personnalisable de Straumann®	42
Figure 24 : Pilier de cicatrisation personnalisé à plat en technique directe après implantation immédiate	44
Figure 25 : Piliers immédiats destinés à ne plus être dévisés ultérieurement.....	48
Figure 26 : Reproduction des contours sous gingivaux d'une restauration provisoire.....	50
Figure 27 : Technique de prise d'empreinte avec la technique de Nealon.....	51

Table des tableaux

Tableau 1 : Récapitulatif des différences histologiques parodontales entre dent et implant.....	7
Tableau 2 : Récapitulatif de l'intérêt de la gencive kératinisée	10
Tableau 3 : Synthèse des avantages et inconvénients du concept de Platform switching.....	20
Tableau 4 : Recommandations cliniques pour la gestion des contours d'un provisoire de PIP.....	40

Vu, le Directeur de thèse

Vu, le Doyen de l'UFR d'Odontologie

Docteur Marie CARITE

Professeur Louis MAMAN

Vu, le Président d'Université de Paris

Professeur Christine CLERICI

Pour le Président et par délégation,

Le Doyen Louis MAMAN

Gestion de la papille et du profil d'émergence en prothèse implanto-portée unitaire en secteur postérieur

Kelly Robert. Gestion de la papille et du profil d'émergence en prothèse implanto-portée unitaire en secteur postérieur. 2021. 61 p. : ill., graph., tabl. Réf. bibliographiques p. 56-59.

Sous la direction de Mme Docteur Marie Carite

Université de Paris
UFR d'Odontologie - Montrouge
1, rue Maurice Arnoux - 92120 Montrouge