



**HAL**  
open science

# Le flux numérique chez l'édenté partiel : de la planification à la prothèse implanto-portée (XGUIDE<sup>®</sup>-CEREC<sup>®</sup>) au travers de cas cliniques

Coline Adelaïde

## ► To cite this version:

Coline Adelaïde. Le flux numérique chez l'édenté partiel : de la planification à la prothèse implanto-portée (XGUIDE<sup>®</sup>-CEREC<sup>®</sup>) au travers de cas cliniques. Chirurgie. 2021. dumas-03656950

**HAL Id: dumas-03656950**

**<https://dumas.ccsd.cnrs.fr/dumas-03656950v1>**

Submitted on 2 May 2022

**HAL** is a multi-disciplinary open access archive for the deposit and dissemination of scientific research documents, whether they are published or not. The documents may come from teaching and research institutions in France or abroad, or from public or private research centers.

L'archive ouverte pluridisciplinaire **HAL**, est destinée au dépôt et à la diffusion de documents scientifiques de niveau recherche, publiés ou non, émanant des établissements d'enseignement et de recherche français ou étrangers, des laboratoires publics ou privés.



Distributed under a Creative Commons Attribution - NonCommercial - NoDerivatives 4.0 International License

**THESE**

***POUR OBTENIR LE DIPLOME D'ETAT  
DE DOCTEUR EN CHIRURGIE DENTAIRE***

Présentée et publiquement soutenue devant

Aix-Marseille Université  
(Président : Monsieur le Professeur Éric BERTON)

Faculté des Sciences Médicales et Paramédicales  
(Doyen : Monsieur le Professeur Georges LEONETTI)

Ecole de Médecine Dentaire  
(Directeur : Monsieur le Professeur Bruno FOTI)

***Le flux numérique chez l'édenté partiel :  
De la planification à la prothèse implanto-portée  
(XGUIDE®-CEREC®) au travers de cas cliniques***

Présentée par  
**ADELAIDE Coline**

Né(e) le 25/11/1996

A Aubagne  
(Bouches-du-Rhône)

Thèse soutenue le **Judi 21 Octobre 2021**

Devant le jury composé de

**Président : Professeur RUQUET Michel**

**Assesseurs : Docteur MAILLE Gérald**

**Docteur JACQUOT Bruno**

**Docteur SILVESTRI Frédéric**

**Invité : Docteur SERRA Olivier**



**THESE**

***POUR OBTENIR LE DIPLOME D'ÉTAT  
DE DOCTEUR EN CHIRURGIE DENTAIRE***

Présentée et publiquement soutenue devant

Aix-Marseille Université  
(Président : Monsieur le Professeur Éric BERTON)

Faculté des Sciences Médicales et Paramédicales  
(Doyen : Monsieur le Professeur Georges LEONETTI)

**Ecole de Médecine Dentaire**  
(Directeur : Monsieur le Professeur Bruno FOTI)

***Le flux numérique chez l'édenté partiel :  
De la planification à la prothèse implanto-portée  
(XGUIDE®-CEREC®) au travers de cas cliniques***

Présentée par  
**ADELAIDE Coline**

Né(e) le 25/11/1996

A Aubagne  
(Bouches-du-Rhône)

Thèse soutenue le **Judi 21 Octobre 2021**

Devant le jury composé de

**Président : Professeur RUQUET Michel**

**Assesseurs : Docteur MAILLE Gérald**

**Docteur JACQUOT Bruno**

**Docteur SILVESTRI Frédéric**

**Invité : Docteur SERRA Olivier**

## ADMINISTRATION

Mise à jour : sept. 2020

### **Doyens Honoraires**

Professeur	Raymond SANGIUOLO†
Professeur	Henry ZATTARA
Professeur	André SALVADORI
Professeur	Jacques DEJOU

### **Doyen Assesseurs**

Professeur	Bruno FOTI
Professeur	Michel RUQUET
Professeur	Anne RASKIN

### **Directeurs de Départements**

Formation Initiale  
Recherche  
Formation Continue

Professeur	Michel RUQUET
Professeur	Anne RASKIN
Professeur	Frédéric BUKIET

### **Charges de missions**

Relations Internationales  
Internat et Diplômes d'études spécialisées  
Affaires générales

Professeur	Hervé TASSERY
Professeur	Virginie MONNET-CORTI
Docteur	Patrick TAVITIAN

### **Responsable des Services Administratifs et Techniques**

Madame	Katia LEONI
--------	-------------

## **LISTE DES ENSEIGNANTS**

### **PROFESSEURS DES UNIVERSITES – PRATICIENS HOSPITALIERS DES CSERD**

BUKIET Frédéric (58-01)  
FOTI Bruno (56-02)  
LE GALL Michel (56-01)  
MONNET-CORTI Virginie (57-01)  
ORTHLIEB Jean-Daniel (58-01)  
RASKIN Anne (58-01)  
RUQUET Michel (58-01)  
TARDIEU Corinne (56-01)  
TARDIVO Delphine (56-02)  
TASSERY Hervé (58-01)

### **PROFESSEUR DES UNIVERSITES**

ABOUT Imad (65)

### **PROFESSEURS EMERITES**

DEJOU Jacques  
HUE Olivier

### **MAITRES DE CONFERENCES DES UNIVERSITES – PRATICIENS HOSPITALIERS DES CSERD**

ABOUDHARAM Gérard (58-01)	LAN Romain (56-02)
BANDON Daniel (56-01)	LAURENT Michel (58-01)
BELLONI Didier (57-01)	LAURENT Patrick (57-01)
BOHAR Jacques (56-01)	MAILLE Gérald (58-01)
CAMOIN Ariane (56-01)	PHILIP-ALLIEZ Camille (56-01)
CAMPANA Fabrice (57-01)	POMMEL Ludovic (58-01)
CATHERINE Jean-Hugues (57-01)	PRECKEL Bernard-Éric (58-01)
GAUBERT Jacques (56-01)	RÉ Jean-Philippe (58-01)
GIRAUD Thomas (58-01)	ROCHE-POGGI Philippe (57-01)
GIRAUDEAU Anne (58-01)	STEPHAN Grégory (58-01)
GUIVARC'H Maud (58-01)	TAVITIAN Patrick (58-01)
JACQUOT Bruno (58-01)	TERRER Elodie (58-01)
LABORDE Gilles (58-01)	TOSELLO Alain (58-01)

### **MAITRES DE CONFERENCES DES UNIVERSITES ASSOCIES**

BALLESTER Benoît (58-01)  
BLANCHET Isabelle (56-01)  
MENSE Chloé (58-01)  
SILVESTRI Frédéric (58-01)

## **ASSISTANTS HOSPITALIERS ET UNIVERSITAIRES**

AL AZAWI Hala (56-01)	HAHN-GOLETTI Larissa (58-01)
ANTEZACK Angeline (57-01)	LIOTARD Alicia (58-01)
ARNIER Canelle (56-01)	MANSUY Charlotte (58-01)
BACHET-DORISON Damienne (56-01)	MARTIN William (56-01)
CAMBON Isabelle (56-01)	MATTERA Rémi (56-01)
CASAZZA Estelle (56-01)	MELLOUL Sébastien (57-01)
CASTRO Romain (57-01)	PARFU Anne (58-01)
DAVID Laura (56-01)	PASCHEL Laura (58-01)
DEVICTOR Alix (58-01)	PILLIOL Virginie (58-01)
DODDS Mélina (58-01)	REPETTO Andréa (58-01)
DRAUSSIN Thierry (56-02)	ROMANET Yvan (57-01)
DUMAS Cathy (57-01)	SANTUNIONE Charlotte (58-01)
HADJ-SAID Mehdi (57-01)	VINAÏ Michael (56-01)

## **ASSISTANTS DES UNIVERSITES ASSOCIES**

GRINE Ghilès (57-01)  
HOUVENAEGHEL Brice (57-01)

Intitulés des sections CNU :

- 56<sup>ème</sup> section : Développement, croissance et prévention
  - 56-01 Odontologie pédiatrique et orthopédie dento-faciale
  - 56-02 : Prévention – Epidémiologie – Economie de la santé – Odontologie légale
- 57<sup>ème</sup> section : Chirurgie orale ; Parodontologie ; Biologie Orale
  - 57-01 : Chirurgie orale – Parodontologie – Biologie orale
- 58<sup>ème</sup> section : Réhabilitation orale
  - 58-01 : Dentisterie restauratrice – Endodontie – Prothèses – Fonction-Dysfonction – Imagerie – Biomatériaux

L'auteur s'engage à respecter les droits des tiers, et notamment les droits de propriété intellectuelle. Dans l'hypothèse où la thèse comporterait des éléments protégés par un droit quelconque, l'auteur doit solliciter les autorisations nécessaires à leur utilisation, leur reproduction et leur représentation auprès du ou des titulaires des droits. L'auteur est responsable du contenu de sa thèse. Il garantit l'Université contre tout recours. Elle ne pourra en aucun cas être tenue responsable de l'atteinte aux droits d'un tiers

Au président du jury,  
Monsieur le Professeur RUQUET Michel

Tout d'abord, je vous remercie d'avoir accepté de présider cette thèse. Je n'ai malheureusement pas eu la chance de vous avoir dans la vacation de prothèse, mais je vous remercie pour votre bienveillance et votre pédagogie au sein de la faculté. Venir assister à vos cours a toujours été un réel plaisir.

Veillez croire en l'expression de ma plus grande gratitude.



À mon jury de thèse,  
Monsieur le Docteur MAILLE Gérard

Je vous remercie pour avoir toujours été là pour partager vos connaissances et nous faire progresser. Même si à mon entrée en clinique, l'idée de vous croiser me donnait des sueurs froides, le bruit de vos sabots est devenu familier et réconfortant. Merci de m'avoir accompagnée dans les cas complexes et d'avoir toujours été disponible pour mes interrogations.

À mon jury de thèse,  
Monsieur le Docteur JACQUOT Bruno

Merci de m'avoir accompagnée au long de ces années cliniques, pour tous ces kilomètres entre le bureau d'OC et le fauteuil pour trouver le MV2, le triangle dentinaire bloquant ou encore pour dompter une matrice rebelle. Votre présence a toujours été rassurante.

Votre connaissance sur les différents matériaux et techniques me manquera fortement !

À mon directeur de thèse,  
Monsieur le Docteur SILVESTRI Frédéric

Je vous remercie pour avoir dirigé cette thèse et m'avoir permis de la mener à bien. Au cours de sa rédaction, j'ai appris à relativiser, à prendre mon mal en patience (sans céder à la tentation de vous envoyer un message par jour pour avoir une réponse à mes mails :p).

J'ai énormément apprécié votre accompagnement dans le service, surtout lorsqu'il s'agissait de venir nous dépatouiller en catastrophe au fauteuil. Le staff de prothèse a été particulièrement incroyable au cours de cette sixième année, pour une fin mémorable.

À mon jury de thèse,  
Monsieur le Docteur SERRA Oliver,

Je vous remercie pour m'avoir ouvert votre cabinet et avoir généreusement donné (beaucoup) de votre temps pour réaliser cette thèse. J'apprécie votre bienveillance et votre calme à toute épreuve ;

Merci de me donner l'opportunité de pouvoir partager vos compétences techniques et vos connaissances. Votre niveau d'excellence est un vrai modèle en tant que jeune diplômée.

À ma maman, Nathalie,

Qui s'est toujours dévouée pour ma réussite et mon épanouissement,  
Qui m'a toujours épaulée et soutenue dans les épreuves difficiles de la vie, et à qui  
je dois beaucoup dans ce parcours d'études. Merci mille fois pour tout ce que tu  
m'apportes au quotidien.

À mon père, Alain,

Mon plus bel exemple de combativité. Tu m'as donné l'envie de toujours donner le  
meilleur de moi-même, peu importe les évènements.  
A toi qui m'a également transmis la plus belle des passions et qui m'a fait découvrir  
tout plein d'horizons.

Au Docteur POULLIN Pascale, au Professeur CHAMBOST Hervé et au Professeur LEFEVRE Patrick,

Qui m'ont donné le gout de la médecine par leur dévotion et leur passion.  
À vous à qui je dois tout. Merci de m'avoir permis de vivre tous ces moments.  
Je vous suis à jamais reconnaissante.

Au Docteur PASCHEL Laura,

Pour m'avoir autant fait aimer la prothèse, ainsi que pour sa patience, dans ses explications, que ce soit pour les étapes d'un plan de traitement ou un geste technique.

Merci d'avoir tenu d'une main de maître nos vacations de prothèse. Les mardis après-midi ont été merveilleux.

À mon Romain,

Pour m'avoir soutenue tout au long de cette merveilleuse année, et pour avoir eu la patience de me supporter même en période de stress intense, pendant notre remplacement ou encore dans la rédaction de cette thèse.

Que de découvertes avec toi ! Je n'ai jamais autant repoussé mes limites (même si la première sortie de nuit en grande voie sans frontale ne reste pas le meilleur de mes souvenirs de trip ;).

Merci de me permettre de m'épanouir à tes côtés.

À Pauline,

Ma binôme de choc depuis les débuts,

À toutes nos escapades, des plus belles au plus galères, sous la pluie, dans le froid, en rando, à cheval, en trail, à vélo, en grimpe ...

À tous nos debriefs post-clinique, au soutien perpétuel que l'on s'est apporté .... La meilleure association possible <3

Le duo ne demande qu'à se reformer en cabinet dans l'avenir ;)

Que ça ne s'arrête jamais !

À Amandine,

Merci de m'avoir accompagnée sur toutes ces sorties trail ! Elles n'auraient pas eu la même saveur sans toi. Je me retrouve dans ton caractère de compétitrice qui ne lâche rien. Nous nous sommes bien trouvées 😊 Hâte de te voir relever encore de nouveaux challenges haut la main.

À Sophia,

Merci d'avoir toujours suivi nos délires avec Paupau, les séances de blocs (et surtout de stretching) sont mémorables !  
Merci d'avoir toujours donné de ton temps pour nous aider quand nous avons besoin. Tu es une personne en or.



À Nathalie,

On en a parcouru du chemin, de nos sorties courses de nuit à la première étape du TMB. Tu compteras toujours pour moi, même si tu es loin. Je suis heureuse de t'avoir vu t'épanouir au cours de cette année.  
Vivement que l'on programme de prochains treks ensemble.

Aux copains du VTT DU GARLABAN,

Julien, Stoyan, Laurent, Christian, Nicole, Michel, Maxandre, Olivier, Jean-Jacques et tous les autres.  
À leur patience sans faille pour avoir écouté, dans l'effort, mes monologues sur les péripéties de la clinique. Merci de m'avoir accueillie à bras ouverts dans cette super team !

À Marraine,

Merci d'être présente dans toutes les grandes étapes de ma vie. Les moments passés avec vous restent gravés.

Je retiens tous ces instants, la grange pleine d'histoire avec Loulou, les rigolades avec Huguette, la balançoire avec Léa, nos papotages autour d'un thé.

Je sais que tu es un pilier sur lequel je peux m'appuyer. Tu es formidable.

À Parrain,

Merci pour ton soutien perpétuel.

Tes actions sont toujours généreuses, spontanées et bienveillantes, comme lorsque tu m'as apporté ce magazine de cheval quand je me suis cassée les jambes, que tu as traversé tout Marseille pour m'amener chercher des dents, ou encore lorsque tu as organisé une balade à cheval sur laquelle tu m'as accompagnée.

J'espère que le futur nous permettra de nous voir de plus en plus.

# SOMMAIRE

INTRODUCTION .....	1
ANALYSE PRE-IMPLANTAIRE : ACQUISITION ET TRANSFERT DES DONNEES NUMERIQUES SUR LE XGUIDE®.....	3
1. <u>ACQUISITION DES DONNEES NUMERIQUES</u> .....	3
1.1. <b><i>Fichiers DICOM (Digital Imaging Communication in Medicine) et données radiologiques</i></b> .....	3
1.1.1. <u>Imagerie tridimensionnelle et techniques d'imagerie en coupe : Scanner VS CBCT</u> .....	4
1.2. <b><i>Fichiers STL (Standard Tessellation Language) et projet prothétique</i></b> .....	7
2. <u>TRANSFERT DES DONNEES SUR LE XGUIDE®, FLUX DE TRAVAIL NUMERIQUE ET PLANIFICATION IMPLANTAIRE TRIDIMENSIONNELLE</u> .....	9
2.1. <b><i>X-CLIP et CBCT : obtention d'un fichier DICOM</i></b> .....	9
2.2. <b><i>Import du fichier DICOM, planification et étalonnage</i></b> .....	10
GESTION D'UN EDENTEMENT UNITAIRE/PLURAL ANTERIEUR PAR LA MISE EN ŒUVRE DE LA TECHNOLOGIE XGUIDE®.....	17
CAS 1 .....	17
CAS 2 .....	19
GESTION D'UN EDENTEMENT PLURAL POSTERIEUR PAR LA MISE EN ŒUVRE DE LA TECHNOLOGIE XGUIDE® .....	22
CAS 3 .....	22
TEMPS PROTHETIQUE : TECHNIQUE APPLIQUEE PAR CFAO, VIA L'UTILISATION DU CEREC DE DENTSPLY SIRONA®.....	24
1. <u>GENERALITE : LES DIFFERENTES ETAPES DE CFAO</u> .....	24
2. <u>ACQUISITION DES DONNEES</u> .....	26
2.1. <b><i>Empreintes optiques implantaires</i></b> .....	26
2.1.1. <u>Principes généraux</u> .....	26
2.1.2. <u>ScanPost (Dentsply Sirona)</u> .....	29
2.1.3. <u>TiBase et Abutment Screw (Dentsply Sirona)</u> .....	30
2.1.4. <u>InPost (Dentsply Sirona)</u> .....	31
2.1.5. <u>TruBase ® (TruAbutment Inc)</u> .....	31
2.1.6. <u>Problématique d'utilisation du Scanbody</u> .....	32
3. <u>CAO (CONCEPTION ASSISTEE PAR ORDINATEUR)</u> .....	33
4. <u>FAO (FABRICATION ASSISTEE PAR ORDINATEUR)</u> .....	34
4.1. <b><i>Matériaux pour prothèse conjointe d'usage implanto-portée</i></b> .....	34
4.1.1. <u>IPS e.max®</u> .....	35
4.1.2. <u>Enamic®</u> .....	36
4.1.3. <u>CEREC Zirconia®</u> .....	36
4.1.4. <u>Celtra Duo®</u> .....	37
4.2. <b><i>Systèmes d'usinage CEREC® pour un usage en CFAO directe</i></b> .....	37
5. <u>REHABILITATION PROTHETIQUE PAR CFAO DIRECTE : CAS CLINIQUES</u> .....	41
CAS 1 (suite) : <u>Bridge antérieur 12-(11)-21-22</u> .....	42
CAS 3 (suite) : <u>Couronnes solidarisées 46-47</u> .....	44
CAS 4 : <u>Bridge postérieur 25-(26)-27</u> .....	45
CAS 5 : <u>Couronnes solidarisées 16-17</u> .....	46
CAS 6 : <u>Description de la procédure de collage couronne unitaire 36 en direct-implant</u> .....	47
CONCLUSION.....	50
BIBLIOGRAPHIE.....	I
ANNEXES .....	IV



# Introduction

Les méthodes d'investigations diagnostiques et les traitements d'édentation par prothèses implanto-portées ne cessent d'évoluer et d'être optimisées.

En effet, en témoigne l'apparition de l'imagerie tridimensionnelle, avec le premier scanner par Hounsfield dans les années 70, à qui a succédé le cone-beam computed tomography (CBCT) dans les années 90 (université de Nihon, Japon) permettant une appréciation fiable et précise des zones à implanter pour une dose de radiation délivrée inférieure (A,1).

L'implantologie a également vu se développer la planification sur des planches papier avec des schémas manuscrits des coupes du site à implanter, réalisés à l'aide de gabarits sur calque fournis avec différents grossissements par les fabricants d'implants. À cela a succédé la planification numérique, réalisée via des logiciels superposant imagerie tridimensionnelle, projet prothétique et implant virtuel (dimensions issues d'une bibliothèque d'implants ou enregistrées manuellement en fonction des côtes du constructeur).

Il est désormais admis que la chirurgie guidée fasse partie de l'arsenal thérapeutique du praticien, lequel est soumis à une obligation de moyens.

Afin de respecter les données validées lors de la planification pré-implantaire, l'obtention de repères radiologiques puis chirurgicaux reproductibles s'avère donc indispensable. C'est dans ce but que les guides radiologiques manufacturés se sont développés, pouvant être convertis par la suite en guide chirurgicaux pour guider le positionnement des points de forage.

De nos jours, le guide radiologique devient optionnel dans la plupart des cas d'édentements partiels, la planification ayant lieu numériquement par superposition des données acquises. Un guide chirurgical pourra alors être créé informatiquement et imprimé (2).

Enfin, une nouvelle ère voit le jour avec une technologie de navigation dynamique permettant de guider le praticien en direct au moment de la chirurgie, sans que la réalisation d'un guide conventionnel soit nécessaire.

L'objectif de ce travail est par conséquent de montrer l'intérêt du flux numérique au sein des procédures implantaire, dans les étapes de planification, de chirurgie et enfin de réalisation prothétique chez l'édenté partiel.

Il sera illustré de cas cliniques utilisant la technologie XGUIDE de XNav® (commercialisé par NobelBiocare®), chirurgie guidée par navigation dynamique s'affranchissant de guides chirurgicaux conventionnels.

Nous aborderons également le CEREC de Dentsply Sirona® afin d'ouvrir le volet de la conception fabrication assistée par ordinateur (CFAO) au service de l'implantologie, offrant un éventail de possibilités numériques dont notamment la réalisation de piliers anatomiques et la conception de prothèses transvissées supra-implantaires.

#### Question de recherche :

L'avènement du flux numérique et la navigation dynamique, nouveau gold standard des traitements implanto-prothétiques ?

Pour répondre à cette problématique, nous développerons dans une première partie l'acquisition et le transfert des données numériques sur le XGUIDE® par les moyens d'obtention des données radiologiques, notamment l'imagerie tridimensionnelle c'est-à-dire le Cone Beam - Computerized Tomographic (CBCT) et le DentaScan au format DICOM (Digital Imaging and Communication in Medicine) ainsi que la réalisation et la numérisation du projet prothétique au format STL (Standard Tessellation Language), véritable fil conducteur du positionnement de l'émergence des implants.

Ce recueil d'informations nous amènera à décrire la planification pré-implantaire qui en découle par la mise en œuvre du flux de travail numérique (aussi appelé digital workflow), ou encore la correspondance entre les données au format DICOM et STL. Il s'agit ici de la visualisation dans tous les sens de l'espace du projet prothétique validé, superposé aux données radiologiques acquises. Cela permettant la prise de repères fiables nécessaire au succès de la réhabilitation implanto-portée.

Ce processus de planification sera illustré au sein de la seconde et troisième partie par des cas cliniques, pour des édentements partiels unitaires et pluraux, antérieurs et postérieurs.

Nous y décrirons également la phase chirurgicale, réalisée en navigation dynamique avec le système XGUIDE®.

Enfin, la cinquième partie nous amènera à étudier les différentes étapes dans la réalisation prothétique implanto-portée chez l'édenté partiel par CFAO, notamment en direct au fauteuil, connu sous le terme anglais de « chairside ». Celle-ci sera derechef illustrée par des cas cliniques exécutés en CFAO directe.

# Analyse pré-implantaire : Acquisition et transfert des données numériques sur le XGUIDE®

## 1. Acquisition des données numériques

Toute l'iconographie qui suit, non indexée, est ainsi issue de photographies ou captures d'écran (Dr. SERRA, ADELAÏDE C.).

### 1.1. Fichiers DICOM (Digital Imaging Communication in Medicine) et données radiologiques

La norme DICOM (norme ISO) a été créée par l'ACR - American College of Radiology - conjointement avec la NEMA - National Electrical Manufacturers Association.

Elle est aujourd'hui mise à jour par ces deux derniers auxquels se sont joints le JRIA (Japon), l'ANSI (USA), le CENTC251 (Europe) (B).

Initialement, chaque fabricant possédait son format de logiciel de lecture, tel que Romexis (Planmeca), NNTviewer (Newtom scan 5g), i-Dixel (Morita), ce qui posait un problème de partage des données numériques entre les praticiens en fonction du plateau technique de chacun.

Désormais, pour pallier à cette problématique de lecture, une norme a été créée pour ces fichiers numériques. Il s'agit du format DICOM (Digital Imaging and Communication in Medicine), pouvant être lu par de nombreux logiciels (dont beaucoup sont gratuits), sans altération de l'image. La communication des logiciels entre eux peut donc se faire indépendamment du fabricant.

Les intérêts sont nombreux.

En effet la suppression des supports argentiques, en plus d'un impact écologique, amène à une économie financière et un gain de temps.

La lecture des données acquises est facilitée par le support informatique, de même que le suivi médical qui en découle grâce à un transfert de données plus aisé entre services et praticien et une standardisation de l'accès aux résultats d'imagerie médicale.

Ainsi, la norme SNOMED (Systemized Nomenclature of Medicine) utilisée permet que les données soient toujours identifiées de façon similaire afin d'assurer :

- Une lecture simple, par de nombreux logiciels (il n'est plus nécessaire de prendre en main plusieurs logiciels pour faire la planification).
- Une identification unique des images produites par l'attribution automatique d'un numéro UID (Unique Identifier), permettant de limiter les erreurs.

En plus des images issues des examens radiologiques, de nombreuses informations sont associées à ce numéro concernant le patient (état civil, âge, poids, ...) et les paramètres d'acquisition. Elles peuvent être retrouvées même si l'image est renommée ou reproduite (C).

L'obtention de fichiers DICOM, dans le domaine de la chirurgie-dentaire, peut se faire notamment à partir des systèmes d'imagerie tridimensionnelle que sont le scanner et le CBCT, décrit dans les sous-parties suivantes.

Bien qu'essentiel dans le déroulement de notre prise en charge implantaire, l'orthopantomogramme ne sera pas traité dans ce propos. Prescrit lors de la première consultation afin de vérifier la faisabilité de la pose d'implants, il sera complété par une prescription d'imagerie tridimensionnelle en cas d'accord du patient suite à l'établissement d'un devis estimatif. Cette dernière permettra de contrôler l'absence de contre-indication anatomique relative à la chirurgie (sinusite aiguë non traitée, proximité du nerf alvéolaire inférieur, kystes résiduels par exemple) et amènera à la réalisation d'un plan de traitement définitif, précisant les techniques et matériaux utilisés (fonction de l'orientation des procès alvéolaires, de la densité osseuse).

En effet, l'HAS (2009) admet que l'imagerie panoramique demeure « difficile à lire et doit être considérée comme un examen de débrouillage et une première étape de bilan incontournable » (1), l'interprétation de cette dernière étant examinateur-dépendant (3). À titre d'exemple, l'analyse précise et complète du sinus maxillaire (3), ainsi que la localisation du canal mandibulaire (4) ne peut être possible qu'en réalisant un examen tridimensionnel tel que le CBCT. Enfin, ces examens 3D nécessitant un rayonnement ainsi qu'un coût supérieur (en comparaison à la radiographie panoramique), leur prescription devra toujours être justifiée et répondre au principe ALARA (*As Low As Reasonably Achievable*) tout-en répondant à l'obligation de moyens.

### 1.1.1. Imagerie tridimensionnelle et techniques d'imagerie en coupe : Scanner VS CBCT

Selon la Haute Autorité de Santé (1), « l'indication d'une imagerie sectionnelle est déterminée par le praticien selon l'examen clinique, les objectifs du traitement et les renseignements obtenus à partir des examens conventionnels ».

Les avantages potentiels accordés à l'imagerie 3D sont les suivants :

- Appréciation fiable de la hauteur et de la largeur du volume osseux disponible.
- Appréciation de la qualité de l'os selon la classification de Lekholm et Zarb (5).
- Appréciation de la topographie de l'os, de l'orientation et la forme de la crête.
- Repérage fiable des structures anatomiques à risque.
- Validation de la zone à implanter (fonction des conditions anatomiques, des contraintes esthétiques, fonctionnelles et biomécaniques).



- Anticipation et la planification si nécessaire des chirurgies additionnelles (greffes, sinus-lifts, ...) (2).

Ainsi au cours du bilan pré-implantaire, la réalisation d'une imagerie tridimensionnelle est nécessaire à la planification, l'orthopantomogramme ayant montré ses limites concernant de résolution spatiale et de mise en lumière des obstacles anatomiques (supériorité de l'imagerie 3D pour l'analyse des septa sinusiens et la détection des anomalies muqueuses du sinus maxillaire, anatomie mandibulaire...) (6).

Le terme d'imagerie tridimensionnelle regroupe deux types d'examens réalisés par la technique d'imagerie en coupes, qui constitue une valeur médico-légale :

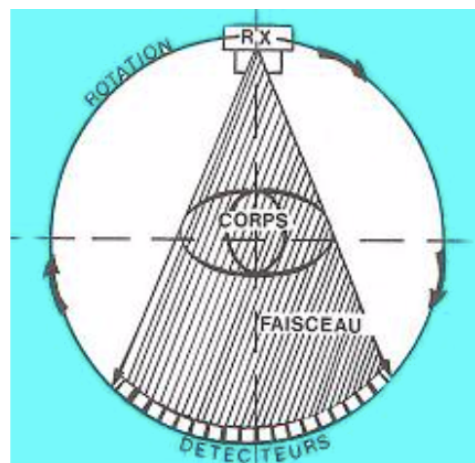
- Le scanner (DentaScan) ou tomographie volumique.
- Le cone-beam computed tomography (CBCT) ou tomodensitométrie à faisceau conique.

Ils peuvent être réalisés avec un guide radiologique endobuccal et leur interprétation peut être couplée à l'utilisation d'un logiciel de simulation (7).

## Scanner VS CBCT

### Principes et indications du Scanner (DentaScan, tomographie volumique) :

L'obtention des images se fait par l'acquisition de multiples coupes linéaires qui se superposent lors des rotations répétées du système avec un faisceau rayon X mince.



<https://www.dentalespace.com/praticien/formationcontinue/scanner-dentaire-principe-technique-dosimetrie-indications/>

En effet, le tube à rayon X (noté RX sur le schéma ci-dessus) et les détecteurs qui lui font face tournent autour du patient. Ces derniers détectent la quantité de rayons X restante après avoir traversé le patient. Après analyse par l'ordinateur selon la méthode de la « transformée de Fourier » (algorithme mathématique), des images en échelle de gris sont développées correspondant aux différentes coupes réalisées,

traduisant l'atténuation des rayons X transmis en fonction des structures traversées. De ces données en découle une mesure de la densité osseuse des structures, mesurée en unité Hounsfield (8).

Le mode Dentascanner utilisé dans notre discipline comprend des coupes axiales, coronales et panoramiques.

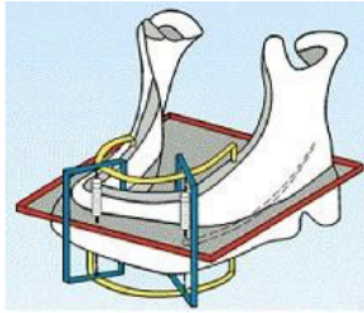


Figure 3 : Les trois types d'image bidimensionnelle en scanner :

1. Coupes axiales : en rouge
2. Reconstructions coronales : en bleu
3. Reconstructions panoramiques : en jaune

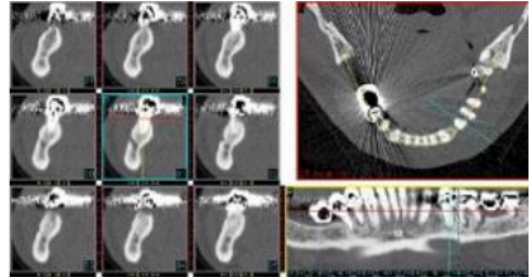


Figure 4

<https://www.dentalespace.com/praticien/formationcontinue/scanner-dentaire-principe-technique-dosimetrie-indications/>

C'est l'examen de référence pour la détection de pathologies sinusiennes, ce qui est un impératif lorsqu'un sinus-lift doit être réalisé (7).

### Principes et indications du CBCT (Tomodensitométrie à faisceau conique) :

Développé à la fin des années 1990 par Arai et al et Mozzo et al (9) au Japon, le CBCT (Cone Beam Computed Tomography) repose sur l'usage d'un faisceau ouvert conique et permet l'obtention d'un volume cylindrique des zones à radiographier avec une seule rotation du système.

L'unité de base représentée par un cube est le voxel isotropique et permet une grande résolution spatiale.

D'après la Haute Autorité de Santé (1), le CBCT est moins irradiant que le scanner (imagerie 3D), mais la dose de radiations délivrées demeure tout de même plus élevée que les radiographies intraorales (long cône) conventionnelles et la panoramique dentaire (imagerie 2D). L'accessibilité et la maniabilité sont également plus aisées (temps d'acquisition réduit) ainsi que la présence d'artefact métalliques minime.

C'est donc un élément clé de la planification implantaire en permettant un repérage précis des obstacles anatomiques, afin de déterminer les distances de sécurité à respecter (9).

Il peut également renseigner avec précision sur les valeurs de densité osseuse (mesurée en UH, unité Hounsfield (8) indispensables pour le diagnostic implantaire et l'élaboration du plan de traitement (choix des implants, nécessité ou non de chirurgie pré-implantaire, ...) (10).

Le système d'acquisition se compose :

- D'un tube générateur de rayons X (produisant un faisceau conique avec des pulsations courtes).
- D'un Générateur (source d'énergie).
- D'un détecteur 2D (détecte les RX ayant traversé le patient en images individuelles projetées).

Comme mentionné précédemment, ce système n'effectue qu'une seule rotation autour du patient (180°).

Une image volumique tridimensionnelle est reconstruite à partir des images 2D obtenues dans les différentes incidences via le détecteur placé derrière la patient, par l'application de multiples algorithmes : cette image sera indispensable à la planification implantaire en vue de la chirurgie par navigation dynamique.

On peut également obtenir une image 3D en rendu de surface, dont le principe est de représenter un volume en regroupant les voxels d'intensité proche. Ce mode est intéressant pour le dialogue avec le patient mais n'aide pas au diagnostic radiologique pré-implantaire.

## **1.2. Fichiers STL (Standard Tessellation Language) et projet prothétique**

Dans toute réhabilitation prothétique, une analyse esthétique et fonctionnelle minutieuse doit permettre d'établir un projet prothétique, qui doit être validé par le patient et le praticien. C'est une clé essentielle de la qualité et de la pérennité des traitements prothétiques.

En effet, dans le cadre de réhabilitation implanto-portées, il doit guider le positionnement tridimensionnel de l'implant en respectant les paramètres biologiques et osseux du site, tout en tenant compte de l'orientation des forces masticatoires appliquées.

Bien que les techniques conventionnelles aient déjà fait leurs preuves, de nombreux outils numériques sont désormais à notre disposition, réduisant les manipulations et par conséquent les sources d'erreur et de déformations potentielles (11).

La numérisation du projet prothétique, qui se fait sous le format .STL, peut se superposer à l'imagerie radiographique (matching), et est essentielle à la planification implantaire informatique via le système de la technologie XGUIDE®.

Le projet prothétique est initié par l'obtention de modèles d'études.

La réussite du traitement est dépendante de la réalisation d'empreintes de qualité par l'exactitude des surfaces enregistrées. L'étude de Pradies et al. (12) montre que la précision d'enregistrement numérique diminue lorsque le nombre d'implants à enregistrer sur l'arcade augmente. Ainsi, l'utilisation des caméras orales est recommandée pour des restaurations de faible à moyenne étendue (distances inférieures à 40mm) (13). Cette fourchette correspond donc à la plupart des zones à réhabiliter chez l'édenté partiel, traité au sein de cette thèse. Le recours aux caméras optiques pour la réhabilitation de l'édenté partiel est donc un nouvel outil dont l'usage mérite d'être approfondi.

Plusieurs systèmes sont désormais disponibles sur le marché, et ce secteur connaît une évolution permanente et extrêmement rapide.

Voici une liste non exhaustive des caméras retrouvées sur le marché français :

- CEREC (Sirona)
- TDS True Definition Scanner (3M)
- iTero Element (Align Technologie)
- TRIOS (3Shape)
- CS 3500 (Carestream)
- Zfx (Zimmer Biotech)
- PlanScan (Planmeca)
- Condor (MFI)
- DWIO (Dental Wings)

Les modèles d'études au format numériques (.STL) peuvent être ainsi obtenus via :

- Empreinte optique intrabuccale des tissus dentaires et parodontaux (au fauteuil).
- Scannage d'un modèle positif (au laboratoire) après réalisation et coulée d'empreintes physico-chimiques.
- Scannage d'empreinte surfacique négative (au laboratoire) = empreintes physico-chimiques avant coulée.

Dans ce propos, le système CEREC® de Sirona sera plus largement développé. C'est un système largement répandu et qui, jusqu'en 2009, a été le seul commercialisé en France. C'est le seul système permettant à la fois l'acquisition, la modélisation et l'usinage.

Les scanner de table (destinés aux laboratoires de prothèse) ne seront pas traité.

Le projet prothétique, transféré en format STL, peut :

- 1) Être réalisé de façon conventionnelle, par une technique de cire ajoutée (wax-up) ou par la réalisation d'une prothèse adjointe, puis scanné.
- 2) Être réalisé directement par flux numérique via la modélisation d'un wax-up numérique.

## 2. Transfert des données sur le XGUIDE®, flux de travail numérique et planification implantaire tridimensionnelle

### 2.1. X-CLIP et CBCT : obtention d'un fichier DICOM

Afin de rendre possible la concordance entre l'imagerie 3D et la position de la tête du patient et des différents instruments utilisés dans l'espace en temps réel, le praticien doit tout d'abord réaliser l'acquisition de cette dernière en plaçant un clip (XCLIP) en bouche.

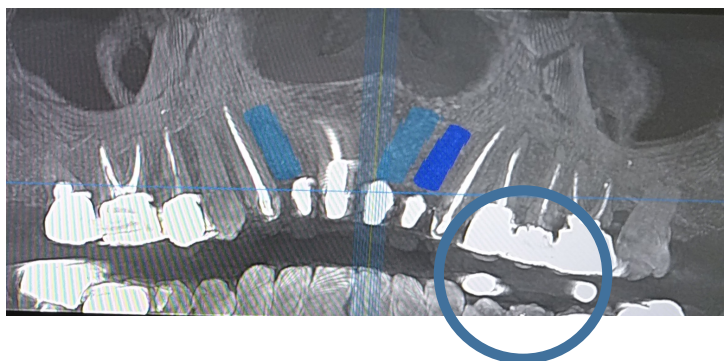
Ce dernier, équipé de trois billes radio-opaques pourra alors être reconnu par le logiciel et visualisé numériquement sur la radiographie (voir cercle sous l'image ci-après).



Attention, le praticien devra rester vigilant et veiller à ce que ces billes n'interfèrent pas avec l'arcade antagoniste sous peine de voir le XCLIP positionné sur la mauvaise arcade ou de ne pas pouvoir être reconnues par le logiciel lors de l'import. Ce risque est majoré en cas de présence de restaurations (notamment restaurations métalliques) sur l'arcade.

Pour éviter ce désagrément, deux solutions sont possibles :

- 1) Éliminer les coupes DICOM trop proches du clip sur l'arcade antagoniste puis réitérer l'import.
- 2) Placer une compresse entre l'arcade avec le XCLIP et l'antagoniste au moment de l'acquisition. Attention, cette méthode augmente l'ouverture buccale et rend les rapports inter-arcades (déjà faussés par l'épaisseur du XCLIP en bouche) d'autant plus erronés.

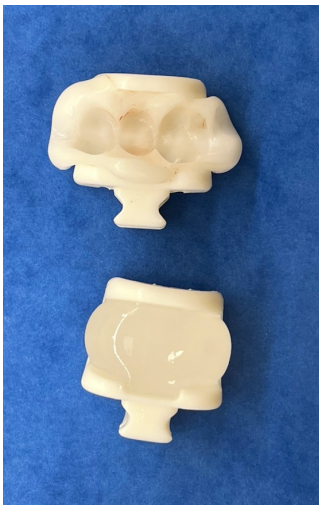

*Image issue de la planification du cas n°1.*

Le jour de la chirurgie, le XCLIP est placé sur l'arcade, puis la potence extra-buccale équipée du Data-matrix (reconnaisable par la caméra) y est fixée. L'étape de calibration (aussi appelée étalonnage) comme nous allons la décrire ci-après, est une étape au cours de laquelle le praticien vient pointer avec la pièce (elle aussi recouverte d'un Data-matrix) divers points reconnaissables.

Nous obtenons ainsi le matching en temps réel de l'examen 3D sur la position du patient.

### Préparation du XCLIP :



1) Insertion du XCLIP dans une bouilloire (100°C) jusqu'à ce que la résine thermoplastique opaque devienne transparente (passage de la couleur du clip du haut à celle du bas sur la photographie ci-contre)

2) Mise en place durant 5 secondes sur l'arcade concernée par la réhabilitation implantaire (en dehors de la zone à implanter) de façon stable, retrait puis immersion dans un bac d'eau glacée afin que la résine du XCLIP se fige et retrouve sa couleur opaque.

3) Vérification de l'enregistrement par ré-insertion en bouche. Le repositionnement doit être stable et reproductible. Enfin, le XCLIP est mis de côté en prévision du jour de la chirurgie.

## **2.2. Import du fichier DICOM, planification et étalonnage**

« Barre d'outil » du logiciel XGUIDE®



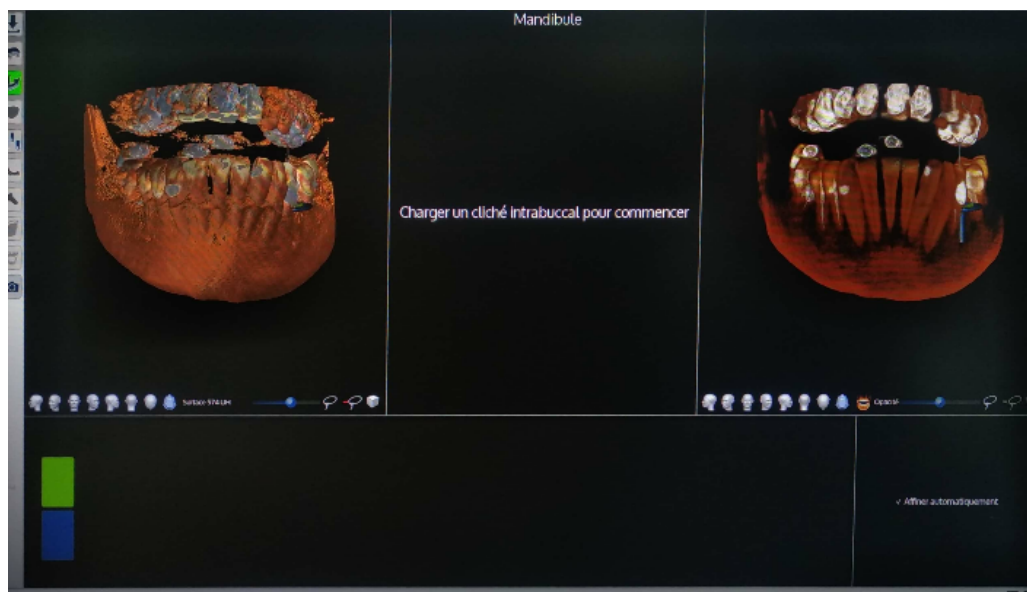
- 1) Sélection patient
- 2) Afficher les coupes multiplanaires
- 3) Définir une coupe panoramique
- 4) Set Refinement Surface
- 5) Placer un repère de nerf (exemple ci-après)
- 6) Enregistrer un cliché intra-buccal
- 7) Représenter les couronnes (issues de la bibliothèque d'image)
- 8) Représenter les implants
- 9) Placer des repères de référence pour modèle édenté (non traité dans ce sujet)

Tout d'abord , après avoir sélectionné le patient (icône 1), le fichier DICOM est importé dans la base de données XGUIDE® car ce dernier intègre un logiciel de traitement des images et de reconstructions.

Les données radiologiques obtenues permettront de déterminer en outre :

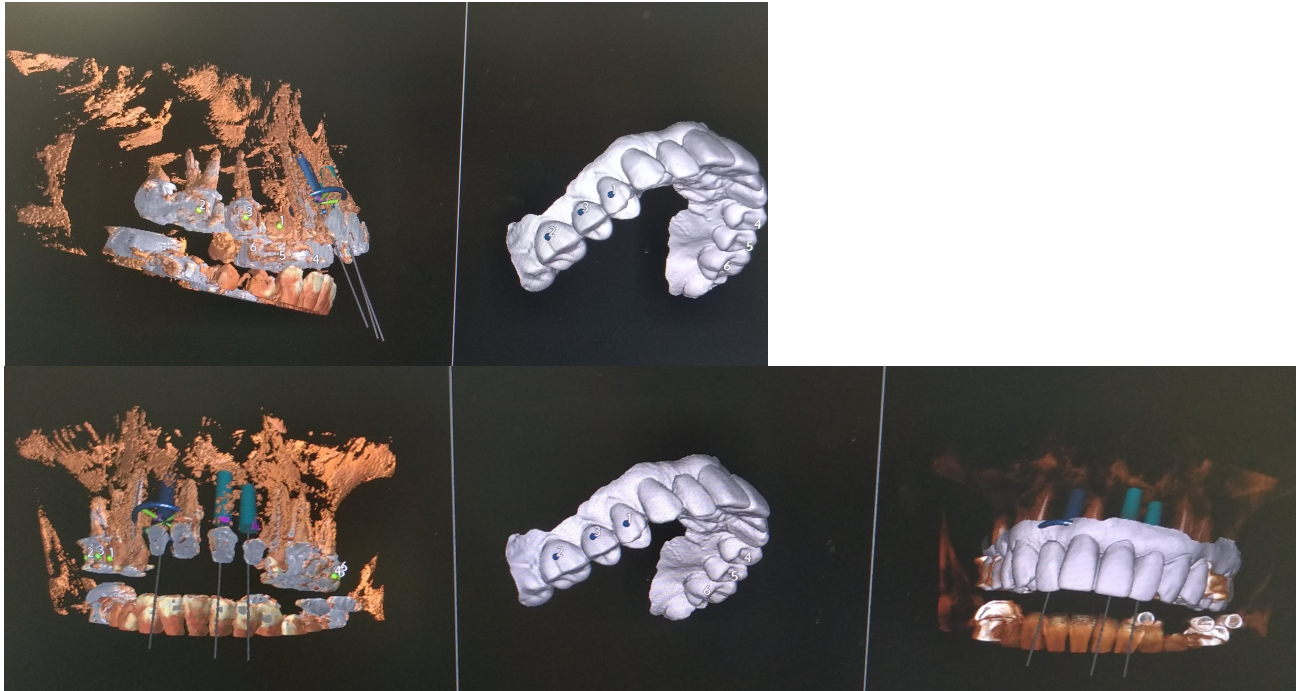
- Degré de cicatrisation osseuse post-extractionnelle (hors cas extraction-implantation immédiate) ou post-comblement (voir cas 2).
- Densité osseuse mesurée : indication pour la séquence de forage.
- Risques anatomiques (tel que la position du nerf alvéolaire inférieur à la mandibule)
- Implant choisi au sein de la bibliothèque en fonction des conditions anatomiques (s'il n'y figure pas, il est possible de le paramétrer manuellement) : nombre et répartition, longueur, diamètre, angulation.

Le logiciel XGUIDE® intègre également un module permettant de faire corréler (ou « matcher ») les informations radiologiques au format DICOM et les données surfaciques au format STL (projet prothétique par wax-up conventionnel scanné ou wax-up numérique par exemple) afin d'établir la planification pré-implantaire (icône 6).



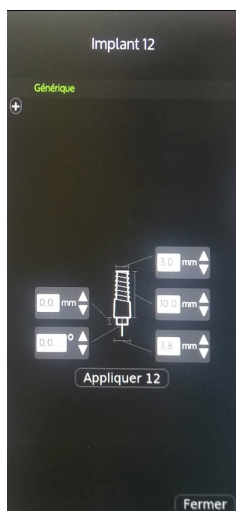
Cette superposition s'effectue en faisant correspondre trois points définis par l'opérateur sur la radiographie ainsi que sur le modèle virtuel. On parle de double acquisition fusionnée, permettant « l'interactive workflow », la planification étant ainsi guidée par le projet prothétique.

## Cas 1 : Réalisation de la superposition entre fichier DICOM et .STL :



A cette étape, le praticien pointe avec la souris trois points reconnaissables sur l'image issue de l'examen 3D (DICOM) préférentiellement le centre d'une dent ou une pointe cuspidienne. Ensuite, il reporte à main levée la position de ces derniers sur l'image issue de l'empreinte numérique (.STL). Enfin, le logiciel regroupe les données des deux sources pour les rassembler sur un même support (troisième image à droite).

Dans le cas où le projet prothétique n'est pas intégré au logiciel sous format STL, le praticien pourra utiliser l'outil « Représenter les couronnes » (icône 7), afin d'utiliser une bibliothèque d'image pour guider le positionnement des implants sur la planification (par exemple pour déterminer la situation idéale des puits d'accès en fonction de l'anatomie coronaire).



À ce jour, le logiciel XGUIDE® ne propose pas de bibliothèque d'implants aux dimensions pré-renseignées. Ainsi, le praticien doit, lors de la planification, entrer manuellement les valeurs afin de représenter les implants (icône 8). Pour ce faire, il doit cliquer sur « Générique » puis sélectionner chaque partie de l'implant pour pouvoir insérer des mesures.

Ceci est une notion qui mériterait d'être améliorée pour un gain de temps et une simplicité d'utilisation majorée.

*Image issue de la planification du cas n°2.*



S'en suit la phase d'étalonnage, le jour de la chirurgie :

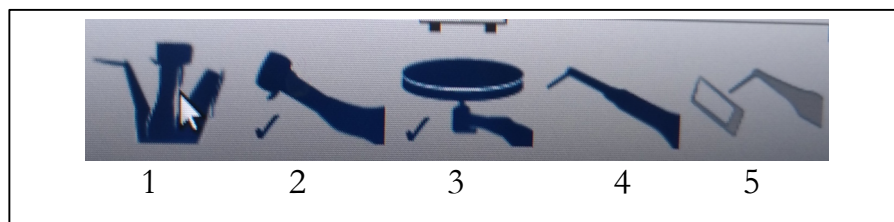
La position de chaque instrument va être détectée dans l'espace grâce à un revêtement type « Data-matrix » par la caméra. Il s'agit de matrices constituées de points ou de carrés juxtaposés, ou code-barres bidimensionnels à haute intensité, appartenant au domaine public (D). Une phase d'étalonnage est indispensable avant le début de la chirurgie (environ 10-15min).

Un problème récurrent et inconstant a été noté lors de la réalisation de cette phase au sein du cabinet.

En effet, le sol n'étant pas uni mais gris tacheté, il interfère de façon intermittente avec la lecture des Data-matrix des instruments, la caméra essayant alors de « lire » ce dernier. La position des instruments dans l'espace se trouve faussée de façon notable.

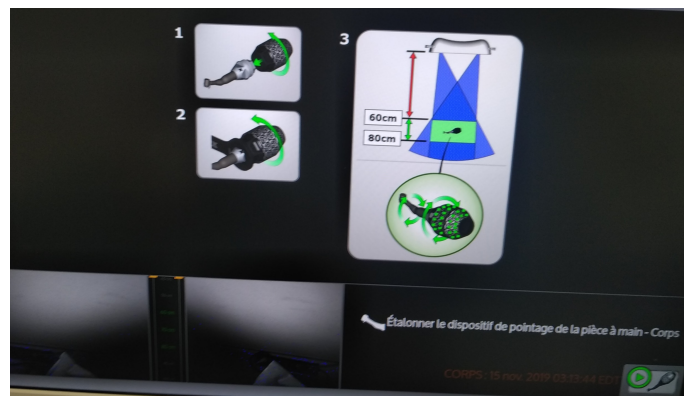
De ce fait, un revêtement uni ou la pose d'une surface adaptée prédécoupée aux dimensions de lecture de la caméra permettrait en amélioration dans l'utilisation du dispositif par le plus grand nombre.

Sur les captures d'écran, nous pouvons repérer en bas à gauche l'image perçue par les deux caméras en temps direct.

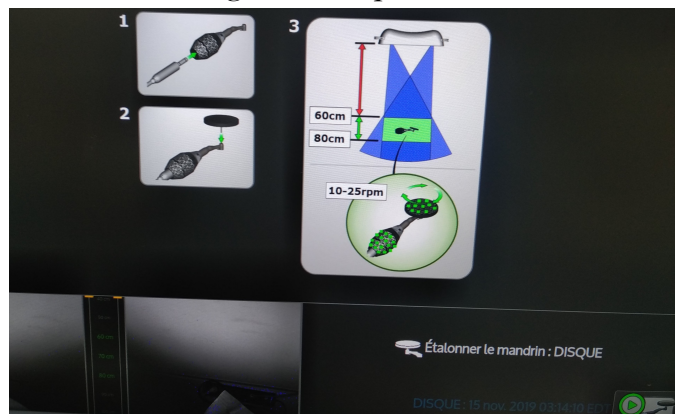


1) Sélectionner des instruments chirurgicaux.

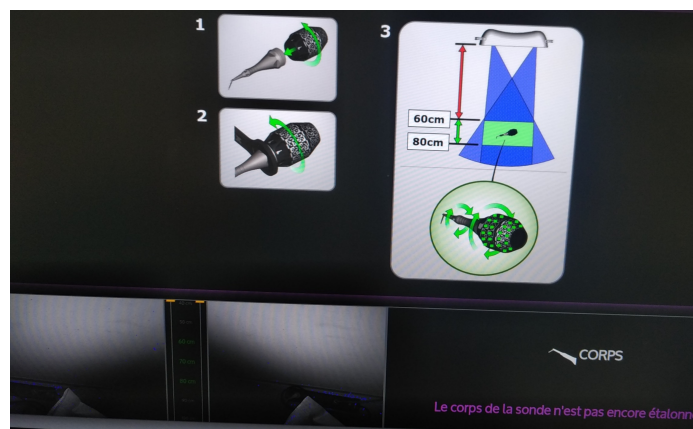
2) Étalonner le corps de la pièce à main à contre-angle



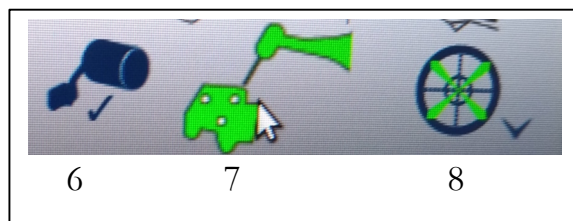
3) Étalonner le mandrin à contre-angle ou disque.



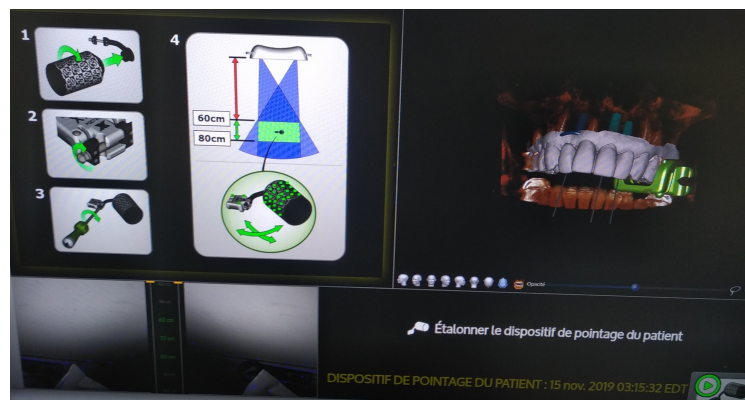
4) Étalonner le corps de la sonde.



Voici la suite de la barre d'outils précédente :



6) Étalonner le dispositif de pointage du patient sur le dispositif X-Clip (potence extrabuccale).

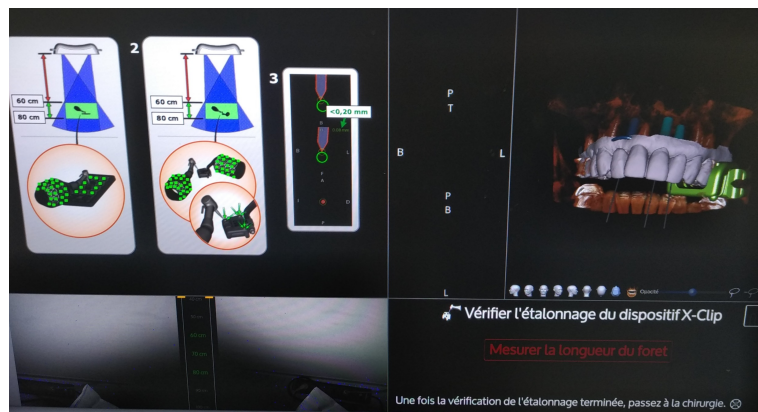


Dans cette étape, le X-clip (en vert sur l'arcade) est placé en bouche de façon stable. Il sera conservé tout au long de la chirurgie. Un rouleau avec un « Data-matrix » vient se clipser dessus afin d'intégrer au logiciel la position de la tête du patient dans l'espace. Ainsi, le logiciel sera capable de détecter la position de la tête du patient à tout moment, même si ce dernier bouge, sans qu'il soit nécessaire de ré-étalonner les instruments.

## 7) Vérification de l'étalonnage avant chirurgie.

Cette étape est indispensable afin de prévenir des erreurs issues du logiciel. L'outil numérique ne saurait ainsi remplacer la supervision et le contrôle des étapes par le praticien formé.

Le foret est placé sur le contre-angle puis pointé dans une encoche prévue à cet effet, en trois points d'une plaque avec revêtement type « Data-matrix ».



À la fin de cette étape, il sera possible de voir les mouvements et les différentes angulations du foret associé au contre-angle par rapport à la bouche du patient avec le X-clip en place, en direct et sans latence, entre l'instrument dans la main du praticien et sa représentation numérique.

Le praticien devra tout de même contrôler avant le début de la chirurgie la bonne concordance entre la position de son instrument et sa position numérique sur la représentation 3D.

Par exemple, il pourra pointer avec son foret un élément anatomique (pointe canine) facilement identifiable sur CBCT.

Remarque :

À ce jour, une mise à jour (MAJ) a été développée afin de s'affranchir de la nécessité de réaliser une radiographie 3D, XCLIP en bouche. L'intérêt recherché étant de pouvoir utiliser des examens complémentaires déjà enregistrés dans la base de données du cabinet ou fournis par le patient (réalisés dans un centre de radiologie ou cabinet tiers), permettant ainsi de réduire les doses de radiations délivrées.



Pour ce faire, lors de l'import d'un DICOM, le praticien devra sélectionner l'icône 4 « Set Refinement Surface » dans la première barre d'outils afin de démarrer l'étalonnage avec la pièce à main.

Bien au-delà du protocole théorique, le processus s'avère être très complexe au fauteuil et extrêmement chronophage. Ce temps passé est majoré si des artefacts sont présents. De ce fait, la mise à jour proposée demande à être corrigée et une nouvelle version devrait tendre à voir le jour.

# Gestion d'un édentement unitaire/plural antérieur par la mise en œuvre de la technologie XGUIDE®

Toute l'iconographie qui suit est ainsi issue de photographies ou captures d'écran (Dr.SERRA., ADELAÏDE C.)

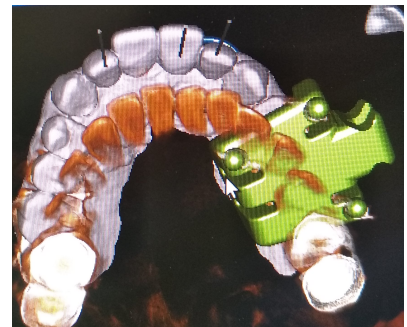## CAS 1

La patiente souhaite une solution implantaire fixe afin de réhabiliter l'édentement antérieur maxillaire plural en position 21-22 et unitaire en position 12 (CLASSE IV modification 1 KENNEDY-APPLEGATE (14)).

Un plan de traitement intégrant pose implantaire assistée par la technologie XGUIDE® puis phase prothétique en CFAO semi-directe avec réalisation d'un bridge en zircone stratifié transvissé est proposé et accepté.

Un examen 3D est donc prescrit en vue de la réalisation du devis définitif.

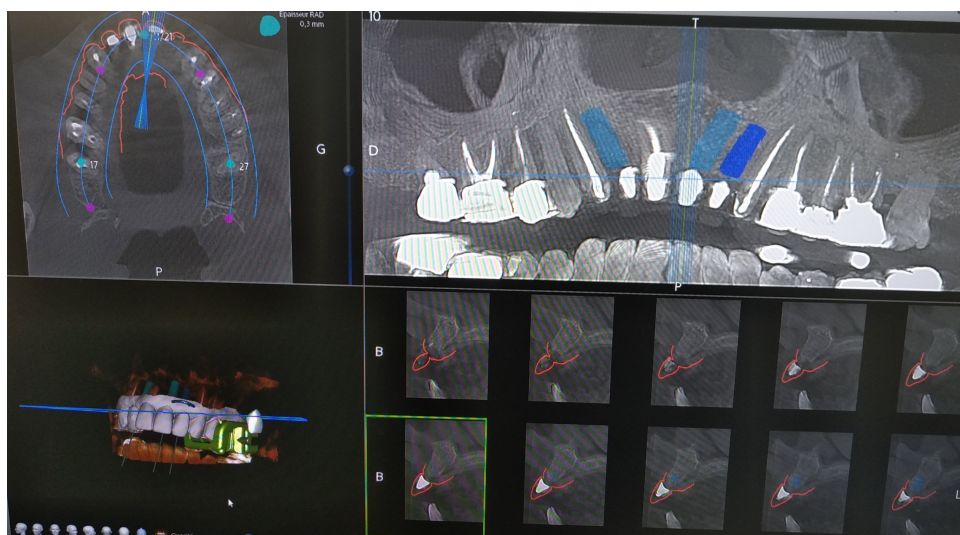
La technologie XGUIDE® étant retenue, le XCLIP est placé en bouche au moment de l'acquisition.



Suite à l'avulsion de 12, 21 et 22, un bridge provisoire en résine de laboratoire a été réalisé par le prothésiste à partir d'une empreinte de position.

Ce bridge, validé esthétiquement et fonctionnellement, a été scanné au format .STL puis intégré au logiciel XGUIDE® et utilisé en tant que guide de positionnement de l'émergence des implants. On parle de « correspondance » ou « matching ».

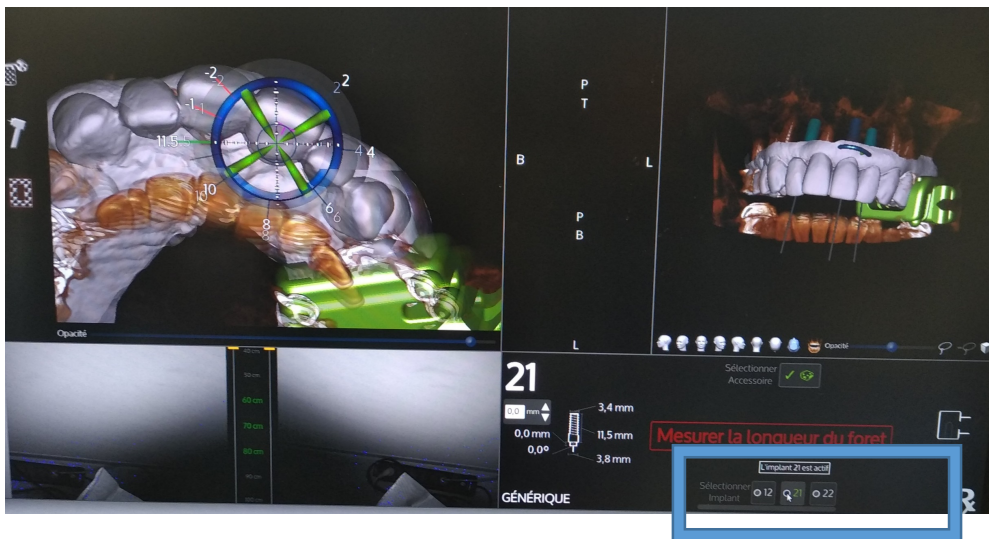
Il est représenté par les formes de contour en rouge sur la capture d'écran ci-dessous et en blanc sur l'image de droite.



Une fois la planification validée par le praticien, l'étalonnage des instruments a lieu le jour de la chirurgie implantaire.

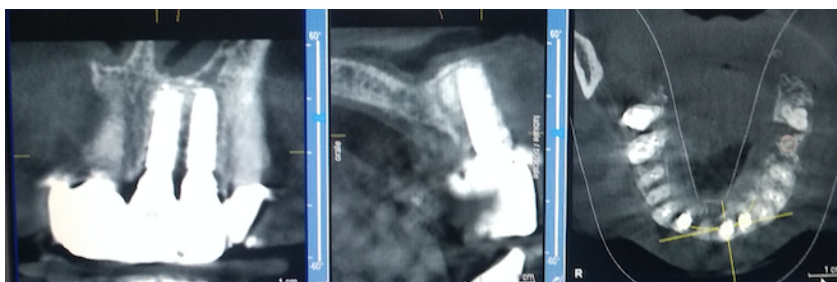
Le praticien sélectionne la position de l'implant qu'il souhaite poser avant de commencer (encadré bleu ci-dessous). Par exemple, l'implant en position 21 comme le montre la capture d'écran en aval.

Il pourra naviguer de l'un à l'autre des implants aisément. La pénétration du foret dans l'os puis le positionnement de l'implant est visualisable à l'écran en direct autant sur l'examen radiologique tridimensionnel que sur le modèle avec le guide en place (scan d'un provisoire validé, d'un wax up, bibliothèque d'image de couronnes).

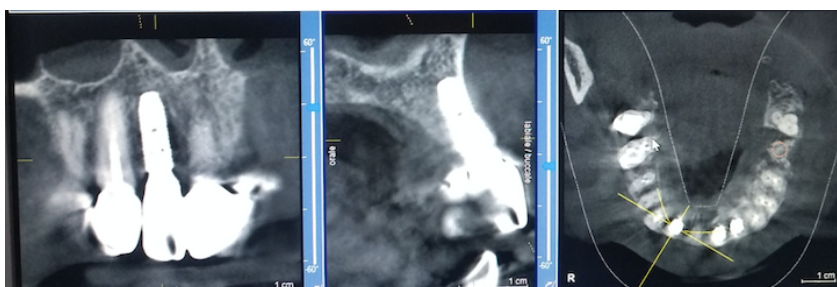

Sélection du n° de l'implant

Ici, les implants posés sont des Nobel Parallel CC en 3,75x11,5mm.



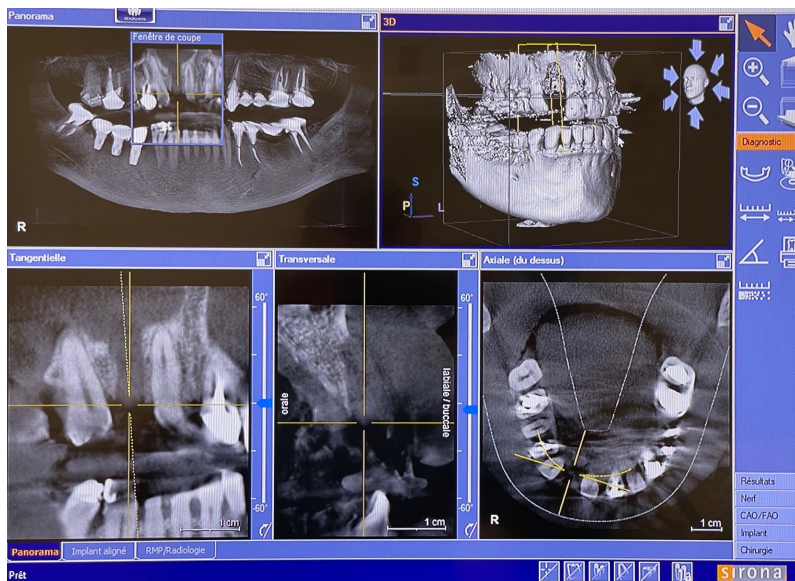
Coupes tangentielle, transversales, axiales (de gauche à droite) en regard de 21 après chirurgie implantaire.



Coupes tangentielle, transversales, axiales (de gauche à droite) en regard de 22 après chirurgie implantaire.

## CAS 2

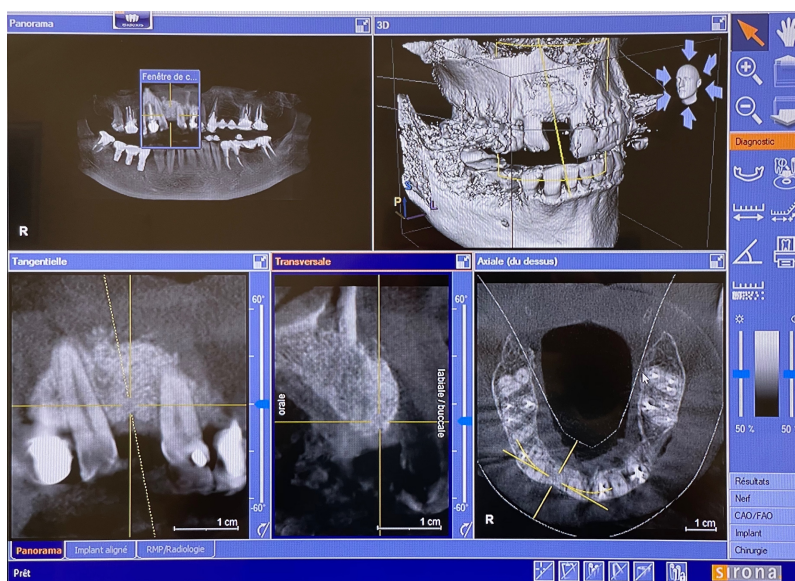
Le patient a été adressé par un confrère au cabinet suite à l'avulsion de 12, avec un édentement unitaire antérieur, en vue d'une réhabilitation implantaire. Aucun comblement osseux n'a été réalisé le jour de l'avulsion. Un examen 3D a été réalisé durant l'examen initial pré-implantaire.



Face à une épaisseur insuffisante d'os alvéolaire en regard de la zone à implanter, l'indication d'une régénération osseuse guidée (ROG) par mise en place de biooss® et d'une membrane résorbable a été posée.

← CBCT initial pré-implantaire

À l'issue du délai de cicatrisation, un examen 3D est réalisé pour objectiver le résultat de la ROG. A défaut, le temps de temporisation sera allongé et l'implantation différée.



← CBCT de contrôle de cicatrisation à J+9mois.

Ensuite, le CBCT au format DICOM est transféré sur le logiciel XGUIDE®

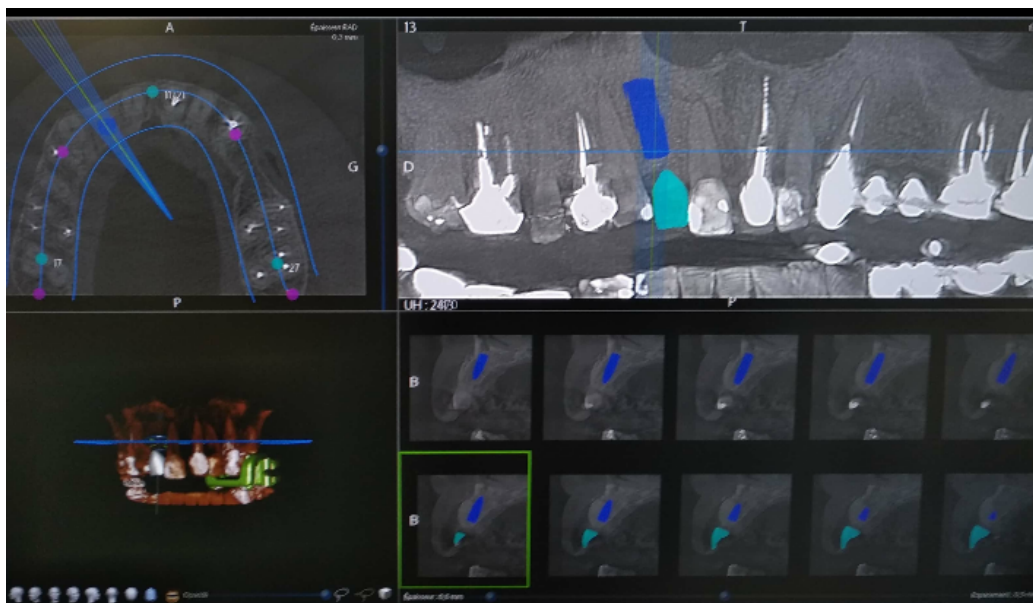
Contrairement au cas précédent, une couronne issue de la bibliothèque d'image est utilisée comme repère de positionnement (en vert sur les coupes panoramique et transverse ci-après).



Cela permet de s'affranchir de la réalisation d'un wax-up et d'empreintes conventionnelles.

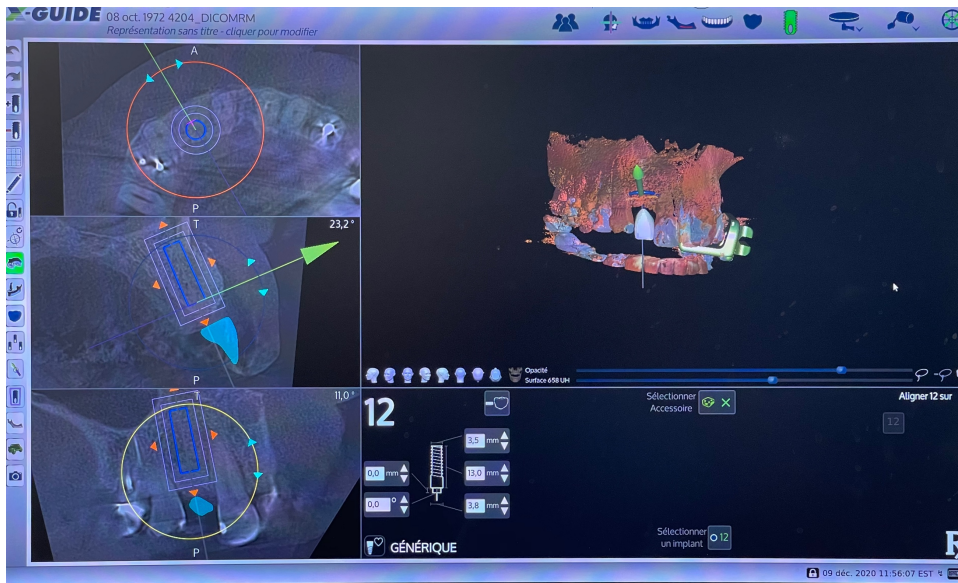


Ensuite, un implant est sélectionné et positionné sur les coupes transverses (en bleu). Il s'agit ici du Nobel Parallel CC 3,75x13mm.



Le praticien vérifie la concordance entre la position de la couronne et l'émergence de l'implant avant de valider le projet prothétique. Le puit d'accès devra être déporté en regard du cingulum en palatin pour des raisons esthétiques.





→ Capture d'écran du XGUIDE à la fin de la planification, avant la séquence d'étalonnage des instruments réalisée le jour de la chirurgie.

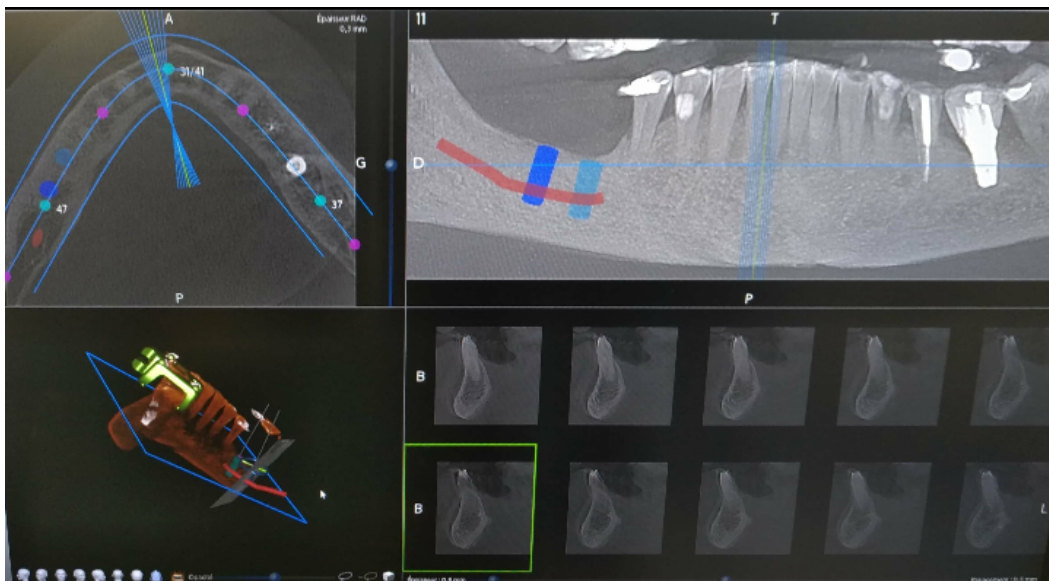
Nous remarquons l'affichage de la position de l'implant (ici n°12) ainsi que les caractéristiques de l'implant choisis. Si l'implant utilisé n'est pas paramétré d'office au sein du logiciel avec toutes ces caractéristiques, il est possible de le paramétrer manuellement en sélectionnant les différents curseurs.

# Gestion d'un édentement plural postérieur par la mise en œuvre de la technologie XGUIDE®



Toute l'iconographie qui suit est ainsi issue de photographies ou captures d'écran (Dr.SERRA, ADELAÏDE C.)

## CAS 3

Planification de la pose des implants en position 46/47 :

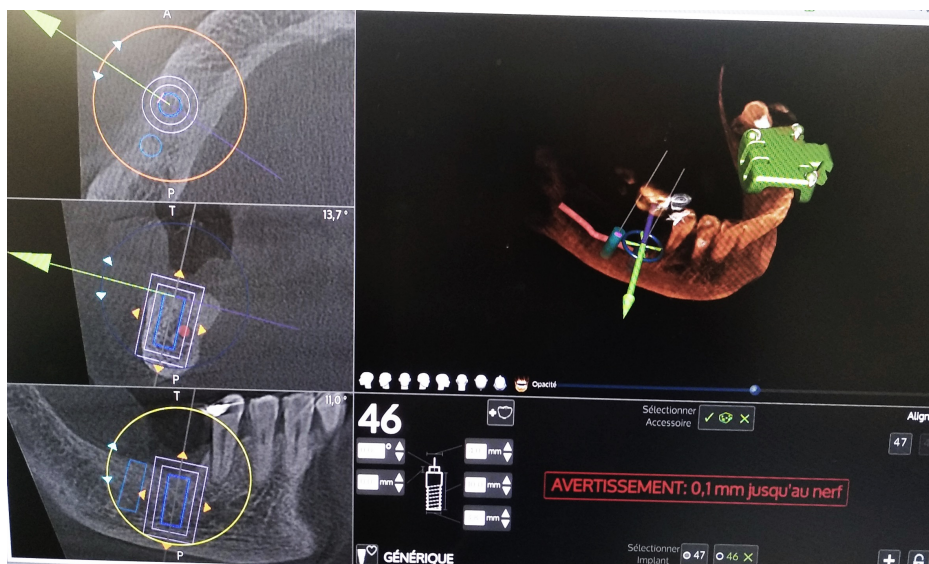
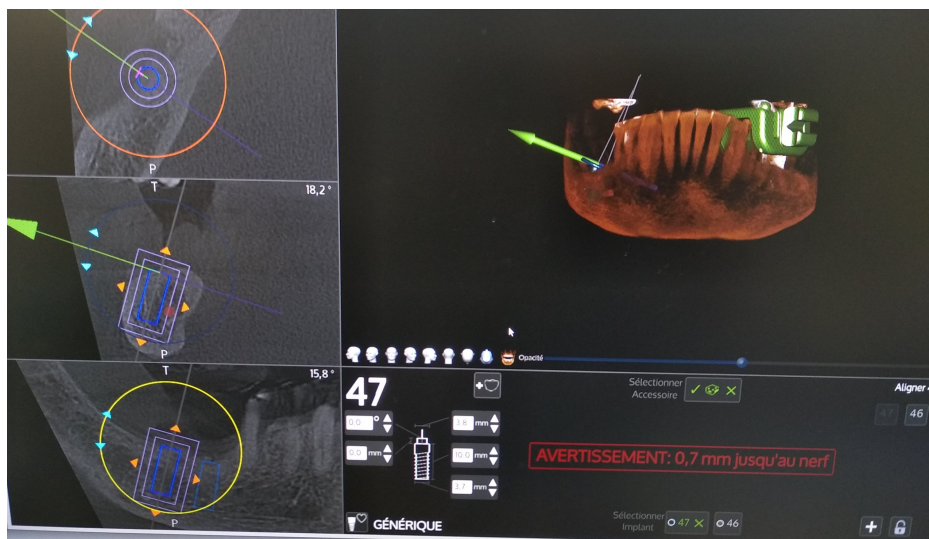

Sur cette capture d'écran issue de la planification XGUIDE®, le nerf dentaire alvéolaire inférieur (NAI) est mis en évidence en rouge, ainsi que la position des futurs implants en bleu, déterminée par le praticien (NAI tracé grâce à l'outil encadré ci-dessous).



Sur cette représentation en 3D (possibilité de la faire pivoter dans les 3 sens de l'espace avec la souris), nous pouvons clairement visualiser en coupe le passage de l'implant (bleu) et son rapport avec le nerf alvéolaire inférieur (rouge).

Dans ce cas clinique, les implants (Nobel Parallel CC 3,75x10mm) ont été positionné en avant du NAI.



Dans le cas 3, les implants ont été positionnés sur la planification.

Le logiciel ayant détecté une distance NAI-Implant virtuel < 2mm, un message d'avertissement est envoyé au praticien avec la distance virtuelle mesurée afin d'apprécier et de quantifier le risque.

Cela permet d'éviter des erreurs en alertant le praticien qui dès lors, peut vérifier le bon positionnement de l'implant sur les coupes et effectuer des modifications en direct.


# Temps prothétique : Technique appliquée par CFAO, via l'utilisation du CEREC de Dentsply Sirona®

## 1. Généralité : Les différentes étapes de CFAO

La CFAO (Conception et Fabrication Assistée par Ordinateur) ou CAD/CAM pour le terme anglo-saxon (Computer Assisted Design / Computer Assisted Manufacturing) est un procédé qui se décline en trois phases : une phase d'acquisition des données, une phase de conception puis une phase de fabrication.

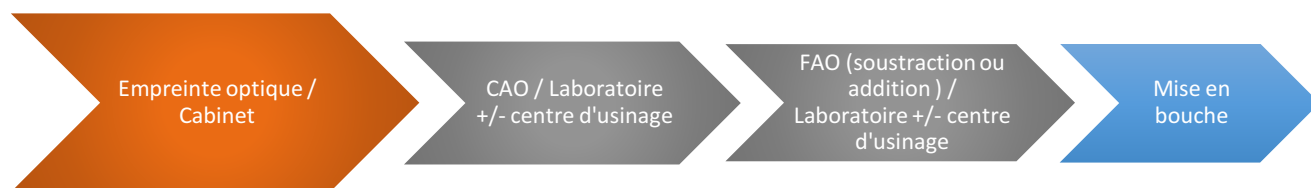
Nous pouvons distinguer trois types de mise en œuvre de CFAO : (E-11).

CFAO directe:



Réalisation exclusive au cabinet, lequel dispose d'une unité de fabrication. Le praticien peut confectionner sa pièce prothétique dans la séance (environ 1h de FAO). Cet usage dit « chairside » est très apprécié par les patients qui repartent le jour même avec leur prothèse d'usage. En effet, le praticien s'affranchit des temps de latence dû au passage intermédiaire par le laboratoire de prothèse. Cela peut également lui permettre de déterminer avec plus de précision les limites de la prothèse qu'il aura lui-même fraisées. Enfin, au cours de la CAO, le praticien peut décider de retoucher les formes de sa préparation si celles-ci ne lui conviennent pas (manque d'épaisseur, contre-dépouilles etc) puis de reprendre l'acquisition des zones modifiées, sans pour autant perdre les données environnantes enregistrées précédemment.

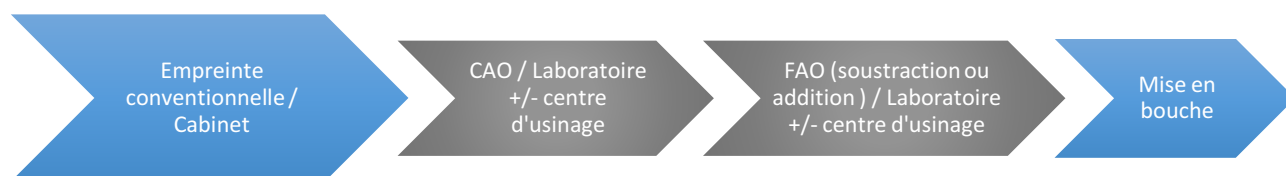### CFAO semi-directe :



Ce cas s'observe chez les praticiens ayant investis dans une caméra numérique mais ne possédant pas d'usineuse, ou ayant un travail nécessitant une usineuse/imprimante 3D de laboratoire (notamment les réalisations prothétiques de grande étendue). L'intérêt est ici de s'affranchir de l'étape de l'empreinte conventionnelle, qui nécessite l'usage de matériaux à empreinte pouvant être désagréable pour le patient. Le fichier enregistré au format .STL est ensuite directement transféré au laboratoire. Il n'y a donc plus de manipulation ni de latence entre l'enregistrement et la coulée de l'empreinte, les délais de transport devenant nuls. Nous nous affranchissons ainsi des déformations dues au traitement d'une empreinte conventionnelle (si le prothésiste traite intégralement l'empreinte en FAO).

Le portail SIRONA CONNECT® facilite ces échanges de fichier .STL et constitue un lien numérique direct avec le laboratoire.

### CFAO indirecte :



Dans ce cas, le praticien envoie son empreinte physique conventionnelle au laboratoire. Le passage au numérique se fait soit par scannage direct de l'empreinte physico-chimique, soit par scannage du modèle obtenu après coulée.

La CFAO indirecte ne permet donc pas se défaire des déformations liées aux manipulations, et à la rétraction de prise des matériaux (lors de l'empreinte et de la coulée des modèles). Ensuite, ce sera le technicien de laboratoire qui réalisera la FAO avant d'usiner/imprimer en 3D la réalisation prothétique. Ce procédé facilite ainsi les échanges d'informations et les transferts de travaux entre les différents laboratoires, en s'affranchissant du délai et des distances de transport. Ainsi, les temps d'attente réduits et les manipulations limitées restreignent tout de même les déformations qui entraînent une perte de précision des organes dentaire/implantaires et de l'environnement muqueux enregistrés au fauteuil.

## 2. Acquisition des données

### 2.1. Empreintes optiques implantaires

#### 2.1.1. Principes généraux



Les empreintes optiques implantaires sont réalisées à l'aide d'un transfert d'empreinte mis en place sur l'implant associé à un repère optique (scanbody ou corps de scannage, compatible avec le modèle de la caméra intra-orale). Sur l'image ci-contre, nous pouvons observer un scanbody blanc, mis en place sur un transfert d'empreinte de type ScanPost. Chaque marque d'implant a son transfert associé. La procédure d'utilisation du CEREC est dans son ensemble la même que lors du scannage d'un pilier naturel. Il en résulte l'acquisition numérique de la position tridimensionnelle de l'implant et la reproduction conforme des structures péri-implantaires et de la muqueuse.

Image extraite de la notice d'utilisation du ScanPost, <https://manuals.sirona.com/fr/dentisterie-numerique/l-implantologie-integree/scanpost>

Il est nécessaire d'enregistrer, dans le cadre de la réhabilitation chez l'édenté partiel :

- Arcade concernée par la réhabilitation implantaire (importance de la définition des dents adjacentes et du transfert d'implant)
- Arcade antagoniste
- Arcades en occlusion (prise de vue vestibulaire)

Il est également possible d'enregistrer :

- Copie du provisoire s'il est validé sur le plan esthétique
- Masque gingival (pour limiter la perte d'informations lors du traitement de l'empreinte initiale et notamment lors de l'étape de détournage au laboratoire)

*NB : il faut s'assurer que le logiciel dont nous disposons permette cette saisie numérique. Par exemple, si le transfert utilisé est un ScanPost (Sirona), notre système d'acquisition devra être équipé des versions de logiciels suivantes (ou supérieures) : CEREC SW 4.2, CEREC Connect SW 4.2 ou inLab SW 4.2 (F).*

Comme vu précédemment, à partir d'une empreinte optique prise au cabinet, il s'agit de CFAO directe si la pièce est usinée sur place par une machine-outil, et semi-directe si le flux passe par un laboratoire de prothèse. Dans le cadre de la CFAO indirecte où une empreinte conventionnelle est réalisée, le laboratoire devra placer des corps de scannage (ou scanbody) sur les analogues d'implants après la coulée de l'empreinte. Ensuite, le modèle sera numérisé et modélisé informatiquement.



Dès lors qu'un transfert numérique est nécessaire, c.à.d. entre praticien et prothésiste ou du logiciel de CAO à la machine-outil/usineuse, il se fera sous format STL. Ceci confère l'avantage de faciliter les envois, et de pouvoir envoyer le travail réalisé en CAO aussi bien à une usineuse à proximité qu'aux usines de productions, peu importe leur situation géographique.

Tous ces procédés aboutissent ensuite à la conception de pilier et/ou de coiffes implanto-portées (FAO). Différentes caméras sont commercialisées par Sirona avec des fonctionnalités d'acquisition différentes, leur manipulation demeure cependant similaire.

Il s'agit de la CEREC Bluecam®, CEREC Omnicam® et CEREC Primescan®.

Voici un comparatif rapide de leurs principales caractéristiques :

### Comparatif des caméras CEREC Omnicam et CEREC Bluecam.

Caractéristiques	CEREC Omnicam	CEREC Bluecam
Mode de prise de vue	 <b>Filmer</b> Saisie des données en continu et génération du modèle 3D en couleur.	 <b>Photographe</b> Création du modèle 3D à partir d'un petit nombre de clichés.
Domaine d'utilisation	Restauration unitaire, quadrants, arcade complète (plus la zone à saisir est importante, plus l'absence de poudrage prévaut)	Restauration unitaire, quadrant (arcade complète possible)
Dimensions	Longueur totale : 228 mm Longueur de l'embout de la caméra : 107 mm Hauteur et largeur de l'embout : 16 mm	Longueur totale : 206 mm Longueur de l'embout de la caméra : 86 mm Hauteur et largeur de l'embout : 21 x 19 mm
Poids	313 g	270 g
Distance/Profondeur de champ	0-15 mm : un faible écart est maintenu entre la caméra et les dents.	La caméra peut être posée directement sur les dents.
Données ouvertes*	✓	✓
Sans frais d'envoi des empreintes via Sirona Connect (transmission de données d'empreintes à un laboratoire externe)	✓	✓
Combinaison possible avec une unité d'usinage	✓	✓
Mode « Conseils aux patients »	✓	
Scannage 3D en couleur	✓	
Pas de poudrage préalable	✓	
Avantages	<ul style="list-style-type: none"> <li>■ Manipulation d'une simplicité inégalée</li> <li>■ Prise d'empreinte sans poudrage</li> <li>■ Cliché 3D précis aux couleurs naturelles</li> </ul>	<ul style="list-style-type: none"> <li>■ Précision plébiscitée par des milliers de praticiens</li> <li>■ Manipulation aisée</li> <li>■ Rapidité de la prise d'empreinte</li> </ul>

\* Les données d'empreintes numériques peuvent être traitées avec le logiciel inLab (via le portail Sirona Connect) ou un logiciel tiers (exportation des données de construction inLab via l'interface Open inLab).

<https://www.henryschein-materiel.fr/wp-content/uploads/2015/11/CEREC-OMNICAM-et-CEREC-BLUECAM-choix-de-lexcelle.pdf>

### Innovations de la caméra CEREC Primescan

**✓ Précision**

Une prise d'empreinte optique fidèle et précise : Capteur innovant Smart Pixel et technologie dynamique de prise d'empreinte optique pour une bonne netteté, jusqu'à 20 mm de profondeur.

**✓ Connectivité**

Optimiser votre flux de travail : grâce aux options de transfert de données intégrées, validées et ouvertes, les laboratoires et les autres partenaires reçoivent des modèles haute résolution de manière instantanée.

**✓ Simplicité d'utilisation**

Prise d'empreinte optique facile de tous les matériaux dentaires et de toutes les zones difficiles d'accès : le champ de vision accru vous permet de visualiser des zones plus étendues avec moins de balayages et avec une bonne précision.

**✓ Hygiène**

Gardez la main sur les infections : choisissez entre trois manchons différents, y compris un manchon autoclavable et des manchons jetables.

**✓ Vitesse**

Prise d'empreinte optique rapide et fluide : Consolidation de plus de 50 000 images par seconde et traitement rapide des données dont le logiciel a besoin.

**✓ La nouvelle unité d'acquisition**

Fonctionnalité intelligente et confort de qualité : utilisation intuitive via un écran tactile 16:9 mobile et un pavé tactile.

<https://www.dentsplysirona.com/fr-fr/decouvrez-nos-produits/impression-numerique/primescan.html>

## Comparatif des caméras CEREC Primescan et CEREC Omnicam.

### Primescan : une caméra pour les indications exigeantes

- Une technologie la plus récente, tournée vers l'avenir
- Manipulation facile même pour de fréquentes empreintes de l'arcade complète
- Sans poudre ; affichage couleur photoréaliste
- Extrêmement rapide
- Très précise et exacte
- Concept d'hygiène totale
- Manipulation intuitive

### Omnicam : un très bon choix pour la dentisterie numérique moderne

- L'une des caméras les plus appréciées depuis des années
- Une technologie éprouvée
- Une tête de caméra de taille réduite
- Sans poudre et en couleurs

### Nouvelle unité d'acquisition : une plate-forme unique pour deux caméras

- Double technologie de pointe : Primescan et Omnicam
- Conception matérielle et logicielle moderne
- Dispositif médical approuvé pour une utilisation à proximité de patients
- Ergonomique avec un écran pivotant
- Surfaces lisses, faciles à nettoyer
- Poste de travail mobile
- Très longue autonomie sur batterie de plus de 60 minutes

### Comparaison entre Primescan et Omnicam

	Primescan	Omnicam
Procédure de prise d'empreinte	Prise d'empreinte dynamique en profondeur (jusqu'à 20 mm)	Triangulation
Sans poudre	oui	oui
Empreintes de surfaces métalliques brillantes (or, amalgame, etc.)	oui	avec restrictions (au besoin, appliquer de la poudre localement)
Empreintes en couleur	oui	oui
Empreintes photoréalistes	oui	oui
Analyse couleurs	oui (non disponible avec manchon à usage unique et pour solution autoclave)	oui (non disponible avec manchon à usage unique)
Chauffage automatique continu pour éviter la formation de buée	oui, actif en interne	oui, passif dans le support de la caméra
Temps de préchauffage	quelques minutes seulement après le démarrage de l'AC	environ 15 min
Empreinte d'arcade complète* (mx, md, mordu d'occlusion, calcul de modèle)	environ 2-3 min	environ 8-12 min
Désinfection à l'aide de lingettes	oui	oui
Autoclavable**	oui	oui
Stérilisation à la chaleur sèche	oui	oui
Manchons à usage unique	oui	oui
Désinfection de haut niveau	oui	non
Dimensions hors tout (l x H x L)	50,9 x 58,8 x 253 mm	40 x 50 x 223 mm
Poids	457 g (manchon en plastique) 524,5 g (manchon en métal)	316 g
Tête de caméra (L x H)	22,5 x 20,7 mm	16,1 x 16,2 mm
Manchon miroir (L)	110 mm	107 mm

\* En fonction de l'expérience et de la routine avec le système.

[https://assets.dentsplysirona.com/flagship/fr\\_fr/explore/empreinte-optique/FR-web-18-02-2021-Brochure-empreinte-optique.pdf](https://assets.dentsplysirona.com/flagship/fr_fr/explore/empreinte-optique/FR-web-18-02-2021-Brochure-empreinte-optique.pdf)

Dans ce propos, nous allons développer à titre d'exemples certains systèmes de transferts d'empreinte compatibles avec la réalisations des empreintes optiques avec le CEREC Omnicam®.



## 2.1.2. ScanPost (Dentsply Sirona)

Le ScanPost est un transfert d'empreinte qui, couplé avec un scanbody, sert uniquement à enregistrer la situation de l'implant par rapport au reste de l'arcade et aux tissus mous. Ne devant pas être utilisé pour la restauration implanto-portée d'usage, il présente peu d'intérêt pour le praticien équipé d'une usineuse, réalisant ses réhabilitations en chairside (pour lequel il limite les manipulations avec la TiBase).



Deux utilisations possibles :

- 1) En intraoral : Positionné directement sur les implants en bouche puis scanné.
- 2) En extraoral : Positionné sur un maître-modèle issu d'une empreinte physico-chimique conventionnelle puis scanné (processus plus chronophage).

Conçu en Ti6Al4V médical de grade 5, il est utilisable 50 fois et stérilisable. Il faut également choisir la bonne référence de scanbody (capuchon que l'on fixe sur le pilier, reconnaissable par la caméra), adapté au système d'acquisition utilisé.

Protocole de prise d'empreinte optique avec CEREC Omnicam® (F):

Stérilisation du pilier et de la vis de fixation avant toute mise en bouche (cf. dispositions légales en vigueur)

Les paramètres de stérilisation (vapeur) suivants ont été validés :

5 minutes à 132 °C - 15 minutes à 121 °C - 3 minutes à 135 °C

Sélection du type de Scanbody utilisé au sein du logiciel.

CEREC Omnicam® → capuchons gris

CEREC Bluecam® → capuchons blancs

Dévisage du pilier de cicatrisation et mise en place du Scanpost sur l'implant ou sur l'analogue de laboratoire et vissage avec la vis de fixation fournie (couple de serrage max 15N/cm). Contrôle radiographique de l'adaptation.

Enfoncement maximal du Scanbody sur la partie supérieure du Scanpost avec alignement des repères. Ici, nous utiliserons des Scanbodies gris, adaptés à la prise d'empreinte par la caméra CEREC Omnicam®.

Prise d'empreinte (pas de poudrage à l'oxyde de titane nécessaire avec l'Omnicam®) : balayage avec la caméra intra-buccale (acquisition full-motion, maintien de la caméra à 1cm environ des surfaces dentaires)

Enregistrement :

→ Arcade avec le/les scanbody/ies (importance de la définition des dents adjacentes et du transfert d'implant)

→ Arcade antagoniste

→ Arcades en occlusion (prise de vue vestibulaire, arcades en OIM)

Retrait du Scanbody et du Scanpost après desserrage de la vis de fixation et vérification de l'obtention de la totalité des surfaces à enregistrer.

Remises-en place du pilier de cicatrisation.

### 2.1.3. TiBase et Abutment Screw (Dentsply Sirona)

Le système TiBase, contrairement au Scanpost, peut être utilisé dans la réalisation de la restauration définitive implanto-portée. Il présente donc un avantage significatif pour l'usage en chairside en comparaison au Scanpost.

Ce système, couplé à une caméra intra-orale, permet de numériser la position des implants grâce à trois éléments :

- TiBase, embase en titane préfabriquée, pouvant être fixée sur l'implant en bouche ou sur l'analogue sur le modèle de travail. Sa partie inférieure ne pouvant être vissées que sur un implant spécifique d'un certain diamètre, cela assure un ajustage optimal.
- Abutment Screw, vis pour pilier permettant de maintenir la TiBase en place.
- Scanbody, clipsé sur la partie supérieure de la TiBase pour permettre l'acquisition numérique.



La TiBase et l'Abutment Screw sont conçus en Ti6Al4V médical grade 5 (G).

En clinique, nous rencontrons une problématique majeure lors de l'acquisition par l'utilisation de ce système. En effet, la TiBase (Sirona) comporte une hauteur transgingivale unique d'environ 1mm. Ainsi, cela n'occasionne pas de perte d'information si la gencive kératinisée environnante a une hauteur inférieure ou égale à 1mm. Entre 1 et 2,5mm, l'acquisition peut s'avérer compliquée et peut amener à une perte d'information. Enfin, à partir de 2,5mm, l'enfouissement du pilier devient trop important pour être détecté par la caméra intra-orale.

La notice recommande ainsi d'utiliser le Scanpost pour une adaptation et une précision optimale dans le cas d'implants profondément enfouis empêchant la bonne fixation du Scanbody. Le praticien qui réalise la réhabilitation implanto-portée en chairside aura donc recours à un pilier supplémentaire pour la prothèse d'usage (inconvenient économique, majoration du temps au fauteuil avec une augmentation du nombre de manipulations).

Attention, ce système s'utilise dans un système fermé, c'est-à-dire qu'il sera nécessaire d'être équipé du système développé par Sirona pour réaliser l'empreinte optique et l'usinage.

Également, il est contre-indiqué dans les restaurations avec une correction d'angulation supérieure à 20° par rapport à l'axe de l'implant, les restaurations d'une seule dent avec selle en extension ainsi que les restaurations dont la longueur (par rapport à la longueur de l'implant) est supérieure à 1:1,25 (G).

## Protocole de prise d'empreinte optique avec CEREC Omnicam®:

Le déroulement du protocole est identique à celui du Scanpost, à la différence qu'il n'est pas nécessaire de mettre de côté la TiBase à la fin de l'acquisition, cette dernière pouvant être utilisée pour concevoir la restauration implanto-portée d'usage (G).

Une fois l'empreinte optique et la conception sur ordinateur effectuées (CAO), la TiBase, qui est un pilier, a pour rôle d'assurer la connexion avec l'implant. Ce propos sera développé ultérieurement dans la partie « 5. Réhabilitation prothétique par CFAO directe : Cas cliniques ».

### 2.1.4. InPost (Denstply Sirona)

Utilisé uniquement sur le maître-modèle en extra-oral au laboratoire, il s'agit d'un transfert d'empreinte en titane grade 5, utilisé pour des enregistrements comportant des prothèses reposant sur plusieurs implants. Il peut donc venir se visser sur des piliers Multi Unit compatibles. Il a ainsi pour rôle de déterminer la position relative des piliers secondaires (tel que les MUA) entre eux et par rapport au modèle.



#### Prise d'empreinte optique avec l'InPost (H) :

(H)

- Il convient d'utiliser exclusivement un scanner inEos X5 avec le logiciel inLab SW 15.0 ou en version supérieure.
- Il est recommandé de ne toucher la surface avec les doigts (préférez des gants en latex non poudrés) afin de ne pas diminuer la définition obtenue par scannage.

### 2.1.5. TruBase ® (TruAbutment Inc)



*Photographies (ADELAÏDE C.)*

*TruBases respectivement avec une hauteur transgingivale de 0,8-2,8-3,8mm. Il est disponible également avec une hauteur de 1,8mm.*

Ce pilier est indiqué pour les restaurations de dent unitaire vissée ou scellée et de bridge. Ainsi, il présente les avantages de la TiBase, en pouvant être utilisé à la fois pour l'empreinte optique et la réalisation prothétique implanto-portée d'usage (avantage lors d'un usage chairside).

Fabriqué en alliage de titane conforme à la norme ASTM F136 (Ti6V4), il comporte une forme cylindrique, une indexation hexagonale à l'extrémité apicale de la connexion ainsi qu'un guide d'indexation dans la partie à cimenter pour la pose de scanbody. Il est livré deux vis identiques, une pour la connexion avec l'implant et une pour les phases de construction prothétique au laboratoire.

Le praticien devra porter son attention à ne pas appliquer de ciment sur la zone du cône morse entre les fixations et les piliers lors de la cimentation du pilier personnalisé sur la TruBase®. L'ensemble devra être ensuite stérilisé (I).

Il présente l'avantage d'être compatible avec de nombreux systèmes implantaires (différentes tailles de plateforme proposées). La marque se distingue en proposant des procédés de fabrications par lesquels ils produisent entièrement leurs piliers à partir de tiges en titane au sein de leur centre d'usinage, contrairement à de nombreuses industries qui utilisent des ébauches pré-fraisées.

Parmi les différents piliers proposés par différents fabricants, nous avons retenus ce pilier car il répond également aux problématiques rencontrées en clinique, pour lesquelles la TiBase n'apporte pas de solution. En effet, il est disponible en plusieurs hauteurs transgingivales : 0,8mm – 1,8mm – 2,8mm – 3.8mm. Ceci permet donc de solutionner les cas où le pilier à scanner serait trop enfouis (gencive kératinisée épaisse, enfouissement de l'implant important, ...) et entraînerait une difficulté d'enregistrement, possiblement associée à une perte de précision, lors de la prise de l'empreinte optique.

### 2.1.6. Problématique d'utilisation du Scanbody

Enfin ce système s'utilise, comme la TiBase et le Scanpost en direct-implant, avec un scanbody en acrylonitrile butadiène styrène (ABS), qui est un polymère thermoplastique (F), lesquels sont produits par Sirona. Ils peuvent de ce fait présenter des biais de positionnement lors de l'insertion.

En effet, comme illustré ci-dessous, différentes insertions du Scanbody blanc (compatible CEREC Bluecam®) en ABS, sont rendues possibles suite à ses déformations rendant non reproductible son positionnement.



Seule la configuration de gauche est correcte. Cette étape requiert donc toute l'attention du praticien.

Image extraite de la notice d'utilisation du ScanPost, <https://manuals.sirona.com/fr/dentisterie-numerique/l-implantologie-integree/scanpost>

En effet, plusieurs problématiques ont été relevées lors de l'utilisation clinique :

- La rigidité limitée du plastique peut entraîner une erreur d'alignement des repères entre le Scanbody et le pilier même si le corps de scannage est inséré en butée. Cela est d'autant plus problématique lorsque le contrôle visuel est difficile, comme dans le cas d'une gencive épaisse provoquant un enfouissement partiel du corps de scannage.

- Également, nous avons remarqué qu'il était nécessaire, afin de réduire les erreurs de positionnement, de limiter les manipulations du Scanbody. En effet, le plastique se déforme au fur et à mesure des essais de mise en place. De ce fait, s'en suit une perte de précision à l'insertion et vis-à-vis de l'alignement des repères.

Bien évidemment, chaque corps de scannage doit être jeté après utilisation. Ils ne sont pas réutilisables pour les raisons citées ci-dessus.

### 3. CAO (Conception assistée par ordinateur)

La conception assistée par ordinateur débute par l'acquisition des données intrabuccales par empreinte optique ou empreinte conventionnelle/modèle positif scanné comme vu précédemment. S'en suit la modélisation de réhabilitation prothétique. Le praticien (ou technicien de laboratoire) va être guidé au fil des étapes de la conception, au cours desquelles il est possible de visualiser en 3D la prothèse implanto-portée numérique ainsi que les modifications apportées en direct. La prothèse ainsi modélisée sur écran est conçue « sur mesure » en prenant en compte son intégration dans la sphère orofaciale du patient (structures dentaires et tissus parodontaux). La prise en main du logiciel est praticien-dépendant, nécessite une courbe d'apprentissage mais reste intuitive.

Plusieurs moyens permettent de façonner numériquement la prothèse implanto-portée (11):

#### ★ Utilisation d'une base de données morphologiques

Il s'agit d'une bibliothèque d'images intégrant l'anatomie structurelle générale de la dent à reconstruire, que l'on peut utiliser pour modéliser le projet prothétique ainsi que pour la conception de la prothèse. Elle est intégrée au logiciel de CFAO mais peut également être élargie par le praticien qui peut enregistrer des dents naturelles scannées, afin d'augmenter le choix d'anatomies différentes dans sa bibliothèque.

Ex : Lee Culp (CEREC)

La bibliothèque d'image est notamment intéressante avec la fonction « Biojaw », qui facilite l'étape de CAO dans le cas où la morphologie de la dent n'a pas pu être enregistrée au préalable. En effet, le logiciel émet des propositions issues de sa base

de données, adaptées à la situation buccale du patient. Cela présente un gain de temps considérable en minimisant les retouches à effectuer par le praticien.

#### ❖ Copie de la dents pré-existante ou « biocopie »

Dans le cas où le patient vient en consultation avec la/les dent(s) à avulser sur l'arcade, et si le délabrement de ces dernières n'affecte pas leur morphologie générale (en particulier la face occlusale), il est possible d'en faire l'empreinte optique avec la caméra intrabuccale avant l'avulsion et d'en mémoriser l'anatomie au sein de la base de données du logiciel.

En implantologie, cette fonction est particulièrement intéressante lorsque l'avulsion d'un organe dentaire avec une morphologie et une position sur l'arcade fonctionnelle et non pathogène est indiquée.

L'empreinte optique sera réalisée avant le geste chirurgical puis enregistrée, pour être utilisée par la suite dans la cadre de la modélisation du projet prothétique (wax-up numérique) et de sa réalisation. La conception/fabrication pourra ainsi être faite à distance de l'avulsion après ostéointégration ou simultanément dans le cas d'extraction-implantation immédiate.

De plus, cette fonction présente l'avantage (si le praticien possède dans ses archives l'anatomie des dents du patient sous forme de fichier .STL), de pouvoir reconstituer l'anatomie d'une dent naturelle à posteriori sur une réhabilitation implanto-portée en cas de délabrement important ou de perte d'organe dentaire rendant la dent non conservable (étiologie carieuse, traumatique ...). Bien évidemment, cela n'affranchit pas le praticien d'une étape de validation esthétique et fonctionnelle.

Il reste tout de même possible au praticien ou technicien de laboratoire d'effectuer des modifications structurelles (réglages points ou surfaces de contacts, intensité et localisation des points d'occlusions, modifications du profil d'émergence...) avant l'usinage. Une fois la modélisation de la pièce prothétique réalisée, il est possible de la visualiser afin d'effectuer les corrections nécessaires avant de transférer le fichier .STL à la machine-outil.

## 4. FAO (Fabrication assistée par ordinateur)

### 4.1. Matériaux pour prothèse conjointe d'usage implanto-portée.

Nous développerons dans cette sous-partie des matériaux destinés à l'usinage en chairside (11), c'est-à-dire disponibles pour la réalisation des pièces prothétiques en cabinet. Il est donc impératif d'en connaître les caractéristiques pour une utilisation optimisée.

Toutes les machines ne sont pas capables d'usiner tous les types de matériaux.

En effet, les possibilités d'usinage de la pièce à concevoir vont dépendre en outre de la dureté du matériau utilisé (risque de déformations, hard-machining (15), de la

précision des fraises d'usinage, du nombre d'axes : 3, 4 ou 5). Les machines 3 axes sont suffisantes pour usiner des couronnes, des chapes et des bridges et sont majoritairement retrouvées en cabinet (J). Il faudra donc se référer à la notice d'utilisation du modèle utilisé.

Dans le cadre de la réalisation de prothèses implantoportées transvissées, les blocs de matériau utilisés seront pré-percé afin de pouvoir dans un second temps coller la TiBase.

Dans la majorité des cas de réhabilitation par couronne, l'Emax et la zircone sont utilisés préférentiellement (16).

#### 4.1.1. IPS e.max®




Image personnelle (ADELAIDE C.)

Il s'agit d'une vitrocéramique renforcée en disilicate de lithium avec des propriétés esthétiques reconnues. Il existe deux procédés de fabrication : la céramique peut être pressée (Emax PRESS) ou usinée (Emax CAD).

Ainsi, seule l'Emax CAD peut être utilisée en chairside. Le bloc d'e.max Press devra quant à lui être utilisée en CFAO semi-directe ou indirecte, car il nécessite une fabrication au sein du laboratoire de prothèse (K).

Les possibilités de réalisation implanto-portées sont multiples (L). Il est possible d'usiner une pilier hybride (anatomique) puis une couronne dissociée venant s'y insérer (prothèse scellée) mais également de réaliser une seule pièce couronne-pilier hybride, avec une couronne anatomique collée directement sur la base Titane (prothèse transvissée).

La couronne-pilier hybride sera collée sur la base Titane en dehors de la cavité buccale, ce qui facilite le retrait des excès de colle. L'ensemble, formant une seule pièce, sera transvissé sur l'implant. Le puit d'accès, qui ne doit pas se situer sur une zone de contact occlusal ou interproximal, sera ensuite comblé.

Bien que le choix entre la prothèse scellée ou transvissée soit dépendant de la situation clinique (hauteur prothétiquement utilisable disponible, angulation, gestion de l'occlusion...), la solution transvissée est à privilégier car présente moins d'impacts biologiques négatifs que la prothèse scellée (13).

La résistance mécanique à la flexion est de 400MPa (données Ivoclar), ce qui lui confère une résistance et une durabilité importante, notamment indiqué en zone postérieur, où les forces des contraintes sont majorées. Le fabricant contre-indique cependant sa pose en cas de bruxisme.

Une fois usinée, il est possible de maquiller ou stratifier la pièce prothétique (IPS e.max Ceram® – existence de teintiers de masses).

La cristallisation de l'E.max CAD intervient à 840-850°C (ISO 6872), au cours de laquelle 0,2% de rétraction du matériau sont observés (paramètre dont les logiciels de CFAO tiennent compte en augmentant le volume de la pièce usinée avant cuisson) (M).

#### 4.1.2. Enamic®



[https://img.medicaleexpo.fr/images\\_me/photo-g/74466-11303958.jpg](https://img.medicaleexpo.fr/images_me/photo-g/74466-11303958.jpg)

Il s'agit d'un bloc en céramique hybride et résine composite. Il présente une interface permettant le collage avec la base titane, nécessaire à la réalisation de la prothèse implanto-portée (11). Son utilisation en chairside est possible et indiquée pour réaliser des couronnes implanto-portées d'usages sur piliers (AC) et mésostructures (MS). Des blocs sont proposés avec un système de fixation spécifique pour le système CFAO CEREC (Dentsply Sirona®).

Composé d'une structure à double réseau céramique-polymère, sa grande élasticité permet de conférer à la prothèse implanto-portée une « fonction d'amortissement » (N) intéressante d'un point de vue ostéopathique quant aux forces masticatoires transmises aux structures osseuses péri-implantaires (17). Cependant, il présente une résistance à la flexion ( $\approx 150\text{MPa}$ ) moindre en comparaison à l'E.max CAD ( $\approx 400\text{MPa}$ ) et à la zircone ( $\approx 1000\text{MPa}$ ) (16).

Il présente également l'avantage d'avoir un procédé de FAO rapide, la cuisson après usinage n'étant pas indiquée (finitions par polissage). Plusieurs gammes de couleurs sont disponibles avec caractéristique T (translucide), hautement translucide (HT), super translucide (ST) avec interface S ou L en fonction du pilier titane choisi pour les blocs monochromatiques. Des blocs multi-chromatiques avec dégradé de couleurs intégré pour des reconstitutions monolithiques esthétiques ont également été développés (N). VITA a également étendu sa gamme de matériaux pour prothèse implanto-portée en proposant les blocs de VITA CAD-Temp IS®, en résine composite de polymère acrylate hautement réticulé (O), pour les phases de temporisation (incluant la gestion des tissus mous). Les restaurations transitoires sont ainsi obtenues à la suite d'un processus entièrement numérisé avec un rendu esthétique (bonnes propriétés optiques).

#### 4.1.3. CEREC Zirconia®

Il s'agit d'oxyde de zirconium translucide pré-teinté à haute résistance à la flexion ( $\approx 1000\text{MPa}$ ) (16), biocompatible, permettant une intégration parodontale adéquate.



Les propriétés de la zircone monolithique (résistance à la flexion, translucidité) ne sont pas affectées par l'ajout de colorants (18).

Le frittage et glaçage de ce matériau peuvent désormais se faire au fauteuil pour un usage en CFAO directe (dans le cas où le cabinet est équipé du four de frittage CEREC Speefire®, avec une température maximum de frittage de 1600°C). L'usinage à sec se réalise en 14 minutes environ pour une « full zircone » (données fabricant). Le bloc meso CEREC Zirconia® est disponible dans plusieurs teintes (A1 à A3,5) (P).

Les couronnes et bridges pourront par la suite être scellées de manière classique. Cependant, pour tirer parti de tous les avantages de la zircone, il sera possible de réaliser en combinaison avec les TiBases appropriées (association en extraoral) des couronnes transvissées implanto-portées afin de s'affranchir de la mise en place de ciment (inconvenient biologique) (Q).

#### 4.1.4. Celtra Duo®

Il s'agit d'une vitrocéramique renforcée : le silicate de lithium renforcé à la zircone (ZLS). Indiquée en implantologie pour la confection de suprastructures implanto-portées unitaires, elle présente des avantages esthétiques avec un effet qui se veut « caméléon » avec une translucidité améliorée (adaptabilité des teintes avec les dents adjacentes) et une plus grande résistance à la flexion ( $\approx 520\text{MPa}$ ) en comparaison au disilicate de lithium ( $\approx 300$  à  $480\text{MPa}$ ) (19, R).

Deux procédures de mise-en-œuvre sont proposées. La première étant un usinage suivi d'un polissage avec une résistance à la flexion qui en découle de 210 MPa. La seconde consiste à cuire la pièce après usinage pour une résistance supérieure, de 370 MPa. Cette dernière option permet également de maquiller et glacer la pièce pour améliorer le rendu esthétique (R).

### 4.2. Systemes d'usinage CEREC® pour un usage en CFAO directe.

Jusqu'au début des années 2010, le CEREC était quasiment le seul système d'usinage disponible sur le marché.

De nos jours, avec le développement des fichiers .STL, il n'est plus nécessaire de d'acquérir la chaîne complète (par exemple de l'acquisition par la caméra intra-orale à la fabrication avec la machine-outil) du même fabricant pour pouvoir réaliser des travaux en CFAO. Cependant, il faut vérifier au préalable la compatibilité entre logiciel de CAO, programme de FAO et machine à usiner (11).



[https://content.patersondental.com/items/LargeSquare/images/EPS\\_826086.jpg](https://content.patersondental.com/items/LargeSquare/images/EPS_826086.jpg)

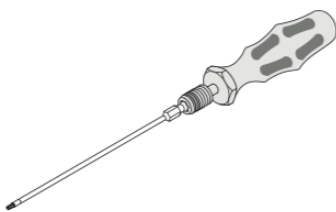


[https://www.be-nryschein.fr/Products/890-9336\\_1200x1200.jpg](https://www.be-nryschein.fr/Products/890-9336_1200x1200.jpg)


Les machines-outils utilisées au cabinet dentaire utilisent une technique soustractive, aussi appelée usinage, pour réaliser la prothèse. Il s'agit de la technique la mieux appropriée à la fabrication de composants pour les superstructures sur implants (J). L'usinage de la pièce peut se faire selon trois, quatre ou cinq axes. Les machines comportant trois axes sont généralement suffisantes pour un usage chairside. Elles permettent d'usiner des couronnes, des chapes et des bridges (dont l'étendue dépend de la capacité du système utilisé à usiner différentes tailles de blocs) (20). Les machines quatre axes permettent d'étendre l'usinage à la fabrication des piliers. Les machines cinq axes sont nécessaires pour usiner des suprastructures complexes, telles que des barres à directions divergentes ou pour l'usinage simultané d'une série de piliers (J).

Les fraises (différentes en fonction de la machine, comme nous allons le voir plus loin) et le bloc à usiner s'insèrent dans la machine à l'aide d'une clé dynamométrique (image de gauche – S).

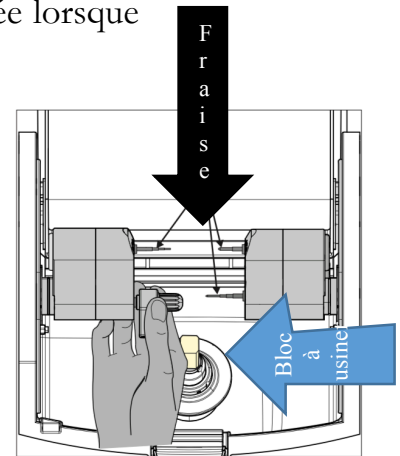
L'usure des composants doit être surveillé et chaque pièce changée lorsque cela est nécessaire.
















S – clé dynamométrique pour la mise en place du bloc à usiner









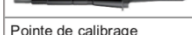




<https://www.3dcelo.com/wp-content/uploads/2018/03/CFAO-2240x1493.jpg>



S – Schéma de la machine-outil

Instrument	REF	Utilisation	Clé dynamométrique	Forme de l'empreinte pour la transmission de la force
	6240167	Meulage		
	6240159	Meulage		
	6259597	Meulage		
	6259589	Meulage		
	6260025	Meulage		
	6299395	Fraisage		
	6299387	Fraisage		
	6241132	Calibrage		
	6433440	Fraisage		

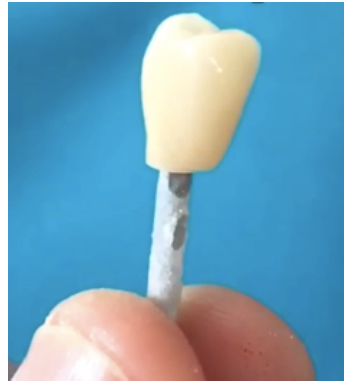
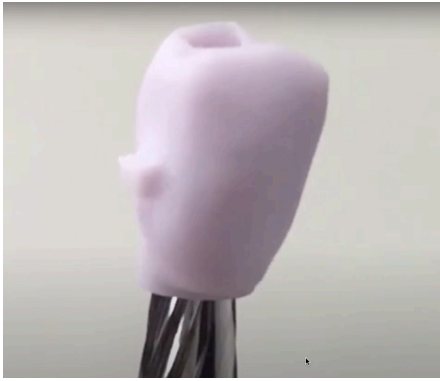Outil	REF	Utilisation	Couleur	Géométrie du raccord de transmission de la force
	6713940	Fraisage d'oxyde de zirconium (à l'eau et à sec)	Jaune	
	6737469	Fraisage de PMMA (à l'eau)	Rouge	
	6713932	Fraisage polyvalent (à l'eau et à sec)	Noir	
	6713924	Fraisage polyvalent (à l'eau et à sec)	Noir	
	6714088	Meulage	Blanc	
	6714070	Meulage	Blanc	
	6714062	Meulage ultra fin <sup>I</sup>	Blanc	
	6714054	Meulage ultra fin <sup>II</sup>	Blanc	
	6732528	Calibrage	Bleu clair	

<sup>I</sup> planifié à partir de CEREC SW 5.2

<sup>II</sup> planifié à partir de CEREC SW 5.2

Fraises fournies avec le CEREC MX XL (S)

Fraises fournies avec le CEREC Primemill (T)



*Photographies réalisées par le DR.SERRA.*

*Image de gauche : couronne unitaire sur 15 implantoportée en Emax.CAD à la sortie de l'usineuse.*

*Image de droite : Résultat après maquillage, glaçage et cuisson avant collage de la TiBase.*

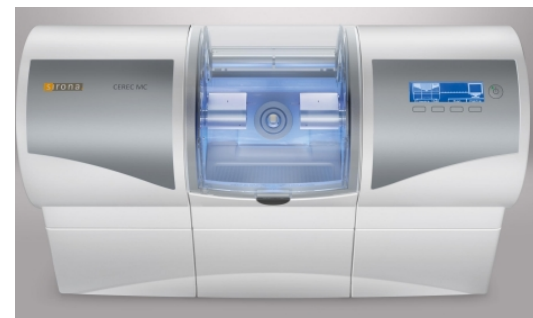Plusieurs systèmes de fabrication ont été développés par Sirona, du moins au plus performant (S, T, U, V) :

- CEREC MC
- CEREC MC X
- CEREC MC XL Pack Premium
- CEREC Primemill (dernière innovation)

### CEREC MC

Indication : Restaurations anatomiques de dents unitaires. Il ne permet pas la réalisation de prothèses implantoportées (piliers et couronnes transvissées) et ne sera pas décrit dans ce propos.

Taille maximale du bloc : 15,5mm x 19mm x 20mm



[https://www.dentsplysirona.com/fr-fr/decouvrez-nos-produits/cerec/produce-with-cerec/\\_jcr\\_content/par/textmediaimage\\_copy\\_/image.img.582.HIGH.jpg/1487193844441.jpg](https://www.dentsplysirona.com/fr-fr/decouvrez-nos-produits/cerec/produce-with-cerec/_jcr_content/par/textmediaimage_copy_/image.img.582.HIGH.jpg/1487193844441.jpg)

### CEREC MC X

Indication : Gamme complète chairside.

Il permet la réalisation de restaurations unitaires mais aussi de bridges (4 éléments max.), de guides chirurgicaux et de piliers et couronnes implantaire.

Taille maximale du bloc : 15,5mm x 19mm x 40mm



<https://www.henryschein.be/-/media/BNL-equipment/CADCAM/Dentsply-Sirona/CERECMCX.ashx?hssc=3&la=fr-BE&hash=1480811873E781C3201FBD6495C0BDA5434754F7>

### CEREC MX XL pack Premium

Indication : Gamme complète pour cabinet et laboratoires Ce système permet de répondre aux mêmes indications que le précédent et donc de réaliser des piliers restaurations implanto-portées.

Également, il permet d'usiner chapes, armatures (jusqu'à 12 éléments), barres, fixations, télescopes, métal fritté, fraisage par empîecement et imbrication.

Taille maximale du bloc : 15,5mm x 19mm x 85mm



<https://www.henryschein.be/-/media/BNL-equipment/CADCAM/Dentsply-Sirona/CERECMXXL.aspx?bssc=3&la=fr-BE&hash=C1B23AA6A7743B0CEACA36FB64863ED2136796B1>

Les modèles MC/MC X / MC XL usinent une restauration individuelle en 4 à 12min en fonction de l'indication et du matériau, pour une précision de 25µm (données issues du site officiel dentsplysirona.com).

### CEREC Primemill

Cette usineuse de dernière génération permet un gain en précision (nouveau mode d'usinage « extra fin » avec l'ajout d'une fraise de 0,5mm permettant l'usinage plus précis des détails tel que les sillons, non présente sur les modèles MC) et une productivité plus élevée (réduction de 50% du temps d'usinage). Elle prend également en charge les blocs en zircone (5 min en mode ultrarapide). Plusieurs options d'usinage sont disponibles, avec la possibilité de sélectionner l'usinage à sec et humide (zircone) ou encore l'usinage humide (céramiques hybrides) (T).



<https://i1.wp.com/www.centramedicalinndo.com/wp-content/uploads/2021/04/DENTSPLY-SIRONA-CEREC-PRIMEMILL.jpg?fit=580%2C580&ssl=1>

Enfin, grâce à des codes Data Matrix intégrés aux blocs de matériaux (image ci-contre), ces derniers vont être scannés et lus par la machine.

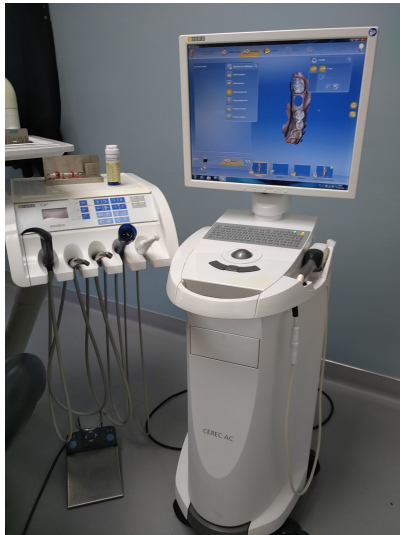Cela est un gain de temps car toutes les caractéristiques du matériau seront dès lors intégré au programme CFAO (type, taille, couleur, facteur d'agrandissement) (U).




## 5. Réhabilitation prothétique par CFAO directe : Cas cliniques

Les cas décrit ci-dessous ont été réalisés au sein du cabinet du Dr. SERRA, équipé de la caméra optique CEREC Omnicam AC® et du système d'usinage CEREC MC®

Iconographie issue de photographies ou captures d'écran (Dr. SERRA, ADELAÏDE C.).



CEREC Omnicam AC®



Usineuse inLab MC XL, Sirona®

Pour chaque réalisation prothétique réalisée avec une caméra optique intrabuccale, il faudra avant tout s'interroger afin de s'assurer de la possibilité d'enregistrement (insertion de la caméra) et de la bonne lecture du scanpost, sur la hauteur transgingivale, le volume de la caméra, l'ouverture buccale ainsi que la hauteur des scanposts utilisés.

De plus, une problématique a été mise en lumière pour laquelle nous n'avons à ce jour pas de réponse. En effet, Nobel garantit ses implants « à vie », sous la condition que la mise en œuvre prothétique soit uniquement réalisée avec du matériel proposé par la marque. Cependant, Nobel ne produit pas de TiBase/Scanbody, ces derniers étant fabriqués par l'intermédiaire Sirona. Ainsi nous pouvons nous poser la question de la validité de la garantie des implants mis en bouche si la restauration prothétique implanto-portée est faite en CFAO à partir d'une empreinte optique (CFAO directe en chairside et CFAO semi-directe).

## CAS 1 (suite) : Bridge antérieur 12-(11)-21-22

Il s'agit ici de la suite de la présentation du cas 1, précédemment exposé dans la description des étapes de planification et chirurgicales par navigation dynamique XGUIDE®. Celui-ci illustre donc l'intérêt et l'optimisation des procédures par flux numériques au service d'une réhabilitation globale, de la planification à la prothèse implanto-portée.

La prothèse réalisée est un bridge antérieur implanto porté transvissé stratifié, avec une armature zircone recouverte de céramique esthétique.

Situation clinique : Implants en position 12-21-22 avec piliers intermédiaires multi-unit (MUA) transvissés et capuchons de protection en place.

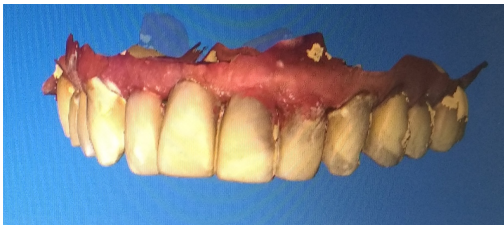

Image 1

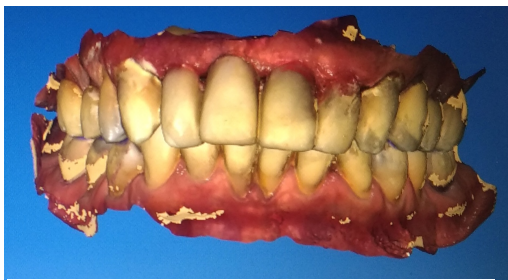

Image 2

En vue de la planification sur XGUIDE®, le Dr.SERRA a réalisé l'acquisition de l'arcade maxillaire complète, intégrant le bridge transitoire de laboratoire (validé esthétiquement et fonctionnellement) en bouche (image 1). Ensuite l'acquisition de l'arcade complète mandibulaire ainsi que l'enregistrement des rapports intermaxillaires par l'enregistrement des arcades en OIM avec passage de la caméra en vestibulaire (image 2) ont été effectués.

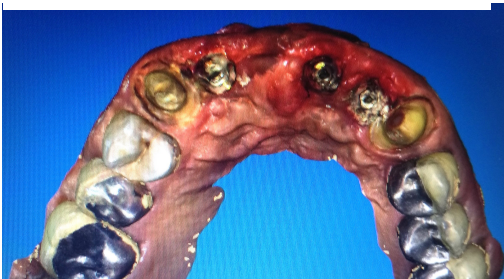

Image 3

Après la phase chirurgicale, la zone transgingivale péri-implantaire a été enregistrée numériquement avec l'Omniscam® Sirona après dévissage des capuchons de protection des piliers MUA. L'acquisition a concerné le maxillaire complet (image 3).

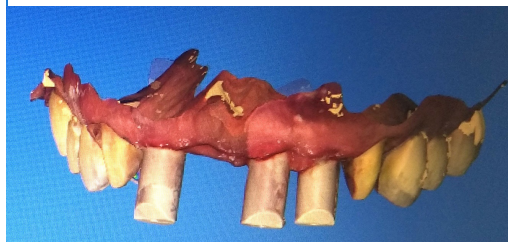

Image 4

Ensuite, les scanpost ont été vissés sur les piliers MUA positionnés sur les implants en 12,21 et 22 avec contrôle de l'adaptation (examen clinique et radiographie rétroalvéolaire)

Dans cette configuration, une empreinte optique a été faite (scanpost en place), également en arcade complète (image 4).

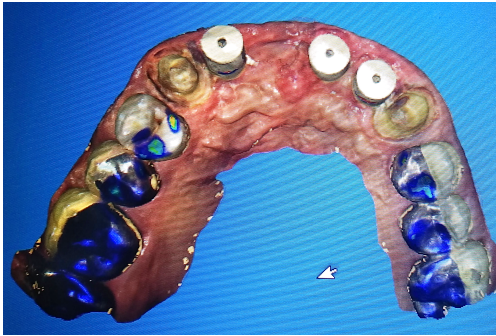


Image 5

L'étape suivante a été l'enregistrement des rapports intermaxillaires (enregistrement en OIM, avec passage de la caméra en vestibulaire) scanposts en place. Elle est validée lorsque le logiciel match la totalité des acquisitions précédentes (arcade maxillaire/arcade mandibulaire) en occlusion.

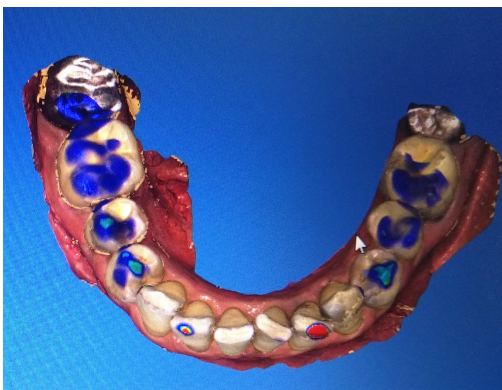


Image 6

En bleu sur les images 5 (acquisition du maxillaire) et 6 (acquisition de la mandibule), sont représentés les contacts inter-arcades enregistrés par la caméra. Ces derniers doivent être contrôlés par le praticien (la concordance avec l'examen clinique doit être retrouvée) pour lancer l'étape de conception. Dans ce cas, une biocopie des provisoires précédemment réalisé a été effectué.

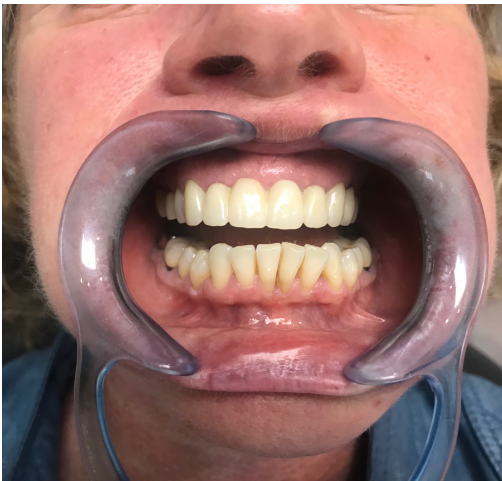

Image 7

La réalisation prothétique étant étendue et dans un secteur esthétique, le choix a été porté pour la CFAO semi-directe. Le fichier .STL a été directement transmis au laboratoire via le réseau. Ainsi, le prothésiste se chargera de la conception des pièces prothétique ainsi que de leur fabrication à partir des empreintes numériques transférées (usinage, maquillage, glaçage, cuisson).

La mise en bouche s'est déroulée dans une deuxième séance (image 7).

## CAS 3 (suite) : Couronnes solidarisées 46-47

Il s'agit d'un cas de réhabilitation implanto-portée pour un édentement de classe II Kennedy-Applegate (14) de petite étendue, par couronnes solidarisées sur implants en position 46-47 avec armature zircone recouverte de céramique esthétique.

L'acquisition débute par l'enregistrement des capuchons muqueux sur l'hémi-arcade secteur 4 piliers MUA en place, après le retrait des capuchons de protection, puis avec les scanpost en place (image 8).

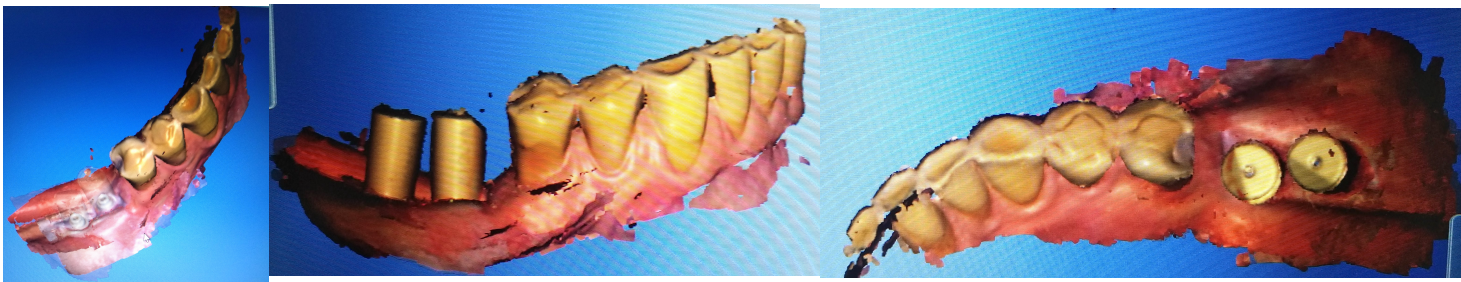

Image 8

S'en suit l'enregistrement de l'hémi-arcade antagoniste, puis des hémi-arcades en occlusion (image 9). La concordance des points d'occlusion obtenus avec la réalité clinique est vérifiée.

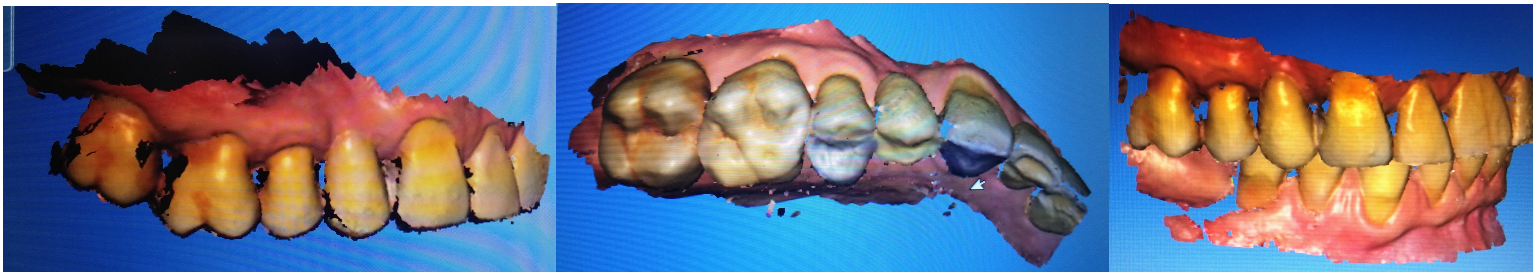


Image 9

Le fichier .STL est envoyé au laboratoire pour la réalisation d'un modèle numérique (CAO) et la fabrication des pièces prothétiques (FAO). Le trépied de stabilisation des modèles est demandé au laboratoire afin de les repositionner de manière reproductible en OIM.

Les couronnes solidarisées sur implants en position 46-47 sont ensuite mis en bouche dans une séance ultérieure (image 10 avec pilier MUA en place et retrait des capuchons de protection à gauche et mise en bouche à droite).

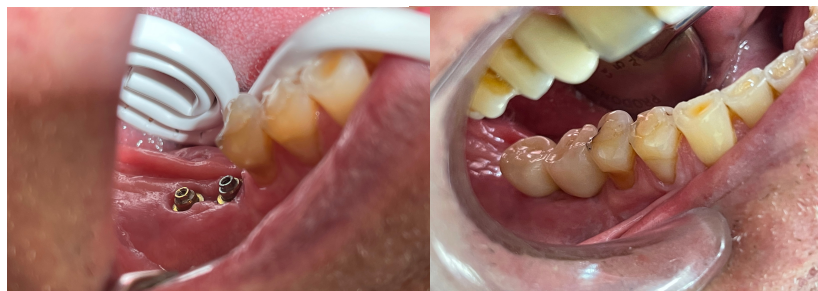

Image 10



## CAS 4 : Bridge postérieur 25-(26)-27

Il s'agit dans ce cas d'une réhabilitation prothétique d'un édentement terminal de 2 dents (classe 2 Kennedy-Applegate (14)) au maxillaire.

La solution retenue a été la réalisation de deux couronnes implanto-portées solidarisées en position 25-26, en Emax monolithique.

Situation clinique : Implants en position 25-26 avec piliers intermédiaires multi-unit (MUA) transvissés et capuchons de protection en place.

L'acquisition numérique de l'hémiarcade secteur 2 a été réalisé avec l'enregistrement de la zone transgingivale par la caméra Omnicam® Sirona, après dévissage des capuchons de protection sur les piliers MUA, puis scanpost en place (image 11).

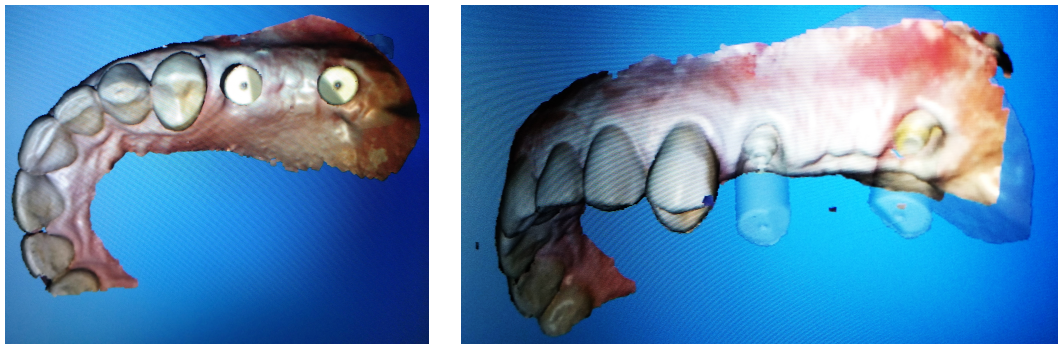


Image 11

L'hémi-arcade antagoniste (image 12) a également été enregistrée suivie des rapports intermaxillaires (image 13 - enregistrement en vestibulaire des secteurs 2/3 en OIM). Cette étape est validée lorsque le logiciel match la totalité des acquisitions précédentes en occlusion.

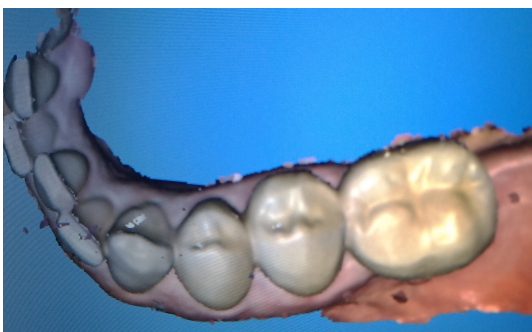

Image 12

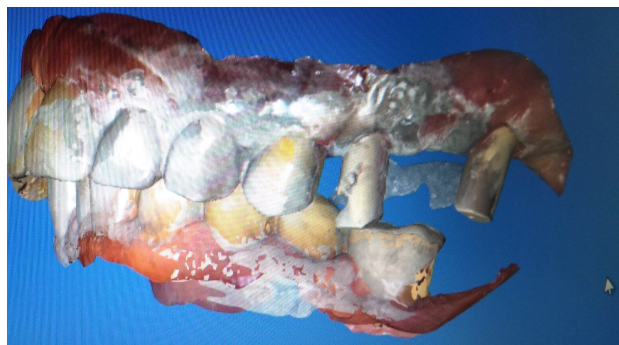
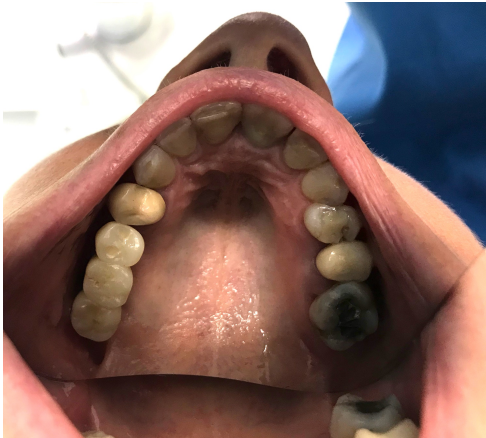
Image 13



Cette dernière étape est validée après vérification visuelle et contrôle des points de contacts inter-arcade (similitude avec les contacts cliniques). Le fichier .STL est enfin envoyé au laboratoire. Le prothésiste se chargera de la conception des pièces prothétique avec la fonction « Biojaw » ainsi que de leur fabrication (usinage, maquillage, glaçage, cuisson) à partir des empreintes numériques transférées. La mise en bouche est réalisée lors d'une seconde séance (image 14).

Image 14

### CAS 5 : Couronnes solidarisées 16-17

Il s'agit d'un cas de réhabilitation implanto-portée d'un édentement de classe III Kennedy-Applegate (14) par couronnes solidarisées sur implants en position 16-17 en armature zircone recouverte de céramique esthétique.

La première étape consiste à enregistrer les capuchons muqueux après retrait des capuchons de protection sur les piliers MUA (image 15) sur le secteur 1, puis la même acquisition est réalisée scanposts en place (image 16).

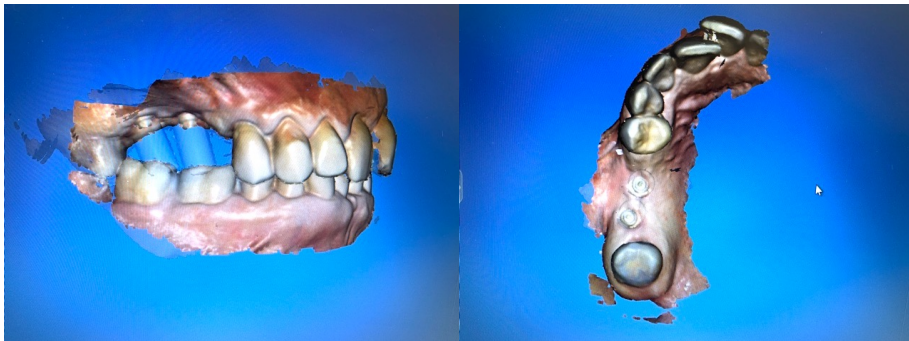

Image 16

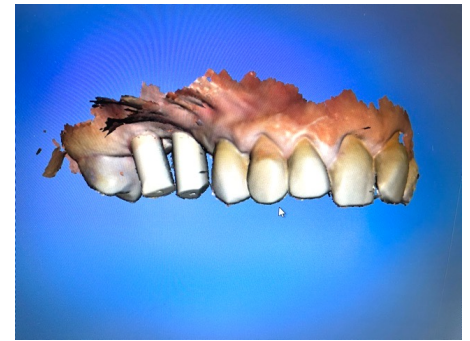


Image 15

L'hémi-arcade antagoniste (image 17), puis les relations intermaxillaires en OIM sont enregistrées par la caméra et la concordance des points d'occlusions obtenus (image 18) avec la réalité clinique est vérifiée.

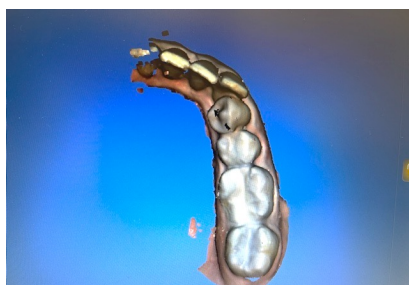


Image 17

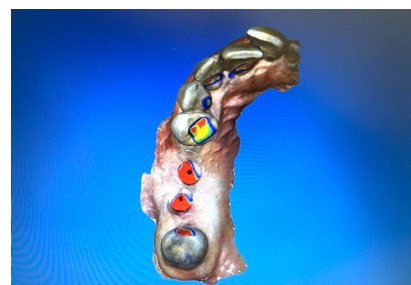


Image 18

Le fichier .STL est envoyé au laboratoire pour la réalisation d'un modèle numérique (CAO) et la fabrication des pièces prothétiques (FAO). Le trépied de stabilisation des modèles est demandé au laboratoire afin de les repositionner de manière reproductible en OIM (image 19).

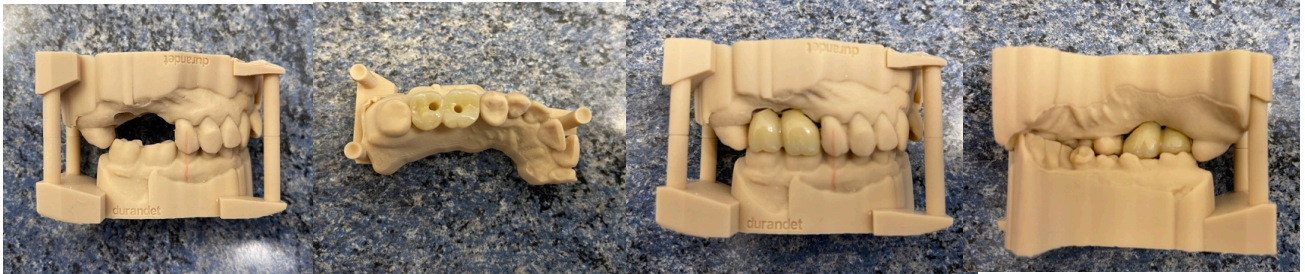


Image 19

La prothèse est ensuite mise-en-bouche dans une séance ultérieure (image 20 : situation initiale, piliers MUA en place – image 21 : mise-en bouche, photographie intrabuccale en innocclusion à gauche, en OIM à droite).

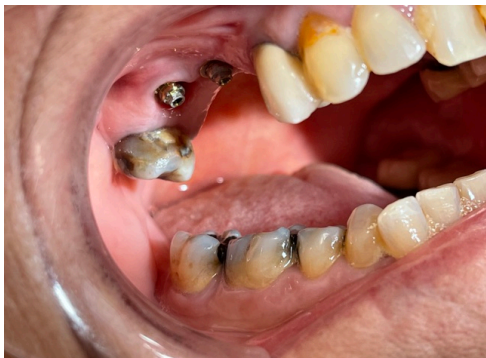


Image 20

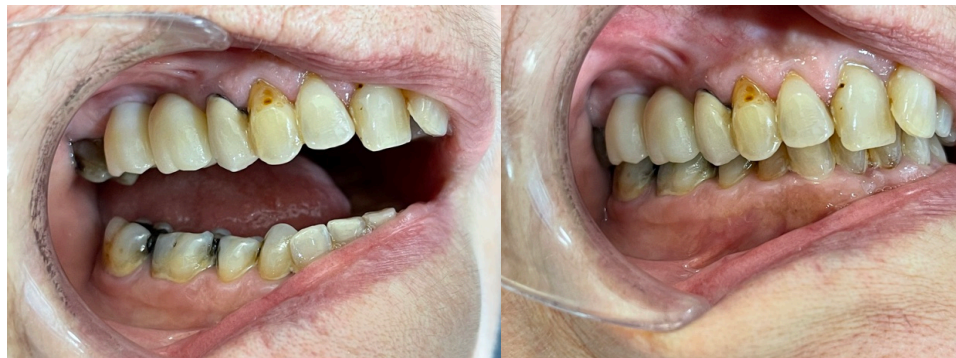

Image 21

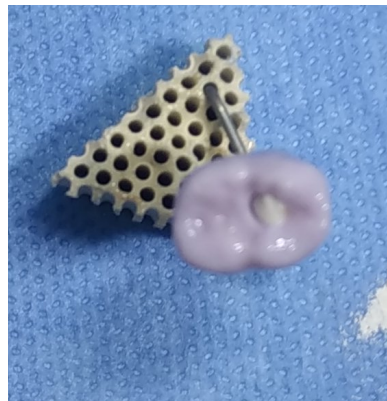

## CAS 6 : Description de la procédure de collage couronne unitaire 36 en direct-implant

La couronne implanto-portée monolithique sera usinée à partir d'un bloc de disilicate de lithium, autrement nommé Emax, en chairside. À la sortie de la machine-outil, la couronne demeurera violette comme la teinte initiale du bloc.

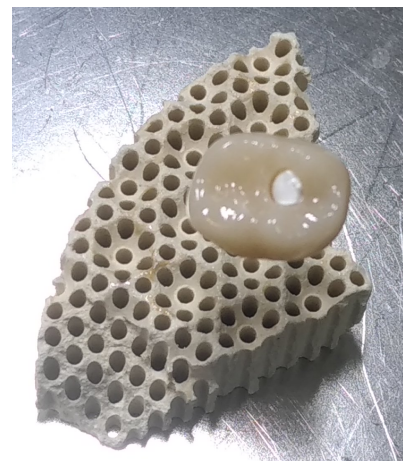



Voici un exemple de bloc d'Emax CAD prêt à être usiné.

Nous pouvons noter l'orifice au dos du bloc, prévu pour l'insertion ultérieure l'embase prothétique implanto-portée.



Elle sera ensuite éventuellement maquillée puis cristallisée au four. À la fin de cette procédure, la teinte de la couronne en Emax choisie sur le teintier se révélera (voir ci-dessous).



Procédure de collage de la TiBase (21) réalisée après usinage et cuisson pour la réalisation des cas cliniques présentés:

Plateau technique

- 1) Insertion et essayage de la TiBase/TruAbutment dans le puit prévu à cet effet au sein de la couronne glacée.
- 2) Optionnel : vissage de la TiBase sur une réplique d'implant (meilleure préhension)
- 3) Collage avec la couronne après obturation du puits de vis (cire molle) :
  - Monobond Etch & Prime® sur la céramique (mordançage Emax = 30s) puis rinçage de la couronne.
  - Monobond Plus® sur le métal : Application sur la TiBase
  - Pas d'application d'adhésif car présente un risque de création de surépaisseur.
  - Application de la colle Variolink® Esthetic (choix de la teinte, en général Light + pour masquer le support métallique sous-jacent) sur la TiBase/TruBase et insertion dans la couronne (repère : encoche) et maintient pendant la photopolymérisation.
  - Élimination des excès avec un bistouri.
  - Polissage des limites (cupule de caoutchouc ou popon disque).

Une fois la TiBase solidarisée à la couronne, la restauration est vissée en bouche (utiliser la seconde vis fournie, différente de la vis ayant servi pour l'empreinte) avec un tournevis manuel en direct-implant. Il faudra porter une attention particulière à changer la vis avant la pose. Une radiographie rétro-alvéolaire est réalisée pour vérifier la bonne adaptation de la pièce. Ensuite, la vis sera torquée à l'aide d'une clé dynamométrique à 35N.cm.

## Conclusion

La clé de la réussite implantaire à long terme chez l'édenté partiel tient à la pose implantaire et à la réalisation de prothèses implanto-portées, en accord avec le projet thérapeutique, pour une intégration voulue idéale en harmonie avec les tissus dentaires et parodontaux environnants.

Pour ce faire, il est primordial de disposer d'une technique d'imagerie tridimensionnelle alliant fiabilité et précision (CBCT, Dentascan), afin de recueillir les données radiologiques. Celles-ci sont importées dans la base de données du XGUIDE® (X-Nav) , qui intègre à la fois un logiciel de traitement des images et de reconstructions. Elles vont permettre lors de la planification de localiser les obstacles anatomiques à risque ainsi que d'étudier les zones à implanter (densité, volume osseux, ...). Il est également possible, par l'utilisation d'une caméra intraorale et/ou une modélisation numérique, d'intégrer des données surfaciques comme des modèles d'étude. Le projet prothétique pourra, après le recueil de ces informations, être conçu de façon conventionnelle (wax-up, provisoire validé sur le plan esthétique et fonctionnel) puis scanné, ou modélisé sur logiciel. La planification est ainsi réalisée directement au sein du logiciel XGUIDE® à partir du matching entre les données radiologiques au format DICOM et le projet prothétique au format STL.

La navigation dynamique, guidée en temps réel par le digital workflow (flux de travail numérique) s'impose comme un outil de choix dans les réhabilitations implantaires d'édentements partiels en assurant un positionnement tridimensionnel en accord avec le projet prothétique précédemment établi. Elle nécessite une phase d'étalonnage d'environ un quart d'heure, durant laquelle la position de la tête du patient, des moteurs, fraises et implants, va être détectée à l'aide d'un code « Data-matrix » lu par deux caméras positionnées au-dessus du fauteuil dentaire. Le logiciel sera capable par la suite lors de la chirurgie guidée de détecter les modifications de position en temps réel et de guider le praticien en fonction de la planification établie précédemment, tant au niveau des axes que des profondeurs de forage. Il est essentiel de retenir que l'étalonnage du XGUIDE® doit être systématiquement contrôlé sur des repères simples (ex : concordance numérique du pointage du foret sur la pointe canine) à chaque changement de foret et lors du positionnement de l'implant (réétalonnage conseillé).

L'outil numérique est également utile pour la réalisation des prothèses implanto-portées. On parle de CFAO. Il se décompose en trois étapes principales : l'acquisition, la conception puis la fabrication. Seul le système CEREC® (Sirona) permet à la fois la réalisation de ces trois phases. Il présente de nombreux avantages que sont, sans être exhaustif, le gain de temps et de précision, la possibilité de ré-usinage sans reprise d'empreinte, la simplicité et l'intuitivité d'utilisation, la réalisation prothétique en une séance au fauteuil pour les cas simples (CFAO directe), le transfert de données facilité entre lorsqu'il est nécessaire (CFAO semi-directe). La conception assistée par ordinateur débute, dans la chaîne directe, par l'acquisition des données intrabuccales par empreinte optique à l'aide de transferts d'empreintes implanto-portés (pouvant être associés à des scanbodies) reconnaissables par la caméra. S'en suit la modélisation de la réhabilitation prothétique durant laquelle les modifications apportées sont visualisables en direct en trois dimensions. Enfin, la prothèse implanto-portée numérique est envoyée au format STL à une machine-outil pour être usinée. En fonction du matériau utilisé, elle sera maquillée, glacée et cuite, puis couplée à un pilier supra-implantaire avant d'être mise en bouche.

La chirurgie guidée dynamique vient compléter le flux numérique que constituaient jusqu'alors pour la partie prothétique le protocole d'acquisition et la CFAO. Son développement semble être une étape supplémentaire vers le flux numérique complet dans les réhabilitations prothétique implanto-portées de petite et moyenne étendue. Les progrès technologiques, que ce soit pour l'acquisition ou la simulation de la cinématique articulaire, permettront probablement de l'étendre aux édentements complets dans de brefs délais.

# Bibliographie

1. Code de la Santé Publique. Guide des indications et des procédures des examens radiologiques en odontostomatologie [Fichier PDF]. 2016. Disponible sur: [https://www.has-sante.fr/upload/docs/application/pdf/guide\\_exam\\_rx\\_oct2006\\_2007\\_12\\_07\\_\\_12\\_37\\_35\\_794.pdf](https://www.has-sante.fr/upload/docs/application/pdf/guide_exam_rx_oct2006_2007_12_07__12_37_35_794.pdf)
2. Mutin V. Planification implantaire et impression chairside du guide chirurgical. UNIVERSITE DE STRASBOURG; 2019. Disponible sur : [https://publication-theses.unistra.fr/public/theses\\_exercice/ODO/2019/2019\\_MUTIN\\_Victor.pdf](https://publication-theses.unistra.fr/public/theses_exercice/ODO/2019/2019_MUTIN_Victor.pdf)
3. Malina-Altzinger J, Damerau G, Grätz KW, Stadlinger PB. Evaluation of the maxillary sinus in panoramic radiography—a comparative study. *Int J Implant Dent*. 2015;1(1):1-7.
4. Haute Autorité de Santé. Tomographie volumique a faisceau conique de la face (cone beam computerized tomography) rapport d'évaluation technologique. [Fichier PDF]. 2009. Disponible sur : [https://www.has-sante.fr/portail/upload/docs/application/pdf/2009-12/rapport\\_cone\\_beam\\_version\\_finale\\_2009-12-28\\_17-27-28\\_610.pdf](https://www.has-sante.fr/portail/upload/docs/application/pdf/2009-12/rapport_cone_beam_version_finale_2009-12-28_17-27-28_610.pdf)
5. Vankelst M. Planification implantaire sur le logiciel NobelClinician®: incidence de la densité osseuse sur l'orientation des implants lors des traitements implantaires au maxillaire chez l'édenté total. UNIVERSITE D'AIX-MARSEILLE; 2016. Disponible sur : <https://dumas.ccsd.cnrs.fr/dumas-01468978/document>
6. Tadinada A, Fung K, Thacker S, Mahdian M, Jadhav A, Schincaglia GP. Radiographic evaluation of the maxillary sinus prior to dental implant therapy: A comparison between two-dimensional and three-dimensional radiographic imaging. *Imaging Sci Dent*. 2015;45(3):169-74.
7. Gabory L, Catherine J-H, Molinier-Blossier S, Lacan A, Castillo L, Russe P, et al. Recommandations de bonnes pratiques de la SFORL lors des chirurgies implantaires en rapport avec le sinus maxillaire. *Ann Fr Oto-Rhino-Laryngol Pathol Cervico-Faciale*. févr 2020;137(1):51-7.
8. DenOtter TD, Schubert J. Hounsfield Unit [Internet]. StatPearls. 2021 [cité 28 juill 2021]. Disponible sur: <http://www.ncbi.nlm.nih.gov/books/NBK547721/>
9. Gupta J, Ali S. Cone beam computed tomography in oral implants. *Natl J Maxillofac Surg*. 2013;4(1):2-6.



10. Nomura Y, Watanabe H, Honda E, Kurabayashi T. Reliability of voxel values from cone-beam computed tomography for dental use in evaluating bone mineral density. *Clin Oral Implants Res.* mai 2010;21(5):558-62.
11. Descamp F, Fages M, Duret F. *La CFAO en odontologie : les bases, les principes et les systèmes.* Paris: Editions CdP; 2016. (Guide clinique).
12. Pradiés G, Ferreiroa A, Özcan M, Giménez B, Martínez-Rus F. Using stereophotogrammetric technology for obtaining intraoral digital impressions of implants. *J Am Dent Assoc* 1939. avr 2014;145(4):338-44.
13. Tavitian P, Hübner O, Zarb GA, Klineberg I, Antezack A, Armand S, et al. *Prothèses supra-implantaires: données et conceptions actuelles.* Malakoff: Éditions CdP; 2017.
14. Schittly J, Schittly E. *Prothèse amovible partielle: clinique et laboratoire.* Rueil-Malmaison: Éditions CdP; 2006. (Collection JPIO).
15. Abduo J, Lyons K, Bennamoun M. Trends in computer-aided manufacturing in prosthodontics: a review of the available streams. *Int J Dent.* 2014;2014:783948.
16. Sahadé Y. *Les couronnes unitaires implanto-portées réalisées par CFAO directe ou semi- directe : protocole et matériaux.* UNIVERSITÉ PARIS DESCARTES 2018. Disponible sur : <https://www.google.com/url?sa=t&rct=j&q=&esrc=s&source=web&cd=&ved=2ahUKEwjjs5L3v6LzAhXDzIUkHZzsDqIQFnoECA0QAQ&url=https%3A%2F%2Fdumas.ccsd.cnrs.fr%2Fdocument&usq=AOvVaw3TjHaqoJiAWSztSMDBTZEK>
17. Menini M. *Test in-vitro sur la capacité de la céramique hybride VITA ENAMIC d'absorber les forces. Rapport d'étude à VITA Zahnfabrik.* UNIVERSITE DE GÈNES Département Prothèse Fixe Implant. 2015.
18. Sedda M, Vichi A, Carrabba M, Capperucci A, Louca C, Ferrari M. Influence of coloring procedure on flexural resistance of zirconia blocks. *J Prosthet Dent.* juill 2015;114(1):98-102.
19. Groos Robin. *Intérêts et limites des reconstitutions coronaires en "full zircone".* UNIVERSITE D'AIX-MARSEILLE ; 2020. Disponible sur : <https://dumas.ccsd.cnrs.fr/dumas-02495789/file/GROOS.pdf>

20. Elkrief M. La CFAO en cabinet dentaire : enquête sur les pratiques et opinions des chirurgiens-dentistes d'Île-de-France en 2017. UNIVERSITÉ PARIS DIDEROT 2018. Disponible sur : <https://dumas.ccsd.cnrs.fr/dumas-03212214/document>
21. Drogou H. Les couronnes piliers hybrides transvissées sur implant : protocole rigoureux de collage des embases titane. Actual Odonto-Stomatol. 2017;(283):3.

## Annexes

A. « Qu'est-ce que le Cone Beam ? », Imagerive [En ligne]. [consulté le 6 juillet 2021]. Disponible sur : <https://www.imagerive.ch/blog/qu-est-ce-que-le-cone-beam/>

B. « Norme DICOM en Imagerie Médicale : Que doit savoir le radiologue clinicien ? », Eviewbox [En ligne]. [consulté le 5 juillet 2021]. Disponible sur : <http://eviewbox.sourceforge.net/JFR98/intro.html>

C. « Fichiers DICOM (format dcm) en imagerie médicale », STI-biotechnologies – Académie de Grenoble [En ligne]. [consulté le 6 juillet 2021]. Disponible sur : <https://sti-biotechnologies-pedagogie.web.ac-grenoble.fr/content/fichiers-dicom-format-dcm-en-imagerie-medicale>

D. « Datamatrix », Wikipédia [En ligne]. [consulté le 29 Août 2021]. Disponible sur : <https://fr.wikipedia.org/wiki/Datamatrix>

E. « La CFAO : l'incontournable de la dentisterie moderne », Owandy radiology [En ligne]. [consulté le 28 Août 2021]. Disponible sur : <https://www.owandy.fr/cfao-dentaire/>

F. Sirona Dental Systems GmbH. ScanPost - Notice d'utilisation (français) [Fichier PDF]. 2017. Disponible sur : <https://manuals.sirona.com/home.HomeDmsDocument.download.html?id=19586>

G. Sirona Dental Systems GmbH. TiBase - Notice d'utilisation (français) [Fichier PDF]. 2019. Disponible sur : <https://manuals.sirona.com/home.HomeDmsDocument.download.html?id=68302>

H. Sirona Dental Systems GmbH. inPost - Notice d'utilisation (français) [Fichier PDF]. 2015. Disponible sur : <https://manuals.sirona.com/fr/dentisterie-numerique/l-implantologie-integree/inpost>

I. TruAbutment Korea Co., Ltd. Dental Implant, Abutments, TruBase (EN) [Fichier PDF]. 2018. Disponible sur : [https://cdn.shopify.com/s/files/1/2355/9447/files/2.\\_Abutments\\_TruBase\\_Valid\\_only\\_in\\_United\\_States\\_IFU\\_TBI0003\\_Revision\\_00\\_Document\\_valid\\_as\\_of\\_Sep-11-2018.pdf?v=1596042309](https://cdn.shopify.com/s/files/1/2355/9447/files/2._Abutments_TruBase_Valid_only_in_United_States_IFU_TBI0003_Revision_00_Document_valid_as_of_Sep-11-2018.pdf?v=1596042309)

J. « Guide de la CFAO dentaire - 2.4 :: FABRICATION », CNIFPD-UNPPD [En ligne]. [consulté le 29 Août 2021]. Disponible sur :

<http://www.cnifpd.fr/guidecfao/fabrication.html>

K. Ivoclar vivadent AG. IPS e.max Press Abutment Solutions - Instructions for Use [Fichier PDF]. 2013. Disponible sur : <https://remisdental.com/wp-content/uploads/2016/12/IPSe-maxPressAbutmentSolutions.pdf>

L. « IPS e.max CAD Abutment Solutions », Ivoclar vivadent [En ligne]. [consulté le 20 Mai 2021]. Disponible sur : [https://www.ivoclarvivadent.com/en\\_LI/Products/Digital-Processes/IPS-e.max-CAD-Abutment-Solutions](https://www.ivoclarvivadent.com/en_LI/Products/Digital-Processes/IPS-e.max-CAD-Abutment-Solutions)

M. Ivoclar vivadent AG. IPS e.max CAD - Mode d'emploi [Fichier PDF]. 2009. Disponible sur : [https://www.dt-shop.com/fileadmin/media/ga/03124\\_ga\\_fra.pdf](https://www.dt-shop.com/fileadmin/media/ga/03124_ga_fra.pdf)

N. VITA Zahnfabrik. VITA ENAMIC® CÉRAMIQUE HYBRIDE Informations destinées au prothésiste [Fichier PDF]. 2019. Disponible sur : [https://mam.vita-zahnfabrik.com/portal/ecms\\_mdb\\_download.php?id=82341&sprache=fr&fallback=&cls\\_session\\_id=&neuste\\_version=1](https://mam.vita-zahnfabrik.com/portal/ecms_mdb_download.php?id=82341&sprache=fr&fallback=&cls_session_id=&neuste_version=1)

O. « VITA CAD-Temp® multiColor », VITA Zahnfabrik [En ligne]. [consulté le 20 Décembre 2021]. Disponible sur : <https://www.vita-zahnfabrik.com/fr/VITA-CAD-Temp-multiColor-25331,27568.html>

P. « Bloc meso CEREC Zirconia pour des couronnes directement vissées en toute sécurité lors d'un traitement implantologique », Dentsplysirona [En ligne]. [consulté le 29 Août 2021]. Disponible sur : <https://news.dentsplysirona.com/fr/business-units/cad-cam/2017/bloc-meso-cerec-zirconia-pour-des-couronnes-directement-vissees-.html>

Q. « Matériaux pour CAD/CAM », Dentsplysirona [En ligne]. [consulté le 29 Août 2021]. Disponible sur : <https://www.dentsplysirona.com/fr-fr/decouvrez-nos-produits/cerec/materiaux-cerec.html>

R. Dentsply Sirona France. Celtra® Duo Silicate de Lithium renforcé à la Zircone (SLZ) [Fichier PDF]. 2017. Disponible sur : [https://assets.dentsplysirona.com/flagship/fr\\_fr/explore/lab/bridges-couronnes-tout-ceramique/FR-celtra-duo.pdf](https://assets.dentsplysirona.com/flagship/fr_fr/explore/lab/bridges-couronnes-tout-ceramique/FR-celtra-duo.pdf)


S. Sirona Dental Systems GmbH. CEREC MC XL (jusqu'au numéro de série 199.999) - Notice d'utilisation (français) [Fichier PDF]. 2014. Disponible sur :

<https://manuals.sirona.com/pdf/6146893.pdf>

T. Sirona Dental Systems GmbH. CEREC Primemill - Notice d'utilisation (français). [Fichier PDF] 2021. Disponible sur : <https://manuals.sirona.com/home.HomeDmsDocument.download.html?id=154401>

U. « Fraisage et meulage avec le CEREC ». DentsplySirona, [En ligne]. [consulté le 25 Mai 2021]. Disponible sur : <https://www.dentsplysirona.com/fr-fr/decouvrez-nos-produits/cerec/produce-with-cerec.html>

V. « CEREC Primemill L'excellence simplifiée ». DentsplySirona, [En ligne]. [consulté le 24 Mai 2021]. Disponible sur : <https://www.dentsplysirona.com/fr-fr/decouvrez-nos-produits/cerec/cerec-primemill.html>



## SERMENT MEDICAL

En présence des Maîtres de cette Faculté, de mes chers condisciples, devant l'effigie d'HIPPOCRATE.

Je promets et je jure, d'être fidèle aux lois de l'honneur et de la probité dans l'exercice de la Médecine Dentaire.

Je donnerai mes soins à l'indigent et n'exigerai jamais un salaire au-dessus de mon travail, je ne participerai à aucun partage clandestin d'honoraires.

Je ne me laisserai pas influencer par la soif du gain ou la recherche de la gloire.

Admis dans l'intérieur des maisons, mes yeux ne verront pas ce qui s'y passe, ma langue taira les secrets qui me seront confiés et mon état ne servira pas à corrompre les mœurs ni à favoriser le crime.

Je ne permettrai pas que des considérations de religion, de nation, de race, de parti ou de classe sociale viennent s'interposer entre mon devoir et mon patient.

Même sous la menace, je n'admettrai pas de faire usage de mes connaissances médicales contre les lois de l'humanité.

J'informerai mes patients des décisions envisagées, de leurs raisons et de leurs conséquences. Je ne tromperai jamais leur confiance et n'exploiterai pas le pouvoir hérité des connaissances pour forcer les consciences.

Je préserverai l'indépendance nécessaire à l'accomplissement de ma mission. Je n'entreprendrai rien qui dépasse mes compétences. Je les entretiendrai et les perfectionnerai pour assurer au mieux les services qui me seront demandés.

Respectueux et reconnaissant envers mes Maîtres, je rendrai à leurs enfants l'instruction que j'ai reçue de leur père.

Que les hommes m'accordent leur estime si je suis fidèle à mes promesses.

Que je sois déshonoré et méprisé de mes confrères si j'y manque.



**ADELAIDE Coline** - Le flux numérique chez l'édenté partiel : De la planification à la prothèse implanto-portée (XGUIDE®-CEREC®) au travers de cas cliniques.

Th. : Chir. dent. : Marseille : Aix –Marseille Université : 2021

Rubrique de classement : Implantologie

Résumé :

Le flux numérique fait désormais partie intégrante de la pratique quotidienne du chirurgien-dentiste omnipraticien. Le nombre d'édenté partiel est en augmentation et les réhabilitation implanto-portées demeurent une clé de leur prise en charge. Il est donc impératif que ce dernier maîtrise ces outils dans son arsenal thérapeutique. La technologie XGUIDE® permet un gain de précision et une correspondance améliorée avec la planification établie sans avoir recours à un guide chirurgical. Une fois l'ostéointégration validée, le praticien pourra réaliser les prothèses implanto-portées en CFAO. Au travers de l'exemple du système CEREC®, la démonstration de la simplicité d'utilisation et le gain de temps qu'offrent les caméras-intrabuccales et les machines-outils (usage chairside possible permettant de s'affranchir des échanges avec le laboratoire) est faite et explique l'utilisation en augmentation de ces systèmes. Cette thèse permet ainsi la découverte, illustrée de cas clinique multiples, du champ d'application de ces technologies réalisables au sein d'un cabinet d'omnipraticien.

Mots clés :

Planification implantaire numérique

Chirurgie guidée

Navigation dynamique - XGUIDE

CFAO - CEREC

**ADELAIDE Coline** – Digital workflow in partially edentulous : from implant planning to prosthesis (XGUIDE®-CEREC®) through clinical cases.

Abstract:

The digital workflow is now an integral part of the daily practice of the general practice dentist. The number of partial edentulous is increasing and implant-supported rehabilitation remains a key to their management. It's therefore imperative that the latter master these tools in his therapeutic arsenal. First, XGUIDE® technology allows to increased precision and improved match with the established planning without the need for a surgical guide. Once the osseointegration has been validated, the practitioner will be able to make implant-supported prostheses in CAD / CAM. Through the example of the CEREC® system, the demonstration of the simplicity of use and the time saving offered by intraoral cameras and machine tools (chairside possible, eliminating the need for exchanges with the laboratory) is made and explains increasing use of these systems. This thesis thus allows the discovery, illustrated by multiple clinical cases, the field of application of these technologies that can be carried out within a general practice practice.

MeSH :

Digital implant planning

Guided surgery

Dynamic 3D navigation system - XGUIDE

CAD/CAM – CEREC