



**HAL**  
open science

## Les mésiopositions unilatérales maxillaires et mandibulaires : rappels et traitements

Léa Curiale

► **To cite this version:**

Léa Curiale. Les mésiopositions unilatérales maxillaires et mandibulaires : rappels et traitements. Chirurgie. 2021. dumas-03657072

**HAL Id: dumas-03657072**

**<https://dumas.ccsd.cnrs.fr/dumas-03657072v1>**

Submitted on 2 May 2022

**HAL** is a multi-disciplinary open access archive for the deposit and dissemination of scientific research documents, whether they are published or not. The documents may come from teaching and research institutions in France or abroad, or from public or private research centers.

L'archive ouverte pluridisciplinaire **HAL**, est destinée au dépôt et à la diffusion de documents scientifiques de niveau recherche, publiés ou non, émanant des établissements d'enseignement et de recherche français ou étrangers, des laboratoires publics ou privés.



Distributed under a Creative Commons Attribution - NonCommercial - NoDerivatives 4.0  
International License

**THÈSE**

***POUR OBTENIR LE DIPLÔME D'ÉTAT  
DE DOCTEUR EN CHIRURGIE DENTAIRE***

Présentée et publiquement soutenue devant

Aix-Marseille Université  
(Président : Monsieur le Professeur Éric BERTON)

Faculté des Sciences Médicales et Paramédicales  
(Doyen : Monsieur le Professeur Georges LEONETTI)

École de Médecine Dentaire  
(Directeur : Monsieur le Professeur Bruno FOTI)

***Les mésiopositions unilatérales maxillaires et  
mandibulaires : rappels et traitements***

Présentée par

**CURIALE Léa**

Née le 20/08/1996  
A Neuilly sur Seine

Thèse soutenue le **22 octobre 2021**

Devant le jury composé de

**Président : Professeur LE GALL Michel**

**Assesseurs : Docteur CATHERINE Jean-Hugues**

**Docteur PHILIP-ALLIEZ Camille**

**Docteur ROUSCOFF Eva**



**THÈSE**

***POUR OBTENIR LE DIPLÔME D'ÉTAT  
DE DOCTEUR EN CHIRURGIE DENTAIRE***

Présentée et publiquement soutenue devant

Aix-Marseille Université  
(Président : Monsieur le Professeur Éric BERTON)

Faculté des Sciences Médicales et Paramédicales  
(Doyen : Monsieur le Professeur Georges LEONETTI)

École de Médecine Dentaire  
(Directeur : Monsieur le Professeur Bruno FOTI)

***Les mésiopositions unilatérales maxillaires et  
mandibulaires : rappels et traitements***

Présentée par

**CURIALE Léa**

Née le 20/08/1996

A Neuilly sur Seine

Thèse soutenue le **22 octobre 2021**

Devant le jury composé de

Président : Professeur LE GALL Michel

Assesseurs : Docteur CATHERINE Jean-Hugues

Docteur PHILIP-ALLIEZ Camille

Docteur ROUSCOFF Eva

## ADMINISTRATION

### **Doyens Honoraires**

Professeur	Raymond SANGIUOLO+
Professeur	Henry ZATTARA
Professeur	André SALVADORI
Professeur	Jacques DEJOU

### **Directeur**

Professeur	Bruno FOTI
------------	------------

### **Directeurs adjoints**

Professeur	Michel RUQUET
Professeur	Anne RASKIN

### **Chargés de missions**

Formation Initiale

Professeur	Michel RUQUET
------------	---------------

Recherche

Professeur	Anne RASKIN
------------	-------------

Formation Continue

Professeur	Frédéric BUKIET
------------	-----------------

Relations Internationales

Professeur	Hervé TASSERY
------------	---------------

Internat et Diplômes d'études spécialisées

Professeur	Virginie MONNET-CORTI
------------	-----------------------

Affaires générales

Docteur	Patrick TAVITIAN
---------	------------------

### **RAD**

Madame	Katia LEONI
--------	-------------

### **PROMOTIONS :**

2019 Raymond SANGIUOLO

2020 Gaston BERGER

2021 Joseph MIGOZZI

## LISTE DES ENSEIGNANTS

### **PROFESSEURS DES UNIVERSITÉS – PRATICIENS HOSPITALIERS DES CSERD**

BUKIET Frédéric (58-01)  
FOTI Bruno (58-02)  
LE GALL Michel (56-01)  
MONNET-CORTI Virginie (57-01)  
RASKIN Anne (58-01)  
RUQUET Michel (58-01)  
TARDIEU Corinne (56-01)  
TARDIVO Delphine (56-02)  
TASSERY Hervé (58-01)  
TERRER Elodie (58-01)

### **PROFESSEUR DES UNIVERSITÉS**

ABOUT Imad (65)

### **PROFESSEURS ÉMÉRITES**

DEJOU Jacques  
HUE Olivier

### **MAÎTRES DE CONFÉRENCES DES UNIVERSITÉS – PRATICIENS HOSPITALIERS DES CSERD**

ABOUDHARAM Gérard (58-01)	LAN Romain (56-02)
BANDON Daniel (56-01)	LAURENT Michel (58-01)
BELLONI Didier (57-01)	LAURENT Patrick (57-01)
BOHAR Jacques (56-01)	MAILLE Gérald (58-01)
CAMOIN Ariane (56-01)	MENSE Chloé (58-01)
CAMPANA Fabrice (57-01)	PHILIP-ALLIEZ Camille (56-01)
CATHERINE Jean-Hugues (57-01)	POMMEL Ludovic (58-01)
GAUBERT Jacques (56-01)	PRECKEL Bernard-Éric (58-01)
GIRAUD Thomas (58-01)	RÉ Jean-Philippe (58-01)
GIRAUDEAU Anne (58-01)	ROCHE-POGGI Philippe (57-01)
GUIVARC'H Maud (58-01)	STEPHAN Grégory (58-01)
JACQUOT Bruno (58-01)	TAVITIAN Patrick (58-01)
LABORDE Gilles (58-01)	TOSELLO Alain (58-01)

## MAÎTRES DE CONFÉRENCES DES UNIVERSITÉS ASSOCIÉS

ANTEZACK Angeline (57-01)

BALLESTER Benoît (58-01)

BLANCHET Isabelle (58-01)

CASAZZA Estelle (58-01)

## ASSISTANTS HOSPITALIERS ET UNIVERSITAIRES

AL AZAWI Hala (56-01)

ARNIER Canelle (56-01)

BAUDINET Thomas (58-01)

BRINCAT Arthur (57-01)

BROS Agnès (56-01)

CHIARINI Thomas (58-01)

DUMAS Cathy (57-01)

DUPRAT Florence (56-01)

FAURE-BRAC Mathias (57-01)

FERRE Enzo (58-01)

FOUQUES Agathe (56-01)

LAURENT Camille (58-01)

LIOTARD Alicia (58-01)

MADENIAN Pauline (58-01)

MANSUY Charlotte (58-01)

MARCHAL Paul (58-01)

MARTIN William (56-01)

ONGHENA Tom (56-01)

PASCHEL Laura (58-01)

PILLIOL Virginie (58-01)

RAYNAUD Camille (58-01)

ROMAO Vincent (57-01)

VIEILLARD Pierre (56-01)

## ASSISTANTS DES UNIVERSITES ASSOCIES

GRINE Ghilès (57-01)

### Intitulés des sections CNU :

#### 56<sup>ème</sup> section : Développement, croissance et prévention

56-01 Odontologie pédiatrique et orthopédie dento-faciale

56-02 : Prévention – Epidémiologie – Economie de la santé – Odontologie légale

#### 57<sup>ème</sup> section : Chirurgie orale, Parodontologie, Biologie Orale

57-01 : Chirurgie orale – Parodontologie – Biologie orale

#### 58<sup>ème</sup> section : Réhabilitation orale

58-01 : Dentisterie restauratrice – Endodontie – Prothèses – Fonction-Dysfonction – Imagerie – Biomatériaux

L'auteur s'engage à respecter les droits des tiers, et notamment les droits de propriété intellectuelle. Dans l'hypothèse où la thèse comporterait des éléments protégés par un droit quelconque, l'auteur doit solliciter les autorisations nécessaires à leur utilisation, leur reproduction et leur représentation auprès du ou des titulaires des droits. L'auteur est responsable du contenu de sa thèse. Il garantit l'Université contre tout recours. Elle ne pourra en aucun cas être tenue responsable de l'atteinte aux droits d'un tiers.

# Remerciements



**À Monsieur le Professeur Michel LE GALL,**

**Président de thèse,**

Docteur en Chirurgie-Dentaire,

Spécialiste Qualifié en Orthopédie Dento-Faciale,

Professeur des Universités – Praticien hospitalier,

Chef de service en ODF – Hôpital de la Timone Marseille,

Responsable universitaire de l'Unité Fonctionnelle d'ODF – École de Médecine Dentaire de Marseille,

Vous me faites un grand honneur en acceptant de présider ce jury de thèse.

Dès les premiers cours que vous nous avez dispensés lors de l'externat, vous avez su entretenir mon intérêt pour l'orthodontie et m'avez transmis tout au long de ces dernières années la passion de votre métier. Je vous remercie pour votre dévouement et votre investissement pour notre formation au sein de ce service, pour votre rapidité et votre efficacité dans la relecture de cette thèse, pour la qualité de votre enseignement, pour le partage de vos connaissances, ainsi que pour votre pédagogie.

Veillez trouver ici le témoignage de ma reconnaissance et de mon profond respect.

**À Monsieur le Docteur Jean-Hugues CATHERINE,**

**Assesseur,**

Docteur en Chirurgie-Dentaire,  
Spécialiste Qualifié en Médecine et Chirurgie Orale,  
Maître de Conférences des Universités – Praticien Hospitalier,  
Hôpital de la Timone Marseille,

Je vous remercie de me faire l'honneur de siéger au sein ce jury.

Il me tenait à cœur d'être entourée d'enseignants qui m'ont vue évoluer ces dernières années. Je vous remercie pour la qualité de votre enseignement en chirurgie orale ainsi que pour vos précieux conseils et votre bienveillance lors des écuries de préparation à l'internat.

Votre disponibilité, votre gentillesse et votre pédagogie sont une aide précieuse dans la pratique clinique des étudiants.

Veillez trouver ici le témoignage de ma reconnaissance et de mon respect.

**À Madame la Docteur Camille PHILIP-ALLIEZ,**

**Assesseur,**

Docteur en Chirurgie-Dentaire,  
Spécialiste Qualifiée en Orthopédie Dento-Faciale,  
Maître de Conférences des Universités – Praticien Hospitalier,  
Hôpital de la Timone Marseille,

Je vous remercie de me faire l'honneur de siéger au sein de ce jury.

Pendant mes années d'externat et en particulier lors des écuries de préparation au concours de l'internat, j'ai été touchée par votre bienveillance, votre disponibilité et vos précieux conseils. La qualité de votre enseignement et vos encouragements ont toujours été fortement appréciés. Je salue également votre extrême gentillesse, votre douceur et votre accueil chaleureux lors de notre arrivée dans le service. Votre bonne humeur, votre soutien et votre optimisme sont d'une grande aide au quotidien.

Veillez trouver ici le témoignage de mon respect et de ma considération les plus sincères.

**À Madame la Docteur Eva ROUSCOFF,**

**Directrice de thèse,**

Docteur en Chirurgie-Dentaire,  
Spécialiste Qualifiée en Orthopédie Dento-Faciale,  
Assistante Hospitalo-Universitaire,  
Hôpital de la Timone Marseille,

Vous m'avez fait l'honneur et le plaisir de diriger cette thèse.

J'ai été touchée par la confiance que vous m'avez accordée en acceptant de m'encadrer et me guider dans l'élaboration de ce travail. Je vous suis reconnaissante de votre gentillesse, votre patience, votre bienveillance, vos remarques toujours pertinentes, votre calme, votre rigueur et votre disponibilité. Je vous remercie également pour vos précieux conseils cliniques et pour votre enseignement. Vous êtes un exemple pour moi, tant sur le plan professionnel que personnel. En ce jour important à mes yeux, je suis ravie de vous voir siéger au sein de ce jury à la place particulière de directrice de thèse.

Veillez trouver ici le témoignage de ma sincère gratitude et de ma grande estime.

# TABLE DES MATIÈRES

<b>INTRODUCTION.....</b>	<b>1</b>
<b>I. DEFINITIONS ET DIAGNOSTIC DES MESIOPPOSITIONS .....</b>	<b>2</b>
<b>A. Définitions .....</b>	<b>2</b>
1. Mésiopositions primitives.....	2
2. Mésiopositions secondaires.....	2
<b>B. Diagnostic .....</b>	<b>3</b>
1. Maxillaire.....	3
1.1. Examen extraoral .....	3
1.2. Examen intraoral .....	3
1.2.2. Intra-arcade.....	3
1.2.3. Interarcade .....	3
1.3. Examen fonctionnel.....	4
1.4. Examens complémentaires .....	4
1.4.1. Radiographies.....	4
1.4.2. Moulages.....	7
2. Mandibulaire .....	8
2.1. Examen extraoral .....	8
2.2. Examen intraoral .....	9
2.2.1. Général .....	9
2.2.2. Intra-arcade.....	9
2.2.3. Interarcade .....	9
2.3. Examens complémentaires .....	9
2.3.1. Radiographies.....	9
2.3.2. Moulages.....	10
<b>II. TRAITEMENTS DES MESIOPPOSITIONS UNILATERALES MAXILLAIRES.....</b>	<b>11</b>
<b>A. Traitements sans extractions.....</b>	<b>11</b>
1. Dispositifs extraoraux .....	11
1.1. Forces extraorales (FEO).....	11
1.1.1. Définition .....	11
1.1.2. Biomécanique .....	12
1.1.3. Avantages et inconvénients de la FEO asymétrique.....	15
1.1.4. Intensité de la force appliquée .....	15
1.1.5. Durée de port .....	16
2. Dispositifs intraoraux .....	16
2.1. Pendulum de Hilgers .....	16
2.1.1. Description .....	16
2.1.2. Pendulum asymétrique .....	16
2.1.3. Activation.....	17
2.1.4. Avantages et inconvénients .....	18
2.2. First Class Appliance (FCA).....	19
2.2.1. Description .....	19
2.2.2. Activation.....	20
2.2.3. Avantages et inconvénients .....	20
2.3. Distalisation associée au système multiattache.....	20
2.3.1. Système Locatelli.....	20
2.3.2. Système Distal Active Concept® (DAC).....	21
2.4. Distalisation par ancrages osseux.....	23
2.4.1. Généralités sur les minivis .....	23
2.4.1.2. Facteurs de stabilité des minivis.....	24
2.4.1.3. Zones d'insertion des minivis .....	24
2.4.2. Minivis et appareils multiattaches .....	26
2.4.2.1. Distalisation sur arc continu.....	26
2.4.2.2. Distalisation sur arcs sectionnels .....	28
2.4.3. Minivis associées à d'autres appareillages.....	29
2.4.3.1. Minivis et arc transpalatin .....	29
2.4.3.2. TopJet.....	30

2.4.3.3. BENEslider .....	32
2.4.3.4. Pendulum sur minivis.....	35
2.4.4. Miniplaques d'ancrage .....	37
2.4.4.1. Technique « <i>Zygomatic Gear Appliance</i> » (ZGA) .....	38
2.4.4.2. Technique « <i>Skeletal Anchorage System</i> » (SAS).....	40
2.4.4.3. Technique de Bollard.....	42
2.5. Distalisation par système Carriere Motion® de classe II .....	43
2.5.1. Description .....	43
2.5.2. Activation.....	45
2.5.3. Avantages et inconvénients .....	46
2.6. Distalisation par aligneurs .....	49
2.6.1 Distalisation séquentielle.....	49
2.6.2. Effets squelettiques et alvéolodentaires .....	49
2.6.3. Auxiliaires.....	50
<b>B. Traitements avec extractions .....</b>	<b>51</b>
1. Contre-indications de la distalisation des molaires maxillaires .....	51
2. Extraction unilatérale .....	51
3. Extractions bilatérales asymétriques .....	52
<b>III. TRAITEMENTS DES MESIOPPOSITIONS UNILATERALES MANDIBULAIRES .....</b>	<b>54</b>
<b>A. Traitements sans extractions.....</b>	<b>54</b>
1. Indications et limites de la distalisation molaire mandibulaire .....	54
2. Dispositifs extraoraux .....	56
2.1. Forces directionnelles .....	56
3. Dispositifs intraoraux .....	56
3.1. Distalisation par minivis .....	56
3.1.1. Généralités et facteurs de stabilité des minivis.....	56
3.1.2. Distalisation sectorielle sur minivis .....	58
3.1.2.1. Recul molaire par ancrage indirect.....	58
3.1.2.2. Recul molaire par ancrage direct.....	61
3.2. Distalisation par miniplaques.....	62
3.2.1. Technique « <i>Skeletal Anchorage System</i> » (SAS) .....	63
3.2.2. Avantages et inconvénients .....	64
3.3. Ancrage osseux par fil d'ostéosynthèse : technique d'Abalakov .....	64
3.3.1. Description .....	64
3.3.2. Avantages et inconvénients .....	66
3.4. Carriere Motion® de classe III.....	66
3.4.1. Description .....	66
3.4.2. Effets squelettiques et dentoalvéolaires .....	66
3.5. Aligneurs.....	67
3.5.1 Distalisation séquentielle.....	67
3.5.2. Distalisation en masse .....	69
<b>B. Traitements avec extractions .....</b>	<b>70</b>
1. Contre-indications de la distalisation des molaires mandibulaires .....	70
2. Extraction unilatérale .....	70
3. Extractions bilatérales asymétriques .....	71
<b>CONCLUSION .....</b>	<b>73</b>
<b>TABLE DES ILLUSTRATIONS .....</b>	<b>A</b>
<b>BIBLIOGRAPHIE.....</b>	<b>I</b>

## INTRODUCTION

Selon le Dictionnaire d'orthognathodontie (81), la mésioposition désigne la position d'une dent qui occupe sur l'arcade une position plus proche du point interincisif que celle qu'elle devrait normalement occuper.

Selon BASSIGNY (6), les mésiopositions peuvent être primitives ou secondaires. Elles sont caractérisées uniquement par un décalage des arcades, au niveau des secteurs latéraux, les rapports incisifs étant normaux ou subnormaux. Il n'existe pas de retentissement esthétique ou squelettique.

Lorsqu'elles sont unilatérales, les mésiopositions créent donc une asymétrie d'arcade dans la dimension antéro-postérieure. L'orthodontiste doit alors s'orienter vers l'une des deux possibilités thérapeutiques envisageables : traitement orthodontique avec utilisation seule de mécaniques asymétriques ou traitement orthodontique avec extractions asymétriques, l'objectif étant de symétriser les arcades en position d'équilibre sur leur base squelettique.

Au maxillaire et à la mandibule, les techniques de distalisation molaire se diversifient et les innovations récentes permettent aujourd'hui de s'affranchir de la coopération du patient, tout en offrant de nouvelles possibilités thérapeutiques, repoussant les indications d'extractions.

Nous donnerons dans un premier temps les définitions et le diagnostic des mésiopositions puis nous décrirons l'arsenal thérapeutique actuel. Nous commencerons par détailler les traitements au maxillaire puis à la mandibule, en abordant la distalisation asymétrique, ainsi que les traitements avec extractions.

# I. DEFINITIONS ET DIAGNOSTIC DES MESIOPPOSITIONS

## A. Définitions

### 1. Mésiopositions primitives

Les mésiopositions primitives sont le plus souvent symétriques et peuvent être bimaxillaires. Elles correspondent en fait à une position trop mésiale du germe, la dent faisant donc son éruption en position plus mésiale que celle qu'elle devrait occuper.

Elles peuvent être dues à :

- Une brachygnathie relative ou macrodontie : maxillaire trop étroit pour l'ensemble des dents ;
- Une brachygnathie temporaire ou avance dentaire par rapport à la croissance des maxillaires ;
- Une agénésie de la dent mésiale, qui donne lieu à la migration mésiale du germe. Dans le cas d'agénésie d'incisive latérale maxillaire, la canine peut se retrouver en mésioposition ;
- Une biproalvéolie ethnique.

Au niveau dentaire, on retrouve des malpositions des incisives latérales maxillaires ou/et des canines, ainsi que des prémolaires incluses ou ectopiques.

Cette anomalie est très comparable aux classes II division 2, mais l'inclinaison des incisives centrales maxillaires est normale par rapport au plan facial cutané. Elle semble en rapport avec un maxillaire de longueur diminuée (brachygnathie).

### 2. Mésiopositions secondaires

Les mésiopositions secondaires peuvent être uni- ou bilatérales, uni- ou bimaxillaires. La dent fait son éruption en position normale, puis se déplace en mésial après son éruption. La mésialisation spontanée, sans précaution particulière, est d'autant plus importante que la croissance est de type rotation postérieure et la hauteur verticale alvéolaire maxillaire diminuée.

Elles peuvent être dues à :

- Une lésion carieuse importante notamment sur dent temporaire ;
- Une extraction ou chute prématurée d'une dent temporaire sans mise en place de mainteneur d'espace ;
- Une proalvéolie ou biproalvéolie secondaire ;
- Une habitude vicieuse telle que la succion du pouce : déformation du couloir dentaire et donc de l'arcade, la mésioposition peut être asymétrique suivant la succion ;
- Un déséquilibre musculaire entre la sangle buccinato-orbiculaire et la langue : macroglossie, hypotonie labiale.

Ces manifestations secondaires entraînent des linguocclusions ou des inclusions secondaires de prémolaires.



## B. Diagnostic

### 1. Maxillaire

#### 1.1. Examen extraoral

Il n'existe pas de retentissement esthétique ou squelettique dans les cas de mésiositions maxillaires : symétrie de la face. En revanche, si on n'a pas de concordance entre la typologie squelettique antéro-postérieure et la relation d'occlusion molaire, on suspectera une mésiosition.

Au sourire, on pourra détecter un non-alignement du point interincisif maxillaire sur le Plan Sagittal Médian, une anomalie dentaire de nombre (agénésie d'incisive latérale), une anomalie de forme (incisive latérale riziforme) ou encore un encombrement asymétrique.

#### 1.2. Examen intraoral

##### 1.2.1. Général

Les lésions carieuses sur dents temporaires, les anomalies de nombre (comme l'absence d'une dent temporaire ou un retard asymétrique d'éruption d'une dent permanente faisant suspecter une inclusion dentaire), les anomalies de forme (dent riziforme, gémation, fusion), les dents ectopiques (canine en infravestibuloposition) et une pseudo-réingression peuvent être des signes de mésiosition unilatérale.

##### 1.2.2. Intra-arcade

En cas de mésiosition, la forme d'arcade sera en U plus qu'elliptique.

Une mésiosition unilatérale se traduit antérieurement par une déviation du point interincisif avec insertion oblique du frein labial et/ou une asymétrie d'encombrement.

Lorsque l'arcade est complète, on observe systématiquement un encombrement plus important du côté de la déviation.

Lorsqu'on est en présence d'agénésie, de dent riziforme ou de dent ectopique, la déviation de la médiane se fait du même côté.

##### 1.2.3. Interarcade

On observera le point interincisif maxillaire et sa possible déviation, ainsi que le surplomb incisif.

On suspectera une mésiosition unilatérale dans le cas de relations occlusales antéro-postérieures asymétriques :

- Classes II asymétriques (sévérité différente à droite et à gauche) ;
- Classe II subdivision (classe II molaire d'un côté, classe I de l'autre) ;
- Classes III asymétriques ;
- Classe III subdivision ;
- Classe II – classe III dans les cas les plus sévères.

Concernant la classe II subdivision, CASSIDY et al. (13) en ont distingué deux types :

- Le type 1 se caractérise par un positionnement distal de la première molaire mandibulaire du côté de la classe II. Dans ce type, le point interincisif maxillaire coïncide avec le plan sagittal médian, et le point interincisif mandibulaire est dévié du côté de la classe II en vue frontale ;
- Le type 2 se caractérise par un positionnement mésial de la première molaire maxillaire du côté de la classe II. Dans ce type, le point interincisif maxillaire est dévié du côté de la classe I, et le point interincisif mandibulaire coïncide avec le plan sagittal médian.

Seul le type 2 est donc en lien avec une mésioposition unilatérale, c'est donc celui-ci qui nous intéresse dans le cadre de notre travail.

JANSON et al. (37) ont trouvé dans leur étude sur la classe II subdivision la répartition suivante :

61,36 % de type 1, 18,18 % de type 2 et 20,45 % de combinaison des deux types.

### 1.3. Examen fonctionnel

On recherchera des parafunctions pouvant entraîner une asymétrie, telles que la succion digitale ou d'objet latérale, l'onychophagie au niveau de dents préférentielles, l'aspiration labiale ou jugale unilatérale.

### 1.4. Examens complémentaires

#### 1.4.1. Radiographies

- Panoramique

L'orthopantomogramme ou radiographie panoramique permet d'analyser des causes de mésioposition. On observera :

- La formule dentaire : anomalie de nombre (agénésie, avulsion pour raison carieuse) ;
- Les anomalies de forme (dent riziforme, fusion ou gémation) ;
- Les anomalies d'éruption (inclusion, éruption ectopique) ;
- La présence de lésions carieuses notamment sur dent temporaire.

- Téléradiographie de profil

Sur la téléradiographie de profil, on notera une discordance entre la classe squelettique et la classe dentaire, ainsi qu'un dédoublement des dents maxillaires, dus à la mésioposition unilatérale.

Plusieurs méthodes céphalométriques s'intéressent à la position des premières molaires maxillaires sur les téléradiographies de profil :

- La mesure de RICKETTS (57), distance mesurée entre la face distale de la première molaire maxillaire et le plan vertical tangent au contour postérieur de la fente ptérimaxillaire, lui-même perpendiculaire au plan de Francfort, est en moyenne égale à l'âge + 3 mm avec une déviation clinique admise de 3 mm ;

- La ligne de BRODIE ou axe Y, qui passe par les points S (centre de la selle turcique) et Gn (Gnathion), doit passer par la première molaire maxillaire ;
- La règle du key ridge énonce que la tangente postérieure au key ridge passe sur la racine mésiale de la première molaire maxillaire en denture mixte et en arrière de la première molaire maxillaire en denture adulte ;
- L'analyse archiale de SASSOUNI utilise l'arc Temporal (rayon O-Te) qui doit être tangent à la face mésiale des premières molaires maxillaires en denture adulte, et 2 mm en avant en denture mixte ;
- Selon DANGUY (26), l'axe médian de la première molaire maxillaire passe par le point d'intersection des bissectrices du triangle déterminé par les points Np-Es-Tm (Np, défini par Delaire, comme étant au niveau de la berge antérieure du canal palatin antérieur ; Es, l'épine de Spix ou Lingula ; Tm, le centre du trou mentonnier ou foramen mentale). En denture temporaire, la position de la première molaire est décalée vers l'arrière d'environ 1,7 mm. Cette distance correspond à la valeur moyenne du « lee way ».

L'orientation des molaires maxillaires est perpendiculaire au plan d'occlusion déterminé par l'intersection des plans bispinal et mandibulaire et le rebord incisif mandibulaire.

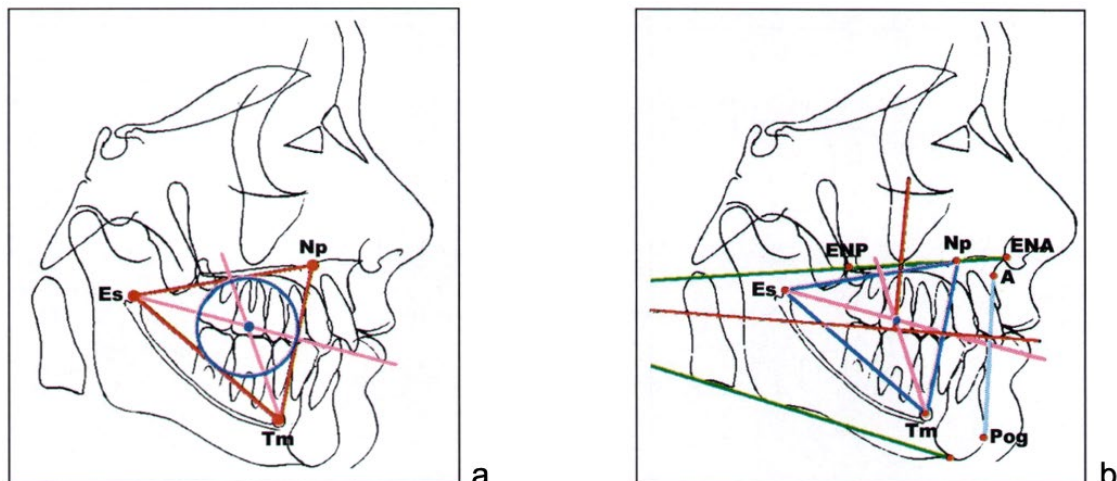


Figure 1 : Position et axe de la première molaire maxillaire (26)

a) Position antéropostérieure de 16/26 ; b) Détermination de l'axe de 16-26

Dans le cas d'une mésioposition primitive, à la différence d'une classe II division 2, les faces vestibulaires des incisives maxillaires sont bien orientées par rapport au plan facial cutané. Cette mésioposition semble en rapport avec un maxillaire de longueur diminuée (brachygnathie).

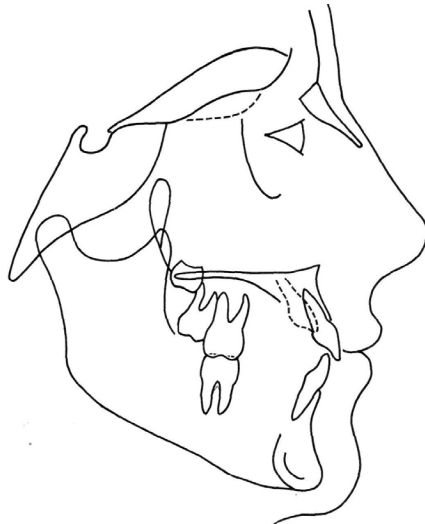

Figure 2 : Mésioposition primitive : brachygnathie maxillaire (6)

GOSH et NANDA (31) ne révèlent pas d'effet significatif de la présence des deuxièmes molaires sur la distalisation des premières molaires maxillaires.

Selon l'étude menée par KANG et al. (39), la présence ou l'absence du germe de la troisième molaire n'induit aucun effet sur le mouvement de distalisation de la première molaire, que ce soit par ancrage squelettique palatin, pendulum ancré squelettiquement ou force extraorale. Cet auteur ne préconise donc pas l'avulsion des troisièmes molaires pour la distalisation.

Néanmoins, il faudra prendre en compte la présence de ces troisièmes molaires lors du diagnostic et mesurer l'encombrement postérieur.



Figure 3 : Différents stades d'éruption des molaires maxillaires (39) :

- 1 : La deuxième molaire est en cours d'éruption, située au niveau du tiers cervical de la racine de la première molaire ;
- 2 : La deuxième molaire est en place, en l'absence de la troisième molaire ;
- 3 : La troisième molaire est en cours d'éruption, située au niveau du tiers cervical de la racine de la deuxième molaire.

## 1.4.2. Moulages

On évaluera :

- La forme d'arcade : elle sera en U plutôt qu'elliptique et pourra être asymétrique ;
- L'alignement du point interincisif avec le raphé médian ;
- La formule dentaire : anomalie de nombre (agénésie, dent temporaire extraite précocement), de forme (incisive riziforme) ou de position (ectopie) ;
- L'encombrement ;
- La longueur d'arcade ou flèche d'arcade et l'asymétrie d'arcade.

La longueur d'arcade ou flèche d'arcade maxillaire est la distance mesurée à un moment donné, entre un point médian, tangent aux bords libres des incisives centrales maxillaires (modifié si vestibuloversion ou palatoversion) et le point le plus distal de la deuxième molaire temporaire, en denture mixte, ou le point le plus mésial de la première molaire permanente, en denture permanente.

CHATEAU (18) a étudié la mésioposition unilatérale de la première molaire maxillaire sur les moulages :

Il compare le périmètre des 14 dents maxillaires (P14) à la capacité maxillaire. Pour simplifier les mesures, dans le cas où il manque des canines ou des prémolaires, il a choisi de mesurer le diamètre de dents témoins D1 (incisive centrale), D4 (première prémolaire), D6 (première molaire). Les mesures sont faites sur les dents permanentes de la même hémis-arcade.

$$P14 = (D1 + D6) \times 5,95 \quad \text{ou} \quad P14 = (D1 + D4 + D6) \times 4,4$$

Ce P14 est comparé à la capacité maxillaire correspondant au périmètre habitable actuel (PHA mesuré sur les moulages avec un fil tangent aux faces vestibulaires jusqu'aux tubérosités), modifié en fonction de la correction de l'inclinaison incisive et du potentiel de croissance (+ 16, + 8 ou + 4 mm selon que l'enfant a respectivement 8, 12 ou 16 ans).

CHATEAU effectue les mêmes mesures en considérant les 10 dents antérieures :

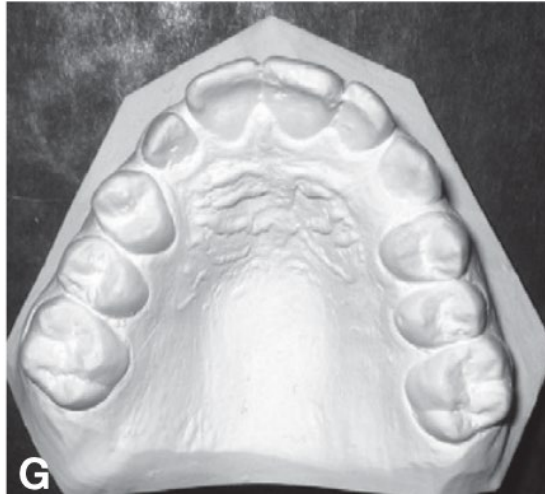
$$P10 = (D1 + D4) \times 4,7 \quad \text{ou} \quad P10 = (D1 + D6) \times 3,85$$

Cette mesure semble plus fiable que celle utilisant le P14 car on ne prend pas en compte la croissance postérieure, qui est difficile à évaluer, dans le calcul de la capacité maxillaire comparée au P10.

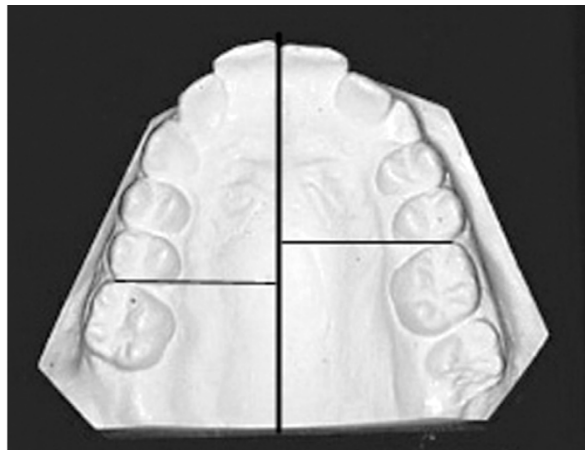
Le P10 est utilisé pour calculer la flèche d'arcade idéale :

$$\text{Flèche d'arcade} = P10 \times 0,39.$$

Si la molaire est en avant de cette longueur, alors nous avons affaire à une mésioposition.



*Figure 4 : Vue occlusale du modèle mettant en évidence la mésiorotation de 16 et sa mésioposition ainsi que la fermeture de l'espace de 13 (8)*



*Figure 5 : Asymétrie de position antéropostérieure des premières molaires maxillaires (8)*

## 2. Mandibulaire

### 2.1. Examen extraoral

Il n'existe pas de retentissement esthétique ou squelettique dans les cas de mésiopositions. En revanche, si on n'a pas de concordance entre la typologie squelettique antéropostérieure et la relation d'occlusion molaire, on suspectera une mésioposition.

La déviation dentaire, pouvant être en lien avec la mésioposition unilatérale, persiste en ORC, au repos et bouche grande ouverte. Le diagnostic différentiel se fait avec la latérodéviation fonctionnelle mandibulaire et la latérogathie.

## 2.2. Examen intraoral

### 2.2.1. Général

Tout comme au maxillaire, on recherchera des signes de mésioposition unilatérale comme les lésions carieuses sur dents temporaires et les anomalies de nombre, de forme et de position.

### 2.2.2. Intra-arcade

En cas de mésioposition, la forme d'arcade sera en U plus qu'elliptique.

Une mésioposition unilatérale mandibulaire se traduit antérieurement par une déviation du point interincisif et/ou une asymétrie d'encombrement.

### 2.2.3. Interarcade

On observera le point interincisif mandibulaire à la recherche de déviation dentaire, le surplomb incisif et des relations occlusales antéro-postérieures canines et/ou molaires asymétriques.

## 2.3. Examens complémentaires

### 2.3.1. Radiographies

- Panoramique

L'orthopantomogramme ou radiographie panoramique permet d'analyser :

- La formule dentaire et les anomalies de nombre ;
- Les anomalies de forme ;
- Les anomalies d'éruption ;
- La présence de lésions carieuses notamment sur dent temporaire.

- Téléradiographie de profil

On retrouvera une discordance entre la classe squelettique et la classe dentaire, ainsi qu'un dédoublement des dents mandibulaires, dus à la mésioposition unilatérale.

Cette radiographie permet aussi d'étudier la position et l'axe des premières molaires mandibulaires.

Pour BOUVET (57), les premières molaires mandibulaires doivent être inclinées de 100° par rapport au plan occlusal déterminé par l'occlusion entre les prémolaires et les premières molaires.

### 2.3.2. Moulages

On évaluera :

- La forme d'arcade : elle sera en U plutôt qu'elliptique ;
- L'alignement du point interincisif avec l'axe de symétrie de l'arcade ;
- La formule dentaire : anomalie de nombre (agénésie, dent temporaire perdue ou extraite précocement), de forme (incisive riziforme) ou de position (ectopie) ;
- L'encombrement ;
- La longueur d'arcade ou flèche d'arcade et l'asymétrie d'arcade.



## II. TRAITEMENTS DES MESIOPPOSITIONS UNILATERALES MAXILLAIRES

La prévention des asymétries dentaires, telles que les mésiopositions unilatérales, est fondée sur le maintien ou l'obtention de la symétrie de position et de taille des dents homologues.

Elle est principalement réalisée par la surveillance des phénomènes de dentition, en particulier de :

- La perte simultanée des dents temporaires homologues. Dans le cas contraire, l'extraction de la dent homologue ou la pose d'un mainteneur d'espace peuvent être envisagées selon le stade d'évolution dentaire ;
- L'évolution symétrique des dents permanentes. En cas de retard d'évolution, des obstacles doivent être recherchés et éventuellement éliminés.

De même, les restaurations doivent rétablir les dimensions dentaires initiales, identiques à celles du secteur controlatéral.

### A. Traitements sans extractions

La distalisation molaire vise à rétablir la symétrie d'arcade par recul du secteur le plus mésial. Elle est utilisée surtout dans les traitements sans extraction ou lorsque les extractions ne suffisent pas à corriger la malocclusion (classe II et encombrement sévère).

#### 1. Dispositifs extraoraux

##### 1.1. Forces extraorales (FEO)

##### 1.1.1. Définition

Ce dispositif comprend : (7)

- Un appui dentaire par des bagues scellées sur les molaires maxillaires ;
- Un arc facial amovible, élément de transmission de la force, composé de deux arcs soudés dans leur partie antérieure :
  - Un arc interne intraoral adapté à la forme de l'arcade et qui s'insère dans les tubes des bagues molaires. Une butée est façonnée sur l'arc (baïonnette, boucle en U, trombone...) ou soudée sur l'arc (stop, trombone) en mésial des tubes,
  - Un arc externe avec, aux extrémités, un crochet pour fixer l'élément élastique. Les branches peuvent être :
    - Courtes : le crochet est situé en avant des molaires ;
    - Moyennes : le crochet est situé au niveau des molaires ;
    - Longues : le crochet est situé en arrière des molaires ;
- Un dispositif élastique qui délivre la force. Il s'agit d'un ressort comprimé ou élastique, qui relie les crochets de l'arc externe à l'ancrage crânien ;
- Un ancrage crânien ou cervical, soit :
  - Une bande située au niveau de la nuque, la force est alors dite à traction cervicale, c'est un appui dit de Kloehn ;
  - Un casque qui selon l'orientation de ses bandes et la position des crochets permet une traction : intermédiaire ou occipitale / haute ou pariétale.

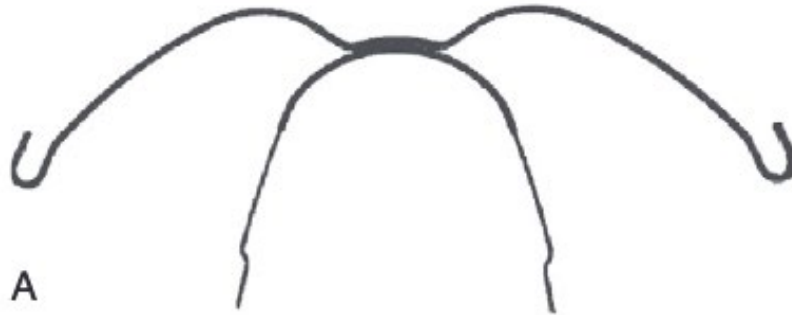


Figure 6 : Force extraorale : arc interne et branches externes (7)

### 1.1.2. Biomécanique

Au niveau des premières molaires, trois types de déplacement sont possibles (voir Figure 7) :

- 1) Un mouvement de translation : déplacement distal en translation (a) ;
- 2) Un mouvement de version :
  - Version coronaire mésiale ou distale (b) ;
  - Version radiculaire distale (c) ;
  - Rotation pure autour du centre de résistance (d) c'est-à-dire versions coronaire et radiculaire associées ;
- 3) Un mouvement vertical : égression (e) ou ingression (f).

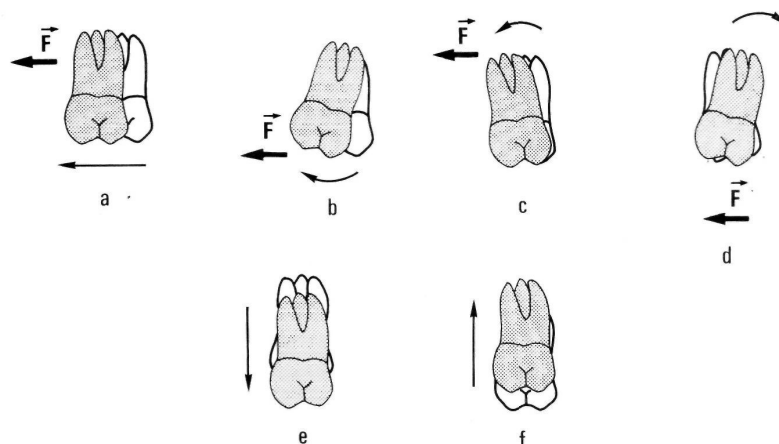


Figure 7 : Les différents types de déplacement au niveau des premières molaires, en fonction de la position de la force par rapport au centre de résistance (7)

C'est le déplacement distal en translation qui est le plus recherché dans le cas d'une mésioposition.

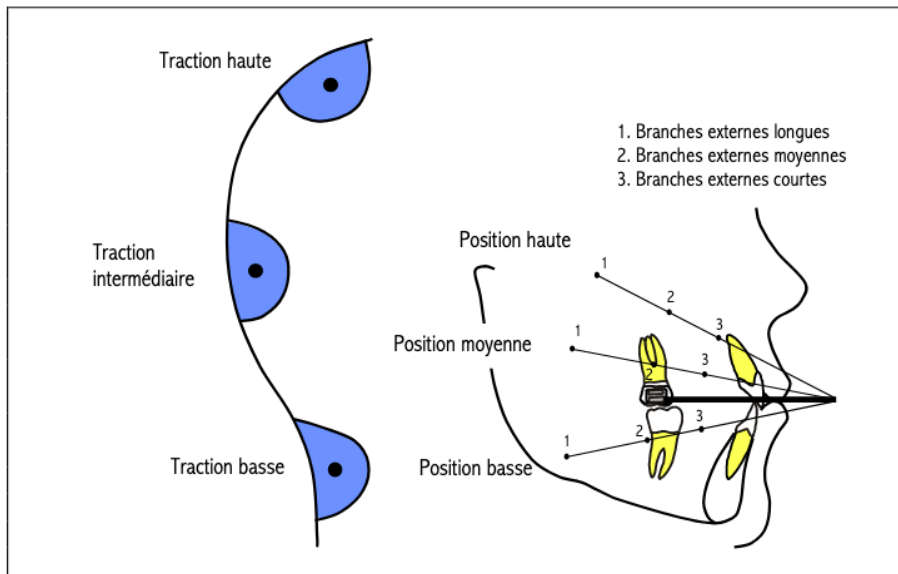


Figure 8 : Paramètres modifiables sur les FEO (Dr Serge DAHAN - Biomécanique en O.D.F. : applications pratiques)

La traction basse provoque une égression et une distalisation.

La traction moyenne provoque une distalisation et une ingression ou une égression suivant la position de la branche externe.

La traction haute provoque une ingression et une faible distalisation.

Il est possible d'obtenir une action distalante en modifiant la longueur ou l'écartement d'une branche externe.

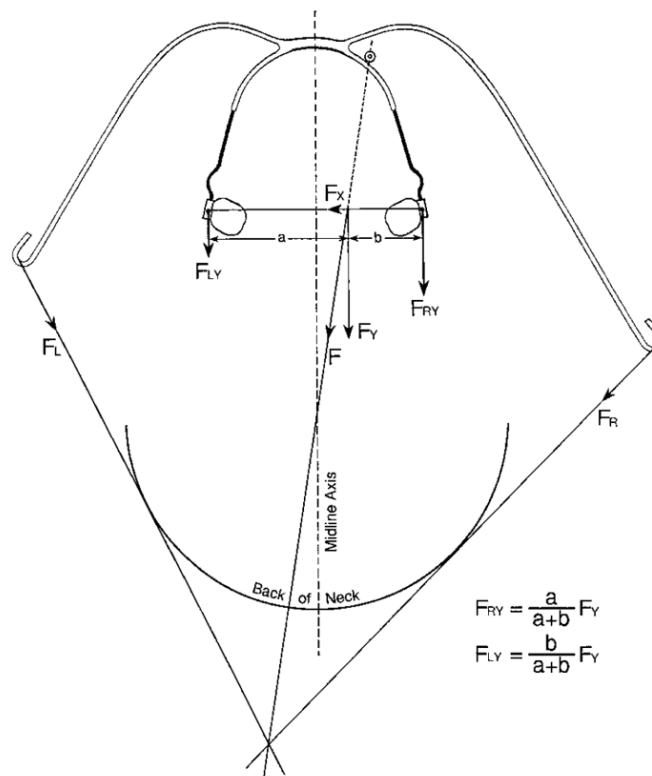


Figure 9 : Biomécanique de la FEO asymétrique (92)

La modification de longueur ou d'écartement d'une branche externe déporte latéralement la force résultante  $F$  (voir Figure 9). Celle-ci croise la ligne intermolaire et la divise en deux distances inégales  $a$  et  $b$ . La composante distalante  $F_y$  s'applique aux molaires droite et gauche proportionnellement aux distances  $a$  et  $b$ . La force distalante est donc plus importante du côté de la branche externe la plus longue ou la plus écartée.

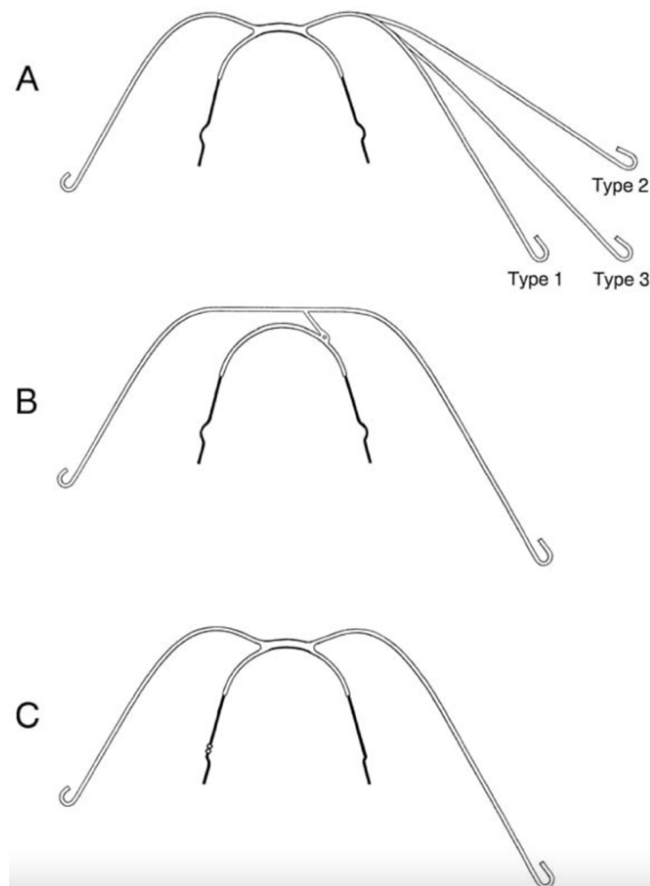


Figure 10 : Différentes forces extraorales asymétriques (92)

A. Arc facial conventionnel :

- Du côté de la molaire ne devant pas être distalée, la branche externe est raccourcie (type 1) : l'intensité de la force distalante sera plus importante du côté de la branche la plus longue (voir Figure 9) ;
- Du côté de la molaire devant être distalée, la branche externe est écartée par rapport au type 1 (type 2) ;
- Du côté de la molaire devant être distalée, la branche externe est écartée et rallongée par rapport au type 1 (type 3). Ce type est le plus efficace mais le moins confortable.

B. Arc facial « swivel offset » : JACOBSON (36)

- L'arc externe est connecté à l'arc interne par un joint pivotant décentré du côté où la molaire doit être distalée.
- Les résultats obtenus sont inconstants, la construction de cet arc facial est difficile et celui-ci est inconfortable pour le patient d'après YOSHIDA et al. (92).

C. Arc facial « internal hinge » : KAPRELIAN (40)

- La charnière est placée sur l'arc interne, en mésial de la molaire ne devant pas être distalée. Les branches externes ont la même configuration que le type 1.

YOSHIDA et al. (92) admettent que tous ces arcs faciaux asymétriques génèrent des forces indésirables dans la dimension transversale, avec un risque d'occlusion inversée postérieure du côté de la molaire devant être distalée, et d'occlusion en ciseaux du côté de la molaire ne devant pas être distalée. Ils ont donc proposé une méthode où ces effets parasites sont éliminés.

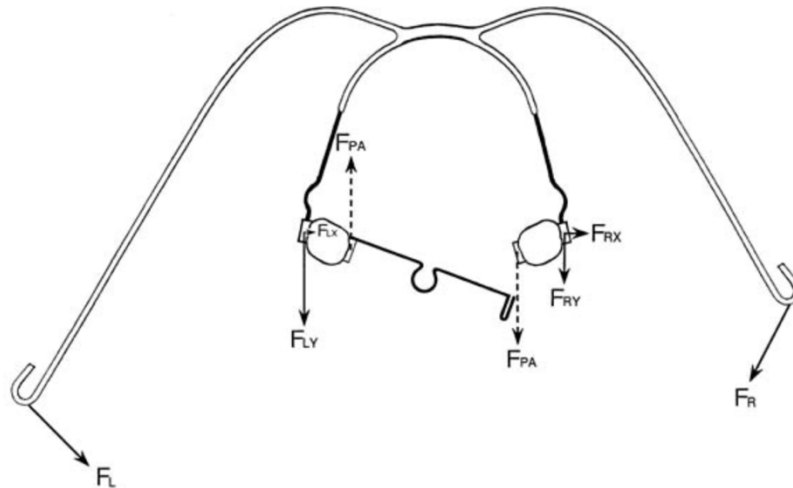


Figure 11 : Arc facial inversé et associé à un arc transpalatin (92)

La branche externe longue est positionnée du côté où la molaire ne doit pas être distalée. La biomécanique montre une force distalante  $F_{LY}$  du côté de cette molaire.

L'association à un arc transpalatin permet de créer une situation en V asymétrique, en ajoutant une plicature du côté de la molaire devant être distalée. Une force mésialante  $F_{PA}$  s'oppose alors à la force  $F_{LY}$  du côté de la molaire ne devant pas être distalée, tandis que la force distalante  $F_{PA}$  s'exprime du côté opposé et s'ajoute à la force  $F_{RY}$ .

La force  $F_{RX}$  est produite par l'arc facial inversé et permet l'expansion au niveau la molaire devant être distalée.

### 1.1.3. Avantages et inconvénients de la FEO asymétrique

La distalisation permet d'obtenir une augmentation du périmètre d'arcade de 1 à 6 mm par héli-arcade. Selon RICKETTS, le recul est de 2 à 4 mm en moyenne, le maximum observé étant de 1 cm en trois ans.

La FEO est, par définition, un dispositif externe très visible, elle présente donc un impact psychologique. Son port est assez contraignant, et son succès est directement dépendant de la coopération du patient.

### 1.1.4. Intensité de la force appliquée

On recherche ici un effet orthodontique, on utilise donc des forces légères de 180 à 450 g.

### 1.1.5. Durée de port

Le port est discontinu, de 12 à 14 heures par 24 heures. Ce dispositif doit être porté, en moyenne, 90 heures par semaine. Il est possible de compenser un port diurne insuffisant, dû à une impossibilité matérielle, en conservant la FEO plus longuement le lendemain.

## 2. Dispositifs intraoraux

### 2.1. Pendulum de Hilgers

#### 2.1.1. Description

L'appareil introduit par HILGERS (20) en 1992 est composé d'une pastille en résine acrylique palatine fixée aux premières et aux deuxièmes prémolaires ou aux molaires temporaires par des appuis collés occlusaux permettant d'augmenter la stabilité, ainsi que de bras en alliage titane-molybdène (TMA) 0,032" provenant de la partie postérieure de la pastille et insérés dans les fourreaux palatins des bagues des molaires maxillaires.

Les ressorts en TMA sont activés de façon à produire un pendule de force, du palais aux molaires.

Une boucle au niveau de chaque ressort peut être ajustée pour permettre l'expansion et éviter une occlusion inversée (voir Figure 13).

Les appuis occlusaux sur les deuxièmes prémolaires peuvent être retirés une fois la distalisation de la première molaire réalisée, pour permettre aux secondes prémolaires de dériver distalement.

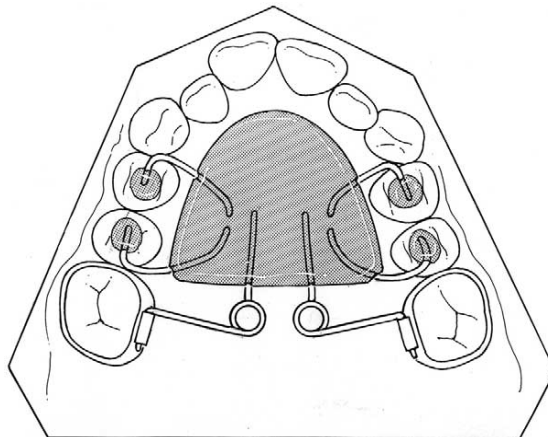


Figure 12 : Pendulum de HILGERS (20)

#### 2.1.2. Pendulum asymétrique

La possibilité d'utiliser cet appareillage de façon asymétrique permet ainsi de traiter les mésiositions maxillaires unilatérales.

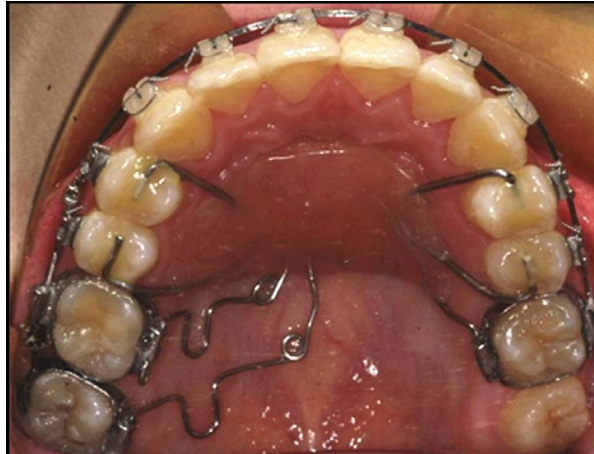


Figure 13 : Pendulum asymétrique (52)

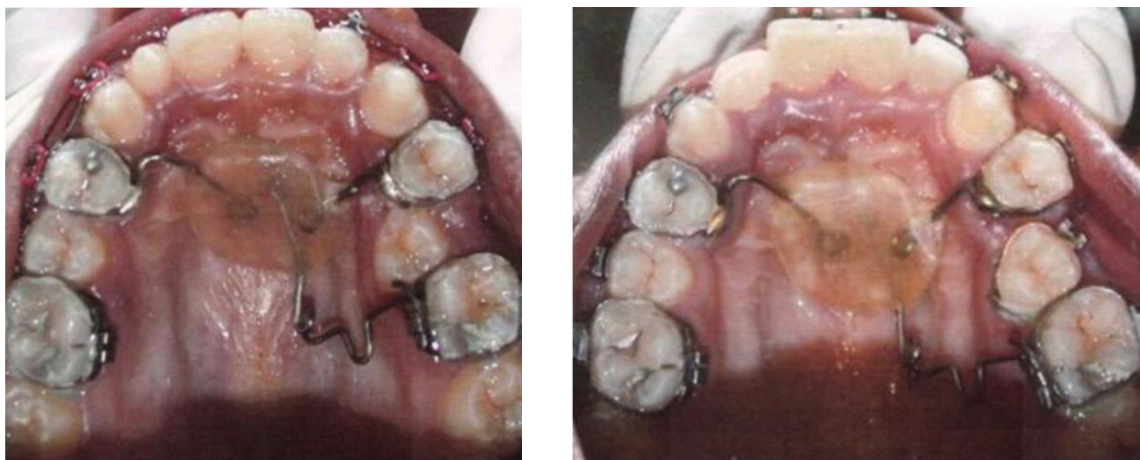

Figure 14 : Distalisation molaire unilatérale par pendulum asymétrique dans le cas d'une mésiosition du secteur 2 (69)

### 2.1.3. Activation

Le ressort du pendulum est activé de façon à obtenir une force de 230 g du côté où l'on souhaite la distalisation de la première molaire : ceci correspond à 60° d'activation.

Une sur-correction est nécessaire pour prévenir la récurrence.

Le système est laissé 8 semaines en contention à la fin de l'activation.

KINZINGER et al. (43) estiment que le meilleur moment pour un traitement par pendulum est avant l'éruption des deuxièmes molaires. Néanmoins, si la distalisation doit être réalisée lorsque les deuxièmes molaires sont sur arcade, il est recommandé d'extraire les troisièmes molaires. Dans ce cas, les premières molaires sont baguées et poussent les deuxièmes molaires lors de leur distalisation. Les auteurs avertissent cependant que la perte d'ancrage et la vestibuloposition des deuxièmes molaires sont alors inévitables.

Il existe une version modifiée du pendulum, exposée par SCHÜTZE et al. (77). Ce système se compose d'une pastille de Nance en acrylique, avec un vérin de distalisation sur la partie postérieure de la pastille. L'ancrage dentaire se fait via des bras fixés en occlusal des premières et deuxièmes prémolaires et via une boucle antérieure collée sur les incisives.

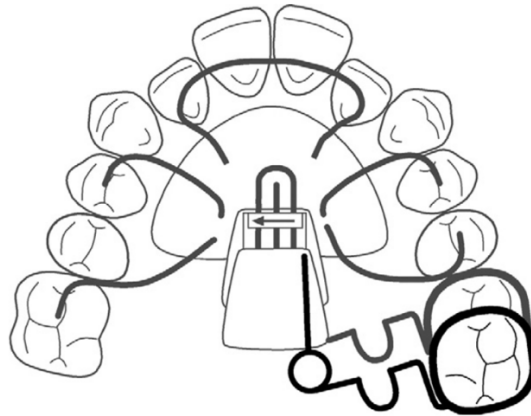


Figure 15 : Pendulum asymétrique modifié (77)

Le ressort pendulaire en TMA 0.032'' est activé de façon à produire une force de 180 à 200 g. Le vérin est activé également le jour de la pose de l'appareil.

Un contrôle est effectué toutes les 7 à 8 semaines et les activations en fonction de la nécessité de chaque cas. Selon les auteurs, en plus de l'activation du bras en TMA, il est nécessaire de réactiver le vérin d'environ 50 g pour maintenir une force distale constante et pour éviter une occlusion inversée.

#### 2.1.4. Avantages et inconvénients

HILGERS (35) a affirmé qu'il n'est pas inhabituel de voir jusqu'à 5 mm de recul molaire en 3 à 4 mois de traitement avec cet appareil.

L'étude menée par ÖNÇAG (63), a montré que le recul molaire par cet appareil provoque une augmentation de la hauteur faciale antérieure avec augmentation de l'angle SN-GoGn.

La quantité de distalisation molaire était d'environ 5 mm en 6 mois, mais ce mouvement s'accompagnait également d'une distorsion significative de 6° environ.

Le pendulum entraîne de plus une perte d'ancrage antérieure, qui se caractérise par une mésialisation et une mésioversion des prémolaires, une augmentation du surplomb, une diminution du recouvrement et une vestibuloversion des incisives maxillaires (31). On conseille alors le port d'élastiques de traction interarcade (TIA) de classe II pour contrer les effets parasites.

Les effets parasites de perte d'ancrage antérieure semblent être moins importants dans le cas d'une distalisation unilatérale.

En effet, l'étude menée par SCHÜTZE et al. (77) montre que la perte d'ancrage au niveau des incisives est moindre dans le cadre d'une distalisation unilatérale (6,5 % au lieu de 30 %). Celle au niveau des prémolaires du côté de la distalisation molaire est de 30 % et on note une distalisation de 0,5 mm du côté controlatéral. La distalisation unilatérale provoque également une déviation controlatérale du point interincisif maxillaire.

Ceci est expliqué par un effet de rotation du système autour de la pastille de Nance.



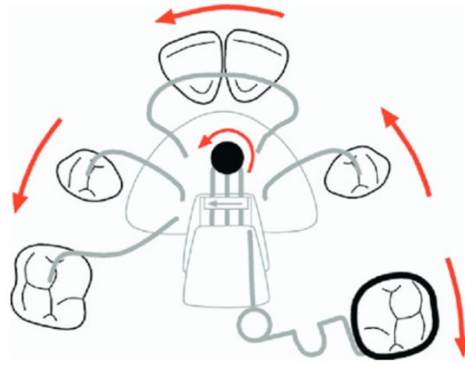


Figure 16 : Rotation du système pendulaire autour d'un centre de rotation situé dans la partie antérieure de la pastille de Nance (77)

En cas d'utilisation unilatérale, un effet parasite de bascule frontale du plan d'occlusion doit être contrôlé (8).

## 2.2. First Class Appliance (FCA)

### 2.2.1. Description

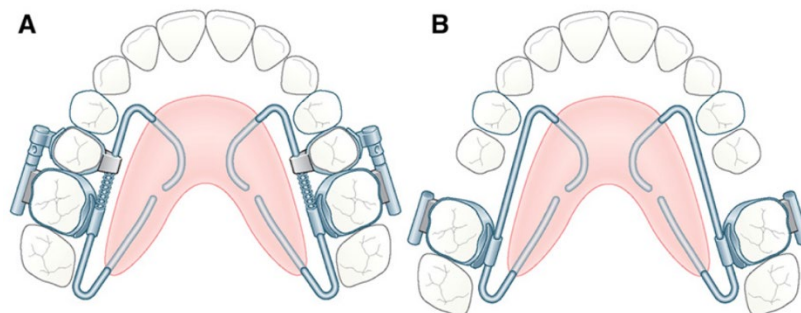


Figure 17 : Distalisation par FCA (65)

Le First Class Appliance se compose de :

- Quatre bagues (deux sur les premières molaires maxillaires et deux sur les deuxième molaires temporaires ou sur les deuxième prémolaires maxillaires) ;
- Deux vis d'activation en vestibulaire (10 mm de long) qui sont soudées aux bagues des premières molaires et placées dans des tubes fermés soudés aux bagues des deuxième molaires temporaires ou des deuxième prémolaires ;
- Deux ressorts ouverts de 0,010 × 0,045'' en Nickel-Titane (NiTi), en palatin (10 mm de long) ;
- Tubes vestibulaires et palatins ;
- Une pastille de Nance modifiée en forme de papillon.

Deux fils 0,045'' acier noyés dans la résine relient la pastille de Nance aux bagues. Ces fils sont soudés en palatin des bagues des deuxième molaires temporaires ou des deuxième prémolaires et placés dans les fourreaux palatins des premières molaires. Les ressorts NiTi sont activés en compression entre la soudure palatine sur la deuxième molaire temporaire ou la deuxième prémolaire et le fourreau palatin de la première molaire.

### 2.2.2. Activation

Les vis vestibulaires sont activées une fois par jour d'un quart de tour (0,1 mm). Les ressorts palatins ne sont pas proprement actifs car ils dépendent de l'activation des vis vestibulaires. Ce système double permet de contrôler la rotation de la molaire lors du recul.

L'appareil peut être laissé en contention après la distalisation, en déposant les bagues sur les deuxièmes molaires temporaires ou les deuxièmes prémolaires.

### 2.2.3. Avantages et inconvénients

Dans l'étude menée par PAPADOPOULOS (65), la vitesse de distalisation molaire est de 1 mm par mois, mais ce mouvement est associé à une distorsion de la molaire de 8,56°, démontrant une perte d'ancrage postérieure.

Il déclare aussi une perte d'ancrage antérieure avec une augmentation du surplomb de 0,68 mm et une mésialisation des premières prémolaires ou premières molaires temporaires de 1,86 mm.

L'espace obtenu correspond à 68,3 % de recul molaire et 31,7 % de perte d'ancrage antérieure.

## 2.3. Distalisation associée au système multiattache

### 2.3.1. Système Locatelli

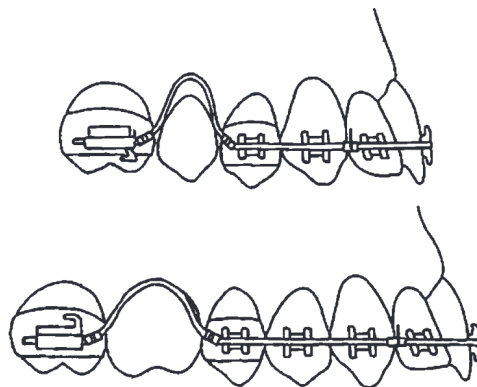


Figure 18 : Système Locatelli (60)

Ce système utilise un arc NiTi 0,018 × 0,025" qui délivre une force constante. Le recul molaire est effectué par le biais d'une boucle formée sur l'arc NiTi et qui s'ouvre au fur et à mesure grâce à la super-élasticité de l'arc (48).

Des stops sont placés entre la première prémolaire (stop en distal) et la première molaire (stop en mésial) pour distaler la première molaire, ou entre la deuxième prémolaire et la deuxième molaire pour distaler la deuxième molaire.

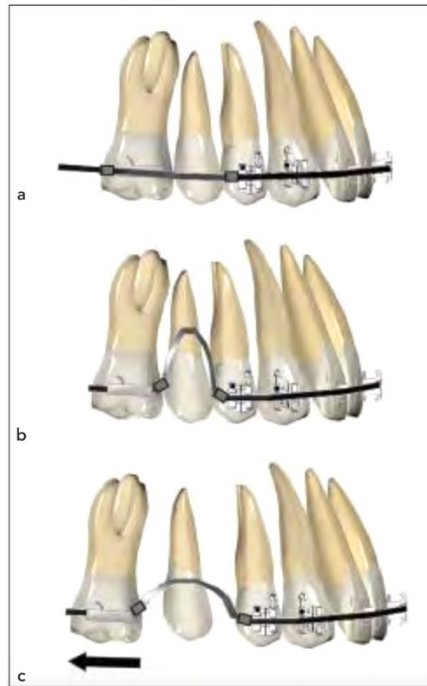


Figure 19 : Construction du système Locatelli pour la distalisation de la première molaire maxillaire (15)

Le système est mis en place comme suit :

- Les stops sont placés en distal du bracket de la première prémolaire et 5 à 7 mm en distal de l'entrée mésiale du tube molaire (a) ;
- L'arc est inséré dans le tube molaire et le bracket de la première prémolaire : l'excès de fil est placé en gingival au niveau du vestibule (b) ;
- L'arc NiTi super-élastique retourne à sa forme d'origine et provoque ainsi le mouvement distalant sur la molaire (c).

Ce système comporte des effets parasites de distoversion molaire, mésioversion prémolaire et vestibuloversion incisive.

Ce dispositif nécessite des élastiques de traction interarcade (TIA) de classe II ou des minivis en soutien pour éviter la perte d'ancrage antérieure.

### 2.3.2. Système Distal Active Concept® (DAC)

- Description

À l'arcade maxillaire, les incisives, les canines et les premières molaires sont équipées en technique d'arc droit (0,022 × 0,028"). Si les deuxièmes molaires sont présentes, l'appareil est alors placé sur ces dernières et sur les premières prémolaires, 16-26 et 15-25 n'étant alors pas appareillées.

L'arcade mandibulaire est totalement équipée en technique d'arc droit (0,022 × 0,028") avec des informations de préparation d'ancrage sur les secteurs latéraux (-3°, -6°, -10°) et du torque radiculovestibulaire (-6°) sur les incisives.

La phase de correction de la classe II s'intègre dans le traitement multiattache après préparation des arcades et s'effectue avec des arcs acier (0,019 × 0,025").

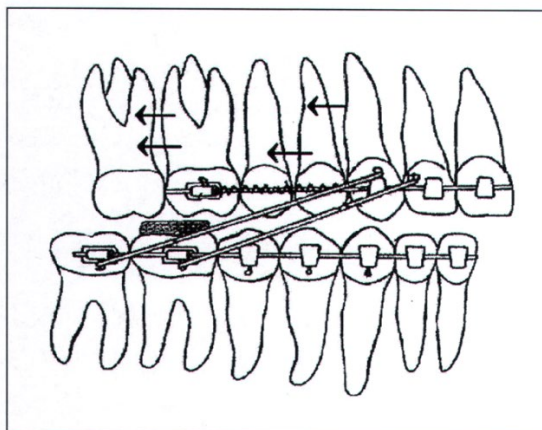


Figure 20 : Double mécanique de classe II dans la thérapie du Distal Active Concept®, en denture permanente (1)

Trois éléments complémentaires assurent la sollicitation de la croissance mandibulaire et le recul molaire maxillaire :

- Des cales lisses en verre ionomère sur 36 et 46 qui déverrouillent l'occlusion et abaissent le condyle mandibulaire, favorisant ainsi la croissance ramale et la rotation antérieure de la mandibule. La hauteur de ces cales est réglée de manière à réduire le recouvrement à 2 mm ;
- Des élastiques de traction interarcade (TIA) de classe II de 3 oz, portés 24/24h et induisant une propulsion mandibulaire. Le premier est tendu entre la deuxième molaire mandibulaire et la canine maxillaire, le deuxième est tendu entre la première molaire mandibulaire et un clip placé sur l'arc en distal de l'incisive latérale. Ce dispositif nécessite des élastiques de TIA de soutien du côté de la classe I pour éviter la bascule du plan d'occlusion ;
- Un ressort NiTi (alliage nickel-titane) comprimé en mésial de la première molaire maxillaire pour la reculer.

Ce système peut être utilisé en denture mixte. Au maxillaire, l'appareil multiattache est partiel (0,022 × 0,028"), en technique d'arc droit avec des informations MBT, placé sur les incisives et les molaires permanentes ainsi que sur les canines temporaires. À l'arcade mandibulaire, un arc lingual 36-46 est ajusté au contact des incisives. Les élastiques de TIA sont tous les deux placés sur la première molaire mandibulaire.

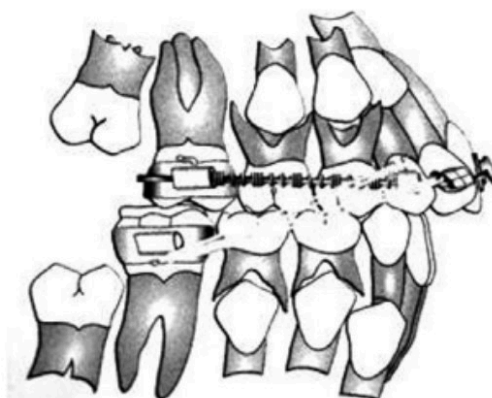


Figure 21 : Distal Active Concept® appliqué à la denture mixte (8)

- Avantages et inconvénients

Il existe une légère vestibuloversion de l'incisive mandibulaire. Des ancrages squelettiques temporaires comme les minivis peuvent être utilisés en complément du dispositif pour un meilleur contrôle.

- Indications et contre-indications

Cette technique s'adresse aux classes II squelettiques, hypo- ou normodivergentes, à profil droit, sans indication d'extractions pour traiter la mésioposition ou la dysharmonie dents-arcades (DDA) ou pour repositionner les incisives mandibulaires et sans encombrement postérieur maxillaire.

Elle est, à l'opposé, contre-indiquée en cas d'hyperdivergence marquée, d'encombrement supérieur à 6 mm ou de proalvéolie mandibulaire.

En cas d'utilisation unilatérale de tous les systèmes de recul molaire précédemment cités, un effet parasite de bascule frontale du plan d'occlusion doit être contrôlé.

## 2.4. Distalisation par ancrages osseux

Selon CHAMPAGNE (16), les appareils intraoraux de recul molaire, à support dentaire et/ou sur les tissus mous, produisent 71 % de recul molaire, avec une mésialisation réciproque des dents antérieures de 29 %.

La méta-analyse menée par SOHEILIFAR (82) et celle menée par GREC et al. (32), montrent que les dispositifs à ancrage osseux, pour certains inspirés d'une version à appui dentaire, minimisent la perte d'ancrage antérieure pendant la phase de recul molaire, et permettent un mouvement de distalisation spontanée des prémolaires.

### 2.4.1. Généralités sur les minivis

#### 2.4.1.1. Indications et prérequis

Les minivis sont indiquées dans le cadre du recul d'une héli-arcade (dans les asymétries d'arcade), pour traiter des malocclusions de classe II et III subdivision, ou pour créer un espace sur l'arcade lors de la désinclusion d'une canine ou d'une prémolaire.

L'élaboration d'un plan de traitement précis est le facteur de succès le plus important du recul molaire. LEE (45) a indiqué qu'avant toute distalisation postérieure, il faudra contrôler que :

- Le recul est inférieur ou égal à 3 mm dans les cas où la minivis est positionnée en interdentaire (chez les patients de plus de 15 ans).  
Dans les cas de recul plus important, les minivis devront être positionnées à distance au niveau du palais comme le fait GELGÖR et al. (30) ou des crêtes infra-zygomatiques, afin de ne pas interférer avec le mouvement des dents adjacentes. Il est aussi possible de positionner les minivis vestibulaires verticalement selon LEE (46).
- Le déplacement des dents reste toujours à l'intérieur des procès alvéolaires ;

- L'espace disponible est suffisant ;
- Les troisièmes molaires ont été extraites. En effet, elles occupent l'espace disponible et le recul molaire augmente leur risque d'inclusion ;
- La quantité de gencive attachée est suffisante : pour maintenir une bonne hygiène bucco-dentaire, il est nécessaire d'avoir suffisamment de gencive attachée après distalisation, notamment en distovestibulaire de la deuxième molaire mandibulaire (car celle-ci est d'autant plus exposée à un risque d'atteinte de sa furcation).

La force de distalisation ne peut être appliquée qu'à distance du centre de résistance des molaires, entraînant une rotation de celles-ci dans les trois dimensions de l'espace. Cette rotation est d'autant plus importante au niveau de la deuxième molaire, ce qui rend son contrôle impératif. (51)

#### 2.4.1.2. Facteurs de stabilité des minivis

MIYAWAKI et al. se sont intéressés aux facteurs associés à la stabilité des minivis postérieures dans le cadre de l'ancrage orthodontique (56).

Selon ces auteurs, aucune corrélation significative n'existe entre le taux de réussite et les variables suivantes : longueur de vis, type de chirurgie, mise en charge immédiate, âge, sexe, encombrement des dents, rapport squelettique antéro-postérieur, parodontite contrôlée et symptômes de troubles temporo-mandibulaires.

Aucune corrélation significative entre le taux de réussite et la chirurgie par lambeau n'est observée. Ni la localisation de l'implant (maxillaire ou mandibule) ni la période entre la pose de la minivis et l'application de la force orthodontique ne sont significativement associés au taux de réussite.

Les vis en titane avec inflammation du tissu péri-implantaire après implantation montrent un taux de réussite significativement plus faible que celles sans inflammation. Le diamètre de la vis est également associé à la stabilité des vis en titane.

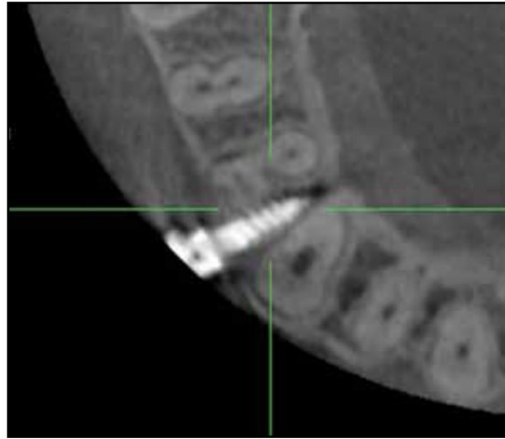
Selon l'étude de CHENG et al. (78), les minivis posées dans la zone maxillaire postérieure ont une survie plus longue que celles posées dans la zone mandibulaire postérieure.

Concernant le type de tissu mou dans lequel les minivis sont posées, le risque d'échec est supérieur dans la muqueuse non kératinisée (muqueuse alvéolaire).

#### 2.4.1.3. Zones d'insertion des minivis

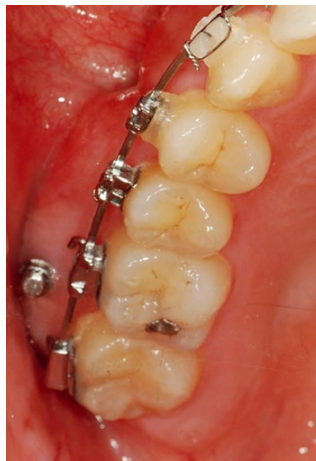Les zones interradiculaires vestibulaires sont couramment utilisées en raison de leur facilité d'accès. Elles sont cependant limitées par la proximité des racines adjacentes lorsqu'elles sont posées horizontalement et présentent les problèmes suivants :

- Risque d'endommager les racines ou le parodonte ;
- Risque de fracture de la vis lors de la mise en place, en raison des dimensions plus étroites des minivis pour ces espaces interradiculaires ;
- Taux de perte pouvant atteindre 25 %.



*Figure 22 : Espace interradiculaire insuffisant pour l'insertion de minivis, pouvant entraîner une perte de la minivis ou des lésions sur la surface radiculaire (50)*

Afin d'éviter les interférences radiculaires, LEE (46) a proposé de poser les minivis interradiculaires verticalement. En vestibulaire, il faut bien vérifier la présence d'un os alvéolaire épais.



*Figure 23 : La présence d'un os alvéolaire vestibulaire épais constitue une zone favorable à l'insertion d'une minivis verticale (46)*

Par ailleurs, les facteurs de risque précédemment cités peuvent être évités en utilisant des « zones sans racines » telles que le palais dur, la tubérosité maxillaire ou la crête infra-zygomatique (50).

La tubérosité ne peut pas être considérée comme totalement fiable, car le germe de la troisième molaire ou une épaisseur de gencive trop importante peuvent empêcher une insertion réussie.

La pose d'une minivis dans la partie inférieure du pilier zygomatique comporte un risque de perforation du sinus maxillaire.

Par conséquent, les seules alternatives sûres à la mise en place de minivis vestibulaires se trouvent au niveau du palais.

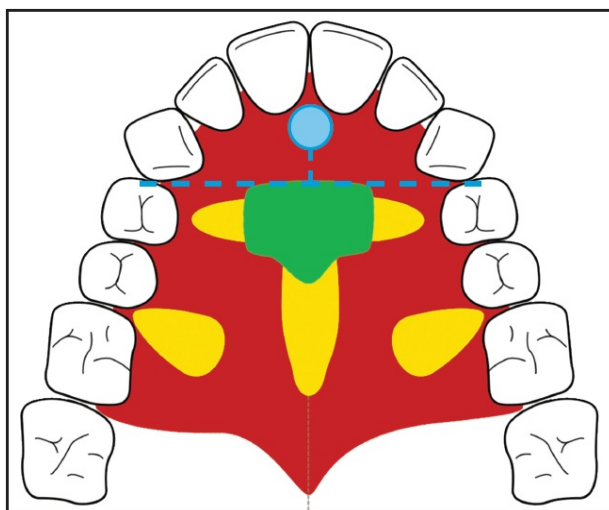


Figure 24 : Zones potentielles d'insertion des minivis palatines (50)

En vert : zone optimale ; en jaune : zones restreintes due aux variabilités individuelles ; en rouge : zone non recommandée à cause de l'épaisseur de la muqueuse ou des éléments vasculaires ; en bleu : canal incisif

Ainsi, selon LUDWIG et al. (50), la zone antérieure du palais semble être l'une des meilleures zones d'insertion de minivis palatines. L'os cortical est généralement plus épais au niveau du palais que dans les zones interradiculaires vestibulaires, et une gencive attachée favorable est facilement disponible, assurant des taux de réussite élevés. De plus, des minivis placées dans cette zone n'entreront pas en contact avec les dents adjacentes.

## 2.4.2. Minivis et appareils multiattaches

### 2.4.2.1. Distalisation sur arc continu

La distalisation peut se faire « dent par dent » ou « en masse ». Pour une distalisation asymétrique dans le cas d'une mésioposition unilatérale, le recul dent par dent est recommandé jusqu'à l'obtention d'une symétrie molaire selon LUDWIG et al. (51), de même que dans ce cas l'ancrage indirect est recommandé à cause de sa meilleure stabilité.

La force de distalisation molaire est appliquée grâce à un ressort NiTi en compression, tandis que la minivis sert d'ancrage indirect via une ligature métallique reliée à une potence sur l'arc. Ceci permet d'éviter l'effet parasite de perte d'ancrage antérieure et de contrôler le sens vertical.

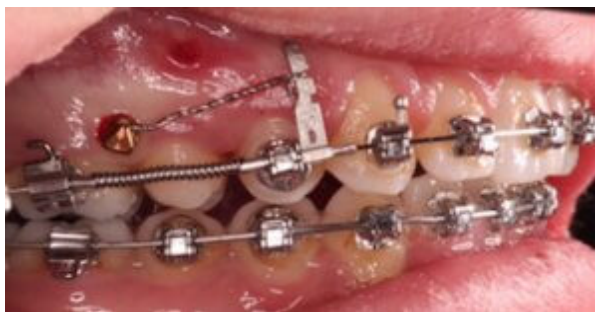

Figure 25 : Distalisation molaire par ressort comprimé et ancrage indirect par minivis vestibulaire (Collection personnelle du Dr Michel CHAMPAGNE)



La distalisation sur arc continu peut nécessiter deux minivis vestibulaires. Un ressort en compression est positionné entre les deux molaires pour permettre le recul de la deuxième molaire, tandis que le bloc incisivo-canin est relié aux minivis afin de limiter la perte d'ancrage antérieure. Puis un deuxième ressort est positionné entre la deuxième prémolaire et la première molaire pour distaler cette dernière. Les prémolaires sont ensuite distalées grâce à l'ancrage direct (45).

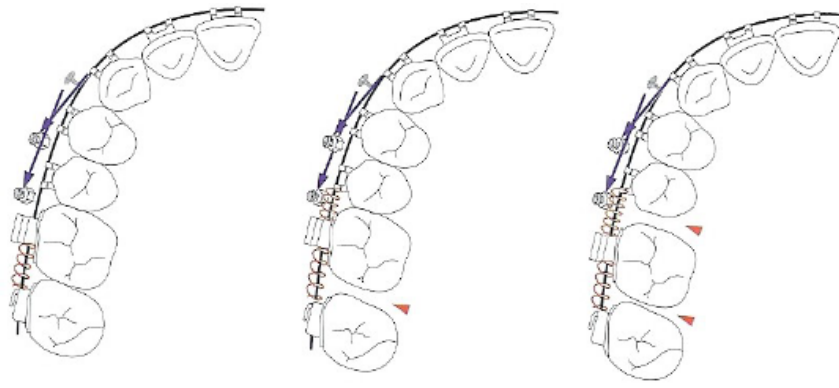


Figure 26 : Recul dent par dent sur arc continu (45)

L'utilisation de minivis de recul maxillaire est aussi intéressante en technique linguale (14) :

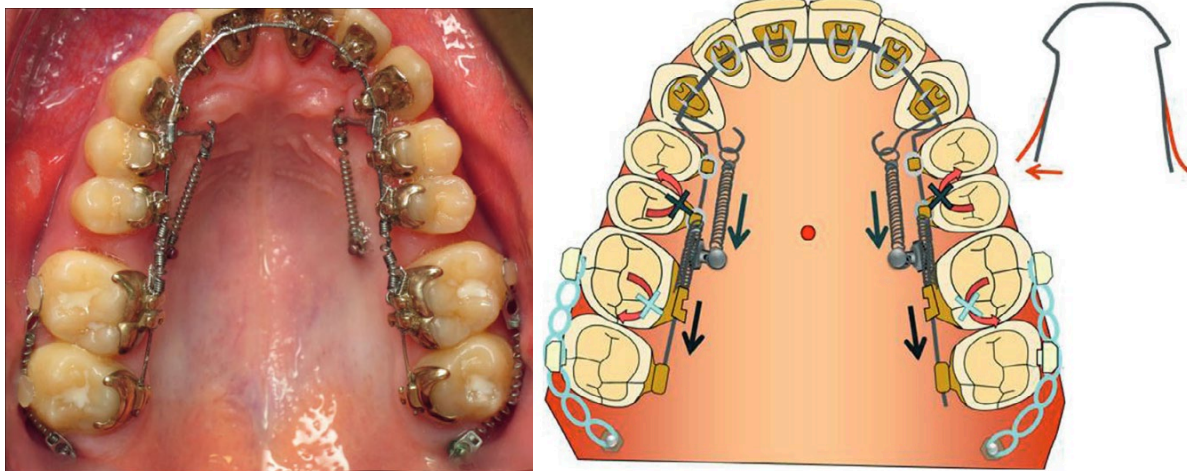


Figure 27 : Distalisation molaire sur minivis en technique linguale (14)

La distalisation molaire se fait ici grâce à un ressort en compression placé sur l'arc entre la deuxième prémolaire et la première molaire.

L'effet parasite de mésiorotation molaire est contrôlé par l'utilisation d'une minivis rétro-molaire et d'un ressort NiTi ou d'une chaînette élastomérique vestibulaire.

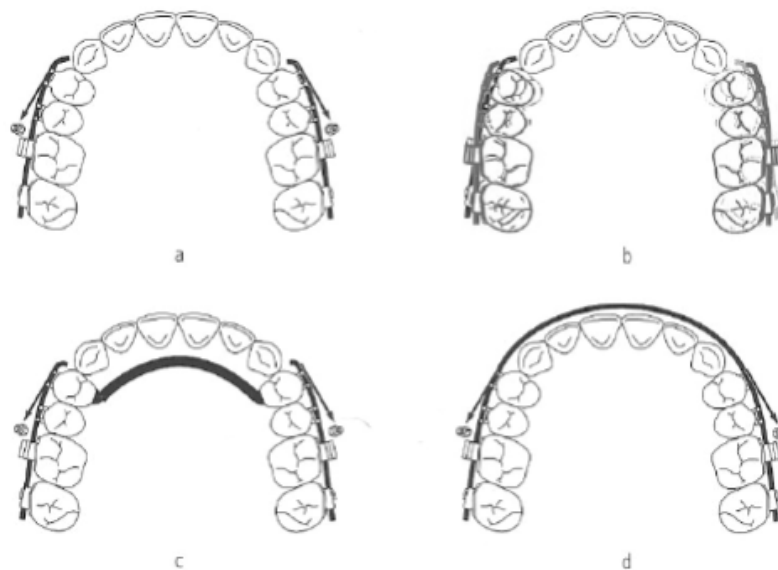
La perte d'ancrage antérieure est contrôlée par l'utilisation d'une minivis palatine placée entre la deuxième prémolaire et la première molaire et d'un ressort NiTi en extension reliant la minivis à une potence sur l'arc.

De façon générale, le contrôle de la deuxième molaire est primordial. Il est donc indispensable de l'inclure dans l'appareillage afin d'éviter une version vestibulaire des molaires maxillaires ou encore une version distale de la première molaire (51).

#### 2.4.2.2. Distalisation sur arcs sectionnels

Le recours à une mécanique d'arcs sectionnels ne prenant en charge que les segments postérieurs est attrayante puisqu'elle permet de retarder l'appareillage des incisives et de ne traiter dans un premier temps que le côté concerné par la mésioposition.

Cependant, quand les deux secteurs postérieurs ne sont pas reliés et qu'une force de distalisation leur est appliquée, le risque de rotation de chaque secteur est élevé. L'arcade se retrouve alors élargie dans la zone prémolaire.



*Figure 28 : Modification de la forme d'arcade lors de la distalisation molaire sur arcs sectionnels (45)*

Le recours à une solidarisation à travers l'arcade (par du composite prenant en charge la canine et les prémolaires) ou à une mécanique d'arc continu, comme vu précédemment, est donc recommandé (45).

Dans le premier cas, la canine et les deux prémolaires sont solidarisées afin de constituer un ensemble sur lequel est collé une attache (voir Figure 29). Un ressort en compression permet de distaler la première molaire et une force de rétraction est exercée à partir de la minivis sur l'ensemble canine-prémolaires. Une attache est ensuite positionnée sur les prémolaires qui sont distalées à leur tour par un ressort en compression. Enfin, des attaches sont positionnées sur les canines et incisives qui sont alors prises en charge et alignées.

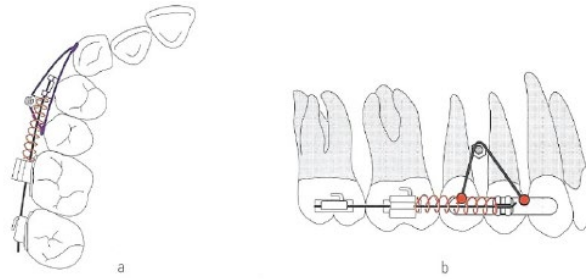


Figure 29 : Recul dent par dent sur arcs sectionnels (45)

### 2.4.3. Minivis associées à d'autres appareillages

Les appareillages de distalisation molaire utilisant des minivis sont nombreux. Ils seront présentés de façon non-exhaustive.

#### 2.4.3.1. Minivis et arc transpalatin

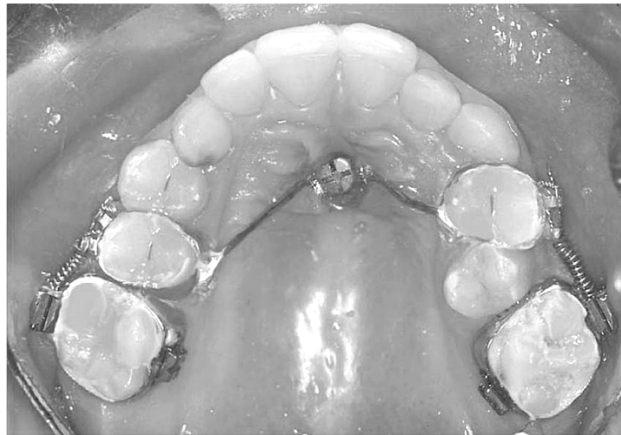

Figure 30 : Distalisation molaire par minivis palatine, arc transpalatin et ressort NiTi en compression (29)

Ce système présenté par GELGÖR utilise un arc transpalatin scellé sur les prémolaires. Il est ancré par collage sur une minivis insérée dans la zone médiane palatine antérieure. Un système d'arcs sectionnels est utilisé entre les prémolaires et les premières molaires. Deux ressorts ouverts activés en compression entre la prémolaire et la molaire permettent la distalisation, en délivrant une force de 250 g.

Dans l'étude menée par GELGÖR, la distalisation molaire a été de 3,9 mm sur une moyenne de 4,6 mois, avec une distorsion coronaire significative de 8,7°.

L'auteur rapporte une perte d'ancrage antérieure limitée : vestibuloversion des incisives maxillaires de 1° et augmentation du surplomb de 0,5 mm, cela étant dû à la mésioversion des premières prémolaires de 2,8°.

### 2.4.3.2. TopJet

- Description

Dérivé du Distal Jet, ce dispositif a été conçu par WINSAUER (90) pour distaler les molaires maxillaires. Le principe repose exclusivement sur l'ancrage squelettique et cet appareillage n'implique que les molaires à distaler. Il peut être utilisé de façon bilatérale ou unilatérale, ce qui est intéressant pour les mésiositions maxillaires unilatérales.

Le système est composé de minivis palatines insérées dans les zones paramédianes (une par côté de distalisation souhaitée), du TopJet, d'un arc transpalatin et de bagues molaires.



Figure 31 : Composants du TopJet (70)  
Minivis – distaliseur – arc transpalatin – bague molaire

Le TopJet comporte deux modules :

- Le module de puissance est composé d'un ressort NiTi ouvert, en compression (Figure 32). Son extrémité mésiale est en forme de C et se clipse sur la tête de la minivis ;
- Le module de réglage est doté d'un piston qui permet d'adapter la longueur du dispositif. Son extrémité distale en forme de T se connecte à un arc transpalatin (Blue Elgiloy® ou acier 0,036") via un mécanisme de type charnière. Quatre crans d'activation sont disponibles pour la réactivation du ressort et le blocage du TopJet.

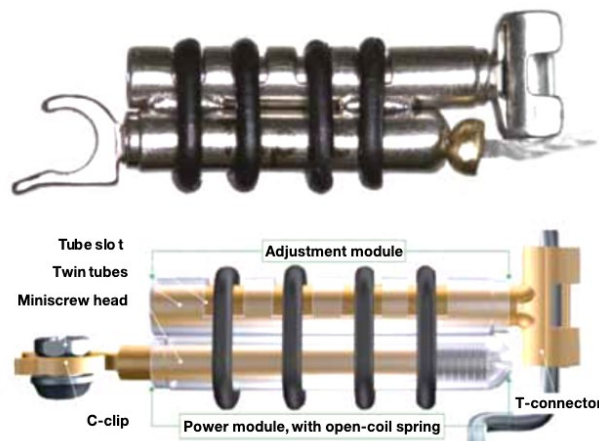


Figure 32 : Composants du TopJet (90)

L'arc transpalatin est fixé sur les bagues molaires et peut être fabriqué sur la base d'un gabarit de pliage, mais est également disponible en tant qu'article préfabriqué dans différentes tailles.

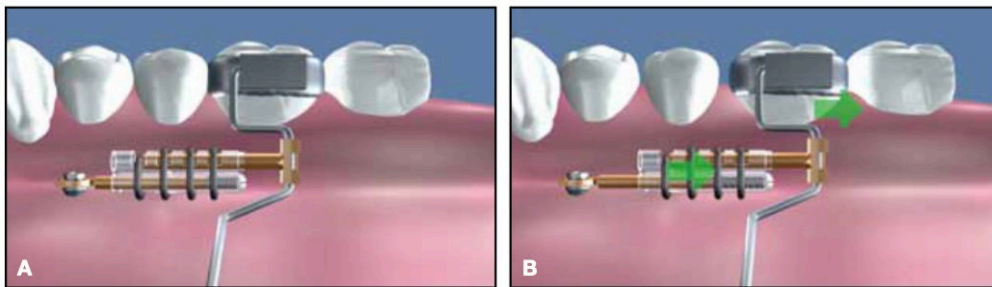


Figure 33 : Ressort NiTi en compression permettant la distalisation molaire (90)

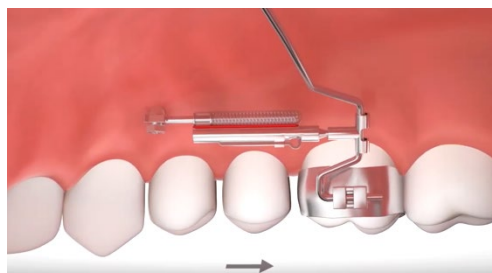


Figure 34 : Ressort NiTi en compression permettant la distalisation molaire (RMO®)

La réactivation du dispositif se fait à l'aide d'une sonde en poussant le double tube vers la minivis, ce qui comprime le ressort NiTi.

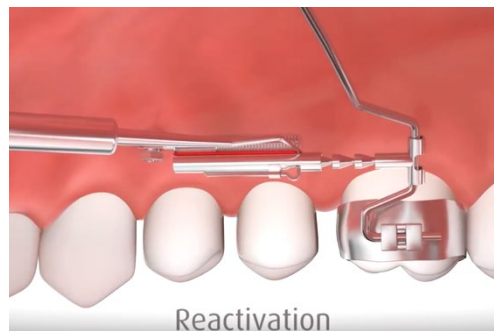


Figure 35 : Réactivation du système (RMO®)

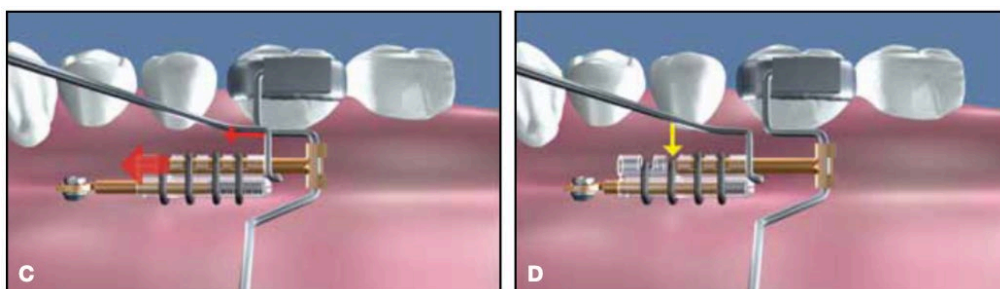


Figure 36 : Réactivation du système TopJet (90)

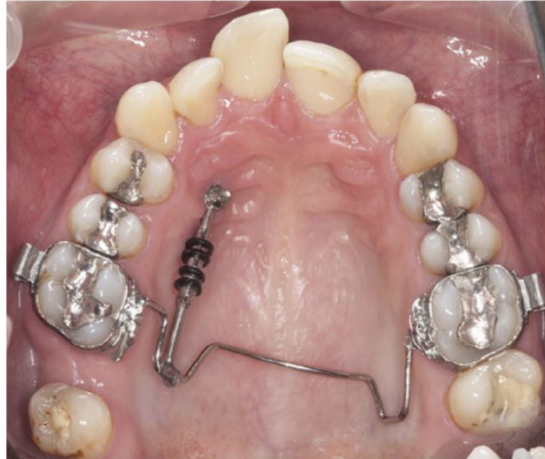

Figure 37 : Utilisation unilatérale du TopJet (70)

- Avantages et inconvénients

Dans l'étude menée par PSEINER (70), sur une durée moyenne de traitement de 5,9 mois, la distalisation des premières molaires maxillaires a été de  $4,0 \pm 2,2$  mm, soit  $0,8 \pm 0,6$  mm par mois. L'utilisation bilatérale du dispositif TopJet a permis une distalisation moyenne de 4,8 mm, tandis que l'utilisation unilatérale a diminué la quantité de distalisation de 1,4 mm, cela étant dû au fait que l'arc transpalatin du côté opposé à la distalisation souhaitée freine cette distalisation.

La distorsion molaire était quasi-inexistante étant donné que la force de distalisation est appliquée via l'arc transpalatin, lui-même situé à hauteur du centre de résistance de la molaire à distaler.

La force de distalisation étant appliquée en palatin du centre de résistance des molaires, une mésiorotation de seulement  $2^\circ$  a été constatée. L'arc transpalatin sert en effet d'ancrage et permet de limiter les rotations. L'utilisation unilatérale du dispositif a même créé une distorsion de la molaire de  $0,5^\circ$ .

Il a été énoncé dans cette étude qu'il est possible d'ajouter une composante ingressive ou égressive à la force de distalisation du TopJet en ajustant la hauteur d'insertion de la minivis palatine.

Les dents n'étant pas impliquées dans le système d'ancrage, les inconvénients de perte d'ancrage antérieure sont évités. Un effet de dérive distale des dents mésiales a été constaté grâce à l'étirement des fibres transeptales.

#### 2.4.3.3. BENEslider

- Description

Ce système introduit par WILMES (89) est composé d'une ou deux minivis BENEfit® de 2 mm de diamètre, insérées dans la zone médiane palatine antérieure, reliées à un arc acier 0,045". Des piliers interchangeables ou une BENEplate permettent d'associer la ou les minivis au système de distalisation composé de BENEtubes insérés dans les fourreaux palatins des premières molaires et de ressorts NiTi ouverts.

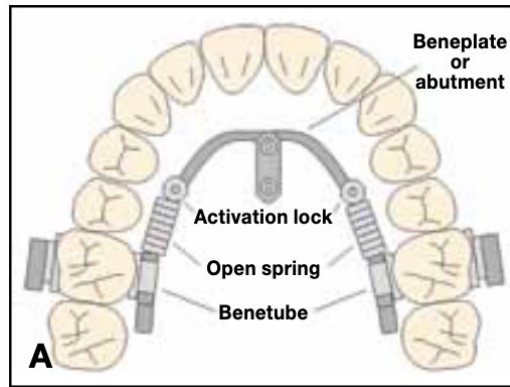


Figure 38 : Le système BENEslider (89)

Les ressorts NiTi ouverts sont comprimés grâce aux vis d'activation ; les BENEtubes sont glissés dans le fourreau palatin des premières molaires

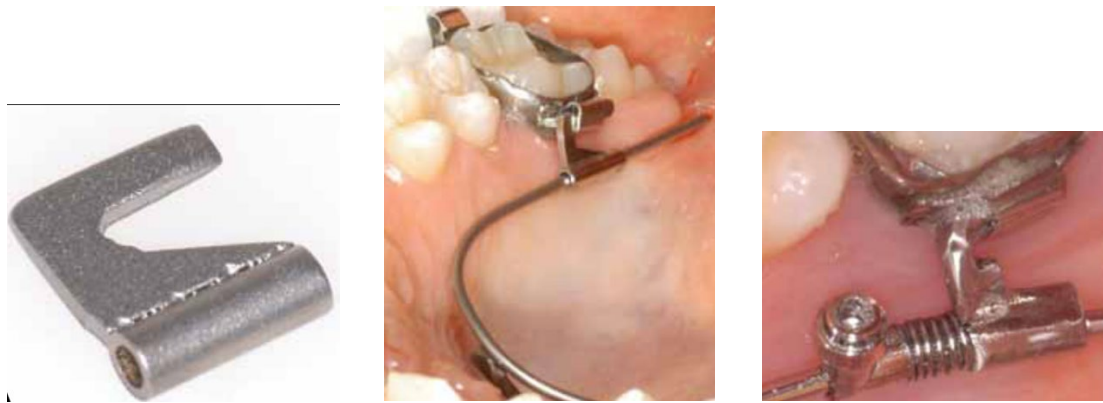

Figure 39 : Composants du BENEslider (89)

a. BENEtube ; b. Arc acier adapté à la forme du palais ; c. Ressort de distalisation activé grâce au serrage de la vis

Ce système permet, grâce aux ressorts NiTi ouverts et activés en compression, de distaler un secteur de façon symétrique ou non au secteur opposé.

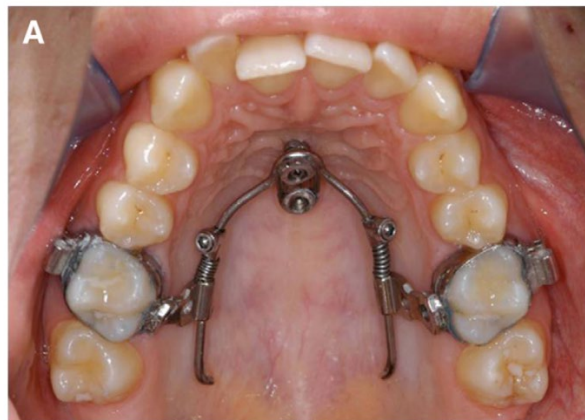

Figure 40 : BENEslider (49)

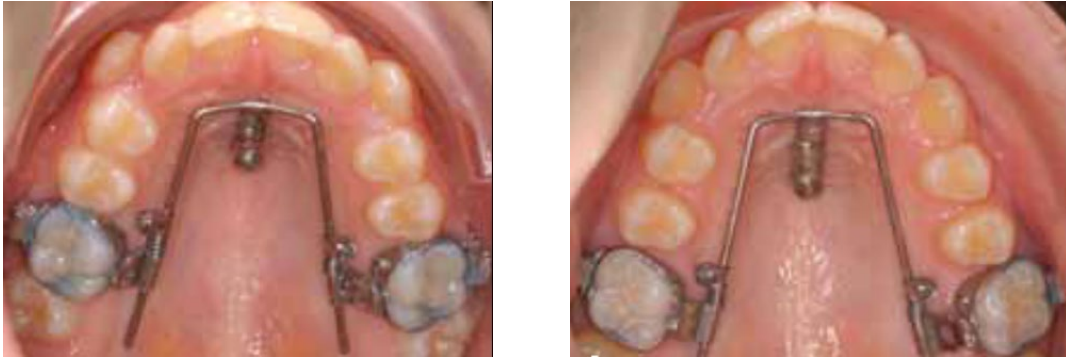

Figure 41 : 7 mois de distalisation par BENESlider dans un cas de classe II dentaire par mésiopositions maxillaires asymétriques (89)

Le *Mesial-Distal Slider* permet de distaler un secteur et mésialiser l'autre dans le cas où ces choix thérapeutiques permettent de diminuer la durée de traitement par rapport à une distalisation symétrique.

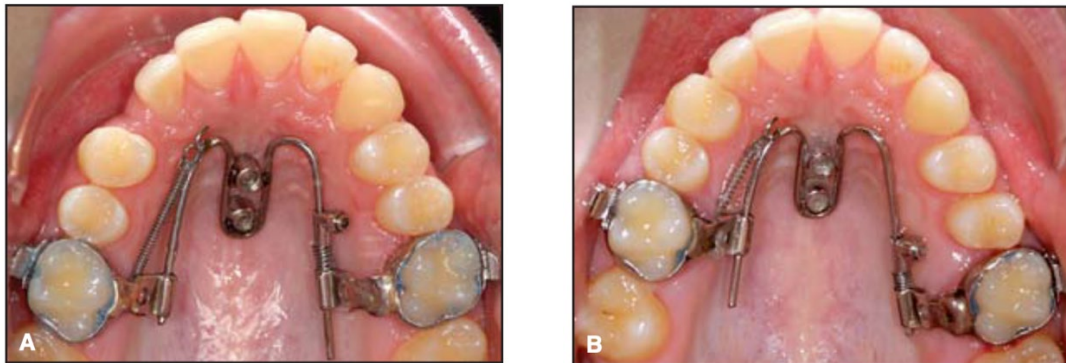


Figure 42 : *Mesial-Distal Slider* (88)

*Distalisation molaire asymétrique dans le cas d'une 13 absente avec déviation du point interincisif à droite et mésioposition des secteurs 1 et 2 : décision de fermeture d'espace secteur 1 et de distalisation molaire secteur 2*

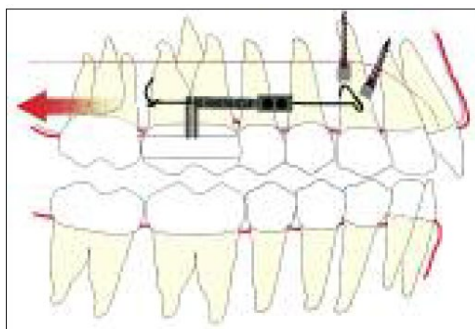
- Avantages et inconvénients

Ce système ne requiert pas de coopération du patient, contrairement aux FEO précédemment évoquées.

L'introduction du BENESlider a considérablement réduit les effets parasites de perte d'ancrage que présentent les dispositifs intraoraux conventionnels, puisque cet appareil est ancré squelettiquement directement sur minivis. Les dents ne sont pas impliquées dans le système d'ancrage.

Dans son étude (87), WILMES a pu obtenir une distalisation des molaires de 4,6 mm en 8-10 mois, avec 3,4° de mésiorotation molaire et 1,9 mm d'expansion transversale dans la zone molaire. La distorsion, évaluée à 1,9°, a été limitée, puisque la force distalante passe très proche du centre de résistance de la molaire.



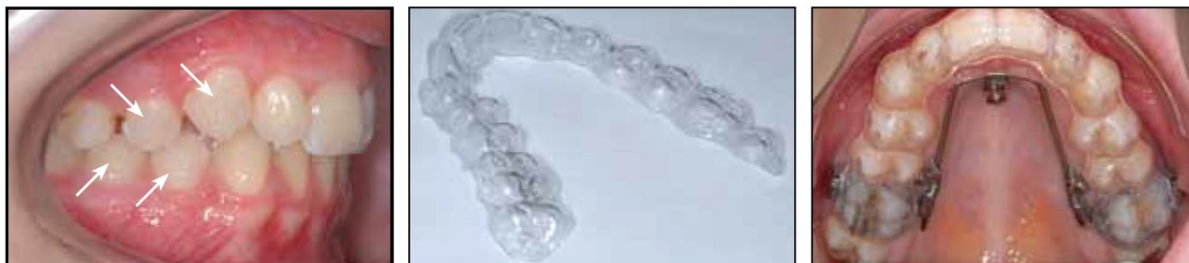

*Figure 43 : Mécanique du BENEslider (87)  
La force distalante passe à proximité du centre de résistance de la molaire*

Par rapport à un système de distalisation par minivis utilisées en ancrage indirect, le BENEslider présente l'avantage de s'affranchir des risques de mouvement de bascule de la minivis et de déformation du fil qui peuvent entraîner une perte d'ancrage et une migration mésiale prémolaire.

Comme de nombreux systèmes de distalisation utilisant le glissement, le BENEslider présente l'inconvénient d'une perte de 50 % de la force de distalisation à cause des forces de frottement. Ainsi il serait nécessaire d'augmenter la force exprimée par le ressort NiTi, pour diminuer la durée de distalisation, le problème étant que ces ressorts ne peuvent dépasser 250 à 300 g.

Après la correction de la mésioposition par le BENEslider, celui-ci présente l'avantage de pouvoir être laissé en contention pendant la phase d'appareil multiattache ou d'aligneurs (89).



*Figure 44 : Collage de taquets sur les surfaces dentaires et aligneurs Orthocaps pour la suite du traitement, avec le BENEslider laissé en contention (89)*

#### 2.4.3.4. Pendulum sur minivis

Cet appareil est inspiré du pendulum de Hilgers de 1992 et possède plusieurs appellations selon les auteurs dont le pendulis et le *Bone Anchorage Pendulum Appliance (BAPA)*. Il est constitué des ressorts de distalisation en TMA et de la pastille de polyméthacrylate de méthyle, mais aucun appui dentaire n'est utilisé. Une minivis palatine (médiane chez l'adulte, paramédiane chez l'enfant) est utilisée comme ancrage squelettique.

Le pendulis, présenté par NAPPÉE-MIÉVILLY et al. (58), est fixé sur la minivis au moyen d'un capuchon métallique qui, grâce à son caractère amovible, permet une meilleure maîtrise de l'hygiène orale et une activation extraorale totalement contrôlée.

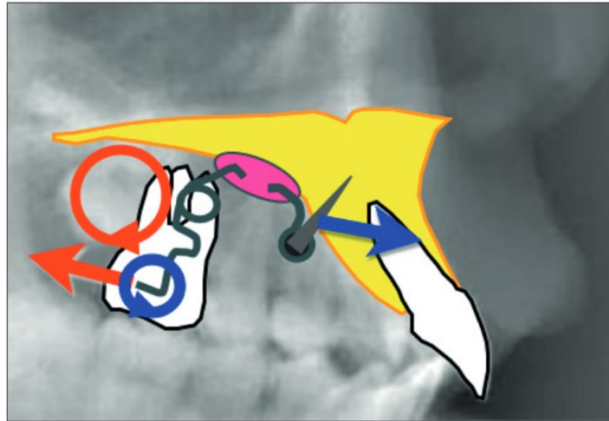


Figure 45 : Schéma du pendulis et son intégration en bouche (58)

Sur la Figure 45, la force distalante (rouge) est accompagnée de la force réactionnelle (bleue), cette dernière n'ayant pas de répercussions antérieures grâce à l'ancrage par minivis.

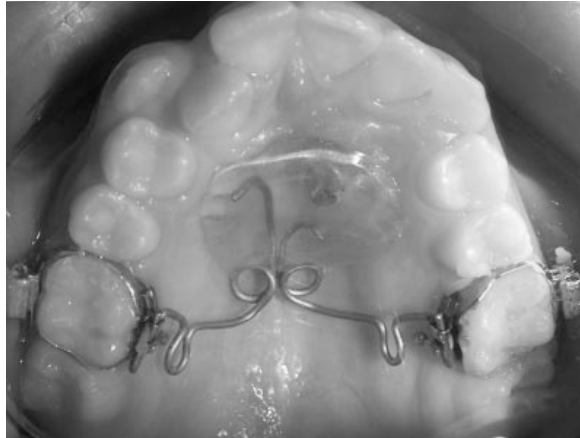
Le moment distoversant la molaire (rouge) est contré par l'ajustage du ressort en TMA permettant de créer un moment opposé (bleu).

La présence d'une boucle de compensation sur le ressort offre également une possibilité de réglage vertical selon les auteurs.

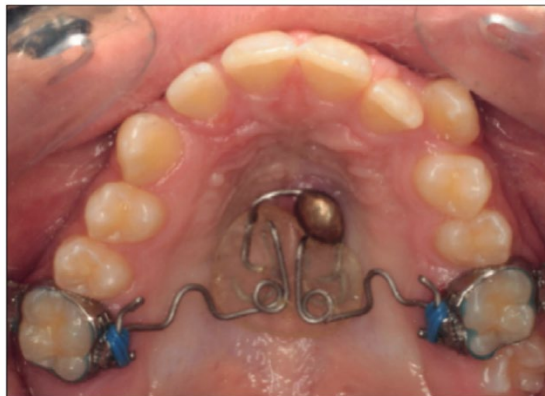

Figure 46 : Utilisation asymétrique du pendulis pour distaler le secteur 2 et créer de la place pour la 23 (58)

En 7 mois en moyenne, une quantité de 6,4 mm de distalisation molaire a été obtenue grâce au BAPA dans l'étude menée par Hancioğlu (33). Néanmoins, une distorsion molaire significative a également été constatée, à hauteur de 10,9° en moyenne. Lors de la mise en place de l'appareil multiattache, le redressement de la molaire pourrait alors consommer l'espace obtenu par la distalisation. Les auteurs ont ainsi indiqué la nécessité de laisser le système en place lors du nivellement, de l'alignement et de la rétraction des prémolaires et des canines.



*Figure 47 : Bone Anchorage Pendulum Appliance (BAPA) (33)*

Ce système permet d'initier la distalisation des prémolaires, suivant le mouvement des premières molaires, grâce à l'étirement des fibres transeptales, avec cependant un mouvement de distorsion de  $16,3^\circ$  pour la deuxième prémolaire et  $3,8^\circ$  pour la première, noté dans cette même étude (33).

Aucune perte d'ancrage antérieure (mésialisation, protrusion incisive et augmentation du surplomb) n'a été constatée et l'encombrement incisif s'est spontanément résolu grâce également à l'étirement des fibres transeptales.

Dans l'étude de ÖNÇAG et al. (63), le système a eu les mêmes effets dento-alvéolaires, avec une égression molaire ayant augmenté l'angle Sn-GoGn et donc la hauteur faciale antérieure.

#### 2.4.4. Miniplaques d'ancrage

Les miniplaques sont conçues en titane ou en alliage de titane et sont disponibles en différentes tailles et formes. Toutes les miniplaques sont constituées de 3 parties : tête, bras et corps. (83)

La tête est exposée en bouche, à distance de l'arcade dentaire. Elle peut avoir différentes formes : circulaire, en crochet et en tube, et lorsqu'elle est flexible, peut être modifiée à souhait. Le bras est transgingival ou transmuqueux, de forme rectangulaire ou ronde. Le corps est sous-périosté et est fixé à l'os par 2 ou 3 minivis. Il peut être de 4 formes différentes : T, L, Y, et I (droite).

Leur mise en œuvre est plus délicate que les minivis mais elles permettent de :

- Se situer à distance des racines dentaires et d'éviter ainsi aux dents toute interférence lors de leur déplacement ;
- Reculer en masse une arcade ;
- Supporter des forces plus importantes.

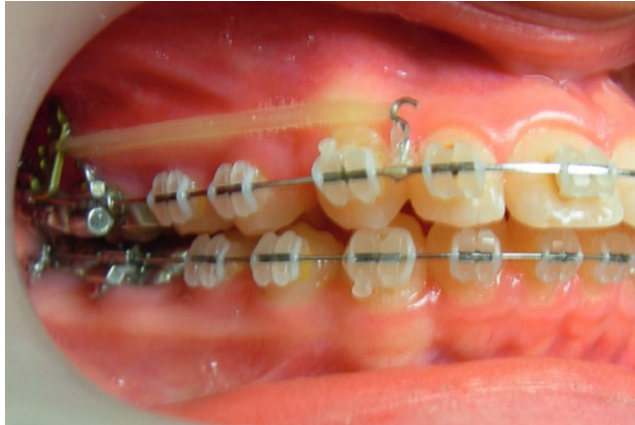


Figure 48 : Distalisation en masse de l'arcade maxillaire avec des miniplaques (Collection personnelle du Dr EL AMRANI)

#### 2.4.4.1. Technique « Zygomatic Gear Appliance » (ZGA)

Ce dispositif créé par NUR se compose d'une miniplaque fixée par trois minivis au niveau du processus zygomatique et d'un arc intraoral en acier inoxydable tel que celui utilisé pour les forces extraorales, et qui s'insère dans les tubes des molaires (74). Ce site d'insertion de la miniplaque au niveau du processus zygomatique est recommandé au vu de l'épaisseur de la corticale (41).

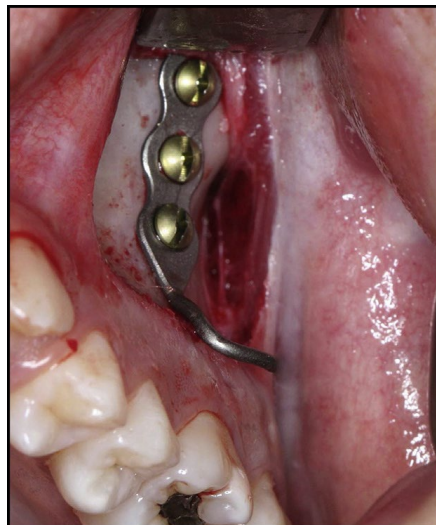

Figure 49 : Fixation de la plaque d'ancrage au niveau du processus zygomatique (41)

La tête de la plaque est un crochet, positionné entre la deuxième prémolaire et la première molaire, à 5 mm en apical de la jonction amélo-cémentaire de la première molaire et à 5 mm en vestibulaire.

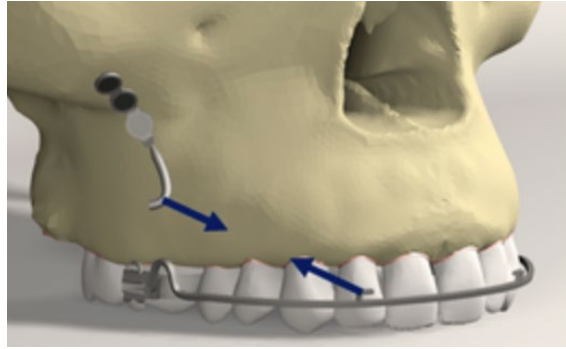


Figure 50 : Système ZGA unilatéral (2)

L'arc intraoral est placé à 3 mm en vestibulaire des incisives et comporte une butée en mésial de chaque première molaire, ainsi qu'un crochet au niveau de l'incisive latérale.

Une force de 300 à 350 g est exercée entre les deux crochets du côté de la distalisation souhaitée, à l'aide d'un ressort en traction. L'arc est ligaturé au tube molaire du côté opposé.

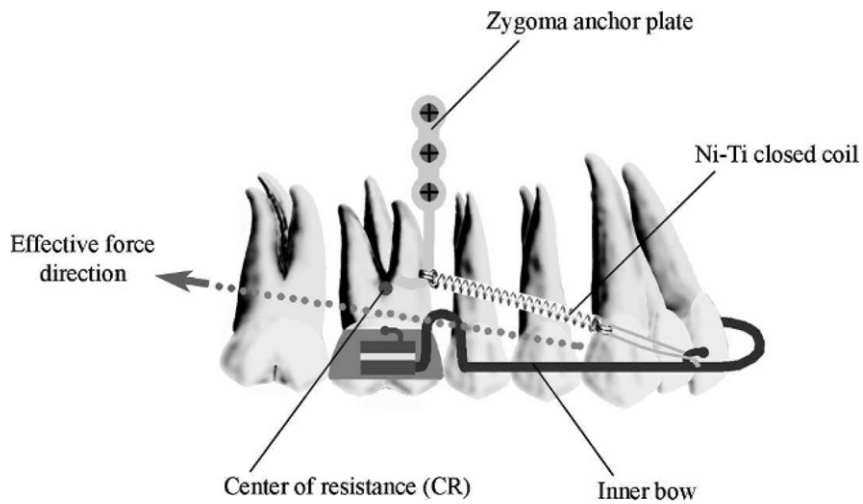


Figure 51 : Composants du ZGA (61)

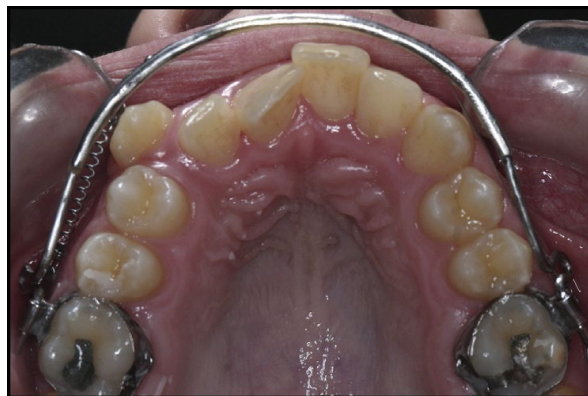

Figure 52 : Activation unilatérale du dispositif ZGA pour distaler le secteur 1 (41)

KILKIS et al. (41) ont étudié les effets du ZGA unilatéral :

La quantité moyenne de distalisation molaire obtenue était de 5,30 mm en 6 mois, avec une moyenne de 0,98 mm par mois. Cette distalisation molaire était associée à une distorsion de 6,39° et à une ingression de 0,76 mm. Aucune augmentation de la dimension verticale n'a été constatée, de même que dans l'étude menée par NUR et al. (61).

La prémolaire a eu un mouvement spontané de distalisation de 1,63 mm en moyenne avec une distorsion de 4,04°.

L'incisive maxillaire s'est palatoversée de 1,59°, diminuant la proalvéolie, et le surplomb a diminué de 0,29 mm. Ce dispositif à ancrage squelettique évite donc la perte d'ancrage antérieure.

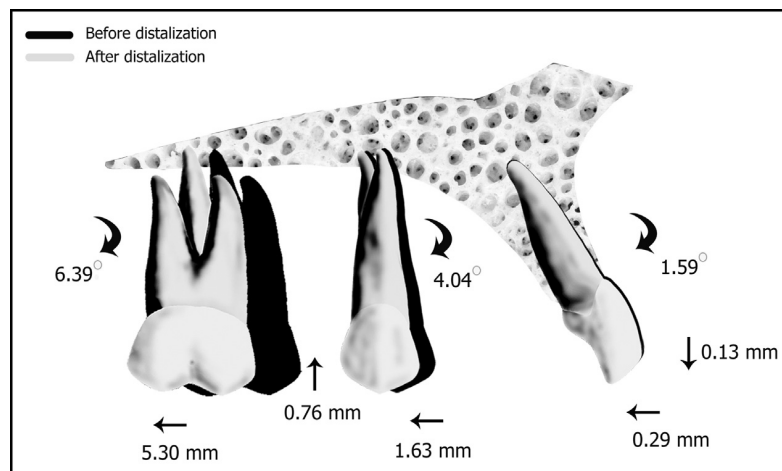


Figure 53 : Effets dentoalvéolaires produits par le ZGA (41)

L'étude menée par ALOSMAN et al. (2) sur le ZGA unilatéral a montré de plus une distorsion des premières et deuxièmes molaires du côté de la distalisation.

Du côté passif, les molaires ont montré de légers mouvements de mésialisation et d'égression.

#### 2.4.4.2. Technique « *Skeletal Anchorage System* » (SAS)

Le *Skeletal Anchorage System* (SAS) créé par SUGAWARA (85) est constitué de plaques d'ancrages en titane en Y et de trois minivis qui sont placées temporairement dans le maxillaire sur la crête infra-zygomatique et sont utilisées comme ancrage absolu dans le cadre des traitements orthodontiques de l'adulte.

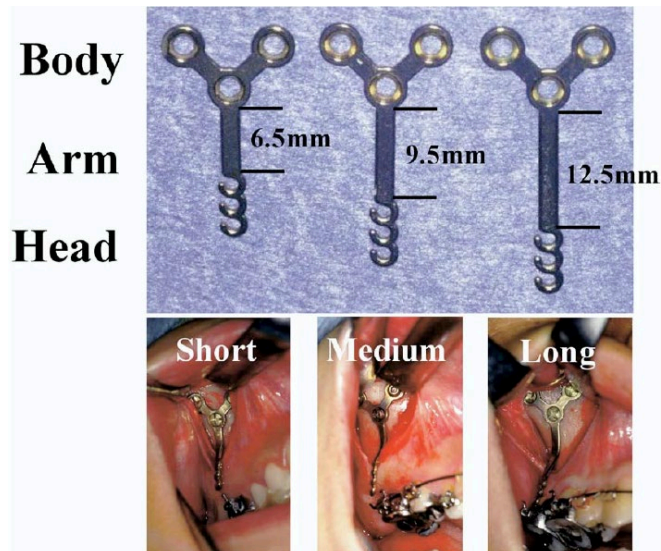


Figure 54 : Miniplaques à longueur de bras variable (85)

Ce système utilise le glissement pour distaler les molaires, à l'aide de chaînettes ou de ressorts :

- Soit dent par dent, avec une force de 200 g ;
- Soit en masse, avec une force de 500 g.

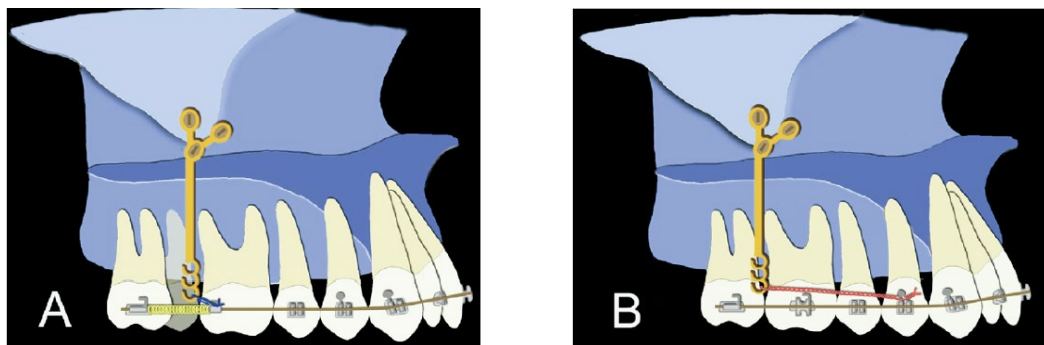


Figure 55 : Distalisation maxillaire avec la technique SAS

A : distalisation molaire dent par dent par un ressort en compression – B : distalisation en masse par une chaînette élastomérique (85)

La pose de la miniplaque nécessite une anesthésie locale associée à une sédation intraveineuse. La dépose se fait de la même façon le jour du débouage.

Dans l'étude de SUGAWARA (85), la quantité moyenne de distalisation obtenue avec cette technique est de 3,78 mm, avec une distalisation maximum de 6,8 mm. La quantité de distorsion molaire est faible puisque la moyenne de distalisation obtenue au niveau radiculaire est de 3,20 mm.

La distalisation par les techniques conventionnelles intraorales est habituellement contre-indiquée chez les patients hyperdivergents, en raison de l'aggravation de l'ouverture du compas facial par l'égression des molaires. Comme vu précédemment et comme SUGAWARA l'a montré dans son étude, l'utilisation des miniplaques permet d'ajouter un facteur ingressif aux molaires à distaler. L'auteur a donc ouvert les indications de la distalisation molaire aux patients hyperdivergents.

### 2.4.4.3. Technique de Bollard

Cette technique créée par DE CLERCK consiste en une miniplaque d'ostéosynthèse posée au niveau du processus zygomatique et reliée à un élément de fixation par une barre de connexion lisse et de section ronde qui émerge dans la gencive attachée à 1 mm environ de la jonction mucogingivale.




Figure 56 : Miniplaque et minivis de Bollard (23)  
M : Mini plaque – N : Barre de connexion – F : Élément de fixation

La pose de la miniplaque est effectuée par un chirurgien et la plupart des interventions se font sous anesthésie locale, plus ou moins sous sédation associée. Un lambeau muco-périosté est réalisé et la miniplaque est positionnée au centre de la crête infra-zygomatique. La mise en charge de la miniplaque peut être rapide.

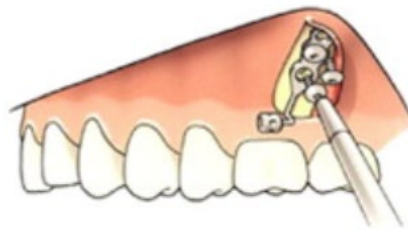


Figure 57 : Mise en place chirurgicale du système Bollard (24)

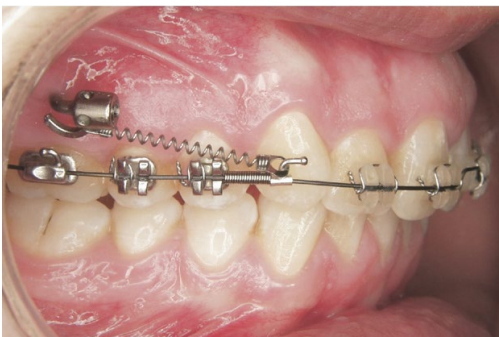

Figure 58 : Distalisation prémolaire et molaire à l'aide d'un ressort en extension placé entre l'unité de fixation de la miniplaque et un clip sur l'arc et d'un ressort fermé (24)

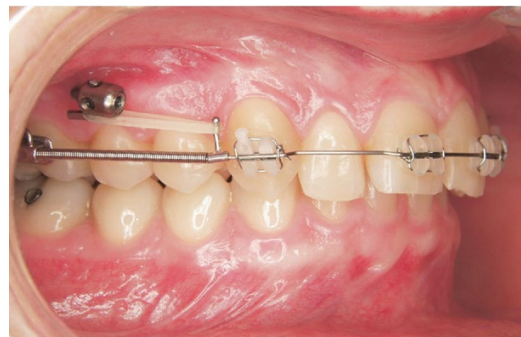


Figure 59 : Distalisation molaire à l'aide d'un élastique placé entre la miniplaque et un clip sur l'arc et d'un ressort fermé (23)



Dans l'étude menée par CORNELIS et DE CLERCK (23), la quantité moyenne de distalisation molaire obtenue était de 3,27 mm en 7 mois.

Même si les prémolaires ne sont pas appareillées, l'étirement des fibres transeptales permet leur distalisation spontanée chez 84,4 % des patients selon les mêmes auteurs. La distalisation spontanée des canines, la diminution de l'encombrement incisif et, chez les patients sans contact incisif, la diminution du surplomb sont également notées.

Ceci permet de diminuer le temps de traitement nécessaire à la rétraction du bloc antérieur, qui se fait d'ailleurs sans perte d'ancrage postérieure grâce à l'ancrage squelettique.

Le recouvrement est faiblement diminué, contrairement à l'effet produit par les FEO à traction basse puisque celles-ci provoquent une égression molaire.

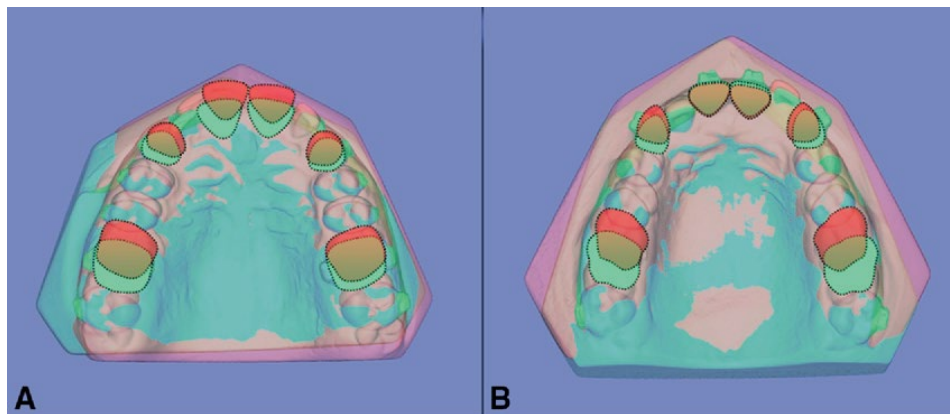


Figure 60 : Superposition des modèles 3D avant et après distalisation avec la technique Bollard (23)

A. Diminution du surplomb chez un patient sans contact incisif ; B. Pas de réduction du surplomb chez un patient avec des contacts entre les incisives maxillaires et mandibulaires.

## 2.5. Distalisation par système Carriere Motion® de classe II

### 2.5.1. Description

Ce système créé par CARRIERE (9) comporte au maxillaire une base canine fixe et une base molaire articulée de type rotule, reliées par un bras métallique rigide. Des élastiques interarcades Carriere® sont tendus du crochet de la base canine à la molaire mandibulaire. Un modèle « court » est disponible afin de relier la première prémolaire à la première molaire, en cas d'absence de la canine sur l'arcade.

CARRIERE annonce que le dispositif Carriere Motion® produit une distorsion et un redressement de la molaire maxillaire si nécessaire, grâce à l'articulation entre la base molaire et le bras. Simultanément, il permet la distalisation molaire par une force uniforme et légère. Le déplacement distal de tout le secteur latéral, de la prémolaire à la canine, se fait en bloc.

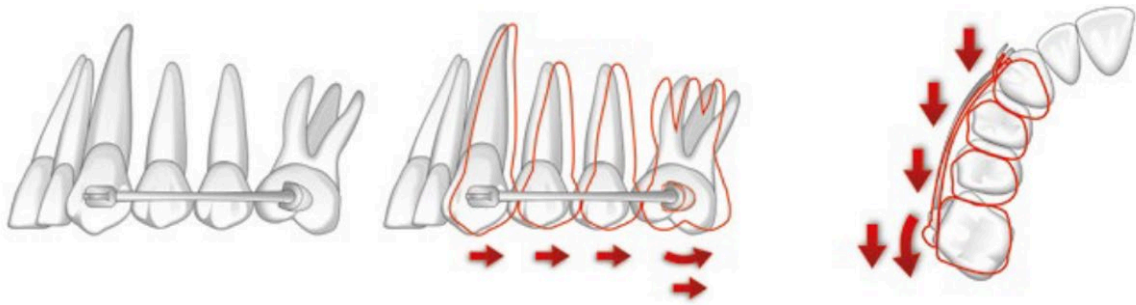


Figure 61 : Distalisation de la canine, la prémolaire et la molaire avec correction de la mésiorotation molaire (28)

Une distalisation de 3 à 6 mm par Carriere Motion® est possible en début de traitement, permettant ainsi la correction de la dimension antéro-postérieure et l'obtention d'une classe I dentaire, avant la poursuite de la correction des autres dimensions par un appareillage multiattache ou par des aligneurs.

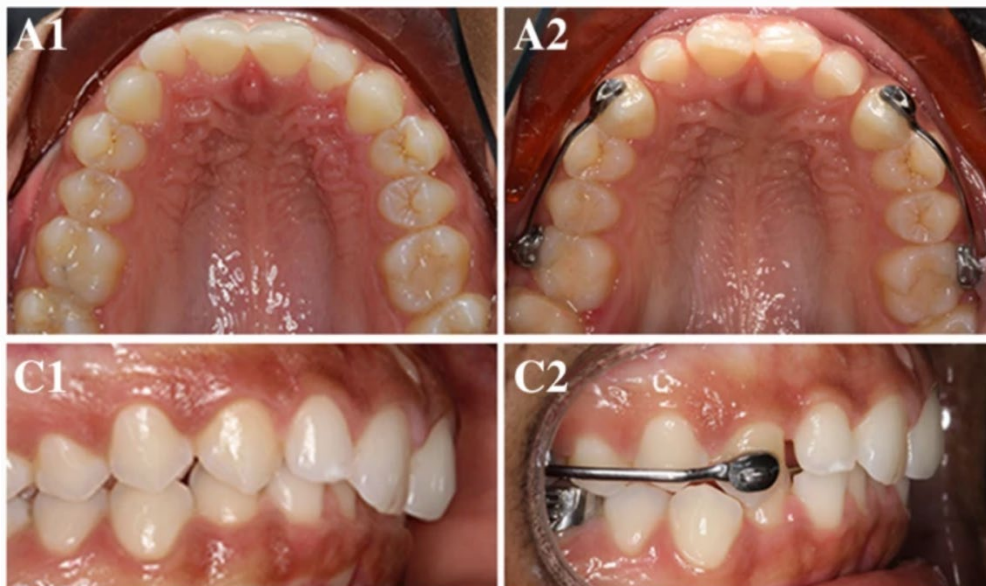
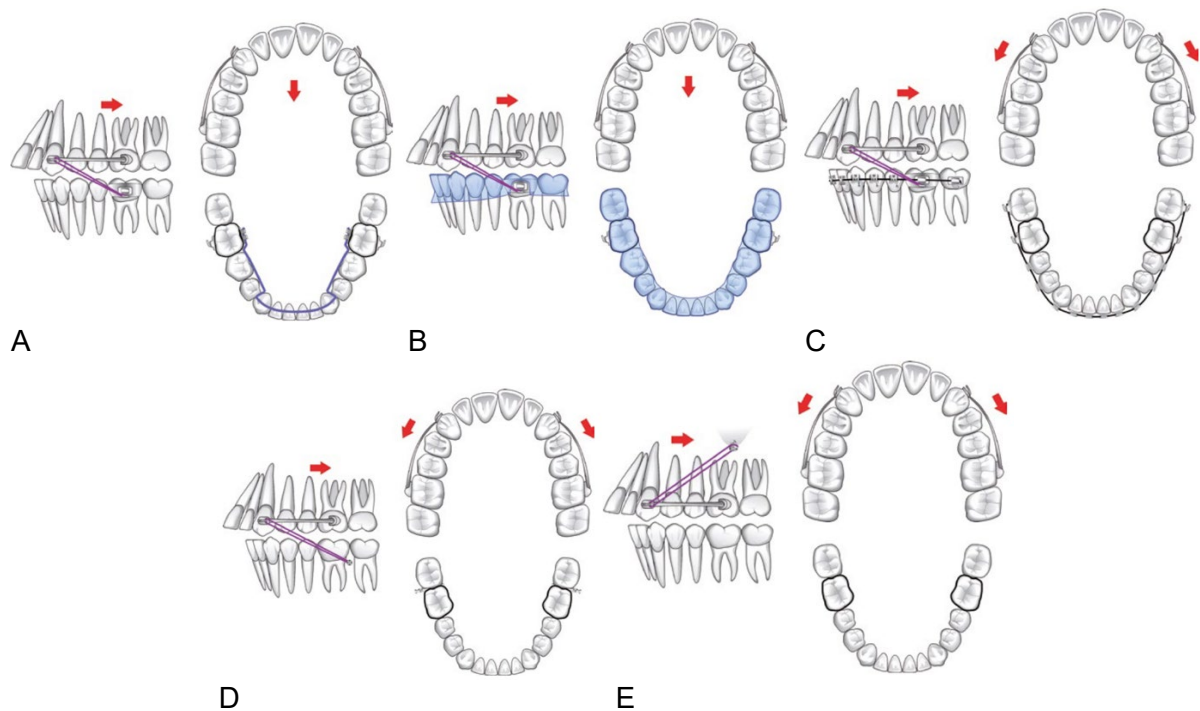


Figure 62 : Distalisation par Carriere Motion® de classe II (91)

Un ancrage solide est nécessaire à la mandibule : (voir Figure 63)

- Arc lingual passif ;
- Appareil multiattache ;
- Gouttière transparente avec des tubes collés sur les molaires ;
- Minivis...



*Figure 63 : Les différents ancrages mandibulaires pouvant être utilisés avec le Carriere Motion® de classe II (28)*

- A. Arc lingual passif*
- B. Gouttière transparente avec tubes collés sur les molaires mandibulaires*
- C. Appareil multiattache*
- D. Minivis en distal de la première molaire mandibulaire*
- E. Minivis en distal de la première molaire maxillaire*

Après distalisation molaire et obtention d'une classe I molaire, il est donc possible d'appareiller l'arcade en multiattache. CARRIERE recommande alors de ligaturer en 8 les dents distalées avec une ligature métal 0,012" sous l'arc, celle-ci devant être passive pour permettre la dérotation de la première molaire (64).

### 2.5.2. Activation

CARRIERE a établi un protocole précis pour le port des élastiques de classe II (11).

Dans les cas standard (denture permanente et tubes collés sur les 6 ou les 7 mandibulaires), le protocole d'élastiques est le suivant :

- Élastique Force 1 (6 oz, 1/2") porté 24 h/24 sauf lors des repas et du brossage des dents ;
- Puis après 6 semaines de port, élastique Force 2 (8 oz, 3/16") porté 24 h/24 sauf lors des repas et du brossage des dents.

Dans les cas de canine incluse (denture permanente et Carriere Motion® court, placé des premières prémolaires maxillaires aux premières molaires maxillaires), le protocole est le suivant :

- Tube positionné sur la 6 mandibulaire :
  - Élastique Force 2 (8 oz, 3/16") tout le traitement ;
- Tube positionné sur la 7 mandibulaire :
  - Élastique Force 1 (6 oz, 1/2") le 1<sup>er</sup> mois ;
  - Puis élastique de Force 2 (8 oz, 3/16") jusqu'à la fin du traitement.

Dans les cas de denture mixte (Carriere Motion® placé de la canine temporaire maxillaire aux tubes des 6 ou des 7 mandibulaires), le protocole est le suivant :

- Élastique de Force 2 oz, 1/4" le 1<sup>er</sup> et 2<sup>e</sup> mois ;
- Élastique de Force 4 oz, 1/4" les 3<sup>e</sup> et 4<sup>e</sup> mois ;
- Élastique de Force 4 oz, 1/4" ou 6 oz, 1/4" au choix du praticien, les 5<sup>e</sup> et 6<sup>e</sup> mois.

Dans les cas de denture adulte avec densité osseuse élevée, le protocole est le suivant :

- Tube collé sur la 6 mandibulaire :
  - Élastiques doublés de Force 1 (6 oz, 1/2") et 2 (8 oz, 3/16") la nuit le 1<sup>er</sup> mois ;
  - Simple élastique de Force 2 (8 oz, 3/16") pour la suite du traitement.
- Tube collé sur la 7 mandibulaire :
  - Élastiques doublés de Force 1 (6 oz, 1/2") et de Force 2 (8 oz, 3/16") le 1<sup>er</sup> mois pendant la nuit ;
  - Élastiques simples de Force 2 (8 oz, 3/16") le 1<sup>er</sup> mois pendant la journée ;
  - Simple élastique de Force 2 (8 oz, 3/16") le 2<sup>e</sup> mois et jusqu'à la fin du traitement.

Six semaines après la première activation, le contrôle de l'apparition de diastèmes interincisifs et en mésial des canines permet d'objectiver l'efficacité du système.

### 2.5.3. Avantages et inconvénients

Plusieurs études se sont intéressées aux différents effets produits par ce dispositif.

- Une méta-analyse produite par BARAKAT (4) s'intéresse aux effets du Carriere Motion® chez les patients présentant une classe II dentaire. Seize études publiées entre 2012 et 2020 ont été incluses.

Au niveau squelettique (SNA, SNB, ANB, SN-ML), le dispositif n'a produit aucun changement significatif.

Le système produit principalement des effets dentoalvéolaires, avec distorsion molaire maxillaire dans certaines études, contrairement à ce qui était annoncé par CARRIERE (9), ou encore dérrotation molaire maxillaire grâce à la base molaire articulée, avec un mouvement de « rotation distale autour de la racine palatine » (9). Au niveau de la canine, une distorsion est également notée, malgré la rigidité de la connexion entre la base canine et le bras métallique qui devrait contrôler le mouvement de recul canin en gression d'après CARRIERE (9).

La force engendrée par les élastiques de classe II induit une égression de la canine maxillaire (voir Figure 62) une mésialisation et une égression de la molaire mandibulaire. L'origine de la correction de la classe II dentaire est donc mixte et se fait par distalisation molaire maxillaire mais aussi mésialisation molaire mandibulaire, voire mésialisation de toute l'arcade.

Il a aussi été noté une vestibuloversion de l'incisive mandibulaire malgré l'utilisation d'un ancrage mandibulaire, comme dans tout système traitant la classe II sans extraction chez des patients n'ayant plus de potentiel de croissance mandibulaire et en utilisant des élastiques interarcades de classe II : les patients traités par cet appareil doivent donc avoir une incisive mandibulaire initialement bien positionnée, voire légèrement linguoversée d'après BARAKAT (4).

Les effets sur les incisives maxillaires sont variables selon les études : certaines ont montré que lorsque la vestibuloversion incisive mandibulaire créait un contact incisif, une vestibuloversion incisive maxillaire pouvait être notée ; d'autres n'ont révélé aucun changement sur l'inclinaison des incisives maxillaires, ceci s'expliquant par l'absence de prise en charge de ces dents par le Carriere Motion®.

Le surplomb et la supraclusion ont été diminués.

- Dans l'étude menée par YIN (91), la classe II a été traitée par Carriere Motion® avec ancrage par arc lingual. La correction de la classe II était due à la mésialisation de l'arcade mandibulaire, ceci ayant engendré une diminution de la longueur d'arcade mandibulaire avec augmentation de l'encombrement.

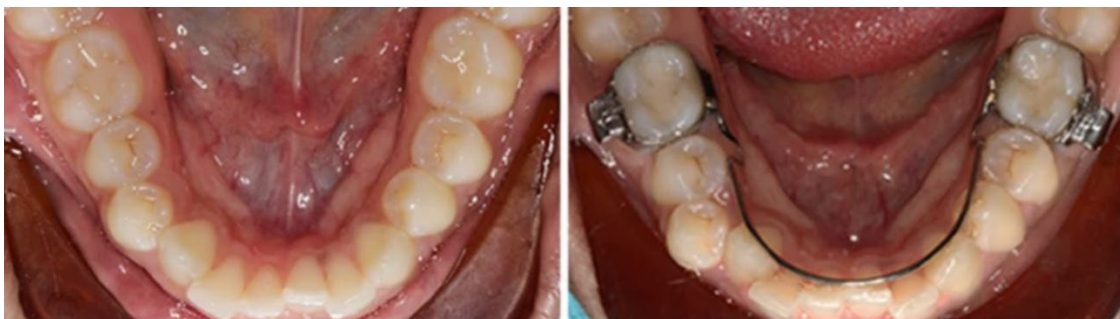

Figure 64 : Augmentation de l'encombrement secteur 4 malgré l'arc lingual (91)

- Dans l'étude de SANDIFER (75), les effets produits par le Carriere Motion® avec un ancrage par arc lingual ont été observés et comparés aux effets produits avec un appareil multiattache mandibulaire 0,017 × 0,025'' acier avec -6° de torque incisif.

L'angle du plan mandibulaire a augmenté de 0,9° à 1,3° dans les deux groupes, montrant une augmentation de la dimension verticale, cela n'était significatif que dans le groupe Multiattache.

La correction de la classe II a été obtenue en 4,4 mois en moyenne, plutôt par distalisation maxillaire avec l'ancrage par arc lingual contrairement à l'étude de YIN (91) vue précédemment, tandis qu'avec l'ancrage par le multiattache il s'agissait plutôt d'un mouvement mésial de la molaire mandibulaire.

Une distorsion molaire maxillaire de 3,7° a été observée dans le groupe Arc lingual, tandis qu'aucune distorsion molaire significative n'a été observée dans le groupe Multiattache.

Le recouvrement et le surplomb ont été diminués dans les deux groupes.

Avec l'utilisation des élastiques de classe II, une vestibuloversion incisive mandibulaire a été notée dans le groupe Arc lingual par absence de contrôle de torque, contrairement au groupe Multiattache où le contrôle de torque était possible.

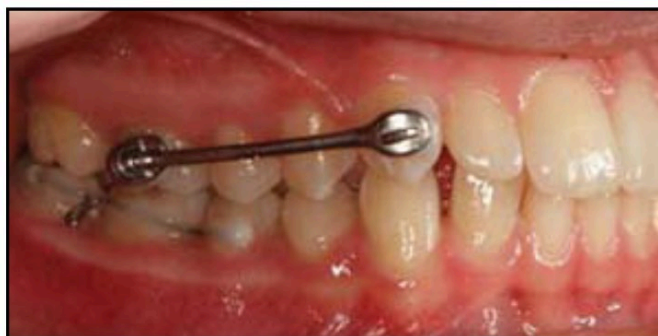
- Dans la thèse de RIVERS (73), 25 patients en classe II subdivision ou bilatérale d'une demi-cuspide maximum ont été traités par Carriere Motion®.

La correction de la classe II a été obtenue en environ 4 mois, grâce à 1,24 mm de distalisation molaire maxillaire et 2,64 mm de mésialisation molaire mandibulaire. Une distorsion molaire maxillaire de 4,8° a été notée. L'inclinaison de l'incisive mandibulaire a été augmentée de 4,83°.

Aucune différence significative n'a été notée selon l'utilisation unilatérale ou bilatérale de Carriere Motion®.

La conclusion de la thèse est que le patient idéal pour le traitement par Carriere Motion® devrait présenter une incisive mandibulaire droite et une classe II molaire de début de traitement d'une demi-cuspide maximum, avec une typologie normo- ou hypodivergente.

Les traitements par aligneurs peuvent débuter avec un Carriere Motion® afin de corriger la mésioposition à l'origine de classe II subdivision, avant de corriger les autres aspects de la malocclusion avec les aligneurs. (76) Ceci permettrait de diminuer le temps de traitement par rapport à un traitement par aligneurs seuls. L'auteur SCHUPP nuance tout de même ce propos puisque le dispositif Carriere Motion® créerait des effets parasites indésirables qui prennent du temps à corriger.



*Figure 65 : Carriere Motion® de classe II et solidarisation des molaires et de la deuxième prémolaire mandibulaires avec crochet pour le port d'élastiques interarcades (76)*

## 2.6. Distalisation par aligneurs

### 2.6.1 Distalisation séquentielle

Plusieurs rapports de cas traités avec le système Invisalign® (Align Technology, Inc., Santa Clara, CA, USA) ont montré la possibilité d'obtenir une correction de classe II avec une distalisation molaire maxillaire séquentielle chez les patients sans croissance résiduelle.

La distalisation séquentielle signifie que la distalisation se fait dent par dent (par opposition à la distalisation en masse). La distalisation commence par la deuxième molaire maxillaire, et une fois que la deuxième molaire est aux deux tiers du chemin, la première molaire est prise en charge, puis les prémolaires, et ainsi de suite jusqu'à la rétraction en masse des quatre incisives (86).

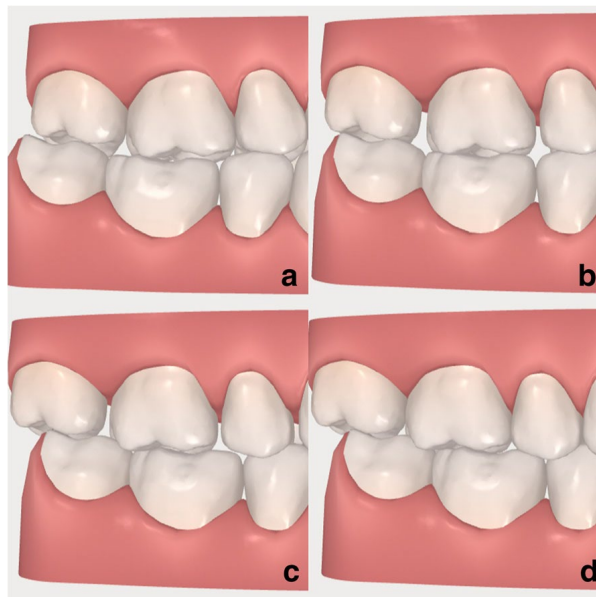


Figure 66 : Distalisation séquentielle des dents maxillaires. Extraints d'un ClinCheck® (Align Technology, San José, California, USA) (12)

### 2.6.2. Effets squelettiques et alvéolodentaires

- Effets squelettiques

Dans la dimension verticale, l'étude de CARUSO (12) n'a montré aucune différence statistiquement significative avant et après distalisation : ni pour l'angle SN-GoGn (variation moyenne de  $0,1 \pm 2,0^\circ$ ), ni pour les mesures linéaires S-Go et N-Me.

L'étude de RAVERA (71) n'a sélectionné que des patients normodivergents et aucune variation significative du SN-GoGn n'a été notée.

- Effets alvéolodentaires

Dans l'étude menée par SIMON (80), la distalisation molaire maxillaire moyenne était de 2,7 mm, avec dans 87 % des cas un mouvement coronaire et radiculaire des molaires (absence de mesures angulaires).

Dans cette étude, il n'a pas été noté de perte d'ancrage antérieure lors de la distalisation molaire.

L'étude n'a cependant pas abordé la notion de perte d'ancrage postérieure lors de la rétraction des incisives et canines, ni l'impact qu'aurait une distalisation en masse sur l'efficacité de la distalisation molaire.

Une autre étude menée par le même auteur sur les forces et moments générés par les aligneurs Invisalign®, indiquait que d'après les ClinCheck®, une distalisation de 2,6 mm en moyenne était possible, avec 0,2 mm par aligneur (79).

Néanmoins, l'étude a montré que le mouvement n'est pas constant : certains aligneurs ne produisent pas de force distalante, voire produisent une légère force opposée de mésialisation. Ceci pourrait être expliqué par des inexactitudes lors de la fabrication de certains aligneurs : ainsi certains patients ont révélé un ressenti différent d'un aligneur à l'autre concernant l'ajustement des aligneurs.

L'étude menée par RAVERA (71) montrait une distalisation de 2,25 mm pour la première molaire maxillaire et de 2,52 mm pour la deuxième molaire. L'auteur a également conclu sur l'absence de distorsion molaire significative et de mouvement vertical significatif.

### 2.6.3. Auxiliaires

Il a été démontré que l'adjonction de taquets sur les surfaces dentaires des dents à distaler permet d'augmenter la précision du mouvement escompté, d'après le protocole d'attachements Invisalign (86).

Ceci a été également prouvé dans l'étude de SIMON (79) : la présence de taquets pour la dérotation et la distalisation molaire permet d'augmenter les forces ou les moments correspondant à la direction du mouvement souhaité. Cela permet d'obtenir une force initiale de distalisation de 1,1 N, contre 0,8 N sans attachement, mais cette différence n'étant pas significative.

Aucun patient de l'étude de SIMON (80) n'avait porté d'élastiques de classe II durant le traitement : ce sont les gouttières qui distalent les dents et non les élastiques.

Certains auteurs comme SCHUPP (76) affirment cependant la nécessité du port d'élastiques interarcades de classe II pour augmenter l'ancrage lors de la distalisation, la nuit et au moins trois heures durant la journée. Pour le port des élastiques, il est préférable de coller des boutons sur la canine maxillaire et la première molaire mandibulaire plutôt que d'accrocher les élastiques directement sur les aligneurs puisque cela pourrait provoquer une désinsertion des aligneurs.

Un taquet vertical et rectangulaire doit être positionné sur la canine maxillaire afin d'éviter toute rotation de celle-ci (76).



## B. Traitements avec extractions

### 1. Contre-indications de la distalisation des molaires maxillaires

Ce sont :

- La classe II par rétromandibulie vraie, qui ne concerne donc pas les mésiositions maxillaires ;
- Une longueur insuffisante du maxillaire :  
D'après CHATEAU (18), on ne distale pas une première molaire si la longueur du maxillaire est inférieure de plus de 1,5 mm à l'âge du patient, et si la distance entre la dernière molaire évoluée et le plan ptérygo-maxillaire est inférieure à 2,5 mm ;
- L'encombrement postérieur majeur :  
La mesure de RICKETTS (57) est la distance comprise entre la face distale de la première molaire maxillaire et le plan vertical tangent au contour postérieur de la fente ptérygo-maxillaire, lui-même perpendiculaire au plan de Francfort. Cette mesure doit être égale à l'âge + 3 mm. Une distance inférieure à cette norme moyenne contre-indique la distalisation des molaires.  
Cet encombrement postérieur est évoqué devant une superposition des germes molaires non évolués et une distorsion importante de ces germes ;
- La présence d'une dysharmonie dents-arcades (DDA) importante au maxillaire qui ne pourra être résolue que par des extractions ;
- La présence d'une DDA nécessitant des extractions à la mandibule, ce qui implique des extractions à l'arcade maxillaire ;
- Une typologie faciale défavorable, notamment l'hyperdivergence faciale avec un schéma de croissance vertical et une rotation postérieure de la mandibule, le recul des molaires ayant en général pour conséquence l'augmentation de la dimension verticale. Comme vu précédemment, l'utilisation des miniplaques permet de s'affranchir de ces limites grâce à un facteur ingressif molaire ;
- La biproalvéolie ayant pour étiologie une macroglossie ; le volume et la pulsion linguale sont la cause de réouverture de diastèmes. Cela concerne plutôt les mésiositions bilatérales.

De ces contre-indications naît une possibilité autre que celle de la distalisation pour la correction de l'asymétrie alvéolodentaire (mésiosition unilatérale), qui est celle de la mésialisation des dents du côté le plus distal. Ce mouvement, plus facile à réaliser, est privilégié dans les cas avec extractions (8).

### 2. Extraction unilatérale

Au maxillaire, l'extraction unilatérale peut être indiquée dans le cas d'une classe II subdivision de type 2 (origine maxillaire), quand les possibilités de distalisation sont incertaines (adulte, coopération difficile...) et que le milieu incisif maxillaire est dévié de l'autre côté. L'occlusion de fin de traitement correspond à une classe I d'un côté et une classe II thérapeutique de l'autre (5).

Les extractions unilatérales permettent de diminuer la durée du traitement mais présentent différents inconvénients :

- Risque de déviation trop importante du milieu interincisif maxillaire du côté de l'extraction ;
- Aplatissement de l'arcade de ce côté ;
- Asymétrie de la longueur d'arcade ;
- Obtention d'une occlusion de classe II thérapeutique si l'avulsion est monomaxillaire.

L'occlusion molaire de classe II thérapeutique assure une classe I canine et un guide antérieur correct, mais elle crée une instabilité de l'occlusion statique postérieure, par disparition des verrous d'occlusion tripodiques, constitués par les contacts cuspidé-fosse. En latéralité, les différences de volumes, entre les cuspidés et les espaces inadaptés qui les reçoivent, peuvent créer des interférences occlusales travaillantes et non-travaillantes.

### 3. Extractions bilatérales asymétriques

Lorsque l'asymétrie est importante, des extractions asymétriques peuvent être envisagées pour faciliter la gestion asymétrique de l'ancrage et de la perte d'ancrage. Plus l'asymétrie est importante, plus l'ancrage du « côté court » de l'arcade est critique, plus la perte d'ancrage du « côté long » est grande.

Le plus souvent, on extrait la deuxième prémolaire du côté le plus distal où l'on recherche la perte d'ancrage la plus importante, alors que la première est extraite du côté de la mésioposition.

DOUGHERTY (27) préconise un tel choix lorsque l'asymétrie antéro-postérieure des molaires est supérieure à 4 mm. Néanmoins, cette solution thérapeutique est assez rarement réalisée dans les asymétries maxillaires où la distalisation molaire ou la perte d'ancrage sont plus faciles à réaliser.

Dans les cas où la deuxième prémolaire maxillaire est particulièrement petite et courte (67), un risque de préjudice esthétique existe lors du sourire. La différence est alors d'autant plus visible qu'il peut persister un diastème entre la canine et la deuxième prémolaire. Les conséquences occlusales sont plus importantes. La différence de taille entre les premières et les deuxièmes prémolaires crée une légère dysharmonie dento-dentaire qui modifie la position des contacts interarcades.

La gestion des espaces d'extractions nécessite ensuite plusieurs séquences thérapeutiques :

- Rétraction canine asymétrique

Comme dans les cas symétriques, la rétraction canine va permettre de libérer de l'espace sur l'arcade pour une éventuelle rétraction incisive et pour la correction de l'encombrement antérieur. La rétraction asymétrique des canines permet de plus de symétriser leur position sur l'arcade et de libérer de l'espace pour la correction de la déviation du point interincisif.

Cette séquence du traitement est réalisée à l'aide de sectionnels de rétraction avec boucles de rétraction ou ressort, ou à l'aide d'accessoires sur arcs continus (ressorts, chaînettes

élastomériques, élastiques intra-arcades). L'ancrage différentiel entre les deux côtés peut être géré par l'utilisation de l'élastiques de traction interarcade (TIA) ou de J-Hooks. Le recul de la canine la plus distale peut être bloqué sur arc continu par un stop.

- Correction du point interincisif

Dans les cas de rétraction incisive, la correction des points interincisifs peut être réalisée (8) :

- Avant la rétraction incisive avec des ressorts comprimés ou des chaînettes élastomériques en maintenant l'ancrage latéral du côté opposé à la déviation. Le groupe incisif est recentré et harmonisé avant la rétraction. La correction du point interincisif sollicite l'ancrage qui doit alors être maintenu ;
- Par une rétraction asymétrique des incisives, qui est plus difficile à contrôler. Elle nécessite, en effet, un ajustement des informations de 2<sup>e</sup> et 3<sup>e</sup> ordres sur les dents antérieures et un contrôle des effets parasites transversaux (expansion) sur les secteurs latéraux.

- Mésialisation asymétrique des secteurs latéraux

La rétraction canine asymétrique laisse persister le plus souvent un espace en arrière d'une des deux canines, qui nécessitera donc une phase de mésialisation asymétrique du secteur postérieur pour fermer l'espace résiduel.

Des arcs sectionnels de mésialisation ou des arcs continus avec des boucles ou des accessoires de mésialisation peuvent être utilisés. La gestion asymétrique de la perte d'ancrage permet alors de rétablir la symétrie des secteurs latéraux. L'ancrage du secteur antérieur doit être renforcé pour éviter son recul lors de la mésialisation.

### III. TRAITEMENTS DES MESIOPOSITIONS UNILATERALES MANDIBULAIRES

#### A. Traitements sans extractions

À l'arcade mandibulaire, le recul molaire est réputé bien plus difficile à réaliser qu'au maxillaire. En effet, l'os maxillaire est trois fois plus malléable que l'os mandibulaire et est composé d'un pourcentage plus élevé d'os trabéculaire.

##### 1. Indications et limites de la distalisation molaire mandibulaire

Le recul molaire a longtemps été indiqué et limité aux cas de mésioversion molaire souvent par perte dentaire prématurée ou aux cas de recul très limité.

Classiquement, il est réalisé grâce à une préparation d'ancrage sur arc continu ou à un ressort sur arc continu soutenus par :

- Des élastiques de traction interarcade (TIA) unilatéraux ou d'intensité différente à droite et à gauche ;
- Des forces directionnelles J-Hooks asymétriques.

Le recul réel en gression par ces techniques est très limité et l'asymétrie des forces distalantes associées (TIA ou J-Hooks) peut induire des bascules du plan d'occlusion.

L'utilisation des minivis d'ancrage et des miniplaques vissées laisse aujourd'hui augurer des déplacements distaux plus conséquents qui pourraient alors aider à équilibrer des besoins d'espace. Ces nouveaux outils assurent un ancrage plus résistant sans répercussion sur l'arcade antagoniste et permettent donc des reculs plus importants, modifiant l'approche thérapeutique des asymétries (7).

D'après KIM et al. (42), la limite anatomique postérieure pour la distalisation mandibulaire est la corticale linguale du corpus, plus que la distance entre la face distale de la deuxième molaire et la branche montante. En effet, dans leur étude, l'espace disponible était plus petit au niveau radiculaire qu'au niveau coronaire.

Les auteurs recommandent des examens radiographiques 3D pour les patients dont le traitement indique une distalisation molaire mandibulaire importante, afin d'évaluer l'espace postérieur disponible et de détecter un contact radiculaire avec la corticale linguale interne.

Grâce au CBCT, CHOI et al. (21) ont pu comparer les distances rétro-molaires entre les patients de classe I et de classe III avec prognathie mandibulaire. Les auteurs ont utilisé plusieurs plans et lignes sur des coupes de CBCT.

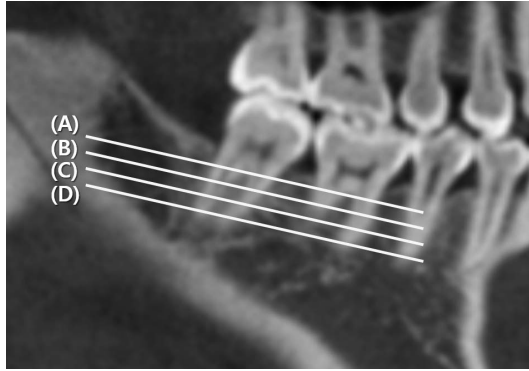


Figure 67 : Plans utilisés sur des coupes de CBCT (21)

(A) Plan 0, qui est parallèle au plan d'occlusion et passe par la furcation radulaire de la deuxième molaire - (B) Plan 2 - (C) Plan 4 - (D) Plan 6 ;  
Ces plans sont parallèles au plan 0, respectivement à 2, 4 et 6 mm sous le plan 0.

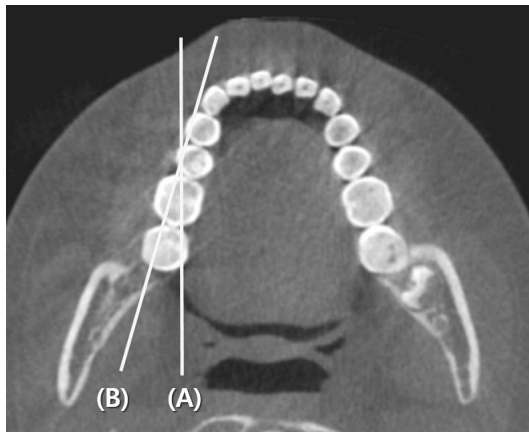


Figure 68 : Lignes utilisées sur des coupes de CBCT (21)

(A) Ligne sagittale qui est parallèle au plan sagittal médian (plan qui passe par la crista galli, l'épine nasale antérieure et l'opisthion) - (B) Ligne des cuspides qui passe par les cuspides vestibulaires des premières et deuxièmes molaires.

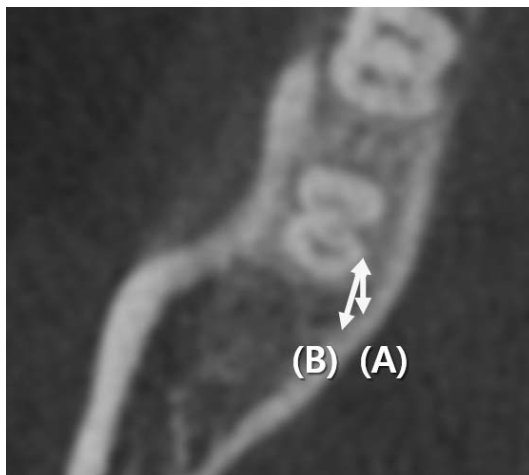

Figure 69 : Évaluation de la distance entre le point le plus lingual de la racine distale de la deuxième molaire et la corticale linguale interne mandibulaire (21)

(A) le long de la parallèle à la ligne sagittale - (B) le long de la parallèle à la ligne des cuspides.

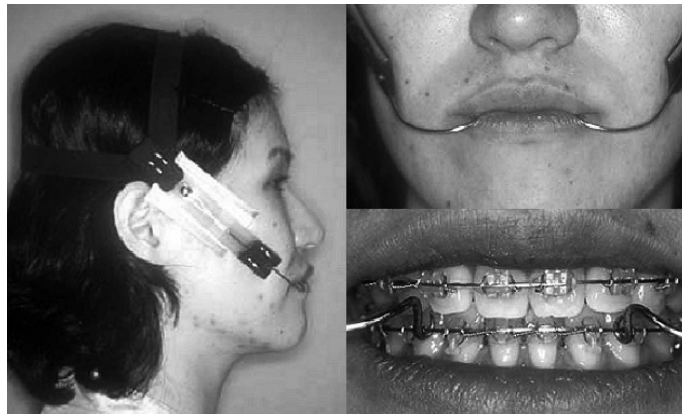
Aucune différence significative n'a été relevée entre les groupes pour la distance rétromolaire utilisant la ligne sagittale. En revanche, sur le plan 0 et le plan 2, une distance rétromolaire significativement plus importante chez les patients de classe III a été notée.

## 2. Dispositifs extraoraux

### 2.1. Forces directionnelles

Il existe quelques cas rapportés dans la littérature présentant un redressement molaire mandibulaire avec des forces directionnelles J-Hooks chez des patients de classe III.

Dans l'étude menée par KURODA et al. (44), la force directionnelle a été portée la nuit avec une force de 200 g de chaque côté. Le redressement molaire a été obtenu en 8,9 mois en moyenne, chez les 14 patients adultes traités.



*Figure 70 : Forces directionnelles J-Hooks à traction haute appliquées sur l'arc mandibulaire acier entre les incisives latérales et les canines (44)*

L'utilisation des J-Hooks a entraîné une linguoversion incisive mandibulaire de  $4^\circ$ , une égression incisive de 1,7 mm, ainsi qu'une distoversion molaire de  $9,8^\circ$  sans égression. Le mouvement de distalisation concerne donc toute l'arcade mandibulaire. Le plan d'occlusion a montré une rotation antihoraire de  $4,5^\circ$ .

Cet appareillage est donc indiqué dans le cas de mésioversion plus que de mésioposition molaire.

## 3. Dispositifs intraoraux

### 3.1. Distalisation par minivis

#### 3.1.1. Généralités et facteurs de stabilité des minivis

Les indications et les prérequis sur les minivis ont été abordés dans la partie II. Néanmoins, certains facteurs de stabilité des minivis sont propres à la localisation mandibulaire.

Le diamètre de l'implant, l'inflammation du tissu péri-implantaire et l'angle du plan mandibulaire sont associés à la stabilité des minivis en titane.

L'étude de MIYAWAKI et al. (56) a montré que la pose de minivis vestibulaire chez des patients avec un angle du plan mandibulaire élevé avait un taux de réussite significativement plus faible que chez des patients avec un angle moyen ou faible.

En effet, l'épaisseur de l'os cortical vestibulaire chez les sujets avec un angle du plan mandibulaire élevé (1,5 - 2,7 mm) était plus mince que celle chez les sujets avec un angle faible (2,3 - 3,7 mm). Les auteurs suggéraient qu'un examen radiographique 3D était indiqué avant la pose de minivis chez les patients avec un angle du plan mandibulaire élevé, afin d'évaluer l'épaisseur de l'os cortical.

Ainsi, les auteurs ont conclu que pour la pose de minivis mandibulaire vestibulaire :

- L'utilisation de vis en titane d'un diamètre supérieur à 1,0 mm (1,5 mm par exemple) est souhaitable chez les patients avec un angle du plan mandibulaire moyen à faible, et le plus petit sera le mieux pour qu'il y ait moins d'invasion chirurgicale et que le mouvement orthodontique soit moins limité anatomiquement ;
- L'utilisation de vis en titane d'un diamètre supérieur à 2,3 mm, ou de miniplaques si l'utilisation d'une vis est difficile, est souhaitable chez les patients présentant un angle du plan mandibulaire élevé (c'est-à-dire avec un os cortical mince) ;
- La prévention de l'inflammation du tissu péri-implantaire est importante pour empêcher la mobilité de l'ancrage d'implant ;
- Une chirurgie sans lambeau est souhaitable pour minimiser l'inconfort du patient ;
- Un chargement immédiat est possible si la force appliquée est inférieure à 2 N.

L'étude menée par LIU et al. (47) sur des CBCT a montré que la zone préférentielle pour implanter des minivis vestibulaires en vue d'une distalisation en masse de l'arcade mandibulaire se situe entre la racine distale de la première molaire et la racine mésiale de la deuxième molaire, compte tenu de l'épaisseur d'os vestibulaire, de la largeur interradiculaire disponible et de la distance avec le nerf alvéolaire inférieur.

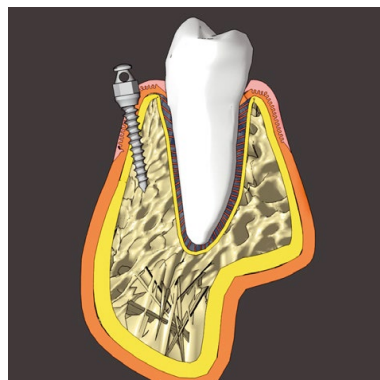


Figure 71 : Minivis verticale évitant l'interférence radiculaire (46)

Selon LEE (46), le meilleur site d'insertion des minivis verticales pour la distalisation molaire mandibulaire se trouve au niveau de la ligne oblique externe, compte tenu de la pente de la surface osseuse qui y est peu marquée et qui permet un vissage vertical optimal.

L'auteur utilise également le triangle rétromolaire pour l'insertion des minivis verticales, à condition que la surface et l'espace vertical avec la tubérosité maxillaire bouche fermée soient suffisants et que cette zone soit recouverte de gencive attachée. Une épaisseur des tissus mous trop importante peut être source d'échec de la minivis.

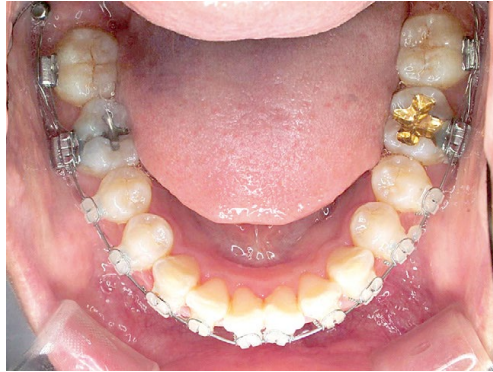

Figure 72 : Minivis verticale dans la zone rétromolaire (46)

### 3.1.2. Distalisation sectorielle sur minivis

Dans les situations d'asymétrie avec mésioposition unilatérale, une distalisation sectorielle est préférée à une distalisation en masse, c'est pourquoi la distalisation en masse telle qu'elle a été décrite dans l'étude de JING et al. (38) ne sera pas abordée.

#### 3.1.2.1. Recul molaire par ancrage indirect

Une minivis est placée dans le secteur latéral entre la deuxième prémolaire et la première molaire ou entre les deux molaires et sert d'ancrage indirect pour la distalisation molaire.

Le ressort NiTi à distaler les molaires est placé en compression entre la première prémolaire et la première molaire. La force exercée par ce ressort est augmentée de façon progressive et adaptée à la section d'arc, pour atteindre 250 g en 0,019 × 0,025" acier.

La perte d'ancrage antérieure est contrôlée par un ressort en extension reliant la minivis à une potence placée sur l'arc en mésial de la première prémolaire (voir Figure 73), ou bien par une ligature métallique reliant la minivis à la première prémolaire.

Ceci peut être utile pour recréer une classe II symétrique dans le cas d'une mésioposition mandibulaire unilatérale induisant une classe II subdivision. Le côté en classe I devrait être en classe II et la classe II symétrisée est corrigée ultérieurement par chirurgie ou distalisation maxillaire, comme dans l'étude de CAZENAVE (14).

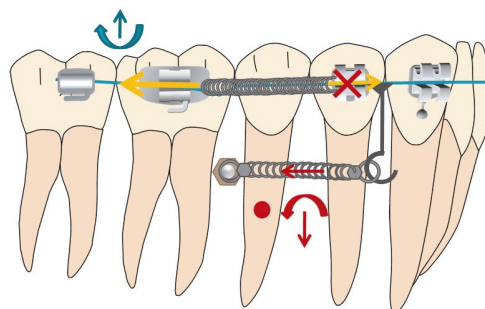
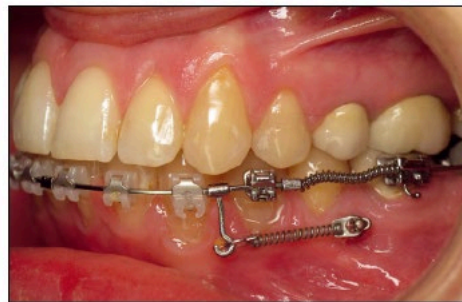

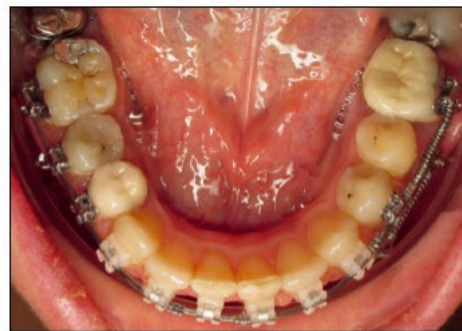Figure 73 : Distalisation molaire par un schéma mécanique en double ressort (14)



Les effets parasites sont contrôlés par un *tip-forward* molaire et une antirotation, une chaînette de dérotation pouvant compenser la résultante de la force motrice, ainsi que par les courbures d'ancrage ou antirotation des attaches.



a



b

Figure 74 : Distalisation molaire visant à corriger la mésioposition du secteur 3 (14)

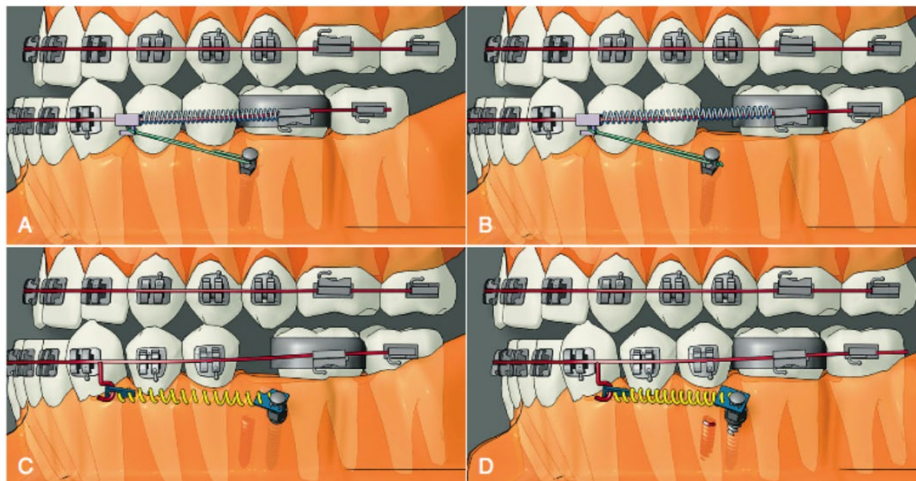


Figure 75 : Distalisation séquentielle à l'aide d'un ancrage squelettique indirect (59)  
 A et B : L'ancrage sur la minivis se fait grâce à une ligature métallique et le ressort en compression permet la distalisation molaire ;  
 C et D : La minivis est repositionnée plus en distal et sert d'ancrage pour la distalisation du reste de l'hémi-arcade.

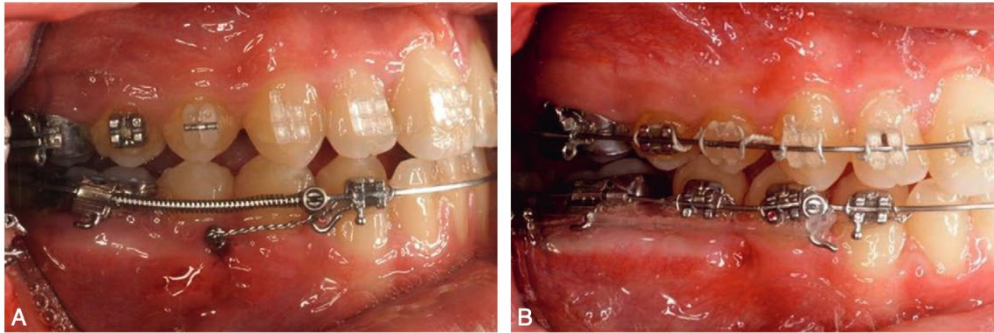


Figure 76 : Correction d'une classe III par recul sectoriel de l'arcade mandibulaire (Cas traité par le Dr DARQUE) (8)

- A. Distalisation des molaires par ressort en compression entre la première molaire et un crochet placé sur l'arc et ancré sur une minivis posée entre les deux prémolaires.  
 B. Rétraction incisivo-canine par mécanique de glissement par chaînette élastomérique avec renfort d'ancrage des molaires mandibulaires via une minivis placée entre les deux molaires.

Dans l'étude menée par MAO et al. (54), six patients ont été traités par distalisation de l'arcade mandibulaire à l'aide de minivis implantées dans la branche montante mandibulaire.

La quantité moyenne de distalisation de la première molaire mandibulaire était de 4,88 mm au niveau de la couronne et de 3,1 mm au niveau de la racine, montrant une distoversion. L'incisive mandibulaire a été distalée de 5,02 mm au niveau de la couronne et de 1,03 mm au niveau de la racine, montrant un repositionnement incisif et permettant d'obtenir un surplomb normal.

Les auteurs ont conclu que la méthode pourrait être utilisée pour corriger l'occlusion inversée antérieure et l'encombrement antérieur de la mandibule sans extraction.

CHUNG et al. ont utilisé des mini-implants en C positionnés entre la première molaire mandibulaire et la deuxième prémolaire, le plus près possible de la première molaire. Dans ce système, la deuxième molaire a été distalée à l'aide d'un *sliding-jig* relié à l'arc continu et d'élastiques reliés de la minivis au *sliding-jig*. La mécanique a été poursuivie dent par dent jusqu'au moment de la rétraction des dents antérieures (22).

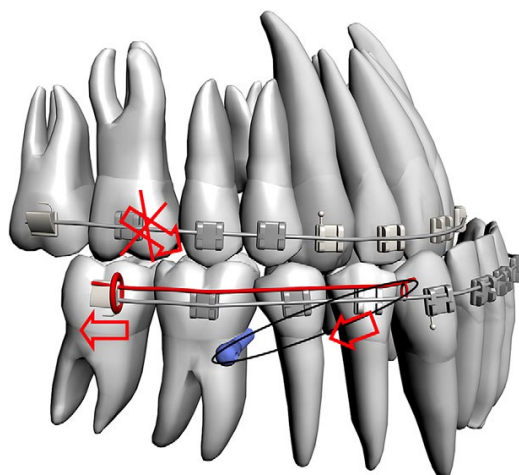


Figure 77 : Distalisation mandibulaire avec mini-implant en C et *sliding-jig* (22)

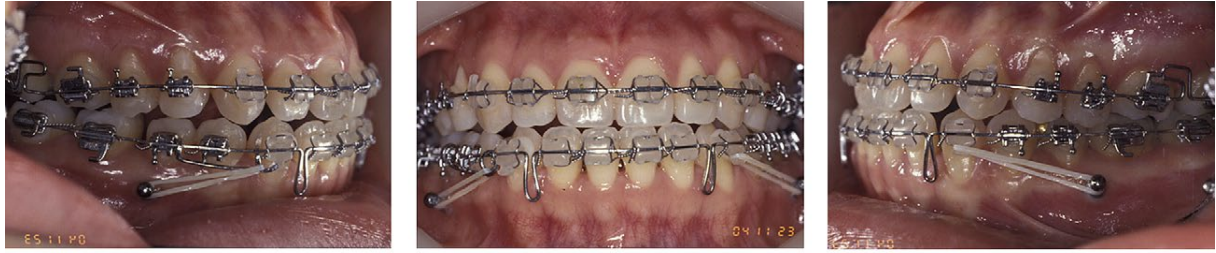

Figure 78 : Phase de distalisation prémolaire droite à l'aide d'un sliding-jig (22)

Ce cas de classe III asymétrique avec déviation du point interincisif mandibulaire a été traité en 18 mois avec 6 mm de recul molaire mandibulaire.

### 3.1.2.2. Recul molaire par ancrage direct

Dans le rapport de cas de ASLAN et al. (3), les molaires mandibulaires ont été distalées de 3 mm en 1 an à l'aide d'une minivis positionnée entre la deuxième prémolaire mandibulaire et la première molaire et servant d'ancrage direct.

Le recul a été effectué sur un arc sectionnel 0,017 × 0,025" acier reliant la deuxième molaire à la minivis avec un ressort NiTi en compression délivrant une force de 200 g. Puis la première molaire a été distalée avec la même mécanique.

Si la minivis est insérée verticalement et ne crée pas d'interférence radiculaire, elle peut ensuite servir d'ancrage en bloquant les molaires avec un ressort fermé pendant la distalisation des prémolaires sur arc continu. Sinon, il faudra la modifier et la placer à distance dans la zone molaire en l'utilisant comme ancrage indirect.

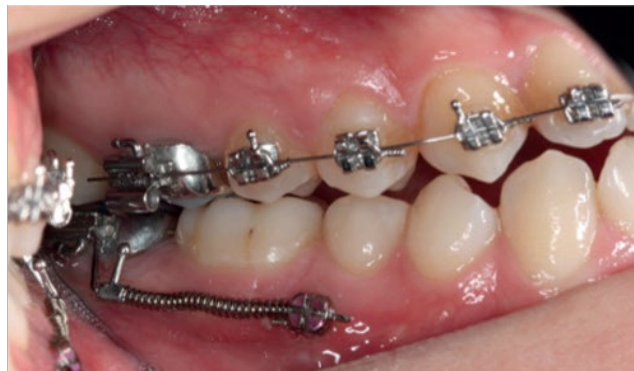

Figure 79 : Distalisation de la deuxième molaire mandibulaire à l'aide d'arc sectionnel sur minivis et ressort NiTi en compression (3)

POLETTI et al. (68) ont rapporté chez un patient une distalisation molaire sur minivis de 4 mm avec une distorsion de 10°.

La minivis a été placée dans la zone rétromolaire et a servi d'ancrage direct pour la distalisation de la deuxième molaire sur un arc sectionnel prenant en charge les molaires et les prémolaires.

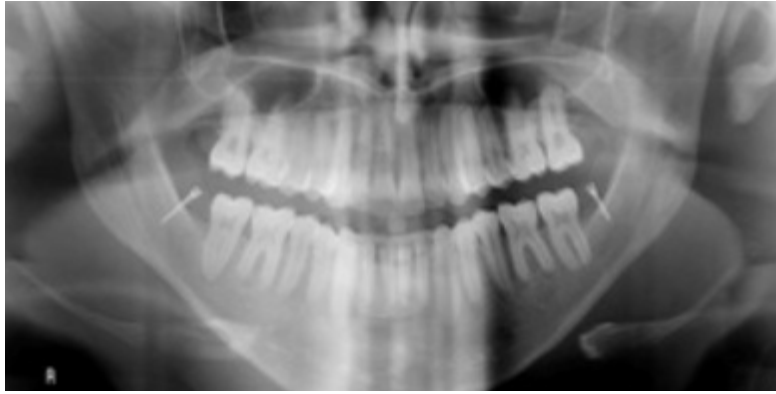


Figure 80 : Minivis placées dans la zone rétromolaire (68)

A la fin de la distalisation de la deuxième molaire, la minivis a servi d'ancrage indirect pour la distalisation dent par dent du reste de l'arcade.

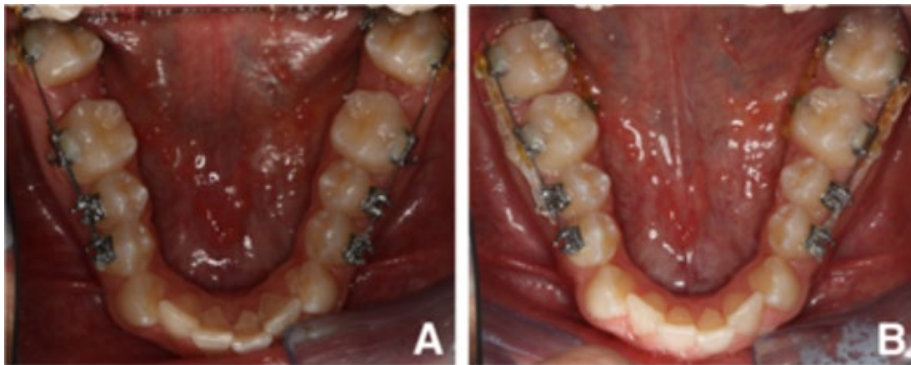


Figure 81 : Fig. Distalisation dent par dent (68)

- A. Fin de la phase de distalisation de la deuxième molaire (ancrage direct)
- B. Distalisation des prémolaires (ancrage indirect)

De façon générale, le contrôle de la deuxième molaire est primordial. Il est donc indispensable de l'inclure dans l'appareillage afin d'éviter une version linguale des molaires mandibulaires ou encore une version distale de la première molaire (51).

Dans la littérature, les valeurs de distalisation des molaires à l'aide de mini-implants ou de miniplaques varient entre 2 et 6 mm.

### 3.2. Distalisation par miniplaques

Les différents systèmes utilisant les miniplaques ont été décrits pour la distalisation molaire maxillaire dans la partie II de ce travail. Les données de la littérature sur la distalisation molaire mandibulaire avec des miniplaques sont peu nombreuses. Nous détaillerons ici uniquement le *Skeletal Anchorage System* (SAS) de SUGAWARA, le principe mécanique restant le même avec d'autres systèmes de miniplaques.

### 3.2.1. Technique « *Skeletal Anchorage System* » (SAS)

A la mandibule, le *Skeletal Anchorage System* (SAS) comporte :

- Une miniplaque en forme de L ou de T positionnée sur le corpus mandibulaire ;
- Des minivis placées au-delà des apex radiculaires et en dehors de la région alvéolaire, n'interférant jamais avec le mouvement radicaire des dents à distaler.

Si elles sont présentes, les troisièmes molaires doivent être avulsées avant la distalisation.

L'alignement et le nivellement des secteurs latéraux sont réalisés puis un arc acier de grosse section est mis en place. L'attache de la première molaire est déposée et la miniplaque sert d'ancrage indirect en étant solidarisée à la première prémolaire par une ligature métallique.

Un ressort NiTi en compression entre la deuxième prémolaire et la deuxième molaire permet la distalisation de cette dernière. La distalisation de la première molaire se fait avec la même méthode. La miniplaque sert ensuite d'ancrage pour bloquer les molaires lors de la distalisation des prémolaires.

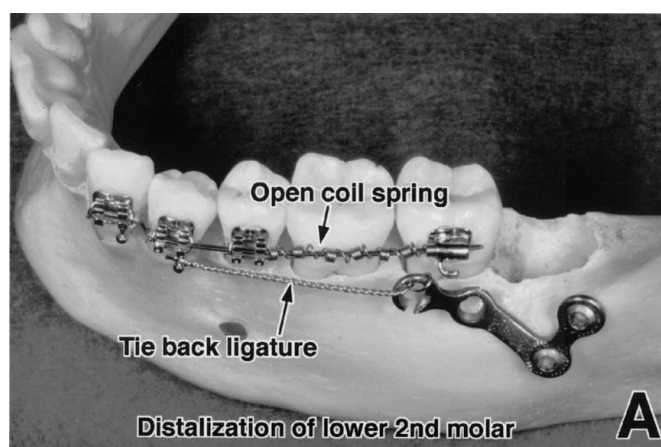


Figure 82 : Distalisation dent par dent à l'aide d'un ressort NiTi (84)

Dans l'étude de SUGAWARA et al. (84) portant sur 29 molaires mandibulaires distalées avec le SAS, la distalisation molaire mandibulaire moyenne obtenue était de  $3,5 \pm 1,4$  mm au niveau coronaire et de 1,8 mm au niveau radicaire.

Sur les 29 molaires traitées, 9 ont été distoversées (*tip-back*) dont 2 ont vu leurs racines se mésialiser, tandis que les autres ont eu un mouvement de gression distale. Les auteurs ont montré l'absence de corrélation entre le ratio de distoversion et la quantité de distalisation.

La quantité moyenne d'effet rebond à la fin du traitement était de 0,3 mm au niveau de la couronne et de l'apex radicaire, ce qui correspondait à une perte de 9 % de la quantité de distalisation.

D'après les auteurs, aucune corrélation statistiquement significative n'a été observée entre la quantité d'effet rebond et la quantité de distalisation ou le ratio de distoversion des premières molaires.

Avec ce système, il est possible d'ingresser les molaires mandibulaires. Par conséquent, l'égression des molaires mandibulaires venant de la distoversion obtenue lors du mouvement de recul peut être corrigée facilement.

De plus, le SAS peut permettre une distalisation en masse des secteurs latéraux, voire de l'arcade mandibulaire.

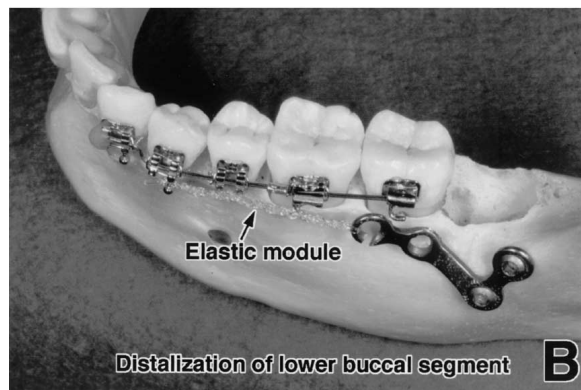


Figure 83 : Distalisation en masse à l'aide d'une chaînette élastomérique (84)

Les auteurs ont conclu que le SAS permet de contrôler le mouvement dentaire dans les trois dimensions, de sorte que les objectifs de distalisation puissent être atteints. Par conséquent, le SAS permettrait dans certains cas de s'affranchir de l'avulsion de prémolaires mandibulaires dans le cas d'encombrement modéré ou de relation de classe III symétrique ou asymétrique.

### 3.2.2. Avantages et inconvénients

Les miniplaques offrent l'avantage d'éviter une éventuelle interférence des minivis avec les racines des dents à déplacer, ce qui signifie que l'amplitude du mouvement est moins restreinte.

Dans le cas de minivis seules, les « zones de sécurité » entre les racines dentaires doivent être étudiées avec soin pour placer les vis au niveau des crêtes alvéolaires.

La stabilité des ancrages squelettiques temporaires a été étudiée par CHEN et al. (19). 359 ancrages ont été inclus dans l'étude. Le taux de succès des miniplaques et des minivis était plus faible à la mandibule qu'au maxillaire. Les miniplaques ont affiché le taux de réussite le plus élevé avec 98,8 %, tandis que les minivis ont affiché un taux de réussite de 82,6 %.

Néanmoins, les miniplaques ne doivent être utilisés que lorsque les objectifs de traitement ne peuvent pas être remplis par l'utilisation de minivis, car elles nécessitent une intervention chirurgicale par lambeau pour la pose et le retrait, engendrent des coûts élevés et donnent parfois lieu à des complications postopératoires. Elles sont donc indiquées lorsque la quantité de distalisation molaire nécessaire est importante et doit être associée à une ingression (19).

### 3.3. Ancrage osseux par fil d'ostéosynthèse : technique d'Abalakov

#### 3.3.1. Description

Ce système utilise un fil d'ostéosynthèse en acier chirurgical de 3/10<sup>e</sup> de mm, placé dans la partie antérieure de la branche montante mandibulaire.

L'intervention peut être réalisée sous anesthésie locale, une sédation intraveineuse pouvant la compléter. Une perforation de la branche montante est effectuée, afin de faire passer le fil d'ostéosynthèse de part et d'autre. Une boucle est créée et les deux brins du fil sont toronnés.

L'ancrage peut être mis en traction rapidement après la mise en place du système puisque le fil ne nécessite pas d'ostéointégration. Dans le cas d'un ancrage direct, un ressort NiTi de 200 g est placé en extension entre la partie toronnée du fil d'ostéosynthèse et un crochet sur l'arc mandibulaire.

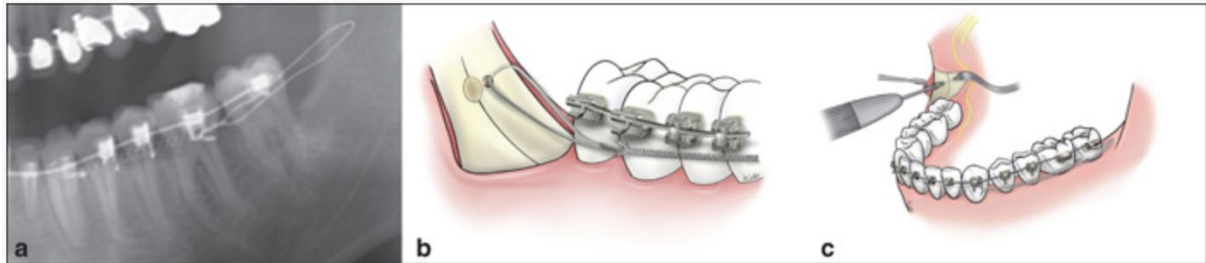


Figure 84 : Ancrage osseux par fil d'ostéosynthèse placé dans la partie antérieure de la branche montante de la mandibule : ancrage d'Abalakov (66)

Une chaînette élastomérique peut également être utilisée à la place du ressort NiTi.

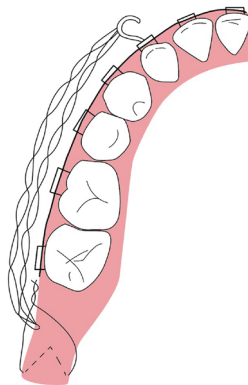


Figure 85 : Distalisation sur Abalakov via une chaînette élastomérique (17)

Dans l'étude de CRESSEAU et FILIPPI (25), 5 mois ont été nécessaires pour distaler les molaires mandibulaires de 3 mm et redresser l'axe incisif mandibulaire de 20°.

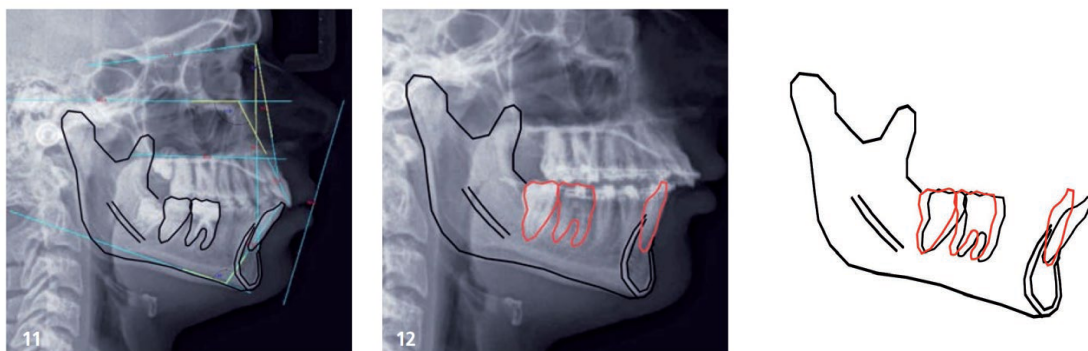


Figure 86 : Examens céphalométriques de début et de fin de traitement et superposition locale mandibules : redressement de l'axe incisif et distalisation molaire (25)

### 3.3.2. Avantages et inconvénients

La mise en place de ce système doit être associée à l'avulsion des troisièmes molaires si elles sont présentes, afin d'obtenir suffisamment d'espace nécessaire à la distalisation des dents mésiales.

Ce type d'ancrage est absolu et donc fiable, d'autant plus qu'il peut être utilisé même dans le cas d'os de faible qualité dans lequel il serait difficile d'implanter une minivis.

Si le fil d'ostéosynthèse est positionné trop haut dans le ramus, le risque est de créer une bascule antihoraire de l'arcade dentaire lors de la traction. Il faut donc le placer le plus bas possible, à hauteur du collet entre la deuxième prémolaire et la première molaire.

L'autre risque présenté par ce système est une distalisation excessive des dernières molaires lorsque l'épaisseur des tissus mous est trop importante, celles-ci devenant alors sous-muqueuses au niveau distal de leur couronne.

## 3.4. Carriere Motion® de classe III

### 3.4.1. Description

CARRIERE recommande l'utilisation de ce dispositif dans le cas d'asymétrie mandibulaire dentoalvéolaire : classe III subdivision avec mésioposition unilatérale mandibulaire. (64)

Le dispositif est collé à la mandibule sur la face mésiale de la canine et sur la première molaire. La base molaire est plate, contrairement au Carriere Motion® de classe II.

L'ancrage utilisé au maxillaire est une gouttière transparente avec des tubes vestibulaires collés sur la première ou la deuxième molaire maxillaire, ou un appareillage multiattache.

Des élastiques interarcades de classe III de 6 oz permettent la correction de la classe III par distalisation molaire mandibulaire et sont portés 24 h/24. (10)

La mandibule est ensuite appareillée par un multiattache, le point interincisif est recentré et les diastèmes créés sont fermés.

### 3.4.2. Effets squelettiques et dentoalvéolaires

Peu d'études se sont encore intéressées au Carriere Motion® de classe III (CM3), ainsi peu de données sont disponibles concernant la proportion de mésialisation maxillaire et de distalisation mandibulaire pour la correction de classe III.

L'étude menée par MCNAMARA et al. (55) a inclus 32 patients adultes de classe III. La phase CM3 a duré 6,3 mois et a été suivie d'une phase de traitement multiattache de 12,9 mois (phase II).



- Effets squelettiques

La hauteur faciale antérieure (ANS-Me) a augmenté de 2,2 mm au cours de la phase CM3, avec une augmentation globale de 2,5 mm entre le début et la fin de traitement.

L'angle entre le plan de Francfort et le plan d'occlusion a diminué de 4,08° pendant la phase CM3 et augmenté ensuite de 0,98° pendant la phase II, résultant en une fermeture nette de 3.18° de l'angle FH-Occ Pl. Ainsi, une bascule antihoraire du plan d'occlusion a été constatée.

- Effets dentoalvéolaires

Les effets dentoalvéolaires ont été étudiés par rapport aux structures osseuses stables.

- Dans la dimension antéro-postérieure, les incisives et les molaires maxillaires ont été mésialées de près de 2 mm (1,8 mm et 1,9 mm, respectivement) pendant la phase CM3. Après dépose du Carriere Motion®, les molaires maxillaires se sont distalées de 0,2 mm. La quantité de mésialisation molaire maxillaire nette était donc de 1,7 mm à la fin du traitement.

Les molaires mandibulaires ont été distalées de 1,8 mm pendant la phase CM3 et ont eu un mouvement rebond de 0,5 mm lors de la phase 2. La quantité de distalisation molaire mandibulaire nette était donc de 1,3 mm à la fin du traitement.

Les incisives mandibulaires se sont légèrement distalées (0,5 mm) au cours de la phase CM3, ce mouvement ayant augmenté de 1,9 mm au cours de la phase II.

- Dans la dimension verticale, les incisives et les molaires maxillaires ont égressé de 1,9 mm au cours de la phase I.

Les incisives mandibulaires ont égressé de 0,6 mm et 1,7 mm au cours des phases I et II, respectivement.

La position verticale des molaires mandibulaires est restée relativement inchangée.

### 3.5. Aligneurs

#### 3.5.1 Distalisation séquentielle

La distalisation séquentielle des molaires mandibulaires par aligneurs permet la correction d'une mésioposition unilatérale pouvant être à l'origine de relations molaires asymétriques comme une classe III subdivision.

Avec cette technique, il est possible de corriger une classe III d'une demi-cuspide, la distalisation molaire séquentielle étant souvent prescrite en association avec une Réduction Amélaire Proximale (RAP) postérieure. Cela réduit la quantité de distalisation requise.

Des élastiques de classe III sont portés 22 h/24 afin de renforcer l'ancrage en évitant une vestibuloversion des incisives mandibulaires et pour accompagner les mouvements de distalisation déjà intégrés dans les aligneurs. (53)

Il est également possible d'ajouter des minivis lors de la distalisation des prémolaires et des canines afin de renforcer l'ancrage postérieur et éviter un mouvement mésial des molaires précédemment distalées, comme dans le rapport de cas d'OJIMA (62). Les minivis sont posées entre la première et la deuxième molaire. Des élastiques intra-arcades sont alors utilisés.

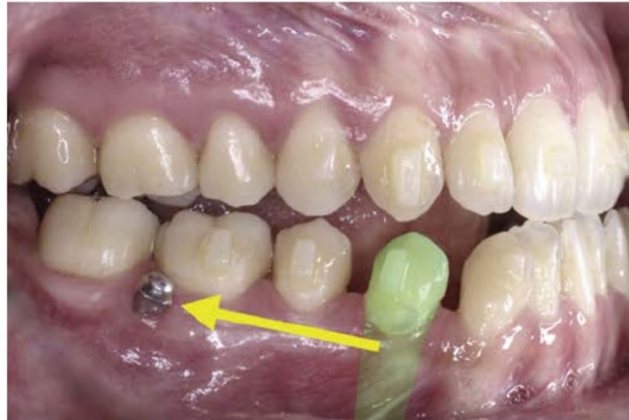

Figure 87 : Distalisation de 44 sur minivis verticale placée entre 46 et 47 (62)

Dans le rapport de cas de MALEKIAN et al. (53), deux patients ont été traités par aligneurs et une distalisation molaire mandibulaire séquentielle de respectivement 3 mm et 2,5 mm a été réalisée. Des élastiques de classe III ont été portés 22 h/24 afin d'éviter la perte d'ancrage antérieure.

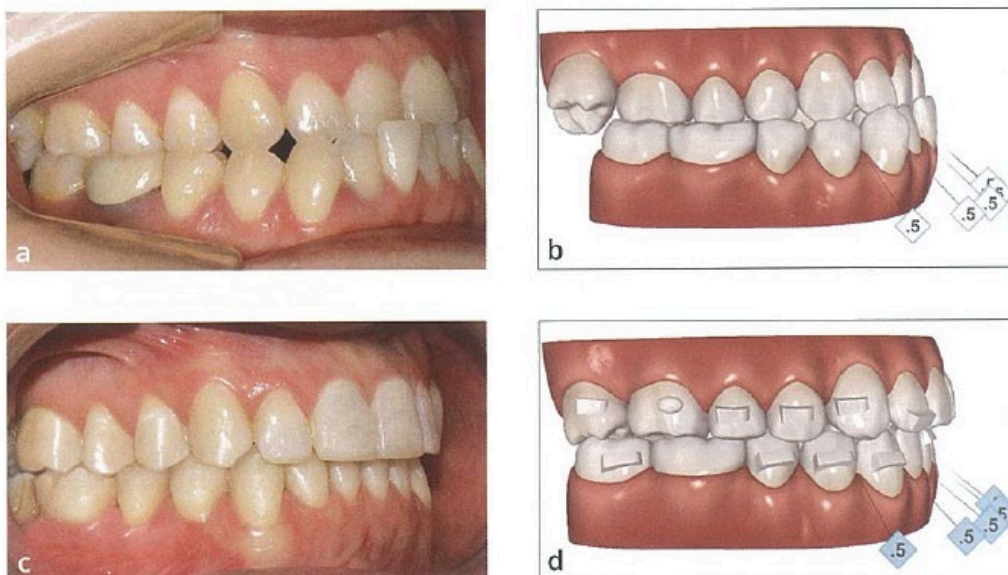


Figure 88 : Distalisation séquentielle de 3 mm (53)

a et b : situation initiale  
c et d : situation finale

### 3.5.2. Distalisation en masse

La distalisation en masse peut également être effectuée à l'aide d'une minivis placée dans la zone rétromolaire ou verticale en distal de la deuxième molaire. Un élastique relie la minivis à une encoche (*precision cut*) au niveau de la canine.

L'alternative aux élastiques est d'utiliser une chaînette ou un ressort NiTi entre la minivis et un *power arm* placé sur la canine mandibulaire.

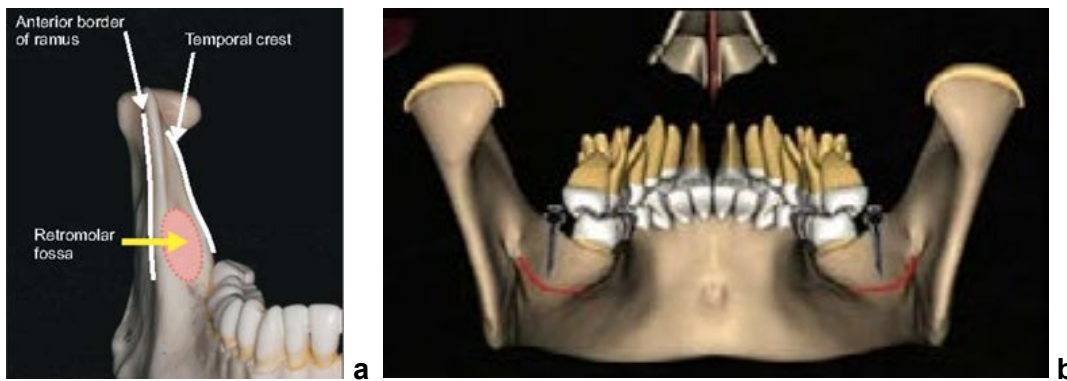


Figure 89 : Zones de pose des minivis pour la distalisation mandibulaire en masse (34)  
a : zone rétromolaire ; b : minivis verticales en distal des deuxièmes molaires

## B. Traitements avec extractions

Les limites de la distalisation molaire mandibulaire sont aujourd'hui repoussées grâce aux ancrages squelettiques temporaires. Néanmoins, aucune étude au fort niveau de preuve, au protocole et aux résultats suffisamment reproductibles, n'a permis de mettre en évidence une technique permettant un mouvement de recul molaire mandibulaire en gression pure.

De plus, il faut toujours mettre en balance une solution thérapeutique sans extractions et une solution thérapeutique avec extraction(s), en considérant les objectifs de traitement et le temps de traitement.

### 1. Contre-indications de la distalisation des molaires mandibulaires

Ce sont :

- La classe III squelettique par brachymaxillie, qui ne concerne donc pas les mésiopositions mandibulaires ;
- L'encombrement postérieur ;
- La présence d'une dysharmonie dents-arcades (DDA) nécessitant des extractions ;
- Une typologie faciale défavorable : hyperdivergence, croissance faciale verticale ;
- La biproalvéolie ayant pour étiologie une macroglossie, qui concerne plutôt les mésiopositions bilatérales.

Une épaisseur trop importante de tissus mous dans la zone rétromolaire peut entraîner le recouvrement partiel de molaires ayant subi une importante distalisation. Cliniquement, une quantité acceptable de gencive attachée doit être présente autour de la molaire pour maintenir la santé parodontale ; le manque de gencive attachée pouvant être un facteur limitant pour la distalisation molaire.

La correction précoce du milieu mandibulaire recommandée par DOUGHERTY (27), quand elle est possible, rétablit une référence pour les autres déplacements dentaires. Les traitements avec extractions permettent de corriger l'asymétrie antérieure en priorité, avant de corriger les asymétries postérieures.

### 2. Extraction unilatérale

L'extraction est réalisée à la mandibule du côté opposé à la déviation du point interincisif.

Ce type d'extraction est indiqué en cas de classe III canine avec occlusion inversée quand les possibilités de distalisation sont incertaines (adulte, coopération difficile...) et que le milieu incisif mandibulaire dévié du côté opposé (5).

Les extractions unilatérales raccourcissent la durée du traitement et facilitent la fermeture en classe I mais présentent différents inconvénients :

- Risque de déviation trop importante du milieu interincisif mandibulaire du côté de l'extraction ;
- Aplatissement de l'arcade de ce côté ;
- Asymétrie de la longueur d'arcade ;
- Obtention d'une occlusion de classe III discutable si l'avulsion est monomaxillaire.

L'occlusion molaire de classe III thérapeutique assure une classe I canine et un guide antérieur correct, mais elle crée une instabilité de l'occlusion statique postérieure, par disparition des

verrous d'occlusion tripodiques, constitués par les contacts cuspide-fosse. En latéralité, les différences de volumes, entre les cuspidés et les espaces inadaptés qui les reçoivent, peuvent créer des interférences occlusales travaillantes et non-travaillantes.

Dans le cas particulier d'extraction d'une prémolaire uniquement à la mandibule, la deuxième molaire maxillaire n'a pas d'antagoniste jusqu'à l'évolution de la troisième molaire mandibulaire. Une contention verticale de cette dent doit donc être assurée. Ce choix est à proscrire en cas d'agénésie de la troisième molaire (5).

### 3. Extractions bilatérales asymétriques

Ce choix d'extractions bilatérales associe l'extraction de la première prémolaire du côté de la mésiosition et celle de la deuxième prémolaire controlatérale.

Pour DOUGHERTY (27), des asymétries supérieures à 4 mm justifient des extractions asymétriques.

Dans ces schémas d'extractions, le recul asymétrique des canines autorise une correction précoce du point interincisif, qui doit toujours être effectuée avant la fermeture complète des espaces d'extraction.

Dans la thèse menée par RISPAL-MAUVOISIN (72), deux défauts sont retrouvés, dans presque tous les cas d'extractions asymétriques à la mandibule :

- Un moins bon contrôle du parallélisme des axes de part et d'autre de l'espace d'extraction, du côté de l'extraction de la deuxième prémolaire ;
- L'absence de point d'occlusion au niveau de la cuspide mésiovestibulaire de la première molaire mandibulaire de ce côté, due à la différence de hauteur de cette cuspide avec celle de la première prémolaire ainsi qu'à la mésioversion de la première molaire dans l'espace d'extraction.

Un meilleur contrôle thérapeutique et une vigilance particulière lors des finitions sont nécessaires pour le parallélisme des axes et une coronoplastie de la pointe cuspidienne de la première prémolaire mandibulaire permet d'harmoniser et symétriser les points d'occlusion (5).

La gestion des espaces d'extractions nécessite plusieurs séquences thérapeutiques :

- Rétraction canine asymétrique

Comme dans les cas symétriques, la rétraction canine va permettre de libérer de l'espace sur l'arcade pour une éventuelle rétraction incisive et pour la correction de l'encombrement antérieur. La rétraction asymétrique des canines permet en plus de symétriser leur position sur l'arcade et de libérer de l'espace pour la correction de la déviation du point interincisif.

Cette séquence du traitement est réalisée à l'aide de sectionnels de rétraction avec boucles de rétraction ou ressort, ou à l'aide d'accessoires sur arcs continus (ressorts, chaînettes élastomériques, élastiques intra-arcades). L'ancrage différentiel entre les deux côtés peut être géré par l'utilisation de l'élastiques de traction interarcade (TIA) ou de J-Hooks. Le recul de la canine la plus distale peut être bloqué sur arc continu par un stop.

- Correction du point interincisif

Dans les cas de rétraction incisive, la correction des points interincisifs peut être réalisée :

- Avant la rétraction incisive avec des ressorts comprimés ou des chaînettes élastomériques en maintenant l'ancrage latéral du côté opposé à la déviation. Le groupe incisif est recentré et harmonisé avant la rétraction. La correction du point interincisif sollicite l'ancrage qui doit alors être maintenu ;
- Par une rétraction asymétrique des incisives, qui est plus difficile à contrôler. Elle nécessite, en effet, un ajustement des informations de deuxième et troisième ordres sur les dents antérieures et un contrôle des effets parasites transversaux (expansion) sur les secteurs latéraux.

- Mésialisation asymétrique des secteurs latéraux

La rétraction canine asymétrique laisse persister le plus souvent un espace en arrière d'une des deux canines, qui nécessitera donc une phase de mésialisation asymétrique du secteur postérieur pour fermer l'espace résiduel.

Des arcs sectionnels de mésialisation ou des arcs continus avec des boucles ou des accessoires de mésialisation peuvent être utilisés. La gestion asymétrique de la perte d'ancrage permet alors de rétablir la symétrie des secteurs latéraux. L'ancrage du secteur antérieur doit être renforcé afin d'éviter son recul lors de la mésialisation.

## CONCLUSION

L'objectif de traitement des mésiositions unilatérales est de symétriser les arcades en position d'équilibre sur leur base squelettique.

Pendant longtemps, l'orthodontiste a dû s'orienter vers des extractions unilatérales ou asymétriques ou vers des mécaniques orthodontiques asymétriques de distalisation extra-orales ou à appui dentaire. Ces dernières ont l'inconvénient de s'accompagner d'effets parasites, tels qu'une perte d'ancrage antérieure, des versions et égressions dentaires non souhaitées. A la mandibule, ces techniques ne permettent qu'un recul molaire limité, s'approchant plus de la distorsion que de la gression.

Les nouvelles techniques de distalisation des molaires maxillaires et mandibulaires par ancrage osseux abordées précédemment constituent de séduisantes alternatives de traitement des mésiositions unilatérales. Elles permettent de repousser les indications d'extractions, dans le cadre d'un diagnostic bien posé, et ce sans faire de compromis. Elles s'affranchissent de la coopération du patient, sont esthétiques puisqu'intraorales et limitent les mouvements dentaires réactionnels. Elles autorisent également de nouveaux déplacements dentaires associés à la distalisation comme l'ingression molaire avec les miniplaques.

Ces techniques sont nombreuses et le spécialiste qualifié en orthodontie ne peut toutes les appréhender. Il est néanmoins essentiel qu'il en maîtrise certaines afin de pouvoir adapter au mieux son plan de traitement à la situation clinique.

Il faudra cependant noter que la littérature manque encore d'études permettant d'apprécier la stabilité à long terme de la distalisation des molaires maxillaires et mandibulaires.

## TABLE DES ILLUSTRATIONS

Figure 1 : Position et axe de la première molaire maxillaire (26) .....	5
Figure 2 : Mésioposition primitive : brachygnathie maxillaire (6).....	6
Figure 3 : Différents stades d'éruption des molaires maxillaires (39) :.....	6
Figure 4 : Vue occlusale du modèle mettant en évidence la mésiorotation de 16 et sa mésioposition ainsi que la fermeture de l'espace de 13 (8).....	8
Figure 5 : Asymétrie de position antéropostérieure des premières molaires maxillaires (8)....	8
Figure 6 : Force extraorale : arc interne et branches externes (7).....	12
Figure 7 : Les différents types de déplacement au niveau des premières molaires, en fonction de la position de la force par rapport au centre de résistance (7).....	12
Figure 8 : Paramètres modifiables sur les FEO (Dr Serge DAHAN - Biomécanique en O.D.F. : applications pratiques) .....	13
Figure 9 : Biomécanique de la FEO asymétrique (92) .....	13
Figure 10 : Différentes forces extraorales asymétriques (92) .....	14
Figure 11 : Arc facial inversé et associé à un arc transpalatin (92).....	15
Figure 12 : Pendulum de HILGERS (20).....	16
Figure 13 : Pendulum asymétrique (52).....	17
Figure 14 : Distalisation molaire unilatérale par pendulum asymétrique dans le cas d'une mésioposition du secteur 2 (69).....	17
Figure 15 : Pendulum asymétrique modifié (77) .....	18
Figure 16 : Rotation du système pendulaire autour d'un centre de rotation situé dans la partie antérieure de la pastille de Nance (77) .....	19
Figure 17 : Distalisation par FCA (65).....	19
Figure 18 : Système Locatelli (60).....	20
Figure 19 : Construction du système Locatelli pour la distalisation de la première molaire maxillaire (15).....	21
Figure 20 : Double mécanique de classe II dans la thérapeutique du Distal Active Concept®, en denture permanente (1) .....	22
Figure 21 : Distal Active Concept® appliqué à la denture mixte (8).....	22
Figure 22 : Espace interradiculaire insuffisant pour l'insertion de minivis, pouvant entraîner une perte de la minivis ou des lésions sur la surface radiculaire (50).....	25
Figure 23 : La présence d'un os alvéolaire vestibulaire épais constitue une zone favorable à l'insertion d'une minivis verticale (46) .....	25
Figure 24 : Zones potentielles d'insertion des minivis palatines (50).....	26
Figure 25 : Distalisation molaire par ressort comprimé et ancrage indirect par minivis vestibulaire (Collection personnelle du Dr Michel CHAMPAGNE).....	26
Figure 26 : Recul dent par dent sur arc continu (45).....	27
Figure 27 : Distalisation molaire sur minivis en technique linguale (14).....	27
Figure 28 : Modification de la forme d'arcade lors de la distalisation molaire sur arcs sectionnels (45).....	28



Figure 29 : Recul dent par dent sur arcs sectionnels (45).....	29
Figure 30 : Distalisation molaire par minivis palatine, arc transpalatin et ressort NiTi en compression (29) .....	29
Figure 31 : Composants du TopJet (70).....	30
Figure 32 : Composants du TopJet (90).....	30
Figure 33 : Ressort NiTi en compression permettant la distalisation molaire (90).....	31
Figure 34 : Ressort NiTi en compression permettant la distalisation molaire (RMO®).....	31
Figure 35 : Réactivation du système (RMO®).....	31
Figure 36 : Réactivation du système TopJet (90).....	31
Figure 37 : Utilisation unilatérale du TopJet (70).....	32
Figure 38 : Le système BENEslider (89) .....	33
Figure 39 : Composants du BENEslider (89) .....	33
Figure 40 : BENEslider (49) .....	33
Figure 41 : 7 mois de distalisation par BENEslider dans un cas de classe II dentaire par mésiositions maxillaires asymétriques (89).....	34
Figure 42 : Mesial-Distal Slider (88).....	34
Figure 43 : Mécanique du BENEslider (87).....	35
Figure 44 : Collage de taquets sur les surfaces dentaires et aligneurs Orthocaps pour la suite du traitement, avec le BENEslider laissé en contention (89) .....	35
Figure 45 : Schéma du pendulis et son intégration en bouche (58).....	36
Figure 46 : Utilisation asymétrique du pendulis pour distaler le secteur 2 et créer de la place pour la 23 (58).....	36
Figure 47 : Bone Anchorage Pendulum Appliance (BAPA) (33).....	37
Figure 48 : Distalisation en masse de l'arcade maxillaire avec des miniplaques (Collection personnelle du Dr EL AMRANI) .....	38
Figure 49 : Fixation de la plaque d'ancrage au niveau du processus zygomatique (41) .....	38
Figure 50 : Système ZGA unilatéral (2).....	39
Figure 51 : Composants du ZGA (61) .....	39
Figure 52 : Activation unilatérale du dispositif ZGA pour distaler le secteur 1 (41).....	39
Figure 53 : Effets dentoalvéolaires produits par le ZGA (41) .....	40
Figure 54 : Miniplaques à longueur de bras variable (85).....	41
Figure 55 : Distalisation maxillaire avec la technique SAS .....	41
Figure 56 : Miniplaque et minivis de Bollard (23) .....	42
Figure 57 : Mise en place chirurgicale du système Bollard (24).....	42
Figure 58 : Distalisation prémolaire et molaire à l'aide d'un ressort en extension placé entre l'unité de fixation de la miniplaque et un clip sur l'arc et d'un ressort fermé (24).....	42
Figure 59 : Distalisation molaire à l'aide d'un élastique placé entre la miniplaque et un clip sur l'arc et d'un ressort fermé (23) .....	42
Figure 60 : Superposition des modèles 3D avant et après distalisation avec la technique Bollard (23).....	43

Figure 61 : Distalisation de la canine, la prémolaire et la molaire avec correction de la mésiorotation molaire (28) .....	44
Figure 62 : Distalisation par Carriere Motion® de classe II (91).....	44
Figure 63 : Les différents ancrages mandibulaires pouvant être utilisés avec le Carriere Motion® de classe II (28) .....	45
Figure 64 : Augmentation de l'encombrement secteur 4 malgré l'arc lingual (91) .....	47
Figure 65 : Carriere Motion® de classe II et solidarisation des molaires et de la deuxième prémolaire mandibulaires avec crochet pour le port d'élastiques interarcades (76) .....	48
Figure 66 : Distalisation séquentielle des dents maxillaires. Extraits d'un ClinCheck® (Align Technology, San José, California, USA) (12) .....	49
Figure 67 : Plans utilisés sur des coupes de CBCT (21).....	55
Figure 68 : Lignes utilisées sur des coupes de CBCT (21).....	55
Figure 69 : Évaluation de la distance entre le point le plus lingual de la racine distale de la deuxième molaire et la corticale linguale interne mandibulaire (21) .....	55
Figure 70 : Forces directionnelles J-Hooks à traction haute appliquées sur l'arc mandibulaire acier entre les incisives latérales et les canines (44) .....	56
Figure 71 : Minivis verticale évitant l'interférence radiculaire (46).....	57
Figure 72 : Minivis verticale dans la zone rétromolaire (46).....	58
Figure 73 : Distalisation molaire par un schéma mécanique en double ressort (14) .....	58
Figure 74 : Distalisation molaire visant à corriger la mésioposition du secteur 3 (14) .....	59
Figure 75 : Distalisation séquentielle à l'aide d'un ancrage squelettique indirect (59) .....	59
Figure 76 : Correction d'une classe III par recul sectoriel de l'arcade mandibulaire (Cas traité par le Dr DARQUE) (8) .....	60
Figure 77 : Distalisation mandibulaire avec mini-implant en C et sliding-jig (22) .....	60
Figure 78 : Phase de distalisation prémolaire droite à l'aide d'un sliding-jig (22).....	61
Figure 79 : Distalisation de la deuxième molaire mandibulaire à l'aide d'arc sectionnel sur minivis et ressort NiTi en compression (3) .....	61
Figure 80 : Minivis placées dans la zone rétromolaire (68).....	62
Figure 81 : Fig. Distalisation dent par dent (68) .....	62
Figure 82 : Distalisation dent par dent à l'aide d'un ressort NiTi (84).....	63
Figure 83 : Distalisation en masse à l'aide d'une chaînette élastomérique (84) .....	64
Figure 84 : Ancrage osseux par fil d'ostéosynthèse placé dans la partie antérieure de la branche montante de la mandibule : ancrage d'Abalakov (66).....	65
Figure 85 : Distalisation sur Abalakov via une chaînette élastomérique (17).....	65
Figure 86 : Examens céphalométriques de début et de fin de traitement et superposition locale mandibules : redressement de l'axe incisif et distalisation molaire (25) .....	65
Figure 87 : Distalisation de 44 sur minivis verticale placée entre 46 et 47 (62) .....	68
Figure 88 : Distalisation séquentielle de 3 mm (53) .....	68
Figure 89 : Zones de pose des minivis pour la distalisation mandibulaire en masse (34) .....	69

## BIBLIOGRAPHIE

1. Aknin J-J, Gebeile S. La thérapeutique du « Distal Active Concept » appliquée à la denture mixte : une étude comparative. *Orthod. Fr.* 2001;72(4):355-73.
2. Alosman HS, Bayome M, Vahdettin L. A 3D finite element analysis of maxillary molar distalization using unilateral zygomaxillary gear and asymmetric headgear. *Orthod. Craniofac. Res.* [Internet]. Disponible sur: <http://onlinelibrary.wiley.com/doi/abs/10.1111/ocr.12430>
3. Aslan BI, Küçükkaraca E. Nonextraction Treatment of a Class III Malocclusion Case Using Mini-Screw-Assisted Lower Molar Distalization. *Turk. J. Orthod.* 2019;32(2):119-24.
4. Barakat D. Treatment effects of Carriere Motion Appliance on patients with class II malocclusion: A systematic review and meta-analysis. 2020;12.
5. Bardinet E, Baron P, Bazert C, Boileau M-J, Bougues R, De Brondeau F, et al. Approche orthodontique des asymétries. *Orthod. Fr.* 2002;73(3):243-80.
6. Bassigny F, Canal P. Manuel d'orthopédie dento-faciale. Paris: Masson; 1991.
7. Boileau M-J. Orthodontie de l'enfant et du jeune adulte. Principes et moyens thérapeutiques - Tome 1. Issy-les-Moulineaux: Elsevier Masson; 2011.
8. Boileau M-J. Orthodontie de l'enfant et du jeune adulte. Traitement des dysmorphies et malocclusions - Tome 2. Issy-les-Moulineaux: Elsevier Masson; 2013.
9. Carrière L. A new Class II distalizer. *J. Clin. Orthod. JCO.* 2004;38(4):224-31.
10. Carrière L. Interview: Carriere explains facially driven treatment of Class II and Class III. *Ortho Trib. US Ed.* 2015;10(3):1-7.
11. Carrière L. Motion Elastics Protocols. *Ortho Organ.* 2015;2.
12. Caruso S, Nota A, Ehsani S, Maddalone E, Ojima K, Tecco S. Impact of molar teeth distalization with clear aligners on occlusal vertical dimension: a retrospective study. *BMC Oral Health.* 2019;19(1):182.
13. Cassidy SE, Jackson SR, Turpin DL, Ramsay DS, Spiekerman C, Huang GJ. Classification and treatment of Class II subdivision malocclusions. *Am. J. Orthod. Dentofacial Orthop.* 2014;145(4):443-51.
14. Cazenave C. Classe II subdivision chez l'adulte : utilisation des minivis d'ancrage en technique mixte. *Orthod. Fr.* 2014;85(4):341-54.
15. Celli D, Gasperoni E, Pansoni P, Deli R. Uprighting of mandibular second molars with the sectional modified Loca system. *Orthod. Art Pract. Dentofac. Enhanc. Quintessence Publishing Company Inc.;* 2013;14(1):e118-25.
16. Champagne M. Correction de la classe II par recul molaire. *Trait. Cl. II Prév. À Chir. Paris: Quintessence International;* 2011. p. 393-400.
17. Chastanet S, Louisy A, Bonnin F, Kulker D, Laure B. Abalakov: Posterior mandibular anchorage technique for orthodontic treatment. *J. Stomatol. Oral Maxillofac. Surg.* 2020;121(5):575-8.

18. Chateau M. Orthopédie dento-faciale. Diagnostic, traitement, orthognathie, orthodontie, stabilisation. Paris: Ed. CdP; 1993.
19. Chen Y-J, Chang H-H, Huang C-Y, Hung H-C, Lai EH-H, Yao C-CJ. A retrospective analysis of the failure rate of three different orthodontic skeletal anchorage systems. *Clin. Oral Implants Res.* 2007;18(6):768-75.
20. Chiu PP, McNamara JA, Franchi L. A comparison of two intraoral molar distalization appliances: Distal jet versus pendulum. *Am. J. Orthod. Dentofacial Orthop.* 2005;128(3):353-65.
21. Choi YT, Kim Y-J, Yang K-S, Lee D-Y. Bone availability for mandibular molar distalization in adults with mandibular prognathism. *Angle Orthod. Angle Orthodontist Research Education Foundation;* 2018;88(1):52-7.
22. Chung K-R, Kim S-H, Choo H, Kook Y-A, Cope JB. Distalization of the mandibular dentition with mini-implants to correct a Class III malocclusion with a midline deviation. *Am. J. Orthod. Dentofacial Orthop.* 2010;137(1):135-46.
23. Cornelis MA, De Clerck HJ. Maxillary molar distalization with miniplates assessed on digital models: A prospective clinical trial. *Am. J. Orthod. Dentofacial Orthop.* 2007;132(3):373-7.
24. Cornelis MA, Scheffler NR, Mahy P, Siciliano S, De Clerck HJ, Tulloch JFC. Modified Miniplates for Temporary Skeletal Anchorage in Orthodontics: Placement and Removal Surgeries. *J. Oral Maxillofac. Surg.* 2008;66(7):1439-45.
25. Cresseaux P, Filippi R. Quand l'alpinisme vient révolutionner l'ancrage orthodontique. *L'Orthodontiste.* 2017;6(5):40-7.
26. Danguy M. À propos d'une analyse céphalométrique architecturale orthodontique. *Orthod. Fr.* 2002;73(4):363-73.
27. Dougherty H. Asymmetrical treatment. USC Orthod. Study Course Eur. Syllabus. 1985;
28. Echarri P, Pérez-Campoy MA, Pedernera M. Carrier Motion Distalizer. Protocolo Clínico. *JornalDentistry* [Internet]. Disponible sur: <https://www.jornaldentistry.pt/news/clinica/carrier-motion-distalizer-protocolo-clinico>
29. Gelgör İE, Büyükyılmaz T, Karaman AI, Dolanmaz D, Kalaycı A. Intraosseous Screw-Supported Upper Molar Distalization. *Angle Orthod.* 2004;74(6):838-50.
30. Gelgor IE, Karaman AI, Buyukyilmaz T. Use of the intraosseous screw for unilateral upper molar distalization and found well balanced occlusion. *Head Face Med.* 2006;2(1):38.
31. Ghosh J, Nanda RS. Evaluation of an intraoral maxillary molar distalization technique. *Am. J. Orthod. Dentofacial Orthop.* 1996;110(6):639-46.
32. Grec RH da C, Janson G, Branco NC, Moura-Grec PG, Patel MP, Castanha Henriques JF. Intraoral distalizer effects with conventional and skeletal anchorage: A meta-analysis. *Am. J. Orthod. Dentofacial Orthop.* 2013;143(5):602-15.
33. Hancioglu Kircelli B. Maxillary Molar Distalization with a Bone-Anchored Pendulum Appliance. *Angle Orthod.* 2006;76(4):10.


34. Hernandez AV. Class III treatment with invisalign in non-growing patients without extractions. 2017;1(1):3.
35. Hilgers JJ. The pendulum appliance for Class II non-compliance therapy. *J. Clin. Orthod. JCO.* 1992;26(11):706-14.
36. Jacobson A. A key to the understanding of extraoral forces. *Am. J. Orthod. Mosby;* 1979;75(4):361-86.
37. Janson G, de Lima KJRS, Woodside DG, Metaxas A, de Freitas MR, Henriques JFC. Class II subdivision malocclusion types and evaluation of their asymmetries. *Am. J. Orthod. Dentofacial Orthop.* 2007;131(1):57-66.
38. Jing Y, Han X, Guo Y, Li J, Bai D. Nonsurgical correction of a Class III malocclusion in an adult by miniscrew-assisted mandibular dentition distalization. *Am. J. Orthod. Dentofacial Orthop.* 2013;143(6):877-87.
39. Kang J-M, Park JH, Bayome M, Moonbee Oh, Chong Ook Park, Yoon-Ah Kook, et al. A three-dimensional finite element analysis of molar distalization with a palatal plate, pendulum, and headgear according to molar eruption stage. *Korean J. Orthod. Korean Association of Orthodontists;* 2016;46(5):290-300.
40. Kaprelian G. An effective unilateral facebow. *J. Clin. Orthod. JCO.* 1982;16(1):60-1.
41. Kilkis D, Celikoglu M, Nur M, Bayram M, Candirli C. Effects of zygoma-gear appliance for unilateral maxillary molar distalization: A prospective clinical study. *Am. J. Orthod. Dentofacial Orthop.* 2016;150(6):989-96.
42. Kim S-J, Choi T-H, Baik H-S, Park Y-C, Lee K-J. Mandibular posterior anatomic limit for molar distalization. *Am. J. Orthod. Dentofacial Orthop.* 2014;146(2):190-7.
43. Kinzinger GSM, Fritz UB, Sander F-G, Diedrich PR. Efficiency of a pendulum appliance for molar distalization related to second and third molar eruption stage. *Am. J. Orthod. Dentofacial Orthop.* 2004;125(1):8-23.
44. Kuroda Y, Kuroda S, Alexander RG, Tanaka E. Adult Class III Treatment Using a J-Hook Headgear to the Mandibular Arch. *Angle Orthod.* 2010;80(2):336-43.
45. Lee JS. *Applications cliniques des mini-implants en orthodontie.* Paris: Quintessence International; 2008.
46. Lee J-Y. Distalisation des molaires utilisant des mini-vis d'ancrage placées verticalement. *Orthod. Fr.* 2012;83(4):257-66.
47. Liu H, Wu X, Tan J, Li X. Safe regions of miniscrew implantation for distalization of mandibular dentition with CBCT. *Prog. Orthod.* 2019;20(1):45.
48. Locatelli R, Bednar J, Dietz VS, Gianelly AA. Molar distalization with superelastic NiTi wire. *J. Clin. Orthod. JCO.* 1992;26(5):277-9.
49. Longerich UJJ, Thureau M, Kolk A. Development of a new device for maxillary molar distalization with high pseudoelastic forces to overcome slider friction: the Longslider—a modification of the Beneslider. *Oral Surg. Oral Med. Oral Pathol. Oral Radiol.* 2014;118(1):22-34.

50. Ludwig B, Glasl B, Bowman S, Wilmes B, Kinzinger G, Lisson J. Anatomical guidelines for miniscrew insertion : Palatal sites. *J. Clin. Orthod. JCO.* 2011;45(8):433-41.
51. Ludwig B, Sebastian B, Bowman SJ. *Mini-implants in orthodontics: innovative anchorage concepts.* London: Quintessence; 2008.
52. Ma QL, Conley RS, Wu T, Li H. Asymmetric molar distalization with miniscrews to correct a severe unilateral Class III malocclusion. *Am. J. Orthod. Dentofacial Orthop.* 2016;149(5):729-39.
53. Malekian K, Parrini S, Garino F, Deregibus A, Castroflorio T. Mandibular molar distalization with clear aligners in Class III patients. *J. Aligner Orthod.* 2019;3(1):7-14.
54. Mao L, Fang B, Shen G, Xia Y, Yuan L. Clinical study of ramus implant anchorage for mandibular arch distalization. *Shanghai Kou Qiang Yi Xue Shanghai J. Stomatol.* 2011;20(5):500-5.
55. McNamara JA, Franchi L, McClatchey LM, Kowalski SE, Cheeseman CC. Evaluation of adolescent and adult patients treated with the Carriere Motion Class III appliance followed by fixed appliances. *Angle Orthod. Angle Orthodontist Research Education Foundation;* 2021;91(2):149-56.
56. Miyawaki S, Koyama I, Inoue M, Mishima K, Sugahara T, Takano-Yamamoto T. Factors associated with the stability of titanium screws placed in the posterior region for orthodontic anchorage. *Am. J. Orthod. Dentofacial Orthop.* 2003;124(4):373-8.
57. Muller L. *Céphalométrie et orthodontie.* Paris: SNPMD; 1983.
58. Nappée-Miévilley M, Nappée F-J, Kerbrat J-B, Goudot P. Le pendulis : un dispositif de distalisation molaire sur minivis palatine. *Orthod. Fr.* 2014;85(3):265-73.
59. Ngan PW, Jae-Hyun S. Chapter 14 - Treatment Strategies for Developing and Nondeveloping Class III Malocclusions. In: Nanda R, éditeur. *Esthetics and Biomechanics in Orthodontics (Second Edition).* St. Louis: W.B. Saunders; 2015. p. 246-93.
60. Nikolai RJ, Chung AYY. Controlled localized buckling responses of orthodontic arch wires. *Am. J. Orthod. Dentofacial Orthop.* 1999;116(3):308-16.
61. Nur M, Bayram M, Celikoglu M, Kilkis D, Pampu AA. Effects of maxillary molar distalization with Zygoma-Gear Appliance. *Angle Orthod.* 2011;82(4):596-602.
62. Ojima K, Sugawara J, Nanda R. Anchorage of TADs Using Aligner Orthodontics Treatment for Lower Molars Distalization. 2020. p. 305-19.
63. Öncü G, Seçkin Ö, Dinçer B, Arıkan F. Osseointegrated implants with pendulum springs for maxillary molar distalization: A cephalometric study. *Am. J. Orthod. Dentofacial Orthop.* 2007;131(1):16-26.
64. Ortho Organizers, Inc. *THE CARRIERE® MOTION™ WORKBOOK - Turn Class II Into Simple Class I Patients [Internet].* fdocuments.in. 2014. Disponible sur: <https://fdocuments.in/document/carriere-motion-appliance-brochure-international.html>

65. Papadopoulos MA, Melkos AB, Athanasiou AE. Noncompliance maxillary molar distalization with the First Class Appliance: A randomized controlled trial. *Am. J. Orthod. Dentofacial Orthop.* 2010;137(5):586.e1-586.e13.
66. Pernier C, Cresseaux P. Préparation orthodontique préchirurgicale des classes II squelettiques au moyen d'un ancrage osseux par fil d'ostéosynthèse : à propos d'un cas. *Orthod. Fr.* 2021;92(1):17-28.
67. Planché P. 4 ou 5. plaidoyer pour une prémolaire injustement condamnée. *J Edg.* 1994;29:37-44.
68. Poletti L, Silvera AA, Ghislanzoni LTH. Dentoalveolar class III treatment using retromolar miniscrew anchorage. *Prog. Orthod.* 2013;14(1):7.
69. Prasad MB, Sreevalli S. Unilateral Molar Distalization: A Nonextraction Therapy. *Case Rep. Dent. Hindawi Limited;* 2012;1-4.
70. Pseiner BC, Wunderlich A, Freudenthaler JW. Upper molar distalization with skeletally anchored TopJet appliance. *J. Orofac. Orthop. Fortschritte Kieferorthopädie.* 2014;75(1):42-50.
71. Ravera S, Castroflorio T, Garino F, Daher S, Cugliari G, Deregibus A. Maxillary molar distalization with aligners in adult patients: a multicenter retrospective study. *Prog. Orthod.* 2016;17(1):12.
72. Rispal-Mauvoisin M-C. Contribution à l'étude des extractions asymétriques de prémolaires à but orthodontique : analyse de leurs conséquences sur six cas cliniques [Thèse d'exercice]. [France]: Université Bordeaux-II; 1994.
73. Rivers CH. Molar Distalization to Resolve Class II Malocclusion: A Cephalometric Study Utilizing the Carrière Distalizer. University of Alabama at Birmingham, Graduate School; 2012.
74. Sadek Alosman H, Bayome M, Vahdettin L. A 3D finite element analysis of maxillary molar distalization using unilateral zygoma gear and asymmetric headgear. Disponible sur: <https://onlinelibrary-wiley-com.lama.univ-amu.fr/doi/pdfdirect/10.1111/ocr.12430>
75. Sandifer CL. Treatment effects of the Carriere distalizer using lingual arch and full fixed appliances. *J. World Fed. Orthod.* 2014;6.
76. Schupp W, Haubrich J, Neumann I. Class II correction with the Invisalign system. *J. Clin. Orthod. JCO.* 2010;44:28-35.
77. Schütze SF, Gedrange T, Zellmann MR, Harzer W. Effects of unilateral molar distalization with a modified pendulum appliance. *Am. J. Orthod. Dentofacial Orthop.* 2007;131(5):600-8.
78. Shih-Jung Cheng, I-Yun Tseng, Jang-Jaer Lee, Sang-Heng Kok. A Prospective Study of the Risk Factors Associated with Failure of Mini-implants Used for Orthodontic Anchorage. *Int. J. Oral Maxillofac. Implants.* Quintessence Publishing Company Inc.; 2004;19(1):100-6.
79. Simon M, Keilig L, Schwarze J, Jung BA, Bourauel C. Forces and moments generated by removable thermoplastic aligners: Incisor torque, premolar derotation, and molar distalization. *Am. J. Orthod. Dentofacial Orthop.* 2014;145(6):728-36.

80. Simon M, Keilig L, Schwarze J, Jung BA, Bourauel C. Treatment outcome and efficacy of an aligner technique – regarding incisor torque, premolar derotation and molar distalization. *BMC Oral Health*. 2014;14(1):68.
81. Société française d'orthopédie dento-faciale. *Dictionnaire d'orthognathodontie: orthodontie, orthopédie dento-faciale*. Paris, France: Société française d'orthopédie dento-faciale; 2015.
82. Soheilifar S. Maxillary molar distalization using conventional versus skeletal anchorage devices: A systematic review and meta-analysis. 2019;10.
83. Sugawara J. Temporary skeletal anchorage devices: The case for miniplates. *Am. J. Orthod. Dentofacial Orthop*. 2014;145(5):559-65.
84. Sugawara J, Daimaruya T, Umemori M, Nagasaka H, Takahashi I, Kawamura H, et al. Distal movement of mandibular molars in adult patients with the skeletal anchorage system. *Am. J. Orthod. Dentofacial Orthop*. 2004;125(2):130-8.
85. Sugawara J, Kanzaki R, Takahashi I, Nagasaka H, Nanda R. Distal movement of maxillary molars in nongrowing patients with the skeletal anchorage system. *Am. J. Orthod. Dentofacial Orthop*. 2006;129(6):723-33.
86. Tuncay OC. *The invisalign system*. London Berlin: Quintessence Publ; 2006.
87. Wilmes B, Drescher D. Application and effectiveness of the Beneslider: a device to move molars distally. *World J. Orthod*. 2010;11:331-40.
88. Wilmes B, Drescher D, Nienkemper M. A miniplate system for improved stability of skeletal anchorage. *J. Clin. Orthod. JCO*. août 2009;43(8):494-501.
89. Wilmes B, Nienkemper M, Ludwig B, Kau C, Pauls A, Drescher D. Esthetic Class II treatment with the Beneslider and aligners. *J. Clin. Orthod. JCO*. 2012;46:390-8.
90. Winsauer H, Muchitsch A, Winsauer C, Milnes R, Chrubasik Vlachojannis J, Walter A. The TopJet for routine bodily molar distalization. *J. Clin. Orthod. JCO*. 2013;47:96-107.
91. Yin K, Han E, Guo J, Yasumura T, Grauer D, Sameshima G. Evaluating the treatment effectiveness and efficiency of Carriere Distalizer: a cephalometric and study model comparison of Class II appliances. *Prog. Orthod*. 2019;20(1):24.
92. Yoshida N, Jost-Brinkman P-G, Miethke R-R, König M, Yamada Y. An experimental evaluation of effects and side effects of asymmetric face-bows in the light of in vivo measurements of initial tooth movements. *Am. J. Orthod. Dentofacial Orthop*. 1998;113(5):558-66.





## SERMENT MEDICAL

En présence des Maîtres de cette Faculté, de mes chers condisciples, devant l'effigie d'HIPPOCRATE.

Je promets et je jure, d'être fidèle aux lois de l'honneur et de la probité dans l'exercice de la Médecine Dentaire.

Je donnerai mes soins à l'indigent et n'exigerai jamais un salaire au-dessus de mon travail, je ne participerai à aucun partage clandestin d'honoraires.

Je ne me laisserai pas influencer par la soif du gain ou la recherche de la gloire.

Admis dans l'intérieur des maisons, mes yeux ne verront pas ce qui s'y passe, ma langue taira les secrets qui me seront confiés et mon état ne servira pas à corrompre les mœurs ni à favoriser le crime.

Je ne permettrai pas que des considérations de religion, de nation, de race, de parti ou de classe sociale viennent s'interposer entre mon devoir et mon patient.

Même sous la menace, je n'admettrai pas de faire usage de mes connaissances médicales contre les lois de l'humanité.

J'informerai mes patients des décisions envisagées, de leurs raisons et de leurs conséquences. Je ne tromperai jamais leur confiance et n'exploiterai pas le pouvoir hérité des connaissances pour forcer les consciences.

Je préserverai l'indépendance nécessaire à l'accomplissement de ma mission. Je n'entreprendrai rien qui dépasse mes compétences. Je les entretiendrai et les perfectionnerai pour assurer au mieux les services qui me seront demandés.

Respectueux et reconnaissant envers mes Maîtres, je rendrai à leurs enfants l'instruction que j'ai reçue de leur père.

Que les hommes m'accordent leur estime si je suis fidèle à mes promesses.

Que je sois déshonoré et méprisé de mes confrères si j'y manque.



## **CURIALE Léa** – Les mésiositions unilatérales maxillaires et mandibulaires : rappels et traitements

Th. : Chir. dent. : Marseille : Aix-Marseille Université : 2021

Rubrique de classement : Orthopédie Dento-Faciale

### Résumé :

Les mésiositions unilatérales maxillaires et mandibulaires sont à l'origine d'une asymétrie d'arcade et n'ont pas de retentissement esthétique ou squelettique. L'objectif étant de symétriser les arcades en position d'équilibre sur leur base squelettique, les deux types de thérapeutiques envisageables pour l'orthodontiste sont les extractions (unilatérales ou asymétriques) et les mécaniques asymétriques de distalisation molaire extraorales ou intraorales, pouvant être associées à l'appareil multiattache ou aux aligneurs.

Les techniques de distalisation molaire extraorales ou à appui dentaire sont efficaces au maxillaire, mais ne permettent qu'un mouvement de distorsion à la mandibule. Elles s'accompagnent par ailleurs d'une perte d'ancrage antérieure, de versions et d'égressions dentaires indésirables.

Les techniques utilisant des ancrages osseux, comme les minivis, limitent les mouvements dentaires réactionnels et s'affranchissent de la coopération du patient. Ces innovations permettent, dans certains cas, de repousser les indications d'extractions. Par ailleurs, chez les patients hyperdivergents, les miniplaques permettent d'associer une ingression à la distalisation molaire.

La connaissance de plusieurs de ces techniques permettra au spécialiste en orthodontie d'adapter au mieux son plan de traitement à la situation clinique.

### Mots-clés :

Mésiosition – Distalisation molaire – Ancrages osseux – Extractions asymétriques

## **CURIALE Léa** – Unilateral maxillary and mandibular mesial positioning: fundamentals and treatments

### Abstract:

Unilateral maxillary and mandibular mesial positioning result in a dental arch asymmetry and don't have any aesthetic or skeletal impact. The aim of the treatment is to symmetrize the dental arches and to keep them in balanced position on the jaws. The two treatment options for the orthodontist are unilateral or asymmetric extractions and asymmetric distalisation devices that can be extraoral or intraoral and can be used on fixed appliance or with aligners.

For several years, extraoral devices then intraoral devices with conventional anchorage were used for molar distalisation. They have proven to be effective for maxillary molars. However, they only allow distal tipping of mandibular molars. Furthermore, they induce anterior anchorage loss, unwanted dental tipping and extrusions.

Skeletal anchorage devices, such as miniscrews, limit undesirable side movements and are free from patient cooperation. In some cases, these innovations help to reduce the indications for extractions. Moreover, among hyperdivergent patients, miniplates enable to combine ingression with molar distalisation.

Knowledge of many of these appliances will allow the specialist to adapt his treatment plan to the clinical situation as best as possible.

### Keywords:

Mesial positioning – Molar distalisation – Skeletal anchorage – Asymmetric extractions