



HAL
open science

La temporisation en prothèse fixée : du projet morpho-fonctionnel à la réalisation prothétique

Astrid Guibbert

► To cite this version:

Astrid Guibbert. La temporisation en prothèse fixée : du projet morpho-fonctionnel à la réalisation prothétique. Chirurgie. 2021. dumas-03657149

HAL Id: dumas-03657149

<https://dumas.ccsd.cnrs.fr/dumas-03657149v1>

Submitted on 2 May 2022

HAL is a multi-disciplinary open access archive for the deposit and dissemination of scientific research documents, whether they are published or not. The documents may come from teaching and research institutions in France or abroad, or from public or private research centers.

L'archive ouverte pluridisciplinaire **HAL**, est destinée au dépôt et à la diffusion de documents scientifiques de niveau recherche, publiés ou non, émanant des établissements d'enseignement et de recherche français ou étrangers, des laboratoires publics ou privés.



Distributed under a Creative Commons Attribution - NonCommercial - NoDerivatives 4.0 International License

THESE

***POUR OBTENIR LE DIPLOME D'ETAT
DE DOCTEUR EN CHIRURGIE DENTAIRE***

Présentée et publiquement soutenue devant

Aix-Marseille Université
(Président : Monsieur le Professeur Éric BERTON)

Faculté des Sciences Médicales et Paramédicales
(Doyen : Monsieur le Professeur Georges LEONETTI)

Ecole de Médecine Dentaire
(Directeur : Monsieur le Professeur Bruno FOTI)

***La temporisation en prothèse fixée : du projet
morpho-fonctionnel à la réalisation prothétique***

Présentée par

GUIBBERT Astrid

Né(e) le 05/02/1996
A Hyères

Thèse soutenue le **04/11/2021**

Devant le jury composé de

Président : Professeur RUQUET Michel

**Assesseurs : Professeur / Docteur MAILLE Gérald
Professeur / Docteur LABORDE Gilles
Professeur / Docteur PRINCE Fanny**

Invité : Professeur / Docteur CASTRO Romain

THESE

***POUR OBTENIR LE DIPLOME D'ETAT
DE DOCTEUR EN CHIRURGIE DENTAIRE***

Présentée et publiquement soutenue devant

Aix-Marseille Université
(Président : Monsieur le Professeur Éric BERTON)

Faculté des Sciences Médicales et Paramédicales
(Doyen : Monsieur le Professeur Georges LEONETTI)

Ecole de Médecine Dentaire
(Directeur : Monsieur le Professeur Bruno FOTI)

***La temporisation en prothèse fixée : du projet
morpho-fonctionnel à la réalisation prothétique***

Présentée par

GUIBBERT Astrid

Né(e) le 05/02/1996
A Hyères

Thèse soutenue le **04/11/2021**

Devant le jury composé de

Président : Professeur RUQUET Michel

**Assesseurs : Professeur / Docteur MAILLE Gérald
Professeur / Docteur LABORDE Gilles**

Professeur / Docteur PRINCE Fanny

Invité : Professeur / Docteur CASTRO Romain

ADMINISTRATION

Mise à jour : sept. 2020

Doyens Honoraires

Professeur	Raymond SANGIUOLO†
Professeur	Henry ZATTARA
Professeur	André SALVADORI
Professeur	Jacques DEJOU

Doyen

Professeur	Bruno FOTI
------------	------------

Assesseurs

Professeur	Michel RUQUET
Professeur	Anne RASKIN

Directeurs de Départements

Formation Initiale

Professeur	Michel RUQUET
------------	---------------

Recherche

Professeur	Anne RASKIN
------------	-------------

Formation Continue

Professeur	Frédéric BUKIET
------------	-----------------

Charges de missions

Relations Internationales

Professeur	Hervé TASSERY
------------	---------------

Internat et Diplômes d'études spécialisées

Professeur	Virginie MONNET-CORTI
------------	-----------------------

Affaires générales

Docteur	Patrick TAVITIAN
---------	------------------

Responsable des Services Administratifs et Techniques

Madame	Katia LEONI
--------	-------------

LISTE DES ENSEIGNANTS

PROFESSEURS DES UNIVERSITES – PRATICIENS HOSPITALIERS DES CSERD

BUKIET Frédéric (58-01)
FOTI Bruno (56-02)
LE GALL Michel (56-01)
MONNET-CORTI Virginie (57-01)
ORTHLIEB Jean-Daniel (58-01)
RASKIN Anne (58-01)
RUQUET Michel (58-01)
TARDIEU Corinne (56-01)
TARDIVO Delphine (56-02)
TASSERY Hervé (58-01)

PROFESSEUR DES UNIVERSITES

ABOUT Imad (65)

PROFESSEURS EMERITES

DEJOU Jacques
HUE Olivier

MAITRES DE CONFERENCES DES UNIVERSITES – PRATICIENS HOSPITALIERS DES CSERD

ABOUDHARAM Gérard (58-01)	LAN Romain (56-02)
BANDON Daniel (56-01)	LAURENT Michel (58-01)
BELLONI Didier (57-01)	LAURENT Patrick (57-01)
BOHAR Jacques (56-01)	MAILLE Gérald (58-01)
CAMOIN Ariane (56-01)	PHILIP-ALLIEZ Camille (56-01)
CAMPANA Fabrice (57-01)	POMMEL Ludovic (58-01)
CATHERINE Jean-Hugues (57-01)	PRECKEL Bernard-Éric (58-01)
GAUBERT Jacques (56-01)	RÉ Jean-Philippe (58-01)
GIRAUD Thomas (58-01)	ROCHE-POGGI Philippe (57-01)
GIRAUDEAU Anne (58-01)	STEPHAN Grégory (58-01)
GUIVARC'H Maud (58-01)	TAVITIAN Patrick (58-01)
JACQUOT Bruno (58-01)	TERRER Elodie (58-01)
LABORDE Gilles (58-01)	TOSELLO Alain (58-01)

MAITRES DE CONFERENCES DES UNIVERSITES ASSOCIES

BALLESTER Benoît (58-01)
BLANCHET Isabelle (56-01)
MENSE Chloé (58-01)
SILVESTRI Frédéric (58-01)

ASSISTANTS HOSPITALIERS ET UNIVERSITAIRES

AL AZAWI Hala (56-01)	HAHN-GOLETTI Larissa (58-01)
ANTEZACK Angeline (57-01)	LAURENT Camille (58-01)
ARNIER Canelle (56-01)	LIOTARD Alicia (58-01)
BAUDINET Thomas (58-01)	MADENIAN Pauline (58-01)
BRINCAT Arthur (57-01)	MANSUY Charlotte (58-01)
BROS Agnès (56-01)	MARTIN William (56-01)
CASAZZA Estelle (56-01)	MATERRA Rémi (58-01)
CASTRO Romain (57-01)	PARFU Anne (58-01)
CHIARINI Thomas (58-01)	PASCHEL Laura (58-01)
DAVID Laura (56-01)	PILLIOL Virginie (58-01)
DRAUSSIN Thierry (57-01)	ROUSCOFF Eva (56-01)
DUMAS Cathy (57-01)	SANTUNIONE Charlotte (58-01)
FAURE-BRAC Mathias (57-01)	VINAÏ Michael (56-01)
FERRE Enzo (58-01)	
HADJ-SAID Mehdi	

ASSISTANTS DES UNIVERSITES ASSOCIES

GRINE Ghilès (57-01)
HOUVENAEGHEL Brice (57-01)

Intitulés des sections CNU :

- 56^{ème} section : Développement, croissance et prévention
- 56-01 Odontologie pédiatrique et orthopédie dento-faciale
- 56-02 : Prévention – Epidémiologie – Economie de la santé – Odontologie légale
- 57^{ème} section : Chirurgie orale ; Parodontologie ; Biologie Orale
- 57-01 : Chirurgie orale – Parodontologie – Biologie orale - 58^{ème} section : Réhabilitation orale
- 58-01 : Dentisterie restauratrice – Endodontie – Prothèses – Fonction-Dysfonction – Imagerie – Biomatériaux

L'auteur s'engage à respecter les droits des tiers, et notamment les droits de propriété intellectuelle. Dans l'hypothèse où la thèse comporterait des éléments protégés par un droit quelconque, l'auteur doit solliciter les autorisations nécessaires à leur utilisation, leur reproduction et leur représentation auprès du ou des titulaires des droits. L'auteur est responsable du contenu de sa thèse. Il garantit l'Université contre tout recours. Elle ne pourra en aucun cas être tenue responsable de l'atteinte aux droits d'un tiers.

Au Président du jury de cette thèse,

Monsieur le Professeur, Michel RUQUET

Je tenais à vous remercier d'avoir accepté de présider cette thèse. Je souhaitais également vous remercier pour votre bienveillance, votre écoute et votre bonne humeur tout au long de ces années d'études.

Je vous fais part de mon estime et mon profond respect.

A mon Directeur de thèse,

Monsieur le Docteur Gérard MAILLE,

Je vous remercie de m'avoir fait l'honneur de m'encadrer dans la rédaction de cette thèse ainsi que pour toutes vos remarques constructives. Je suis extrêmement reconnaissante de ce que vous m'avez transmis au cours de ces trois années cliniques et j'espère pouvoir affirmer que ma pratique fera preuve d'autant de sérieux et de rigueur que ce que vous avez pu m'enseigner. Encore merci pour votre patience et pour le temps que vous avez consacré à la lecture de mon travail.

Je tiens à vous exprimer mon profond respect et ma sincère gratitude.

A Monsieur le Docteur Gilles LABORDE,

Je vous remercie d'avoir accepté de siéger dans mon jury. Bien que je n'aie eu que peu d'occasion de travailler à vos côtés, je garde le souvenir d'un professeur débordant de savoir et de bonne humeur. Veuillez recevoir par ce travail, le témoignage de ma profonde sympathie.

A Madame le Docteur Fanny PRINCE,

C'est un réel plaisir de vous compter parmi nous aujourd'hui. Bien que je n'ai eu que peu d'occasion de travailler avec vous au cours de mes études, être encadrée par des personnes bienveillantes et souriantes est une véritable chance pour moi.

Voyez en cette thèse, l'expression de mes remerciements les plus sincères.

A Monsieur le Docteur Romain CASTRO,

Je te remercie sincèrement d'avoir accepté de faire partie de mon jury et cela a une réelle importance pour moi. Je te remercie pour tout ce que tu m'as enseigné au cours de ces trois années cliniques. Tu m'as appris à voir confiance en moi dans ma pratique. A ne pas baisser les bras face aux échecs, qui, je l'ai compris à tes côtés, sont inévitables dans ce métier et une réelle source d'apprentissage. Je te remercie de tout mon cœur pour le professeur bienveillant que tu as été et pour la confiance que tu m'as accordé dans la gestion de tes patients et ce malgré ma faible expérience. Tu m'as énormément apporté tant au niveau professionnel que personnel.

J'ai eu plaisir de travailler à tes côtés, dans une ambiance de joie et de bonne humeur, et je ne doute pas que nous aurons bien d'autres occasions de le faire. Encore une fois mille mercis.

« Astridus »

TABLE DES MATIERES

Introduction	1
PARTIE 1 - Planification du projet prothétique et intérêts de la temporisation dans l'élaboration des prothèses définitives	2
1. Elaboration du projet prothétique : intérêt et technique.....	2
1.1 Intérêts.....	2
1.1.1 Anamnèse médicale.....	2
1.1.2 Anamnèse dentaire	3
1.1.3 Examens cliniques et radiographiques	3
1.1.4 La photographie dentaire.....	4
1.2 Techniques	5
1.2.1 Technique conventionnelle.....	5
1.2.2 Technique numérique	9
1.3 Importance de la planification prothétique.....	12
1.3.1 Validation de l'esthétique.....	12
1.3.2 Le choix des matériaux.....	12
1.3.3 Limite de la technique conventionnelle Versus Technique numérique.....	13
2. Importance de la temporisation dans les réhabilitations prothétiques.....	13
2.1 Réhabilitation de l'esthétique.....	13
2.2 Protection des structures parodontales	16
2.3 Réhabilitation de la fonction.....	17
2.4 La protection de l'organe dentaire.....	19
2.5 Validation des préparations.....	20
PARTIE 2 - La temporisation en odontologie : Matériaux et Techniques	21
1. Les Matériaux.....	21
2. Techniques	25
2.1 Provisoires de 1^{ère} génération	25
2.1.1 Technique d'isomoulage	25
2.1.2 Bloc technique.....	27

2.1.3	Moule Ion® ou coque préformée.....	28
2.1.4	Moule transparent en acétate de cellulose	29
2.2	Provisoires de 2^{me} génération	30
2.2.1	Technique Yuodélis (technique semi-directe).....	30
2.2.2.	Matrice en acétate (technique semi-directe).....	31
2.2.3	Technique indirecte	32
2.2.3.1	Technique de coulée dans la clé en silicone (technique CCS)	33
2.2.3.2	Technique de Pressée Sur le Modèle en lâtre (technique PSM).....	34
2.2.4	Prothèses provisoires à visée parodontale	35
2.3	Technique numérique	37
PARTIE 3 - Illustrations cliniques		42
Conclusion.....		55
REFERENCES BIBLIOGRAPHIQUES		I
TABLE DES FIGURES		A

Introduction

Tout au long de leur carrière, les praticiens sont confrontés à des situations prothétiques dont la gestion est plus ou moins complexe.

Dans le cas de certaines réhabilitations globales, une réelle programmation des actes devra être mise en œuvre afin d'obtenir un résultat satisfaisant.

Le plus souvent dans la littérature, l'essentiel des présentations de revues cliniques vise à mettre en lumière la prothèse définitive.

Toutefois il ne faut pas perdre de vue que la temporisation par des prothèses provisoires représente une partie importante du traitement prothétique et s'avère indispensable dans l'obtention d'une prothèse définitive de qualité.

L'objectif de ce travail est de mettre en évidence l'importance des étapes de planifications et de réalisations de transitoires.

Nous nous intéresserons dans un premier temps aux différents moyens de planification des projets prothétiques et nous montrerons l'intérêt que revêt la temporisation dans l'élaboration des prothèses définitives.

En second lieu, nous définirons les matériaux et techniques permettant la réalisation de ces prothèses provisoires et comment le numérique permet certaines évolutions.

Enfin, dans la troisième partie, la présentation de deux cas cliniques nous permettra d'illustrer la gestion de temporisations prothétiques complexes par technique conventionnelle et technique numérique.

PARTIE 1 - Planification du projet prothétique et intérêts de la temporisation dans l'élaboration des prothèses définitives

1. Elaboration du projet prothétique : intérêt et technique

1.1 Intérêts

Le point de départ de l'élaboration d'un projet thérapeutique réside dans la rencontre avec le patient au cours d'une première consultation. Celle-ci est capitale dans la construction du plan de traitement puisqu'elle permettra le recueil de l'ensemble des données médicales et dentaires de la personne concernée par cette prise en charge.

1.1.1 Anamnèse médicale

Le praticien sera attentif aux différents antécédents médicaux du patient, aux traitements qui lui sont ou qui lui ont été anciennement administrés, à ses allergies, à ses antécédents opératoires, à ses habitudes iatrogènes.

Ces informations permettront au praticien de poser les contre-indications absolues et relatives à certains traitements et par conséquent d'anticiper si des précautions particulières telle qu'une antibioprofylaxie ou un protocole d'hémostase locale pour exemple devront être envisagés en fonction des actes à réaliser.

C'est au cours de cet interrogatoire médical que le praticien apprendra à connaître la personnalité de son patient afin de lui proposer une prise en charge adaptée à ses attentes et besoins.

1.1.2. Anamnèse dentaire

La connaissance de l'histoire dentaire du patient est un point important dans la prise en charge globale.

- ▲ Antécédents prothétiques : l'ancienneté des restaurations présentes aide à établir le pronostic d'une future réhabilitation prothétique [1].
- ▲ Antécédents endodontiques : Il est important de différencier par le biais de radiographies des lésions endodontiques en évolution et celles en régression. De plus le patient pourra renseigner le praticien sur des antécédents d'abcès et/ou fistule, de douleurs.
- ▲ Antécédents orthodontiques : rechercher d'éventuelles résorptions radiculaires qui auraient pu être provoquées par le traitement orthodontique [1]
- ▲ Antécédents parodontaux : Des renseignements sur la technique de brossage du patient sont indispensables. Une technique de brossage inadéquate devra être rectifiée pour assurer la pérennité du traitement. De plus, les antécédents de saignements gingivaux spontanés, de migrations et mobilités dentaires pourront orienter le praticien vers une éventuelle maladie parodontale.

1.1.3 Examens cliniques et radiographiques

Dès lors que les informations médicales et dentaires ont été recueillies, un examen clinique minutieux est réalisé par le praticien.

L'analyse de l'harmonie du visage permettra de déceler des éventuelles pertes ou augmentations de dimensions verticales, une asymétrie du sourire ou encore un manque de soutien des lèvres pouvant être à l'origine de problèmes phonétiques.

Un bilan complet devra être réalisé afin de dépister les lésions carieuses décelables à l'œil nu, les dents délabrées à restaurer, les dents manquantes à remplacer et celles présentant des restaurations prothétiques et non prothétiques ainsi que l'adaptation de ces restaurations.

Un décalage des bases osseuses, un problème de l'appareil temporo-mandibulaire, des anomalies de l'occlusion devront être diagnostiquées si elles existent.

Un sondage parodontal précis devra également être réalisé afin de mettre en évidence une éventuellement maladie parodontale.

La réalisation d'une radiographie panoramique, d'un status rétro-alvéolaire et de radiographies rétro coronaires permettront de compléter les observations cliniques en diagnostiquant les lésions carieuses interproximales non décelables à l'œil nu, les rapports anatomiques couronnes/racines des dents restantes, les réfections de prothèses à envisager, les dents nécessitant un retraitement endodontique, le niveau osseux dans les zones d'édentement.

1.1.4 La photographie dentaire

Que le projet morpho-fonctionnel soit élaboré par technique conventionnelle ou par technique numérique la prise de photographies extra-orales et intra-orales est essentielle.

En effet, ces photographies permettront dans un premier temps de donner au patient une information médicale claire et compréhensible. Pour le praticien elles permettront d'obtenir le consentement éclairé du patient en s'adaptant à son niveau de compréhension [2]. La prise de photographies facilite la communication patient-praticien et permettra au patient de mieux comprendre les traitements qui lui sont proposés et par conséquent l'aspect financier qui en émane.

La photographie dentaire a également un intérêt majeur dans la prise de conscience du patient quant à son hygiène bucco-dentaire, un point primordial dans la réussite et la pérennité de la réhabilitation prothétique.

Dans un second temps, elle permet une meilleure prise en charge pluridisciplinaire [2], le suivi du traitement lors des différentes étapes et facilite la communication avec le laboratoire.

L'enregistrement des informations de façon fiable et normalisée passe par l'utilisation d'un matériel bien spécifique et de techniques standardisées (Fig.1) [2].

Plusieurs photographies extraorales du patient seront réalisées notamment une vue du patient de face, une vue de profil bouche fermée. Des clichés du patient bouche ouverte et lors du sourire seront également réalisés. Une vidéo de la dynamique labiale peut également avoir un intérêt.



Figure 1 : La photographie dentaire

a. Boitier, b. Objectif Macro 100 mm, c. Flash annulaire, d. Flash asservi aussi appelé twin-set, e. Contrasteurs, f. Ecarteurs g. Miroirs.

De plus, les nouveaux logiciels présents sur le marché de la dentisterie sont maintenant capables de superposer les photographies de la situation initiale du patient avec les objectifs de réhabilitation prothétique souhaités. Cela permet au patient de se projeter et d’imaginer le résultat final avant même le début des travaux prothétiques.

Le praticien proposera alors l’ensemble des solutions de traitements envisageables au patient et exposera l’aspect financier par le biais de devis.

La planification d’un traitement repose sur la détermination d’un diagnostic qui est la synthèse de toutes les données collectées comportant les antécédents médicaux et dentaires, les examens cliniques extra-oraux et intra-oraux et radiographiques [1]. Un diagnostic correct et le plan de traitement émanant sont essentiels à la réussite de la réhabilitation prophétique [1].

1.2 Techniques

1.2.1 Technique conventionnelle

- 1^{re} étape : Réalisation des empreintes et enregistrement des rapports maxillo-mandibulaires

Le praticien effectue alors des empreintes maxillaire et mandibulaire à l’alginate pour moulages d’étude.

Un montage en articulateur est réalisé afin d’enregistrer précisément la situation du maxillaire du patient et les rapports d’occlusion entre les deux arcades.

Pour exemple, le dispositif Artex® (Fig.2a) est utilisé par de nombreux praticiens et prothésistes et reconnu pour sa facilité d'utilisation ainsi que sa fiabilité. Il permet d'enregistrer efficacement les situations buccales statiques et de simuler les mouvements mandibulaires.

La position du maxillaire est, dans un premier temps, enregistrée au moyen de l'arc facial Artex® (Fig.2b), permettant ainsi le transfert du modèle diagnostique maxillaire sur l'articulateur (Fig.2c). Un enregistrement d'occlusion est par la suite réalisé cliniquement permettant le montage du modèle diagnostique mandibulaire sur l'articulateur par rapport au modèle maxillaire déjà transféré (Fig.2d).



*Figure 2 : Matériel nécessaire à l'enregistrement des rapports maxillo-mandibulaires
a. Articulateur Artex b. Arc facial c. d. Montage des modèles maxillaire et mandibulaire e. Ditramax.*

Enfin, les 3 principaux axes de référence esthétique du patient (ligne bi-pupillaire, plan sagittal médian et plan de Camper) sont enregistrés à l'aide du dispositif Ditramax® (Fig.2e) et immédiatement reportés sur le modèle d'étude maxillaire.

- 2^{ème} étape : Etape de laboratoire, réalisation du Wax Up

Les moulages d'étude montés sur articulateur sont alors transmis au laboratoire. Le prothésiste réalise ainsi un projet en cire ou Wax-up sur les dents des modèles en fonction des informations transmises par le praticien qui permettra d'objectiver le résultat final [3] (Fig.3). Le choix de la couleur de ces cires de diagnostic est dépendant de la couleur des dents. Ce Wax up devra traduire les objectifs fixés lors de l'analyse esthétique (modification de forme, des axes dentaires, fermeture des diastèmes, ...) [4].

- 3^{ème} étape : Essayage du Mock Up et validation du projet

Le Mock Up est un artifice provisoire en résine issu d'une cire diagnostique. Il est principalement utilisé dans le cas de la réalisation de facettes. En effet, ce type de provisoire permettra au praticien de [5] :

- Valider le projet esthétique avec le patient (forme et longueur) qui le portera pendant plusieurs semaines afin de mettre en évidence d'éventuels problèmes occlusaux.
- Guider les préparations du praticien
- Temporisation entre la phase préparation et de collage des facettes

Une clé de silicone rigide issue du Wax up est alors réalisée afin de pouvoir transférer le projet monté en cires diagnostic en bouche (Fig.3). Cette clé doit englober au moins une dent de chaque côté (non concernée par le traitement) enfin d'obtenir un repositionnement fiable en bouche. Des encoches sont également réalisées en regard de chaque collet afin de faciliter l'élimination des excès lors du repositionnement en bouche de cette dernière. Une résine fluide injectable chémo-polymérisable « Bis GMA » présentant des propriétés esthétiques satisfaisantes est mise en place au sein de la clé en silicone ; le tout sera immédiatement inséré en bouche (Fig.4).

Ce type de résine bis-acrylique présente un temps de manipulation en phase visqueuse de 30 à 45s et présente une fluidité facilitant son injection au sein de la clé [6]. Après 1 à 2 minutes, le matériau rentre dans sa phase plastique au cours de laquelle les principaux excès, qui se concentrent essentiellement au niveau du vestibule muqueux et de la zone palatine, sont éliminés afin de ne pas perturber l'apparence des structures muqueuses adjacentes et la phonétique [4].

C'est à ce stade que le patient pourra visualiser en situation le résultat pouvant être obtenu en fin de traitement. De plus, le praticien analysera l'intégration fonctionnelle du projet. Si des retouches esthétiques ou fonctionnelles sont à apporter, ces dernières devront être communiquées au laboratoire. Cette étape est essentielle dans l'élaboration du projet puisqu'elle aboutit à sa validation par le patient et le praticien [4], (Fig.3).

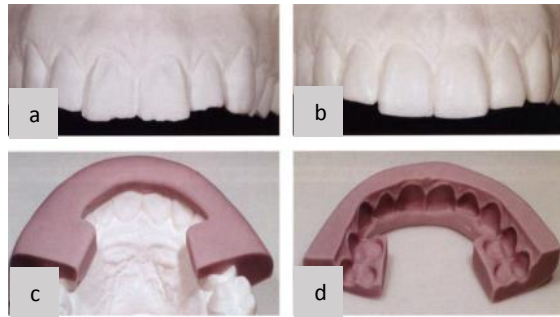


Figure 3 : Technique de réalisation de la clé en silicone

a. Modèle d'étud, e b. Wax up monté en cire diagnostique, c et d. Clé en silicone issue du Wax up

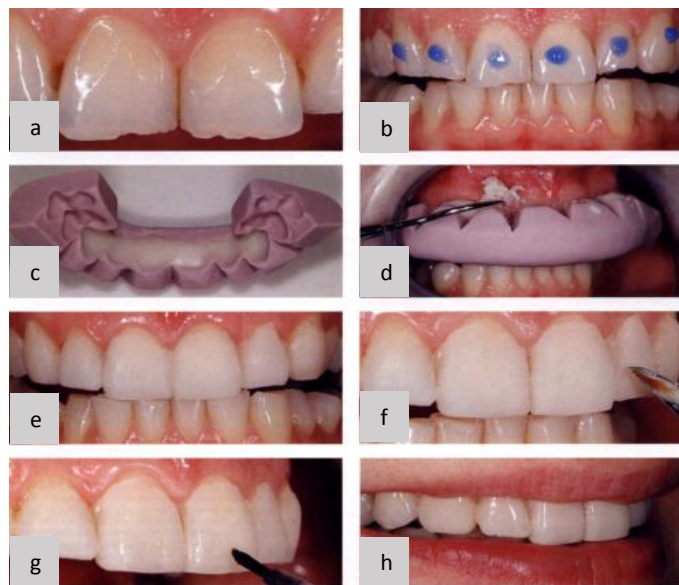


Figure 4 : Technique de réalisation du Mock Up

a. Situation pré-opératoire, b. Mordançage visant à obtenir une rétention du Mock-up en bouche lors de la désinsertion de la clé, c. Injection de la résine dans la clé en silicone en regard des dents concernées, d. Elimination des excès en phase plastique du matériau, e. Mock up transféré en bouche, f et g. Elimination des derniers excès à la lame de bistouri. h. Analyse esthétique, fonctionnelle et phonétique.

1.2.2 Technique numérique [7]¹

- 1^{ère} étape : Réalisation des données numériques et élaboration du projet numériquement

Les photographies extra-orales et intra-orales une fois réalisées, ces dernières peuvent être intégrées à des logiciels numériques permettant une planification virtuelle des traitements esthétiques et prothétiques, l'outil *Digital Smile Design* (DSD) en est un exemple.

Cet outil offre une anticipation des résultats et facilite la communication avec le patient par l'intermédiaire de dessins numériques [8]. De plus, le Dr Christian Coachman et son équipe ont mis au point la DSDapp permettant une utilisation simplifiée ainsi qu'une planification en quelques minutes.

Dans la planification numérique, il est essentiel de prendre en compte certains aspects fondamentaux du plan de traitement pour minimiser les échecs possibles et atteindre les résultats escomptés [8]. La taille, la forme, la proportionnalité et la couleur des dents sont des points à analyser. D'autres points, tels que les déviations de la ligne médiane, l'inclinaison maxillaire et la relation entre les dents, les gencives et les lèvres devront également être pris en considération [5]. Si des divergences entre les données reportées sur la DSDapp et la réalité clinique sont observées, des corrections pourront être apportées sur l'application.

De plus, la DSDapp permet de réduire le nombre de séances cliniques avec un retour d'information immédiat du patient, propriétaire du futur nouveau sourire.

¹ <https://3shape.widen.net/s/sv6zrqv5m6/dr.-tomas-sastre---analyse-et-proiect-esthetique>

Utilisation du concept Digital Smile Design [9]

La réalisation du DSD ne nécessite pas de logiciel particulier, Keynote sur Mac ou Powerpoint sur PC sont satisfaisants. Les lignes de référence sont alors tracées : le ligne Glabellle-Philtrum, les lignes bi pupillaires, la proportion idéale des dents, la lèvre supérieure et inférieure. Le futur sourire sera alors dessiné puis transmis au laboratoire de prothèse avec des mesures précises afin que ce dernier réalise un Wax Up qui sera par la suite essayé en bouche (Fig.5). L'inclusion de 2 photographies (une photo de face avec sourire complet et une photo du sourire rapprochée) est exigée par la DSDapp.

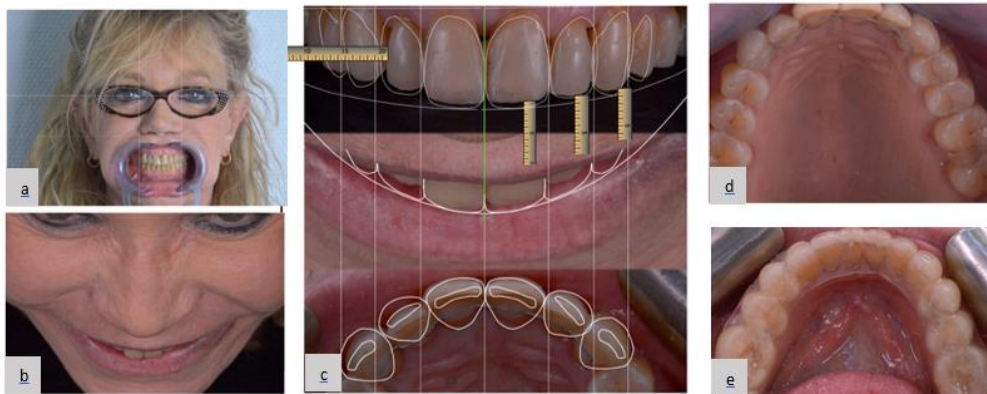


Figure 5 : Digital Smile Design

a. Photographie extra-orale de face avec tracé des lignes de référence b. Photographie à 12H c. Vue 3D calibrée manuellement, conception du nouveau sourire d. Vue occlusale maxillaire e. Vue occlusale mandibulaire

- 2^{ème} étape : Empreintes numériques et enregistrement des rapports maxillo-mandibulaires par l'intermédiaire d'un articulateur numérique

Il est intéressant de savoir qu'il peut exister une association entre le DSD et le balayage intra-oral réalisé au moyen de scanners intra-oraux. Une acquisition des deux arcades est réalisée et les images dentaires réelles sont alors transformées en images virtuelles [8].

Les modèles numériques issus du balayage intra-oral sont alors montés sur articulateur virtuel permettant de reproduire les mouvements de propulsion, de latéralité, d'ouverture et de fermeture (Fig.6). Une analyse minutieuse de l'occlusion est alors réalisée numériquement.

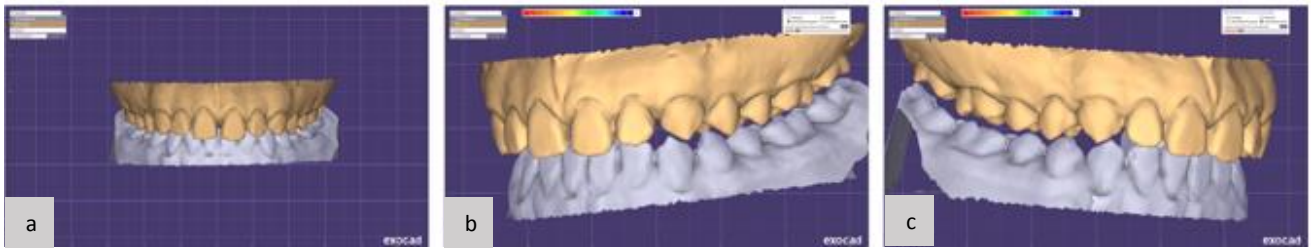


Figure 6 : L'articulateur numérique

a. Arcades en occlusion statique b et c. L'articulateur virtuel simule les mouvements de latéralité

Comme il a été expliqué précédemment, après avoir défini les lignes de référence le fichier de balayage numérique intra-oral a ensuite été superposé à la photographie des dents maxillaires antérieures [8],[9] (Fig.7).

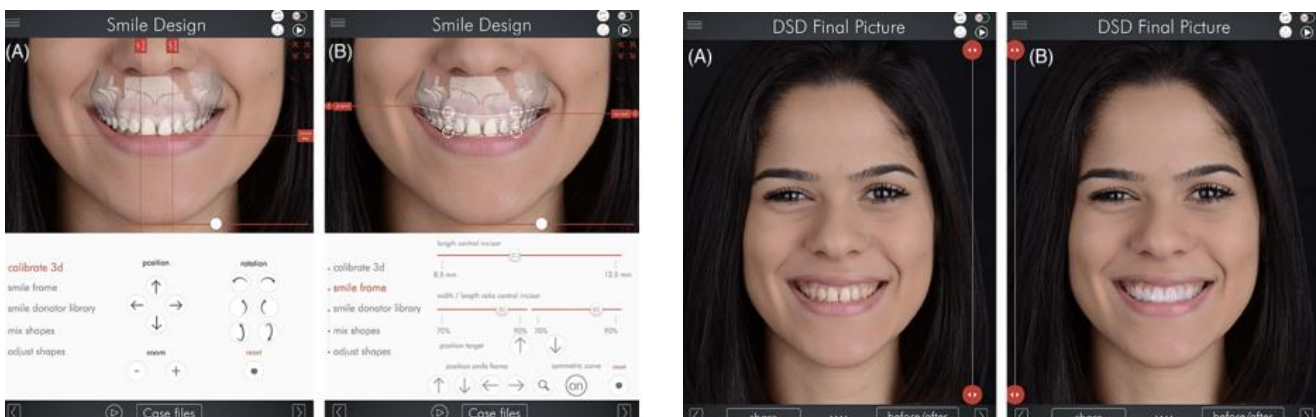


Figure 7 : Utilisation concomitante du Digital Smile Desing et des photographies extra-orales.

Dans ce cas il s'agissait d'une patiente de 25 ans non satisfaite de son sourire présentant un sourire gingival excessif et des diastèmes. Un traitement chirurgical parodontal et la réalisation de facettes en céramiques sera réalisé. Le logiciel présente une banque de sourires aux formats dentaires variables, les anatomies dentaires peuvent également être mélangées.

- 3^{ème} étape : Réalisation du Wax Up numérique par le laboratoire et impression

Les images issues de la planification du DSDapp et des scanners intra-oraux sont ensuite communiqués au laboratoire afin d'obtenir un Wax-up numérique.

Cependant la DSDapp ne permet d'obtenir qu'une visualisation 2D du résultat final, c'est pourquoi elle ne dispense pas de l'essayage en bouche d'un Wax-up permettant de donner au patient une perspective réelle de la taille, la forme et du volume des dents.

Un modèle d'étude est alors prototypé à l'aide d'une imprimante 3D (Form2, Formlabs, Massachusetts) [8] et pareillement à la technique conventionnelle une clé en silicone sera réalisée à partir du modèle d'étude imprimé et la résine bis-acrylique sera injectée au sein de cette dernière, le tout repositionné en bouche. Dans le même principe que la technique conventionnelle, le praticien contrôlera l'intégration esthétique, fonctionnelle et phonétique du projet prothétique.

1.3 Importance de la planification prothétique

1.3.1 Validation de l'esthétique

L'essayage virtuel du projet à l'aide de logiciels ainsi que l'essayage en bouche par l'intermédiaire d'un Mock Up permettront la validation par le praticien et le patient :

- De la forme des dents
- Le soutien des lèvres
- La position des collets
- La dimension verticale

1.3.2 Le choix des matériaux

Les matériaux utilisés seront choisis avec le patient en fonction des critères suivants :

- Le coût des matériaux
- Les épaisseurs de réduction nécessaires anticipées par le projet prothétique
- La teinte souhaitée
- La translucidité et la caractérisation des dents recherchées

1.3.3 Limite de la technique conventionnelle Versus Technique numérique

Les planifications numériques prennent tout leur sens lorsque les rectifications à apporter ne peuvent être transférées en bouche avant réalisation des préparations dentaires (ex : migrations dentaires sévères, chevauchements dentaires, etc). Les prothèses provisoires seront alors réalisées à l'issue de cet essayage qui sera uniquement virtuel.

Par conséquent, l'analyse et la réalisation du projet prothétique sont déterminants dans l'ensemble de la prise en charge thérapeutique du patient : l'élaboration des prothèses provisoires découle de la validation de ce projet. L'intégration de ces dernières tout au long du traitement, confirmeront à leur tour la réalisation des prothèses définitives.

Une élaboration correcte et rigoureuse du projet prothétique est donc une étape indispensable à la réussite des étapes ultérieures du traitement.

2. **Importance de la temporisation dans les réhabilitations prothétiques** [10]

Dès l'instant que le projet prothétique est validé, le praticien réalise des prothèses provisoires issues de ce dernier. Selon Béatrice Walter et al. [11], cette étape de temporisation aura pour rôle :

- De rétablir la fonction et l'esthétique tout au long du traitement
- La protection et la maturation des structures parodontales
- La protection de l'organe dentaire
- La conduite du traitement orthodontique
- Validation des préparations

2.1 Réhabilitation de l'esthétique

Le sourire a une place incontestable dans l'amélioration de l'estime de soi chez une personne. En effet, la première chose que l'on perçoit chez un individu est son visage. Le sourire d'un individu peut considérablement changer l'expression faciale et communique tous types d'émotions verbales et non verbales [12]. La réalisation de prothèses provisoires offrira au patient la restitution de son sourire et d'un confort psychologique.

L'évaluation du caractère esthétique des prothèses provisoires, et par conséquent des futures prothèses définitives, passe par la validation de différents critères. La check-list de Magne et Belser, a permis de lister les critères et objectifs de l'esthétique dento-gingivale que le praticien devra valider lors de la mise en bouche [12],[13],[14]² :

- 1) La santé gingivale (Fig.8e)
- 2) La fermeture de l'embrasure gingivale avec la présence de papilles interdentaires (Fig.8e)
- 3) Les axes dentaires (Fig.8d)
- 4) Le zénith du contour gingival (Fig.8c)
- 5) L'équilibre des festons gingivaux (Fig.8b)
- 6) Le niveau des contacts inter-dentaires (Fig.8f)
- 7) Les dimensions relatives des dents (Fig.8g)
- 8) Les éléments de base de la forme dentaire
- 9) La caractérisation de la dent
- 10) Les états de surface
- 11) La couleur
- 12) La configuration des bords incisifs
- 13) La ligne de la lèvre inférieure (Fig.8a)
- 14) La symétrie du sourire (Fig.8a)

² <https://drmarieclement.com/>

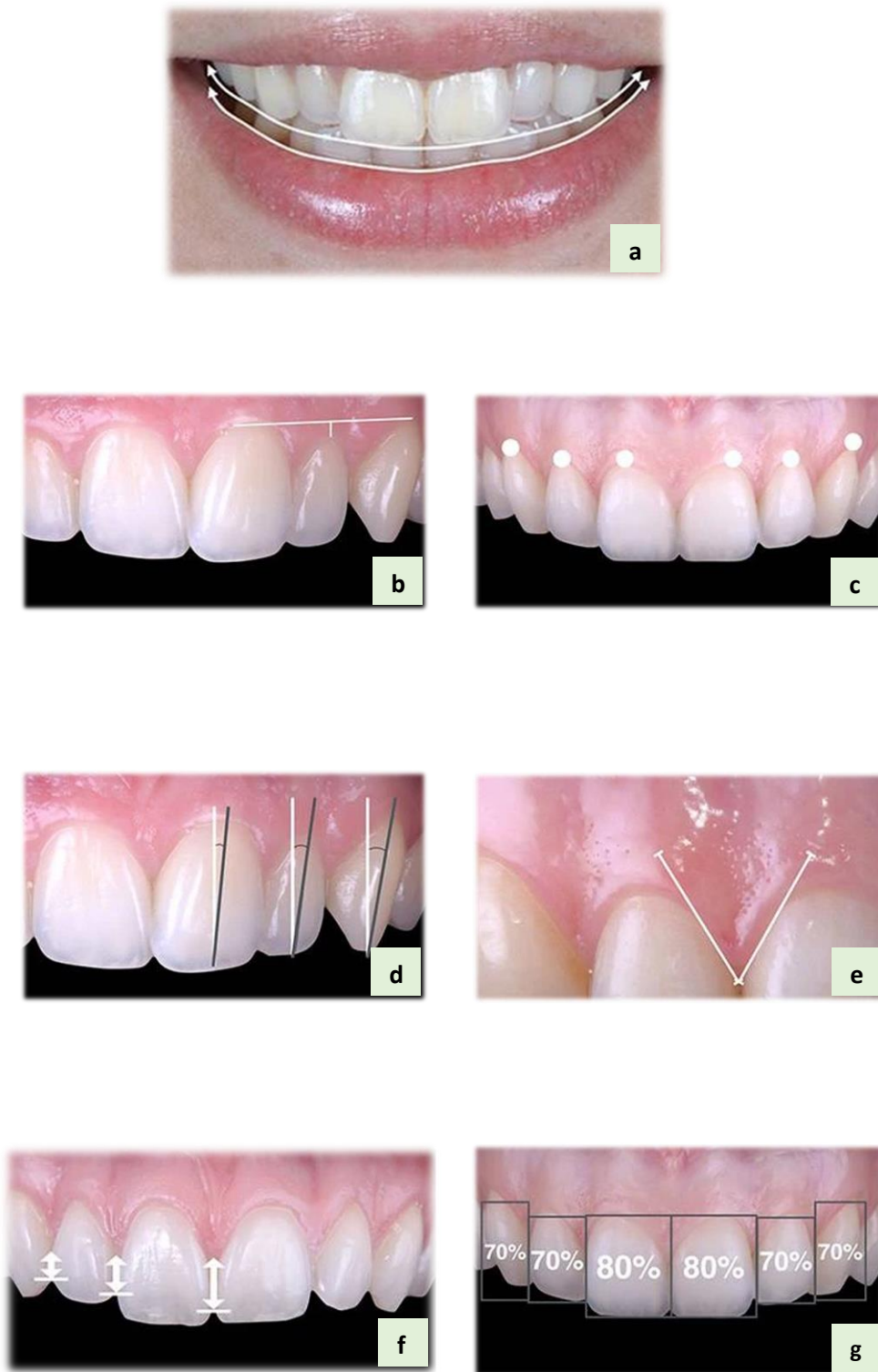


Figure 8 : Illustrations cliniques du Dr M.Clément (Cabinet d'Esthétique Dentaire, Lyon).

Toutefois, la perception de l'esthétique est dépendante de chaque sujet. De cette manière, le patient pourra s'approprier l'esthétique de sa future prothèse et informer le praticien sur les éventuelles modifications qu'il souhaite y apporter (forme dentaire, caractérisation des dents, couleur...). Des séances de retouches des prothèses provisoires seront alors réalisées afin d'obtenir le résultat escompté. Ces ajustements seront alors communiqués au laboratoire par le praticien de telle sorte que la prothèse définitive soit la réplique de la prothèse provisoire à laquelle le patient se sera accommodé.

2.2 Protection des structures parodontales [15]

Comme nous l'avons vu précédemment, Magne, en actualisant la check-list de Belser [13] montre que l'esthétique dentaire et l'esthétique gingivale interviennent ensemble dans l'harmonie et l'équilibre du sourire.

Dans les situations où nous sommes en présence d'un tissu gingival inflammatoire, la réalisation de prothèses provisoires est indispensable avant l'élaboration des prothèses définitives afin de retrouver un environnement parodontal sain et esthétique.

Un tissu gingival inflammatoire compliquera :

- La prise d'empreinte
- L'accès aux limites cervicales
- L'accès à l'hygiène
- La régénération des papilles

B. Walter et al. [11] énumèrent dans leur ouvrage les différents critères auxquels doit répondre la prothèse provisoire afin d'obtenir un état parodontal sain.

- ▲ S'inscrire dans la continuité des dents adjacentes.
- ▲ Présenter des bombés fonctionnels (faces axiales légèrement convexes) pour protéger la gencive marginale lors de la mastication.
- ▲ Des points de contacts de qualité afin d'éviter le bourrage alimentaire.

- ▲ Des embrasures suffisamment ouvertes afin de pouvoir passer le matériel d'hygiène dentaire (les brossettes et le fil dentaire). Cependant des embrasures trop largement ouvertes compromettraient la régénération papillaire et seraient à l'origine de bourrage alimentaire.
- ▲ Un état de surface suffisamment poli et notamment au niveau du profil d'émergence gingival.
- ▲ Une précision d'adaptation au niveau cervical.

2.3 Réhabilitation de la fonction

L'objectif de la réhabilitation prothétique va être de modifier la situation occlusale pathogène du patient vers une situation physiologique. En effet, le plan d'occlusion se retrouve parfois perturbé et on diagnostique alors 4 types d'anomalies responsables de contraintes dentaires et musculo-articulaires :

- Anomalie de dimension verticale
- Anomalie de calage
- Anomalie de guidage
- Anomalie de centrage

L'objectif étant de retrouver une occlusion d'intercuspidie maximale fonctionnelle lors de la mise en place des prothèses provisoires. L'avantage du passage par une étape de temporisation est que le patient va pouvoir s'accommoder à son nouveau schéma occlusal.

Le praticien pourra ainsi être attentif au cours de cette temporisation à d'éventuelles anomalies de l'occlusion qui pourront être rectifiées avant la mise en bouche des prothèses définitives.

Tableau 1 : Classification des Anomalies de Dimension Verticale de calage, de centrage et de guidage

[16]

<i>Anomalie de Dimension Verticale</i>		Augmentation de la DVO	Diminution de la DVO
	Causes inhérentes au patient	Béance antérieure par propulsion linguale – Classe III	<ul style="list-style-type: none"> - Infra-alvéolie dentaire molaire - Interposition linguale induite par une déglutition atypique – Classe II - Abrasion par bruxisme
	Causes imputables au praticien	Reconstitution prothétique augmentant la DVO	<ul style="list-style-type: none"> - Reconstitution prothétique ayant sous-évalué la DVO - Les meulages occlusaux intempestifs et exagérés
<i>Anomalie de calage</i>	Anomalie de calage		Manifestation clinique
	<p>Surocclusion</p> <p>Anomalie de stabilité intra-arcade</p> <p>Anomalie de calage occlusal postérieur</p> <p>Anomalie de calage occlusal antérieur</p>		<p>Supracontact occlusal toujours iatrogène, concentré sur un élément (souvent prophétique) empêchant l'OIM complète.</p> <p>Versions, Egressions</p> <p>Exocclusion, sous-occlusion, édentement postérieur</p> <p>Sous-occlusion, édentement, surplomb excessif, béance antérieur</p>
<i>Anomalie de centrage</i>	<p>Décentrage mandibulaire transversal (droit ou gauche)</p> <p>Antéposition sagittale excessive (supérieure à 2mm)</p> <p>Rétroposition sagittale excessive (absence d'interligne articulaire postérieur)</p> <p>Excès ou insuffisance notable de DVO</p> <p>Il existe une interrelation étroite entre les anomalies de centrage et celles de calage :</p> <ul style="list-style-type: none"> - Plus l'OIM est décentrée, plus l'OIM doit être stable - Plus l'OIM est instable, plus l'équilibration en relation centrée est stable 		
<i>Anomalie de guidage</i>	<p>L'interférence occlusale qui se définit par un obstacle dentaire limitant les mouvements de propulsion ou de réduction.</p> <p>La prématurité qui est définie par un contact occlusal décentrant le chemin de fermeture lors d'un mouvement d'élévation mandibulaire en relation centrée.</p>		

2.4 La protection de l'organe dentaire [17]

La temporisation à l'aide de prothèses provisoires va principalement avoir pour rôle la **protection du complexe pulpo-dentinaire** lorsque la préparation est réalisée sur dent vivante, **assurer l'étanchéité des traitements endodontiques** réalisés avant scellement des reconstitutions corono-radiculaires et **protéger les parois restantes de la préparation de la dent**.

Il est important que la prothèse provisoire présente une rétention suffisante afin de limiter les épisodes de descellement/rescellement qui peuvent être à l'origine d'agressions pulpaires sur dents vitales, et de protection du traitement endodontique sur dents dépulpées. Le choix du matériau de restauration provisoire diffère si la préparation a été réalisée sur dent vivante ou dépulpée.

Tableau 2 [18]³ : Rôles de la prothèse provisoire dans la protection de l'organe dentaire et importance du choix du matériau de temporisation en fonction de l'état du complexe pulpo-dentinaire.

	Rôles	Choix du matériau
Sur dent vivante	<p>Protection contre les agressions chimiques par les acides contenus dans la salive et les aliments</p> <p>Prévention des sensibilités pulpo-dentaires</p> <p>Cicatrisation du complexe pulpo-dentinaire après préparation</p> <p>Maintien de la vitalité pulpaire</p>	<p>Les résines méthacrylates photopolymérisables contrairement aux résines méthacrylates chémo polymérisables présentent :</p> <ul style="list-style-type: none"> - Une exothermie moins importante lors de la prise - Des limites plus précises lors du rebasage - Aucun relargage de monomères irritants susceptibles d'agresser la dent pulpée <p>Les résines composites photo et chémo polymérisables sont également appréciées dans la confection des prothèses provisoires sur dents pulpées de par leur :</p> <ul style="list-style-type: none"> - Réaction exothermique modérée - Bonne adaptation marginale
Sur dent dépulpée	<p>Prévenir la percolation bactérienne susceptible de recontaminer l'endodonte traité avec un risque de LIPOE à terme</p> <p>Prévenir les fêlures et fractures coronaires et/ou radiculaires</p>	<p>L'utilisation de résines méthacrylates ou composites chémo ou photopolymérisables peut être envisagée.</p>

³ <https://www.has-sante.fr/upload/docs/application/pdf/2019-03/rapport-couronne-dentoportee.pdf>

2.5 Validation des préparations

Après réalisation des préparations corono-périphériques, la confection de prothèses provisoires permettra de valider :

- L'absence de contre-dépouilles
- La rétention en inter-séances
- La netteté de la limite périphérique de la préparation
- L'épaisseur du matériau et la hauteur occlusale nécessaires

Lors de la réalisation de facettes, la prothèse provisoire issue du Mock-up peut également **servir de guide** : les préparations dites guidées, seront alors réalisées à travers le provisoire/projet thérapeutique [19].

PARTIE 2 - La temporisation en odontologie : Matériaux et Techniques

Au sein de la première partie, nous avons pu démontrer que l'élaboration du projet prothétique est un point essentiel dans la prise en charge du patient. Cependant la connaissance des matériaux et des techniques demeure indispensable dans la conception d'une prothèse provisoire permettant de satisfaire les rôles précédemment évoqués.

1. Les Matériaux

Les matériaux utilisés pour réaliser des restaurations provisoires peuvent être classés en deux catégories : les résines acryliques et les résines composites.

Le choix du matériau influencera la résistance de la couronne provisoire aux contraintes fonctionnelles et aux forces d'enlèvement.

Les résines acryliques sont fabriquées à partir d'un mélange de poudre (polymère à base de méthacrylate de méthyle) et de liquide (méthacrylate de méthyle) afin de former le polyméthacrylate de méthyle (PMMA).

Parmi les résines acryliques on retrouvera :

- Celles à base de **méthacrylate d'éthyl** utilisées pour la conception de provisoires de 1^{ère} génération, réalisées directement en bouche, ainsi que pour le rebasage des provisoires de 2^{ème} génération. Il s'agit d'un matériau **autopolymérisable**.
Cette résine est considérée comme la plus adaptée pour réaliser des prothèses provisoires pour le court terme.
- Celles à base de **méthacrylate de méthyl** utilisées pour la conception de prothèses 2^{ème} génération réalisées au laboratoire par technique indirecte. Il s'agit d'un matériau **thermopolymérisable**. Ce type de résine est adapté aux restaurations qui resteront longtemps en bouche.

Parmi les résines composites on retrouvera :

- Les résines photo polymérisables (ex : Revotek® LC)
- Les résines chémo-polymérisables (ex : Protemp4®)
- Les résines à prise duale (Tempspan®)

La composition des résines composite est proche de celle des composites de restauration. La matrice contient souvent du BisGMA (ou de l'UDMA), le taux de charge est plus faible (environ 25%) et les charges sont de nature différente (mélange de charges de verre et de charges à plus faible propriétés mécaniques).

Dans son étude, Diaz Arnold [20] a mis en évidence que le composite de type bis-acrylique présentait une microrugosité plus élevée ainsi qu'une plus grande intégrité de surface que les matériaux en résine méthacrylate. En effet la contraction lors de la polymérisation était de 6% pour le polyméthacrylate de méthyle (PMMA) et de 1,0 à 1,7 pour les résines composites. Les résines composites permettent un meilleur ajustement marginal du fait d'une contraction moindre lors de leur polymérisation comparativement aux résines acryliques.

Cette étude a également permis de comparer 3 types de résines composites et de démontrer que :

- La résine composite auto-polymérisable est celle qui présente la plus grande résistance à la flexion et à la compression.
- La résine photo-polymérisable est la plus stable d'un point de vue colorimétrique.

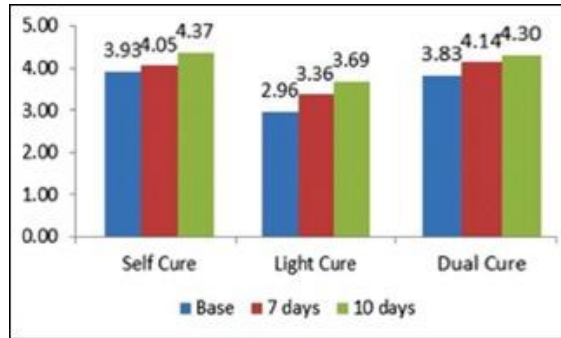


Tableau 3 [20] : Représentation graphique de la moyenne des changements de couleur de trois groupes de mesures à intervalles de temps différents. Self cure : Protemp4®, Light Cure : Revotek® LC), Dual Cure : Tempspan®.

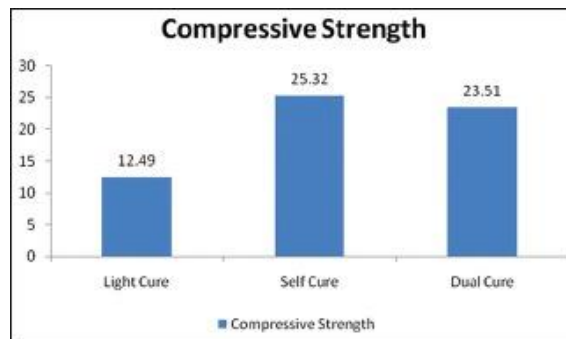


Tableau 4 [20] : Représentation graphique de la moyenne des variations des valeurs de résistance à la compression de trois groupes à des intervalles de temps différents. Self cure : Protemp4®, Light Cure : Revotek® LC), Dual Cure : Tempspan®.

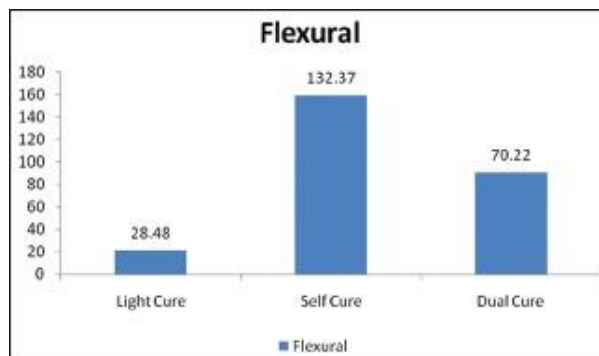


Tableau 5 [20] : Représentation graphique de la moyenne des variations des valeurs de résistance à la flexion de trois groupes à des intervalles de temps différents. Self cure : Protemp4®, Light Cure : Revotek® LC), Dual Cure : Tempspan®.

Tableau 6 [1] : Avantages et Inconvénients des différents matériaux utilisés pour la conception de prothèses provisoires.

Résines acryliques – Méthacrylate de méthyl	
AVANTAGES	INCONVENIENTS
Meilleure adaptation marginale Stabilité colorimétrique satisfaisante Grande résistance à la fracture Large choix de teinte Longévité Rebasage facile	Exo thermicité marquée Contraction importante
Résines acryliques – Méthacrylate d'éthyl	
AVANTAGES	INCONVENIENTS
Très faible exothermicité Faible contraction Réduction du temps de travail Rebasage facile	Mauvaise stabilité chromatique Faible résistance à l'abrasion Durée de vie limitée
Résines composites	
AVANTAGES	INCONVENIENTS
Faible contraction Bonne adhérence Réaction de prise peu exothermique Réparations faciles	Problèmes rencontrés dans l'herméticité des joints prothétiques liés à la présence de bulles Faible résistance à la fracture Peu de choix de teinte Coûteux Rebasage délicat

Dans certains cas et notamment en cas de reconstitution de grande étendue, l'usage simple de résines n'est pas suffisant et la prothèse provisoire nécessite un renfort. Il existe 2 types de renforts :

- L'armature de fibres (fibres de verre, fibre de Ribond®)
- L'armature métallique

Ces derniers sont indiqués en cas de port de longue durée de prothèses provisoires de grande étendue en bouche.

2. Techniques

Le provisoire de 1^{ère} génération est une prothèse transitoire de réalisation simplifiée en attente de la prothèse définitive qui sera directement réalisée par le praticien en bouche sans passer par une étape de laboratoire. Sa durée de vie est limitée, elle est donc indiquée en 1^{ère} intention.

Le provisoire de 2^{ème} génération est une prothèse transitoire de réalisation simplifiée en attente de la prothèse définitive, plus élaborée que la prothèse provisoire de 1^{ère} génération, qui sera réalisée au laboratoire. La prothèse provisoire de 2^{ème} génération est plus esthétique et permet le port prolongé.

Différentes techniques de réalisation des prothèses provisoires de 1^{ère} et 2^{ème} génération existent. Concernant les provisoires de 2^{ème} génération, nous allons développer la technique numérique et son évolution vers le numérique.

2.1 Provisoires de 1^{ère} génération

2.1.1 Technique d'isomoulage

Cette technique permet la réalisation directe de prothèses provisoires lorsque le patient est au fauteuil. Elle est utilisée lorsque la dent à préparer est peu délabrée ou qu'il existe déjà une couronne sur la dent concernée par le traitement prothétique.

Une empreinte à l'alginat avec un porte empreinte métallique est prise avant toute préparation (Fig.9a.b) afin d'enregistrer la forme anatomique des dents. Lorsque la couronne est très délabrée ou absente, l'anatomie est succinctement reproduite avec un matériau (cire, composite, dent du commerce...) avant empreinte.

La préparation des dents est alors réalisée (Fig.9c), une continuité et une netteté de la limite cervicale sera attendue afin d'obtenir un provisoire parfaitement adapté. L'absence de contre dépouille devra également être vérifiée.

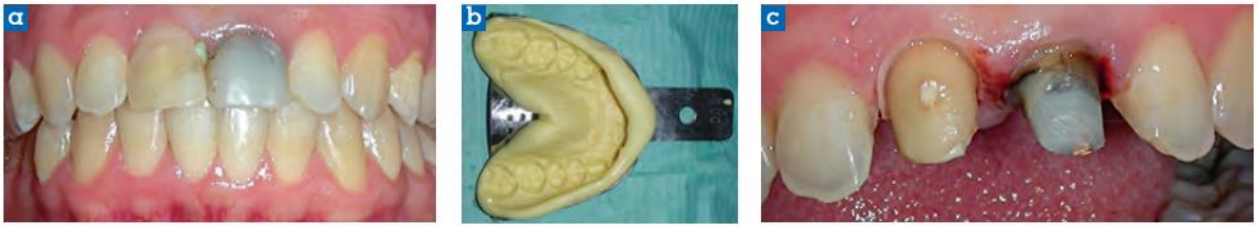


Figure 9 : Technique d'isomoulage

a. Situation initiale. b. Empreinte de l'arcade maxillaire. c. Préparation corono-périphérique.

Les colerettes inter-dentaires des dents non concernées par le provisoire, ainsi que les zones de contre-dépouille de l'empreinte à l'alginate sont éliminées afin de faciliter son repositionnement en bouche. Les dents sont préalablement isolées à la vaseline pour faciliter la désinsertion après polymérisation.

L'empreinte est remplie d'une résine acrylique auto-polymérisable, dans sa phase plastique, en regard des dents qui ont été concernées par la préparation et le tout est inséré en bouche (Fig.9d). Le praticien réalise une boulette avec la résine restante dans son godet en silicone qui lui permettra d'objectiver la fin de la polymérisation du matériau.

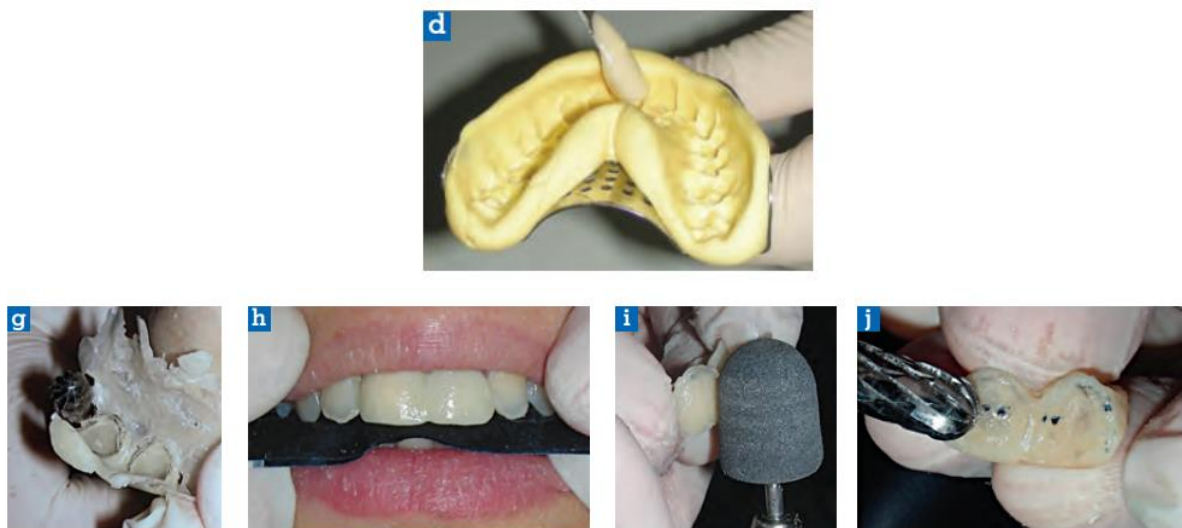


Figure 9 : Technique d'ismoulage

d. Mise en place de la résine dans l'empreinte. g. Marquage des limites des préparations dans l'intrados du provisoire. h.j. Réglage de l'occlusion. i. Polissage.

Une fois le matériau durci, l’empreinte est retirée et les provisoires sont désinsérés à la pince de Péan ou à l’arrache couronne. La présence de contredépouilles au niveau de la préparation peut rendre impossible la désinsertion du provisoire.

Le praticien marque la limite cervicale au sein d’un provisoire à l’aide d’un crayon (Fig.9g) et les excès sont éliminés à l’aide d’une fraise résine et les embrasures sont suffisamment ouvertes pour permettre le passage de brossettes inter dentaires à l’aide d’un disque abrasif. L’occlusion est contrôlée puis corrigée par meulage de la prothèse provisoire si nécessaire (Fig.9h,j). Cette dernière est ensuite polie à l’aide d’une cupule à résine et peut être scellée temporairement en bouche (Fig.9i).

Dans le cas des dents désobturées en vue d’être restaurées par un ancrage radiculaire et où le provisoire présente une rétention insuffisante, l’utilisation d’un tenon est nécessaire (Fig.10). Ce dernier sera placé au sein du canal désobturé avant que l’empreinte remplie de résine acrylique ne soit réinsérée en bouche. La hauteur du tenon dépassant coronairement devra être contrôlée afin qu’il ne perturbe pas l’occlusion du patient.

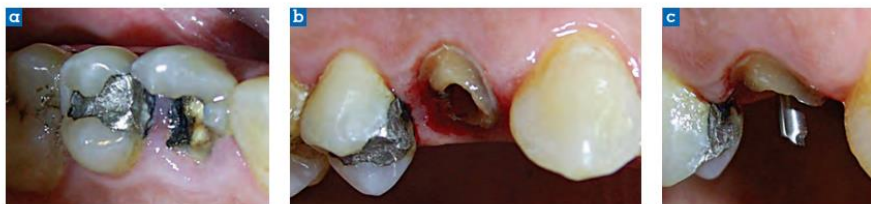

Figure 10 : Technique d’isomoulage avec screw post

a. Situation initiale. b. Préparation corono-périphérique. c. Mise en place du screw post.

2.1.2 Bloc technique

Cette technique est utilisée lorsque la dent est fortement délabrée. Après préparation ou reprise de la préparation de la dent, une boule de résine auto-polymérisable à consistance pâteuse est placée en bouche et est adaptée directement sur la préparation [21].

Le praticien fait fermer le patient en OIM et on lui fait réaliser les mouvements de diduction et propulsion afin de modeler la face occlusale lors de la polymérisation (Fig.11d).

Le praticien désinsère la boule de résine polymérisée.

La prothèse provisoire n'a pas de forme anatomique à ce stade, seuls les points de contacts proximaux, occlusaux et la limite cervicale auront été enregistrés (Fig.11d) Une forme anatomique est alors recrée à l'aide d'une fraise résine montée sur pièce à main en respectant les données fonctionnelles, ainsi que les formes anatomiques des faces proximales et bombées des faces axiales (Fig.11f.g). Cette technique requiert une grande dextérité et peut s'avérer longue.

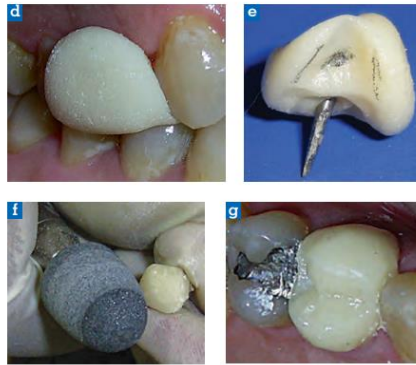


Figure 11 : Réalisation d'une dent provisoire par Bloc Technique

2.1.3 Moule Ion® ou coque préformée

Tout comme la Bloc technique, le moule Ion® ou coque préformée est utilisé dans le cas où le praticien n'est pas en mesure d'enregistrer la forme initiale de la dent du fait de son délabrement important.

Ces dents provisoires sont fabriquées en polycarbonate en antérieur et en métal ou en composites malléables pour les dents postérieures. Ces moules existent en différentes tailles et en différentes teintes.

- ***Couronne préformée en polycarbonate : dents antérieures***

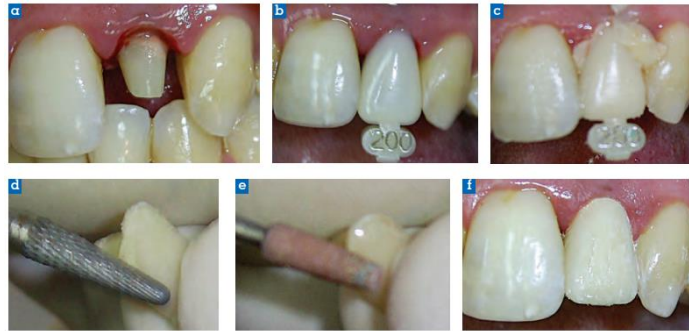


Figure 12 : Technique du moule préformé

a. Situation initiale b. Choix et essai en fonction du diamètre mésio-distal de la dent concernée c. Coque préformée évidée c et d. Adaptation marginale après rebasage à la résine autopolymérisable. E et f Essai en bouche et vérification de l'occlusion, ajustage occlusal et polissage

- ***Couronne préformée en composite***

Il s'agit de couronnes en composites préfabriquées malléables de teintes universelles A2. La couronne est adaptée marginalement et occlusalement puis polymérisée en bouche. La couronne provisoire pourra être rebasée à l'aide d'un composite fluide en cas de persistance de hiatus.

La mise en œuvre de ces techniques est plus rapide que celle de la Bloc technique et le matériau de composition de ces coques préformées apporte de bonnes propriétés mécaniques et un bon état de surface. Le coût unitaire élevé de ces couronnes pré-formées peut s'avérer rédibitoire.

2.1.4 Moule transparent en acétate de cellulose

Il s'agit de moules standardisés (ex : OdusTM, Palla) qui servent de coffrage aux résines acryliques. Le moule est découpé à l'aide d'un ciseau en cervical afin de parfaire l'adaptation de ce dernier à la préparation et deux pertuis occlusaux sont réalisés afin d'éviter la formation de bulles dans le matériau résineux.

La résine est mise en place au sein du moule, le tout repositionné en bouche. Après polymérisation, le moule est retiré et seule la résine est laissée en bouche.

2.2 Provisoires de 2^{ème} génération

2.2.1 Technique Yuodélis (technique semi-directe)

Il s'agit d'une technique semi-directe. Elle est utilisée dans le cas où les dents sont délabrées et que la forme anatomique dentaire a été perdue.

Le praticien réalise dans un premier temps une empreinte à l'alginat de la situation initiale et enregistre les rapports intermaxillaires.

L'empreinte est coulée et le laboratoire réalise ensuite un **Wax Up** de la ou les dents concernées par le traitement et qui devront être restaurées provisoirement. Une **clé en silicone** du Wax Up est ensuite réalisée.

Les dents sont préparées en bouche au cours d'une 2^{ème} séance. Après avoir été préparée, la résine acrylique est injectée au sein de la clé en silicone au niveau des dents concernées par le traitement et cette dernière est insérée en bouche.

Après polymérisation, le provisoire est désinséré. Les limites, les embrasures et l'état de surface du provisoire sont ensuite ajustés de la même manière que dans les autres techniques précédemment décrites.

2.2.2. Matrice en acétate (technique semi-directe)

La matrice en acétate est intéressante dans les cas de réhabilitations d'arcades complètes qui nécessitent une rectification de la position et de la forme des dents. Elle est réalisée au laboratoire sur le modèle en plâtre issu du Wax up diagnostique. Il s'agit d'une technique semi-directe car elle nécessite l'intervention du laboratoire pour la réalisation de la matrice, cependant les prothèses provisoires seront réalisées au fauteuil par le praticien.

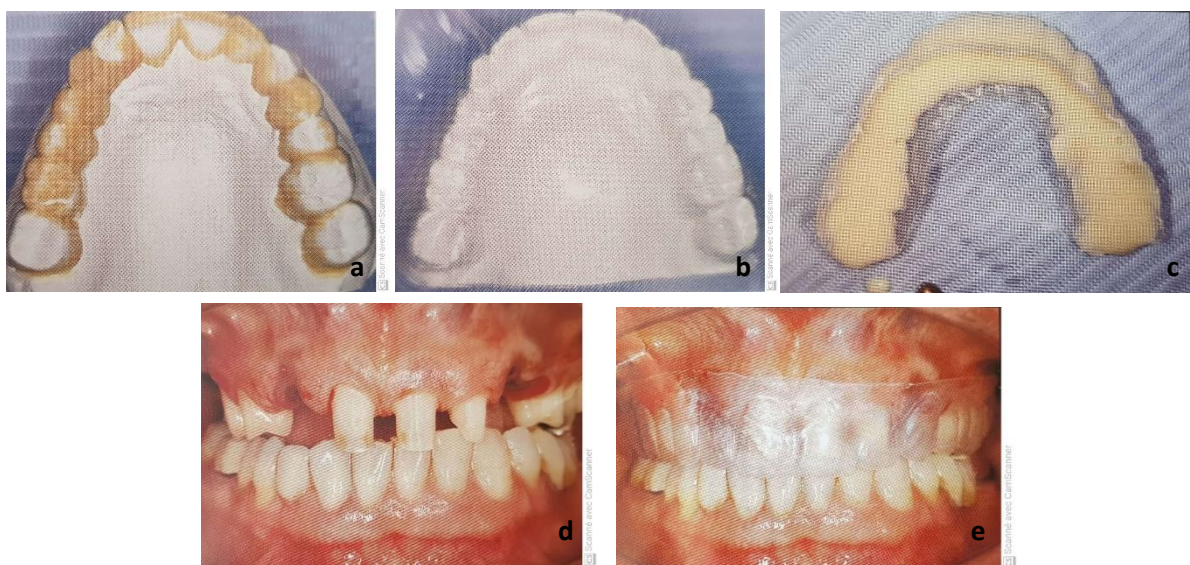


Figure 13 : Réalisation d'un provisoire de grande étendue par l'intermédiaire d'une matrice en acétate a. Wax Up diagnostique b. Matrice en acétate réalisée sur le modèle en plâtre c. Injection de la résine à base de méthacrylate d'éthyle d. Réalisation des traitements pré prothétiques et des préparations corono-périphériques e. Essayage et Vérification de l'intégration occlusale de la matrice.

La transparence de cette matrice permet au praticien de contrôler l'absence de bulles et l'insertion correcte de la matrice. Avant réalisation des provisoires, un essayage de la matrice et une correction du plan d'occlusion est possible.

Avantages	Inconvénients
Pratique, Rapide, Peu coûteuse	Difficile dans les cas complexes Réaction exothermique importante Herméticité des limites aléatoires, rebasage des provisoires nécessaire

Toutefois, cette technique est déconseillée pour les cas complexes et doit être réservée à des situations de compromis.

2.2.3 Technique indirecte

La technique indirecte consiste à réaliser une empreinte au fauteuil et de confier l'ensemble de réalisation des provisoires au laboratoire. Le prothésiste et le praticien peuvent décider de réaliser les prothèses provisoires selon 2 manières :

- **Prothèse provisoire de 2^{ème} génération réalisée à partir de dents intactes**

La prothèse provisoire est réalisée à partir d'un modèle en plâtre sur des dents **non préparées**.

Le prothésiste réalise des préparations corono-périphériques a minima sur les dents du modèle. Il réalise par la suite les prothèses provisoires par le moyen d'une clé en silicone issue du Wax-Up diagnostique. Les prothèses provisoires devront être modifiées et rebasées en bouche par le clinicien afin que ces dernières s'adaptent parfaitement.

- **Prothèse provisoire de 2^{ème} génération réalisée à partir de dents préparées**

La prothèse provisoire est réalisée à partir d'un modèle en plâtre sur des dents **préparées** par le praticien.

Un Wax up diagnostique sera monté en cire sur les dents préparées du modèle. Une clé en silicone sera réalisée et les prothèses provisoires de 2^{ème} génération seront confectionnées après élimination du Wax Up sur le modèle en plâtre. Les prothèses provisoires devront être modifiées et rebasées en bouche par le clinicien afin que ces dernières s'adaptent parfaitement.

Avantages	Inconvénients
<ul style="list-style-type: none">- Bonne adaptation marginale- Stabilité colorimétrique satisfaisante- Grande résistance à la fracture	<ul style="list-style-type: none">- L'adaptation de la prothèse provisoire sera fréquemment compromise s'il existe une mauvaise communication entre le praticien et le prothésiste.- La préparation approximative des dents au laboratoire peut être source d'erreur dans l'inclinaison de l'axe des dents et entraîner une diminution de la table occlusale.- Friction- Mauvaise adaptation marginale / Sous contour / Bord cervical à distance de la limite- Problèmes de rebasage

Que les prothèses provisoires soient réalisées à partir de dents préparées ou non, deux techniques de laboratoire existent :

2.2.3.1 Technique de coulée dans la clé en silicone (technique CCS)

Il s'agit d'une technique facile et économique souvent utilisée.

Technique de réalisation au laboratoire

Le prothésiste réalise une clé en silicone du Wax Up diagnostique. Il coule par la suite de la résine acrylique « dentine ».

Si la résine utilisée est une résine thermopolymérisable, le modèle est placé dans une machine au moins 25 minutes à 100°C et sous 6 ATM.

Si la résine utilisée est autopolymérisable, le temps de polymérisation est réduit à 10 min à 40°C sous 6 ATM.

Une fois polymérisé, le bloc de dentine est sorti de la clé et le prothésiste réalise une découpe des bords incisifs afin de laisser place à la couche incisale (Fig.14b). L'incisal est alors coulé au sein de la clé et la dentine polymérisée y est insérée à l'aide d'une pression digitale faible.

Après polymérisation, la prothèse provisoire est désinsérée, les excès sont éliminés et le provisoire est brossé, poli avec de la ponce et maquillé. La prothèse provisoire peut également être glacée (Fig.14c).

L'ultime étape consiste en l'évidement de l'intrados en regard des dents piliers afin de faciliter l'insertion au praticien ainsi que le rebasage.

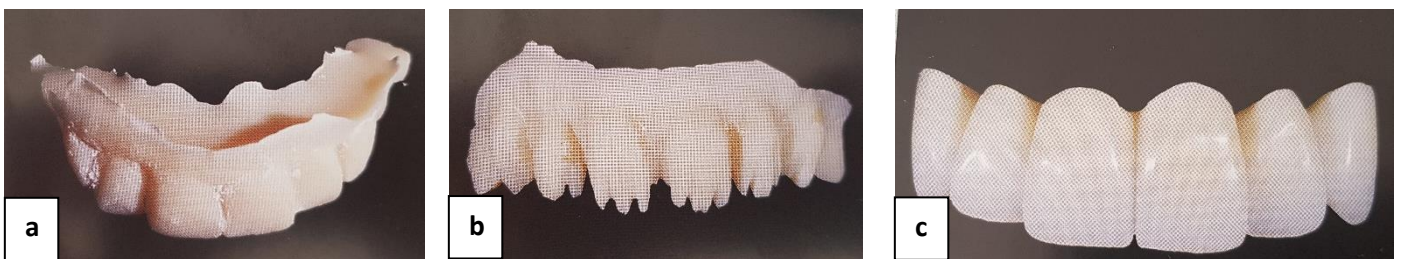

Figure 14 : Réalisation d'un provisoire par technique CCS

- a. Bloc de dentine polymérisé b. Bords incisifs découpés au sein du bloc de dentine c. Provisoire brossé, poli, maquillé et glacé.*

Tableau 7 [1] : Avantages et inconvénients de la technique CCS

Avantages	Inconvénients
<ul style="list-style-type: none">- Rapide- Economique- Ne nécessite pas de montage en articulateur, ni de cire d'occlusion	<ul style="list-style-type: none">- Zones interproximales mal définies- Repositionnement sur arcade difficile- Mauvaise définition des collets

2.2.3.2 Technique de Pressée Sur le Modèle en lâtre (technique PSM)

Dans cette technique, on réalise à partir du modèle en plâtre diagnostique une matrice en acétate ainsi que 4 clés en silicone.

Technique de réalisation au laboratoire [1]

La première clé en silicone est découpée en 2 parties à l'aide d'un bistouri, la partie vestibulaire et la partie palatine. Cette dernière permettra au prothésiste de mettre en évidence les modifications apparentes entre la situation initiale et celle anticipée par le Wax Up : une correction de la position et de l'axe des dents sera réalisée.

Consécutivement à ces modifications, le prothésiste réalise des préparations à minima (0,8 à 1mm) de l'ensemble des dents concernées par le traitement afin de créer un espace suffisant pour la résine pressée de la prothèse provisoire. Un élargissement des limites cervicales au-delà de la limite des collets est à prévoir.

Le modèle en plâtre est isolé et la résine « dentine » coulée dans la 2^{ème} clé en silicone ; le tout positionné sur le modèle en plâtre, maintenu à l'aide d'élastique et placé dans une machine hydropneumatique pour 25 minutes de polymérisation à 100°C et 6 ATM.

La clé est désinsérée et la résine dentine reste fixée sur le modèle. La découpe de l'incisal est réalisée, la 3^{ème} clé en silicone est remplie de la couche d'émail et le tout inséré sur le modèle en plâtre.

Lors de la polymérisation, malgré la compression de la clé sur le modèle en plâtre à l'aide des élastiques, il se produit une expansion des résines créant une légère suroclusion. Il est donc nécessaire de réaliser une analyse minutieuse sur articulateur afin de régler l'occlusion.

La quatrième clé au silicone sera transmise au praticien afin de la guider dans les axes de ses préparations. La matrice en acétate facilitera le positionnement du provisoire en bouche.

Tableau 8 [1] : Avantages et Inconvénients de la technique PSM

Avantages	Inconvénients
<ul style="list-style-type: none">- Secteurs interproximaux nets- Insertion en bouche facilitée- Dessin des collets idéal au niveau des secteurs édentés	Retouches occlusales nécessaires sur articulateur

2.2.4 Prothèses provisoires à visée parodontale [22]

La technique de réalisation des provisoires dans le protocole clinique de l'élongation coronaire est une technique spécifique à la parodontologie. L'élaboration des provisoires nécessite aussi bien l'intervention du laboratoire que du praticien [23],[24].

Le praticien évalue tout d'abord la résection osseuse nécessaire radiologiquement (à l'aide d'un status rétro-alvéolaire) et à l'aide d'un sondage transfixé. L'abaissement des futures limites prothétiques est à prévoir. En secteur antérieur la réalisation d'un Mock Up peut être utile pour guider les tracés d'incision en gencive attachée.

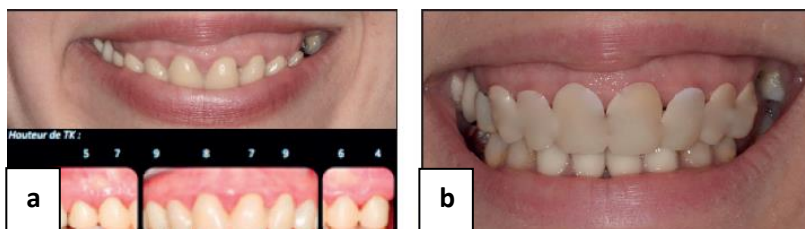


Figure 15 : Chirurgie d'élongation coronaire – Situation pré-opératoire

a. *Patiente de 35 ans consultant pour une gêne esthétique liée à son sourire gingival. Elle présente un sourire de Class I* **b.** *Un projet esthétique est élaboré à l'aide de provisoires avec des extensions recouvrant la gencive. Ce projet validé par la patiente, sert de guide chirurgical pour la réalisation des élongations coronaires. En fonction de la hauteur de tissu kératinisé, le praticien décidera de réaliser un lambeau positionné apicalement (hauteur faible ou normale de tissu kératinisé) ou une gingivectomie à biseau interne (hauteur de tissu kératinisé importante)*

- 1- Anesthésies para-apicales vestibulaires et palatine/linguale
- 2- Préparation et décollement du lambeau vestibulaire mixte (épaisseur totale en gencive attachée puis épaisseur partielle en muqueuse alvéolaire afin de donner de la laxité au lambeau) et décollement palatin/lingual.

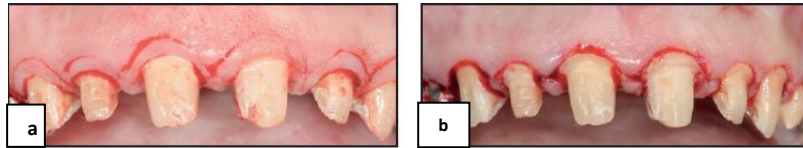


Figure 16 : Chirurgie d'élongation coronaire - tracés d'incision

En raison de la hauteur de tissu kératinisé > 5 mm, une gingivectomie à biseau interne est réalisée à la lame de bistouri

- 3- Réalisation des ostéoectomies et ostéoplasties à la fraise boule tungstène et/ou des gingivectomies si nécessaire.

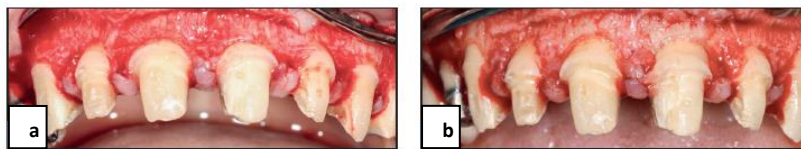


Figure 17 : Chirurgie d'élongation coronaire – Apicalisation des limites des préparations

a. Visualisation du rebord osseux avant correction b. Situation après ostéoectomie et ostéoplastie de l'os (3mm au-dessus de la limite cervicale souhaitée).

- 4- Repositionnement apical du lambeau à l'aide de sutures matelassées verticales.

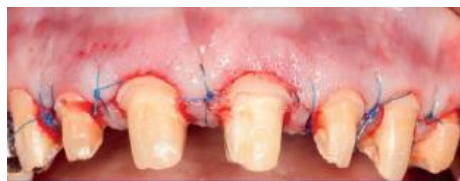

Figure 18: Sutures au périoste pour immobiliser le lambeau.

- 5- Rescellement temporaire des provisoires de 1^{ère} génération en fin d'intervention. L'apicalisation des limites périphériques des préparations et le rebasage des provisoires de 2^{ème} génération devra être réalisé après cicatrisation parodontale.

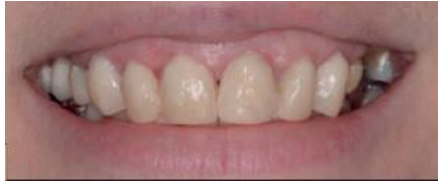

Figure 19 : Rebasage des provisoires de 2^{ème} génération après abaissement des limites prothétiques.

Les délais de maturation du parodonte après une chirurgie d'élongation coronaire sont :

- 16 semaines pour le secteur antérieur
- 12 semaines pour le secteur postérieur

La mise en place de prothèses provisoires permettra au parodonte de cicatriser et mûrir durant les semaines de temporisation, de maintenir l'esthétique ainsi que la fonction tout au long du traitement. Une fois le parodonte cicatrisé, les limites des préparations seront abaissées de telle sorte à obtenir une limite juxta-gingivale et les provisoires seront rebasés.

2.3 Technique numérique [25]

Les modèles numériques peuvent être obtenus de deux façons différentes par le prothésiste :

- Le praticien transfère les empreintes numériques qu'il a directement réalisés en bouche.
- Le prothésiste numérise les empreintes après avoir coulé les empreintes réalisées de manière conventionnelle par le praticien.

Les empreintes numériques doivent être communiquées sous forme de fichier STL. Ainsi, quel que soit le type de caméra optique utilisé (3shape, Dentsply Sirona, etc), le prothésiste aura la possibilité de convertir le fichier afin de le traiter sur son logiciel de modélisation.

- **Étape 1** : Contrôle des fichiers STL et validation de la possibilité d'exploitation des empreintes numériques

- **Etape 2 : Choix de l'axe d'insertion**

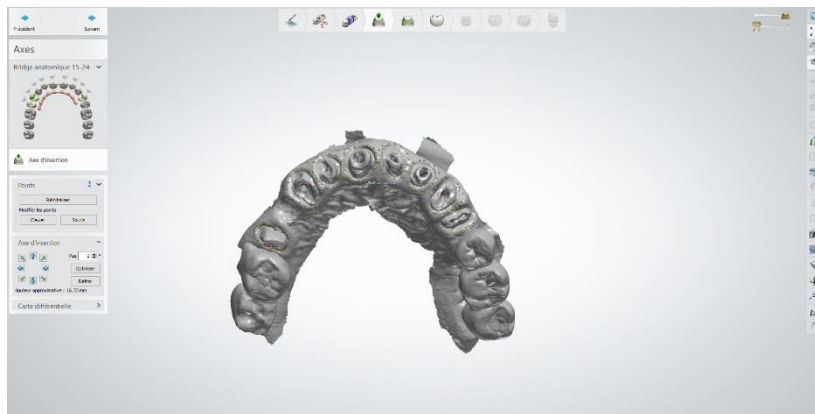


Figure 20 : Détermination de l'axe d'insertion par l'intermédiaire du logiciel de modélisation

Le logiciel de modélisation réalise dans un premier temps un calcul des axes individuels (pointillés verts) ; une moyenne de l'ensemble des axes est alors réalisée afin d'obtenir un axe d'insertion commun.

- **Etape 3 : Choix des limites virtuelles**

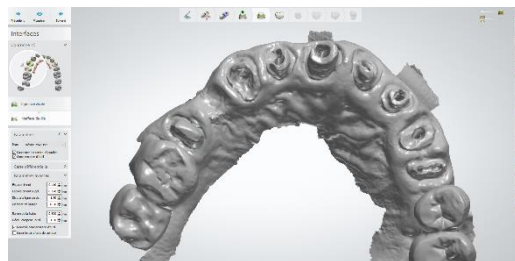


Figure 21 : Tracé des limites virtuelles

Le prothésiste délimitera les limites virtuelles de chaque préparation (tracé vert).

- **Etape 4 : Choix des dents**

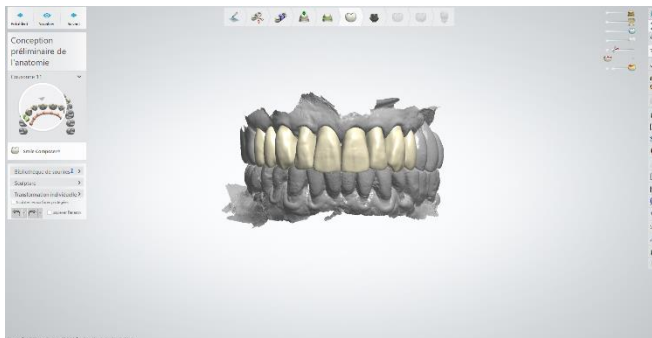


Figure 22 : Prothèse provisoire modélisée

Le logiciel de modélisation dispose d'une bibliothèque de sourires permettant de se rapprocher au mieux du projet prothétique précédemment élaboré. Cette banque de données permettra une conception préliminaire de l'anatomie et des modifications localisées pourront être apportées numériquement par le prothésiste afin de personnaliser la prothèse provisoire.

- **Etape 5 : Usinage de la prothèse provisoire**

- Transfert du fichier STL sur le logiciel d'usinage

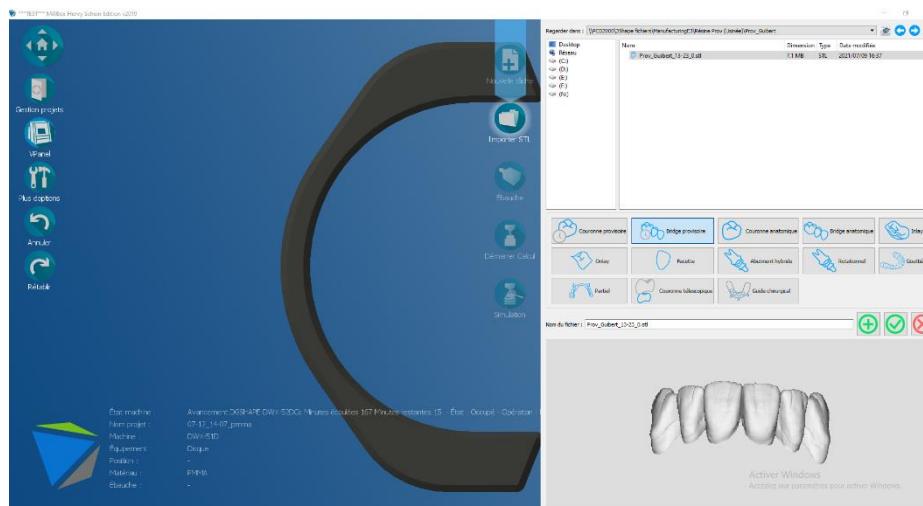


Figure 23 : Choix du type de réalisation souhaité

- Choix du disque : il s'agit de disques de résine PMMA présentant différentes teintes (A1, A2, A3, B2, C2, D2, ...) dégradées dans la masse.

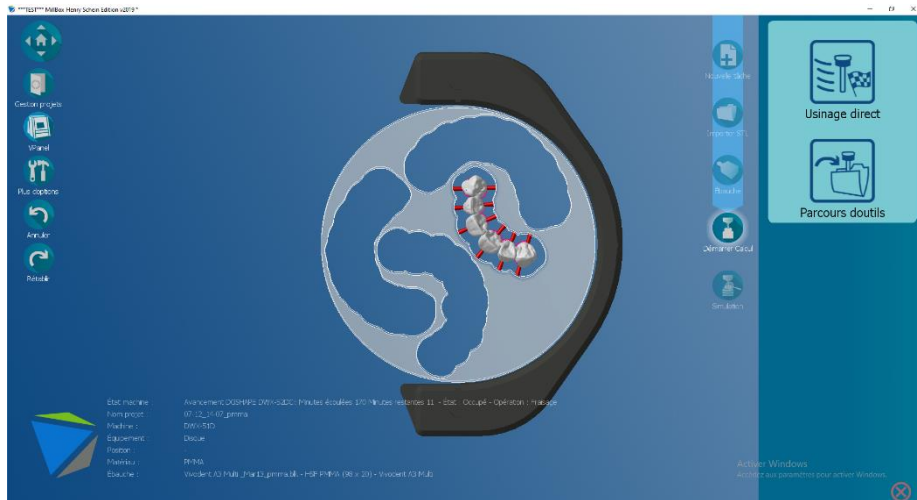


Figure 24 : Positionnement de la modélisation au sein du disque choisi

- Lancement de l'usinage : 15 min par élément sont nécessaires.

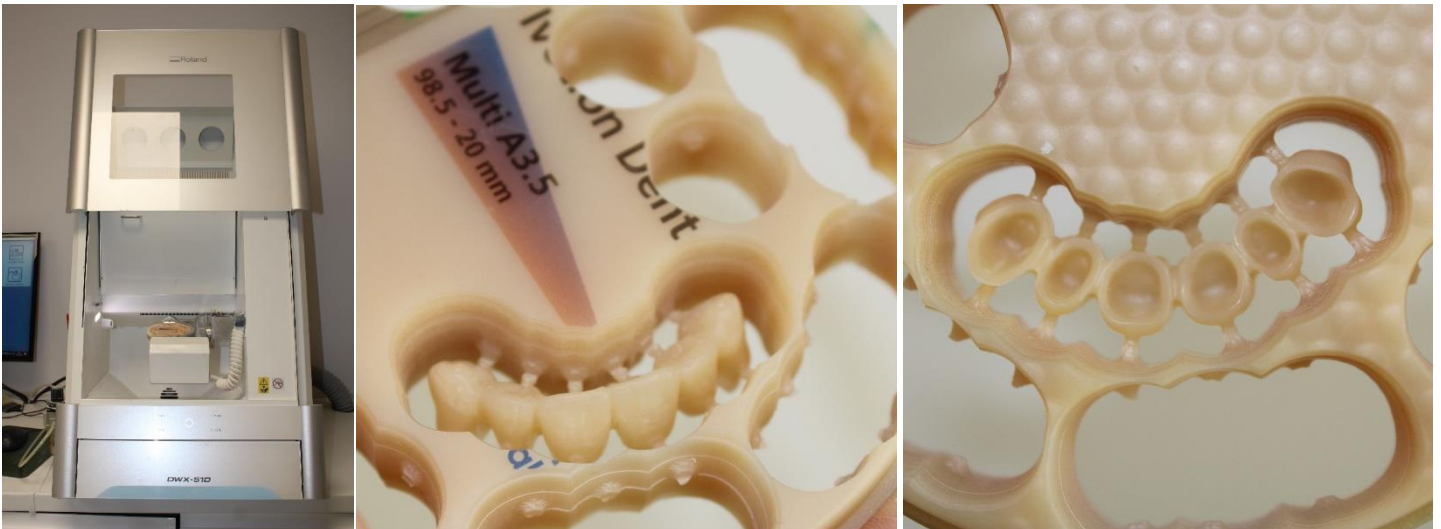


Figure 25: Usinage de la prothèse provisoire

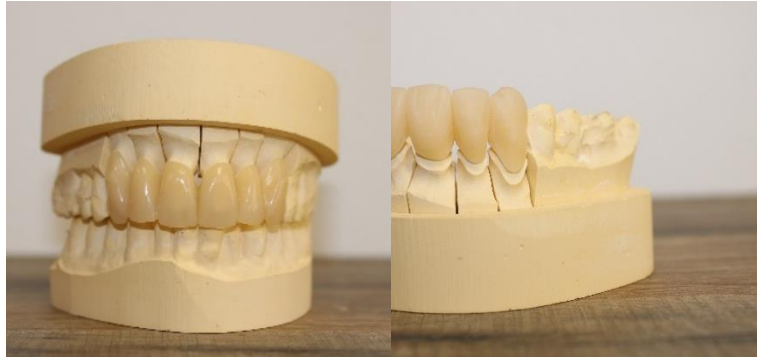

Figure 26 : Prothèse provisoires repositionnées sur le modèle coulé, usinées à partir d'une modélisation numérique

Comparativement à la technique conventionnelle, la technique numérique apporte [26],[27] :

- Une universalité dans le traitement des données
- Un gain de temps dans la réalisation des prothèses provisoires de 2^{ème} génération
- Une diminution du risque d'erreur liée à la diminution du nombre d'étapes
- Une meilleure adaptation des limites
- Un usinage au sein d'un matériau déjà dégradé dans la masse

PARTIE 3 - Illustrations cliniques

1. Cas N°1 - Mr C : Cas clinique d'élongations coronaires sous prothèses provisoires réalisées par technique conventionnelle

Je vais vous présenter à travers ce cas cliniques le cas de Mr C âgé de 63 ans que j'ai pris en charge dans le cadre de mon cursus universitaire au sein du pavillon odontologique de la Timone (encadrée par les Dr Gérald Maille, Dr Laura Paschel et Dr Eric Loyer).

Mr C présentait une Hypertension artérielle traitée par Crestor et une allergie au Fluconazole. Lorsque j'ai reçu le patient en première consultation, il présentait des usures dentaires importantes associées à des reprises carieuses sur l'ensemble de la denture maxillaire et mandibulaire. La recherche des étiologies à l'origine l'état bucco-dentaire du patient s'est avérée primordiale avant d'initier toute prise en charge clinique. Il s'agissait d'un patient stressé, présentant des antécédents dépressifs survenus à certains moments difficiles de sa vie ; ce qui justifiait l'hygiène bucco-dentaire négligée associée à ces périodes. Le caractère stressé du patient s'est traduit cliniquement par un bruxisme de grincement à l'origine des usures sévères présentent en bouche (Fig.28).




Figure 27 : Photographies extra-orales de face avec et sans sourire et de profil

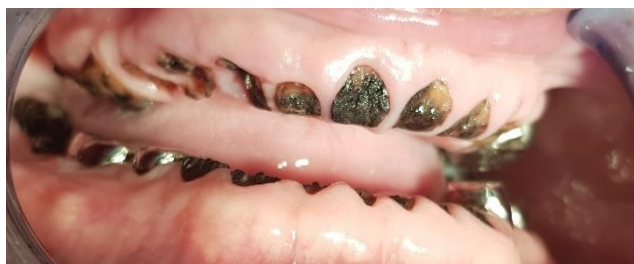

Figure 28 : Photographie de la situation intra-orale lors de la première consultation

Des radiographies panoramiques, rétroalvéolaires (Fig.29) ainsi que des scanners 3D ont permis d'établir un plan de traitement chez ce patient : l'avulsion de l'ensemble de la denture maxillaire et réhabilitation implantaire par 8 implants. La conservation de l'ensemble de la denture mandibulaire et restauration par prothèses fixées.

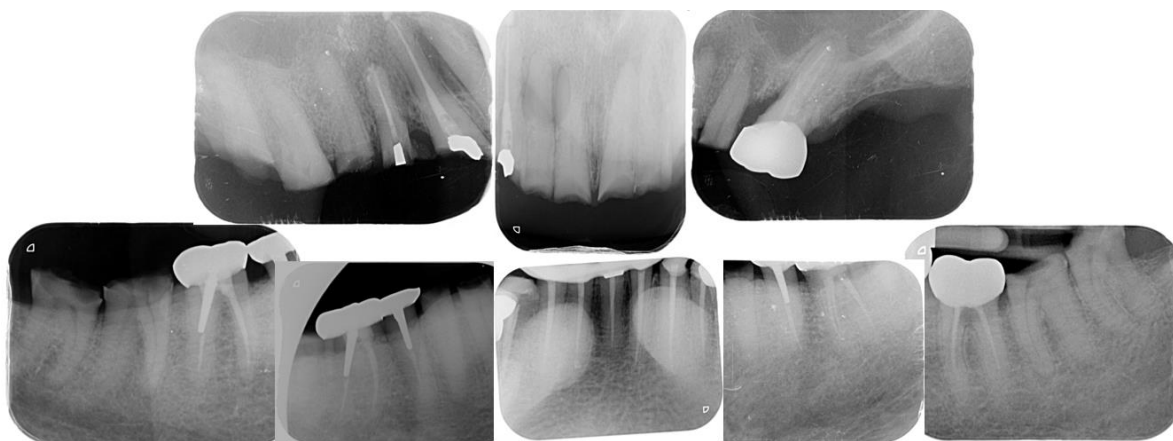


Figure 29 : Status radiographique rétroalvéolaire lors de la première consultation

L'élaboration d'un projet prothétique rigoureux s'est avéré indispensable dans la prise en charge de Mr C. Les rapports maxillo-mandibulaires ont été reportés sur Artex (Fig.30). Le projet a été essayé en bouche par l'intermédiaire de maquettes d'occlusions maxillaire et mandibulaire. Nous avons préféré demander au laboratoire une maquette d'occlusion mandibulaire plutôt qu'un Wax Up, étant donné le niveau d'usure des dents le repositionnement d'une clé en silicone en bouche n'aurait pas été fiable. L'essayage nous a permis de valider le projet avec le patient.

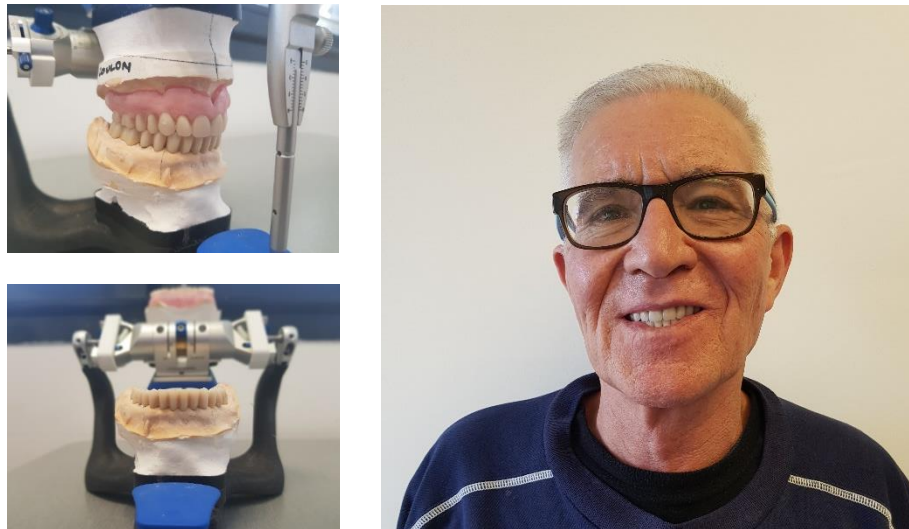

Figure 30 : Réalisation du projet prothétique au laboratoire et validation avec le patient

Au maxillaire, après l'avulsion de l'ensemble de la denture, un comblement sinusien secteur 2 a dû être réalisé en vue de la pose implantaire. Durant les mois de cicatrisations nous avons pu réaliser les étapes cliniques à la mandibule.

Les traitements et retraitements endodontiques de l'ensemble de la denture mandibulaires ont été réalisés en plusieurs séances. Des prothèses provisoires de 2^{ème} génération issues du projet thérapeutique ont été réalisés et sectorisés (secteur antérieur, secteur 3 et secteur 4) afin de pouvoir garder une référence occlusale tout au long de la réalisation des reconstitutions coronoradiculaires.

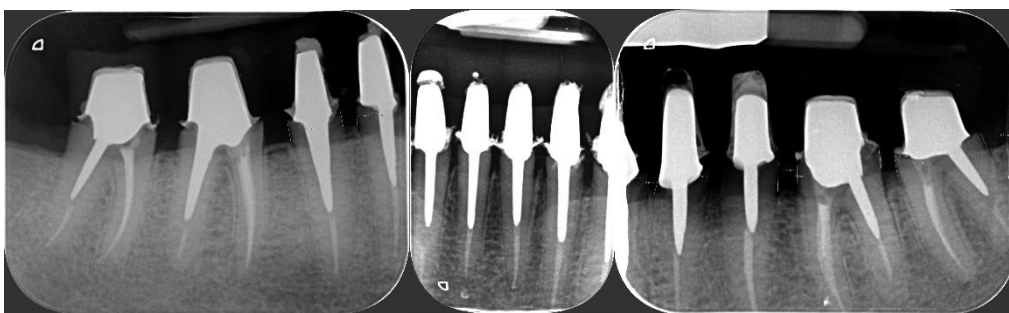


Figure 31 : Status radiographique rétro-alvéolaire après scellement des reconstitutions coronoradiculaires indirectes

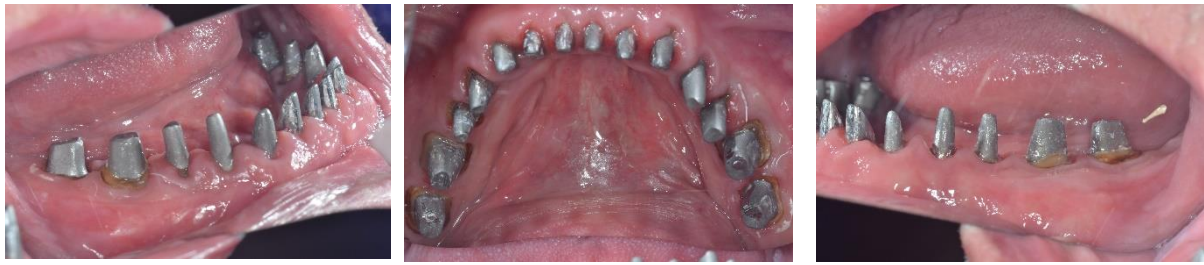

Figure 32 : Reconstitutions corono-radicales indirectes scellées.

Le rebasage des prothèses provisoires de 2^{ème} génération, et notamment dans le secteur antérieur, s'est avéré complexe. En effet, les limites des préparations corono-périphériques étaient infra-gingivales et juxta-osseuses. Plusieurs séances de rebasages avec mise en place de fils rétracteurs de diamètre croissants ont été nécessaires afin de repousser la gencive marginale et avoir accès aux limites pour un rebasage adéquat. Le rebasage des provisoires de 2^{ème} génération, l'amélioration de l'adaptation marginale, l'ouverture des embrasures ainsi le polissage des états de surface ont permis l'obtention d'une gencive marginale plus saine (Fig.33) Toutefois, à chaque dépose de provisoire, on observait une gencive boursoufflée associées à des saignements qui traduisaient une gencive inflammatoire malgré des prothèses provisoires bien adaptés et une hygiène corrigée. De plus, le patient se plaignait de douleurs gingivales persistantes.

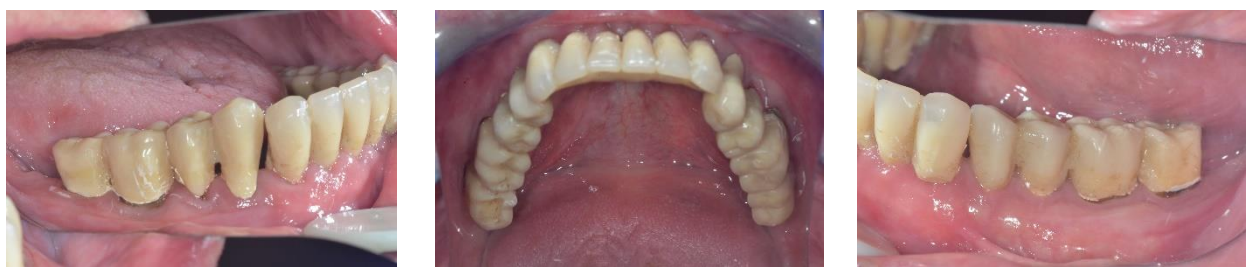

Figure 33 : Provisoires sectorisées scellé temporairement après rebasage

La réalisation de radiographies rétro-alvéolaires (Fig.31) à cette étape du traitement ainsi que d'un sondage parodontal ont permis d'objectiver la violation des espaces biologiques sur la plupart des dents mandibulaires. En effet, lors du charting parodontal on a pu observer des profondeurs de sondage inférieures ou égales à 3 associées à des saignements traduisant une gencive inflammée causée par une atteinte de l'attache supra-crestale (Fig.34).

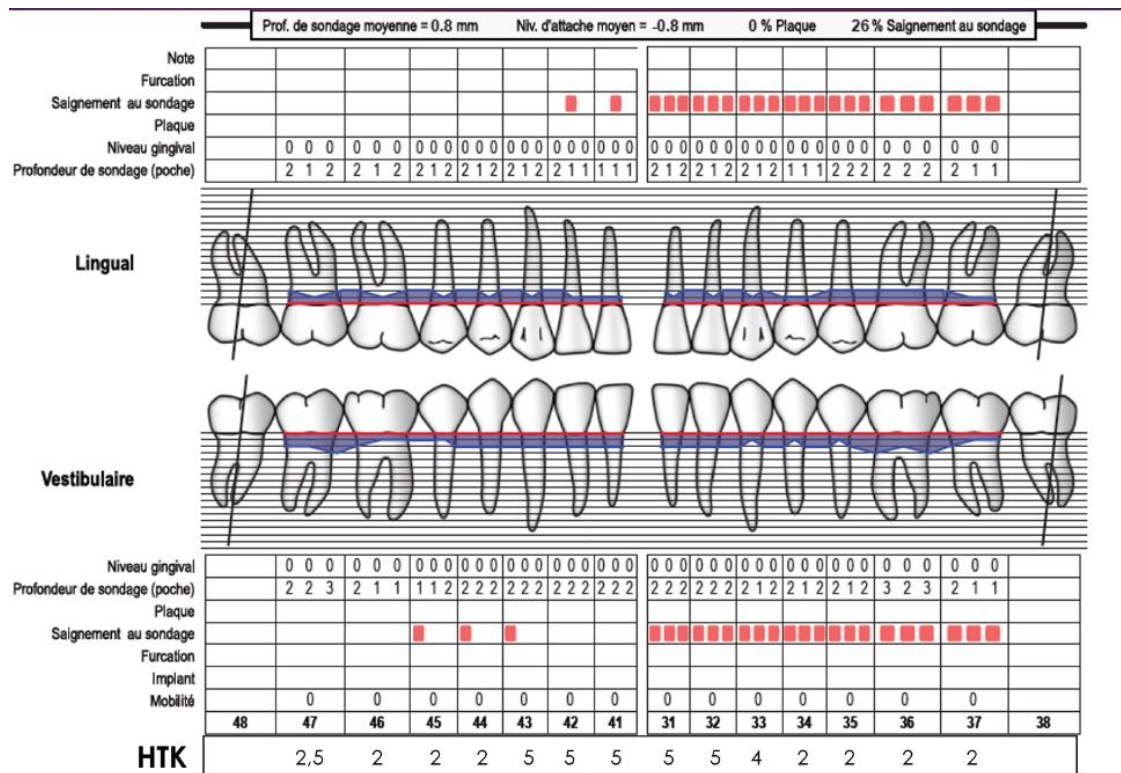


Figure 34 : Charting parodontal

En conséquence, la réalisation de chirurgies d'élongations coronaires a été décidée afin de rétablir l'attache supra-crestale de l'ensemble des dents mandibulaires et une gencive saine non inflammatoire. Les élongations coronaires seront réalisées par le moyen de lambeaux positionnés apicalement dans les secteurs postérieurs mandibulaires étant donné les faibles hauteurs de tissus kératinisés. En secteur antérieur, les hauteurs de tissu kératinisé étant plus importantes, une gingivectomie sera associée au lambeau positionné apicalement.

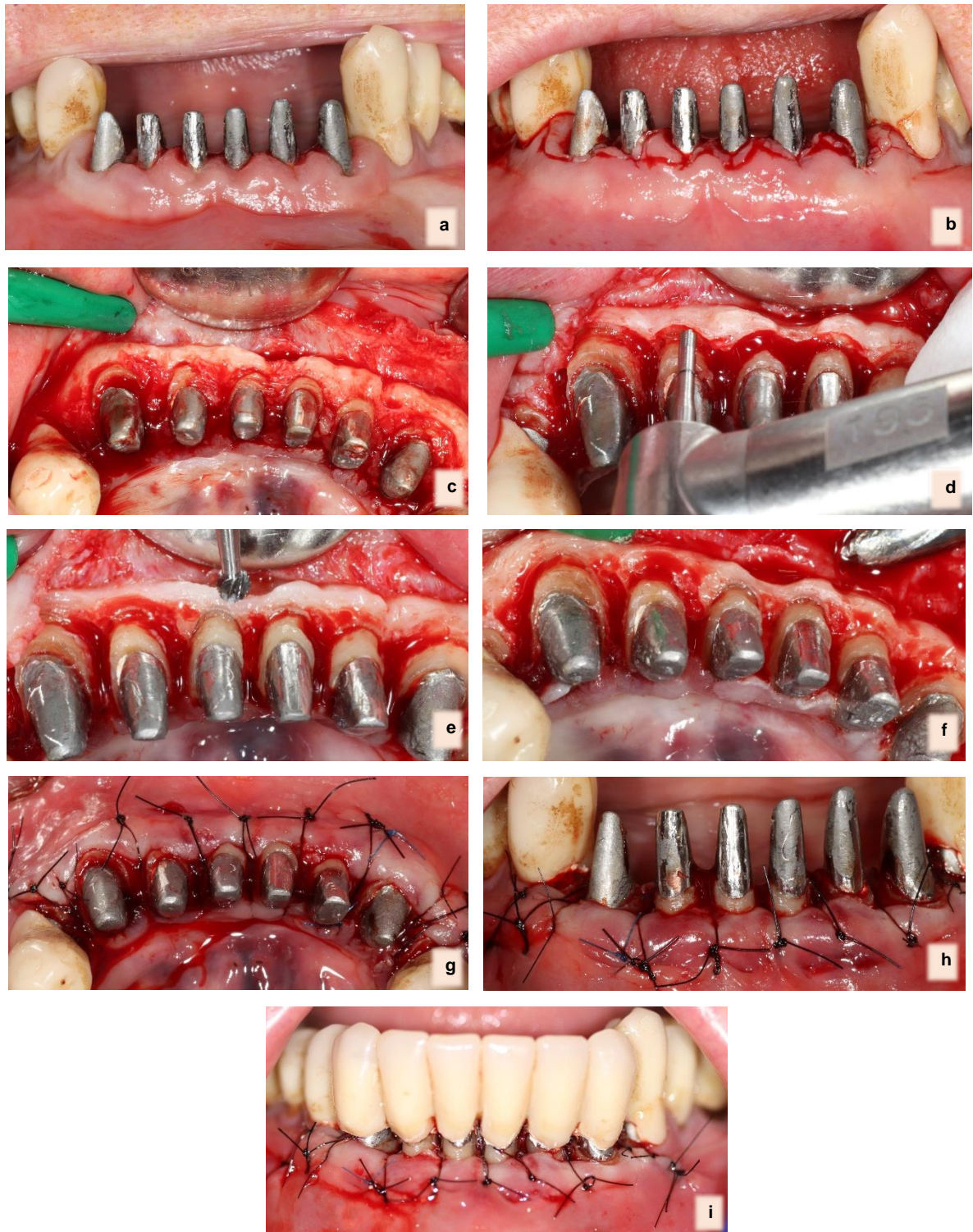


Figure 35 : Chirurgie d'élongation coronaire du secteur antérieur mandibulaire réalisée par le Dr Matthias FAURE-BRAC

a. Situation initiale après dépose des prothèses provisoires. *b.* Incisions sulculaires. *c.* Décollement du lambeau de canine à canine. *d, e, et f.* Ostéoectomie et ostéoplastie des faces vestibulaires, proximales et linguales afin de rétablir une attache supra-crestale sur chacune des dents. *g et h.* Sutures par points simples et matelassiers. Rescellement des prothèses provisoires.

Le patient a été revu à 15 jours post-opératoire et la dépose des points a été réalisée. On observe alors une apicalisation de la gencive marginale au niveau du secteur antérieur opéré et un état parodontal sain (Fig.36).

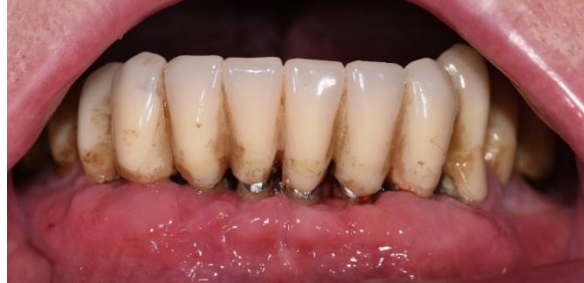

Figure 36 : Dépose des points à J15 post-opératoire

L'apicalisation des limites corono-périphériques ainsi que le rebasage des provisoires en secteur antérieur ont été réalisés afin de maintenir la gencive marginale à distance (Fig.37).

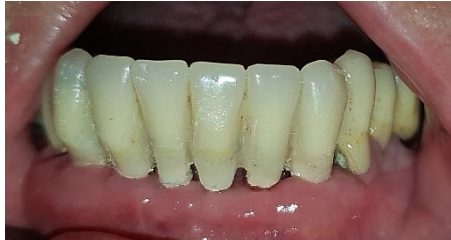

Figure 37 : Rebasage des provisoires à un mois post-opératoire

Les chirurgies d'élongation coronaaires des secteurs 3 et 4 ont été réalisées par la suite.

Le patient est toujours en cours de soins au sein du Pavillon Odontologique de la Timone la pose d'une prothèse complète supra-implantaire maxillaire ainsi que la réalisation des couronnes mandibulaires définitives est prévue pour le début d'année 2022.



Figure 38 : Photographie de face du patient en cours de traitement (prothèse totale maxillaire et prothèse provisoire fixée mandibulaire).

En définitive, on obtient des prothèses provisoires de 2^{ème} génération adaptée dans un contexte parodontal sain prêt à accueillir la prothèse définitive dont la conception sera d'autant plus aisée. En effet les étapes complexes qui auraient pu entraver l'obtention d'un résultat satisfaisant ont été gérées au cours de la temporisation prothétique, étape indispensable dans la réhabilitation globale complexe de Mr C.

2. Cas N°2 – Mme M : Gestion par le numérique d'une réhabilitation complexe en prothèse fixée, de la temporisation à la prothèse définitive.

Je vais vous présenter à présent le cas de Mme M âgée de 56 ans, sans antécédents de santé, prise en charge au sein du Cabinet du Dr Alain BIBAS. Les photographies de ce cas cliniques ont été réalisées par le biais d'une caméra intra-orale et non un appareil Photo Réflex.

La patiente s'est présentée au cabinet pour des douleurs multiples au chaud et au froid persistantes depuis plusieurs années. En outre, la patiente décrivait un réel complexe esthétique lié aux multiples attrition présentes en bouche. La recherche de l'étiologie de ces attritions lors de l'anamnèse a révélé une consommation excessive d'ingrédient acide (citron) (Fig.38).

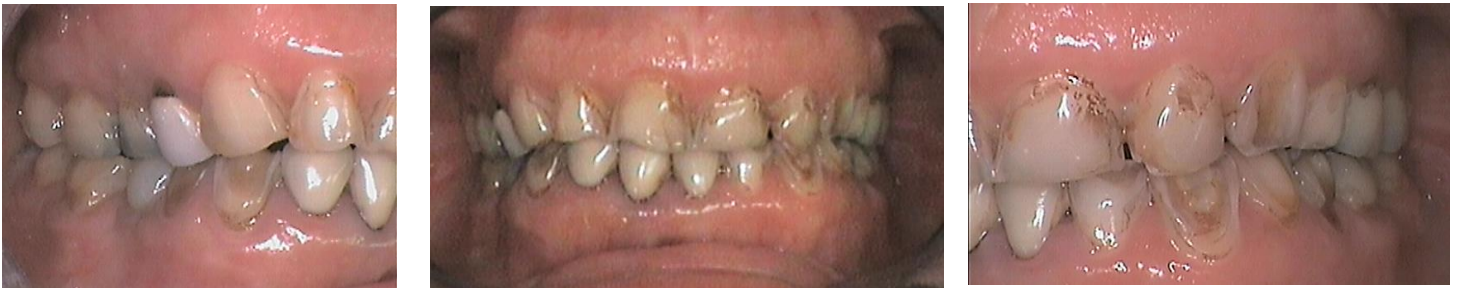

Figure 39 : Photographies de la situation clinique initiale réalisées à l'aide d'une caméra intra-orale.

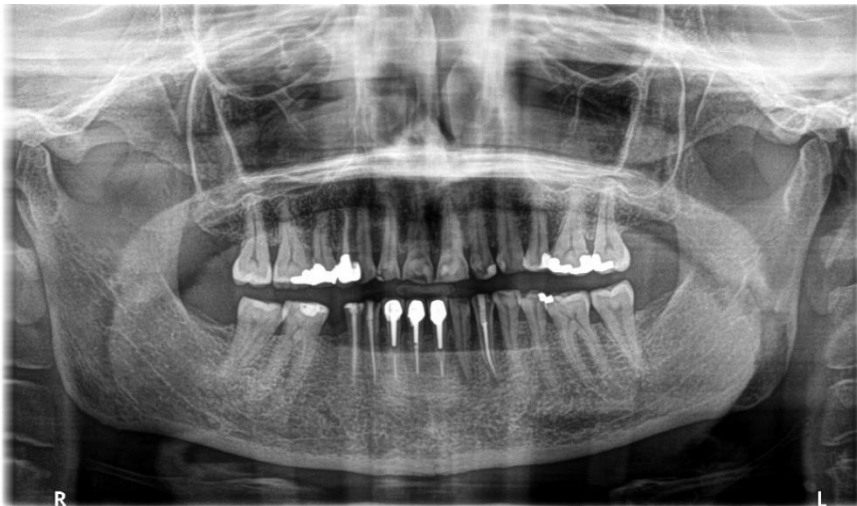

Figure 40 : Radiographie panoramique

Dans la gestion de ce cas, le praticien avait préféré réaliser un projet prothétique en technique conventionnelle avec la simulation du projet par l'intermédiaire d'un Wax Up et l'essayage de ce dernier par un Mock Up transféré en bouche.

Le plan de traitement établi a été le suivant :

- Restauration par couronnes céramiques unitaires de 15 à 25
- Restauration par couronnes céramiques unitaires de 35 à 44 et 46

La vitalité pulpaire des dents maxillaires a été conservée dès que possible. Après réalisation des soins endodontiques nécessaires, des provisoires ont été réalisés à l'aide de clés en silicone issues du Wax-Up. Une attention particulière a été apportée à l'adaptation, l'intégration occlusale, parodontale et esthétique de ces provisoires ; ce qui a un effet majeur sur la réalisation prothétique définitive.

A l'aide de la caméra optique de chez PlanMeca Oy, ont été réalisés :

- Le scanner intra-orale de la situation initiale du maxillaire avec les provisoires scellés en bouche Scan 1 (Fig.40a)
- Le scanner intra-orale de la situation initiale du maxillaire des dents préparées après descellement des provisoires Scan 2 (Fig.40b)
- Le scanner de l'arcade antagoniste Scan 3 (il a été décidé de traiter le maxillaire et la mandibule indépendamment).
- Fusion des Scan 2 et Scan 3 reproduisant l'occlusion de la patiente en bouche (Fig.40c)

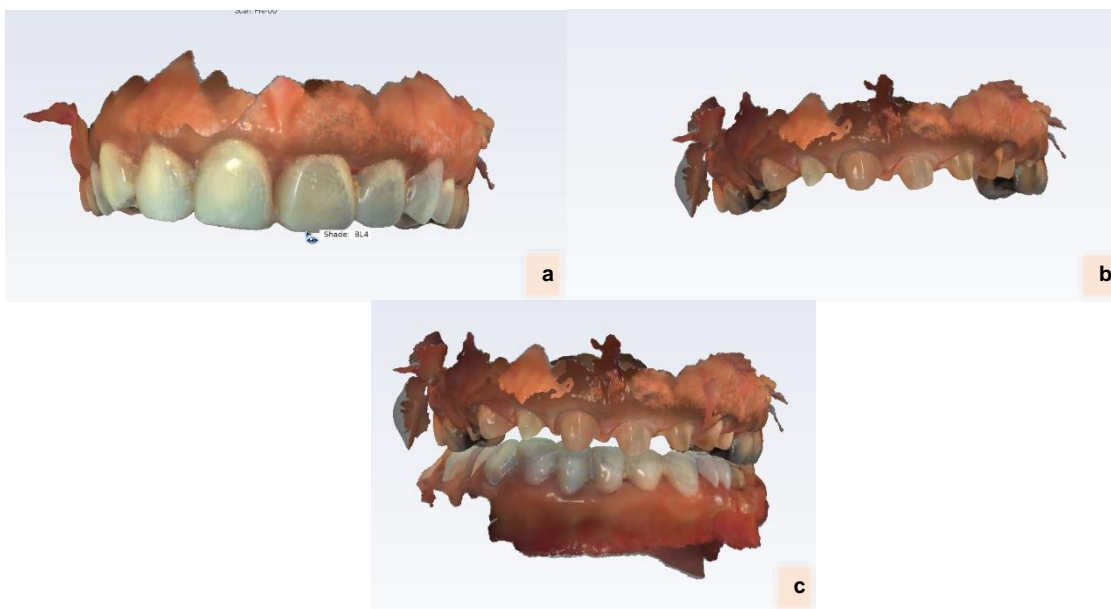


Figure 41 : Scanner intra-oral de la situation clinique initiale

a.Scan intra-oral avec provisoires en bouche b.Scan intra-oral des dents préparées c.Rapports inter-arcades.

Sur le modèle numérique des dents préparées, les limites virtuelles des préparations sont identifiées (Fig.41a). Sur le scan pré-op avec provisoires en bouche, la prothèse de temporisation est alors détournée afin de pouvoir enregistrer la forme des dents souhaitée et de l'enregistrer dans la banque de données (Fig.41b).

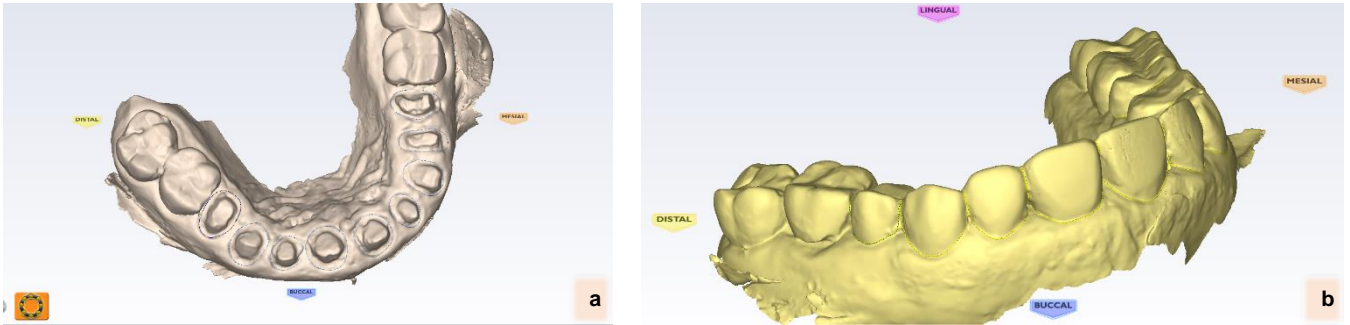


Figure 42 : Traitement des empreintes numériques 1

a. Marquage des limites virtuelles b. Détournement numérique de la prothèse provisoire

A l'étape suivante, le logiciel de conception propose ainsi une banque de données de formes dentaires ainsi que la situation « Pré-op » correspond à la prothèse provisoire présente en bouche.

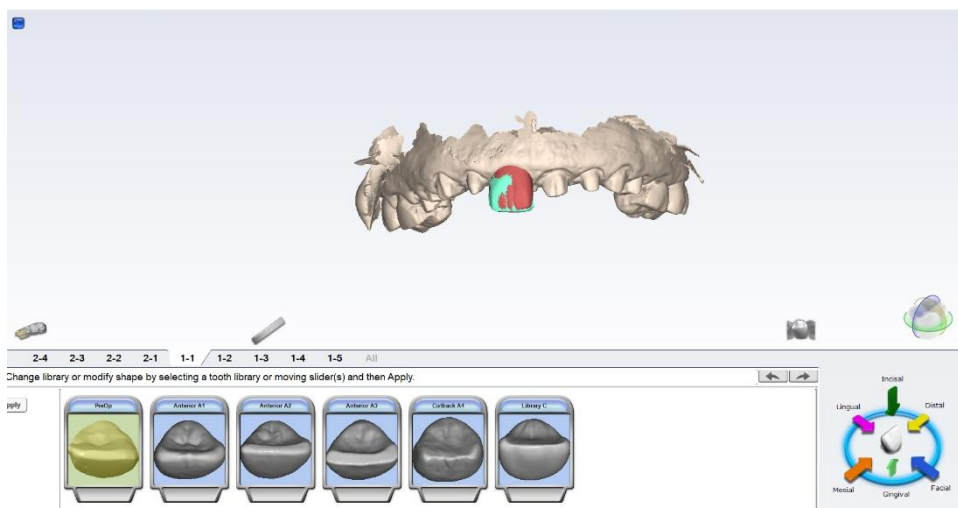


Figure 43 : Sélection dent par dent de la forme souhaitée.

Dans ce cas nous avons sélectionné la forme « Pré-Op » correspondant à la situation intra-orale avec prothèses provisoires qui ont été validées et acceptées par la patiente.

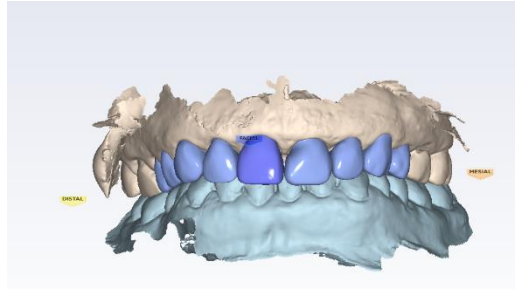


Figure 44 : Conception numérique de la prothèse définitive maxillaire issue de la prothèse provisoire.

On obtient alors une conception numérique de la prothèse définitive identique à la situation intra-orale avec les prothèses provisoires validées en amont (Fig.43).

Le traitement de la mandibule a été réalisé par le biais des mêmes étapes.

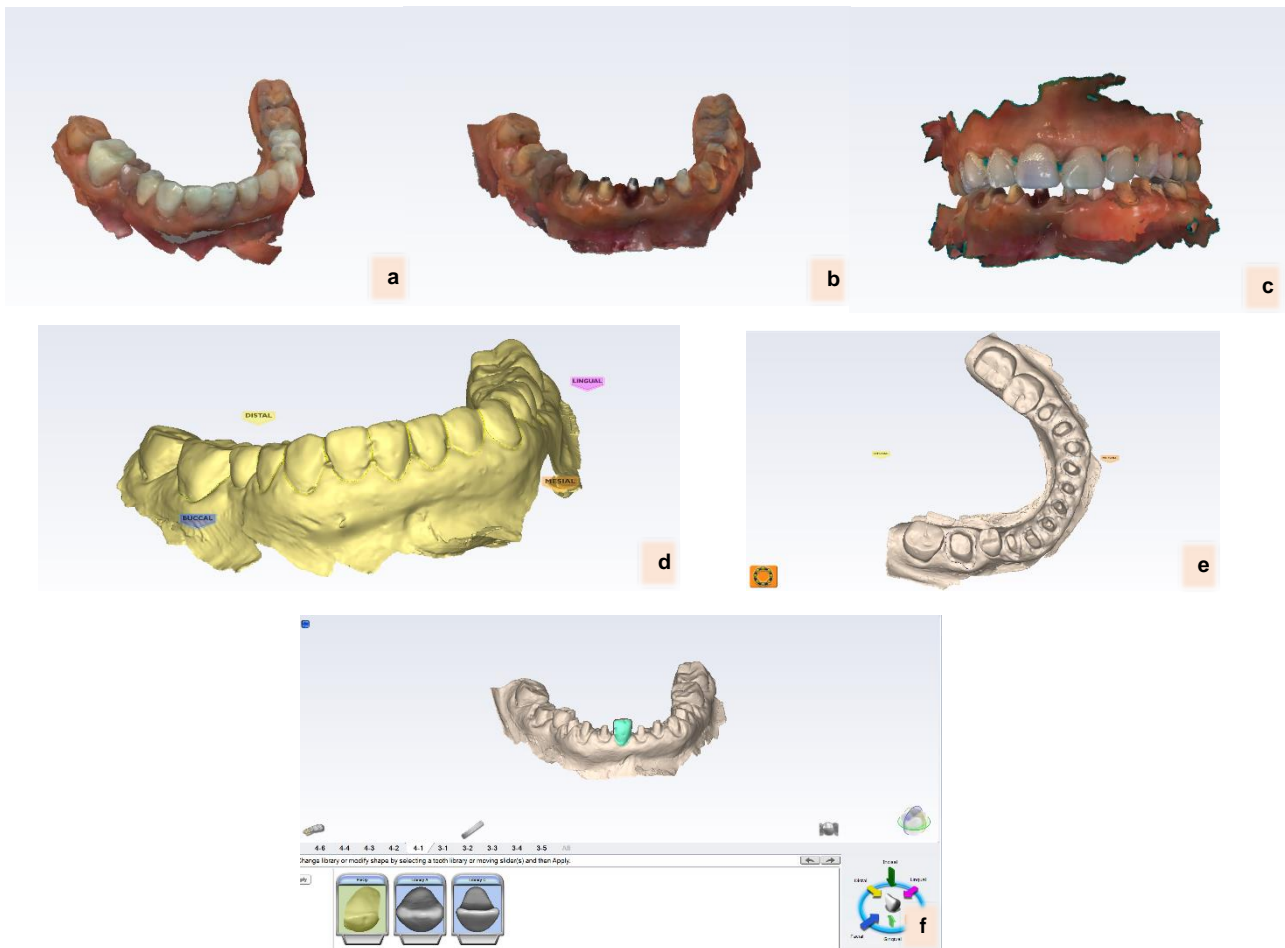

Figure 45 : Etapes de la conception numérique de la prothèse définitive mandibulaire issue de la prothèse provisoire.

a. Scan intra-oral avec provisoires en bouche **b.** Scan intra-oral des dents préparées **c.** Rapports inter-arcades **d.** Détourage de la prothèse provisoire **e.** Marquage des limites virtuelles **f.** Sélection la forme « Pré-Op » au sein de la banque de données correspondant à la situation intra-orale avec prothèses provisoires qui ont été validées et acceptées par la patiente.

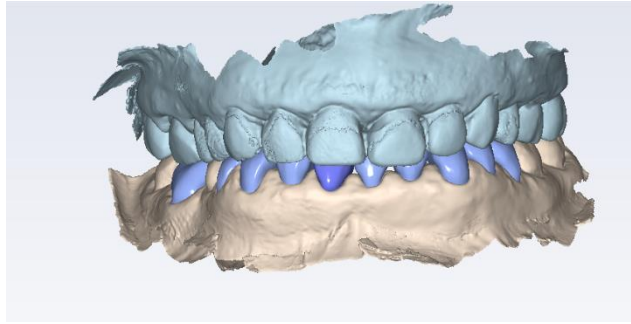


Figure 46 : Conception numérique de la prothèse définitive maxillaire issue de la prothèse provisoire.

Les prothèses définitives maxillaires puis mandibulaires ont été usinées à la CEREC dans des blocs de Céramique feldspathique VITA Mark II et maquillées.

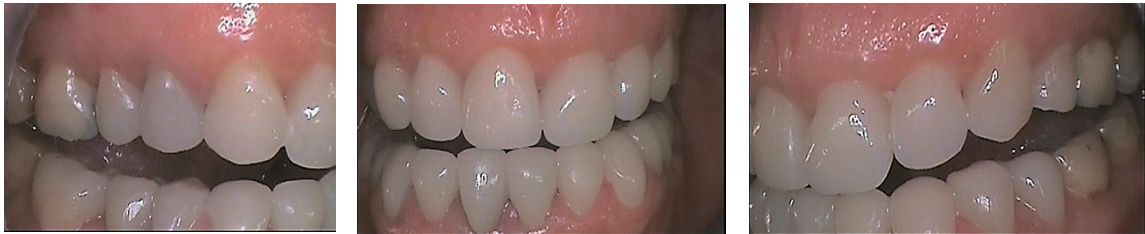

Figure 47 : Photographies de la situation finale réalisées à l'aide d'une caméra intra-orale.

A travers le cas de Mme M, nous avons pu apprécier les avantages qu'apportent les nouvelles techniques numériques dans la pratique des chirurgiens-dentistes : lesquels étant un gain de temps considérable, la prédictibilité, la précision et une communication facilitée avec le laboratoire par l'universalité des données.

Encore une fois, on ne peut que constater qu'une planification rigoureuse du projet prothétique et une attention particulière portée à l'étape de temporisation semble être la clé pour l'obtention d'un résultat de qualité dans la prise en charge des réhabilitation complexes en prothèses fixée.

Conclusion

A travers cette thèse, la nécessité de s'attacher à la réalisation de prothèses provisoires de qualité a pu être démontrée.

En effet, une prothèse provisoire intervient dans la gestion des tissus dentaires et muqueux environnants permettant l'obtention d'un contexte sain et durable pour la prothèse définitive. Une gestion correcte de la temporisation assurera au praticien une réalisation aisée de la prothèse définitive.

L'évolution des techniques vers la numérisation et la conception numérique permet d'anticiper plus simplement le résultat attendu, et facilite la gestion de cette étape du traitement prothétique souvent jugée complexe.

Cependant il ne faut pas perdre de vue que la réussite d'une réhabilitation prothétique globale, qu'il s'agisse des prothèses provisoires comme définitives, passe par une planification rigoureuse de l'ensemble du projet morpho-fonctionnel.

REFERENCES BIBLIOGRAPHIQUES

- [1] M.Fradeani, G.Barducci (Éd.). (2009). Traitement prothétique une approche de l'intégration esthétique, biologique et fonctionnelle (22302^e éd., Vol. 2). *Quintessence International*.
- [2] C.Greco, S. Felenc, B. Pelissier. (2019). La photographie numérique et l'art dentaire : quid du patient ? *Onews*, 25, 0-1.
- [3] N. Le Tual-Potin. (2015) Revue de cas cliniques utilisant la technique du wax-up/mock-up dans le cadre de facettes céramiques sur dents antérieures : mise en évidence d'un protocole simple, fiable et reproductible. Chirurgie. ffdumas-01241392f
- [4] S. Koubi, G. Gurel, R. Massihi, P. Margossian, H. Tassery. (2017, Octobre). Les full mock up dans le traitement de l'usure avancée. *AO News*, 13, 11-15.
- [5] C. Gaillard. (2012). Intérêt du mock up en dentisterie esthétique. *L'Information dentaire*, 10.
- [6] M. Hinet, A. Nisky. (2018). Temporisation avec resine bis-acryl : Protocoles cliniques. *Clinic*, 39, 419-425.
- [7] Analyse et projet esthétique : les dernières évolutions – 3 shape studies.
- [8] M. Vale Voigt, M., L.F. Espíndola-Castro, G.Q. Melo Monteiro, L.S. Ortigoza, A.Santos Torreão, & R. Georg (2020). DSDapp use for multidisciplinary esthetic planning. *Journal of Esthetic and Restorative Dentistry*, 32(8), 738-746.
- [9] C. Gaillard, C. Riera. (2016, Novembre). Le smile design : un outil pour la planification des traitements esthétiques et fonctionnels. *Le fil dentaire*.
- [10] C. Millet, L. Venet, M. Ducret. (2016, Novembre). La temporisation en prothèse fixée. Dans B.Walter (Éd.), *Prothèse fixée, CdP éd*, 101-128.
- [11] B. Walter (2017). Prothèse Fixée : Approche Clinique (JPIO) (French Edition). *Educa Books*.

- [12] M.Dodds, G. Laborde, A. Devictor, G. Maille, A. Sette, P. Margossian. (2014 Mai-Juin). Les références esthétiques : la pertinence du diagnostic au traitement. (3^e éd., Vol. 14). *Stratégie prothétique*.
- [13] UC. Belser (1982). Esthetics checklist for the fixed prosthesis. Part II : biscuit-bake try-in : P.Schärer, LA. Rinn , FR. Kopp (eds) : Esthetic guidelines for restorative dentistry. Chicago : *Quintessence*, 188-192.
- [14] Esthétique du Sourire — Le Cabinet - Esthétique dentaire - Sourire - Dr Marie Clément Chirurgien-Dentiste - Lyon 6^{eme} - Esthétique du Sourire
- [15] P. Kosyfaki , M. del Pilar Pinilla Martín, JR. Strub. (2010, Février). Relationship between crowns and the periodontium: a literature update. *Quintessence Int.* (2):109-26.
- [16] JD. Orthlieb, L. Darmouni, J. Jouvin, A.Pedinielli. (2013). Dysfonctions occlusales: anomalies de l'occlusion dentaire humaine. *EMC - Médecine buccale* 0(0):1-11.
- [17] A. Ghigo. (2017) Quand et comment conserver la vitalité pulpaire dans le cadre d'une couronne périphérique. *Médecine humaine et pathologie*. ffdumas-01666155f
- [18] Haute Autorité de Santé. (2019, Février). *Rapport d'évaluation technologique*.
- [19] S. Koubi (2020) Facettes en céramiques : 20 recettes pour réussir (Edition Française) (1^{ère} éd.). *Quintessence Publishing France*.
- [20] D. Saisadan , P. Manimaran , PK. Meenapriya (2016 Octobre). *In vitro* comparative evaluation of mechanical properties of temporary restorative materials used in fixed partial denture. *J Pharm Bioallied Sci.* (Suppl 1), 105-109.
- [21] L. Assila,, L. El Figuigui, H. Soualhi, & A. El Yamani (2014). La prothèse provisoire fixée par technique directe : une solution d'urgence. *Actualités Odonto-Stomatologiques*, 269, 10-15.
- [22] A. Boyer, G. Rachlin, M. Faure-Brac, V. Monnet-Corti. (2020). L'attache supra-crestale et la prothèse parodontale. *Journal de Parodontologie & Implantologie Orale* 2020, 39, 1-7.
- [23] A. Gharibi, J. Kissa, L. Ousehal (2009, Octobre). L'élongation coronaire chirurgicale— Français - *Le courrier du dentiste*.

- [24] A. Stähli, M. Bassetti, G.E. Salvi, A.Sculean, R. Mericske-Stern, R. Bassetti. (2015). Allongement chirurgical de couronnes cliniques pour améliorer la largeur biologique et l'esthétique (Pratique quotidienne et formation complémentaire éd., Vol. 125). *Swiss Dental Journal SSO*.
- [25] A. Lugagne Delpon. (2017). L'usage de la CFAO pour la réalisation de prothèses provisoires fixées. Chirurgie. Dumas-01671731
- [26] TB. Özçelik, B. Yilmaz, E. Şeker, K. Shah (2018 Sept/Oct). Marginal Adaptation of Provisional CAD/CAM Restorations Fabricated Using Various Simulated Digital Cement Space Settings. *Int J Oral Maxillofac Implants*. 33(5),1064-1069.
- [27] JE. Ryu, YL. Kim, HJ. Kong, HS. Chang, JH. Jung (2020 Août). Marginal and internal fit of 3D printed provisional crowns according to build directions. *J Adv Prosthodont*.

TABLE DES FIGURES

Figure 1 : La photographie dentaire

Figure 2 : Matériel nécessaire à l'enregistrement des rapports maxillo-mandibulaires

Figure 3 : Technique de réalisation de la clé en silicone

N. Le Tual-Potin. (2015). Revue de cas cliniques utilisant la technique du wax-up/mock-up dans le cadre de facettes céramiques sur dents antérieures : mise en évidence d'un protocole simple, fiable et reproductible. Chirurgie. ffdumas-01241392f

Figure 4 : Technique de réalisation du Mock Up

N. Le Tual-Potin. (2015). Revue de cas cliniques utilisant la technique du wax-up/mock-up dans le cadre de facettes céramiques sur dents antérieures : mise en évidence d'un protocole simple, fiable et reproductible. Chirurgie. ffdumas-01241392f

Figure 5 : Digital Smile Design

C. Gaillard, C. Riera. (2016, Novembre). Le smile design : un outil pour la planification des traitements esthétiques et fonctionnels. *Le fil dentaire*.

Figure 6 : L'articulateur numérique

M. Vale Voigt, M., L.F. Espíndola-Castro, G.Q. Melo Monteiro, L.S. Ortigoza, A.Santos Torreão, & R. Georg (2020). DSDapp use for multidisciplinary esthetic planning. *Journal of Esthetic and Restorative Dentistry*, 32(8), 738-746.

Figure 7 : Utilisation concomitante du Digital Smile Design et des photographies extra-orales.

M. Vale Voigt, M., L.F. Espíndola-Castro, G.Q. Melo Monteiro, L.S. Ortigoza, A.Santos Torreão, & R. Georg (2020). DSDapp use for multidisciplinary esthetic planning. *Journal of Esthetic and Restorative Dentistry*, 32(8), 738-746.

Figure 8 : Illustrations cliniques du Dr M.Clément (Cabinet d'Esthétique Dentaire, Lyon).

Esthétique du Sourire — Le Cabinet - Esthétique dentaire - Sourire - Dr Marie
Clément Chirurgien-Dentiste - Lyon 6eme - Esthétique du Sourire

Figure 9 : Technique d'isomoulage

L. Assila,, L. El Figuigui, H. Soualhi, & A. El Yamani (2014). La prothèse provisoire fixée par technique directe : une solution d'urgence. *Actualités Odonto-Stomatologiques*, 269, 10-15.

Figure 10 : Technique d'isomoulage avec screw post

L. Assila,, L. El Figuigui, H. Soualhi, & A. El Yamani (2014). La prothèse provisoire fixée par technique directe : une solution d'urgence. *Actualités Odonto-Stomatologiques*, 269, 10-15.

Figure 11 : Réalisation d'une dent provisoire par Bloc Technique

L. Assila,, L. El Figuigui, H. Soualhi, & A. El Yamani (2014). La prothèse provisoire fixée par technique directe : une solution d'urgence. *Actualités Odonto-Stomatologiques*, 269, 10-15.

Figure 12 : Technique du moule préformé

L. Assila,, L. El Figuigui, H. Soualhi, & A. El Yamani (2014). La prothèse provisoire fixée par technique directe : une solution d'urgence. *Actualités Odonto-Stomatologiques*, 269, 10-15.

Figure 13 : Réalisation d'un provisoire de grande étendue par l'intermédiaire d'une matrice en acétate

M.Fradeani, G.Barducci (Éd.). (2009). Traitement prothétique une approche de l'intégration esthétique, biologique et fonctionnelle (22302^e éd., Vol. 2). *Quintessence International*. 138 – 153.

Figure 14 : Réalisation d'un provisoire par technique CCS

M.Fradeani, G.Barducci (Éd.). (2009). Traitement prothétique une approche de l'intégration esthétique, biologique et fonctionnelle (22302^e éd., Vol. 2). *Quintessence International*, 160 – 177.

Figure 15 à 19 :

A. Boyer, G. Rachlin, M. Faure-Brac, V. Monnet-Corti. (2020). L'attache supra-crestale et la prothèse parodontale. *Journal de Parodontologie & Implantologie Orale* 2020, 39, 1-7.

Figure 15 : Chirurgie d'élongation coronaire – Situation pré-opératoire

Figure 16 : Chirurgie d'élongation coronaire - tracés d'incision

Figure 17 : Chirurgie d'élongation coronaire – Apicalisation des limites des préparations

Figure 18 : Sutures au périoste pour immobiliser le lambeau.

Figure 19 : Rebasage des provisoires de 2^{ème} génération après abaissement des limites prothétiques.

Figures 20 à 26 :

Photographies réalisées par moi-même, travail réalisé par Azur Labo Prothésiste – 20
Traverse de la Buzine, La Roseraie Bat A1 13011 Marseille

Figure 20 : Détermination de l'axe d'insertion par l'intermédiaire du logiciel de modélisation

Figure 21 : Tracé des limites virtuelles

Figure 22 : Prothèse provisoire modélisée

Figure 23 : Choix du type de réalisation souhaité

Figure 24 : Positionnement de la modélisation au sein du disque choisi

Figure 25: Usinage de la prothèse provisoire

Figure 26 : Prothèse provisoires repositionnées sur le modèle coulé usinées à partir d'une modélisation numérique

Figure 27 à 34 :

Photographies réalisées par moi-même au sein du Pavillon Odontologique de la Timone

Figure 27 : Photographies extra-orales de face avec et sans sourire et de profil

Figure 28 : Photographie de la situation intra-orale lors de la première consultation

Figure 29 : Status radiographique rétroalvéolaire lors de la première consultation

Figure 30 : Réalisation du projet prothétique au laboratoire et validation avec le patient

Figure 31 : Status radiographique rétro-alvéolaire après scellement des reconstitutions corono-radicaux indirectes

Figure 32 : Reconstitutions corono-radicaux indirectes scellées.

Figure 33 : Provisoires sectorisées scellé temporairement après rebasage

Figure 34 : Charting parodontal

Figure 35 : Chirurgie d'élongation coronaire du secteur antérieur mandibulaire réalisée par le Dr Matthias FAURE-BRAC

Figure 36 : Dépose des points à J15 post-opératoire

Figure 37 : Rebasing des provisoires à un mois post-opératoire

Figure 38 : Photographie de face du patient en cours de traitement (prothèse totale maxillaire et prothèse provisoire fixée mandibulaire).

Figure 39 à 47 :

Photographies réalisées au sein du cabinet du Dr BIBAS 13009 Marseille.

Figure 39 : Photographies de la situation clinique initiale réalisées à l'aide d'une caméra intra-orale.

Figure 40 : Radiographie panoramique

Figure 41 : Scanner intra-oral de la situation clinique initial

Figure 42 : Traitement des empreintes numériques


Figure 43 : Sélection dent par dent de la forme souhaitée.

Figure 44 : Conception numérique de la prothèse définitive maxillaire issue de la prothèse provisoire.

Figure 45 : Etapes de la conception numérique de la prothèse définitive mandibulaire issue de la prothèse provisoire.

Figure 46 : Conception numérique de la prothèse définitive maxillaire issue de la prothèse provisoire.

Figure 47 : Photographies de la situation finale réalisées à l'aide d'une caméra intra-orale.



SERMENT MEDICAL

En présence des Maîtres de cette Faculté, de mes chers condisciples, devant l'effigie d'HIPPOCRATE.

Je promets et je jure, d'être fidèle aux lois de l'honneur et de la probité dans l'exercice de la Médecine Dentaire.

Je donnerai mes soins à l'indigent et n'exigerai jamais un salaire au-dessus de mon travail, je ne participerai à aucun partage clandestin d'honoraires.

Je ne me laisserai pas influencer par la soif du gain ou la recherche de la gloire.

Admis dans l'intérieur des maisons, mes yeux ne verront pas ce qui s'y passe, ma langue taira les secrets qui me seront confiés et mon état ne servira pas à corrompre les mœurs ni à favoriser le crime.

Je ne permettrai pas que des considérations de religion, de nation, de race, de parti ou de classe sociale viennent s'interposer entre mon devoir et mon patient.

Même sous la menace, je n'admettrai pas de faire usage de mes connaissances médicales contre les lois de l'humanité.

J'informerai mes patients des décisions envisagées, de leurs raisons et de leurs conséquences. Je ne tromperai jamais leur confiance et n'exploiterai pas le pouvoir hérité des connaissances pour forcer les consciences.

Je préserverai l'indépendance nécessaire à l'accomplissement de ma mission. Je n'entreprendrai rien qui dépasse mes compétences. Je les entretiendrai et les perfectionnerai pour assurer au mieux les services qui me seront demandés.

Respectueux et reconnaissant envers mes Maîtres, je rendrai à leurs enfants l'instruction que j'ai reçue de leur père.

Que les hommes m'accordent leur estime si je suis fidèle à mes promesses.

Que je sois déshonoré et méprisé de mes confrères si j'y manque.

GUIBBERT Astrid – La temporisation en prothèse fixée : du projet morpho-fonctionnel à la réalisation prothétique.

Th. : Chir. dent. : Marseille : Aix –Marseille Université : 2021

Rubrique de classement : Discipline odontologique de la thèse

Résumé :

La planification prothétique et la temporisation par prothèses provisoires, sont un couple indissociable dans la prise en charge des réhabilitations complexes en prothèse fixée.

L'objectif de ce travail est d'apporter au lecteur, sous une forme didactique, les données cliniques et fondamentales les plus récentes comprenant : les évolutions de la planification des projets prothétiques, un rappel sur l'importance de la temporisation dans la gestion des cas complexes, les matériaux et techniques utilisés, l'évolution de ces techniques vers le numérique.

La présentation de deux cas cliniques permet de rattacher la réflexion à la réalité clinique et d'étayer les propos présentés.

Mots clés : prothèse provisoire, temporisation, projet prothétique, technique conventionnelle, conception numérique

GUIBBERT Astrid – Provisionalization in fixed prosthodontics : from morphofunctional project to prosthetic realization.

Abstract:

Prosthetic planning and temporization by provisional dentures is an indissociable couple in the management of complex rehabilitation in fixed prosthesis.

The aim of this work is to provide the reader with the most recent clinical and fundamental data in a didactic form. That include the evolution of prosthodontic project planning, a reminder of the importance of temporization in the management of complex cases, the materials and techniques used, and the evolution of these techniques towards digital technology.

The presentation of two clinical cases allow to link the reflection to the clinical reality and to support the remarks presented in this work.

Key words : provisional denture, temporization, prosthodontic project, conventional process, digital design