

**THESE**

***POUR OBTENIR LE DIPLOME D'ETAT  
DE DOCTEUR EN CHIRURGIE DENTAIRE***

Présentée et publiquement soutenue devant

Aix-Marseille Université  
(Président : Monsieur le Professeur Éric BERTON)

Faculté des Sciences Médicales et Paramédicales  
(Doyen : Monsieur le Professeur Georges LEONETTI)

École de Médecine Dentaire  
(Directeur : Monsieur le Professeur Bruno FOTI)

***Influence de la localisation du prélèvement palatin sur  
l'intégration esthétique et la pérennité des greffes  
conjonctives enfouies***

Présentée par

**RUVIRA Clément**

Né le 12/11/1994

A Toulon

Thèse soutenue le **Judi 4 Novembre 2021**

Devant le jury composé de

**Président :** Professeur MONNET-CORTI Virginie

**Assesseurs :** Docteur ROCHE-POGGI Philippe

Docteur TAVITIAN Patrick

Docteur DUMAS Cathy

**Invité :** Docteur BRINCAT Arthur



**THESE**

***POUR OBTENIR LE DIPLOME D'ETAT  
DE DOCTEUR EN CHIRURGIE DENTAIRE***

Présentée et publiquement soutenue devant

Aix-Marseille Université  
(Président : Monsieur le Professeur Éric BERTON)

Faculté des Sciences Médicales et Paramédicales  
(Doyen : Monsieur le Professeur Georges LEONETTI)

**École de Médecine Dentaire**  
(Directeur : Monsieur le Professeur Bruno FOTI)

***Influence de la localisation du prélèvement palatin sur  
l'intégration esthétique et la pérennité des greffes  
conjonctives enfouies***

Présentée par

**RUVIRA Clément**

Né le 12/11/1994

A Toulon

Thèse soutenue le **Judi 4 Novembre 2021**

Devant le jury composé de

**Président :** Professeur MONNET-CORTI Virginie

**Assesseurs :** Docteur ROCHE-POGGI Philippe

Docteur TAVITIAN Patrick

Docteur DUMAS Cathy

**Invité :** Docteur BRINCAT Arthur

## ADMINISTRATION

### **Doyens Honoraires**

Professeur	Raymond SANGIUOLO <sup>+</sup>
Professeur	Henry ZATTARA
Professeur	André SALVADORI
Professeur	Jacques DEJOU

### **Directeur**

Professeur	Bruno FOTI
------------	------------

### **Directeurs adjoints**

Professeur	Michel RUQUET
Professeur	Anne RASKIN

### **Chargés de missions**

Formation Initiale	Professeur	Michel RUQUET
Recherche	Professeur	Anne RASKIN
Formation Continue	Professeur	Frédéric BUKIET

Relations Internationales  
Internat et Diplômes d'études spécialisées  
Affaires générales

Professeur	Hervé TASSERY
Professeur	Virginie MONNET-CORTI
Docteur	Patrick TAVITIAN

### **RAD**

Madame	Katia LEONI
--------	-------------

### **PROMOTIONS :**

2019 Raymond SANGIUOLO  
2020 Gaston BERGER  
2021 Joseph MIGOZZI

## LISTE DES ENSEIGNANTS

### **PROFESSEURS DES UNIVERSITES – PRATICIENS HOSPITALIERS DES CSERD**

BUKIET Frédéric (58-01)  
FOTI Bruno (58-02)  
LE GALL Michel (56-01)  
MONNET-CORTI Virginie (57-01)  
RASKIN Anne (58-01)  
RUQUET Michel (58-01)  
TARDIEU Corinne (56-01)  
TARDIVO Delphine (56-02)  
TASSERY Hervé (58-01)  
TERRER Elodie (58-01)

### **PROFESSEUR DES UNIVERSITES**

ABOUT Imad (65)

### **PROFESSEURS EMERITES**

DEJOU Jacques  
HUE Olivier

### **MAITRES DE CONFERENCES DES UNIVERSITES – PRATICIENS HOSPITALIERS DES CSERD**

ABOUDHARAM Gérard (58-01)	LAN Romain (56-02)
BANDON Daniel (56-01)	LAURENT Michel (58-01)
BELLONI Didier (57-01)	LAURENT Patrick (57-01)
BOHAR Jacques (56-01)	MAILLE Gérald (58-01)
CAMOIN Ariane (56-01)	MENSE Chloé (58-01)
CAMPANA Fabrice (57-01)	PHILIP-ALLIEZ Camille (56-01)
CATHERINE Jean-Hugues (57-01)	POMMEL Ludovic (58-01)
GAUBERT Jacques (56-01)	PRECKEL Bernard-Éric (58-01)
GIRAUD Thomas (58-01)	RÉ Jean-Philippe (58-01)
GIRAudeau Anne (58-01)	ROCHE-POGGI Philippe (57-01)
GUIVARC'H Maud (58-01)	STEPHAN Grégory (58-01)
JACQUOT Bruno (58-01)	TAVITIAN Patrick (58-01)
LABORDE Gilles (58-01)	TOSELLO Alain (58-01)

## MAITRES DE CONFERENCES DES UNIVERSITES ASSOCIES

ANTEZACK Angeline (57-01)

BALLESTER Benoît (58-01)

BLANCHET Isabelle (58-01)

CASAZZA Estelle (58-01)

## ASSISTANTS HOSPITALIERS ET UNIVERSITAIRES

AL AZAWI Hala (56-01)

ARNIER Canelle (56-01)

BAUDINET Thomas (58-01)

BRINCAT Arthur (57-01)

BROS Agnès (56-01)

CHIARINI Thomas (58-01)

DUMAS Cathy (57-01)

DUPRAT Florence (56-01)

FAURE-BRAC Mathias (57-01)

FERRE Enzo (58-01)

FOUQUES Agathe (56-01)

LAURENT Camille (58-01)

LIOTARD Alicia (58-01)

MADENIAN Pauline (58-01)

MANSUY Charlotte (58-01)

MARCHAL Paul (58-01)

MARTIN William (56-01)

ONGHENA Tom (56-01)

PASCHEL Laura (58-01)

PILLIOL Virginie (58-01)

RAYNAUD Camille (58-01)

ROMAO Vincent (57-01)

VIEILLARD Pierre (56-01)

## ASSISTANTS DES UNIVERSITES ASSOCIES

GRINE Ghilès (57-01)

### Intitulés des sections CNU :

#### 56<sup>ème</sup> section : Développement, croissance et prévention

56-01 Odontologie pédiatrique et orthopédie dento-faciale

56-02 : Prévention – Epidémiologie – Economie de la santé – Odontologie légale

#### 57<sup>ème</sup> section : Chirurgie orale, Parodontologie, Biologie Orale

57-01 : Chirurgie orale – Parodontologie – Biologie orale

#### 58<sup>ème</sup> section : Réhabilitation orale

58-01 : Dentisterie restauratrice – Endodontie – Prothèses – Fonction-Dysfonction – Imagerie – Biomatériaux

L'auteur s'engage à respecter les droits des tiers, et notamment les droits de propriété intellectuelle. Dans l'hypothèse où la thèse comporterait des éléments protégés par un droit quelconque, l'auteur doit solliciter les autorisations nécessaires à leur utilisation, leur reproduction et leur représentation auprès du ou des titulaires des droits. L'auteur est responsable du contenu de sa thèse. Il garantit l'Université contre tout recours. Elle ne pourra en aucun cas être tenue responsable de l'atteinte aux droits d'un tiers

*A Madame la Professeure Virginie MONNET-CORTI,*

*Je vous remercie pour l'honneur que vous me faites de présider ma thèse.  
Votre enseignement tout au long de mon cursus universitaire a été  
de grande qualité et m'a permis de m'intéresser de plus près à la discipline  
de la parodontologie qui vous est chère. Vos conseils et votre bienveillance ont  
été des alliés précieux dans la rédaction de cette thèse.  
Veuillez recevoir mon profond respect et ma gratitude au travers de ce travail.*

*A Monsieur le Docteur Philippe ROCHE-POGGI,*

*Vous compter parmi les membres de mon jury est un honneur.*

*Je vous remercie pour votre gentillesse et votre pédagogie.*

*Votre enseignement théorique et clinique m'a donné goût à la chirurgie.*

*Veillez trouver ici l'expression de mon profond respect et de ma gratitude.*



*A Monsieur le Docteur Patrick TAVITIAN,*

*Vous compter parmi les membres de mon jury est un honneur.  
Je vous remercie pour votre bonne humeur, votre gentillesse, votre  
bienveillance à mon égard et à celui de tous les étudiants. Je tiens également à  
vous remercier pour la qualité de votre enseignement ainsi que pour votre  
disponibilité qui font de vous un professeur très apprécié.  
Veuillez trouver ici l'expression de mon profond respect et de ma gratitude.*

*A Madame le Docteur Cathy DUMAS,*

*Rédiger ce travail de thèse sous votre direction fut un réel plaisir.  
Vos conseils et votre humanité m'ont appris énormément  
et je vous en remercie.*

*Votre enseignement, m'a permis de développer mes  
capacités dans la discipline de la parodontologie, votre bienveillance  
et votre implication auprès des étudiants nous permettent d'évoluer  
dans une atmosphère de respect et de confiance.*

*Veillez trouver ici l'expression de mon profond respect et de ma gratitude.*

*A Monsieur le Docteur Arthur BRINCAT,*

*T'inviter aujourd'hui dans mon jury de thèse était une évidence,  
tant tu as été présent durant toute mes études.*

*Avant même mon arrivée à la faculté, j'ai pu te côtoyer en tant qu'ami  
et je suis heureux et fier de pouvoir dire aujourd'hui que notre amitié  
s'est poursuivie dans le travail.*

*Que de souvenirs à tes côtés, des plus grands moments de fêtes  
aux plus sérieux travaux.*

*Je te remercie pour toutes ces années, trouve ici l'expression de mon profond  
respect et de ma profonde amitié.*

## Table des matières

<b>I-</b>	<b>Les Greffes de Conjonctif enfouies dans le recouvrement radulaire.....</b>	<b>2</b>
<b>I-1</b>	<b>Les récessions gingivales (RG).....</b>	<b>2</b>
I-1-1	Définition.....	2
I-1-2	Classification .....	3
I-1-3	Étiologies.....	5
<b>I-2</b>	<b>Le recouvrement radulaire.....</b>	<b>6</b>
I-2-1	Indications .....	6
I-2-2	Objectifs et Gold Standard .....	16
<b>I-3</b>	<b>Les techniques de greffes de conjonctifs enfouis (GCE) associées aux LPC.....</b>	<b>17</b>
I-3-1	LPC avec incision de décharge (Zucchelli et De Sanctis).....	17
I-3-2	LPC sans incision de décharge (Technique de Bruno modifié) .....	19
I-3-3	LPC avec rotation papillaire (Zucchelli) .....	21
I-3-4	LPC enveloppe / Tunnel modifiés .....	24
<b>II-</b>	<b>Les sites donneurs .....</b>	<b>28</b>
<b>II-1</b>	<b>Le site palatin .....</b>	<b>28</b>
II-1-1	Rappels anatomiques .....	28
II-1-2	La muqueuse palatine masticatoire.....	35
<b>II-2</b>	<b>Le palais antérieur .....</b>	<b>39</b>
II-2-1	Épaisseur greffon.....	39
II-2-2	Histologie .....	39
<b>II-3</b>	<b>Le palais latéral postérieur.....</b>	<b>41</b>
II-3-1	Épaisseur greffon.....	41
II-3-2	Histologie .....	41
<b>II-4</b>	<b>La tubérosité.....</b>	<b>43</b>
II-4-1	Épaisseur greffon.....	43
II-4-2	Histologie .....	43
<b>II-5</b>	<b>Zone de sécurité.....</b>	<b>47</b>
II-5-1	Prélèvement antérieur .....	47
II-5-2	Prélèvement latéral postérieur .....	49
II-5-3	Prélèvement tubérositaire .....	50
<b>III-</b>	<b>Les Techniques de prélèvement conjonctif.....</b>	<b>53</b>
<b>III-1</b>	<b>Prélèvement palatin muco-périosté/profond .....</b>	<b>54</b>
III-1-1	Technique de Trappe : 3 incisions en U .....	55
III-1-2	Technique de Mono - incision .....	57
III-1-3	Qualité greffon profond .....	59
<b>III-2</b>	<b>Prélèvement palatin muqueux/superficiel .....</b>	<b>61</b>
III-2-1	Prélèvement épithélio-conjonctif dé-épithélialisé sur table (DGG) .....	61
III-2-2	Technique de mono-incision modifiée .....	64
III-2-3	Qualité greffon superficiel.....	66
<b>IV-</b>	<b>Comportement du greffon conjonctif dans le recouvrement radulaire.....</b>	<b>67</b>
<b>IV-1</b>	<b>Intégration esthétique du greffon conjonctif.....</b>	<b>68</b>
<b>IV-2</b>	<b>Pérennité du greffon conjonctif .....</b>	<b>71</b>
<b>IV-3</b>	<b>Tableau synthétique.....</b>	<b>73</b>

# Introduction

Depuis son introduction précoce il y a plus de 50 ans par Nabers, la greffe de tissus mous est de plus en plus utilisée en pratique clinique pour corriger les récessions gingivales inesthétiques, renforcer le parodonte et optimiser le support parodontal lors des thérapeutiques implantaire.

Alors que les approches muco-gingivales traditionnelles visaient principalement à augmenter l'épaisseur et la largeur des tissus mous, l'objectif principal de la chirurgie plastique parodontale moderne intègre la notion d'esthétique et replace le patient au centre de la thérapeutique.

En effet, un véritable changement de paradigme a été opéré. L'efficacité en termes d'augmentation de la largeur de tissu kératinisé des greffes épithélio-conjonctive n'étant plus a prouvé, la demande esthétique grandissante des patients a entraîné un changement fondamental concernant les indications des autogreffes de tissus mous en parodontologie. Par conséquent, les greffes épithélio-conjonctive a visé purement fonctionnelle, ont laissé place aux greffes conjonctives intégrant le facteur esthétique dans les résultats post-opératoire.

Les thérapeutiques de chirurgie plastique parodontale doivent donc remplir un double objectif à la fois fonctionnel et esthétique.

Depuis une vingtaine d'années, la recherche se concentre sur l'amélioration des techniques de prélèvement et de greffes conjonctives. Afin de garantir un résultat optimal et reproductible en termes d'esthétique, de pérennité mais également de douleurs post opératoire au site de prélèvement.

Dans ce travail, après avoir défini les greffes de conjonctifs, nous nous intéresserons aux différents sites de prélèvement et à leur composition histologique.

Puis nous vous présenterons les techniques de prélèvement et leurs influences sur la qualité du greffon.

Enfin, nous comparerons ces différents points en termes d'intégration esthétique et de pérennité des résultats.

# I- Les Greffes de Conjonctif enfouies dans le recouvrement radiculaire

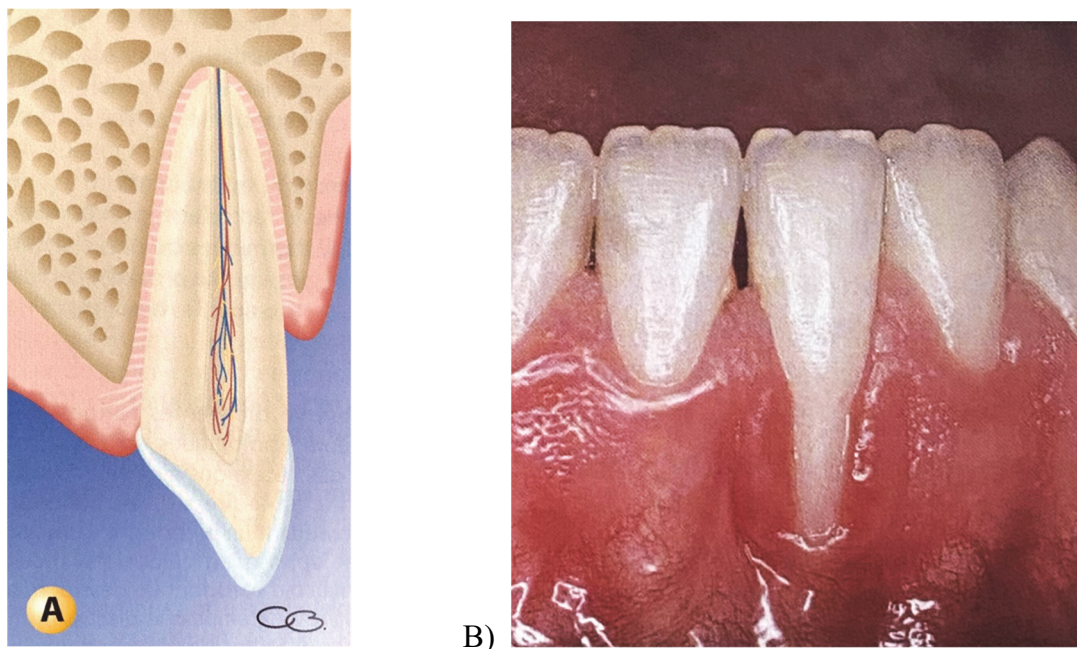
De nos jours, les patients sont de plus en plus conscients des problèmes parodontaux et plus précisément, des récessions gingivales. (1)

Nous allons voir que ces récessions vont entraîner des préoccupations aussi bien sur le plan esthétique que fonctionnel.

## I-1 Les récessions gingivales (RG)

### I-1-1 Définition

Selon l'AAP (American Academy of Periodontology), la récession gingivale est définie par le déplacement de la gencive marginale apicalement à la jonction amélo-cémentaire d'une dent. (Figure 1)



**Figure 1** : Schéma récession gingivale vue latérale (A) ; Photographie récession gingivale incisive mandibulaire vue de face (B) d'après Monnet-Corti et coll. (2)

Cela peut impliquer une dent (récession unique) (Figure 1,B) ou plusieurs dents (récessions multiples).

La RG est caractérisée par une perte d'attache clinique. Elle peut concerner toutes les faces de la dent (buccale / linguale / interproximale). (3)

La RG est souvent associée à un préjudice esthétique, une hypersensibilité dentinaire et peut être responsable de douleurs au brossage entraînant une rétention de plaque et une inflammation gingivale. (4)

## I-1-2 Classification

De nombreuses classifications ont été proposées dans la littérature, dans le but de faciliter le diagnostic des récessions et la prévisibilité des résultats de leurs traitements.

Dès 1968, Sullivan et coll. ont introduit une classification descriptive des RG basé sur la hauteur et la largeur de la récession. Puis en 1969 et 1983, Benque et coll. vont axer leur classification sur la forme.

Or, ces classifications ne renseignent pas sur le pronostic de recouvrement et donc sur la prévisibilité de la thérapeutique.

Par conséquent, de nouvelles classifications vont être acceptées afin d'intégrer le pourcentage de recouvrement envisagé par la thérapeutique, en fonction de la récession.

Par conséquent, en 1985, Miller et coll., ont établi une nouvelle classification des récessions gingivales. Elle est basée sur une évaluation morphologique des tissus parodontaux lésés afin de pouvoir prédire le taux de recouvrement radiculaire possible en fonction du type de récession.

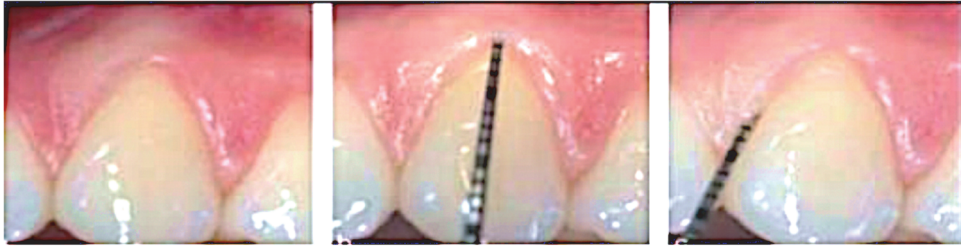Quatre types de défauts de récession ont été identifier sur la base de l'évaluation des tissus parodontaux mous et durs. (5)

Pini-Prato et coll., ont démontré en 2011, qu'en termes d'identification et de diagnostic, cette classification présentait des limites. (6)

En 2011, Cairo et coll., ont établi une nouvelle classification des récessions s'appuyant sur le niveau d'attache clinique inter-proximal en y associant une notion de prévisibilité de recouvrement radiculaire de ces récessions. (7)

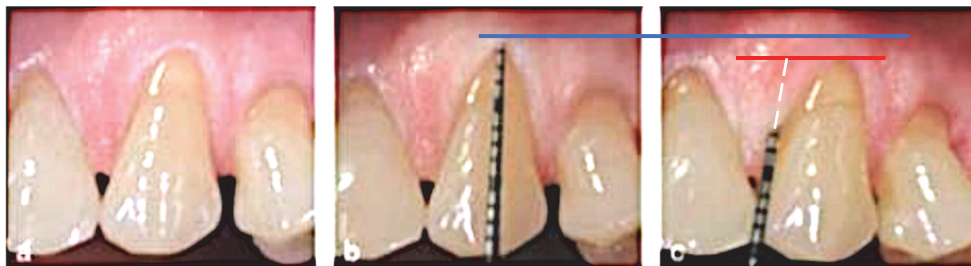Cette classification est aujourd'hui la plus utilisé par la communauté scientifique.

- Type 1 (RT1) : La dent ne présente pas de perte d'attache clinique interproximale. C'est l'équivalent de la Classe 1 et 2 de Miller (Figure 2). **Un recouvrement radiculaire complet est possible.**



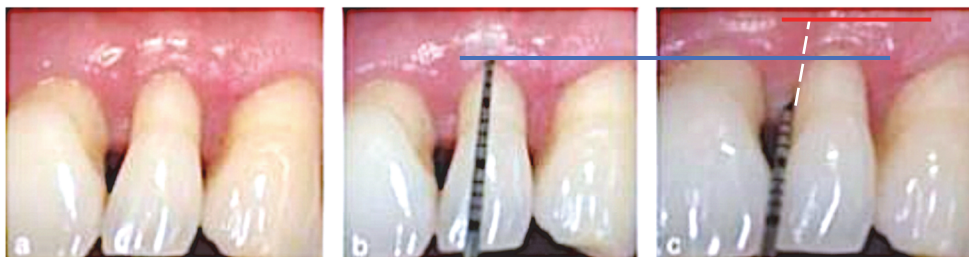**Figure 2** : RT1 : récession gingivale sans perte d'attache interproximale = Classe I et II de Miller (7)

- Type 2 (RT2) : La dent présente une perte d'attache clinique interproximale dont la quantité (mesurée entre jonction émail-cément (JAC) et fond du sulcus inter-proximal) est inférieure ou égale à la perte d'attache vestibulaire (mesurée entre la JAC et le fond du sulcus vestibulaire). C'est l'équivalent de la Classe 3 de Miller (Figure 3). **Un recouvrement radiculaire complet est possible mais incertain.**



**Figure 3** : RT2 : récession gingivale avec perte d'attache interproximale inférieure ou égale au site vestibulaire = Classe III de Miller  
 Trait bleu : Niveau de perte d'attache vestibulaire  
 Trait rouge : Niveau de perte d'attache interproximale (7)

- Type 3 (RT3) : La dent présente une perte d'attache inter-proximale dont la quantité est supérieure à la perte d'attache vestibulaire (Figure 4). **Un recouvrement radiculaire complet ne pourra pas être obtenu.**



**Figure 4** : RT3 : récession gingivale avec perte d'attache interproximale supérieure au site vestibulaire Trait bleu : Niveau de perte d'attache vestibulaire  
 Trait rouge : Niveau de perte d'attache interproximale (7)



### I-1-3 Étiologies

Le développement d'une récession gingivale peut être dû à l'association de divers facteurs étiologiques.

#### I-1-3.1 Facteurs prédisposants

Ces facteurs sont des caractéristiques physiologiques et anatomiques qui devront être corrigés avant toutes thérapeutiques parodontales de recouvrement (8) (9) :

- Absence de tissu kératinisé
- Faible épaisseur de tissu kératinisé
- Table osseuse fine
- Déhiscence osseuse
- Fenestration osseuse
- Malposition dentaire
- Traction des freins et des brides
- Vestibule peu profond.

#### I-1-3.2 Facteurs déclenchants

Ces facteurs sont étiologiques et environnementaux et devront être supprimés avant toutes thérapeutiques parodontales de recouvrement (8) (10) :

- Brossage traumatique
- Lésions cervicales non carieuses
- Inflammation
- Prothèse fixée mal adaptée
- Crochet, barre ou bandeau compressif en prothèse amovible
- Violation de l'espace biologique
- Incision de décharge mal située
- Avulsion dentaire de la dent adjacente
- Déplacement orthodontique hors des basses osseuses
- Traumatisme occlusal
- Tabac
- Habitudes nocives.

## I-2 Le recouvrement radiculaire

Le traitement des récessions gingivales est devenu un véritable enjeu de santé publique.

En effet, des études récentes ont révélé que 88% des personnes âgées de 65 ans et plus et 50% des personnes âgées de 18 à 64 ans présentent au moins 1 site présentant une récession gingivale. (9)

Le traitement des récessions gingivales sera rendu possible par des techniques de chirurgie plastique parodontale de recouvrement radiculaire.

### I-2-1 Indications

Une chirurgie parodontale de recouvrement radiculaire peut être indiquée pour (11) :

- Défaut esthétique
- Hypersensibilité dentinaire
- Modifier le phénotype parodontal

Afin de choisir la procédure clinique la plus pertinente et adaptée à la situation, un certain nombre de critères doivent être analysés.

#### I-2-1.1 Critères esthétiques

L'une des principales indications du recouvrement radiculaire va être le préjudice esthétique.

En effet cela représente 90,7 % des motifs de consultations. (12)

L'esthétique du visage passe à la fois par le regard et le sourire.

De nos jours, il ne se limite plus qu'au blanc : Les dents ; mais s'étend également au rose : La gencive.

En 1995, Levin et coll., conclut que l'esthétique gingivale est primordiale et devra être considérée dans le cadre facial et labial. (13)

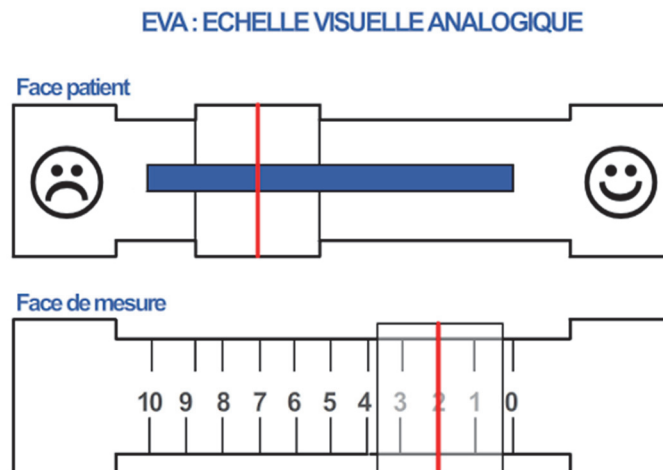
Plusieurs outils vont nous permettre de l'analyser, le quantifier de façon subjective (ressenti du patient) et objective, et permettre des comparaisons pré et post-opératoire.

### I-2-1.1.1 L'Échelle Visuelle Analogique (EVA)

Il est important de recueillir l'avis subjectif du patient sur l'esthétique de son sourire. Cela va nous renseigner sur ses attentes. (14)

L'EVA est une échelle d'auto-évaluation.

On peut utiliser par exemple une réglette horizontale ou verticale comportant deux bornes extrêmes (Figure 5).



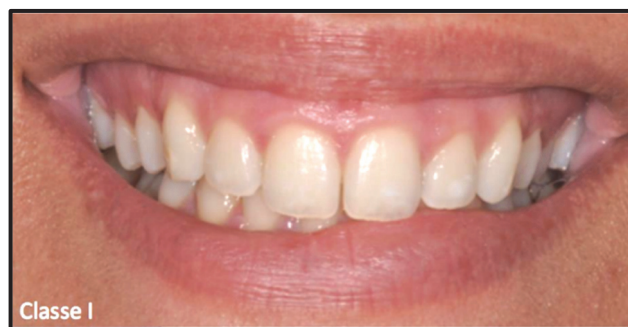**Figure 5 :** Représentation schématique d'une échelle visuelle analogique (15)

### I-2-1.1.2 La Classification PARODONTIA (16)

Cette classification a pour but de définir la visibilité du parodonte lors du sourire.

Ces différentes classes vont s'appliquer à 2 positions de références, le sourire normal et le sourire forcé (16) :

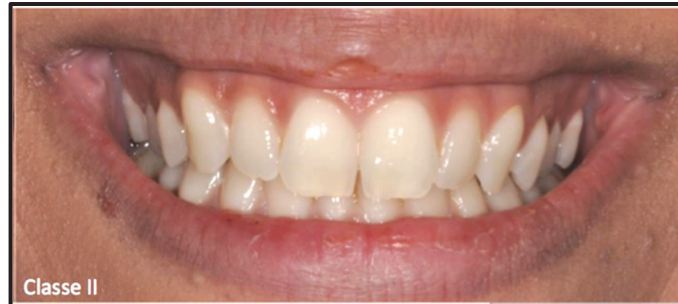- Classe 1 : Ligne du sourire très haute (Figure 6) : plus de 3 mm de gencive marginale visible pour le parodonte.



**Figure 6 :** Classe 1 : Ligne de sourire très haute  
(Photos du Dr. MOLL)

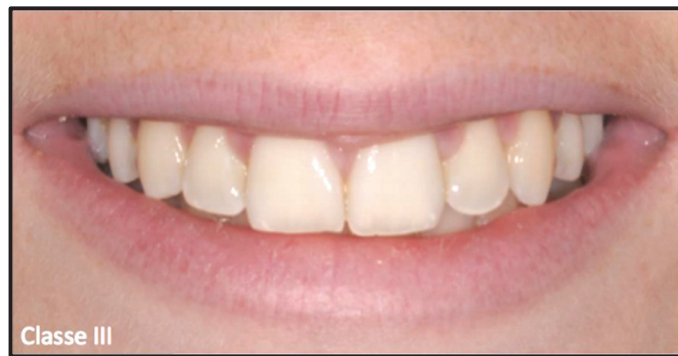(17)

- Classe 2 : Ligne du sourire haute (Figure 7) : correspond à un sourire qui découvre un bandeau continu de gencive de moins de 2 mm.



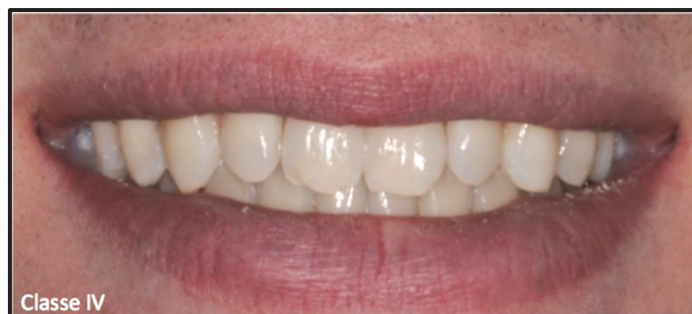**Figure 7** : Classe 2 : Ligne du sourire haute  
(17)

- Classe 3 : Ligne du sourire moyenne (Figure 8) : ne présente que les espaces interdentaires (avec ou sans papille).



**Figure 8** : Classe 3 : Ligne du sourire moyenne  
(17)

- Classe 4 : Ligne de sourire basse (Figure 9) : Ne découvre absolument pas le parodonte.



**Figure 9** : Classe 4 : Ligne du sourire basse  
(17)

### I-2-1.1.3 SEI (Smile Esthétique Index)

Rotundo et coll. en 2015, ont mis en place un questionnaire basé sur 10 questions fermées (Oui =1point ; Non = 0 point) permettant au praticien d'évaluer l'esthétique du sourire de façon reproductible (Figure10). (18)

1. Ligne du sourire harmonieuse ?
2. Ligne médiane du visage harmonieuse ?
3. Alignement dentaire correct ?
4. Absence d'atteinte de la forme des dents visible ?
5. Absence de dyschromie dentaire visible ?
6. Absence de dyschromie gingivale visible ?
7. Absence de récession gingivale visible ?
8. Absence d'excès de gencive visible ?
9. Absence de cicatrice gingivale visible ?
10. Absence de diastème visible et / ou de papilles inter dentaires manquantes ?

Celui-ci va nous donner un score de 0 = très mauvais à 10 = très bon.

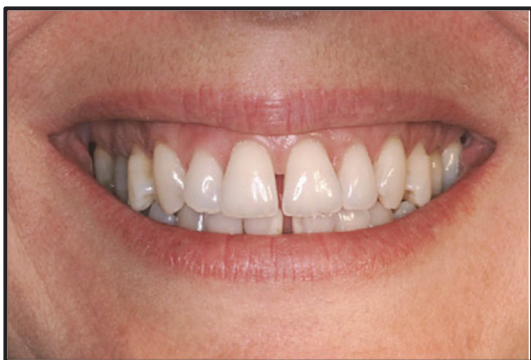
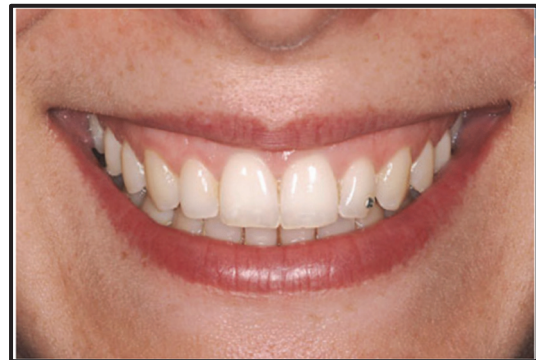
Figure 10 : SEI = 2



SEI = 9

(Photos Dr. MOLL)  
(17)

Cette échelle peut être utilisée comme outil diagnostique et va nous aider à faire participer d'avantage le patient à la thérapeutique, et mieux répondre à ses demandes esthétiques.

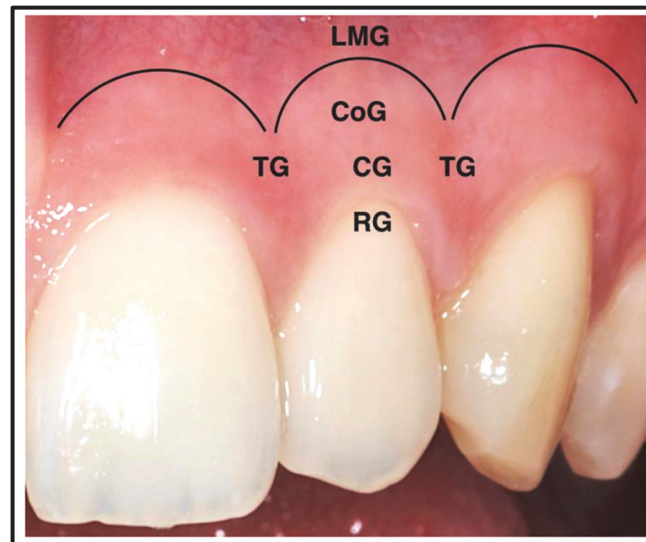
En effet, le SEI va permettre de comparer l'évolution esthétique de la situation initiale au post-opératoire. (18)

### I-2-1.1.4 Le score esthétique de recouvrement radiculaire (RES)

Contrairement aux échelles d'évaluations précédemment citées, le RES évalue le résultat post chirurgical.

Ce score a été défini en 2009 par Cairo et al et repose sur l'évaluation de 5 critères à 6 mois postopératoire (Figure 11) (16) :

- Le niveau du rebord gingival (RG) : Échec recouvrement = 0pt ; recouvrement partiel = 3pts ; recouvrement complet = 6pts
- Le contour gingival (CG), la texture gingivale (TG), l'alignement de la ligne muco-gingivale (LMG) et la couleur de la gencive (CG) : notés 0 = Objectif atteint ; 1 = Objectif non atteint



**Figure 11 : Critères du RES ;**

*RG : rebord gingival ; CG : contour gingival ; TG : texture gingivale ;  
 LMG : ligne muco-gingivale ; CoG : couleur gingivale  
 (Photo Dr. MOLL)  
 (17)*

Le score maximal pouvant être obtenu est de 10. Un score de 0 est assigné lorsque la position finale du rebord gingival est égale ou apical à la récession précédente indépendamment des quatre autres paramètres.

### I-2-1.1.5 Before–after panel scoring system (BASS) (19)

Introduit en 2009 par Kener et coll., ce système d'évaluation du résultat esthétique est basé sur une comparaison entre des photographies pré et post-opératoires. Cette évaluation ne prend plus en compte le taux de recouvrement mais se concentre uniquement sur des critères esthétiques.

Des observateurs professionnels (parodontologistes) et non professionnels (infirmiers) sont choisis pour évaluer l'esthétique en utilisant une échelle ordinale en cinq points : médiocre (1), passable (2), bon (3), très bon (4) et excellent (5)

Ce système d'évaluation pré-postopératoire c'est avéré plus efficace et avec une meilleure concordance inter-observateur qu'un système d'évaluation de photographie aléatoirement réalisé. (19)

## I-2-1.2 Hypersensibilité dentinaire

L'hypersensibilité dentinaire (HD) est une douleur buccale courte et vive, résultant de la stimulation de la dentine exposée par un stimuli extérieur.

La douleur se résorbe lors de l'élimination du stimulus, mais si cette dernière persiste, elle peut affecter la qualité de vie du patient. (20)

L'HD est devenu un motif de consultation de plus en plus fréquent. En 2010, Boiko et coll. ont montré l'impact de l'HD sur la qualité de vie des patients. (21)

Une échelle pour déterminer l'intensité de l'HD a été créée, la SASS (Shiff Analog Sensitivity Scale) allant de 0 à 3 (0 étant l'absence de douleur ressentie par le patient et 3 une douleur considérée comme intolérable). Si la douleur est supérieure à 1 alors, le patient est considéré comme hypersensible. (22)

La récession gingivale est un facteur de risque de développement d'HD. En effet la migration apicale de la gencive, exposant la partie radiculaire de la dent, offre une « porte d'entrée » pour les différents stimuli.

Le traitement de l'HD passera tout d'abord par l'élimination des facteurs étiologiques puis par un traitement ambulatoire non invasif avec des agents désensibilisants (dentifrices, bains de bouche).

Si les sensibilités persistent des traitements au fauteuil non invasif topiques (adhésif/vernis) ou encore des gouttières fluorées peuvent être préconisés. Puis en dernier recours une chirurgie muco-gingivale de recouvrement radiculaire pourra être indiquée.

## I-2-1.3 Critères fonctionnels : Changement phénotype

La nature et l'aspect des tissus mous et durs vont nous informer sur la possible présence ou le développement de défaut des tissus muco-gingivaux.

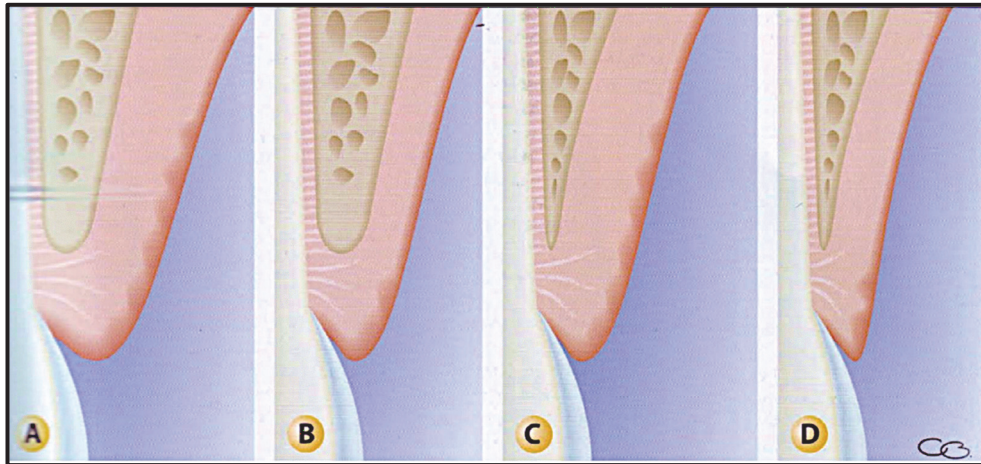
### I-2-1.3.1 Phénotypes parodontaux

Depuis le WorldWorkshop de 2017 (23), le terme de « Biotype parodontal » a été remplacé par celui de « Phénotype parodontal » car il permet d'englober l'impact du facteur génétique et des facteurs environnementaux sur les tissus parodontaux. (8)

Son analyse permet l'identification de parodonte à risque et nous renseigne sur la prévisibilité du soin. (8)

Il est déterminé par le phénotype gingival et le morphotype osseux (épaisseur de la plaque osseuse buccale). (3)

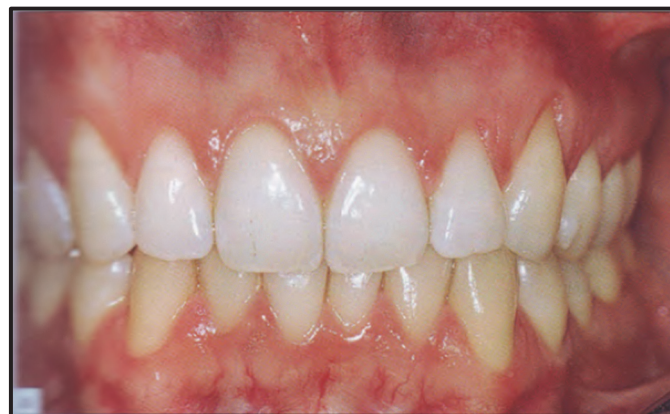C'est en 1980 que Maynard et Wilson décrivent pour la première fois 4 phénotypes parodontaux (Figure 12). (24)



**Figure 12 :** Classification de Maynard et Wilson :  
A) Type 1 ; B) Type 2 ; C) Type 3 ; D) Type 4 (2)

Puis en 2014, Zweers et coll., ont défini 3 nouveaux « biotypes » parodontaux (Figure 13,14 ,15) préconisés depuis 2017 dans l'identification des facteurs de risques des récessions.

Cette classification se divise en 3 (25) :

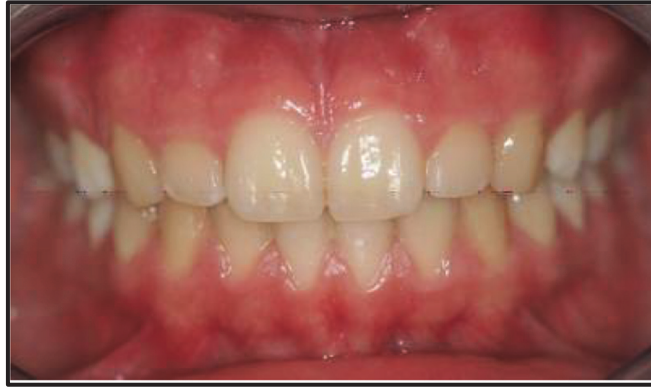

**Figure 13 :** *Biotype Fin et Festonné* :

Dents triangulaires, convexité cervicale, contacts inter-proximaux proches du bord incisif, zone étroite de tissu kératinisé, gencive fine et os alvéolaire fin.

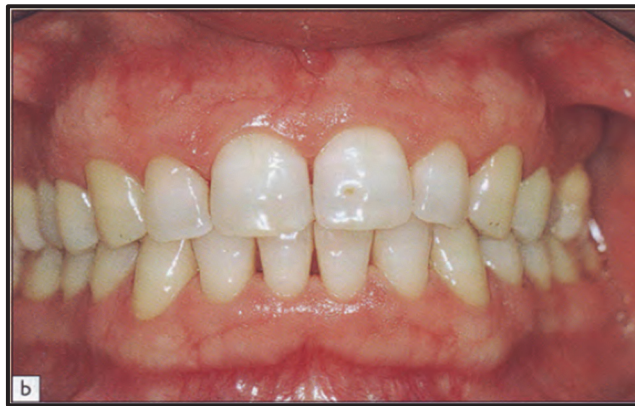(26)





**Figure 14 : *Biotype Épais et Festonné***

Dents fines, zone étroite de tissu kératinisé, feston marqué, gencive épaisse.  
(26)



**Figure 15 : *Biotype Épais et Plat***

Dents carrées, convexité cervicale importante, contacts inter-proximaux situés plus apicalement au bord incisif, tissu kératinisé étendu, gencive épaisse et os alvéolaire épais.  
(26)

En 2020, Kim et coll. ont réalisé une revue systématique sur l'impact du phénotype parodontal dans le maintien de la santé parodontale. Il en résulte que si un patient présente un phénotype parodontal épais et plat, nous serons dans une situation favorable pour le maintien de la santé de tissu parodontaux.

A l'inverse, un phénotype fin et festonné, nous amènera à être plus prudent et à réadapter nos objectifs thérapeutiques. (27)

En effet, un biotype gingival fin serait plus à risque de récession gingivale qu'un biotype gingival épais. (28)

Dans cette situation, une thérapeutique de recouvrement radiculaire pourra être indiquée afin de modifier un phénotype parodontal fin en un épais et ainsi pouvoir prétendre à un maintien à long terme de la santé parodontale (en chirurgie pré implantaire ou avant un traitement orthodontique par exemple).

### I-2-1.3.2 Phénotype gingival : Hauteur de tissu kératinisé (HTK) et épaisseur gingivale (EG)

Le phénotype indique une caractéristique qui peut changer avec le temps en fonction des facteurs environnementaux et de l'intervention clinique. Le phénotype peut donc être modifié. (3)

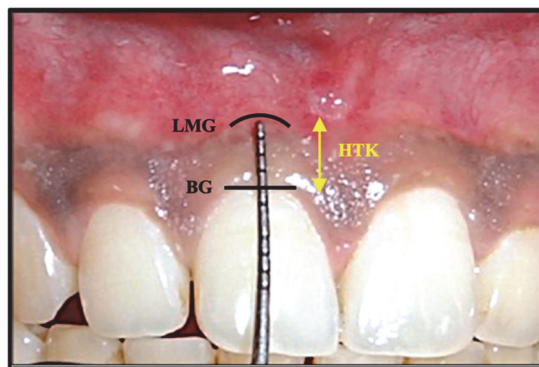
Le phénotype gingival va être déterminé par deux critères : la hauteur de tissu kératinisé (HTK) et l'épaisseur gingivale (EG).

Ces critères vont s'avérer déterminant dans l'analyse clinique et les choix thérapeutiques.

En effet, une quantité adéquate de HTK et d'EG autour des dents et des implants est essentielle pour maintenir l'hygiène bucco-dentaire, minimiser le risque de récession gingivale et améliorer l'esthétique. (29)

#### ○ Hauteur de tissu kératinisé (HTK)

Concernant la HTK, une mesure verticale à l'aide d'une sonde parodontale positionnée entre le bord gingival et la ligne muco-gingivale (LMG) (Figure 16) peut être pratiquée.



**Figure 16 :** *Mesure verticale de la HTK avec sonde parodontale*  
(LMG : Ligne Muco-Gingivale ; BG : Bord Gingival ; HTK : Hauteur Tissu Kératinisé)  
(30)

En 2015, dans une revue de littérature, Todd Scheyer et coll., ont suggéré que, si un contrôle de plaque optimal ainsi qu'une absence d'inflammation gingivale sont observés autour d'une récession, il n'est pas nécessaire d'augmenter la quantité de TK pour prévenir la perte d'attache gingivale. (31)

Cependant en présence d'un contrôle de la plaque dentaire insuffisant et d'une inflammation clinique, une récession avec une perte d'attache gingivale pourra se développer ou réapparaître.

Une revue systématique réalisée en 2015 par Chambrone et coll. suggère donc une quantité minimale de 2 mm de HTK avec 1 mm de gencive attachée afin de retrouver une bonne santé parodontale et donc réduire les risques de récives. (32)

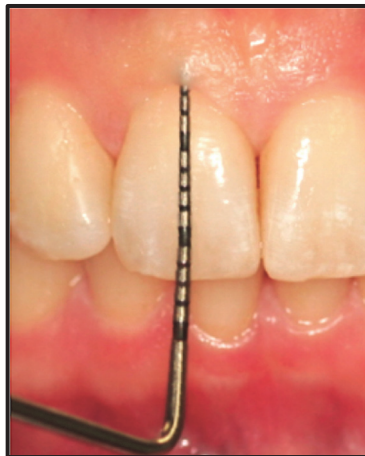○ Épaisseur de tissu kératinisé

De nombreux auteurs comme De Rouck et coll., ont conclu que la mesure de l'EG peut être réalisée à l'aide d'une sonde en transparence de façon non-invasive et hautement reproductible (Figure 17). (33)

Si :

- Sonde visible = **Gencive fine ( $\leq 1$  mm) = Phénotype gingival fin**
- Sonde non-visible = **Gencive épaisse ( $> 1$  mm) = Phénotype gingival épais**

En effet, les dernières revues systématiques montrent qu'une épaisseur  $< 1$  mm de tissu kératinisé en regard de la récession est souvent associée à un faible taux de recouvrement radiculaire et une récive plus marquée des récessions. (32)



**Figure 17 : Détermination de l'épaisseur gingivale à l'aide d'une sonde parodontale en transparence**

(33)

## I-2-2 Objectifs et Gold Standard

Aujourd'hui, le progrès de la recherche médicale et le développement des techniques, nous amène de plus en plus à adapter et ajuster nos plans de traitement afin de pouvoir garantir au patient un soin :

- Acceptable / Confortable
- Rapport Bénéfice/Risque favorable
- Esthétique
- Stable à long terme / Pérenne
- Prévisible à 100%

Par conséquent, les principaux objectifs d'un traitement de RR sont (29) :

- Recouvrement radiculaire complet à 100%
- Intégration esthétique optimale
- Augmenter hauteur/épaisseur de TK (changement de phénotype gingival)
- Morbidité post-opératoire acceptable

Les résultats de la dernière revue systématique, réalisée en 2018 par Chambrone et coll. ; démontrent que la thérapeutique de référence de RR est une technique bilaminaire de chirurgie plastique parodontale associant (34) :

<p style="text-align: center;"><b>Greffe de tissu conjonctif enfouie autogène (GCE)</b> + <b>Lambeau pédiculé positionné coronairement (LPC)</b> = <b>GOLD-STANDARD</b></p>
---

En effet, de nombreux auteurs s'accordent sur le fait que l'apport de tissu conjonctif autogène permet :

- Pourcentage de recouvrement radiculaire plus élevé. (35)
- Une plus grande prévisibilité/ pérennité du soin. (36)
- Une meilleure correspondance des couleurs et une meilleure topographie de surface donc une meilleure intégration esthétique. (37)

- Un gain en hauteur et épaisseur des tissus mous = changement phénotype gingival. (38)

La GCE est donc une technique de transplantation de greffes de tissus mous autogènes recouvert d'un plan nourricier.

Le greffon de tissu conjonctif est appliqué sur le lit receveur et va permettre le renforcement des tissu mous et le recouvrement de la récession, puis le lambeau décollé va être déplacé coronairement au greffon afin d'assurer un apport vasculaire supplémentaire, une bonne intégration esthétique et ainsi garantir la pérennité de la greffe.

### I-3 Les techniques de greffes de conjonctifs enfouis (GCE) associées aux LPC

Comme nous venons de le voir, en termes de renforcement tissulaire, de recouvrement radriculaire et d'intégration esthétique, la technique bilaminaire associant une GCE + LPC est considérée comme la technique de référence.

Nous allons présenter maintenant les différentes variations de cette technique, ainsi que leurs caractéristiques.

#### I-3-1 LPC avec incision de décharge (Zucchelli et De Sanctis)

La technique princeps a été décrite par Zucchelli et De Sanctis. Elle consiste à réaliser un lambeau, à l'aide d'incision verticale de décharge, tracté en position coronaire.

TECHNIQUE CHIRURGICALE (Figure18) :

*Préparation lit receveur :*

- Incision intrasulculaire autour de la récession
- Incisions horizontales en mésial et en distal de la jonction amélocémentaire de la dent à traiter
- **Deux incisions de décharges verticales** dépassant apicalement de 3 mm la récession

- **Dé-épithélialisation** des papilles anatomiques
- Lambeau décollé **en épaisseur totale** jusqu'à LMG (ligne muco-gingivale) puis **disséqué en épaisseur partielle** au-delà

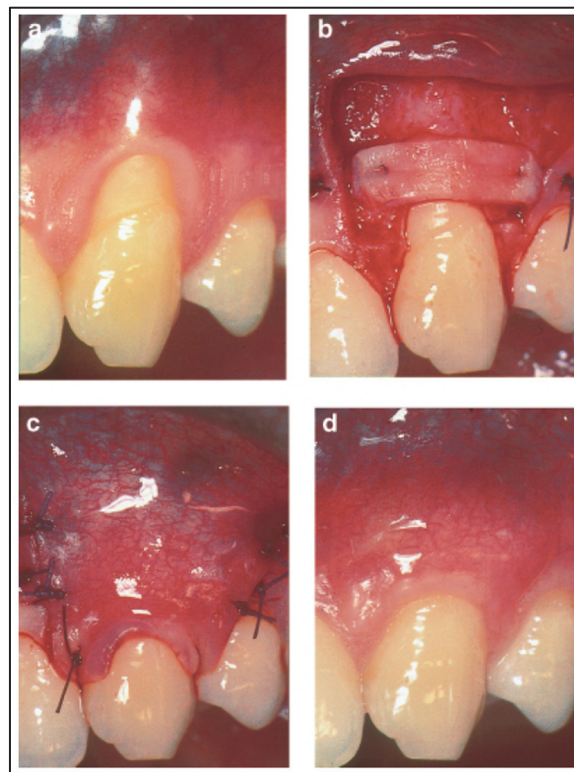
Préparation du greffon :

- Mise en place du greffon **apicalement par rapport à la JEC** (jonction émail-cément)
- Immobilisation du greffon sur le site receveur par une **double suture en matelas verticale**

Tractation du Lambeau : **coronairement au greffon conjonctif**

Sutures :

- Les incisions de décharges sont suturées par points simples
- Les papilles chirurgicales sont fixées au lit sous-jacent avec une suture suspendue.



**Figure 18 :** Technique de LPC avec incision de décharges et mise en place d'un greffon conjonctif  
(39)

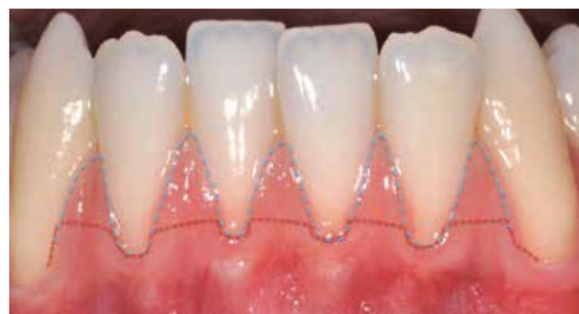AVANTAGES	INCONVENIENTS
<ul style="list-style-type: none"> <li>- Risque nécrose greffon limitée</li> <li>- Apport vasculaire greffon optimal</li> <li>- Traiter récession hétérogène</li> <li>- Vestibule peu profond</li> </ul>	<ul style="list-style-type: none"> <li>- Incisions de décharges</li> <li>- Défaut esthétique possible (incisions de décharges)</li> <li>- Préparation difficile du lit receveur</li> <li>- Papilles mutilées</li> <li>- Limité aux récessions Miller I &amp; II</li> <li>- Possible tension niveau du lambeau</li> </ul>

### I-3-2 LPC sans incision de décharge (Technique de Bruno modifié)

La technique princeps a été décrite en 1994 par Bruno. Elle se différencie de la technique de Zuccheli et De Sanctis, par l'absence d'incision de décharge et un tracé d'incision horizontal, à la base des papilles, en regard de la JEC.

Cependant, cette technique a pour principal inconvénient l'exposition du greffon et donc un risque de nécrose. De plus, selon la dimension des papilles, le fait de les sectionner à leur base risque de rompre leur vascularisation et entraîner leur nécrose.

Par conséquent, une modification des tracés d'incisions a été réalisé en incluant les papilles dans le tracé du lambeau, tout en évitant les incisions de décharges (Figure 19).



**Figure 19 :** Modification tracé incision : technique de Bruno modifié  
(En pointillés bleus)  
(40)

## TECHNIQUE CHIRURGICALE :

### Préparation lit receveur :

- Incision **intra-sulculaire** autour de la **récession** et des **papilles interdentaire**
- **Papilles** laissées **intactes**
- **Décollement** en **épaisseur totale** jusqu'à la ligne mucogingivale
- **Dissection** en **épaisseur partielle** au-delà de la LMG

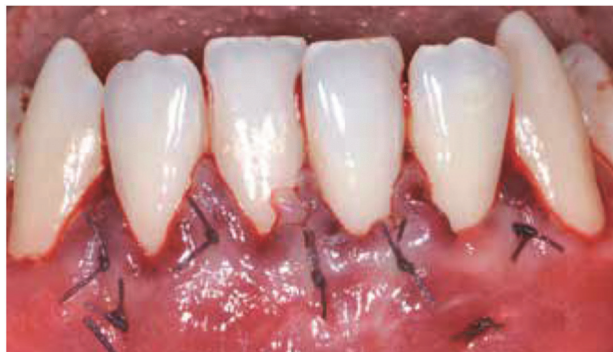### Préparation du greffon :

- Mise en place du greffon **apicalement par rapport à la CEJ**
- Adaptation et stabilisation du greffon sur le site receveur par **suture interrompu**

### Tractation du lambeau : **coronairement au greffon conjonctif**

### Sutures (Figure 20) :

- Fixation et **stabilisation du lambeau** par **suture points simples interdentaire**



**Figure 20 :** Fixation lambeau sans incision de décharge ;  
incluant les papilles  
(40)

AVANTAGES	INCONVENIENTS
<ul style="list-style-type: none"><li>- Très bonne intégration esthétique</li><li>- Apport vasculaire greffon optimal</li><li>- Traiter récession hétérogène</li><li>- Absence incision de décharge</li></ul>	<ul style="list-style-type: none"><li>- Greffon partiellement exposé</li><li>- Risque nécrose greffon</li></ul>



### I-3-3 LPC avec rotation papillaire (Zucchelli)

Zucchelli & De Sanctis ont modifié la technique princeps pour l'adapter au cas de récession multiples hétérogènes en recréant de nouvelles papilles chirurgicalement. (41)

La récession la plus haute va être le centre de rotation et marquera le point de départ du tracé.

#### INDICATIONS :

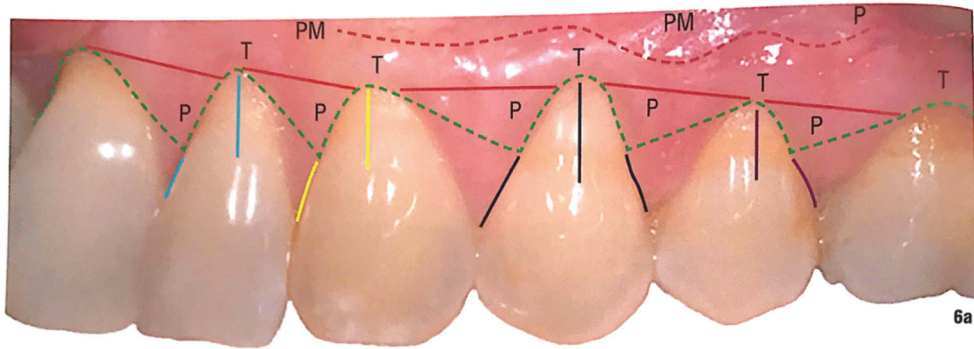
- Récessions multiples
- Récessions inhomogènes (hétérogène)
- Secteur esthétique
- Changement phénotype gingival
- Récession Classe I & II Miller

#### TECHNIQUE CHIRURGICALE :

##### Préparation lit receveur :

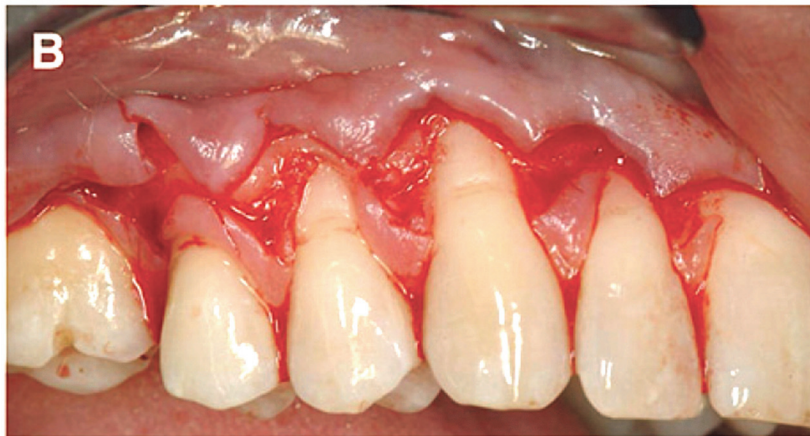- La **hauteur de la récession la plus haute** va être **reportée** en partant de la pointe papillaire **en mésial et en distal** de la dent présentant la plus grande récession. (Figure 21 : Trait noir sur 24)
- A partir du point obtenu depuis la pointe papillaire, une **incision oblique** est réalisée jusqu'à la **base de la récession de la dent adjacente** de chaque côté. (Figure 21 : Trait pointillé vert)
- La **hauteur de récession** de chacune des autres dents, de part et d'autre, est mesurée et **reportée** cette fois **qu'en distal** du centre de rotation initial. (Figure 21 : Trait jaune, bleu, violet)
- Chaque report de hauteur de récession permettra **une nouvelle incision oblique** depuis ce point jusqu'au collet de la dent adjacente avec une incision papillaire franche horizontale puis intra-sulculaire.

Ces incisions (en vert sur la Figure 21) vont délimiter : les papilles anatomiques qui vont être dé-épithélialisées, des nouvelles papilles chirurgicales qui elles seront disséquées en épaisseur partielle.



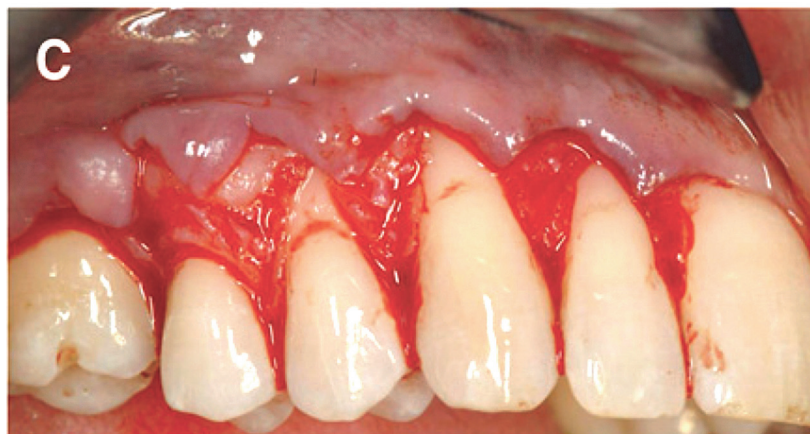**Figure 21 :** *Schéma tracé d'incision du lambeau*  
(14)

- Le lambeau sera ensuite décollé de **pleine épaisseur** jusqu'à la ligne muco-gingivale puis de nouveau disséqué en **épaisseur partielle** au-delà (Figure 22) pour gagner en laxité et passivité.



**Figure 22 :** *Photographie du lambeau après décollement et dissection*  
(42)

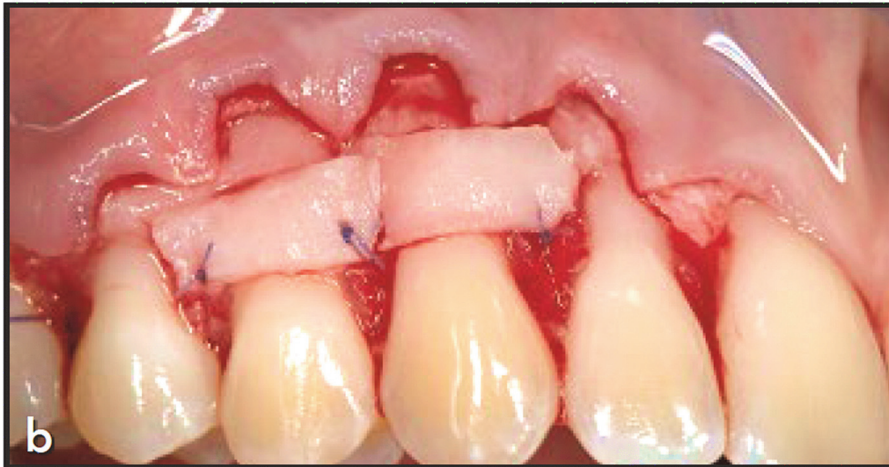- **Dé-épithélialisation** des **papilles anatomiques** (Figure 23) pour créer un lit de tissu conjonctif auquel sera suturé les nouvelles papilles chirurgicales



**Figure 23 :** *Photographie après dé-épithélialisation des papilles anatomiques*  
(42)

Prélèvement du greffon :

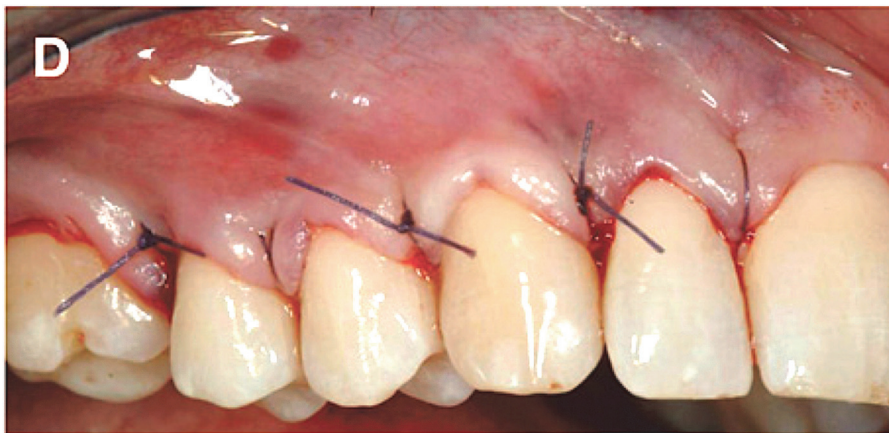- Mise en place du greffon
- Adaptation et immobilisation du greffon sur le site receveur (Figure 24)



**Figure 24 :** Photographie après mise en place et immobilisation du greffon conjonctif  
(43)

Traction du lambeau : **coronairement** au greffon conjonctif

Sutures : Suture en fronde pour stabiliser le lambeau (Figure 25)



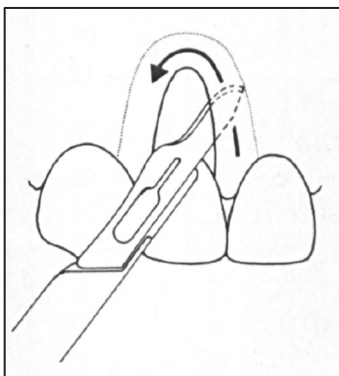
**Figure 25 :** Photographie après tractation coronaire et suture du lambeau  
(42)

AVANTAGES	INCONVENIENTS
<ul style="list-style-type: none"><li>- Très bonne intégration esthétique</li><li>- Risque nécrose greffon limitée</li><li>- Apport vasculaire greffon optimal</li><li>- Traiter récession hétérogène</li><li>- Absence incision de décharge</li></ul>	<ul style="list-style-type: none"><li>- Préparation difficile du lit receveur</li><li>- Papilles mutilées</li><li>- Limité aux récessions Miller I &amp; II</li><li>- Possible tension niveau du lambeau</li><li>- Vestibule profond</li></ul>

### I-3-4 LPC enveloppe / Tunnel modifiés

La **technique de l'enveloppe** a été décrite pour la première fois dans la littérature par Raetzke en 1985 pour le traitement des récessions unitaires. (44)

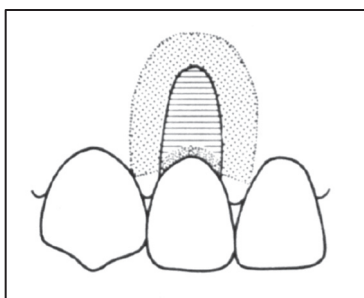
Cette technique consiste à créer une « enveloppe » (Figure 26) autour de la récession à l'intérieure de laquelle on vient glisser le greffon conjonctif.



**Figure 26 :** *Schéma du tracé de « l'enveloppe »  
d'après Raetzke et coll. (44)*

En 1994, Allen va réunir plusieurs enveloppes pour le traitement des récessions multiples. C'est la **technique du tunnel**. (45)

Le principal inconvénient de ces techniques est que le greffon conjonctif est laissé partiellement exposé en regard de la récession (Figure 27). Cela peut entraîner des problèmes d'intégration du greffon avec risque de nécrose.



**Figure 27 :** *Schéma du greffon conjonctif partiellement exposé  
d'après Raetzke et coll. (44)*

(Les techniques d'enveloppes et tunnels ont été développées pour étendre l'indication des techniques de chirurgie plastique parodontale aux pertes plus importantes de tissu mou : Récession RT1 et RT2 de Cairo.)

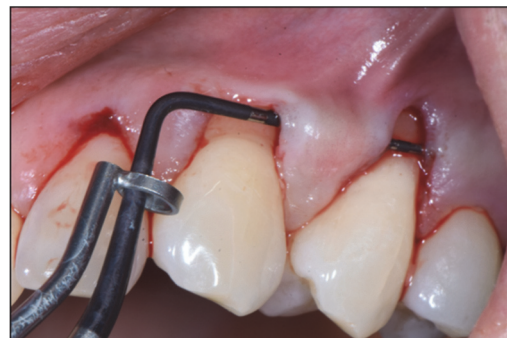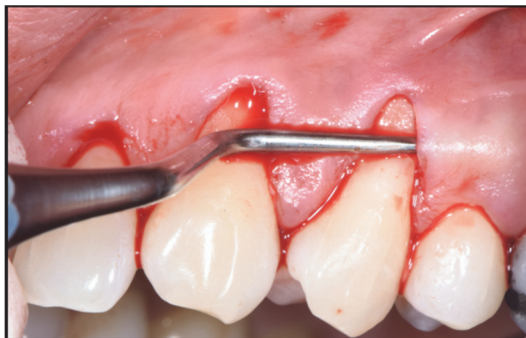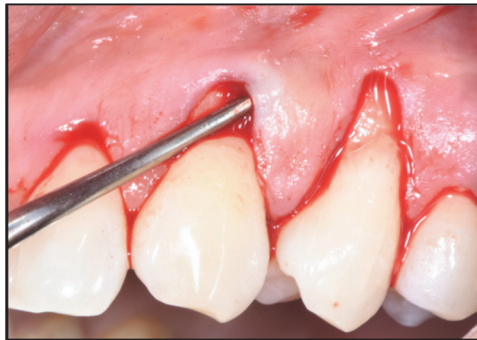Par conséquent, en 1998, Azzi et Etienne ont proposé une modification des techniques d'enveloppe et tunnel. (46)

En effet, afin de recouvrir la partie du greffon restant exposé dans les anciennes techniques, les auteurs ont choisi de déplacer coronairement le lambeau.

## TECHNIQUE CHIRURGICALE :

### Préparation du lit receveur (Figure 28) :

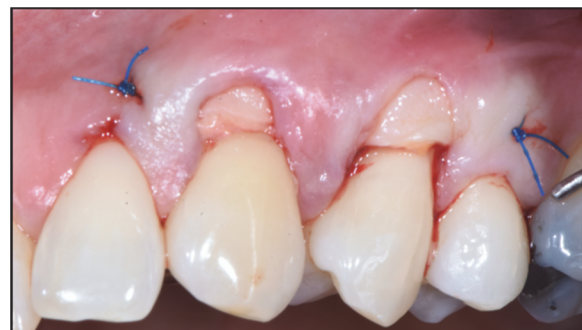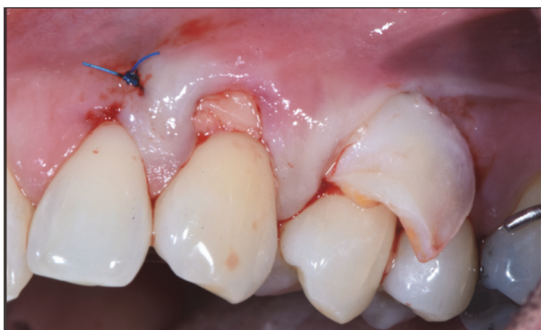- Incision **intra-sulculaire** : création « enveloppes »
- Dissection épaisseur partielle au niveau des **papilles inter-dentaires préservées**. Il faut éviter le plus possible la perturbation des papilles inter-dentaires.
- **Décollement de pleine épaisseur** jusqu'à la LMG
- **Dissection épaisseur partielle au-delà** de la LMG



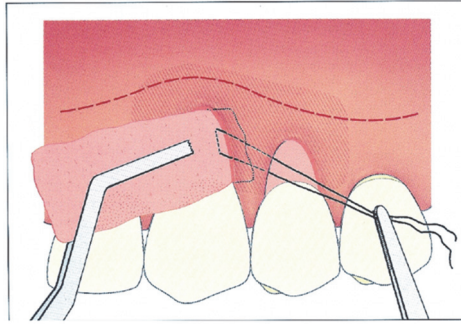
**Figure 28 :** Photographies du décollement pleine épaisseur :  
création d'un « tunnel »  
(Cas Dr. BRINCAT Arthur)

### Prélèvement du greffon (Figure 29) :

- Adaptation et positionnement du greffon conjonctif **sous le lambeau tunnelé** au niveau de la JEC par **sutures en matelas horizontales** (Figure 30).



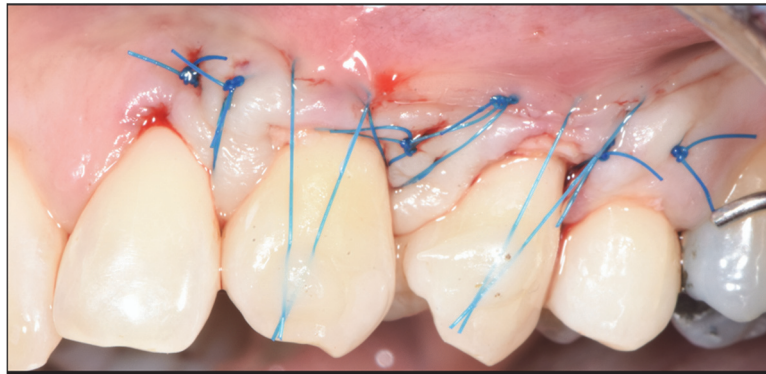**Figure 29 :** Photographies de mise en place du greffon  
(Cas Dr. BRINCAT Arthur)



**Figure 30** : *Sutures en matelas horizontales*

Traction du lambeau :

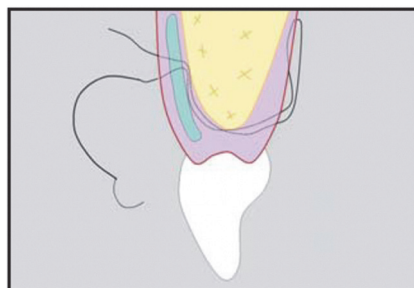- Lambeau **tunnelé déplacé coronairement**
- Traction et Immobilisation du lambeau (Figure 31)



**Figure 31** : Photographie après traction coronaire du lambeau tunnelé et sutures suspendues  
(Cas Dr.BRINCAT Arthur)

L'augmentation du décollement et de la laxité va permettre une mobilisation et une passivité étendue du lambeau tunnelé et un déplacement coronaire sans tension.

Sutures : Suture **matelassée verticale** (Figure 32) ou **suspendues**



**Figure 32** : *Schéma de suture matelassée verticale d'après Zuhr et coll. (47)*

Une dernière modification a été développée en 2007 par Zuhr et coll. qui consiste à utiliser une approche microchirurgicale avec des lames et des sutures adaptés. En effet, la mobilisation complète du lambeau ainsi que des papilles inter-dentaire pourra être réalisée grâce à des micro-décolleur de tunnélisation, des micro-lames (Figure 33) etc.. (47)



**Figure 33** : *Micro-lame de tunnélisation d'après Zuhr et coll. (47)*

AVANTAGES	INCONVÉNIENTS
<ul style="list-style-type: none"> <li>- Excellente intégration esthétique</li> <li>- Absence incision de décharge</li> <li>- Papilles intactes</li> <li>- Récessions multiples</li> <li>- Peu de douleur post op</li> </ul>	<ul style="list-style-type: none"> <li>- Mise en place difficile du greffon</li> <li>- Instrumentation adaptée</li> </ul>

Nous venons de voir les techniques chirurgicales de recouvrement radiculaire associant une greffe de tissu conjonctif ainsi que leur caractéristiques et indications.

Nous allons nous intéresser maintenant à ce tissu conjonctif et plus précisément à l'influence de la localisation de la récolte de ce dernier dans le traitement de RR.

## II- Les sites donneurs

Depuis quelques années, on observe l'émergence de biomatériaux comme substitut aux greffes de tissus autogènes.

Le principal avantage des biomatériaux est d'éviter un second site opératoire et donc améliorer le confort du patient.

Cependant les dernières méta-analyses ont démontré qu'en terme de recouvrement radiculaire/gain de tissu kératinisé et de pérennité de soins, les techniques de greffes autogènes restent le Gold-Standard. (34)

Les prélèvements des greffons peuvent s'effectuer au niveau de la tubérosité du maxillaire, dans les zones de crêtes édentées ou encore dans la région du palais. C'est cette dernière qui est principalement utilisée. (48)

Pour la mise en place de prélèvement de tissu épithélio-conjonctif et de la transplantation de greffons, un des pré requis essentiel est une compréhension fondamentale des rapports anatomiques des différents sites donneurs et receveurs ainsi qu'une solide connaissance sur l'intégration et le processus de revascularisation des tissus. (37)

Dans cette partie nous décrirons anatomiquement et histologiquement ces différentes zones, en nous intéressant particulièrement à la région palatine.

### II-1 Le site palatin

#### II-1-1 Rappels anatomiques

##### II-1-1.1 Structures osseuses

La voute du palais est formée par (Figure 34) (49) :

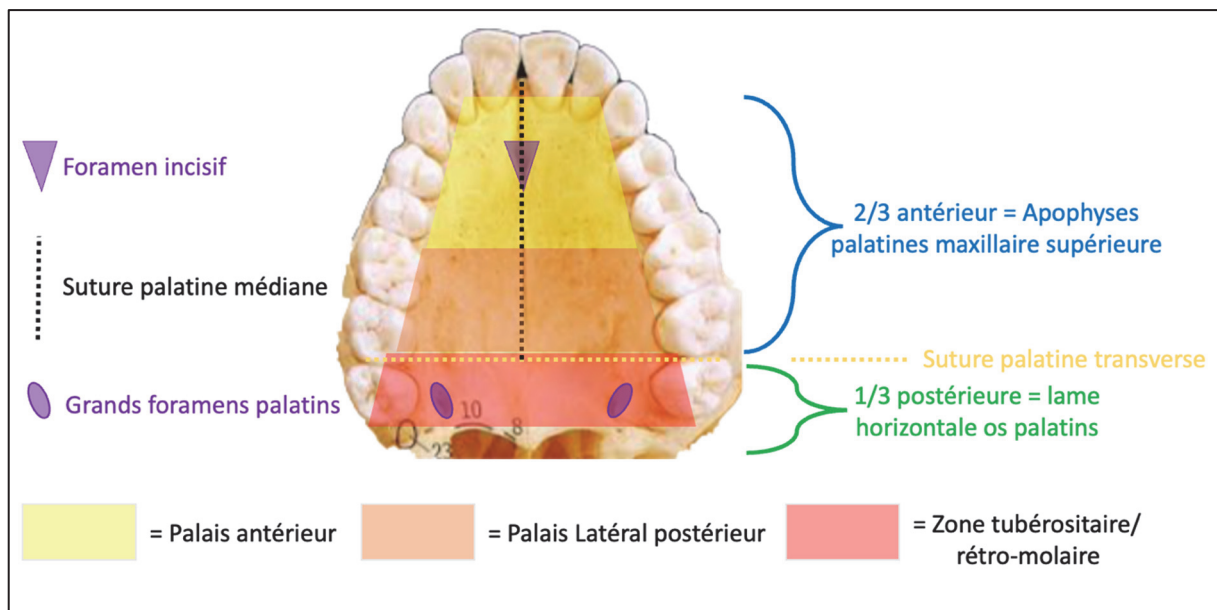
- Les apophyses platines des os maxillaires qui constituent les 2/3 antérieur du palais.
- La lame horizontale des os palatins formant le 1/3 postérieur du palais.

Les os maxillaires et palatins sont délimités par une suture palatine transverse.



On peut diviser le palais en 3 zones (Figure 34) (37) :

- Palais antérieur : limité en avant par le canal palatin antérieur en regard des incisives maxillaires jusqu'à la zone prémolaire.
- Palais latéral postérieur : s'étendant de la face distale de la 2<sup>ème</sup> prémolaire à la 2<sup>ème</sup> molaire.
- Palais postérieur tubérositaire : caractérisé par la zone rétro-molaire, tubérositaire et terminé par le canal palatin postérieur.



**Figure 34 :** *Schéma des structures osseuses palatines d'après MONNET-CORTI.V (26)*

Le palais présente également plusieurs foramens (Figure 34) qui permettent le passage des éléments vasculo-nerveux :

- Foramen incisif : départ du canal palatin antérieur (en position rétro-incisif).
- Grands foramens palatins : départ des canaux palatins postérieurs (en position rétro-molaire).

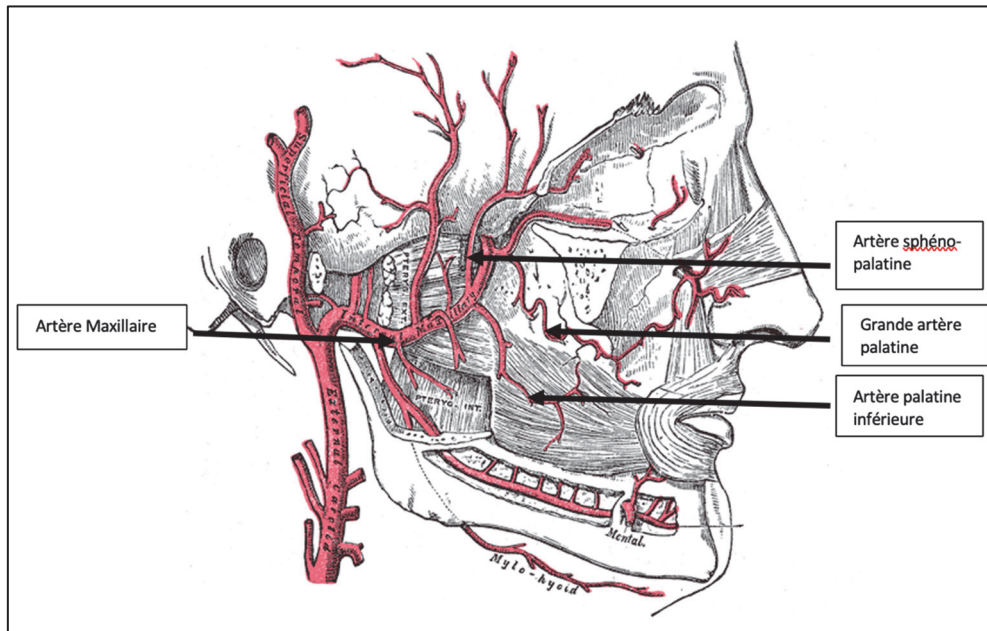
## II-1-1.2 Vascularisation

La zone palatine est parcourue par un réseau vasculo-nerveux extrêmement dense (Figure 36).

L'approvisionnement en sang artériel du palais provient de l'artère carotide externe qui se divise dans la région parotidienne en artère maxillaire (Figure 35).

Cette dernière va donner 3 branches (Figure 35) (37) :

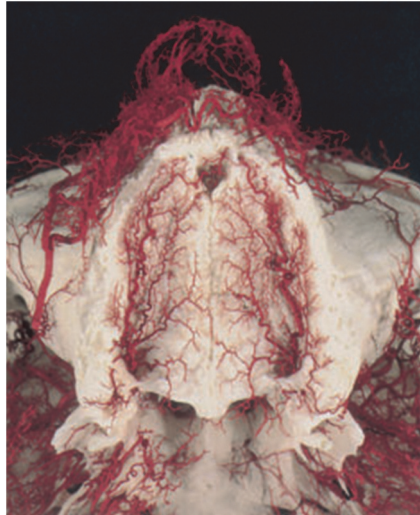
- Artère sphéno-palatine
- Artère palatine inférieure
- Grande artère palatine (GPA)



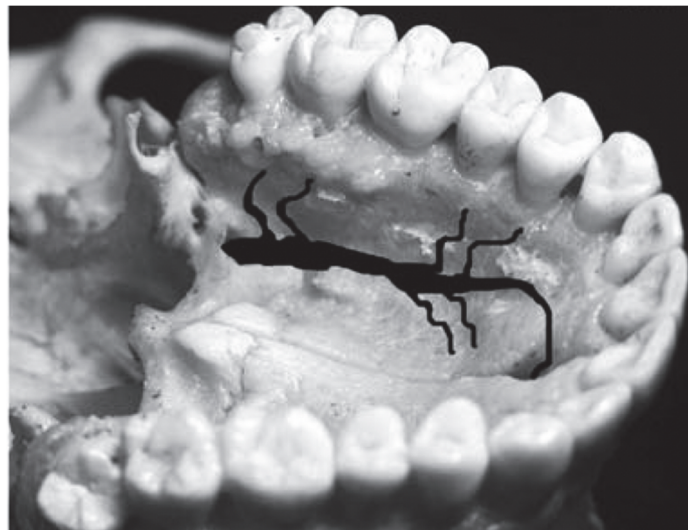
**Figure 35 :** *Schéma de l'artère maxillaire et ses 3 branches : Sphéno-palatine ; palatine inférieure et grande artère palatine d'après Carter et coll. (50)*

La GPA va suivre la fosse ptérygo-palatine et descendre dans le canal ptérygo-palatin pour émerger du grand foramen palatin (GPF). (51)

Ensuite, la GPA se dirige vers l'avant en contact étroit avec la crête alvéolaire où elle dessine une courbe descendante qui la rapproche du collet de la canine. Elle prend par la suite un virage vers la suture médiane à travers le foramen incisif (canal palatin antérieur) (Figure 37) pour entrer dans la paroi médiale de la cavité nasale, où elle se termine et alimente le septum nasal antérieur et inférieur. (52)



**Figure 36 :** Représentation 3D du système vasculaire palatin.  
*D'après ZUHR et coll. (37)*



**Figure 37 :** Trajet fréquemment rencontré de la GPA.  
*La GPA émerge du grand foramen palatin et s'étend le long du palais latéral dans une direction antérieure pour rejoindre le foramen incisif.*  
*D'après KLOSEK et coll. (51)*

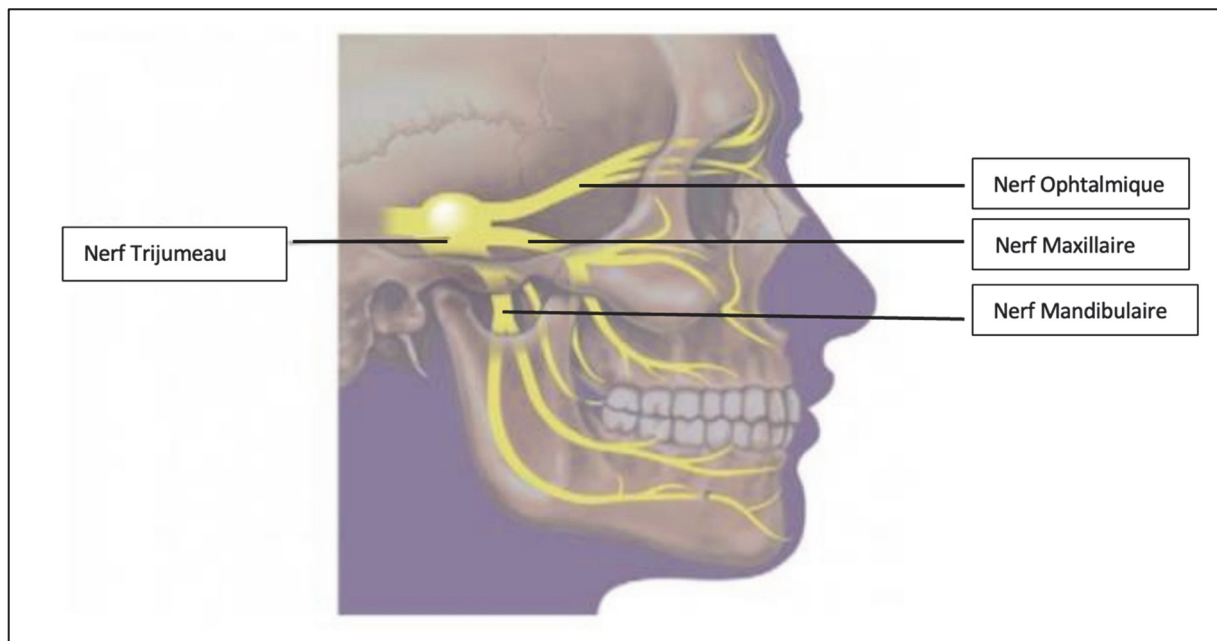
Les structures anatomiques, telles que la grande artère palatine, limitent la taille et la quantité de tissu conjonctif pouvant être obtenue. Des complications telles que l'inconfort du patient, la douleur post-chirurgicale et le saignement de la zone donneuse peuvent survenir si l'artère est blessée. (53)

### II-1-1.3 Innervation

L'innervation motrice et sensorielle de la face provient du nerf Trijumeau V.

Il se divise en 3 branches (Figure 38) :

- Nerf ophtalmique
- Nerf maxillaire
- Nerf mandibulaire



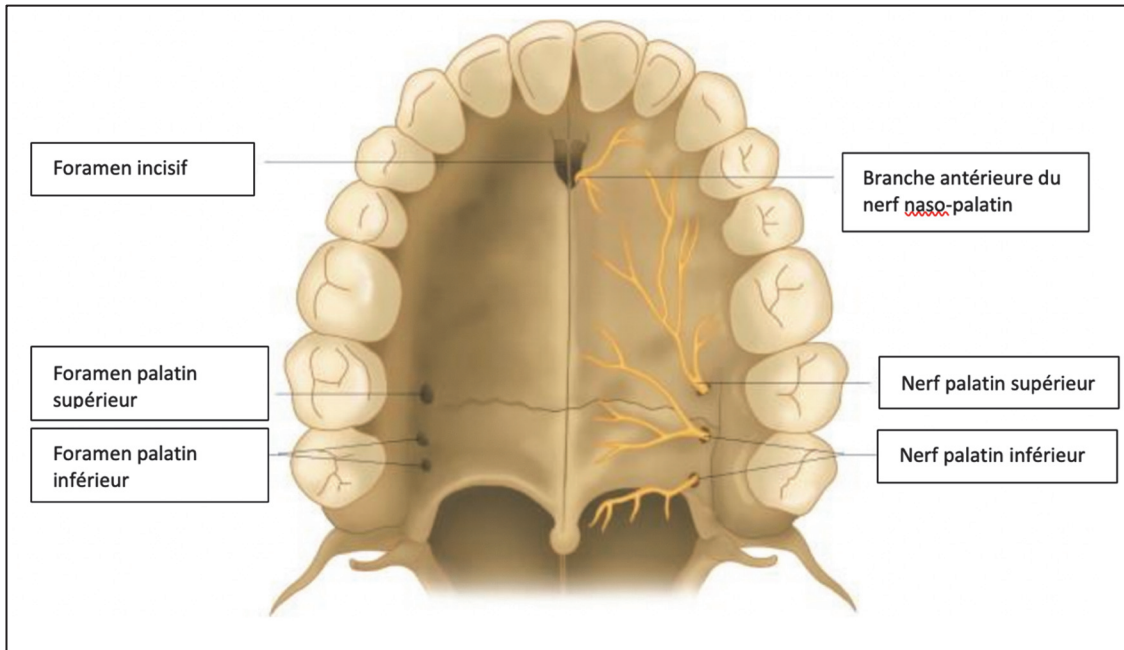
**Figure 38** : *Schéma du nerf trijumeau et de ses trois branches (Ophtalmique ; maxillaire ; mandibulaire) d'après OTH O. (54)*

C'est le nerf maxillaire qui est responsable de l'innervation du palais et plus précisément le nerf grand palatin (GPN).

Le GPN est composé des branches ganglionnaires du nerf maxillaire et des branches issues du ganglion sphéno-palatin qui alimentent le palais dur et la gencive adjacente jusqu'aux incisives. Une lésion de ce nerf pourra entraîner une paresthésie.(53)

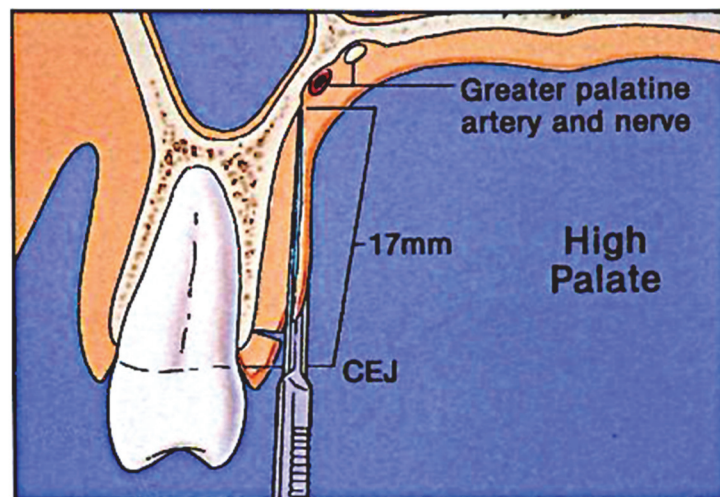
Dans la zone antérieure du palais, le GPN se dirige vers le haut à travers le canal palatin antérieur qui communique avec les branches du nerf naso-palatin (Figure 39). (51)

L'artère palatine supérieure (GPA) et le nerf palatin supérieur (GPN) suivent le même trajet et se déplacent à travers des crêtes palpables par le praticien, appelée « crête palatine de Benninger ». (55)

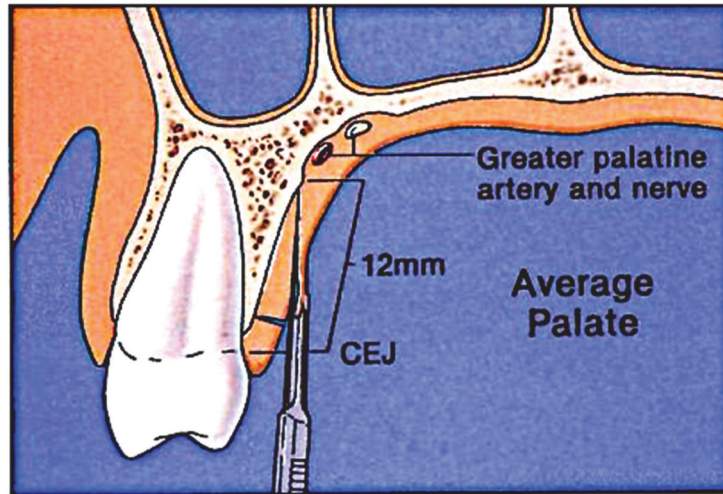


**Figure 39 :** *Schéma du trajet du GPN du canal palatin postérieur au foramen incisif d'après OTH O. (54)*

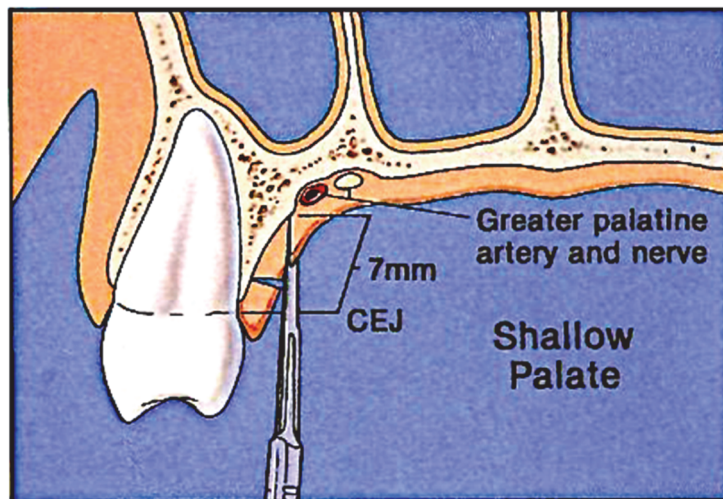
Certains auteurs comme Reiser et coll. ont proposé de classer les voûtes palatines en trois groupes (Figure 40,41,42), en fonction de la distance entre la jonction émail-cément (JEC) et le paquet vasculo-nerveux. (49)



**Figure 40 :** *Voute palatine profonde (17mm) d'après REISER et coll. (49)*



**Figure 41 :** *Voute palatine moyenne (12mm)*  
d'après REISER et coll. (49)



**Figure 42 :** *Voute palatine peu profonde (7mm)*  
d'après REISER et coll. (49)

En effet, la longueur et la hauteur de tissu donneur disponible va varier en fonction des différentes dimensions anatomiques du palais. De ce fait, une attention toute particulière devra être apportée au prélèvement en situation de voute palatine peu profonde. (56)

L'analyse du trajet du bloc vasculo-nerveux palatin nous permettra d'identifier une zone de sécurité de prélèvement palatin.

## II-1-2 La muqueuse palatine masticatoire

La sphère orale, site de choix de nos prélèvements, est recouverte d'un tissu fonctionnel appelé la muqueuse buccale.

Les caractéristiques histologiques générales de cette muqueuse comprennent :

- Un épithélium de surface, recouvrant et attaché au tissu conjonctif au niveau de la membrane basale.
- Le tissu conjonctif dense superficiel (lamina propria).
- La sous-muqueuse plus profonde. (57)

La muqueuse buccale présente des modifications structurelles du tissu conjonctif et épithélial dans les différentes régions de la cavité buccale, fournissant trois types histologiques reconnaissables (57) :

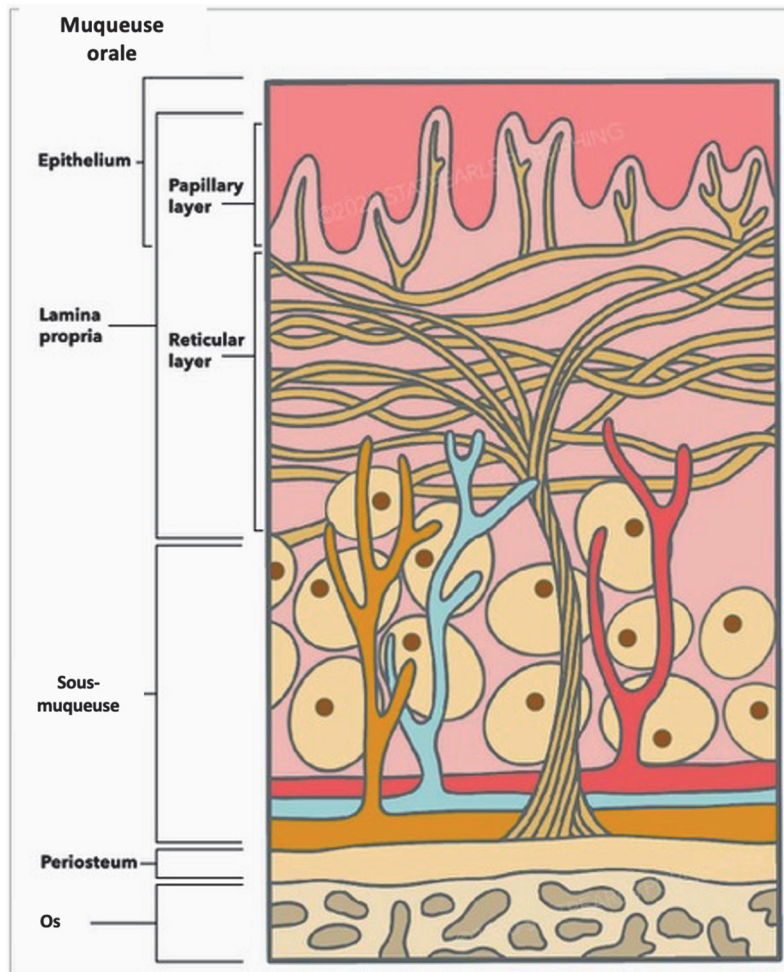
- La muqueuse sensorielle spécialisée : située sur les papilles gustatives et sur le dos de la langue. Elle permet la perception du goût.
- La muqueuse de revêtement : située sur les lèvres, joues, vestibule, plancher de la bouche, base de la langue et palais mou.
- La muqueuse masticatoire : située sur la gencive et le palais dur.

C'est cette dernière qui sera prélevée en chirurgie plastique parodontale (56) et jouera un rôle essentiel dans la qualité du greffon du prélèvement palatin. (48)

Selon sa localisation, la composition de cette muqueuse varie, ce qui aura pour conséquences des variations de son épaisseur.

La muqueuse masticatoire est composée de trois couches histologiques (Figure 43) (58) :

- L'épithélium
- Le tissu conjonctif sous-épithélial (lamina propria)
- La sous-muqueuse



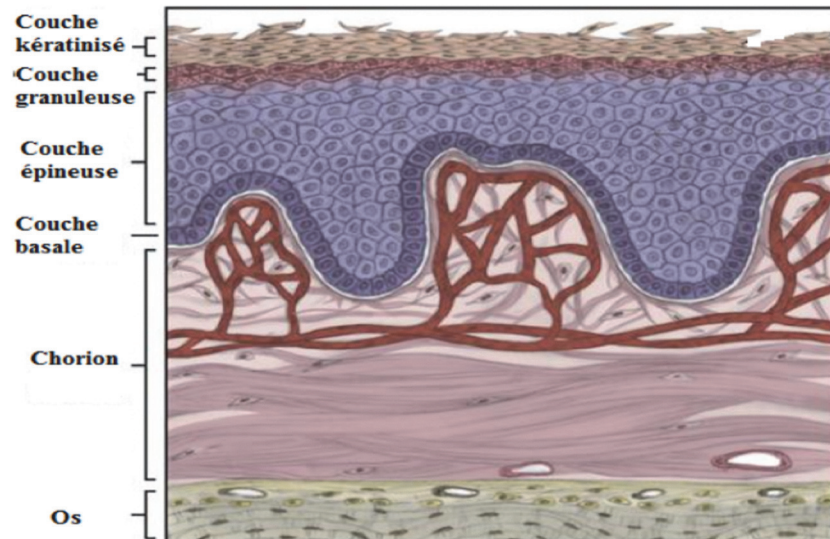
**Figure 43 :** *Schéma de la muqueuse masticatoire d'après GREGORY E. (59)*

## II-1-2.1 L'épithélium

L'épithélium de surface de la muqueuse masticatoire est un épithélium pavimenteux stratifié para kératinisé.

L'épaisseur de l'épithélium est relativement uniforme (60), de l'ordre d'environ 300  $\mu\text{m}$  d'épaisseur (37) organisé en 4 couches (basale, épineuse, granuleuse, kératinisée) (Figure 44). (57)





**Figure 44 :** *Schéma de la composition de l'épithélium stratifié de la muqueuse masticatrice* (61)

## II-1-2.2 La lamina propria

La lamina propria est un tissu conjonctif dense. Il fournit un support pour l'épithélium sus-jacent. (57)

L'épaisseur de la lamina propria est d'environ 1 mm. (62)

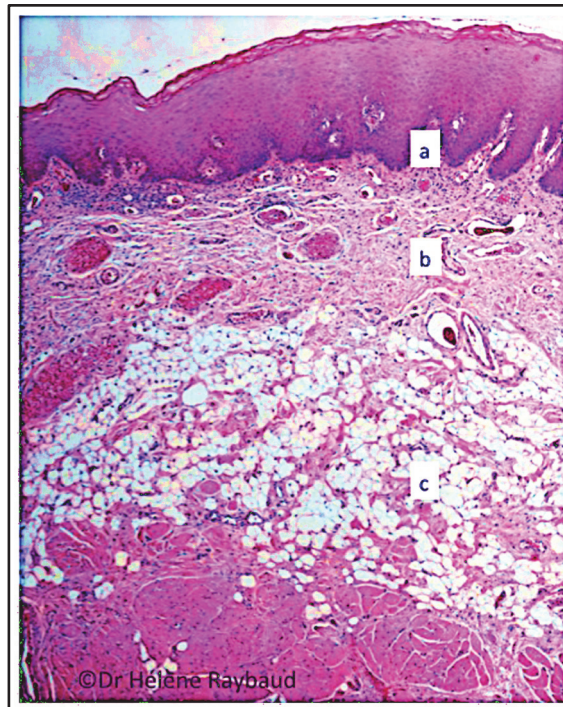
Elle est divisée en (Figure 45) :

- Une partie papillaire : superficielle qui se compose de papille de tissu conjonctif s'interdigitant dans l'épithélium sus-jacent.
- Une partie réticulaire : plus profonde et constituée d'un réseau de fibres réticulaires épaisses et denses.

Elle est composé en majeure partie d'une matrice extra-cellulaire qui présente une très forte concentration de fibroblastes.

Ces derniers sont impliqués dans la production et le maintien des fibres de collagène disposés en faisceaux (types I / II ++, types V / VI -- ). (37)

L'épaisseur de lamina propria du greffon récolté va s'avérer particulièrement importante lors de la cicatrisation et de la résistance au stress fonctionnel. (63)



**Figure 45 :** *Coupe histologique muqueuse masticatoire :*  
a) *Couche papillaire superficielle ; b) Couche réticulaire profonde ; c) Sous-muqueuse d'après RAYBAUD H. (64)*

### II-1-2.3 La sous-muqueuse

La sous-muqueuse est une couche de tissu conjonctif qui attache la lamina propria au périoste de l'os sous-jacent.

De nombreuses glandes, nerfs et tissus adipeux sont présents dans cette couche tissulaire. (57)

La sous-muqueuse est caractérisée par une zone plutôt grasse dans la partie antérieure du palais alors qu'elle est en général plus glandulaire dans la partie postérieure. (37)

## II-2 Le palais antérieur

### II-2-1 Épaisseur greffon

Dans la zone du palais antérieur, l'épaisseur moyenne de la muqueuse masticatoire est de 3,5mm. (63)

De nombreux auteurs s'accordent sur le fait que l'épaisseur de cette muqueuse augmente de façon croissante de la canine à la 2<sup>ème</sup> prémolaire. (48) (65) (66)

Par conséquent, en vue de la surface de prélèvement et de l'épaisseur de muqueuse masticatoire disponible, le palais antérieur semble être une zone favorable au prélèvement conjonctif.

### II-2-2 Histologie

Des analyses histo-morphométriques ont permis d'analyser la composition histologique de la muqueuse palatin masticatoire (Tableau 1). (66) (67)

Dans la zone antérieure, la muqueuse palatine est composée principalement d'une lamina propria homogène et régulière rendant cette zone adéquate pour un prélèvement conjonctif de qualité. (66)

Le greffon antérieur étant homogène, il permettra une bonne intégration esthétique.

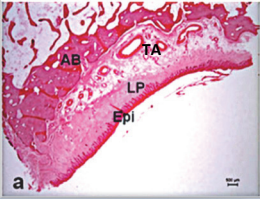
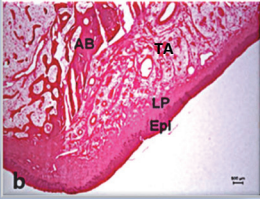
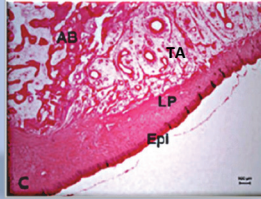
L'augmentation de l'épaisseur de cette muqueuse masticatoire de la canine à la 2<sup>ème</sup> prémolaire va principalement être due à une augmentation de la proportion de tissu conjonctif et de tissu adipeux sous muqueux (Tableau1).

Des invaginations de cette sous-muqueuse adipeuse en direction du tissu conjonctif pourrait rendre le greffon antérieur moins dense cellulièrement.

Ce greffon plus lâche permettrait une intégration tissulaire accélérée mais serait par ailleurs plus sujet à la rétractation post-opératoire. (37)

En effet, le tissu adipeux sous muqueux pourrait agir comme barrière à la circulation plasmatique et à la revascularisation du greffon. (29)

Par conséquent, il faudra rester vigilant lors du prélèvement d'un greffon antérieur afin de minimiser la quantité de tissu adipeux sous-jacent au tissu conjonctif recherché.

PALAIS ANTÉRIEUR	CANINE (C)	PRÉMOLAIRE 1 (PM1)	PRÉMOLAIRE 2 (PM2)
<u>Coupe histologique</u> (Fig. 3 YU 2013)			
<u>Tissu Conjonctif :</u> Lamina Propria	++	++	+++
<u>Sous – Muqueuse :</u> Tissu Adipeux / Tissu Glandulaire	+	++	++

*Tableau 1 : Tableau comparatif des analyses histo-morphométrique des prélèvements palatins antérieurs*

(66)

(Légende Épi: épithélium; LP: Lamina propria ; TA : Tissu adipeux ; AB : Os alvéolaire)

PRLV. ANTÉRIEUR = GRANDE ÉTENDUE, LACHE, RÉGULIÉ, VASCULARISÉ

## II-3 Le palais latéral postérieur

### II-3-1 Épaisseur greffon

De nombreuses études se rejoignent sur le fait que l'épaisseur de muqueuse masticatoire diminue en distal de PM2 jusqu'à la moitié de la M1 (Figure 46). (48) (65) (63)

Cette diminution est expliquée par la proéminence de la racine palatine de M1, qui peut se traduire par un gros os alvéolaire saillant, sur lequel la muqueuse masticatoire sera relativement plus fine. (66)

Après cette diminution, l'épaisseur de cette muqueuse va ré-augmenter jusqu'en distal de M2 (Figure 46).

Table 2	Thickness of the palatal masticatory mucosa according to tooth site					
	C-D	P1-D	P2-D	M1-Mid	M1-D	M2-D
Thickness (mm, mean $\pm$ SD)	3.55 $\pm$ 1.09	3.51 $\pm$ 0.99	3.28 $\pm$ 1.07	2.83 $\pm$ 1.00	2.92 $\pm$ 1.03	3.15 $\pm$ 1.66

C = canine; P1 = first premolar; P2 = second premolar; M1 = first molar; M2 = second molar; D = distal surface of the tooth; Mid = midline of the tooth.

**Figure 46 :** *Tableau épaisseur de la muqueuse masticatoire en regard des dents maxillaires d'après Yu et coll.*  
(63)

En conclusion, en vue de sa localisation et des possibles obstacles anatomiques, un greffon latéral postérieur, s'il est réalisable, sera de taille limitée par rapport à un greffon antérieur. (37)

### II-3-2 Histologie

La région de la 1<sup>ère</sup> molaire pourrait être considérée comme anatomiquement restrictive du fait de la proéminence de cette racine palatine. En effet, le prélèvement d'une muqueuse masticatoire trop fine entraînerait une nécrose de ce dernier. (68)

Cependant, des études histo-morphométriques de la région médiane de M1 ont montré que cette diminution d'épaisseur de muqueuse touche principalement la couche sous-muqueuse. Par conséquent une couche résiduelle de lamina-propria persiste sous l'épithélium. (66)

De plus, nous avons vu que l'épaisseur de muqueuse masticatoire ré-augmentait en distal de M1 jusqu'à M2 (Tableau 2).

Les études histo-morphométriques ont révélé que cette augmentation était majoritairement due non pas à une proportion plus élevée de tissu conjonctif mais plutôt de la couche sous-muqueuse glandulaire. (66)

Il faudra donc rester vigilant concernant la profondeur du prélèvement.

En revanche ces différences histologiques avec le palais antérieur vont nous permettre de récolter un greffon plus dense et plus ferme donc plus facile à manipuler et moins sensible à la rétractation post-opératoire à condition de prélever superficiellement. (37)

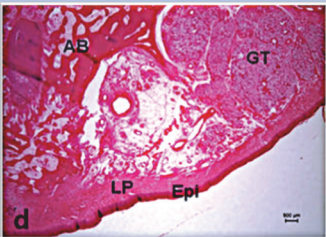

PALAIS LATÉRAL POSTÉRIEUR	MOLAIRE 1 (M1-d)	MOLAIRE 2 (M2)
<p><u>Coupe histologique</u> (Fig. 3 YU 2013)</p>		
<p><u>Tissu Conjonctif :</u> Lamina Propria</p>	<p>+ +</p>	<p>+</p>
<p><u>Sous - Muqueuse :</u> Tissu Adipeux / Tissu Glandulaire</p>	<p>+ + +</p>	<p>+ + +</p>

Tableau 2 : Tableau comparatif des analyses histo-morphométrique des prélèvements palatins latéraux postérieur

(Légende Épi: épithélium; LP: Lamina propria ; TA : Tissu adipeux ; AB : Os alvéolaire)  
(66)

**PRLV. LATÉRAL POSTÉRIEUR : TAILLE MOYENNE, DENSE, FERME**

## II-4 La tubérosité

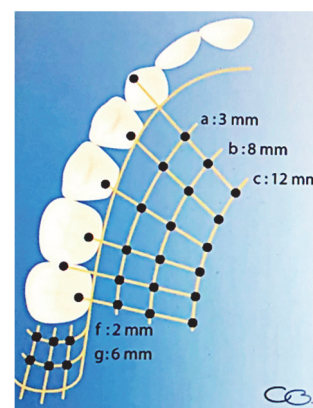
### II-4-1 Épaisseur greffon

Tous les auteurs s'accordent sur le fait que l'épaisseur de muqueuse masticatoire tubérositaire est beaucoup plus importante que la muqueuse palatine. (48) (69)

En effet l'épaisseur moyenne de la muqueuse palatine dépasse rarement 3,5 mm. (63)

Or l'épaisseur moyenne de la muqueuse tubérositaire peut aller jusqu'à 5,7 mm (Figure 47). (48)

Tubérosité	Distance de la 2 <sup>ème</sup> molaire	Moyenne (mm)	Écart type (mm)
<b>Bord palatin</b>	e	4,6	1,7
	f	4,7	1,5
<b>Centre</b>	e	5,7	1,7
	f	5,4	1,3
<b>Bord vestibulaire</b>	e	3,8	1,7
	f	4,1	1,8



**Figure 47 :** *Tableau épaisseur moyenne muqueuse tubérositaire*  
D'après Studer et coll.(48) et Gapski et coll. (69)

Donc en termes d'épaisseur de muqueuse masticatoire, la zone tubérositaire semble être la plus favorable.

De plus, il a été montré qu'une épaisseur abondante de muqueuse masticatoire diminue le temps de cicatrisation du site donneur ainsi que les douleurs post-opératoire. (70)

### II-4-2 Histologie

Une analyse histo-morphométrique menée par Sanz Martin et coll. en 2018 a montré des différences nettes dans la composition histologique de tissus prélevés dans la tubérosité par rapport aux autres zones palatines (Tableau 3).

En effet, l'étude démontre un pourcentage plus élevé de lamina propria (72,79% pour la tubérosité vs 51,08% pour le palais latéral) et plus faible de sous-muqueuse dans un greffon tubérositaire par rapport à un greffon palatin (25,75% vs 4,89%) (Figure 48). (71)

	Lat palate	Tuberosity	<i>p</i>
Sample area (mm <sup>2</sup> )	6.91 ± 2.42	5.11 ± 2.47	0.131
Area epithelium (mm <sup>2</sup> )	1.59 ± 0.57	1.12 ± 0.79	0.038*
Area lam propria (mm <sup>2</sup> )	3.53 ± 1.16	3.72 ± 1.98	0.97
Area submucosa (mm <sup>2</sup> )	1.78 ± 1.28	0.25 ± 0.71	0.016*
Percent of epithelium	23.01	21.91	0.656
Percent of lam propria	51.08	72.79	0.01*
Percent of submucosa	25.75	4.89	0.01*
Epithelium thickness (mm)	0.49 ± 0.08	0.40 ± 0.18	0.057

*Lam propria* lamina propria, *lat palate* lateral palate  
\**p* < 0.05

**Figure 48 :** Tableau comparatif histo-morphométrie palais latéral postérieur/ tubérosité d'après SANZ-MARTIN et coll. (71)

Autrement dit le prélèvement tubérositaire semble contenir plus de tissus conjonctifs et moins de tissus adipeux/glandulaire que le prélèvement palatin latéral.

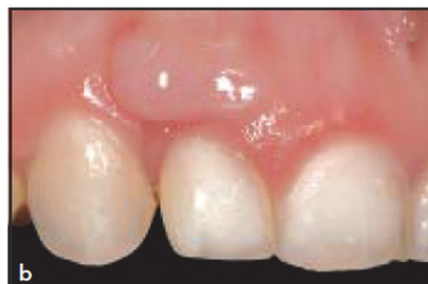Le tissu conjonctif sous-épithélial tubérositaire est donc un tissu très dense, inhomogène et riche en collagène. (37)

Ces caractéristiques font du greffon tubérositaire un greffon de haute qualité pour le recouvrement radiculaire. (72)

Cependant, une étude morfo-moléculaire sur des greffons palatin et tubérositaire a montré des différences dans les pourcentages d'expression de certains gènes (LH2B) responsables des processus fibreux et d'accumulation indésirable de collagène. (58)

Cela se traduit au niveau macroscopique par des réactions hyperplasiques (Figure 49).

JUNG et coll. 2008 ont également observé ce phénomène sur plusieurs cas de greffons tubérositaires. (53)



**Figure 49 :** Photographie d'une réaction hyperplasique post-greffe tubérositaire (58)



Le prélèvement tubérositaire est un tissu plus fibreux avec une tendance à une réponse hyperplasique et donc, comme suggéré par Dellavia et coll., son épaisseur doit être limitée à <3 mm.

Compte tenu de sa tendance à une réponse hyperplasique, on peut suggérer l'utilisation du greffon tubérositaire pour : l'augmentation des volumes des tissus mous et de la hauteur de Tissu Kératinisé, lorsque l'esthétique n'est pas l'objectif principal. (73)

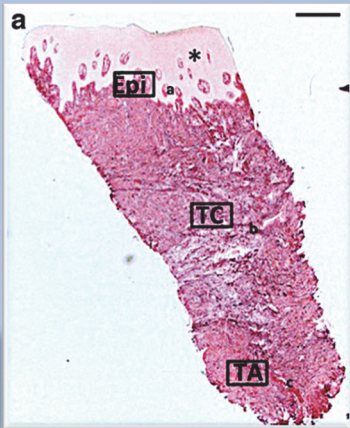
TUBÉROSITÉ	POSITION DE M3
<p><b><u>Coupe histologique</u></b> (Sanz Martin 2018)</p>	
<p><b><u>Tissu Conjonctif :</u></b> Lamina Propria</p>	<p>+ + + +</p>
<p><b><u>Sous – Muqueuse :</u></b> Tissu Adipeux / Tissu Glandulaire</p>	<p>-</p>

Tableau 3 : Tableau comparatif d'analyse histo-morphométrique de prélèvements tubérositaire

Épi : épithélium ; TC : tissu conjonctif ; TA : tissu adipeux

PRLV TUBEROSITÉ = TRÈS DENSE (GAIN VOLUME ++), SECTEUR NON ESTHÉTIQUE, PETITE ÉTENDU (MORBIDITÉ RÉDUITE)

## **SYNTHÈSE ÉPAISSEUR ET HISTOLOGIE MUQUEUSE** **PALATINE** *(Figure 50)*

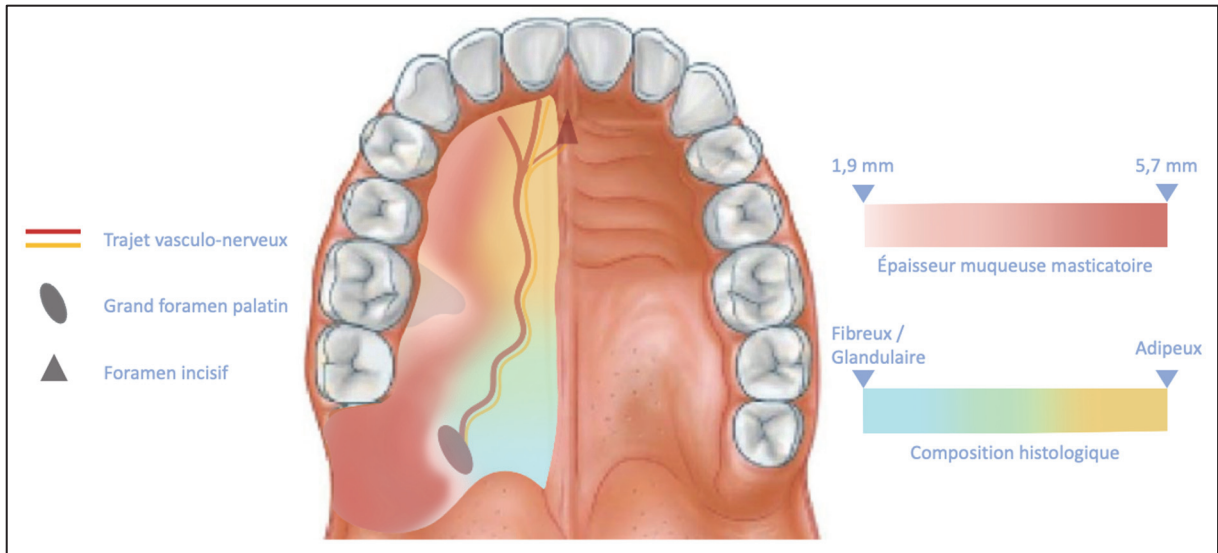
En chirurgie plastique parodontale, l'épaisseur du greffon est le principal facteur de survie du greffon. Autrement dit, la mise en place de greffons trop minces peut entraîner une atrophie ou une nécrose sur le site receveur, tandis que la mise en place de greffons trop épais peut entraîner une douleur intense, une hémorragie et une blessure profonde au site donneur avec un temps de cicatrisation prolongé et des résultats inesthétiques sur le site receveur (par exemple, des couleurs incompatibles et la formation d'une chéloïde). (66) (74)

Une épaisseur appropriée de la muqueuse palatine du site donneur stimulera la revascularisation du site receveur et produira ainsi de bons résultats esthétiques et fonctionnels. (66)

Cependant, une muqueuse prélevée trop fine compliquera la manipulation du greffon et entraînera un rétrécissement, tandis qu'une muqueuse prélevée trop épaisse prolongera les périodes de revascularisation et de cicatrisation. L'épaisseur de la muqueuse palatine est donc très importante à la fois pour la méthode de traitement et le pronostic d'évolution.(65)

La région antérieure avait des caractéristiques histologiques similaires avec la gencive, et la région prémolaire avait une grande quantité de tissu adipeux, tandis que la région molaire avait de nombreuses glandes. Ces caractéristiques pourraient signifier que si une incision est pratiquée à une profondeur constante, il y a une diminution de l'épaisseur de la lamina propria comme support et une augmentation de la quantité de tissu adipeux comme barrière vers la région palatine postérieure et la suture médio-palatine.(63)

De plus, de nombreuses études (Studer 1997 ; Muller 2000 ; Song 2008 ; Yu 2014) s'accordent sur le fait que l'épaisseur de la muqueuse masticatoire augmente de façon croissante de la JEC à la suture médio-palatine. (48)(65)(63) En revanche, l'épaisseur de la sous-muqueuse a augmenté vers la zone palatine postérieure et la suture médio-palatine. La majeure partie de cette augmentation a été attribuée au tissu glandulaire et adipeux protégeant le faisceau neuro-vasculaire palatin.(66)



**Figure 50 : SCHEMA SYNTHETIQUE ÉPAISSEUR ET HISTOLOGIE DE LA MUQUEUSE PALATINE**

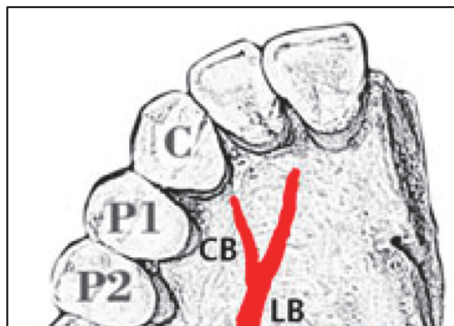
## II-5 Zone de sécurité

### II-5-1 Prélèvement antérieur

#### ➤ LONGUEUR

Le prélèvement palatin antérieur est limité en avant par le trajet de la grande artère palatine.

De nombreux auteurs comme Yu et coll. ont observé un trajet descendant de la grande artère palatine en regard de la partie mésiale de la canine (Figure 51). (75)



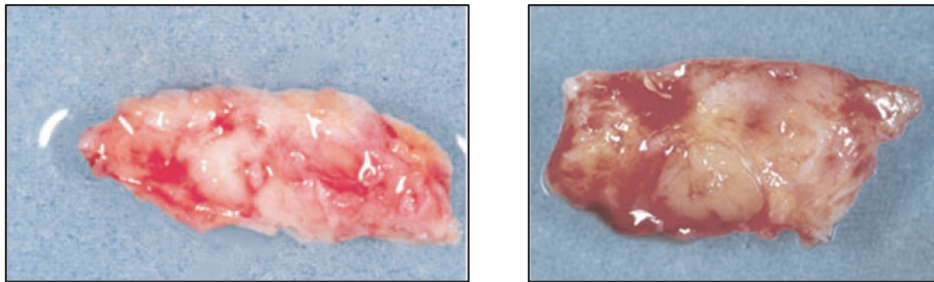
**Figure 51 : Schéma du trajet antérieur de la GPA dans la zone du palais antérieur d'après Yu et coll. (75)**

Afin d'éviter tout risque hémorragique, il est recommandé de limiter, dans la mesure du possible, l'étendue antérieure du prélèvement à la face mésiale de la canine. (49)

La « limite » distale du prélèvement palatin antérieur sera représenté par la zone prémolaire.

Cela signifie que le greffon antérieur pourra être prélevé sans risque sur une surface étendue de la canine C à la deuxième prémolaire PM2.

Les greffons du palais antérieur peuvent donc être étendus sur une grande surface (Figure 52). (37)

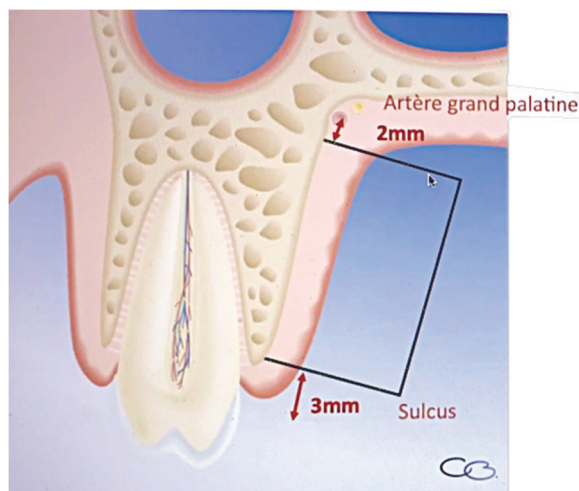


**Figure 52 :** *Photographies de prélèvements conjonctifs du palais antérieur d'après Zuhr et coll. (37)*

#### ➤ HAUTEUR

Comme nous l'avons vu précédemment, la hauteur du prélèvement va dépendre de l'anatomie de la voûte du palais ainsi que du trajet du paquet vasculo-nerveux.

Pour un greffon palatin antérieur, dans la situation délicate d'une voûte palatine peu profonde, Monnet-Corti et coll. en 2006 ont déterminé une hauteur de sécurité de prélèvement égale à **5mm** en regard de la prémolaire dans la majorité des cas (Figure 53). (56)



**Figure 53 :** *Schéma de la distance de sécurité corono-apicale D'après Monnet-Corti et coll. (2)*

Pour certains auteurs (TAVELLI et coll. en 2019), le trajet de la GPA serait à 5mm de la JEC de la canine. Par conséquent, si le prélèvement antérieur doit s'étendre à la zone canine, il serait préférable de légèrement sous-dimensionner apicalement la hauteur du greffon pour éviter tout risque hémorragique.(76)

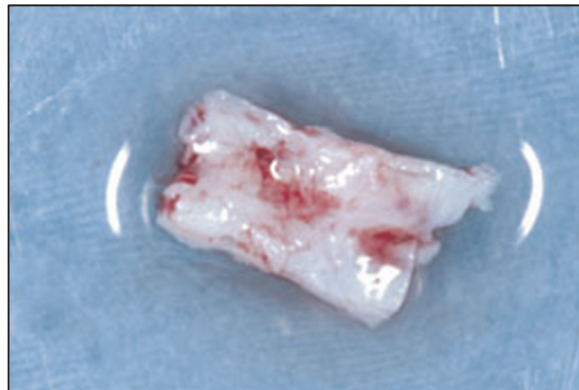## II-5-2 Prélèvement latéral postérieur

### ➤ LONGUEUR

Le prélèvement palatin postérieur peut s'étendre de la face distale de la 2<sup>ème</sup> prémolaire à la face distale de la 2<sup>ème</sup> molaire (Figure 54).

Une limite mésiale du prélèvement latéral postérieur peut être identifiée au niveau de la racine palatine de M1 proéminente. (63)

L'étendue distale du greffon postérieur sera limitée quant à elle, par l'incidence de l'émergence du paquet vasculo-nerveux dans cette zone. (77)



**Figure 54 :** *Photographie d'un prélèvement conjonctif du palais latéral postérieur d'après Zuhr et coll. (37)*

Par conséquent, ces possibles obstacles anatomiques vont avoir tendance à limiter méso-distalement le prélèvement palatin postérieur.

### ➤ HAUTEUR

La limite apicale du greffon sera définie par la position du canal palatin postérieur et du trajet du paquet vasculo-nerveux.

En 2018, Tavelli et coll. ont montré que le canal palatin postérieur (GPF) pouvait, dans un peu plus de 5% des cas, s'étendre dans la zone de la 2<sup>ème</sup> molaire (Figure 55). (76)

Table 2. LOCATION OF GPF IN RELATION TO MAXILLARY TEETH		
	Between 1M and 2M	Midpalatal Aspect of 2M
Frequency	0.84%	6.21%

**Figure 55 :** Tableau de la fréquence de localisation du GPF en regard de M1 et M2 d'après Tavelli et coll. (76)

Par conséquent, en cas de prélèvement dans cette zone, une analyse anatomique préopératoire rigoureuse devra être effectuée : Hauteur voûte du palais, palpation crête palatine supérieur.

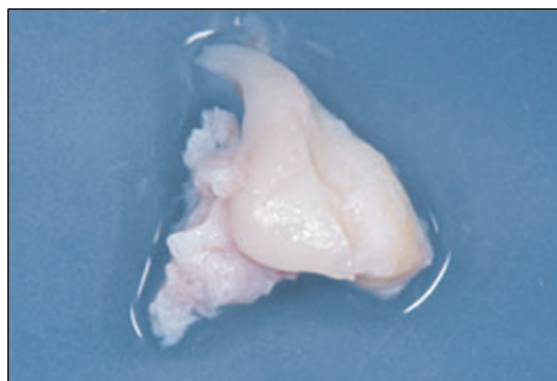
### II-5-3 Prélèvement tubérositaire

#### ➤ LONGUEUR

La zone tubérositaire débute de la face distale de la M2 appelée également la zone rétro-molaire.

L'anatomie de cette zone varie grandement entre les patients et limite donc l'utilisation de ce prélèvement qu'aux patients présentant une quantité adéquate de tissu conjonctif tubérositaire. (53)

L'accès à cette zone peut varier d'un patient à l'autre. Ainsi, la taille du maxillaire, l'ouverture buccale ou encore la présence d'une 3<sup>ème</sup> molaire sont des facteurs indispensables à prendre en compte dans l'analyse anatomique pré-opératoire. (73)



**Figure 56 :** Photographie d'un prélèvement conjonctif tubérositaire d'après Zuhr et coll. (37)

La longueur du prélèvement tubérositaire sera donc patient dépendant de faible étendue.

➤ HAUTEUR

La limite apicale du prélèvement tubérositaire est en relation directe avec la position du canal palatin postérieur.

En effet, le paquet vasculo-nerveux du palais débouche au niveau du canal palatin postérieur (GPF). Certaines études ont identifié le GPF en regard des deuxièmes et troisièmes molaires, dans la zone où les segments horizontaux et verticaux de l'os palatin se rejoignent. (51)

D'autres auteurs s'accordent sur une position du GPF plus distale, en position retro-molaire ou en regard de la 3<sup>ème</sup> molaire. (78)

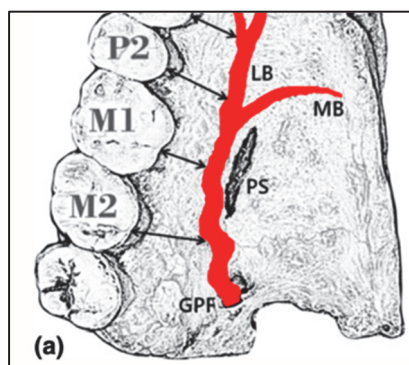
Tavelli et coll. ont réalisé une revue systématique afin de déterminer l'incidence du GPF en regard des dents maxillaires. (76)

Table 2. LOCATION OF GPF IN RELATION TO MAXILLARY TEETH					
	Between 1M and 2M	Midpalatal Aspect of 2M	Between 2M and 3M	Midpalatal Aspect of 3M	Distal to 3M
Frequency	0.84%	6.21%	21.25%	57.08%	13.54%

Abbreviations: GPF, greater palatine foramen; 1M, first maxillary molar; 2M, second maxillary molar; 3M, third maxillary molar.

**Figure 57 :** *Fréquence de la localisation du GPF en regard des dents d'après Tavelli et coll. (76)*

D'après leur étude, dans plus de 80% des cas, le GPF se situe dans la zone retro-molaire (Figure 57).

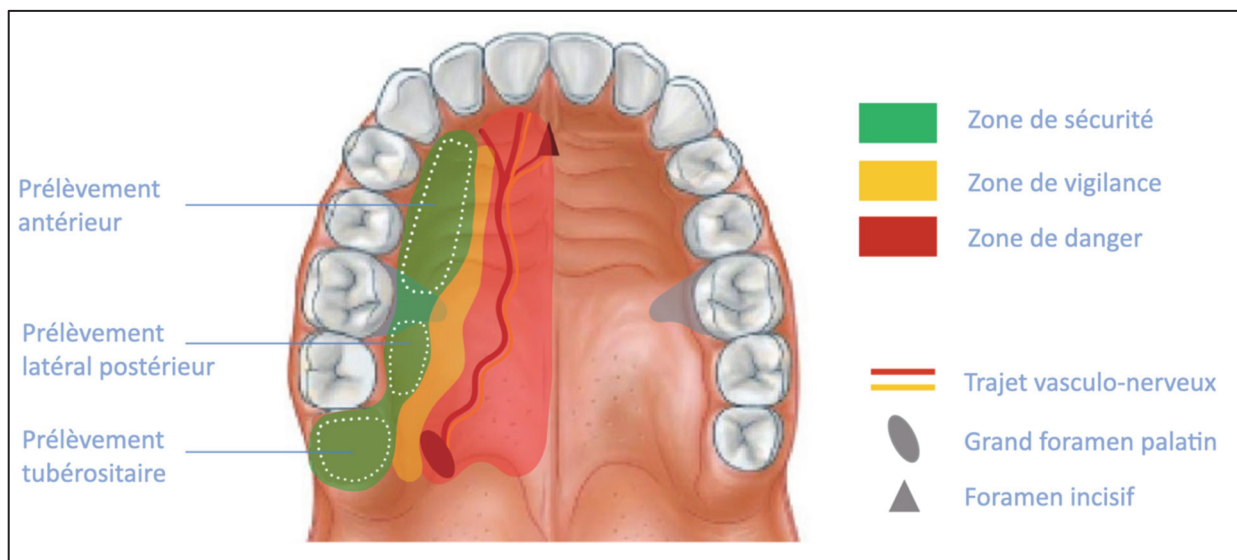


**Figure 58 :** *Schéma du trajet postérieur de la GPA dans la zone rétro-molaire tubérositaire D'après YU et coll. (75)*

Néanmoins, la palpation du palais postérieur doit toujours être effectuée pour identifier la position du GPF et l'évolution du GPA. Il a été rapporté que l'artère est généralement à la jonction entre la plaque horizontale du maxillaire et la crête alvéolaire maxillaire. De plus, dans une étude cadavérique, Benninger et coll. ont montré que le GPA court à proximité de la grande crête palatine, qui est proéminente et peut être palpée dans la plupart des cas. (76)

L'incidence de l'émergence du paquet vasculo-nerveux dans cette zone limite donc l'étendue apicale du prélèvement tubérositaire.

Par conséquent, lors d'un greffon tubérositaire, une analyse minutieuse de l'incidence du GPF devra être réalisée afin d'éviter tous risques hémorragiques.



**Figure 59 : SCHEMA SYNTHETIQUE  
ZONE DE SECURITE DE PRELEVEMENT**

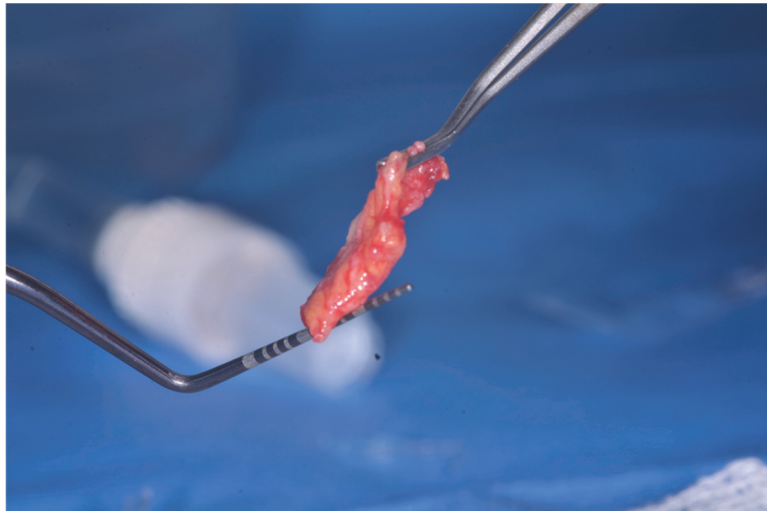
La zone de prélèvement va donc avoir un impact direct sur la forme et la composition du greffon.

D'autres facteurs doivent être pris en compte et notamment la technique de prélèvement.



### III- Les Techniques de prélèvement conjonctif

Les tissus conjonctifs peuvent être prélevés à partir du palais ou de la tubérosité maxillaire avec différentes approches qui peuvent avoir un impact sur la qualité du greffon et la morbidité du site de prélèvement. (79)



**Figure 60 :** *Photographie d'un prélèvement épithélio-conjonctif.*  
(photographie Dr.DUMAS Cathy)

En raison de l'incapacité des substituts de tissu conjonctif à fournir des résultats comparables ou supérieurs au tissu conjonctif autologue (Cairo et coll. 2014), des efforts ont été dirigés vers la minimisation de la morbidité des patients après le prélèvement palatin. (Zucchelli et coll. 2010 ; Femminella et coll. 2016).(80)

Le palais est le site donneur le plus utilisé et le plus étudié dans la littérature.

Indépendamment du site donneur sélectionné, la procédure clinique de prélèvement conjonctif est essentiellement caractérisée par le défi d'obtenir **une quantité adéquate de tissu tout en minimisant la douleur postopératoire et en réduisant au maximum le risque de complications.**(37)

Lorsqu'un tissu conjonctif (CTG) est prélevé au palais, avec des techniques permettant de repositionner un lambeau palatin ou dé-épithélialisé extra-oralement, il est généralement défini comme un prélèvement de tissu conjonctif sous-épithélial (SCTG). (80)

Nous allons pouvoir identifier deux grandes catégories de prélèvement conjonctive sous-épithéliale : (81)

- Les techniques muco-périostées :

Elles vont être caractérisées par un prélèvement profond (lamina propria et sous-muqueuse complète y compris le périoste). (49,82,83)

- Les techniques muqueuses :

Elles correspondent à un prélèvement plus superficiel. (lamina propria et une partie de la sous-muqueuse). (84,85)

Chaque procédure de prélèvement de tissu conjonctif présente des avantages et ses inconvénients mais vont surtout influencer la composition du greffon conjonctif.

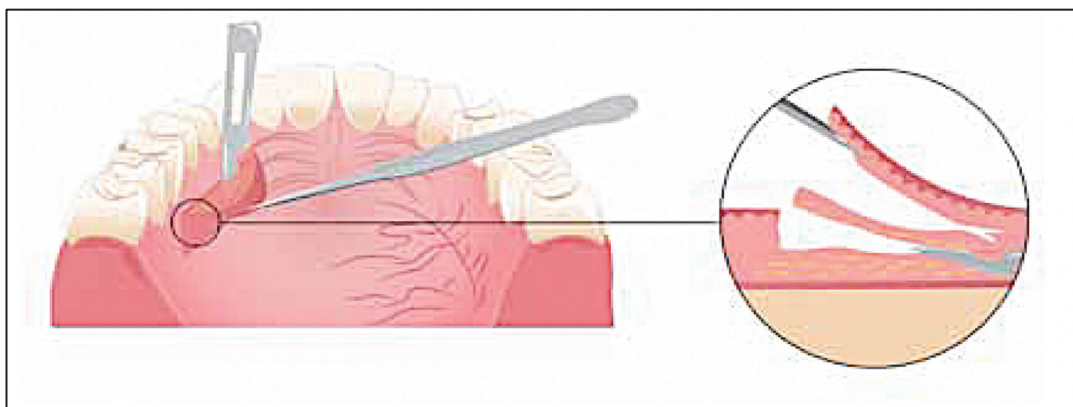
La technique choisie va dépendre de divers paramètres, tels que : (86)

- L'objectif de la procédure,
- La morbidité,
- Les limites anatomiques,
- Les compétences du chirurgien.

### III-1 Prélèvement palatin muco-périosté/profond

Les techniques de prélèvement muco-périosté consistent en un prélèvement en profondeur au niveau du site donneur, composé principalement de lamina-propria, de sous-muqueuse y compris une couche périostée (Figure 61). (81)

Ces techniques de prélèvements ont été les premières à avoir été décrites dès 1985 avec Langer et coll. puis Bruno et coll. en 1994, Hurzeler et coll. en 1999 et Lorenzana et coll. en 2000. (49,82,83)



**Figure 61 :** Illustration schématique d'une technique de prélèvement conjonctive profonde  
d'après Tavelli et coll. (29)

La technique de prélèvement muco-périosté nécessite qu'une couche de tissu conjonctif soit maintenue dans le lambeau palatin primaire pour éviter sa déhiscence. Ainsi, le CTG récolté provient de la zone la plus profonde du palais, dans la couche périostée. (29)

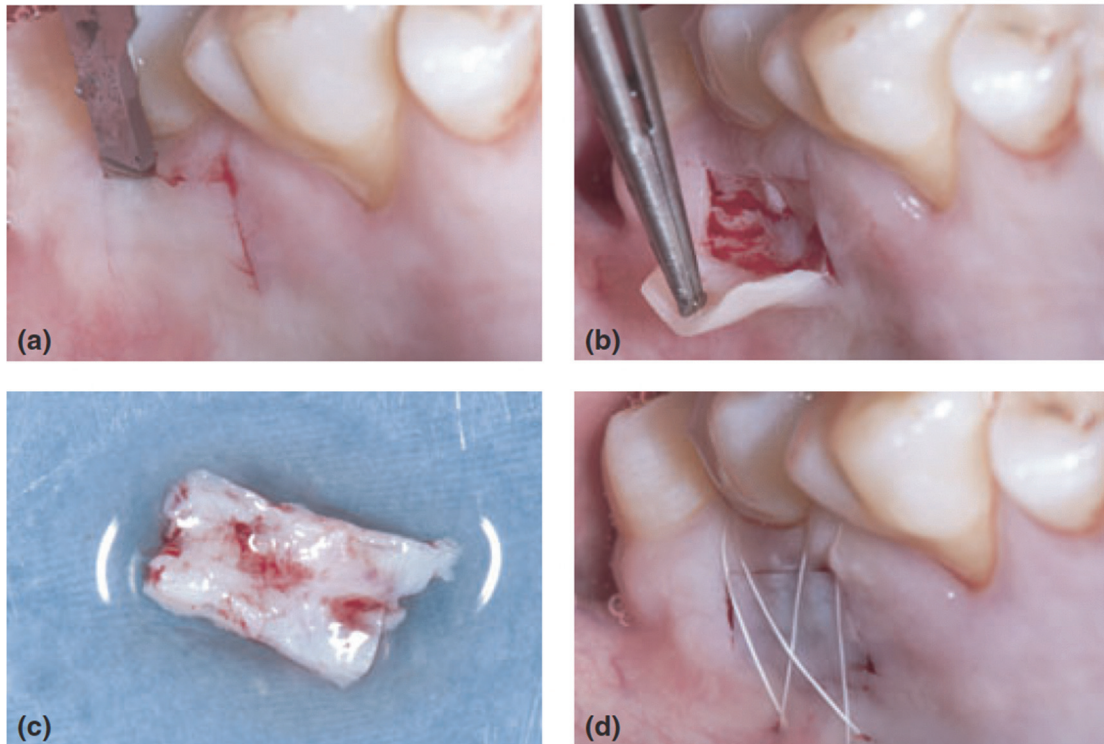
Les techniques utilisées pour les prélèvements conjonctifs sous-épithéliaux vont différer par le nombre et le type d'incisions de surface, les moyens d'accéder au greffon et la conception des lambeaux. (87)

### III-1-1 Technique de Trappe : 3 incisions en U

Edel en 1974 puis Langer&Langer en 1985 ont proposé une technique de « trappe » visant à créer un lambeau palatin trapézoïdale qui peut être repositionné après la récolte d'un greffon muco-périosté. (82,88)

Technique opératoire (Figure 62): (89)

- Des **incision verticales mésiales** et **distales** sont réalisées selon les dimensions du greffon souhaité
- Une **3<sup>ème</sup> incision horizontale** est pratiquée de mésial en distal pour relier les incisions verticales de libération du lambeau
- Un volet d'épaisseur uniforme d'accès palatin en épaisseur partielle est élevé en laissant l'épithélium sus-jacent
- Les incisions verticales sont prolongées de 1 mm en apical pour un meilleur accès à la ligne d'incision horizontale apicale
- Le greffon muco-périosté est libéré apico-coronalement et mésio-distalement
- Une incision apicale, perpendiculaire à la surface osseuse, est réalisée pour détacher complètement le greffon.
- La fermeture de la plaie peut être obtenue par des sutures matelassier croisées simples
- La fermeture complète de la plaie est obtenue ainsi qu'une guérison par première intention sur le site donneur.



**Figure 62 :** *Photographie des étapes d'un prélèvement conjonctif « en trappe » :*

- a) Incisions trapézoïdales ; b) Décollement en épaisseur partielle du lambeau palatin ; c) Greffon conjonctif latéral postérieur ; d) Remplacement du lambeau palatin après prélèvement et sutures, d'après Zuhr et coll. (37)*

**Avantages**

**Inconvénients**

	Avantages	Inconvénients
<b>Technique de Trappe (3 incisions en U)</b>	<ul style="list-style-type: none"> <li>- Cicatrisation par première intention</li> <li>- Similitude taille greffon et conception incisions</li> <li>- Plus de visibilité et accessibilité</li> <li>- Relativement facile à réaliser</li> </ul>	<ul style="list-style-type: none"> <li>- Lignes d'incisions verticales <b>entravent approvisionnement en sang du lambeau sus-jacent.</b></li> <li>- Desquamation possible lambeau palatin</li> <li>- Fournir une gêne postopératoire.</li> <li>- Besoin de stent ou de suture</li> </ul>

**Figure 63 :** *Tableau avantages/inconvénients technique de « Trappe » d'après Agrawal et coll. (87)*

Le principal inconvénient est les incisions verticales (Figure 63). En effet, ces dernières entraînent une interruption de l'apport vasculaire du lambeau palatin ainsi que son amincissement excessif. Cela se traduit par des gênes et des douleurs post-opératoires accrues au niveau du site donneur ainsi qu'une augmentation du temps de guérison voir une possible desquamation ou nécrose du lambeau palatin. (83)

Indications : (87)

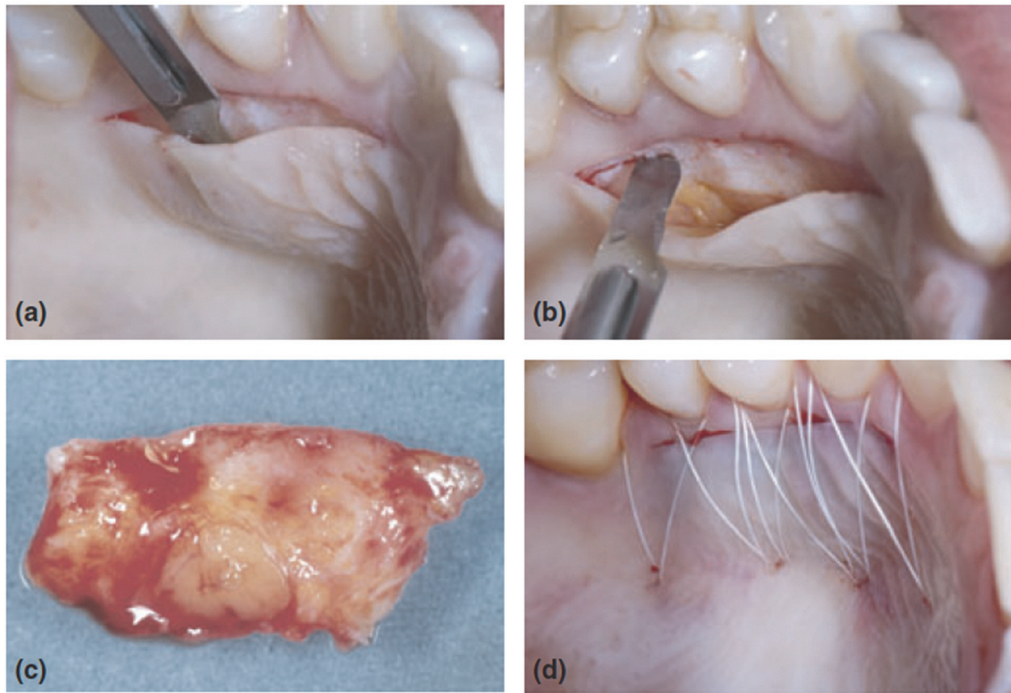
- Épaisseur de muqueuse masticatoire importante
- Intérêt si présence d'obstacle anatomique : volet palatin = meilleure visibilité
- Lorsqu'une plus grande quantité de tissu conjonctif est nécessaire

### III-1-2 Technique de Mono - incision

Afin d'éviter les incisions verticales, de nombreux auteurs comme Bruno en 1994, Harris en 1997 ont décrit des techniques à 2 incisions horizontales qui emportaient un bandeau épithélial avec le greffon.

Puis la technique de mono-incision introduit par Hurzeler en 1999 et Lorenzana en 2000, a été conçue en se basant sur un concept à une seule incision horizontale (Figure 64).

- Une seule incision de pleine épaisseur est faite avec une lame chirurgicale n°15 à 90 ° par rapport à l'os palatin à environ 2 à 3 mm apical à la gencive marginale.
- Une dissection d'épaisseur partielle est ensuite effectuée dans cette même incision en inclinant la lame de 135° à 180°, laissant une épaisseur adéquate du lambeau palatin pour minimiser les risques de desquamation du tissu sus-jacent.
- Le tissu conjonctif avec le périoste sous-jacent est ensuite soigneusement élevé du palais à l'aide d'un petit élévateur de Molt, le tissu est prélevé en pratiquant des incisions sur les faces mésiale, distale et apicale.
- Suture du lambeau épithélial par sutures matelassées verticales.



**Figure 64 :** *Photographies des étapes d'un prélèvement conjonctif mono-  
incision*

- a) Dissection épaisseur partielle du lambeau palatin ; b) Prélèvement du tissu conjonctif ; c) Greffon conjonctif du palais antérieur ; d) Remplacement du lambeau palatin après prélèvement et sutures, d'après Zuhr et coll. (37)*

Cette technique assure une épaisseur constante du lambeau et le prélèvement d'un greffon de tissu conjonctif qui comprend généralement la couche de périoste. (83)

Elle évite les incisions verticales et assure une épaisseur plus fine et régulière du lambeau palatin.

L'utilisation de la technique à incision unique maximise le confort du patient pendant les premiers stades de la guérison, accélère la réponse de guérison au site donneur et diminue considérablement la probabilité de complications postopératoires à partir du site donneur, même lors de la récolte de grandes quantités de tissu conjonctif (Figure 65). (83)

	<b>Avantages</b>	<b>Inconvénients</b>
<b>Technique de Mono-incision</b>	<ul style="list-style-type: none"> <li>- Vascularisation optimale du volet de couverture</li> <li>- Petit nombre de sutures</li> <li>- Cicatrisation indolore des plaies</li> <li>- Possibilité d'obtenir des greffons de dimension variable</li> <li>- Meilleure guérison postopératoire</li> <li>- Morbidité des patients diminuée</li> <li>- Utilisable dans toutes les situations anatomiques</li> </ul>	<ul style="list-style-type: none"> <li>- Mono-incision : visibilité très réduite</li> <li>- Contrôle difficile homogénéité épaisseur lambeau</li> <li>- Difficulté opératoire</li> <li>- Praticien dépendant</li> </ul>

**Figure 65** : *Tableau avantages/inconvénients technique de mono-incision d'après Agrawal et coll. (87)*

### III-1-3 Qualité greffon profond

Très peu d'études ont analysé la composition histologique des greffons prélevés sur les patients en fonction de la technique utilisée.

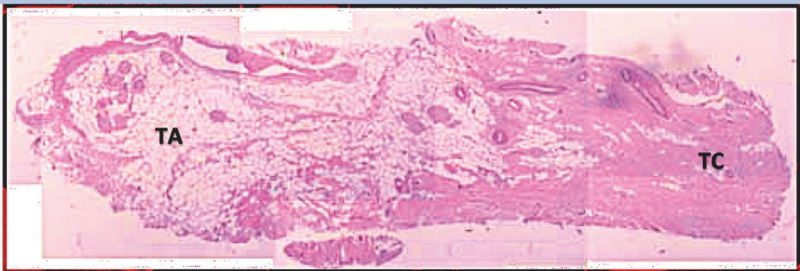
Bertl et coll. en 2015 ont réalisé une première étude histologique sur des cadavres humains.

Ils avaient démontré des différences de compositions histologiques significatives de la muqueuse masticatoire.

En effet, ils avaient simulé virtuellement le prélèvement d'un tissu conjonctif avec différentes techniques.

En simulant une technique de prélèvement profond du tissu conjonctif et avec l'aide d'une analyse histo-morphométrique, une quantité relativement plus faible de tissu conjonctif avait été observée dans les prélèvements. La quantité de tissu adipeux / glandulaire (FGT) qu'en à elle, a augmenté.

Puis en 2018, Azar et coll. ont mené une étude histo-morphométrique de greffons prélevés cette fois, sur des patients vivants (*Tableau 4*).

PALAIS PROFOND		Greffon muco-périosté profond	
<p><b>Coupe histologique</b></p> <p>(Fig.3 AZAR 2018)</p>			
<p><b>Tissu Conjonctif :</b></p> <p>Lamina Propria</p>		+	+
<p><b>Sous – Muqueuse :</b></p> <p>Tissu Adipeux / Tissu Glandulaire</p>		+	+

**Tableau 4 : Tableau comparatif d'analyse histo-morphométrique de prélèvements conjonctifs profonds**

(TA : Tissu Adipeux ; TC : Tissu Conjonctif)  
(81)

Les prélèvements muco-périostés profonds ont été initialement considérés comme l'étalon-or car ils accompagnaient moins de morbidité postopératoire que les prélèvements épithélio-conjonctifs dé-épithérialisés, qui nous le verrons se traduisent par une guérison d'intention secondaire. (90)

Cependant, dans les techniques muco-périostées, la partie profonde de la sous-muqueuse, qui est principalement composée de tissu adipeux et / ou glandulaire et du périoste, est toujours inclus dans la greffe.

Or il s'est avéré que certains auteurs (Gordon et coll. en 1968) suggèrent que le périoste doit être enlevé car il peut interférer avec la revascularisation du greffon et peut fonctionner « comme une barrière à la fois à la diffusion plasmatique et à la vascularisation ».

De plus, l'apport du périoste dans le recouvrement radiculaire par greffe de tissu conjonctif n'a pas été prouvé. (81)

Certains auteurs s'accordent même sur le fait qu'un tissu conjonctif sans périoste a de meilleures propriétés mécaniques. (91)

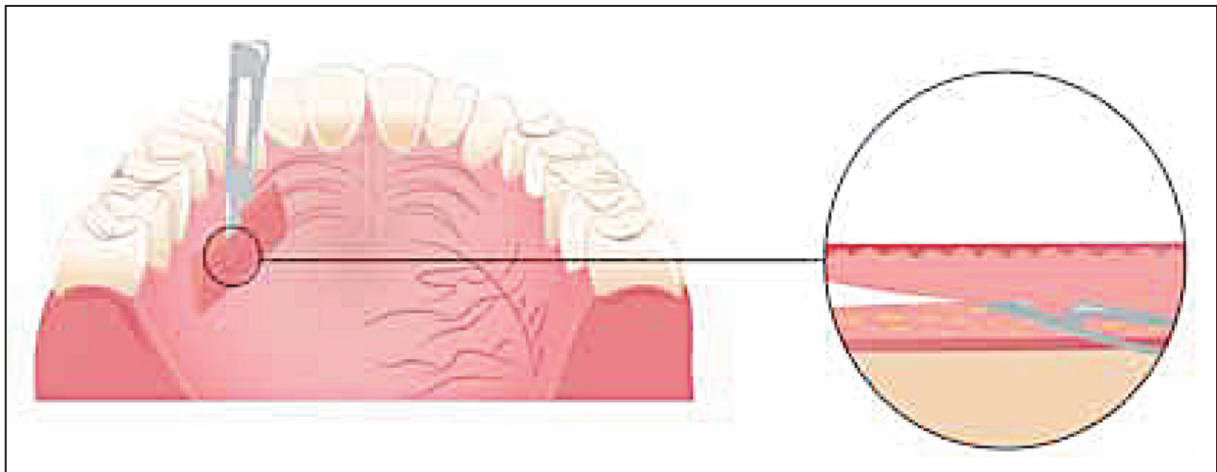
Les problèmes d'intégration du greffon ont amené certains auteurs à modifier le prélèvement conjonctif.



## III-2 Prélèvement palatin muqueux/superficiel

A l'inverse des techniques muco-périosté, les prélèvements muqueux vont nous permettre de récolter un tissu relativement superficiel (Figure 66). (81)

Le but de ces techniques est de prélever un greffon conjonctif tout en laissant, le plus possible, la partie sous-muqueuse et périostée sur l'os palatin.



**Figure 66 :** *Illustration schématique d'une technique de récolte conjonctive superficielle d'après Tavelli et coll. (29)*

Afin de réaliser un prélèvement superficiel, plusieurs techniques s'offrent à nous avec des approches relativement différentes.

### III-2-1 Prélèvement épithélio-conjonctif désépithérialisé sur table (DGG)

De nombreux auteurs ont préféré l'utilisation du SCTG par rapport au DGG simplement en raison de sa cicatrisation par première intention, qui est censée réduire la morbidité par rapport à la cicatrisation ouverte. (90) (92)

Considérant que la guérison par intention secondaire n'est pas associée à une gêne postopératoire accrue, Zucchelli et coll. en 2010 ont donc introduit la greffe gingivale désépithérialisée (DGG) (Figure 67). (70)

En effet, Zucchelli et coll. en 2010 ont démontré que les douleurs post-opératoires étaient plutôt influencées par l'épaisseur du greffon.

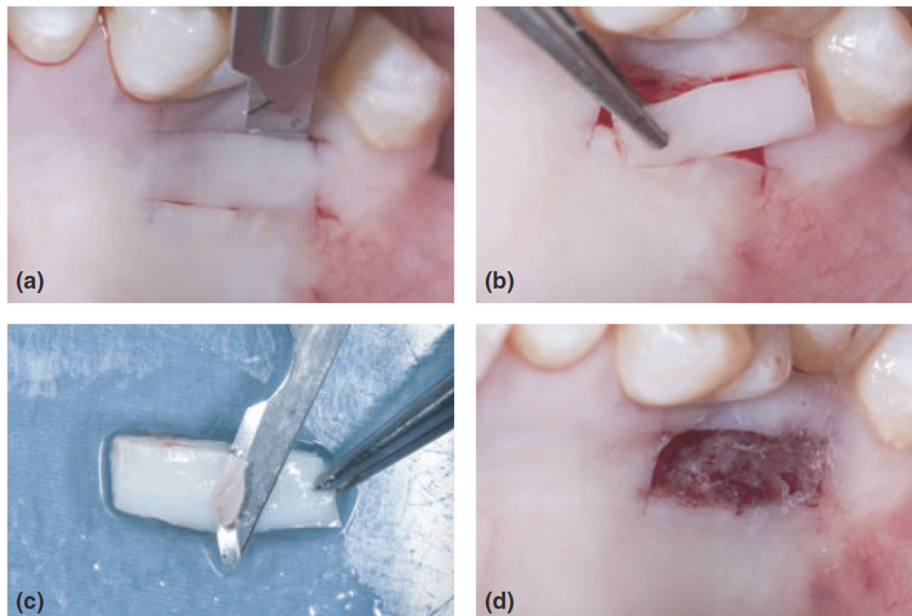
Dans cette technique l'épithélium est prélevé en même temps que le tissu conjonctif superficiel mais cette fois dé-épithélialisé extra-oralement. (70)

Elle permet un prélèvement palatin quelle que soit l'épaisseur de la fibromuqueuse. (29)

- Deux incisions longitudinales parallèles qui sont reliées par deux incisions verticales de 1 à 1,5mm de profondeur sont réalisées.

- La lame est tournée pour être presque parallèle à la surface muqueuse et déplacée apicalement jusqu'à ce qu'un greffon épithélio-conjonctif d'épaisseur uniforme soit mobilisé sans toucher le périoste.

- Le tissu de greffe récolté sera dé-épithélialisé extra oralement sur une gaze stérile pour obtenir un SCTG.

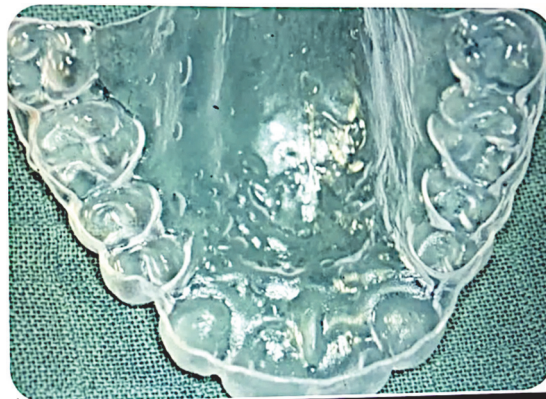


**Figure 67 :** Photographies des étapes d'un prélèvement épithélio-conjonctif dé-épithélialisé extra-oralement

- a) Tracé d'incision ; b) Prélèvement du greffon épithélio-conjonctif ;  
c) Dé-épithélialisation sur table du tissu épithélio-conjonctif ;  
d) Guérison du site donneur par intention secondaire,  
d'après Zuhr et coll. (37)

La plaie du site donneur guérit généralement par intention secondaire (Figure 69). Par conséquent, la croissance épithéliale et le raccourcissement du temps de guérison peuvent être facilités par plusieurs méthodes telles que :

- Mise en place d'éponges ou de matrices de collagène natif
- Fixation de la plaie avec des sutures matelassiers horizontales ou croisées
- Utilisation d'une plaque acrylique préfabriquée (Figure 68) pour couvrir le palais afin d'améliorer la stabilisation du caillot sanguin.



**Figure 68 :** *Photographie d'une plaque palatine acrylique préfabriquée*  
(26)

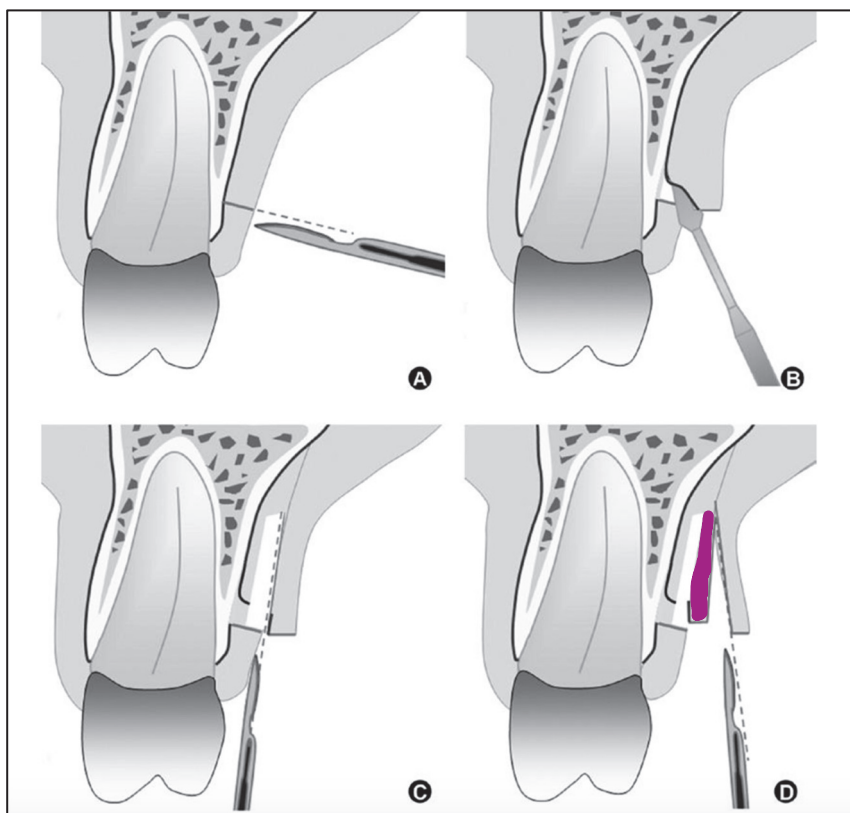
	Avantages	Inconvénients
<b>Technique DGG</b>	<ul style="list-style-type: none"> <li>- Greffe de grande étendue</li> <li>- Facilité de réalisation</li> <li>- Favorable si épaisseur muqueuse mince</li> <li>- Pas de violation du paquet vasculo-nerveux profond</li> <li>- Prélèvement de tissu conjonctif uniforme et abondant</li> <li>- Moins de retrait post-opératoire du greffon</li> </ul>	<ul style="list-style-type: none"> <li>- Cicatrisation par seconde intention</li> <li>- Possible douleur post-opératoire accru</li> <li>- Possible formation tissu cicatriciel site receveur</li> </ul>

**Figure 69 :** *Tableau avantages/inconvénients technique de DGG d'après Agrawal et coll. (87)*

### III-2-2 Technique de mono-incision modifiée

Cette technique proposée par Reino et coll. en 2013 est une modification de la technique d'incision unique pour la récolte de tissu conjonctif. La modification principale de la technique décrite par Hurzeler est la préservation de la majeure partie du périoste au site palatin et donc classe cette technique modifiée dans les prélèvements muqueux superficiels (Figure 70).

- Incision perpendiculaire au grand axe des dents jusqu'à atteindre l'os dans le sens horizontal
- Élévation de 1 à 2 mm du périoste avec un volet de pleine épaisseur
- Dissection du volet palatin d'épaisseur partielle
- Récolte du greffon à partir de l'épaisseur du lambeau palatin



**Figure 70 :** *Illustration schématique de la nouvelle modification de la technique de récolte palatine à incision unique. (En violet = Greffon conjonctif)*  
a) Incision perpendiculaire ; b) Élévation de pleine épaisseur sur 1-2mm ;  
c) Dissection du volet palatin d'épaisseur partielle ; d) Prélèvement du greffon d'après Reino et coll. (85)

Dans cette technique, la greffe peut être obtenue avec un bistouri à double lame qui a des lames parallèles espacées de 1,5 mm.

Elle permet d'obtenir une greffe d'épaisseur homogène et la partie profonde de la sous-muqueuse, qui reste attachée à la plaque osseuse, est exclue. (81)

Après la récolte du greffon dans l'épaisseur du volet palatin, le tissu conjonctif ainsi que le périoste restant au site donneur vont pouvoir servir de lit receveur pour le volet palatin, le nourrissant et améliorant ainsi le processus de guérison par première intention.

Cette nouvelle modification de la technique d'incision unique permet également un contrôle plus précis de l'épaisseur du greffon. En effet, le greffon étant prélevé cette fois du côté du volet palatin, une meilleure visibilité permet un prélèvement plus uniforme (Figure 71). (85)

	<b>Avantages</b>	<b>Inconvénients</b>
<b>Technique de Mono-incision Modifiée</b>	<ul style="list-style-type: none"> <li>- Vascularisation optimale du volet de couverture</li> <li>- Petit nombre de sutures</li> <li>- Cicatrisation indolore des plaies</li> <li>- Possibilité d'obtenir des greffons de dimension variable</li> <li>- Meilleure guérison postopératoire</li> <li>- Morbidité des patients diminuée</li> <li>- Contrôle homogénéité épaisseur greffon</li> </ul>	<ul style="list-style-type: none"> <li>- Difficulté opératoire</li> <li>- Praticien dépendant</li> </ul>

**Figure 71 :** *Tableau avantages/inconvénients technique de mono-incision modifiée d'après Agrawal et coll. (87)*

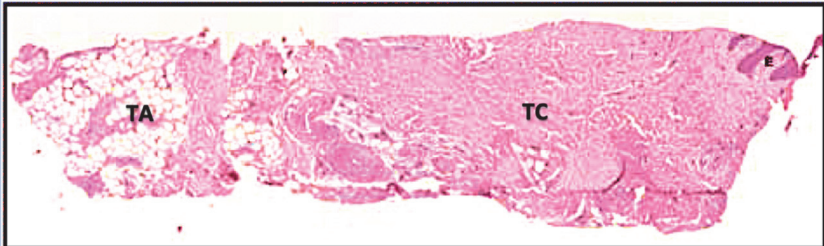
### III-2-3 Qualité greffon superficiel

Grâce aux études histomorphométriques, certains auteurs ont pu déterminer la composition des greffons récoltés par des techniques de prélèvement muqueux / superficiel.

En simulant des prélèvements conjonctifs dé-épithélialisés sur des cadavres, Bertl et col ont démontré qu'un CTG récolté par Dé-Épithélialisation était considéré comme plus stable et contenait des quantités beaucoup plus grandes de lamina-propria et des quantités beaucoup plus faibles de tissu graisseux/glandulaire par rapport à un CTG récolté par mono-incision, et ce quel que soit le site de récolte. (67)

Ces propriétés rendent le DGG plus ferme, plus stable et plus facile à gérer que les SCTG profonds. (29)

De plus l'étude d'Azar en 2018 a confirmé, grâce à l'aide de coupe histologique (Tableau 5), une différence de composition entre la technique muco-périoste de mono-incision et la technique muqueuse de mono-incision modifiée.

PALAIS SUPERFICIEL	Greffon muqueux superficiel
<p><b>Coupe histologique</b> (Fig.3 AZAR 2018)</p>	
<p><b>Tissu Conjonctif :</b> Lamina Propria</p>	<p>+ + +</p>
<p><b>Sous – Muqueuse :</b> Tissu Adipeux / Tissu Glandulaire</p>	<p>+</p>

*Tableau 5 : Tableau comparatif d'analyse histo-morphométrique de prélèvements conjonctifs superficiel*

(TA : Tissu Adipeux ; TC : Tissu Conjonctif)

(81)

En raison d'un site de récolte plus profond, le SCTG est essentiellement composé de sous-muqueuses, qui consistent en une grande quantité de tissu adipeux et glandulaire (Bertl et col. en 2015). Sullivan et Atkins (1968) ont suggéré que le tissu adipeux devrait être complètement retiré du greffon, en raison de sa tendance à agir comme une barrière à la diffusion et à la vascularisation. De même, Miller (1985) a émis l'hypothèse que la sous-muqueuse peut empêcher une interface directe entre le tissu conjonctif et la racine.

Néanmoins, il faut garder à l'esprit que le choix de la technique de prélèvement est généralement dicté par l'anatomie du site de prélèvement, l'épaisseur requise du greffon et la préférence du clinicien. (76)

## IV- Comportement du greffon conjonctif dans le recouvrement radiculaire

Nous avons vu que les principaux objectifs des thérapeutiques de recouvrement radiculaire par chirurgie plastique parodontale étaient :

- Intégration esthétique du greffon
- Pérennité du recouvrement radiculaire

Il a été suggéré que l'emplacement du site donneur palatin (qu'il soit antérieur, latéral postérieur, tubérositaire, superficiel ou profond) peut affecter la forme du greffon, sa composition histologique et donc son comportement. (73)

Or il reste controversé de déterminer l'emplacement et la technique de prélèvement idéale qui remplit à la fois tous les critères esthétiques et fonctionnels. (93)

Une connaissance anatomique détaillée de l'épaisseur de la muqueuse palatine et de sa composition histologique est donc une condition préalable au choix de la méthode de traitement la plus appropriée afin de remplir au mieux les objectifs thérapeutiques. (66)

De la même façon, la revascularisation du greffon va avoir une incidence sur l'intégration tissulaire de ce dernier, et donc sur son esthétique et sa pérennité.

Ce processus d'intégration tissulaires des greffes conjonctives nécessite plusieurs phases.

Après la fixation et la stabilisation du greffon conjonctif, ce dernier va survivre uniquement par circulation plasmatique avasculaire à partir du lit receveur.

Les greffons sont entièrement dépendant de l'apport d'oxygène et de métabolites dans le liquide extracellulaire, la force motrice derrière ce processus de diffusion étant le gradient de concentration entre les tissus natifs et transplantés.

Plus l'exsudat formé initialement entre le lit et la greffe est mince et plus la greffe est immobile, plus la circulation plasmatique est facile et plus les cellules vivantes peuvent survivre. (37)

Puis, trois à quatre jours post-opératoire, la phase de revascularisation commence avec la formation d'anastomoses entre les vaisseaux sanguins du lit receveur et du tissus transplantés.

La circulation sanguine est rétablie en réutilisant le réseau vasculaire préexistant du greffon, les capillaires prolifèrent et reconstruisent un réseau vasculaire dense assurant la stabilité volumique du greffon. (37)

Simultanément au processus de revascularisation, la réépithélialisation du greffon se produit principalement par prolifération de l'épithélium à partir des tissus adjacents et permet ainsi une intégration esthétique optimale du greffon.

## IV-1 Intégration esthétique du greffon conjonctif

La concordance des couleurs, la différence de textures ainsi que la présence de cicatrices va impacter le rendu esthétique final.

Le greffon prélevé qu'il soit, palatin ou tubérositaire n'aura pas la même épaisseur et composition histologique et donc un impact esthétique différent.

Il est également bon de rappeler que la fibromuqueuse palatine présentent de grandes variations inter et intra-individuelles (histologie et épaisseur).

L'intégration esthétique optimal va dépendre de :

- Épaisseur de tissu conjonctif relativement fine
- Réseau capillaire volumineux
- Réseau collagénique/fibreux peu dense

### **Le palais antérieur :**



Un greffon palatin antérieur pourra être de grande étendue, utile dans le cas de récessions multiples.

L'épaisseur de tissu conjonctif du palais antérieur permet un contact étroit entre le greffon et le lambeau sus-jacent, facilitant la diffusion plasmatique et donc la concordance des couleurs des tissus mous.

Les études histo-morphométriques précédemment citées, montrent qu'un greffon palatin présente un réseau collagénique/fibreux peu dense, décroissant en direction antérieur.

Cependant, le tissu conjonctif d'un greffon palatin antérieur pauvre en fibre collagénique et plus riche en tissu adipeux présentera un réseau capillaire volumineux, favorisant la revascularisation du greffon et donc une bonne intégration esthétique.

### **Le palais latéral postérieur :**

On observe une légère diminution de l'épaisseur de tissu conjonctif en direction molaire.

La proportion de tissu glandulaire de la sous-muqueuse augmente fortement au niveau du palais latéral postérieur à l'inverse du réseau capillaire, qui peut entraver la phase de revascularisation et altérer le processus d'intégration des tissus.

Le greffon latéral postérieur présente un réseau collagénique dense stable pouvant entraîner un effet de « rustine » lors de la phase d'intégration du greffon.

### **La zone tubérositaire :**

La fibromuqueuse tubérositaire est un tissu conjonctif épais, caractérisé par un réseau très dense collagénique et fibreux.

La vascularisation de la fibromuqueuse tubérositaire est semblable à celle des crêtes édentées avec des vaisseaux suprapériostés de petits diamètres.

Histologiquement, un tissu conjonctif tubérositaire présente une densité en capillaires sanguins plus faible que celui du palais.

La forte densité et la faible vascularisation du greffon tubérositaire pourront entraver la revascularisation et donc l'intégration esthétique de ce dernier. De plus, la forte densité de fibres de collagènes peut entraîner des réactions hyperplasiques inesthétiques.

L'ensemble de ces données sont schématisées dans le tableau suivant :

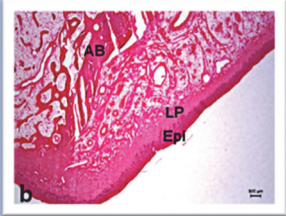
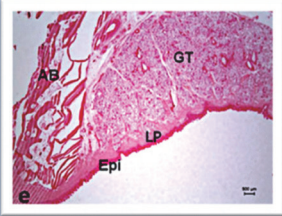
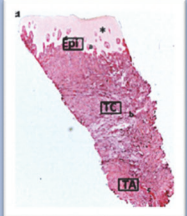
Prélèvement :	Antérieur	Latéral Post.	Tubérositaire
Coupe histologique (66) (71)			
	(PM1)	(M2)	(Rétro-Molaire)
Épaisseur tissu conjonctif	++	+	+++
Densité vascularisation	+++	+	+
Densité réseau collagénique/fibreux	+	++	+++

Tableau 6 : Tableau comparatif critères d'intégration esthétique

L'intégration esthétique du greffon selon son site de prélèvement peut être résumé ainsi :

**Intégration esthétique du greffon**  
**Antérieur > Latéral Post. > Tubérositaire**

## IV-2 Pérennité du greffon conjonctif

La pérennité du greffon va reposer sur sa capacité à maintenir une couverture radiculaire stable dans le temps.

L'épaisseur et la composition du greffon vont jouer un rôle déterminant dans la stabilité volumique.

La pérennité du greffon conjonctif va dépendre de :

- Épaisseur de tissu conjonctif suffisante
- Forte densité du réseau collagénique/fibreux
- Faible proportion de tissu adipeux

De nombreux auteurs comme Zucchelli et coll., ont démontré que l'épaisseur du greffon ainsi que son organisation tridimensionnelle fibrillaire vont jouer un rôle déterminant dans la pérennité de la greffe. (70)

La mise en place de greffons trop minces peut entraîner une atrophie ou une nécrose sur le site receveur et sera plus difficile à manipuler et stabiliser.

### **Le palais antérieur :**

Un greffon palatin antérieur pourra être étendu à une grande surface mais sera peu dense et inhomogène.

La fibromuqueuse palatine antérieure est relativement fine, adipeuse et peut être irrégulière. Ces caractéristiques font que ce tissu peut être plus fragile et difficile à manipuler et sera plus sujet à la rétractation post-opératoire.

### **Le palais latéral postérieur :**

Plus on se déplace en postérieur, plus la fibromuqueuse se densifie.

En effet, dans la zone molaire la portion fibreuse de tissu conjonctif augmente. Un greffon palatin latéral postérieur sera de petite étendue mais relativement dense avec un réseau collagénique bien organisé et donc plus stable dans le temps.

## La zone tubérositaire :

La fibromuqueuse tubérositaire est très épaisse. Elle présente un vaste réseau très dense collagénique qui lui confère une grande résistance et donc une facilité de manipulation.

Les coupes histologiques nous montrent que la proportion de tissu adipeux dans les prélèvements tubérositaire est relativement faible.

La densité très importante des fibres de collagènes permet une grande stabilité volumique du greffon tubérositaire, idéal pour les indications d'augmentation et de renforcements des tissus mous quand l'esthétique n'est pas la priorité.

L'ensemble de ces données sont schématisées dans le tableau suivant :

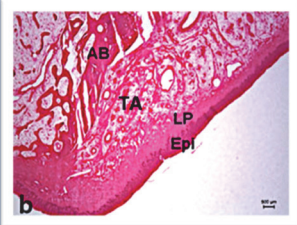
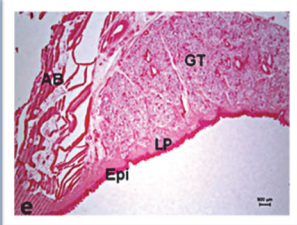
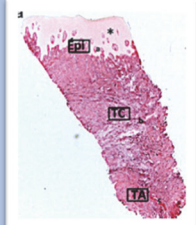
Prélèvement :	Antérieur	Latéral Post.	Tubérositaire
Coupe histologique (66) (71)	 (PM1)	 (M2)	 (Rétro-Molaire)
Épaisseur tissu conjonctif	++	+	+++
Densité réseau collagénique/fibreux	+	++	+++
Densité Tissu adipeux (TA)	+++	+	+

Tableau 7 : Tableau comparatif critère de pérennité du greffon

La pérennité du greffon conjonctif selon son site de prélèvement peut être résumé ainsi :

Pérennité du greffon  
**Tubérositaire > Latéral Post. > Antérieur**

## IV-3 Tableau synthétique

Ce tableau reprend l'intégralité des données collectées en associant les différentes localisations de prélèvement conjonctif avec leurs caractéristiques esthétiques et de pérennité. Il prend également en compte l'influence du type de prélèvement.

<b>Greffon</b>	<b>Prélèvement</b>	<b>Esthétique</b>	<b>Pérennité</b>	<b>Quantité disponible</b>
<b>Antérieur</b>	Profond	++	-	+++
	Superficiel	+++	+	+++
<b>Latéral postérieur</b>	Profond	+	+	++
	Superficiel	++	++	++
<b>Tubérositaire</b>	Profond	-	++	+
	Superficiel	+	+++	+

*Tableau 8 : influence localisation prélèvement conjonctif dans l'esthétique et la pérennité des greffes conjonctives*

Il est important de préciser que les données présentées dans ce tableau sont le résultat de recherches et d'études fournis par la littérature scientifiques.

En revanche, il est primordial de garder à l'esprit que chaque cas est différent et qu'il nous est impossible de conclure sur un consensus ou des directives strictes.

En effet, chaque intervention doit être orientée en fonction de l'expérience et des préférences du praticien.

## CONCLUSION

À ce jour, le choix de la localisation du prélèvement conjonctif dépend principalement de la quantité de tissu disponible sur les sites donneurs et des préférences personnelles du chirurgien.

S'il est admis que la greffe de conjonctif enfouie associée à un lambeau déplacé coronairement représente le gold standard en termes de recouvrement radulaire et de prédictibilité, il reste à déterminer certains critères afin d'optimiser l'intégration esthétique du greffon et sa stabilité volumétrique.

Les données des suivis à long terme ainsi que les évaluations tridimensionnelles quantitatives et qualitatives (esthétique) des greffons conjonctifs sont difficilement disponibles.

Nous savons maintenant que la localisation du prélèvement conjonctif va jouer un rôle déterminant dans sa composition histologique.

Les caractéristiques histologiques et géométriques des différents sites donneurs vont permettre une application clinique sélective et des protocoles chirurgicaux adaptés.

Le palais antérieur et latéral postérieur sont souvent considérés comme les zones de prélèvement de choix de tissu conjonctif en chirurgie plastique parodontale. Or depuis quelques années, de nombreux auteurs ont introduit la zone postérieure tubérositaire comme autre site de prélèvement conjonctif.

Les différentes études histo-morphométriques nous ont permis de conclure qu'en terme d'intégration esthétique et de quantité de tissu disponible, le prélèvement palatin antérieur présentait les meilleures caractéristiques que ce soit anatomiquement et histologiquement.

En ce qui concerne la pérennité des thérapeutiques de recouvrement et de renforcement des tissus mous, le prélèvement tubérositaire de par sa forte densité semble être le plus indiqué.

Par conséquent, les cliniciens doivent garder à l'esprit que la tubérosité maxillaire est un site donneur valide pour le prélèvement d'une greffe de tissu mou et qu'elle peut offrir des avantages par rapport au palais, en particulier lorsque l'augmentation de la largeur du tissu kératinisé, le gain d'épaisseur des tissus mous et la réduction de la morbidité du patient sont les principaux objectifs. (94)

Néanmoins, cette procédure peut entraîner une réponse hyperplasique inesthétique et lorsque la demande esthétique est forte, un prélèvement palatin pourra fournir des résultats supérieurs.

Il est nécessaire de bien garder à l'esprit que la variabilité inter et même intra-individuelle existantes pour la qualité des greffons, ne nous permet pas de fournir des directives universelles.

La décision clinique du choix du site de prélèvement conjonctif sera indissociable de la quantité de tissus disponible mais également de l'expérience clinique et des préférences du praticien.

L'inconvénient majeur des autogreffes réside dans le confort du patient, bien que l'évolution des techniques et le développement de la microchirurgie ont permis de réduire les douleurs post-opératoire et la morbidité pour ce dernier.

Pour pallier à ces problèmes, le développement de substituts appropriés des tissus mous conférant les mêmes résultats est actuellement au centre de nombreux efforts de la part de la communauté scientifiques et des fabricants et constitue un domaine de recherche très prometteur.

# Table des tableaux

<b>Tableau 1 : Tableau comparatif des analyses histo-morphométrique des prélèvements palatins antérieurs.....</b>	<b>40</b>
<b>Tableau 2 : Tableau comparatif des analyses histo-morphométrique des prélèvements palatins latéraux postérieur.....</b>	<b>42</b>
<b>Tableau 3 : Tableau comparatif d'analyse histo-morphométrique de prélèvements tubérositaire.....</b>	<b>45</b>
<b>Tableau 4 : Tableau comparatif d'analyse histo-morphométrique de prélèvements conjonctifs profonds.....</b>	<b>60</b>
<b>Tableau 5 : Tableau comparatif d'analyse histo-morphométrique de prélèvements conjonctifs superficiel .....</b>	<b>66</b>
<b>Tableau 6 : Tableau comparatif critères d'intégration esthétique .....</b>	<b>70</b>
<b>Tableau 7 : Tableau comparatif critère de pérennité du greffon.....</b>	<b>72</b>
<b>Tableau 8 : Influence localisation prélèvement conjonctif dans l'esthétique et la pérennité des greffes conjonctives.....</b>	<b>73</b>



# BIBLIOGRAPHIE

1. Kumar A, Sood V, Masamatti S, Triveni M, Mehta D, Khatri M, et al. Modified single incision technique to harvest subepithelial connective tissue graft. *J Indian Soc Periodontol.* 2013;17(5):676.
2. Monnet-Corti V, Borghetti A. Monnet-Corti V, Borghetti A. Le parodonte et les tissus péri-implantaires dans l'esthétique du sourire. Chap 3:73–86.in Borghetti A, Monnet-Corti V. *Chirurgie Plastique Parodontale.* 3ème édition. 2017, Editions CdP. Collection jpio, Groupe liaison SA. 92856 RueilMalmaison Cédex. 2017.
3. Jepsen S, Caton JG, Albandar JM, Bissada NF, Bouchard P, Cortellini P, et al. Periodontal manifestations of systemic diseases and developmental and acquired conditions: Consensus report of workgroup 3 of the 2017 World Workshop on the Classification of Periodontal and Peri-Implant Diseases and Conditions: Classification and case definitions for periodontal manifestations of systemic diseases and developmental and acquired conditions. *J Clin Periodontol.* juin 2018;45:S219-29.
4. Salem S, Salhi L, Seidel L, Lecloux G, Rompen E, Lambert F. Tunnel/Pouch versus Coronally Advanced Flap Combined with a Connective Tissue Graft for the Treatment of Maxillary Gingival Recessions: Four-Year Follow-Up of a Randomized Controlled Trial. 2020; Aug 14;9(8):2641. doi: 10.3390/jcm9082641. PMID: 32823850; PMCID: PMC7466088.
5. Miller PJr, al. A classification of marginal tissue recession. *Int J Periodontics Restorative Dent.* 1985;5(2):8-13. PMID: 3858267.
6. Pini-Prato G. The Miller classification of gingival recession: limits and drawbacks: Classification of recessions. *J Clin Periodontol.* mars 2011;38(3):243-5.
7. Cairo F, Nieri M, Cincinelli S, Mervelt J, Pagliaro U. The interproximal clinical attachment level to classify gingival recessions and predict root coverage outcomes: an explorative and reliability study: Interproximal CAL for gingival recessions. *J Clin Periodontol.* juill 2011;38(7):661-6.
8. Cortellini P, Bissada NF. Mucogingival conditions in the natural dentition: Narrative review, case definitions, and diagnostic considerations. *J Periodontol.* juin 2018;89:S204-13.
9. Kassab MM, Cohen RE. The etiology and prevalence of gingival recession. *J Am Dent Assoc.* févr 2003;134(2):220-5.
10. Patel M. Gingival recession: part 1. Aetiology and non-surgical management. *Br Dent J.* 2011 Sep 23;211(6):251-4. doi: 10.1038/sj.bdj.2011.764. PMID: 21941318.
11. Erpenstein H, Borchard R. Criteria for the selection of root coverage procedures. Part1: Intention, Indication, Methods. *Quintessence J.* 2006;3(2):139 52.

12. Zaher C, Hachem J, Puhan M, Mombelli A. Interest in periodontology and preferences for treatment of localized gingival recessions. *J Clin Peridontol* 2005 32 375–382 Doi 101111j1600–051X2005 00690x R Blackwell Munksgaard 2005.
13. Levine J. Esthetic diagnosis. *Curr Opin Cosmet Dent*. 1995;9–17.
14. Melloul S, Monnet-Corti V. *Réalités Cliniques* 2020. Vol.31, Hors-série : pp. 4-14.
15. Thibault-Wanquet P. Évaluation et prise en charge de la douleur. [Internet]. Disponible sur: [https://www.afidtn.com/medias/annuaire\\_bibliographie/1012-revue-101-p39\\_.pdf](https://www.afidtn.com/medias/annuaire_bibliographie/1012-revue-101-p39_.pdf).
16. Liébart M, Fouque-Deruelle C, Santini A, Dillier F-L, Monnet-Corti V, Borghetti A. Smile Line and Periodontum Visibility. In : *Peridontal Practices Today*. p. 17-25. (2004; vol.1). 2004.
17. Parent M. Chirurgie plastique parodontale minimalement invasive. [Internet]. Disponible sur: <https://dumas.ccsd.cnrs.fr/dumas-01718174/document>.
18. Rotundo R, Nieri M, Bonaccini D, Mori M, Lamberti E, Massironi D, et al. The Smile Esthetic Index (SEI): A method to measure the esthetics of the smile. An intra-rater and inter-rater agreement study. *Eur J Oral Implantol*. 2015 Winter;8(4):397-403. PMID: 26669549.
19. Kerner S, Katsahian S, Sarfati A, Korngold S, Jakmakjian S, Tavernier B, et al. A comparison of methods of aesthetic assessment in root coverage procedures. *J Clin Periodontol*. janv 2009;36(1):80-7.
20. Boiko OV, Baker SR, Gibson BJ, Locker D, Sufi F, Barlow APS, et al. Construction and validation of the quality of life measure for dentine hypersensitivity (DHEQ): Dentine hypersensitivity questionnaire. *J Clin Periodontol*. nov 2010;37(11):973-80.
21. West NX, Sanz M, Lussi A, Bartlett D, Bouchard P, Bourgeois D. Prevalence of dentine hypersensitivity and study of associated factors: A European population-based cross-sectional study. *J Dent*. oct 2013;41(10):841-51.
22. Rocha MOC, Cruz AACF, Santos DO, Douglas-De-Oliveira DW, Flecha OD, Gonçalves PF. Sensitivity and specificity of assessment scales of dentin hypersensitivity – an accuracy study. *Braz Oral Res*. 2020;34:e043.
23. Papapanou PN, Sanz M, Buduneli N, Dietrich T, Feres M, Fine DH, et al. Periodontitis: Consensus report of workgroup 2 of the 2017 World Workshop on the Classification of Periodontal and Peri-Implant Diseases and Conditions. *J Periodontol*. 2018 Jun;89 Suppl 1:S173-S182. doi: 10.1002/JPER.17-0721. PMID: 29926951.
24. Maynard JJ, Wilson R. Diagnosis and management of mucogingival problems in children. *Dent Clin North Am*. 1980 Oct;24(4):683-703. PMID: 6159238.

25. Zweers J, Thomas RZ, Slot DE, Weisgold AS, Van der Weijden FGA. Characteristics of periodontal biotype, its dimensions, associations and prevalence: a systematic review. *J Clin Periodontol.* oct 2014;41(10):958-71.
26. Monnet-Corti V. Webinar : Tout ce que vous avez toujours voulu savoir sur le tissu conjonctif. Pério team/Conf pour confiné(e). 2020 avr 29.
27. Kim DM, Bassir SH, Nguyen TT. Effect of gingival phenotype on the maintenance of periodontal health: An American Academy of Periodontology best evidence review. *J Periodontol.* mars 2020;91(3):311-38.
28. Agudio G, Nieri M, Rotundo R, Franceschi D, Cortellini P, Pini Prato GP. Periodontal Conditions of Sites Treated With Gingival-Augmentation Surgery Compared to Untreated Contralateral Homologous Sites: A 10- to 27-Year Long-Term Study. *J Periodontol.* sept 2009;80(9):1399-405.
29. Tavelli L, Ravidà A. Comparison between Subepithelial Connective Tissue Graft and De-epithelialized Gingival Graft: A systematic review and a meta-analysis. *J Int Acad Periodontol.* 2019 Apr 1;21(2):82-96. PMID: 31522155.
30. Bhatia G, Kumar A, Khatri M, Bansal M, Saxena S. Assessment of the width of attached gingiva using different methods in various age groups: A clinical study. *J Indian Soc Periodontol* 2015;19:199-202.
31. Scheyer ET, Sanz M, Dibart S, Greenwell H, John V, Kim DM, et al. Periodontal Soft Tissue Non-Root Coverage Procedures: A Consensus Report From the AAP Regeneration Workshop. *J Periodontol.* févr 2015;86(2-s):S73-6.
32. Chambrone L, Tatakis DN. Periodontal Soft Tissue Root Coverage Procedures: A Systematic Review From the AAP Regeneration Workshop. *J Periodontol.* févr 2015;86(2-s):S8-51.
33. De Rouck T, Eghbali R, Collays K, De Bruyn H, Cosyn J. The gingival biotype revisited: transparency of the periodontal probe through the gingival margin as a method to discriminate thin from thick gingiva. *J Clin Periodontol.* mai 2009;36(5):428-33.
34. Chambrone L, Salinas Ortega MA, Sukekava F, Rotundo R, Kalemaj Z, Buti J, et al. Root coverage procedures for treating localised and multiple recession-type defects. *Cochrane Oral Health Group, éditeur. Cochrane Database Syst Rev [Internet].* 2 oct 2018 [cité 18 nov 2020]; Disponible sur: <http://doi.wiley.com/10.1002/14651858.CD007161.pub3>.
35. Pini Prato GP, Franceschi D, Cortellini P, Chambrone L. Long-term evaluation (20 years) of the outcomes of subepithelial connective tissue graft plus coronally advanced flap in the treatment of maxillary single recession-type defects. *J Periodontol.* nov 2018;89(11):1290-9.

36. Dai A, Huang J, Ding P, Chen L. Long-term stability of root coverage procedures for single gingival recessions: A systematic review and meta-analysis. *J Clin Periodontol.* mai 2019;46(5):572-85.
37. Zuhr O, Bäumer D, Hürzeler M. The addition of soft tissue replacement grafts in plastic periodontal and implant surgery: critical elements in design and execution. *J Clin Periodontol.* avr 2014;41:S123-42.
38. Rebele SF, Zuhr O, Schneider D, Jung RE, Hürzeler MB. Tunnel technique with connective tissue graft *versus* coronally advanced flap with enamel matrix derivative for root coverage: a RCT using 3D digital measuring methods. Part II. Volumetric studies on healing dynamics and gingival dimensions. *J Clin Periodontol.* juin 2014;41(6):593-603.
39. Zucchelli G, Amore C, Sforza NM, Montebugnoli L, De Sanctis M. Bilaminar techniques for the treatment of recession-type defects. A comparative clinical study: Bilaminar techniques for the treatment of recession-type defects. *J Clin Periodontol.* oct 2003;30(10):862-70.
40. Henner N, Monnet-Corti V. Reconstruire le parodonte marginal chez le sujet jeune : Objectifs esthétiques et fonctionnels. *L'INFORMATION Dent* N° 26 - 2 Juillet 2014. 2014;6.
41. Zucchelli G, De Sanctis M. Treatment of Multiple Recession-Type Defects in Patients With Esthetic Demands. *J Periodontol.* sept 2000;71(9):1506-14.
42. Zucchelli G, Mele M, Mazzotti C, Marzadori M, Montebugnoli L, De Sanctis M. Coronally Advanced Flap With and Without Vertical Releasing Incisions for the Treatment of Multiple Gingival Recessions: A Comparative Controlled Randomized Clinical Trial. *J Periodontol.* juill 2009;80(7):1083-94.
43. Stefanini M, Zucchelli G, Marzadori M, De Sanctis M. Coronally Advanced Flap with Site-Specific Application of Connective Tissue Graft for the Treatment of Multiple Adjacent Gingival Recessions: A 3-Year Follow-Up Case Series. *Int J Periodontics Restorative Dent.* 2018 Jan/Feb;38(1):25-33. doi: 10.11607/prd.3438. PMID: 29240201.
44. Raetzke PB. Covering Localized Areas of Root Exposure Employing the "Envelope" Technique. *J Periodontol.* juill 1985;56(7):397-402.
45. Allen A. Use of the suprapariosteal envelope in soft tissue grafting for root coverage. I. Rationale and technique. *Int J Periodontics Restorative Dent.* 1994 Jun;14(3):216-27. PMID: 7995692.
46. Azzi R, Etienne D. Recouvrement radiculaire et reconstruction papillaire par greffon conjonctif enfoui sous un lambeau vestibulaire tunnelisé et tracté coronairement. *J Parodontal Implant Orale JPIO* 1998; 17 : 71-77.


47. Zuhr O, Fickl S, Wachtel H, Hürzeler MB. Covering of Gingival Recessions with a Modified Microsurgical Tunnel Technique: Case Report. *Int J Periodontics Restorative Dent.* 2007 Oct;27(5):457-63. PMID: 17990442.
48. Studer SP, Allen EP, Rees TC, Kouba A. The Thickness of Masticatory Mucosa in the Human Hard Palate and Tuberosity as Potential Donor Sites for Ridge Augmentation Procedures. *J Periodontol.* févr 1997;68(2):145-51.
49. Gary M Reiser GMR, Jahn F Bruno JFB. The Subepithelial Connective Tissue Graft Palatal Donor Site: Anatomic Considerations for Surgeons. *Int J Periodontics Restorative Dent.* 1996 Apr;16(2):130-7. PMID: 9084301.
50. Carter H. Anatomy of the Human Body [Internet]. Disponible sur: Bartleby.com: Gray's Anatomy, Plate 510
51. Klosek SK, Rungruang T. Anatomical study of the greater palatine artery and related structures of the palatal vault: considerations for palate as the subepithelial connective tissue graft donor site. *Surg Radiol Anat.* avr 2009;31(4):245-50.
52. Li KK, Meara G. Localisation of the Descending Palatine in Relation to the Le Fort I Osteotomy. *J Oral Maxillofac Surg.* 1996 Jul;54(7):822-5; discussion 826-7. doi: 10.1016/s0278-2391(96)90528-5. PMID: 8676226.
53. Jung U-W, Um Y-J, Choi S-H. Histologic Observation of Soft Tissue Acquired From Maxillary Tuberosity Area for Root Coverage. *J Periodontol.* mai 2008;79(5):934-40.
54. Oth O. Cours anatomie et esthétique DU ULB [Internet]. Disponible sur: <https://olivier-oth.eu/wp-content/uploads/2019/09/cours-anatomie-et-esthetique-DU-ULB-260919.pdf>
55. Benninger B, Andrews K, Carter W. Clinical Measurements of Hard Palate and Implications for Subepithelial Connective Tissue Grafts With Suggestions for Palatal Nomenclature. *J Oral Maxillofac Surg.* janv 2012;70(1):149-53.
56. Monnet-Corti V, Santini A, Glise J-M, Fouque-Deruelle C, Dillier F-L, Liébart M-F, et al. Connective Tissue Graft for Gingival Recession Treatment: Assessment of the Maximum Graft Dimensions at the Palatal Vault as a Donor Site. *J Periodontol.* mai 2006;77(5):899-902.
57. Winning TA, Townsend GC. Oral mucosal embryology and histology. *Clin Dermatol.* sept 2000;18(5):499-511.
58. Dellavia C. Human palatal and tuberosity mucosa as donor sites for ridge augmentation. *Int J Periodontics Restorative Dent.* 2014 Mar-Apr;34(2):179-86. doi: 10.11607/prd.1929. PMID: 24600654.
59. Gregory E. Histology Oral mucosa, Melina Brizuela StatPearls Publishing Illustration by Emma Gregory.

60. Harris RJ. Creeping Attachment Associated With the Connective Tissue With Partial-Thickness Double Pedicle Graft. *J Periodontol.* sept 1997;68(9):890-9.
61. Pocketdentistry.com. 9. Oral Mucosa [Internet]. [cited 2017 Feb 8]. Available from: <http://pocketdentistry.com/9-oral-mucosa/>.
62. Cho K-H, Yu S-K, Lee M-H, Lee D-S, Kim H-J. Histological assessment of the palatal mucosa and greater palatine artery with reference to subepithelial connective tissue grafting. *Anat Cell Biol.* 2013;46(3):171.
63. Yu S-K, Lee M-H, Kim CS, Kim DK, Kim H-J. Thickness of the Palatal Masticatory Mucosa with Reference to Autogenous Grafting: A Cadaveric and Histologic Study. *Restorative Dent.* 2014;34(1):8.
64. Raybaud H. Coupe histologique de la zone du tissu conjonctif [Internet]. Disponible sur: <http://dermatologiebuccale-nice.fr/anatomie-et-histologie-de-la-muqueuse-buccale/histologie-de-la-muqueuse-buccale/>
65. Song J-E, Um Y-J, Kim C-S, Choi S-H, Cho K-S, Kim C-K, et al. Thickness of Posterior Palatal Masticatory Mucosa: The Use of Computerized Tomography. *J Periodontol.* mars 2008;79(3):406-12.
66. Yu S-K, Lee B-H, Lee M-H, Cho K-H, Kim DK, Kim H-J. Histomorphometric analysis of the palatal mucosa associated with periodontal plastic surgery on cadavers. *Surg Radiol Anat.* août 2013;35(6):463-9.
67. Bertl K, Pifl M, Hirtler L, Rendl B, Nürnberger S, Stavropoulos A, et al. Relative Composition of Fibrous Connective and Fatty/Glandular Tissue in Connective Tissue Grafts Depends on the Harvesting Technique but not the Donor Site of the Hard Palate. *J Periodontol.* déc 2015;86(12):1331-9.
68. Karring T, Lang NP, Loe H. The role of gingival connective tissue in determining epithelial differentiation. *J Periodontal Res.* févr 1975;10(1):1-11.
69. Gapski R, Satheesh K, Cobb CM. Histomorphometric Analysis of Bone Density in the Maxillary Tuberosity of Cadavers: A Pilot Study. *J Periodontol.* juin 2006;77(6):1085-90.
70. Zucchelli G, Mele M, Stefanini M, Mazzotti C, Marzadori M, Montebugnoli L, et al. Patient morbidity and root coverage outcome after subepithelial connective tissue and de-epithelialized grafts: a comparative randomized-controlled clinical trial: Patient morbidity and root coverage outcome after grafts. *J Clin Periodontol.* 2010 Aug 1;37(8):728-38. doi: 10.1111/j.1600-051X.2010.01550.x. Epub 2010 Jun 24. PMID: 20590963.
71. Sanz-Martín I, Rojo E, Maldonado E, Stroppa G, Nart J, Sanz M. Structural and histological differences between connective tissue grafts harvested from the lateral palatal mucosa or from the tuberosity area. *Clin Oral Investig.* févr 2019; 23(2):957-64.

72. Sculean A, Gruber R, Bosshardt DD. Soft tissue wound healing around teeth and dental implants. *J Clin Periodontol.* avr 2014;41:S6-22.
73. Tavelli L, Barootchi S, Greenwell H, Wang H. Is a soft tissue graft harvested from the maxillary tuberosity the approach of choice in an isolated site? *J Periodontol.* août 2019;90(8):821-5.
74. Wara-aswapati N, Pitiphat W, Chandrapho N, Rattanayatikul C, Karimbux N. Thickness of Palatal Masticatory Mucosa Associated With Age. *J Periodontol.* oct 2001;72(10):1407-12.
75. Yu S-K, Lee M-H, Park BS, Jeon YH, Chung YY, Kim H-J. Topographical relationship of the greater palatine artery and the palatal spine. Significance for periodontal surgery. *J Clin Periodontol.* sept 2014;41(9):908-13.
76. Tavelli L, Barootchi S, Ravidà A, Oh T-J, Wang H-L. What Is the Safety Zone for Palatal Soft Tissue Graft Harvesting Based on the Locations of the Greater Palatine Artery and Foramen? A Systematic Review. *J Oral Maxillofac Surg.* févr 2019;77(2):271.e1-271.e9.
77. Tavelli L, Asa'ad F, Acunzo R, Pagni G, Consonni D, Rasperini G. Minimizing Patient Morbidity Following Palatal Gingival Harvesting: A Randomized Controlled Clinical Study. *Int J Periodontics Restorative Dent.* nov 2018;38(6):e127-34.
78. Ikuta CRS, Cardoso CL, Ferreira-Júnior O, Lauris JRP, Souza PHC, Rubira-Bullen IRF. Position of the greater palatine foramen: an anatomical study through cone beam computed tomography images. *Surg Radiol Anat.* nov 2013;35(9):837-42.
79. Zucchelli G, Tavelli L, McGuire MK, Rasperini G, Feinberg SE, Wang H, et al. Autogenous soft tissue grafting for periodontal and peri-implant plastic surgical reconstruction. *J Periodontol.* août 2019;91(1):9-16.
80. Tavelli L, Barootchi S, Cairo F, Rasperini G, Shedden K, Wang HL. The Effect of Time on Root Coverage Outcomes: A Network Meta-analysis. *J Dent Res.* oct 2019;98(11):1195-203.
81. Azar EL, Rojas MA, Mandalunis P, Gualtieri A, Carranza N. Histological evaluation of subepithelial connective tissue grafts harvested by two different techniques. Preliminary study in humans. *Acta Odontol Latinoam.* 2019;32:7.
82. Langer B, Langer L. Subepithelial Connective Tissue Graft Technique for Root Coverage. *J Periodontol.* déc 1985;56(12):715-20.
83. Lorenzana E. The single-incision palatal harvest technique: a strategy for esthetics and patient comfort. *Int J Periodontics Restorative Dent.* 2000 Jun;20(3):297-305. PMID: 11203571.
84. Harris R, Harris RJ. The connective tissue and partial thickness double pedicle graft: a predictable method of obtaining root coverage. *J Periodontol.* 1992 May;63(5):477-86. doi: 10.1902/jop.1992.63.5.477. PMID: 1527693.

85. Reino DM, Novaes Jr. AB, Grisi MF de M, Maia LP, Souza SLS de. Palatal Harvesting Technique Modification for Better Control of the Connective Tissue Graft Dimensions. *Braz Dent J.* déc 2013;24(6):565-8.
86. Sanz M, Simion M, Abbas F, Aroca S, Artiz Z, Burkhardt R, et al. Surgical techniques on periodontal plastic surgery and soft tissue regeneration: Consensus Report of Group 3 of the 10th European Workshop on Periodontology. *J Clin Periodontol.* avr 2014;41:S92-7.
87. Agrawal DR, Jaiswal P. Different Techniques of Harvesting Connective Tissue Graft: An Update. *Int J Curr Res Rev.* 2020;12(15):16-25.
88. Edel A. Clinical evaluation of free connective tissue grafts used to increase the width of keratinised gingiva. *Journal of clinical periodontology.* 1974;1(4):185-196.
89. Windisch P, Molnar B. Harvesting of autogenous grafts for gingival recession coverage. *Clin Dent Rev.* déc 2019;3(1):17.
90. Wessel JR, Tatakis DN. Patient Outcomes Following Subepithelial Connective Tissue Graft and Free Gingival Graft Procedures. *J Periodontol.* mars 2008;79(3):425-30.
91. Windisch P. Surgical management of gingival recession using autogenous soft tissue grafts. *Clinical Dentistry Reviewed* (2019); 3(18) <https://doi.org/10.1007/s41894-019-0058-4>
92. Del Pizzo M, Modica F, Bethaz N, Priotto P, Romagnoli R. The connective tissue graft: a comparative clinical evaluation of wound healing at the palatal donor site. A preliminary study. *J Clin Periodontol.* sept 2002;29(9):848-54.
93. McGuire MK, Scheyer ET. Randomized, Controlled Clinical Trial to Evaluate a Xenogeneic Collagen Matrix as an Alternative to Free Gingival Grafting for Oral Soft Tissue Augmentation. *J Periodontol.* oct 2014;85(10):1333-41.
94. Amin P. Tuberosity versus palatal donor sites for soft tissue grafting: A split-mouth clinical study. *Quintessence Int.* 14 juin 2018;49(7):589-98.





## SERMENT MEDICAL

En présence des Maîtres de cette Faculté, de mes chers condisciples, devant l'effigie d'HIPPOCRATE.

Je promets et je jure, d'être fidèle aux lois de l'honneur et de la probité dans l'exercice de la Médecine Dentaire.

Je donnerai mes soins à l'indigent et n'exigerai jamais un salaire au-dessus de mon travail, je ne participerai à aucun partage clandestin d'honoraires.

Je ne me laisserai pas influencer par la soif du gain ou la recherche de la gloire.

Admis dans l'intérieur des maisons, mes yeux ne verront pas ce qui s'y passe, ma langue taira les secrets qui me seront confiés et mon état ne servira pas à corrompre les mœurs ni à favoriser le crime.

Je ne permettrai pas que des considérations de religion, de nation, de race, de parti ou de classe sociale viennent s'interposer entre mon devoir et mon patient.

Même sous la menace, je n'admettrai pas de faire usage de mes connaissances médicales contre les lois de l'humanité.

J'informerai mes patients des décisions envisagées, de leurs raisons et de leurs conséquences. Je ne tromperai jamais leur confiance et n'exploiterai pas le pouvoir hérité des connaissances pour forcer les consciences.

Je préserverai l'indépendance nécessaire à l'accomplissement de ma mission. Je n'entreprendrai rien qui dépasse mes compétences. Je les entretiendrai et les perfectionnerai pour assurer au mieux les services qui me seront demandés.

Respectueux et reconnaissant envers mes Maîtres, je rendrai à leurs enfants l'instruction que j'ai reçue de leur père.

Que les hommes m'accordent leur estime si je suis fidèle à mes promesses.

Que je sois déshonoré et méprisé de mes confrères si j'y manque.



**RUVIRA Clément** – Influence de la localisation du prélèvement palatin sur l'intégration esthétique et la pérennité des greffes conjonctives enfouies.

Th. : Chir. dent. : Marseille : Aix-Marseille Université : 2021

Rubrique de classement : Parodontologie

Résumé :

La récession gingivale est définie par le déplacement de la gencive marginale apicalement à la jonction amélo-cémentaire d'une dent. C'est un véritable problème de santé publique qui peut avoir un impact esthétique et fonctionnel.

La greffe de tissu mou est de plus en plus utilisée en pratique clinique pour corriger les récessions gingivales inesthétiques, renforcer le parodonte et optimiser le support parodontal lors des thérapeutiques implantaires.

La communauté scientifique s'accorde sur le fait qu'une greffe de conjonctif enfouie associée à un lambeau pédiculé positionné coronairement représente le « Gold-standard » dans les traitements de recouvrement radiculaire.

De nombreux protocoles de prélèvements et de greffe de tissu conjonctif ont été explorés dans la littérature.

Cependant nous avons très peu d'information concernant l'impact de la localisation de ces prélèvements conjonctif sur l'intégration esthétique et la pérennité de ces greffes conjonctives enfouies.

Ce travail a permis de redéfinir une carte anatomique des différents prélèvements conjonctif ainsi que leur caractéristique histologique et leur influence dans l'intégration esthétique et la pérennité des greffes conjonctives enfouies.

Mots clés : Greffes conjonctives enfouies / Prélèvement conjonctif palatin / Chirurgie plastique parodontale / Histologie muqueuse palatine / Esthétique / Pérennité

**RUVIRA Clément** – Influence of the location of the palatal harvest on the aesthetic integration and durability of connective tissue grafts.

Abstract :

Gingival recession is defined by the displacement of the marginal gingiva apically at the enamel-cementary junction of a tooth. This is a real public health problem which can have an aesthetic and functional impact. Soft tissue grafting is increasingly used in clinical practice to correct unsightly gingival recessions, strengthen the periodontium and optimize periodontal support during implant therapy.

The scientific community agrees that a connective tissue graft associated with a coronally positioned pedicle flap represents the "gold standard" in root covering treatments.

Many protocols for harvesting and grafting connective tissue have been explored in the literature. However, we have very few information regarding the impact of the location of these connective samples on the aesthetic integration and the durability of these buried connective grafts.

This work has made it possible to redefine an anatomical map of the different connective tissue samples as well as their histological characteristics and their influence on the aesthetic integration and durability of buried connective grafts.

Keywords : Connective tissue grafts / Palatal connective tissue harvest / Periodontal plastic surgery / Palatal mucosal histology / Aesthetics / Durability