



HAL
open science

Traitement de gliomes intracrâniens présumés par radiothérapie externe chez le chien : étude rétrospective de 30 cas suivis au Veterinary Specialty Hospital de San Diego entre 2007 et 2019

Lucile Hermant

► **To cite this version:**

Lucile Hermant. Traitement de gliomes intracrâniens présumés par radiothérapie externe chez le chien : étude rétrospective de 30 cas suivis au Veterinary Specialty Hospital de San Diego entre 2007 et 2019. Sciences du Vivant [q-bio]. 2022. dumas-03658641

HAL Id: dumas-03658641

<https://dumas.ccsd.cnrs.fr/dumas-03658641>

Submitted on 4 May 2022

HAL is a multi-disciplinary open access archive for the deposit and dissemination of scientific research documents, whether they are published or not. The documents may come from teaching and research institutions in France or abroad, or from public or private research centers.

L'archive ouverte pluridisciplinaire **HAL**, est destinée au dépôt et à la diffusion de documents scientifiques de niveau recherche, publiés ou non, émanant des établissements d'enseignement et de recherche français ou étrangers, des laboratoires publics ou privés.

ANNEE 2022 - Thèse n°7

**TRAITEMENT DE GLIOMES INTRACRÂNIENS PRÉSUMÉS PAR
RADIOTHÉRAPIE EXTERNE CHEZ LE CHIEN : ÉTUDE RÉTROSPECTIVE DE
30 CAS SUIVIS AU VETERINARY SPECIALTY HOSPITAL DE SAN DIEGO
ENTRE 2007 ET 2019**

THÈSE

pour l'obtention du diplôme d'État de

DOCTEUR VÉTÉRINAIRE

présentée et soutenue publiquement devant

l'UFR de Médecine de l'Université de Nantes

le 13 avril 2022

par

Lucile, Blandine, Aimée HERMANT

Sous la direction de

Madame Catherine IBISCH

Président du jury : Monsieur Patrick LUSTENBERGER, Professeur à la faculté de médecine de Nantes

Membres du jury : Madame Catherine IBISCH, Maître de conférences à Oniris

Madame Odile SÉNÉCAT, Maître de conférences à Oniris

ANNEE 2022 - Thèse n°....

**TRAITEMENT DE GLIOMES INTRACRÂNIENS PRÉSUMÉS PAR
RADIOTHÉRAPIE EXTERNE CHEZ LE CHIEN : ÉTUDE
RÉTROSPECTIVE DE 30 CAS SUIVIS AU VETERINARY SPECIALTY
HOSPITAL DE SAN DIEGO ENTRE 2007 ET 2019**

THÈSE

pour l'obtention du diplôme d'État de

DOCTEUR VÉTÉRINAIRE

présentée et soutenue publiquement devant

l'UFR de Médecine de l'Université de Nantes

le 13 avril 2022

par

Lucile, Blandine, Aimée HERMANT

Sous la direction de

Madame Catherine IBISCH

Président du jury : Monsieur Patrick LUSTENBERGER, Professeur à la faculté de médecine de Nantes

Membres du jury : Madame Catherine IBISCH, Maître de conférence à Oniris

Madame Odile SÉNÉCAT, Maître de conférence à Oniris

Membres du Corps Enseignant d'Oniris



Département BPSA Biologie, Pathologie et Sciences de l'Aliment		
Responsable : Emmanuel JAFFRES – Adjointe : Frédérique NGUYEN		
Nutrition et Endocrinologie		
Pharmacologie et Toxicologie	Jean-Claude DESFONTIS (Pr) Yassine MALLEM (Pr) Hervé POULIQUEN (Pr)	Antoine ROSTANG (MC) Meg-Anne MORICEAU (CERC)
Physiologie fonctionnelle, cellulaire et moléculaire	Jean-Marie BACH (Pr) Lionel MARTIGNAT (Pr)	Julie HERVE (MC HDR) Grégoire MIGNOT (MC) Adélie SALIN (CERC)
Histologie et anatomie pathologique	Marie-Anne COLLE (Pr) Jérôme ABADIE (MC)	Laetitia JAILLARDON (MC) Frédérique NGUYEN (MC)
Pathologie générale, microbiologie et immunologie	Hervé SEBBAG (MC)	
Biochimie alimentaire industrielle	Carole PROST (Pr) Joëlle GRUA (MC) Florence TEXIER (MC)	Clément CATANEO (MC) Alix KHALIL (CERC) Laurent LE THUAUT (MC)
Microbiotech	Hervé PREVOST (Pr) Géraldine BOUE (MC) Nabila HADDAD (MC)	Emmanuel JAFFRES (MC) Boris MISERY (CERC) Raouf TAREB (MC)
Département SAESP Santé des Animaux d'Élevage et Santé Publique		
Responsable : Alain CHAUVIN – Adjoint : Raphaël GUATTEO		
Élevage, nutrition et santé des animaux domestiques	Nathalie BAREILLE (Pr) François BEAUDEAU (Pr) Christine FOURICHON (Pr) Lucile MARTIN (Pr)	Juan Manuel ARIZA CHACON (CERC) Ségolène CALVEZ (MC) Aurélien MADOUASSE (MC) Nora NAVARRO-GONZALES (MC)
Infectiologie	Alain CHAUVIN (Pr) François MEURENS (Pr) Emmanuelle MOREAU (Pr) Nathalie RUVOEN-CLOUET (Pr)	Albert AGOULON (MC) Suzanne BASTIAN (MC) Léa LOISEL (CERC) Kenny OBERLE (CERC) Nadine RAVINET (MC)
Médecine des animaux d'élevage	Catherine BELLOC (Pr) Christophe CHARTIER (Pr) Raphaël GUATTEO (Pr) Anne RELUN (MC)	Sébastien ASSIE (MC) Isabelle BREYTON (MC) Mily LEBLANC MARIDOR (MC) Maud ROUAULT (AERC)
Hygiène et qualité des aliments	Jean-Michel CAPPELIER (Pr) Michel FEDERIGHI (Pr) Bruno LE BIZEC (Pr) Marie-France PILET (Pr)	Eric DROMIGNY (MC HDR) Fanny RENOIS-MEURENS (MC HDR) Sofia STRUBBIA (CERC)

Département DSC Sciences cliniques		
Responsable : Catherine IBISCH – Adjoint : Olivier GAUTHIER		
Anatomie comparée	Eric BETTI (MC) Claude GUINTARD (MC) Margarida RIBEIRO DA SILVA NEUNLIST (CERC)	
Pathologie chirurgicale et anesthésiologie	Eric AGUADO (Pr) Olivier GAUTHIER (Pr) Eric GOYENVALLE (MC HDR)	Pierre MAITRE (MC) Caroline TESSIER (MC) Gwénola TOUZOT-JOURDE (MC)
Dermatologie, parasitologie des carnivores et des équidés, mycologie	Jacques GUILLOT (Pr) Emmanuel BENSIGNOR (Pr Ass)	
Médecine interne, imagerie médicale et législation professionnelle vétérinaire	Anne COUROUCE (Pr) Jack-Yves DESCHAMPS (Pr) Françoise ROUX (Pr) Juan HERNANDEZ-RODRIGUEZ (Pr Ass) Nora BOUHSINA (CERC)	Nicolas CHOQUIN (MC) Amandine DRUT (MC) Marion FUSELLIER-TESSON (MC) Catherine IBISCH (MC) Odile SENECAAT (MC)
Biotechnologies et pathologie de la reproduction	Jean-François BRUYAS (Pr) François FIENI (Pr)	Djemil BENCHARIF (MC HDR) Lamia BRIAND (MC HDR)
Département GPA Génie des procédés alimentaires		
Responsable : Sébastien CURET-PLOQUIN – Adjointe : Vanessa JURY		
Lionel BOILLEREAUX (Pr) Sébastien CURET-PLOQUIN (Pr) Marie DE LAMBALLERIE (Pr) Francine FAYOLLE (Pr) Michel HAVET (Pr)	Alain LEBAIL (Pr) Olivier ROUAUD (Pr) Vanessa JURY (MC HDR) Emilie KORBEL (MC) Catherine LOISEL (MC)	Jean-Yves MONTEAU (MC HDR) Eve-Anne NORWOOD (MC) Laurence POTTIER (MC) Cyril TOUBLANC (MC)
Département MSC Management, statistiques et communication		
Responsable : Samira ROUSSELIERE – Adjointe : Evelyne VIGNEAU		
Mathématiques, statistiques, informatique	El Mostafa QANNARI (Pr) Chantal THORIN (Pr Ag) Evelyne VIGNEAU (Pr)	Véronique CARIOU (MC HDR) Philippe COURCOUX (MC) Michel SEMENOU (MC)
Economie, gestion, législation	Jean-Marc FERRANDI (Pr) Pascal BARILLOT (MC) Ibrahima BARRY (MC) Florence BEAUGRAND (MC)	Sibylle DUCHAINE (MC) Sonia MAHJOUB (MC) Samira ROUSSELIERE (MC)
Langues et communication	Marc BRIDOU (PLPA) David GOYLER (Ens. Cont.) Patricia JOSSE (Ens. Cont.)	Shaun MEEHAN (Ens. Cont.) Linda MORRIS (PCEA) Ian NICHOLSON (ENS. Cont.)

Pr Ag : Professeur Agrégé, Pr : Professeur, MC : Maître de Conférence, MCC : MC contractuel,
PLPA : Professeur Lycée Professionnel Agricole, PCEA : Professeur Certifié Enseignement Agricole,
HDR : Habilité à Diriger des Recherches, CERC : Chargé d'Enseignement et de Recherche Contractuel,
Ens. Cont. : Enseignant Contractuel

La reproduction d'extraits de cette thèse est autorisée avec mention de la source. Toute reproduction partielle doit être fidèle au texte utilisé. Cette thèse devra donc être citée comme suit :

HERMANT L., (2022), Traitement de gliomes intracrâniens présumés par radiothérapie externe chez le chien : étude rétrospective de 30 cas suivis au Veterinary Specialty Hospital de San Diego entre 2007 et 2019. Thèse de doctorat vétérinaire, Faculté de médecine de Nantes, Oniris : École Nationale Vétérinaire, Agroalimentaire et de l'Alimentation, 2022, 160 pages.

Le défaut de citation est considéré comme du plagiat. Ce dernier est puni par la loi française et passible de sanction, allant jusqu'à 300 000 euros d'amende.

Table des matières

TABLE DES ANNEXES	12
LISTE DES ILLUSTRATIONS	12
LISTE DES TABLEAUX	14
LISTE DES EQUATIONS	14
LISTE DES ABREVIATIONS	15
INTRODUCTION	17
PARTIE 1 : ÉTUDE BIBLIOGRAPHIQUE	18
I. MONOGRAPHIE DES GLIOMES CHEZ LE CHIEN	18
A. CLASSIFICATION DES GLIOMES	18
1. <i>Histologique</i>	18
2. <i>Moléculaire</i>	20
B. ÉPIDEMIOLOGIE	21
1. <i>Incidences et prévalences</i>	21
2. <i>Âge</i>	21
3. <i>Sexe</i>	21
4. <i>Race</i>	21
C. LOCALISATION ANATOMIQUE	22
1. <i>Gliomes supratentoriels</i>	22
2. <i>Gliomes infratentoriels ou spinaux</i>	24
3. <i>Gliomes multifocaux</i>	24
D. ASPECT MACRO- ET MICRO-SCOPIQUE DES GLIOMES CANINS	24
E. PHYSIOPATHOLOGIE DES LÉSIONS ASSOCIÉES AUX GLIOMES.....	29
1. <i>Effet masse</i>	29
2. <i>Perturbations secondaires à la présence de la tumeur gliale</i>	29
3. <i>Pathogenèse de l'épilepsie structurale secondaire associée aux tumeurs gliales intracrâniennes</i>	32
F. SYMPTÔMES.....	32
1. <i>Apparition et évolution des symptômes</i>	32
2. <i>Signes neurologiques lors d'atteinte cérébrale</i>	33
G. DIAGNOSTIC DIFFÉRENTIEL	34
H. OUTILS DIAGNOSTIQUES	35
1. <i>Bilan de base</i>	35
2. <i>Imagerie</i>	35
3. <i>Analyse du LCS</i>	39
4. <i>Analyse histopathologique</i>	40
5. <i>Diagnostic moléculaire</i>	42
I. PRONOSTIC	43
1. <i>Facteurs épidémiologiques</i>	43
2. <i>Facteurs cliniques</i>	43
3. <i>Facteurs à l'examen d'imagerie en coupe</i>	44
4. <i>Facteurs histologiques</i>	44
5. <i>Facteurs thérapeutiques</i>	44
J. MODALITÉS THÉRAPEUTIQUES ACTUELLES	45
1. <i>Traitement symptomatique palliatif</i>	46
2. <i>Chirurgie</i>	49
3. <i>Chimiothérapie</i>	52
4. <i>Radiothérapie</i>	54
K. NOUVEAUTES THÉRAPEUTIQUES	56
1. <i>Immunothérapie</i>	56
2. <i>Thérapie génique</i>	59
3. <i>Techniques d'assistance peropératoire et d'ablation chirurgicale</i>	60
4. <i>Stratégies thérapeutiques pour contourner l'obstacle de la BHM</i>	63

5.	<i>Nouvelles techniques d'irradiation in situ des cellules tumorales gliales</i>	67
6.	<i>Nouvelles molécules pro-apoptotiques</i>	68
II.	LA RADIOTHERAPIE EXTERNE	69
A.	PLACE DE LA RADIOTHERAPIE EXTERNE DANS LE TRAITEMENT DES GLIOMES CANINS	69
1.	<i>Considérations générales à l'établissement d'un protocole thérapeutique en oncologie vétérinaire</i>	69
2.	<i>Indications de la radiothérapie externe dans le traitement des gliomes canins</i>	69
B.	LES GRANDS PRINCIPES DE LA RADIOTHERAPIE	70
1.	<i>Principes physiques</i>	70
2.	<i>Principes biologiques</i>	72
3.	<i>Manifestations biologiques des radiations ionisantes sur les tissus</i>	79
C.	PRINCIPE DE FRACTIONNEMENT	82
1.	<i>Dose de radiation par fraction</i>	82
2.	<i>Étalement et intervalle entre chaque fraction</i>	83
3.	<i>Réoxygénation</i>	84
4.	<i>Redistribution</i>	84
5.	<i>Comparaison des protocoles fractionnés en radiothérapie</i>	85
D.	PRODUCTION DU RAYONNEMENT IONISANT	86
1.	<i>Les différents types de radiothérapie externe</i>	86
2.	<i>Principe de production du faisceau thérapeutique de rayons ionisants</i>	88
E.	ÉTABLISSEMENT DU PLANNING DE TRAITEMENT POUR L'IRRADIATION DES GLIOMES CANINS	91
1.	<i>Détermination des volumes à traiter</i>	91
2.	<i>Détermination de la dose totale de radiation et du protocole de traitement</i>	93
3.	<i>Simulation virtuelle</i>	94
F.	DEROULEMENT D'UNE SEANCE PAR RADIOTHERAPIE EXTERNE	96
1.	<i>Installation et immobilisation du patient</i>	96
2.	<i>Apport de la radiothérapie guidée par image dans l'installation du patient et l'administration des rayons ionisants</i>	97
3.	<i>Administration du rayonnement thérapeutique</i>	98
G.	NOUVEAUTES THERAPEUTIQUES EN RADIOTHERAPIE EXTERNE	100
1.	<i>Radiothérapie stéréotaxique</i>	100
2.	<i>Protonthérapie</i>	104
	PARTIE 2 : ÉTUDE CLINIQUE RETROSPECTIVE	105
III.	MATERIELS ET METHODE	105
A.	OBJECTIF DE L'ÉTUDE	105
B.	ORIGINE DES DONNEES	105
C.	CRITERES D'INCLUSION ET D'EXCLUSION	105
D.	ÉTABLISSEMENT DU DIAGNOSTIC PRESOMPTIF DE GLIOME INTRACRANIE ET EXAMENS EN PRETRAITEMENT	106
E.	TRAITEMENT PAR RADIOTHERAPIE EXTERNE	107
1.	<i>Protocoles de fractionnement</i>	107
2.	<i>Planification du traitement</i>	108
3.	<i>Administration de la dose</i>	108
4.	<i>Installation et positionnement du patient</i>	109
5.	<i>Traitement symptomatique de soutien</i>	109
F.	MODALITES DE SUIVI DES PATIENTS	110
1.	<i>Suivi clinique avant le traitement de RT externe</i>	110
2.	<i>Suivi clinique pendant le traitement de RT externe</i>	110
3.	<i>Suivi après irradiation</i>	110
G.	PARAMETRES ETUDIES	111
1.	<i>Évaluation du déficit neurologique au diagnostic</i>	111
2.	<i>Évaluation des volumes tumoraux au diagnostic</i>	111
3.	<i>Évaluation de la réponse clinique des chiens traités</i>	112
4.	<i>Définition des variables temporelles étudiées</i>	112
5.	<i>Évaluation des effets secondaires après RT externe</i>	113
H.	ANALYSE STATISTIQUE	113

IV.	RESULTATS.....	114
A.	ÉPIDEMIOLOGIE	114
B.	PRESENTATION CLINIQUE	115
1.	<i>Signes cliniques initiaux.....</i>	115
2.	<i>Examens complémentaires et diagnostic.....</i>	115
C.	TRAITEMENT	116
1.	<i>Médical symptomatique.....</i>	116
2.	<i>Radiothérapie externe.....</i>	117
D.	RESULTATS THERAPEUTIQUES.....	118
1.	<i>Réponse clinique et facteurs prédictifs associés.....</i>	118
2.	<i>Suivi par imagerie en coupe après traitement</i>	121
3.	<i>Survie et facteurs pronostiques associés.....</i>	123
4.	<i>Effets secondaires du traitement par RT externe.....</i>	126
V.	DISCUSSION.....	128
A.	LIMITES DE L'ETUDE	128
1.	<i>Limites liées à la nature de la néoplasie traitée</i>	128
2.	<i>Limites techniques.....</i>	129
B.	CARACTERISTIQUES EPIDEMIO-CLINIQUES ET D'IMAGERIE DES GLIOMES CANINS INTRACRANIENS	130
1.	<i>Race et poids.....</i>	130
2.	<i>Age et sexe.....</i>	131
3.	<i>Signes cliniques.....</i>	131
4.	<i>Localisation tumorale.....</i>	131
5.	<i>Volume tumoral au diagnostic et conséquence pour la planification du traitement de RT.....</i>	132
C.	SURVIE ET FACTEURS PRONOSTIQUES ASSOCIES	132
1.	<i>Survie des chiens traités après RT externe</i>	132
2.	<i>Localisation supra-tentorielle.....</i>	132
3.	<i>Convulsions au diagnostic</i>	133
4.	<i>Age au diagnostic</i>	133
5.	<i>Changement de comportement au diagnostic.....</i>	133
6.	<i>Gliomes multifocaux.....</i>	133
7.	<i>Réponse au traitement médical de soutien avant irradiation.....</i>	133
8.	<i>Type de protocole d'irradiation.....</i>	134
9.	<i>Durée entre l'apparition des symptômes et le diagnostic.....</i>	134
D.	REPONSE CLINIQUE A LA RT EXTERNE ET FACTEURS PRONOSTIQUES ASSOCIES.....	134
1.	<i>Amélioration clinique après irradiation.....</i>	134
2.	<i>Prédiction de la réponse clinique à la RT externe.....</i>	135
3.	<i>Traitement anti-cancéreux additionnel après rechute clinique</i>	135
E.	SECURITE DE LA RT EXTERNE DANS LE TRAITEMENT DES GLIOMES INTRACRANIENS CANINS	136
1.	<i>Radiotoxicité.....</i>	136
2.	<i>Autres effets secondaires de la RT externe non liés à l'irradiation</i>	138
F.	GLIOMES CANINS METASTATIQUES : ORIGINES POSSIBLES ET CONSEQUENCES	138
	CONCLUSION.....	140
	BIBLIOGRAPHIE	141

Table des annexes

Annexe 1 Questionnaire de radio-oncologie du Veterinary Specialty Hospital adressé au propriétaire	153
Annexe 2 Tableau de données descriptives des 30 chiens atteints de gliomes intracrâniens présumés traités par RT externe	154
Annexe 3 Modèle à risques proportionnels de Cox alternatif avec stabilisation de la vraisemblance manuellement pas à pas	157

Liste des illustrations

Figure 1 Schéma diagnostique de la classification des gliomes canins du CBTC de 2016, d'après KOEHLER (2018) [2]	19
Figure 2 Distribution anatomique des gliomes cérébraux chez le chien, d'après JOSÉ-LÓPEZ (2021) [6]	23
Figure 3 Aspect macroscopique des tumeurs gliales en coupe transversale chez le chien, d'après MILLER (2017) [1]	25
Figure 4 Coupes histologiques de gliomes canins colorées à l'hématoxyline et éosine, d'après KOEHLER (2018) [2]	27
Figure 5 Caractères de malignité de gliomes canins observables sur des coupes histologiques colorées à l'hématoxyline et éosine, d'après KOEHLER (2018) [2]	28
Figure 6 Schéma récapitulatif de la physiopathologie de l'HIC associée à la présence d'une tumeur gliale cérébrale	31
Figure 7 Diagnostic différentiel des manifestations épileptiques chez le chien	34
Figure 8 Images d'un astrocytome canin en coupe transversale à l'IRM selon différentes séquences, d'après STADLER (2017) [56]	36
Figure 9 Critères d'IRM dans l'établissement du grade et type tumoral des gliomes intracrâniens chez le chien, d'après YOUNG (2011) et BENTLEY (2013) [12], [29]	37
Figure 10 Nouveaux critères d'IRM dans l'établissement du grade et du type tumoral des gliomes canins proposés, d'après JOSÉ-LÓPEZ (2021) [6]	38
Figure 11 Dispositif personnalisé par impression 3D du système de fixation pour SBB basée sur IRM, d'après GUTMANN (2020) [60]	41
Figure 12 Profils immunohistochimiques de tumeurs gliales canines pour les marqueurs GFAP, Olig2 et CPNase, d'après KOEHLER (2018) [2]	42
Figure 13 schéma récapitulatif des stratégies d'immunothérapie étudiées dans le traitement des gliomes canins	59
Figure 14 Captures d'écran du système de neuronavigation Brainsight® lors de résection d'une tumeur cérébrale chez le chien, d'après PACKER (2020) [108]	61
Figure 15 Photographies du cortex cérébral pendant la résection chirurgicale guidée par fluorescence d'un oligodendrogliome canin, d'après NAKANO (2018) [111]	62
Figure 16 Matériel employé dans la technique d'administration par CED chez le chien, d'après DICKINSON (2010) [117]	64
Figure 17 Biodistribution tumorale de minicellules de doxorubicine dirigées contre EGFR et radiomarquées à l'iode-123 chez un chien atteint d'une tumeur cérébrale spontanée,, d'après MACDIARMID (2016) [84]	65
Figure 18 Angiogrammes cérébraux des chiens soumis à microcathétérisation artérielle cérébrale, d'après SRINIVASAN (2020) [105]	66
Figure 19 Évaluation de la distribution d'Y90 d'un sujet canin après embolisation artérielle, d'après PASCIAK (2020) [123]	67
Figure 20 Représentation de l'effet photoélectrique et de l'effet Compton, d'après HALL (2012) [133]	72
Figure 21 Effets direct et indirect d'un rayonnement ionisant de photons sur l'ADN, d'après HALL (2012) [133]	73
Figure 22 Les différentes modalités de mort cellulaire radio-induite, d'après ORTH (2014) [137]	74

Figure 23 Exemple de courbe de survie cellulaire expérimentale, modifiée d'après THRALL (1997) [139]	76
Figure 24 Représentation graphique du modèle linéaire quadratique, d'après HALL (2012) [136]	77
Figure 25 Leucotrichie après alopecie radio-induite de la face et du sommet du crâne chez un chien à 2 mois- post traitement, d'après LARUE (2014) [128]	80
Figure 26 Courbes de survies pour différents types tissulaires en fonction de la dose par fraction, d'après THRALL (1997) [139]	82
Figure 27 courbe de survie cellulaire théorique avec fractionnement, d'après HALL (2012) [147]	83
Figure 28 Processus de réoxygénation dans la réduction du volume tumoral, d'après HALL (2012) [142]	84
Figure 29 Processus de redistribution, d'après HALL (2012) [147]	85
Figure 30 Principaux éléments d'un accélérateur linéaire à particules intervenant dans la production des faisceaux de radiation, d'après DILLESEGER (2009) [148]	88
Figure 31 Système électromagnétique de déviation et tri des électrons, modifiée d'après DILLESEGER (2009) [148]	89
Figure 32 Composition de la tête radiogène pour la production de faisceaux thérapeutiques en mode électrons et en mode photons, d'après DILLESEGER (2009) [148]	90
Figure 33 Exemple de délimitation des OAR et des volumes du planning de traitement sur une coupe cérébrale transversale à l'IRM en médecine humaine, d'après GARDNER (2019) [149]	93
Figure 34 Capture d'écran de simulation informatique du plan de traitement sur le logiciel de planification BrainLab® chez un chien, d'après DICKINSON (2014) [32]	95
Figure 35 Exemple d'histogramme dose-volume en 3D CRT chez un chien atteint d'un sarcome indifférencié des tissus mous en région cervicale dorsale, d'après MCENTEE (2006) [90]	95
Figure 36 Carte de dose du planning de traitement d'une tumeur des plexus choroïdes chez un chien superposée à une coupe transversale cérébrale au scanner, d'après DICKINSON (2014) [32]	96
Figure 37 Géométrie d'un l'accélérateur linéaire, d'après DILLESEGER (2009) [148]	97
Figure 38 Représentations en vue latérale du champ d'irradiation d' un faisceau thérapeutique en 3D CRT avec l'emploi d'un MLC chez un chien, d'après MCENTEE (2006) [90]	98
Figure 39 Comparaison de la distribution de dose à l'encéphale selon les techniques de 3D CRT et IMRT pour le traitement d'une tumeur cérébrale, d'après LARUE (2014) [128]	99
Figure 40 Éléments du Cyberknife®, d'après SMITH (2007) [153]	101
Figure 41 Dispositifs d'immobilisation de la tête ou du cou dans le traitement des tumeurs cérébrales canines par RTS, d'après LESTER (2001) et LARUE (2020) [130], [131]	101
Figure 42 Constitution de la cohorte composée de 30 chiens atteints de gliome intracrânien présumé traités par RT externe	105
Figure 43 Positionnement d'un patient anesthésié pour traitement de gliome intracrânien présumé par RT externe mégavoltage fractionnée au Veterinary Specialty Hospital de San Diego	109
Figure 44 Imagerie en coupe du système nerveux central du chien 160476	122
Figure 45 Courbe de Kaplan-Meier de la survie globale des 30 chiens atteints de gliome intracrânien présumé traité par RT externe	123
Figure 46 Courbes de survie comparatives des principaux facteurs influençant la survie identifiés à l'étape univariée	124

Liste des tableaux

Tableau 1 Classification des gliomes canins du CBTC de 2016 d'après KOEHLER (2018) [2]	19
Tableau 2 Principales caractéristiques macroscopiques en fonction du type tumoral gliale, d'après MILLER (2017) et KOEHLER (2018) [1], [2]	25
Tableau 3 Principales caractéristiques histologiques en fonction du type tumoral glial, d'après KOEHLER (2018) [2]	26
Tableau 4 Récapitulatif des facteurs pronostiques identifiés dans la survie pour des chiens atteints de tumeur gliale	45
Tableau 5 Répartition de la dose en profondeur en fonction du type et de l'énergie du rayonnement, d'après MCENTEE (2006) [90]	87
Tableau 6 Protocoles de RT externe mégavoltage fractionnée employés dans le traitement des 30 chiens atteints de gliome intracrânien présumé et leurs BED correspondantes	107
Tableau 7 Évaluation du déficit neurologique au diagnostic, d'après DEBREUQUE (2020) [15]	111
Tableau 8 Classification employée pour l'évaluation de la réponse clinique au traitement de soutien avant irradiation puis de la RT externe	112
Tableau 9 Classification du VRTOG dans l'évaluation de la radiotoxicité, d'après LADUE (2001) [159]	113
Tableau 10 Répartition des différents territoires de l'encéphale impliqués par l'envahissement tumoral pour les 30 chiens atteints de gliome présumé traités par RT externe	115
Tableau 11 Résultats d'analyse du LCS pour 4 chiens atteints de gliome intracrânien présumé traités par RT externe	116
Tableau 12 Analyse univariée de l'influence de facteurs épidémio-cliniques au diagnostic, d'imagerie en coupe et thérapeutiques sur la réponse clinique au traitement de RT externe des 30 chiens atteints de gliome intracrânien présumé	120
Tableau 13 Analyse univariée de l'influence de facteurs di- ou poly-chotomiques épidémio-cliniques au diagnostic, d'imagerie en coupe et thérapeutiques sur la survie des 30 chiens atteints de gliomes intracrâniens présumés	125
Tableau 14 Analyse univariée de l'influence de facteurs numériques épidémio-cliniques au diagnostic et du volume tumoral à l'imagerie sur la survie des 30 chiens atteints de gliomes intracrâniens présumés	126
Tableau 15 Modèle à risque proportionnels de Cox des facteurs pronostiques de la survie pour les 30 cas de gliomes intracrâniens présumés traités par RT externe	126
Tableau 16 Analyse univariée du volume tumoral et des modalités d'irradiation dans l'apparition de radiotoxicité	127

Liste des équations

Équation 1 Formules de la pression de perfusion cérébrale et du flux cérébral sanguin, d'après PLATT(2014) [40]	30
Équation 2 Réactions chimiques de radiolyse de l'eau, d'après HALL (2012) [133]	73
Équation 3 Formule du modèle linéaire quadratique, d'après HALL (2012) et THRALL (1997) [139]	76
Équation 4 Calcul de la BED, d'après LARUE (2020) [130]	85
Équation 5 Formule de la dose totale équivalente, d'après THRALL (1997)	86
Équation 6 Exemple de calcul de BED reçue par la tumeur et le cerveau pour un protocole fractionné classique de RT externe mégavoltage	94

Liste des abréviations

1p/19q : bras court du chromosome 1 humain/bras long du chromosome 19 humain
3D CRT : radiothérapie conformationnelle en trois dimensions
AKT : protéine kinase B
ARN : acide ribonucléique
ATF5 : activateur du facteur de transcription 5
ATRX : alpha-thalassémie/retard mental lié à l’X
BED : dose effective biologique
BCNU : carmustine
BHM : barrière hémato-méningée
BNCT : radiothérapie par capture neutronique du bore
CBD : cannabidiol
CBTC : Consortium comparatif des tumeurs cérébrales
CCNU : lomustine
CD3/20/163/200 : cluster de différenciation 3/20/163/200
CDK4 : kinase cycline-dépendante 4
CDKN2A : inhibiteur de kinase cycline-dépendant 2A
CED : technique d’administration par diffusion convective
Cellule CAR-T : lymphocyte T porteur d'un récepteur antigénique chimérique
CNPase : 2', 3'-nucléotide cyclique 3'-phosphodiesterase
CSM : cellules souches mésenchymateuses
CTV : volume clinique
Do : dose létale moyenne
EGFR : récepteur du facteur de croissance épidermique
EQD : dose totale équivalente
EPHA2 : récepteur EPH de type A2
FOXP3 : *forkhead box P3*, marqueur des lymphocytes T régulateurs
GFAP : protéine fibrillaire acide gliale
GTV : volume tumoral
Gy : Gray
HIC : hypertension intracrânienne
hsFlt3L : ligand humain soluble de fms-like tyrosine kinase 3
HSV-TK : herpesvirus simplex thymidine kinase
Iba1 : molécule adaptatrice de liaison au calcium ionisé 1
IDH1/2 : isocitrate déshydrogénase 1/2
IDO : indoléamine-2-3-dioxygénase
IGFBP-2 : protéine de liaison 2 du facteur de croissance analogue à l’insuline
IGRT : radiothérapie guidée par image
IHC : immunohistochimie
IL13RA2 : sous-unité α -2 du récepteur de l'interleukine-13
IMRT : radiothérapie par modulation d’intensité
IRE : électroporation irréversible
IT : immunothérapie
IV : (voie) intraveineuse
IRM : imagerie par résonance magnétique
KCS : kérato-conjonctivite sèche

KeV : kilo électron volt
KI67 : antigène Ki67, marqueur de prolifération cellulaire
KV : kilovolt
LET : transfert linéaire d'énergie
Mac387 : anticorps monoclonal murin dirigé contre les macrophages humains
MAPK : *mitogen-activated protein kinases* en anglais ou protéines kinases activées par la mitose
MGMT : O-6-méthylguanine-ADN méthyltransférase
MLC : collimateur multilames
MMP9/2 : métalloprotéinase de matrice 9/2
MST : médiane de survie
mTOR : cible de la rapamycine chez les mammifères
MV : mégavolt
OAR : organes à risque
Olig2 : facteur de transcription des oligodendrocytes 2
OMS : Organisation Mondiale de la Santé
OX2 : peptide inhibiteur de CD200
PAC-1 : molécule 1 activatrice de procaspase
PBT : tumeurs cérébrales primitives
PDGFR α : récepteur α du facteur de croissance dérivé des plaquettes
PI3K : phosphoinositide 3-kinase
PIC : pression intracrânienne
PFS : survie sans progression
PTEN : phosphatase and tensin homolog
PTV : volume planifié
RAS : *rat sarcoma virus*
RBE : efficacité biologique relative
RCS : radiochirurgie stéréotaxique
RECIST 1.1 : version 1.1 des critères d'évaluation de la réponse des tumeurs solides ou *Response Evaluation Criteria in Solid Tumours v1.1* en anglais
RT : radiothérapie
RTS : radiothérapie stéréotaxique
SBB : biopsie cérébrale en conditions stéréotaxiques
SDPG : somme des plus grands diamètres de la tumeur
SNC : système nerveux central
T1/2 W : séquence d'imagerie pondérée en T1/T2
TMZ : temozolomide
TP53 : protéine tumorale 53
TTR : intervalle sans progression clinique
VEGF : facteur de croissance endothélial vasculaire
VMAT : radiothérapie conformationnelle avec modulation d'intensité en arctherapie
VRTOG : *Veterinary Radiation Therapy Oncology Group* ou Groupe de radio-oncologie vétérinaire
ZIKV^{BR} : virus oncolytique brésilien Zika

INTRODUCTION

Les gliomes sont des tumeurs primitives de la névroglie, le tissu conjonctif interstitiel du système nerveux central. Ces tumeurs, majoritairement localisées au sein de l'encéphale, représentent la seconde tumeur cérébrale primitive la plus fréquente dans l'espèce canine. Les gliomes sont polymorphes à de nombreux égards, notamment dans leur aspect et leur comportement biologique, ce qui complexifie l'établissement d'un diagnostic de certitude et du pronostic. L'effet masse et les modifications secondaires associés à la présence de la tumeur dans le système nerveux central sont à l'origine d'une clinique protéiforme non spécifique à prédominance neurologique.

En médecine vétérinaire, le diagnostic de certitude *ante mortem* de gliome n'est pas systématiquement disponible pour tous les patients. Le diagnostic reste donc souvent présomptif à partir de l'examen d'imagerie en coupe. La prise en charge thérapeutique des gliomes ne dépend pas du type et du grade de la tumeur.

Les gliomes canins sont associés à un pronostic sombre, malgré les modalités de prise en charge disponibles à l'heure actuelle. La radiothérapie externe, définie comme l'administration de rayonnements ionisants extérieurs au patient à un volume cible déterminé dans le but de détruire les cellules tumorales, est aujourd'hui la modalité de choix pour le traitement des tumeurs gliales canines. Si les principes physiques, biologiques et les risques associés à la radiothérapie sont bien connus, son efficacité dans la prise en charge des gliomes canins n'est pas encore caractérisée de manière exhaustive. Les bénéfices généraux de la radiothérapie ont été démontrés dans le traitement de gliomes canins par un petit groupe d'études à la conception et aux protocoles variables.

Ce travail de thèse porte sur l'étude de la radiothérapie externe dans la prise en charge de gliomes intracrâniens présumés chez le chien. L'objectif était de constituer une série de gliomes canins intracrâniens traités par radiothérapie comme principale modalité de traitement pour en étudier l'efficacité.

Trente cas d'une institution américaine ont été collectés sur place à l'occasion d'un stage de six semaines. Ces cas ont été rétrospectivement évalués pour déterminer la médiane de survie et évaluer l'amélioration clinique associées au traitement, puis identifier d'éventuels facteurs pronostics associés.

Dans une première partie, les gliomes canins ainsi que leurs modalités thérapeutiques seront présentés. Puis les grands principes de la radiothérapie externe et son emploi dans le traitement des tumeurs cérébrales en médecine vétérinaire seront développés. La seconde partie sera consacrée à la description de cette étude clinique rétrospective, la présentation des résultats et leur discussion.

Partie 1 : Étude bibliographique

I. Monographie des gliomes chez le chien

Les gliomes comprennent un groupe pléomorphe de tumeurs neuroectodermiques primitives spontanées originaires des cellules gliales du système nerveux central (SNC). On distingue les astrocytomes, les oligodendrogliomes et les gliomes indifférenciés s'ils sont issus respectivement d'une population cellulaire prédominante d'astrocytes, d'oligodendrocytes ou d'une population cellulaire gliale hétérogène. Les gliomes peuvent être histologiquement bénins ou malins indépendamment du type cellulaire dont ils sont issus [1], même si la localisation intracrânienne péjore le pronostic de tumeurs histologiquement bénignes.

Les astrocytes et les oligodendrocytes sont des composants de la névroglie interstitielle qui a pour fonction de protéger, réparer et soutenir les neurones. Les astrocytes sont plus particulièrement impliqués dans la formation de la barrière hémato-méningée (BHM), la réparation des lésions cellulaires nerveuses et le soutien des axones, tandis que les oligodendrocytes sont responsables de la myélinisation des axones au sein du SNC [1].

A. Classification des gliomes

1. Histologique

En 2016, la réactualisation de la classification humaine des gliomes de l'Organisation Mondiale de la Santé (OMS) a poussé le Consortium comparatif des tumeurs cérébrales (*Comparative Brain Tumor Consortium* ou CBTC) à réviser la classification obsolète des gliomes canins de 1999. Le CBTC fournit désormais un schéma diagnostique universel simplifié pour harmoniser la caractérisation des gliomes canins, et aider à la décision thérapeutique par la prédiction du comportement tumoral. La conception du nouveau schéma diagnostique permet également l'incorporation de futures données moléculaires et résultats cliniques pour préciser le pronostic en fonction du type et du grade tumoral [2].

La classification du CBTC de 2016 est actuellement utilisée par l'ensemble de la communauté vétérinaire. Elle divise les tumeurs gliales chez le chien en trois catégories en fonction du phénotype histologique majoritaire ($\geq 80\%$ de la population tumorale) : les oligodendrogliomes, les astrocytomes et les gliomes indéfinis. Chaque catégorie est ensuite subdivisée en sous-groupes selon l'infiltration et le grade tumoral (voir figure 1). La classification du CBTC est rappelée dans le tableau 1.

Les caractéristiques histologiques des différents phénotypes ainsi que les figures histologiques de malignité employées pour la classification sont décrites plus loin (voir I. D. Aspect micro- et macro-scopique des gliomes canins).

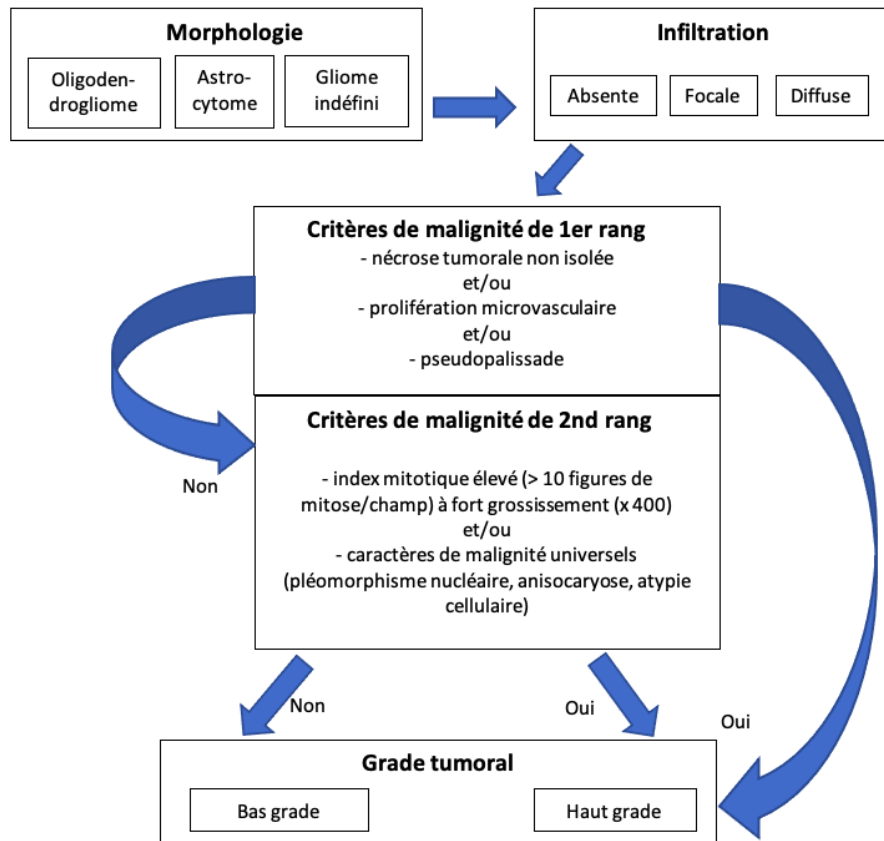


Figure 1 Schéma diagnostique de la classification des gliomes canins du CBTC de 2016, d'après KOEHLER (2018) [2]

Les termes histologiques relatifs à la malignité des tumeurs gliales chez le chien (prolifération microvasculaire, pseudopalissade, index mitotique, pléomorphisme nucléaire, anisocaryose, atypie cellulaire) sont explicités au paragraphe I. D. Aspect macro- et micro-scopique des gliomes canins.

Tumeurs oligodendrogiales	Tumeurs astrocytaires	Tumeur de cellule d'origine indéfinie
Oligodendrogliome compact de bas grade	Astrocytome compact de bas grade	Gliome indéfini compact de bas grade
Oligodendrogliome compact de haut grade	Astrocytome compact de haut grade	Gliome indéfini compact de haut grade
Oligodendrogliome focalement infiltratif de bas grade	Astrocytome focalement infiltratif de bas grade	Gliome indéfini focalement infiltratif de bas grade
Oligodendrogliome focalement infiltratif de haut grade	Astrocytome, focalement infiltratif de haut grade	Gliome indéfini focalement infiltratif de haut grade
Oligodendrogliome diffusément infiltratif de bas grade	Astrocytome diffusément infiltratif de bas grade	Gliome indéfini diffusément infiltratif de bas grade
Oligodendrogliome diffusément infiltratif de haut grade	Astrocytome diffusément infiltratif de haut grade	Gliome indéfini diffusément infiltrative de haut grade

Tableau 1 Classification des gliomes canins du CBTC de 2016 d'après KOEHLER (2018) [2]

2. Moléculaire

En médecine humaine, la caractérisation moléculaire des gliomes a permis d'identifier des marqueurs clés associés à la réponse thérapeutique ou au comportement tumoral, dont IDH1/2, MGMT, 1p/19q, et ATRX. Ces avancées ont révolutionné leur classification avec l'incorporation de caractéristiques moléculaires dans la version de 2016 de l'OMS. Cette dernière inclut des sous-types moléculaires mutuellement exclusifs significativement associés au pronostic qui sont basés sur la présence de la co-délétion 1p/19q et des mutations IDH1/2 [2], [3]. Une initiative similaire est entreprise pour les gliomes canins depuis la réactualisation de leur classification par le CBTC.

a) Mutations fréquentes des gliome canins

Les mutations fréquemment identifiées jusqu'alors chez les gliomes canins sont relatives à la voie de signalisation de P53 (TP 53), la voie de contrôle du cycle cellulaire (CDK4, CDKN2A) et des récepteurs tyrosine kinase (EGFR, PDGFR α) [3], [4]. La protéine TP 53 ainsi que les membres phosphorylés des voies de signalisation PI3K/AKT/mTOR et RAS/MAPK sont plus fréquemment retrouvés comme cible de mutations chez les astrocytomes que chez les oligodendrogliomes ou gliomes indéfinis [3].

b) Étude moléculaire comparative des gliomes canins et humains

Les gliomes canins et humains possèdent une gliomatogénèse apparentée. Ils partagent des altérations communes au niveau des récepteurs tyrosine kinase, de TP53, des voies de contrôle du cycle cellulaire, et du codon 132 d'IDH1. Les gliomes du chien sont davantage similaires aux gliomes pédiatriques humains par leur profil génétique et épigénétique [4]. Malgré ces similitudes, les gliomes canins et humains possèdent des profils moléculaires différents. La co-délétion 1p/19q est absente chez les gliomes canins, et les mutations de IDH1 ne sont pas associés à un effet oncogène comme pour leurs homologues humains [3]. Aucune altération moléculaire n'a encore été clairement associée à une réponse thérapeutique ou au pronostic chez le chien.

c) Étude moléculaire du microenvironnement tumoral

Les gliomes canins sont associés à une importante infiltration inflammatoire [5]. Leur microenvironnement inflammatoire est en cours de caractérisation. Les premiers résultats rapportent une forte similarité avec celui des gliomes humains [3]. Il est caractérisé par une population de lymphocytes T infiltrants et de macrophages préférentiellement polarisés vers le phénotype M2 [3], [5]. Le sous-groupe des lymphocytes T régulateurs est prédominant dans la population lymphocytaire tumorale des gliomes canins. Ces lymphocytes sont capables d'inhiber les cellules effectrices du système immunitaire et interviennent probablement dans le processus de gliomatogénèse. Le phénotype macrophagique M2 prédominant est associé à un état anti-inflammatoire hypoxique pro-tumoral. Le profil de l'infiltrat cellulaire immunitaire semble quantitativement différent selon le grade tumoral pour de nombreux marqueurs immunohistochimiques lymphocytaires (CD3, FOXP3, CD20 et IDO) et macrophagiques (Iba1, Mac387, CD163) [5]. Des études ultérieures sont nécessaires pour confirmer les associations diagnostiques entre le profil du microenvironnement inflammatoire tumoral et le grade ou

type tumoral, ainsi que pour établir de nouvelles stratégies thérapeutiques pour les gliomes canins.

B. Épidémiologie

1. Incidences et prévalences

Les chiens sont avec l'espèce humaine les seuls mammifères à présenter fréquemment des néoplasies cérébrales spontanées [3]. Bien que l'incidence actuelle exacte des tumeurs cérébrales chez le chien soit inconnue, les estimations basées sur les registres nécropsiques rapportent des valeurs comprises entre 0,01 et 4,5 % [3], [6]–[9].

Malgré l'existence d'une variabilité individuelle et démographique, les gliomes sont la 2^{ème} tumeur la plus fréquente des tumeurs cérébrales primitives (*primary brain tumor* en anglais ou PBT) dans l'espèce canine après les méningiomes [3], [6], [9]. Les tumeurs gliales représentent entre 21,4 et 70 % des cas de PBT selon les études [3], [6], [10]. Les oligodendrogliomes de haut grade sont les plus prévalents dans la population canine selon les études ayant eu accès à la confirmation diagnostique histologique [2], [6], [9], [11], [12].

Les astrocytomes sont également rapportés de façon sporadique chez les chats, les chevaux, les cochons et les bovins, tandis que les oligodendrogliomes sont sporadiquement observés chez les chats, les chevaux et les bovins [1].

2. Âge

Bien que des cas soient rapportés à tout âge dans la littérature, les chiens concernés par les gliomes sont préférentiellement d'âge avancé. L'âge médian au diagnostic est habituellement compris entre 7,9 et 9,3 ans [2], [6], [9], [11]–[17]. Une corrélation positive significative entre l'âge et la prévalence des tumeurs gliales a été mise en évidence chez le chien dans l'étude épidémiologique de SONG et al. [11].

Le type astrocytaire semble prédominant chez les très jeunes à jeunes chiens (19 semaines à 4 ans) d'après les cas cliniques publiés dans la littérature [18]–[23].

3. Sexe

Une prédisposition sexuelle a été récemment identifiée dans trois études consacrées exclusivement aux gliomes canins dont deux avec confirmation histologique. Les chiens mâles seraient plus prédisposés aux gliomes, sans influence apparente de la stérilisation [2], [6], [24]. Cette tendance rejoindrait ce qui est observé en médecine humaine [2].

4. Race

Les données épidémiologiques des gliomes canins concluent unanimement à une prédisposition des races brachycéphales. Elles représentent dans certaines études jusqu'à plus de 70% de l'effectif [6], [15]. Les races Boxer, Boston terrier, Bouledogue français et Bouledogue anglais sont classiquement les races à risques mentionnées dans la littérature [2], [6], [9], [11]–[16]. Il existe toutefois une variabilité démographique et temporelle des races

surreprésentées en fonction des courants sociétaux. Ainsi les Cavaliers King Charles et les Bullmastiffs ont été également identifiés à risque de tumeur gliale dans une étude américaine de 2013 [11], tandis que les Bouviers des Flandres et les Terre-neuve sont aussi plus susceptibles de présenter une tumeur gliale selon une étude japonaise de 2019 [9].

Les analyses génomiques des races canines ont mis en évidence une forte proximité phylogénétique entre les races Boxer, Bouledogues et Boston Terrier. De plus, un locus du chromosome 26 canin est fortement associé à la prédisposition aux gliomes et à la brachycéphalie. La sélection du caractère brachycéphale a très probablement contribué à la prédisposition aux gliomes chez ce clade phylogénique canin [25].

La plus forte prévalence des oligodendrogliomes observée chez les Boxers, et les Bouledogues n'est pas retrouvée unanimement dans les grandes séries (> 80 chiens) [2], [6], [11].

Les gliomes représentent la 2^{ème} PBT la plus fréquemment rencontrée chez le chien. Ces tumeurs affectent préférentiellement des sujets âgés et de race brachycéphale. Aucun lien n'est formellement établi à ce jour entre le type ou le grade de tumeur gliale et les données épidémiologiques dans l'espèce canine.

C. Localisation anatomique

Les tumeurs gliales canines sont majoritairement des masses solitaires et envahissent préférentiellement l'encéphale [3], [12], [26].

1. Gliomes supratentoriels

Les gliomes intracrâniens sont des tumeurs intra-axiales puisqu'ils se développent à partir du parenchyme cérébral, en opposition aux tumeurs extra-axiales prenant naissance au niveau des méninges ou des nerfs crâniens [3]. Les gliomes intracrâniens présentent une localisation préférentielle supra-tentorielle (au-dessus de la tente du cervelet), estimée à 76 % des cas chez le chien selon une étude [27]. Une localisation privilégiée dans les lobes fronto-olfactif, temporal et pariétal des hémisphères cérébraux est clairement identifiée chez le chien comme chez l'Homme [2], [6], [9], [12], [13] (voir figure 2).

Un contact des tumeurs gliales avec les surfaces ventriculaires est très couramment observé, dans 83,8 à 90,0 % des cas selon les cohortes étudiées [6], [12]. Cette tendance naturelle des gliomes à être en rapport avec le système ventriculaire et leur localisation préférentielle au niveau du lobe piriforme suggère un possible mécanisme d'oncogenèse à partir de cellules souches neurales présentes au niveau du gyrus et de la substance blanche sous-ventriculaire [12]. Les oligodendrogliomes semblent plus souvent en contact avec les ventricules que les astrocytomes [6], [12], [28]–[30]. En outre, tous les gliomes canins primitivement intra-ventriculaires rapportés jusqu'à présent dans la littérature sont des oligodendrogliomes de haut grade, bien que cette présentation soit rare [6].

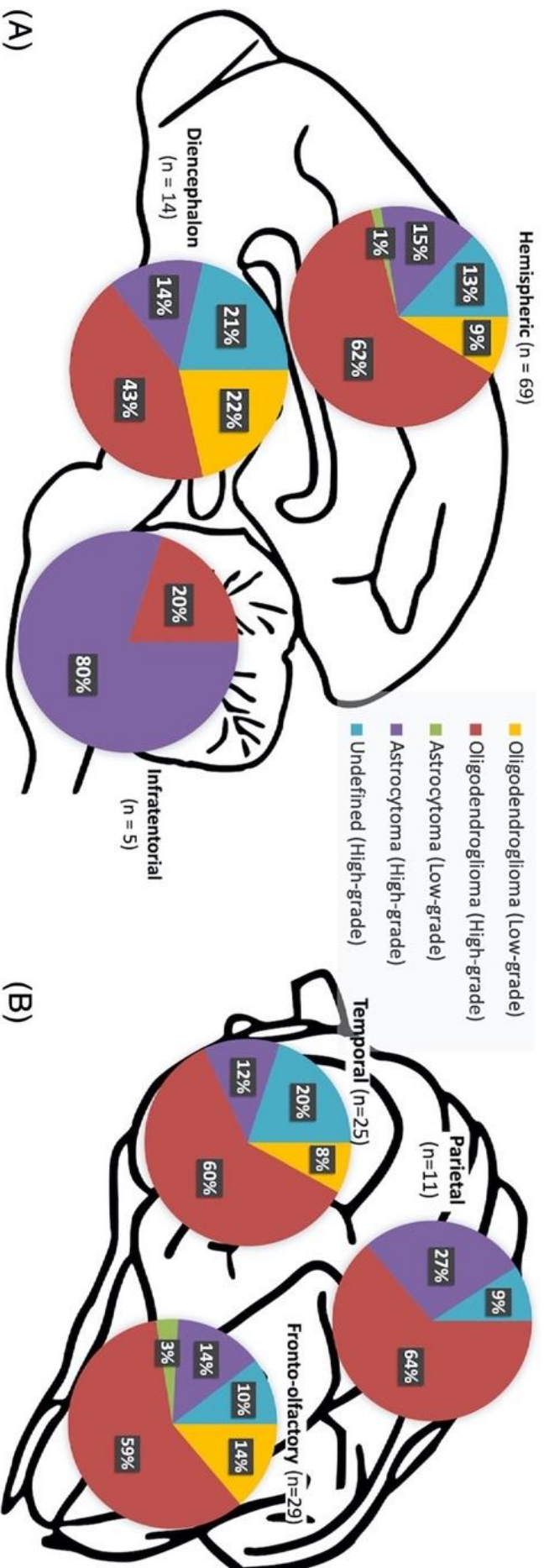


Figure 2 Distribution anatomique des gliomes cérébraux chez le chien, d'après JOSÉ-LÓPEZ (2021) [6]

(A) : Distribution de 88 gliomes canins classés selon le schéma diagnostique du CBTC au sein des différentes régions anatomiques l'encéphale
 (B) : Distribution de 65 des 69 gliomes canins hémisphériques dans les différents lobes du cortex cérébral. Les 4 gliomes hémisphériques non représentés sont localisés primitivement au sein des ventricules latéraux.
 Hemispheric : hémisphérique, diencéphale, infratentorial : infra-tentoriel, parietal : lobe pariétal, temporal : lobe temporal, fronto-olfactory : lobes fronto-olfactifs, oligodendroma : oligodendrogliome, astrocytoma : astrocytome, undefined : gliome indéfini, high-grade : tumeur de haut grade, low-grade : tumeur de bas grade

2. Gliomes infratentoriels ou spinaux

La localisation spinale des gliomes est extrêmement rare chez le chien [2], [6].

Il en est de même pour les gliomes primitifs du tronc cérébral. Un seul cas clinique est rapporté dans la littérature en médecine vétérinaire. Il correspond à la description d'une forme humaine de gliome infantile diffus prenant naissance au niveau du pont [19]. Les gliomes impliquant le tronc cérébral chez le chien sont plutôt dus à une forme rare de gliome multifocal diffus : la gliomatose cérébrale, ou à une tumeur gliale mixte (gangliogliome ou ganglioastrocytome) [1].

3. Gliomes multifocaux

Les gliomes multifocaux sont rarement rapportés dans la littérature chez le chien. Ils peuvent tout d'abord résulter d'une progression tumorale locale ou à distance au sein du SNC. La dissémination de cellules métastatiques par exfoliation dans le liquide cérébro-spinal (LCS) est un mécanisme d'extension tumorale à distance rapporté plus fréquemment chez les gliomes et les tumeurs des plexus choroïdes que pour d'autres PBT [26], [31], [32]. Les gliomes, comme la majorité des PBT, métastasent toutefois peu [33]. Les gliomes multifocaux peuvent aussi de manière anecdotique être dus à une tumeur primitivement multifocale. En date un seul cas a été rapporté chez un Cavalier King Charles de 9 mois en médecine vétérinaire [22]. Enfin, le caractère multifocal peut être lié à une présentation rare d'oligodendrogliomatose diffuse leptomingée pour laquelle l'invasion des espaces sous-arachnoïdiens s'effectue l'absence d'une masse primitive solide [31].

La présence de deux PBT contemporaines mais de nature histologique différente a par ailleurs été rapportée chez le chien. Un cas d'un astrocytome contemporain d'un méningiome a été décrit chez un Boxer par SNYDER et al., et un cas d'oligodendrogliome synchrone d'un méningiome chez un Boxer également a été rapporté par STACY et al. [13], [34].

Les gliomes canins sont principalement des tumeurs intra-axiales solitaires et qui intéressent préférentiellement l'étage supra-tentorial de l'encéphale. Il existe un gradient de distribution rostro-caudal au sein des hémisphères cérébraux.

D. Aspect macro- et micro-scopique des gliomes canins

L'aspect des gliomes chez le chien est bien connu grâce aux diagnostics réalisés en *post-mortem* (voir figure 3). Leurs caractéristiques macroscopiques en fonction du type sont résumées dans le tableau 2 [2], [3].

Caractéristique	Astrocytome		Oligodendrogliome
	Bas grade	Haut grade	
Aspect	Masse solide difficilement distinguable du neuroparenchyme sain adjacent, repoussant fréquemment le neuroparenchyme sain adjacent	Masse solide diffusément infiltrante, repoussant fréquemment le neuroparenchyme sain adjacent, plus aisément distinguable du neuroparenchyme adjacent Zones de nécrose, hémorragies, et cavitations intra-tumorales Œdème péri-tumoral fréquent	Aspect variable : masse solide compacte expansive, compressée ou repoussant le neuroparenchyme sain environnant ou Masse solide localement infiltrative ou Masse diffuse leptoméningée primitive/métastatique Zones hémorragiques intra-tumorales Kystes intra-tumoraux pour les tumeurs de grande taille
Couleur	Similaire au neuroparenchyme, grisâtre à blanchâtre	Similaire au neuroparenchyme	Grisâtre à rose-rougeâtre
Consistance	Ferme	Molle et friable	Molle à gélatineuse, production importante de mucine
Marges tumorales	Mal définies, distinction difficile avec le neuroparenchyme sain adjacent	Modérément à bien définies	Plutôt bien définies

Tableau 2 Principales caractéristiques macroscopiques en fonction du type tumoral gliale, d'après MILLER (2017) et KOEHLER (2018) [1], [2]

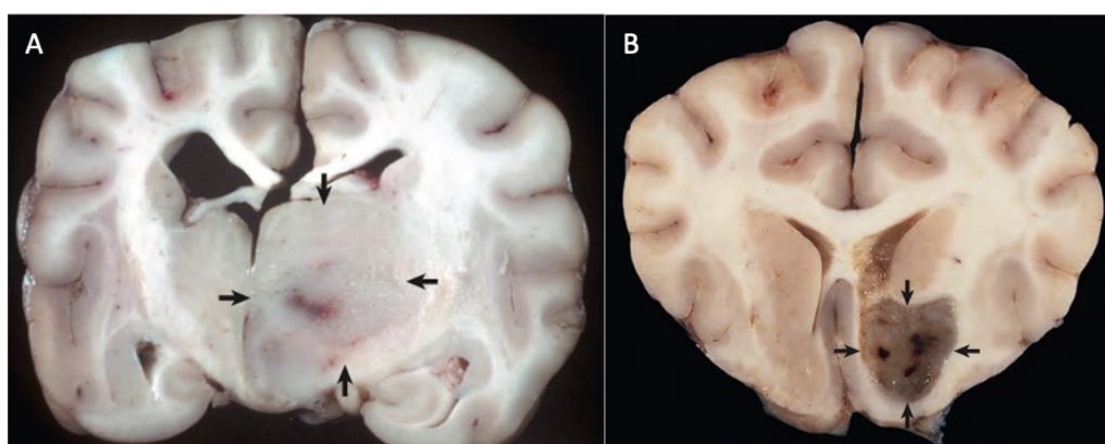


Figure 3 Aspect macroscopique des tumeurs gliales en coupe transversale chez le chien, d'après MILLER (2017) [1]

A : Astrocytome en coupe transversale au niveau du thalamus. Il est localisé dans l'hémisphère cérébral droit et caractérisé par une masse expansive non encapsulée, aux marges mal définies et de couleur similaire au parenchyme cérébral adjacent. Un effet masse prononcé est observable avec le déplacement de la ligne médiane à gauche et une compression du ventricule latéral droit. Le ventricule latéral gauche est modérément dilaté, possiblement en raison d'une compression du foramen interventriculaire.

B : Oligodendrogliome en coupe transversale au niveau télencéphale. Il est caractérisé par une masse grise bien délimitée et gélatineuse au niveau du cortex cérébral ventral.

Les principales caractéristiques histologiques représentatives des gliomes en fonction du type tumoral à l'examen microscopique sont résumées dans le tableau 3 et visibles figure 4. Lorsque la population cellulaire tumorale ne peut être rattachée à aucun phénotype glial spécifique, ou lorsque celle-ci est bi-phénotypique en proportions équivalentes, le gliome est dit indéterminé [2].

Caractéristique	astrocytome	oligodendrogliome
Terminologie	Phénotype astrocytaire >80% de la population cellulaire tumorale	Phénotype oligodendrocytique > 80 % de la population tumorale
Noyau	Ovoïde à allongé	Rond
Chromatine	Décondensée	Granuleuse, en motte
Cytoplasme	Eosinophile et abondant	Eosinophile, en quantité faible à modérée
Forme cellulaire	Fusiforme	Ronde à polygonale
Densité cellulaire	Plus faible que pour les oligodendrogliomes	Importante à modérée
Phénotype cellulaire	Variabilité phénotypique : fibrillaire (classique), pilocytique, gemistocytique	Homogénéité phénotypique
Organisation cellulaire	Absence d'organisation particulière	Cordons cellulaires organisés en feuillets
Stroma	Eosinophile fibrillaire Rares microkystes mucineux Minéralisation peu fréquente	Matrice mucineuse abondante, parfois condensée en lacs de mucine Minéralisation, microkystes Ramification vasculaire
Autre	Pléomorphisme cellulaire (cellules polynuclées, multiples nucléoles volumineux)	Artéfact en « œuf au plat » Structures secondaires de Scherer fréquentes, pseudo-rosettes "téléscopage nucléaire" ou <i>nuclear molding</i> en anglais, alignement linéaire des noyaux ou <i>nuclear rowing</i> en anglais

Tableau 3 Principales caractéristiques histologiques en fonction du type tumoral glial, d'après KOEHLER (2018) [2]

Les structures secondaires de Scherer correspondent à une satellitose neuronale, une satellitose périvasculaire et une condensation sous-piale. Les satellitoses périneuronale et périvasculaire correspondent respectivement à des agrégats cellulaires tumoraux autour des neurones et des vaisseaux.

L'artéfact en « œuf au plat » correspond à une cellule tumorale dont le noyau est centré au milieu d'un cytoplasme abondant et dont l'aspect rappelle celui d'un œuf au plat. Cet artéfact est observé pour des prélèvements nécropsiques ou lors de mauvaises conditions de fixation. Il est absent pour les prélèvements par biopsie dont la fixation est correcte.

Le phénotype astrocytaire gemistocytique correspond à une cellule tumorale astrocytaire au cytoplasme ballonné et au noyau déporté.

Le phénotype astrocytaire pilocytique correspond à des cellules tumorales astrocytaires effilées disposées en faisceaux lâches rappelant des cheveux.

les pseudorosettes correspondent à un arrangement radiaire de cellules tumorales autour d'un capillaire sanguin.

Le « téléscopage nucléaire » est un terme utilisé en histologie pour décrire les déformations cellulaires induites par les cellules les unes les autres à leur contact, où la cellule épouse les contours des cellules voisines qui la déforment.

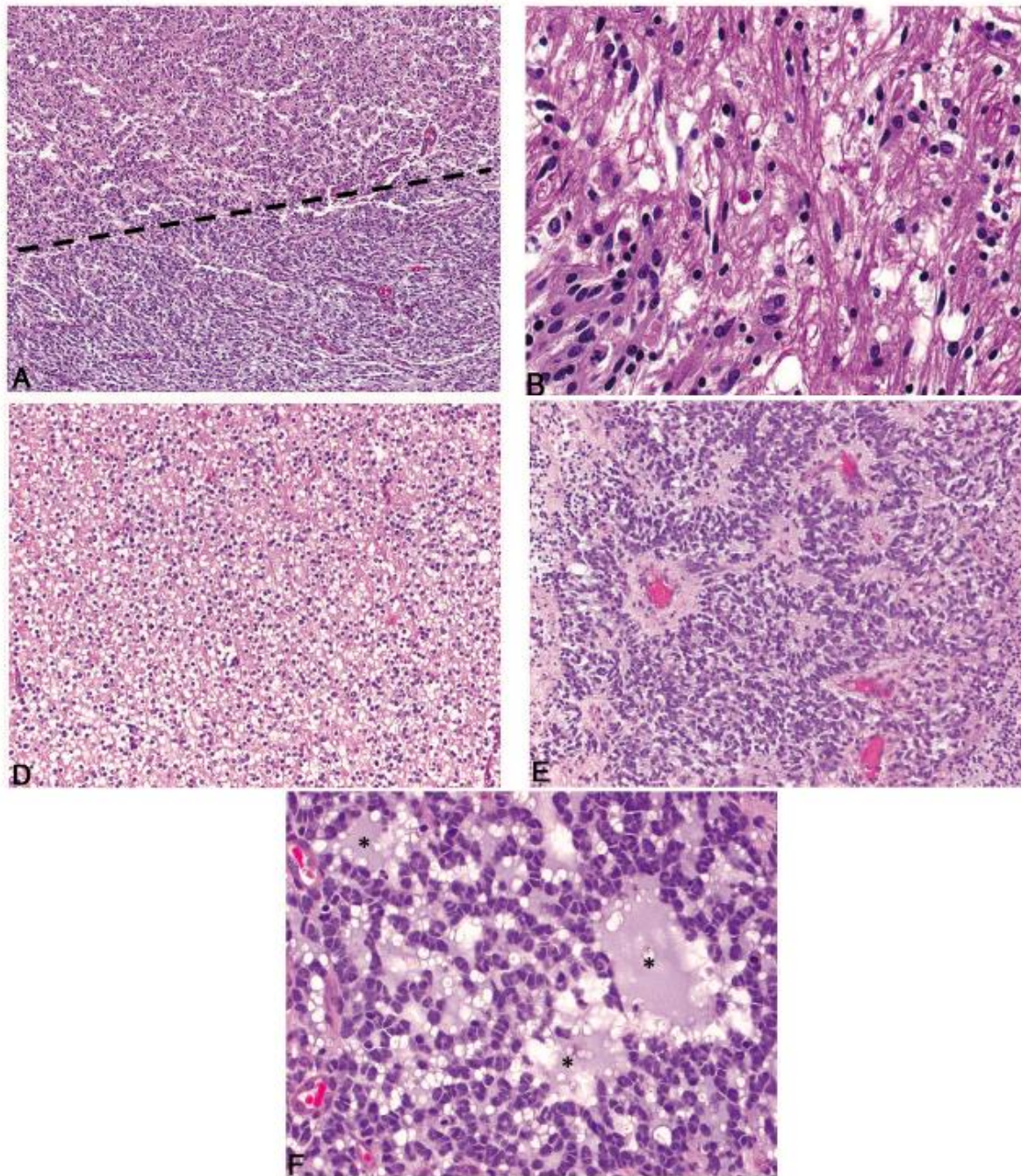


Figure 4 Coupes histologiques de gliomes canins colorées à l'hématoxyline et éosine, d'après KOEHLER (2018) [2]

- A : gliome indifférencié, présentant en proportions approximativement égales une population de morphologie cellulaire tumorale similaire aux oligodendrocytes (en bas de la ligne en pointillés) et une autre similaire aux astrocytes (en haut de la ligne en pointillés).
- B : astrocytome, présentant des cellules néoplasiques effilées au noyau ovoïde à allongé de taille variée avec une chromatine finement granuleuse et avec un à deux petits nucléoles.
- D : oligodendrogliome bien différencié présentant une densité cellulaire modérée à importante, ainsi qu'une rétractation cytoplasmique artéfactuelle résultant en un aspect cellulaire d'« œuf au plat » .
- E : arrangement des cellules tumorales en pseudo-rosettes observable chez un oligodendrogliome de haut grade.
- F : oligodendrogliome présentant une matrice myxoïde (*) en quantité modérée à abondante.

Les tumeurs gliales présentent des caractères de malignité universels tel qu'un pléomorphisme nucléaire (variation de la forme des noyaux), une anisocaryose (taille variable des noyaux), des atypies cellulaires (anomalie de cellule) etc... associés à un index mitotique élevé (nombre de cellules en cours de division mitotique). Elles ont également la particularité de présenter des figures spécifiques de malignité à l'examen histologique : une prolifération microvasculaire correspondant à la néoformation de petits vaisseaux intra-tumoraux, et/ou une pseudopalissade correspondant à une couche de cellules tumorales gliales disposées perpendiculairement à une zone de nécrose et parallèles entre elles (voir figure 5). Ces caractéristiques spécifiques sont employées par la classification CBTC de 2016 pour la détermination du grade des gliomes canins [2].

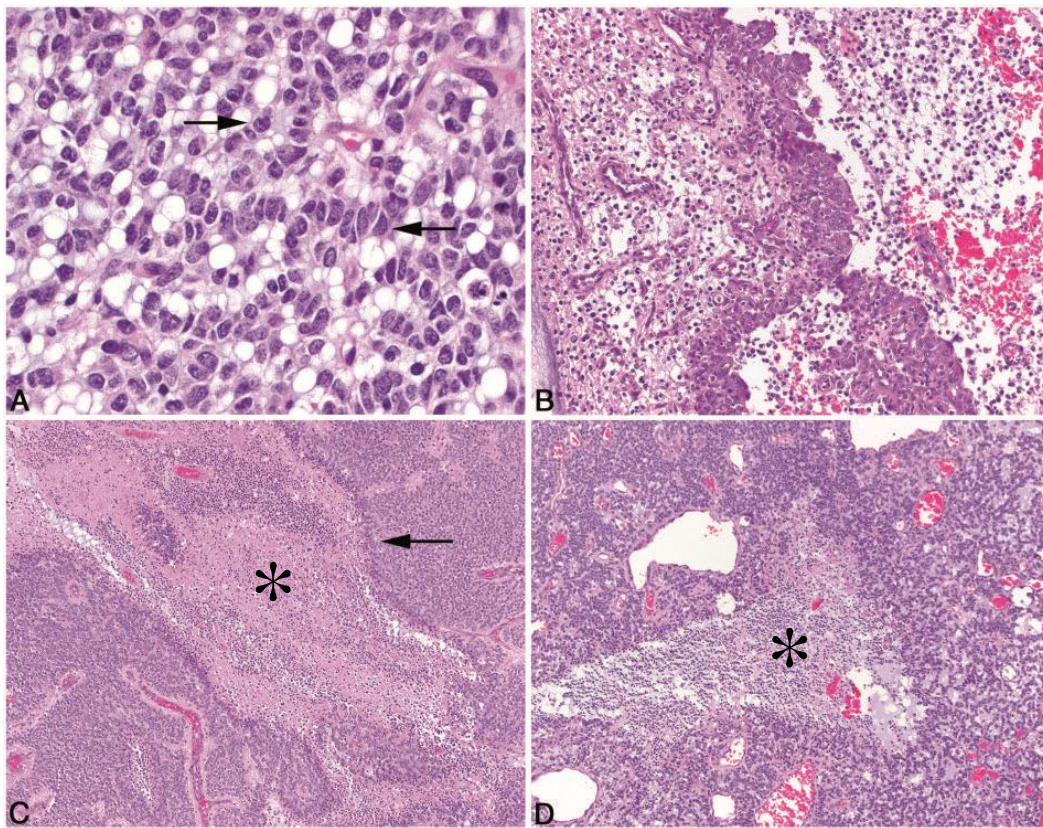


Figure 5 Caractères de malignité de gliomes canins observables sur des coupes histologiques colorées à l'hématoxyline et éosine, d'après KOEHLER (2018) [2]

- A : Oligodendrogliome de haut grade présentant un pléomorphisme nucléaire ainsi qu'un « télescope nucléaire » ponctuel marqué (flèches).
- B : Oligodendrogliome de haut grade présentant des foyers périphériques de prolifération microvasculaire intense caractérisée par des vaisseaux bordés de multiples couches de cellules endothéliales et de péricytes.
- C : Oligodendrogliome de haut grade présentant une pseudopalissade (flèche) entourant une zone de nécrose tumorale (*).
- D : Oligodendrogliome de haut grade présentant une zone de nécrose (*) sans pseudopalissade associée.

Les gliomes canins se présentent comme des tumeurs solides infiltrantes peu différenciables du neuroparenchyme sain adjacent et d'aspect variable. Leurs caractéristiques histologiques sont suffisamment connues pour en permettre un typage et un grading, même si celui-ci, comme on le verra plus loin, n'est pas clairement associé au pronostic.

E. Physiopathologie des lésions associées aux gliomes

Les conséquences liées aux gliomes sont habituellement locales, étant donné leur faible capacité métastatique [35]. La présence de la tumeur gliale engendre un dysfonctionnement cérébral soit directement par envahissement et compression du parenchyme cérébral, soit indirectement par l'œdème péritumoral, la neuroinflammation, l'hydrocéphalie obstructive secondaire, l'ischémie ou les hémorragies intracrâniennes associés [3], [35], [36].

1. Effet masse

La tumeur gliale occupe au sein de la boîte crânienne inextensible un espace normalement alloué aux trois compartiments cérébraux que sont le parenchyme cérébral, le LCS et le volume sanguin cérébral [36]. Elle conduit à un refoulement et une compression des compartiments ; c'est l'effet masse. Il se traduit par une compression du parenchyme adjacent une déviation des structures de la ligne médiane de l'encéphale, une disparition des sillons corticaux, des signes d'engagement (déplacement d'une région du parenchyme cérébral hors de son compartiment naturel à travers l'un des orifices du cerveau) et une déformation des ventricules [37].

2. Perturbations secondaires à la présence de la tumeur gliale

a) Œdème péritumoral

Un œdème cérébral péritumoral est fréquemment associé à la présence d'un gliome. Il est observé dans 76 % des cas à l'imagerie par résonance magnétique (IRM) selon une étude rétrospective sur les PBT du chien [36]. L'œdème cérébral peut être vasogénique, cytotoxique ou interstitiel. Un ou plusieurs de ces types peuvent être présents de façon concomitante [36]. L'œdème vasogénique est le plus fréquemment observé en cas de tumeur intracrânienne [36], [37]. Il implique préférentiellement la substance blanche [37].

La formation d'un œdème vasogénique lors de tumeur gliale résulte d'un processus multifactoriel qui n'a encore pas été complètement élucidé à ce jour [38]. La vascularisation tumorale anormale et la sécrétion du facteur de croissance de l'endothélium vasculaire (*vascular endothelial growth factor* ou VEGF) par les cellules tumorales gliales sont les principaux mécanismes pathogéniques entraînant une augmentation de la perméabilité vasculaire [36], [38]. La BHM ainsi perturbée autorise la fuite de plasma vers le milieu interstitiel en fonction de la pression hydrostatique capillaire et de la pression antagoniste exercée par le tissu cérébral [36].

L'œdème péritumoral contribue secondairement à la compression des compartiments cérébraux en plus de la tumeur.

b) Hémorragies cérébrales

La vascularisation tumorale anormale, l'altération de l'autorégulation cérébro-vasculaire et le comportement biologique des gliomes prédisposent aux hémorragies intracrâniennes. Leur incidence est cependant peu documentée chez le chien. Les gliomes richement vascularisés, situés à proximité de vaisseaux sanguins ou à croissance rapide tendent à être plus associés à l'apparition d'hémorragies cérébrales ou intra-tumorales [36].

c) *Perturbation de circulation du LCS*

La compression du système ventriculaire par effet masse perturbe la circulation du LCS. Une obstruction de la circulation du LCS peut se produire préférentiellement au niveau du foramen interventriculaire et de l'aqueduc du mésencéphale [36], [39]. Cette obstruction peut provoquer une hydrocéphalie obstructive secondaire non communicante, c'est-à-dire une accumulation pathologique de LCS au sein de la boîte crânienne avec une dilatation majeure des structures ventriculaires rostrales à l'obstruction et/ou des espaces sous-arachnoïdiens. Lorsque le gliome est localisé au niveau de la fosse caudale, l'obstruction du foramen magnum peut entraîner une dilatation du système ventriculaire dans son intégralité, voire une syringomyélie cervicale [39]. La séquestration du LCS entraîne secondairement une compression des autres compartiments cérébraux [36], [39].

d) *Hernies cérébrales*

L'augmentation de la pression intracrânienne (PIC) peut provoquer une hernie cérébrale ou engagement par compression excessive du parenchyme cérébral. Trois types de hernie cérébrale sont fréquemment observables en cas de gliome intracrânien : sous-falciforme, trans-tentorielle et amygdalienne selon que le parenchyme cérébral passe sous la faux du cerveau, à travers l'encoche du cervelet ou dans le foramen magnum respectivement [27], [39]. Selon une étude, en présence d'une masse solitaire supra-tentorielle rostrale le phénomène d'hernie cérébrale est peu fréquent. Il survient dans 35,3 % des cas. Il est préférentiellement associé à des masses volumineuses et localisées dorso-caudalement dans la boîte crânienne [27].

e) *Hypertension intracrânienne*

La présence d'une masse gliale intracrânienne et ses perturbations secondaires concourent toutes à l'augmentation de la PIC (voir figure 6) [27], [36], [40]. Elle est définie comme la pression exercée par les trois compartiments du contenu cérébral sur le calvarium [36], [41]. La valeur de la PIC en conditions physiologiques est en moyenne équivalente à 10 mmHg (intervalle : 8 et 14 mmHg) chez le chien [36]. La PIC contribue partiellement à l'établissement du flux cérébral sanguin (voir équation 1) [40].

$$PPC = PAM - PIC \quad (1)$$

$$FSC = \frac{PPC}{RVC} \quad (2)$$

Équation 1 Formules de la pression de perfusion cérébrale et du flux cérébral sanguin, d'après PLATT(2014) [40]

Où PPC est la pression de perfusion cérébrale, PAM la pression artérielle moyenne, PIC la pression intracrânienne, FSC le flux sanguin cérébral et RVC la résistance vasculaire cérébrale.

Il existe des mécanismes d'autorégulation pour compenser les modifications de la PIC engendrées par la présence du gliome afin de préserver la perfusion cérébrale. La diminution de production de LCS par les épendymocytes des plexus choroïdes et la redistribution du volume du LCS vers les espaces sous-arachnoïdiens spinaux sont efficaces pour maintenir la PIC dans l'intervalle de référence physiologique dans la phase précoce de croissance tumorale [3], [36], [39]. Pour des gliomes à croissance lente, les mécanismes d'autorégulation de la PIC

restent intacts malgré des tumeurs volumineuses. Pour des tumeurs à croissance plus rapide, les mécanismes homéostatiques de la PIC deviennent inévitablement dépassés [36]. Lorsque l'augmentation d'au moins un des trois compartiments constitutifs du contenu cérébral n'est plus compensée, la PIC augmente de façon exponentielle même pour de petites variations volumiques. Lorsque celle-ci augmente au-delà de la valeur limite supérieure de référence, une hypertension intracrânienne (HIC) s'installe [3], [41]. La valeur seuil absolue de PIC pour le diagnostic d'HIC n'a pas encore été définie chez le chien présentant une tumeur intracrânienne spontanée. Des valeurs comprises entre 13 et 15 mmHg sont estimées compatibles avec une HIC [41]. Cependant, tous les chiens atteints de lésion cérébrale compressive ne présentent pas d'HIC [36].

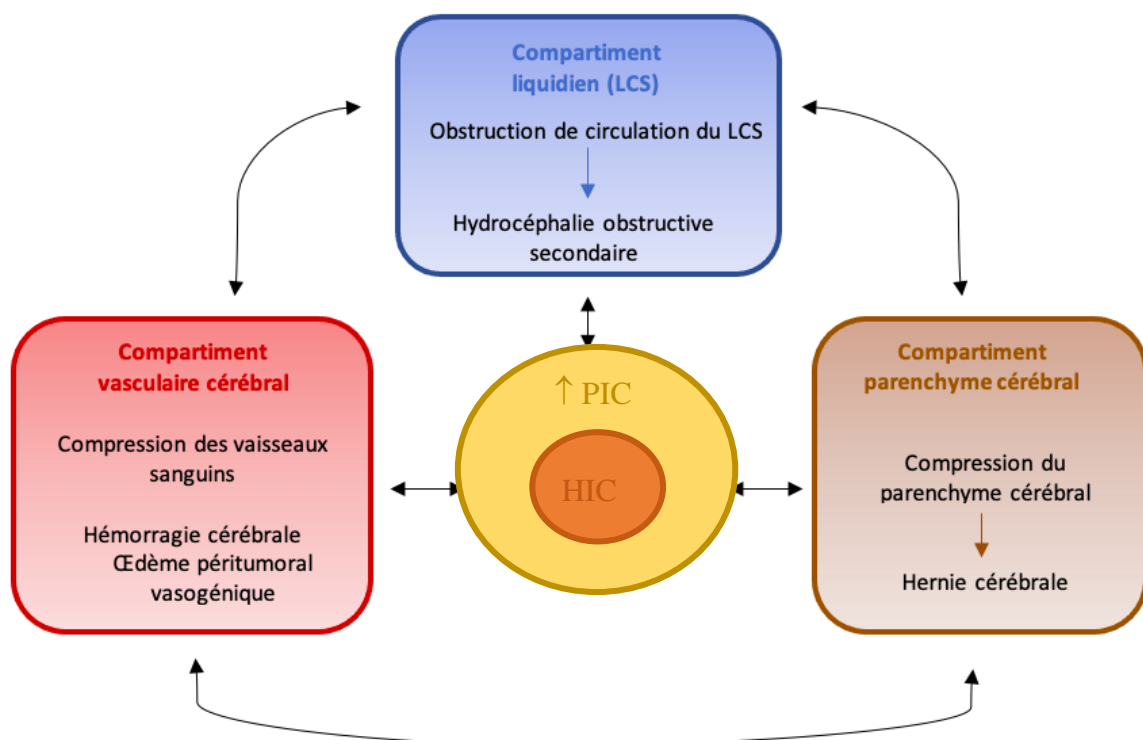


Figure 6 Schéma récapitulatif de la physiopathologie de l'HIC associée à la présence d'une tumeur gliale cérébrale

f) Ischémie et nécrose cérébrale

La compression et l'envahissement des vaisseaux sanguins par la tumeur diminuent la perfusion sanguine cérébrale des territoires sains. L'augmentation de PIC, voire l'HIC subséquente, provoque une hypoperfusion cérébrale qui est un dénominateur physiopathologique commun à la plupart des lésions tumorales observées [3], [36]. En tentant de corriger l'hypoperfusion cérébrale, les mécanismes d'autorégulation cérébrovasculaires altérés par la tumeur gliale accentuent l'état d'hypoxie cérébrale et les lésions ischémiques. S'en suit un dysfonctionnement neuronal voire une nécrose des territoires concernés [36].

3. Pathogenèse de l'épilepsie structurale secondaire associée aux tumeurs gliales intracrâniennes

La présence d'une tumeur gliale intracrânienne entraîne des anomalies au sein de l'encéphale qui peuvent conduire secondairement à une activité électrique anormale d'un groupe de neurones. Les convulsions engendrées sont regroupées sous le terme d'épilepsie structurale secondaire associée à la présence de la tumeur cérébrale [42], [43].

Le lien de causalité entre les crises épileptiformes et la présence d'une tumeur cérébrale est démontré chez le chien. La pathogénèse de l'épilepsie structurale associée aux tumeurs cérébrales chez le chien est revanche encore mal connue [42]. Elle est multifactorielle et implique à la fois le microenvironnement tumoral et péri-tumoral [42], [43]. Les tumeurs cérébrales ne sont en effet pas électriquement actives. L'activité électrique paroxystique responsable des convulsions n'implique souvent pas la tumeur elle-même. Elle prend origine dans des foyers corticaux parfois relativement éloignés de la tumeur [43]. Les principaux facteurs de l'épileptogénèse associée aux tumeurs cérébrales comprennent : une ischémie cérébrale locale, des modifications morphologiques provoquant une isolation et une dénervation des neurones corticaux, une plasticité neuronale, axonale et synaptique, un déséquilibre entre les neurotransmetteurs et leurs récepteurs respectifs, des perturbations ioniques et une modification du pH du microenvironnement cérébral, une activation de réponse immunitaire péri-tumorale, ainsi qu'une modification de la communication intercellulaire des cellules gliales environnantes [42], [43].

Les gliomes intracrâniens entraînent un effet masse et une épilepsie structurale secondaire. Les perturbations secondaires qui en découlent peuvent s'avérer mortelles pour l'animal.

F. Symptômes

Les symptômes observés chez les chiens atteints de gliome sont non spécifiques. Ils peuvent être d'ordre neurologique et refléter un dysfonctionnement cérébral induit par la tumeur, ou non spécifiques (abattement, inappétence etc...) communs à de nombreuses pathologies.

1. Apparition et évolution des symptômes

Les signes cliniques sont généralement progressifs [35]. Ils peuvent d'abord se manifester de manière subtile et passer inaperçus auprès des propriétaires avant de devenir plus manifestes. Une proportion importante des cas de gliome canin, jusqu'à 75 %, sont diagnostiqués après une crise convulsive inaugurale [6], [42]. Une dégradation clinique aiguë en cas d'HIC peut être également observée, et résulte le plus souvent d'une conjonction d'un œdème vasogénique, d'une hydrocéphalie obstructive secondaire, d'une ischémie cérébrale, d'hémorragies cérébrales, ou d'hernie cérébrale [3]. Les signes d'appel d'une HIC chez le chien sont une diminution de vigilance, une marche sur cercles larges, du pousser au mur, une amaurose, et très rarement un œdème de la papille [44]. En cas d'hernie cérébrale, des signes cliniques pour la neurolocalisation ne sont pas toujours présents [27].

2. Signes neurologiques lors d'atteinte cérébrale

Les animaux atteints de gliome intracrânien présentent des troubles neurologiques orientant vers une atteinte cérébrale (altération de l'état de conscience, convulsions, atteinte des nerfs crâniens, troubles de l'équilibre, du comportement ou de proprioception). Les symptômes neurologiques rapportés sont compatibles avec la localisation tumorale dans 78 à 100 % des cas, étant donné le caractère solitaire de la majorité des tumeurs gliales [15], [45]–[47].

Les chiens présentent souvent un ou des signes neurologiques évocateurs d'une atteinte du télencéphale [43]. Le signe clinique le plus fréquemment rapporté est l'épilepsie secondaire d'origine structurale. Elle est présente dans approximativement au moins 50 % des cas [13], [15], [16], [24], [45], [47]. Celle-ci peut se manifester de manière variée, mais des crises généralisées sont observées dans 93 % des cas [42]. Une localisation tumorale au sein du lobe frontal, une hernie sous-falciforme et/ou infra-tentorielle ainsi qu'un renforcement de contraste marqué à l'IRM sont identifiés comme des facteurs de risque d'épilepsie structurale associée aux tumeurs intracrâniennes [42]. Les crises épileptiques sont parfois le seul indice clinique d'une maladie structurale cérébrale sous-jacente et l'animal ne présente aucun symptôme en période interictale dans 45,8 % à 65,7 % des cas [15], [48]. C'est préférentiellement le cas lorsque les lésions cérébrales concernent le bulbe olfactif ou le lobe temporal [43]. Néanmoins, tous les chiens atteints de gliome ne développent pas d'épilepsie structurale secondaire. Les autres signes cliniques fréquemment rapportés en cas d'atteinte unilatérale supra-tentorielle sont [6], [14]–[16], [24], [43], [45], [46], [49]–[52] :

- des déficits proprioceptifs controlatéraux
- une altération de l'état de conscience
- des modifications comportementales
- des déficits controlatéraux des nerfs crâniens (réflexe de clignement à la menace altéré, réflexes photomoteurs et palpébraux conservés, déficit sensitif de la face)
- des anomalies de la démarche (marche sur le cercle).

Une douleur neuropathique ou une hyperalgésie sont également rapportées de façon inconstante selon les études [13]–[16], [49].

Chez les chiens avec une PBT infra-tentorielle, un syndrome vestibulaire est rapporté en priorité [45]. Lors d'atteinte du tronc cérébral, une asymétrie faciale, une anisocorie, une altération des réflexes photomoteurs, des mouvements oculaires anormaux, une position anormale des yeux et/ou une asymétrie faciale sont observables [6].

Cependant, les patients peuvent également présenter des signes neurologiques indicateurs d'une atteinte tumorale cérébrale multifocale ou résultant des effets secondaires de la tumeur (œdème vasogénique cérébral, hernie cérébrale, hémorragie cérébrale) [3].

Aucune corrélation formelle n'a été établie ce jour entre la présentation clinique à l'admission et le type ou grade tumoral pour les tumeurs gliales chez le chien [6].

Les signes cliniques rencontrés en cas de gliome intracrânien chez le chien sont le plus fréquemment neurologiques et évocateurs d'une atteinte unilatérale du télencéphale.

G. Diagnostic différentiel

Lorsque des manifestations épileptiformes, qui rappellent représentent le symptôme le plus fréquemment rencontré lors de tumeur gliale chez le chien, sont uniquement observées sans autre anomalie, le vaste diagnostic différentiel de l'épilepsie s'impose (voir figure 7).

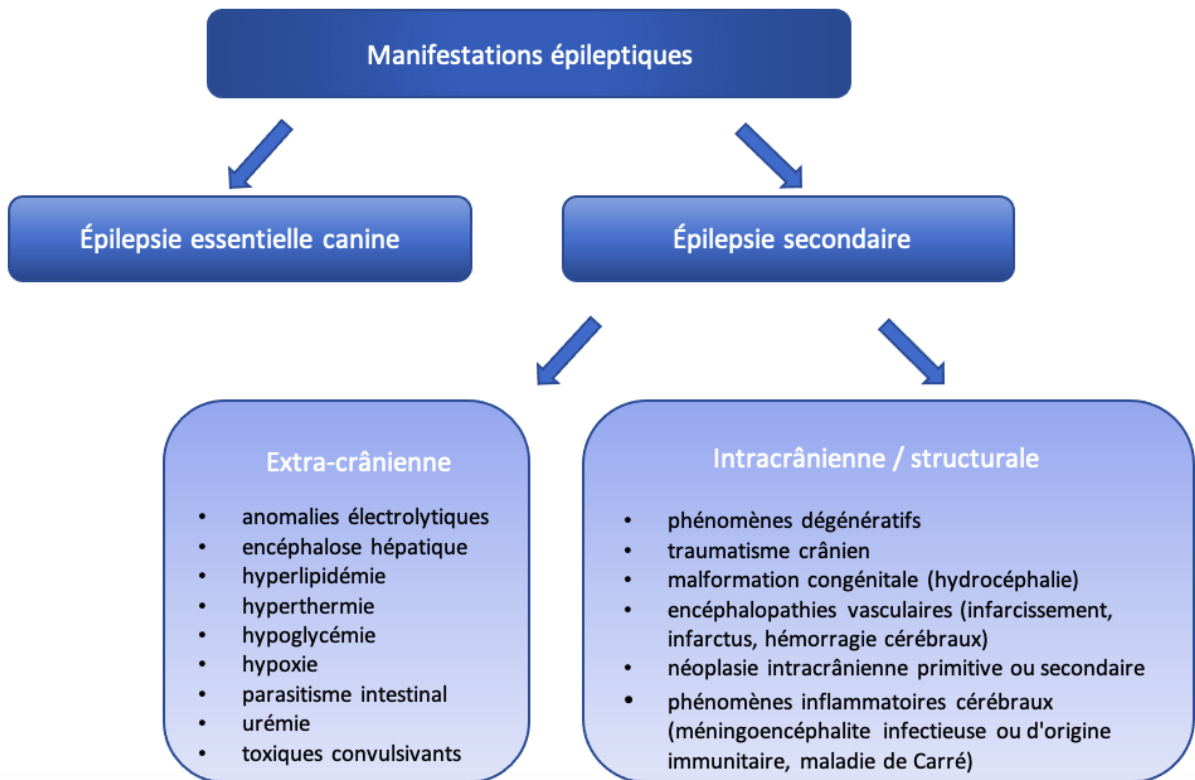


Figure 7 Diagnostic différentiel des manifestations épileptiques chez le chien

En revanche lorsqu'une ou des anomalie(s) sont présente(s) à l'examen nerveux interictal, cela permet d'exclure l'épilepsie idiopathique canine et de rechercher les causes d'épilepsie secondaire en lien avec la neurolocalisation des autres symptômes nerveux observés. Le diagnostic différentiel comprend alors les maladies inflammatoires (méningoencéphalites à médiation immune de type nécrosante ou granulomateuse), les néoplasies intracrâniennes, les encéphalopathies vasculaires, ainsi que les phénomènes dégénératifs nerveux. Les hypothèses diagnostiques de malformations congénitales intracrâniennes et traumatiques ne sont généralement pas considérées en raison des commémoratifs et anamnèse.

Lorsque les crises épileptiformes ne sont pas présentes, le diagnostic différentiel est fonction de la neurolocalisation des signes cliniques objectivés à l'examen neurologique [53].

L'hypothèse de tumeur gliale doit être incluse dans le diagnostic différentiel de tout chien de race prédisposée, d'âge avancé et présentant des signes neurologiques compatibles avec une atteinte nerveuse centrale, particulièrement si leur évolution est progressive.

H. Outils diagnostiques

Pour confirmer une suspicion de tumeur gliale, une démarche diagnostique rigoureuse doit être mise en place. L'obtention difficile du diagnostic définitif de gliome canin nécessite un recours à des examens invasifs qui ne sont pas toujours envisageables ou disponibles. L'imagerie en coupe est actuellement l'alternative non invasive de choix pour l'établissement d'un diagnostic qui reste présomptif. De nouveaux outils diagnostiques transposés de la médecine humaine voient progressivement le jour pour renforcer le diagnostic présomptif d'imagerie.

1. Bilan de base

Un examen général et neurologique complet est un prérequis indispensable. Il fournit les premiers éléments pour orienter la suspicion de gliome mais reste insuffisant pour confirmer et localiser la masse tumorale.

Les gliomes n'engendrent habituellement pas de modifications biochimiques ou sanguines systémiques. La réalisation d'une biochimie sanguine, d'une numération-formule sanguine ainsi qu'une analyse d'urine permet néanmoins d'orienter la démarche diagnostique en excluant dans un 1^{er} temps les hypothèses extra-crâniennes provoquant des signes cliniques similaires à ceux observés en cas de gliome. Ils permettent également d'évaluer l'état de santé systémique de l'animal. Il est intéressant d'obtenir ces informations pour adapter le protocole anesthésique nécessaire aux autres examens complémentaires, tels que l'imagerie en coupe, l'analyse de LCS et la biopsie cérébrale [3].

Bien que les gliomes possèdent un potentiel métastatique faible, des radiographies thoraciques et une échographie abdominale, couplés aux examens de laboratoire mentionnés ci-dessus, sont recommandés [13], [33], [54]. Ils permettent un dépistage des comorbidités chez les chiens suspectés de tumeur gliale, étant donné l'âge avancé de la majorité d'entre eux. Des anomalies aux examens d'imagerie thoracique et abdominale sont détectées dans 97 % des cas [33]. Toutefois, seules 9 % des comorbidités sont considérées comme sévères et pouvant impacter le pronostic et les options thérapeutiques [33]. Parmi les comorbidités sévères, des néoplasies contemporaines de découverte fortuite sont rapportées chez 3 à 23 % des patients atteints de PBT. Celles observées chez des chiens atteints de gliome comprennent des tumeurs pulmonaires primitives, cardiaques, testiculaires, mammaires, des glandes surrénales, des carcinomes transitionnels, ainsi que des mélanomes [13], [33].

Même si des anomalies sont fréquemment identifiées, elles ne modifient que rarement la poursuite des examens neurodiagnostiques avancés [33], [54].

2. Imagerie

a) *Type d'imagerie employée dans le diagnostic des gliomes*

Le recours aux examens d'imagerie s'avère nécessaire pour obtenir un diagnostic de gliome intracrânien de manière non invasive. Ils permettent d'identifier la présence de masses au sein du SNC, de les dénombrer, de déterminer leur localisation précise et leurs caractéristiques lésionnelles.

Le SNC est très peu accessible avec les examens classiques d'imagerie (radiographie, échographie) en raison de sa localisation au sein d'une structure osseuse. Seuls les examens d'imagerie en coupe comme l'IRM ou la tomodensitométrie (scanner) permettent son étude exhaustive. L'imagerie métabolique et fonctionnelle est en cours de développement et n'est pas actuellement utilisée en routine en médecine vétérinaire pour le diagnostic des tumeurs cérébrales [32].

En médecine vétérinaire comme humaine, l'IRM a remplacé le scanner pour l'exploration de l'encéphale grâce au contraste et à la résolution remarquables qu'elle fournit pour l'étude des tissus mous. Avec ses performances diagnostiques, l'IRM est devenue l'examen d'imagerie de choix dans la démarche diagnostique des tumeurs cérébrales chez le chien [3]. Elle permet de détecter une néoplasie cérébrale chez le chien avec une sensibilité de 89 % et une bonne concordance inter-juge [55]. La détermination du type tumoral est toutefois un peu moins sensible pour toutes les PBT confondues (70 %) [10]. Mais le diagnostic de tumeur gliale chez le chien reste néanmoins plus sensible et plus spécifique à 84,4% et 93,7 % respectivement en comparaison des autres PBT [55]. Malgré la supériorité de l'IRM sur le scanner, ce dernier reste fréquemment utilisé en médecine vétérinaire et est l'examen d'imagerie succédané de choix [56].

b) Caractéristiques lésionnelles des gliomes canins à l'IRM

Les caractéristiques lésionnelles des gliomes intracrâniens classiquement observées à l'IRM sont bien décrites chez le chien. Ce sont des masses solitaires intra-axiales dont les marges peuvent être bien à mal définies en fonction de l'infiltration tumorale. La présence de la tumeur provoque un effet de masse dans 85 % des cas. Des zones intra-tumorales kystiques ou hémorragiques ainsi qu'une minéralisation peuvent être observées de façon inconstante. Les gliomes apparaissent iso- à hypo-intense en pondération T1 (T1W) et iso- à hyper-intense en pondération T2 (T2W) (voir figure 8). Leur degré d'œdème péri-tumoral et de renforcement de contraste sont hautement variables. Un renforcement en « anneau » qui entoure du tissu tumoral ne prenant pas le contraste est souvent associé aux gliomes, bien que sa présence ne soit pas pathognomonique (voir figure 8) [3].

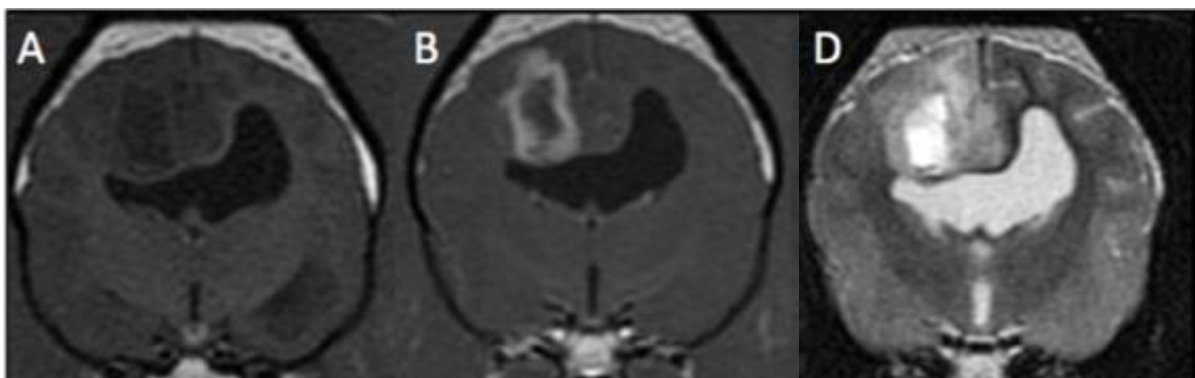

Figure 8 Images d'un astrocytome canin en coupe transversale à l'IRM selon différentes séquences, d'après STADLER (2017) [56]

- A : tumeur hypointense au parenchyme cérébral entraînant une déformation du ventricule latéral en T1W
- B : anneau de renforcement visible en T1W post-contraste
- D : tumeur hyperintense hétérogène en T2W pré-contraste

La détermination du type et du grade des gliomes canins à l'IRM est étudiée afin de pouvoir préciser le diagnostic, puisque la biopsie cérébrale n'est pas toujours envisageable pour permettre une analyse histologique en *ante-mortem*. Certaines associations lésionnelles ont été proposées par BENTLEY et al. et YOUNG et al. (voir figure 9) [12], [29]:

- Le degré du renforcement de contraste est corrélé au grade tumoral ;
- Les gliomes de bas grade ne sont pas localisés dans la région thalamo-capsulaire et ne présentent pas de structures kystiques ;
- Les oligodendrogliomes sont associés à un contact avec les méninges ;
- Les astrocytomes sont associés à l'absence de distorsion ventriculaire, un œdème péritumoral modéré à important et un signal iso- à hyper-intense en T1W.

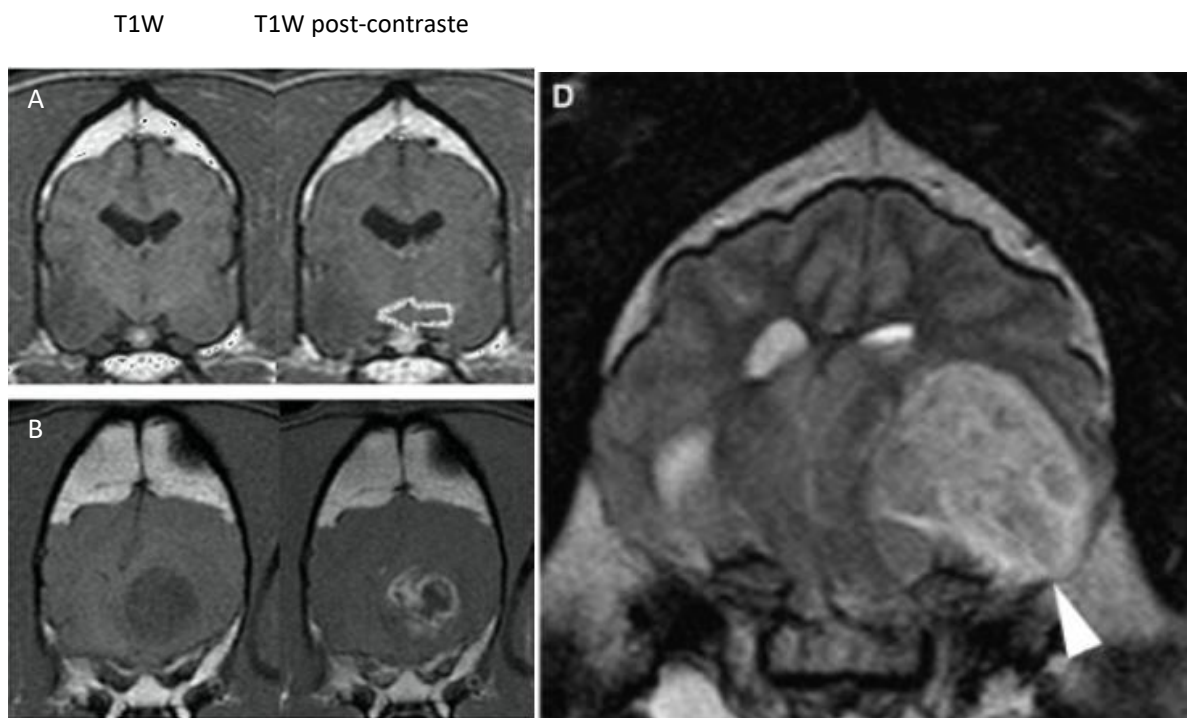


Figure 9 Critères d'IRM dans l'établissement du grade et type tumoral des gliomes intracrâniens chez le chien, d'après YOUNG (2011) et BENTLEY (2013) [12], [29]

- A : astrocytome de bas grade en coupe transversale ne prenant pas le contraste (flèche blanche)
- B : oligodendrogliome de haut grade en coupe transversale avec prise de contraste importante en anneau et présence de cavités kystiques multiples intra-tumorales
- D : oligodendrogliome hyperintense hétérogène et en contact avec les méninges en coupe transversale au niveau de l'hippocampe en T2W

Les associations lésionnelles avec le type ou grade tumoral suggérées par YOUNG et al. puis BENTLEY et al. ne sont pas retrouvées ultérieurement dans les études d'imagerie en coupe des gliomes canins, excepté la tendance des astrocytomes à apparaître iso-à hyper-intense en T1W [6], [56]. Deux nouvelles associations sont proposées par la dernière étude de 2021 sur la caractérisation des gliomes canins (voir figure 10) [6] :

- Les oligodendrogliomes présentent une faible intensité de signal en T1W, des marges tumorales lisses et un contact ventriculaire ;
- Les gliomes de haut grade envahissent préférentiellement plus d'une région cérébrale. La localisation tumorale ne semble en revanche pas être associée au grade.

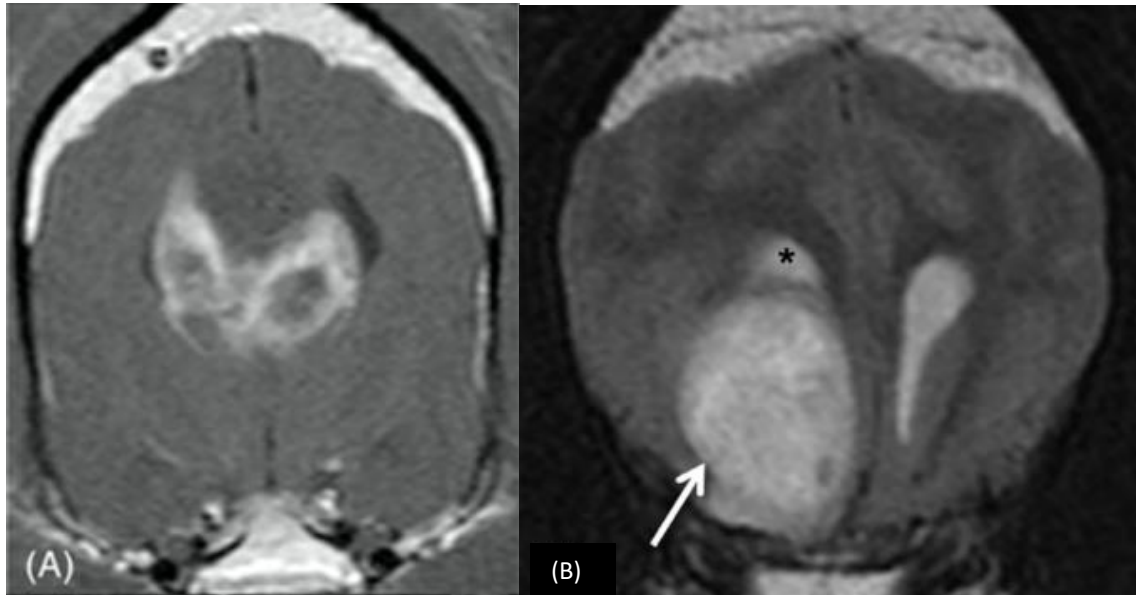


Figure 10 Nouveaux critères d'IRM dans l'établissement du grade et du type tumoral des gliomes canins proposés, d'après JOSÉ-LÓPEZ (2021) [6]

(A) Image en coupe transverse en T1W post-contraste d'un oligodendrogliome de haut grade présentant un renforcement en anneau, ainsi qu'un envahissement des deux hémisphères cérébraux par l'invasion du corps calleux. Ce motif d'envahissement est caractéristique du phénotype de gliome « papillon ». Ce phénotype a été observé pour la première fois chez le chien par JOSÉ-LÓPEZ et al.

(B) Image en coupe transversale en T2W d'un oligodendrogliome de haut grade hyperintense, avec des marges lisses (flèche) et un contact étroit avec le ventricule latéral (*) qu'il repousse.

c) *Limites de l'IRM dans le diagnostic des gliomes canins*

Cependant les lésions observées sont non spécifiques des gliomes en IRM. Il existe un continuum d'images lésionnelles entre les différents types de tumeurs cérébrales, mais aussi avec les pathologies inflammatoire ou vasculaire cérébrales [3]. Une confusion diagnostique de gliome avec un processus non tumoral est rapportée dans 10 % des cas [10].

De plus, il existe une redondance des caractéristiques observées entre les types et grades des gliomes canins à l'IRM. Aucune caractéristique seule ne permet actuellement de typer ou grader de façon fiable les gliomes du chien [6], [12], [29], [56]. À ce jour, la capacité à prédire le grade et le type des tumeurs gliales par imagerie en coupe reste faible en médecine vétérinaire avec les séquences conventionnelles en comparaison de la médecine humaine. La précision de détermination du type tumoral est évaluée pour l'IRM et le scanner à 60,0 % et 53,3 % respectivement. Concernant le grade tumoral, la précision prédictive s'élève à 53,3 % pour l'IRM et 46,7 % pour le scanner [6], [56].

L'examen d'imagerie en coupe possède des limites quant au diagnostic, au typage et au grading des tumeurs gliales chez le chien. Il permet d'établir un diagnostic présomptif de gliome qui ne dispense pas d'une analyse histologique pour obtenir le diagnostic de certitude [10], [56]. Des séquences IRM plus adaptées pour l'identification des gliomes intracrâniens chez le chien sont en cours de développement. Elles seront développées dans la discussion de l'étude clinique rétrospective (voir V.A.1.b).

3. Analyse du LCS

Le LCS est sécrété par les plexus choroïdes du système ventriculaire et circule au sein du SNC [39]. Sa composition est relativement constante en conditions physiologiques, et toute variation peut fournir des informations supplémentaires pour le diagnostic lors d'atteinte nerveuse.

a) Prélèvement du LCS chez le chien

Le prélèvement de LCS, effectué sous anesthésie générale, se pratique au niveau de la citerne cérébro-médullaire préférentiellement ou au niveau lombaire entre L5 et L7 chez le chien [39]. Le prélèvement de LCS est associé à un risque d'hernie cérébrale en cas d'HIC, bien que celui-ci soit faible. Il doit toujours être réalisé après l'examen d'imagerie en coupe pour évaluer la balance bénéfique/risque de cet examen et sa pertinence [3].

b) Analyse du prélèvement de LCS

Le LCS en conditions physiologiques est limpide, transparent, pauvre en cellules (moins de 5 cellules/ μ L) et contient moins de 25 mg/dL de protéines chez le chien. Son examen en routine comprend une analyse de l'aspect macroscopique du prélèvement, le dosage des protéines totales (protéïnorachie) et une numération-formule des cellules. Des analyses complémentaires plus spécifiques comme une bactériologie, des dosages immunologiques ou des analyses de réaction de polymérisation en chaîne sont également réalisables [39].

c) Modifications du LCS en cas de gliome chez le chien

Les modifications du LCS sont fréquentes en cas d'atteinte nerveuse centrale et son analyse possède une sensibilité diagnostique de 75 % [57]. Cependant cet examen reste peu spécifique pour la plupart des néoplasies du SNC [3]. Le LCS ne montre pas de modification dans 10 à 50 % des cas chez le chien atteint de gliome [6], [13]. Les modifications les plus fréquemment rencontrées comprennent [6], [13], [16]:

- Une pléocytose modérée, définie comme un comptage cellulaire compris entre 5 et 25 cellules/ μ L. Celle-ci est observée dans 33,3 à 58 % des cas. Une pléocytose mixte est le plus souvent observée ;
- Une augmentation des protéines, définie comme une concentration en protéines totales supérieure à 25 mg/dL, est rapportée dans 2,2 à 62,5 % des cas ;
- Une dissociation albuminocytologique, définie comme une concentration en protéines totales supérieure à 25 mg/dL et un comptage cellulaire inférieur à 5 cellules/ μ L, est observée dans approximativement un tiers des cas ;
- Une absence de cellules néoplasiques.

Les gliomes métastasent peu, mais il existe toutefois un processus d'exfoliation des cellules tumorales gliales dans le LCS. Celles-ci peuvent être alors retrouvées ponctuellement dans le prélèvement de LCS [30]. Ce phénomène sera plus amplement développé dans la discussion de l'étude clinique rétrospective (voir V.F.).

La composition du LCS a été étudiée en fonction du type et/ou du grade de tumeur gliale mais aucune tendance n'a été rapportée [6], [13].

L'intérêt de cet examen reste limité dans le cadre d'une suspicion de tumeur gliale chez le chien [13]. Il permet principalement d'orienter les hypothèses diagnostiques pour différencier un processus inflammatoire d'un néoplasie qui pose un dilemme diagnostique fréquent en neurologie [57].

Le LCS véhicule dans le SNC un certain nombre de molécules. Pour repousser les limites diagnostiques, des études recherchent de possibles biomarqueurs des gliomes dans les liquides circulants chez le chien. Les résultats disponibles pour le LCS sont discutés plus loin (voir I.H.5. Diagnostic moléculaire).

4. Analyse histopathologique

L'analyse histopathologique est aujourd'hui l'examen gold standard pour le diagnostic définitif des gliomes canins, étant données les limites de l'imagerie en coupe. L'analyse histopathologique permet la détermination du type et du grade de la tumeur gliale selon les critères du CBTC de 2016.

a) Méthodes de prélèvement tissulaire pour analyse histopathologique

Cette analyse est réalisable sur prélèvement nécropsique ou prélèvement biopsique en *ante-mortem*. La technique de prélèvement *ante-mortem* de référence en médecine vétérinaire est la biopsie excisionnelle pratiquée au cours d'une exérèse chirurgicale à visée curative [58]. Cette procédure est limitée à des tumeurs extra-axiales localisées superficiellement dans le prosencéphale, ce qui pose un problème d'accessibilité pour les tumeurs gliales.

La biopsie cérébrale en conditions stéréotaxiques (*stereotaxic brain biopsy* en anglais ou SBB) s'est développée comme alternative minimalement invasive (voir figure 11). Elle remplace progressivement la biopsie excisionnelle lorsque celle-ci n'est pas envisageable ou non optimale. Plusieurs techniques de SBB sont employées chez le chien :

- Biopsie assistée par endoscopie ;
- Biopsie à main levée ;
- Biopsie guidée par image (scanner préférentiellement et/ou IRM).

L'aspiration à l'aiguille fine n'est pas retenue comme méthode de prélèvement pour les tumeurs cérébrales en raison de sa spécificité insuffisante (50%) dans la détermination du type tumoral chez le chien [59].

b) Résultats diagnostiques avec la SBB

Le taux diagnostic dépend de la technique utilisée, du statut neurologique du patient, de l'expérience du neurochirurgien, et de la localisation anatomique de la lésion tumorale [3]. La SBB est plus précise et moins traumatique que la biopsie excisionnelle pour les tissus cérébraux [59], [60]. Elle peut recourir ou non à différents systèmes de fixation (voir figure 11). En fonction des systèmes stéréotaxiques, la précision de la SBB avoisine actuellement celle obtenue en médecine humaine, avec une erreur médiane de placement de l'aiguille comprise entre 0,83 et 1,55 mm. Le coût prohibitif de la SBB en médecine vétérinaire limite encore son emploi [60].

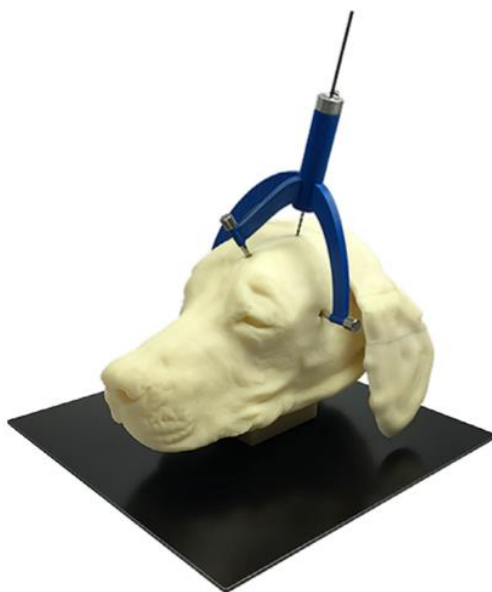

Figure 11 Dispositif personnalisé par impression 3D du système de fixation pour SBB basée sur IRM, d'après GUTMANN (2020) [60]

La SBB est associée à un taux diagnostique compris entre 81 et 95 % pour les néoplasies cérébrales chez le chien [3], [58]. Le grading des gliomes canins est néanmoins plus discutable par SBB que par biopsie excisionnelle, avec une discordance dans 21,7 % des cas. Le diagnostic fourni par SBB reste suffisant pour l'orientation du choix thérapeutique avec les options actuelles de traitement en médecine vétérinaire [58].

L'établissement du type et du grade tumoral des gliomes reste délicat en raison de la taille limitée de l'échantillon liée à la technique de prélèvement, plus particulièrement en conditions stéréotaxiques. Il existe un risque de sous ou de mauvais diagnostic lors de mauvaise représentativité de l'échantillon [2], [61]. L'évaluation de l'infiltration tumorale peut également s'avérer difficile en raison de la taille du prélèvement [2]. La précision peut être améliorée en multipliant les prélèvements biopsiques et en ayant recours l'immunohistochimie (IHC).

c) Complications de la SBB

La morbidité et la mortalité dépendent de la technique utilisée, du statut neurologique du patient, de l'expérience du neurochirurgien, et de la localisation anatomique de la lésion tumorale [3].

La SBB apparaît relativement sûre chez le chien, indépendamment du type tumoral, de sa location, du matériel de prélèvement, du nombre de prélèvements ou du système de stéréotaxie [47], [62]. Les effets secondaires sont souvent associés à une hémorragie intracrânienne post-opératoire. Ils surviennent dans 5 à 29 % des cas, avec une détérioration neurologique clinique transitoire majoritairement rapportée [62]. Seuls 5 à 12 % des effets secondaires sont sévères, et le taux de mortalité associé à la SBB est compris entre 5 et 9 % [3], [62]. Les chiens présentant un comptage plaquettaire inférieur à $185\ 000/\text{mm}^3$ sont plus à risque [62]. Les précautions anesthésiques à prendre en cas d'augmentation de la PIC pour la réalisation d'une biopsie cérébrale sont développées dans le paragraphe consacré aux complications liées à chirurgie cérébrale (voir I.J.2.c).

5. Diagnostic moléculaire

a) L'immunohistochimie

L'IHC utilise des anticorps marqués dirigés contre des marqueurs moléculaires spécifiques sur des coupes tissulaires. Elle a prouvé son utilité dans le diagnostic des tumeurs gliales en complément de l'analyse histologique avec l'identification de marqueurs moléculaires associés au type de tumeur gliale (voir figure 12). Olig2 et CNPase sont fortement exprimés chez les oligodendrogliomes contrairement aux astrocytomes. Le marqueur GFAP est associé aux astrocytomes. Quant au marqueur Ki67, il possède un intérêt questionnable dans le diagnostic des gliomes puisque son expression est hautement variable. L'interprétation de l'IHC doit toutefois être réalisée avec précaution sur un prélèvement nécropsique, comme c'est souvent le cas pour les gliomes chez le chien, puisque les profils d'expression de GFAP, Ki67 et CPNase sont plus variables [2]. L'IHC couplée à l'analyse histologique est tributaire de l'obtention d'échantillon tissulaire tumoral. Elle s'inscrit dans une démarche diagnostique invasive.

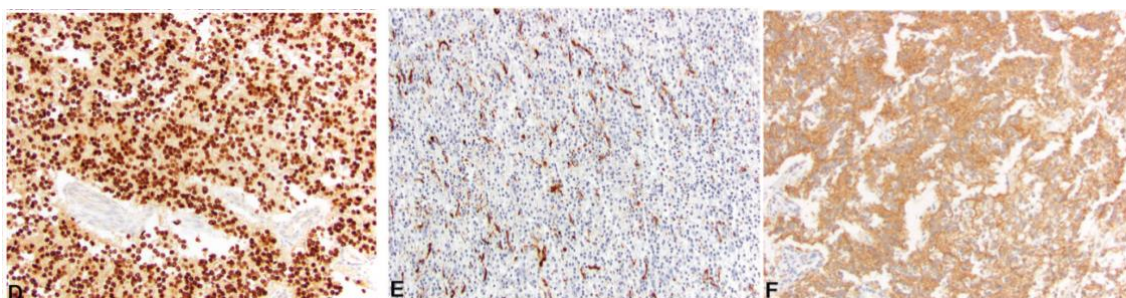


Figure 12 Profils immunohistochimiques de tumeurs gliales canines pour les marqueurs GFAP, Olig2 et CNPase, d'après KOEHLER (2018) [2]

D : Immunoréactivité d'Olig2 chez un oligodendrogliome canin. Son profil immunohistochimique est caractérisé une immunoréactivité nucléaire intense et diffuse dans virtuellement toutes les cellules néoplasiques.

E : immunoréactivité de GFAP chez un astrocytome canin Son profil immunohistochimique est caractérisé une immunoréactivité cytoplasmique souvent irrégulière mais intense dans environ 30 % des cellules néoplasiques.

F: immunoréactivité de CNPase chez un oligodendrogliome canin. Son profil immunohistochimique est caractérisé par une immunoréactivité cytoplasmique diffuse et spécifique des cellules.

L'étude immunohistochimique du microenvironnement des gliomes canins en est à ses prémices. Les gliomes de haut grade semblent associés à une population de lymphocytes T régulateurs exprimant FoxP3, et un ratio de macrophages de phénotype M2 (exprimant CD163) sur M1 (exprimant Mac387) plus importants [5].

b) Autres outils de diagnostic moléculaire

Suite au développement de la biopsie liquide en médecine humaine, de potentiels biomarqueurs circulants spécifiques des tumeurs gliales sont actuellement recherchés chez le chien. La technique de biopsie liquide offre la perspective d'un diagnostic non invasif, plus sûr, moins coûteux et facilement réalisable [63]. Elle permettrait également de réaliser un suivi thérapeutique et d'identifier des facteurs pronostiques associés à certains biomarqueurs [3].

Le VEGF, la GFAP, et les profils d'acides aminés plasmatiques libres ont été identifiés comme des biomarqueurs sanguins potentiels tandis que les D-dimères, le VEGF, l'acide lactique et MMP2/9 ont été identifiés comme des biomarqueurs candidats du LCS. À ce jour tous ces composés moléculaires manquent cependant de sensibilité et/ou de spécificité pour être utilisables dans le diagnostic des gliomes canins [3], [63], [64].

Seuls deux microARNs plasmatiques circulants, miR-15b et miR-342-3p, semblent suffisamment spécifiques des tumeurs gliales par rapport à d'autres pathologies cérébrales. [65]. Des exosomes dérivés de lignées cellulaires gliales ont également été utilisés *in vitro* comme biomarqueurs potentiels des gliomes [3]. La pertinence des deux microARNs et des exosomes dans le diagnostic des gliomes canins doit être confirmée par des études ultérieures.

Des outils moléculaires plus avancés ont largement remplacé l'IHC dans le diagnostic des gliomes en médecine humaine. Ce n'est pas encore le cas en médecine vétérinaire où la biopsie liquide n'en est qu'à ses débuts. L'IHC reste toujours un outil de diagnostic important pour le diagnostic des gliomes canins [2].

L'IRM est incontournable pour établir un diagnostic de gliome intracrânien qui reste présomptif. En médecine vétérinaire, le diagnostic de certitude *ante-mortem* repose sur l'analyse histologique d'un prélèvement biopsique mais est rarement réalisé.

I. Pronostic

Le pronostic des gliomes est sombre pour les chiens comme pour les humains [66]. Mais il existe actuellement dans la littérature un manque de données solides concernant les facteurs pronostiques influençant la survie des chiens atteints. Jusqu'à très récemment, les études n'avaient pas réussi à différencier la survie en fonction du type ou du grade de tumeur gliale [45], [46], [61], [67]. Les facteurs pronostiques identifiés à ce jour chez le chien sont récapitulés dans le tableau 4.

1. Facteurs épidémiologiques

Aucun facteur pronostique épidémiologique n'a été identifié jusqu'à présent [45], [61].

2. Facteurs cliniques

Aucun signe clinique à l'examen initial n'est associé au type ou au grade de tumeur gliale. La survenue de manifestations épileptiformes inaugurales semble en revanche être un facteur protecteur pour les gliomes de tout grade [6].

La sévérité des signes cliniques initiaux apparaît corrélée à la survie dans des études consacrées aux PBT ou aux gliomes exclusivement [14], [15], [48], [51], [67]. Cependant cette association reste controversée dans la littérature [16], [45], [50], [68], [69].

3. Facteurs à l'examen d'imagerie en coupe

De même, des caractéristiques lésionnelles à l'IRM sont identifiées comme des facteurs pronostiques bien que leur influence significative ne soit pas retrouvée dans toutes les études sur le traitement des gliomes canins [46], [68], [69].

Le volume tumoral initial relatif est identifié comme un facteur pronostique majeur par deux études sur le traitement par radiothérapie (RT) de gliomes. Un ratio volume tumoral/ volume cérébral inférieur à 5 % avant traitement est associé à un meilleur pronostic selon DOLERA et al. [14], tandis que pour DEBREUQUE et al. une élévation d'1 % de ce ratio augmenterait le risque de décès de 14 % [15]. Son caractère pronostique reste contesté par plusieurs études dédiées au traitement chirurgical ou de RT [50], [70], [71].

La localisation infra-tentorielle est aussi identifiée comme facteur de risque majeur chez le chien. Une étude consacrée au traitement symptomatique des PBT canines rapporte une médiane de survie (*median survival time* en anglais ou MST) de 28 jours pour les tumeurs infra-tentorielles contre 178 jours pour les supra-tentorielles [45]. Mais son caractère pronostique n'est pas unanime [6], [17], [50], [61].

Le caractère multifocal des gliomes est également corrélé négativement avec la survie [6], [67].

D'autres facteurs pronostiques péjoratifs pour la survie ont été identifiés de façon ponctuelle, comme la présence d'un effet masse, la présence de kystes tumoraux [15] ou encore la présence de marges tumorales irrégulières/mal délimitées, d'une hétérogénéité en T2W, ou de métastases disséminées via le LCS [6]. L'envahissement tumoral de la zone sous-ventriculaire a très récemment été identifié comme un facteur de risque pour la survie, la récurrence tumorale, et la propagation métastatique [28].

4. Facteurs histologiques

Des facteurs pronostiques histologiques basés sur les critères du CBTC ont été récemment identifiés pour la première fois dans une étude sur le traitement de gliomes canins par résection chirurgicale et immunothérapie adjuvante.

Les astrocytomes sont associés à une survie significativement plus longue que les oligodendrogliomes et les gliomes indéfinis pour les prélèvements histologiques par biopsie (MST de 743, 205, et 144 jours respectivement). Les critères de malignité suivants sont des facteurs pronostiques péjoratifs identifiés sur les prélèvements nécropsiques : nécrose, vascularisation glomérulaire et index mitotique élevé. Pour les prélèvements biopsiques en revanche, seul l'index mitotique est négativement corrélé à la survie de façon significative.

Le grade tumoral est confirmé comme facteur pronostique avec une MST de 734 et 194 jours pour les gliomes de bas et haut grade respectivement [61]. Toutefois, une autre étude sur les caractéristiques des gliomes canins n'a trouvé aucune association histologique avec la survie [6].

5. Facteurs thérapeutiques

Le traitement à visée curative semble augmenter la survie et être le facteur pronostique le plus significatif associé à la survie [6], [67], [69].

Catégorie	Facteur pronostic péjoratif	Facteur pronostic favorable
Clinique	Sévérité de signes cliniques initiaux	Convulsions inaugurales
Imagerie (IRM)	Volume tumoral initial relatif élevé (rapport de risque de 1,1)	Volume tumoral initial relatif < 5%
	Localisation tumorale infra-tentorielle	
	Multiples régions cérébrales atteintes	
	Effet masse	
	Kystes tumoraux	
	Hétérogénéité en T2W	
	Marges tumorales irrégulières ou mal délimitées	
	Métastases disséminées via le LCS	
Histologie	Envahissement tumoral de la zone sous-ventriculaire	astrocytome
	Haut grade	
	Examen nécropsique : nécrose, vascularisation glomérulaire et index mitotique élevé	
Thérapeutique	Biopsie excisionnelle : index mitotique élevé	Traitement à visée curative

Tableau 4 Récapitulatif des facteurs pronostiques identifiés dans la survie pour des chiens atteints de tumeur gliale

J. Modalités thérapeutiques actuelles

La prise en charge des gliomes canins s'articule autour de deux axes : le traitement étiologique dirigé directement contre la tumeur gliale et le traitement symptomatique qui gère les conséquences engendrées par la présence du gliome.

Les options thérapeutiques actuelles disponibles du gliome canin sont la radiothérapie, la résection chirurgicale et la chimiothérapie. Dans l'objectif d'améliorer la qualité et la durée de vie des patients traités, une prise en charge multimodale est encouragée pour bénéficier de la synergie des traitements. La radiothérapie ou la chimiothérapie peuvent être employées seules ou en thérapie adjuvante. Cependant aucun protocole gold standard n'a encore été établi [66]. En revanche, la chirurgie intracrânienne est beaucoup moins pratiquée et maîtrisée en médecine vétérinaire qu'en médecine humaine. La prise en charge actuelle des gliomes canins ne dépend pas du grade tumoral au contraire de ce qui est fait en médecine humaine [29].

Le traitement peut être à visée palliative ou curative. Un traitement à visée curative a une action cytoréductrice sur la tumeur dans l'objectif d'obtenir une rémission et de prolonger la durée de vie du patient. Cependant l'espoir curatif est quasiment nul pour les gliomes. L'emploi d'un traitement à visée curative, toute modalité confondue (exérèse chirurgicale, RT, chimiothérapie) seule ou en association, semble en effet apporter un bénéfice significatif limité sur la durée de survie (MST de 84 jours) en comparaison du traitement palliatif symptomatique (MST de 26 jours) [6]. C'est pourquoi le terme de traitement à visée définitive plutôt que curative sera préférentiellement employé dans la suite du manuscrit. Toutefois le pronostic global des gliomes canins intracrâniens reste très réservé même sous traitement [6], [44], [66], [72].

Il existe à l'heure actuelle un manque manifeste de données solides sur les effets des différentes modalités thérapeutiques. La situation reflète la difficulté d'étudier les gliomes canins. La conception de la plupart des études rendent les comparaisons délicates entre les différents traitements en raison de cohortes hétérogènes et de petites tailles, de l'absence de données témoins, d'un manque de diagnostic histologique définitif, d'une variabilité des protocoles thérapeutiques et des variables étudiées, et de la nature rétrospective des études [66]. Cela contribue à la difficulté de choisir un plan thérapeutique adapté et de fournir un pronostic précis pour les patients. Les dernières études en date consacrées aux gliomes canins tendent à compléter les données manquantes avec une approche harmonisée en fonction du grade et du type tumoral glial pour faciliter les futures comparaisons [3], [6], [15], [44], [61].

1. Traitement symptomatique palliatif

Le traitement symptomatique palliatif a pour but d'accompagner le patient dans sa fin de vie en maintenant un niveau de qualité de vie satisfaisant. Cela passe par l'identification et le traitement des symptômes liés à la présence de la tumeur gliale. La lutte contre l'inflammation cérébrale locale et les convulsions sont les pierres angulaires du traitement. L'analgésie n'est également pas à négliger.

Le traitement symptomatique palliatif seul est mis en place lorsque la progression tumorale est trop avancée ou lorsque les autres options thérapeutiques sont refusées.

Le traitement palliatif symptomatique est le moins contraignant en termes économique et logistique pour les propriétaires. Ses effets secondaires sont rarement associés à une morbidité et une mortalité significatives nécessitant l'arrêt du traitement [3].

Il y a actuellement peu de données concernant la survie associée au traitement symptomatique seul. Les études spécifiques des gliomes canins rapportent une survie très variable mais qui reste courte, avec une MST comprise entre 26 et 94 jours [6], [14], [16], [46]. Toutefois, la variabilité individuelle n'est pas à négliger puisque des durées de survie plus longues (proche de l'année) ont été ponctuellement rapportés dans la littérature. Cela montre la difficulté de formuler un pronostic précis pour le traitement palliatif les tumeurs gliales chez le chien [44].

a) Corticothérapie

(1) Actions des corticoïdes en cas de tumeur cérébrale

L'objectif de la corticothérapie est de diminuer l'œdème pérítumoral vasogénique et la PIC. L'action anti-œdémateuse des glucocorticoïdes passent par la réduction de la perméabilité capillaire de la BHM et la diminution de la prolifération vasculaire en diminuant l'expression de VEGF chez les astrocytes, les péricytes, et les cellules endothéliales dans l'encéphale [73]. La réponse clinique à la corticothérapie est corrélée à l'importance de l'œdème pérítumoral vasogénique identifié à l'examen d'IRM [3], [73].

Cependant les patients sans œdème pérítumoral vasogénique bénéficient aussi des glucocorticoïdes pour leurs effets anti-inflammatoires, euphorisants, anabolisants et orexigènes. Dans certains cas, la corticothérapie seule permet de réduire transitoirement le

volume tumoral. Les glucocorticoïdes possèdent un effet anti-tumoral reconnu sur certaines tumeurs hématopoïétiques et démontré *in vitro* sur les cellules gliales.

Les corticoïdes sont également utiles en cas d'hydrocéphalie obstructive pour diminuer transitoirement les signes cliniques associés, bien que la déviation chirurgicale du LCS soit plus efficace. Les glucocorticoïdes exogènes sont capables de diminuer la pression intraventriculaire en diminuant la production de LCS et en augmentant son absorption [73].

(2) Molécules et posologies

Les glucocorticoïdes tel que la prednisolone, la méthylprednisolone, et la dexaméthasone sont couramment employés pour la corticothérapie palliative. Ils sont administrés le plus souvent par voie intraveineuse (IV) en hospitalisation. Un relais *per os* au domicile est initié pour un traitement sur le long terme. Des doses anti-inflammatoires sont habituellement prescrites, et une diminution progressive est entreprise afin d'atteindre la dose minimale efficace [3], [44]. Les effets secondaires bien connus des corticoïdes comprennent entre autres une polyuro-polydipsie et une polyphagie.

À ces doses, les glucocorticoïdes ont un délais d'action rapide en moins de 24h [73]. L'amélioration clinique suite à l'initiation de la corticothérapie peut être rapide et spectaculaire, mais la durée de survie reste faible sous traitement symptomatique seul [73].

(3) Autre usage des corticoïdes

Les corticoïdes peuvent être également administrés en premier lieu pour gagner du temps et différer les examens complémentaires plus invasifs, lorsque que l'état clinique de l'animal ne le permet pas dans l'immédiat par exemple [73]. Cependant, lorsque les corticoïdes sont administrés avant la réalisation d'imagerie en coupe ou d'analyse du LCS, ils peuvent modifier les résultats de ces examens. Il existe alors un risque de diagnostic présomptif erroné, particulièrement lorsque celui-ci est uniquement basé sur les examens d'imagerie comme c'est fréquemment le cas en médecine vétérinaire [73].

b) Anticonvulsivants

La prise en charge des crises épileptiques est un élément clé du traitement symptomatique puisqu'elles représentent le signe clinique le plus fréquemment observé en cas de tumeur gliale [3], [52]. Le contrôle des crises est primordial car elles peuvent causer davantage de lésions cérébrales. De plus, l'hyperthermie secondaire à des crises récurrentes ou prolongées peut entraîner une coagulation intravasculaire disséminée potentiellement mortelle [53]. L'objectif du traitement anticonvulsivant est de réduire l'incidence et la sévérité des crises épileptiques à un niveau acceptable pour le propriétaire et l'animal tout en évitant les effets secondaires significatifs médicamenteux [53].

(1) Protocole thérapeutique

Le traitement des crises convulsives n'est pas spécifique de l'étiologie néoplasique cérébrale. En urgence, elle repose sur l'utilisation de benzodiazépines par voie IV, intra-nasale ou intra-rectale ou de propofol en perfusion à débit continu par voie IV en cas de crise réfractaire [44].

Des molécules d'action plus longue sont prescrites en *per os* en relais au long terme après stabilisation de l'animal. Le traitement est toujours initié en monothérapie, mais l'emploi concomitant de plusieurs molécules peut s'avérer nécessaire en raison du caractère souvent réfractaire de l'épilepsie structurale associée aux tumeurs cérébrales [3], particulièrement en l'absence de traitement étiologique [43]. Le protocole thérapeutique standard de l'épilepsie structurale secondaire aux tumeurs cérébrales n'est pas encore établi en dépit de son observation fréquente chez les patients atteints [3], [74]. Celui de l'épilepsie idiopathique canine est classiquement employé [43], [75]. Un suivi thérapeutique régulier est nécessaire afin d'adapter le traitement en fonction de la réponse clinique et de la pharmacodynamie des anticonvulsivants [53], [75]. Une diminution progressive du dosage peut être envisagée selon la réponse clinique, mais le plus souvent le traitement anticonvulsivant est requis pour le restant de la vie de l'animal [43], [53].

(2) Molécules et posologies

Pour le chien, les molécules anticonvulsivantes recommandées en monothérapie de première intention sont le phénobarbital ou l'imépitoiné, puis le bromure de potassium en seconde intention. En complément, le phénobarbital, le bromure de potassium, le levetiracetam ou le zonisamide sont recommandés pour une polythérapie [75]. Le phénobarbital, le levetiracetam et le zonisamide sont les molécules les plus populaires en médecine vétérinaire [3].

Le phénobarbital est encore considéré comme l'anticonvulsivant standard en médecine vétérinaire pour son efficacité, sa rapidité d'action, son coût et sa bonne tolérance chez le chien [53], [75]. La dose initiale recommandée est de 2,5 mg/kg *per os* q12h. Un suivi de la phénobarbitalémie sanguine périodique est conseillée, avec une fenêtre thérapeutique recommandée de 15-30 µg/mL. Les effets secondaires fréquemment rapportés sont une sédation voire une parésie ou de l'ataxie, une polyphagie, une polyuro-polydipsie. Une augmentation des phosphatases alcalines est coutumière bien qu'une hépatopathie ou une insuffisance hépatique soient rares. Une potentielle hypothyroxinémie peut être artificiellement induite au long court. Dans de rares cas des désordres hématologiques et une dermatite nécrosante sont rapportés [75].

Le levetiracetam est un anticonvulsivant récemment introduit dans l'arsenal thérapeutique vétérinaire. Il est caractérisé par sa rapidité d'action, sa grande sûreté d'utilisation et ses effets secondaires peu fréquents [75], [76]. Au contraire du phénobarbital, il n'est pas métabolisé par le foie et n'induit pas d'interactions médicamenteuses significatives [52]. La posologie initiale recommandée est de 20 mg/kg *per os* q8h [75]. Le levetiracetam est un anticonvulsivant de choix lors de tumeur cérébrale en médecine humaine [52]. Il présente une efficacité prometteuse de 50-53 % [74], [76]. Cette molécule représente une alternative intéressante au phénobarbital. Son efficacité requiert d'être confirmée par des études ultérieures avant d'être intégré en routine dans le traitement anticonvulsivant de première intention chez le chien.

La résistance pharmacologique, les effets secondaires médicamenteux et les interactions médicamenteuses entre anticonvulsivants et avec d'autres classes pharmacologiques (les nitrosourées ou les glucocorticoïdes par exemple) peuvent compliquer la prise en charge symptomatique de l'épilepsie structurale secondaire aux tumeurs cérébrales [43], [52].

En médecine humaine comme vétérinaire, il est établi que le contrôle de l'épilepsie structurale associée au gliome est plus efficace en association avec un traitement étiologique [43].

c) Analgésie

La douleur cancéreuse est à la fois neurologique et nociceptive en cas de gliome. Elle peut provenir de la compression ou de l'étirement des méninges, des nerfs, de la vascularisation, d'une névrite, ou bien plus rarement d'une infiltration tumorale du périoste [3].

Les signes cliniques liés à la douleur répondent généralement bien à une corticothérapie à dose anti-inflammatoire. Des opioïdes et dérivés des antalgiques neuropathiques peuvent être prescrits au besoin en complément pour assurer une analgésie multimodale. Par exemple, du tramadol aux doses usuelles *per os*, de la gabapentine à 10-20 mg/kg q8h *per os*, ou encore de l'amitriptyline à 3-4 mg/kg q12h *per os* peuvent être administrés [77].

d) Autres mesures palliatives

Concernant la gestion en urgence d'HIC, une perfusion lente de mannitol à 20 % par voie IV de 0,5 à 2 g/kg est le traitement de choix pour diminuer la PIC. Elle peut être accompagnée de furosémide à 1 mg/kg par voie IV [44].

Lors d'hydrocéphalie obstructive secondaire, la pose chirurgicale d'un shunt intraventriculaire permet de soulager temporairement les symptômes liés à l'HIC plus efficacement qu'une corticothérapie. Cependant cette intervention est peu pratiquée. [3], [44].

La surveillance rapprochée peut être une approche envisageable dans la prise en charge de petites tumeurs gliales asymptomatiques découvertes de façon fortuite. La caractérisation de la tumeur identifiée est toutefois nécessaire avant d'envisager l'approche expectative. Elle permet également d'établir un protocole individuel optimal de surveillance [3].

2. Chirurgie

a) Indications

La résection chirurgicale permet de réduire rapidement la charge tumorale, voire l'HIC associée. Elle offre en même temps la possibilité d'effectuer un prélèvement tissulaire pour obtenir un diagnostic histologique de certitude [46]. La résection chirurgicale des gliomes intracrâniens augmente également la probabilité de contrôle de l'épilepsie structurale secondaire par le retrait des foyers épileptogènes [43].

En médecine humaine, la résection chirurgicale fait partie du protocole standard de traitement des tumeurs gliales lorsque celle-ci est réalisable [49]. A l'inverse, elle est actuellement peu recommandée pour la prise en charge des gliomes canins [44]. Elle est peu pratiquée en médecine vétérinaire avec les techniques chirurgicales actuellement disponibles en routine, en raison de sa difficulté principalement, ainsi que du manque de chirurgiens qualifiés, et de l'absence de données solides concernant les résultats de survie. La difficulté d'intervention réside dans l'accès difficile à une masse intra-axiale entourée par des structures nerveuses très fragiles. [71].

La cytoréduction chirurgicale est rarement complète pour les gliomes canins. L'emploi d'une thérapie adjuvante pour contrôler la tumeur gliale résiduelle est conseillée [46]. L'évaluation des marges d'exérèse est problématique en cas de résection partielle. L'évaluation objective de l'étendue de résection tumorale est actuellement basée sur l'IRM. Cependant elle reste limitée dans la mesure où il est impossible de distinguer la tumeur résiduelle des réactions inflammatoires induites par la chirurgie en post-opératoire immédiat [3].

La complexité et la vulnérabilité de l'encéphale requièrent une technique de résection chirurgicale précise et minimalement invasive. De nombreuses technologies d'assistance chirurgicale sont en développement afin de faciliter la résection tumorale [3]. Ces techniques seront développées ultérieurement dans la partie consacrée aux nouveautés thérapeutiques chirurgicales (voir I.K.3.) L'association de ces nouvelles technologies chirurgicales avec l'évolution des systèmes d'imagerie cérébrale pourrait dans un futur proche permettre un recours plus fréquent à la chirurgie dans la prise en charge multimodale des gliomes canins [32].

b) Résultats

Les résultats thérapeutiques après cytoréduction chirurgicale de gliomes canins sont peu nombreux et très variables. Les études combinent des PBT de différents types et/ou des traitements multimodaux où l'influence de la chirurgie seule n'est pas évaluable. L'efficacité de la résection chirurgicale de tumeurs intracrâniennes est fortement dépendante de l'opérateur et de l'équipement, ce qui rend la comparaison entre les résultats disponibles plus délicate pour l'établissement d'un pronostic précis [32]. Un manque d'évaluation objective de l'étendue de résection chirurgicale est également noté dans les études publiées chez le chien [3].

(1) Survie

Les données disponibles suggèrent ne pas employer la résection chirurgicale seule pour le traitement des gliomes canins. Elle offre en effet une survie qui n'est pas supérieure à celle associée au traitement palliatif symptomatique. Une étude récente réalisée sur 29 tumeurs supra-tentorielles canines rapporte une MST de 66 jours pour les gliomes [46]. Une progression ou une récurrence tumorale est quasi-systématiquement observée après chirurgie [28]. Combinée à une thérapie adjuvante elle fournit en revanche un bénéfice clinique significatif par rapport au traitement symptomatique palliatif [32]. Une ancienne étude rétrospective sur la survie de tumeurs cérébrales chez le chien avait déjà identifié en 1991 une survie statistiquement plus élevée lors de l'ajout d'une RT après chirurgie sur la survie des patients traités [67]. Dans des études plus récentes, des MST entre 6 et 24 mois sont rapportées pour des gliomes canins traités par chirurgie en association avec une chimiothérapie métronomique, une immunothérapie ou la RT [61], [71], [72], [78], [79].

(2) Facteurs pronostiques

L'intervention chirurgicale sur une tumeur infra-tentorielle n'est pas aussi bénéfique en termes de survie que pour une tumeur supra-tentorielle chez le chien [46]. Le volume tumoral évalué à l'examen d'IRM préopératoire ne semble pas associé à la durée de survie après résection chirurgicale et immunothérapie adjuvante pour le traitement des gliomes canins

[71]. Il en est de même pour les remaniements lésionnels secondaires (œdème péri-tumoral, compression ventriculaire et déviation de la ligne médiane), le sexe et l'âge [46].

c) *Complications*

Une chirurgie intracrânienne doit être accompagnée d'une surveillance périopératoire étroite afin de surveiller et d'intervenir en cas de complications potentiellement mortelles. Ces complications sont cependant moins connues que le manuel opératoire de résection tumorale cérébrale [80].

(1) *Risque anesthésique et précautions*

Les patients atteints de tumeur intracrânienne avec augmentation de la PIC présentent un risque de complication per-opératoire majoré par un risque anesthésique augmenté. Des précautions anesthésiques sont à prendre afin d'éviter une élévation supplémentaire de la PIC et d'aggraver les lésions cérébrales. Les molécules anesthésiques fortement dépressives des systèmes cardiovasculaire et respiratoire, diminuant le seuil épileptogène ou augmentant le catabolisme cérébral sont à proscrire. La tête doit également être surélevée de 15 à 30° pour favoriser le retour veineux. La dépression du SNC et l'altération de la BHM impliquent l'emploi de molécules anesthésiques à courte durée d'action et à dose réduite [40].

(2) *Mortalité péri-opératoire*

La mortalité péri-opératoire moyenne associée à la prise en charge chirurgicale des PBT chez le chien est estimée entre 11,0 et 13,1 % [3], [49]. Certains déficits neurologiques présents en pré-opératoire, une approche chirurgicale sous-occipitale et une localisation tumorale dans le tronc cérébral sont des facteurs de risque de mortalité post-opératoire lors d'exérèse chirurgicale chez le chien. L'expérience de l'opérateur semble également influencer la survie post-opératoire directe. En revanche, le type de tumeur cérébrale et le résiduel tumoral semblent sans influence [49].

(3) *Morbidité post-opératoire*

47 % des chiens subissant une intervention chirurgicale intracrânienne expérimentent des effets secondaires en post-opératoire [80]. Lors de résection chirurgicale de PBT, des effets secondaires majeurs dans les 30 jours post-opératoires sont rapportés dans 18,8% des cas [49]. Des troubles neurologiques précoces sont les effets secondaires prédominants observés lors de chirurgie intracrânienne (45 % des cas), mais ils sont le plus souvent modérés et transitoires [80]. Les autres effets secondaires rapportés sont une pneumonie d'aspiration, un pneumoencéphale (présence de gaz à l'intérieur de la boîte crânienne), des convulsions réfractaires au traitement médical, une épistaxis, une thrombose artérielle cérébrale, ainsi qu'une hernie cérébrale [3]. En cas d'intervention sur le diencéphale, des troubles de la thermorégulation comme des désordres électrolytiques et osmotiques sont spécifiquement rapportés [3], [49]. Certains déficits présents à l'examen neurologique initial et la localisation tumorale au niveau du tronc cérébral sont des facteurs de risque de complications post-opératoires. L'étendue de résection chirurgicale tumorale ne semble en revanche pas influencer le risque de complications. Une sélection attentive des cas éligibles à la cytoréduction

chirurgicale en fonction des facteurs de risque mentionnés ci-dessus pourrait améliorer la survie et minimiser les complications [49].

3. Chimiothérapie

a) Indications

Dans le traitement des tumeurs intracrâniennes, la chimiothérapie est confrontée à un obstacle majeur qu'est la BHM. C'est une barrière hautement sélective qui entrave le passage de la plupart des molécules anti-cancéreuses administrées par voie systémique vers la tumeur pour préserver le microenvironnement cérébral. Bien que l'intégrité de la BHM soit compromise en présence de tumeur gliale, la chimiothérapie a longtemps été considérée inefficace [44].

A l'inverse de la médecine humaine où elle fait partie intégrante du traitement de certaines tumeurs gliales, la chimiothérapie est encore rarement entreprise chez le chien [66], [81]. Lorsque c'est le cas, elle est souvent employée en thérapie adjuvante. Cependant, la résection chirurgicale et la radiothérapie ne sont pas toujours envisageables en raison des contraintes financières, des risques anesthésiques ou de la disponibilité limitée de ces options thérapeutiques. La chimiothérapie est alors à considérer comme une alternative thérapeutique en association avec un traitement symptomatique [16], [52], [82].

Les molécules capables de traverser la BHM et étudiées dans le traitement des tumeurs cérébrales chez le chien sont : les nitrosourées alkylants représentés par la lomustine (CCNU) et la carmustine (BCNU), le temozolomide (TMZ) et l'anti-métabolite hydroxyurée [3]. La molécule la plus utilisée actuellement pour le traitement des gliomes canins est la lomustine [16], [52], [83]. Actuellement, celle-ci est durablement en rupture de commercialisation pour les vétérinaires en France. Le TMZ est encore rarement utilisé en médecine vétérinaire pour le traitement des tumeurs cérébrales, contrairement à la médecine humaine où il fait aujourd'hui partie du traitement standard du glioblastome multiforme en association avec la RT et la résection chirurgicale [66], [81]. Cette molécule n'est actuellement pas autorisée en France pour les vétérinaires selon l'arrêté de 2009 sur les bonnes pratiques d'emploi des médicaments anticancéreux en médecine vétérinaire.

Des recherches sur de nouvelles molécules cytotoxiques utilisables dans le traitement des tumeurs gliales canines sont rapportées dans la littérature. Le chlorambucil, l'irinotécan, deux anti-parasitaires azolés (mebendazole et fenbendazole), et la doxorubicine nanoparticulaire vectorisée dirigée contre EGFR semblent être des candidats prometteurs [3], [84].

b) Résultats en fonction des molécules utilisées

La chimiothérapie a été moins étudiée dans le traitement des tumeurs gliales et plus généralement des tumeurs cérébrales chez le chien en comparaison des autres modalités thérapeutiques. Il y a actuellement peu de données disponibles concernant l'efficacité des molécules cytotoxiques utilisées en chimiothérapie systémique conventionnelle. L'évaluation des résultats disponibles est entravée par la variabilité des protocoles de chimiothérapie utilisés, le manque de confirmation histologique du diagnostic et la petite taille des cohortes par molécule étudiée [3].

L'efficacité de la chimiothérapie dans le traitement de gliomes canins est incertaine. Les études rapportent des résultats contradictoires et le bénéfice clinique semble limité, surtout lorsque la chimiothérapie est employée seule [3], [17].

(1) Lomustine

Une étude sur l'emploi du CCNU à une dose moyenne de 60,6 mg/m² toutes les 3 à 6 semaines en monothérapie dans le traitement de gliomes canins présomptifs rapporte une MST (138 jours) significativement supérieure à celle associée à un traitement symptomatique (35 jours) [16]. Une autre étude employant la dose maximale tolérée pour des tumeurs cérébrales canines rapporte une MST (93 jours) non statistiquement différente de celle d'un traitement symptomatique palliatif (60 jours) [52]. Les cas cliniques anecdotiques sur l'emploi du CCNU seul ou en thérapie adjuvante dans le traitement du gliome canins rapportent des durées de survie hautement hétérogènes, comprises entre 90 et 910 jours [83], [85], [86].

(2) Temozolomide

L'effet cytotoxique additif du TMZ *in vitro* a été démontré sur des lignées cellulaires de tumeurs gliales canines irradiées [81]. Cependant son emploi à une dose de 65 mg/m² quotidiennement pendant 5 jours en traitement adjuvant d'une RT n'apporte pas de différence significative sur la durée de survie en comparaison de la RT seule, avec des MST de 420 jours et 383 jours respectivement. Une augmentation de la survie sans progression (*progression free survival* en anglais ou PFS) a été seulement observée [14]. L'efficacité du TMZ à des doses supérieures n'a pas été étudiée dans le traitement des gliomes canins. Selon une étude préliminaire *in vitro*, les cellules gliales tumorales canines présentent une sensibilité au TMZ qui est fonction de l'expression d'une protéine codée par le gène MGMT comme c'est le cas pour les gliomes humains [14], [81].

(3) Autres molécules

Le seul cas d'un astrocytome de bas grade traité à l'hydroxyurée (50 mg/kg *per os* en jour alterné) combinée à l'imatinib (8 mg/kg *per os* q24h) et de la prednisolone (0,5 mg/kg *per os* q12h) chez un Yorkshire mâle castré de 8 ans a rapporté une survie de 1155 jours [82]. Le chlorambucil en chimiothérapie métronomique adjuvante (4 mg/m² *per os* q24h) avec du CCNU (60 mg/m² *per os* une fois par mois) après résection chirurgicale fournit un résultat préliminaire satisfaisant avec une MST de 257 jours [79]. Des études supplémentaires sont nécessaires pour confirmer son efficacité.

c) Complications

Dans le traitement des tumeurs cérébrales, la dose maximale tolérée chez le chien pour le TMZ et la lomustine sont respectivement de 150 mg/m² quotidiennement pendant 5 jours et de 90 mg/ m² toutes les 4 semaines [52], [87].

Les effets secondaires des nitrosourées, du TMZ et de l'hydroxyurée aux doses rapportées dans la littérature pour le traitement des tumeurs cérébrales chez le chien sont fréquents mais

majoritairement bénins et ne nécessitent habituellement pas l'arrêt du traitement [3]. Un essai clinique sur l'emploi de chlorambucil dans le traitement du gliome canin rapporte également une bonne tolérance de la molécule sans la neurotoxicité classiquement rapportée dans la littérature [79]. Les effets secondaires communément observés lors de l'emploi de ces molécules sont des troubles gastro-intestinaux et hématologiques. Ces derniers sont caractérisés par une leucopénie, une anémie et/ou une thrombocytopénie [14], [17], [79], [82], [83], [87]–[89]. L'emploi de CCNU, dont la toxicité est bien connue chez le chien, est souvent également limité par une toxicité hépatique qui se manifeste après quelques séances. Cette toxicité hépatique peut avoir des conséquences redoutables et impose une surveillance des paramètres hépatiques et un arrêt du traitement en cas de nette augmentation [16], [88].

La notion de tolérance de la chimiothérapie chez des chiens atteints de tumeur gliale est importante, particulièrement lorsque celle-ci est employée dans le cadre d'un traitement palliatif [44].

4. Radiothérapie

a) Indications

La brachythérapie consiste en l'application d'une source radioactive au contact direct de la tumeur, et nécessite un abord chirurgical invasif pour les tumeurs cérébrales. Elle a été brièvement évoquée par HEIDNER et al. dans l'une des premières analyses rétrospectives sur la survie des PBT canines avec l'emploi d'iode-125, mais elle n'est plus utilisée [67]. La RT externe par mégavoltage fractionnée est aujourd'hui la méthode d'irradiation la plus employée dans le traitement des tumeurs intra-axiales en médecine vétérinaire [3], [15], [44]. De nouvelles techniques d'irradiation transposées de médecine humaines sont en cours de développement, mais leur utilisation reste aujourd'hui encore ponctuelle en raison de leur disponibilité limitée [44].

La RT peut être utilisée à visée définitive préférentiellement ou à visée palliative. Elle est employée seule ou en thérapie adjuvante [90].

b) Résultats

Les études sur l'irradiation des gliomes canins sont difficilement comparables en raison d'une absence de confirmation diagnostique histologique, de cohortes de tumeurs cérébrales de type et de grade hétérogènes, de protocoles d'irradiation et de critères d'évaluation variés [3], [15], [44], [66]. Malgré cette comparaison délicate, un bénéfice clinique net est identifiable en comparaison des autres modalités thérapeutiques développées précédemment. La RT externe procure un contrôle tumoral à relativement long terme et permet la gestion des signes cliniques associés [15], [91].

(1) Survie et amélioration clinique

La RT externe diminue effectivement et de façon persistante le volume tumoral, voire entraîne une disparition complète de la masse à l'IRM de suivi [44]. De plus, elle prolonge significativement la durée de vie des chiens traités. Une MST comprise entre 226 et 698 jours

est rapportée pour des gliomes canins intracrâniens traités par RT externe mégavoltage fractionnée seule [15], [24], [48], [50], [92]. Par ailleurs, une amélioration significative du statut neurologique est rapportée pour la majorité des animaux irradiés, jusqu'à 100 %, dans les études [15], [48], [50], [51], [91], [92]. L'amélioration clinique peut être fréquemment observée dès les premières semaines du traitement [15], [50], [68]. Le mécanisme sous-jacent de cette amélioration rapide sans réduction de l'effet masse reste à ce jour inexpliqué [15]. Comme chez l'Homme, l'effet bénéfique de la RT dans le contrôle de l'épilepsie structurale secondaire aux tumeurs cérébrales chez le chien a été démontré. Des chiens traités par RT pour toutes PBT confondues présentent une période moyenne sans crise convulsive de 24 mois contre 1,7 mois pour ceux traités symptomatiquement, et les crises récurrentes après irradiation sont moins sévères [91]. Une réduction des manifestations épileptiques est observable chez environ 91 % des chiens traités avec un protocole fractionné classique [15]. L'emploi d'un traitement symptomatique concomitant à la RT externe permet de gérer l'inflammation réactionnelle associée à la nécrose tumorale pour contribuer au bénéfice clinique observé [44], [73]. En parallèle de l'amélioration des signes cliniques, la qualité de vie des patients traités est également améliorée de façon significative après RT [15].

Lorsqu'elle est associée en thérapie adjuvante, la RT externe semble prolonger la survie préférentiellement avec une thérapie expérimentale (chimiothérapie, immunothérapie ou thérapie génique) (MST de 7 à 28 mois) plutôt qu'en association avec une résection chirurgicale (MST de 2 à 6 mois) [28].

(2) Facteurs pronostiques

Les gliomes impliquant la région sous-ventriculaire et traités par RT externe sont statistiquement associés à une MST plus courte (226 jours) que pour les autres types de gliomes (609 jours) chez le chien. De façon similaire à ce qui est observé en médecine humaine, ce type de gliome présenterait également des capacités métastatiques au sein du SNC plus élevées. La forte capacité de migration et la radiorésistance des cellules souches cancéreuses cérébrales localisées dans la région sous-ventriculaire pourraient expliquer les récurrences fréquentes et les métastases observées lors de RT chez ce type particulier de gliome canin [28].

c) Complications

Les effets secondaires de la RT externe conventionnelle sont très limités et bien tolérés chez les chiens atteints de tumeur cérébrale [15], [44], [51], [69]. Ils sont rarement observés [15], [48], [50], [51]. La RT est une modalité de traitement sûre pour les gliomes canins.

(1) Effets secondaires précoces

Une radiotoxicité aiguë est rapportée jusqu'à 5,5 % des cas pour les protocoles fractionnés classiquement employés en RT externe [15], [48], [51]. La radiotoxicité aiguë différée, spécifique du tissu nerveux, est quant à elle observable dans environ 2 à 5 % des cas [48], [50], [51]. Les signes de radiotoxicité aiguë sont le plus souvent transitoires et répondent bien au traitement symptomatique [48], [50], [51].

(2) Effets secondaires tardifs

Plusieurs mois après irradiation, les manifestations d'une radiotoxicité tardive aux conséquences plus graves sont observées dans au plus 2 % des cas en RT fractionnée conventionnelle [15], [48], [50]. Elle apparaît préférentiellement lors de protocoles hypofractionnés, plus spécialement avec les techniques anciennes de RT qui ne sont plus largement utilisées de nos jours. Une radionécrose fatale a été suspectée dans environ 15% de cas de tumeurs cérébrales canines suite à un protocole hypofractionné de RT conventionnelle et confirmée à l'autopsie dans 5 % des cas [92]. La radiotoxicité et ses manifestations cliniques seront explicitées en détails dans la partie consacrée à la RT externe (voir II. B. 3.b).

La détérioration du statut neurologique, due principalement à une récurrence tumorale ou plus rarement à une radionécrose, est le motif de décès ou d'euthanasie principal les gliomes canins traités par RT [50].

Le pronostic des gliomes intracrâniens canins est sombre sans un traitement à visée définitive. La RT externe représente actuellement la meilleure option thérapeutique disponible en structure vétérinaire [15], [44]. Elle améliore significativement le statut clinique, la qualité de vie et la durée de survie. Les chirurgies intracrâniennes peu pratiquées et la chimiothérapie systémique conventionnelle présentent des résultats thérapeutiques plus modestes et variables qui sont peu significativement différents de celui du traitement symptomatique palliatif.

K. Nouveautés thérapeutiques

Le gliome canin présente un pronostic réservé en dépit d'une prise en charge thérapeutique à visée définitive. De nouvelles modalités thérapeutiques sont étudiées afin d'en améliorer l'efficacité. En raison de l'excellent modèle que représente le chien pour l'étude des gliomes humains, un certain nombre de thérapies innovantes sont testées chez le chien avant d'être transposées en essais cliniques chez l'Homme [66]. Ces études peuvent également représenter de nouvelles opportunités thérapeutiques en médecine vétérinaire.

1. Immunothérapie

Les gliomes induisent une immunosuppression locale et à distance qui entrave les réactions immunitaires de l'hôte dirigées contre la tumeur. Ils sont capables d'inhiber l'activation de lymphocytes T et de sécréter des cytokines anti-inflammatoires [78], [93]. Longtemps le cerveau a été considéré comme un organe immunologiquement inerte voire inaccessible. Cette notion a récemment été invalidée, ce qui légitime les essais d'immunothérapie (IT) [94].

L'IT anti-cancéreuse a pour objectif de détruire la tumeur par un renforcement de la réaction immunitaire médiée par les lymphocytes T et dirigée contre les cellules tumorales [3]. Elle peut le faire moyennant l'activation du système immunitaire de l'hôte (IT active) ou

l'utilisation de composants immunitaires spécifiques (IT passive). L'IT offre l'avantage de préserver le parenchyme cérébral sain par la destruction sélective des cellules néoplasiques [94]. Il existe plusieurs stratégies d'IT employées dans le traitement des tumeurs gliales chez le chien, tel que l'utilisation d'anticorps monoclonaux ciblant un antigène spécifique des gliomes, l'emploi de virus oncolytiques et la vaccination tumorale. L'immunothérapie adoptive et l'immunomodulation par les cytokines ou les microARNs sont étudiées depuis peu mais n'ont pas encore fait pour l'instant l'objet d'essai clinique sur des gliomes spontanés canins [93], [95]. Les différentes modalités de l'IT sont résumées figure 13.

a) Vaccination tumorale

La faisabilité et la sécurité suffisante de la vaccination tumorale chez le chien atteint de tumeur gliale sont démontrées pour plusieurs types de préparation injectable [72], [78]. Les premiers résultats rapportent une efficacité prometteuse avec des MST supérieures à 6 mois pour 20 et 47 chiens traités par résection chirurgicale et vaccination avec un lysat tumoral autologue [71], [78]. Une PFS de 450 jours est rapportée pour un cas d'astrocytome canin de bas grade traité par combinaison d'une thérapie vaccinale avec un lysat tumoral allogénique adjuvé d'un ligand du récepteur toll-like 9, d'une thérapie génique et d'une résection chirurgicale. L'activation du récepteur toll-like 9 par la vaccination entraîne une forte production d'immunoglobulines G et de lymphocytes T dirigés contre la tumeur [72]. La combinaison thérapeutique de la vaccination tumorale à la RT externe n'a pas encore été étudiée à ce jour pour les gliomes canins.

b) Inhibition de point de contrôle immunitaire

Un phénomène de tolérance immunitaire limitant l'efficacité anti-tumorale est observé sur modèle orthotopique murin de gliome lors de vaccination tumorale. CD200, un peptide présent dans le lysat tumoral de cellules néoplasiques gliales canines et humaines est identifié comme ayant un rôle central dans ce phénomène. L'emploi d'un peptide inhibiteur du point de contrôle immunitaire médié par CD200 (OX2) avant vaccination avec un lysat tumoral autologue a démontré une efficacité anti-tumorale préliminaire supérieure chez 20 chiens atteints de gliome de haut grade après résection chirurgicale, avec une MST de 12,7 mois contre 6,36 mois pour un groupe contrôle historique traité par chirurgie et vaccin tumoral autologue seul [78].

c) Virus oncolytiques

La sécurité d'emploi, la tolérabilité et l'efficacité de l'herpesvirus oncolytique modifié génétiquement M032 ont été démontrées dans un essai clinique sur des chiens atteints de gliomes spontanés après résection chirurgicale. Une MST de 151 jours est rapportée [96].

La faisabilité et la sécurité du traitement de PBT par des injections intrathécales de virus oncolytique brésilien Zika (ZIKV^{BR}) ont récemment été démontrées pour la première fois. ZIKV^{BR} est capable d'induire une destruction spécifique des cellules néoplasiques cérébrales ainsi qu'une réponse immunitaire anti-tumorale chez le chien. L'emploi de ZIKV^{BR} est associé à une amélioration clinique avec une réduction du volume tumoral et un allongement de la durée de vie chez trois cas cliniques étudiés [97].

d) Cytokines immunomodulatrices

L'effet de cytokines humaines est habituellement controversé chez le chien. Toutefois, une cytokine immunomodulatrice humaine (hsFlt3L) cultivée avec des leucocytes dans du sang périphérique canin induit une prolifération significative de cellules dendritiques. hsFlt3L pourrait ainsi être employée dans la fabrication de vaccins anti-tumoraux pour traiter les gliomes canins [95].

e) Immunothérapie adoptive par cellules CAR-T

L'immunothérapie adoptive est basée sur l'administration de lymphocytes T génétiquement modifiés exprimant des récepteurs antigéniques chimériques (cellules CAR-T) et dirigés spécifiquement contre la tumeur. Avec la vaccination tumorale, le traitement par cellules CAR-T sont les stratégies immunothérapeutiques anti-cancéreuses les plus prometteuses. Des cellules CAR-T canines dirigées contre IL13RA2 ont été générées pour la première fois et ont démontré sur modèle orthotopique murin une forte action anti-tumorale contre les cellules tumorales gliales [93].

f) ARNs immunomodulateurs

L'intérêt des microARNs et petits ARNs interférents dans le traitement des gliomes a été démontré dans plusieurs études précliniques. Parmi leurs nombreuses applications thérapeutiques, les microARNs sont capables de moduler directement le système immunitaire et d'induire une cytotoxicité anti-tumorale. L'emploi de microARN-124 nanoparticulaire dirigé sur une cible intracellulaire chez un modèle orthotopique murin de gliome est associé à une inversion de l'immunosuppression médiée par la tumeur et l'induction d'une mémoire immunitaire. Sa sécurité d'emploi est vérifiée chez la souris le et le chien sain [98].

g) Thérapie ciblée employant des anticorps monoclonaux

Les avancées récentes dans la compréhension de la biologie moléculaire des gliomes canins a conduit au développement d'une stratégie thérapeutique ciblant certaines molécules impliquées dans la gliomatogénèse. Cette modalité thérapeutique, aussi appelée thérapie ciblée, emploie des anticorps monoclonaux variés capables d'interagir avec un antigène tumoral associé au gliome. Ils peuvent être délivrés nus ou conjugués à un radio-isotope, une cytotoxine bactérienne ou une molécule anti-cancéreuse pour leur servir de moyen de transport [94]. Les cibles moléculaires potentielles surexprimées chez les gliomes canins spontanés regroupent EGFR, PDGFR α , IGF1R et ATF5 [99].

L'effet anti-tumoral du cetuximab délivré par technique d'injection par diffusion convective, d'un antagoniste d'ATF5 (CP-d/n ATF5), ainsi que l'emploi d'anticorps monoclonaux canins conjugués à des cytotoxines bactériennes dirigés contre IL13RA2 et EPHA2 ont été étudiés pour les gliomes canins [99]–[101].

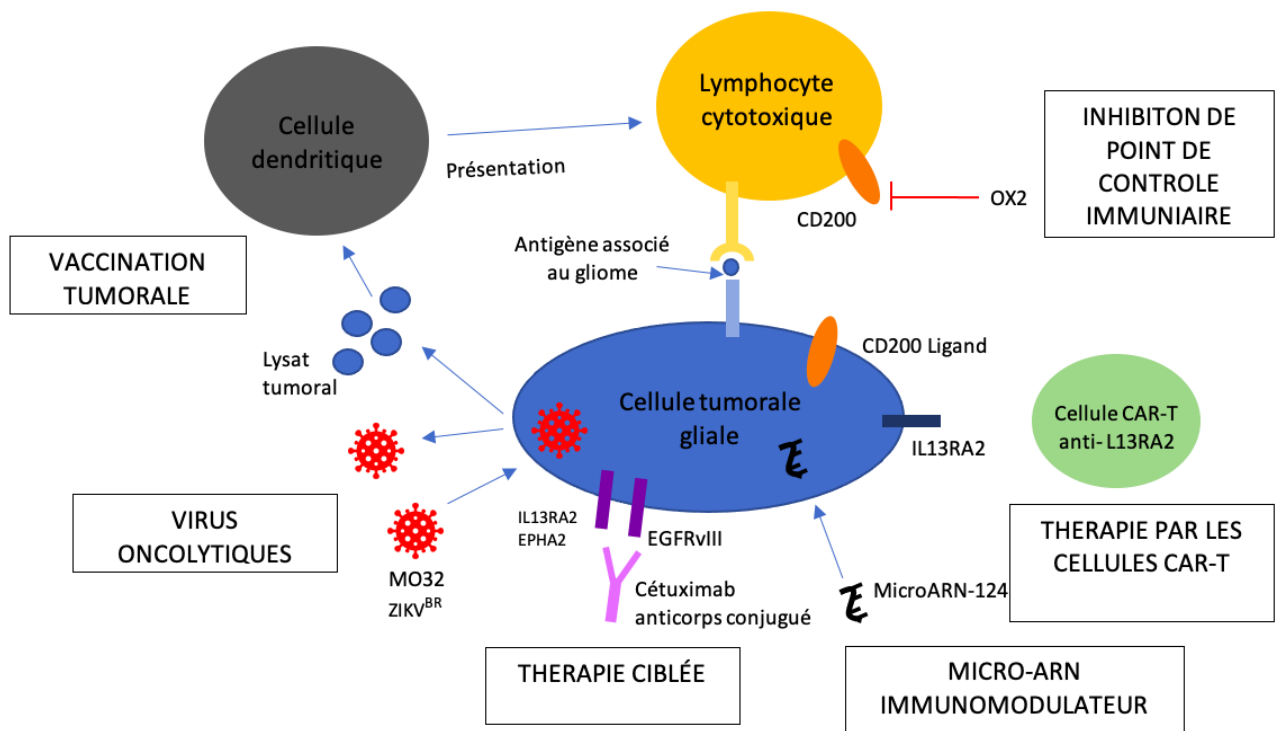


Figure 13 schéma récapitulatif des stratégies d'immunothérapie étudiées dans le traitement des gliomes canins

La modification du microenvironnement tumoral permet de provoquer une régression tumorale en agissant préférentiellement sur les macrophages de phénotype M2. Aucune étude sur les tumeurs gliales canines n'a encore été rapporté à ce jour sur ce sujet.

Les diverses stratégies d'IT employées dans le traitement des gliomes canins ont toutes démontré leur faisabilité, leur sécurité et une efficacité préliminaire. Pour celles en cours d'étude, leur efficacité *in vitro* souligne la pertinence de poursuivre les investigations entreprises sur modèle canin. Cependant, l'IT dans le traitement des tumeurs canines reste moins avancée qu'en médecine humaine pour des raisons économiques et techniques principalement [102].

2. Thérapie génique

La thérapie génique consiste à transférer du matériel génétique dans certaines cellules de l'organisme dans un but thérapeutique. Le transfert peut se faire au moyen d'un vecteur qui peut être biologique (viral, cellules souches) ou inerte (nanoparticule, liposome). Son action non invasive et locale ciblée sur les cellules néoplasiques en division est intéressante dans le traitement des tumeurs cérébrales pour épargner en théorie le parenchyme tissulaire sain avoisinant [103].

La thérapie génique est peu étudiée cliniquement pour le traitement des gliomes canins. Le chien est principalement utilisé pour des études pilotes en médecine humaine [104]. L'efficacité de transduction de nombreux vecteurs est démontrée sur lignée cellulaire tumorale gliale canine ou cerveau canin sain pour des adénovirus, des rétrovirus, des herpesvirus simplex de type 1, des virus adéno-associés, des cellules souches mésenchymateuses et des liposomes [32], [104], [105].

a) Thérapie par gène suicide

La thérapie par gène suicide est l'approche de thérapie génique la plus étudiée dans le traitement des gliomes. Sa stratégie est basée sur l'insertion d'un gène dans le génome tumoral codant pour une enzyme capable de convertir une pro-drogue en un composé cytotoxique. L'efficacité anti-tumorale de l'enzyme herpesvirus simplex de type 1 thymidine kinase encodée par le gène HSV-TK, en association avec du ganciclovir, a été démontrée sur lignée cellulaire tumorale gliale canine dans les études pré-cliniques [104]. Il en est de même pour l'association d'un adénovirus exprimant le gène *luc* codant pour la luciférase et de glucose oxydase [106].

En médecine humaine, la grande majorité des essais cliniques sont aujourd'hui concentrés sur l'étude de vecteurs adénoviraux exprimant le gène HSV-TK en combinaison avec du valaciclovir, ganciclovir ou des thérapies classiques [103].

b) Les gènes suppresseurs de tumeur

Les gènes suppresseurs de tumeur ont pour but de restaurer les anti-oncogènes fréquemment inactivés des cellules tumorales gliales [103]. Cette stratégie n'est actuellement pas étudiée en médecine vétérinaire bien que les mutations des principaux gènes cibles étudiés en médecine humaine soient également retrouvées chez les gliomes canins. Les mutations étudiées intéressent fréquemment les gènes P53, CDKN2A et PTEN [3], [103].

c) Autres applications

Une étude s'est intéressée au génie génétique pour accroître la résistance des cellules souches hématopoïétiques aux effets secondaires systémiques de la chimiothérapie dans le traitement des gliomes. Des cellules souches hématopoïétiques autologues génétiquement modifiées avec le gène MGMT(P140K) vectorisé dans un lentivirus puis sélectionnées après conditionnement au TMZ et BNCU ont été greffées avec succès chez quatre chiens sains. Une chimioprotection hématopoïétique chez les chiens a été objectivée après leur exposition au TMZ. Ce résultat préliminaire offre la perspective d'une chimiothérapie systémique avec des agents alkylants à des doses plus agressives pour mieux contrôler les tumeurs gliales [107].

Un chien a également été traité pour la première fois par injection intrathécale du gène humain vectorisé par un adénovirus encodant pour la synthèse d'interféron gamma lors de résection chirurgicale, suivie d'une vaccination tumorale. La réaction anti-tumorale observée était reliée à une modification de la qualité et de la quantité des LT cytotoxiques produits suite à la combinaison des thérapies génique et vaccinale [72].

3. Techniques d'assistance peropératoire et d'ablation chirurgicale

Des techniques d'aide à la visualisation peropératoire et d'ablation chirurgicale ciblée minimalement invasives sont développées afin de dépasser les contraintes techniques qui font de la cytoréduction chirurgicale une modalité thérapeutique actuellement peu recommandée pour les gliomes chez le chien.

a) Endoscopie et neuronavigation peropératoires

En neuro-oncologie, la neuronavigation et l'endoscopie ont été développées pour faciliter la visualisation optique de masses intracrâniennes intra-axiales difficilement distinguables [108]. Ces outils de guidage peropératoire offrent un accès minimalement invasif, précis et sécurisé à la tumeur dans l'objectif d'obtenir une résection tumorale optimale et de limiter la morbidité associée [108], [109].

Une seule étude sur l'efficacité de résection chirurgicale de tumeurs intracrâniennes assistée par endoscopie chez le chien et le chat démontre la sécurité de la technique ainsi qu'une durée de survie prolongée par rapport à une chirurgie classique [109]. La résection de tumeurs cérébrales volumineuses par endoscopie reste toutefois une intervention lente et fastidieuse [108].

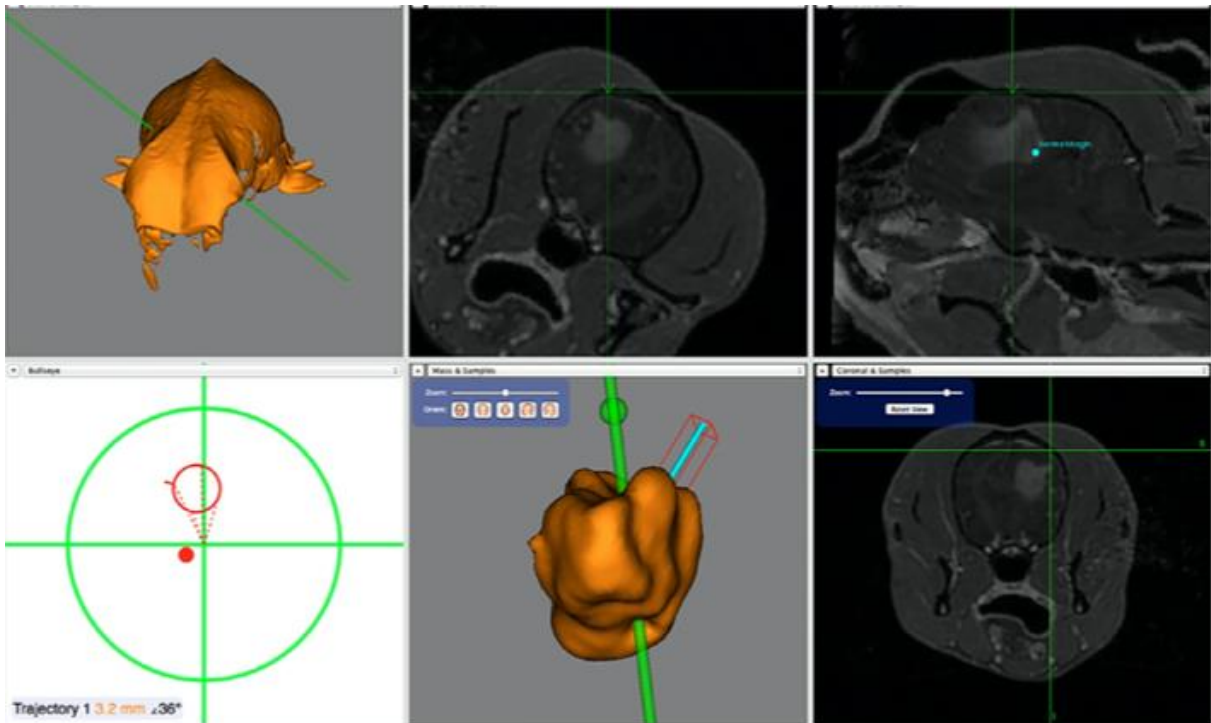


Figure 14 Captures d'écran du système de neuronavigation Brainsight® lors de résection d'une tumeur cérébrale chez le chien, d'après PACKER (2020) [108]

A : Reconstruction informatique en trois dimensions du crâne du patient

B, C, F : images IRM de l'encéphale du patient dans différents plans de coupe. La position actuelle de l'instrument chirurgical est indiquée par l'intersection des lignes vertes.

D : représentation de la position actuelle de l'instrument chirurgical (point rouge) et de sa trajectoire (cône rouge) par rapport à la cible définie (intersection des lignes vertes). La position de l'instrument sur l'image n'est pas correcte pour la résection. Sur une image de positionnement correct, le point rouge est au centre du cône rouge lui-même centré sur l'intersection des lignes vertes.

E : représentation en trois dimensions de la masse cérébrale à résecter ici colorée en orange. La ligne turquoise représente la trajectoire planifiée de l'abord chirurgical. La ligne verte modélise la trajectoire l'instrument chirurgical, et la boule verte la pointe de l'instrument.

La neuronavigation consiste en la superposition d'images cérébrales préopératoires informatisées au cerveau lui-même, afin de voir sur écran en temps réel la lésion tumorale et la trajectoire des outils chirurgicaux en conditions stéréotaxiques (voir figure 14). La neuronavigation vient seulement de faire son entrée en chirurgie clinique vétérinaire. Elle est plus précise et moins encombrante que l'endoscopie. Une étude sur l'association d'un appareil de résection chirurgicale et de neuronavigation en temps réel pour le retrait de tumeurs du prosencéphale confirme la faisabilité et le succès de la technique chez les carnivores domestiques. Il existe un risque de déformation cérébrale peropératoire qui limite l'exactitude des images de neuronavigation [108].

b) Résection tumorale guidée par fluorescence intra-opératoire

Une autre technique d'aide à la visualisation consiste à administrer en peropératoire un marqueur fluorescent visualisable par imagerie ou à l'œil nu. Cette technique est d'autant plus pertinente pour les tumeurs qui peuvent s'avérer difficilement distinguables du parenchyme adjacent comme certains gliomes [110].

L'administration de fluorescéine sodique en IV chez le chien est une technique simple et sûre pour guider la résection de lésions intracrâniennes. La coloration tumorale semble concorder avec les images lésionnelles d'imagerie en coupe et les résultats d'histopathologie. Les gliomes de haut grade semblent présenter une forte coloration en comparaison d'autres lésions intracrâniennes (voir figure 15) [111].

La résection chirurgicale guidée par image par fluorescence proche infra-rouge peut avoir recours à l'administration systémique d'un agent de contraste coloré dirigé spécifiquement ou non contre un antigène associé à la tumeur. Cette technique est encore en phase d'essai clinique en médecine vétérinaire. Elle n'a pas été investiguée pour les gliomes jusqu'à présent chez le chien [110].

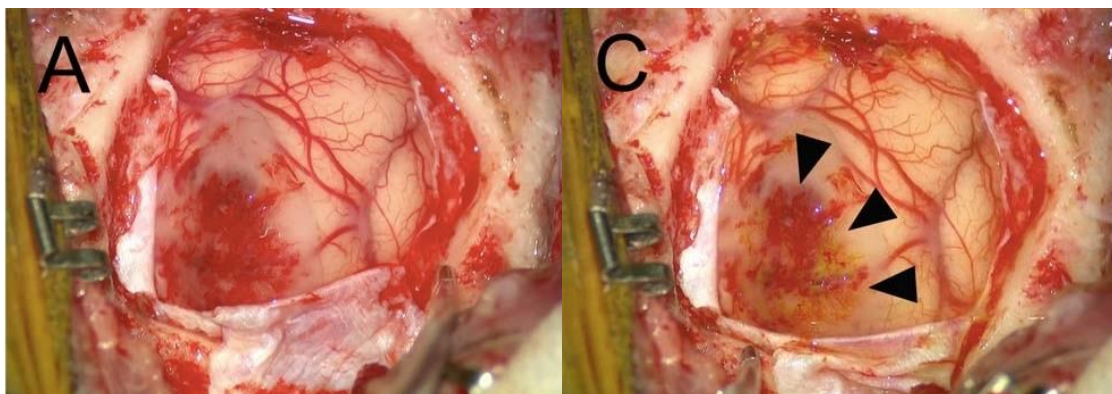


Figure 15 Photographies du cortex cérébral pendant la résection chirurgicale guidée par fluorescence d'un oligodendrogliome canin, d'après NAKANO (2018) [111]

- A : Après durotomie, la surface du parenchyme cérébral apparaît œdémateuse et friable.
C : Approximativement 3 minutes après injection IV de fluorescéine, les vaisseaux et toutes les régions corticales qui s'étaient uniformément teintées de jaune retrouvent graduellement leur couleur originelle. Seule la région tumorale signalée par les têtes de flèche reste colorée.

c) *Électroporation irréversible non thermique*

L'électroporation irréversible (*irreversible electroporation* en anglais ou IRE) est une technique d'ablation chirurgicale non thermique minimalement invasive. L'application d'un champ électrique pulsé soigneusement contrôlé sur une zone définie permet de perméabiliser définitivement les membranes cytoplasmiques et d'entraîner la mort cellulaire. Cette technique offre l'avantage d'une très courte durée de traitement, de l'ordre de quelques minutes. Elle permet également d'épargner les structures tissulaires et vasculaires cérébrales voisines pour faciliter la cicatrisation post-opératoire [112].

La faisabilité, la sécurité relative et l'efficacité de l'IRE en conditions stéréotaxiques ont été démontrées par un cas clinique, puis une étude préliminaire et une étude de planification de la technique basée sur imagerie en coupe. Ces trois publications rapportent une réponse tumorale significative dans 80 à 100 % des cas, ainsi qu'une MST de 119 jours pour l'étude clinique préliminaire [112]–[114].

D'autres techniques expérimentales de résection chirurgicale de tumeurs cérébrales ont été testées sur modèle canin. Elles comprennent entre autres l'ablation thermique par photothermie, ainsi que des systèmes d'excision chirurgicale automatisée et de neurochirurgie robotique [3], [32]. Elles ne sont pas actuellement employées en médecine vétérinaire pour le traitement des tumeurs cérébrales.

4. Stratégies thérapeutiques pour contourner l'obstacle de la BHM

La BHM empêche la diffusion des molécules de la circulation sanguine systémique vers la circulation cérébrale, et réduit significativement la concentration intra-tumorale en principe actif anticancéreux. Pour atteindre une concentration efficace, la dose à administrer engendrerait une cytotoxicité systémique sévère. La BHM contribue en partie aux échecs thérapeutiques médicamenteux pour les gliomes [115]. Diverses stratégies ont été développées et expérimentées chez le chien pour surpasser cet obstacle.

a) *Technique d'administration par diffusion convective*

Parmi les stratégies développées pour contourner cet obstacle, la technique d'administration par diffusion convective (*convection enhanced delivery technique* en anglais ou CED) a été développée pour délivrer directement au sein de la tumeur des molécules cytotoxiques, des agents de thérapie génique ou de thérapie moléculaire ciblée [3], [116]. Cette méthode implique le placement d'un ou plusieurs cathéters intracrâniens connectés à une pompe à perfusion externe pour délivrer les agents thérapeutiques en fonction d'un gradient de pression prédéterminé (voir figure 16) [116].

La technique de CED a été étudiée chez des chiens sains ou atteints de gliomes spontanés pour des microcylindres de TMZ conjugués avec du gadolinium, des nanoparticules liposomales d'irinotécan conjuguées à du gadotériol, des nanoparticules de cétuximab conjuguées à de l'oxyde de fer et des cytotoxines bactériennes conjuguées à un ligand des récepteurs IL13RA2 et EPHA2. Toutes ces études ont démontré une faisabilité, une sécurité et une bonne tolérance relatives à la technique [99], [100], [115], [117]–[119]. Les données préliminaires indiquent une efficacité prometteuse de la technique de CED pour induire *in situ*, par IT ou

chimiothérapie, un effet anti-tumoral significatif *in vivo* avec des MST rapportées supérieures à 200 jours [99], [100], [117]. La CED permet dans certains cas d'obtenir une concentration intra-tumorale plus importante en molécule anti-cancéreuse que lors de distribution systémique tout en diminuant les risques de toxicité systémique [116], [117]. Elle pourrait offrir une option thérapeutique alternative pour les tumeurs gliales non résecables, ou un traitement adjuvant pour compléter une exérèse chirurgicale.

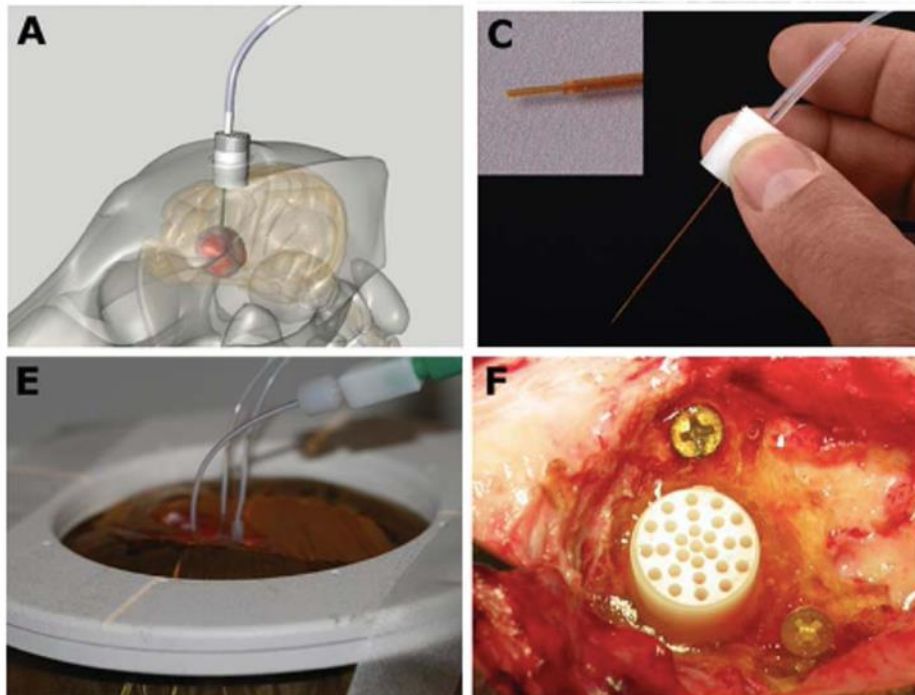


Figure 16 Matériel employé dans la technique d'administration par CED chez le chien, d'après DICKINSON (2010) [117]

- A : représentation schématique en trois dimensions du système de soutien à demeure de la canule d'infusion
 C : canule d'infusion en silice anti-reflux, guidée vers le site tumoral grâce au support guide perforé placé en conditions stéréotaxiques
 E : administration simultanée d'infusats liposomiaux par trois canules
 F : support guide en coupe dont les perforations permettent la modification de la trajectoire de la canule d'infusion au sein de la tumeur. Sa position *in situ* est sécurisée grâce à un agent de durcissement rapide en diméthacrylate d'uréthane

b) Conception de nouveaux transporteurs thérapeutiques

Les nanoparticules sont des capsules artificielles capables de traverser la BHM à partir de la circulation sanguine par plusieurs mécanismes. L'effet de pénétration et de rétention amélioré avec la vascularisation tumorale autorise une extravasation suffisante des nanoparticules pour délivrer leur contenu au sein de la tumeur [84], [116]. Les nanoparticules ne sont cependant pas capables de traverser la vascularisation physiologique de la plupart des organes, ce qui limite les toxicités systémique et périphérique [116]. Il existe différentes formulations de nanoparticules, tels que les liposomes, les minicellules, les nanoparticules en polymères, ou en métal (or, oxyde de fer) [84], [116]. Elles peuvent être administrées par voie systémique ou localement par CED. La nanomédecine est largement étudiée dans le traitement des tumeurs cérébrales. Plusieurs études pré-cliniques et cliniques ont démontré la faisabilité, la tolérance ou l'efficacité de différentes techniques de transport nanoparticulaire *in vivo* sur chien sain ou atteint de tumeurs cérébrales spontanées. C'est

notamment le cas pour le cétuximab conjugué à des nanoparticules d'oxyde de fer délivré par CED [99], [119], le TMZ encapsulé dans des nanoparticules de magnétite polymère et délivré par CED [118], la doxorubicine associée à des liposomes thermosensibles [120], et le microARN 124 intégré dans une nanoparticule lipidique (LUNAR-301) [98].

Dans leur conception, les nanoparticules peuvent être couplées avec des anticorps canins ou certaines molécules pour être dirigées vers une cible moléculaire associée aux tumeurs gliales. L'efficacité du transport sélectif de molécules cytotoxiques vers les cellules tumorales cérébrales a été démontré pour des minicellules de doxorubicine dirigées contre EGFR chez des chiens atteints de tumeurs cérébrales (voir figure 17) [84], et *in vitro* sur des lignées cellulaires gliales tumorales canines pour des nanoparticules en polymère contenant du cisplatine et fonctionnalisées avec un cation terminal pour cibler les mitochondries de cellules tumorales [121].

Les cellules souches mésenchymateuses (CSM) dérivées de différents tissus cultivés *in vitro* sont capables de franchir la BHM et de délivrer une molécule cytotoxique à des tumeurs cérébrales. La capacité de CSM canines dérivées de la moelle osseuse et du tissu adipeux à incorporer puis délivrer du paclitaxel à des cellules néoplasiques gliales canines et humaines pour inhiber leur croissance a été démontrée *in vitro* [122]. Les cellules souches sont des vecteurs prometteurs dans le traitement anti-cancéreux pour limiter les effets systémiques associés à l'administration d'agents cytotoxiques. Elles font actuellement le sujet d'un nombre grandissant d'études pré-cliniques.

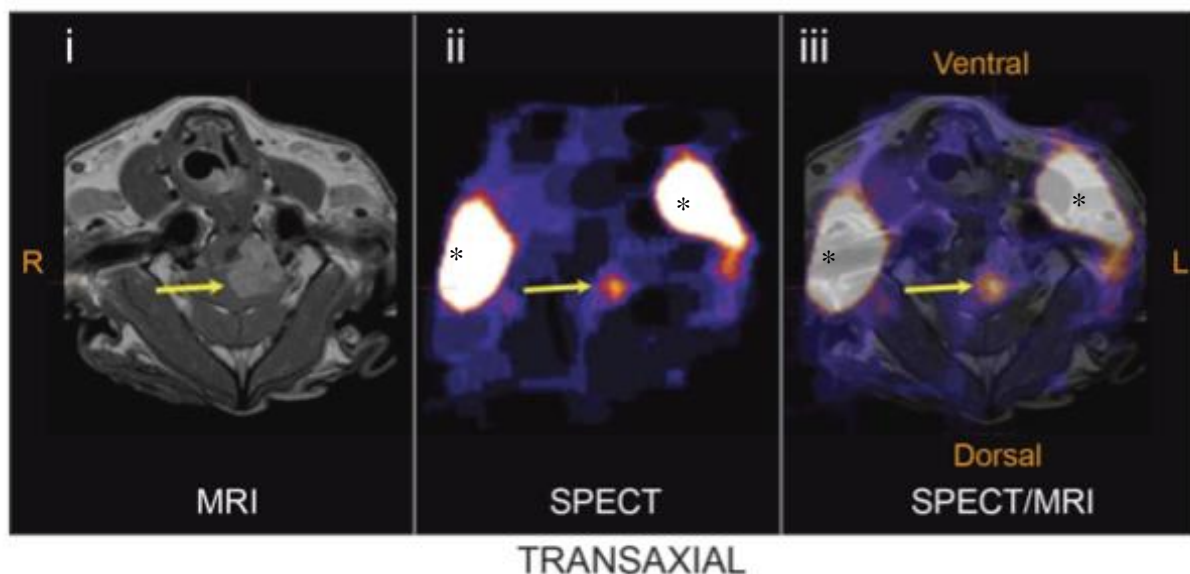


Figure 17 Biodistribution tumorale de minicellules de doxorubicine dirigées contre EGFR et radiomarquées à l'iode-123 chez un chien atteint d'une tumeur cérébrale spontanée,, d'après MACDIARMID (2016) [84]

- i : Localisation de la tumeur cérébrale (flèche jaune) confirmée à l'IRM en coupe transversale en T1W post-contraste
- ii : A t+3h post-injection : accumulation cérébrale de minicellules de doxorubicine radiomarquées (flèche jaune) visualisée par PET-scan en coupe transversale. L'accumulation de produit de contraste iodé au niveau glandulaire (*) est inhérente à la technique.
- iii : A t+3h post-injection : fusion des images en coupe d'IRM et tomographie couplée au scanner qui démontre l'accumulation des minicellules au cœur de la tumeur cérébrale.

c) Administration par voie intra-artérielle

L'administration thérapeutique par voie intra-artérielle cérébrale consiste à cathétériser une artère à proximité de la tumeur pour y administrer la molécule thérapeutique [116].

Cette dernière est directement infusée dans le flot sanguin près de la tumeur sans avoir à franchir la BHM. Les risques liés à cette technique sont une toxicité relative à la molécule administrée et sa concentration, ainsi que des hémorragies, des ischémies ou des accidents vasculaires cérébraux consécutifs à l'infusion ou au cathétérisme [105], [116].

Une étude pré-clinique a démontré la faisabilité et la sécurité de l'administration dans la circulation artérielle cérébrale d'un virus oncolytique génétiquement modifié vectorisé (Delta-24-RGD) dans des cellules souches mésenchymateuses chez des chiens sains (voir figure 18). L'administration a été réalisée au moyen de microcathéters commerciaux par approche trans-fémorale. Les complications observées étaient dues à l'accès endovasculaire et aucun chien traité n'a présenté d'accident vasculaire cérébral [105].

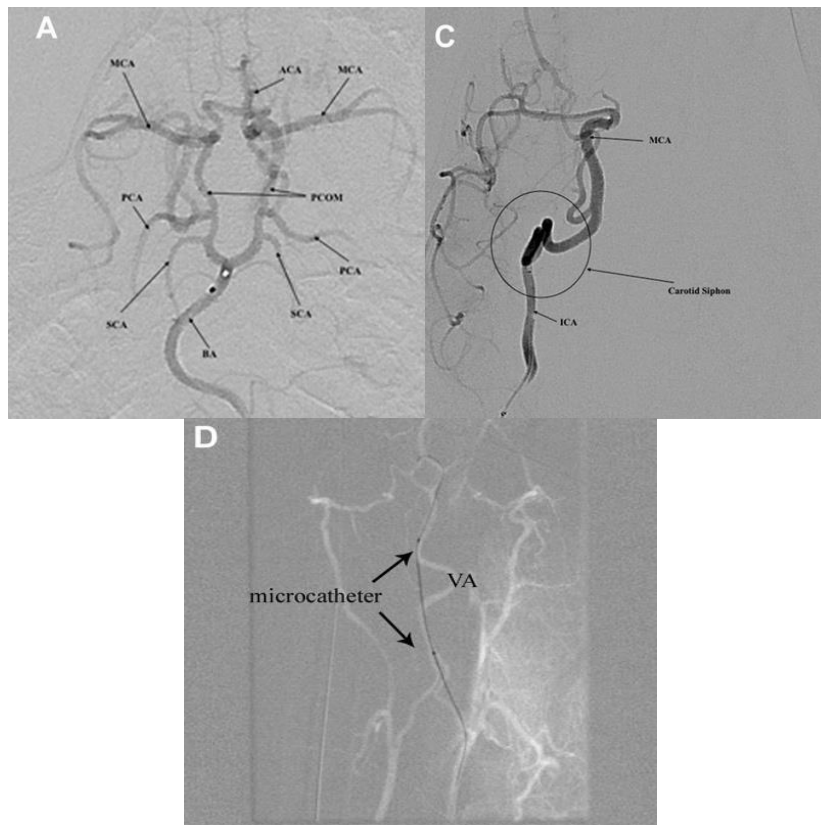


Figure 18 Angiogrammes cérébraux des chiens soumis à microcathétérisme artérielle cérébrale, d'après SRINIVASAN (2020) [105]

A : Angiogramme cérébral du cercle de Willis canin. Le microcathéter est positionné à la base de l'apex basilaire (BA). Les circulations antérieure et postérieure sont visibles.

B : Angiogramme cérébral de la circulation antérieure avec le microcathéter positionné au niveau de l'artère carotide interne (ICA). Le siphon carotidien (cercle) très tortueux empêche la progression du microcathéter.

C : Trajet de la microcathétérisation par l'artère vertébrale (VA). Le microcathéter est observé en dehors de l'artère. La VA est très mobile et peut conduire rapidement à une lésion vasculaire de la circulation antérieure observée chez le sujet canin étudié.

5. Nouvelles techniques d'irradiation *in situ* des cellules tumorales gliales

a) Radioembolisation

La radioembolisation est une technique d'irradiation locale minimalement invasive par cathétérisme artériel. Les isotopes radioactifs délivrés en intra-tumoral libèrent très localement de hautes doses de radiation. Cette technique permet de minimiser l'exposition des tissus sains en comparaison de la RT externe ou de la brachythérapie à l'iode-125.

Une étude préliminaire a démontré la faisabilité et la sécurité de la radioembolisation de microsphères en verre d'yttrium-90 chez des chiens présentant des tumeurs cérébrales spontanées (voir figure 19). La technique semble présenter un niveau de toxicité tolérable et une efficacité encourageante avec une potentielle augmentation de la survie par rapport au traitement palliatif. À un mois post-traitement, une réponse partielle est observée chez tous les chiens atteints avec une réduction du volume tumoral de 24 à 94 % à l'IRM [123].

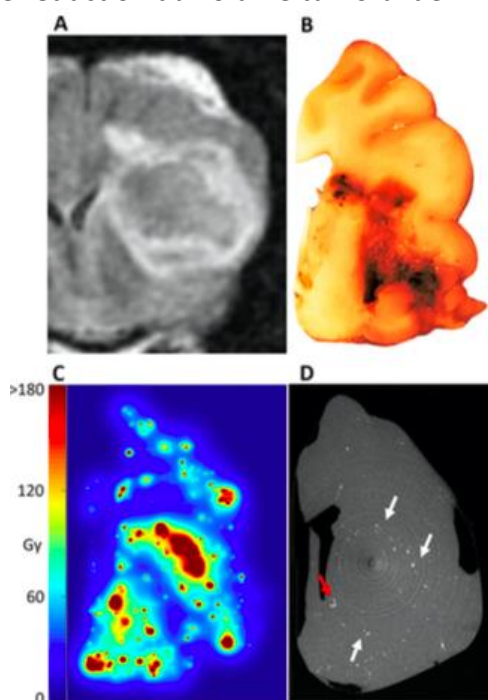


Figure 19 Évaluation de la distribution d'Y90 d'un sujet canin après embolisation artérielle, d'après PASCIAK (2020) [123]

A: Tumeur cérébrale en coupe transversale à l'IRM en FLAIR avant traitement T2, avant radioembolisation.
B : Coupe transversale de l'hémisphère cérébral au niveau de la tumeur fixée à la formaline. Le centre tumoral apparaît fortement nécrosé.

C : Microdosimétrie de l'hémisphère cérébral en coupe transversale au niveau de la tumeur montrant la distribution de la dose après radioembolisation en post-mortem. Au moment de la mort du sujet, seulement 15 % de la dose absorbée a été délivrée en se basant sur la demi-vie de l'yttrium-90.

D : Coupe transversale de l'hémisphère cérébral au niveau de la tumeur au scanner montrant la distribution des microsphères de verre. Un dépôt préférentiel au niveau de la région péri-nécrotique de la tumeur est visible (flèches blanches). Une occlusion terminale des artérioles/capillaires par les microsphères de verre est ponctuellement visible (flèche rouge) sur la coupe.

b) Radiothérapie par capture neutronique du bore

La radiothérapie par capture neutronique du bore (*bore neutron capture therapy* en anglais ou BNCT), est une autre technique d'irradiation locale non invasive. Elle consiste en une

accumulation sélective de composés boroniques au sein de la tumeur, suivie d'une exposition à un rayon de neutrons. La réaction radioactive du bore-10 avec un neutron émet au sein du tissu tumoral une particule α hautement énergétique délivrant une forte dose de radiation, ainsi qu'un noyau de lithium. L'irradiation cellulaire est très localisée et restreinte aux cellules tumorales ayant accumulées du bore-10 [32].

La faisabilité de la technique a été démontrée pour une variété de tumeurs chez le chien dans le cadre d'études pré-cliniques [32]. Elle a été ponctuellement étudiée dans le traitement des gliomes canins. La BNCT combinée à une cytoréduction chirurgicale semble allonger la durée de vie en cas de PBT avec une MST de 300 jours contre 90 jours avec BNCT seule [124].

L'emploi de la BNCT est limité par la disponibilité des machines délivrant des rayons neutroniques en médecine vétérinaire.

6. Nouvelles molécules pro-apoptotiques

Le cannabidiol (CBD) présente un intérêt grandissant dans la prise en charge anti-cancéreuse de néoplasies variées pour ses multiples propriétés. Cependant, les connaissances sur son action anti-cancéreuse restent anecdotiques. La cytotoxicité du CBD a été caractérisée pour la première fois *in vitro* sur des cellules tumorales gliales canine et humaine. Elle est observée pour des concentrations comprises entre 4.9 et 8.2 μ g/ml. Le chien est plus sensible que l'Homme au CBD. L'apoptose induite par le CBD passe par une dérégulation de l'activité mitochondriale et de l'homéostasie calcique. Ces résultats préliminaires confirment le CBD comme potentiel agent supplémentaire dans l'arsenal thérapeutique contre les gliomes [125].

PAC-1 est une petite molécule capable de pénétrer la BHM qui active la procaspase-3 surexprimée par les tumeurs gliales canines et humaines [126]. Son action pro-apoptotique sélective des cellules tumorales gliales a été démontrée *in vitro* dans une étude préliminaire puis dans une étude interspécifique [126], [127]. La faisabilité du traitement par PAC-1, en combinaison avec du TMZ après RT, a été démontrée *in vivo* sur des gliomes spontanés canins et son efficacité sur modèle murin [127].

De nouvelles modalités thérapeutiques variées et des innovations techniques sont développées pour tenter d'améliorer le traitement des gliomes. Le chien notamment est employé pour des essais cliniques conduits en médecine humaine. Il peut ainsi bénéficier des avancées thérapeutiques transposées de médecine humaine. L'IT anti-cancéreuse est actuellement la plus étudiée. La vaccination tumorale, en association avec une résection chirurgicale, rapporte des premiers résultats cliniques prometteurs chez le chien.

La prise en charge des gliomes canins reste aujourd'hui délicate et permet d'augmenter modérément la survie sans espoir curatif. La RT représente actuellement le traitement de choix des tumeurs gliales chez le chien [15], [17], [44], [51]. Ses grands principes, la planification de l'irradiation de tumeurs cérébrales ainsi que les dernières nouveautés thérapeutiques en radio-oncologie seront discutés dans une deuxième partie.

II. La radiothérapie externe

La RT consiste à délivrer de manière la plus précise possible pour un volume défini une dose de rayonnement ionisant de haute énergie, dans l'objectif de tuer des cellules. Le rayonnement ionisant peut être émis par une source située en dehors ou à l'intérieur du patient.

En RT externe ou téléthérapie, la source de rayonnement artificielle est localisée à distance du patient. Les rayons ionisants doivent dans cette configuration traverser la peau avant d'atteindre la zone à traiter. C'est actuellement le moyen le plus couramment utilisé en radio-oncologie vétérinaire [128].

A. Place de la radiothérapie externe dans le traitement des gliomes canins

1. Considérations générales à l'établissement d'un protocole thérapeutique en oncologie vétérinaire

La décision thérapeutique s'établit individuellement et en concertation avec le propriétaire de l'animal. Le principe fondamental de toute pratique médicale « *Primum non nocere* » énoncé par Hippocrate est souvent assoupli en oncologie. Presque toutes les thérapeutiques anti-cancéreuses sont associées à une morbidité quelconque. Tant que les effets secondaires restent acceptables à la fois pour le vétérinaire et le propriétaire, et que le traitement permet le contrôle de la croissance tumorale, sa poursuite est justifiée. La morbidité liée au traitement ne doit cependant jamais être mésestimée. Le plan thérapeutique peut être réévalué à n'importe quel moment au cours du traitement pour être adapté [129].

2. Indications de la radiothérapie externe dans le traitement des gliomes canins

a) *Caractéristiques des tumeurs gliales*

Les tumeurs cérébrales canines sont connues pour leur radiosensibilité [50]. La RT externe permet ainsi de contrôler localement une tumeur cérébrale de manière non invasive afin de préserver le neuroparenchyme sain. Elle limite la morbidité et la mortalité associées à une cytoréduction chirurgicale délabrante qui peut compromettre les fonctions cérébrales. De plus, le bénéfice clinique de la RT externe dans le contrôle tumoral local est avéré contrairement à la chimiothérapie [17].

b) *Objectifs de traitement*

La RT externe peut être utilisée à visée définitive en thérapie principale ou adjuvante. Elle est alors souvent employée seule dans le traitement des tumeurs cérébrales chez le chien en raison des bénéfices et/ou indications limitées des autres modalités thérapeutiques disponibles en routine. La RT en thérapie adjuvante est souvent associée à la chirurgie pour augmenter les chances de contrôle tumoral [90]. Elle est alors préconisée pour stériliser le lit tumoral infra-clinique au niveau des marges de résection chirurgicale [44], [130].

Les protocoles définitifs classiques sont relativement contraignants. Ils nécessitent des séances quotidiennes et donc souvent un hébergement en structure vétérinaire du lundi au vendredi pendant 3 à 4 semaines. Ces conditions peuvent augmenter le stress et entraîner une dysorexie majorée par les anesthésies générales quotidiennes pour certains animaux [24], [131]. Cependant une perte de poids significative n'est rapportée que pour 5,5 % des chiens traités par RT pour des tumeurs variées [132]. La RT externe n'impacte pas négativement la qualité de vie de manière significative pendant la durée du traitement, notamment la capacité d'ingestion alimentaire [24].

La RT externe peut être également être employée à visée palliative pour réduire temporairement les signes cliniques associés à la présence de la masse et améliorer la qualité de vie. Puisque le contrôle tumoral local définitif n'est pas l'objectif principal, le traitement ne doit pas impacter négativement la qualité de vie par les effets secondaires de la RT. Les protocoles palliatifs sont moins chers et plus flexibles pour les propriétaires. Ils sont allégés à plusieurs égards en comparaison des protocoles à visée définitive. Ils peuvent en contrepartie augmenter le risque d'apparition d'effets secondaires tardifs. Cependant, puisque les patients ont un pronostic sombre à long terme, ces effets n'ont généralement pas le temps de se manifester [130]. La plupart des études sur la RT palliative sont concentrées sur les ostéosarcomes appendiculaires mais son intérêt a également été étudié récemment pour les gliomes et méningiomes chez le chien [24], [130].

B. Les grands principes de la radiothérapie

1. Principes physiques

a) *Nature des rayonnements utilisés*

Les radiations peuvent être particulières ou non particulières. En médecine vétérinaire, les rayonnements non particuliers sont plus souvent utilisés [90], [128].

(1) Rayonnement électromagnétique

Les radiations électromagnétiques sont un type de rayonnement non particulaire. Elles sont composées de photons qui n'ont ni masse ni charge, bien que le rayonnement qu'ils forment aie des propriétés physiques particulières. Ces radiations ne sont pas visibles à l'œil nu. Elles pénètrent toutes les matières à un certain degré et se déplacent à la vitesse de la lumière. L'énergie du rayonnement électromagnétique est inversement proportionnelle à sa longueur d'onde. Les radiations suffisamment énergétiques pour interagir avec les tissus ont donc une très petite longueur d'onde et une fréquence très élevée. Il existe deux types de rayonnement électromagnétique de haute énergie utilisés en RT externe : les rayons γ et les rayons X. Ces rayons diffèrent seulement par leur source. Les rayons γ sont produits par des isotopes radioactifs instables. Les rayons X sont quant à eux créés artificiellement par interactions entre des électrons à très haute vitesse et une cible de tungstène à l'intérieur d'une machine dédiée [133].

(2) Rayonnement particulaire

Les radiations particulaires de haute énergie majoritairement utilisées en thérapie anti-cancéreuse vétérinaire sont composés d'électrons [90], [128]. Elles sont créées comme les rayons X de manière artificielle, par accélération des petites particules chargées négativement à une vitesse proche de celle de la lumière [133].

b) Interactions du rayonnement ionisant avec la matière

Le rayonnement interagit avec la matière pour provoquer un phénomène d'ionisation ou d'excitation au sein d'un atome ou d'une molécule.

L'excitation correspond au passage d'un électron des couches externes du nuage électronique à un niveau énergétique supérieur sans que celui-ci ne soit éjecté de l'atome. L'ionisation correspond à la perte d'un ou plusieurs électron(s) de la couche K du nuage électronique d'un atome. Ce dernier devient alors chargé positivement [90], [133].

La dose de radiation est la quantité d'énergie du rayonnement ionisant absorbée par une unité de masse de tissu biologique. L'unité de la dose est le Gray (Gy), où 1 Gy équivaut à 1 joule absorbé par kg de tissu [90], [133].

(1) Rayonnement particulaire

Les rayonnements particulaires sont directement ionisants. Ils possèdent une énergie suffisante pour entrer en collision avec les atomes et altérer leur structure. Ces rayonnements créent ainsi directement des dommages chimiques et biologiques au sein des tissus exposés [133], [134]. La collision entraîne également un rayonnement de freinage émis par les particules. Ces types d'interaction permettent la distribution d'une grande partie de l'énergie du rayonnement au sein d'une couche très localisée du tissu biologique exposé, suivie par une chute rapide de l'énergie du rayonnement dans les couches plus profondes [134], [135].

(2) Rayonnement électromagnétique

Les rayonnements électromagnétiques sont indirectement ionisants [133], [134]. Ils ne possèdent pas une énergie suffisante pour créer des dommages chimiques et biologiques par eux-mêmes. Les photons sont absorbés par les tissus traversés et cèdent une partie de leur énergie pour produire des électrons secondaires avec une énergie cinétique capable d'induire des dommages chimiques et biologiques [133]. Trois types d'interaction physique entre les photons et la matière sont classiquement décrits : l'effet photoélectrique, l'effet Compton et la création de paires [134]. Ils dépendent de l'énergie des photons incidents ainsi que de la composition chimique de la matière [90].

L'effet photoélectrique est le facteur d'atténuation majeur du rayonnement lorsque les photons ont une énergie inférieure à 100 keV. Le photon incident traverse le nuage électronique de l'atome pour atteindre les couches internes proches du noyau, et cède toute son énergie à un électron qui est éjecté. La place vacante créée est comblée par un électron des couches plus externes ou un électron libre (voir figure 20 A) [90], [133], [134]. Le coefficient d'absorption des photons incidents est proportionnel au numéro atomique (nombre de charges positives du noyau) [133].

L'effet Compton est prédominant pour des photons ayant une énergie au-dessus de 100 keV [134]. En RT externe conventionnelle, c'est l'interaction prépondérante qui est observée avec les tissus puisqu'elle recourt actuellement à un rayonnement mégavoltage [90]. L'effet Compton se produit principalement au niveau des couches électroniques externes de l'atome. Le photon incident cède une partie de son énergie à un électron faiblement lié au noyau qui est alors éjecté de l'atome (voir figure 20 B). Le photon alors dévié de sa trajectoire initiale poursuit son trajet avec une énergie moindre et peut prendre part à de nouvelles interactions. Il est qualifié de photon diffusé [90], [133], [134]. Le coefficient d'absorption des photons incidents est indépendant du numéro atomique des atomes composant le tissu traversé. Par conséquent, la dose absorbée est sensiblement la même quelle que soit la nature du tissu biologique traversé [133].

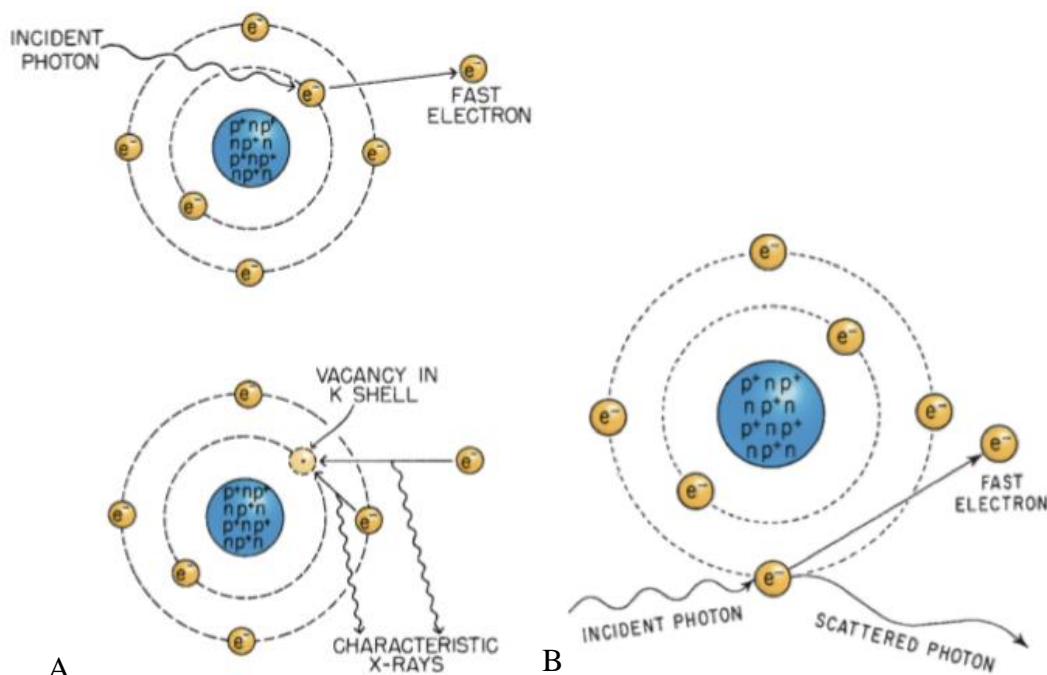


Figure 20 Représentation de l'effet photoélectrique et de l'effet Compton, d'après HALL (2012) [133]

A : effet photoélectrique

B : effet Compton

Incident photon : photon incident, fast electron : électron de haute vitesse éjecté du nuage électronique, vacancy in K shell : emplacement vacant au sein de la couche K, characteristic x-rays : émission de rayons X secondaires d'énergie caractéristique, scattered photon : photon diffusé

L'effet de matérialisation ou création de paires survient uniquement lorsque les photons ont une énergie supérieure à 1,02 MeV. Ils passent au voisinage du noyau, disparaissent et sont partiellement convertis en un couple électron-positon. La particule et l'anti-particule créées ont toutes deux une énergie égale à la moitié de celle du photon incident et sont éjectées à 180° l'une de l'autre [134].

2. Principes biologiques

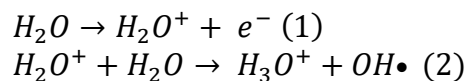
Les interactions physiques des rayonnements ionisants avec les tissus induisent des dommages chimiques et biologiques qui peuvent conduire à la mort cellulaire. C'est ce qui est recherché *in fine* pour les cellules tumorales en RT externe anti-cancéreuse.

a) Mécanismes d'altération moléculaire

Le support de l'information génétique héréditaire de la cellule est l'acide désoxyribonucléique (ADN). L'ADN nucléaire est la principale cible des altérations chimiques et biologiques en RT. Les rayonnements ionisants causent des dommages moléculaires par le biais de deux mécanismes (voir figure 21).

L'effet direct des radiations ionisantes résulte de l'interaction directe entre la molécule d'ADN et un électron libre de haute énergie ou une particule de haute énergie. Le transfert très localisé d'énergie provoque la rupture de liaisons covalentes au sein de l'ADN, ce qui aboutit à des ruptures simple ou double brin, une perte de bases, ou encore à des pontages moléculaires.

L'effet indirect des radiations ionisantes résulte de l'interaction d'une molécule autre que l'ADN avec un électron éjecté ou une particule de haute énergie. L'ionisation se fait préférentiellement avec les molécules d'eau qui sont un composant cellulaire abondant. Une molécule d'eau est dissociée en ion radical puis en radicaux libres (radical hydroxyde notamment) selon les réactions chimiques suivantes :



Équation 2 Réactions chimiques de radiolyse de l'eau, d'après HALL (2012) [133]

Les éléments radicalaires possèdent un électron non apparié, ce qui les rend très instables et hautement réactifs. Ils provoquent des lésions de l'ADN de manière très localisée. Les dommages indirects sont majoritaires et comptent pour environ deux tiers des lésions biologiques causées par les radiations ionisantes [90], [133].

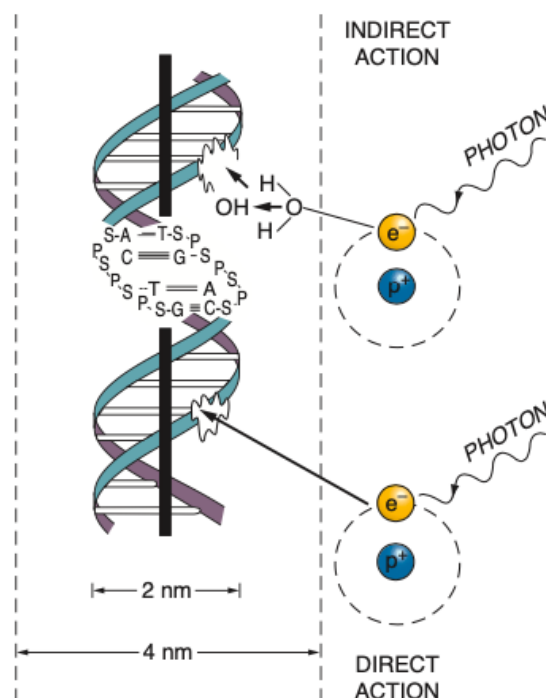


Figure 21 Effets direct et indirect d'un rayonnement ionisant de photons sur l'ADN, d'après HALL (2012) [133]

b) Mécanismes de mort cellulaire

Les cellules de mammifères ont développé un processus de réparation hautement conservé des lésions radio-induites de l'ADN grâce à différentes enzymes intracellulaires déjà présentes. Les cellules tumorales possèdent également des capacités de réparation, bien que celles-ci puissent être altérées par les mutations de l'ADN [130]. Lorsque les lésions radio-induites sont trop sévères ou en trop grand nombre, la réparation est insuffisante ou non fidèle et aboutit à la mort cellulaire par différents mécanismes (voir figure 22).

D'un point de vue biologique, la mort cellulaire correspond à la perte de fonction spécifique pour les cellules non prolifératives, ou une perte de capacité de division indéfinie pour les cellules prolifératives [136].

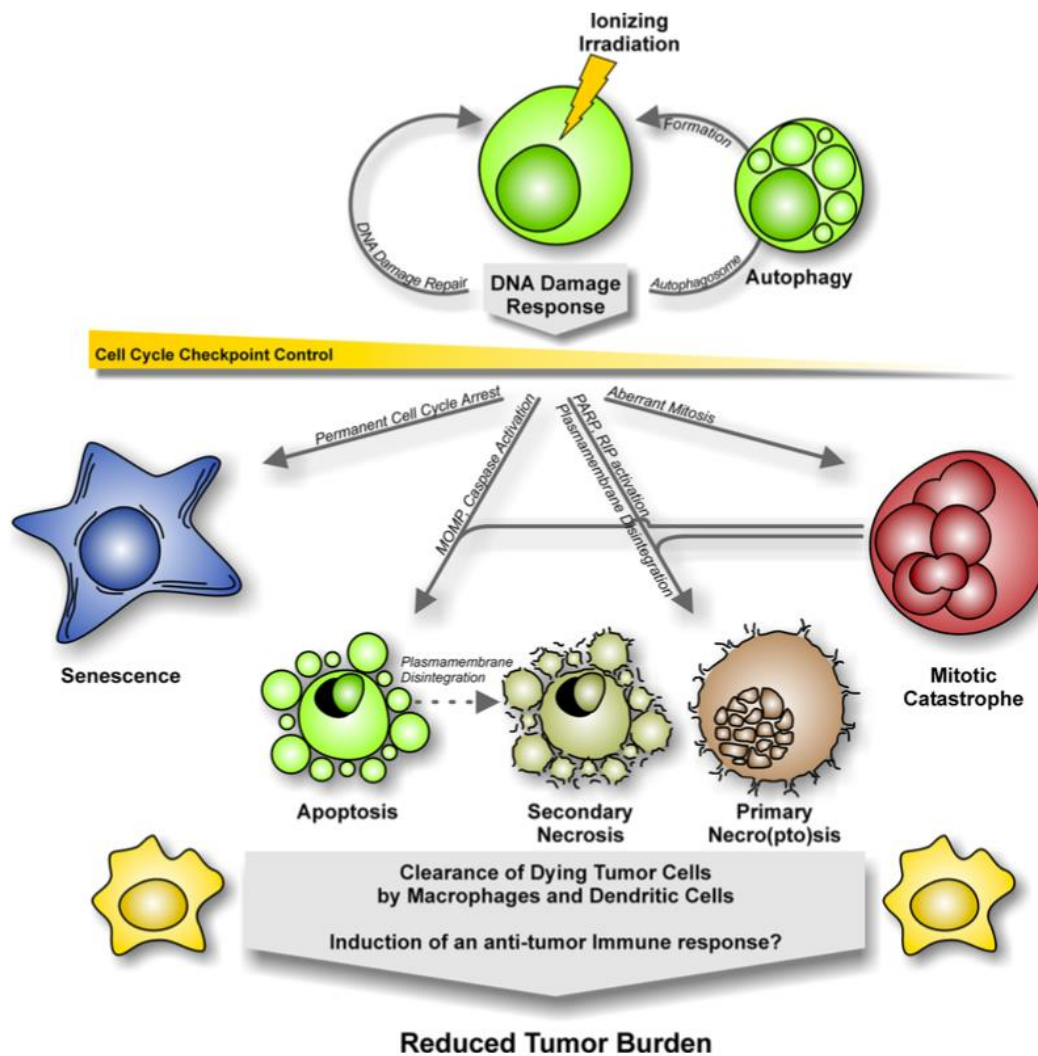


Figure 22 Les différentes modalités de mort cellulaire radio-induite, d'après ORTH (2014) [137]

Ionizing radiation : radiations ionisantes, DNA damage response : réponse cellulaire aux lésions de l'ADN, autophagy : autophagie, cell cycle checkpoint control : point de contrôle du cycle cellulaire, senescence : sénescence, apoptosis : apoptose, secondary necrosis : nécrose secondaire, primary necro(pto)sis : nécrose programmée primaire, mitotic catastrophe : catastrophe mitotique ou mort mitotique, clearance of dying tumor cells by macrophages and dendritic cells : élimination des cellules tumorales mourantes par des macrophages et des cellules dendritiques, induction of an anti-tumor immune response ? : induction d'une réponse immunitaire anti-tumorale ?, reduced tumor burden : diminution de la charge tumorale

(1) Mort mitotique

Pour la majorité des cellules, la mort cellulaire radio-induite est différée. Elle survient au cours d'une tentative de mitose, c'est la mort mitotique [90], [136]. Les cellules peuvent donc être encore présentes et persister quelques temps après irradiation avant de disparaître. Les lésions radio-induites considérées comme les plus létales sont des aberrations chromosomiques qui requièrent une cassure double-brin de l'ADN [138]. Il existe une relation linéaire étroite entre le taux de mort mitotique et le nombre de lésions létales radio-induites présentes par cellule [136].

(2) Apoptose radio-induite

Le second mécanisme de mort cellulaire radio-induit le plus fréquent est l'apoptose. Elle est fortement dépendante du type tumoral. Les tissus hématopoïétiques et lymphoïdes y sont particulièrement sujets [90], [136]. L'apoptose radio-induite des cellules endothéliales peut indirectement provoquer la mort additionnelle de cellules tumorales par défaut d'apport vasculaire [130].

(3) Autres mécanismes de mortalité radio-induite

Les autres modalités de mort cellulaire radio-induite beaucoup moins fréquemment rencontrées comprennent la sénescence, l'autophagie, le stress oxydatif, l'effet abscopal et l'effet de proximité [130], [136].

L'effet de proximité ou « *bystander effect* » est défini comme l'observation d'altérations radio-induites chez des cellules non exposées mais situées à proximité du champ d'irradiation. Le mécanisme d'action n'est pas encore totalement élucidé. Il reposerait sur la diffusion dans le milieu extra-cellulaire de molécules cytotoxiques. L'effet de proximité est d'autant plus prononcé quand la communication intercellulaire est développée [130], [136].

L'effet abscopal est défini comme une action anti-tumorale observée à distance du site irradié. Il résulterait du développement d'une réponse immunitaire anti tumorale systémique accrue post-irradiation [130].

c) Modélisation de la mortalité cellulaire radio-induite

La fraction de cellules survivantes après irradiation en fonction de la dose de radiation employée peut être représentée graphiquement sur une échelle semi-logarithmique. Les courbes obtenues sont appelées courbes de survie cellulaire (voir figure 23). Elles sont utilisées depuis 1956 pour étudier les effets biologiques des radiations [136], [139].

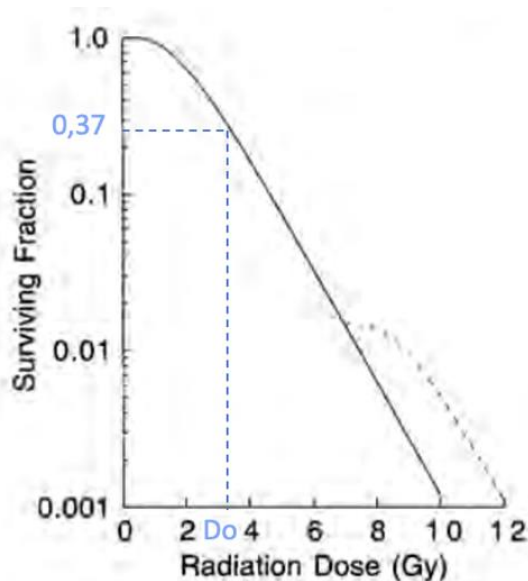


Figure 23 Exemple de courbe de survie cellulaire expérimentale, modifiée d'après THRALL (1997) [139]

La fraction de cellule survivante en fonction d'une dose de radiation délivrée est représentée en coordonnées semi-logarithmiques en trait plein. La courbe en pointillés correspond à la fraction de cellules survivantes après une seconde dose de radiation.

D_0 correspond à la dose létale moyenne.

De nombreux modèles mathématiques ont été proposés pour tenter d'expliquer et prédire la mortalité cellulaire radio-induite à des fins thérapeutiques [130]. Bien qu'ils arrivent presque tous à reproduire les observations expérimentales, aucun ne permet de prédire avec certitude la réponse cellulaire après irradiation [136].

Le modèle linéaire-quadratique est actuellement le modèle le plus utilisé en radio-oncologie vétérinaire [130]. Il se base sur les aberrations chromosomiques induites par les rayonnements pour expliquer la mortalité radio-induite. Selon ce modèle, la mortalité cellulaire radio-induite résulte de deux composantes (voir figure 24). La première composante (αD) est proportionnelle à la dose de rayonnement. Elle reflète l'interaction unique d'un électron ou radical libre avec l'ADN résultant en une lésion létale. La seconde composante (βD^2) est proportionnelle au carré de la dose. Elle reflète l'accumulation de deux lésions sublétales voisines de l'ADN sans réparation aboutissant à une lésion létale. Ces deux lésions sublétales sont induites par deux électrons distincts. La courbe de survie est exprimée par la formule mathématique suivante :

$$S = e^{-(\alpha D + \beta D^2)}$$

Équation 3 Formule du modèle linéaire quadratique, d'après HALL (2012) et THRALL (1997) [139]

S est la fraction survivante, D la dose de radiation appliquée, α et β des constantes.

Les deux composantes contribuent de façon égale à la mort cellulaire pour une dose de radiation égale à α/β (voir figure 24). Ce ratio dépend du rayonnement ainsi que du tissu irradié. Les rayonnements particuliers ont un ratio α/β élevé et les rayonnements non particuliers un ratio plus faible. Pour un même type de rayonnement donné, un ratio α/β faible correspond à une courbe de survie incurvée où l'accumulation de lésions sublétales est plus importante. Au contraire un ratio α/β élevé correspond à une courbe plus rectiligne avec une prédominance de lésions radio-induites directement létales [136], [139].

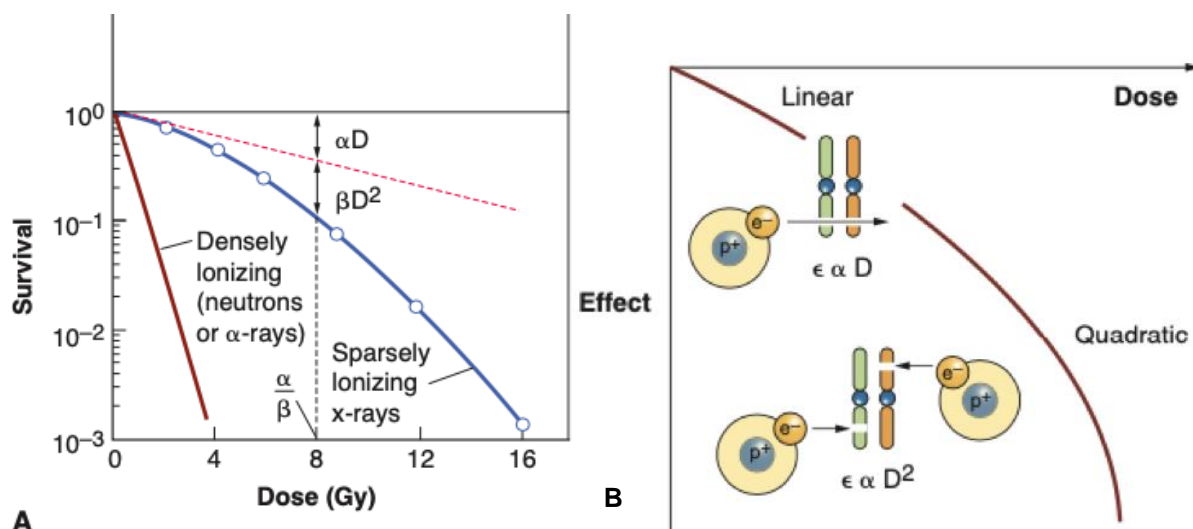


Figure 24 Représentation graphique du modèle linéaire quadratique, d'après HALL (2012) [136]

A : courbes de survie théoriques du modèle linéaire quadratique selon la nature du rayonnement employé (rouge : rayonnement particulaire de neutrons ou de particules α , bleue : rayonnement de photons)
 B : courbe théorique représentant l'influence relative des deux composantes du modèle linéaire-quadratique en fonction de la dose. La portion linéaire correspond à une prédominance de la composante (αD) tandis que la partie plus incurvée correspond une prédominance de la composante (βD^2)

d) Facteurs influençant la mortalité cellulaire radio-induite

Outre la dose de rayonnement administrée, plusieurs facteurs influent la mortalité cellulaire radio-induite.

(1) Radiosensibilité intrinsèque cellulaire

La dose de radiation qui provoque en moyenne une lésion létale par cellule est appelée dose létale moyenne (D_0). Quelle que soit la valeur de D_0 , elle permet de réduire la fraction de cellules survivantes de 37% de sa valeur précédente [138], [139]. La D_0 peut être utilisée pour estimer la radiosensibilité intrinsèque d'une cellule. Elle est déterminée graphiquement sur la courbe de survie cellulaire expérimentale associée à une administration unique de dose de radiation. Plus la D_0 est élevée, plus les cellules sont radiorésistantes et plus l'incurvation de la courbe de survie est importante (voir figure 23). Concernant les cellules prolifératives de mammifères cultivées *in vitro*, leur valeur D_0 pour les rayons X est comprise entre 1 et 2 Gray [139]. Des doses de l'ordre de 100 Gy sont en revanche nécessaires pour tuer des cellules non prolifératives [136].

(2) Cycle cellulaire

La réponse d'un tissu aux radiations dépend également de la phase du cycle cellulaire dans laquelle sont les cellules. Les cellules en fin de phase G2 ou en mitose sont plus radiosensibles, tandis que les cellules en fin de phase S ou en début de phase G1 intrinsèquement longue sont au contraire plus radiorésistantes [140], [141]. Le mécanisme de variation de la radiosensibilité au cours du cycle cellulaire n'est pas encore entièrement élucidé. Il est à

mettre en lien avec l'état de conformation de la molécule d'ADN [141], ainsi que les capacités de réparation des cassures double brin de l'ADN [140].

(3) Oxygène

Par l'action indirecte des radiations ionisantes, l'oxygène participe à la formation de radicaux libres rendant irréparables les altérations moléculaires. Il agit comme « fixateur » des lésions moléculaires radio-induites. Ainsi les cellules normoxiques sont jusqu'à trois fois plus radiosensibles que les cellules hypoxiques [90], [139]. En raison de leur croissance rapide et de leur vascularisation anormale, la majorité des tumeurs solides chez les animaux comprennent une fraction de cellules hypoxiques plus radiorésistantes [139]. L'hypoxie résulte de deux composantes. La diffusion limitée de l'oxygène aux cellules les plus éloignées des vaisseaux tumoraux induit une hypoxie chronique tandis que l'occlusion transitoire des vaisseaux tumoraux anormaux provoque une hypoxie aiguë [142]. De plus, l'état d'hypoxie des cellules tumorales active des protéines inductibles qui modifient le fonctionnement cellulaire afin de répondre aux conditions de stress tout en maintenant la prolifération cellulaire et la dissémination à distance [139]. La taille d'une tumeur et son type histologique ne permettent pas de prédire son degré d'hypoxie tumorale bien que ce phénomène semble contribuer aux échecs thérapeutiques en RT [130].

(4) Nature du rayonnement

La RT externe peut avoir recours à différents types de rayonnement ionisants (photons, électrons ou autres particules) qui n'ont pas tous les mêmes effets biologiques pour dose de radiation donnée. L'efficacité biologique relative (*relative biologic effectiveness* en anglais ou RBE) est une grandeur mathématique qui permet de comparer l'effet biologique de différents types de rayonnement sur les tissus. Elle est définie comme le rapport entre une dose de rayonnement spécifique et une dose de rayonnement de photons conduisant au même effet biologique observé. Pour les rayonnements couramment employés en RT externe vétérinaire, la RBE d'1 Gy de photons ou d'électrons est identique. Les autres rayonnements ionisants particuliers possèdent en revanche une RBE plus élevée et provoquent donc une mortalité cellulaire radio-induite plus importante. La RBE dépend de la dose de rayonnement, du fractionnement, du débit de dose, du système biologique irradié ainsi que du transfert linéaire d'énergie (*linear energy transfert* en anglais ou LET) du rayonnement étudié [135], [143].

Le LET est une mesure physique de la quantité d'énergie transférée à la matière par unité de longueur. La RBE augmente en parallèle du LET jusqu'à ce que celui atteigne une valeur de 100 MeV/ μ m. Les rayonnements particuliers à l'exception des électrons possèdent un LET élevé (166 keV/ μ m pour des particules α de 2,5 MeV émises par des noyaux instables de grande masse atomique), tandis que les rayonnements de photons et d'électrons possèdent en revanche un LET faible (0.2 keV/ μ m pour un rayonnement γ de cobalt-60) [133], [143].

La RT externe induit la mort cellulaire des tissus exposés en altérant principalement l'ADN nucléaire par des phénomènes d'ionisation directe ou indirecte. La mort cellulaire radio-induite est majoritairement différée et intervient lors de la mitose. Elle dépend de la nature du rayonnement employé, de la radiosensibilité intrinsèque des cellules, de leur progression dans le cycle cellulaire et du degré d'hypoxie des cellules.

En théorie, il est possible d'administrer une dose de radiation suffisante pour que n'importe quelle cellule soit détruite. En pratique, cette dose ne peut pas toujours être administrée à cause de la présence dans le champ d'exposition de cellules saines que l'on ne souhaite pas irradier. La dose tolérable maximale est déterminée par les manifestations biologiques des tissus exposés aux rayonnements ionisants [139].

3. Manifestations biologiques des radiations ionisantes sur les tissus

a) Facteurs influençant la réponse tissulaire

L'irradiation provoque dans tous les tissus biologiques une déplétion cellulaire. La radoréponse des tissus dépend de leur radiosensibilité, du taux de prolifération cellulaire et du degré de différenciation cellulaire [144].

(1) Radiosensibilité tissulaire

Tous les tissus biologiques ne possèdent pas la même capacité de réparation des lésions radio-induites. Elle conditionne leur radiosensibilité dans le cadre des protocoles de radio-oncologie. Le ratio α/β du modèle linéaire quadratique est un descripteur de la radiosensibilité tissulaire au fractionnement de dose. À de faibles doses de radiations, les tissus avec un faible ratio α/β sont relativement radorésistants grâce à leur capacité d'accumulation et de réparation des lésions sublétales. En revanche, les tissus avec un ratio α/β plus élevé sont plus radiosensibles. Le ratio α/β a été déterminé expérimentalement pour un certain nombre de tissus sains et tumoraux. La plupart des tissus sains prolifératifs/à renouvellement rapide et tumoraux ont un ratio α/β ratio élevé compris entre 10 et 20 tandis que les tissus sains peu prolifératifs/à renouvellement lent ont un ratio α/β faible inférieur à 5 [139]. Les études portant sur l'irradiation des gliomes canins prennent généralement pour la tumeur et le parenchyme cérébral sain un ratio α/β de 8 à 10 et 3 respectivement [14], [15], [17].

Dans un tissu sain donné, les cellules possèdent en général une radiosensibilité intrinsèque similaire [136]. En revanche, les cellules tumorales présentent des radiosensibilités très différentes selon les types tumoraux [136], [139]. Empiriquement, lymphomes semblent être assez sensibles aux radiations ionisantes, tandis que les sarcomes semblent plus résistants [139]. Cependant la radiosensibilité varie également d'un individu à l'autre pour un même type tumoral [136], [139]. La nature de la tumeur ne peut donc être utilisée comme seul facteur prédictif de la réponse biologique à la RT [139]. La radiosensibilité semble également varier au sein même des tumeurs. En dépit de leur caractère peu différencié, les cellules souches semblent plus radorésistantes que leurs homologues plus différenciées [136].

La transposition des données de radiosensibilité *in vitro* en conditions *in vivo* connaît cependant des limites. La réponse tissulaire au rayonnement ionisant dépend de bien plus de paramètres que de la radiosensibilité intrinsèque des tissus concernés uniquement.

(2) Taux de prolifération et différenciation cellulaire

Les tissus à renouvellement rapide/prolifératifs expriment rapidement les lésions induites alors que leurs cellules peu différenciées saines ou tumorales tentent de se diviser activement. Avec la mort de cellules en division active, ces tissus perdent leur capacité à maintenir un pool cellulaire stable pour compenser la mortalité cellulaire radio-induite. Ils apparaissent donc plus radiosensibles. En revanche, les cellules plus différenciées des tissus à renouvellement lent/peu prolifératifs expriment plus tardivement les lésions radio-induites puisque leurs cellules plus différenciées se divisent peu. Ils apparaissent plus radiorésistants [144].

b) Radiotoxicité des tissus biologiques sains

Les tissus sains manifestent des effets secondaires à l'irradiation qui peuvent être sommairement divisés en deux catégories selon leur délai d'apparition. Ils sont à mettre en lien avec le type tissulaire concerné : les tissus à renouvellement lent sont essentiellement concernés par des effets secondaires tardifs tandis que les tissus à renouvellement rapide sont préférentiellement concernés par des effets secondaires précoces. Le tissu nerveux possède une sensibilité à la radiotoxicité qui lui est propre [90], [144], [145].

(1) Radiotoxicité précoce

Les effets secondaires précoces apparaissent pendant ou peu de temps après le traitement [90]. Ils concernent les tissus à renouvellement rapide comme les épithéliums et les muqueuses. Les lésions cutanées sont systématiques du fait du passage transcutané du rayonnement en RT externe. Pour l'irradiation de tumeurs cérébrales, les lésions peuvent également apparaître pour des structures adjacentes au champ d'exposition comme l'œil, l'oreille ou la cavité buccale caudale. Elles se traduisent par l'apparition d'une inflammation locale associée à une perte de substance d'importance variable, d'une nécrose, d'une télangiectasie, de possibles surinfections bactériennes, d'une alopecie ou bien des troubles de la pigmentation cutanée ou pileaire (voir figure 25) [145]. La radiotoxicité précoce est souvent auto-limitante et guérit rapidement avec un traitement symptomatique adapté. Elle a rarement des conséquences significatives, mais génère un inconfort pour l'animal et une inquiétude pour le propriétaire [90].

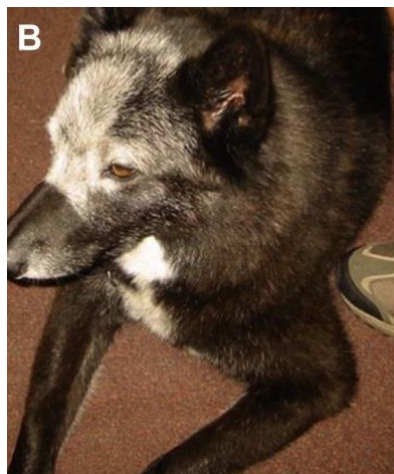

Figure 25 Leucotrichie après alopecie radio-induite de la face et du sommet du crâne chez un chien à 2 mois-post traitement, d'après LARUE (2014) [128]

(2) Radiotoxicité tardive

Les effets tissulaires tardifs apparaissent de 6 mois à quelques années après l'irradiation. Ils concernent les tissus à renouvellement lent tels que le tissu osseux, pulmonaire, cardiaque, rénal ou encore nerveux. Les effets secondaires tardifs entraînent des lésions de fibrose et de nécrose [90], [145]. Une nécrose cérébrale est l'effet secondaire tardif le plus fréquemment rapporté dans l'irradiation des tumeurs cérébrales chez le chien [130]. Une encéphalopathie, des hémorragies intracrâniennes et des infarcti peuvent également être rapportés [90]. Les lésions de radiotoxicité tardive sont souvent irréversibles et sévères, voire parfois mortelles [130], [145]. Elles doivent être évitées autant que possible car elles sont très difficiles voire impossible à traiter [90].

La probabilité d'apparition de radiotoxicité tardive cérébrale dépend du protocole ainsi que du volume cérébral irradié [130]. Elle apparaît plus fréquemment à la suite d'un traitement palliatif où les doses par fractions sont plus conséquentes [90]. En radio-oncologie vétérinaire, l'apparition d'effets secondaires tardifs au risque de 5 % est habituellement toléré, car de nombreux patients ne vivent pas assez longtemps pour en développer les effets [130], [145]. La dose limite en Gy à ne pas dépasser pour le cerveau sain du chien est mal définie dans la littérature. Les protocoles vétérinaires actuels s'appuient sur des recommandations de médecine humaine où la radiotoxicité cérébrale est plus étudiée. Pour obtenir un risque de nécrose cérébrale à 5 ans de 5 %, le volume cérébral sain recevant une dose totale de 60 Gy est limité à 33 % [146]. Une dose biologique équivalente d'un protocole de RT, dont le concept est défini plus loin (voir II.C.5.), inférieure à 120 Gy est également associée à un risque inférieur à 5 % [48].

Les effets secondaires tardifs incluent également les mutations cancérigènes des tissus sains irradiés à l'origine de cancers secondaires radio-induits. Ce phénomène est décrit en médecine humaine et vétérinaire mais reste heureusement rare. L'âge, le type tissulaire et la nature du rayonnement ionisant sont des facteurs influençant le risque de cancérogenèse radio-induite [130].

(3) Particularité du tissu nerveux

Le parenchyme cérébral est particulièrement sensible à l'irradiation. Il peut de surcroît présenter une radiotoxicité aiguë différée qui apparaît entre 2 semaines et 3 mois après traitement. Elle se manifeste par une démyélinisation, une encéphalomalacie ou un œdème cérébral inflammatoire réactionnel suite à la mort des cellules tumorales [144], [145]. La manifestation clinique de la radiotoxicité aiguë différée est protéiforme, ce qui rend son identification délicate. Elle peut simuler une récurrence locale ou provoquer l'apparition de nouveaux symptômes neurologiques, avec des crises épileptiformes par exemple. Les effets secondaires précoces différés répondent généralement à la corticothérapie [145].

Les effets secondaires de la RT externe sont classés en deux grandes catégories selon leur délai d'apparition et les tissus concernés : la radiotoxicité précoce (apparition en quelques jours à quelques semaines pour des tissus prolifératifs) et la radiotoxicité différée (apparition plusieurs mois à années pour des tissus peu prolifératifs). Dans le traitement des tumeurs gliales intracrâniennes, la dose de radiation administrée est fortement limitée par la sensibilité particulière du tissu nerveux.

C. Principe de fractionnement

Le principe de fractionnement est né avec Henri COUTARD, un radiologue français. Il consiste en une division de la dose totale en doses plus petites appelées fractions qui sont administrées de façon plus ou moins étalées dans le temps, sur 4 à 6 semaines habituellement. COUTARD a démontré que le fractionnement permet d'administrer une plus grande dose totale de radiation tout en diminuant la probabilité d'apparition d'effets secondaires en tissu sain [130]. Les protocoles fractionnés actuels utilisés en médecine humaine et vétérinaire sont basés sur ses travaux [130]. Le fractionnement repose sur l'exploitation des différentes capacités de réparation entre les différents types tissulaires sains et tumoraux [90]. Il influence beaucoup plus favorablement la survie des tissus sains faiblement prolifératifs contrairement à celle des tissus à renouvellement rapide sains et tumoraux.

1. Dose de radiation par fraction

Les tissus à renouvellement lent sont légèrement moins radiosensibles que les tissus prolifératifs à de faibles doses par fraction où ils sont capables de réparer les lésions cellulaires radio-induites. À de fortes doses de radiation par fraction, ils sont au contraire beaucoup plus radiosensibles que les tissus à renouvellement rapide (voir figure 26) [139]. La dose totale et la dose par fraction conditionnent la tolérance des tissus faiblement prolifératifs.

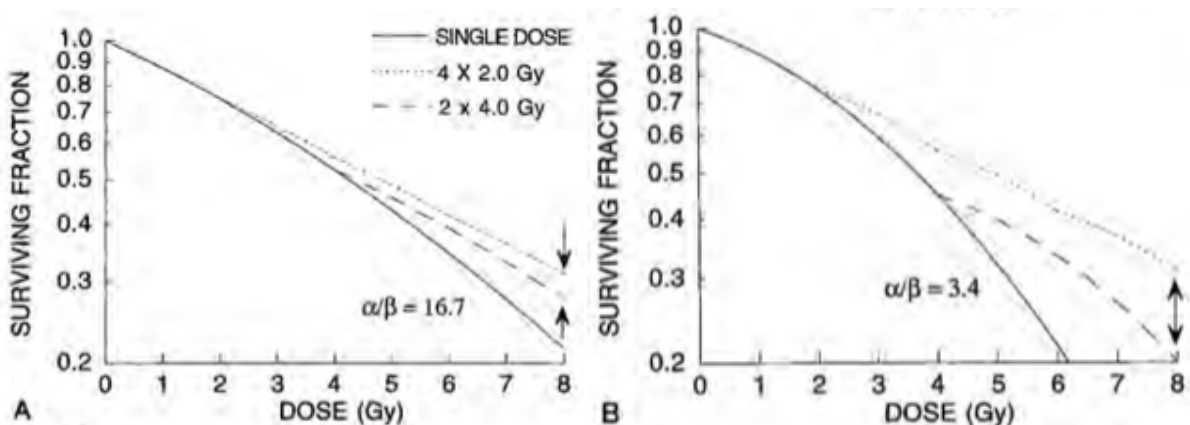


Figure 26 Courbes de survies pour différents types tissulaires en fonction de la dose par fraction, d'après THRALL (1997) [139]

A : courbes de survie de différents protocoles de fractionnement pour un tissu prolifératif sain ou tumoral au ratio α/β élevé

B : courbes de survie de différents protocoles de fractionnement pour un tissu peu prolifératif sain au ratio α/β faible

Des doses par fraction idéalement inférieure à 2 Gy permettent d'épargner significativement les tissus sains faiblement prolifératifs tout en ayant la même efficacité de contrôle tumoral. En médecine vétérinaire, pour des raisons pratiques le compromis de délivrer en moyenne 3 Gy par fraction autorise un effet d'épargne correct des tissus sains faiblement prolifératifs [139].

2. Étalement et intervalle entre chaque fraction

L'étalement et l'intervalle de temps entre deux fractions autorisent la réparation des lésions radio-induites et la prolifération cellulaire des tissus à renouvellement rapide entre les fractions (voir figure 27). C'est le processus de repopulation. La durée entre deux fractions doit autoriser le renouvellement des tissus sains tout en limitant la division des cellules tumorales survivantes pour espérer contrôler localement la tumeur. Les fractions doivent être séparées d'au moins 6 heures pour permettre la réparation des lésions radio-induites en tissu sain [130]. En médecine vétérinaire, les progrès dans le domaine anesthésique permettent des anesthésies générales quotidiennes bien tolérées par les patients pour 5 jours de traitement/semaine afin de limiter le phénomène de repopulation [139]. Les tissus prolifératifs sont préférentiellement influencés par l'étalement du traitement. La même dose totale de radiation délivrée sur une plus courte période engendre des effets secondaires précoces plus sévères [130].

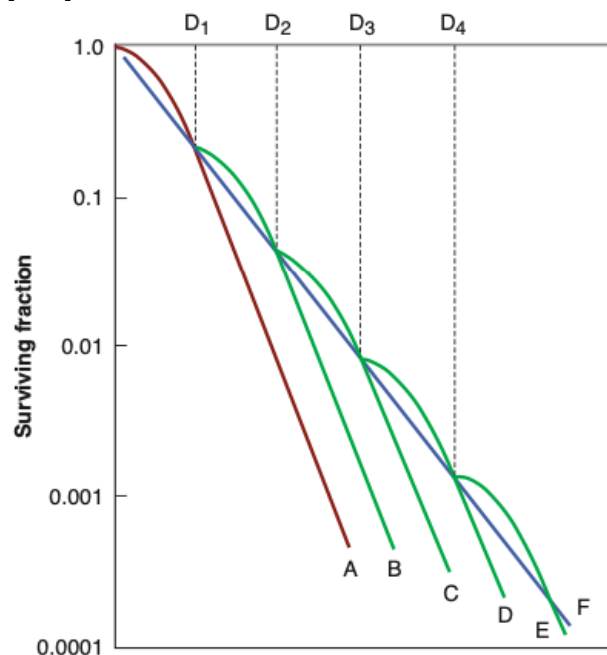


Figure 27 courbe de survie cellulaire théorique avec fractionnement, d'après HALL (2012) [147]

Courbes rouge A et vertes B à E : courbes de survie obtenues après administration d'une dose unitaire de radiation $D_{1,2,3,4}$.

Courbe bleue F : le fractionnement de la dose totale en petites fractions avec un intervalle suffisant pour la réparation des lésions sublétales approxime une exposition continue à un faible débit de dose.

Le processus de repopulation est exacerbé après 4 semaines de traitement par un phénomène de repopulation accélérée où les cellules tumorales se répliquent plus rapidement qu'à l'initiation du traitement [139]. Ses mécanismes ne sont pas encore complètement élucidés. Ils semblent impliquer une diminution de la durée du cycle cellulaire et de la mortalité

cellulaire radio-induite, ainsi qu'une augmentation de la fraction de cellules en division active et du nombre de cellules souches tumorales [130]. Les protocoles fractionnés classiquement employés en médecine vétérinaire s'étendent rarement au-delà de 4 semaines, ce qui limite l'impact de la repopulation accélérée sur le contrôle tumoral. Pour les protocoles de RT humaine s'étendant généralement au-delà de 5 semaines, une augmentation d'environ 0,6 Gy de la dose par fraction quotidienne est alors mis en place pour pallier à ce problème [139].

3. Réoxygénation

Le fractionnement génère une réoxygénation d'environ 15% cellules tumorales hypoxiques survivantes après chaque fraction en modifiant le microenvironnement tumoral [142]. La disponibilité de l'oxygène augmente après irradiation grâce à la diminution du nombre de cellules tumorales utilisant l'oxygène, et par la nouvelle proximité des cellules survivantes avec les capillaires tumoraux [139], [142]. Le phénomène de réoxygénation participe à améliorer la radiosensibilité des cellules tumorales hypoxiques et contribue à réduire le pool tumoral après plusieurs cycles (voir figure 28) [142]. L'importance et la rapidité du processus de réoxygénation varient grandement en fonction du type tumoral [139].

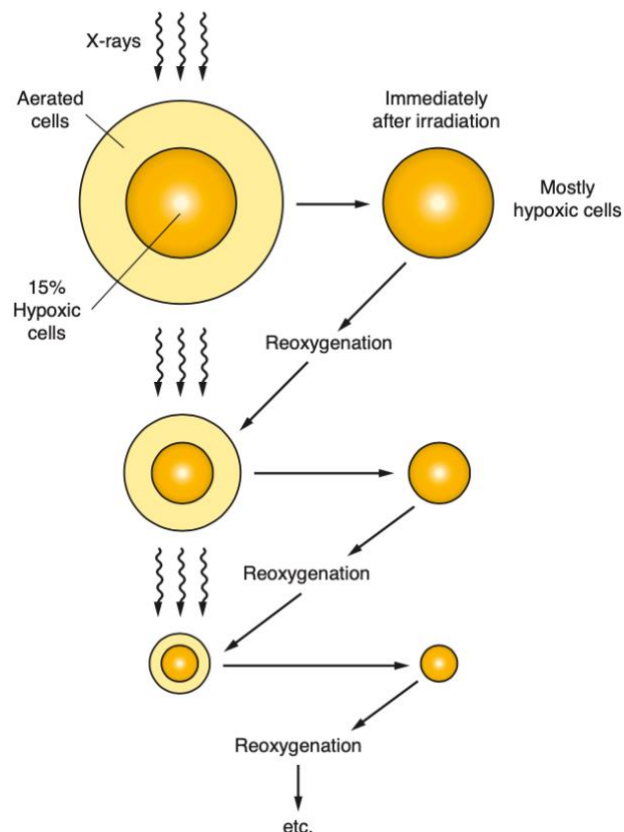


Figure 28 Processus de réoxygénation dans la réduction du volume tumoral, d'après HALL (2012) [142]

X-rays : rayons X, aerated cells: cellules oxygénées, 15% hypoxic cells: 15% de cellules hypoxiques, immediatly after radiation : immédiatement après irradiation, mostly hypoxic cells : cellules hypoxiques en majorité, reoxygenation : réoxygénation

4. Redistribution

Le fractionnement induit également une redistribution des cellules au sein des différentes phases du cycle cellulaire entre chaque dose. Les cellules survivantes en phases

radiorésistantes vont progresser vers une phase plus radiosensible du cycle à l'administration de la dose suivante (voire figure 29). Ce phénomène tend à synchroniser la population tumorale survivante. Il n'est possible que pour des tissus à renouvellement rapide. Il est possible de « sensibiliser » une population tumorale en la fixant dans une phase du cycle cellulaire choisie au moment de l'administration d'une fraction afin d'en optimiser la radiosensibilité [140].

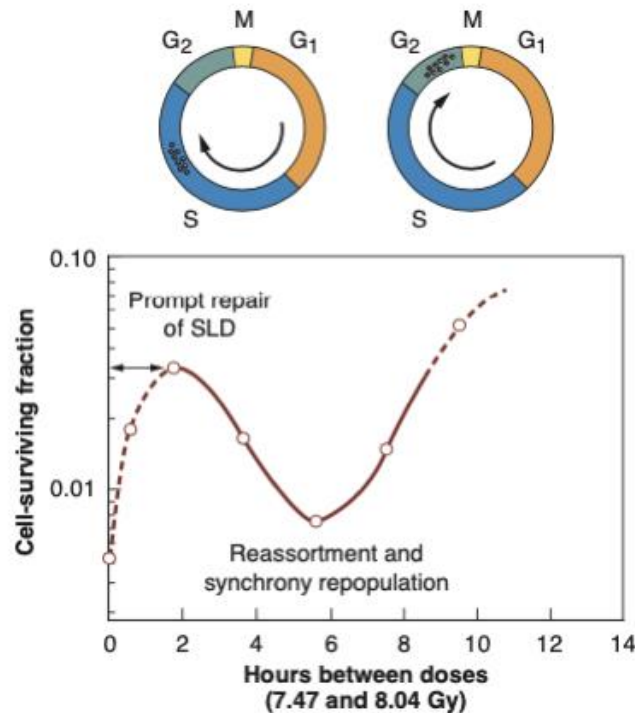


Figure 29 Processus de redistribution, d'après HALL (2012) [147]

Cell-surviving fraction : fraction de cellules survivante, hours between doses : intervalle en heures entre deux fractions, prompt repair of SLD : réparation rapide de lésions simple brin de l'ADN, reassortment and synchrony repopulation : réassortiment et repopulation synchrone

5. Comparaison des protocoles fractionnés en radiothérapie

La dose effective biologique (*biologic effective dose* en anglais ou BED) est un concept mathématique employé pour comparer l'effet biologique de différents protocoles fractionnés sur les tissus en se basant sur le modèle linéaire quadratique. La BED peut être calculée pour n'importe quelle prescription de dose si le ratio α/β est connu selon la formule suivante :

$$BED = nd \times \left(1 + \frac{d}{\left(\frac{\alpha}{\beta} \right)} \right)$$

Équation 4 Calcul de la BED, d'après LARUE (2020) [130]

n est le nombre de fractions, d la dose par fraction, et α/β le ratio du tissu biologique concerné.

La BED est exprimée en Gy_x, où l'indice x indique la valeur du ratio α/β utilisé pour tissu donné. Cette formule permet par exemple de modifier un protocole fractionné pour améliorer la tolérance des tissus sains ou d'adapter un protocole en cours de traitement s'il y a eu un retard dans l'administration des doses. La BED est un outil utile en RT fractionnée conventionnelle

bien qu'elle possède quelques limitations. La pertinence de son emploi pour les nouvelles techniques de RT externe recourant à des protocoles hypofractionnés est incertaine [130]. Pour comparer deux protocoles fractionnés, un second concept, celui de la dose totale équivalente (EQD ou *equivalent dose* en anglais), est également employé. Il se base sur le modèle linéaire-quadratique (voir équation 5). L'EQD est exprimée en Gy_x, où l'indice x indique la valeur de la dose par fraction utilisée [139].

$$D_2 = D_1 \times \left(\frac{\frac{\alpha}{\beta} + d_1}{\frac{\alpha}{\beta} + d_2} \right)$$

Équation 5 Formule de la dose totale équivalente, d'après THRALL (1997)

D1 est la dose totale du 1er protocole, D2 celle du second protocole, α/β le ratio du tissu biologique concerné, d1 la dose par fraction du 1er protocole et d2 celle du second protocole

Le fractionnement de la dose totale permet d'épargner les tissus sains irradiés. Les tissus à renouvellement lent sont sensibles à la dose par fraction tandis que les tissus à renouvellement rapide sont sensibles à l'étalement. La réponse biologique dans le cadre d'un protocole fractionné en RT est fonction des 4R de Withers : la réparation des lésions radio-induites, la repopulation cellulaire, le réassortiment, et la réoxygénation [130].

D. Production du rayonnement ionisant

1. Les différents types de radiothérapie externe

En téléthérapie, on distingue trois principaux types d'équipement.

a) La RT orthovoltage

La RT externe orthovoltage utilise uniquement des rayons de photons et de relative faible énergie, comprise entre 150 et 500 KV. Ils sont produits suite au bombardement d'une cible métallique avec des électrons de haute énergie. Les rayons X sont distribués de façon très superficielle dans les tissus (voir tableau 5). La dose maximale est délivrée à la surface de l'épiderme. La peau et le derme superficiel sont soumis à un fort risque de radiotoxicité aiguë. La distance source-peau de l'appareil (50 cm) limite la taille du champ d'irradiation. Les indications de la RT orthovoltage sont limitées au traitement de petites tumeurs superficielles ou à un lit tumoral superficiel après exérèse chirurgicale n'impliquant pas l'os sous-jacent [90], [134].

b) La cobaltothérapie

La RT mégavoltage permet de délivrer un rayonnement de photons supérieur à 1 MV plus pénétrant qui se distribue uniformément dans les tissus. Elle permet ainsi de traiter des tumeurs plus profondément tout en épargnant les tissus cutanés.

La cobalthérapie recourt au cobalt-60 radioactif pour produire un rayonnement γ de 1,25 MV. La dose maximale de radiation est déposée sous la surface de la peau (voir tableau 5). La distance surface-source de 80 cm autorise des champs d'irradiation plus importants. La durée de demi-vie de l'isotope radioactif nécessite un changement de la source tous les 5 ans approximativement. Il existe également des risques d'exposition accidentelle avec la source radioactive scellée. L'inconvénient majeur de l'appareil est le risque de radiotoxicité non contrôlé des tissus critiques situés en profondeur sous le champ d'irradiation. [90], [134].

Cette technique est désormais historique en médecine humaine et n'est quasiment plus employée en médecine vétérinaire. Elle n'est plus employée en RT vétérinaire à ce jour en France.

c) L'accélérateur linéaire à particules

Les accélérateurs linéaires à particules permettent également de pratiquer la RT mégavoltage. Ils possèdent une source pérenne de rayonnement et offrent une plus grande variété de possibilités thérapeutiques en termes de nature du rayonnement et de balistique. Le bombardement d'une cible métallique avec des électrons de haute énergie lorsque l'appareil est sous tension permet de produire un rayonnement d'électrons pour traiter des tumeurs superficielles sans exposition des tissus sous-jacents, ou des rayons X énergétiques (4 à plus de 25 MV) encore plus pénétrants. La profondeur à laquelle la dose maximale est atteinte dépend de l'énergie du rayon de photons (voir tableau 5). La distance source-peau est de 100 cm et permet d'obtenir un large champ d'irradiation. Ce type d'équipement est isocentrique comme les unités cobalt-60. Il permet d'orienter l'axe du faisceau par rotation autour du patient [90], [134].

La quasi-totalité des installations composant les parcs de radiothérapie externe en médecine vétérinaire font actuellement appel aux accélérateurs linéaires pour la production de radiations ionisantes [90], [128]. Les photons de 6 MV sont le plus couramment utilisés [128].

Énergie du rayon de photons	Profondeur à laquelle le pourcentage de la dose maximale est atteinte dans les tissus (en cm)			
	100%	80 %	50 %	10%
Orthovoltage (230 KV)	0	3,0	6,8	-
Cobalt-60	0,5	4,7	11,6	-
4 MV	1,0	5,6	13,0	-
6 MV	1,5	6,8	15,6	-
10 MV	2,0	7,8	19,0	-
25 MV	3,0	10,2	21,8	-
Énergie du rayon d'électrons	Profondeur à laquelle le pourcentage de la dose maximale est atteinte sur l'axe du faisceau (en cm)			
6 MV	1,4	2,0	2,4	2,9
9 MV	2,0	3,1	3,6	4,4
16 MV	3,0	5,7	6,6	7,9
20 MV	1,9	6,9	8,3	10,1

Tableau 5 Répartition de la dose en profondeur en fonction du type et de l'énergie du rayonnement, d'après MCENTEE (2006) [90]

2. Principe de production du faisceau thérapeutique de rayons ionisants

Le procédé de production du faisceau de radiations ionisantes est développé pour les accélérateurs linéaires à particules (voir figure 30).

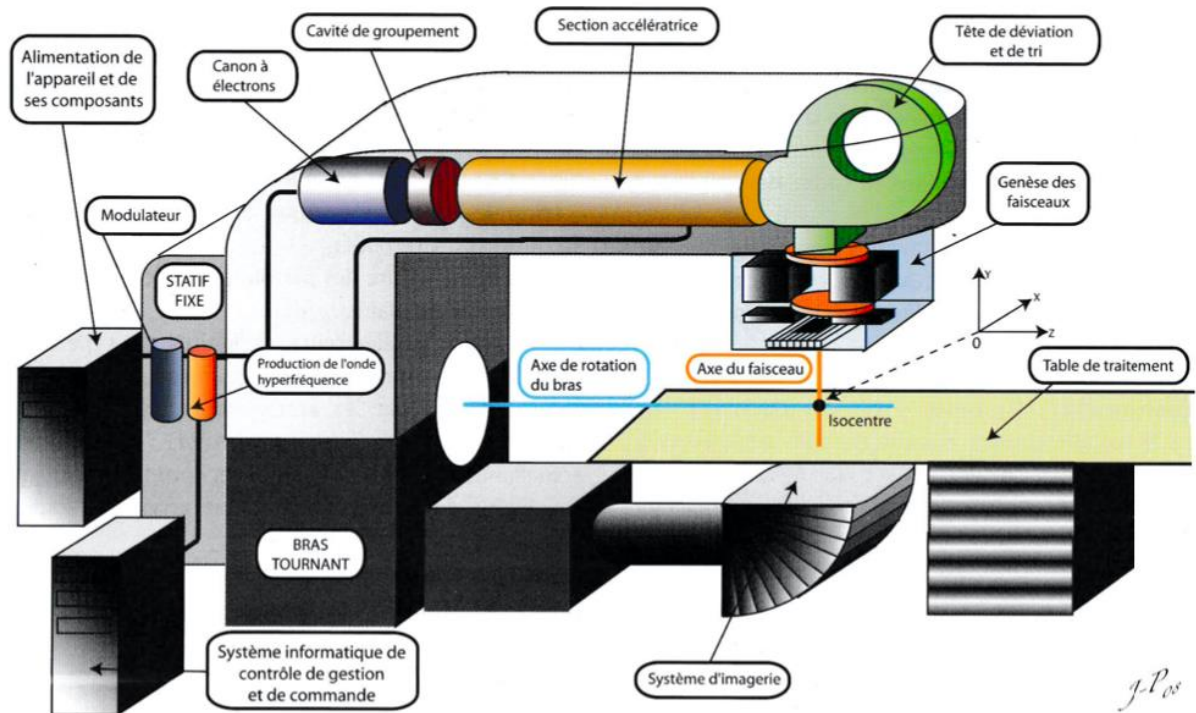


Figure 30 Principaux éléments d'un accélérateur linéaire à particules intervenant dans la production des faisceaux de radiation, d'après DILLESEGER (2009) [148]

a) Production et groupement des électrons

Les électrons de haute énergie sont produits dans un tube appelé canon à électrons (voir figure 30). Leur production est basée sur l'effet thermoélectrique d'une plaque de tungstène portée à haute température par effet Joule. Le faisceau d'électrons libre en sortie du canon possède une énergie cinétique quasi homogène de l'ordre de quelques dizaines de keV. Les électrons sont ensuite regroupés en paquets dans la cavité de regroupement afin de mettre en phase le faisceau avec l'onde électromagnétique hyperfréquence qui servira à accélérer les électrons [148].

b) Accélération des électrons

Les électrons entrent ensuite dans la section accélératrice (voir figure 30). C'est un cylindre métallique compartimenté dont les dimensions ont été conçues pour permettre l'accélération des électrons par une onde hyperfréquence dont l'énergie est amplifiée par résonance. L'augmentation de l'énergie cinétique des électrons jusqu'à une vitesse proche de celle de la lumière permet d'obtenir un faisceau de haute énergie supérieure à 1 MeV. Deux types de structures sont employés pour augmenter progressivement la vitesse des électrons. La structure à onde progressive repose sur l'emploi du champ électrique mobile pour assurer la succession de transferts énergétiques élémentaires aux électrons dans les différentes cavités

du cylindre. La structure à onde stationnaire repose sur l'emploi d'un champ électrique stationnaire dans l'espace et qui oscille dans le temps. L'accélération des électrons n'intervient que dans une cavité sur deux mais ce système est au final plus efficace et plus rapide malgré sa complexité [148].

c) Déviation et tri des électrons

Le faisceau est dévié en sortie de la section accélératrice par un système d'électroaimants pour être confondu avec l'axe de la tête radiogène (voir figure 30).

Ce système magnétique permet en même temps d'effectuer un tri énergétique des électrons dans l'objectif de fournir en sortie de l'appareil un faisceau d'énergie uniforme. Le tri s'effectue en fonction de l'énergie cinétique des électrons. Seuls les électrons ayant l'énergie souhaitée franchissent la sortie appelée fente d'énergie ou fenêtre de sortie (voir figure 31) [148].

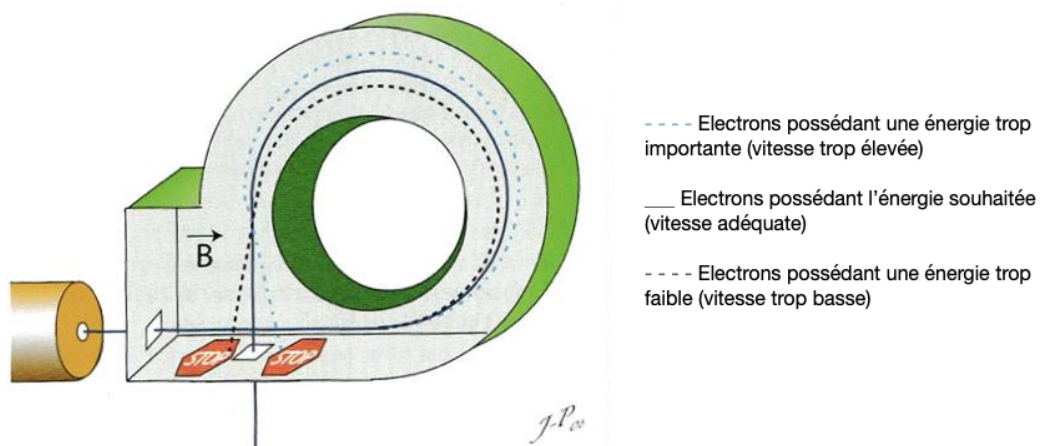


Figure 31 Système électromagnétique de déviation et tri des électrons, modifiée d'après DILLENSEGER (2009) [148]

d) Formation du faisceau de radiations ionisantes

Le faisceau monoénergétique d'électrons est ensuite adapté au niveau qualitatif et dimensionnel par la tête radiogène afin de répondre à la prescription thérapeutique (voir figure 32).

Pour l'obtention d'un rayonnement d'électrons, le fin faisceau récupéré après la fenêtre de sortie est élargi par balayage ou diffusion pour pouvoir traiter de larges volumes tissulaires.

Pour la production d'un faisceau de photons, une cible en tungstène de quelques millimètres d'épaisseur est interposée sur le trajet du faisceau d'électrons après la fenêtre de sortie. Le faisceau de photons initialement hétérogène est homogénéisé grâce à un cône égalisateur. L'atténuation énergétique des photons est décroissante de l'axe vers les bords du cône.

Un système de blindage et de collimateurs dans la tête radiogène assure la délimitation et l'orientation du faisceau thérapeutique vers le volume à traiter tout en limitant la pénombre physique dans un souci de radioprotection du patient. La pénombre physique est à l'origine de rayons multidirectionnels indésirables et d'un dépôt subséquent de dose en dehors des limites du faisceau. Le collimateur est à l'origine de la forme pyramidale initiale du faisceau [148].

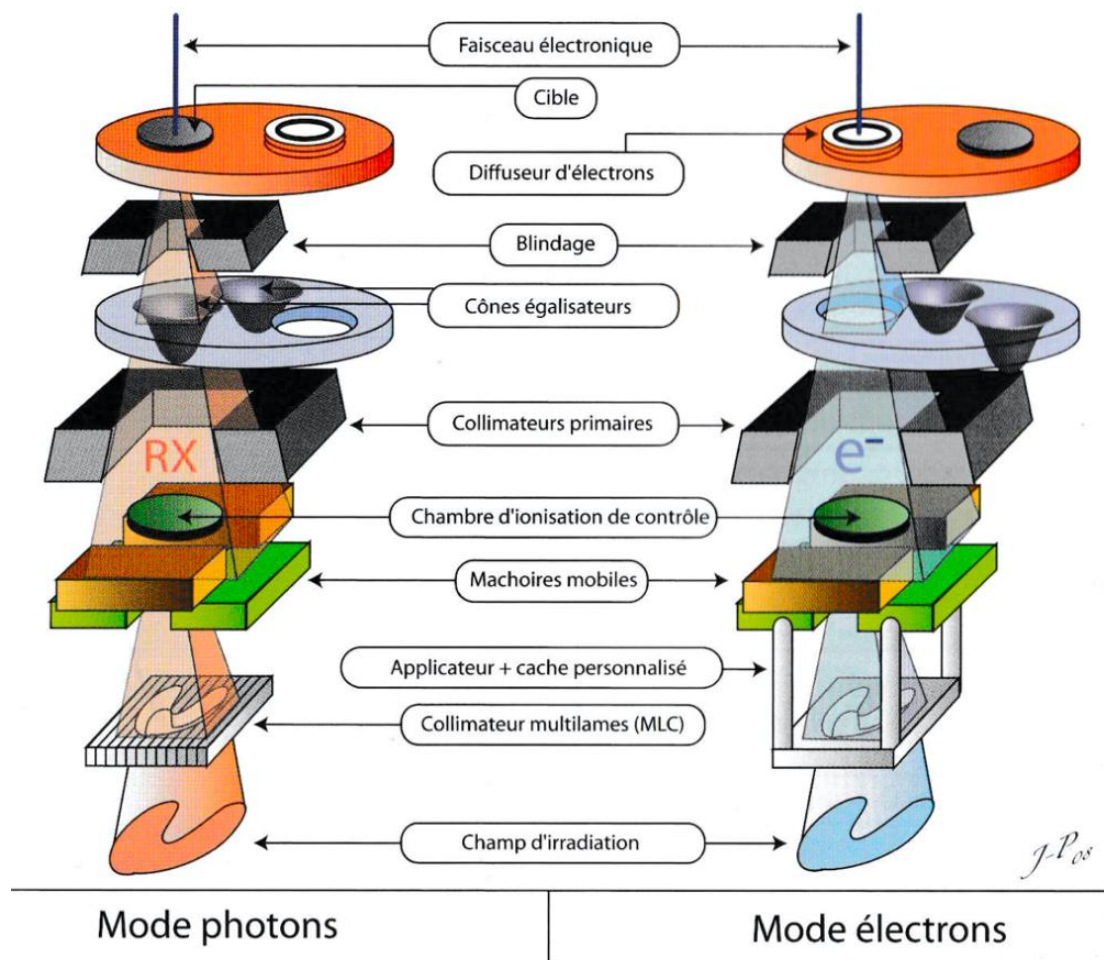


Figure 32 Composition de la tête radiogène pour la production de faisceaux thérapeutiques en mode électrons et en mode photons, d'après DILLENSEGER (2009) [148]

e) Modificateurs du faisceau d'irradiation

Le faisceau peut être encore modifié après sa sortie de la tête radiogène par des éléments appelés modificateurs de faisceau. Ils interviennent sur sa géométrie et/ou sur son énergie pour répondre à la prescription thérapeutique.

Il existe différents types de modificateurs de faisceau en fonction de l'effet recherché. Plusieurs types peuvent être utilisés simultanément pour répondre à la prescription.

Les caches agissent comme des protections focales pour éviter d'exposer les tissus sains inclus dans le champ d'irradiation [134], [148]. Ils s'insèrent à la sortie de la tête radiogène. Il existe des caches standards de différentes tailles et des caches personnalisés qui s'adaptent aux contours des organes et génèrent moins de pénombre de transmission que les premiers [148]. Les bolus ou matériaux « équivalent tissu » sont utilisés pour augmenter la dose délivrée aux tissus superficiels. Ils sont utilisés dans le cas de tumeurs cutanées traitées par RT en mégavoltage avec un faisceau de photons [90], [148].

Les filtres en coin sont des prismes triangulaires placés à la sortie du collimateur qui permettent d'atténuer unilatéralement le faisceau thérapeutique. Les filtres en coin permettent d'épargner un organe sensible ou d'homogénéiser la distribution de dose en profondeur selon l'axe d'entrée du faisceau dans le patient [134], [148].

Les collimateurs multilames (*multileaf collimator* en anglais ou MLC) sont des dispositifs ajoutés dans la tête radiogène avant la sortie du faisceau (voir figure 32). Ils sont composés de multiples lames qui se déplacent indépendamment les unes des autres dans un même plan perpendiculaire à l'axe du faisceau. Les MLC permettent de sculpter les bords du faisceau thérapeutique et d'en modifier la fluence en jouant sur la fenêtre d'ouverture [90], [149]. Les accélérateurs linéaires dotés de MLC n'ont plus besoin d'avoir recours à des filtres physiques puisque ce système est plus performant pour créer des champs d'irradiation complexes avec une bonne précision. Les MLC sont par ailleurs conçus pour répondre à la radiothérapie par modulation d'intensité (*intensity-modulated radiotherapy* en anglais ou IMRT) [148]. Cette technique sera explicitée dans le paragraphe consacré aux techniques d'administration du rayonnement thérapeutique (voir partie II.F.3).

La RT externe en médecine vétérinaire fait actuellement appel à des accélérateurs linéaires pour produire un rayonnement homogène très énergétique de plusieurs MV. Ils créent un rayonnement électromagnétique de façon similaire aux appareils de radiographie avant de l'accélérer dans une section linéaire. Ces appareils permettent de traiter une grande variété de tumeurs chez le chien grâce à leurs caractéristiques.

E. Établissement du planning de traitement pour l'irradiation des gliomes canins

La RT conformationnelle est le traitement de RT externe standard en médecine vétérinaire pour les tumeurs cérébrales. Elle adapte la distribution de dose en fonction de la structure en trois dimensions de la tumeur et des tissus sains adjacents [128].

La planification du traitement d'irradiation correspond à la création d'une distribution de dose de rayonnement qui va traiter un volume cible défini [94]. Elle comprend la définition des volumes à traiter, la détermination de la dose de radiation que chaque volume doit recevoir et la balistique des faisceaux d'irradiation par dosimétrie prévisionnelle. C'est un processus complexe qui s'appuie sur les techniques d'imagerie, de simulation informatique et de l'expérience du radio-oncologue pour répondre aux exigences de la RT conformationnelle [149].

1. Détermination des volumes à traiter

a) Contourage des volumes d'intérêt

À partir des données d'imagerie en coupe, les organes à risques (*organs at risk* en anglais ou OAR) et un ou des volume(s) à irradier doivent être identifiés puis délimités en 3D [149]. C'est le contourage. Il existe une importante variabilité individuelle dans le contourage des volumes à traiter et des OAR en RT. Cette étape est l'une des plus délicates du processus de planification du traitement. C'est également une étape critique puisqu'elle conditionne le contrôle tumoral local et contribue à minimiser la radiotoxicité.

La fusion des images d'IRM et de scanner est usuelle en médecine humaine afin de délimiter précisément les contours des volumes à traiter pour les tumeurs cérébrales [150]. Des coupes

de 2 mm d'épaisseur sont habituellement employées. Le scanner autorise une meilleure résolution des tissus osseux tandis que l'IRM permet une meilleure résolution des lésions parenchymateuses. De plus, certaines tumeurs cérébrales ne sont pas toujours visibles au scanner [128]. Sa faisabilité et sa fiabilité ont été démontrées pour le traitement de tumeurs cérébrales du chien et du chat. Les différences de mesure volumétrique entre les images d'IRM et de scanner seules ne sont pas significatives, mais l'IRM reste toutefois supérieure pour la délimitation des volumes cibles [149], [150].

L'inclusion de données d'imagerie fonctionnelle ou métabolique pour augmenter la probabilité de contrôle tumoral grâce à la détermination d'un volume cible biologique est en cours d'étude en médecine vétérinaire. Par exemple, la tomographie par émission de positons couplée au scanner facilite la définition des contours de tumeurs diffuses situées dans les tissus mous ou près des muqueuses [128].

b) Définition des volumes à irradier

Un volume planifié de RT comprend plusieurs volumes qui s'emboîtent les uns dans les autres (voir figure 33). Le volume tumoral (*gross tumor volume* en anglais ou GTV) correspond à la tumeur visible macroscopiquement à l'examen d'imagerie ou clinique. Le volume clinique (*clinical target volume* en anglais ou CTV) comprend le GTV additionné des territoires à risque d'envahissement tumoral microscopique en se basant sur le comportement biologique tumoral. S'il y a eu cytoréduction chirurgicale, il n'y a pas de GTV et le CTV est basé sur les marges d'exérèse. Le volume planifié (*planning target volume* en anglais ou PTV) correspond au CTV augmenté d'une marge de sécurité qui prend en compte l'imprécision entre le volume planifié par imagerie et la dose réellement administrée ainsi que les variations physiologiques de localisation tumorale. La marge de sécurité dépend de la performance des moyens de contention et de la localisation tumorale. L'optimisation des moyens de contention permet de réduire le PTV et l'exposition des tissus sains inclus dans ce volume [128], [149].

Dans le cas des tumeurs cérébrales, les images pertinentes d'IRM conventionnelle dans la délimitation des volumes tumoraux comprennent les séquences T1W pré-contraste, T1W et T2W post-contraste [128]. Le GTV correspond à la région macroscopique tumorale prenant le contraste. En fonction du degré de prise de contraste par la tumeur, différentes séquences peuvent être employées pour compléter la délimitation des volumes [150]. Le CTV peut correspondre au GTV augmenté d'une marge variable de 1 à quelques millimètres ou simplement comprendre l'œdème cérébral péri-tumoral. Sa détermination dépend du type tumoral, de la localisation tumorale et de la définition des marges tumorales à l'imagerie [15], [28], [48], [51], [69].

c) Définition des volumes à épargner

L'irradiation des tumeurs cérébrales entraîne l'exposition potentielle d'un certain nombre d'OAR. Les OAR classiquement concernés comprennent notamment le reste du parenchyme cérébral sain, la moelle épinière, le chiasma et les nerfs optiques, et l'œil [146]. Ils doivent être exclus du volume irradié dans la mesure du possible afin de réduire le risque de radiotoxicité (voir figure 33).

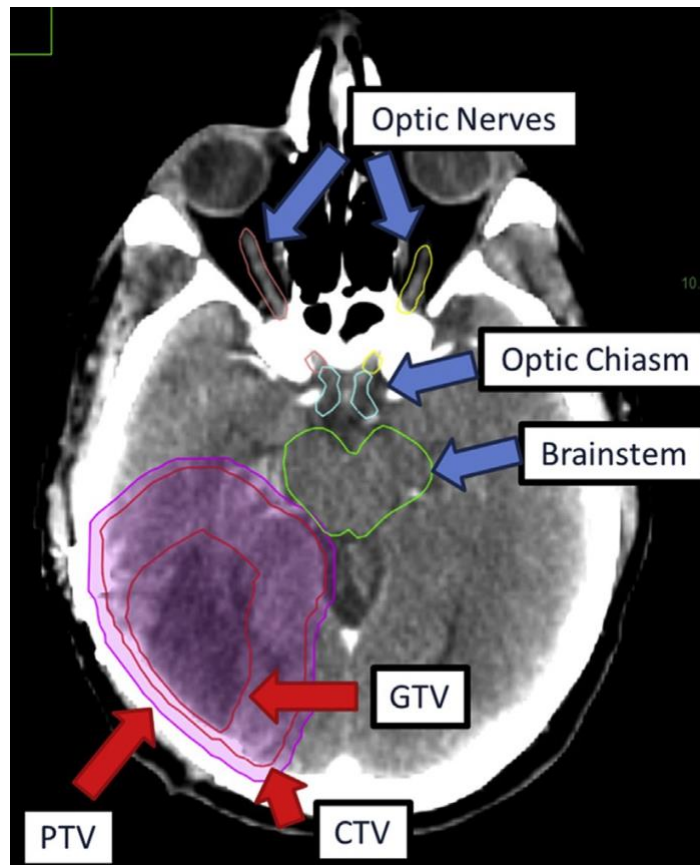


Figure 33 Exemple de délimitation des OAR et des volumes du planning de traitement sur une coupe cérébrale transversale à l'IRM en médecine humaine, d'après GARDNER (2019) [149]

Optic nerves : nerfs optiques, optic chiasma : chiasma optique, brainstem : tronc cérébral

La délimitation des volumes cibles à traiter et des OAR propres à chaque patient permet de créer un planning de traitement personnalisé pour l'optimisation du contrôle tumoral local.

2. Détermination de la dose totale de radiation et du protocole de traitement

Le PTV doit recevoir la dose délivrée le plus uniformément possible. Il doit idéalement recevoir $\pm 5\%$ de la dose planifiée pour ne pas augmenter le risque d'apparition de complications graves en cas de surdosage ou de de récurrence après traitement en cas de sous-dosage [148].

La prescription de la dose totale à atteindre dans le PTV doit tenir compte de l'objectif de traitement et du fractionnement. Les protocoles de traitement en médecine vétérinaire varient en termes de dose totale et de fractionnement, indépendamment de l'objectif thérapeutique, du type ou de la localisation tumoral [132]. Le protocole à visée définitive optimal n'est pas encore établi pour les gliomes chez le chien [44]. Ceux associés aux meilleurs résultats comprennent une dose totale de 45 à 54 Gy délivrée en 15 à 22 fractions de petite taille de 2 à 3 Gy chacune à raison de 5 séances/semaine [15], [48]. Par exemple, pour un protocole classique de 20 fractions de 2,5 Gy chacune, la tumeur et le parenchyme cérébral sain recevront respectivement une BED de 62,5 Gy et de 91,7 Gy (voir équation 6).

$$BED_{10} = 20 \times 2,5 \times \left(\frac{2,5}{10}\right) = 62,5 \text{ Gy (1)}$$

$$BED_3 = 20 \times 2,5 \times \left(\frac{2,5}{3}\right) = 91,7 \text{ Gy (2)}$$

Équation 6 Exemple de calcul de BED reçue par la tumeur et le cerveau pour un protocole fractionné classique de RT externe mégavoltage

BED_{10} : dose biologique effective reçue par la tumeur en prenant un ratio α/β égal à 10

BED_3 : dose biologique effective reçue par le parenchyme cérébral sain en prenant un ratio α/β égal à 3

Un protocole modérément hypofractionné cliniquement efficace et sûr a été développé par SCHWARZ et al. pour le traitement des tumeurs cérébrales canines. Il comprend 10 fractions de 4 Gy, et est associé à une BED_{10} de 56 Gy et une BED_3 de 120 Gy. Même si ce protocole implique une probabilité plus faible de contrôle tumoral local que les protocoles fractionnés classiques, la radiotoxicité tardive cérébrale est identique puisque la BED au cerveau reste inférieure à 120 Gy. En revanche, les protocoles hypofractionnés ne sont pas recommandés pour le traitement des tumeurs cérébrales canines en l'absence de 3D CRT guidée par image pour des raisons de radiotoxicité [48].

Les protocoles de traitement palliatif sont caractérisés par des doses par fraction plus importantes et une dose totale de radiation plus faible. Ils comprennent souvent 4 à 5 fractions de 8 Gy délivrées 1 fois/semaine pour une dose totale de 32 Gy [90], [132].

3. Simulation virtuelle

Le nombre de faisceaux thérapeutiques et leurs caractéristiques (forme, angle et énergie) doivent être déterminés pour répondre à la prescription de dose pour la tumeur tout en épargnant les OAR. La multiplication des rayons thérapeutiques convergents qui proviennent de directions différentes permet de limiter l'exposition des tissus sains environnants tout en obtenant une dose de radiation suffisante au sein de la tumeur [130]. Mais cela complexifie davantage l'établissement de la balistique pour le radio-oncologue.

L'interaction prévisible du rayonnement avec les tissus en RT mégavoltage a permis le développement de systèmes informatiques de simulation et dosimétrie informatisée [130]. Ils facilitent l'établissement du planning de traitement pour répondre aux exigences de la technique conformationnelle. En fonction de la technique employée pour délivrer les rayons ionisants, on distingue deux modalités de simulation informatique dans l'établissement du plan de traitement :

- La planification prévisionnelle. Elle repose sur l'expertise du radiothérapeute qui modifie virtuellement le nombre et les caractéristiques des faisceaux thérapeutiques par un système d'essai-erreur pour obtenir la distribution de dose désirée en fonction du PTV et des OAR (voir figure 34) [94]. Cette modalité est employée en RT conformationnelle en trois dimensions (*3D conformal radiation therapy* en anglais ou 3D CRT) [149].
- La planification inverse. Elle repose sur l'emploi d'un algorithme d'optimisation. La distribution de dose souhaitée aux volumes cibles avec les contraintes (doses maximales) aux OAR sont entrées dans l'algorithme. Le nombre et les caractéristiques des faisceaux thérapeutiques qui permettent de s'approcher au plus de la distribution de dose souhaitée sont ensuite déterminés par l'algorithme informatique. La planification inverse est employée en IMRT ou en radiothérapie conformationnelle

avec modulation d'intensité en arcthérapie (*volumetric modulated arc therapy* en anglais ou VMAT) [94], [128], [149].

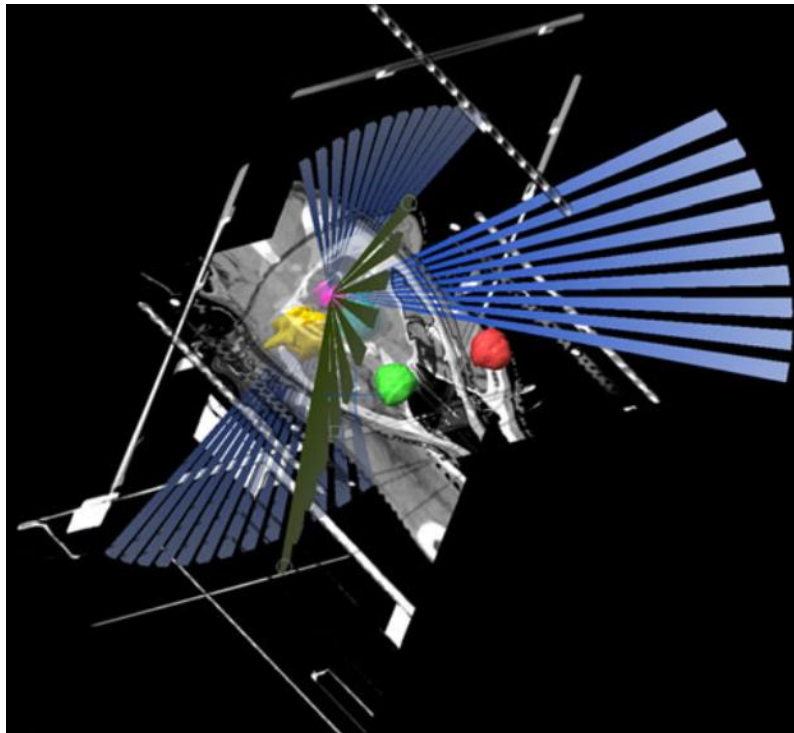


Figure 34 Capture d'écran de simulation informatique du plan de traitement sur le logiciel de planification BrainLab© chez un chien, d'après DICKINSON (2014) [32]

Le plan de traitement est établi par planification prévisionnelle. Les trajectoires des différents faisceaux convergeant vers la tumeur (en rose) est matérialisé en 3D. Les OAR (yeux en rouge/vert, oreille interne en bleu/jaune) ne se trouvent pas dans la trajectoire des faisceaux.

Pour les deux modalités de planification, des histogrammes dose-volume (voir figure 35) et des cartes de doses (voir figure 36) permettent d'évaluer visuellement le niveau de dose planifié pour le PTV et chaque OAR afin de valider le plan de traitement proposé ou de les comparer entre eux [90], [149].

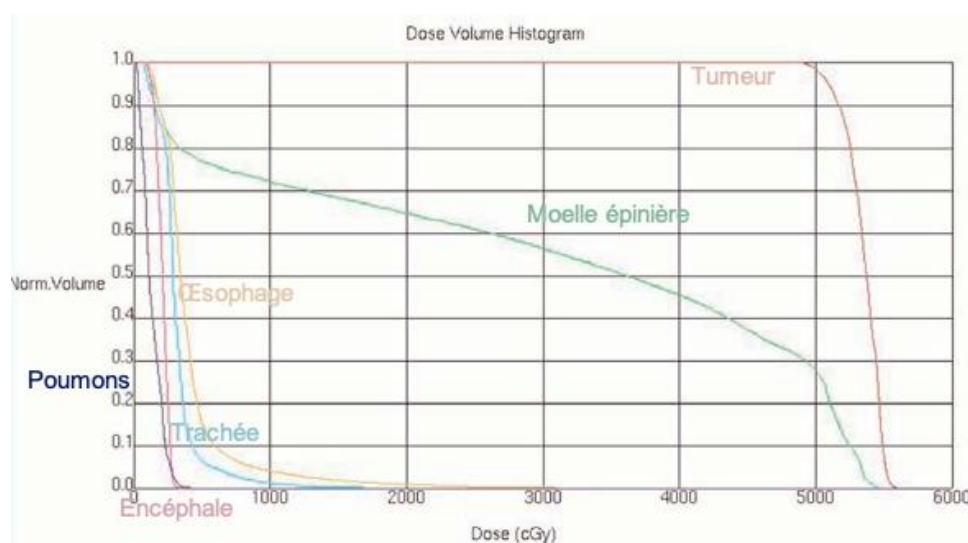


Figure 35 Exemple d'histogramme dose-volume en 3D CRT chez un chien atteint d'un sarcome indifférencié des tissus mous en région cervicale dorsale, d'après MCENTEE (2006) [90]

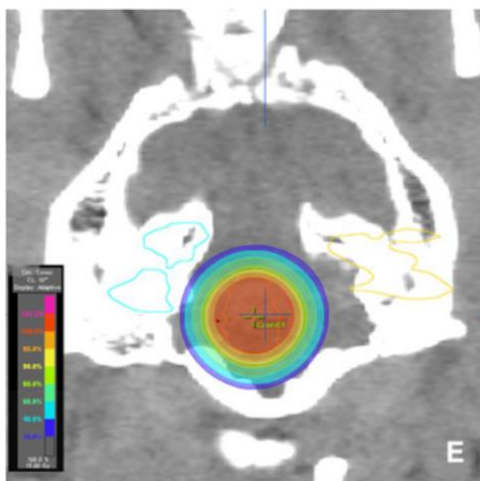


Figure 36 Carte de dose du planning de traitement d'une tumeur des plexus choroïdes chez un chien superposée à une coupe transversale cérébrale au scanner, d'après DICKINSON (2014) [32]

Une carte de dose est constituée d'une superposition de courbes isodoses avec un encodage couleur. Une courbe isodose correspond à une surface recevant en tout point une dose identique de rayonnement. Les surfaces recevant la plus forte dose sont en rose/rouge et celles en bleu la plus faible dose. L'oreille interne, contourée (en bleu clair à gauche, en jaune à droite) de part et d'autre du volume irradié, ne reçoit pas une dose significative de rayonnement (absence de codage couleur).

La difficulté en médecine vétérinaire réside dans le manque de précision pour la détermination des contraintes aux OAR. Elles sont en réalité mal connues. Chez l'Homme, elles varient en fonction des doses et des schémas d'irradiation [146]. Par analogie, elles sont transposées plus ou moins strictement au chien sans être réellement maîtrisées.

L'établissement du planning de traitement est une étape délicate qui passe par le contourage des volumes à traiter ou à éviter, l'établissement du protocole d'irradiation en fonction de l'objectif de traitement, et la détermination des faisceaux thérapeutiques ainsi que leurs caractéristiques. L'imagerie en coupe et la simulation virtuelle informatique aident à ajuster la prescription à la conformation en 3D des volumes contourés. L'établissement du planning de traitement pour les gliomes en médecine vétérinaire s'inspire des recommandations établies en médecine humaine.

F. Déroulement d'une séance par radiothérapie externe

1. Installation et immobilisation du patient

Le positionnement du patient sur la table de traitement doit permettre le centrage des faisceaux thérapeutiques convergents sur le PTV. Il présente une importance centrale depuis l'utilisation de la RT conformationnelle [130].

La table de traitement est mobile dans les trois dimensions de l'espace et le bras de l'accélérateur linéaire contenant la tête radiogène peut tourner autour du patient pour faire converger les faisceaux thérapeutiques au PTV à l'isocentre de l'appareil. Des projections laser issues de l'accélérateur linéaire permettent de visualiser les trois plans de référence de l'appareil pour aider au positionnement du PTV à l'isocentre (voir figure 37) [148].

Une anesthésie générale est requise afin d'obtenir une l'immobilisation parfaite de l'animal. Celle-ci est nécessaire pour effectuer le positionnement adéquat et le conserver pendant la durée totale de l'exposition[90]. Le positionnement doit être à la fois faisable, précis et reproductible pour l'administration des fractions quotidiennes. Divers moyens de contention plus ou moins personnalisables sont employés à cet effet, tel que des coussins, des filets en acrylique thermoformés ou des matelas sous-vide [130], [148]. Des marquages au feutre, des tatouages à la surface de la zone à irradiée, ou encore des billes radio-opaques visibles au scanner peuvent également être employés comme repères pour le positionnement [148].

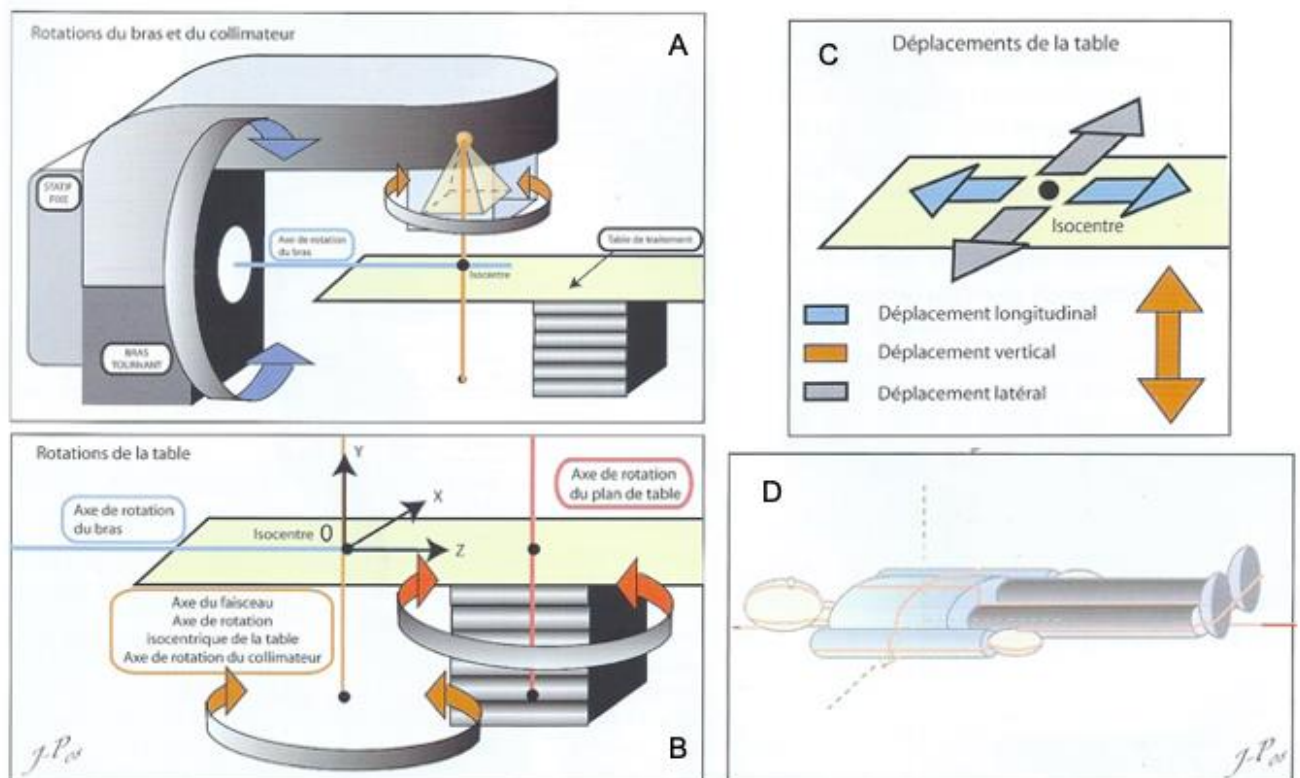


Figure 37 Géométrie d'un l'accélérateur linéaire, d'après DILLENSEGER (2009) [148]

- A : Mouvements de rotation du bras et du collimateur par rapport à l'isocentre de l'appareil
- B : Mouvements de rotation de la table de traitement par rapport à l'isocentre de l'appareil
- C : Déplacements de la table de traitement par rapport à l'isocentre de l'appareil
- D : projections lasers représentant les trois plans de référence de l'appareil (horizontal, vertical longitudinal et vertical transverse)

2. Apport de la radiothérapie guidée par image dans l'installation du patient et l'administration des rayons ionisants

Des dispositifs d'imagerie ont été intégrés lors de l'administration de la dose de radiations pour atteindre le niveau de conformation attendu en 3D RCT. Ils relèvent de la RT guidée par image (*image guided radiotherapy* en anglais ou IGRT). Ils ont pour objectif de vérifier la position du patient afin de cibler plus précisément le PTV avec les faisceaux thérapeutiques [128], [149]. L'IGRT est utilisée à l'initiation puis de façon variable au cours du traitement [90]. Elle regroupe une variété de techniques d'imagerie qui peuvent être employées seules ou combinées [149]. La plus ancienne technique utilisée est la radiographie portale (voir figure 38) [90], [149]. D'autres systèmes d'imagerie digitale ont été développés par la suite. Ils

peuvent être intégrés à l'accélérateur linéaire [128]. Parmi eux, la tomographie conique permet une meilleure visualisation des tissus mous et une correction plus précise du positionnement que la radiographie planaire [149]. Un système de guidage basé sur des caméras infra-rouge permet de détecter les mouvements de la surface du patient temps réel [149]. L'IGRT peut être employée pour adapter le plan de traitement à mesure que le volume tumoral diminue au cours du traitement. Cette technique n'est cependant pas employée dans le traitement des tumeurs cérébrales puisqu'elles ne répondent pas aussi rapidement au traitement que les lymphomes par exemple [128].

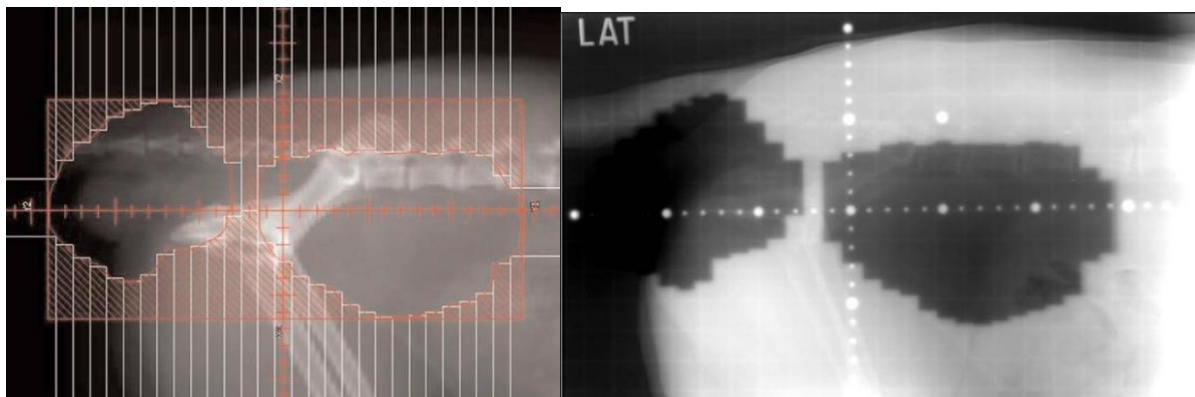


Figure 38 Représentations en vue latérale du champ d'irradiation d'un faisceau thérapeutique en 3D CRT avec l'emploi d'un MLC chez un chien, d'après MCENTEE (2006) [90]

A : Modélisation numérique du champ d'irradiation d'un faisceau thérapeutique sculpté avec un MLC
 B : Radiographie portale correspondante du faisceau d'irradiation modélisé figure A. Elle résulte d'une double exposition. Les champs noirs correspondent au champ d'irradiation où la cassette radiographique reçoit un surplus d'irradiation.

3. Administration du rayonnement thérapeutique

La technique d'administration de la dose prescrite au PTV diffère en fonction de la technique de RT conformationnelle.

a) En 3D CRT

En 3D CRT, les doses sont administrées par des faisceaux thérapeutiques statiques. La dose totale est délivrée au PTV par la superposition de champs d'irradiation qui le recouvrent. La forme des faisceaux thérapeutiques est individuellement sculptée grâce aux modificateurs de faisceaux manuels ou au MLC (voir II.D.2.e) et figure 38) [149]. La 3D CRT est la technique standard de traitement en RT conformationnelle en médecine vétérinaire pour le traitement des tumeurs cérébrales [128].

b) En IMRT ou VMAT

En IMRT ou VMAT, La dose totale est obtenue dans le PTV par superposition de champs d'irradiation partiels sculptés par le MLC [148]. Dans le premier cas, le bras de l'accélérateur et les faisceaux restent statiques tandis que les lames bougent pendant les tirs pour moduler leur fluence. Dans le second cas, la dose est délivrée en continu à mesure que le bras de l'accélérateur tourne autour du patient [149]. Les lames du MLC sont mobiles pendant toute

la durée de l'exposition pour moduler au fur et à mesure la fluence des arcs de radiation [148].

Les techniques d'IMRT ou VMAT autorisent de traiter des tumeurs à la géométrie complexe. Elles permettent en théorie de réaliser une distribution de dose avec un plus haut degré de conformité pour mieux épargner les tissus sains et réduire le risque d'effets secondaires, ainsi qu'augmenter la dose totale afin d'améliorer les chances de contrôle tumoral (voir figure 39) [128]. Cela est rendu possible en partie grâce à l'emploi d'un plus grand nombre de faisceaux thérapeutiques (5 à 12) qu'en 3D CRT dont la forme et l'énergie sont optimisés pour exposer uniquement le PTV [128], [149].

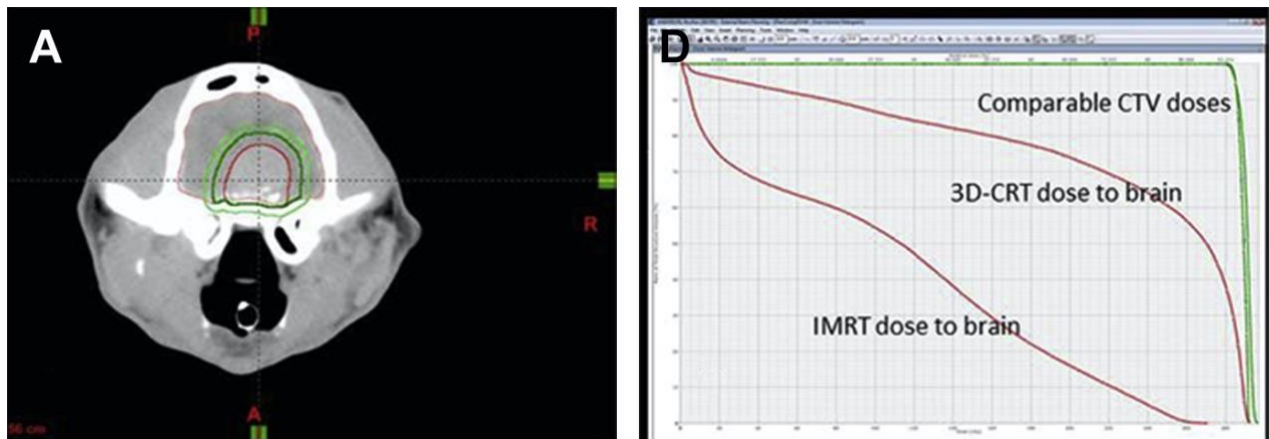


Figure 39 Comparaison de la distribution de dose à l'encéphale selon les techniques de 3D CRT et IMRT pour le traitement d'une tumeur cérébrale, d'après LARUE (2014) [128]

A : Tumeur cérébrale en coupe axiale. Le volume délimité en rouge correspond au GTV, celui en vert foncé au CTV et celui en vert clair hachuré au PTV.

D : Histogramme dose-volume comparatif des deux techniques tel que 95 % de la dose du CTV est administré à 95 % de son volume. Le parenchyme cérébral sain reçoit une dose de radiation moins importante en IMRT qu'en 3D CRT.

L'IMRT est la technique standard de traitement en RT conformationnelle en médecine humaine pour traiter les tumeurs de la tête et de cou, ainsi que certaines tumeurs cérébrales [128]. Elle est également de plus en plus utilisée en médecine vétérinaire pour leur traitement [51]. L'IMRT n'est cependant pas associée à un bénéfice clinique supérieur par rapport à la 3D CRT en termes de survie [51], ni à une distribution de dose améliorée pour la majorité des tumeurs cérébrales chez le chien [130]. L'IMRT est également plus chronophage et coûteuse que la 3D CRT [51].

La technique de VMAT est beaucoup moins étudiée que l'IMRT dans le traitement des gliomes canins. Une étude rapporte l'emploi de cette technique en conditions stéréotaxiques [14]. La RT en conditions stéréotaxique est un type de RT relativement récent qui sera explicité dans la partie consacrée aux nouveautés thérapeutiques en RT externe (voir II.G.1.)

L'administration de rayons ionisants nécessite par ailleurs un contrôle qualité strict de l'appareillage et du faisceau thérapeutique pour la radioprotection du personnel et du patient. Le personnel n'est toutefois jamais présent dans la salle de traitement au cours de l'exposition. La surveillance est assurée depuis la salle de pilotage séparée de la salle de traitement par un mur arrêtant le rayonnement diffusé. Des points de contrôles multipliés permettent de s'assurer de la correspondance entre la dose délivrée et celle prescrite [90].

Un positionnement adéquat et reproductible du patient est crucial pour respecter les prescriptions du planning de traitement. Les diverses techniques d'imagerie embarquée développées permettent d'améliorer la précision de positionnement du patient. Les techniques innovantes d'administration du rayonnement faisant appel à un MLC mobile au cours d'un tir de faisceau (IMRT et VMAT) s'adaptent mieux à la conformation en 3D des volumes à traiter pour limiter l'exposition des tissus sains environnants.

G. Nouveautés thérapeutiques en radiothérapie externe

1. Radiothérapie stéréotaxique

La radiothérapie stéréotaxique (RTS) consiste en l'administration d'une forte dose de rayonnement ionisant dans un volume cible défini avec une extrême précision et en un nombre limité de fractions [151].

Elle fait actuellement partie des traitements de référence pour les tumeurs cérébrales en oncologie humaine [152]. Elle est également employée en médecine vétérinaire à cet effet, mais sa pratique reste encore anecdotique [151].

a) *Machines employées en RTS*

La RTS recourt habituellement aux rayons γ ou de photons, mais peut être employée avec un rayonnement particulaire (protons par exemple) [94]. La RTS peut être réalisée sur des accélérateurs linéaires classiques adaptés aux conditions stéréotaxiques ou bien sur des machines dédiées [94], [151]. Des centaines de fins faisceaux indépendants, coplanaires ou non, convergent vers le volume cible avec une précision infra-millimétrique [131], [151].

Le Gammaknife® est le premier équipement développé pour la RTS [94]. Il comporte un peu moins de 200 sources de cobalt-60 collimatées et combinées à l'emploi d'un cadre rigide de stéréotaxie pour assurer la précision balistique [94], [151].

Le Cyberknife® est un accélérateur linéaire miniaturisé monté sur un bras robotique capable de se déplacer autour du patient pour produire un arc de radiation centré sur le volume à traiter (voir figure 40). Il est équipé de systèmes d'imagerie digitale intégrés (radiographie portale, caméras infrarouges) pour suivre la position de la cible en temps réel [94], [128], [151], [153].

Les accélérateurs linéaires adaptés aux conditions stéréotaxiques représentent actuellement l'équipement le plus économique et le plus disponible en médecine vétérinaire [94]. Ils concentrent un faisceau thérapeutique collimaté sur une cible repérée en conditions stéréotaxiques. Pour cela, ils possèdent des systèmes d'imagerie digitale intégrés [94], [128].

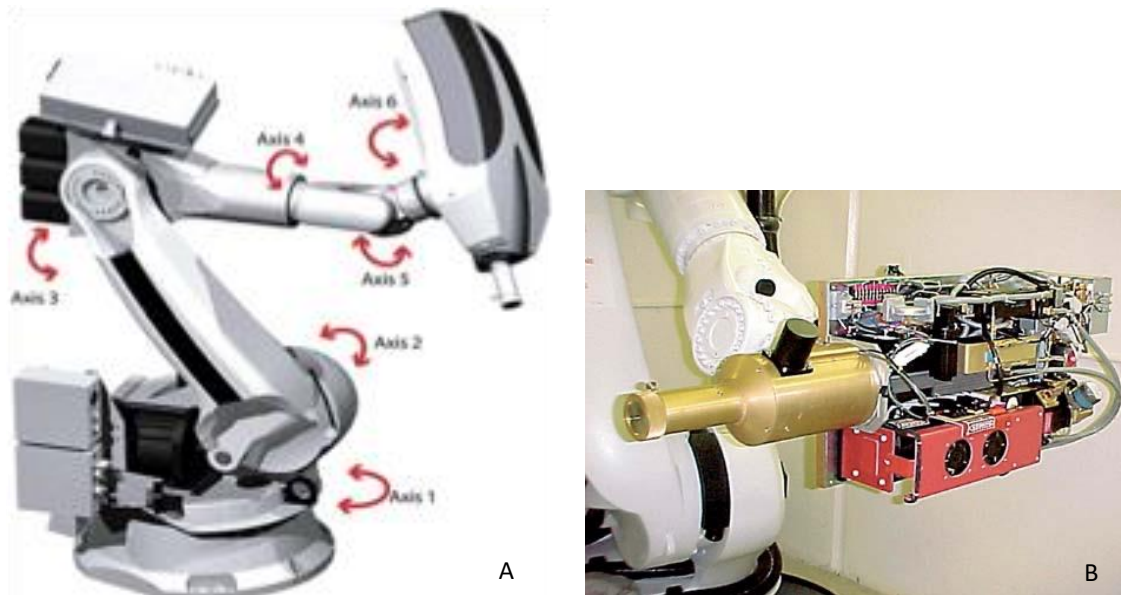


Figure 40 Éléments du Cyberknife®, d'après SMITH (2007) [153]

- A : représentation schématique du bras robotique comportant 6 axes de rotation pour déplacer l'accélérateur linéaire miniaturisé de la tête du Cyberknife® autour du patient
 B : accélérateur linéaire de 6 MV miniaturisé du Cyberknife®

b) Précision d'administration de la dose de rayonnement

La précision de la RTS est rendue possible grâce à la combinaison des techniques d'administration hautement conformationnelles (IMRT ou VMAT), de l'IGRT et d'un équipement précis d'immobilisation [151]. En fonction de la technique de RTS, divers moyens de contention sont employés pour immobiliser la tête du patient et inclure des marqueurs métalliques (ou fiduciaires) pour la localisation guidée par image. L'adaptation difficile du cadre de stéréotaxie humain aux crânes canins de conformation variée a motivé le développement d'immobilisateurs de mâchoire et de masques en acrylique thermoformés (voir figure 41) [130], [131], [152].

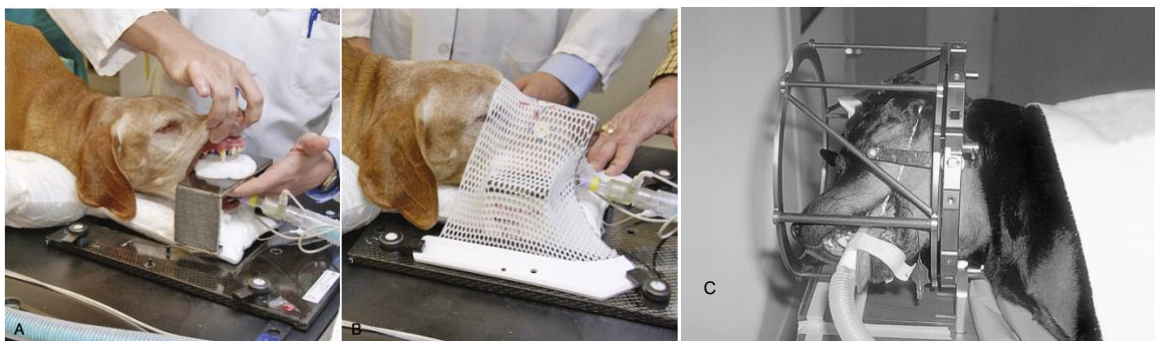


Figure 41 Dispositifs d'immobilisation de la tête ou du cou dans le traitement des tumeurs cérébrales canines par RTS, d'après LESTER (2001) et LARUE (2020) [130], [131]

- A : immobilisateur de mâchoire en acrylique préformé et inséré sur un cadre en fibre de carbone. Le cou repose sur un matelas sous-vide qui épouse les contours anatomiques du patient.
 B : masque en acrylique thermoformé s'adaptant aux contours anatomiques du patient.
 C : cadre de stéréotaxie humaine modifié adapté au crâne d'un chien. Le cadre est sécurisé par une attache en fibre de carbone fixée à l'arcade zygomatique de l'animal avec une épingle en plastique.

La RTS nécessite une cible tumorale macroscopique et n'est pas utile en traitement adjuvant de résection chirurgicale [128]. La précision de la technique permet de cibler avec des marges de l'ordre du millimètre pour les volumes à traiter [130]. Cette précision dans la distribution de dose autorise une réduction des marges utilisées pour la définition du PTV, ainsi que l'augmentation de la dose par fraction [151]. Une fraction délivrée en RTS est supérieure à 6 Gy tandis que les fractions en RT conventionnelle sont inférieures à 4 Gy [151].

La détermination PTV pour les tumeurs cérébrales reste fortement variable en fonction des opérateurs, des techniques d'imagerie et d'immobilisation disponibles. Le GTV comprend de façon variable l'œdème péritumoral en fonction des études. Le PTV peut correspondre au GTV additionné ou non d'une marge d'1 à 3 mm pour inclure l'extension tumorale microscopique et les imprécisions de position [14], [17], [152], [154], [155].

L'exposition des tissus sains est très limitée en RTS grâce à un fort gradient de dose plutôt qu'en administrant de faibles doses par fraction pour permettre la réparation des lésions radio-induites comme en RT conventionnelle [130], [131], [151]. Idéalement, la tumeur cérébrale doit présenter des marges bien délimitées pour permettre la diminution rapide de la dose en dehors du PTV [17].

La RTS présente l'avantage de réduire la durée du traitement, les déplacements des propriétaires, le nombre d'anesthésies générales et la période de récupération associée. En contrepartie, le coût des équipements et de maintenance sont beaucoup plus élevés, et leur usage requiert une équipe technique hautement qualifiée [130], [151], [152].

c) Considérations radiobiologiques

La nouveauté de la technique laisse encore peu de recul pour comprendre totalement les mécanismes radiobiologiques du contrôle tumoral et de toxicité des protocoles actuels. La RTS semble modifier le microenvironnement tumoral, par la destruction de la vascularisation tumorale, pour contribuer à la mortalité cellulaire [94], [151]. La réduction effective du volume tumoral, du volume et du débit sanguin tumoral est démontrée pour les PBT chez le chien [156]. La courte durée de traitement par RTS autorise par ailleurs de négliger le phénomène de repopulation entre deux fractions [94]. L'inquiétude majeure réside cependant dans l'apparition d'effets tardifs dans le SNC en raison de la courte durée de traitement [17], [151]. Les résultats des premières études sur le traitement des tumeurs intracrâniennes par RTS chez le chien semblent indiquer une efficacité comparable à augmentée par rapport à la RT externe conventionnelle [17], [151]. Cependant, peu de données existent à l'heure actuelle pour les tumeurs intra-axiales spécifiquement [17]. La toxicité de la RTS par rapport à la RT conventionnelle n'est pas encore totalement élucidée dans le traitement des tumeurs cérébrales canines [151].

d) Les différentes techniques de RTS et leurs résultats dans le traitement des gliomes canins

(1) Radiochirurgie stéréotaxique

La radiochirurgie stéréotaxique (RCS) a été introduite en 1951 par Lars LEKSELL [94], [128]. C'est une technique où une forte dose de rayonnement à visée curative est administrée en

une seule fraction pour « retirer » une masse solide intracrânienne [94], [151]. La RCS peut être employée en traitement de première intention de façon unique ou répétée, ou après un protocole fractionné classique en cas de récurrence tumorale [94].

Elle présente l'avantage de nécessiter une unique anesthésie générale pour le patient [131], [152]. Cependant, l'administration d'une dose unique de 15 à 18 Gy peut prendre jusqu'à plus d'une heure. Le faible débit de dose autorise un taux de réparation cellulaire des lésions radio-induite et une survie cellulaire plus importante en comparaison d'1 à 2 Gy délivrés en quelques minutes en RT conventionnelle [94].

Le volume tumoral représente une limitation majeure de la SRS. La géométrie des larges tumeurs engendre un débordement de la dose en dehors du PTV, ce qui augmente le risque de radiotoxicité pour le parenchyme cérébral adjacent. En médecine humaine, les tumeurs cérébrales de plus de 3 cm de diamètre sont peu éligibles. La taille limite n'est pas encore connue pour les chiens et chats. Elle est probablement inférieure à 3 cm en raison de leur encéphale de plus petite taille que celui de l'Homme [94], [131].

La survie obtenue par RCS avec ou sans cadre de stéréotaxie pour le traitement des gliomes canins semble comparable à celles obtenues en RT conventionnelle. Une MST de 493 jours est obtenue par l'unique étude sur les PBT canines. Un cas clinique d'oligodendrogliome traité par RCS rapporte une durée de survie de 462 jours [131], [152].

Les effets secondaires associés à la technique semblent rarement observés. Ils consistent en une possible radiotoxicité aiguë différée observée dans 3,9 % des cas [152].

(2) Radiothérapie stéréotaxique fractionnée

La RTS fractionnée est une technique qui délivre la dose totale en 2 à 5 fractions sur 1 à 2 semaines en moyenne [94], [151]. Elle est classiquement employée à visée définitive dans le traitement des gliomes canins. Le protocole hypofractionné communément employé comprend alors en moyenne 3 fractions de 8 Gy délivrées en jours alternés ou sur 3 jours consécutifs [17], [154]–[156]. Il peut être reconduit plusieurs fois sans risque pour améliorer la durée de survie des patients traités [17].

L'efficacité de la RTS dans le traitement des tumeurs gliales chez le chien est plus étudiée que la RCS. Deux études incluant différents types de PBT traitées avec le Cyberknife® ou un accélérateur linéaire modifié avec radiographie portale rapportent des MST de 738 jours et 361 jours respectivement [154], [155]. Une troisième étude sur les PBT canines traitées par RTS fractionnée ou RCS selon le type tumoral rapporte une MST similaire de 324 jours [156]. Les études consacrées aux gliomes présumés rapportent des MST de 383 jours et 636 jours pour un traitement par VMAT sur un accélérateur linéaire modifié et avec le Cyberknife® respectivement [14], [17]. La reconduction du traitement augmente significativement la durée de vie des gliomes présumés traités avec le Cyberknife® (MST de 258 jours pour un cycle contre 865 jours pour deux cycles ou plus) [17].

La radiotoxicité précoce différée est minime à modérée. Elle est rapportée entre 0 et 16,7 % dans les études [14], [17], [154], [155].

2. Protonthérapie

La protonthérapie est un type de RT externe qui recourt à un rayonnement ionisant de protons à haut LET. Le rayonnement est produit par un cyclotron qui accélère les protons [133].

Ces particules élémentaires diffusent peu lors d'interactions avec la matière et possèdent une RBE plus importante que les rayons X estimée à 1,1. Les propriétés physiques et dosimétriques des protons permettent un dépôt très précis dans le volume cible d'une dose importante de radiation tout en épargnant les tissus sains environnants. Cette distribution de dose hautement spécifique en profondeur dans les tissus, qui n'est pas atteinte avec un rayonnement de photons, est exploitée en radio-oncologie humaine [130], [133], [135]. Elle connaît un essor important, en particulier en oncologie pédiatrique étant donné le risque de développement de cancers secondaires [135]. Elle n'est actuellement pas encore utilisée en médecine vétérinaire, en raison de l'équipement nécessaire et de son coût [130].

Grâce aux avancées des techniques d'administration du rayonnement et d'immobilisation ainsi que de l'imagerie embarquée, la RTS s'est développée afin d'administrer encore plus précisément une dose totale en un nombre réduit de fractions. Elle semble fournir des résultats équivalents à la RT externe mégavoltage fractionnée pour les gliomes canins avec une radiotoxicité semblable. La protonthérapie, encore plus prometteuse que la RTS, n'est actuellement pas disponible en médecine vétérinaire.

Partie 2 : Étude clinique rétrospective

III. Matériels et méthode

A. Objectif de l'étude

Cette étude clinique rétrospective est conduite afin d'approfondir l'étude de la réponse de gliomes intracrâniens présumés à la RT externe chez le chien. La durée de survie et le statut clinique après traitement sont les deux principaux axes d'étude. L'étude souhaite également investiguer la valeur pronostique de critères épidémio-cliniques, du volume tumoral initial et du protocole de radiothérapie sur la survie et l'amélioration clinique après irradiation.

B. Origine des données

La cohorte de cette étude a été constituée par la recherche rétrospective de chiens traités pour gliome intracrânien par RT externe entre janvier 2007 et novembre 2018 dans la base de données du service de radiothérapie du Veterinary Specialty Hospital de San Diego (Californie, États-Unis).

C. Critères d'inclusion et d'exclusion

35 patients traités par RT externe pour gliome intracrânien présumé sont initialement identifiés. Un patient est exclu car appartenant à l'espèce féline. Un chien est écarté de la cohorte en raison d'un diagnostic histologique *post-mortem* de tumeur des plexus choroïdes. Deux autres chiens sont également exclus après ré-évaluation du diagnostic présomptif à l'IRM de suivi après irradiation en faveur d'un méningiome atypique et d'une maladie inflammatoire cérébrale respectivement. Un dernier chien est écarté pour dossier médical de suivi absent (voir figure 42).

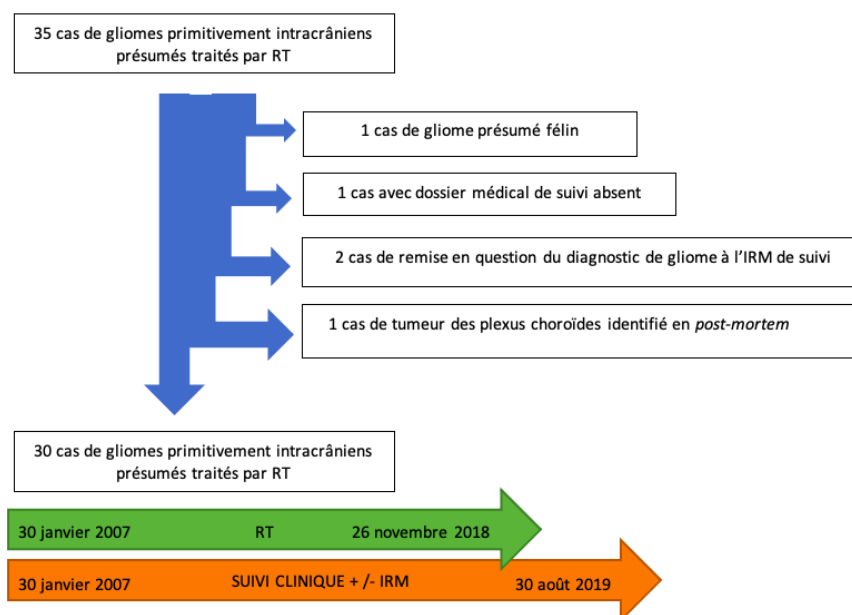


Figure 42 Constitution de la cohorte composée de 30 chiens atteints de gliome intracrânien présumé traités par RT externe

Le diagnostic de gliome intracrânien est à minima présomptif. Il est basé sur la conjonction du signalement, de l'anamnèse, des signes cliniques et des caractéristiques compatibles à l'examen d'imagerie en coupe après exclusion des hypothèses diagnostiques extra-crâniennes. Les caractéristiques d'imagerie compatibles avec un gliome intracrânien comprennent une localisation intra-axiale, une tumeur plutôt solitaire, un caractère préférentiellement infiltrant et une prise de contraste variable souvent non uniforme.

Aucun patient de la cohorte ne présente de néoplasie concomitante identifiée avant traitement.

La RT externe constitue la première et seule modalité thérapeutique de première intention chez les animaux sélectionnés.

D. Établissement du diagnostic présomptif de gliome intracrânien et examens en prétraitement

Le diagnostic de gliome intracrânien présumé est établi par un vétérinaire diplômé du collège américain de médecine interne vétérinaire en neurologie, puis revu par un vétérinaire diplômé du collège américain de radio-oncologie vétérinaire avant traitement.

Une analyse biochimique complète et une numération formule sanguine sont réalisées en première intention chez tous les chiens. Ils sont complétés par une échographie abdominale, une analyse d'urine et/ou des dosages hormonaux et sérologiques en fonction des cas.

A l'exception d'un chien, les examens d'imagerie en coupe pour le diagnostic présomptif sont réalisés par IRM (2005-2013 : Siemens Magnetom Avanto 1.5 (Siemens AG, Munich, Allemagne), 2013-2019 : Siemens Magnetom Essenza 1.5 (Siemens AG, Munich, Allemagne)). L'étude est réalisée sur les séquences T1W, T2W et T1W post-contraste en coupe sagittale et axiale chez tous les patients. Les séquences FLAIR (*fluid attenuated inversion recovery* ou séquence de suppression des fluides par inversion-récupération du signal), T2*W (écho de gradient) et les coupes coronales sont employées de façon variable selon les cas. Les coupes sont obtenues avec une épaisseur variable comprise entre 3,1 et 4,5 mm. Le choix de la molécule et de la posologie pour le produit de contraste injecté par voie IV sont à la discrétion du vétérinaire commanditaire de l'examen d'imagerie.

Le diagnostic d'un seul chien est basé sur un scanner. Il est réalisé au centre hospitalier vétérinaire de l'université du Mississippi avant que le cas ne soit référé au Veterinary Specialty Hospital de San Diego. Les paramètres de l'étude tomodensitométrie ne sont pas communiqués.

Un examen du LCS est pratiqué de façon non systématique en fonction des hypothèses diagnostiques pour écarter une atteinte nerveuse centrale infectieuse ou inflammatoire stricte.

Une confirmation histologique du diagnostic présumé, en *ante-* ou *post-mortem*, est rarement réalisée dans la cohorte.

Afin d'identifier les comorbidités associées avant traitement, un bilan d'extension est réalisé chez tous les chiens par des examens d'imagerie thoraciques et/ou abdominaux selon les cas. Chaque chien est soumis à un scanner cérébral avant irradiation pour la planification du traitement (2005-2012 : Siemens Emotion 6 (Siemens AG, Munich, Allemagne), 2012-2019 : Toshiba Aquilion 64 (Toshiba Medical Systems, Inc., Tokyo, Japon)). Les séquences employées avec ou sans contraste regroupent bone 1.0 ou 2.0, soft tissue 1.0 ou 2.0, pediatric 1.0, body 1.0 ou 2.0, head ST WC, head bone, ou head sharp WC. Les coupes sont obtenues avec une épaisseur d'1 ou 2 mm en fonction des séquences employées. Le choix de la molécule et de la posologie du produit de contraste administré par voie IV sont à la discrétion du vétérinaire commanditaire de l'examen.

E. Traitement par radiothérapie externe

1. Protocoles de fractionnement

Les traitements par irradiation sont administrés entre janvier 2007 et novembre 2018.

Le traitement par RT externe mégavoltage fractionnée est administré au Veterinary Specialty Hospital de San Diego. Les protocoles appliqués et leurs BED associées sont indiqués dans le tableau 6. La BED est calculée à partir de l'équation 4 pour un ratio α/β de 3 et 10 pour le tissu tumoral et le parenchyme cérébral sain respectivement.

Le traitement par RTS hypofractionnée est administrée avec le Cyberknife® au centre hospitalier universitaire vétérinaire de Davis (Californie, États-Unis). La dose totale est délivrée en 3 fractions sur 3 jours consécutifs mais protocole complet n'est pas communiqué. Toutefois, l'étude de CARTER et al. conduite sur des PBT canines traitées avec le Cyberknife® dans la région de San Diego à la même époque rapporte un schéma de 3 fractions de 8 Gy pour une dose totale de 24 Gy. Les fractions sont administrées sur 3 jours consécutifs [155].

Protocole de radiothérapie externe fractionnée mégavoltage à visée palliative							
Protocole	Dose totale (Gy)	Fractions	Dose par fraction (Gy)	Durée de traitement (semaine)	Calendrier	BED ₁₀ (Gy)	BED ₃ (Gy)
A	30	6	5	3	2 fractions/semaine Lundi et jeudi	45	80
B	32	4	8	4	1 fraction/ semaine	57,6	117,3
C	20	4	5	4	1 fraction/ semaine	30	53,3
D	24	6	4x3 Gy + 2x6 Gy	3	2 fractions/semaine Mardi et vendredi	34,8	60
Protocole de radiothérapie externe fractionnée mégavoltage à visée curative							
E	45	15	3	3	5 fractions/semaine du lundi au vendredi	58,5	90
F	48	16	3	4	5 fractions/semaine du lundi au vendredi	62,4	96
E*/F*	42	14	3	3	5 fractions/semaine du lundi au vendredi	54,6	84

Tableau 6 Protocoles de RT externe mégavoltage fractionnée employés dans le traitement des 30 chiens atteints de gliome intracrânien présumé et leurs BED correspondantes

Le protocole appliqué en RTS hypofractionné ne figure pas dans ce tableau.

2. Planification du traitement

La planification du traitement de RT externe mégavoltage fractionnée est conformationnelle en 3D. Elle est établie par un même vétérinaire diplômé du collège américain de radio-oncologie vétérinaire pour tous les chiens de la série.

Le plan de traitement est basé sur la fusion des images IRM et scanner en coupe transversale dans la position de traitement. Les OAR, le GTV et le CTV sont contourés par un vétérinaire diplômé du collège américain d'imagerie médicale vétérinaire en concertation avec le vétérinaire radio-oncologue. Le CTV correspond au GTV augmenté d'une marge de 3 mm dans toutes les dimensions de l'espace et ajusté pour se conformer aux limites osseuses de la boîte crânienne. Le PTV correspond au CTV. A l'époque des traitements, aucune recommandation n'avait été établie pour la délimitation des volumes à traiter. Les marges employées sont basées sur une communication personnelle avec l'équipe du centre d'excellence des tumeurs cérébrales de l'hôpital universitaire de Wake Forest à Winston-Salem (Caroline du Nord, USA). Les OAR contourés lors de la planification du traitement comprennent le cerveau sain, les yeux, le cristallin et les bulles tympaniques.

Les traitements sont établis par planification prévisionnelle. Avant 2013, tous les plans de traitement sont optimisés avec le logiciel TOPSLANE RTPC (Topslane, Shanghai, Chine) et emploient des blocs manuels pour sculpter les faisceaux thérapeutiques. Après 2013, les plans sont optimisés avec le logiciel Pinnacle 3 (ADAC Pinnacle³ Radiation Therapy Planning System; Phillips Medical Systems NA, Bothell, Washington, États-Unis) en se basant sur l'usage d'un MLC.

Les plans de traitement sont conçus pour délivrer 100 % de la dose prescrite à 95 % du CTV pour tous les chiens.

La planification du traitement n'est pas communiquée pour la RTS hypofractionnée. La publication de CARTER et al. rapporte l'usage de la technique de planification inverse à partir d'images IRM et scanner fusionnées. Les contraintes de doses appliquées aux OAR sont basées sur le rapport pour la dosimétrie humaine du groupe de travail 101 de l'Association Américaine des Physiciens en Médecine. Le CTV est défini comme le GTV additionné d'une marge de 2 à 2,5 mm dans toutes les directions. Le PTV est égal au CTV. Les OAR et la prescription de dose sont identiques à ce qui est décrit pour la RT externe mégavoltage fractionnée [155].

3. Administration de la dose

En RT mégavoltage fractionnée, le nombre de faisceaux thérapeutiques employés est compris entre 4 et 16. La dose de radiation est administrée par un accélérateur linéaire de 6 MV (Varian Clinac 2100c; Varian Medical Systems, Palo Alto, Californie, États-Unis) équipé depuis 2013 d'un MLC (Varian Millennium 120 lames, 0.5 cm) à partir d'une distance source-axe d'1 m selon la méthode de 3D CRT. Jusqu'à 2013, la conformation des champs d'exposition est réalisée au moyen de blocs en plombs placés manuellement sur un plateau en sortie de la tête radiogène. Après 2013, les faisceaux sont conformés par le MLC pour tout angle de tir. Une marge de 3 mm autour de tous les CTV est appliquée pour les champs d'exposition du MLC.

Pour le chien traité par RTS avec le Cyberknife®, les modalités de mise en œuvre du traitement ne sont pas connues. Dans l'étude de CARTER et al., la technique isocentrique est

employée pour distribuer les rayons. L'appareil est équipé d'un collimateur réglable (ouverture variable de 5 à 60 mm) pour permettre la modification du champ d'exposition pendant la séance de tirs [155].

4. Installation et positionnement du patient

À chaque fraction, les chiens traités sont brièvement anesthésiés par voie IV avec relais gazeux. Le protocole anesthésique est variable selon les patients, avec l'emploi de propofol comme agent inducteur injectable principal. Les chiens sont intubés et ventilés avec un mélange d'oxygène et d'isoflurane.

En RT mégavoltage fractionnée, le positionnement est réalisé au moyen de matelas sous vide et de coussins. Les patients sont tous en décubitus sternal les membres thoraciques étendus caudalement et plaqués le long du thorax. Les pavillons auriculaires sont écartés du champ d'irradiation. La protection des yeux est assurée à l'aide de caches (matière non communiquée) lorsque ceux-ci sont situés dans le champ d'irradiation. Le bon positionnement du patient est confirmé par radiographie portale intégrée à l'accélérateur linéaire lors de la première séance. Un marquage au feutre indélébile du champ d'irradiation sur la peau du crâne et des repères anatomiques faciaux sur le coussin de contention décrits figure 43 assurent la reproductibilité du positionnement à chaque séance. Des port-films sont réalisés au besoin aux séances suivantes afin de réajuster le positionnement.

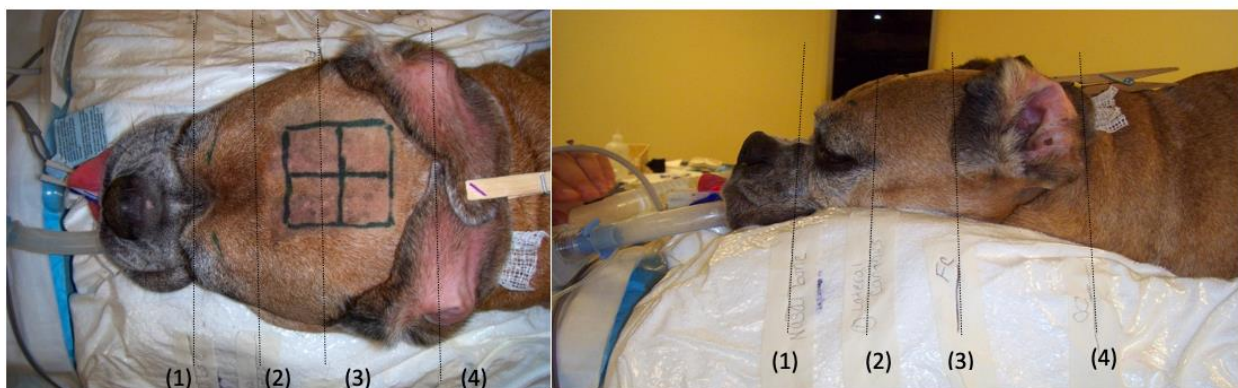


Figure 43 Positionnement d'un patient anesthésié pour traitement de gliome intracrânien présumé par RT externe mégavoltage fractionnée au Veterinary Specialty Hospital de San Diego

L'animal anesthésié est maintenu en position par un coussin à dépression de type VAC-LOK™ individuel. Les repères anatomiques suivants sont indexés sur le coussin pour garantir la reproductibilité du bon positionnement du patient : (1) os nasal, (2) cantus externe, (3) bord crânial du pavillon auriculaire externe, (4) condyles occipitaux.

En RTS hypofractionnée, les modalités d'installation et de positionnement du patient ne sont pas connues. Aucune précision à ce sujet n'est mentionné dans l'étude de CARTER et al [155].

5. Traitement symptomatique de soutien

Les chiens traités reçoivent une corticothérapie pendant toute la durée du traitement. Celle-ci est initiée au diagnostic ou lors de la première séance de RT. Les patients reçoivent de la

prednisolone à une dose initiale moyenne de 0,86 mg/kg/j par voie orale répartie en 1 à 2 prises ou de la dexaméthasone à une dose initiale de 0,11 mg/kg/j par voie orale en 2 prises.

Les patients présentant une épilepsie structurale secondaire reçoivent un traitement anticonvulsivant à base de phénobarbital, de levetiracetam, ou de bromure de potassium seuls ou en association. Le protocole est à la discrétion des vétérinaires neurologues et de radio-oncologie en charge du cas.

En fonction de la présentation clinique, des perfusions IV lentes de mannitol 20 % à 1g/kg, et/ou des injections IV de dexaméthasone à 0,1-0,25 mg/kg sont employées ponctuellement en hospitalisation lors d'augmentation avérée ou suspectée de la PIC avant RT. En cas de convulsions nouvelles ou non stabilisées médicalement, des injections IV de phénobarbital à 4-5 mg/kg, et/ou de midazolam/diazépam à 0,25 mg/kg sont ponctuellement administrées en hospitalisation.

La corticothérapie à dose dégressive et les anticonvulsivants sont maintenus pendant un temps et à une posologie variables en fonction de la réponse clinique individuelle après irradiation.

F. Modalités de suivi des patients

Le suivi de la cohorte est réalisé par le Veterinary Specialty Hospital de San Diego du 30 janvier 2007 au 30 août 2019.

1. Suivi clinique avant le traitement de RT externe

Une première visite en radio-oncologie est réalisée après le diagnostic présumé de gliome intracrânien. Elle a pour but de déterminer le protocole de RT externe et permet d'évaluer la réponse clinique au traitement symptomatique de soutien avant la suite de la prise en charge anti-cancéreuse.

2. Suivi clinique pendant le traitement de RT externe

Un suivi clinique est assuré pendant toute la durée du traitement par RT. Il comprend un examen général et neurologique complet réalisé au minimum en début et en fin de traitement par le radio-oncologue. Un examen général rapide est réalisé avant chaque fraction. Il est complété par une évaluation subjective de l'état clinique grâce à un questionnaire adressé au propriétaire (voir annexe 1). Le questionnaire de suivi est propre au service de radiothérapie et rédigé par le radio-oncologue. Il permet également d'identifier d'éventuels effets indésirables liés au traitement médial ou à l'irradiation.

3. Suivi après irradiation

Le suivi post-irradiation est assuré pendant une durée très variable (10 à 2513 jours), avec une moyenne de 506 jours.

La périodicité du suivi après irradiation est variable au cas par cas. Le suivi est uniquement clinique pour la grande majorité des chiens. Un premier examen clinique général et

neurologique complet est classiquement réalisé à 14 jours post-traitement. La période de diminution progressive de la corticothérapie est étroitement surveillée. Le suivi est ensuite adapté individuellement en fonction du statut clinique. Les consultations sont complétées de correspondances (appel téléphonique, e-mail etc...) avec les propriétaires et/ou vétérinaires référents lorsque les animaux ne sont pas présentés au Veterinary Specialty Hospital de San Diego.

Un suivi par imagerie en coupe après irradiation n'est pas réalisé de façon systématique. Il est disponible pour cinq chiens. Il est réalisé à des dates variables correspondant à une dégradation du statut neurologique après traitement. La réponse tumorale au traitement est évaluée à l'IRM selon les critères du RECIST 1.1 [157].

G. Paramètres étudiés

Les dossiers médicaux entre janvier 2007 et août 2019 sont revus pour collecter les informations disponibles suivantes : le signalement, les commémoratifs, l'anamnèse, les examens complémentaires, les examens d'imagerie en coupe, la durée entre l'apparition des premiers symptômes et le diagnostic, le traitement symptomatique de soutien instauré avant irradiation et la réponse clinique associée, le protocole de RT externe, la réponse clinique à la RT, le traitement symptomatique post-irradiation, l'existence ou non d'une rechute clinique, l'intervalle sans progression clinique après la fin de la RT, les effets secondaires associés à la RT, les éventuels traitements anti-cancéreux additionnels, la durée de survie et la cause du décès.

1. Évaluation du déficit neurologique au diagnostic

Le déficit neurologique au diagnostic est rétrospectivement évalué de 0 à 2 selon sa sévérité et la présence ou l'absence de crises épileptiformes à partir de la classification employée par DEBREUQUE et al. [15] (voir tableau 7).

Degré du déficit neurologique	
0	Absence de déficit neurologique, crises épileptiformes uniquement
1	Déficit neurologique léger (tête penchée ou déficit proprioceptif chez un animal ambulateur présentant un état de conscience non altéré) à modéré (altération franche des nerfs crâniens, de la coordination motrice ou de la fonction motrice chez un animal ambulateur présentant un état de conscience non altéré)
2	Déficit neurologique sévère (animal non ambulateur ou présentant une diminution de l'état de conscience)

Tableau 7 Évaluation du déficit neurologique au diagnostic, d'après DEBREUQUE (2020) [15]

2. Évaluation des volumes tumoraux au diagnostic

Le volume tumoral au diagnostic est délimité à partir des images d'IRM selon la méthodologie appliquée en médecine humaine pour l'irradiation des gliomes. Pour la délimitation des tumeurs prenant le contraste, les séquences T1W post-contraste en coupe axiale sont employées. Pour les tumeurs ne prenant pas le contraste, la séquence T2W en coupe axiale

est employée [158]. La mesure de l'œdème péri-tumoral est réalisée, lorsque le protocole d'IRM employé le permet, sur les séquences FLAIR ou T2W en coupe axiale selon leur disponibilité. Les délimitations sont toutes réalisées manuellement par le rédacteur de ce manuscrit. La délimitation des tumeurs les plus diffuses et ne prenant pas le contraste est revue avec un Maître de Conférences en imagerie médicale vétérinaire à Oniris. Les volumes tumoraux sont ensuite calculés par planimétrie avec le logiciel d'imagerie médicale en libre accès HOROS™ (version 3.3.5).

Certaines séquences ou dossiers complets d'imagerie en coupe restent indisponibles en raison d'un problème informatique interne au Veterinary Specialty Hospital de San Diego.

3. Évaluation de la réponse clinique des chiens traités

Les réponses cliniques au traitement symptomatique de soutien avant irradiation puis au traitement de RT externe sont rétrospectivement évaluées selon la classification du tableau 8 inspirée de celle du RECIST 1.1 [157]. Leur évaluation est basée sur la conjonction d'observations objectives et subjectives. Des examens cliniques sont réalisés par le vétérinaire radio-oncologue. Ils sont complétés par le questionnaire du service de radiothérapie adressé au propriétaire (voir annexe 1). La réponse clinique à la RT externe est évaluée sur les 2 premiers mois post-irradiation.

Degré de réponse clinique	
Progression	Aggravation des signes cliniques préexistants et/ou apparition de nouveaux symptômes évocateurs de la présence de la tumeur gliale
Stabilisation	Persistance ou diminution non significative des signes cliniques évocateurs de la présence de la tumeur gliale
Réponse partielle	Diminution significative des signes cliniques évocateurs de la présence de la tumeur gliale
Réponse complète	Disparition de la totalité des signes cliniques évocateurs de la présence de la tumeur gliale

Tableau 8 Classification employée pour l'évaluation de la réponse clinique au traitement de soutien avant irradiation puis de la RT externe

4. Définition des variables temporelles étudiées

Une récurrence clinique après RT est déterminée comme la réapparition de signes neurologiques associés à la tumeur gliale en cas de réponse complète à l'irradiation, ou une aggravation des signes neurologiques persistants et/ou apparition de nouveaux symptômes associés au gliome dans le cas contraire. L'intervalle sans progression clinique (TTR ou *time to relapse* en anglais) est calculé comme la durée comprise entre la fin de la RT et la récurrence clinique.

Le maintien et la posologie des traitements corticoïdes et anticonvulsivants post-irradiation sont évalués entre la fin du premier cycle de RT et la récurrence clinique ou le décès si cette dernière est absente.

La durée de survie est déterminée comme la période entre la fin du premier cycle de RT externe et le décès.

La cause de la mort est attribuée à la présence de la tumeur gliale lors d'expression de symptômes neurologiques, sauf en cas de diagnostic explicite contraire.

5. Évaluation des effets secondaires après RT externe

Les effets secondaires associés au traitement de RT sont différenciés selon leur origine secondaire à l'irradiation (radiotoxicité) ou non. Les manifestations de radiotoxicité identifiées sont rétrospectivement évaluées de 1 à 3 selon la classification du VRTOG [159]. La classification est récapitulée dans le tableau 9 pour les tissus/organes concernés par l'irradiation dans le traitement de tumeurs cérébrales. La radiotoxicité précoce différée et tardive n'est pas évaluée de façon systématique en raison d'un manque de suivi par imagerie en coupe qui ne permet pas de la différencier d'une progression tumorale.

Tissu/organe concerné	Grade 1	Grade 2	Grade 3
SNC	Signes neurologiques légers ne nécessitant pas plus qu'une corticothérapie	Signes neurologiques nécessitant plus qu'une simple corticothérapie	Signes cliniques sévères tels qu'une paralysie, une altération de l'état conscience
Muqueuses, cavité buccale	Érythème sans inflammation	Inflammation irrégulière non douloureuse	Inflammation fibrineuse confluente, douleur présente, ulcération, hémorragie, nécrose
Peau/pelage	Érythème, desquamation sèche, alopecie	Desquamation irrégulière moite sans œdème cutané	Desquamation moite confluente avec œdème et/ou ulcération, nécrose, hémorragie
Yeux	Conjonctivite légère et/ou épisclérite	Kérato-conjonctivite sèche (KCS), conjonctivite modérée ou iritis nécessitant un traitement médical	Kératite sévère avec ulcération cornéenne et/ou perte de vision, glaucome
Oreilles	Otite externe érythémateuse légère ou prurit auriculaire secondaire à une desquamation sèche ne nécessitant pas de traitement	Otite externe modérée nécessitant un traitement topique	Otite externe sévère purulente et desquamation moite

Tableau 9 Classification du VRTOG dans l'évaluation de la radiotoxicité, d'après LADUE (2001) [159]

H. Analyse statistique

Les calculs analytiques sont réalisés sur les logiciels Excel sous licence (version 16.55, Microsoft®, Redmond, États-Unis) et R en libre accès (version 4.1.2, Fondation pour l'analyse statistique, Vienne, Autriche).

La médiane de survie globale et le TTR sont estimés selon la méthode de Kaplan-Meier.

L'association entre les critères épidémiologiques, les signes cliniques au diagnostic, les caractéristiques lésionnelles à l'IRM, la modalité de traitement, la réponse clinique au traitement symptomatique de soutien avant irradiation, la réponse clinique au premier cycle de RT, l'usage d'un traitement anti-cancéreux additionnel et le risque de mortalité sont analysées en deux étapes. Une première analyse univariée est conduite en utilisant le test du log rank pour les variables qualitatives et le modèle à risques proportionnels de Cox pour les variables numériques. Tous les facteurs pronostiques avec une p-value inférieure ou égale à 0,2 sont conservés pour une seconde étape multivariée employant le modèle à risques proportionnels de Cox. Il est obtenu après stabilisation par algorithme de vraisemblance maximale avec procédure descendante pas à pas. Les facteurs pronostiques significatifs avec une p-value inférieure à 0,05 sont conservés dans le modèle final. A titre comparatif, un modèle à risques proportionnels de Cox alternatif est élaboré par stabilisation manuelle pas à pas de la vraisemblance maximale.

L'association des critères énoncés ci-dessus (excepté le traitement cancéreux additionnel) avec la réponse clinique au premier cycle de RT externe sont analysées dans une première étape univariée avec le test de Fisher exact. Pour être incluses dans une seconde étape multivariée, les variables explicatives doivent avoir une p-value inférieure ou égale à 0,2. Une régression logistique est appliquée pour les variables sélectionnées à l'étape multivariée. Le modèle final est obtenu après stabilisation par algorithme de vraisemblance maximale avec procédure descendante pas à pas. Les variables retenues dans le modèle final possèdent une p-value inférieure à 0,05.

L'association des modalités d'administration de la dose thérapeutique, de la visée du protocole de RT et du volume tumoral avec la radiotoxicité est analysée de manière analogue.

Lorsqu'il n'est pas précisé, le risque d'erreur α est fixé à 0,05.

IV. Résultats

30 chiens remplissent les critères d'inclusion et constituent la cohorte de cette étude. Un tableau récapitulatif des variables étudiées pour chaque chien est disponible en annexe 2.

A. Épidémiologie

La cohorte est composée de 12 de femelles stérilisées (40,0 %), de 17 de mâles stérilisés (56,7%) et d'1 mâle entier (3,3%). L'âge des chiens au diagnostic est compris entre 5 et 13,3 ans, avec une médiane et une moyenne de 8,8 et 9,3 ans respectivement. Les chiens pèsent au diagnostic entre 3,3 et 57,0 kg avec un poids médian et moyen de 25,1 et 24,5 kg respectivement. Les chiens de race composent 70,0% de l'effectif (n=21). Les races les plus représentées sont : le boxer (n=4), les bouledogues (n=4) et le bullmastiff (n=2). Les autres races rapportées (n=1) sont : le carlin, le cockapoo, le grand épagneul de Münster, le schnauzer nain, le labradoodle, le boston terrier, le berger allemand, le cocker spaniel américain, le yorkshire terrier, et le jack russel. Les chiens restants (n=9) sont issus d'un mélange racial. Les chiens brachycéphales représentent 43,3 % de la cohorte (n=13).

B. Présentation clinique

1. Signes cliniques initiaux

La durée entre l'apparition des premiers symptômes et le diagnostic est comprise entre 1 et 162 jours, avec une médiane et une moyenne de 9 et 27,5 jours respectivement.

Les signes cliniques les plus fréquemment rapportés au diagnostic comprennent des manifestations épileptiques (80,0%, n=24), des déficits proprioceptifs (56,7%, n=17), de l'ataxie (40,0%, n=12), des déficits des nerfs crâniens (26,7%, n=8), un changement de comportement (20,0%, n=6), une altération de l'état de conscience (16,7%, n=5), une marche sur le cercle (13,3%, n=4) et une parésie (13,3%, n=4). D'autres signes sont infréquemment rapportés, tels qu'une tête penchée (n=3), un nystagmus (n=2), des tremblements de la tête et/ou du cou (n=2), un pleurotonus (n=1), une tête tournée (n=1), une hypermétrie (n=1), des tremblements d'un membre (n=1), une hyperréactivité sensorielle (n=1), une bradycardie (n=1), des vomissements (n=1) ou une hypersalivation (n=1).

Le degré de déficit neurologique au diagnostic est évalué à 0, 1 et 2 pour 23,3% (n=7), 56,7% (n=17) et 20,0% (n=6) des chiens respectivement.

Une corrélation entre la neurolocalisation de l'examen neurologique et la localisation tumorale est présente dans 66,7% des cas (n=20).

2. Examens complémentaires et diagnostic

Les masses tumorales intra-axiales identifiées sont solitaires dans 93,3% (n=28) et multifocales dans 6,7% (n=2) des cas. La tumeur gliale est latéralisée à droite pour 63,3% (n=19) des chiens et à gauche pour 33,3% (n=11) d'entre eux. Une seule tumeur multifocale se révèle être bilatérale chez un chien. La répartition des différents territoires au sein de l'encéphale impliqués par l'envahissement tumoral est précisée tableau 10. Une dissémination méningée au diagnostic est identifiée dans 6,7% des cas (n=2).

Étage	Localisation	
Supratentorial 93,3% (n=28)	Télocéphale 86,7% (n=26)	Lobe frontal 40,0% (n=12)
		Lobe temporal 30,0% (n=9)
		Lobe piriforme 23,3% (n=7)
		Lobe pariétal 16,7% (n=5)
		Lobe occipital 10,0% (n=3)
	Lobe limbique 6,7% (n=2)	
	Diencéphale 3,3% (n=1)	Thalamus 3,3% (n=1)
	Système ventriculaire 6,7% (n=2)	Ventricule latéral 6,7% (n=2)
Infratentorial 6,7% (n=2)	Cervelet 6,7% (n=2)	

Tableau 10 Répartition des différents territoires de l'encéphale impliqués par l'envahissement tumoral pour les 30 chiens atteints de gliome présumé traités par RT externe

Les séquences d'imagerie disponibles permettent de mesurer le volume tumoral pour 18 chiens de la cohorte. La prise de contraste est absente pour 20,0% (n=6) des 18 tumeurs. Les 66,7% (n=12) restantes prennent le contraste de façon variable.

Le volume tumoral médian au diagnostic est de 2,56 cm³ (volume moyen : 3,40 cm³, intervalle : 0,07-7,95 cm³).

La mesure volumique de l'œdème péri-tumoral est disponible pour 15 des 18 chiens concernés. Pour deux chiens avec une tumeur gliale ne prenant pas le contraste, une séquence FLAIR n'est pas réalisée. Pour un troisième chien, le nombre de coupes est insuffisant pour pouvoir estimer par planimétrie le volume de l'œdème péri-tumoral sur la séquence FLAIR. Le volume médian d'œdème péri-tumoral est de 2,08 cm³ (volume moyen : 4,33 cm³, intervalle : 0,01- 11,97 cm³).

Un examen du LCS complémentaire est réalisé dans 13,3% (n=4) des cas (voir tableau 11). Une élévation de la concentration en hématies (> 10 hématies/μL) est présente dans 25 % (n=1) des cas, avec une concentration moyenne de 84,3 hématies/μL (intervalle : 2-328). Une pléocytose (> 5 cellules/μL) est observée dans 25 % (n=1) des cas, avec une concentration moyenne de 9 cellules nucléées/μL (intervalle : 1-32). La cytologie différentielle du prélèvement concerné rapporte une pléocytose neutrophilique (> 75% de neutrophiles). Une élévation de la protéinorachie (> 25 mg/dL) est rapportée dans 100% (n=4) des cas, avec une concentration moyenne de 102,5 mg/dL (intervalle : 27-290,7). Une dissociation albuminocytologique est confirmée pour 75% (n=3) des échantillons. Aucune cellule néoplasique n'est identifiée dans les quatre prélèvements.

ID	Protéinorachie (mg/dL)	Concentration en hématies (/μL)	Concentration en cellules nucléées (/μL)	Cytologie différentielle
131965	290,7	5	1	75 % petits lymphocytes, 25 % macrophages
69579	40,2	328	32	15% éosinophiles, 80% neutrophiles
51931	27	2	1	76% petits lymphocytes, 21% macrophages
160476	52,2	2	2	Petits lymphocytes et macrophages en rare quantité

Tableau 11 Résultats d'analyse du LCS pour 4 chiens atteints de gliome intracrânien présumé traités par RT externe

Un seul chien bénéficie d'une confirmation histologique *ante-mortem* d'oligodendrogliome de grade non communiqué après biopsie guidée par scanner en conditions stéréotaxiques au centre hospitalier universitaire vétérinaire de Davis (Californie, États-Unis). Un autre cas confirmé histologiquement en *post-mortem* revient en faveur d'un astrocytome probablement de bas grade (remaniements post-irradiation non exclus).

C. Traitement

1. Médical symptomatique

La corticothérapie par voie orale est instaurée avant irradiation pour 80,0 % (n=24) des chiens. Un d'entre eux est traité avec de la dexaméthasone tandis que le reste des chiens est traité avec de la prednisolone.

Un traitement anticonvulsivant est instauré avant irradiation pour 86,7 % (n=26) des patients. 24 d'entre eux reçoivent en monothérapie du phénobarbital (n=18), du levetiracetam (n=5) ou du bromure de potassium (n=1). Les deux chiens restants sont traités par polythérapie avec du phénobarbital et du levetiracetam (n=1) ou du bromure de potassium (n=1).

Les autres médicaments administrés comprennent du furosémide (n=1), de la lévothyroxine (n= 2), du trazodone (n=1), de l'amlodipine (n=1), de la phénylpropanolamine (n=1), du trilostane (n=1) et des antibiotiques à tropisme cutané (n=1).

La réponse clinique au traitement de soutien avant irradiation est complète pour 60,0% (n=18) et partielle pour 40,0% (n=12) des chiens. Des effets secondaires mineurs à modérés de la corticothérapie et/ou de la thérapie anti-convulsivante sont observés, tel qu'une PUPD, une polyphagie et une ataxie des membres pelviens.

2. Radiothérapie externe

a) Irradiation initiale

73,3% (n=22) de la cohorte reçoit un premier traitement à visée définitive. Un patient est traité par RTS hypofractionnée. Les 21 autres chiens sont traités par RT externe mégavoltage fractionnée. 6 patients reçoivent le protocole E et 13 patients le protocoles F. Un patient initialement traité avec le protocole F reçoit 42 Gy en raison de l'annulation des 2 dernières fractions (F*) (voir tableau 9). Un autre chien initialement traité avec le protocole E reçoit 42 Gy du fait de l'annulation de la dernière fraction (E*) (voir tableau 9). L'annulation de la ou des dernières fractions est justifiée par un déclin neurologique attribué à la progression tumorale (n=1), ou à une complication des anesthésies générales répétées (bronchopneumonie par aspiration) (n=1).

Les 26,7% restant de la cohorte (n=8) reçoivent un premier traitement à visée palliative. Tous ces patients sont traités par RT externe mégavoltage fractionnée. 5 patients reçoivent le protocole A. Les protocoles B, C et D sont appliqués chacun pour un patient.

En RT externe mégavoltage fractionnée, la majorité des chiens sont traités avec 4 (37,9%, n=11) ou 8 (44,8%, n=13) faisceaux thérapeutiques. Les chiens restants sont traités avec 7 (6,9%, n=2), 9 (3,4%, n=1) ou 16 (3,4%, n=1) faisceaux thérapeutiques.

La modification du faisceau thérapeutique est assurée par le MLC pour 58,6% (n=17) des chiens ou des blocs manuels pour 41,4% (n=12) d'entre eux.

b) Traitement anti-cancéreux additionnel

Trois chiens bénéficient d'un traitement anti-cancéreux additionnel complet en seconde intention lors de rechute clinique après le traitement initial par RT externe :

- Deux chiens reçoivent un second cycle de RT externe mégavoltage fractionnée.
 - o Le chien 114976 reçoit le protocole G à visée curative. L'encéphale et la moelle épinière cervicale sont irradiés. Le PTV de l'encéphale est irradié au moyen de 4 faisceaux thérapeutiques tandis que celui de la moelle épinière cervicale est irradié par 9 faisceaux thérapeutiques. Les faisceaux thérapeutiques sont modulés avec des blocs manuels.
 - o Le chien 160476 reçoit le protocole A à visée palliative. Il est traité avec 8 faisceaux thérapeutiques modulés par le MLC.
- Le troisième chien 51931 reçoit une chimiothérapie à base de 60-70mg/m² de CCNU toutes les 3 semaines pendant 3 cycles.

D. Résultats thérapeutiques

1. Réponse clinique et facteurs prédictifs associés

a) Réponse clinique à l'irradiation initiale

Après irradiation initiale, une amélioration clinique est observée chez 76,7 % des chiens, avec une réponse complète et partielle dans 56,7 % (n=17) et 20,0 % (n=6) des cas respectivement. Les chiens restants présentent une stabilisation de leur état clinique et une progression tumorale clinique apparente dans respectivement 16,7 % (n=5) et 6,7 % (n=2) des cas.

La durée avant amélioration clinique après la fin du protocole de RT est connue pour 21 des 23 chiens concernés. La durée médiane est de 14 jours après la fin du traitement (durée moyenne : 14,1 jours, intervalle : 0-46 jours). Une amélioration clinique avant la fin du traitement est observée dans 14,3 % des cas (n=4), le reste (n=17) présentant une amélioration après la fin du schéma d'irradiation.

b) Traitement symptomatique de soutien après irradiation

La corticothérapie est maintenue pour 63,3 % des chiens (n=19) avant la récurrence clinique ou le décès. La posologie est diminuée pour 52,6 % (n=10) des chiens concernés, le reste ayant une posologie identique (42,1%, n=8) voire augmentée (5,3%, n=1). Le traitement anticonvulsivant est maintenu après irradiation dans 95,7 % (n=22) des cas avant la récurrence clinique ou le décès pour les chiens concernés par l'épilepsie secondaire au gliome. La posologie du traitement est diminuée pour 18,2 % (n=4) des patients, le reste ayant une posologie identique (68,2 %, n=15) ou augmentée (13,6 %, n=3).

c) Rechute clinique

Une rechute clinique après RT est observée chez 76,7 % (n=23) des patients. Le TTR médian est de 245 jours (intervalle de confiance à 95 % [IC 95 %] : 121 – 506 jours). Il est compris entre 19 et 663 jours. Les manifestations les plus fréquentes lors de rechute clinique comprennent une réapparition de convulsions (30,4%, n=7), une parésie (21,7%, n=5), une augmentation de la fréquence et/ou de l'intensité des crises convulsives (17,4%, n=4), un syndrome vestibulaire (13,0%, n=3), de l'ataxie (13,0%, n=3), une altération de l'état de conscience (13,0%, n=3) et des déficits proprioceptifs (13,0%, n=3). Les autres symptômes observés comprennent une cécité bilatérale (n=2), une modification du comportement (n=2), une tête penchée (n=2), et une marche sur le cercle (n=1).

d) Réponse clinique aux traitements anti-cancéreux additionnels après rechute clinique

Concernant les traitements additionnels anti-cancéreux après irradiation initiale, le chien 114976 traité par RT externe mégavoltage pour progression métastatique cervicale confirmée à l'IRM et le chien 51931 traité par chimiothérapie pour absence d'amélioration clinique ne présentent pas d'amélioration clinique.

Le chien 160476 traité par RT externe mégavoltage pour récurrence tumorale confirmée à l'IRM présente une amélioration de son état clinique avant la fin du second cycle d'irradiation.

Une réponse clinique complète est observée pendant 92 jours avant une dégradation de son état neurologique suggérant une progression tumorale et/ou une radionécrose cérébrale. Il présente une altération de l'état de conscience, une récurrence de convulsions, une ataxie, un déficit proprioceptif à droite, et une marche sur le cercle à gauche.

e) *Facteurs prédictifs de la réponse clinique à la RT externe*

L'étude univariée préliminaire montre une association entre la réponse clinique au traitement de RT et l'âge au diagnostic ($\leq 8,8$ ou $> 8,8$ ans), entre la réponse clinique au traitement de RT et la présence de convulsions au diagnostic, ainsi qu'entre la réponse clinique à la RT et celle au traitement médical symptomatique avant irradiation d'autre part (voir tableau 12).

L'analyse multivariée par régression logistique confirme l'association statistique pour deux des trois facteurs précédemment identifiés ($p = 0,00137404$), l'âge étant à la limite de significativité. Les chiens âgés de plus de 8,8 ans au diagnostic ont environ 92 % moins de chance de présenter une amélioration clinique après RT (odds ratio [OR] : 0.0781, IC 95% : 0.0030 - 0.7567, $p = 0,0525$). En revanche une réponse clinique complète au traitement médical symptomatique avant irradiation est très fortement associée à une amélioration de l'état clinique après RT (OR : 19.0127, IC 95% : 2.07 - 476.807, $p = 0,0230$).

Facteur	Réponse clinique (effectifs de chiens)	Absence de réponse clinique (effectifs de chiens)	p-value
Signalement			
Sexe			1
Femelle	9	3	
Mâle	14	4	
Age			0,0309
$\leq 8,8$ ans	15	1	
$> 8,8$ ans	8	6	
Poids			1
$\leq 25,1$	12	3	
$> 25,1$ kg	11	4	
Race brachycéphale			1
Oui	10	3	
Non	3	4	
Race Boxer			1
Oui	3	1	
Non	20	6	
Race Bouledogue			1
Oui	3	1	
Non	20	6	
Présentation clinique			
Durée entre l'apparition des symptômes et le diagnostic			0,3898
≤ 9 jours	13	2	
> 9 jours	10	5	
Convulsions			0,1201
Présentes	20	4	
Absentes	3	3	

Facteur (suite)	Réponse clinique (suite)	Absence de réponse clinique (suite)	p-value (suite)
Présentation clinique			
Ataxie			1
Présente	9	3	
Absente	14	4	
Marche sur le cercle			0,5476
Présente	4	0	
Absente	19	7	
Altération de l'état de conscience			0,3041
Présente	5	0	
Absente	18	7	
Déficit proprioceptif			1
Présent	13	4	
Absent	10	3	
Déficit des nerfs crâniens			0,6378
Présent	7	1	
Absent	16	6	
Changement de comportement			1
Présent	5	2	
Absent	17	6	
Tête penchée			1
Présente	2	1	
Absente	21	6	
Déficit neurologique			0,4269
Grade 0	5	2	
Grade 1	12	5	
Grade 2	6	0	
Imagerie en coupe			
Localisation			0,4184
Infra-tentorielle	1	1	
Supra-tentorielle	22	6	
Multiplicité			0,4184
Tumeur solitaire	22	6	
Tumeur multifocale	1	1	
Volume tumoral			1
≤ 2,56 cm ³	6	6	
> 2,56 cm ³	3	3	
Thérapeutique			
Réponse clinique au traitement symptomatique			0,0086
Réponse partielle	6	6	
Réponse complète	17	1	
Visée du protocole de RT			1
Palliative	6	2	
Définitive	17	5	

Tableau 12 Analyse univariée de l'influence de facteurs épidémiocliniques au diagnostic, d'imagerie en coupe et thérapeutiques sur la réponse clinique au traitement de RT externe des 30 chiens atteints de gliome intracrânien présumé

2. Suivi par imagerie en coupe après traitement

Cinq patients bénéficient d'un suivi par imagerie en coupe après irradiation. Deux et trois patients bénéficient de deux et d'un examen d'IRM respectivement. Les examens d'imagerie sont réalisés entre 66 et 666 jours après la fin d'un cycle de RT.

Une première IRM de suivi est réalisée 355 jours après irradiation par RTS hypofractionnée pour le chien 114976. Une progression tumorale est mise en évidence avec une augmentation du volume de la tumeur initiale. La somme des plus grand diamètres (SDPG) de la tumeur initiale est augmentée de 88,9% par rapport à l'évaluation initiale. Une métastase intracanaulaire cervicale en C2, ou moins probablement un syrinx en amont de cellules tumorales métastatiques, est également identifiée (voir figure 44 A, B et C). Ce chien bénéficie d'une seconde IRM 211 jours après un second cycle d'irradiation par RT externe mégavoltage fractionnée intéressant la tumeur cérébrale et la métastase cervicale crâniale. La séquence T1W post-contraste n'est pas réalisée lors de cet examen. Une progression tumorale est de nouveau identifiée malgré une réduction du volume de la tumeur cérébrale initiale et une disparition complète de la lésion spinale en C2. La SPGD de la tumeur initiale a diminué de 33,3 % mais de multiples métastases parenchymateuses cérébrales, méningées et spinales sont présentes (voir figure 44 D, E, F). Des métastases bilatérales ovalaires symétriques aux contours bien définis, intéressant les lobes olfactifs, hyperintenses en T2W et ne prenant pas le contraste mesurent 1,4 x 0,8 x 0,8 cm en coupe axiale T2W. Une diffusion métastatique méningée intéresse la moelle épinière cervicale, le l'aspect latéral gauche du thalamus et du tronc cérébral rostral. Elle se manifeste par une hyperintensité méningée diffuse en T2W.

Le chien 160476 bénéficie de deux IRM de suivi à 61 jours puis 332 jours après le premier cycle de RT. Le premier examen d'imagerie permet d'identifier une radiotoxicité aiguë différée. La SDPG de la tumeur a diminué de 38,0 % et un œdème vasogénique de 3,39 cm³ occupe la majorité du lobe frontal gauche. Le second examen met en évidence une progression tumorale avec une augmentation de 69,2% de la SPGD du gliome présumé.

Un unique examen IRM de suivi est réalisé respectivement pour les chiens 89349, 165128 et 34798. Le chien 89349 présente une réponse tumorale partielle avec une diminution de 31,1% de la SPGD à 666 jours post-irradiation. Les chiens 165128 et 34798 présentent une progression tumorale avec une augmentation de la SPGD de 30,6% (à 131 jours post-RT) et de 50,0% (à 287 jours post-RT) respectivement.

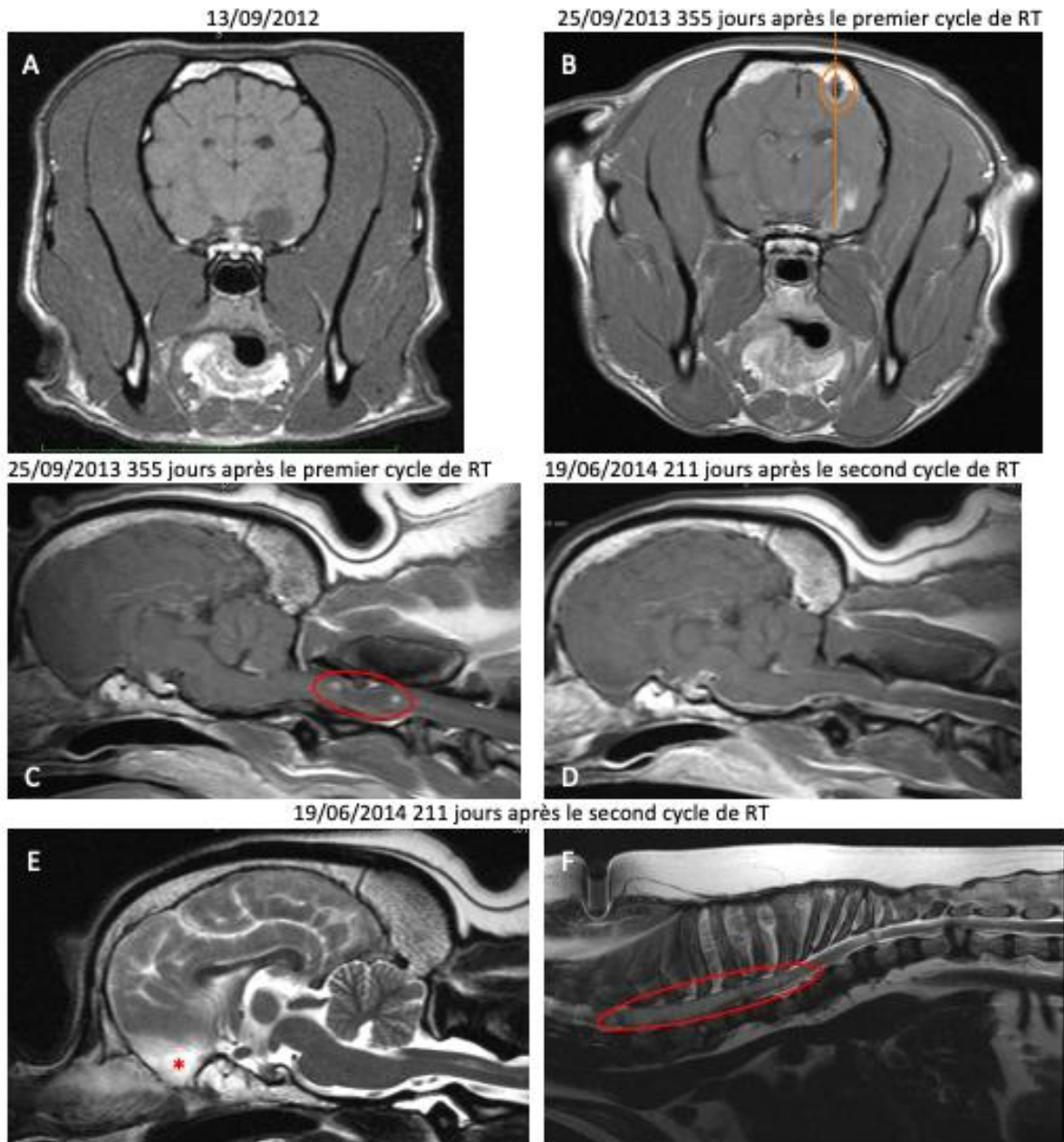


Figure 44 Imagerie en coupe du système nerveux central du chien 160476

- A : Coupe axiale de l'encéphale en T1W post-contraste au diagnostic. Le gliome dans le lobe piriforme droit est bien délimité et ne prend pas du tout le contraste.
- B : Coupe axiale de l'encéphale en T1W post-contraste. La tumeur augmentée de volume prend désormais le contraste de façon hétérogène, principalement au niveau de son extension dorsale le long la corne temporale du ventricule latéral droit. Une invasion tumorale ventriculaire ne peut être exclue. L'extension tumorale semble suivre le trajet présumé de la biopsie cérébrale réalisée avant irradiation (pointillés orange) à partir du site de craniotomie (cercle orange).
- C : Coupe sagittale de l'encéphale et de la moelle épinière cervicale haute en T1W post-contraste. Une lésion kystique ovale intra-canaulaire d'1,7 cm de long aux contours bien définis apparaît hypointense au niveau de C2 et ne prend pas le contraste (ovale rouge). Elle apparaît fortement hyperintense en T2W.
- D : Coupe sagittale de l'encéphale et de la moelle épinière cervicale haute en T1W post-contraste. La lésion kystique métastatique irradiée a complètement disparu.
- E : Coupe sagittale de l'encéphale en T2W. Les métastases parenchymateuses des lobes frontaux (*), méningées au niveau du thalamus et du tronc cérébral apparaissent hyperintenses.

F : Coupe sagittale de la moelle épinière thoracique en T2W. Hyperintensité intra-canaulaire diffuse visible de C4 à T4 compatible avec une métastase spinale (cercle rouge).

3. Survie et facteurs pronostiques associés

a) Médiane de survie après RT externe

A la fin de l'étude, 3,3% (n=1) des chiens sont toujours en vie et 6,7% (n=2) des chiens perdus au suivi. Le reste (90,0%, n=27) de la cohorte est décédée. La durée de survie est comprise entre 10 et 2513 jours. Une survie supérieure à 2000 jours est enregistrée pour deux chiens. La MST globale est de 326 jours (IC 95% : 189-602 jours) pour la cohorte. La courbe de survie de Kaplan-Meier associée est présentée figure 45.

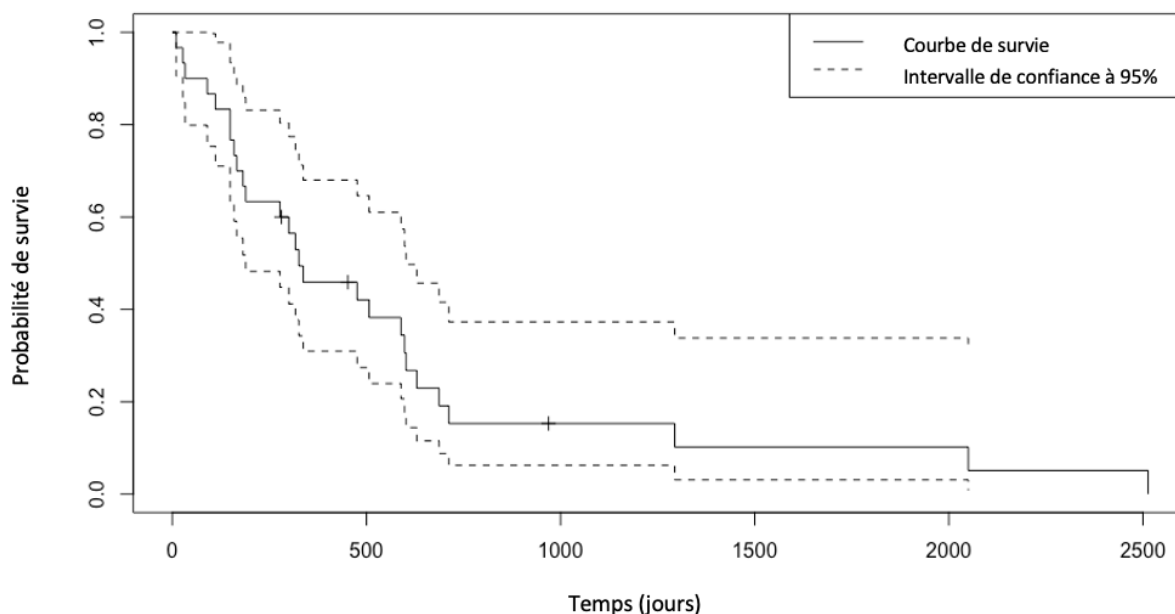


Figure 45 Courbe de Kaplan-Meier de la survie globale des 30 chiens atteints de gliome intracrânien présumé traité par RT externe

Les chiens vivants ou perdu au suivi à la fin de l'étude sont censurés. Les cas censurés sont représentés par +.

b) Cause de la mort

La cause de la mort est connue pour 88,9% (n=24) des chiens décédés. Elle est attribuée à la tumeur gliale pour 55,6% d'entre eux. Les morts non liées au gliome représentent 33,3% (n=9) des cas. Les causes rapportées d'euthanasie ou de décès comprennent une néoplasie cardiaque, une myélopathie dégénérative, une pancréatite associée à une thrombo-embolie et une pneumonie par aspiration, une néoplasie pancréatique métastatique, une masse splénique hémorragique, un syndrome dilatation-torsion d'estomac, une dermatite infectieuse ne répondant pas au traitement, un arrêt cardio-respiratoire post-opératoire et un déclin rapide de la qualité de vie.

c) *Facteurs pronostiques de la survie après irradiation*

Dans une première analyse univariée, les facteurs suivants sont identifiés comme associés à la durée de survie (voir tableau 13, 14, et figure 46) : l'âge et le poids ($\leq 25,1$ ou $> 25,1$ kg) au diagnostic, la durée des symptômes avant diagnostic (≤ 9 ou > 9 jours), la présence de convulsions, d'ataxie ou d'un changement de comportement au diagnostic, la localisation (étage infra- ou supra-tentorial) et la multiplicité (masse solitaire ou multiple) tumorale, la réponse clinique au traitement médical symptomatique avant irradiation, la visée du protocole de RT (palliative ou définitive) ainsi que la réponse clinique à la RT.

Le modèle à risque proportionnels de Cox réalisé à l'étape d'analyse multivariée retient l'âge, la présence de convulsions ou d'un changement de comportement au diagnostic comme facteurs protecteurs. Le caractère multifocal de la tumeur, une réponse clinique partielle au traitement médical symptomatique avant irradiation et l'emploi d'un protocole de RT à visée palliative sont retenus comme les facteurs de risque du modèle. La localisation supra-tentorielle à forte valeur pronostique péjorative pour la survie est associée à un biais d'échantillonnage (défaut de représentativité des tumeurs infra-tentorielle dans la série). Elle n'est biologiquement pas retenue comme facteur de risque du modèle final (voir tableau 15).

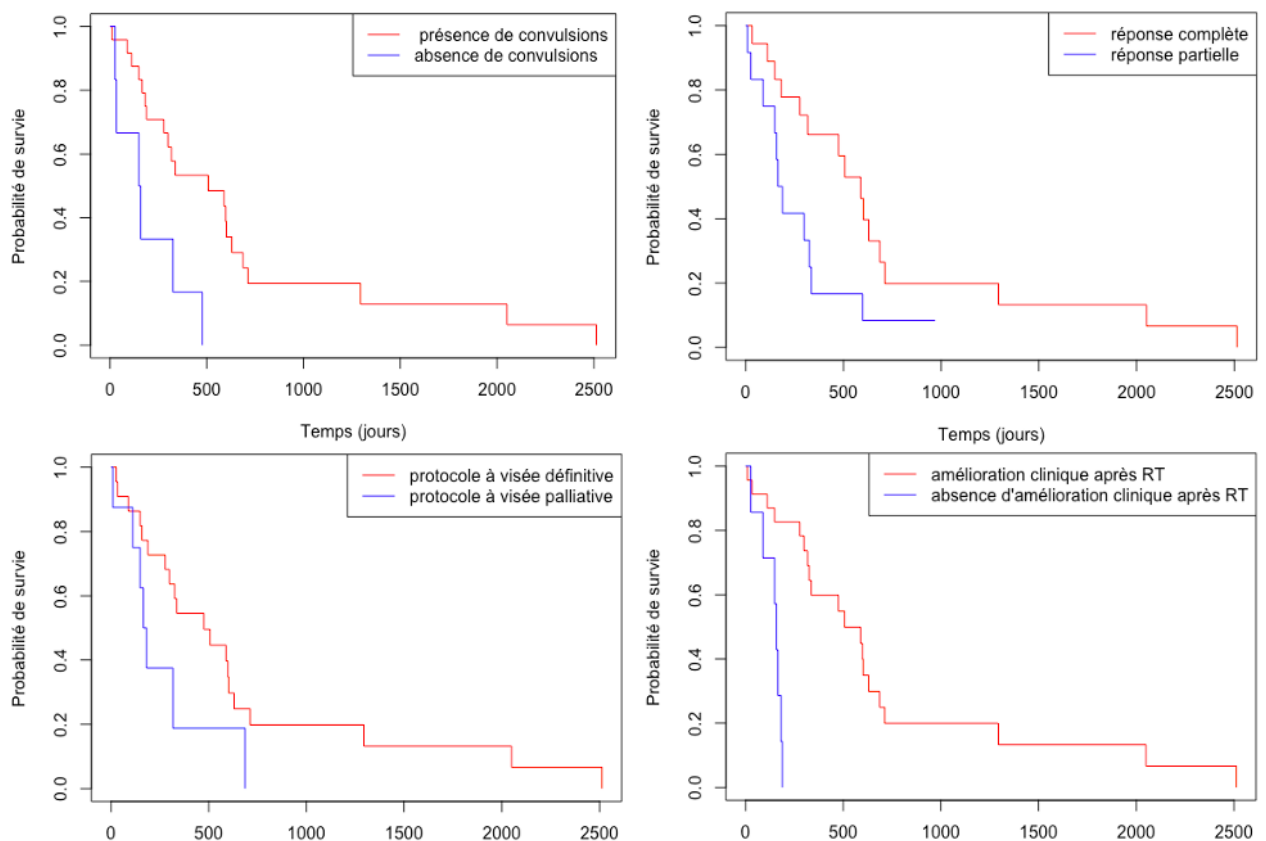


Figure 46 Courbes de survie comparatives des principaux facteurs influençant la survie identifiés à l'étape univariée

- A : Courbes de Kaplan-Meier en fonction de la présence ou non de convulsions au diagnostic
- B : Courbes de Kaplan-Meier en fonction de la réponse clinique au traitement médical de soutien avant irradiation
- C : Courbes de Kaplan-Meier en fonction de la visée du protocole de RT
- D : Courbes de Kaplan-Meier en fonction de la réponse clinique au traitement de RT

Facteur di- ou poly-cothomique	Khi-deux	p-value
Signalement		
Sexe	1,32	0,3
Âge ($\leq 8,8$ ou $> 8,8$ ans)	0,212	0,1
Poids ($\leq 25,1$ ou $> 25,1$ kg)	2,56	0,1
Race brachycéphale	0,303	0,6
Race Boxer	0,0375	0,8
Race Bouledogue	0,0202	0,9
Présentation clinique		
Durée entre l'apparition des symptômes et le diagnostic (≤ 9 ou > 9 jours)	3,03	0,08
Convulsions	7,28	0,007
Ataxie	1,93	0,2
Marche sur le cercle	0,997	0,3
Altération de l'état de conscience	0,296	0,6
Déficit proprioceptif	0,136	0,7
Déficit des nerfs crâniens	0,0343	0,9
Changement de comportement	3,2	0,07
Tête penchée	0,0982	0,8
Déficit neurologique		
Grade 0, 1 ou 2	0,5	0,8
Grade 0 ou 1	0,0918	0,8
Grade 0 ou 2	0,577	0,4
Grade 1 ou 2	0,203	0,7
Imagerie en coupe		
Localisation (infratentorielle ou supratentorielle)	2,18	0,1
Multiplicité (tumeur solitaire ou multifocale)	1,95	0,2
Volume tumoral ($\leq 2,56$ cm ³ ou $> 2,56$ cm ³)	0,532	0,5
Thérapeutique		
Réponse clinique au traitement symptomatique (réponse partielle ou complète)	4,4	0,04
Visée du protocole de RT (palliative ou définitive)	3,05	0,08
Réponse clinique à la RT (présence d'une réponse ou absence)	16,3	0,00005
Importance de la réponse clinique à la RT (réponse partielle ou complète)	0,975	0,3
Traitement anti-cancéreux additionnel	0,102	0,7

Tableau 13 Analyse univariée de l'influence de facteurs di- ou poly-cothomiques épidémiocliniques au diagnostic, d'imagerie en coupe et thérapeutiques sur la survie des 30 chiens atteints de gliomes intracrâniens présumés

Facteur numérique	HR (Hazard ratio)	p-value
Signalement		
Âge	1,1816	0,129
Poids	1,0126	0,310
Présentation clinique		
Durée entre l'apparition des symptômes et le diagnostic	1,0052	0,252
Imagerie en coupe		
Volume tumoral ($\leq 2,56 \text{ cm}^3$ ou $> 2,56 \text{ cm}^3$)	0,9751	0,776

Tableau 14 Analyse univariée de l'influence de facteurs numériques épidémiolo-cliniques au diagnostic et du volume tumoral à l'imagerie sur la survie des 30 chiens atteints de gliomes intracrâniens présumés

Facteur	HR	IC 95 %	p-value
Signalement			
Âge	0,7157	0,5243 – 0,9770	0,035174
Présentation clinique			
Présence de convulsions	0,0249	0,0029 – 0,2165	0,000823
Présence d'un changement de comportement	0,0362	0,0058 – 0,2254	0,000376
Imagerie en coupe			
Localisation supra-tentorielle	26,5222	1,6033 – 438,7229	0,022038
Tumeur multifocale	25,2860	2,1813 – 293,1133	0,00771
Thérapeutique			
Réponse clinique partielle au traitement symptomatique	18,7460	3,6837 – 95,3970	0,000415
Protocole de RT à visée palliative	4,8597	1,0325 – 22,8739	0,045457

Tableau 15 Modèle à risque proportionnels de Cox des facteurs pronostiques de la survie pour les 30 cas de gliomes intracrâniens présumés traités par RT externe

4. Effets secondaires du traitement par RT externe

Des effets secondaires significatifs associés au traitement de RT sont répertoriés dans 21,9 % (n=7) des cas pour 32 cycles de RT externe administrés (30 premiers cycles et 2 cycles supplémentaires d'irradiation). Ils comprennent des manifestations de radiotoxicité et des effets secondaires non associés à l'irradiation observés dans 21,9 % (n=7) et 3,1 % (n=1) des cas respectivement.

a) Radiotoxicité et facteurs pronostiques associés

Des manifestations de radiotoxicité précoce sont rapportées dans 18,8% (n=6) des cas. Elles comprennent selon la classification du VRTOG un érythème de la cavité buccale et/ou pharyngée de sévérité de grade 1 (n=4), un déclin transitoire du statut neurologique de grade 1 ou 2 (n=2), et une otite moyenne/interne de grade 1 (n=1).

Un cas de radiotoxicité précoce retardée de sévérité de grade 2 est objectivé à l'IRM à 61 jours post-irradiation trois jours après l'arrêt de la corticothérapie. Il se manifeste par des fasciculations faciales et des convulsions généralisées en cluster.

Des signes de radiotoxicité tardive sont identifiés chez deux chiens présentant respectivement une alopecie de grade 1 au niveau du site d'irradiation 4 mois après la fin du traitement et une KCS bilatérale de grade 2 environ 6 mois après irradiation.

Aucun des facteurs étudiés (volume tumoral, visée du protocole de RT et modalités d'administration de la dose) n'influence statistiquement l'apparition de signes de radiotoxicité après le traitement des gliomes cérébraux par RT externe chez le chien (voir tableau 16).

Facteur	Radiotoxicité	Absence de radiotoxicité	p-value
Imagerie en coupe			
Volume tumoral			0,4789
$\leq 2,56 \text{ cm}^3$	2	9	
$> 2,56 \text{ cm}^3$	0	9	
Thérapeutique			
Nombre de faisceaux thérapeutiques			0,6705
≤ 7	4	10	
> 7	3	14	
Technique de modification du faisceau thérapeutique			0,4130
Blocs manuels	3	9	
MLC	4	15	
Visée du protocole			0,1492
Palliatif	0	9	
Curatif	7	25	

Tableau 16 Analyse univariée du volume tumoral et des modalités d'irradiation dans l'apparition de radiotoxicité

Le facteur volume tumoral est évalué pour 20 cycles d'irradiation chez 18 chiens disposant de séquences IRM (18 premiers cycles d'irradiation et 2 cycles additionnels).

Le facteur visée du protocole est évalué pour 32 cycles d'irradiation chez 30 chiens (30 premiers cycles d'irradiation et 2 cycles additionnels).

Les facteurs nombre de faisceaux thérapeutiques et technique de modification du faisceau sont évaluée pour 31 cycles d'irradiation (29 premiers cycles d'irradiation et 2 cycles additionnels avec protocole complet de RT connu).

b) Effets secondaires significatifs non liés à l'irradiation

Un même chien présente une pneumonie par aspiration secondaire aux anesthésies répétées et une perte de 5,5% de son poids vif initial.

Une perte de poids à la suite d'un cycle de RT est observée dans 21,9% des cas (n=7). Cependant, celle-ci est exceptionnellement significative (perte inférieure à 5,00% du poids vif pour 6 d'entre eux), avec une perte pondérale médiane de 2,86% du poids vif initial (perte moyenne de 2,82% du poids vif initial, intervalle : 0,02 - 5,50%).

V. Discussion

A. Limites de l'étude

1. Limites liées à la nature de la néoplasie traitée

a) *Nombre de cas*

Les conclusions statistiques sont limitées par la petite taille relative de la cohorte et celle de sous-groupes identifiés à des fins analytiques.

Les gliomes restent une néoplasie cérébrale moins fréquente que les méningiomes dans l'espèce canine (35 % contre 50 % environ des PBT) [3], limitant ainsi le nombre de candidats potentiels pour la constitution de la cohorte. Bien que la RT soit plus démocratisée en Amérique du Nord pour le traitement des tumeurs cérébrales canines qu'en Europe (disponibilité de la modalité de traitement et habitudes thérapeutiques), le coût de traitement peut être prohibitif pour certains propriétaires. Cela réduit davantage le nombre de candidats potentiels. A titre indicatif, dans l'établissement ayant suivi la cohorte, le coût de traitement d'une tumeur cérébrale par RT mégavoltage fractionnée pour un chien pendant la période d'étude est compris entre 3 300 et 5 800 \$ environ selon la visée du protocole.

b) *Diagnostic présomptif de gliome intracrânien*

(1) Précision diagnostique de l'IRM

La grande majorité des cas de gliomes inclus dans cette étude manquent de confirmation histologique (93,3%, n=28). Bien que l'IRM ait démontré sa nécessité et sa pertinence pour le diagnostic des néoplasies cérébrales, le risque d'erreur diagnostique existe en raison de l'absence de spécificité lésionnelle des gliomes. Il existe un continuum d'images lésionnelles en IRM entre les différents types de tumeurs cérébrales, mais aussi avec des processus inflammatoires ou vasculaires cérébraux [3]. Les gliomes sont fréquemment associés à des hémorragies intracrâniennes secondaires au processus tumoral, et leur apparence en phase précoce peut être confondue avec un processus non tumoral. De plus, par leur caractère infiltrant ils peuvent être confondu avec le parenchyme cérébral non tumoral adjacent. Une confusion diagnostique de gliome avec un processus non tumoral est rapportée dans 10 % des cas [10]. Le diagnostic présomptif de gliome que l'imagerie en coupe permet d'établir ne dispense pas d'une analyse histologique pour obtenir le diagnostic de certitude et caractériser le comportement biologique de la tumeur [10], [56].

(2) Diagnostic de certitude *ante-mortem* par biopsie cérébrale

La pratique d'une analyse histologique *ante-mortem* par biopsie est encore peu pratiquée pour la prise en charge des gliomes canins sur la période d'étude. Elle est à mettre en lien avec le développement très récent de techniques sûres et minimalement invasives en conditions stéréotaxiques, dont la précision parvient maintenant à égaler celle des techniques de médecine humaine. De plus, le coût prohibitif des SBB en médecine vétérinaire limite encore

son emploi [60]. Les structures vétérinaires se sont pas toutes équipées pour pratiquer cet acte chirurgical. L'application de la technique de SBB issue de médecine humaine nécessite par ailleurs des modifications pour s'adapter à la morphologie variable des crânes canins. Par exemple, un cadre de stéréotaxie personnalisé imprimé en 3D a été récemment développé à cet effet [60].

Le risque de dissémination de cellules tumorales sur le trajet de biopsie n'est pas étudié dans la littérature bien qu'un cas de dissémination soit très fortement suspecté dans la présente série chez le chien 160476. La tumeur initialement bien délimitée dans le lobe piriforme présente après irradiation une extension tumorale dorsale le long de la corne temporale du ventricule latéral. Cette extension est compatible à l'IRM avec le trajet de biopsie réalisé au diagnostic pour confirmer la suspicion de gliome.

(3) Avancées en imagerie médicale pour le diagnostic des gliomes intracrâniens

L'imagerie fonctionnelle peut représenter un outil non invasif pour renforcer le diagnostic présomptif de gliome cérébral en cas d'absence de confirmation histologique *ante-mortem*. L'emploi additionnel de séquences de diffusion, de perfusion ou spectroscopique améliore les capacités de discrimination de l'examen d'IRM entre les lésions cérébrales néoplasiques et celles qui ne le sont pas [3].

En médecine humaine, l'IRM de diffusion est déjà largement employée dans le diagnostic et le suivi thérapeutique des tumeurs cérébrales [66]. L'imagerie métabolique et fonctionnelle est en cours de développement en médecine vétérinaire. Elle n'est pas actuellement utilisée en routine pour le diagnostic des tumeurs cérébrales [32]. De rares études consacrées aux gliomes intracrâniens chez le chien mentionnent son utilisation mais de façon non systématique [12], [15], [28], [30]. Une étude comparative entre des gliomes confirmés à l'histologie et des AVC chez le chien a démontré que l'emploi de séquences de diffusion augmentait la précision diagnostique de l'IRM pour les deux types lésionnels [160].

Une autre possibilité pour aider au diagnostic présomptif de gliome par IRM est le recours à une intelligence artificielle. Une équipe italienne a récemment développé un modèle de classification d'image fiable, basé sur un réseau neuronal convolutif, pour distinguer chez le chien une tumeur gliale d'un méningiome à l'IRM [161].

2. Limites techniques

a) Variabilité des protocoles diagnostiques et de traitement

La disponibilité limitée des examens d'IRM et l'absence de standardisation du protocole d'examen réduit les données disponibles pour l'étude des facteurs à l'imagerie en coupe influençant la durée de survie ou la radiotoxicité, ainsi que les possibilités de comparaison dans la cohorte.

La variabilité des techniques de RT, des protocoles de fractionnement et de la technique de modification du faisceau limitent également les possibilités de comparaison dans cette série.

b) Doses planifiées aux OAR et volumes tumoraux

Par ailleurs, il n'a pas été possible de travailler sur les images de contourage et de planification de traitement pour cette série, le logiciel étant en panne lors de la récupération des données. La notion de volume tumoral a pu être étudiée grâce aux séquences d'IRM, mais les doses en Gy planifiées pour les volumes tumoraux et les OAR pour chaque chien restent inconnues sans les histogrammes dose/volume. Le calcul de la BED n'en donne qu'une idée approximative puisqu'elle est basée sur le protocole de RT (fractionnement et dose totale prescrite). Pour un même protocole de RT et pour un même animal, les valeurs des doses planifiées à la tumeur et aux OAR varient en fonction de l'opérateur qui contoure manuellement les organes sur les images et de celui qui détermine le positionnement des faisceaux. La variation de ces doses d'un chien à l'autre n'a donc pas pu être étudiée dans cette série, ainsi que son possible impact pronostique sur la survie. Or ces valeurs reflètent la qualité de travail du radiothérapeute. Elles font l'objet de recommandations bien établies en RT humaine [146]. Il serait intéressant à l'avenir d'étudier ces éléments en RT vétérinaire pour en standardiser les pratiques et les faire progresser si certaines modalités dosimétriques se révèlent influencer le pronostic des chiens traités.

c) Protocole de suivi post-irradiation

Le suivi post-irradiation n'est pas standardisé et manque d'un suivi par IRM. Ce manque de suivi par imagerie n'autorise pas de la détermination la réponse tumorale et l'évaluation de l'efficacité de la RT sur le contrôle tumoral.

L'absence d'examen nécropsique et/ou de suivi par IRM pour la majorité des cas ne permet pas d'identifier une radiotoxicité précoce différée et tardive. La sécurité vraie de la technique n'est donc pas évaluable.

Par ailleurs, l'imputabilité de la tumeur gliale dans la cause du décès n'est pas vérifiable puisque les patients n'ont pas été soumis à un examen nécropsique de façon systématique.

d) Design de l'étude

L'absence de groupe contrôle dans l'étude ne permet pas d'établir l'avantage de la RT externe en termes de survie ou d'amélioration clinique dans le traitement des gliomes canins. Cependant, le bénéfice de la RT est bien documenté dans la littérature [15], [91].

Enfin, la nature rétrospective de l'étude ne permet pas la complétion de données manquantes dans les dossiers médicaux ou la collecte d'informations supplémentaires.

B. Caractéristiques épidémio-cliniques et d'imagerie des gliomes canins intracrâniens

1. Race et poids

Dans cette étude, les races brachycéphaliques boxer, bouledogues, et bullmastiff sont les plus représentées. Ce résultat concorde avec la prédisposition des races brachycéphales pour les gliomes identifiée à un niveau phylogénétique dans la littérature. Cependant, cette surreprésentation reste apparente puisque la représentativité de la cohorte relative à la

distribution raciale des chiens traités au Veterinary Specialty Hospital de San Diego n'est pas évaluée.

Le poids des chiens de la cohorte est très variable et aucune tranche pondérale n'est surreprésentée dans l'étude. De manière similaire, aucune prédisposition liée au poids pour les gliomes chez le chien n'est rapportée dans la littérature. Ceci est à mettre en lien avec l'hétérogénéité des formats raciaux qui est également retrouvée au sein des races brachycéphales.

2. Age et sexe

L'âge médian au diagnostic de la cohorte est compris dans la tranche d'âge 8-9 ans surreprésentée identifiée par la littérature [2], [6], [9], [11]–[17].

Une surreprésentation sexuelle est apparente dans cette étude (sexe ratio d'1,5). Cependant elle n'est pas statistiquement significative (test de Khi-deux, p-value 0,2733). Une prédisposition sexuelle mâle pour les gliomes est rapportée de façon variable dans la littérature chez le chien. Sa présomption nécessite d'être confirmée par de futures études avec un nombre significatif de cas. En revanche, cette prédisposition sexuelle est clairement identifiée en médecine humaine [2].

La stérilisation n'est pas un paramètre étudié dans la cohorte. Elle relève d'une pratique quasi-systématique dans l'état de Californie, et représente un biais considérable. En effet 96,7% des chiens de la cohorte sont stérilisés ici.

3. Signes cliniques

La présence d'une tumeur gliale et l'œdème vasogénique associé provoquent des signes cliniques variés [162]. Le signe clinique le plus fréquemment rapporté au diagnostic dans cette étude est l'épilepsie secondaire, qui est retrouvée chez 80,0% des patients. Cette proportion est conforme à ce qui est décrit dans la littérature pour les néoplasies cérébrales du chien (entre 45 et 88% rapporté) [17]. Des manifestations épileptiques seules sont observées dans 23,3% des cas au sein de la cohorte. Cette proportion est toutefois inférieure à ce qui est rapporté par les études sur les gliomes canins traités par RT (45,8 à 65,7 %) [15], [48]. Elle peut être liée à un phénomène d'échantillonnage. Cette étude est conduite sur une cohorte de taille relative faible.

4. Localisation tumorale

Le caractère solitaire des tumeurs gliales cérébrales canines est retrouvé dans cette étude. La répartition préférentielle à l'étage supra-tentorial dans le télencéphale ainsi que l'existence d'un gradient rostro-caudal au sein du télencéphale rapportés dans la littérature sont également confirmés dans cette étude à l'imagerie en coupe [2], [6], [9], [12], [13], [27]. Aucune latéralisation préférentielle des gliomes canins n'a été statistiquement identifiée dans cette étude (test de Khi-deux, p-value = 0,1441).

5. Volume tumoral au diagnostic et conséquence pour la planification du traitement de RT

Pour les 18 chiens concernés, le volume tumoral (0,01 à 11,97 cm³) et l'œdème périphérique qui l'accompagne (0,01 à 11,97 cm³) sont très variables dans cette série. Il est parfois difficile de différencier la tumeur charnue de l'œdème périphérique pour les gliomes les plus diffus avec les séquences d'IRM classiques. La définition du PTV se révèle très délicate pour les gliomes. Cette même difficulté est retrouvée chez les gliomes humains où aucun consensus n'est établi quant à la délimitation des volumes à traiter. Certains différencient deux PTV dont un incluant l'œdème périphérique et l'autre non, tandis que d'autres protocoles ne tiennent pas compte de l'œdème et appliquent des marges standardisées au GTV [158]. Il existe en effet un risque de sous-estimer le volume tumoral et d'épargner des cellules néoplasiques, ce qui augmente le risque de récurrence. Cependant l'augmentation du volume cérébral irradié augmente également les risques de radiotoxicité [94], [131], [158]. Le compromis difficile de délimitation des volumes à irradier pour assurer le meilleur contrôle tumoral est encore actuellement empirique. Le volume d'œdème périphérique n'a pas été inclus dans l'étude des facteurs pronostiques en raison du faible nombre de données disponibles dans la série.

C. Survie et facteurs pronostiques associés

1. Survie des chiens traités après RT externe

La MST globale de 326 jours est en accord avec celles rapportées pour des gliomes intracrâniens présumés traités par RT dans la littérature pour les chiens (226 – 698 jours) [15], [24], [48], [50], [92]. Malgré l'hétérogénéité des modalités d'irradiation de l'étude, ce résultat confirme l'effet bénéfique de la RT externe sur l'allongement de la durée de survie en comparaison d'une prise en charge symptomatique seule (26 -94 jours) [6], [14], [16], [46]. L'allongement de la durée de vie associé à la RT de cette série est possiblement surestimé. La MST spécifique pour les 15 chiens décédés des suites supposées du gliome est de 189 jours (IC 95 % : 149 – 598), ce qui est alors inférieur aux valeurs de la littérature. Toutefois, l'effet bénéfique de la RT reste perceptible par rapport au traitement symptomatique seul.

2. Localisation supra-tentorielle

Le modèle final de Cox de facteurs pronostiques de la survie de cette étude comporte un facteur à l'interprétation biologique étonnante. La localisation supra-tentorielle apparaît ici très fortement péjorative pour la survie (HR = 26,5) alors que la localisation infra-tentorielle est classiquement associée à une survie plus courte pour les tumeurs cérébrales chez le chien dans la littérature [163]. Ce résultat peut provenir d'un biais d'échantillonnage de la série. Elle ne comporte en effet que deux cas de gliomes infra-tentoriels avec une survie non significativement différente du reste de la série. Ce modèle a été néanmoins conservé par comparaison du maximum de vraisemblance avec un modèle de Cox alternatif emboîté stabilisé manuellement pas à pas (analyse de la variance, p-value = 0,02936) (voir annexe 3).

3. Convulsions au diagnostic

Parmi les facteurs pronostiques épidémiocliniques identifiés à l'étape multivariée, l'identification de la présence de convulsions au diagnostic comme facteur protecteur rejoint un résultat récemment identifié par la littérature. L'étude de JOSÉ-LÓPEZ et al. suggère que l'existence de convulsions soit une manifestation précoce de tumeur cérébrale qui encourage les propriétaires à consulter plus rapidement que pour des signes cliniques plus subtils passant inaperçus [6]. Dans la présente série, la durée des symptômes avant le diagnostic n'est cependant pas identifiée comme un facteur pronostique de la survie. De même, elle n'est pas significativement différente selon la présence convulsions ou non au diagnostic (test de Wilcoxon par inégalité des variances entre groupes, p-value = 0,1664). La répartition très déséquilibrée entre les chiens présentant ou non de l'épilepsie secondaire dans la série est à prendre en considération pour l'interprétation du résultat.

4. Age au diagnostic

Dans cette série, une augmentation d'1 an d'âge diminue le risque de mortalité de 28,5 %. L'influence protectrice de l'âge n'est cependant pas rapportée dans la littérature [45], [61]. Une hypothèse plausible serait qu'un chien plus âgé au diagnostic ait une probabilité moindre de présenter une radiotoxicité tardive simulant une progression/récurrence tumorale dans la mesure où l'implication de la tumeur gliale dans le décès reste présomptive pour cette étude. Une autre explication possible serait la survenue préférentielle de gliomes plus agressifs, plus infiltrants à croissance plus rapide chez de plus jeunes chiens. Cette hypothèse ne peut pas être confirmée en l'absence d'analyse histologique systématique pour la cohorte.

5. Changement de comportement au diagnostic

La présence d'un changement de comportement au diagnostic est aussi associée à une valeur pronostique favorable dans cette étude. Aucune mention n'est faite dans la littérature quant à son implication dans la survie de chiens atteints de tumeur intracrânienne. Il reste un signe clinique non spécifique plutôt subtil à déceler qui atteste d'une atteinte des lobes frontal ou temporal [164].

6. Gliomes multifocaux

Conformément à ce qui est rapporté pour les tumeurs gliales canines, le caractère multifocal est un facteur pronostique fortement péjoratif dans cette série. Il témoigne du caractère agressif métastatique ou très envahissant de la tumeur [6], [67].

7. Réponse au traitement médical de soutien avant irradiation

La réponse au traitement médical de soutien avant irradiation est identifiée pour la première fois comme un facteur influençant la survie des gliomes canins intracrâniens traités par RT externe. L'absence fréquente de diagnostic définitif *ante-mortem* dans la prise en charge des gliomes canin prive d'informations pronostiques majeures. L'IRM fournit par ailleurs un certain nombre de critères dont la valeur pronostique est variable et inconstante dans la littérature pour les gliomes canins [6], [15], [28], [46], [68], [69]. De plus, la sévérité initiale

des signes cliniques n'influence significativement pas la survie pour cette série, en accord avec ce qui est rapporté dans les études exclusivement consacrées au traitement des tumeurs cérébrales canines [14], [15], [48], [51], [67]. La réponse au traitement symptomatique initial pourrait ainsi représenter une alternative afin de préciser le pronostic sous condition que sa pertinence soit confirmée ultérieurement. Une survie significativement plus faible est observée en cas de réponse partielle au traitement de soutien initial dans cette étude. Cela pourrait conditionner la prise en charge ultérieure des gliomes en amenant les cliniciens à reconsidérer la balance bénéfices/inconvénients de la RT externe en termes de survie selon la réponse des chiens à un premier traitement médical de soutien. Ce dernier présente l'avantage d'être peu onéreux, réalisable par tout praticien et mise en œuvre immédiatement.

8. Type de protocole d'irradiation

Le type de protocole d'irradiation (palliatif versus définitif) est également identifié pour la première fois comme un facteur influençant la survie des gliomes canins intracrâniens traités par RT externe. Bien que celui-ci soit à la limite de significativité, ce résultat est en accord avec les principes de radiobiologie énoncés précédemment (voir II. B. et C.). Une seule étude de MAGALHAES et al. consacrée au traitement de méningiomes et gliomes présomptifs par RT externe mégavoltage fractionnée a étudié l'influence de l'objectif de traitement sur la survie. Pour tout type de tumeur confondu, aucune influence significative du protocole n'avait été démontrée [24]. La différence en termes de dose totale entre les protocoles palliatifs de MAGALHAES et al. et ceux administrés à la cohorte (31 à 39 Gy contre 24 à 32 Gy) peuvent expliquer cette différence de résultat.

9. Durée entre l'apparition des symptômes et le diagnostic

Il a été récemment suggéré que la durée entre l'apparition des symptômes et le diagnostic influait la survie de chiens avec gliome présomptif traités par chimiothérapie [16]. Il est supposé que les chiens avec une durée des symptômes avant diagnostic plus longue ont un gliome de bas grade, moins invasif et à croissance plus lente que les chiens avec une durée d'expression clinique plus courte. Cependant cette corrélation n'est pas retrouvée dans toutes les études ni dans cette série [6], [17].

D. Réponse clinique à la RT externe et facteurs pronostiques associés

En l'absence d'IRM de suivi pour la majorité des chiens de la cohorte, c'est l'efficacité clinique de la RT externe dans le traitement des gliomes canins qui est évaluée dans cette étude. Pour cette série, la réponse clinique à la RT évaluée est réelle puisque différenciée de la réponse au traitement symptomatique initié avant irradiation. Il a en effet été soulevé une possible confusion entre l'amélioration clinique liée au traitement symptomatique concomitant et la RT [51].

1. Amélioration clinique après irradiation

L'efficacité clinique de la RT externe est confirmée dans cette série avec une amélioration clinique notable rapportée pour 76,7% (n=23) des chiens. Ce résultat est concordant avec les études précédentes, où elle peut atteindre jusqu'à 100 % [15], [48], [50], [51], [91], [92].

Comme chez l'Homme, l'effet bénéfique de la RT dans le contrôle de l'épilepsie structurale secondaire aux tumeurs cérébrales chez le chien a été démontré [15], [91]. Le contrôle des manifestations épileptiques par la RT est une donnée importante à transmettre aux propriétaires puisqu'il semble représenter un critère de la qualité de vie auxquels ces derniers sont particulièrement sensibles [91].

Bien que la destruction retardée des cellules néoplasiques après irradiation conduise à une amélioration théorique lente, celle-ci est fréquemment observée dès les premières semaines du traitement [15], [50], [68]. Une amélioration en cours de traitement est en effet observée pour 13,3% de la série. C'est une information à délivrer également aux propriétaires pour orienter leur décision thérapeutique dans la prise en charge d'un gliome cérébral chez le chien. Le mécanisme sous-jacent de cette amélioration rapide sans réduction de l'effet masse reste cependant inexpliqué à ce jour [15].

2. Prédiction de la réponse clinique à la RT externe

La réponse clinique au traitement de soutien avant irradiation est identifiée pour la première fois chez le chien atteint de gliome intracrânien présumé comme significativement prédictive de la réponse clinique à la RT externe. Son caractère pronostique doit être confirmé par d'autres études. À l'instar de son caractère pronostique péjoratif pour la survie, une réponse partielle au traitement médical initial pourrait également conduire à une reconsidération de la balance bénéfices/inconvénients de la RT externe dans le traitement des gliomes canins intracrâniens. En effet, de nombreux propriétaires sont également très sensibles à la qualité de vie de leur animal et leur état clinique en plus de leur survie. Les mécanismes sous-jacents de ces implications pronostiques restent encore à déterminer. Il est rapporté dans la littérature que la réponse clinique à la corticothérapie est corrélée à l'importance de l'œdème péri-tumoral vasogénique observé en IRM [3], [73]. Cela n'a pas été étudié dans la présente série puisque les séquences IRM appropriées étaient absentes ou indisponibles pour 15 des 30 chiens de la cohorte. Les corticoïdes modulent également l'inflammation cérébrale en diminuant la production de cytokines pro-inflammatoires et par leurs effets cellulaires directs. Ils possèdent un effet anti-tumoral démontré *in vitro* sur les cellules gliales [73]. Avec la caractérisation en cours du microenvironnement inflammatoire tumoral des gliomes canins, de nouvelles données moléculaires pourraient apporter d'autres éléments de réponse.

3. Traitement anti-cancéreux additionnel après rechute clinique

Contrairement à ce qui a pu être démontré par MOIRANO et al. en RTS, un cycle supplémentaire d'irradiation ou une chimiothérapie après irradiation ne semble pas allonger significativement la durée de survie dans cette série [17]. Une stabilisation temporaire de la maladie tumorale ou une régression clinique apparente sont plutôt observées. Cependant les conclusions à tirer de ces résultats restent limitées puisque le nombre de cas ayant bénéficiés d'un traitement anti-cancéreux additionnel dans cette série est très faible (n=3) et les méthodes d'irradiation diffèrent.

E. Sécurité de la RT externe dans le traitement des gliomes intracrâniens canins

L'évaluation de la sécurité de la RT externe dans le traitement des gliomes cérébraux canins de cette étude rejoint les conclusions de la littérature à ce sujet. La RT externe est une modalité de traitement sûre, et bien que l'incidence de radiotoxicité aiguë dans la série soit supérieure à ce qui est habituellement rapporté, ses manifestations sont transitoires et non sévères.

1. Radiotoxicité

a) *Radiotoxicité aiguë*

La radiotoxicité aiguë observée pour les 32 cycles de RT administrés dans l'étude (21,9 %) est supérieure aux 5,5% habituellement rapportés dans la littérature [15], [48], [51].

Cependant, les manifestations observées sont transitoires, de faible gravité et répondent au traitement symptomatique mis en place. En effet, dans 83,3% des cas (n=5) elles sont de sévérité de grade 1 selon la classification du VRTOG [159].

L'inflammation buccale et/ou pharyngée et l'otite moyenne/interne rapportées sont des signes de radiotoxicité aiguë classiquement observés pour le traitement des tumeurs cérébrales chez le chien dans le service de radiothérapie du Veterinary Specialty Hospital de San Diego. Cela peut s'expliquer par leur proximité avec la portion cérébrale irradiée et leur présence sur le trajet du faisceau.

Une surestimation de la radiotoxicité aiguë est possible dans l'étude. Il est impossible de confirmer l'imputabilité réelle de l'irradiation dans les cas de dégradation neurologique transitoire en l'absence d'évaluation par imagerie en coupe. Le déclin neurologique observé se traduit habituellement par une récurrence ou une aggravation des signes cliniques présents. Il peut être attribuable à une progression tumorale seule ou en association avec une réaction de l'encéphale à l'irradiation.

b) *Radiotoxicité aiguë différée*

Le cas de radiotoxicité précoce différée documenté par IRM à 61 jours post-irradiation apparaît dans une fenêtre temporelle concordante avec ce qui est décrit dans la littérature (21 à 90 jours) [144], [145]. Elle apparaît à l'imagerie comme un œdème vasogénique significatif occupant le lobe frontal gauche en association à une réduction du volume tumoral. Cliniquement, elle se manifeste par une récurrence de convulsions en cluster et de spasmes des muscles de la face 3 jours après l'arrêt de la corticothérapie. Une bonne réponse après la reprise de prednisolone est observée avec disparition des signes neurologiques pendant plusieurs mois.

L'évaluation de la radiotoxicité aiguë différée ou tardive est difficile en l'absence d'IRM de suivi. Ses manifestations cliniques sont non spécifiques et protéiformes, rendant son identification délicate [145]. Le délai d'apparition de symptômes neurologiques après RT, le traitement symptomatique en place et la réponse à la corticothérapie sont autant d'éléments d'orientation pour la réalisation précoce d'un examen d'imagerie en coupe au suivi afin de ne pas conclure de manière erronée à une progression tumorale après irradiation.

c) Radiotoxicité tardive

Les deux cas de radiotoxicité tardive observés au sein de la cohorte sont compatibles avec la présence des tissus concernés dans la trajectoire des faisceaux thérapeutiques. La peau est systématiquement concernée par une potentielle radiotoxicité puisque les rayonnements ionisants proviennent d'une source à distance du patient en RT externe. Une alopecie du sommet du crâne n'est pas fréquemment observée dans l'établissement du Veterinary Specialty de San Diego et résulte probablement d'une susceptibilité pilaire individuelle. La présence d'une atteinte oculaire lors de l'irradiation est à mettre en relation avec l'exophtalmie du chien de conformation brachycéphale concerné.

La surveillance d'une radionécrose ou d'une encéphalomalacie n'a pas été possible pour cette étude. Elle nécessite un suivi par IRM puisqu'une radiotoxicité tardive de l'encéphale entraîne signes cliniques identiques à une progression ou récurrence tumorale [50].

d) Influence du protocole d'irradiation

La plus grande radiotoxicité des protocoles palliatifs, comparativement aux protocoles définitifs, qui est habituellement décrite dans la littérature n'est pas retrouvée dans cette étude [130]. L'explication de ce résultat réside d'une part dans le calcul des BED. À l'exception faite d'un cas qui n'a pas manifesté de signe de radiotoxicité, la BED du parenchyme cérébral sain et des tissus prolifératifs pour tous types de protocole employé dans la cohorte est inférieure ou équivalente à celles des protocoles communément employés en RT mégavoltage fractionnée avec une faible radiotoxicité rapportée (BED₃ : 92 à 114 Gy et BED₁₀ : 62,5 à 74,1 Gy) [17]. D'autre part, le déséquilibre important entre le nombre de protocoles à visée palliative (n=9) et définitive (n=23) administrés dans la cohorte peut induire un biais statistique de représentativité.

e) Influence du volume tumoral initial à l'IRM

Aucune corrélation n'est identifiée entre le volume tumoral à l'IRM et le risque de radiotoxicité dans cette étude. Toutefois, la portée de ce résultat est limitée puisqu'un effet d'échantillonnage dans la série ne peut être exclu, avec des mesures en IRM seulement disponibles pour 18 cas. Il est reconnu que la géométrie de tumeurs larges peut engendrer un débordement de la dose en dehors du PTV [94]. Ce phénomène est à prendre en considération, d'autant plus lorsque des fractions importantes sont délivrées (en RTS par exemple). Le volume cérébral total irradié influence également l'apparition de radiotoxicité [130]. Le caractère infiltrant des gliomes aux marges souvent mal définies entraîne inévitablement l'irradiation d'une certaine proportion de tissu cérébral sain [131]. Puisque l'étude des images de contourage et de planification de traitement n'a pas été réalisée pour cette série, il n'a pas été possible d'évaluer l'influence des doses planifiées en Gy pour les volumes tumoraux et les OAR contournés de chaque chien et leurs variations sur le risque de radiotoxicité.

2. Autres effets secondaires de la RT externe non liés à l'irradiation

a) *Complication associée aux anesthésies répétées*

Les complications significatives non associées à l'irradiation sont observées de manière isolée dans cette étude. Le cas de bronchopneumonie par aspiration secondaire aux anesthésies répétées est une complication sévère. Cependant, le chien atteint présentait des facteurs prédisposant son apparition. Sa conformation brachycéphale et sa paralysie laryngée gauche contemporaine ont vraisemblablement favorisé une fausse route pendant la période d'anesthésie.

b) *Perte pondérale*

La perte de poids engendrée par le traitement de RT externe n'est pas significative (inférieure à 5% du poids vif initial) pour la majorité des cas (85,7%, n=6) dans la série. Ces résultats sont conformes à ce qui a été précédemment démontré par CALLANAN et al. où une perte de poids significative n'est rapportée que pour 5,5 % de chiens traités par RT externe pour une variété de tumeurs [132]. En cas d'inflammation buccale radio-induite, aucune gêne à la préhension alimentaire n'est rapportée dans la cohorte. De plus, la présence de ce type de radiotoxicité n'est pas associée à une perte de poids chez les patients concernés. Comme suggéré par CALLANAN et al., les épisodes répétés d'anesthésie générale et le stress associé à l'hospitalisation sont à l'origine d'une dysorexie pouvant expliquer la perte de poids parfois observée.

Pour le seul chien avec une perte de poids significative, celle-ci peut s'expliquer de façon non spécifique par la conjonction des causes mentionnées ci-dessus et de la bronchopneumonie par aspiration secondaire développée au cours du traitement.

F. Gliomes canins métastatiques : origines possibles et conséquences

10,0 % (n=3) des gliomes sont métastatiques dans cette série. La littérature rapporte toutefois que les gliomes canins métastasent généralement peu [33]. Il peut s'agir d'un effet d'échantillonnage étant donné la petite taille de la cohorte.

L'un des cas présente des métastases spinales intra-canalaires, méningées et parenchymateuse à la suite d'une extension à minima péri-ventriculaire de la tumeur primitive. Un processus de dissémination de cellules tumorales à distance via le LCS existe [30]. Il est rapporté plus fréquemment notamment chez les gliomes et les tumeurs des plexus choroïdes que pour d'autres PBT chez le chien [26], [31], [32]. Le phénomène est bien décrit en médecine humaine sous le nom de « drop metastases ». Il commence à être reconnu en médecine vétérinaire [30]. 14 cas de gliomes métastatiques par dissémination dans le LCS sont actuellement rapportés chez le chien dans la littérature [6], [15], [30], [165]. Ce processus métastatique implique l'exfoliation de cellules cancéreuses à partir des ventricules. Elles sont embolisées dans le système ventriculaire pour donner lieu à des métastases plus caudalement dans le SNC selon le sens de circulation du LCS. Les oligodendrogliomes sont plus fréquemment associés aux métastases disséminées par le LCS en raison de leur contact fréquent avec les ventricules latéraux [30]. La nature oligodendrogliale préférentielle des gliomes qui métastasent via le LCS est confirmée avec ce cas, bien que la localisation de la

tumeur initiale soit au niveau du lobe piriforme. L'implication de la biopsie cérébrale dans la dissémination primaire des cellules tumorales au sein du système ventriculaire est suspectée en première intention. Les métastases intra-canales spinales en C2, puis méningées thalamiques, spinales, du tronc cérébral et intra-canales spinales en C4-T4 sont compatibles avec une dissémination rostro-caudale de métastases gliales par le LCS en circulation à partir du lobe piriforme tumoral. En revanche, la présence concomitante de métastases parenchymateuses symétriques au niveau des lobes frontaux est moins vraisemblablement liée au phénomène de « drop metastases ». Cela suppose l'existence de deux mécanismes de dissémination métastatique simultanés ou une remise en question du diagnostic de métastases frontales.

La présence de métastases gliales dans le LCS est identifiée comme facteur pronostique péjoratif pour la survie chez le chien [6]. Le patient avec « drop metastases » a survécu 275 jours à partir de leur mise en évidence à l'IRM, avec une survie globale de 630 jours. La corrélation négative avec la survie n'est pas mise en évidence ici bien qu'un seul cas soit identifié et qu'il ait bénéficié d'un second cycle de RT pour traiter la tumeur primitive et la première métastase spinale intra-canales cervicale.

CONCLUSION

La RT externe est aujourd'hui la modalité thérapeutique de choix des tumeurs intracrâniennes intra-axiales en médecine vétérinaire. Son bénéfice clinique et sa bonne tolérance ont été démontrés dans le traitement des gliomes canins. Cependant, la réponse thérapeutique et les facteurs pronostiques décrits varient notablement selon les études. De plus, le bénéfice clinique de la RT n'est pas toujours clairement distingué de celui du traitement symptomatique de soutien.

L'objectif de cette étude rétrospective était d'approfondir l'étude de la réponse clinique propre et la survie après RT externe de gliomes canins intracrâniens présumés à l'imagerie en coupe, ainsi que les facteurs pronostiques associés.

Trente cas de chiens atteints de gliomes intracrâniens présumés issus du Veterinary Specialty Hospital de San Diego (CA, États-Unis) et traités par RT externe comme modalité thérapeutique principale entre janvier 2007 et novembre 2018 ont été étudiés. La réponse clinique et la tolérance du traitement ont été rétrospectivement évaluées sur la période de janvier 2007 à août 2019. Deux types de protocoles thérapeutiques ont été comparés (l'un à visée définitive, l'autre plus palliatif avec un nombre de séances réduit).

Les effets secondaires associés au traitement de RT externe sont restés légers à modérés, sans jamais menacer la vie des animaux. Ni le choix entre les deux types de protocoles, ni le volume tumoral ne semblent avoir eu de répercussion sur la tolérance du traitement de RT.

Dans cette série, un bénéfice en termes de survie (par rapport aux données de la littérature) et d'amélioration clinique a pu être associé à l'emploi de la RT externe. La MST globale était de 326 jours (IC 95 % : 189-602) et l'état clinique a été amélioré pour 76,7 % des chiens après radiothérapie. La présence de convulsions au diagnostic a été confirmée comme étant un facteur pronostique favorable et la nature multifocale au diagnostic de la tumeur comme facteur défavorable en termes de durée de survie dans cette série. Cette étude a aussi mis en évidence que les animaux plus âgés et ceux présentant un changement de comportement au diagnostic survivaient plus longtemps. De plus, nos résultats ont confirmé l'intérêt de choisir des protocoles à visée définitive pour optimiser la survie, bien qu'ils soient plus coûteux et plus lourds pour l'animal.

Enfin, pour la première fois à notre connaissance, notre étude a mis en évidence d'une part une association entre la réponse clinique au traitement de soutien initié avant la RT et l'amélioration clinique post-RT, d'autre part une association entre cette réponse initiale au traitement symptomatique et la durée de survie après irradiation. Dans la mesure où la prise en charge thérapeutique des gliomes intracrâniens chez le chien ne peut généralement pas se décider en fonction de critères histologiques, immunohistochimiques ou moléculaires prédictifs de réponse thérapeutique (puisque les biopsies cérébrales *ante-mortem* sont rarement réalisées chez le chien), la réponse clinique au traitement de soutien initial pourrait être un critère pour orienter la décision thérapeutique en tant que facteur prédictif de l'efficacité de la RT.

Bibliographie

- [1] A. D. Miller and J. F. Zachary, "Chapter 14 - Nervous System," in *Pathologic Basis of Veterinary Disease (Sixth Edition)*, Sixth Edit., J. F. Zachary, Ed. Mosby, 2017, pp. 805-907.e1.
- [2] J. W. Koehler *et al.*, "A revised diagnostic classification of canine glioma: Towards validation of the canine glioma patient as a naturally occurring preclinical model for human glioma," *J. Neuropathol. Exp. Neurol.*, vol. 77, no. 11, pp. 1039–1054, 2018, doi: 10.1093/jnen/nly085.
- [3] A. D. Miller, C. R. Miller, and J. H. Rossmeis, "Canine Primary Intracranial Cancer: A Clinicopathologic and Comparative Review of Glioma, Meningioma, and Choroid Plexus Tumors," *Front. Oncol.*, vol. 9, no. November, pp. 1–22, 2019, doi: 10.3389/fonc.2019.01151.
- [4] S. B. Amin *et al.*, "Comparative Molecular Life History of Spontaneous Canine and Human Gliomas," *Cancer Cell*, vol. 37, no. 2, pp. 243–257.e7, 2020, doi: 10.1016/j.ccell.2020.01.004.
- [5] G. A. Krane *et al.*, "Immunohistochemical evaluation of immune cell infiltration in canine gliomas," *Vet. Pathol.*, vol. 58, no. 5, pp. 952–963, 2021, doi: 10.1177/03009858211023946.
- [6] R. José-López *et al.*, "Clinical features, diagnosis, and survival analysis of dogs with glioma," *J. Vet. Intern. Med.*, vol. 35, no. 4, pp. 1902–1917, 2021, doi: 10.1111/jvim.16199.
- [7] J. M. Dobson, S. Samuel, H. Milstein, K. Rogers, and J. L. N. Wood, "Canine neoplasia in the UK: Estimates of incidence rates from a population of insured dogs," *J. Small Anim. Pract.*, vol. 43, no. 6, pp. 240–246, 2002, doi: 10.1111/j.1748-5827.2002.tb00066.x.
- [8] W. A. Priester and N. Mantel, "Occurrence of Tumors in Domestic Animals. Data From 12 United States and Canadian Colleges of Veterinary Medicine2," *JNCI J. Natl. Cancer Inst.*, vol. 47, no. 6, pp. 1333–1345, 1971, doi: 10.1093/jnci/47.6.1333.
- [9] T. E. Kishimoto *et al.*, "A retrospective survey on canine intracranial tumors between 2007 and 2017," *J. Vet. Med. Sci.*, vol. 82, no. 1, pp. 77–83, 2020, doi: 10.1292/jvms.19-0486.
- [10] S. Ródenas, M. Pumarola, L. Gaitero, À. Zamora, and S. Añor, "Magnetic resonance imaging findings in 40 dogs with histologically confirmed intracranial tumours," *Vet. J.*, vol. 187, no. 1, pp. 85–91, 2011, doi: 10.1016/j.tvjl.2009.10.011.
- [11] R. B. Song, C. H. Vite, C. W. Bradley, and J. R. Cross, "Postmortem evaluation of 435 cases of intracranial neoplasia in dogs and relationship of neoplasm with breed, age, and body weight," *J. Vet. Intern. Med.*, vol. 27, no. 5, pp. 1143–1152, 2013, doi: 10.1111/jvim.12136.
- [12] B. D. Young *et al.*, "Magnetic resonance imaging features of intracranial astrocytomas and oligodendrogliomas in dogs," *Vet. Radiol. Ultrasound*, vol. 52, no. 2, pp. 132–141, 2011, doi: 10.1111/j.1740-8261.2010.01758.x.
- [13] J. M. Snyder, F. S. Shofer, T. J. Van Winkle, and C. Massicotte, "Canine intracranial primary neoplasia: 173 Cases (1986-2003)," *J. Vet. Intern. Med.*, vol. 20, no. 3, pp. 669–675, 2006, doi: 10.1892/0891-6640(2006)20[669:CIPNC]2.0.CO;2.
- [14] M. Dolera *et al.*, "Frameless stereotactic radiotherapy alone and combined with temozolomide for presumed canine gliomas," *Vet. Comp. Oncol.*, vol. 16, no. 1, pp.

- 90–101, 2018, doi: 10.1111/vco.12316.
- [15] M. Debreuque *et al.*, “Definitive-intent uniform megavoltage fractionated radiotherapy protocol for presumed canine intracranial gliomas: retrospective analysis of survival and prognostic factors in 38 cases (2013–2019),” *BMC Vet. Res.*, vol. 16, no. 1, pp. 1–14, 2020, doi: 10.1186/s12917-020-02614-x.
- [16] S. J. Moirano, C. W. Dewey, K. Z. Wright, and P. W. Cohen, “Survival times in dogs with presumptive intracranial gliomas treated with oral lomustine: A comparative retrospective study (2008-2017),” *Vet. Comp. Oncol.*, vol. 16, no. 4, pp. 459–466, 2018, doi: 10.1111/vco.12401.
- [17] S. J. Moirano, C. W. Dewey, S. Haney, and J. Yang, “Efficacy of frameless stereotactic radiotherapy for the treatment of presumptive canine intracranial gliomas: A retrospective analysis (2014-2017),” *Vet. Comp. Oncol.*, vol. 18, no. 4, pp. 528–537, 2020, doi: 10.1111/vco.12573.
- [18] S. Engel, K. M. Hilling, T. K. Meuten, C. B. Frank, and A. J. Marolf, “Glioblastoma multiforme with hypodipsic hypernatremia in a seven-month-old golden retriever,” *J. Am. Anim. Hosp. Assoc.*, vol. 52, no. 5, pp. 319–324, 2016, doi: 10.5326/JAAHA-MS-6382.
- [19] I. Mateo, R. Orlandi, F. Vazquez, and A. Muñoz, “Brainstem oligodendroglioma in a puppy,” *J. Am. Anim. Hosp. Assoc.*, vol. 49, no. 5, pp. 353–356, 2013, doi: 10.5326/JAAHA-MS-5924.
- [20] S. A. Kube, D. S. Bruyette, and S. M. Hanson, “Astrocytomas in young dogs,” *J. Am. Anim. Hosp. Assoc.*, vol. 39, no. 3, pp. 288–293, 2003, doi: 10.5326/0390288.
- [21] G. Stoica, H. T. Kim, D. G. Hall, and J. R. Coates, “Morphology, Immunohistochemistry, and Genetic Alterations in Dog Astrocytomas,” *Vet. Pathol.*, vol. 41, no. 1, pp. 10–19, 2004, doi: 10.1354/vp.41-1-10.
- [22] G. L. Walmsley, K. Chandler, E. S. Davies, C. R. Lamb, B. Smyth, and B. A. Summers, “Multi-focal cerebral oligoastrocytoma in a puppy,” *J. Small Anim. Pract.*, vol. 50, no. 8, pp. 435–439, 2009, doi: 10.1111/j.1748-5827.2009.00761.x.
- [23] M. Wong, E. Glass, A. Delahunta, and B. Jackson, “Intracranial anaplastic astrocytoma in a 19-week-old boxer dog,” *J. Small Anim. Pract.*, vol. 52, no. 6, pp. 325–328, 2011, doi: 10.1111/j.1748-5827.2011.01066.x.
- [24] T. R. Magalhães, J. Benoît, S. Něčová, S. North, and F. L. Queiroga, “Outcome after radiation therapy in canine intracranial meningiomas or gliomas,” *In Vivo (Brooklyn)*, vol. 35, no. 2, pp. 1117–1123, 2021, doi: 10.21873/INVIVO.12357.
- [25] K. Truvé *et al.*, “Utilizing the Dog Genome in the Search for Novel Candidate Genes Involved in Glioma Development—Genome Wide Association Mapping followed by Targeted Massive Parallel Sequencing Identifies a Strongly Associated Locus,” *PLoS Genet.*, vol. 12, no. 5, pp. 1–22, 2016, doi: 10.1371/journal.pgen.1006000.
- [26] M. W. Koch, M. D. Sánchez, and S. Long, “Multifocal oligodendroglioma in three dogs,” *J. Am. Anim. Hosp. Assoc.*, vol. 47, no. 5, pp. 77–85, 2011, doi: 10.5326/JAAHA-MS-5551.
- [27] G. L. Walmsley, M. E. Herrtage, R. Dennis, S. R. Platt, and N. D. Jeffery, “The relationship between clinical signs and brain herniation associated with rostral tentorial mass lesions in the dog,” *Vet. J.*, vol. 172, no. 2, pp. 258–264, 2006, doi: 10.1016/j.tvjl.2005.05.012.
- [28] C. Rohrer Bley, C. Staudinger, T. Bley, L. Marconato, S. Sabattini, and K. Beckmann, “Canine presumed glial brain tumours treated with radiotherapy: Is there an inferior

- outcome in tumours contacting the subventricular zone?," *Vet. Comp. Oncol.*, no. December 2020, pp. 1–9, 2021, doi: 10.1111/vco.12703.
- [29] R. T. Bentley *et al.*, "Canine intracranial gliomas: Relationship between magnetic resonance imaging criteria and tumor type and grade," *Vet. J.*, vol. 198, no. 2, pp. 463–471, 2013, doi: 10.1016/j.tvjl.2013.08.015.
- [30] R. T. Bentley, A. B. Yanke, M. A. Miller, H. G. Heng, A. Cohen-Gadol, and J. H. Rossmeisl, "Cerebrospinal Fluid Drop Metastases of Canine Glioma: Magnetic Resonance Imaging Classification," *Front. Vet. Sci.*, vol. 8, no. May, pp. 1–15, 2021, doi: 10.3389/fvets.2021.650320.
- [31] D. R. Rissi *et al.*, "Cerebral oligodendroglioma mimicking intraventricular neoplasia in three dogs," *J. Vet. Diagnostic Investig.*, vol. 27, no. 3, pp. 396–400, 2015, doi: 10.1177/1040638715584619.
- [32] P. J. Dickinson, "Advances in Diagnostic and Treatment Modalities for Intracranial Tumors," *J. Vet. Intern. Med.*, vol. 28, no. 4, pp. 1165–1185, 2014, doi: 10.1111/jvim.12370.
- [33] A. Bigio Marcello, T. L. Gieger, D. A. Jiménez, and L. A. Granger, "Detection of comorbidities and synchronous primary tumours via thoracic radiography and abdominal ultrasonography and their influence on treatment outcome in dogs with soft tissue sarcomas, primary brain tumours and intranasal tumours," *Vet. Comp. Oncol.*, vol. 13, no. 4, pp. 433–442, 2015, doi: 10.1111/vco.12063.
- [34] B. A. Stacy, T. L. Stevenson, D. Lipsitz, and R. J. Higgins, "Simultaneously Occurring Oligodendroglioma and Meningioma in a Dog," *J. Vet. Intern. Med.*, vol. 17, no. 3, pp. 357–359, 2003, doi: 10.1892/0891-6640(2003)17<357:SOOAMI>2.0.CO;2.
- [35] M. D. Lorenz, J. R. Coates, and M. Kent, "Chapter 12 - Stupor or Coma," in *Handbook of Veterinary Neurology (Fifth Edition)*, Fifth Edit., M. D. Lorenz, J. R. Coates, and M. Kent, Eds. Saint Louis: W.B. Saunders, 2011, pp. 346–383.
- [36] R. S. Bagley, "Pathophysiologic sequelae of intracranial disease.," *Vet. Clin. North Am. Small Anim. Pract.*, vol. 26, no. 4, pp. 711–733, 1996, doi: 10.1016/s0195-5616(96)50102-6.
- [37] E. R. Wisner, P. J. Dickinson, and R. J. Higgins, "Magnetic resonance imaging features of canine intracranial neoplasia," *Vet. Radiol. Ultrasound*, vol. 52, no. SUPPL. 1, pp. 52–61, 2011, doi: 10.1111/j.1740-8261.2010.01785.x.
- [38] P. J. Dickinson *et al.*, "Vascular endothelial growth factor mRNA expression and peritumoral edema in canine primary central nervous system tumors," *Vet. Pathol.*, vol. 45, no. 2, pp. 131–139, 2008, doi: 10.1354/vp.45-2-131.
- [39] A. de Lahunta, E. Glass, and M. Kent, "4 - Cerebrospinal Fluid and Hydrocephalus," in *de Lahunta's Veterinary Neuroanatomy and Clinical Neurology (Fifth Edition)*, Fifth Edit., A. de Lahunta, E. Glass, and M. Kent, Eds. Philadelphia: W.B. Saunders, 2021, pp. 79–105.
- [40] A. L. Rasis and G. C. Musk, "Anesthesia and analgesia," in *BSAVA Manual of Canine and Feline Neurology*, Fourth edi., S. R. Platt and N. J. Olby, Eds. British Small Animal Veterinary Association, 2014, pp. 409–431.
- [41] S. Giannasi, Y. Kani, F. C. Hsu, and J. H. Rossmeisl, "Comparison of direct measurement of intracranial pressures and presumptive clinical and magnetic resonance imaging indicators of intracranial hypertension in dogs with brain tumors," *J. Vet. Intern. Med.*, vol. 34, no. 4, pp. 1514–1523, 2020, doi: 10.1111/jvim.15802.
- [42] M. Schwartz, C. R. Lamb, D. C. Brodbelt, and H. A. Volk, "Canine intracranial neoplasia:

- Clinical risk factors for development of epileptic seizures," *J. Small Anim. Pract.*, vol. 52, no. 12, pp. 632–637, 2011, doi: 10.1111/j.1748-5827.2011.01131.x.
- [43] R. S. Bagley and P. R. Gavin, "Seizures as a complication of brain tumors in dogs," *Clin. Tech. Small Anim. Pract.*, vol. 13, no. 3, pp. 179–184, 1998, doi: [https://doi.org/10.1016/S1096-2867\(98\)80039-X](https://doi.org/10.1016/S1096-2867(98)80039-X).
- [44] P. De Fornel-Thibaud, J. L. Thibaud, F. Delisle, and P. Devauchelle, "Non-surgical treatment of domestic animal brain tumors: Interest of radiation therapy and chemotherapy," *Prat. Medicale Chir. l'Animal Cie.*, vol. 46, no. 3–4, pp. 59–66, 2011, doi: 10.1016/j.anicom.2011.09.003.
- [45] R. J. Rossmeisl JH Jr, Jones JC, Zimmerman KL, "Survival time following hospital discharge in dogs with palliatively treated primary brain tumors," *J Am Vet Med Assoc*, pp. 193–198, 2013, doi: 10.2460/javma.242.2.193.
- [46] A. Suñol, J. Mascort, C. Font, A. R. Bastante, M. Pumarola, and A. L. Feliu-Pascual, "Long-term follow-up of surgical resection alone for primary intracranial rostromentorial tumors in dogs: 29 cases (2002-2013)," *Open Vet. J.*, vol. 7, no. 4, pp. 375–383, 2017, doi: 10.4314/ovj.v7i4.14.
- [47] J. H. Rossmeisl *et al.*, "Frame-based stereotactic biopsy of canine brain masses: Technique and clinical results in 26 cases," *Front. Vet. Sci.*, vol. 2, no. JUL, pp. 1–13, 2015, doi: 10.3389/fvets.2015.00020.
- [48] P. Schwarz *et al.*, "Comparative evaluation of a novel, moderately hypofractionated radiation protocol in 56 dogs with symptomatic intracranial neoplasia," *J. Vet. Intern. Med.*, vol. 32, no. 6, pp. 2013–2020, 2018, doi: 10.1111/jvim.15324.
- [49] R. J. Kohler, S. A. Arnold, D. J. Eck, C. B. Thomson, M. A. Hunt, and G. E. Pluhar, "Incidence of and risk factors for major complications or death in dogs undergoing cytoreductive surgery for treatment of suspected primary intracranial masses," *J. Am. Vet. Med. Assoc.*, vol. 253, no. 12, pp. 1594–1603, 2018, doi: 10.2460/javma.253.12.1594.
- [50] C. Rohrer Bley, A. Sumova, M. Roos, and B. Kaser-Hotz, "Irradiation of Brain Tumors in Dogs with Neurologic Disease," *J. Vet. Intern. Med.*, vol. 19, pp. 849–854, 2005, doi: 10.1892/0891-6640(2005)19[849:IOBTID]2.0.CO;2.
- [51] N. Van Asselt *et al.*, "Definitive-intent intensity-modulated radiation therapy provides similar outcomes to those previously published for definitive-intent three-dimensional conformal radiation therapy in dogs with primary brain tumors: A multi-institutional retrospective stud," *Vet. Radiol. Ultrasound*, vol. 61, no. 4, pp. 481–489, 2020, doi: 10.1111/vru.12868.
- [52] S. Van Meervenne, P. S. Verhoeven, J. de Vos, I. M. V. L. Gielen, I. Polis, and L. M. L. Van Ham, "Comparison between symptomatic treatment and lomustine supplementation in 71 dogs with intracranial, space-occupying lesions," *Vet. Comp. Oncol.*, vol. 12, no. 1, pp. 67–77, 2014, doi: 10.1111/j.1476-5829.2012.00336.x.
- [53] A. de Lahunta, E. Glass, and M. Kent, "18 - Seizure Disorders and Narcolepsy," in *de Lahunta's Veterinary Neuroanatomy and Clinical Neurology (Fifth Edition)*, Fifth Edit., A. de Lahunta, E. Glass, and M. Kent, Eds. Philadelphia: W.B. Saunders, 2021, pp. 478–503.
- [54] N. M. Tong, A. L. Zwingenberger, W. H. Blair, S. L. Taylor, R. X. Chen, and B. K. Sturges, "Effect of Screening Abdominal Ultrasound Examination on the Decision to Pursue Advanced Diagnostic Tests and Treatment in Dogs with Neurologic Disease," *J. Vet. Intern. Med.*, vol. 29, no. 3, pp. 893–899, 2015, doi: 10.1111/jvim.12602.

- [55] C. Wolff *et al.*, “Magnetic Resonance Imaging for the Differentiation of Neoplastic, Inflammatory, and Cerebrovascular Brain Disease in Dogs,” *J. Vet. Intern. Med.*, vol. 26, pp. 589–597, 2012, doi: 10.1111/j.1939-1676.2012.00899.x.
- [56] K. L. Stadler, J. D. Ruth, T. E. Pancotto, S. R. Werre, and J. H. Rossmeisl, “Computed tomography and magnetic resonance imaging are equivalent in mensuration and similarly inaccurate in grade and type predictability of canine intracranial gliomas,” *Front. Vet. Sci.*, vol. 4, no. SEP, pp. 1–7, 2017, doi: 10.3389/fvets.2017.00157.
- [57] A. A. Bohn, T. B. Wills, C. L. West, R. L. Tucker, and R. S. Bagley, “Cerebrospinal fluid analysis and magnetic resonance imaging in the diagnosis of neurologic disease in dogs: a retrospective study,” *Vet. Clin. Pathol.*, vol. 35, no. 3, pp. 315–320, Sep. 2006, doi: 10.1111/j.1939-165x.2006.tb00138.x.
- [58] Y. Kani *et al.*, “Diagnostic accuracy of stereotactic brain biopsy for intracranial neoplasia in dogs: Comparison of biopsy, surgical resection, and necropsy specimens,” *J. Vet. Intern. Med.*, vol. 33, no. 3, pp. 1384–1391, 2019, doi: 10.1111/jvim.15500.
- [59] S. R. Platt, R. Alleman, O. I. Lanz, and C. L. Chrisman, “Comparison of fine-needle aspiration and surgical-tissue biopsy in the diagnosis of canine brain tumors,” *Vet. Surg.*, vol. 31, no. 1, pp. 65–69, 2002, doi: 10.1053/jvet.2002.29456.
- [60] S. Gutmann *et al.*, “Accuracy of a magnetic resonance imaging-based 3D printed stereotactic brain biopsy device in dogs,” *J. Vet. Intern. Med.*, vol. 34, no. 2, pp. 844–851, 2020, doi: 10.1111/jvim.15739.
- [61] J. L. Merickel, G. E. Pluhar, A. Rendahl, and M. G. O’Sullivan, “Prognostic histopathologic features of canine glial tumors,” *Vet. Pathol.*, vol. 58, no. 5, pp. 945–951, 2021, doi: 10.1177/03009858211025795.
- [62] R. L. Shinn, Y. Kani, F. C. Hsu, and J. H. Rossmeisl, “Risk factors for adverse events occurring after recovery from stereotactic brain biopsy in dogs with primary intracranial neoplasia,” *J. Vet. Intern. Med.*, vol. 34, no. 5, pp. 2021–2028, 2020, doi: 10.1111/jvim.15885.
- [63] C. L. Mariani *et al.*, “Vascular endothelial growth factor concentrations in the cerebrospinal fluid of dogs with neoplastic or inflammatory central nervous system disorders,” *J. Vet. Intern. Med.*, vol. 35, no. 4, pp. 1873–1883, 2021, doi: 10.1111/jvim.16181.
- [64] L. Benedicenti, G. Gianotti, and E. M. Galban, “Comparison between cerebrospinal fluid and serum lactate concentrations in neurologic dogs with and without structural intracranial disease,” *Can. J. Vet. Res.*, vol. 82, no. 2, pp. 97–101, 2018.
- [65] M. Narita *et al.*, “Expression of micrnas in plasma and in extracellular vesicles derived from plasma for dogs with glioma and dogs with other brain diseases,” *Am. J. Vet. Res.*, vol. 81, no. 4, pp. 355–360, 2020, doi: 10.2460/ajvr.81.4.355.
- [66] J. Hicks, S. Platt, M. Kent, and A. Haley, “Canine brain tumours: a model for the human disease?,” *Vet. Comp. Oncol.*, vol. 15, no. 1, pp. 252–272, 2017, doi: 10.1111/vco.12152.
- [67] G. L. Heidner, J. N. Kornegay, R. L. Page, R. K. Dodge, and D. E. Thrall, “Analysis of Survival in a Retrospective Study of 86 Dogs with Brain Tumors,” *J. Vet. Intern. Med.*, vol. 5, no. 4, pp. 219–226, 1991, doi: 10.1111/j.1939-1676.1991.tb00952.x.
- [68] E. P. Spugnini, D. E. Thrall, G. S. Price, N. J. Sharp, K. Munana, and R. L. Page, “Primary irradiation of canine intracranial masses,” *Vet. Radiol. Ultrasound*, vol. 41, no. 4, pp. 377–380, 2000, doi: 10.1111/j.1740-8261.2000.tb02091.x.
- [69] E. Treggiari, T. W. Maddox, R. Gonçalves, J. Benoit, J. Buchholz, and L. Blackwood,

- “Retrospective Comparison of Three-Dimensional Conformal Radiation Therapy Vs. Prednisolone Alone in 30 Cases of Canine Infratentorial Brain Tumors,” *Vet. Radiol. Ultrasound*, vol. 58, no. 1, pp. 106–116, 2017, doi: 10.1111/vru.12440.
- [70] J. Rossmeisl Jr, J. Jones, K. Zimmerman, and J. Robertson, “Survival time following hospital discharge in dogs with palliatively treated primary brain tumors,” *J. Am. Vet. Med. Assoc.*, vol. 242, pp. 193–198, 2013, doi: 10.2460/javma.242.2.193.
- [71] J. MacLellan and S. Arnold, “Association of magnetic resonance imaging – based survival time in dogs with primary intracranial glioma,” *J. Am. Vet. Med. Assoc.*, vol. 252, no. 1, pp. 98–102, 2018.
- [72] G. E. Pluhar *et al.*, “Anti-tumor immune response correlates with neurological symptoms in a dog with spontaneous astrocytoma treated by gene and vaccine therapy,” *Vaccine*, vol. 28, no. 19, pp. 3371–3378, 2010, doi: 10.1016/j.vaccine.2010.02.082.
- [73] N. D. Jeffery, “Corticosteroid use in small animal neurology,” *Vet. Clin. North Am. - Small Anim. Pract.*, vol. 44, no. 6, pp. 1059–1074, 2014, doi: 10.1016/j.cvsm.2014.07.004.
- [74] F. E. Norona and H. A. Volk, “Investigating the efficacy of medical management for canine structural epilepsy,” *Vet. Rec.*, vol. 187, no. 8, pp. 1–6, 2020, doi: 10.1136/vr.105708.
- [75] M. Podell *et al.*, “2015 ACVIM Small Animal Consensus Statement on Seizure Management in Dogs,” *J. Vet. Intern. Med.*, vol. 30, no. 2, pp. 477–490, 2016, doi: 10.1111/jvim.13841.
- [76] D. Kelly, F. Raimondi, and N. Shihab, “Levetiracetam monotherapy for treatment of structural epilepsy in dogs: 19 cases (2010–2015),” *Vet. Rec.*, vol. 181, no. 15, pp. 1–8, 2017, doi: 10.1136/vr.104190.
- [77] S. A. Moore, “Managing neuropathic pain in dogs,” *Front. Vet. Sci.*, vol. 3, no. FEB, pp. 1–8, 2016, doi: 10.3389/fvets.2016.00012.
- [78] M. R. Olin *et al.*, “Treatment combining CD200 immune checkpoint inhibitor and tumor-lysate vaccination after surgery for pet dogs with high-grade glioma,” *Cancers (Basel)*, vol. 11, no. 2, 2019, doi: 10.3390/cancers11020137.
- [79] R. T. Bentley, S. A. Thomovsky, M. A. Miller, D. W. Knapp, and A. A. Cohen-Gadol, “Canine (Pet Dog) Tumor Microsurgery and Intratumoral Concentration and Safety of Metronomic Chlorambucil for Spontaneous Glioma: A Phase I Clinical Trial,” *World Neurosurg.*, vol. 116, pp. e534–e542, 2018, doi: 10.1016/j.wneu.2018.05.027.
- [80] A. K. Forward, H. A. Volk, and S. De Decker, “Postoperative survival and early complications after intracranial surgery in dogs,” *Vet. Surg.*, vol. 47, no. 4, pp. 549–554, 2018, doi: 10.1111/vsu.12785.
- [81] N. S. Tresch, D. Fuchs, L. Morandi, C. Tonon, C. Rohrer Bley, and K. J. Nytko, “Temozolomide is additive with cytotoxic effect of irradiation in canine glioma cell lines,” *Vet. Med. Sci.*, pp. 1–11, 2021, doi: 10.1002/vms3.620.
- [82] T. Yun *et al.*, “Characteristics of 18F-FDG and 18F-FDOPA PET in an 8-year-old neutered male Yorkshire Terrier dog with glioma: long-term chemotherapy using hydroxyurea plus imatinib with prednisolone and immunoreactivity for PDGFR- β and LAT1,” *Vet. Q.*, vol. 41, no. 1, pp. 163–171, 2021, doi: 10.1080/01652176.2021.1906466.
- [83] D. Hasegawa, K. Uchida, T. Kuwabara, S. Mizoguchi, N. Yayoshi, and M. Fujita, “Long-term survival in a dog with anaplastic oligodendroglioma treated with radiation

- therapy and CCNU," *J. Vet. Med. Sci.*, vol. 74, no. 11, pp. 1517–1521, 2012, doi: 10.1292/jvms.12-0058.
- [84] J. A. MacDiarmid *et al.*, "Targeted doxorubicin delivery to brain tumors via minicells: Proof of principle using dogs with spontaneously occurring tumors as a model," *PLoS One*, vol. 11, no. 4, pp. 1–23, 2016, doi: 10.1371/journal.pone.0151832.
- [85] Y. Nakamoto, D. Fukunaga, K. Uchida, T. Mori, T. Kishimoto, and T. Ozawa, "Anaplastic oligodendroglioma with leptomeningeal dissemination in a French bulldog," *J. Vet. Med. Sci.*, vol. 80, no. 10, pp. 1590–1595, 2018, doi: 10.1292/jvms.17-0652.
- [86] N. Jeffery and M. J. Brearley, "Brain tumours in the dog: Treatment of 10 cases and review of recent literature," *J. Small Anim. Pract.*, vol. 34, no. 8, pp. 367–372, 1993, doi: 10.1111/j.1748-5827.1993.tb02720.x.
- [87] L. Marconato, C. Rohrer Bley, V. F. Leone, and R. Finotello, "An open-label dose escalation study evaluating tolerability and safety of a single 5-days course of temozolomide in dogs with advanced cancer," *Vet. Comp. Oncol.*, vol. 18, no. 4, pp. 838–842, 2020, doi: 10.1111/vco.12623.
- [88] K. Heading, L. Brockley, and P. Bennett, "CCNU (lomustine) toxicity in dogs: A retrospective study (2002-07)," *Aust. Vet. J.*, vol. 89, no. 4, pp. 109–116, 2011, doi: 10.1111/j.1751-0813.2011.00690.x.
- [89] D. Morton *et al.*, "Toxicity of Hydroxyurea in Rats and Dogs," *Toxicol. Pathol.*, vol. 43, no. 4, pp. 498–512, 2015, doi: 10.1177/0192623314559103.
- [90] M. C. McEntee, "Veterinary radiation therapy: Review and current state of the art," *J. Am. Anim. Hosp. Assoc.*, vol. 42, no. 2, pp. 94–109, 2006, doi: 10.5326/0420094.
- [91] S. R. Monforte Monteiro *et al.*, "Effect of radiotherapy on freedom from seizures in dogs with brain tumors," *J. Vet. Intern. Med.*, vol. 34, no. 2, pp. 821–827, 2020, doi: 10.1111/jvim.15695.
- [92] M. J. Brearley, N. D. Jeffery, S. M. Phillips, and R. Dennis, "Hypofractionated Radiation Therapy of Brain Masses in Dogs: A Retrospective Analysis of Survival of 83 Cases (1991–1996)," *J. Vet. Intern. Med.*, vol. 13, no. 5, p. 408, 1999, doi: 10.1892/0891-6640(1999)013<0408:hrtobm>2.3.co;2.
- [93] Y. Yin *et al.*, "Checkpoint Blockade Reverses Anergy in IL-13R α 2 Humanized scFv-Based CAR T Cells to Treat Murine and Canine Gliomas," *Mol. Ther. - Oncolytics*, vol. 11, no. December, pp. 20–38, 2018, doi: 10.1016/j.omto.2018.08.002.
- [94] J. H. Rossmeisl, "New treatment modalities for brain tumors in dogs and cats," *Vet. Clin. North Am. - Small Anim. Pract.*, vol. 44, no. 6, pp. 1013–1038, 2014, doi: 10.1016/j.cvsm.2014.07.003.
- [95] W. Xiong *et al.*, "Human Flt3L generates dendritic cells from canine peripheral blood precursors: Implications for a dog glioma clinical trial," *PLoS One*, vol. 5, no. 6, 2010, doi: 10.1371/journal.pone.0011074.
- [96] N. B. Omar *et al.*, "Safety and interim survival data after intracranial administration of M032, a genetically engineered oncolytic HSV-1 expressing IL-12, in pet dogs with sporadic gliomas," *Neurosurg. Focus*, vol. 50, no. 2, pp. 1–11, 2021, doi: 10.3171/2020.11.FOCUS20844.
- [97] C. Kaid *et al.*, "Safety, Tumor Reduction, and Clinical Impact of Zika Virus Injection in Dogs with Advanced-Stage Brain Tumors," *Mol. Ther.*, vol. 28, no. 5, pp. 1276–1286, 2020, doi: 10.1016/j.ymthe.2020.03.004.
- [98] N. K. Yaghi *et al.*, "Immune modulatory nanoparticle therapeutics for intracerebral glioma," *Neuro. Oncol.*, vol. 19, no. 3, pp. 372–382, 2017, doi:

- 10.1093/neuonc/now198.
- [99] A. C. Freeman *et al.*, “Convection-enhanced delivery of cetuximab conjugated iron-oxide nanoparticles for treatment of spontaneous canine intracranial gliomas,” *J. Neurooncol.*, vol. 137, no. 3, pp. 653–663, 2018, doi: 10.1007/s11060-018-2764-1.
- [100] J. H. Rossmeisl *et al.*, “Phase I trial of convection-enhanced delivery of IL13RA2 and EPHA2 receptor targeted cytotoxins in dogs with spontaneous intracranial gliomas,” *Neuro. Oncol.*, vol. 23, no. 3, pp. 422–434, 2021, doi: 10.1093/neuonc/noaa196.
- [101] D. York, C. D. Sproul, N. Chikere, P. J. Dickinson, and J. M. Angelastro, “Expression and targeting of transcription factor ATF5 in dog gliomas,” *Vet. Comp. Oncol.*, vol. 16, no. 1, pp. 102–107, 2018, doi: 10.1111/vco.12317.
- [102] H. Klingemann, “Immunotherapy for Dogs: Still Running Behind Humans,” *Front. Immunol.*, vol. 12, no. August, pp. 1–6, 2021, doi: 10.3389/fimmu.2021.665784.
- [103] K. Banerjee *et al.*, “Current Approaches for Glioma Gene Therapy and Virotherapy,” *Front. Mol. Neurosci.*, vol. 14, no. March, 2021, doi: 10.3389/fnmol.2021.621831.
- [104] N. G. Rainov, S. Koch, M. Sena-Esteves, and M. E. Berens, “Characterization of a canine glioma cell line as related to established experimental brain tumor models,” *J. Neuropathol. Exp. Neurol.*, vol. 59, no. 7, pp. 607–613, 2000, doi: 10.1093/jnen/59.7.607.
- [105] V. M. Srinivasan *et al.*, “Endovascular Selective Intra-Arterial Infusion of Mesenchymal Stem Cells Loaded With Delta-24 in a Canine Model,” *Neurosurgery*, vol. 88, no. 1, pp. E102–E113, 2020, doi: 10.1093/neuros/nyaa470.
- [106] V. García-Escudero, R. Gargini, and M. Izquierdo, “Glioma regression in vitro and in vivo by a suicide combined treatment,” *Mol. Cancer Res.*, vol. 6, no. 3, pp. 407–417, 2008, doi: 10.1158/1541-7786.MCR-07-0243.
- [107] J. L. Gori, B. C. Beard, C. Ironside, G. Karponi, and H. P. Kiem, “In vivo selection of autologous MGMT gene-modified cells following reduced-intensity conditioning with BCNU and temozolomide in the dog model,” *Cancer Gene Ther.*, vol. 19, no. 8, pp. 523–529, 2012, doi: 10.1038/cgt.2012.25.
- [108] R. A. Packer and S. McGrath, “Onscreen-guided resection of extra-axial and intra-axial forebrain masses through registration of a variable-suction tissue resection device with a neuronavigation system,” *Vet. Surg.*, vol. 49, no. 4, pp. 676–684, 2020, doi: 10.1111/vsu.13414.
- [109] L. S. Klopp and S. Rao, “Endoscopic -A ssi ste d Intr ac r anial Tum or Re mov al in Dogs and C ats: Long-Term Outcome of 39 Cases,” *J Vet Intern Med*, no. September 2008, pp. 108–115, 2009.
- [110] S. Favril *et al.*, “Clinical use of organic near-infrared fluorescent contrast agents in image-guided oncologic procedures and its potential in veterinary oncology,” *Vet. Rec.*, vol. 183, no. 11, p. 354, 2018, doi: 10.1136/vr.104851.
- [111] Y. Nakano *et al.*, “Fluorescein sodium-guided resection of intracranial lesions in 22 dogs,” *Vet. Surg.*, vol. 47, no. 2, pp. 302–309, 2018, doi: 10.1111/vsu.12763.
- [112] J. H. Rossmeisl *et al.*, “Safety and feasibility of the NanoKnife system for irreversible electroporation ablative treatment of canine spontaneous intracranial gliomas,” *J. Neurosurg.*, vol. 123, no. 4, pp. 1008–1025, 2015, doi: 10.3171/2014.12.JNS141768.
- [113] P. A. Garcia, B. Kos, J. H. Rossmeisl, D. Pavliha, D. Miklavčič, and R. V. Davalos, “Predictive therapeutic planning for irreversible electroporation treatment of spontaneous malignant glioma,” *Med. Phys.*, vol. 44, no. 9, pp. 4968–4980, 2017, doi: 10.1002/mp.12401.

- [114] P. A. Garcia *et al.*, “Non-thermal irreversible electroporation (N-TIRE) and adjuvant fractionated radiotherapeutic multimodal therapy for intracranial malignant glioma in a canine patient,” *Technol. Cancer Res. Treat.*, vol. 10, no. 1, pp. 73–83, 2011, doi: 10.7785/tcrt.2012.500181.
- [115] J. Hicks *et al.*, “Intratumoral temozolomide in spontaneous canine gliomas: feasibility of a novel therapy using implanted microcylinders,” *Vet. Med. Sci.*, vol. 5, no. 1, pp. 5–18, 2019, doi: 10.1002/vms3.124.
- [116] R. Haumann, J. C. Videira, G. J. L. Kaspers, D. G. van Vuurden, and E. Hulleman, “Overview of Current Drug Delivery Methods Across the Blood–Brain Barrier for the Treatment of Primary Brain Tumors,” *CNS Drugs*, vol. 34, no. 11, pp. 1121–1131, 2020, doi: 10.1007/s40263-020-00766-w.
- [117] P. J. Dickinson *et al.*, “Canine spontaneous glioma: A translational model system for convection-enhanced delivery,” *Neuro. Oncol.*, vol. 12, no. 9, pp. 928–940, 2010, doi: 10.1093/neuonc/noq046.
- [118] J. S. Young *et al.*, “Convection-Enhanced Delivery of Polymeric Nanoparticles Encapsulating Chemotherapy in Canines with Spontaneous Supratentorial Tumors,” *World Neurosurg.*, vol. 117, pp. e698–e704, 2018, doi: 10.1016/j.wneu.2018.06.114.
- [119] S. Platt *et al.*, “Canine model of convection-enhanced delivery of cetuximab-conjugated iron-oxide nanoparticles monitored with magnetic resonance imaging,” *Clin. Neurosurg.*, vol. 59, pp. 107–113, 2012, doi: 10.1227/NEU.0b013e31826989ef.
- [120] A. L. Bredlau *et al.*, “Localized delivery of therapeutic doxorubicin dose across the canine blood-brain barrier with hyperthermia and temperature sensitive liposomes,” *Drug Deliv.*, vol. 25, no. 1, pp. 973–984, 2018, doi: 10.1080/10717544.2018.1461280.
- [121] B. Feldhaeusser *et al.*, “Evaluation of nanoparticle delivered cisplatin in beagles,” *Nanoscale*, vol. 7, no. 33, pp. 13822–13830, 2015, doi: 10.1039/c5nr03447g.
- [122] A. Bonomi *et al.*, “Effect of canine mesenchymal stromal cells loaded with paclitaxel on growth of canine glioma and human glioblastoma cell lines,” *Vet. J.*, vol. 223, pp. 41–47, 2017, doi: 10.1016/j.tvjl.2017.05.005.
- [123] A. S. Pasciak *et al.*, “Yttrium-90 radioembolization as a possible new treatment for brain cancer: proof of concept and safety analysis in a canine model,” *EJNMMI Res.*, vol. 10, no. 1, pp. 1–16, 2020, doi: 10.1186/s13550-020-00691-5.
- [124] R. S. Bagley, P. R. Gavin, M. P. Moore, G. M. Silver, M. L. Harrington, and H. Kippenes, “Survival after BNCT in Combination with Surgery for Dogs with Spontaneous Brain Tumors,” in *Frontiers in Neutron Capture Therapy: Volume 1*, M. F. Hawthorne, K. Shelly, and R. J. Wiersema, Eds. Boston, MA: Springer US, 2001, pp. 1257–1261.
- [125] C. Gross, D. A. Ramirez, S. McGrath, and D. L. Gustafson, “Cannabidiol Induces Apoptosis and Perturbs Mitochondrial Function in Human and Canine Glioma Cells,” *Front. Pharmacol.*, vol. 12, no. August, pp. 1–12, 2021, doi: 10.3389/fphar.2021.725136.
- [126] L. J. Schlein *et al.*, “Immunohistochemical characterization of procaspase-3 overexpression as a druggable target with PAC-1, a procaspase-3 activator, in canine and human brain cancers,” *Front. Oncol.*, vol. 9, no. FEB, pp. 1–12, 2019, doi: 10.3389/fonc.2019.00096.
- [127] A. Joshi *et al.*, “Synergistic and targeted therapy with a procaspase-3 activator and temozolomide extends survival in glioma rodent models and is feasible for the treatment of canine malignant glioma patients,” *Oncotarget*, vol. 8, 2017, doi: 10.18632/oncotarget.19085.

- [128] S. M. LaRue and J. T. Custis, "Advances in veterinary radiation therapy: Targeting tumors and improving patient comfort," *Vet. Clin. North Am. - Small Anim. Pract.*, vol. 44, no. 5, pp. 909–923, 2014, doi: 10.1016/j.cvs.2014.05.010.
- [129] W. B. Morrison, "Selecting the best cancer treatment," in *Cancer in Dogs & Cats: Medical & Surgical Management*, 2nd Editio., Jackson, Wyoming: Teton NewMedia, 2002, pp. 205–208.
- [130] S. M. Larue and I. K. Gordon, "13 - Radiation Oncology," in *Withrow & MacEwen's Small Animal Clinical Oncology*, 6th editio., D. M. Vail, D. H. Thamm, and J. M. B. T.-W. and M. S. A. C. O. (Sixth E. Liptak, Eds. St. Louis (MO): W.B. Saunders, 2020, pp. 209–230.
- [131] N. V. Lester *et al.*, "Radiosurgery using a stereotactic headframe system for irradiation of brain tumors in dogs," *J. Am. Vet. Med. Assoc.*, vol. 219, no. 11, pp. 1562–1567, 2001, doi: 10.2460/javma.2001.219.1562.
- [132] G. F. Callanan, I. Pfeiffer, and K. Smith, "Evaluation of weight loss in canine cancer bearing patients undergoing radiation therapy," *Vet. Comp. Oncol.*, vol. 18, no. 2, pp. 184–190, 2020, doi: 10.1111/vco.12528.
- [133] E. J. Hall and A. J. Giaccia, "Physics and chemistry of radiation absorption," in *Radiobiology for the Radiologist*, Seventh ed., C. W. Mitchell, Ed. Philadelphia: Lippincott Williams & Wilkins, 2012, pp. 3–11.
- [134] R. L. Burk and D. T. Giel, "A selected review of the physics of radiation therapy.," *Vet. Clin. North Am. Small Anim. Pract.*, vol. 27, no. 1, pp. 7–20, 1997, doi: 10.1016/S0195-5616(97)50002-7.
- [135] F. Tommasino and M. Durante, "Proton radiobiology," *Cancers (Basel)*, vol. 7, no. 1, pp. 353–381, 2015, doi: 10.3390/cancers7010353.
- [136] E. J. Hall and A. J. Giaccia, "Cell Survival Curves," in *Radiobiology for the Radiologist*, Seventh ed., C. Mitchell, Ed. Philadelphia: Lippincott Williams & Wilkins, 2012, pp. 35–53.
- [137] M. Orth *et al.*, "Current concepts in clinical radiation oncology," *Radiat. Environ. Biophys.*, vol. 53, no. 1, pp. 1–29, 2014, doi: 10.1007/s00411-013-0497-2.
- [138] E. J. Hall and A. J. Giaccia, "Molecular Mechanisms of DNA and Chromosome Damage and Repair," in *Radiobiology for the Radiologist*, Seventh ed., C. Mitchell, Ed. Philadelphia: Lippincott Williams & Wilkins, 2012, pp. 12–34.
- [139] D. E. Thrall, "Biologic basis of radiation therapy.," *Vet. Clin. North Am. Small Anim. Pract.*, vol. 27, no. 1, pp. 21–35, 1997, doi: 10.1016/S0195-5616(97)50003-9.
- [140] E. J. Hall and A. J. Giaccia, "Radiosensitivity and Cell Age in the Mitotic Cycle," in *Radiobiology for the Radiologist*, Seventh ed., C. Mitchell, Ed. Philadelphia: Lippincott Williams & Wilkins, 2012, pp. 54–66.
- [141] C. C. Stobbe, S. J. Park, and J. D. Chapman, "The radiation hypersensitivity of cells at mitosis," *Int. J. Radiat. Biol.*, vol. 78, no. 12, pp. 1149–1157, 2002, doi: 10.1080/09553000210166570.
- [142] E. J. Hall and A. J. Giaccia, "Oxygen Effect and Reoxygenation," in *Radiobiology for the Radiologist*, Seventh ed., C. Mitchell, Ed. Philadelphia: Lippincott Williams & Wilkins, 2012, pp. 86–103.
- [143] E. J. Hall and A. J. Giaccia, "Linear Energy Transfer and Relative Biologic Effectiveness," in *Radiobiology for the Radiologist*, Seventh ed., C. Mitchell, Ed. Philadelphia: Lippincott Williams & Wilkins, 2012, pp. 104–113.
- [144] E. J. Hall and A. J. Giaccia, "Clinical Response of Normal Tissues," in *Radiobiology for*

- the Radiologist*, Seventh ed., C. Mitchell, Ed. Philadelphia: Lippincott Williams & Wilkins, 2012, pp. 327–355.
- [145] D. Harris, G. K. King, and P. J. Bergman, “Radiation therapy toxicities.,” *Vet. Clin. North Am. Small Anim. Pract.*, vol. 27, no. 1, pp. 37–46, 1997, doi: 10.1016/S0195-5616(97)50004-0.
- [146] G. Noël, D. Antoni, I. Barillot, and B. Chauvet, “Délinéation des organes à risque et contraintes dosimétriques,” *Cancer/Radiothérapie*, vol. 20, pp. S36–S60, 2016, doi: 10.1016/j.canrad.2016.07.032.
- [147] E. J. Hall and A. J. Giaccia, “Fractionated Radiation and the Dose-Rate Effect,” in *Radiobiology for the Radiologist*, Seventh ed., C. Mitchel, Ed. Philadelphia: Lippincott Williams & Wilkins, 2012, pp. 67–85.
- [148] J.-P. Dillenseger and E. Moerschel, *Guide des technologies de l’imagerie médicale et de la radiothérapie. Quand la théorie éclaire la pratique*. Elsevier Masson, 2009.
- [149] S. J. Gardner, J. Kim, and I. J. Chetty, “Modern Radiation Therapy Planning and Delivery,” *Hematol. Oncol. Clin. North Am.*, vol. 33, no. 6, pp. 947–962, 2019, doi: 10.1016/j.hoc.2019.08.005.
- [150] J. Buchholz, E. Ludewig, A. Brühshwein, D. Nitzl, A. Sumova, and B. Kaser-Hotz, “Radiation therapy planning using MRI-CT fusion in dogs and cats with brain tumors,” *Tierarztl. Prax. Ausgabe K Kleintiere - Heimtiere*, vol. 47, no. 1, pp. 5–12, 2019, doi: 10.1055/a-0806-6366.
- [151] M. W. Nolan and T. L. Gieger, “Update in Veterinary Radiation Oncology: Focus on Stereotactic Radiation Therapy,” *Vet. Clin. North Am. - Small Anim. Pract.*, vol. 49, no. 5, pp. 933–947, 2019, doi: 10.1016/j.cvsm.2019.05.001.
- [152] C. L. Mariani *et al.*, “Frameless stereotactic radiosurgery for the treatment of primary intracranial tumours in dogs,” *Vet. Comp. Oncol.*, vol. 13, no. 4, pp. 409–423, 2015, doi: 10.1111/vco.12056.
- [153] V. Smith and C. F. Chuang, “The cyberknife: Practical experience with treatment planning and delivery,” *Front. Radiat. Ther. Oncol.*, vol. 40, pp. 143–161, 2007, doi: 10.1159/0000106033.
- [154] N. J. Rancilio, R. T. Bentley, J. P. Plantenga, M. M. Parys, B. G. Crespo, and G. E. Moore, “Safety and feasibility of stereotactic radiotherapy using computed portal radiography for canine intracranial tumors,” *Vet. Radiol. Ultrasound*, vol. 59, no. 2, pp. 212–220, 2018, doi: 10.1111/vru.12579.
- [155] G. L. Carter, G. K. Ogilvie, L. A. Mohammadian, P. J. Bergman, R. P. Lee, and D. R. Proulx, “CyberKnife stereotactic radiotherapy for treatment of primary intracranial tumors in dogs,” *J. Vet. Intern. Med.*, vol. 35, no. 3, pp. 1480–1486, 2021, doi: 10.1111/jvim.16086.
- [156] A. L. Zwingenberger, R. E. Pollard, S. L. Taylor, R. X. Chen, J. Nunley, and M. S. Kent, “Perfusion and Volume Response of Canine Brain Tumors to Stereotactic Radiosurgery and Radiotherapy,” *J. Vet. Intern. Med.*, vol. 30, no. 3, pp. 827–835, 2016, doi: 10.1111/jvim.13945.
- [157] E. A. Eisenhauer *et al.*, “New response evaluation criteria in solid tumours: Revised RECIST guideline (version 1.1),” *Eur. J. Cancer*, vol. 45, no. 2, pp. 228–247, 2009, doi: 10.1016/j.ejca.2008.10.026.
- [158] L. Feuvret, D. Antoni, J. Biau, G. Truc, G. Noël, and J. J. Mazon, “Référentiels d’irradiation des gliomes,” *Cancer/Radiothérapie*, vol. 20, pp. S69–S79, 2016, doi: 10.1016/j.canrad.2016.07.008.

- [159] T. Ladue and M. K. Klein, "Toxicity criteria of the veterinary radiation therapy oncology group.," *Vet. Radiol. Ultrasound*, vol. 42, no. 5, pp. 475–476, 2001, doi: 10.1111/j.1740-8261.2001.tb00973.x.
- [160] V. Cervera, W. Mai, C. H. Vite, V. Johnson, B. Dayrell-Hart, and G. S. Seiler, "Comparative Magnetic Resonance Imaging Findings Between Gliomas And Presumed Cerebrovascular Accidents In Dogs," *Vet. Radiol. Ultrasound*, vol. 52, no. 1, pp. 33–40, 2011, doi: 10.1111/j.1740-8261.2010.01749.x.
- [161] T. Banzato, M. Bernardini, G. B. Cherubini, and A. Zotti, "A methodological approach for deep learning to distinguish between meningiomas and gliomas on canine MR-images," *BMC Vet. Res.*, vol. 14, no. 1, pp. 1–6, 2018, doi: 10.1186/s12917-018-1638-2.
- [162] J. H. Rossmeisl and T. E. Pancotto, "31 - Tumors of the Nervous System," in *Withrow & MacEwen's Small Animal Clinical Oncology*, 6th editio., D. M. Vail, D. H. Thamm, and J. M. B. T.-W. and M. S. A. C. O. (Sixth E. Liptak, Eds. St. Louis (MO): W.B. Saunders, 2019, pp. 657–674.
- [163] J. H. R. Jr, J. C. Jones, and P. D, "Survival time following hospital discharge in dogs with palliatively treated primary brain tumors," pp. 193–198, 2008.
- [164] A. de Lahunta, E. Glass, and M. Kent, "2 - Neuroanatomy Gross Description and Atlas of Transverse Sections and Magnetic Resonance Images," in *de Lahunta's Veterinary Neuroanatomy and Clinical Neurology (Fifth Edition)*, Fifth Edit., A. de Lahunta, E. Glass, and M. Kent, Eds. Philadelphia: W.B. Saunders, 2021, pp. 6–44.
- [165] M. Vigerál, R. T. Bentley, N. J. Rancilio, M. A. Miller, and H. G. Heng, "Imaging Diagnosis —Antemortem Detection of Oligodendroglioma 'Cerebrospinal Fluid Drop Metastases' in a Dog By Serial Magnetic Resonance Imaging," *Vet. Radiol. Ultrasound*, vol. 59, no. 4, pp. E32–E37, 2018, doi: 10.1111/vru.12474.

TEL: 858 875 7500 FAX: 858 875 7526 TOLL FREE: 877 VSH PETS ANNUAL FEE: 858 875 7570	10435 Sorrento Valley Rd Suite 100 San Diego, CA 92121	www.vshsd.com	 VETERINARY SPECIALTY HOSPITAL
---	--	---------------	---

Radiation Oncology Check-In Form

Patient: _____ Client: _____ Date: _____

1. How would you rate your cat or dog's **current** status? (check one please)

Excellent _____ Good (good quality of life, but not 100%) _____
 Fair _____ Poor _____ Very Poor _____

2. Please comment on the following since your last visit: If you have reported a problem in the left column, has the problem been noted during the last 48 hours?

Lethargy: none ___ mild ___ moderate ___ severe ___ yes no

Vomiting: none ___ mild ___ moderate ___ severe ___ yes no

Diarrhea: none ___ mild ___ moderate ___ severe ___ yes no

Change in Radiation site:
 none ___ mild ___ moderate ___ severe ___ yes no

Appetite: increased ___ normal ___ 1/2 of normal ___ not eating ___ yes no

Drinking: increased ___ normal ___ 1/2 of normal ___ not drinking ___ yes no

Is your pet fasted? yes no.

If no, when did they eat last and how much?

Other: _____

4. Do you have any specific questions or concerns? No _____ Yes _____

5. Contact number for today. _____

Annexe 2 Tableau de données descriptives des 30 chiens atteints de gliomes intracrâniens présumés traités par RT externe

ID	Age (ans)	Sexe	Race	Poids (kg)	Signes cliniques	Déficite	Durée (j)	Vol. tumoral/ vol. oedème (cm ³)	Multiplicité/Localisation/latéralisation	Rép. Clinique Méd.	Type RT	Visée/Protocole /faisceau /modificateur	Rép. Clinique RT	Récur-rance / TTR (j)	Tt. Sup.	Survie (j) /COD	Effets secondaires
162 514	11,4	FS	carlin	7,3	S,P	1	1	1.1265/ 11,27	SOJ/ST/G	CR	LINAC	DRT/F*/ 8/MLC	PR	0/81	N	589/inconnue	Mucosite, alopecie, perte poids 5,5%, pneumonie
780 05	8,4	FS	x BA	38,5	S,A,C, M,B,C	2	21		SOJ/ST/D	CR	LINAC	DRT/E/4/ HB	CR	0/259	N	476/gliome	N
154 138	8,8	MS	Cocka- poo	10,7	S,C,M, B,CN,P	2	34	1,6091 / 0,40	SOJ/ST/D	PR	LINAC	DRT/F/8/ MLC	PR	0/406	N	969(vivant)	N
138 196	8,2	MS	X berger	27,0	S	0	1	3,9179/3 ,92	SOJ/ST/D	CR	LINAC	PRT/D/8/ MLC	CR	0/122	N	149/gliome	N
912 05	5,5	MS	Bouledo. am.	52,7	S	0	1		SOJ/ST/D	CR	LINAC	DRT/F/8/ HB	CR	0/506	N	507/gliome	N
139 985	7,2	FS	Bouledo. angl.	17,5	S	0	5	0,0703/0 ,01	SOJ/ST/D	CR	LINAC	DRT/F/8/ MLC	CR	0/586	N	602/tumeur cardiaque	N
114 976	8,0	FS	Bouledo. fran.	10,1	S,M,C N,P	2	1	0,90329	SOJ/ST/D	CR	CB	DRT	CR	0/354	DRT	630/gliome	N
165 394	7,9	MS	Boxer	31,3	S,A,P	1	3	7,4818/1 ,38	SOJ/ST/D	CR	LINAC	PRT/A/4/ MLC	CR	N/317	N	317/ myélopathie dégénérative	N
142 230	12	FS	Epagneul	26,4	A,CN,P	1	42	2,6170/1 ,25	SOJ/IT/G	PR	LINAC	DRT/F/8/ MLC	PRO G	0/19	N	27/gliome	N
142 905	12,1	MS	X goleo n pitbull	34,2	S,P	1	5	7,1578/2 ,08	SOJ/ST/G	PR	LINAC	PRT/A/8/ MLC	STA B	0/94	N	166/gliome	N
126 580	11	MS	Boxer	35,2	S,A,CN ,P	1	3	7,9507	SOJ/ST/D	CR	LINAC	PRT/A/4/ HB	CR	0/241	N	281 (LTFU)	N

ID	Age (ans)	Sexe	Race	Poids (kg)	Signes cliniques	Déficite	Durée (j)	Vol. tumoral/vol. œdème (cm ³)	Multiplicité/Localisation/latéralisation	Rép. Clinique méd.	Type RT	Visée/pré-otocole/faisceaux/modification	Rép. Clinique RT	Récur-rance / TTR (j)	Ttt sup.	Survie (j) /COD	Effets secondaires
137 362	9,4	FS	Bullmas-tiff	54,9	S,A,P	1	48	6,9373/7,13	SOL/ST/D	CR	LINAC	PRT/A/8/MLC	CR	O/178	N	687/gliome	N
822 16	10,7	FS	Boxer	32,5	S,B,CN,P	2	1		SOL/ST/D	PR	LINAC	DRT/E/4/HB	CR	O/592	N	598/gliome	N
695 79	8,9	MS	Xlhassa carlin	8,8	S,A,C,M,CN,P	2	31		SOL/ST/G	PR	LINAC	DRT/E/4/HB	CR	N/300	N	300/gliome	mucosite, KCS bilatérale
893 49	7,0	MS	Xberger	19,9	S,A,C,P	1	1		SOL/ST/G	CR	LINAC	DRT/E/9/HB	CR	O/663	N	712/tumeur pancréas	N
165 128	13,4	FS	Labradoodle	23,8	A,P	1	30	2,3253/1,0,04	SOL/ST/D	PR	LINAC	DRT/E/8/MLC	STA B	O/121	N	149/gliome	déclin neurologique
138 854	8,0	MS	Pitbull	38,4	CN,P	1	23	3,0743/1,1,97	SOL/ST/G	CR	LINAC	DRT/E/4/MLC	CR	N/33	N	33/masse splénique	N
519 31	12,5	FS	X cocker	13,1	A,B	1	30		MULTI/ST/G&D	PR	LINAC	DRT/E/4/HB	PRO G	O/19	CCN U	159/gliome	N
160 476	7,6	MS	Xberger	22,5	S,B	1	5		SO/ST/G	CR	LINAC	DRT/E/8/MLC	CR	O/315	PRT	452 (LTFU)	S.fasciculatons face
806 17	11,7	MS	Bullmastiff	57,0	S	0	162	7,6260	SOL/ST/D	CR	LINAC	PRT/B/6/MLC	STA B	O/74	N	182/inconnue	N
347 98	8,2	FS	Boston terrier	10,7	A	1	14		SOL/IT/G	PR	LINAC	DRT/E/7/HB	PR	O/245	N	326/gliome	Déclin neurologique mucosite
676 58	11,0	M	BA	36,8	S,CN	1	49		SOL/ST/G	CR	LINAC	DRT/E/4/HB	CR	N/129 4	N	1294/SDTE	N
743 79	11,3	MS	Boxer	35,0	S	0	1	1,2370/8,19	SOL/ST/D	PR	LINAC	DRT/E/1 6/MLC	STA B	O/165	N	189/gliome	N

ID	Age (ans)	Sexe	Race	Poids (kg)	Signes cliniques	Déficit	Durée (j)	Vol. tumoral/ vol. oedème (cm ³)	Multiplicité/Localisation/latéralisation	Rép. Clinique Méd.	Type RT	Visée/pro-tocol/faisceaux/modification	Rép. onse clinique à la	Récur-rence/ TTR (j)	Ttt Sup.	Survie (j) /COD	Effets secondaires
66788	9,0	FS	Cocker	9,3	S	0	8		SOL/ST/D	CR	LINAC	DRT/E/4/H B	CR	N/2050	N	2050/dermatite infectieuse	otite
126500	8,8	MS	X pitbull	28,3	S	0	79	0,2305/3,15	SOL/ST/D	PR	LINAC	PRT/C/4/M LC	PR	N/10	N	10/arrêt cardio-respi.	N
94295	6,4	MS	Yorkshire	3,3	S,A,P	1	10	3,0756/1,19	SOL/ST/D	CR	LINAC	PRT/A/8/M LC	PR	O/107	N	111/gliome	N
151047	7,8	MS	Bouledo. fran.	14,0	S,P	1	38	2,4989/1,82	SOL/ST/G	PR	LINAC	DRT/F/8/M LC	STA B	O/19	N	90 /gliome	N
92266	7,3	FS	Jack russel	6,3	S,B	1	8		SOL/ST/D	CR	LINAC	DRT/F/7/H B	CR	O/116	N	2513/ inconnue	mucoseite
74576	7,3	MS	X pitbull	29,0	S,B	1	162		SOL/ST/D	PR	LNAC	DRT/E*/4/HB	PR	O/66	N	337/ mauvaise QoL	N
131965	13	MS	Mini schnauzer	10,9	S,A,M, P	2	7	1,3463/1,17	MULTI/ST/D	CR	LINAC	DRT/F/8/M LC	CR	N/277	N	277/ pancréatite, thrombi, pneumonie	N

Déficit : déficit neurologique au diagnostic, Durée : durée entre l' apparition des symptômes et le diagnostic, Rép. clinique méd. : réponse clinique au traitement médical de soutien avant irradiation, Vol. : volume, Rép. clinique RT : réponse clinique à la RT, Ttt sup. : traitement anti-cancéreux additionnel, Bouledo. am./fran./ang. : bouledogue américain/français/anglais, BA : berger allemand, S : convulsions, A : ataxie, C : marche sur le cercle, M : état de conscience altéré, B : modification du comportement, CN : déficit des nerfs crâniens, P : déficit proprioceptif, SOL : tumeur solitaire, MULTI : tumeur multiple, ST : supra-tentorielle, IT : infra-tentorielle, CR : réponse complète, D : droite, G : gauche, PR : réponse partielle, STAB : stabilisation, PROG : progression, LINAC : accélérateur linéaire à particules, CB : Cyberknife®, DRT : RT à visée définitive, PRT : RT à visée palliative, HB : modificateurs manuels de faisceau, MLC : collimateur multilames, COD : cause de la mort, LTFU : perdu au suivi (*lost to follow-up*), STDE : syndrome de dilatation-torsion de l' estomac, QoL : qualité de vie (*quality of life*), KCS : kérato-conjonctivite sèche, arrêt cardio-respi. : arrêt cardio-respiratoire

Facteur de risque	HR	CI 95 %	p-value
Signalement			
Poids supérieur à 25,1 kg	3,3617	1,2965 – 8,7165	0,01263
Présentation clinique			
Présence de convulsions	0,2877	0,0848 - 0,9761	0,04563
Présence d'un changement de comportement	0,1339	0,03596 – 0,4988	0,00273
Imagerie en coupe			
Tumeur multifocale	8,7433	1,3953 – 54,7895	0,02058
Thérapeutique			
Réponse clinique partielle au traitement symptomatique	5,1130	1,5874 – 16,4688	0,00625

Test du ratio de vraisemblance : $p = 0,0001$

Lucile, Blandine, Aimée HERMANT

**TRAITEMENT DE GLIOMES INTRACRÂNIENS PRÉSUMÉS PAR RADIOTHÉRAPIE EXTERNE
CHEZ LE CHIEN : ÉTUDE RÉTROSPECTIVE DE 30 CAS SUIVIS AU VETERINARY SPECIALTY
HOSPITAL DE SAN DIEGO ENTRE 2007 ET 2019**

**TREATMENT OF PRESUMED INTRACRANIAL GLIOMAS BY EXTERNAL RADIOTHERAPY IN
DOGS : RETROSPECTIVE STUDY OF 30 CASES FOLLOWED UP AT VETERINARY SPECIALTY
HOSPITAL OF SAN DIEGO BETWEEN 2007 AND 2019**

Thèse d'État de Doctorat Vétérinaire : Nantes, le 13 avril 2022

RESUME

L'étude clinique rétrospective présentée est réalisée chez 30 chiens atteints de gliome intracrânien présumé traités par radiothérapie externe et suivis au Veterinary Specialty Hospital de San Diego (Californie, É.-U.) entre 2007 et 2019. Elle avait pour objectif d'approfondir l'étude de la réponse clinique et la survie de gliomes canins intracrâniens après radiothérapie externe, ainsi que d'identifier des facteurs pronostiques associés.

Un bénéfice en termes de survie et d'amélioration clinique, par rapport aux données de la littérature, a pu être associé à l'emploi de la radiothérapie externe dans cette série. La médiane de survie globale était de 326 jours (IC 95 % : 189-602). Le statut clinique des chiens traités a été amélioré dans 76,7 % des cas. Les résultats suggèrent de prioriser les protocoles à visée définitive pour optimiser la survie. De plus, la nature multifocale des gliomes a été confirmée comme étant un facteur pronostique péjoratif pour la survie, et la présence de convulsions au diagnostic comme un facteur favorable. Un âge plus avancé ou des modifications du comportement au diagnostic ont également influencé positivement la durée de survie des chiens traités. Enfin, la réponse clinique au traitement de soutien initial a été identifiée, pour la première fois à notre connaissance, comme facteur prédictif de l'efficacité de la radiothérapie en termes de survie et d'amélioration clinique.

Les effets secondaires associés à la radiothérapie étaient habituellement tolérables et non mortels. Ni le volume tumoral initial, ni le type de protocole n'ont influencé la radiotoxicité.

MOTS CLES :

- Chien
- Tumeur cérébrale
- Gliome
- Radiothérapie externe
- Réponse clinique
- Pronostic

DATE DE SOUTENANCE : 13 avril 2022