



HAL
open science

Efficacy of intra-articular cervical facet steroid injection CT-guided in cervical radiculopathy

Clément Ravenel

► **To cite this version:**

Clément Ravenel. Efficacy of intra-articular cervical facet steroid injection CT-guided in cervical radiculopathy. Médecine humaine et pathologie. 2022. dumas-03659898

HAL Id: dumas-03659898

<https://dumas.ccsd.cnrs.fr/dumas-03659898>

Submitted on 5 May 2022

HAL is a multi-disciplinary open access archive for the deposit and dissemination of scientific research documents, whether they are published or not. The documents may come from teaching and research institutions in France or abroad, or from public or private research centers.

L'archive ouverte pluridisciplinaire **HAL**, est destinée au dépôt et à la diffusion de documents scientifiques de niveau recherche, publiés ou non, émanant des établissements d'enseignement et de recherche français ou étrangers, des laboratoires publics ou privés.

IMPORTANT : OBLIGATIONS DE LA PERSONNE CONSULTANT CE DOCUMENT

Conformément au *Code de la propriété intellectuelle*, nous rappelons que le document est destiné à un **usage strictement personnel**. Les "analyses et les courtes citations justifiées par le caractère critique, polémique, pédagogique, scientifique ou d'information" sont autorisées sous réserve de mentionner les noms de l'auteur et de la source (article L. 122-4 du *Code de la propriété intellectuelle*). Toute autre représentation ou reproduction intégrale ou partielle, faite sans le consentement de l'auteur ou de ses ayants droit, est illicite.

De ce fait, nous vous rappelons notamment que, **sauf accord explicite** de l'auteur de la thèse ou du mémoire, **vous n'êtes pas autorisé** à rediffuser ce document sous quelque forme que ce soit (impression papier, transfert par voie électronique, ou autre). Tout contrevenant s'expose aux peines prévues par la loi.

UNIVERSITÉ DE NANTES

FACULTÉ DE MÉDECINE

Année: 2022

N° 2022-29

THÈSE

pour le

DIPLÔME D'ÉTAT DE DOCTEUR EN MÉDECINE

Radiologie et Imagerie médicale

par

Clément RAVENEL

Né le 17 mars 1991 à Granville (50)

Présentée et soutenue publiquement le 21 mars 2021

**Efficacy of intra-articular cervical facet steroid injection CT-guided in
cervical radiculopathy**

Président : Monsieur le Professeur Hubert DESAL

Directeur de thèse : Madame le Docteur Charlotte MARTIN-PELTIER

Jury : Monsieur le Professeur Benoit LE GOFF

Monsieur le Professeur Kevin BUFFENOIR-BILLET

REMERCIEMENTS:

Aux membres du jury,

Le Président du jury, **Monsieur le Professeur Hubert DESAL**, merci de me faire l'honneur de présider mon jury, soyez assuré de mon profond respect. Merci de m'avoir accueilli dans votre service et de l'enthousiasme que vous y mettez.

Ma directrice de thèse, **Madame le Docteur Charlotte MARTIN-PELTIER**, merci d'avoir réalisé ce travail avec moi : ton encadrement et ta disponibilité ont été précieux pour l'aboutissement de ce projet. Merci beaucoup de ton accueil à Cochin, de m'avoir transmis tes connaissances et ton goût pour l'imagerie ostéo-articulaire.

Monsieur le Professeur Benoit LE GOFF, merci d'avoir accepté de juger ce travail, je vous témoigne ma gratitude.

Monsieur le Professeur Kevin BUFFLENOIR-BILLET, merci d'avoir accepté de faire partie de mon jury de thèse. Veuillez trouver ici l'expression de mes sincères remerciements.

A mes formateurs

A toute l'équipe Cochinoise, merci pour votre enseignement de grande qualité et de m'avoir transmis la fibre de l'ostéo-articulaire. Merci au Professeur Jean-Luc Drapé de m'avoir accueilli dans votre service et à votre enseignement d'une grande justesse.

A tous mes autres formateurs à Nantes, la Roche sur Yon et Le Mans merci de votre professionnalisme.

Merci au Professeur Jean-Michel Serfaty de m'avoir donné un soir de garde confiance en moi.

A ma famille,

A mon père, tout simplement merci d'avoir toujours été là : merci de ton soutien inconditionnel, de ta bienveillance et de ton éternel optimisme.

A ma sœur, tu es ma confidente : merci de ton soutien tout au long de mes études, bien que je ne t'exprime pas toujours ma profonde gratitude. Merci à Vincent du bonheur qu'il t'apporte.

A mon frère, pour tous ces moments heureux passés ensemble. Merci à Kathlyn pour la famille que vous formez.

A mes grands-parents, la vie ne vous a pas épargnée mais vous êtes un exemple pour tous. Merci pour le tout le bonheur que vous rayonnez autour de vous.

A la famille formidable, pour tous ces repas passés ensemble : mon parrain et ses blagues, Anne, Pedro, Chloé, Louise, Kikit, Véronique, les Jum's, Domi, Christian et Mathilde.

A papy Clown, de m'avoir donné la passion de l'histoire.

A mamy Myblue, d'avoir pris soin de moi.

A ma marraine, ta sincère et grande gentillesse. Merci à mon cousin Joris.

A Patrick et Terry, de m'avoir donné goût à la médecine et de votre soutien.

A mes amis,

Aux amis de Saint-Malo : Vinz, Gogui et Mouton, on ne se voit pas souvent mais l'on rigole à chaque fois autant qu'au collège. A Jerma, Quentin, Beber, Coco et Trotel pour les nombreuses soirées.

Aux amis de l'externat : Massy et nos parties de volley, Romain et nos classements à Galien, Robin des bois, Jalal le champion du WEI. Mathilde et notre rencontre alphabétique et Ombish.

Aux amis de l'internat : Croquette, Rorita, désolé pour tous les surnoms que je te trouve, il risque d'en avoir encore beaucoup ! Colococos Maty, tu es le meilleur en orga férot, Will ou CS ne change pas ton caractère allemand, Fifi amis pour la vie.

Idem et ce semestre incroyable. Sylvano merci de m'avoir appris l'écho. Jean-fiotte et Max pour la coloc du Mans.

Laulau mon premier coloc, merci pour nos folles soirées avec Toto.

Aux autres co-internes et amis : Alizboul, Juchate, Zoé, Pitrerie, Guigosh, Duto, Legal, Jérôme, Jeanno, Basilus, Ombeline, Adibou, Aude, Lucie, Nico, Jejer, Thiaudière, Dr Pellerin, Alizé, Max, Nad, Cécé, David, Raphael, Thuy-vi, Sonita, Hannal, Totor, Justine, Samouel, Lisa, Alice et Martin.

A ma mère, c'est toi que j'aurais aimé le plus voir aujourd'hui ici mais la vie en a décidé autrement.

Il n'y a pas un seul jour qui passe sans que je pense à toi, simplement je te dois tout.

TABLE DES MATIÈRES:

REMERCIEMENTS:	2
I- INTRODUCTION – ETAT DES CONNAISSANCES	6
1.1. Rappels anatomiques.....	6
1.2. La névralgie cervico-brachiale.....	7
1.2.1. Épidémiologie.....	7
1.2.2. Causes.....	8
1.2.3. Examen clinique.....	9
1.2.4. Examens complémentaires	9
1.2.5. Traitement.....	13
1.3. Les infiltrations du rachis cervical.....	14
1.4. Rationnel de l'étude :.....	17
II- ARTICLE.....	18
A) Introduction.....	21
B) Materials and Methods	23
a- Patients	23
b- MR analysis.....	23
c- Infiltration.....	24
d- Follow-up and clinical outcome	25
e- Statistical analysis	26
C) Results.....	27
D) Discussion	29
E) Supplementary data.....	32
III- CONCLUSION.....	38
IV- REFERENCES	40

I- INTRODUCTION – ETAT DES CONNAISSANCES

1.1. Rappels anatomiques

Anatomiquement le rachis cervical est séparé en deux segments :

- le rachis cervical supérieur : l'atlas (C1) et l'axis (C2)

- le rachis cervical inférieur : de la troisième à la septième vertèbres cervicales (C3, C4, C5, C6, C7).

Les vertèbres cervicales inférieures présentent toutes une anatomie similaire. Elles sont composées :

- d'un arc antérieur correspondant au corps vertébral avec la présence d'uncus, il s'agit de relief osseux prismatiques situés sur les bords supéro-latéraux des corps vertébraux.

- d'un arc postérieur avec des processus transverses perforés dans lesquels cheminent les artères vertébrales, des pédicules courts, les massifs articulaires orientés à 45° dans le plan frontal avec ceux des étages sus et sous-jacents et enfin le processus épineux bifide.

Les sept vertèbres cervicales s'articulent grâce aux disques intervertébraux et à un complexe ligamentaire.

Le disque intervertébral est formé de deux unités anatomiques réalisant un segment de cylindre ; l'une centrale le nucleus et l'autre périphérique l'annulus.

Le complexe ligamentaire est composé du ligament vertébral antérieur adhérent à la face antérieure des corps vertébraux et des disques intervertébraux, le ligament vertébral postérieur adhérent seulement à la face postérieure des disques intervertébraux, le ligament jaune réunissant les lames et le ligament inter-épineux.

Huit racines nerveuses cervicales émergent à hauteur du rachis cervical par les foramens intervertébraux cervicaux, lesquels sont formés par la face inférieure du pédicule de la vertèbre supérieure et la face supérieure du pédicule de la vertèbre

inférieure. Les racines cervicales poursuivent ensuite leur trajet extra-rachidien et forment le plexus brachial.

Le rachis cervical a un rôle de mobilité et de protection de l'axe médullaire.

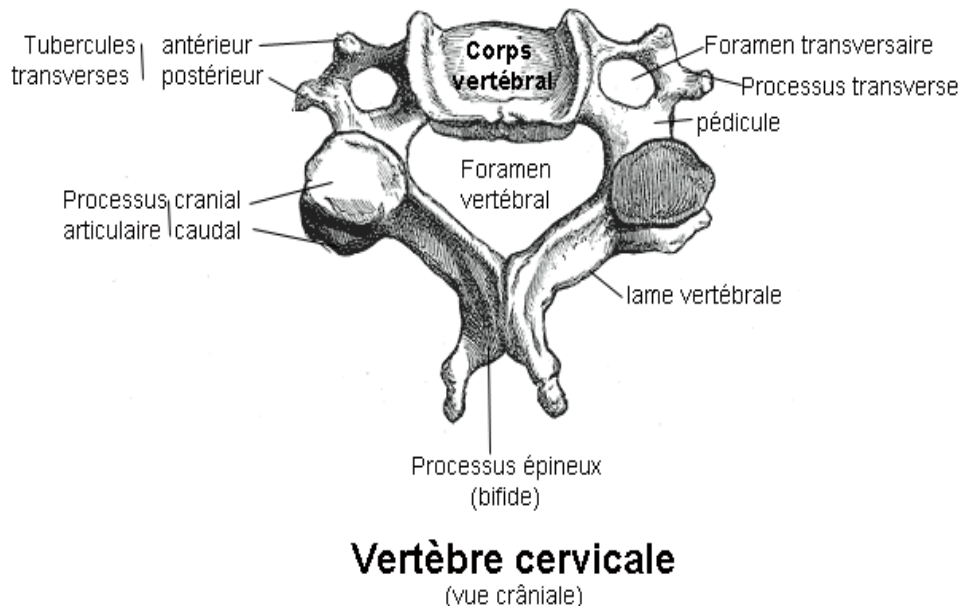


Figure 1 . Schéma d'une vertèbre du rachis cervical inférieur (d'après DIU imagerie ostéo-articulaire)

1.2. La névralgie cervico-brachiale

1.2.1. Épidémiologie

La névralgie cervico-brachiale (NCB) est une pathologie fréquente. Au cours des vingt dernières années son incidence a augmenté, estimée à 1,31 et 1,14 personnes pour 1000 respectivement pour les femmes et les hommes[1]. Elle touche le plus souvent des adultes entre 40 et 60 ans. Elle relève d'une part importante de consultations en pratique clinique.

Son impact médico-économique est important, elle occupe un rang mondial élevé dans les pathologies entraînant des limitations ; elle serait en effet classée 4ème[2].

1.2.2. Causes

La névralgie cervico-brachiale résulte de la compression d'une racine nerveuse cervicale. Ce phénomène de compression est plus fréquent au niveau du rachis cervical inférieur compte tenu de l'anatomie du foramen, encadré en avant par les uncus et le disque, en arrière par le massif articulaire postérieur.

Il existe deux grands types de névralgies. Les névralgies dites communes liées à une compression mécanique ou un phénomène irritatif congestif et les névralgies symptomatiques secondaires liées à une infection, une pathologie inflammatoire nerveuse, une cause néoplasique ou post-traumatique.

Les causes communes sont principalement représentées par l'unco-discarthrose (70%), entraînant un rétrécissement foraminal par conflit ostéophytique. L'autre cause est la hernie discale (20%) [3]. Ces deux causes touchent le plus fréquemment les étages C5-C6 et C6-C7 [4].

Une autre cause commune peu étudiée est l'arthrose articulaire postérieure congestive. En effet, en poussée œdémateuse la synoviale du massif articulaire postérieure peut-être responsable d'un rétrécissement foraminal homolatéral. Cette cause représente 10% des NCB communes et touche plutôt les étages C3-C4 et C4-C5 chez des patients de plus de 60 ans [5].

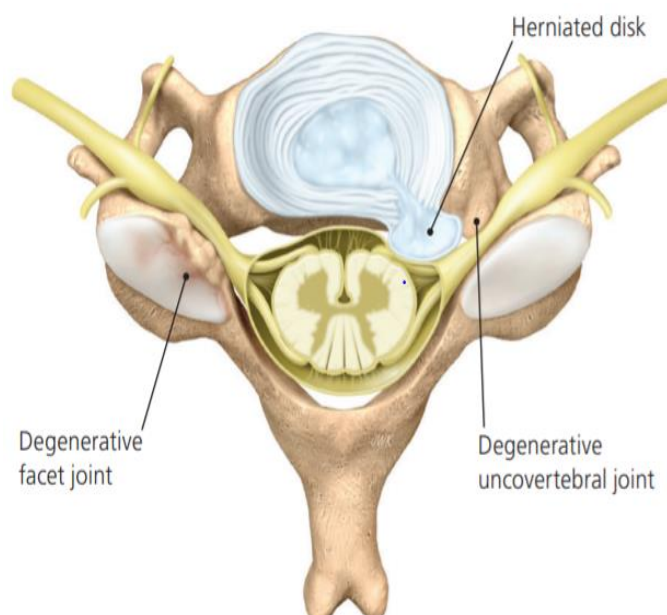


Figure 2. Schéma des causes des NCB communes (d'après Childress et al [6])

1.2.3. Examen clinique

Cliniquement la NCB se définit par l'association d'un syndrome cervical à savoir une cervicalgie et une raideur cervicale, associé à un syndrome radiculaire irradiant au membre supérieur. La topographie de l'irradiation varie selon la racine atteinte.

Le test de Spurling est un signe clinique intéressant. Il consiste à reproduire la douleur en réalisant une hyper-extension avec compression axiale du rachis cervical ipsi-latérale à la symptomatologie. Il a été rapporté une sensibilité de 95% et une spécificité de 94% avec ce test [7]. Si le diagnostic de névralgie cervico-brachiale est clinique, le diagnostic étiologique repose sur l'imagerie médicale.

1.2.4. Examens complémentaires

Selon le guide du bon usage des examens d'imagerie médicale, aucun examen complémentaire n'est recommandé en première intention en l'absence de signe clinique orientant vers une NCB symptomatique.

Si le traitement de première intention s'avère inefficace, un bilan radiographique initial peut-être réalisé.

L'imagerie en coupe est indiquée en cas de résistance prolongée au traitement ou si un geste invasif est envisagé.

Il n'y a pas de recommandations officielles, il s'agit de guidelines proposées par le guide du bon usage des examens d'imagerie médicale de la société française de radiologie et du collège français des enseignants en rhumatologie [8] [9].

La radiographie standard reste donc l'examen à réaliser en première intention. Des clichés de face, profil et oblique permettent de mettre en évidence l'uncodiscarthrose, les rétrécissement foraminaux et canalaire ainsi que l'arthrose articulaire postérieure.

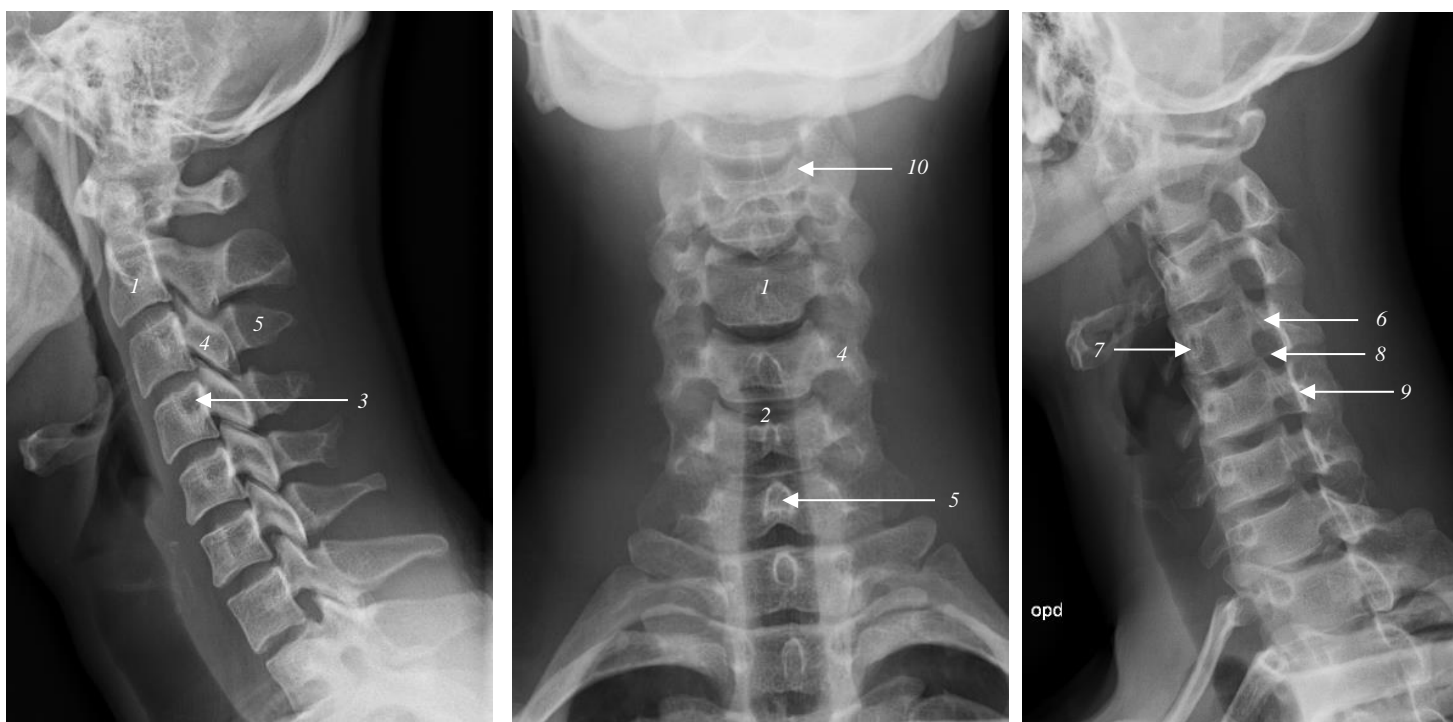


Figure 3. Radiographie standard du rachis cervical de profil, face et oblique droit

- 1 : Corps vertébral
- 2 : Disque inter-vertébral
- 3 : Processus transverse
- 4 : Massif articulaire
- 5 : Processus épineux
- 6 : Pédicule droit
- 7 : Pédicule gauche
- 8 : Foramen droit
- 9 : Lame
- 10 : Uncus

L'imagerie par résonance magnétique est la méthode d'imagerie en coupe à privilégier. Elle permet d'apprécier à la fois la composante osseuse et la composante « molle » d'une éventuelle compression. Elle évalue mieux la sévérité de la compression nerveuse et également sa cause : hernie discale, ostéophytose et arthrose articulaire postérieure. Enfin cette technique est non irradiante.

Elle identifie également en pondération T2 avec saturation de graisse les remaniements congestifs par l'analyse de l'œdème osseux.

La tomodensitométrie permet une meilleure définition des structures osseuses, à savoir l'uncodiscarthrose et l'arthrose articulaire postérieure [10]. Elle permet également une éventuelle planification thérapeutique.

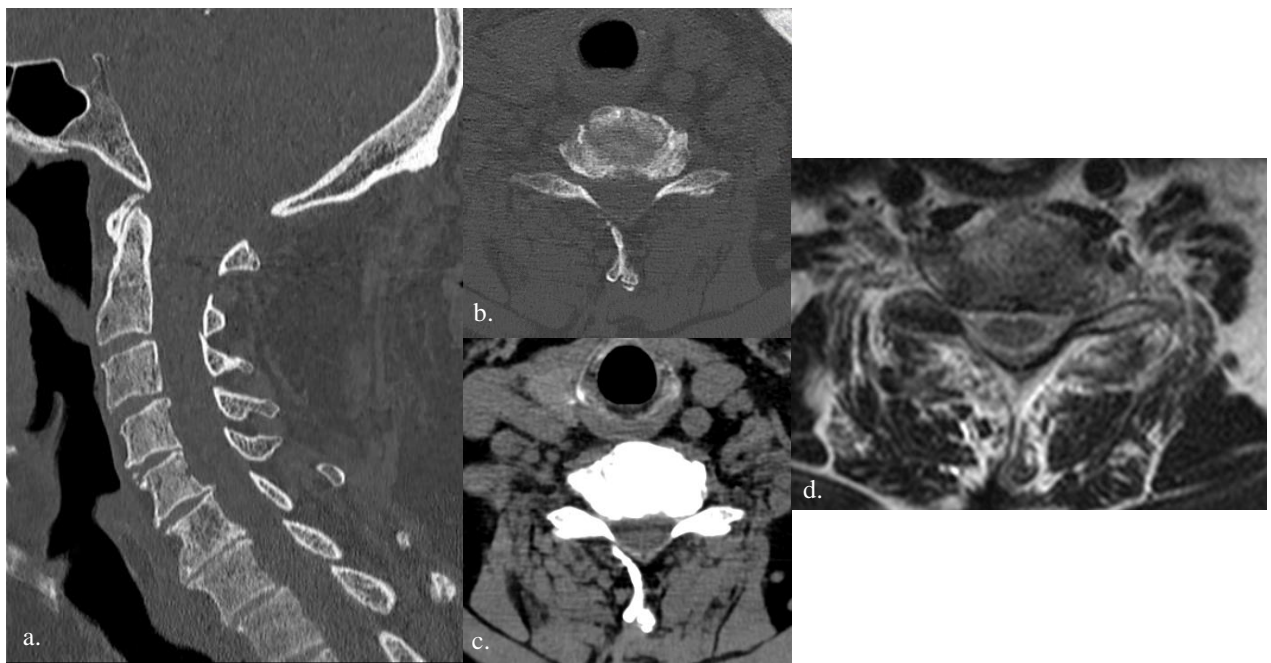


Figure 4 . Exemple d'uncodiscarthrose C6-C7 avec rétrécissement foraminale gauche

- a. Vue TDM sagittale fenêtre os
- b. Vue TDM axiale fenêtre os
- c. Vue TDM axiale fenêtre molle
- d. Vue en IRM séquence axiale T2 chez le même patient

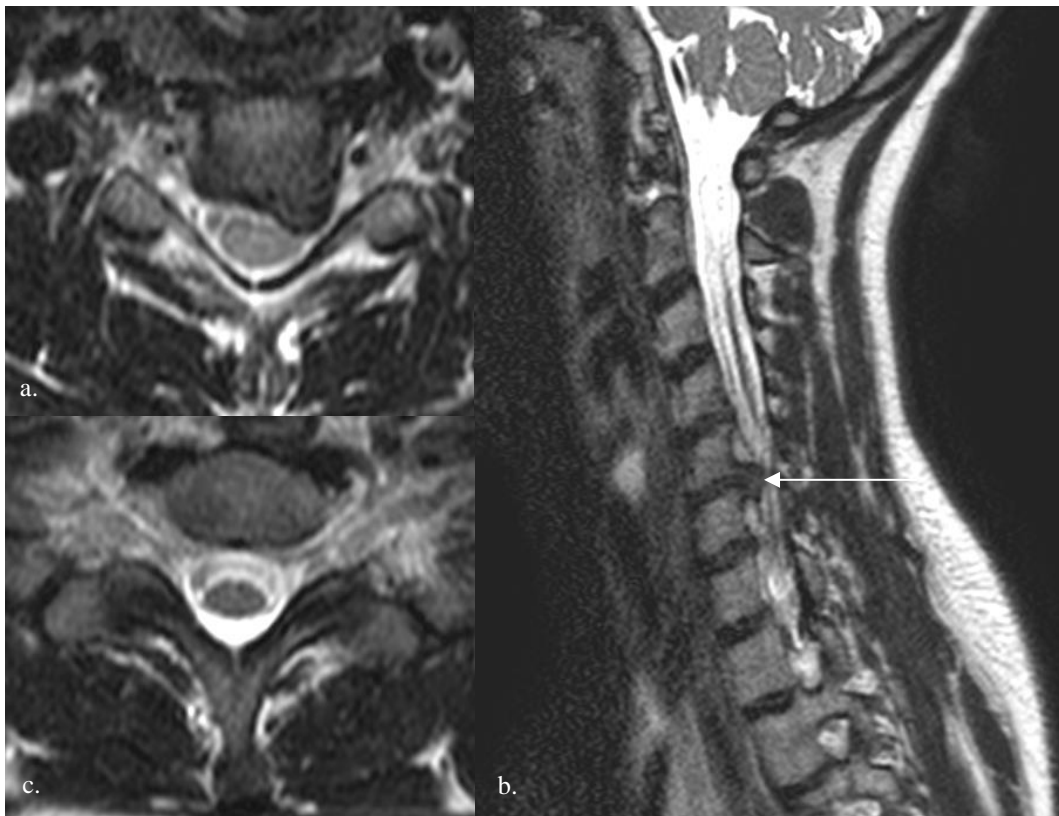

Figure 5 . Exemple de rétrécissement foraminaux C5-C6 gauche en IRM secondaire à une hernie discale para-médiane gauche avec débord foraminaux

- a. Vue axiale T2
- b. Vue sagittale T2
- c. Vue axiale T2 C7-T1 chez le même patient (normal)

1.2.5. Traitement

Le traitement de première intention consiste en l'association d'un traitement non médicamenteux à savoir kinésithérapie, collier cervical et traction cervical avec un traitement médicamenteux regroupant les anti-inflammatoires non stéroïdiens, les antalgiques opioïdes, les myo-relaxants ainsi que les corticostéroïdes.

Ce traitement de première intention peut s'avérer insuffisant [11] [12].

Le traitement chirurgical est indiqué dans les cas de déficit neurologique ou atteinte traumatique ostéo-ligamentaire.

En l'absence de ces signes l'indication du traitement chirurgical n'est pas clairement établie dans la prise en charge des névralgies cervico-brachiales, d'autant plus que ce traitement n'a pas fait preuve également de son efficacité [13].

1.3. Les infiltrations du rachis cervical

Dans les cas de persistance de la symptomatologie et avec échec du traitement de première intention, les infiltrations épidurales locales de dérivés de corticostéroïdes peuvent s'avérer être une alternative thérapeutique intéressante.

Traditionnellement, la voie d'abord trans-foraminale était la plus utilisée ; celle-ci consiste à venir positionner une aiguille à l'entrée du foramen cervical au contact du ganglion spinal, lequel est dans l'espace épidural. Sous contrôle radiologique ou tomodensitométrique avec injection de produit de contraste, l'opérateur peut s'assurer du bon positionnement de l'aiguille avant d'injecter le corticostéroïde.

Cette technique, étudiée dans la littérature, a fait preuve de son efficacité [14] [15] mais du fait de la proximité avec des structures vasculaires, de rares complications neuro-vasculaires mais catastrophiques ont été décrites [16].

Ainsi, depuis quelques années une technique alternative est utilisée ; la voie d'abord articulaire cervicale postérieure. En effet, il a été montré que l'articulation articulaire cervicale postérieure communique avec l'espace épidural postérieur (aussi appelé espace d'Okada) puis avec l'espace épidural foraminal [17]. L'opérateur va donc venir positionner l'aiguille dans le massif articulaire postérieur cervical ipsi-latéral à la NCB, puis injecter le corticostéroïde local lequel va diffuser jusqu'au contact de la racine nerveuse.

Il s'agit d'une technique simple de réalisation et sans risque de complication majeure.

Bien que souvent pratiquée en routine clinique, cette technique a été peu étudiée dans la littérature avec des études manquant de précision, notamment sur le délai d'évaluation [18], la technique de guidage [19] et également ne prenant pas en compte les causes de la NCB.

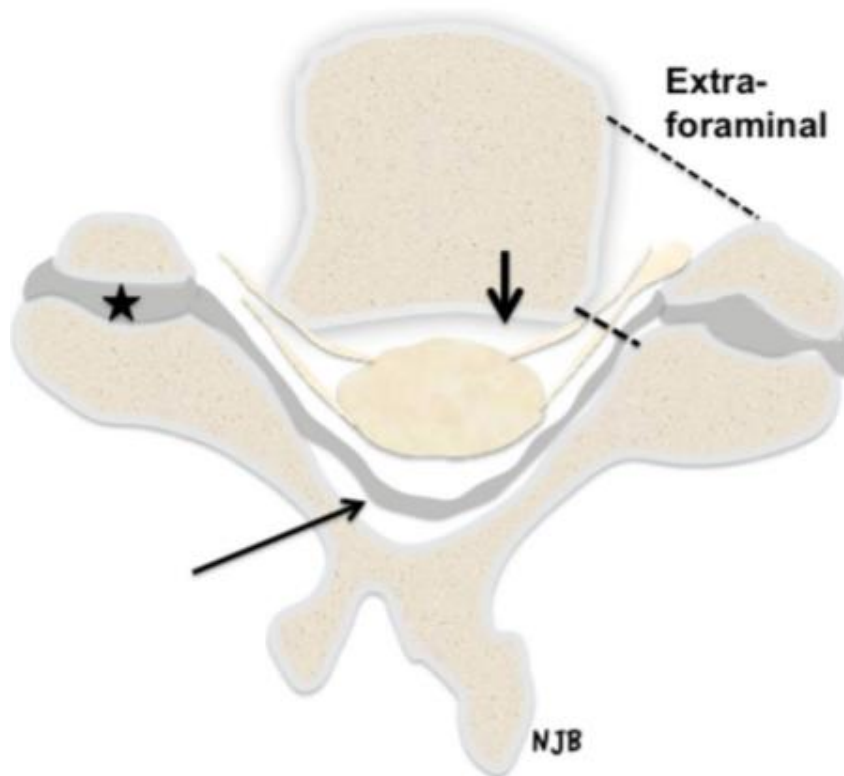


Figure 6 . Schéma de la diffusion du produit de contraste lors d'une infiltration cervicale par voie articulaire postérieure (d'après Bureau et al [17])

*Etoile : Massif articulaire postérieur
 Longue flèche : Espace épidural postérieur (d'Okada)
 Courte flèche : Espace épidural antérieur
 Pointillés : Espace foraminaux*

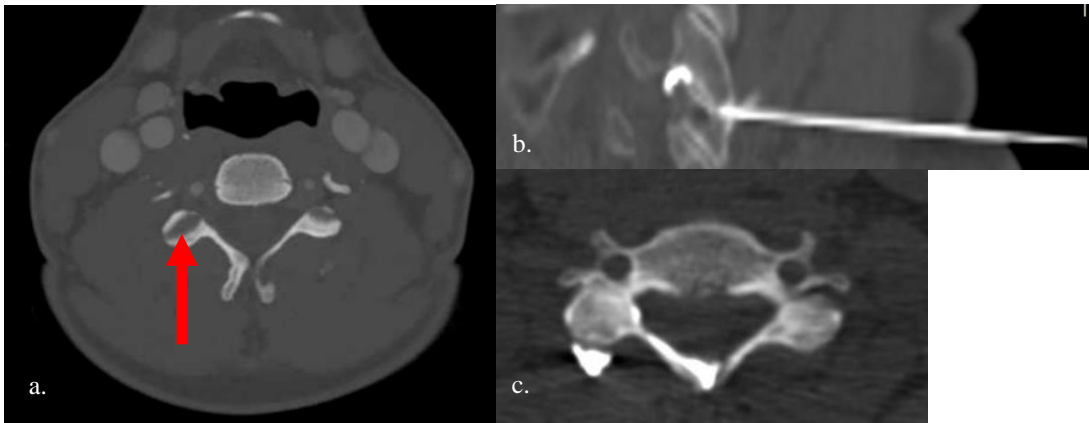


Figure 7 . Infiltration épidurale cervicale par voie articulaire postérieure

- a. voie d'abord articulaire postérieure droite
- b. aiguille en place avec diffusion du produit de contraste dans le foramen
- c. diffusion du produit de contraste dans l'espace épidural postérieur

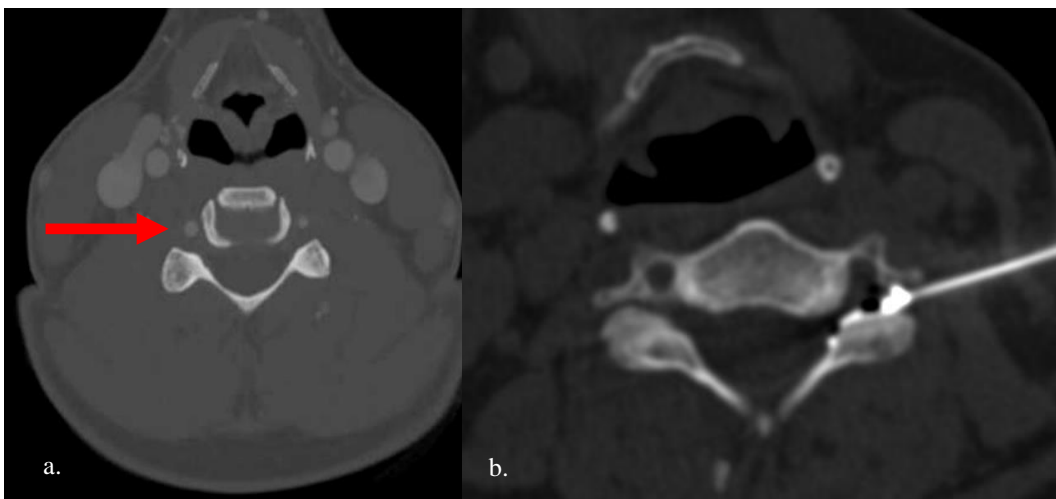


Figure 8 . Infiltration épidurale cervicale par voie foraminale

- a. voie d'abord foraminale droite
- b. aiguille en place avec diffusion du produit de contraste

1.4. Rationnel de l'étude :

L'objectif de cette étude était d'évaluer l'efficacité des infiltrations de dérivés de corticostéroïdes par voie articulaire cervicale postérieure dans les névralgies cervico-brachiales.

Un second objectif était de mieux identifier l'efficacité des infiltrations cervicales articulaires postérieures selon l'étiologie de la NCB.

II- ARTICLE

Efficacy of intra-articular cervical facet steroid injection CT-guided in cervical radiculopathy

Clement Ravenel¹, Charlotte Martin-Peltier¹, Maxime Lacroix¹, Fadila Mihoubi-Bouvier¹, Christelle Nguyen², Romain Touzé³, Jean-Luc Drapé¹

¹ Department of musculoskeletal radiology, Cochin Hospital, Paris, France.

² Department of physical medicine and rehabilitation, Cochin Hospital, Paris, France.

³ Ophthalmology Department, Assistance Publique-Hôpitaux de Paris (AP-HP), Necker-Enfants Malades Hospital, Paris, France.

Corresponding author: Clement Ravenel (clementravenel@gmail.com)

Keywords: cervical radiculopathy - intra-articular facet steroid injection – CT guidance

Abbreviation

CR: cervical radiculopathy

TFSI : trans-foraminal steroid injection

IFSI : intra-articular facet steroid injection

VAS : visual analog scale

VAS% : visual analog scale percentage of amelioration

Abstract

Objective. Traditionally, transforaminal steroid injection was performed in the management of cervical radiculopathy in medical failure treatment but carried a true risk of catastrophic complication. Another approach currently used is to perform intra-articular facet steroid injection to reach the epidural space.

Thus, the aim of this study was to evaluate the efficacy of intra-articular facet steroid injection in cervical radiculopathy.

Materials and Methods. In this retrospective study we evaluate all patients who had a CT-guided intra-articular facet steroid injection in our center (Cochin Hospital, AP-HP, Paris) from December 2015 to February 2021. Cervical MR pre-therapeutic images were analyzed and classified according to cervical pain etiology: uncodiscarthrosis, disk herniation or congestive cervical posterior osteo-arthritis.

All patients had clinical initial evaluation and then follow-up at 1 and 6 months. Pain severity was rated on a visual analog scale and expressed as a percentage of improvement.

Results. 93 patients were included. There were 56 patients with uncodiscarthrosis, 29 with a disk herniation and 8 with a cervical posterior congestive osteoarthritis. A significant improvement of the VAS% was found for all patient at 1 and 6 months ($p < 0.01$). VAS% improvement was about 50% for all etiologies. For all patients, no severe complications were reported.

Conclusion. Intra-articular facet steroid injection seems to be a safe technique for cervical radiculopathy in medical failure treatment, which ensures an improvement equal as transforaminal facet steroid injection.

A) Introduction

Cervical radiculopathy (CR) is a frequent and common pathology that involves pain perceived in the neck with radiation to the upper extremity [20]. This clinical condition results from the compression of a cervical root or an inflammation process surrounding the root. In most cases, it affects lower cervical spine (from C4 to C7) [21].

Common causes are differentiated from symptomatic causes (hematoma, infection and inflammatory pathology).

The two main etiologies of common CR are uncodiscarthrosis and disc herniation[4]. Uncodiscarthrosis is the most frequent (70% [3]). Another under-studied cause is congestive posterior articular osteoarthritis. Indeed, 80% of congestive flare-up of posterior articular osteoarthritis induce an ipsi-lateral CR. Prevalence of congestive posterior osteoarthritis in CR is about 10% [5]

Non-invasive management includes relative rest, oral analgesics, non-steroidal anti-inflammatory drugs and physical therapy with inconclusive evidence for their effectiveness [11] [12]. For patients with CR, improvements in pain and function tend to occur only within several months, with significant disability and economic impact [21]. In case of failure of these treatments, image-guided nerve root infiltration of steroids can be performed. However, surgery does not have any place in first line; indeed, the benefit / risk balance is low with a high risk of complication [13].

Traditionally, transforaminal steroid injection (TFSI) or even inter-laminar epidural injection were used. Theoretically, TFSI is supposed to deliver a selective and higher concentration of steroids near the cervical nerve root and in the ventral epidural space [15] [14] . Nevertheless, TFSI seems to be responsible for extremely rare but catastrophic complications. Reports of quadriplegia, stroke and even death following TFSI began appearing in the early 2000s [16].

Intra-articular facet steroid injection (IFSI) is an alternative technique available to deliver steroids close to the cervical nerve root. Indeed, the cervical posterior facet joint is a way of diffusion to the foraminal space, through the retrodural space also called *space of Okada* [17]. This method, little studied in the literature, seems interesting because it is technically easier and presents fewer neurological risks.

A recent study showed an equivalent efficacy of IFSI and TFSI in this indication, but there were some limits, in particular, the clinical outcomes were only evaluated early at one month [18]. Another study demonstrated the efficacy of IFSI but the infiltrations were performed with fluoroscopy [19] ,which induces a risk of navigation error.

Moreover, in these two studies the cause of the CR was not investigated.

Therefore, this study aimed at evaluating the efficacy of IFSI with CT guidance in patients with CR.

A secondary objective was to better identify the effectiveness of ISFI according to the etiology.

B) Materials and Methods

a- Patients

For this institutional review board-approved retrospective study, we identified all patients who underwent an IFSI from December 2015 to February 2021 in our center (Cochin Hospital, AP-HP, Paris) using our local pictorial archive and communication system (Carestream 3.2, Carestream Health, Rochester, New York). All patients gave oral consent before IFSI, all indications for infiltration have been approved in a multidisciplinary consultation meeting.

The eligibility criteria were patients over 18 years old with a common CR who underwent IFSI under CT guidance in our center. Only patients with a single site of injection were included.

We excluded patients who did not perform cervical MR in the preceding six months, or who did not get complete follow-up (at least 6 months).

b- MR analysis

Cervical MR images were analyzed on our institutional imaging server. Examinations were not all performed in our center, so MR imaging protocol was not similar for all patients. A single junior radiologist with one year of experience in musculoskeletal imaging reviewed all exams.

MR imaging all contained at least a sagittal T2-weighted sequence, a sagittal T1-weighted and an axial T2-weighted acquisition. Some examinations specifically

encompassed an inflammatory sequence (T2-weighted sequence with fat suppression technique), such as a sagittal T2-DIXON, sagittal STIR or coronal STIR.

MR imaging was reviewed to confirm the presence of uncodiscarthrosis, disk herniation or congestive posterior articular osteoarthritis at the level of the involved cervical nerve.

We considered three groups: anterior impingement due to uncarthrosis (group A), and due to a disk herniation (group B) and posterior impingement due to a congestive posterior articular (group C).

c- Infiltration

The intervention was realized by 3 radiologists from our center, all with experience in musculoskeletal imaging ranging from 3 to 15 years.

We performed a checklist safety before all interventions: iodine-based contrast allergy, current infection, coagulopathy and absence of cervical surgery.

All patients were installed in the prone position. The injection was performed in sterile conditions by a standardized technique [22] under CT guidance (*Somaton Definition Flash, Siemens, Germany*).

The appropriate entry site was marked on the skin after spotting. Then a 22-ga 3,5-inch spinal needle was advanced by using intermittent CT-controlled. Once the needle was in the appropriate location, 0.5-1 ml of iodinated contrast in the cervical facet joint was injected. A final CT-control was then performed to exclude an intra-vascular position and to confirm the adequate intra-articular distribution of the

contrast. Then, 1 ml of dexamethasone sodium phosphate 10mg/ml was injected, and the needle was withdrawn (*Fig 1*).

The infiltration was performed on the ipsilateral posterior cervical facet of the CR.

The patient was systematically observed for 30 minutes after the intervention.

d- Follow-up and clinical outcome

The indication of injection and the follow-up were performed by physicians from the Physical Medicine and Rehabilitation department of our center.

The clinical outcome measure was pain severity rated on a visual analog scale (VAS): defined by a line extending from 0 (no pain) to 10 (worst pain imaginable).

All patients were evaluated with this VAS three times by physicians: before the intervention, then 0-1 month and 1-6 months after the intervention. The improvement of the pain compared to the initial consultation was expressed using a percentage improvement of the VAS (VAS%). VAS% was calculated in the first month after the infiltration (compared with the initial consultation) and between 1 and 6 months after the infiltration (compared with the initial consultation too).

For all patients, we also specified if they took analgesic treatment including morphine and if they did or did not have a professional activity during their pathology (classical factors predictors of poor response). Patients in retirement were considered in the professional activity group.

Complications were also noted: hematoma, infection and neurological accident.

Clinical outcomes were analyzed in blind of the MRI results.

e- Statistical analysis

The data analyses were performed with RStudio software (RStudio, Inc, version 1.2.5033). Quantitative continuous variables results were presented as means with standard deviation or median with range according to the distribution and qualitative variable by frequency (%). The normal distribution of variables was tested using a Shapiro test. Quantitative variables were tested using a Wilcoxon test or a student t-test according to their distribution. For analyses with more than two groups, a one-way ANOVA analysis was used with Tukey's multiple comparisons. For all analyses, significant results were obtained by $p < 0.05$.

C) Results

401 patients with intra-articular cervical facet joint steroid infiltrations were initially eligible. 308 patients were excluded: 110 did not have a complete clinical follow-up and 198 did not have MR imaging available or achieved within the 6 months. Finally, 93 patients were included in this study.

There were 42 men and 51 women aged to 22 to 85 years (average age: 55 years). Mean age seemed to be slightly lower in the group of patients with a disk herniation (average age: 47 years) (*Table 1*).

There were 56 patients in the group A (60%), 29 patients in the group B (31%) and 8 patients in the group C (9%) (*Table 1*).

Only one had an infiltration at the upper cervical spine (floor C2-C3), for a congestive posterior articular osteoarthritis. The other infiltrations concerned the lower cervical spine: C3-C4 (n=5), C4-C5 (n=5), C5-C6 (n=45), C6-C7 (n=32) and C7-T1 (n=5) (*Table 1*).

A “complete” MRI (with an inflammatory sequence) was available for 58 patients: 19 patients with a coronal STIR acquisition and 39 patients with a sagittal T2-DIXON or STIR acquisition (*Fig 2*).

For all patients, we found a significant improvement of the VAS% after one month and six months ($p < 0.01$) (*Table 2*). We also found a significant improvement of the VAS% for each sub-group at one month and six months (*Table 2*). In fact, we found an average improvement of the VAS% about 50%

VAS% seemed to be lower at six months than at one month, but this difference was not statistically significant (*Table 2*).

There was no significant difference at one month and at six months of VAS% between the 3 sub-groups (*Table 3*).

VAS% at one month was significantly ($p=0.04$) better in patients without posterior joint osteoarthritis (*Fig 3*).

However, there was no significant result concerning the morphine intake ($p=0.1$) and the absence of professional activity ($p=0.6$) (*Fig 4 and Fig 5*).

For all patients, no severe complications occurred or were reported immediately or in the days following the procedure.

D) Discussion

The main result of this study is that IFSI is effective in reducing pain in patients with CR at one month and six months. This result was found for all causes of CR, even if the most common etiology in our study was uncodiscarthrosis.

IFSI is a technique used in daily practice despite poor literature [23]. In our study, VAS% was about 50% in all configurations.

This result is similar with literature: in fact Bureau and al. found 45% of VAS% improvement using IFSI [18]. But the evaluation was done on 28 patients and only performed at one month.

Also Kelekis et al. in 2014 studied retrospectively the safety and efficacy of percutaneous fluoroscopically guided nerve root infiltrations in cases of cervical radiculopathy using an indirect postero-lateral facet approach. They found a decrease of 6.96 on the numeric visual scale (NVS) unit, but after a mean of 2.3 sessions of infiltration for each patient [19].

The other main non-surgical technique for the support of CR in medical treatment failure is TFSI. A recent meta-analysis found an improvement about 50% of the VAS at 3 months by using this technique in patients with a CR [24].

More anecdotally, using intra-discal cervical steroid injection in patients with a CR due to a cervical uncodiscarthrosis also allow an improvement about 50% of the VAS% at 6 months [25]. Indeed, CR is not a current indication for intra-discal infiltration.

Thus, according to the literature IFSI seems to be as equal in efficacy as the other non-surgical treatment.

In our study we did not investigate the distribution pattern of the contrast product, but Bureau et al. in a retrospective study, found juxta-articular spreading contrast as a predictor of therapeutic effectiveness during an IFSI [17].

We did not succeed to highlight a significant difference in VAS% between the three groups, it is probably due to our small sample and to the EVA scale (0-10) used not very discriminating. Some articles showed that IFSI appeared to be more effective in CR due to a disk herniation [18]. It might be interesting to prove this result with a larger sample and a more relevant clinical evaluation.

The presence of degenerative posterior osteoarthritis was a significant predictive factor of poor response and could be explained by per-procedure difficulties to reach the intra-articular facet space and therefore to allow a good diffusion of the steroid in the retro-dural and foraminal space.

In our study values of VAS% in all groups seemed lower at 6 months versus at 1 month, even if this difference is not statistically significant, this could be due to an initial placebo effect. Thus, it could be interesting to evaluate this effect over a longer period time.

There were several limitations to the present study, first including those inherent in any retrospective study. There was modest sample size, especially with a small sample of congestive cervical articular posterior. The size of our sample did not permit to obtain a sufficient power to compare the three groups and some sub-groups (such as morphinic intake or professional activity). Furthermore, all patients did not

have the same MR sequences they did not all have an inflammatory sequence which may have under-estimated the prevalence of congestive posterior articular. Also, images were not necessary acquired on the same MR device.

And finally, several operators carried out the infiltration.

To our knowledge, IFSI is barely described in literature although it is a common clinical practice in the treatment of CR. The main result of this study is that IFSI allows an improvement of 50% in patient with CR whatever the etiology. This is all the most interesting that no complication occurred in our study, especially neurological complications which are described in TFSI.

It could be interesting to confirm this result by a prospective larger study, which could, in particular, better identify the efficacy of IFSI according to the type of impingement and evaluate patients over a longer period.

In conclusion, IFSI seems to be a safe technique that ensures a significant reduction in pain in patients with CR.

E) Supplementary data

Table 1. Demographical and clinical characteristics of the analysed population and site of injection.

Group A: impingement due to uncarthrosis

Group B: impingement due to disk herniation

Group C: impingement due to congestive posterior articular

	Total	Group A	Group B	Group C
Demographical				
Patients	93	56 (60%)	29 (31%)	8 (9%)
Male/Female	42/51	26/30	13/16	3/5
Median age (years)	55	57	47	67
Clinical				
Morphine intake	14/93 (15%)	8/56 (14%)	6/29 (20.7%)	0/8
Patient in professional activity	71/93 (76%)	44/56 (78.6%)	19/29 (65.5%)	8/8 (100%)
Site of injection				
C2-C3	1	0	0	1
C3-C4	5	2	0	3
C4-C5	5	2	1	2
C5-C6	45	25	19	1
C6-C7	32	24	8	0
C7-T1	5	3	1	1

Table 2. Visual analogue scale amelioration after injection at one month and six months after.

Group A: impingement due to uncarthrosis

Group B: impingement due to disk herniation

Group C: impingement due to congestive posterior articular

	VAS% 1 month	VAS% 6 months	p (ANOVA)	p VAS% initial vs VAS% 1 month	p VAS% initial vs VAS% 6 months	p VAS% 1 month vs VAS% 6 months
Total	48.9%	44.7%	<0.01	<0.01	<0.01	0.24
Group A	48.8%	44.9%	<0.01	<0.01	<0.01	0.56
Group B	49.3%	44.3%	<0.01	<0.01	<0.01	0.43
Group C	48.7%	45%	<0.01	0.02	0.04	0.85

Table 3. Comparison of the improvement in the visual analogue scale after injection at one and six months according to the type of impingement.

Group A: impingement due to uncarthrosis

Group B: impingement due to disk herniation

Group C: impingement due to congestive posterior articular

	Group A	Group B	Group C	p (ANOVA)	p Conflict ant vs Conflict post	p Conflict ant vs Articular post	p Conflict post vs Articular post
VAS% 1 month	48.8%	49.3%	48,7%	0.99	0.99	0.99	0.99
VAS% 6 months	44.9%	44.3%	45%	0.99	0.99	0.99	0.99

Fig 1: Intra-articular posterior cervical facet injection with spreading contrast

a: Sagittal-CT with needle in place in the posterior facet intra-articular

b: Sagittal-CT with contrast in the posterior facet intra-articular and in the foramen

c: Axial-CT with contrast in the posterior facet intra-articular spreading in the retro-dural space
also called space of Okada

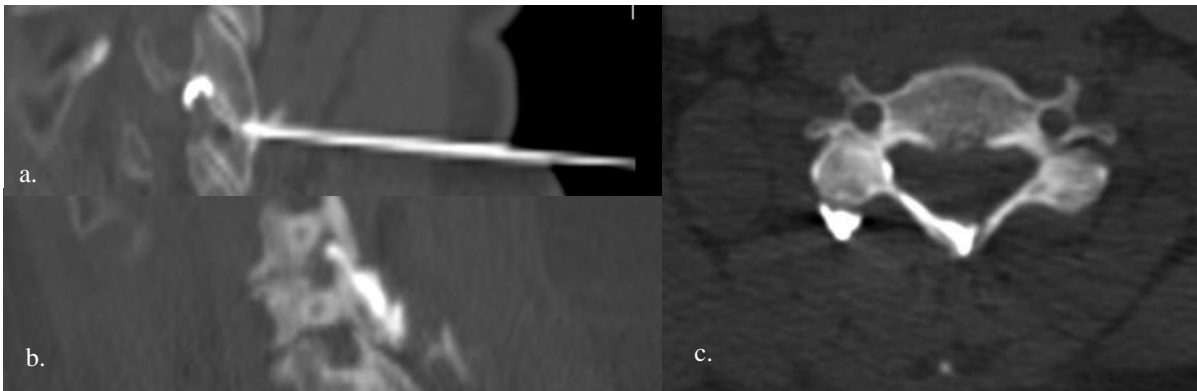


Fig 2 : Example of congestive cervical posterior osteo-arthritis in C4-C5 left

a: Sagittal T1 view with hyposignal T1 reflecting bone edema

b-c: Sagittal T2-DIXON and coronal STIR view showing hypersignal reflecting bone edema and intra-articular effusion

d-e: Axial and sagittal CT view with contrast spreading in facet articular after infiltration under CT-guidance

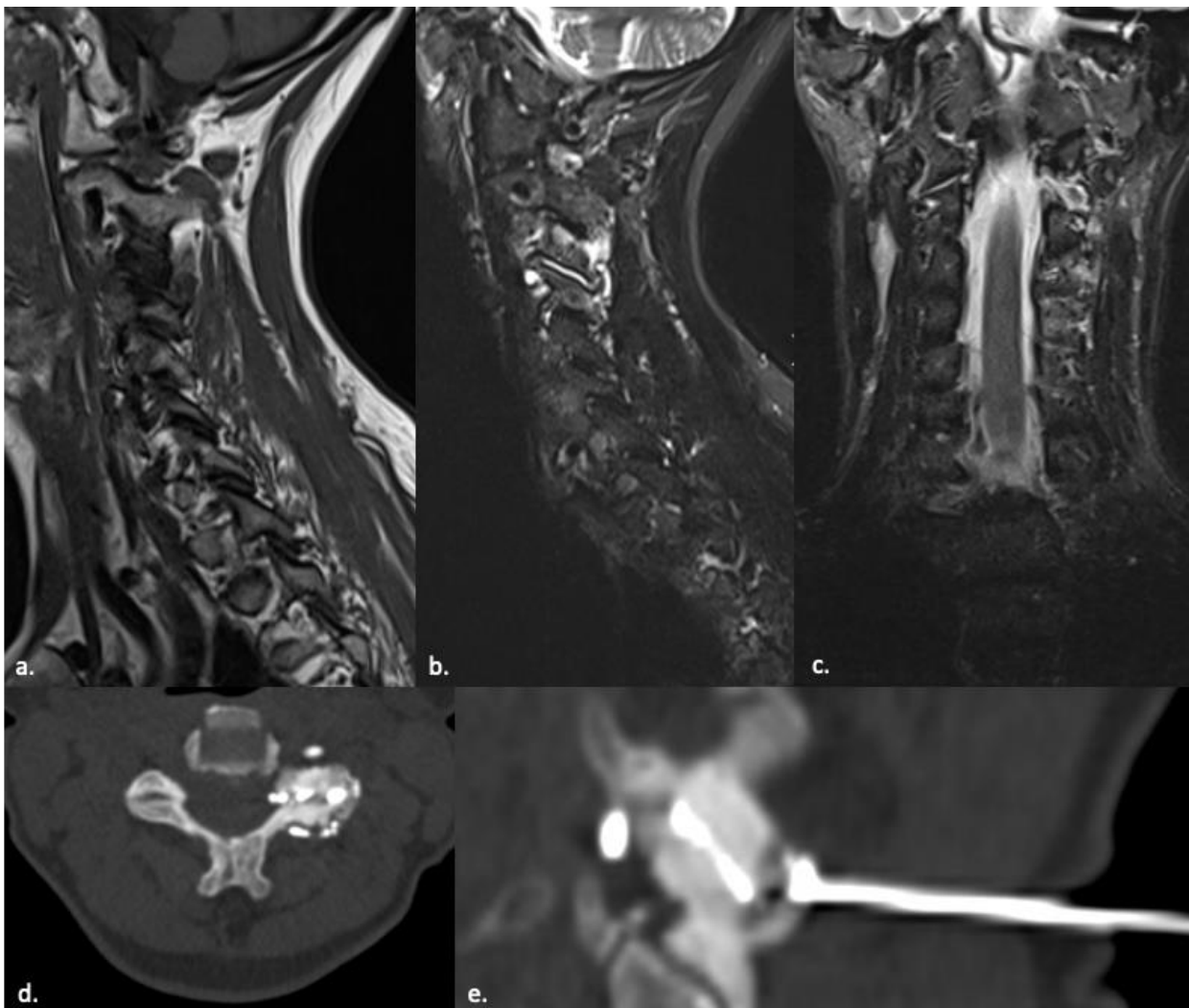


Fig 3: Evaluation VAS% at one month according to posterior joint osteoarthritis

p = 0.04

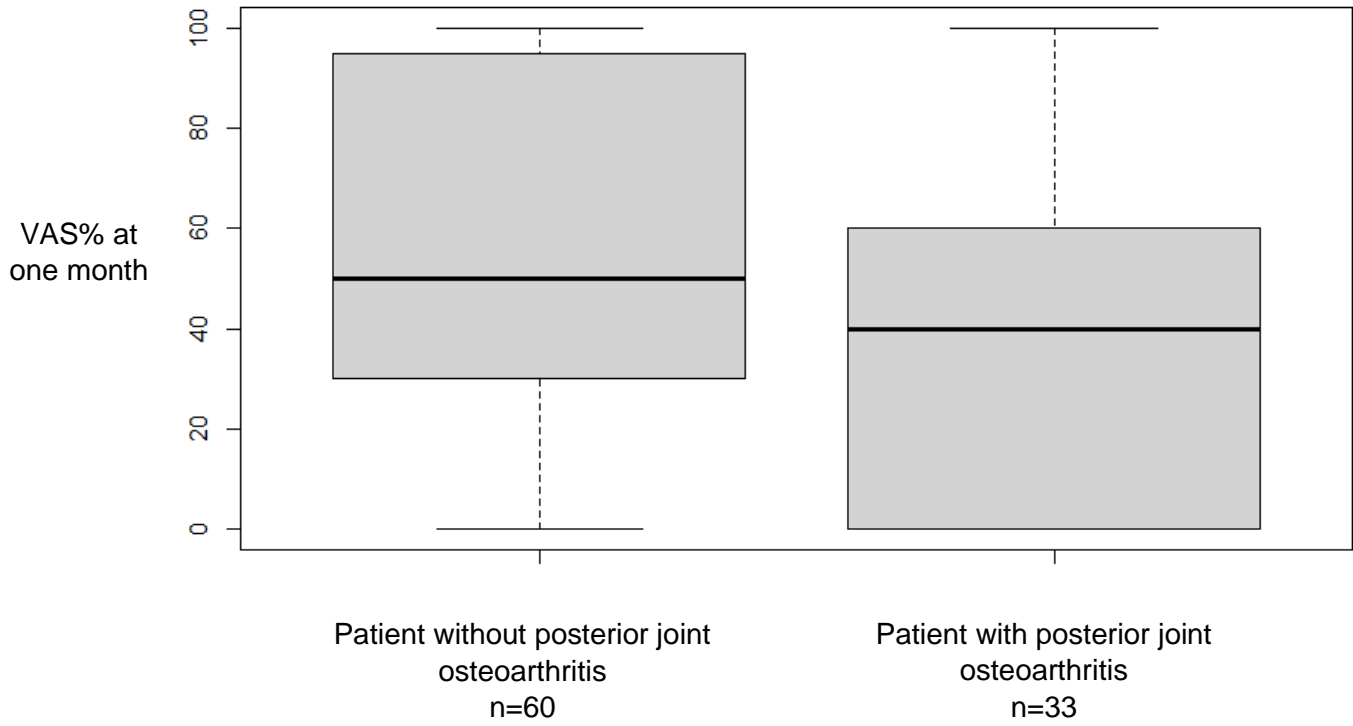


Fig 4: Evaluation VAS% at one month according to intake morphine

p = 0.1

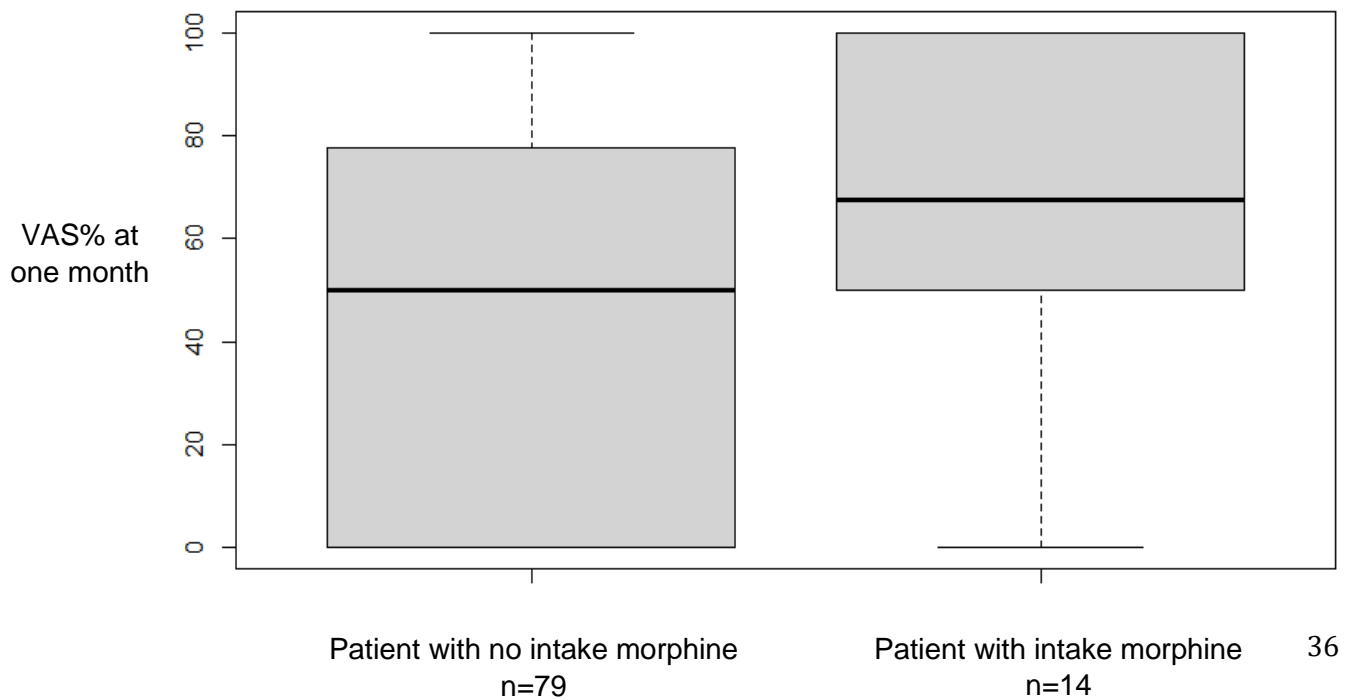
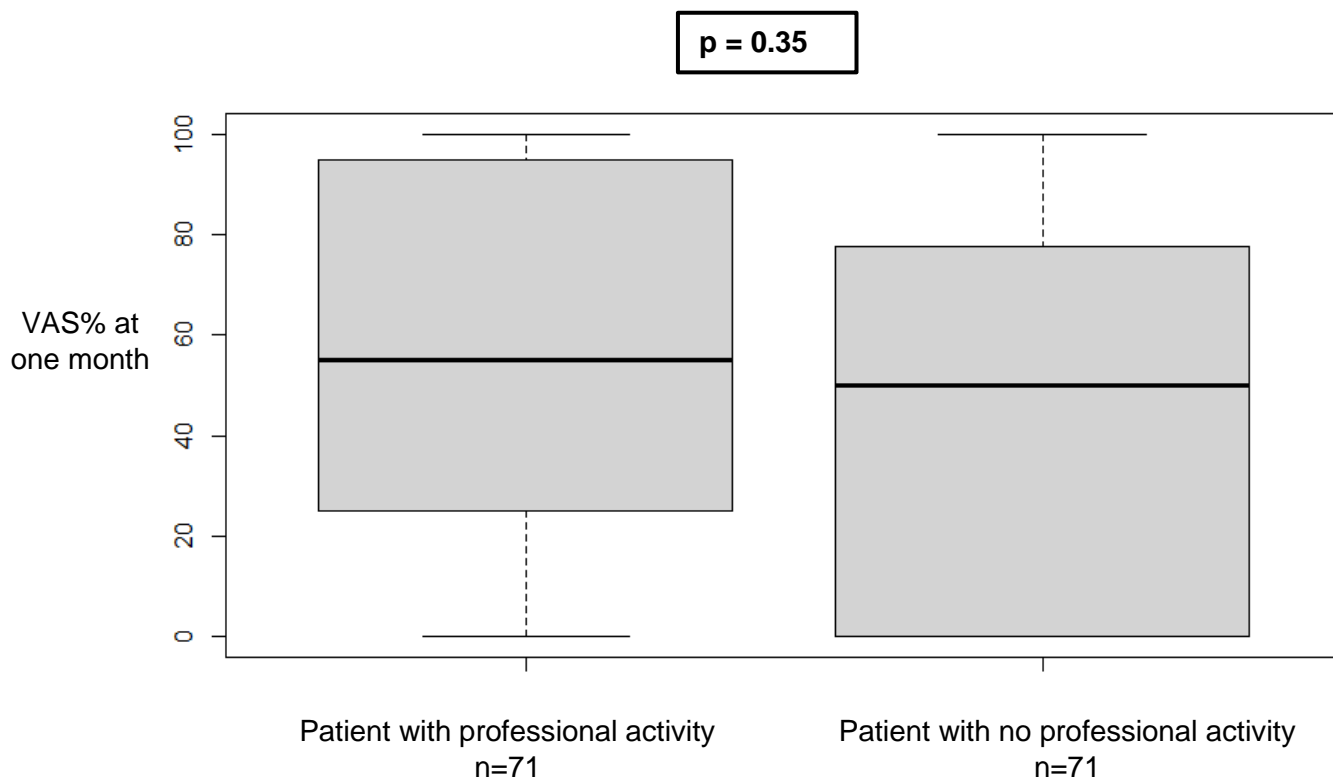


Fig 5: Evaluation VAS% at one month according to professional activity



Conflict of interest

The authors declare that they have no conflict of interest.

III- CONCLUSION

La névralgie cervico-brachiale est un problème de santé publique avec un impact médico-économique important.

Bien que la plupart des NCB évoluent favorablement [21], environ 10% persistent. Pour ces dernières, malgré les traitements médicamenteux ou chirurgicaux leur prise en charge reste limitée.

Avec cette étude, nous avons montré que les infiltrations cervicales par voie articulaire postérieure permettent une amélioration significative de la symptomatologie chez des patients en échec du traitement médicamenteux. Ces infiltrations sont techniquement simples et sans risque de complication majeure.

En pratique, plusieurs problèmes se posent à leur réalisation notamment sur l'indication : à quels patients les proposer et dans quel délai. Un avis spécialisé médical rhumatologique ou fonctionnel après réalisation d'une imagerie en coupe apparaît nécessaire avant de réaliser ce geste.

De plus en France se pose également un problème législatif, depuis que la haute autorité de santé a retiré l'AMM de la prednisolone (Hydrocortancyl®) en 2017 [26] pour cette indication et que le cortivazol (Altim®) a été arrêté d'être produit, il est utilisé de la dexaméthasone hors AMM sous-couvert de l'avis favorable des sociétés savantes de radiologie et de rhumatologie.

Au total, les infiltrations cervicales par voie articulaire postérieure apparaissent être une option thérapeutique intéressante dans l'arsenal des traitements de la névralgie cervico-brachiale.

Elles sont à réaliser en seconde intention chez des patients en échec du traitement médicamenteux, après avis médical spécialisé et par un opérateur entraîné.

IV- REFERENCES

1. Mansfield M, Smith T, Spahr N, Thacker M. Cervical spine radiculopathy epidemiology: A systematic review. *Musculoskeletal Care*. 2020;18:555–67.
2. Fernández-Carnero J, Sierra-Silvestre E, Beltran-Alacreu H, Gil-Martínez A, La Touche R. Neural Tension Technique Improves Immediate Conditioned Pain Modulation in Patients with Chronic Neck Pain: A Randomized Clinical Trial. *Pain Med*. 2019;20:1227–35.
3. Radhakrishnan K, Litchy WJ, O'Fallon WM, Kurland LT. Epidemiology of cervical radiculopathy. A population-based study from Rochester, Minnesota, 1976 through 1990. *Brain*. 1994;117 (Pt 2):325–35.
4. Iyer S, Kim HJ. Cervical radiculopathy. *Curr Rev Musculoskelet Med*. 2016;9:272–80.
5. Nevalainen MT, Foran PJ, Roedl JB, Zoga AC, Morrison WB. Cervical facet oedema: prevalence, correlation to symptoms, and follow-up imaging. *Clin Radiol*. 2016;71:570–5.
6. Childress MA, Becker BA. Nonoperative Management of Cervical Radiculopathy. *Am Fam Physician*. 2016;93:746–54.
7. Shabat S, Leitner Y, David R, Folman Y. The correlation between Spurling test and imaging studies in detecting cervical radiculopathy. *J Neuroimaging*. 2012;22:375–8.
8. Guide du bon usage des examens d'imagerie médicale.pdf.
9. Cofer CF des E en R. Item 279 : Radiculalgie et syndrome canalaire. :17.
10. Kuo DT, Tadi P. Cervical Spondylosis. *StatPearls [Internet]*. Treasure Island (FL): StatPearls Publishing; 2022 [cited 2022 Jan 24]. Available from: <http://www.ncbi.nlm.nih.gov/books/NBK551557/>
11. Salt E, Wright C, Kelly S, Dean A. A systematic literature review on the effectiveness of non-invasive therapy for cervicobrachial pain. *Manual Therapy*. 2011;16:53–65.
12. Peloso P, Gross A, Haines T, Trinh K, Goldsmith CH, Aker P, et al. Medicinal and injection therapies for mechanical neck disorders. *Cochrane Database Syst Rev*. 2005;CD000319.
13. van Middelkoop M, Rubinstein SM, Ostelo R, van Tulder MW, Peul W, Koes BW, et al. Surgery versus conservative care for neck pain: a systematic review. *Eur Spine J*. 2013;22:87–95.
14. Cyteval C, Thomas E, Decoux E, Sarrabere M-P, Cottin A, Blotman F, et al. Cervical radiculopathy: open study on percutaneous periradicular foraminal steroid infiltration performed under CT control in 30 patients. *AJNR Am J Neuroradiol*. 2004;25:441–5.
15. Vallée JN, Feydy A, Carlier RY, Mutschler C, Mompoin D, Vallée CA. Chronic cervical radiculopathy: lateral-approach periradicular corticosteroid injection. *Radiology*. 2001;218:886–92.
16. Schneider BJ, Maybin S, Sturos E. Safety and Complications of Cervical Epidural Steroid Injections. *Phys Med Rehabil Clin N Am*. 2018;29:155–69.

17. Bureau NJ, Moser TP, Gouvion A, Julien A-S. CT fluoroscopy-guided transforaminal and intra-articular facet steroid injections for the treatment of cervical radiculopathy: injectate distribution patterns and association with clinical outcome. *Eur Radiol.* 2020;30:5933–41.
18. Bureau NJ, Moser T, Dagher JH, Shedid D, Li M, Brassard P, et al. Transforaminal versus intra-articular facet corticosteroid injections for the treatment of cervical radiculopathy: a randomized, double-blind, controlled study. *AJNR Am J Neuroradiol.* 2014;35:1467–74.
19. Kelekis A, Filippiadis DK, Velonakis G, Martin J-B, Oikonomopoulos N, Brountzos E, et al. Fluoroscopically guided infiltration of the cervical nerve root: an indirect approach through the ipsilateral facet joint. *Pain Physician.* 2014;17:291–6.
20. Vos T, Flaxman AD, Naghavi M, Lozano R, Michaud C, Ezzati M, et al. Years lived with disability (YLDs) for 1160 sequelae of 289 diseases and injuries 1990-2010: a systematic analysis for the Global Burden of Disease Study 2010. *Lancet.* 2012;380:2163–96.
21. Woods BI, Hilibrand AS. Cervical radiculopathy: epidemiology, etiology, diagnosis, and treatment. *J Spinal Disord Tech.* 2015;28:E251-259.
22. Wong JJ, Côté P, Quesnele JJ, Stern PJ, Mior SA. The course and prognostic factors of symptomatic cervical disc herniation with radiculopathy: a systematic review of the literature. *Spine J.* 2014;14:1781–9.
23. Cervical Radiculopathy: Efficiency of CT- guided Cervical Facet Joint Corticosteroid Injection [Internet]. [cited 2021 Sep 20]. Available from: <https://archive.rsna.org/2008/6021142.html>
24. Falco FJE, Manchikanti L, Datta S, Wargo BW, Geffert S, Bryce DA, et al. Systematic review of the therapeutic effectiveness of cervical facet joint interventions: an update. *Pain Physician.* 2012;15:E839-868.
25. Conger A, Cushman DM, Speckman RA, Burnham T, Teramoto M, McCormick ZL. The Effectiveness of Fluoroscopically Guided Cervical Transforaminal Epidural Steroid Injection for the Treatment of Radicular Pain; a Systematic Review and Meta-analysis. *Pain Med.* 2020;21:41–54.
26. Fayad F, Rannou F, Drapé JL, Rahmani L, Lefevre-Colau M-M, Nys A, et al. Intradiscal corticosteroid injections in spondylosis cervical radiculopathy. *Eur Radiol.* 2007;17:1156–61.
27. CT-16248_HYDROCORTANCYL_PIC_REEV_Avis2_CT16248.pdf [Internet]. [cited 2022 Feb 8]. Available from: https://www.has-sante.fr/upload/docs/evamed/CT-16248_HYDROCORTANCYL_PIC_REEV_Avis2_CT16248.pdf

Titre de thèse: Efficacy of intra-articular cervical facet steroid injection CT-guided in cervical radiculopathy

RÉSUMÉ

Objectif. Les névralgies cervico-brachiales en échec du traitement médicamenteux sont accessibles à une infiltration locale, traditionnellement réalisée par voie trans-foraminale. Avec cette voie d'abord, il a été rapporté de rares mais catastrophiques complications neuro-vasculaires. Une autre voie d'abord, peu étudiée dans la littérature, est la voie articulaire cervicale postérieure.

L'objectif de cette étude était d'évaluer l'efficacité des injections de stéroïdes par voie articulaire cervicale postérieure dans la névralgie cervico-brachiale.

Matériel et méthode. Avec cette étude rétrospective, nous avons évalué tous les patients ayant eu une infiltration cervicale articulaire postérieure de dérivés de corticostéroïdes dans notre centre (Hôpital Cochin, AP-HP, Paris) de décembre 2015 à février 2021. Les IRM cervicales pré-thérapeutiques ont été relues et classées selon l'étiologie de la névralgie cervico-brachiale : unco-discarthrose, hernie discale et arthrose articulaire cervicale postérieure congestive. Tous les patients avaient une évaluation de la douleur avec l'échelle visuelle analogique initialement puis à 1 et 6 mois, laquelle était ensuite exprimée en pourcentage d'amélioration (VAS%).

Résultats. 93 patients ont été inclus : 56 patients dans le groupe unco-discarthrose, 29 avec une hernie discale et 8 avec une arthrose articulaire cervicale postérieure congestive. Une amélioration significative de la VAS% a été retrouvée pour tous les patients à 1 et 6 mois ($p < 0,01$). L'amélioration de la VAS% était environ de 50% pour toutes les étiologies. Aucune complication sévère n'a été signalée.

Conclusion. Les infiltrations cervicales de dérivés de corticostéroïdes par voie articulaire postérieure apparaissent efficaces et sans risque de complication majeure dans le traitement de la névralgie cervico-brachiale.

MOTS-CLÉS : Cervical radiculopathy - intra-articular facet steroid injection – CT guidance