



HAL
open science

DMLA : physiopathologie et prise en charge thérapeutique à l'officine

Amar Talbi

► **To cite this version:**

Amar Talbi. DMLA : physiopathologie et prise en charge thérapeutique à l'officine. Sciences du Vivant [q-bio]. 2021. dumas-03682996

HAL Id: dumas-03682996

<https://dumas.ccsd.cnrs.fr/dumas-03682996>

Submitted on 31 May 2022

HAL is a multi-disciplinary open access archive for the deposit and dissemination of scientific research documents, whether they are published or not. The documents may come from teaching and research institutions in France or abroad, or from public or private research centers.

L'archive ouverte pluridisciplinaire **HAL**, est destinée au dépôt et à la diffusion de documents scientifiques de niveau recherche, publiés ou non, émanant des établissements d'enseignement et de recherche français ou étrangers, des laboratoires publics ou privés.

UNIVERSITÉ CLERMONT AUVERGNE
UFR DE PHARMACIE

Année : 2021

N°

THÈSE D'EXERCICE
pour le
DIPLOME D'ÉTAT DE DOCTEUR EN PHARMACIE

Présentée et soutenue publiquement

le 26 octobre 2021

par

Amar TALBI

DMLA :
PHYSIOPATHOLOGIE ET PRISE EN CHARGE
THÉRAPEUTIQUE À L'OFFICINE

Directrice de thèse : **Mme Anne GRAND-BOYER**

Jury

Président : **M Vincent GAUMET**

Professeur,

UFR Pharmacie de Clermont-Ferrand

Membres : **Mme Anne GRAND-BOYER**

Maitre de conférences,

UFR Pharmacie de Clermont-Ferrand

M Pascal COLOMBIER

Docteur en pharmacie,

Pharmacie Demonnet-Colombier Vichy

UNIVERSITÉ CLERMONT AUVERGNE
UFR DE PHARMACIE

Année : 2021

N°

THÈSE D'EXERCICE
pour le
DIPLOME D'ÉTAT DE DOCTEUR EN PHARMACIE

Présentée et soutenue publiquement

le 26 octobre 2021

par

Amar TALBI

DMLA :
PHYSIOPATHOLOGIE ET PRISE EN CHARGE
THÉRAPEUTIQUE À L'OFFICINE

Directrice de thèse : **Mme Anne GRAND-BOYER**

Jury

Président : **M Vincent GAUMET**

Professeur,

UFR Pharmacie de Clermont-Ferrand

Membres : **Mme Anne GRAND-BOYER**

Maitre de conférences,

UFR Pharmacie de Clermont-Ferrand

M Pascal COLOMBIER

Docteur en pharmacie,

Pharmacie Demonnet-Colombier Vichy

Remerciements

Je remercie particulièrement Madame Anne GRAND-BOYER, maître de conférences et praticien hospitalier, d'avoir accepté de diriger cette thèse. Votre investissement dans mon travail, vos conseils avisés et votre disponibilité tout le long de l'écriture de cette thèse m'ont été d'une grande aide. Veuillez agréer l'expression de mes remerciements les plus sincères et de mon respect le plus profond.

Je tiens à remercier Monsieur Vincent GAUMET, qui m'a fait l'honneur et le plaisir de présider cette thèse. Pour la qualité de ses enseignements et son implication en tant que professeur au sein de la faculté de pharmacie de Clermont-Ferrand. Recevez l'expression de ma profonde reconnaissance et mes hommages les plus respectueux.

J'exprime toute ma gratitude à Monsieur Pascal COLOMBIER, docteur en pharmacie, pour avoir accepté de faire partie de mon jury de thèse. Pour son accueil chaleureux au sein de son équipe officinale, sa disponibilité, ses encouragements, et le partage de ses connaissances et de son expérience qui m'ont permis d'évoluer vers le statut de pharmacien.

Merci à ma famille et plus particulièrement à ma maman, pour son affection, ses encouragements, et pour son soutien tout au long de mon parcours. Merci d'être présente au quotidien. Maman, je te dédie cette thèse.

Je remercie ma femme Anaïs pour son amour, sa patience, son enthousiasme, son aide pour mes projets et pour m'avoir toujours soutenu et encouragé tout au long de la réalisation de cette thèse.

Table des matières

| | |
|---|----|
| Remerciements | 3 |
| Table des matières | 4 |
| Liste des tableaux et des figures..... | 7 |
| Liste des abréviations | 9 |
| Introduction | 10 |
| 1 Physiopathologie de la dégénérescence maculaire liée à l'âge..... | 11 |
| 1.1 Anatomie de l'œil | 11 |
| 1.1.1 La cornée | 12 |
| 1.1.2 La sclère | 13 |
| 1.1.3 La rétine..... | 13 |
| 1.1.4 La macula | 14 |
| 1.1.5 La choroïde ou choriocapillaire..... | 15 |
| 1.1.6 L'iris | 16 |
| 1.2 Mécanisme de la vision | 16 |
| 1.2.1 Œil et lumière | 16 |
| 1.2.1.1 Spectre électromagnétique | 16 |
| 1.2.1.2 Accommodation de l'œil..... | 17 |
| 1.2.1.3 Rôle des muscles oculaires | 19 |
| 1.2.2 Rôle des photorécepteurs | 20 |
| 1.2.2.1 Cônes et bâtonnets | 20 |
| 1.2.2.2 Photopigments..... | 21 |
| 1.2.2.3 Mécanisme de la phototransduction..... | 22 |
| 1.3 Dégénérescence maculaire liée à l'âge | 23 |
| 1.3.1 Définition | 23 |
| 1.3.2 Les différentes formes de la DMLA | 24 |
| 1.3.2.1 La DMLA atrophique (ou sèche) | 24 |

| | | |
|---------|--|----|
| 1.3.2.2 | La DMLA exsudative (ou humide)..... | 25 |
| 1.3.3 | Les facteurs de risque de la DMLA | 26 |
| 1.3.3.1 | Les facteurs indépendants | 27 |
| 1.3.3.2 | Les facteurs dépendants | 28 |
| 2 | Prise en charge thérapeutique de la DMLA..... | 30 |
| 2.1 | Diagnostic..... | 30 |
| 2.2 | Examens cliniques | 30 |
| 2.2.1 | Mesure de l'acuité visuelle..... | 30 |
| 2.2.2 | Examen du fond d'œil..... | 33 |
| 2.2.3 | Tomographie | 34 |
| 2.2.4 | Angiographie..... | 35 |
| 2.2.5 | Auto-fluorescence | 36 |
| 2.3 | Traitements de la DMLA sèche..... | 37 |
| 2.3.1 | Rééducation basse vision | 38 |
| 2.3.2 | Systèmes optiques | 39 |
| 2.3.3 | Suppléments vitaminiques..... | 40 |
| 2.4 | Traitements de la DMLA humide..... | 41 |
| 2.4.1 | La photocoagulation..... | 41 |
| 2.4.2 | La photothérapie dynamique..... | 42 |
| 2.4.3 | Les anti-VEGF | 42 |
| 2.4.3.1 | Initiation du traitement..... | 42 |
| 2.4.3.2 | Mécanisme d'action | 43 |
| 2.4.3.3 | Anti-VEGF avec AMM dans le cadre de la DMLA humide | 44 |
| 2.4.3.4 | Anti-VEGF hors AMM..... | 46 |
| 2.4.3.5 | Précautions d'emploi | 47 |
| 2.4.3.6 | Effets indésirables et secondaires | 48 |
| 2.5 | Perspectives thérapeutiques..... | 49 |

| | | |
|-------|---|----|
| 2.5.1 | Thérapie génique | 49 |
| 2.5.2 | Thérapie cellulaire | 51 |
| 2.5.3 | Rétine artificielle | 51 |
| 2.5.4 | Piste thérapeutique du fer | 52 |
| 2.5.5 | Nouveaux anti-VEGF | 53 |
| 3 | Prise en charge à l'officine de la DMLA | 60 |
| 3.1 | Rôle préventif et éducatif du pharmacien | 60 |
| 3.1.1 | Conseils aux patients sur les anti-VEGF | 60 |
| 3.1.2 | Conseils alimentaires | 61 |
| 3.1.3 | Compléments alimentaires | 62 |
| 3.1.4 | Conseils sur l'hygiène de vie | 66 |
| 3.2 | Exemple d'ordonnances | 67 |
| 3.3 | Rôle d'orientation vers les structures d'accompagnement adaptée | 75 |
| 3.4 | Conseils pour mieux vivre la DMLA au quotidien | 76 |
| 3.4.1 | Aménagement de l'habitat | 76 |
| 3.4.2 | Dispositifs médicaux | 77 |
| | Conclusion | 78 |
| | Références bibliographiques | 79 |
| | Annexes | 85 |
| | Serment de Galien | 92 |

Liste des tableaux et des figures

TABLEAUX

Tableau I: Classification de la DMLA selon l'AREDS

Tableau II: Teneur en nutriments des compléments alimentaires sur le marché

FIGURES

Figure 1: Anatomie du globe oculaire

Figure 2: Les 5 couches cornéennes

Figure 3: Schéma en coupe de la macula

Figure 4: Le spectre électromagnétique

Figure 5: Principe de l'accommodation de la cornée et du cristallin

Figure 6: Oculomotricité extrinsèque (4 muscles droits et 2 muscles obliques)

Figure 7: Processus de la vision

Figure 8: Les différents types de photopigments

Figure 9: La cascade de phototransduction

Figure 10: Explication simplifiée des différents types de DMLA

Figure 11: Vision d'une personne atteinte de DMLA

Figure 12: Échelle de Monoyer

Figure 13: Grille d'Amsler

Figure 14: Drusens du pôle supérieur visibles au fond d'oeil

Figure 15: Principales couches de la rétine vues à l'OCT

Figure 16: Appareil OCT Spectralis de la société Heidelberg

Figure 17: Angiographie à la fluorescéine et au vert d'indocyanine

Figure 18: Autofluorescence vue au fond d'œil

Figure 19: Processus de la PBM

Figure 20: Monoculaire à main Kepler

Figure 21: Schématisation de l'injection d'anti-VEGF

Figure 22: Structure de l'Aflibercept

Figure 23: Processus des essais en thérapie génique pour lutter contre la DMLA

Figure 24: Molécule de Brolucizumab

Figure 25: Molécule de Faricimab

Figure 26: Mécanisme d'action du Fovista

Figure 27: Préservation du laboratoire Bausch & Lomb

Figure 28: Macula-Z du laboratoire

Figure 29: Nutrof du laboratoire Théa

Figure 30: Azyter par laboratoire Théa Pharma

Figure 31: Schéma représentatif d'une seringue d'Aflibercept (Eylea®)

Figure 32: Flyer sur les journées nationales de la macula du 22 au 26 novembre 2021

Liste des abréviations

AAH : Allocation aux Adultes Handicapés
ALD : Affection Longue Durée
AMM : Autorisation de mise sur le marché
APA : Allocation Personnalisée d'Autonomie
AREDS : Age Related Eye Disease Study
ASMR : Amélioration du Service Médical Rendu
BVCA : Best-Corrected Visual Acuity
CICAT : Centre d'Information sur les Aides Techniques
DARPin : Designed Ankyrin Repeat Proteins
DCI : Dénomination Commune Internationale
DHA : Acide Docosahexaénoïque (acide gras oméga 3)
DMLA : Dégénérescence Maculaire Liée à l'Âge
EPR : Épithélium Pigmentaire Rétinien
ERG : ÉlectroRétinoGramme
FO : Fond d'œil
GMPc : Guanosine Monophosphate Cyclique
HAS : Haute Autorité de Santé
IVT : Injection intraVitréenne
LALES : Los Angeles Latino Eye Study
NVC : NéoVascularisation Choroïdienne rétrofovolaire
OCT : Optical Coherence Tomography (Tomographie par cohérence optique)
PBM : PhotoBioModulation
PDGF : Platelet-Derived Growth Factor
PDT : PhotoDynamic Therapy
PIGF : Placental Growth Factor
ROBV : Rééducation Optique Basse Vision
RTU : Recommandation Temporaire d'Utilisation
SMR : Service Médical rendu
T&E : Treat and Extend
UV : Ultra-Violets
VEGF : Vascular Endothelial Growth Factor

Introduction

La dégénérescence maculaire liée à l'âge, soit DMLA, se définit par une dégradation d'une partie de la rétine (nommée la macula), pouvant mener à la perte de la vision centrale. C'est une pathologie chronique d'évolution lente et irréversible. D'origine multifactorielle, elle est la première cause de handicap visuel chez les plus de 50 ans.

Une diminution de la sensibilité aux contrastes et de l'acuité visuelle, une déformation des images et des lignes droites et/ou l'apparition d'une tâche sombre au centre du champ de vision, une gêne en vision nocturne ainsi que des modifications de la vision des couleurs sont des conséquences à terme de cette maladie dégénérative. Ces troubles apparaissent aussi bien pour la vision de près que de loin. Malgré cela, le champ visuel périphérique n'est pas altéré.

Bien que les recherches actuelles ne permettent pas d'identifier toutes les causes induisant la DMLA, le risque de développer cette pathologie s'accroît avec certains facteurs environnementaux tels que l'hypertension artérielle, la consommation de tabac et une alimentation déséquilibrée (pauvre en antioxydants). De surcroît, l'incidence de la DMLA varie en fonction de nombreux paramètres (hérédité, sexe).

Le nombre de personnes atteintes de DMLA dans le monde est estimé en 2020 à 196 millions. Cependant, depuis les deux dernières décennies, une diminution de la prévalence est constatée sans doute en raison de l'amélioration du mode de vie et de la meilleure prise en soin des patients. De plus, l'avènement des biothérapies au cours des dix dernières années a conduit au recueil de nouvelles thérapeutiques afin de retarder l'évolution de la maladie, même si ces progrès médicaux ne permettent pas une rémission totale (1).

Le pharmacien d'officine joue un rôle majeur dans l'accompagnement de sa patientèle atteinte de DMLA, de par ses connaissances sur les diverses actions des traitements et de leurs effets secondaires potentiels. Il se doit d'expliquer l'auto-surveillance, les différentes règles d'hygiène de vie, d'inciter à l'observance thérapeutique et de formuler des conseils tout en travaillant en corrélation avec les diagnostics et prescriptions des médecins spécialistes. Il détient aussi un rôle préventif et se doit de relier les informations concernant le dépistage et orienter vers des associations de patients.

1 Physiopathologie de la dégénérescence maculaire liée à l'âge

1.1 Anatomie de l'œil

La vue est le plus sollicité des cinq sens.

L'œil, qui est l'organe essentiel du système visuel, détecte les images et les convertit en signaux électriques en direction du nerf optique, qui est le second nerf crânien, débutant au niveau de la papille optique. Le cerveau traduit ce signal au niveau du cortex visuel, et reproduit l'image, ce qui permet l'interprétation de ce qui nous entoure.

L'œil est un corps globulaire d'environ 25 mm de diamètre et pèse environ 8 grammes. Il est divisé en deux parties séparées par une lentille transparente appelée cristallin.

Il est situé dans la cavité orbitaire, séparée de celle-ci par du tissu cellulo-graisseux, ce qui contribue à protéger l'œil des traumatismes.

Semblable à un appareil photographique, la lumière traverse différentes parties de l'œil dont la cornée, la pupille, le cristallin, le corps vitré, pour arriver jusqu'à la rétine (2).

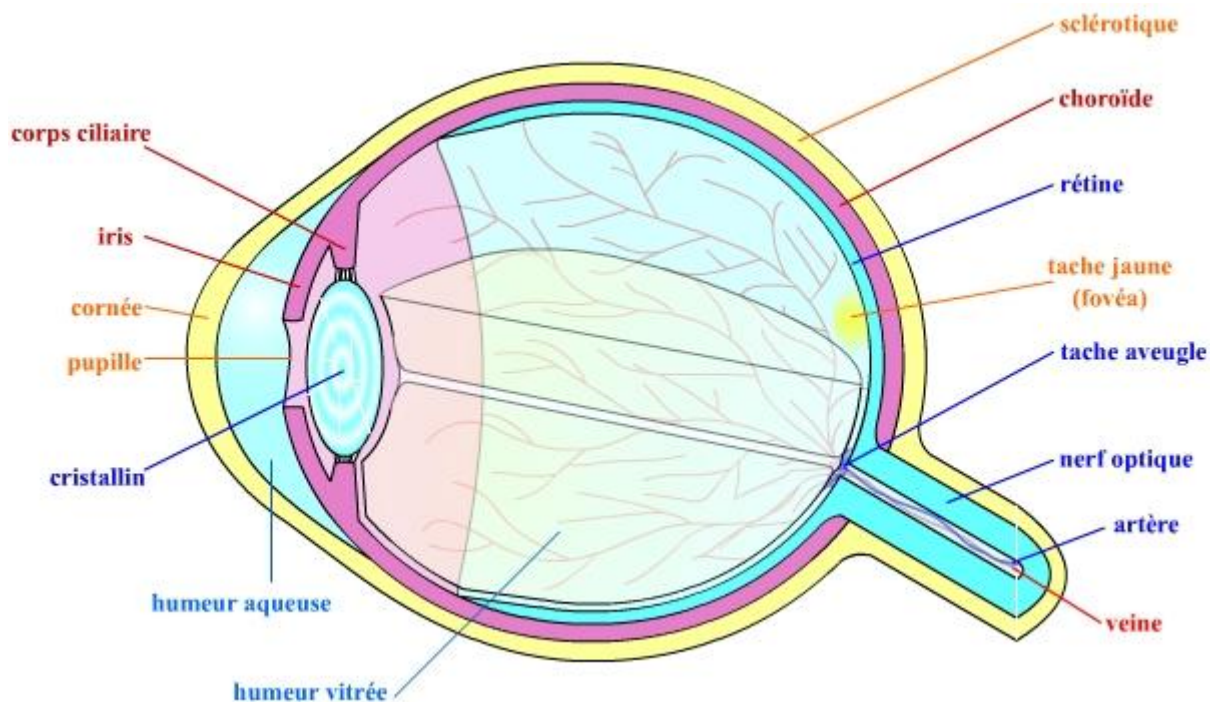


Figure 1. Anatomie du globe oculaire (3)

1.1.1 La cornée

La cornée est une membrane épithéliale, convexe vers l'avant de l'œil, asphérique et possédant un diamètre d'environ 11 millimètres. Des variations interraciales sont constatées concernant son épaisseur ; en effet, le tissu cornéen est plus fin chez la population d'Afrique du Nord.

La cornée est recouverte d'un film lacrymal et est constituée d'un important réseau de fibres collagènes entrelacées. Ces fibres représentent 90% de l'épaisseur cornéenne, c'est ce que l'on nomme le stroma cornéen (une des cinq couches composant la cornée parmi l'épithélium, la membrane de Bowman, la membrane de Descemet, et l'endothélium).

Le stroma accorde à la cornée ses propriétés de transparence, de résistance biomécanique et de pouvoir optique. L'épithélium et les cellules endothéliales qui tapissent la cornée permettent une stabilisation du taux d'hydratation inférieur à 80% /milligrammes afin d'éviter un œdème du stroma (4).

Sa nutrition s'effectue ainsi par le passage des acides aminés dans le stroma et du glucose apporté par le liquide lacrymal (larmes) et l'humeur aqueuse ; cette dernière permet de maintenir la pression intraoculaire ainsi que la forme du globe oculaire.

La cornée est très pauvre en cellules et est exempte de vaisseaux, ce qui explique l'absence de saignement. Ce tissu est également caractérisé par une très grande sensibilité liée au fait qu'il soit très innervé; ce qui explique le clignement brusque des paupières pour protéger les yeux en cas de nécessité. Ce phénomène est nommé le réflexe cornéen (2).

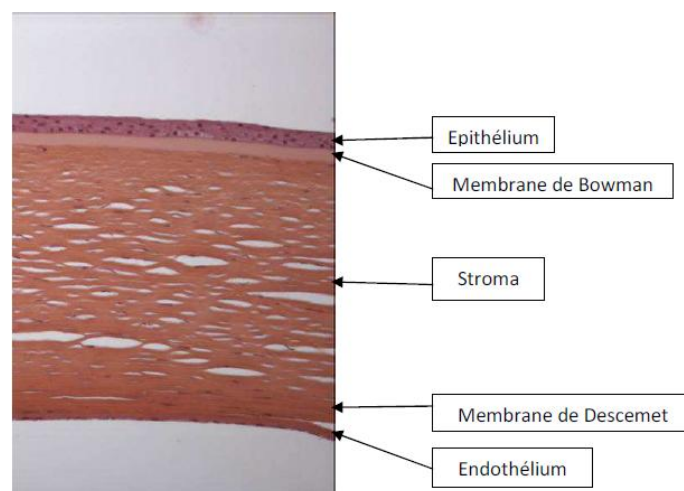


Figure 2. Les 5 couches cornéennes (5)

1.1.2 La sclère

Appelée aussi sclérotique, c'est la membrane la plus superficielle des faces postérieures et latérales de l'œil et se continue en avant par la cornée; son diamètre est d'environ 24 millimètres.

Elle constitue ce que l'on appelle couramment le « blanc de l'œil », car se caractérise par sa couleur blanc nacré à l'âge adulte, tandis qu'elle est bleuâtre à la naissance (du fait d'une épaisseur plus mince et translucide) et jaunâtre chez certaines personnes âgées (due aux dépôts lipidiques et calcaires).

Elle est la tunique la plus résistante des membranes oculaires et constitue un support ferme et stable pour la rétine. La sclère protège les autres structures internes de l'œil contre les chocs, et a également des propriétés biomécaniques permettant la stabilité optique malgré les multiples mouvements du globe oculaire et les variations de pression intraoculaire.

Comme la cornée, la sclère est très pauvre en cellules et riche en collagène, ce qui explique les atteintes dans les connectivités et les autres pathologies inflammatoires systémiques associées (6).

1.1.3 La rétine

La rétine est une fine membrane, de coloration rosée, transparente, et bien vascularisée, recouvrant une grande partie de la surface interne du globe oculaire, depuis la papille jusqu'à l'ora serrata. C'est la couche la plus profonde de la paroi de l'œil; elle se prolonge sur le corps ciliaire et l'iris.

Nous distinguons deux grandes parties de la rétine.

La première grande zone est la rétine centrale. Elle mesure entre 5 et 6 mm de diamètre et est située au pôle postérieur de l'œil. Elle comprend la fovea, la macula et la région maculaire.

La deuxième grande zone est donc la rétine périphérique qui s'étend du pôle postérieur à l'ora serrata.

Ce tissu neuro-sensoriel est composé du point de vue histologique de dix couches, nous retrouvons:

- Des cellules appelées photorécepteurs dont le rôle est de capter les rayons lumineux et de les transformer en influx nerveux; il existe deux sortes de photorécepteurs : les cônes, situés dans la région maculaire qui permettent la vision des couleurs et la vision centrale et nette ainsi que les bâtonnets, situés en région périphérique pour la vision en noir et blanc, la perception des contrastes et des mouvements.
- L'épithélium pigmentaire composé de cellules disposées en monocouche reliées par des jonctions serrées; il sépare la rétine de la choroïde et participe au renouvellement des bâtonnets et des cônes, contrôle la diffusion d'oxygène et de l'apport en nutriments des photorécepteurs.
- La membrane limitante externe.
- La couche nucléaire externe
- La couche plexiforme externe.
- La couche nucléaire interne.
- La couche plexiforme interne.
- La couche des cellules ganglionnaires.
- La couche des fibres optiques.
- La membrane limitante interne (7).

1.1.4 La macula

La *macula lutea*, encore appelée tache jaune, est colorée par des pigments xanthophylles (que l'on retrouve dans les plantes), lutéine et zéaxanthine ; elle se situe au centre de la rétine et est moins épaisse que celle-ci.

Elle est riche en photorécepteurs en forme de cônes qui convertissent la lumière en influx nerveux. Elle constitue une petite zone qui est responsable de la vision précise ou centrale, la vision nette des détails pour la lecture ou l'écriture (8).

Elle contient la *fovea centralis*, dépression au centre de la macula de forme conique et creuse de 1,5 millimètres de diamètre. Cette zone est avasculaire et est constituée uniquement de cônes, ce qui en fait l'endroit où l'acuité visuelle est maximale. Et enfin, au centre de la fovéa, se trouve la fovéola.

La macula est très fragile, elle est le point de départ de nombreuses pathologies comme l'œdème maculaire (rétinopathie diabétique), le trou maculaire (perte progressive du tissu rétinien) ; elle peut être brûlée de manière irréversible lors d'une éclipse solaire admirée sans protection ou lors d'expositions répétées au soleil sans lunettes (9).

C'est la région atteinte dans la DMLA.

Schéma en coupe de la rétine centrale : la macula

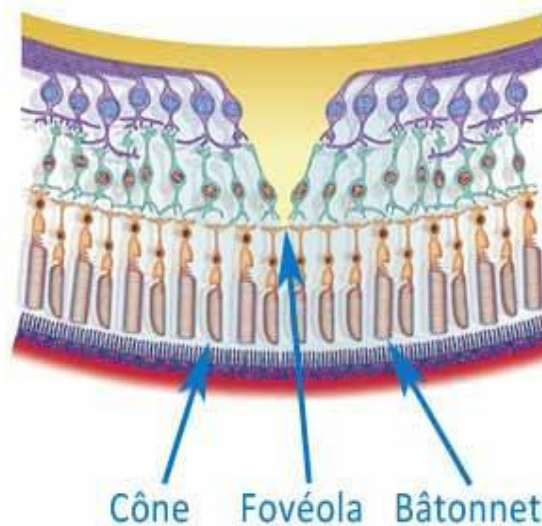


Figure 3. Schéma en coupe de la macula (8)

1.1.5 La choroïde ou choriocapillaire

La choroïde est un tissu vasculaire se trouvant sous la rétine, qui occupe les deux tiers postérieurs du globe oculaire. Elle est très riche en vaisseaux sanguins. La partie antérieure de la choroïde s'appelle le corps ciliaire ; c'est sur celui-ci qu'est accroché le cristallin grâce à une série de fibres appelées la zonule de Zinn. Le corps ciliaire sécrète l'humeur aqueuse, ce liquide transparent qui apporte les nutriments à la cornée et au cristallin, et permet l'accommodation de la vision. Elle constitue la membrane nourricière de l'œil.

L'élimination des déchets de la macula se fait ainsi grâce à la choroïde ; de plus, elle apporte oxygène et nutriments à l'œil via la membrane de Bruch. Celle-ci constitue la couche interne de la choroïde et est directement accolée à la rétine (10).

1.1.6 L'iris

Dans l'œil, il y a également une membrane en forme de disque perforé en son centre par la pupille que l'on appelle l'iris. C'est une partie colorée, la couleur dépendant de l'épaisseur des lamelles de l'épithélium de l'œil. Plus elles sont fines, plus la couleur de l'œil sera claire. L'iris va se dilater ou se contracter afin de s'adapter à la lumière, c'est un réflexe physiologique. Il est innervé par des fibres sympathiques (dilatation) et parasympathiques (contractation). Si la lumière est forte, la pupille va s'amoinrir, ce phénomène s'appelle myosis ; à l'inverse, lorsque la lumière devient faible, la pupille s'agrandit afin de capter un maximum de lumière, c'est la mydriase (2).

1.2 Mécanisme de la vision

1.2.1 Œil et lumière

L'œil humain perçoit les ondes émises par une source lumineuse. La vue commence quand la lumière réfléctée d'un élément externe entre dans l'œil.

1.2.1.1 Spectre électromagnétique

Le spectre électromagnétique et les processus optiques font partie de la physiologie de la vision.

Les longueurs d'ondes perçues par l'œil représentent le spectre « visible » et oscillent entre 400 et 700 nm. Dans cet intervalle, chaque couleur correspond à chaque longueur d'onde. Une couleur donnée n'est perçue que si une longueur d'onde est réfléchie par l'objet et que toutes les autres sont absorbées. Si toutes les longueurs d'ondes sont réfléchies, les objets apparaissent blancs et à l'inverse, si elles sont toutes absorbées, les objets apparaissent noirs.

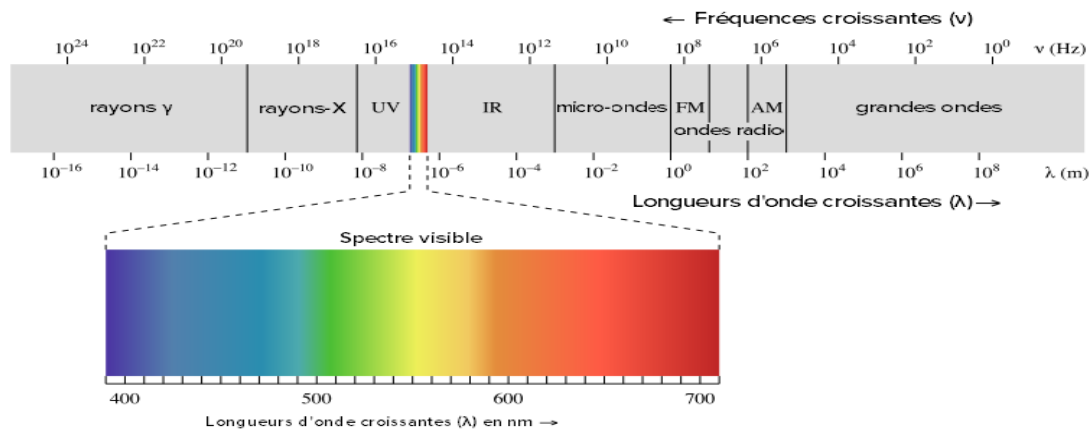


Figure 4. Le spectre électromagnétique (11)

1.2.1.2 Accommodation de l'œil

La cornée assure les 2/3 de la vision grâce à sa courbure plus importante que le cristallin (le 1/3 restant est assuré par ce dernier car il n'est pas accommodé) ainsi qu'au fait qu'elle soit en contact direct avec l'air ambiant. Ces caractéristiques permettent d'obtenir une plus grande différence d'indice de réfraction aux rayons lumineux incidents. 4 à 6% de la lumière incidente est réfléchi, c'est le reflet cornéen ou image de Purkinje (4).

Ainsi, les processus optiques engagés dans la vision d'une image nette sont au nombre de deux:

- la réfraction des rayons lumineux par le passage de deux milieux de deux densités différentes;
- la modification de la taille des pupilles qui favorise l'accommodation en contrôlant la quantité de lumière entrant dans l'œil (12).

Tout un système de réglages optiques est mis en place de manière naturelle pour former une image nette à partir d'une source située à une certaine distance (vision de loin). Il faut en effet faire converger dans le plan de la rétine les rayons lumineux captés de l'image observée. C'est le cas de l'œil que l'on qualifie d'emmétrope, qui capte des rayons parallèles et les réfracte. Si l'image observée se rapproche (vision de près), les rayons lumineux émis arrivent à l'œil et forment un angle en divergence.

Si le pouvoir optique de l'œil reste inchangé et qu'il n'y a conséquemment pas d'accommodation, les rayons sont réfractés en arrière de la rétine, et forment dans le plan de celle-ci une tâche de défocalisation (l'image observée est ainsi vue de manière floue) (12).

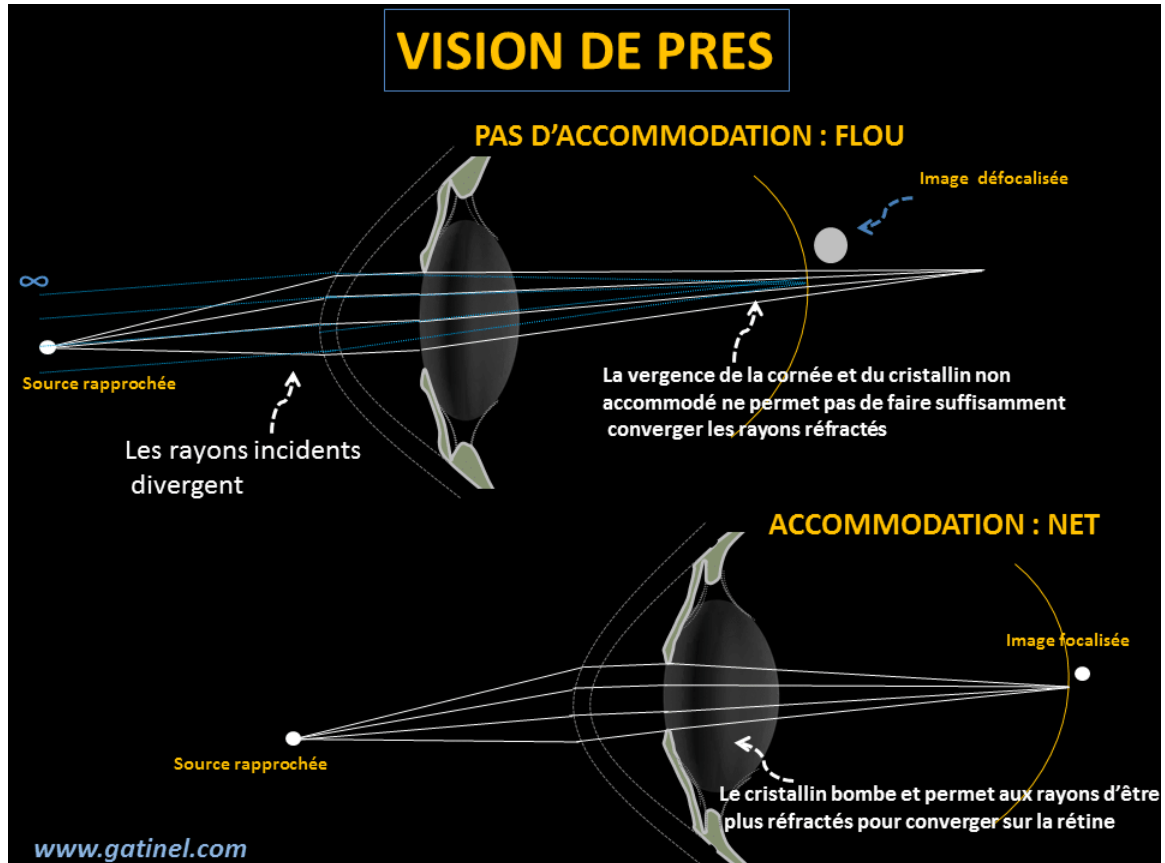


Figure 5. Principe d'accommodation de la cornée et du cristallin (12)

1.2.1.3 Rôle des muscles oculaires

La sclère, qui est opaque (afin d'empêcher la transmission de la lumière non axiale dont la présence dégraderait l'image rétinienne) est la zone d'insertion distale des muscles oculomoteurs. C'est grâce à la convergence des globes oculaires que les images perçues par les deux yeux se rejoignent simultanément. En effet, les rayons lumineux arrivent par deux angles différents, et les muscles oculaires extrinsèques mobilisent afin que ceux-ci se dirigent vers l'image regardée. Seuls les objets se situant à plus de six mètres des yeux n'ont pas besoin de ce processus de convergence des yeux ni d'ajustement des cristallins (2).

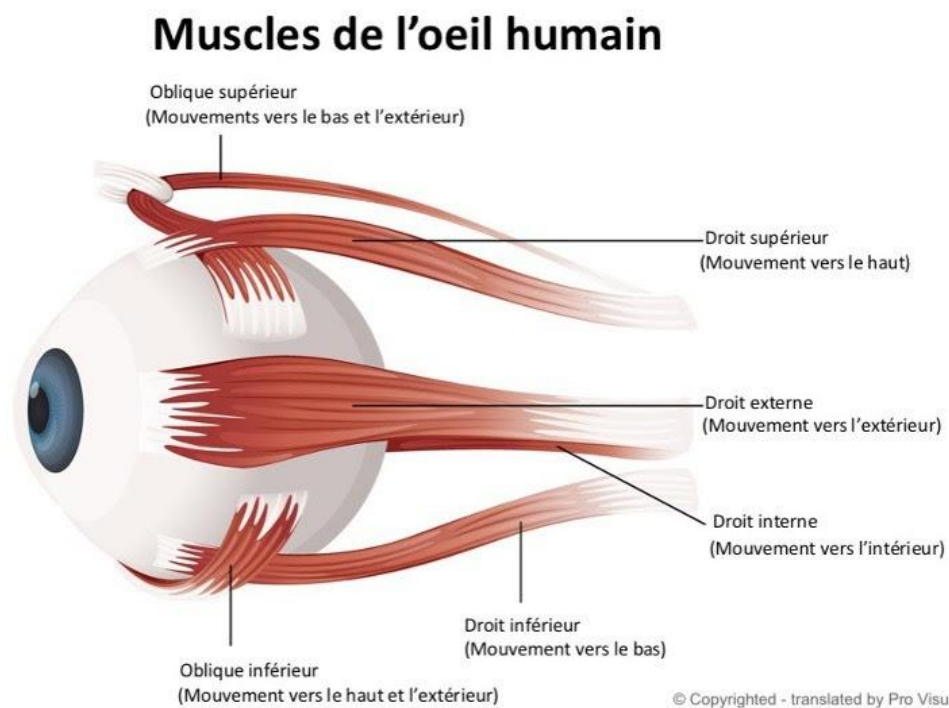


Figure 6. Oculomotricité extrinsèque (4 muscles droits et 2 muscles obliques) (2)

1.2.2 Rôle des photorécepteurs

1.2.2.1 Cônes et bâtonnets

Les photorécepteurs se classent en deux catégories : les cônes et les bâtonnets. Leur origine embryonnaire et leur morphologie générale est sensiblement la même. Ils sont formés de deux segments ; l'un interne, qui contient des mitochondries et l'autre externe, partie sensible à la lumière, qui contient des structures lamellaires et des photopigments. Les cônes et bâtonnets sont constitués également d'un noyau cellulaire et d'une terminaison synaptique.

Les bâtonnets sont formés d'un segment interne plus épais que le segment externe. Ils sont très sensibles à la lumière, ils sont vite saturés en lumière du jour ; ils sont donc les récepteurs à la lumière de faible densité (vision de nuit ou scotopique) et ne distinguent pas les couleurs. A contrario, les cônes sont moins sensibles aux rayons lumineux mais s'adaptent parfaitement à la lumière du jour (vision de jour ou photopique). Ils permettent la vision des couleurs.

Les photorécepteurs représentent 40 micromètres d'épaisseur, et est composé de 120 millions de bâtonnets environ 6,5 millions de cônes. Ils sont d'aspect strié (13).

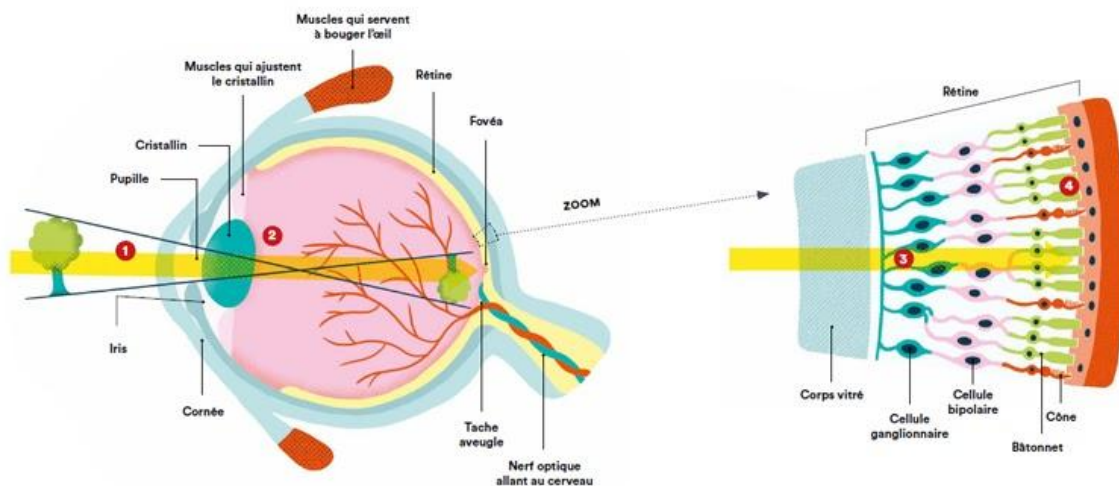


Figure 7. Processus de la vision (14)

1.2.2.2 Photopigments

Les photopigments sont des substances instables qui subissent un changement lors de l'absorption d'énergie lumineuse ; ils sont photosensibles. Ils sont présents dans les cônes et les bâtonnets.

Au niveau des bâtonnets, le pigment visuel est la molécule de rhodopsine, qui appartient à la famille des récepteurs couplés aux protéines G, aussi connue sous le nom de pourpre visuel. Elle absorbe plus intensément la lumière bleue-verte et se révèle rouge-violet, d'où son appellation.

Dans les cônes, les pigments sont l'isomère 11-cis du rétinol associé à différentes molécules d'opsine. Ils sont ainsi responsables de la sensibilité à la lumière bleue (cônes « short », iodopsine S) lorsque l'absorption est à 450 nanomètres, à la lumière verte (cônes « medium », iodopsine M) lorsque l'absorption est à 520 nanomètres, et à la lumière rouge (cônes « long », iodopsine L) lorsque l'absorption est à 560 nanomètres (13).

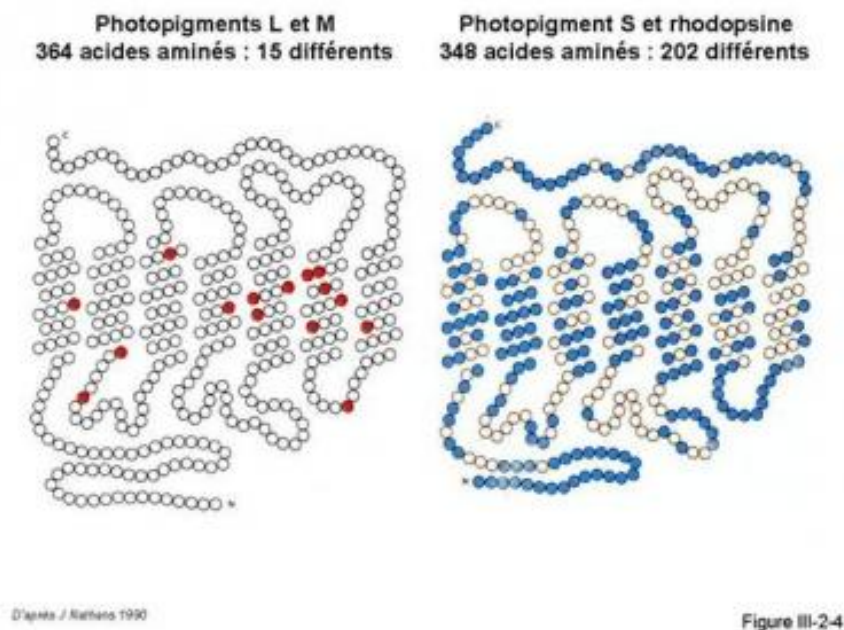


Figure 8. Les différents types de photopigments (15)

1.2.2.3 Mécanisme de la phototransduction

La phototransduction correspond à la transformation de l'information lumineuse en signal électrophysiologique. La lumière doit traverser toutes les couches cellulaires de la rétine avant d'atteindre les segments externes des photorécepteurs afin de les stimuler. Ce phénomène est identique au niveau des bâtonnets et des cônes, mais avec des isoformes protéiques spécifiques pour chacun (13).

Les photorécepteurs sont les seules cellules dépolarisées au repos, soit dans l'obscurité. Ils s'hyperpolarisent seulement en réponse à un stimulus lumineux. De ce fait, dans le noir, les canaux sodiques des segments externes des photorécepteurs restent ouverts grâce aux fortes concentrations du nucléotide cyclique, le GMPc. Ceci entraîne une augmentation du potentiel de membrane et ouvre les canaux sodiques potentiels dépendants. Le sodium ainsi dégagé permet la sécrétion du glutamate, qui est un neurotransmetteur. L'absorption d'un photon lumineux par le rétinal, qui est une des trois formes de la vitamine A formant la rhodopsine, active cette dernière et la protéine G appelée aussi transducine. La transducine va stimuler une phosphodiésterase qui va inactiver le GMPc. Les canaux sodiques se ferment alors, la membrane s'hyperpolarise et la libération du neurotransmetteur est inhibée. Il n'y a plus de potentiel d'action. Le rétinal reprend sa configuration de repos après son activation par la lumière, mais les mécanismes qui lui permettent cela sont indépendants de la lumière (16).

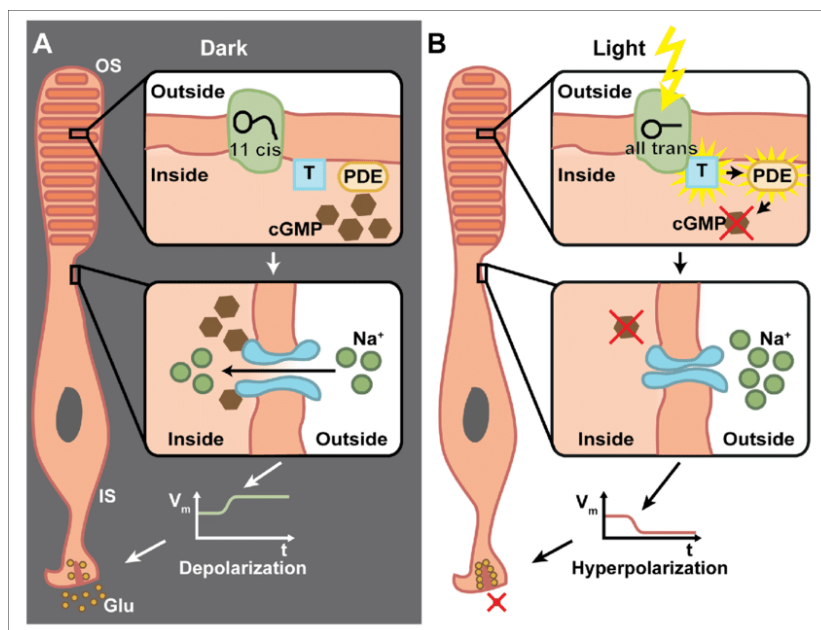


Figure 9. La cascade de phototransduction (16)

1.3 Dégénérescence maculaire liée à l'âge

1.3.1 Définition

La dégénérescence maculaire liée à l'âge (DMLA) était autrefois appelée dégénérescence maculaire sénile (DMS).

La physiopathologie exacte de la DMLA n'est pas entièrement comprise de par sa nature multifactorielle, la complexité du système visuel et l'énigme des processus de vieillissement. Cependant, les résultats des études en cours permettent d'élargir nos connaissances de la pathologie et de son mécanisme sous-jacent.

L'épithélium pigmentaire rétinien a plusieurs fonctions essentielles pour le maintien des photorécepteurs. Il évolue au cours du vieillissement, pouvant conduire dans un premier temps à l'émergence de petits dépôts blanchâtres, nommés drusen mous, qui vont former des amas à l'intérieur et autour de la macula, visibles lors d'un fond d'œil. C'est la phase précoce de la pathologie, sans dégénérescence et asymptomatique, appelée maculopathie liée à l'âge (MLA) ou "sèche précoce" (17).

Une MLA peut rester stable toute une vie; cependant dans la moitié des cas et dépendant de plusieurs facteurs, la maculopathie liée à l'âge évolue en formes dégénératives tardives, atrophique ou exsudative. L'une ou l'autre ont à peu près la même incidence (18).

La dégénérescence maculaire liée à l'âge sous ces deux formes entraîne une perte progressive de la vision centrale, de par une accumulation focale jaune, qui sont les drusen évolués (ou corps colloïdes des anglo-saxons), entre l'EPR et la zone collagène interne de la membrane de Bruch. De plus, il a été observé que la choroïde s'amincit chez les patients atteints de DMLA, ce qui peut diminuer l'élimination du matériel extracellulaire responsable de la formation du drusen. C'est une pathologie fréquente du monde développé, elle affecte 10% des personnes de plus de 65 ans et plus de 25% des personnes de plus de 75 ans (17).

Ce phénomène est lié à une accélération de la mort des photorécepteurs de la macula et affecte un seul œil ou les deux yeux. Le risque de bilatéralisation, c'est-à-dire l'atteinte des

deux yeux, est de 10% à un an à partir du début de la maladie, et elle augmente à 42% à cinq ans (18).

| Classification simplifiée de l'AREDS | |
|--------------------------------------|--|
| Catégorie 1 | Pas de dégénérescence maculaire liée à l'âge : aucun ou quelques petits drusen (diamètre inférieur à 63 µm). |
| Catégorie 2 : MLA | Un ou plusieurs des éléments suivants : <ul style="list-style-type: none"> • multiples petits drusen ; • quelques drusen de diamètre entre 63 et 125 µm ; • anomalies de l'épithélium pigmentaire. |
| Catégorie 3 : DMLA modérée | Un ou plusieurs des éléments suivants : <ul style="list-style-type: none"> • multiples drusen de diamètre entre 63 et 125 µm et au moins un drusen de diamètre supérieur à 125 µm ; • atrophie géographique excluant la fovéa. |
| Catégorie 4 : DMLA avancée | Atrophie géographique touchant la fovéa et/ou présence d'une dégénérescence maculaire liée à l'âge exsudative. |

Les formes tardives de DMLA correspondent à la catégorie 4 des patients de l'AREDS et incluent les formes néovasculaires et l'atrophie géographique touchant la fovéa. Il s'agit de patients ayant en général déjà une baisse de l'acuité visuelle.

Tableau I. Classification de la DMLA selon l'AREDS (19)

1.3.2 Les différentes formes de la DMLA

Il existe deux formes de DMLA: la DMLA atrophique ou forme « sèche » et la DMLA exsudative ou forme « humide ». Nous allons étayer ses deux types de dégénérescence.

1.3.2.1 La DMLA atrophique (ou sèche)

La DMLA atrophique, aussi appelée atrophie géographique, se définit par la disparition progressive des cellules de l'épithélium pigmentaire rétinien central (EPR), puis de la choroïde et enfin des photorécepteurs.

Le diagnostic de cette forme est essentiellement clinique. La DMLA atrophique entraîne des fentes de taille croissante dans la macula visible par une observation de la rétine via un fond d'œil.

C'est la forme la plus fréquente de DMLA, elle constitue en effet 85% des formes évolutives. Elle touche généralement les deux yeux mais de manière décalée. La DMLA atrophique apparaît comme asymptomatique au départ, puis, pendant 5 à 10 ans, la vision est seulement

gênée pour la reconnaissance des détails. Passée cette période, la vision centrale est totalement perdue. Si l'autre œil n'est pas touché ou du moins pas au même endroit du champ visuel, il peut s'accommoder au handicap (20).

1.3.2.2 La DMLA exsudative (ou humide)

La DMLA exsudative, aussi appelée néovascularisation sous rétinienne (de la macula), est due à une angiogénèse mal équilibrée.

Celle-ci se fait par le développement de vaisseaux capillaires (néovaisseaux) à partir de vaisseaux déjà existants. Ces derniers sont anormaux de par leur paroi plus fine et plus perméable et laissent diffuser un sérum, ce qui peut provoquer des hémorragies ou un décollement de la rétine. Il en découle une perte des cellules visuelles.

On distingue deux types de néo-vaisseaux :

- Ceux qui sont visibles, avec un développement rapide et si non traités, aboutissent vers une importante baisse de la vision.
- Ceux qui sont occultes, visibles seulement à l'angiographie au vert d'indocyanine, plus fréquents mais d'évolution lente et variable selon l'individu (21).

Ce processus évolue rapidement s'il n'est pas pris en charge, à raison de quelques semaines voire quelques jours, même si la vision périphérique est préservée.

Elle représente 15% des cas de DMLA (20).

Macular Degeneration

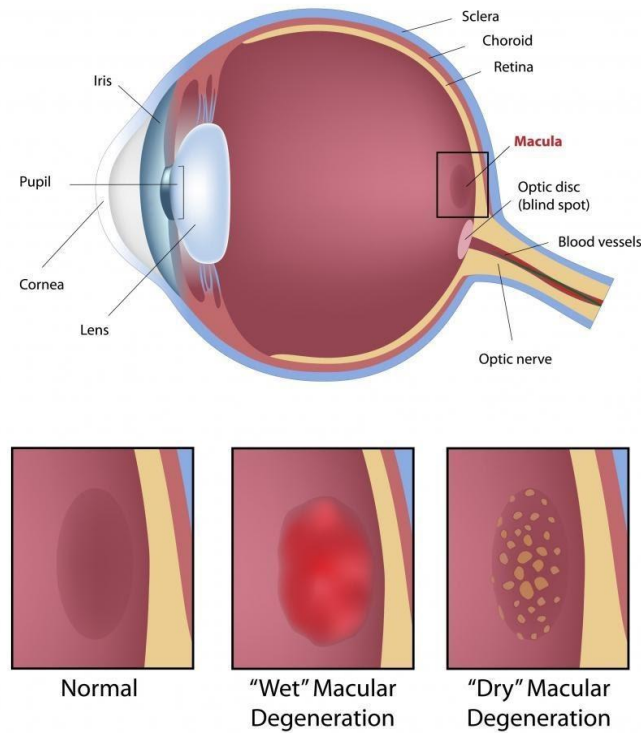


Figure 10. Explications simplifiées des différents types de DMLA (22)

1.3.3 Les facteurs de risque de la DMLA

La pathogenèse de la DMLA n'est pas encore vraiment établie mais la conjonction de certains facteurs métaboliques, fonctionnels, génétiques et environnementaux accentue le risque de contracter la pathologie; ils ont pu être répertoriés par les scientifiques. Certains ne sont pas contrôlables (on les nommera indépendants) et d'autres peuvent être modifiés par la volonté de l'homme (dépendants).

1.3.3.1 Les facteurs indépendants

Les facteurs indépendants se regroupent en deux catégories: les facteurs constitutionnels et génétiques.

Il existe des facteurs de risque non contrôlables, ce sont les facteurs constitutionnels.

Comme sa dénomination l'indique, la dégénérescence maculaire est avant tout liée à l'âge, ce qui en fait le primo-facteur de risque de la maladie. La maladie apparaît le plus souvent après 50 ans et son incidence, sa prévalence et sa progression augmentent après 75 ans.

Un autre facteur constitutionnel est le sexe; en effet la femme est plus concernée par le risque de déclencher une DMLA que l'homme. Nonobstant, l'utilisation d'œstrogènes pourraient avoir un effet protecteur contre la DMLA. La différence d'espérance de vie entre les deux sexes est également à prendre en compte, de ce fait, la différence d'incidence de la DMLA selon les sexes est minime.

Il existe également une susceptibilité génétique à la pathologie même si le dépistage de gène n'est pas encore proposé comme le dépistage d'autres maladies; on note que le risque de développer une DMLA est quatre fois plus important si un membre de la famille proche en est atteint (18).

Le polymorphisme dans les gènes codant les facteurs du complément associés à la maladie ont également un rôle important dans le système immunitaire et peuvent influencer le risque de DMLA en l'augmentant ou en protégeant contre le développement de la maladie. Mais ils ne peuvent pas la déclencher à eux seuls; ce ne sont donc pas des marqueurs diagnostics. Les variants du gène codant pour le facteur H du complément (protéine jouant pour l'immunité) ou les variants du gène codant pour le facteur HTRA1 (protéase), sont retrouvés chez 30% des patients atteints de DMLA, contre 10% de la population générale. De plus, si ces deux variants sont couplés avec les variants des facteurs C2-FB du complément chez une même personne, le risque de développer une DMLA est multiplié par un facteur pouvant aller jusqu'à 250. En revanche, une autre étude a montré que le facteur du complément B (CFB), le composant du complément 2 (C2) sur le chromosome 6 et haplotypes spécifiques (CFH) ont des effets protecteurs et diminuent le risque de contracter une DMLA (17).

1.3.3.2 Les facteurs dépendants

Les facteurs dépendants constituent les facteurs environnementaux qui, malgré l'importance des facteurs de risque constitutionnels et génétiques, ont un impact important sur l'incidence et la prévalence de la pathologie ainsi que sur l'évolution de celle-ci.

Le tabagisme est le facteur de risque principal favorisant la survenue de la DMLA. Les fumeurs de plus de vingt cigarettes par jour voient leur risque de déclencher une DMLA multiplié par 2,6 (23).

Les troubles métaboliques comme l'obésité et le taux de cholestérolémie élevé doublent également le risque de DMLA. L'étude AREDS a en effet démontré que les personnes ayant un IMC supérieur ou égal à 30 ont un risque relatif de 1,8 de développer une DMLA comparé aux sujets dont l'IMC est inférieur à 25 (23).

Ainsi, une bonne hygiène de vie (abstinence ou arrêt du tabac, alimentation saine et variée, activité physique, poids de forme) prévient la survenue de la DMLA ou l'aggravation de la maladie.

L'exposition excessive à la lumière artificielle peut être délétère pour la rétine, en rapport avec la lumière de la bande bleue du spectre visible. L'effet photo-toxique provient de lésions photochimiques au niveau de l'épithélium pigmenté et des photorécepteurs rétiens garants de la fonction visuelle de la rétine. Leurs pigments photosensibles, sont consommés le jour et régénérés la nuit. L'exposition à la lumière la nuit perturbe considérablement leur métabolisme. La photo-toxicité liée à une exposition chronique aux longueurs d'ondes bleues augmente le risque de la survenue d'une dégénérescence maculaire liée à l'âge (24).

D'autres facteurs de risques sont en pleine étude comme l'exposition excessive de la lumière, dont certaines longueurs d'onde de la lumière bleue qui seraient toxiques pour les cellules de la rétine et qui pourraient donc favoriser le risque de déclencher une DMLA. Par ailleurs, afin de prévenir cela, des lunettes filtrantes sont mises sur le marché même si actuellement rien n'est prouvé qu'elles protègent contre la progression de la pathologie (18).

Les paramètres comme l'hypertension artérielle, l'exposition au soleil ou bien encore la couleur claire des yeux et la race blanche sont suspects mais ne sont pas des facteurs de risque confirmés actuellement. Selon l'étude LALES, avoir un iris clair conduit à un risque plus important de développer une DMLA exsudative; ce n'est pourtant pas la finalité d'autres études menées sur ce critère (10).

2 Prise en charge thérapeutique de la DMLA

2.1 Diagnostic

Plusieurs signes fonctionnels tendent vers le diagnostic d'une DMLA, selon la Haute Autorité de Santé (voir annexe I):

- La vision déformée des lignes droites, des images et la diminution de la perception des contrastes et des couleurs.
- La baisse de l'acuité visuelle (caractéristique non spécifique pour la population âgée).
- L'apparition de scotome(s) (tâche aveugle).
- La vision nocturne amoindrie ainsi qu'une sensation d'éblouissement.
- Une difficulté à la lecture (10).



Figure 11. Vision d'une personne atteinte de DMLA (25)

2.2 Examens cliniques

Les examens cliniques sont de deux types; il s'agit de la mesure de l'acuité visuelle et de l'utilisation de la grille d'Amsler.

2.2.1 Mesure de l'acuité visuelle

L'acuité visuelle se définit par la capacité de l'œil à distinguer l'objet de manière nette; elle peut être différente pour les deux yeux.

La mesure de l'acuité visuelle s'effectue simplement chez un ophtalmologue, lors d'un examen de dépistage de la vision de près et de loin. Il s'agit de lire œil par œil des séries d'optotypes (lettres, chiffres, dessins...), sur l'échelle de Monoyer, située à 5 mètres de l'œil,

au contraste maximal. L'écriture est décroissante, ce qui permet donc de chiffrer la baisse de la vue s'il y a lieu.

Si le patient est atteint de DMLA, il lui faudra une plus grande luminance pour voir ; la baisse de la sensibilité aux contrastes est ainsi liée à la baisse de l'acuité visuelle. Elle constitue un test d'exploration de la fonction maculaire (26).

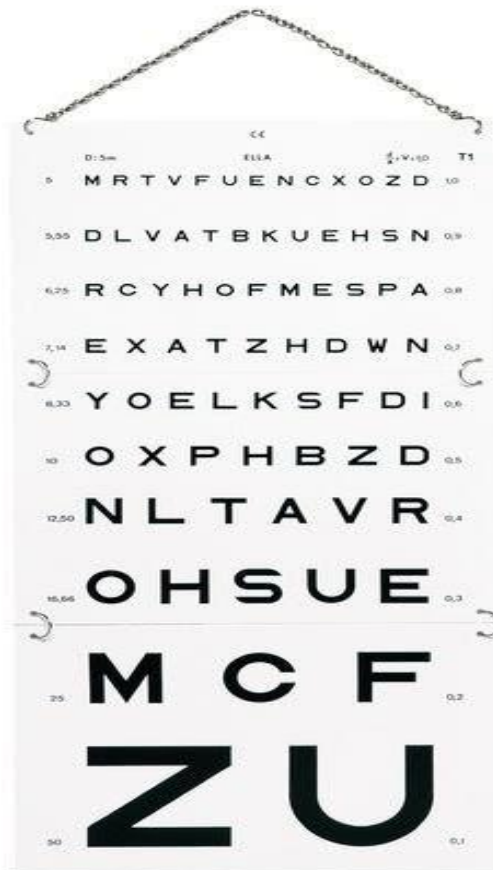

Figure 12. Échelle de Monoyer (27)

En ce qui concerne la grille d'Amsler, il s'agit de fixer en cachant un œil puis l'autre un point situé au centre d'un simple carré quadrillé tout en gardant ses lunettes de vue ou lentilles de contact, à une trentaine de centimètres environ. Lorsque le patient est possiblement atteint de DMLA, il aperçoit une ondulation, une déformation de certaines lignes, un flou visuel ou la présence d'un scotome.

De plus, lorsque le diagnostic de DMLA est posé, il est demandé aux patients d'effectuer une auto-surveillance entre deux consultations chez l'ophtalmologue grâce à cette grille présentée

ci-dessous, afin de surveiller les modifications de la vision après un traitement et détecter une éventuelle réactivation des néovaisseaux choroïdiens (pour la DMLA humide) ou une aggravation de l'atrophie maculaire (pour la DMLA sèche) (28).

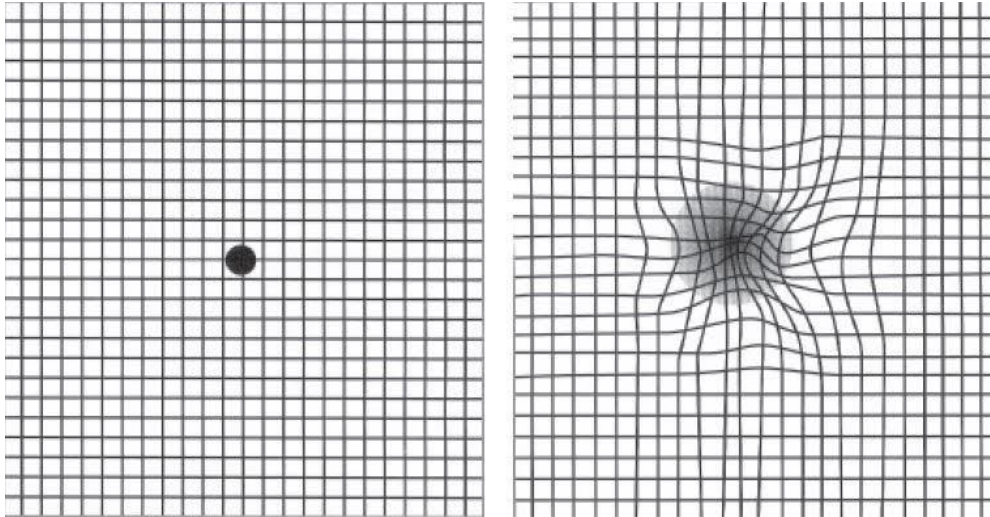


Figure 13. Grille d'Amsler: La première image est la grille vue par des yeux « normaux » tandis que l'autre représente celle avec un début de DMLA (28)

Si l'acuité visuelle est inférieure à 4/10^{ème}, il est plus adapté d'utiliser cette même grille mais sur fond noir, les lignes et le point rouges. Elle permet de détecter les altérations de la rétine externe, de l'EPR et des cônes centraux.

Une autre variante est également utilisée pour les patients ayant une plus grande sensibilité pour la version à lignes jaunes sur fond bleu. Elle permet de révéler d'autres anomalies de la vision associées par exemple aux atteintes de la rétine ou du nerf optique (21).

2.2.2 Examen du fond d'œil

Afin de réaliser l'examen du fond d'œil, la pupille doit être dilatée (mydriase). Pour se faire, il est administré au patient quelques gouttes de collyre dans les yeux, comme le Mydriaticum® pour une dilatation entre 5 et 10 minutes.

Cet examen non invasif est réalisé par un ophtalmologiste au biomicroscope, il n'est ni douloureux, ni dangereux, seulement désagréable pendant la projection de lumière intense par la lampe à fente qui permet d'examiner scrupuleusement la rétine ; et après l'examen, si un collyre anesthésiant a été administré (dans le cas où la lentille utilisée par l'ophtalmologue se pose sur l'œil), il est déconseillé de conduire car la vision sera floue pendant quelques heures (il faut donc conseiller de se faire accompagner lors du rendez-vous) (21).

Dans la démarche de diagnostic de la DMLA, des drusens ou des irrégularités doivent être retrouvés dans l'examen du FO et apparaissent comme des points jaunes de petits diamètres, plus ou moins concentrés sur la macula, près de la fovea (29).

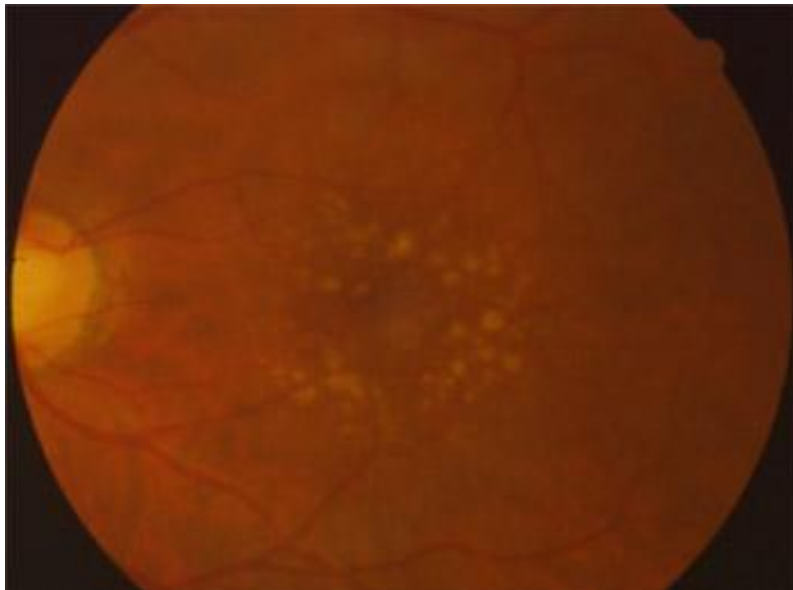

Figure 14. Drusens du pôle supérieur visibles au fond d'œil (29)

Malheureusement, le dépistage de la DMLA par le fond d'œil n'est pas encore systématique du fait que la pathologie n'est recherchée que lorsque les premiers symptômes apparaissent.

2.2.3 Tomographie

La tomographie par cohérence optique (OCT) consiste en une technique d'imagerie médicale non invasive qui permet de visualiser les couches de la rétine des plus superficielles au plus profondes grâce à des coupes horizontales.

Le principe de la tomographie est assimilé à celui d'une échographie, seulement à la place des ultrasons c'est un faisceau infrarouge qui est utilisé pour synthétiser l'image, avec des fausses couleurs traduisant les différences de réflectivité. C'est un examen rapide et facile (30).

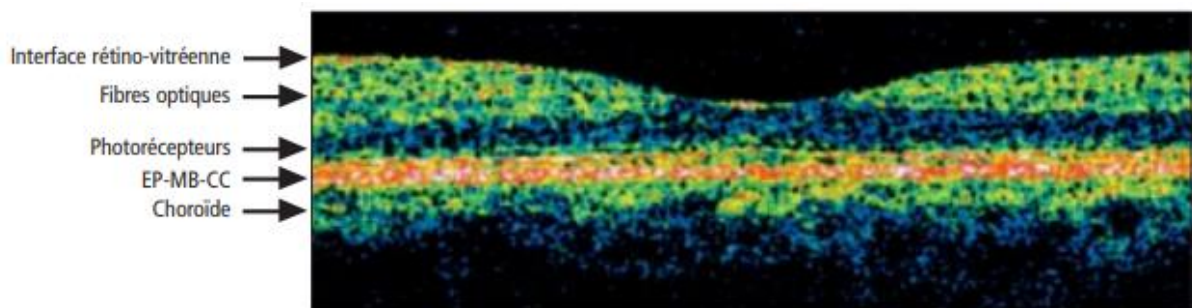


Figure 15. Principales couches de la rétine vues à l'OCT (30)

L'OCT Spectralis est la technologie la plus utilisée au CHU Gabriel Montpied à Clermont-Ferrand et il permet d'obtenir les images sans dilatation pupillaire (21).

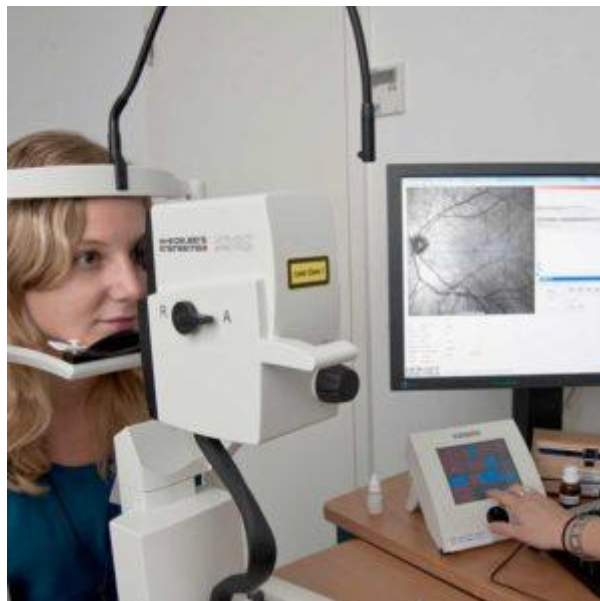


Figure 16. Appareil OCT Spectralis de la société Heidelberg (31)

L'OCT permet de définir le diagnostic mais aussi d'évaluer l'efficacité du traitement; dans la DMLA humide, elle permet d'identifier des remaniements de l'EPR tels que des œdèmes maculaires ou des décollements de la rétine. elle est complémentaire de l'angiographie à la fluorescéine et au vert d'indocyanine (10).

2.2.4 Angiographie

L'angiographie à la fluorescéine et au vert d'indocyanine a donc le rôle de clarifier la nature des lésions et ainsi de confirmer le diagnostic de la DMLA, en éliminant les diagnostics différentiels de maculopathie diabétique, de myopie forte, de chorioretinopathie séreuse centrale ou de syndromes inflammatoires choroïdiens par exemple.

Elle est dotée d'une lumière infrarouge qui permet d'atteindre aisément les pigments de l'épithélium rétinien et de la choroïde. Un produit de contraste est injecté au niveau d'une veine de l'avant-bras, avant la réalisation de l'examen. La dilatation des pupilles est également nécessaire (21).

L'angiographie à la fluorescéine est recommandée pour la mise en évidence de lésions exsudatives et/ou néovasculaires cependant les néovaisseaux ne sont pas toujours visibles.

L'angiographie au vert d'indocyanine est recommandée pour la mise en évidence de certaines lésions de DMLA (doute sur la présence de néovaisseaux occultes, lésions polypoïdales, anastomoses chorio-réiniennes). Elle est utilisée soit pour confirmer l'angiographie à la fluorescéine soit en cas d'allergie à la fluorescéine (32).

Le vert d'indocyanine est un colorant dilué avec du sérum glucosé à 5% et qui apparaît fluorescent grâce à la lumière infrarouge. La peau et les selles peuvent être colorées pendant quelques jours après l'injection. Il est déconseillé durant la grossesse et la dose doit être diminuée en cas d'insuffisance hépatique ou rénale, du fait d'une élimination beaucoup trop lente. L'allergie aux produits de contraste est assez rare (elle représente environ 1% des cas) mais est responsable de chocs anaphylactiques graves (21).

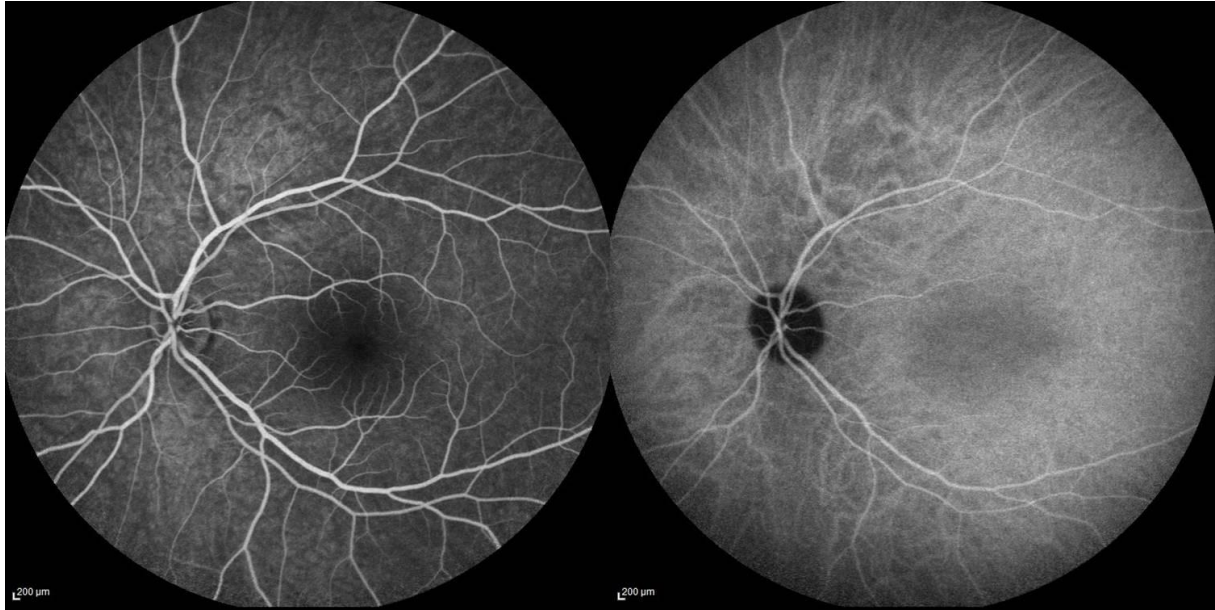

Figure 17. Angiographie à la fluorescéine et au vert d'indocyanine (respectivement à gauche et à droite) (33)

2.2.5 Auto-fluorescence

L'auto-fluorescence est un moyen adjuvant quant au suivi de la maladie. En effet, il existe dans certaines formes de DMLA, de la lipofuscine à propriété fluorescente contenue dans les cellules de l'épithélium pigmentaire. Ce pigment jaune-brun est présent en grande quantité, et est le marqueur fonctionnel du renouvellement des segments externes des photorécepteurs. (10)

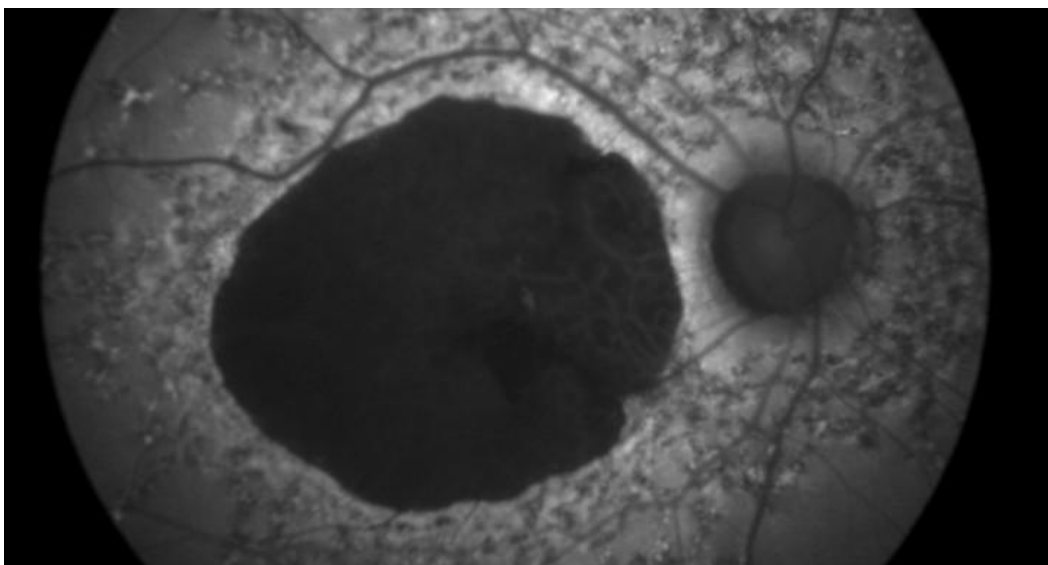


Figure 18. Autofluorescence vue au fond d'œil (34)

2.3 Traitements de la DMLA sèche

Aucun traitement curatif n'a actuellement été trouvé pour cette forme de DMLA.

Selon l'HAS, la recherche bibliographique tendant vers les méthodes thérapeutiques disponibles pour la DMLA atrophique mène à trois recommandations internationales, une méta-analyse et 143 essais randomisés contrôlés, cliniques, et études de cohortes, de cas et sans niveau de preuves (35).

Sa prise en soin repose donc essentiellement sur l'observation rapprochée, la rééducation basse vision, les systèmes optiques et les suppléments nutritionnels.

Une étude nommée Electrolight a été menée chez les patients atteints de DMLA sèche et des résultats ont été mis en lumière en juillet 2021. Les sujets de l'étude ont été traités par photobiomodulation (PBM).

La PBM se définit comme étant le processus qui permet aux cellules de transformer la lumière (énergie photonique) en énergie afin de favoriser la régénération cellulaire. Pour se réaliser, il est utilisé une lumière non ionisante comme le laser ou le LED (Far Red/ Near Infrared) qui exploite plusieurs longueurs d'ondes du spectre visible et proche infrarouge (36).

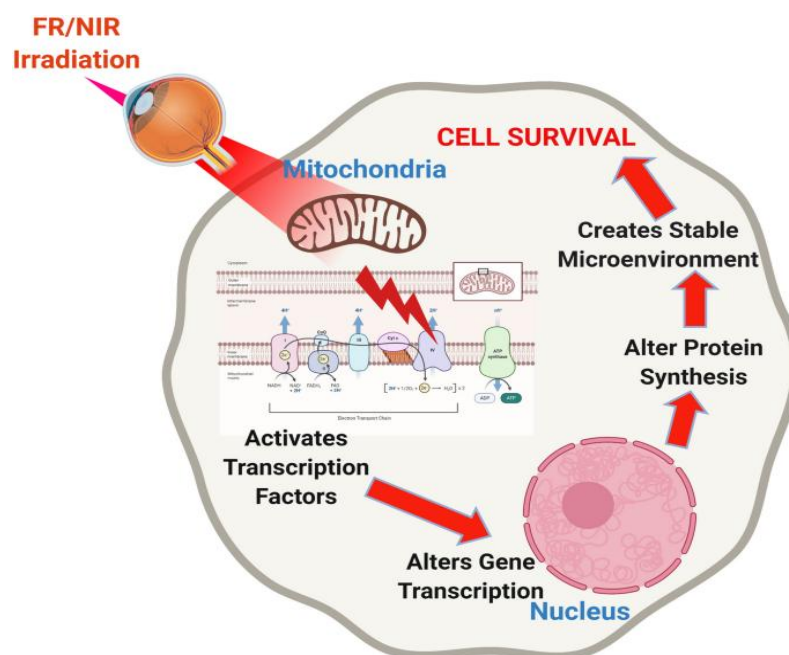


Figure 19. Processus de la PBM (37)

Ici, est schématisé le mécanisme d'action de la photobiomodulation. La lumière infrarouge interagit avec la molécule photosensible dans la membrane mitochondriale. Cette interaction entraîne une libération d'oxyde nitrique (NO), ce qui active les facteurs de transcription et entraîne des altérations de la transcription des gènes. Les gènes cytoprotecteurs sont augmentés et les gènes cytotoxiques diminuent. Le résultat global est une amélioration de la survie des cellules.

Ce système a été administré aux patients à raison de trois fois par semaine pendant trois mois. L'électrorétinogramme (ERG), qui est un test de diagnostic utilisé durant l'étude, a permis de mesurer l'activité électrique de la rétine via un stimulus lumineux et ainsi d'évaluer l'amélioration de l'acuité visuelle et la sécurité du dispositif chaque semaine.

A la fin du premier mois, il été déjà observé une amélioration de la vision fonctionnelle, et six mois après, ces premiers résultats se confirment par une meilleure acuité visuelle corrigée (BCVA) et une absence de problèmes de sécurité (38).

2.3.1 Rééducation basse vision

La rééducation optique basse vision (ROBV) se définit comme « *l'ensemble des techniques visant à utiliser la vision restante et permettant d'apprendre à se servir de la rétine périphérique pour réaliser ses activités quotidiennes* » (39).

Elle consiste à utiliser de manière optimale la rétine périphérique qui est intacte.

Trois points sont essentiels pour se faire :

- Utiliser des capteurs d'informations (champs récepteurs) encore en pleine santé afin de développer une attention accrue sur l'environnement ; les activités de couture, lecture et jeux permettent de mieux solliciter la rétine périphérique.
- Potentialiser les autres sens et effectuer une restructuration cognitive à partir d'images dégradées.
- Apprendre à prévoir l'acte moteur de manière intériorisée afin de réaliser avec plus de facilité les actes de la vie quotidienne, la cuisine, le bricolage...

L'objectif est de retrouver une meilleure qualité de vie et une confiance en soi (35).

2.3.2 Systèmes optiques

Des systèmes optiques existent afin de faciliter le quotidien des patients atteints de DMLA.

Parmi eux, on peut citer :

- Les lunettes loupes (verres grossissants) qui se portent pour la vision de près.
- Les systèmes aplanétiques, à fort grossissement qui permettent une vision large sans déformation.
- Les systèmes de Galilée-Schweizer qui constituent une aide à la vision de loin fixe, intermédiaire, et de près.
- Le monoculaire à main qui est un outil qui accompagne le patient lors de ses sorties, pour se repérer, voir un panneau ou lire les horaires de bus à un arrêt par exemples. Il permet une grande transmission lumineuse et une brillance de l'image observée (33).



Figure 20. Monoculaire à main Kepler (40)

2.3.3 Suppléments vitaminiques

De nouvelles thérapies sont en cours de développement depuis les essais AREDS, notamment les études sur les apocaroténoïdes anti-oxydants et anti-inflammatoires en tant que neuroprotecteurs, dans le but de limiter la progression de la DMLA sèche sur le deuxième œil. Parmi les apocaroténoïdes qui sont étudiés, il existe la crocétine, qui est un dérivé du β -carotène, obtenue à partir de l'hydrolyse de la crocine, composant principal du safran (*crocus sativus* L.) ; et la norbixine, colorant alimentaire qui est un dérivé de la bixine, obtenue à partir de la purification des graines de *bixa orellana* ou rocou (40).

Les apocaroténoïdes préserveraient plus efficacement les cellules de l'EPR contre l'apoptose après exposition de forte intensité à la lumière bleue et blanche que la lutéine et la zéaxanthine, et lutteraient contre le stress oxydatif. Par conséquent, les thérapies anti-oxydantes et immunosuppressives sont susceptibles d'être bénéfiques pour les patients atteints de DMLA, en réduisant l'incidence de la DMLA tardive.

En effet, dans cette étude, une supplémentation orale de safran pendant 20 semaines avec du safran chez des souris nourries avec un régime enrichi en graisses a permis de protéger l'épaisseur rétinienne en comparaison à ceux des souris non supplémentées (41).

2.4 Traitements de la DMLA humide

Les traitements de la DMLA humide repose sur la photo-coagulation, la photodynamique et essentiellement sur les anti-VEGF.

2.4.1 La photocoagulation

La photocoagulation ou laser simple est une technique la plus anciennement utilisée, visant à la destruction thermique des vaisseaux anormaux. La haute densité du laser thermique projetée sur les néovaisseaux permet leur coagulation et donc l'occlusion instantanée de ceux-ci (18).

Il en existe deux types :

- La photocoagulation directe, utilisée lorsque la progression des néovaisseaux n'était pas étendue jusqu'à la zone sous-fovéale afin d'éviter la destruction des photorécepteurs de la macula par le laser. Les effets indésirables de ce traitement est la formation de cicatrices et les récives plutôt fréquentes.
- La photocoagulation périfovéale, elle, est utilisée en cas de néovaisseaux rétrofovéolaires. L'objectif de cette méthode est d'établir une barrière autour des néovaisseaux afin d'éviter leur propagation. Cependant, l'acuité visuelle ne peut pas être améliorée (41).

Elle se restreint à quelques indications spécifiques : l'atteinte doit être éloignée de la macula. De plus, après la photocoagulation, il n'est pas rare de voir une réapparition de la néovascularisation (42).

2.4.2 La photothérapie dynamique

La photothérapie dynamique est une technique récente des années 2000, consistant à injecter un produit photosensible, nommée le vertéporfine (Visudyne®), par voie intraveineuse. Cette molécule devient toxique sous lumière rouge appliquée localement par l'intermédiaire d'un laser (18).

L'objectif de cette méthode est de coaguler les néovaisseaux.

Certains patients atteints de DMLA, présentent une Néovascularisation Choroïdienne Rétrofovéolaire (NVC) à prédominance visible ou une NVC occulte avec des signes d'évolution ou avec une myopie forte. Ces derniers doivent être plutôt traités avec la vertéporfine (Visudyne®). La dilatation de la pupille doit être également réalisée avant l'administration de ce traitement.

Deux étapes constituent ce procédé :

- La vertéporfine (Visudyne®) est administrée par voie intraveineuse avec un débit réglé sur une dizaine de minutes.
- La vertéporfine (Visudyne®) doit ensuite être activée par la lumière du laser froid, cinq minutes après la fin de la perfusion.

Il est recommandé de ne pas s'exposer au soleil durant les prochaines 48h suivant le traitement.

Elle est utilisée en complément des traitements par anti-VEGF (42).

2.4.3 Les anti-VEGF

2.4.3.1 Initiation du traitement

Dès le diagnostic de DMLA avancée avec présence de néovaisseaux choroïdiens actifs est posé par l'ophtalmologue selon la classification AREDS, il est important de débiter le plus précocement possible un traitement. Les anti-angiogéniques ou anti-VEGF (Inhibiteur du facteur de croissance de l'endothélium vasculaire) sont indiqués en première intention et en monothérapie, dans les dix jours qui suivent car constitue une urgence ophtalmologique. Ce

sont des médicaments dont la prescription est réservée aux médecins spécialistes en ophtalmologie (43).

Ils font partie des médicaments d'exception au vue de l'article R.163-2 du Code de la Sécurité Sociale, au regard du prix et des indications précises. Leur prise en charge est soumise au respect des indications thérapeutiques remboursables, qui sont plus restrictives que l'AMM (44).

2.4.3.2 Mécanisme d'action

Le VEGF est un facteur de croissance des néovaisseaux. Le blocage de la croissance des néovaisseaux se fait ainsi par l'injection d'anti-VEGF, directement par la voie intra-vitréenne de l'œil, sous anesthésie locale. L'aiguille doit être introduite 3,5 à 4 mm en arrière du limbe dans la cavité vitrénne, en visant le milieu du globe oculaire (10).

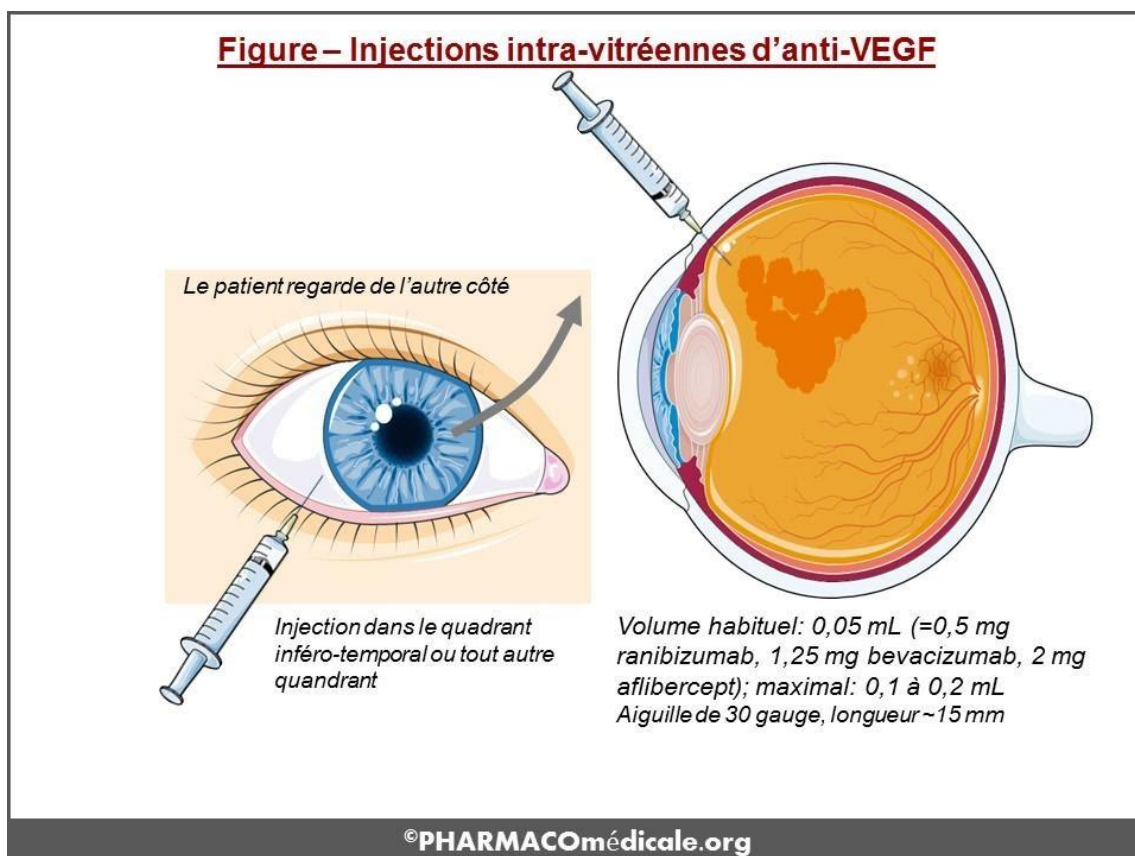


Figure 21. Schématisation de l'injection d'anti-VEGF (43)

Le mécanisme d'action consiste en la fixation du médicament au VEGF (VEGF-A essentiellement) en l'empêchant de se fixer sur son récepteur, ce qui amène à l'inhibition de la néoangiogénèse.

Il en existe trois actuellement: le bevacizumab (Avastin®), le ranibizumab (Lucentis®) et l'aflibercept (Eylea®) (43). Ils possèdent l'autorisation de mise sur le marché (AMM) pour la DMLA néovasculaire, ils sont remboursés à 100%.

2.4.3.3 **Anti-VEGF avec AMM dans le cadre de la DMLA humide**

➤ Pegabtanib (Macugen®)

Le pegabtanib (Macugen® du laboratoire PFIZER) est un oligonucléotide spécifique de l'isomère 165 du VEGF-A. Le blocage de l'isomère 165 suffit uniquement à préserver le tissu vasculaire sain, contrairement à l'inhibition stricte de l'activité du VEGF.

Il est le premier médicament à activité anti-angiogénique, ayant eu une autorisation de mise sur le marché (AMM) le 31 janvier 2006. Macugen® ne possède plus l'AMM depuis le 25 octobre 2017 dans le traitement de la DMLA exsudative du fait d'un SMR insuffisant, selon l'HAS (45).

➤ Ranibizumab (Lucentis®)

Le Lucentis® est commercialisé par le laboratoire NOVARTIS PHARMA SAS depuis 2007.

Son principe actif est le ranibizumab.

Ce médicament reconnaît et se lie spécifiquement à la protéine VEGF-A afin de bloquer ses effets et prévenir de la croissance anormale des vaisseaux et le gonflement.

Il ne doit pas être administré en cas :

- D'allergie au principe actif ou à l'un des autres composants contenus dans ce médicament (alpha, alpha-tréhalose dihydraté, chlorhydrate d'histidine monohydraté, histidine, polysorbate 20, eau pour préparations injectables).
- D'infection ou d'inflammation au niveau de l'œil. (Notice d'information)

La dose recommandée est de 0,5 milligrammes par dose unique. L'intervalle entre deux doses pour un même œil doit être minimum de quatre semaines, au départ jusqu'à ce que l'acuité visuelle maximale soit atteinte ou jusqu'à la disparition de signes d'activités de la pathologie (pas de signes ou de symptômes de la DMLA). Ensuite, l'intervalle est évalué par le médecin grâce à divers examens de contrôle dont les tests fonctionnels, l'OCT et l'angiographie.

Il existe un protocole dénommé « Treat and extend » (T&E) qui permet d'étendre le délai entre les injections mais ne doit pas être prolongé de plus de deux semaines à la fois. Cependant, le protocole peut être revu si des signes de la pathologie réapparaissent.

Le SMR du Lucentis reste important dans le traitement de la DMLA exsudative avec NVC (46).

Le pharmacien d'officine peut délivrer un livret d'informations complémentaires concernant ce traitement et le suivi qui s'ensuit (voir annexe I: Livret d'information au patient traité par Lucentis).

En cas d'administration concomitante avec une photocoagulation au laser le même jour, LUCENTIS doit être administré au moins 30 minutes après la photocoagulation

➤ Aflibercept (Eylea®)

L'aflibercept est commercialisé par le laboratoire BAYER SANTE sous le nom d'Eylea®.

Il s'agit d'une protéine de fusion recombinante constituée d'une partie des domaines extracellulaires des récepteurs du type 1 et 2 du VEGF humain et d'une partie du fragment Fc de l'immunoglobuline G1 humaine (44).

Ce traitement n'apporte pas d'amélioration du service médical rendu (ASMR) par rapport à Lucentis. Son ASMR est donc modérée (47).

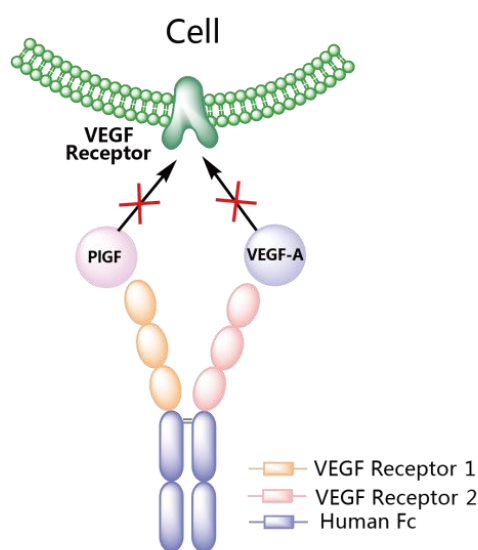


Figure 22. Structure de l'Aflibercept (48)

2.4.3.4 Anti-VEGF hors AMM

➤ Bevacizumab (Avastin®)

Le bevacizumab est commercialisé par le laboratoire ROCHE sous le nom d'Avastin®. Selon l'arrêté du 29 janvier 2016 modifiant la liste des spécialités pharmaceutiques remboursables aux assurés sociaux, le bevacizumab est utilisé dans le traitement de la DMLA **en dehors du cadre de son AMM** ; les patients doivent de ce fait en être informés (46).

Un décret de Recommandation Temporaire d'Utilisation (RTU) a été voté le 24 juin 2015 et mis en application le 1^{er} septembre 2015.

En effet, la molécule de bevacizumab est utilisée de base comme traitement dans certains cancers métastatiques (colorectal, sein, rein...). Son rôle de ce cadre-ci est d'inhiber la formation des néovaisseaux tumoraux. Elle n'a pas été développée pour une administration intravitréenne.

De ce fait, son reconditionnement afin de pouvoir l'injecter par la voie intravitréenne doit être réalisé en milieu hospitalier de manière stérile. Le bevacizumab est un anticorps entier humanisé qui possède le fragment Fab mûré correspondant au ranibizumab, d'où son intérêt dans la DMLA. Il cible ainsi le VEGF et a une activité antinéoplasique.

De surcroît, l'Avastin® est moins coûteux que le Lucentis®, une dose de Lucentis® équivalant à 25 doses d'Avastin® (44).

En terme de tolérance, à ce jour, il n'existe pas de différence significative entre les deux molécules.

2.4.3.5 Précautions d'emploi

Ces spécialités pharmaceutiques ne doivent pas être congelées et sont à conserver entre +2° C et +8° C. Elles peuvent se conserver à température ambiante (25° C) dans leur emballage pendant 24h maximum.

| Médicaments | Type de substance active | Posologie | Délai d'intervention |
|------------------------|---|--|--|
| Bevacizumab (AVASTIN®) | Anticorps monoclonal humanisé recombinant anti-VEGF | Injection intravitréenne de 1.25 mg | 1 injection toutes les 4 semaines (3 mois au départ, réévaluation ensuite) |
| Ranizumab (LUCENTIS®) | Fragment d'anticorps monoclonal humanisé anti-VEGF | Flacon 0.23 ml (10 mg/ml) pour injection intravitréenne | 1 injection de 0.5 mg soit 0,05 ml toutes les 4 semaines à au moins 3 reprises puis selon l'évolution clinique |
| Aflibercept (EYLEA®) | Protéine de fusion recombinante | Flacon de 100 ul ou seringue préremplie de 90ul (40 mg/ml) pour injection intravitréenne | 1 injection de 2 mg (50 ul) toutes les 4 semaines à 3 reprises puis 1 injection toutes les 8 semaines |
| Pegabtanib (MACUGEN®) | Oligonucléotide spécifique de l'isomère 165 du VEGF-A | Ampoule pour injection intravitréenne (1.65 mg) | 1 injection toutes les 6 semaines à 2 reprises au moins, puis selon l'évolution clinique |

Tableau II. Inhibiteurs du VEGF (liste I- remboursement 100%- médicament d'exception- réservé aux ophtalmologistes) (49)

Les injections intravitréennes (IVT) a subordonné la photocoagulation ainsi que la photodynamique. Les anti-VEGF sont donc devenus des traitements de première intention. Ils ont montré un bénéfice clinique en l'amélioration de l'acuité visuelle.

Il ne convient pas d'administrer des anti-VEGF aux femmes enceintes, à moins que le bénéfice pour la mère et le fœtus prime sur le risque potentiel encouru pour le fœtus.

Les deux yeux ne peuvent pas être traités simultanément et deux anti-VEGF ne peuvent pas être utilisés de manière complémentaire.

Si le patient doit subir une intervention chirurgicale intraoculaire dans le mois qui précède et celui qui suit il ne peut pas bénéficier d'injections d'anti-VEGF.

Les patients présentant des facteurs de risque de déchirure de l'EPR, il faut être prudent et si déchirure il y a, l'injection est non recommandée.

Le traitement est suspendu temporairement lorsqu'il n'y a plus de signes de l'activité néovasculaire. Plusieurs critères permettent d'en arriver à cette prise de décision thérapeutique :

- Pas de réapparition ou d'aggravation des signes de néovascularisation sur l'angiographie à la fluorescéine ni par OCT.
- Pas d'augmentation de la taille de la lésion ni de nouvelle hémorragie.
- Pas de baisse d'acuité visuelle corrélée à l'activité néovasculaire (32).

2.4.3.6 Effets indésirables et secondaires

Plusieurs effets indésirables et secondaires sont également à noter.

En amont, des effets indésirables peuvent survenir si les règles d'asepsie et d'antisepsie ne sont pas respectées par le professionnel qualifié pour réaliser les IVT. La procédure d'injection doit être suivie de manière concise, avec désinfection chirurgicale des mains, le port de gants stériles à usage unique, l'utilisation d'un speculum à paupières et d'un champ stériles ; le cas échéant, une endophtalmie peut apparaître. Le patient présente alors des douleurs conséquentes, avec une aggravation de la rougeur de l'œil, une baisse de l'acuité

visuelle, une augmentation de la photosensibilité et une augmentation du nombre de corps flottants. Afin de prévenir ces effets indésirables, un collyre antibiotique est à instiller la veille de l'injection, le jour même et le lendemain. L'antibiothérapie qui peut être prescrite est l'azythromycine (Azyter®), combiné avec une solution hypotonique à base de hyaluronate de sodium (comme le Visméd®), qui permet d'éviter la sensation de sécheresse oculaire.

Les effets secondaires oculaires observés peuvent être plus ou moins graves, comme une cécité, un décollement de rétine ou du vitré, une hémorragie conjonctivale ou vitréenne, une hyperpression intraoculaire, ou encore une cataracte traumatique. La douleur ressentie pendant et après l'injection représente aussi un effet secondaire gênant.

Plus rarement, des effets systémiques comme des accidents thromboemboliques artériels ou des hémorragies extra-oculaires. Cependant, leur incidence est en corrélation avec l'âge très avancé, le diabète ou les facteurs de risque cardiovasculaires.

Il est donc indispensable d'insister sur l'information de ces effets et de préconiser un suivi ophtalmologique (43).

2.5 Perspectives thérapeutiques

Les chercheurs et scientifiques travaillent à l'évolution de la prise en soin des deux formes de la DMLA.

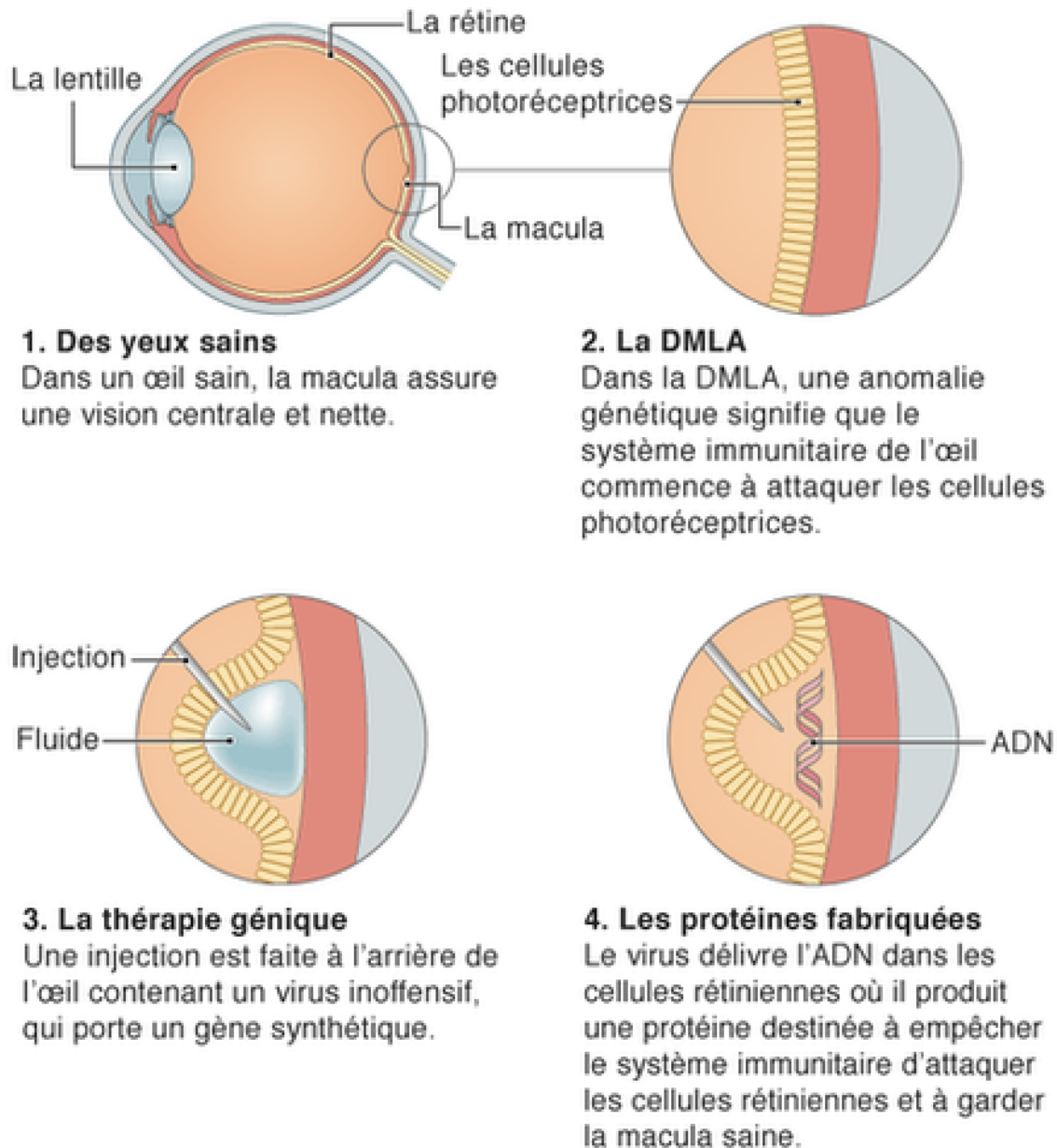
2.5.1 Thérapie génique

En ce qui concerne la forme humide, la thérapie génique est une piste étudiée: l'objectif est de réussir à implanter un anti-VEGF dans la rétine via un vecteur viral pour que cela soit durable. Ce virus est rendu inoffensif et a pour objectif d'infecter les cellules rétinienne et libérer le gène afin que l'œil fabrique une protéine conçue pour empêcher les cellules de mourir et préserver ainsi la macula. Cela remplacerait les injections régulières, lourdes pour les patients. Mais les risques de cette technique restent encore à évaluer (18).

En 2019, en Angleterre, une dizaine de patients ont pu bénéficier de cette technique; elle a été réalisée sous anesthésie. Une surveillance ophtalmologique est pour l'instant en cours. Ces

essais ont été réalisés chez des patients dont la vue a déjà été atteinte, le but à long terme est en cas de succès d'entamer ce traitement avant que le processus de cécité ne débute (50).

La thérapie génique pour stopper la DMLA



BBC

Figure 23. Processus des essais en thérapie génique pour lutter contre la DMLA (51)

Des études de phase III sont actuellement en cours sur l'AAV2-hRPE65v2 (Voretigene neparvovec) qui est une substance active qui agit en apportant des gènes dans l'organisme. Il pourrait traiter les dystrophies et dégénérescences rétiniennes, comme l'amaurose congénitale. Les premiers résultats démontrent déjà l'efficacité de voretigene neparvovec, première thérapie génique potentiellement disponible. Les patients participants à l'étude de phase I présentent une amélioration stable de la fonction rétinienne et visuelle depuis trois ans maintenant. Aucun événement indésirable grave lié au produit et aucune réponse immunitaire délétère n'ont été relatés pour l'instant (50,52).

2.5.2 Thérapie cellulaire

En ce qui concerne la forme sèche, la thérapie cellulaire est explorée dont l'objectif est d'implanter dans la rétine des cellules souches ou EPR et/ou des photorécepteurs. Cela permettrait d'accroître le nombre de cellules fonctionnelles et ainsi grâce à l'activité de ces nouvelles cellules, le mécanisme de dégénérescence pourrait être stoppé. Cette transplantation a toutefois ses limites: la vision est partiellement améliorée du fait d'une dédifférenciation subie par les cellules EPR après la greffe (18).

Depuis 2018, une première expérimentation a été menée sur des modèles animaux et cette dernière a donné lieu à un dépôt de brevet; les recherches sont poursuivies afin de transposer ces résultats sur des cellules humaines (53).

2.5.3 Rétine artificielle

Une autre voie de recherche s'avance vers une rétine artificielle, soit un implant placé au niveau de la rétine, qui par l'intermédiaire de lunettes équipées d'une caméra, reçoit l'image qui devrait être perçue normalement par l'œil, ou directement par des cellules photosensibles. Les signaux lumineux reçus sont ainsi convertis en signaux électriques, transmis au nerf optique. Le cerveau déchiffre ainsi l'image. C'est à l'Institut de la vision à Paris que se déroulent ces essais (54).

2.5.4 Piste thérapeutique du fer

La piste thérapeutique du fer est également en voie de recherche.

Une des causes de la dégénérescence maculaire liée à l'âge pourrait être due à l'accumulation de fer, en raison de facteurs génétiques, environnementaux (par exemple les transfusions sanguines qui provoquent une surcharge en fer secondaire), ou tout simplement du vieillissement. En effet, l'étude de Moos T, Bernth N, Court Y, et AL., sur des rats adultes prouvent que le fer augmente avec l'âge (17).

C'est par l'intermédiaire de l'EPR, de la choroïde et des photorécepteurs que les entrées et sorties du fer s'effectuent, ainsi les activités métaboliques augmentent et la phototransduction des cônes et des bâtonnets peut se réaliser. Il est donc important que s'effectue une parfaite homéostasie du fer.

Lorsque le fer est en trop grande quantité, il devient le point convergent entre stress oxydant et inflammation dans la physiopathologie de la DMLA. Il produit de manière excessive des espèces réactives RO° (réaction de Fenton/ Haber-Weiss), qui augmentent le nombre de lipides, protéines, sucres et acides nucléiques, ce qui perturbe le fonctionnement cellulaire. De plus, le fer en trop grande quantité induit une ferroptose (forme de nécrose) et joue un rôle dans le développement des néovaisseaux en inhibant l'effet anti-angiogénique de HKA (polypeptide).

Ainsi, déjà dans les années 1970, il a été étudié un chélateur du fer, **le déferioxamine**, afin de diminuer la quantité de "rouille". Des résultats satisfaisants ont été observés, en administrant cette molécule per os, sous-cutané, ou en intra-musculaire. Malheureusement, cela pourrait causer des effets secondaires, car le déferioxamine capte indifférenciement le fer en excès.

L'objectif est donc que la molécule puisse cibler uniquement le tissu ou organe atteint par excès de fer et en traverser les barrières qui les entourent, que la demi-vie soit suffisante, et que l'élimination soit rapide (17).

2.5.5 Nouveaux anti-VEGF

De nombreuses pistes vers de nouvelles formes galéniques ont été explorées telles que la voie orale et l'administration sous forme de collyre avec la squalamine ; malheureusement, même si l'objectif était d'améliorer la qualité de vie des patients et leur confort en supprimant la forme intravitréenne, ces essais n'ont pas abouti à des résultats concluants car pas d'efficacité et beaucoup trop d'effets secondaires (55).

➤ Brolucizumab

Le principe actif du Beovu® est le brolucizumab.

Il s'agit d'une petite partie de fragment d'anticorps humanisé, ayant une très grande affinité pour le VEGF. Comparé aux anti-VEGF déjà sur le marché, le brolucizumab est plus petit, ce qui permet ainsi de délivrer des doses plus importantes (10 à 20 fois supérieures) et ainsi plus espacées (une injection trimestrielle) (56).

Le Beovu® a reçu en 2020 une première évaluation de la Commission de la Transparence qui a abouti à un avis défavorable concernant son remboursement dans le traitement de la forme humide de la DMLA. Cependant, il a montré qu'il n'était pas inférieur à l'aflibercept quant à l'amélioration de l'acuité visuelle et qu'il en était même supérieur sur des critères secondaires comme une meilleure pénétration dans la rétine, une augmentation de la présence de fluide dans le tissu cible et une diminution du passage systémique.

Malgré ces qualités, il a été constaté une plus grande fréquence d'effets indésirables graves oculaires à raison de 3,4% contre 1,5% pour l'aflibercept, notamment un risque accru de vascularites ou d'occlusions vasculaires rétinienne, amenant à une perte d'acuité visuelle sévère non constatés avec les autres anti-VEGF disponibles actuellement.

Le SMR est donc jugé insuffisant.

Une étude nommée Merlin actuellement en cours ; compare le brolucizumab avec l'aflibercept après une injection tous les deux mois suivant trois IVT d'induction, pour des cas de DMLA résistante au traitement par anti-VEGF. Le brolucizumab (RTH258, Novartis) administré tous les 3 mois s'est montré supérieur à l'aflibercept (Eylea*, Bayer) tous les 2

mois dans le traitement de la dégénérescence maculaire liée à l'âge (DMLA) néovasculaire, selon des critères d'évaluation secondaires dans 2 essais de phase III (57).

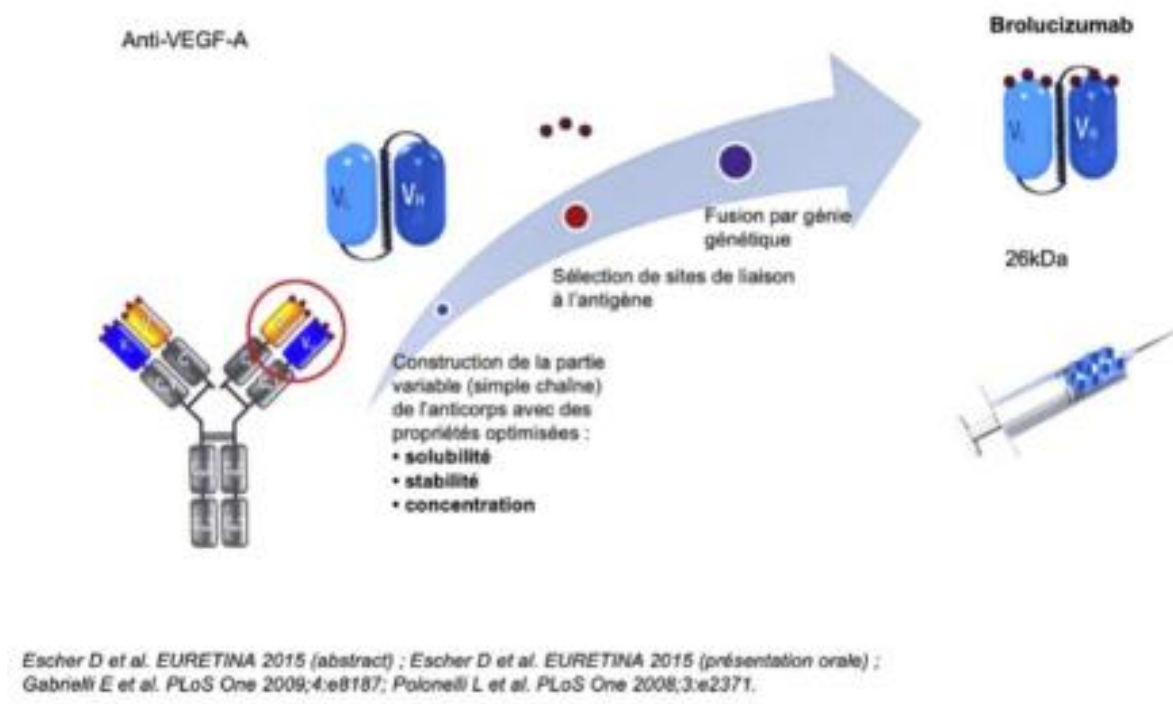


Figure 24. Molécule de Brolucizumab (58)

➤ Combercept

Il s'agit d'une protéine de fusion recombinante qui se lie aux récepteurs 1 et 2 du VEGF et au PIGF (Facteur de croissance placentaire), tout comme l'aflibercept. Il est doté d'une plus forte affinité envers le VEGF et le PIGF que le ranibizumab.

Il est actuellement commercialisé en Chine pour la DMLA humide (59).

L'étude Phoenix a démontré une amélioration rapide de l'acuité visuelle avec une stabilisation ensuite grâce à trois doses de charge mensuelles puis à un schéma posologique trimestriel. Une autre étude, dénommée Panda, est en cours afin de comparer le Combercept à l'aflibercept selon son AMM. Actuellement, il est en fin d'études de phase III (60).

L'essai en cours a pour but d'évaluer l'efficacité et l'innocuité des injections intravitréennes de 0,5 mg de Combercept, à fréquence mensuelle pendant les trois premiers mois puis une fois par trimestre. Les premiers résultats sont prometteurs car d'autres agents anti-VEGF d'études précédentes n'ont pas pu maintenir autant d'avantages cliniques avec le même délai d'administration. Peu d'effets indésirables sont retrouvés, en dehors des effets les plus courants des anti-VEGF, telles que les hémorragies conjonctivales et l'augmentation de la pression intra-oculaire.

Combercept anti-VEGF a déjà réussi à améliorer l'acuité visuelle chez les patients mais aussi à diminuer l'épaisseur de la rétine centrale dans les études de phase I et II. Il est utilisé en monothérapie (61).

➤ Abicipar

L'abicipar est ce que l'on appelle une DARPin ; il s'agit d'une protéine mimétique d'anticorps génétiquement modifiée. Elle se lie aux protéines de manière spécifique et avec une haute affinité. Cette molécule s'élimine rapidement, elle est donc préparée sous forme de gel afin d'augmenter sa demi-vie. Elle est cependant très active à petite dose.

La complication avec l'abicipar est l'inflammation qui apparaît dès les premières injections. En comparaison, le taux d'inflammation des autres anti-VEGF sur le marché est seulement de 1%. Cet aspect-là n'est donc pas négligeable, même si l'inflammation cède avec une corticothérapie (60).

Par rapport à cet effet secondaire, l'abicipar a été rejeté par la FDA américaine et les demandes d'AMM ont été retirées en Europe et au Japon durant l'été 2020 (62).

Cependant, un processus de purification est en cours afin de diminuer les protéines de la cellule hôte pour réduire l'incidence de ces inflammations intraoculaires; les résultats sont à venir dans l'étude MAPLE.

L'amélioration de l'acuité visuelle avec l'abicipar est semblable à celle du ranibizumab, en nécessitant moins d'injection. L'abicipar a un poids moléculaire plus petit que le ranibizumab et se lie au VEGF-A165 avec une affinité 90 fois plus élevée. En effet l'étude en cours de phase III montre une efficacité similaire avec le ranibizumab en diminuant les injections quasiment de moitié. L'abicipar permettrait donc de réduire la charge de traitement des

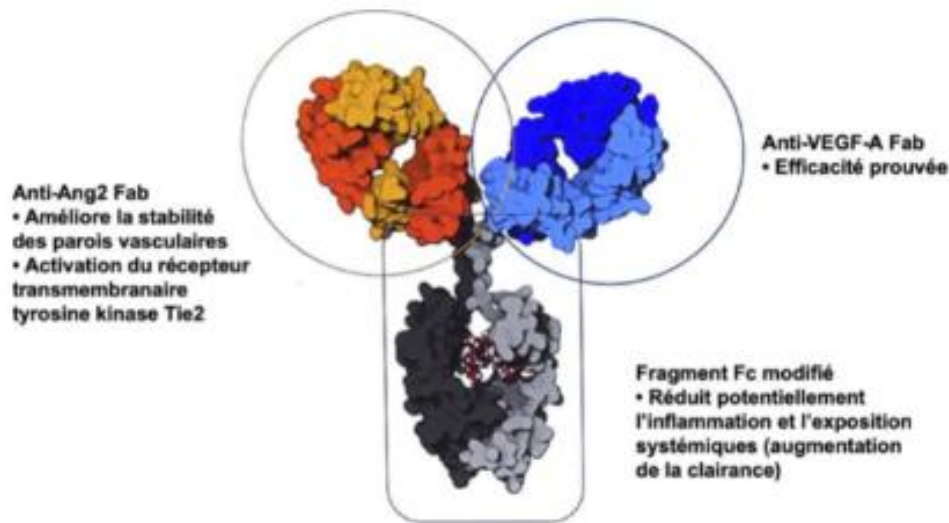
injections intravitréennes et d'atteindre une stabilité avec des injections trimestrielles. La vision se stabilise voire s'améliore chez environ 85% des patients testés (63).

➤ Faricimab

Le faricimab est un anticorps bispécifique ; sa particularité est de se lier à la fois au VEGF-A et à l'angiopoïétine 2 et de les neutraliser. Il a une activité anti-inflammatoire, anti-fibrotique et a une grande affinité envers ses cibles. Sa demi-vie est deux fois plus importante que le ranibizumab (60).

Le faricimab a un schéma posologique plutôt étendu; en effet, il s'agit d'administrer ce traitement toutes les 16 semaines, soit tous les 4 mois. Lors de l'étude de phase II, il a permis le maintien de la vision initiale et des améliorations anatomiques, résultats comparables à ceux obtenus avec des injections mensuelles de ranibizumab. Grâce à la durabilité prolongée, cela permettrait ainsi de réduire la charge de traitement du patient (68).

Il est en fin d'études de phase III (études Tenaya et Lucerne), les résultats quant à l'efficacité et la tolérance sont attendus durant l'année 2021 (62).



Ac monoclonal IgG1 humanisé bispécifique anti-VEGF-A et anti-Ang2

Figure 25. Molécule de Faricimab (60)

- Les thérapeutiques à l'acide nucléique : les aptamères Pegpleranib (Fovista®)/ Eculizumab (Zimura®)

Les cellules endothéliales des vaisseaux sanguins sont entourées par d'autres cellules nommées péricytes ou cellules de Rouget. Elles ont une fonction contractile et jouent un rôle dans l'angiogénèse. La maturation et la survie des péricytes s'effectue grâce aux cytokines PDGF- β . Ces dernières sont retrouvées dans les phénomènes de fibrose des néovaisseaux qui jouent un rôle dans la récupération visuelle (64).

La stratégie d'action des aptamères est donc d'empêcher la liaison aux récepteurs sans avoir besoin de rentrer dans les cellules. Ainsi, il s'agit d'inhiber le PDGF afin de décrocher les péricytes enroulés autour des cellules endothéliales, ce qui permettrait ainsi de favoriser l'exposition aux anti-VEGF. Mettre en place des anti-PDGF serait donc un traitement adjuvant et complémentaire aux anti-VEGF (65).

En effet, d'après les expériences SELEX, les anti-PDGF sont en étude en association avec le Lucentis et tendent vers le mécanisme d'action du pegabtanib (Macugen®). Parmi eux, le pegpleranib (Fovista® du Laboratoire Iveric Bio), qui est un aptamère, oligonucléotide ARN ou ADN, permettant de fixer le PDGF- β ; et l'eculizumab (Zimura® du Laboratoire Ophotech), qui est un inhibiteur du complément C5, réseau de protéines permettant de réguler le système immunitaire en facilitant l'élimination des débris de cellules. Respectivement, ces aptamères sont en étude de phase III pour l'un et en développement de phase II pour l'autre afin de tester le profil de tolérance et l'efficacité. L'amélioration de l'acuité visuelle est déjà prouvée. Le frein de cette étude est cependant leur résistance aux nucléases.

Leur coût est moins élevé que les autres thérapeutiques déjà sur le marché et leur évolution in vitro est un avantage car ils n'ont pas besoin d'être testé sur des animaux, leur synthèse est chimique (66).

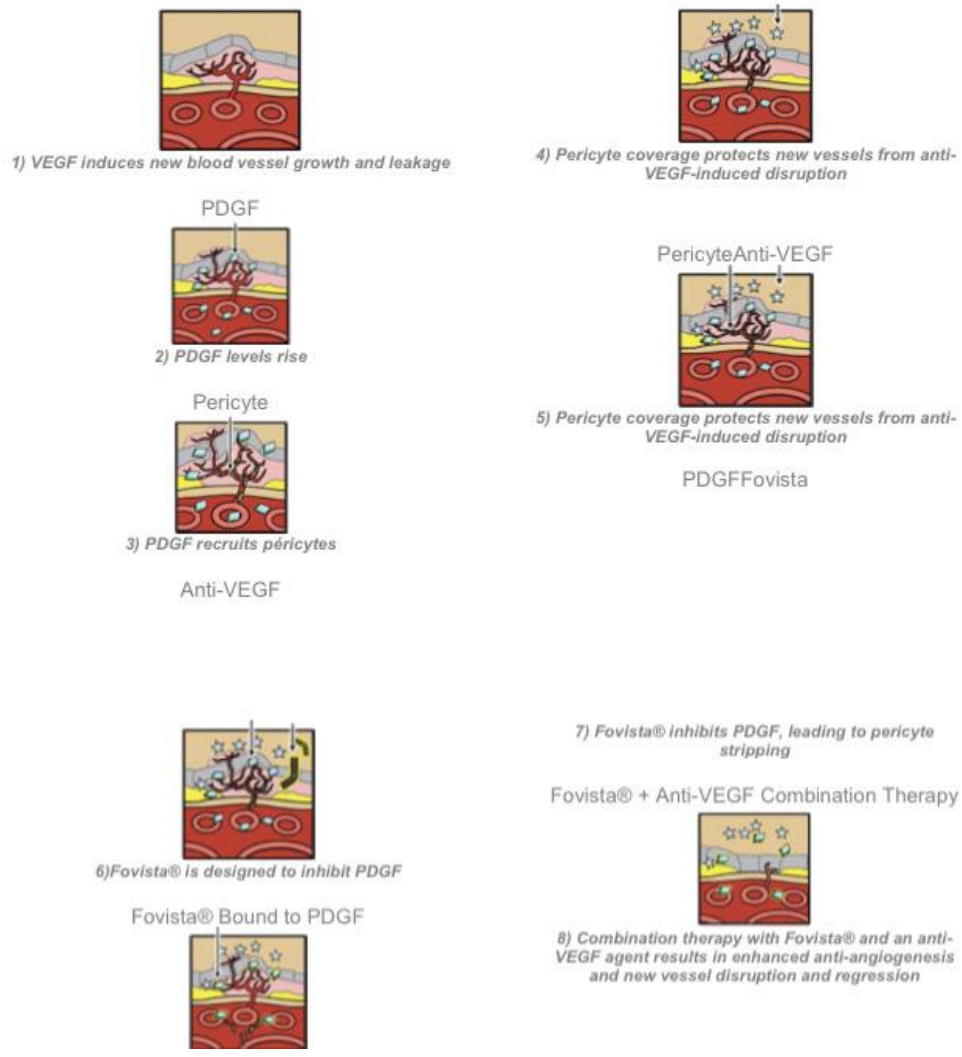


Figure 26. Mécanisme d'action du Fovista (65)

3 Prise en charge à l'officine de la DMLA

3.1 Rôle préventif et éducatif du pharmacien

Le pharmacien d'officine a un véritable rôle dans les stratégies de prévention et d'éducation envers ses patients de tout âge et de tout niveau social, qu'il côtoie au quotidien.

3.1.1 Conseils aux patients sur les anti-VEGF

Recommandations lors du retrait en pharmacie :

- Pour le transport, de la pharmacie au domicile et du domicile jusqu'au lieu du rendez-vous avec votre ophtalmologue, munissez-vous de la pochette isotherme que le pharmacien vous aura fourni lors du retrait du traitement en pharmacie ;
- Respecter la chaîne du froid :
 - Ne pas congeler le traitement ;
 - Le conserver entre + 2° C et + 8° C ;
 - Attention : retirez la boîte de la pochette isotherme avant de la placer au réfrigérateur.

Recommandations le jour de l'injection :

- S'être lavé les cheveux la veille ;
- Éviter le maquillage au niveau des yeux le jour J.

Déroulement du soin :

- Un collyre anesthésiant vous est administré avant l'injection, ce qui permet à l'acte d'être non douloureux ;
- L'œil est désinfecté pour diminuer le risque d'infection ;
- L'injection est réalisée avec une aiguille très fine dans le « *blanc de l'œil* » et ne dure que quelques secondes.

Recommandations post-injection :

- Eviter le port de lentilles pendant les sept jours suivant l'injection ;
- Une pommade ou un collyre antibiotique est instillée ;
- Une irritation de la cornée est fréquemment après injection (sensation de brûlures, picotements, larmoiements) ; dans ce cas, consultez votre ophtalmologue, et un collyre cicatrisant vous sera prescrit.

3.1.2 Conseils alimentaires

En effet, une bonne alimentation aura des conséquences bénéfiques sur la santé des yeux, et certains nutriments sont indispensables (voir annexe IV).

Il s'agit de **la vitamine A**, qui est une vitamine liposoluble, et du **bêta-carotène**, résultant de la transformation de la pro-vitamine A par l'organisme. Ils ont un rôle clé de protection pour la rétine et ses cellules contre les radicaux libres. Ainsi, il est important d'orienter sur une consommation de foie, de lait entier, de beurre et aussi de fruits et de légumes tels que la patate douce, les carottes, les épinards, les brocolis...

La prise quotidienne de bêta-carotène recommandée est de 15 mg. En revanche, l'apport de bêta-carotène est contre-indiqué pour les fumeurs et pour ceux qui ont arrêté il y a moins d'un an en raison d'un risque accru de cancer du poumon; pour ces derniers, il sera préférable d'utiliser des compléments à base de lutéine et zéaxanthine, pigments de la même famille vitaminique, permettant d'obtenir une efficacité similaire selon l'étude AREDS 2, publiée en 2013.

Ainsi, la lutéine et la zéaxanthine, pigments qui agissent comme antioxydants au niveau du cristallin et de la macula, sont présents dans les fruits et légumes de couleurs foncées tels que les légumes à feuilles vertes, les poivrons oranges, la mangue, les germes de soja, les jaunes d'œufs..

L'ANSM recommande de ne pas dépasser 20 mg de lutéine seule ou en association avec la zéaxanthine.

Autre vitamine essentielle, **la vitamine C**. Elle a un rôle antioxydant, permet de lutter contre le vieillissement cellulaire et prévient donc les maladies oculaires comme la DMLA ou la cataracte. Elle est présente dans les agrumes, le kiwi ou encore le chou. La prise quotidienne de vitamine C est de 500 mg.

Enfin, les oméga 3 qui sont des acides gras polyinsaturés sont un des constituants principaux des cellules nerveuses et des membranes cellulaires notamment au niveau de la rétine. Ils préviennent de la sécheresse oculaire en aidant à son hydratation. Il est donc conseillé de manger du poisson comme le saumon, les sardines et également de consommer des huiles végétales riches en oméga 3 (colza, lin, noix) (67) .

Une étude a été réalisée courant 2021 sur les oméga-3. Une équipe de recherche comprenant les représentants d'INRAE, de l'Inserm, de l'université Jean-Monnet Saint-Etienne et de Bordeaux, d'ITERG et des CHU de Dijon-Bourgogne et de Bordeaux, a mis en avant un biomarqueur sanguin visant à prédire le contenu rétinien en acides gras oméga-3, c'est-à-dire mesurer la concentration en acides gras dans la rétine. Les résultats de cette étude, publiés le 30 juin 2021 dans la revue *Clinical and Translational Medicine*, mènent à de nouvelles perspectives afin de prévenir le risque lié à cette pathologie par l'alimentation. En effet, cela permettrait d'identifier précocement les personnes à risques de DMLA.

Grâce à cette recherche, les scientifiques montrent qu'une augmentation du biomarqueur sanguin est associée à un moindre risque d'avoir une forme avancée de DMLA et que la concentration du biomarqueur augmente après supplémentation en acides gras oméga-3 (68).

3.1.3 Compléments alimentaires

Les compléments alimentaires sont censés protéger la progression vers le stade sévère de la maladie, en cas de DMLA unilatérale ou modérée. Cependant, l'Agence nationale de sécurité du médicament et des Produits de Santé n'a pas émis de recommandations explicites sur l'intérêt sur ces derniers.

Le point négatif, c'est qu'ils ne sont pas encore remboursés même si largement prescrit par les ophtalmologues. Les résultats d'AREDS 2 ont rapporté 18 % de réduction de progression de la DMLA avancée chez les sujets ayant reçu 10 mg de lutéine et 2 mg de zéaxanthine en plus du supplément AREDS sans bêta-carotène, comparativement au supplément AREDS original avec bêta-carotène

On note parmi les compléments alimentaires Nutrof Total, Préservision 3, Macula-Z (67) .

➤ Préservision 3

Le complément alimentaire Préservision 3 du laboratoire Bausch & Lomb, est connu du grand public; il a les certifications qualité FloraGLO et Optisharp pour la lutéine et la zéaxanthine ainsi qu'un très bon site internet détaillé. Cependant, la prise quotidienne de deux capsules et son coût élevé est regrettable par rapport à ses concurrents (67) .



Figure 27. Préservision 3 du Laboratoire Bausch & Lomb (69)

➤ Macula-Z

Les capsules de Macula-Z du laboratoire Horus Pharma, ont également les certifications qualité FloraGLO et Optisharp, la prise quotidienne n'est que d'une seule capsule, et l'huile de poisson est traitée afin d'en éviter l'odeur et le goût. Nonobstant, la faible teneur en DHA ne permet pas de garantir le maintien d'une vision normale (67).

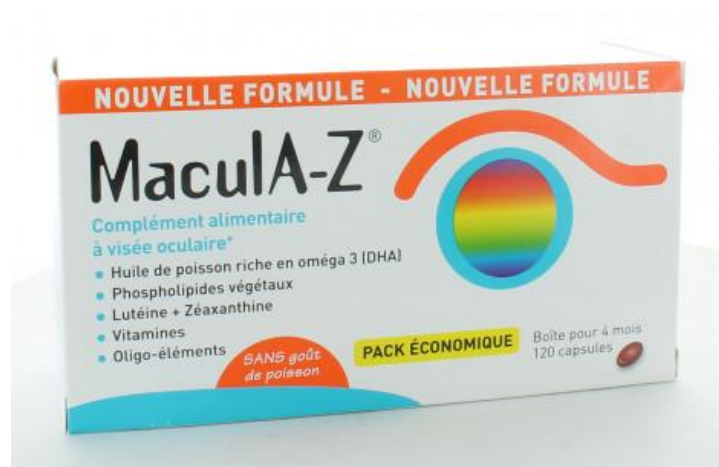

Figure 28. Macula-Z du laboratoire Horus Pharma (70)

➤ Nutrof Total

Quant à Nutrof Total, du laboratoire Théa Pharma, il présente des qualités nutritionnelles avec une huile de poisson très stable face au processus d'oxydation (Brevet Synergy Effect) et une très grande teneur en DHA. Le prix élevé, la prise quotidienne de deux gélules et les capsules en gélatine bovine (que certains patients refusent depuis la crise de la vache folle) représentent les freins au choix de ce complément alimentaire (67).

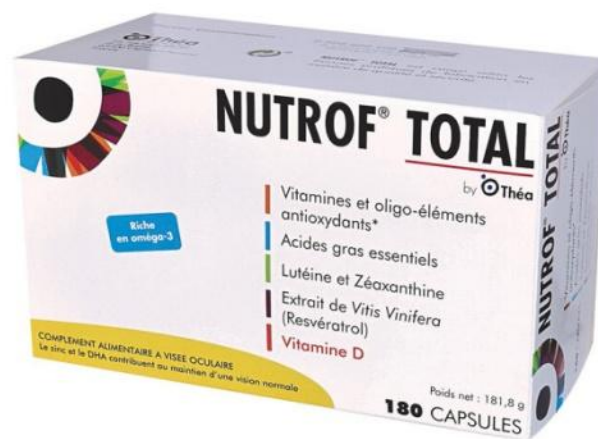

Figure 29. Nutrof Total par le Laboratoire Théa (71)

| NUTRIMENTS | ÉTUDE AREDS 2 | NUTROF TOTAL | SUVÉAL DUO | PRESER-VISION 3 | OFTAMAC PLUS | MACULA-Z | COUP D'ŒIL SUR LES CERTIFICATIONS |
|-------------|---------------|--------------|------------|-----------------|--------------|----------|---|
| Vit. C | 500 mg | 180 mg | 100 mg | 180 mg | 60 mg | 80 mg | <p>EPAX Label qualité qui garantit des concentrés d'oméga-3 marins de haute qualité (huile stabilisée dotée d'une grande résistance à l'oxydation, sans polluants nocifs ni métaux lourds) et obtenus à partir d'une pêche éco-responsable.</p> <p>SYNERGY EFFECT Technologie brevetée qui assure une très bonne stabilisation (5 fois plus importante) des huiles riches en oméga-3 en retardant les effets de l'oxydation.</p> <p>FLORAGLO Label qui garantit l'usage de lutéine naturelle pure et sans OGM.</p> <p>OPTISHARP Label qui garantit l'usage de zéaxanthine pure et sans OGM.</p> |
| Vit. E | 268 mg | 30 mg | 30 mg | 30 mg | 10 mg | 12 mg | |
| DHA | 350 mg | 503 mg | 250 mg | 360 mg | 80 mg | ≥ 176 mg | |
| EPA | 650 mg | ≥ 113 mg | 17 mg | - | 160 mg | 26,4 mg | |
| Lutéine | 10 mg | 10 mg | 10 mg | 10 mg | 10 mg | 10 mg | |
| Zéaxanthine | 2 mg | 2 mg | 2 mg | 2 mg | 2 mg | 2 mg | |
| Zinc | 25 mg | 15 mg | 15 mg | 15 mg | 7,5 mg | 10 mg | |
| Cuivre | 80 mg | 1 mg | - | - | 1 mg | 1 mg | |

Tableau II. Teneur en nutriments des compléments alimentaires sur le marché (67)

3.1.4 Conseils sur l'hygiène de vie

Le pharmacien devra également appuyer ses conseils sur l'hygiène de vie : l'arrêt du tabac s'il y a lieu, en proposant des substituts nicotiques ; la protection contre les UV par le port de lunettes de soleil avec un bon indice de protection solaire et une taille suffisamment adaptée ; la pratique d'une activité physique régulière ; l'auto-surveillance de la tension artérielle ; une alimentation équilibrée afin de prévenir le surpoids et l'obésité ; et enfin les visites régulières chez l'ophtalmologue, surtout en cas de symptômes visuels inhabituels (voir annexe V).

3.2 Exemple d'ordonnances

erfu
n° 12708*02

ordonnance de médicaments, de produits ou de prestations d'exception

articles R. 163-2, 3ème alinéa et R. 165-1 dernier alinéa du Code de la sécurité sociale
article L. 212-1 du Code des pensions militaires d'invalidité et des victimes de guerre

**VOLET I
à conserver
par l'assuré(e)**

personne recevant les soins et assuré(e) (voir notice au verso du volet I)

personne recevant les soins (la ligne "nom et prénom" est obligatoirement remplie par le médecin)

nom et prénom: [REDACTED]
(nom de famille (de naissance) suivi du nom d'usage (facultatif et s'il y a lieu))

numéro d'immatriculation: [REDACTED]
nom et n° du centre de paiement ou de la section mutualiste (pour les salariés) ou nom et n° de l'organisme conventionné (pour les non salariés)

date de naissance: 04/04/1937

assuré(e) (à remplir si la personne recevant les soins n'est pas l'assuré(e))

nom et prénom: [REDACTED]
(nom de famille (de naissance) suivi du nom d'usage (facultatif et s'il y a lieu))

numéro d'immatriculation: [REDACTED]
 adresse de l'assuré(e): [REDACTED]

identification du prescripteur et de la structure dans laquelle il exerce

nom et prénom: [REDACTED] raison sociale: [REDACTED]
 adresse: [REDACTED]

numéro d'immatriculation: 031709868
numéro de la structure (O.M.S. ou S.M.P.)

à compléter par le prescripteur

médicament, indiquer son nom (marque ou générique):
 produit ou prestation, indiquer sa désignation précise: **EYLEA**
 s'il s'agit d'un médicament, préciser la forme, le dosage, la posologie, la voie d'administration

s'il s'agit d'un produit ou d'une prestation, préciser la quantité de produits nécessaires ou la posologie
Aflibercept 40mg/mL solution injectable
 durée du traitement, le cas échéant: **3 injections intravitréennes**

conditions de prise en charge

maladie soins en rapport avec une ALD: oui non soins dispensés au titre de l'art. L. 212-1
 accident du travail ou maladie professionnelle date: [REDACTED]

Je soussigné(e), Docteur, [REDACTED], atteste que la prescription concernant le patient susvisé est conforme aux indications et aux conditions des prescriptions et d'utilisation prévues par la fiche d'information thérapeutique établie par la Haute Autorité de Santé. S'il existe, le volet patient de ladite fiche a été remis par mes soins à ce patient.

si prescription initiale par un établissement, date limite de la prochaine consultation dans l'établissement
 date: 8/07/2021 signature du prescripteur: [Signature]

identification du pharmacien ou du fournisseur et de la structure dans laquelle il exerce

nom et prénom: [REDACTED] raison sociale: [REDACTED]
 adresse: [REDACTED]

numéro d'immatriculation: [REDACTED] Tél: 04 70 09 45 64
numéro de la structure (O.M.S. ou S.M.P.) Agrément n° 03 2 00357 4

à compléter par le pharmacien ou le fournisseur qui délivre le médicament, le produit ou la prestation

mentions obligatoires à reporter sur l'ordonnance

date de délivrance: 13/07/2021

Cette ordonnance est considérée comme valide de plein droit si elle est établie par un médecin exerçant ses fonctions dans un établissement de soins et si elle est accompagnée d'une fiche d'information thérapeutique établie par la Haute Autorité de Santé. L'article L. 112-1-1 du Code de la sécurité sociale. La loi n° 78-17 du 6 janvier 1978 modifiée relative à l'informatique, aux fichiers et aux libertés s'applique aux registres tenus sur ce formulaire.

Docteur [REDACTED]

Ophthalmologie

Ancien Interne des Hôpitaux
Chef de Clinique de la Faculté
Assistant des Hôpitaux

Chirurgie de la cataracte

Mercredi 21 Juillet 2021 à 13h

Mercredi 15 Septembre 2021 à 12h30

Mercredi 13 octobre 2021 à 12h30

Madame [REDACTED]

CUSSET, le jeudi 08 juillet 2021

A renouveler 2 fois

Veillez-vous présenter à l'accueil de la clinique la Pergola avec votre pièce d'identité

LE JOUR DE VOTRE INJECTION NE PAS OUBLIER D'APPORTER LE PRODUIT ACHETÉ EN PHARMACIE

Mettre dans l'œil

DROIT -

APRES L' INJECTION

AZYTER Collyre

1 goutte 2fois par jour pendant 3 jours

eh

N°RPPS

10100159994

10100159994

N°AM

031000612

031000615

Cabinet d'ophtalmologie

[REDACTED] Avenue Victoria - Le Tivoli, entrée C - 03200 VICHY

Tél [REDACTED] 70 98 00 00 - En cas d'urgence [REDACTED] 24 379 91 11

Une patiente se présente à la pharmacie avec ces deux ordonnances. Il s'agit d'une personne âgée de 84 ans.

- Validation des mentions réglementaires

La première ordonnance comporte le prénom, le nom de famille, la date de naissance, le numéro RPPS du médecin. La patiente recevant les soins est bien l'assurée, son identité n'est donc pas retranscrite. Il n'est pas nécessaire d'avoir le poids et la taille pour ce type de traitement.

Il s'agit d'une ordonnance de médicaments, de produits ou de prestations d'exception, ce qui signifie que le remboursement est soumis à une formalité particulière. Ici, la patiente est atteinte d'une affection longue durée (ALD) qui ouvre droit à l'exonération du ticket modérateur; la prescription est donc encadrée par un protocole de soins établi par le médecin traitant.

Ce type d'ordonnances est composé de 4 volets. Le premier est à conserver par le patient, qui est l'assuré. Pour le remboursement, le deuxième et troisième volet sont à adresser à l'organisme d'assurance maladie dans les mêmes conditions qu'une ordonnance standard. Le quatrième volet est conservé par le pharmacien pour une durée de trois ans.

L'ordonnance est bien prescrite par un ophtalmologue conventionné, Dr F, le tampon avec son identification Adeli/RPPS et la signature sont bien présents. Le médecin a attesté que la prescription est bien conforme dans le cadre de la fiche d'information thérapeutique établie par l'HAS. Elle est datée du 13 juillet 2021.

La deuxième ordonnance est en lien avec la première. Elle est valable trois mois à partir de la date de prescription. Elle présente la même recevabilité. Elle est dactylographiée. Elle est explicite car comporte les conditions d'administration du collyre Azyter®, facilitant la patiente (à administrer dans l'œil droit, à raison d'une goutte deux fois par jour, soit matin et soir pendant trois jours après l'injection d'Eylea®). Le remboursement est de l'ordre de 65%, le reste à payer est pris en charge par la mutuelle de la patiente si elle en possède une, le cas échéant, devra être déboursé par la patiente.

Cependant, la DCI des deux traitements prescrits n'est pas présente, alors que celle-ci est obligatoire depuis janvier 2015.

- Choix des médicaments

L'ophtalmologue a prescrit un EYLEA® pré-rempli en injection intravitréenne. Son principe actif est l'Aflibercept et ses excipients sont le polysorbate 20, le phosphate monosodique, le chlorure de sodium, le saccharose et l'eau pour préparations injectables. La solution est limpide, incolore à jaune pâle et iso-osmotique.

Ce médicament indique que la patiente souffre de DMLA exsudative. En effet, au regard de sa place dans la stratégie thérapeutique, l'Eylea est un traitement de première intention dans la DMLA exsudative rétrofovéolaire.

L'ophtalmologue a également prescrit l'Azyter®, qui est un collyre antibiotique de la famille des macrolides, dont le principe actif est l'azithromycine. Il est utilisé ici en prévention d'une infection bactérienne de l'œil d'origine nosocomiale (lors de l'injection de l'anti-VEGF).

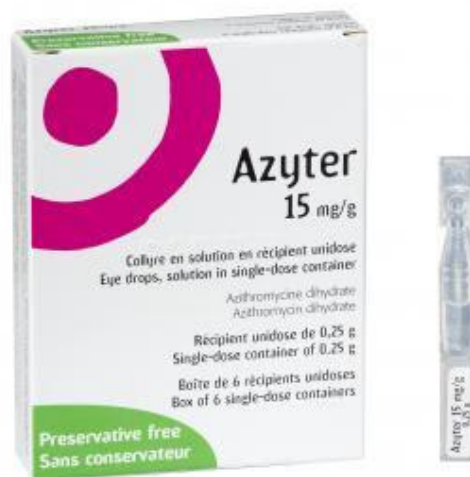

Figure 30. Azyter® par laboratoire Théa Pharma (72)

- Posologie des médicaments

L'Aflibercept est administré une fois par mois pendant trois mois. Le schéma d'administration est à réévaluer par l'ophtalmologue.

La posologie usuelle est de 2 mg (0,05 mL) par injection et par œil.

Ce médicament se présente dans une boîte contenant une seringue pré-remplie de 0,09 mL soit 3,6 mg d'Aflibercept (le dosage étant de 40 mg/mL). La seringue contient plus que la dose recommandée, le volume en excédent est éliminé avant l'injection ; il n'est pas défini sur l'ordonnance.

L'Azythromycine est à administrer à raison d'une goutte deux fois par jour pendant trois jours après l'injection.

Les posologies des deux traitements sont conformes aux recommandations du Vidal

- Interactions médicamenteuses

Il n'existe pas d'interactions médicamenteuses connues entre les divers traitements prescrits.

Il convient de vérifier avec la patiente les autres traitements en cours ou dispensés antérieurement.

Il est recommandé d'instiller l'Azyter® en dernier en cas de traitements par d'autres collyres, avec un intervalle de quinze minutes entre chaque.

- Modalités d'administration

La seringue d'Eylea® est à usage unique, pour le traitement de l'œil droit de la patiente exclusivement. L'emballage stérile ne doit pas être ouvert en dehors du lieu de consultation et seulement par le spécialiste. Une aiguille de 30 G * 13 mm est utilisée pour l'injection.

Il faut éliminer les bulles d'air et l'excédent du médicament en poussant le piston afin d'aligner la base du dôme avec la ligne de dosage.

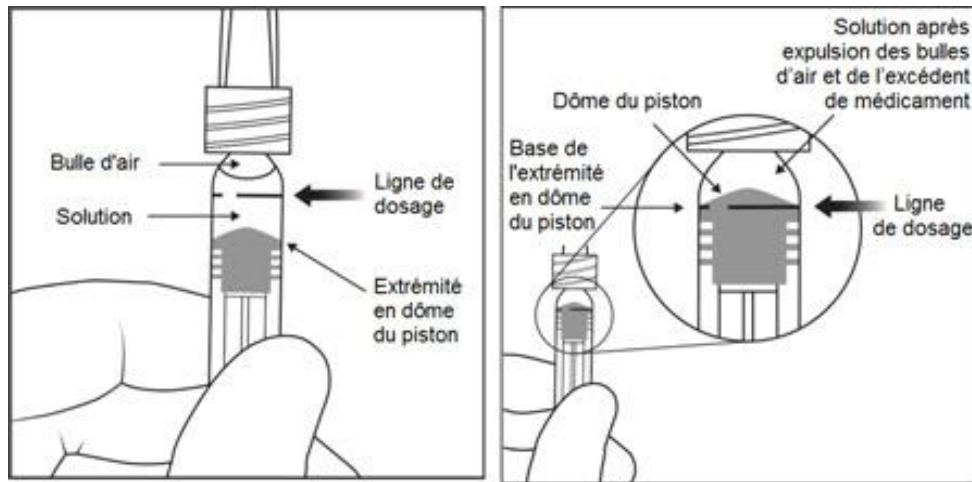


Figure 31. Schéma représentatif d'une seringue d'Aflibercept (Eylea®) (73)

L'Azyter® se présente en solution en récipient unidose. En vue d'une utilisation optimale, il faut expliquer au patient comment l'administrer: abaisser la paupière inférieure tout en regardant vers le haut, appuyer sur le flacon afin que les gouttes de collyre tombent entre la paupière et l'œil (cul-de-sac conjonctival). Le récipient unidose est à usage unique, il ne doit pas être réutilisé après chaque utilisation; ici, la boîte de six récipients suffit pour la durée du traitement.

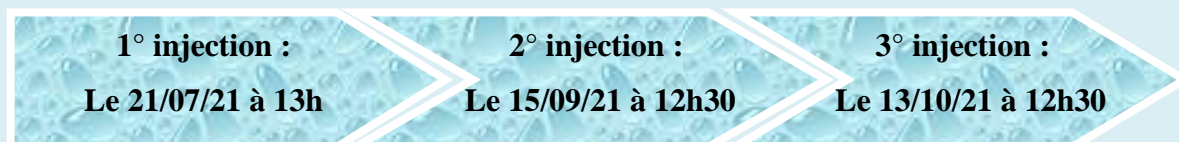
- Validation de la délivrance

Le pharmacien doit enfin s'identifier dans la partie de l'ordonnance dédiée à leur fonction. Il doit annoter son nom, son prénom, son identifiant, la raison sociale, l'adresse et le numéro de la structure (Finess ou Siret par exemple). La date de délivrance du médicament doit également être renseignée.

- Fiches conseils pour la patiente

DMLA ET INJECTIONS INTRAVITREENNES

Schéma d'administration



Etape 1 : Avant l'injection

- Douche et shampoing la veille ou le jour du rendez-vous
- Mettre des vêtements propres
- Organisez-vous afin que le jour J une personne de votre entourage ou autre soit présent pour vous accompagner lors du déplacement

Etape 2 : Le jour de l'injection

- N'oubliez pas de vous munir d'une pochette isotherme pour le transport de la seringue d'Eylea® afin de respecter la chaîne du froid
- L'injection se fait dans le « *blanc de l'œil* », ne dure que quelques secondes et est indolore grâce à un collyre anesthésiant (susceptible de provoquer une gêne visuelle transitoire)
- Un collyre antiseptique vous sera administré également afin de minimiser le risque infectieux

Etape 3 : Après l'injection

- Surveillez votre vue 1 à 2 fois par semaine : regardez le point central de la grille d'Amsler ; contrôlez les deux yeux ! La DMLA peut toucher le 2ème œil. Si des déformations apparaissent, contactez votre ophtalmologue
 - Une supplémentation vitaminique peut vous apporter un effet protecteur en réduisant de 25% le risque de bilatéralisation à 5 ans
- Lors de l'instillation, lavez-vous les mains soit avec un savon doux soit avec une solution hydroalcoolique

STRATEGIE NON THERAPEUTIQUE :

DMLA et les aides visuelles



Pourquoi ?

Pour le grossissement, le contrôle de l'éclairage, l'utilisation des contrastes
Afin de vous aider dans la réalisation de certaines tâches et d'aider à maintenir des liens avec l'entourage

De quels types ?

- **Aides optiques** : loupes, lunettes de lecture..
- **Aides techniques** : montres parlantes, ustensiles de cuisine pour basses vision..
- **Aides électroniques** : téléagrandisseurs, loupes électroniques..

A qui s'adresser ?

- Votre ophtalmologue
- Un orthoptiste
- Votre opticien
- Un ergothérapeute
- Un instructeur en locomotion

Peuvent vous orienter vers ces types d'aides visuelles afin de faciliter votre quotidien

3.3 Rôle d'orientation vers les structures d'accompagnement adaptée

De plus, en pharmacie, il peut être mis à disposition des prospectus renseignant sur la maladie, comment la reconnaître, quel médecin spécialiste consulter.

Par ailleurs, depuis 2007, l'association DMLA a mis en place des journées nationales de la macula, des journées d'information et de prévention qui ont pour objectif d'éduquer un large public sur cette pathologie encore mal connue par la population ainsi que d'inciter les plus de 55 ans à se faire dépister gratuitement. Ces journées informent la population sur toutes les atteintes de la macula, en particulier la DMLA et la maculopathie diabétique.

JOURNÉES NATIONALES DE LA MACULA
23/26 NOV. 2021

*Baisse d'acuité visuelle,
apparition d'une tache centrale,
lignes déformées...
Votre vue a soudainement
changé ?*

DMLA
Maculopathie diabétique
Maculopathie myopique

LA COVID-19 N'ARRÊTE PAS LES MALADIES DE LA MACULA. EN CAS DE SYMPTÔMES MACULAIRES, CONSULTEZ SANS ATTENDRE.

En matière de maladies de la macula, le temps est précieux. Prendre la pathologie à ses débuts, c'est optimiser ses chances de conserver sa vision. Dès la nécessité de consulter au plus tôt votre ophtalmologue, même en période épidémique, si vous avez des signes d'alerte pouvant évoquer une atteinte de la macula.

www.journees-macula.fr

EN PARTENARIAT AVEC :

ONF ADA NADA AGEF SVA SOCIÉTÉ FRANÇAISE D'OPHTALMOLOGIE INOVA GROUP Allergon FFRMC

Figure 32. Flyer des journées nationales de la macula du 22 au 26 novembre 2021 (74)

Il est aussi important pour le pharmacien de rappeler à son patient qu'il faut un suivi régulier chez l'ophtalmologue.

Les coordonnées d'un centre d'information sur les aides techniques (CICAT) ou d'un centre d'appel et de conseil sur la déficience visuelle peuvent être données lors du passage du patient en pharmacie.

Des aides à domicile peuvent également être mis en place. Nous pouvons également orienter pour trouver du soutien via des associations comme l'association Retina France, créée en 1984, ou bien l'association Valentin Haüy.

Sur le plan administratif, la DMLA n'est pas comprise dans la liste des trente maladies exonérantes du ticket modérateur (ALD 30). Malgré tout, la prise en charge des médicaments est prise en charge à 100% par la sécurité sociale car jugés irremplaçables. Nous pouvons orienter le patient vers la déclaration en ALD hors liste (ALD 31), l'AAH et l'APA (75).

3.4 Conseils pour mieux vivre la DMLA au quotidien

D'autres conseils sont à prodiguer aux patients atteints de DMLA. C'est une pathologie handicapante au quotidien mais il existe quelques astuces pour apprendre à cohabiter avec celle-ci (voir annexe VI).

3.4.1 Aménagement de l'habitat

L'aménagement de l'habitat constitue une première étape indispensable. Les risques principaux pour une personne atteinte de DMLA sont de recevoir des chocs ou encore de chuter du fait de sa malvoyance. De petits détails pour nous représentent de réels dangers pour elle: il s'agit des câbles électriques qui traînent, des tapis, des escaliers, etc. Les conseils sont donc orienter vers un agencement épuré, moins il y a d'obstacles dans la maison plus c'est sécurisant, les fils doivent être fixés au mur, les meubles poussés contre les murs, les tapis fixés au sol.. Faire appel à un ergothérapeute peut être aussi d'une grande aide.

3.4.2 Dispositifs médicaux

Une bonne luminosité et un éclairage uniforme sont aussi nécessaires pour le confort. Les besoins sont très différents d'une personne à une autre, même pour la maladie. Nous pouvons conseiller de contacter un orthoptiste, qui est un spécialiste de la vision qui peut aider à mieux comprendre comment utiliser la vue dans ce contexte là. Un autre conseil peut être évoqué par exemple, l'utilisation des contrastes et de repères visuels ou tactiles: les marches des escaliers peuvent être recouvertes d'une bordure colorée afin de mieux les repérer, une assiette de couleur différente par rapport à l'aliment peut être utilisée afin de faciliter les repas, l'utilisation de gommettes colorées pour trier ses affaires etc. La mise en place d'un interphone peut être préférable aussi à la place du simple œil de bœuf de la porte d'entrée. S'équiper de loupes disponibles en officine peut également aider, ainsi que les ustensiles à commandes vocales comme les balances culinaires.

Conclusion

La dégénérescence maculaire liée à l'âge est un véritable problème de santé publique étant donné le vieillissement de la population. Au cours de ces vingt dernières années, des thérapeutiques ont pu être mises en place, notamment les injections d'anti-VEGF pour la forme néovasculaire de la DMLA. En ce qui concerne la forme atrophique, les compléments alimentaires et la rééducation basse vision sont les seules prises en charge actuelles.

Il est donc difficile de parler de guérison pour cette maladie; il faut donc axer les angles de soin sur la prévention, en insistant sur l'arrêt du tabac s'il y a lieu, une alimentation riche en fruits et légumes et poissons pour favoriser l'absorption respective d'antioxydants et d'oméga 3, le port de lunettes de soleil, une pratique sportive régulière, un dépistage annuel chez l'ophtalmologue ainsi que de l'auto surveillance grâce à la grille d'Amsler.

Le pharmacien d'officine se doit de surcroît être à l'écoute de l'anxiété de ses patients et de son entourage face à la maladie et à ses thérapeutiques. Il doit éduquer la population générale qui reste encore très peu informée; les journées nationales de la macula, qui restent encore méconnues pour une grande majorité de patients, sont à évoquer lors des échanges avec ses derniers afin de leur permettre d'être plus renseignés et de favoriser les dépistages de cette pathologie. Il est également essentiel de diriger les patients vers les instances adéquates concernant les prises en charge dont ils peuvent bénéficier et les aides dans leur quotidien. Il existe en effet une baisse importante de la qualité de vie et un besoin progressif d'aides à la vie quotidienne en fonction de l'évolution de la maladie; La DMLA entraîne donc une utilisation accrue des ressources de santé et un coût élevé pour la société.

De nombreuses techniques thérapeutiques sont étudiées d'années en années par les scientifiques. Les thérapies géniques et cellulaires sont d'importantes pistes à soutenir afin d'améliorer la qualité de vie des patients atteints de DMLA dans un futur proche.

**Le Doyen de l'UFR de Pharmacie,
Christiane FORESTIER**

**Le Président du Jury,
Vincent GAUMET**

Références bibliographiques

1. Tout sur la vision [En ligne]. Un guide sur la dégénérescence maculaire liée à l'âge; [cité le 19 août 2021]. Disponible: <https://www.allaboutvision.com/fr-ca/conditions/degenerescence-maculaire/>
2. Oeil et vision [En ligne]. Découvrez tout sur l'oeil, son anatomie, son fonctionnement.; [cité le 17 août 2021]. Disponible: <https://www.provisu.ch/fr/dossiers/oeil-et-vision.html%20>
3. Planet-Vie [En ligne]. L'œil : structure, origine et propriétés physiques; [cité le 23 janv 2022]. Disponible: <https://planet-vie.ens.fr/thematiques/animaux/systeme-nerveux-et-systeme-hormonal/l-oeil-structure-origine-et-proprietes>
4. La cornée [En ligne]. Docteur Damien Gatinel; [cité le 22 août 2021]. Disponible: <https://www.gatinel.com/recherche-formation/la-cornee/>
5. Cuffaro L. Étude qualitative, objective et subjective des lentilles spot dans les pathologies cornéennes, en ligne]. 2016 [cité le 3 oct 2021]. Disponible: <https://dumas.ccsd.cnrs.fr/dumas-01406379>
6. Valero B. Anatomie de la sclérotique. Elsevier Masson; 30 janv 2021 [cité le 3 oct 2021]; Disponible: <https://www-em-premium-com.ezproxy.uca.fr/article/1422817/resultatrecherche/1>
7. Santé sur le net [En ligne]. Décollement de rétine : causes, diagnostic, traitement; [cité le 17 août 2021]. Disponible: <https://www.sante-sur-le-net.com/maladies/ophtalmologie/decollement-de-retine/>
8. Définition de la macula [En ligne]. Le Guide De La Vue; [cité le 17 août 2021]. Disponible: <https://www.guide-vue.fr/glossaire/macula>
9. Définition Macula [En ligne]. Futura Santé; [cité le 22 août 2021]. Disponible: <https://www.futura-sciences.com/sante/definitions/corps-humain-macula-4036/>
10. Loy L. Rôle du pharmacien d'officine dans la prise en charge du patient atteint de dégénérescence maculaire liée à l'âge, en ligne]. [cité le 17 août 2021]. Disponible: <https://pepite-depot.univ-lille2.fr/nuxeo/site/esupversions/3fc237f9-0335-4953-a699-dc269a58c501#page62>
11. La lumière : ondes électromagnétiques, spectre électromagnétique et photons [En ligne]. Khan Academy; [cité le 17 août 2021]. Disponible: <https://fr.khanacademy.org/science/physics/light-waves/introduction-to-light-waves/a/light-and-the-electromagnetic-spectrum>
12. Accommodation [En ligne]. Docteur Damien Gatinel; [cité le 22 août 2021]. Disponible: <https://www.gatinel.com/recherche-formation/le-cristallin/accommodation/>
13. Hourri T. Rôle des caspases au cours de la photodégénérescence rétinienne, en ligne]. Université d'Auvergne - Clermont-Ferrand I; 2012 [cité le 22 août 2021]. Disponible: <https://tel.archives-ouvertes.fr/tel-01166427>

14. Entrevoir [En ligne]. Comment fonctionne la vision ?; [cité le 17 août 2021]. Disponible: <https://blog.ophtalmique.ch/2020/12/02/comment-fonctionne-la-vision/>
15. Oeil et physiologie de la vision [En ligne]. [cité le 23 août 2021]. Disponible: <http://lodel.irevues.inist.fr/oeilephysiologiedelavision/index.php?id=215&format=Grand>
16. The phototransduction cascade in vertebrate photoreceptors [En ligne]. [cité le 23 août 2021]. Disponible: https://www.researchgate.net/figure/The-phototransduction-cascade-in-vertebrate-photoreceptors-A-In-the-dark-11-cis_fig1_307583421
17. Al-Zamil WM, Yassin SA. Recent developments in age-related macular degeneration: a review. *Clin Interv Aging*. 22 août 2017;12:1313-30.
18. Inserm [En ligne]. Dégénérescence maculaire liée à l'âge (DMLA) · Inserm, La science pour la santé; [cité le 18 août 2021]. Disponible: <https://www.inserm.fr/dossier/degenerescence-maculaire-liee-age-dmla/>
19. Blanchard G. La DMLA - Pour la vision | Association CRO [En ligne]. [cité le 17 août 2021]. Disponible: <https://www.pourlavision.org/la-dmla/>
20. Le Laboratoire de l'unidose [En ligne]. Pathologies DMLA; [cité le 17 août 2021]. Disponible: <https://www.laboratoires-europhta.com/pathologies/dmla>
21. Santarelli F. Dégénérescence maculaire liée à l'âge: étude de la qualité de vie et du ressenti des patients traités par injections intra-vitréennes [En ligne]. 2015. Disponible: <https://dumas.ccsd.cnrs.fr/dumas-01243054>
22. Rétine et macula - Centre Ophtalmologique Place de Paris [En ligne]. medip [cité le 17 août 2021]. Disponible: <https://copp.lu/anomalies-de-loeil/retine-et-macula/>
23. Leveziel N, Delcourt C, Zerbib J, Dollfus H, Kaplan J, Benlian P, et al. Épidémiologie de la dégénérescence maculaire liée à l'âge. *J Fr Ophtalmol*. 1 juin 2009;32(6):440-51.
24. Dufier JL, Touitou Y. Rapport 21-10. Pollution lumineuse et santé publique. *Bull Académie Natl Médecine* [En ligne]. 14 juill 2021 [cité le 12 sept 2021]; Disponible: <https://www.sciencedirect.com/science/article/pii/S000140792100282X>
25. Opto-Réseau [En ligne]. Dégénérescence maculaire; [cité le 18 août 2021]. Disponible: <https://www.opto-reseau.com/fr/blogue/degenerescence-maculaire>
26. Medipedia [En ligne]. DMLA: mesure de l'acuité visuelle; [cité le 18 août 2021]. Disponible: <https://fr.medipedia.be/dmla/diagnostic/dmla-mesure-de-lacuite-visuelle>
27. Echelle de Monoyer | Securimed [En ligne]. [cité le 18 août 2021]. Disponible: <https://www.securimed.fr/echelle-monoyer.html>
28. Grille d'Amsler [En ligne]. [cité le 18 août 2021]. Disponible: <https://sites.google.com/site/amdmla/grille-d-amsler>

29. SNOF [En ligne]. Dégénérescence Maculaire Liée à l'Age; [cité le 19 août 2021]. Disponible: <https://www.snof.org/encyclopedie/dmla-d%C3%A9g%C3%A9n%C3%A9rescence-maculaire-li%C3%A9e-%C3%A0-lage>
30. Coscas G, Coscas F, Zourdani A, Soubrane G. Tomographie par cohérence optique et DMLA. *J Fr Ophtalmol.* nov 2004;27(9):7-30.
31. OCT (Tomographie par cohérence optique) [En ligne]. [cité le 24 août 2021]. Disponible: <https://augenklinik-bern.ch/fr/a-propos/eventail-des-prestations/analyse-par-oct/>
32. Dégénérescence maculaire liée à l'âge : prise en charge diagnostique et thérapeutique [En ligne]. [cité le 2 sept 2021]. Disponible: [https://www.has-sante.fr/upload/docs/application/pdf/2012-12-reco2clics_degenerescence_maculaire_liee_a_lage_prise_en_charge_diagnostique_et_therapeutique_2012-12-10_15-25-41_878.pdf](https://www.has-sante.fr/upload/docs/application/pdf/2012-12/reco2clics_degenerescence_maculaire_liee_a_lage_prise_en_charge_diagnostique_et_therapeutique_2012-12-10_15-25-41_878.pdf)
33. Angiographie rétinienne numérique [En ligne]. Pôle Vision Val d'Ouest - Centre spécialiste de l'ophtalmologie à Lyon; [cité le 24 août 2021]. Disponible: https://www.polevision.fr/Equipement_de%20diagnostic_oculaire_Centre_Pole_Vision_Lyon_Angiographie_numerique.php
34. Autofluorescence [En ligne]. Institut de la Macula. [cité le 24 août 2021]. Disponible: <http://www.institutmacula.com/fr/procedimiento/autofluorescencia/>
35. Dégénérescence maculaire liée à l'âge : prise en charge diagnostique et thérapeutique [En ligne]. [cité le 24 août 2021]. Disponible: https://www.has-sante.fr/upload/docs/application/pdf/2012-09/09r09_argu_dmla.pdf
36. Corpoderm Healthcare & Beauty [En ligne]. Céline. Photomodulation et régénération cellulaire LED Esthétique; [cité le 9 sept 2021]. Disponible: <https://corpoderm.com/technologies-esthetiques/photomodulation-led-esthetique>
37. Gopalakrishnan S, Mehrvar S, Maleki S, Schmitt H, Summerfelt P, Dubis AM, et al. Photobiomodulation preserves mitochondrial redox state and is retinoprotective in a rodent model of retinitis pigmentosa. *Sci Rep.* 23 nov 2020;10(1):20382.
38. Caducee.net [En ligne]. LumiThera annonce que les traitements Valeda améliorent la vision et la fonction rétinienne dans les données de base de l'étude pilote ELECTROLIGHT chez les patients atteints de DMLA sèche; [cité le 9 sept 2021]. Disponible: <https://www.caducee.net/actualite-medicale/15493/lumithera-annonce-que-les-traitements-valeda-ameliorent-la-vision-et-la-fonction-retinienne-dans-les-donnees-de-base-de-l-etude-pilote-electrolight-chez-les-patients-atteints-de-dmla-seche.html>
39. Haddad WM. Rééducation orthoptique basse vision : Indications et buts dans les pathologies maculaires – Le point de vue de l'Ophtalmologiste. *Rev Francoph Orthopt.* janv 2018;11(1):29-35.
40. Essilor [En ligne]. La gamme de produits basse vision d'Essilor : que savez-vous des systèmes optiques?; [cité le 24 août 2021]. Disponible: <https://www.essilor.fr/nos-autres-solutions/gamme-basse-vision/les-systemes-optiques>

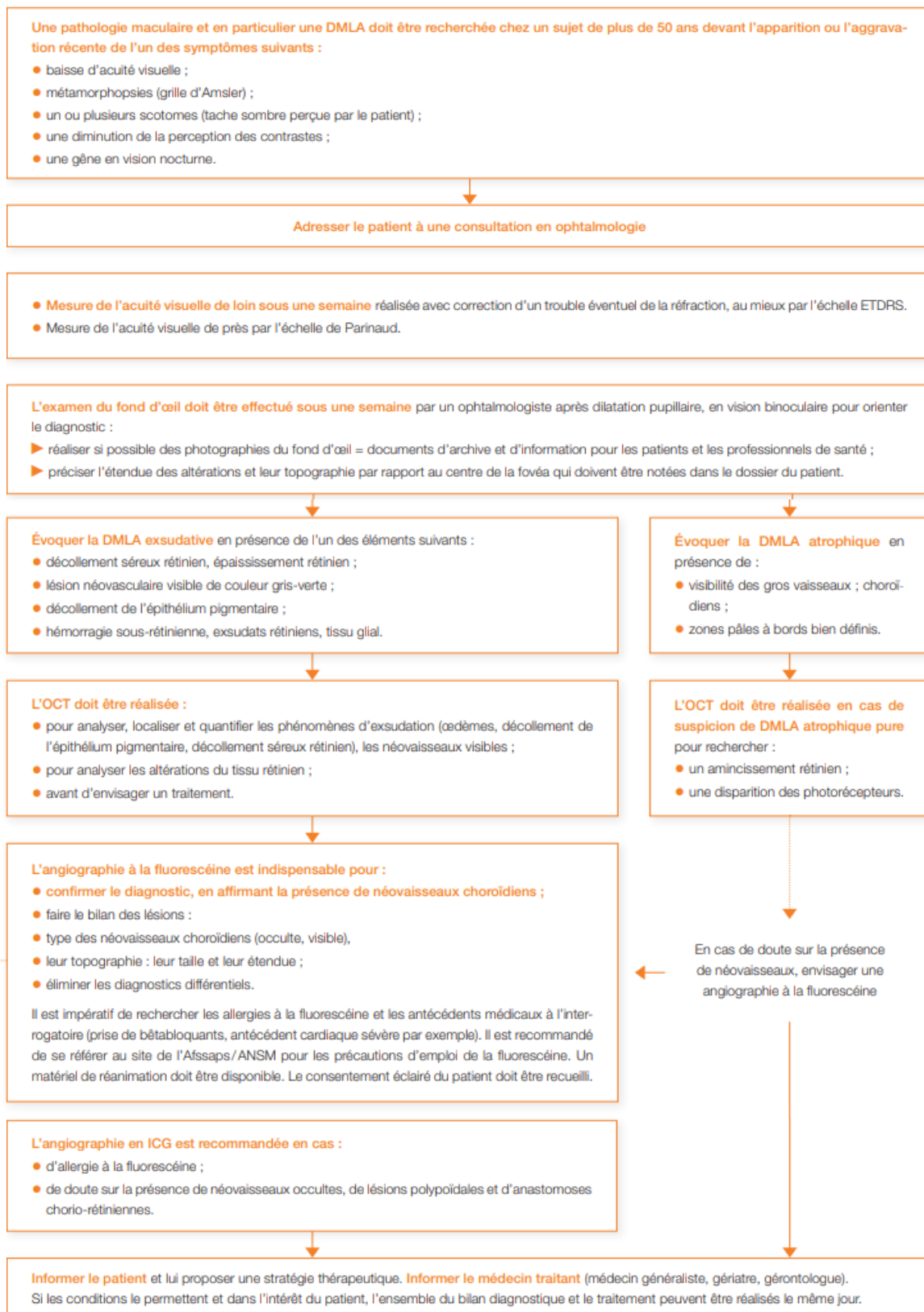
41. Trenti S. Dégénérescence maculaire liée à l'âge et traitement par injections d'anti-VEGF: suivi sur 18 mois. *Médecine Hum Pathol.* 2017;dumas-01697482.
42. Traitement en première intention de la DMLA humide [En ligne]. Centre d'Exploration de la Rétine Kleber; [cité le 25 août 2021]. Disponible: <https://www.cerk.fr/traitement-de-la-dmla.html>
43. Médicaments de la DMLA [En ligne]. [cité le 18 août 2021]. Disponible: <https://pharmacomedicale.org/medicaments/par-specialites/item/medicaments-de-la-dmla>
44. Dalibon P. La dégénérescence maculaire liée à l'âge. *Actual Pharm.* 1 oct 2014;53(539):31-6.
45. Haute Autorité de Santé [En ligne]. MACUGEN (pegaptanib), anticorps monoclonal anti-VEGF; [cité le 18 août 2021]. Disponible: https://www.has-sante.fr/jcms/c_1714255/en/macugen-pegaptanib-anticorps-monoclonal-anti-vegf
46. Légifrance - Publications officielles - Journal officiel - JORF n° 0028 du 03/02/2016 [En ligne]. [cité le 30 août 2021]. Disponible: <https://www.legifrance.gouv.fr/download/pdf?id=XE8PBLIDm87oKidSqvZlOb2kvypbGYCAoGuH3TEM5IM=>
47. Légifrance - Publications officielles - Journal officiel - JORF n° 0289 du 13/12/2016 [En ligne]. [cité le 30 août 2021]. Disponible: https://www.legifrance.gouv.fr/download/pdf?id=MqT5KE2neMi3luEROLYj1i1U_N-3KVwu_PQkPvlZk=
48. STRUCTURE-Aflibercept [En ligne]. [cité le 26 août 2021]. Disponible: <http://182.92.230.50:82/drug/biology/PB0059-STRUCTURE-Aflibercept-01fd-01.png>
49. Dorosz P, Vital Durand D, Le Jeune C. *Guide pratique des médicaments.* 34e éd. Paris : Maloine; 2014.
50. Russell S, Bennett J, Wellman JA, Chung DC, Yu Z-F, Tillman A, et al. Efficacy and safety of voretigene neparvovec (AAV2-hRPE65v2) in patients with RPE65-mediated inherited retinal dystrophy: a randomised, controlled, open-label, phase 3 trial. *Lancet Lond Engl.* 26 août 2017;390(10097):849-60.
51. Acuité [En ligne]. DMLA : des patients pourraient retrouver la vue grâce à la thérapie génique; [cité le 18 août 2021]. Disponible: <https://www.acuite.fr/actualite/sante/153013/dmla-des-patients-pourraient-retrouver-la-vue-grace-la-therapie-genique>
52. Le Meur G, Lebranchu P, Billaud F, Adjali O, Schmitt S, Bézieau S, et al. Safety and Long-Term Efficacy of AAV4 Gene Therapy in Patients with RPE65 Leber Congenital Amaurosis. *Mol Ther.* 3 janv 2018;26(1):256-68.
53. DMLA : la recherche avance en matière de thérapie cellulaire [En ligne]. Journées Macula. 2018 [cité le 18 août 2021]. Disponible: <http://www.journees-macula.fr/etudes/dmla-la-recherche-avance-en-matiere-de-therapie-cellulaire.html>

54. Les promesses de la rétine artificielle pour restaurer la vue se concrétisent [En ligne]. Inserm; 2 déc 2019 [cité le 28 sept 2021]. Disponible: <https://presse.inserm.fr/les-promesses-de-la-retine-artificielle-pour-restaurer-la-vue-se-concretisent/37528/>
55. Espoir et désespoir : les DMLA [En ligne]. ARMD; [cité le 4 sept 2021]. Disponible: <https://www.armd-france.org/espoir-et-desespoir-les-dmla/>
56. Pedinielli Alexandre. Les nouveaux traitements dans la DMLA exsudative [En ligne]. Les Cahiers d’Ophtalmologie; 2016. Disponible: <https://www.cahiers-ophtalmologie.fr/media/e4eae14dd413c3a5d974c6321ee3dcc.pdf>
57. Haute Autorité de Santé [En ligne]. BEOVU (brolocizumab); [cité le 3 sept 2021]. Disponible: https://www.has-sante.fr/jcms/p_3224952/fr/beovu-brolocizumab
58. DMLA exsudative : les traitements à venir [En ligne]. [cité le 3 sept 2021]. Disponible: <https://www.edimark.fr/dmla-pratique/dmla-exsudative-traitements-a-venir>
59. Traitement de la dégénérescence maculaire liée à l’âge néovasculaire et de l’œdème maculaire diabétique : historique et nouvelles avenues [En ligne]. Gb L. Disponible: https://www.aoqnet.qc.ca/wp-content/uploads/2020/09/Revue_Optométriste_2020-Sept-Oct_Art-1.pdf
60. Les futurs traitements de la DMLA [En ligne]. ARMD; [cité le 3 sept 2021]. Disponible: <https://www.armd-france.org/les-futurs-traitements-de-la-dmla/>
61. Liu K, Song Y, Xu G, Ye J, Wu Z, Liu X, et al. Concept for Treatment of Neovascular Age-related Macular Degeneration: Results of the Randomized Phase 3 PHOENIX Study. *Am J Ophthalmol.* 1 janv 2019;197:156-67.
62. Place des traitements à venir dans la prise en charge actuelle de la DMLA exsudative en France [En ligne]. Société Française d’Ophtalmologie; le phar [cité le 4 sept 2021]. Disponible: <https://www.sfo-online.fr/actualites/place-des-traitements-venir-dans-la-prise-en-charge-actuelle-de-la-dmla-exsudative-en>
63. Kunimoto D, Yoon YH, Wykoff CC, Chang A, Khurana RN, Maturi RK, et al. Efficacy and Safety of Abicipar in Neovascular Age-Related Macular Degeneration: 52-Week Results of Phase 3 Randomized Controlled Study. *Ophthalmology.* oct 2020;127(10):1331-44.
64. Choudhury P, Chen W, Hunt RC. Production of platelet-derived growth factor by interleukin-1 beta and transforming growth factor-beta-stimulated retinal pigment epithelial cells leads to contraction of collagen gels. *Invest Ophthalmol Vis Sci.* avr 1997;38(5):824-33.
65. Sorek T. Les traitements de la DMLA exsudative : Quelles évolutions passées et à venir ?, [En ligne]. Disponible: <https://pepite-depot.univ-lille2.fr/nuxeo/site/esupversions/e866035c-106b-4ad5-8031-9ca86dcc00cb#page95>
66. Drolet DW, Green LS, Gold L, Janjic N. Fit for the Eye: Aptamers in Ocular Disorders. *Nucleic Acid Ther.* 1 juin 2016;26(3):127-46.

67. Le Pharmacien de France - Magazine [En ligne]. Le Pharmacien de France - Magazine; [cité le 18 août 2021]. Disponible: <http://www.lepharmaciendefrance.fr/>
68. Malvoyance causée par la DMLA : découverte d'un biomarqueur sanguin pour évaluer le risque lié à l'alimentation [En ligne]. Inserm; 30 juin 2021 [cité le 8 sept 2021]. Disponible: <https://presse.inserm.fr/malvoyance-causee-par-la-dmla-decouverte-dun-biomarqueur-sanguin-pour-evaluer-le-risque-lie-a-lalimentation/43296/>
69. Preservision 3 | Concentré d'actifs nutritionnels [En ligne]. [cité le 4 sept 2021]. Disponible: <https://www.preservision.fr/>
70. Macula-Z 120 capsules [En ligne]. Univers Pharmacie; [cité le 4 sept 2021]. Disponible: <https://universpharmacie.fr/ophtalmologie/51-macula-z-3401521206884.html>
71. Nutrof Total Visée oculaire 180 capsules - Thea - Easyparapharmacie [En ligne]. [cité le 4 sept 2021]. Disponible: <https://www.easyparapharmacie.com/nutrof-total-visee-oculaire-180-capsules-thea.html>
72. Le Quotidien du Pharmacien [En ligne]. Azyter collyre 15 mg/g; [cité le 29 sept 2021]. Disponible: <https://www.lequotidiendupharmacien.fr/formation/specialites-medicales/azyter-collyre-15-mgg>
73. VIDAL [En ligne]. EYLEA 40 mg/ml sol inj en seringue préremplie; [cité le 25 sept 2021]. Disponible: <https://www.vidal.fr/medicaments/eylea-40-mg-ml-sol-inj-en-seringue-preremplie-124104.html>
74. Journées Macula [En ligne]. Journées nationales de la macula du 22 au 26 novembre 2021; [cité le 18 août 2021]. Disponible: <http://www.journees-macula.fr/>
75. Portail national d'information pour l'autonomie des personnes âgées et l'accompagnement de leurs proches [En ligne]. Pour les personnes âgées; [cité le 21 août 2021]. Disponible: <https://www.pour-les-personnes-agees.gouv.fr/>
76. Lucentis livret patient. ansm [En ligne]. Disponible: <https://ansm.sante.fr/uploads/2021/07/21/lucentis-livretpatient-v9-2021-juin.pdf>
77. Prise en charge DMLA [En ligne]. VIDAL; [cité le 4 sept 2021]. Disponible: https://evidal-vidal-fr.ezproxy.uca.fr/recos/details/1776/dmla/prise_en_charge

Annexes

Annexe I : Diagnostic de la DMLA selon l'HAS 2012 (32)



Annexe II : Livret d'information au patient traité par Lucentis (76)

Novartis Pharmaceuticals
Ophtalmologie

Livret d'information au patient traité par LUCENTIS® (ranibizumab)

LUCENTIS® 10 mg/ml, solution injectable

LUCENTIS® 10 mg/ml, solution injectable
en seringue préremplie

- 1) Livret d'information au patient
- 2) Notice : information du patient
- 3) CD-audio sur lequel sont lus le texte du livret d'information au patient ainsi que le texte de la notice

DIFFUSÉ SOUS L'AUTORITÉ DE L'ANSM

 NOVARTIS | Reimagining Medicine

Date de validation : Juin 2021
Numéro de version : 9

En quoi ce livret d'information peut-il vous être utile ?

Votre médecin vous a prescrit un traitement par LUCENTIS® (ranibizumab) car vous souffrez d'une pathologie entraînant une baisse de la vision comme :

- Une Dégénérescence Maculaire Liée à l'Age (DMLA) dans sa forme néovasculaire (prolifération de vaisseaux anormaux, dite forme humide),
- Une rétinopathie diabétique proliférante (RDP),
- Une néovascularisation choroïdienne (prolifération de néovaisseaux au niveau de la choroïde) secondaire à une myopie forte ou à une autre maladie,
- Un Œdème Maculaire Diabétique (OMD),
- Un œdème maculaire consécutif à une Occlusion Veineuse Rétinienne (OVR).

Vous trouverez dans ce livret des informations complémentaires concernant votre traitement et son suivi.

Comme pour tout autre traitement médical, n'hésitez pas à discuter de votre traitement avec votre médecin.

Pour plus d'informations, veuillez vous référer à la notice jointe à ce document et au CD-audio énonçant le texte de ce livret d'information ainsi que le texte de la notice, ou sur la base de données du médicament : <https://base-donnees-publicque.medicaments.gouv.fr/extrait.php?specid=64339586>

Vous pouvez accéder à ce site en scannant le QR code ci-contre.



Conservez ce livret, vous pourriez avoir besoin de le relire.

Vous allez recevoir une injection intravitréenne de LUCENTIS®.

CONTACTER IMMÉDIATEMENT et consulter d'urgence :

- l'ophtalmologiste qui a pratiqué l'injection
 - ou un autre ophtalmologiste
 - ou un service d'urgence (SAMU : 15, Service d'urgence : 112)
- si vous développez un ou plusieurs des signes ou symptômes suivants après l'injection :

- Des douleurs oculaires ou une gêne accrue,
- Une rougeur de l'œil persistante ou s'aggravant,
- Une vision trouble, déformée ou diminuée, une perte de vision brutale,
- Une augmentation ou une persistance du nombre de petites taches dans votre champ visuel, des flashes lumineux ou une augmentation de la sensibilité à la lumière,
- Une amputation du champ visuel, des halos colorés,
- Des sécrétions purulentes,
- Des maux de tête, une difficulté à parler, un engourdissement ou des douleurs dans les bras ou jambes, une faiblesse ou une paralysie des muscles (en particulier d'un seul côté), une sensibilité ou une sensation de chaleur au mollet,

ou si vous développez des signes de réaction allergique :

- Un œdème des paupières, du visage et/ou généralisé, une éruption généralisée, des démangeaisons, des difficultés respiratoires, un malaise...

3

Sommaire

| | |
|--|---|
| a - Qu'est-ce que LUCENTIS® ? | 5 |
| b - Comment est administré LUCENTIS® ? | 6 |
| c - Quelles sont les recommandations avant toute injection de LUCENTIS® dans l'œil ? | 6 |
| d - Comment se déroule l'injection ? | 7 |
| e - Quelles sont les étapes postérieures à l'injection ? | 8 |
| f - Quels sont les symptômes et signes clés des effets indésirables graves nécessitant une consultation sans délai ? | 8 |
| g - Déclaration des effets indésirables | 9 |
| h - Avant d'arrêter le traitement par LUCENTIS® | 9 |

4

a. Qu'est-ce que LUCENTIS® ?

La substance active est le ranibizumab.

Il est utilisé chez les adultes pour traiter plusieurs pathologies de l'œil qui entraînent une diminution de la vision.

Ces maladies résultent de lésions de la rétine (couche située dans la partie arrière de l'œil sensible à la lumière) causées par :

- La croissance de vaisseaux sanguins anormaux, perméables (néovaisseaux choroïdiens). Il s'agit de complications observées dans des maladies telles que la **dégénérescence maculaire liée à l'âge (DMLA)** et la **rétinopathie diabétique proliférante (RDP)**, une maladie causée par le diabète. Cela peut également être associé à une néovascularisation choroïdienne secondaire à une **myopie forte** ou à une autre maladie,

- L'œdème maculaire (gonflement du centre de la rétine) qui peut être provoqué par le diabète (une maladie appelée **œdème maculaire diabétique (OMD)**) ou par l'obstruction des veines de la rétine (une maladie appelée **occlusion veineuse rétinienne (OVR)**).

LUCENTIS® peut se présenter sous 3 formes différentes :

- Une boîte contenant une seringue préremplie, dans un emballage scellé. La seringue préremplie est seulement à usage unique.
- Une boîte contenant un flacon seul. Le flacon est seulement à usage unique.
- Une boîte contenant un flacon + une aiguille filtre. Tous les composants sont seulement à usage unique.

Toutes les présentations peuvent ne pas être commercialisées. Vous pouvez contacter Novartis (voir coordonnées à la fin de ce document) pour connaître les présentations disponibles en France actuellement.

Quel est son mécanisme d'action ?

LUCENTIS® reconnaît et se lie spécifiquement à une protéine appelée facteur de croissance de l'endothélium vasculaire humain de type A (VEGF-A) présente dans l'œil. En excès, le VEGF-A est responsable de la croissance de vaisseaux sanguins anormaux et d'un gonflement de la rétine, en particulier au niveau de la macula, qui peuvent entraîner une diminution de la vision dans des maladies telles que la DMLA, l'œdème maculaire diabétique, la rétinopathie diabétique proliférante, les néovascularisations choroïdiennes dues à une myopie forte ou une autre maladie, ou l'occlusion veineuse rétinienne.

En se liant au VEGF-A, LUCENTIS® contribue à stopper la croissance et la perméabilité de vaisseaux sanguins anormaux dans l'œil et peut ainsi contribuer à ralentir l'évolution de ces maladies, empêcher la baisse de vision de s'aggraver et améliorer la vision endommagée.

5

Votre ophtalmologiste vous donnera des informations sur les bénéfices et les risques liés à l'injection de ce médicament, ainsi que sur les différents symptômes et signes évocant une complication nécessitant une consultation sans délai (voir section f page 8).

b. Comment est administré LUCENTIS® ?

LUCENTIS® est administré par votre ophtalmologiste, sous forme d'une injection unique, dans l'œil, sous anesthésie locale.

Le traitement sera initié avec une injection par mois. Votre médecin surveillera votre œil, et selon la façon dont vous répondez au traitement, décidera si vous devez être retraité et quand. L'intervalle entre deux doses injectées dans le même œil doit être d'au moins quatre semaines.

c. Quelles sont les recommandations avant toute injection de LUCENTIS® dans l'œil ?

Lors de la première consultation, votre ophtalmologiste vous interrogera sur vos antécédents médicaux **en particulier oculaires et allergiques** (notamment allergie à LUCENTIS® ou à l'Iode) ainsi que sur vos traitements en cours y compris ceux obtenus sans ordonnance.

Il est utile d'informer votre médecin si vous avez présenté un **accident vasculaire cérébral ou des symptômes passagers d'accident vasculaire cérébral (faiblesse ou paralysie d'un membre ou de la face, difficulté pour parler ou pour comprendre)** afin que puisse être évalué si ce traitement est le plus approprié pour vous.

De même, il est important de lui signaler le jour de l'injection si vous avez une **infection dans ou autour de l'œil** ou si vous présentez des **douleurs ou une rougeur de l'œil**.

AFIN DE LIMITER LE RISQUE OCULAIRE INFECTIEUX, VOTRE OPHTHALMOLOGISTE :

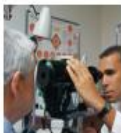- Vous conseillera de vous **abstenir de porter des lentilles de contact** dans la semaine qui précède l'injection,
- Vous demandera de vous présenter pour l'injection en ayant pris **une douche et fait un shampoing**.
- Vous demandera de **ne pas vous maquiller** les yeux et la peau le jour de l'injection.

Après l'injection, vous devez absolument repartir accompagné(e). En cas de vision floue après l'intervention, vous devez vous abstenir de conduire jusqu'à ce que la vision redevienne normale.

6

e. Quelles sont les étapes postérieures à l'injection ?

- **Immédiatement après l'injection**, l'ophtalmologiste effectuera une surveillance appropriée au niveau de l'œil qui a subi l'injection et s'assurera de la conservation de la perception de la lumière : chez certains patients, il se peut que la pression à l'intérieur de l'œil augmente pendant une courte durée immédiatement après l'injection. Vous pouvez ne pas le remarquer et c'est pourquoi votre médecin surveillera ce phénomène après chaque injection. Votre ophtalmologiste pourra également être amené à mesurer la pression intraoculaire et effectuer d'autres examens si nécessaire.
- **Au cours de la semaine qui suit votre injection**, vous pourrez être surveillé(e) afin de vérifier l'absence d'infection.
- Contactez votre ophtalmologiste, l'un de ses confrères ou un service d'urgence dans les jours qui suivent l'injection si vous ressentez l'un des signes cliniques ou symptômes décrits à la page suivante.
- **Pour toute question, vous pouvez contacter votre ophtalmologiste.**



Une liste des numéros de téléphone à appeler en cas d'urgence vous sera communiquée par votre ophtalmologiste.

f. Quels sont les symptômes et signes clés des effets indésirables graves nécessitant une consultation sans délai ?

Comme tous les médicaments, LUCENTIS® est susceptible d'entraîner des effets indésirables chez certains patients. Ne soyez pas inquiet à la lecture de cette liste d'effets indésirables possibles, il se peut que vous n'en présentiez aucun.

QUAND CONTACTER D'URGENCE UN OPHTHALMOLOGISTE ?

Occasionnellement, une infection à l'intérieur de l'œil, des douleurs ou une rougeur (inflammation), un décollement ou une déchirure d'une des couches postérieures de l'œil (décollement ou déchirure de la rétine, décollement ou déchirure de l'épithélium pigmentaire rétinien) ou une opacification du cristallin (cataracte) peuvent se produire après le traitement par LUCENTIS®.

Il est important de savoir identifier les signes d'une telle infection ou d'un décollement de rétine le plus rapidement possible afin de recevoir une prise en charge appropriée.

Enfin, une allergie aux produits qui vous ont été administrés peut survenir dans de rares cas.

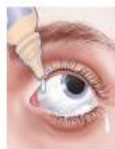Il est important de savoir reconnaître les signes d'une réaction allergique pour réagir le plus rapidement possible.

8

d. Comment se déroule l'injection ?

Lors de votre rendez-vous, l'ophtalmologiste et son assistante vous prépareront à l'injection :

- Vous aurez à revêtir une tenue de protection : blouse, charlotte à usage unique.
- Vous serez ensuite installé de manière confortable.



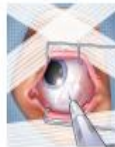- Un anesthésique local sera instillé dans votre œil afin de limiter ou d'éviter toute douleur liée à l'injection.

- De plus, votre œil ainsi que son contour seront parfaitement nettoyés et désinfectés afin d'éviter tout risque d'infection.

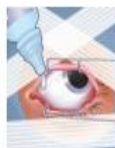

- Un champ opératoire sera posé sur votre visage.

- Un écarteur sera utilisé pour maintenir votre œil ouvert.



- Votre médecin procédera à l'injection dans la partie blanche de l'œil.



- Après l'injection, un collyre antibactérien pourra éventuellement être instillé dans votre œil.

7

CONTACTER IMMEDIATEMENT et consulter d'urgence :

- l'ophtalmologiste qui a pratiqué l'injection
- ou un autre ophtalmologiste
- ou un service d'urgence (SAMU : 15, Service d'urgence : 112)
si vous développez un ou plusieurs des signes ou symptômes suivants après l'injection :

- Des douleurs oculaires ou une gêne accrue,
- Une rougeur de l'œil persistante ou s'aggravant,
- Une vision trouble, déformée ou diminuée, une perte de vision brutale,
- Une augmentation ou une persistance du nombre de petites taches dans votre champ visuel, des flashes lumineux ou une augmentation de la sensibilité à la lumière,
- Une amputation du champ visuel, des halos colorés,
- Des sécrétions purulentes,
- Des maux de tête, une difficulté à parler, un engourdissement ou des douleurs dans les bras ou jambes, une faiblesse ou une paralysie des muscles (en particulier d'un seul côté), une sensibilité ou une sensation de chaleur au mollet,

ou si vous développez des signes de réaction allergique :

- Un œdème des paupières, du visage et/ou généralisé, une éruption généralisée, des démangeaisons, des difficultés respiratoires, un malaise...

g. Déclaration des effets indésirables

Si vous ressentez un quelconque effet indésirable, parlez-en à votre médecin, pharmacien ou infirmier/ère. Ceci s'applique aussi à tout effet indésirable qui ne serait pas mentionné dans la notice d'information.

Vous pouvez également déclarer les effets indésirables directement via le portail de signalement des événements sanitaires indésirables du ministère chargé de la santé <https://signalament.social-sante.gouv.fr/>

Pour plus d'information, consulter la rubrique « Déclarer un effet indésirable » sur le site Internet de l'ANSM : <http://ansm.sante.fr>

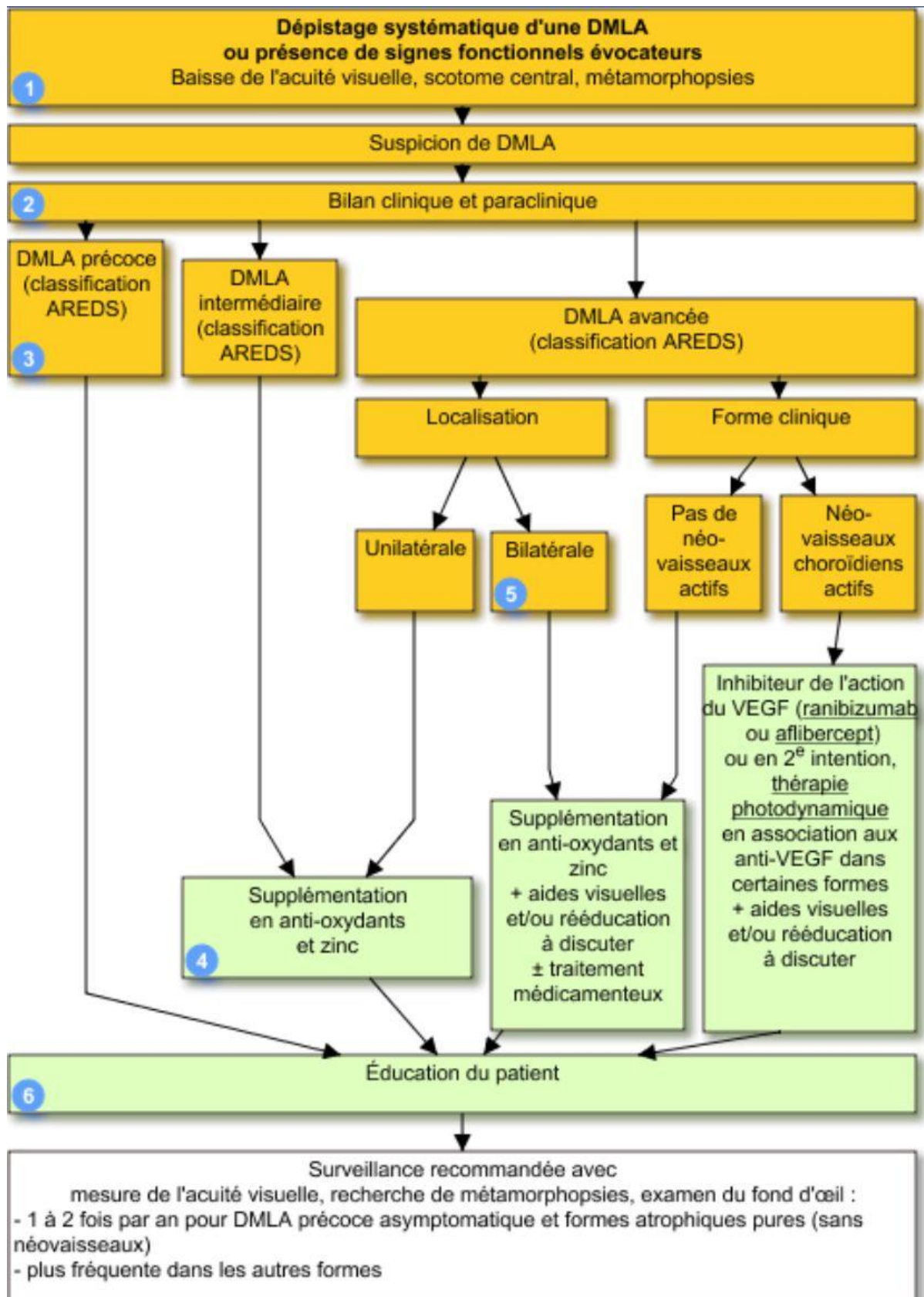
En signalant les effets indésirables, vous contribuez à fournir davantage d'informations sur la sécurité du médicament.

h. Avant d'arrêter le traitement par LUCENTIS®

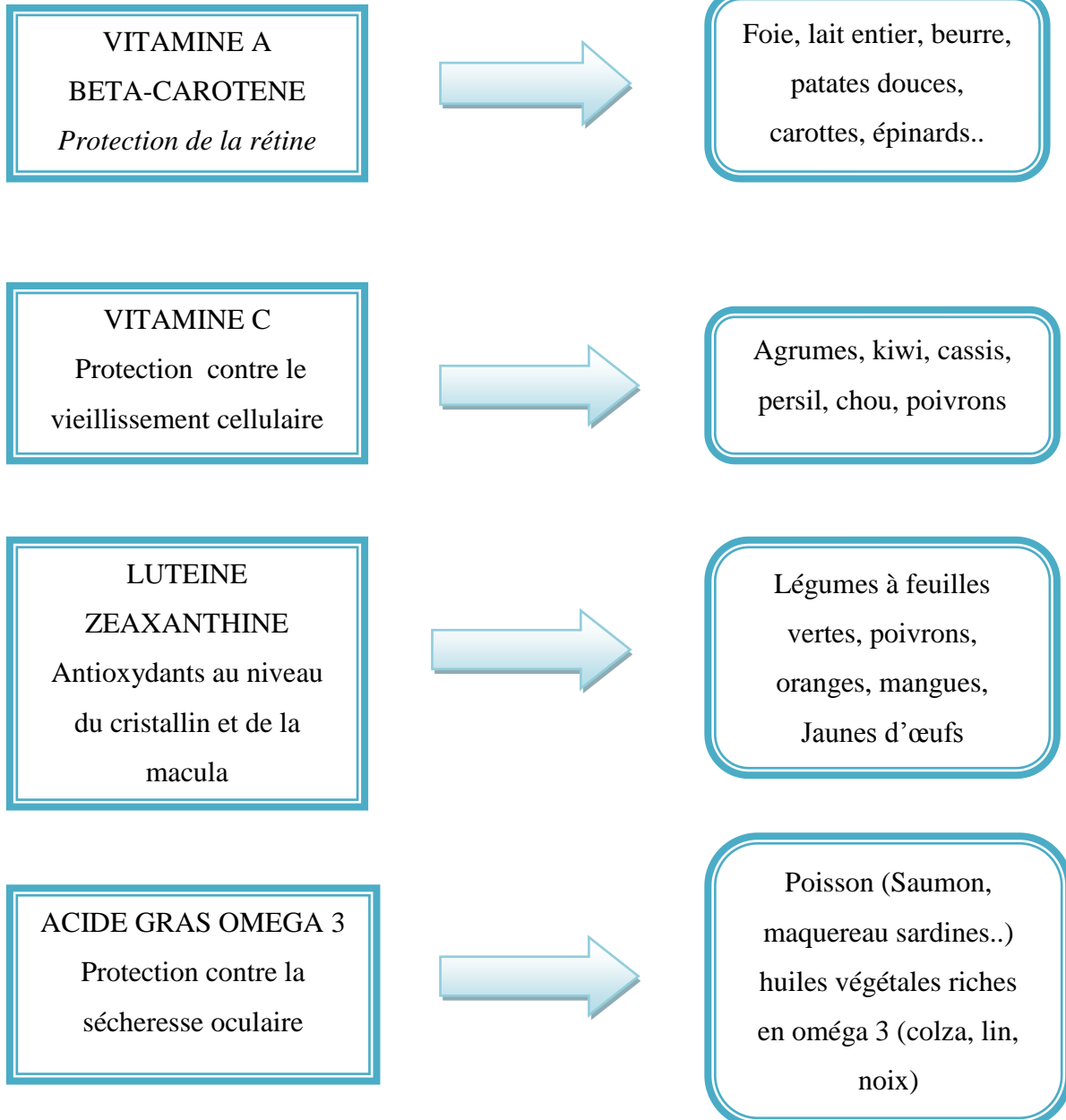
Si vous envisagez d'arrêter le traitement, veuillez-vous rendre à votre prochain rendez-vous pour en discuter avec votre médecin. Votre médecin vous conseillera et décidera de la durée nécessaire du traitement.

9

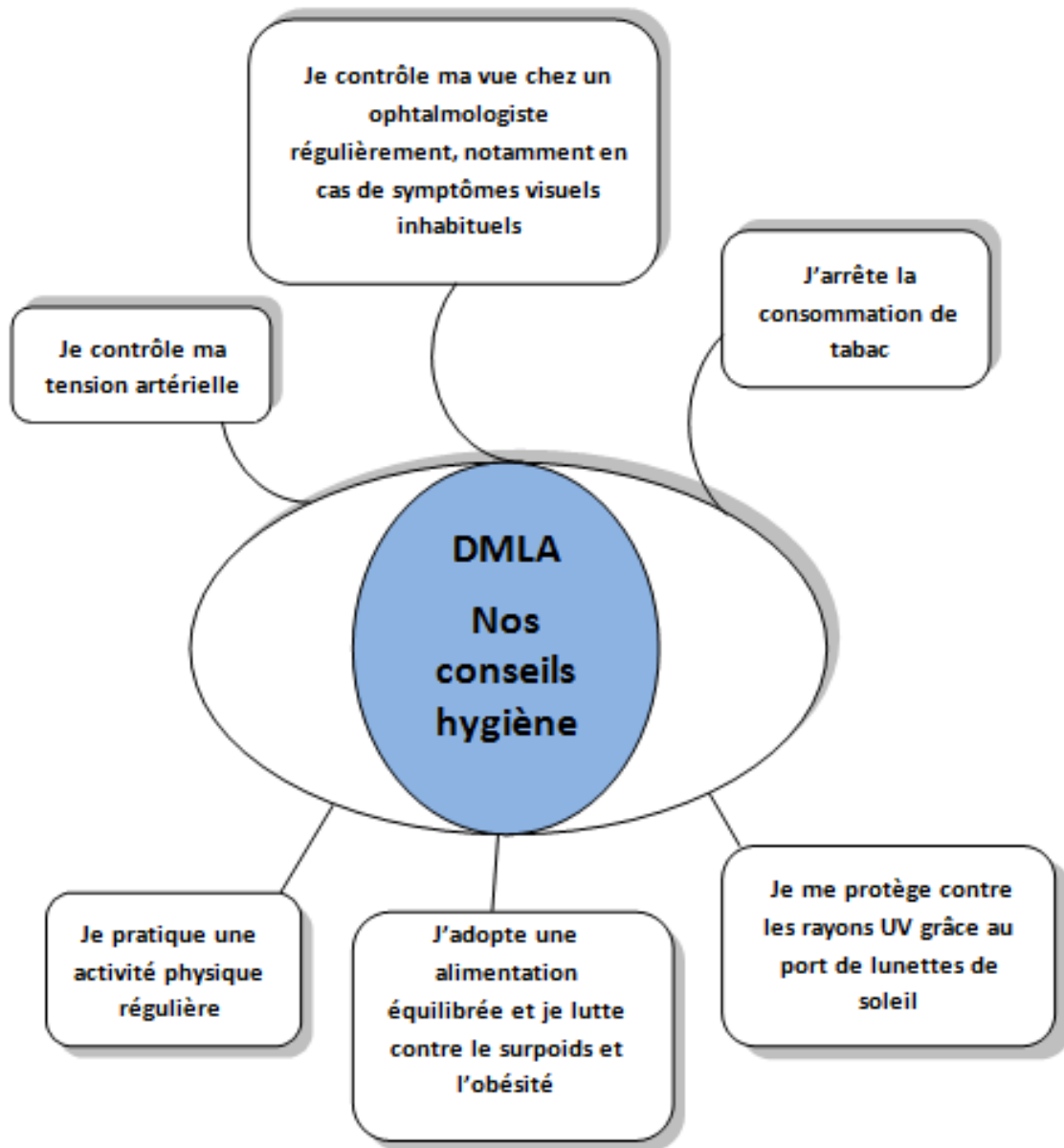
Annexe III : Stratégie thérapeutique de la DMLA (77)



CONSEILS ALIMENTAIRES



| | |
|----------------|------|
| FICHE CONSEILS | 2021 |
|----------------|------|



DMLA

- Prévenir le risque de chutes ou de chocs en aménageant son environnement :
 - Fixer aux murs ou aux plinthes les câbles électriques susceptibles d'être un danger ;
 - Eviter les tapis et les escaliers ;
 - Protéger les coins de la table afin d'éviter de vous blesser ;
 - Privilégier un espace épuré avec peu d'obstacles, faire appel à un ergothérapeute si vous avez besoin de conseils.

- Pallier les difficultés visuelles :
 - Portez vos lunettes de manière systématique afin de ne pas fatiguer votre vue ;
 - Aidez-vous d'une loupe électronique portable pour la lecture ;
 - Préférer un éclairage adapté (température de couleur et intensité) et un contraste optimal ;
 - Contacter un orthoptiste si vous avez besoin de plus de conseils.

- S'aider d'outils pratiques pour réaliser des actes de la vie quotidienne :
 - Utiliser des outils électroniques tels qu'une balance de cuisine, un réveil digital, un pèse-personne, une montre parlants ;
 - Ranger de façon méthodique les produits en utilisant des étiquettes marquées en gros caractères, trouver des astuces afin de reconnaître le contenu de chaque boîte (un élastique ou une gommette de couleur par exemple).

Serment de Galien

Je jure en présence des maîtres de la faculté, des conseillers de l'ordre des pharmaciens et de mes condisciples : D'honorer ceux qui m'ont instruit dans les préceptes de mon art et de leur témoigner ma reconnaissance en restant fidèle à leur enseignement ; D'exercer, dans l'intérêt de la santé publique, ma profession avec conscience et de respecter non seulement la législation en vigueur mais aussi les règles de l'honneur, de la probité et du désintéressement ; De ne jamais oublier ma responsabilité et mes devoirs envers le malade et sa dignité humaine. En aucun cas, je ne consentirai à utiliser mes connaissances et mon état pour corrompre les mœurs et favoriser des actes criminels. Que les hommes m'accordent leur estime si je suis fidèle à mes promesses. Que je sois couvert d'opprobre et méprisé de mes confrères si j'y manque.

Résumé :

La Dégénérescence Maculaire Liée à l'Age ou DMLA est une pathologie rétinienne d'évolution progressive touchant spécifiquement la macula, zone de la rétine permettant la vision centrale et précise. La DMLA est soit de forme atrophique soit de forme exsudative. Seule la forme exsudative peut être traitée. Plusieurs types de traitements ont été développés grâce à un approfondissement des connaissances sur l'angiogenèse. Ainsi l'acuité visuelle auparavant stabilisée par les techniques de lasers peut être désormais potentialisée grâce aux traitements par injection intravitréenne d'anti-VEGF; de nouveaux anti-VEGF sont en cours d'étude afin soit d'espacer les doses soit de créer des molécules en vue d'administration par voie orale ou en collyres, l'objectif étant une meilleure qualité de vie des patients. Les thérapies géniques sont également explorées pour peut-être espérer à l'avenir recréer de l'acuité visuelle via la greffe de cellules souches ou de rétines artificielles. Le pharmacien d'officine se doit ainsi d'informer ses patients sur les traitements en cours et à un rôle d'éducation, de prévention et d'accompagnement.

Mots-clés :

- Dégénérescence maculaire liée à l'âge
- Atrophique
- Exsudative
- Acuité visuelle
- Rôle du pharmacien d'officine
- Anti-VEGF
- Prise en charge thérapeutique