



HAL
open science

Étude de la réossification des défauts osseux secondaires aux corrections chirurgicales des faciocraniosynostoses au CHU de Clermont Ferrand et intérêt de l'utilisation du n-hexyl cyanoacrylate (Ifabond®)

Quentin Berton

► To cite this version:

Quentin Berton. Étude de la réossification des défauts osseux secondaires aux corrections chirurgicales des faciocraniosynostoses au CHU de Clermont Ferrand et intérêt de l'utilisation du n-hexyl cyanoacrylate (Ifabond®). Médecine humaine et pathologie. 2021. dumas-03690652

HAL Id: dumas-03690652

<https://dumas.ccsd.cnrs.fr/dumas-03690652>

Submitted on 8 Jun 2022

HAL is a multi-disciplinary open access archive for the deposit and dissemination of scientific research documents, whether they are published or not. The documents may come from teaching and research institutions in France or abroad, or from public or private research centers.

L'archive ouverte pluridisciplinaire **HAL**, est destinée au dépôt et à la diffusion de documents scientifiques de niveau recherche, publiés ou non, émanant des établissements d'enseignement et de recherche français ou étrangers, des laboratoires publics ou privés.

UNIVERSITÉ CLERMONT AUVERGNE
UFR DE MÉDECINE ET DES PROFESSIONS PARAMÉDICALES

THÈSE D'EXERCICE

Pour le

DIPLÔME D'ÉTAT DE DOCTEUR EN MÉDECINE

Par

Quentin BERTON

Présentée et soutenue publiquement le 19 octobre 2021

**Étude de la réossification des défauts osseux secondaires aux
corrections chirurgicales des faciocraniosynostoses au CHU de
Clermont Ferrand et intérêt de l'utilisation du n-hexyl
cyanoacrylate (Ifabond®)**

Directeur de thèse :

Guillaume COLL, Maître de conférence des universités Praticien Hospitalier en Neurochirurgie

Président du jury :

Laurent SAKKA, Professeur des Universités Praticien Hospitalier, Anatomie - Neurochirurgie

Membres du jury :

Isabelle BARTHELEMY, Professeur des Universités Praticien Hospitalier, Chirurgie maxillo-faciale

Jean-Marc GARCIER, Professeur des Universités Praticien Hospitalier, Anatomie - Radiologie

Édouard GIMBERT, Praticien Hospitalier, Neurochirurgie pédiatrique

UNIVERSITÉ CLERMONT AUVERGNE
UFR DE MÉDECINE ET DES PROFESSIONS PARAMÉDICALES

THÈSE D'EXERCICE

Pour le

DIPLOME D'ÉTAT DE DOCTEUR EN MÉDECINE

Par

Quentin BERTON

Présentée et soutenue publiquement le 19/10/2021

Étude de la réossification des défauts osseux secondaires aux corrections chirurgicales des faciocraniosynostoses au CHU de Clermont Ferrand et intérêt de l'utilisation du n-hexyl cyanoacrylate (Ifabond®)

Directeur de thèse :

Guillaume COLL, Maître de conférence des universités Praticien Hospitalier en Neurochirurgie

Président du jury :

Laurent SAKKA, Professeur des Universités Praticien Hospitalier, Anatomie - Neurochirurgie

Membres du jury :

Isabelle BARTHELEMY, Professeur des Universités Praticien Hospitalier, Chirurgie maxillo-faciale
Jean-Marc GARCIER, Professeur des Universités Praticien Hospitalier, Anatomie – Radiologie
Édouard GIMBERT, Praticien Hospitalier, Neurochirurgie pédiatrique



UNIVERSITE CLERMONT AUVERGNE

PRESIDENTS HONORAIRES
UNIVERSITE D'AUVERGNE

: **JOYON** Louis
: **DOLY** Michel
: **TURPIN** Dominique
: **VEYRE** Annie
: **DULBECCO** Philippe
: **ESCHALIER** Alain

PRESIDENTS HONORAIRES
UNIVERSITE BLAISE PASCAL

: **CABANES** Pierre
: **FONTAINE** Jacques
: **BOUTIN** Christian
: **MONTEIL** Jean-Marc
: **ODOUARD** Albert
: **LAVIGNOTTE** Nadine

PRESIDENT DE L'UNIVERSITE et
PRESIDENT DU CONSEIL ACADEMIQUE PLENIER
PRESIDENT DU CONSEIL ACADEMIQUE RESTREINT
VICE-PRESIDENTE DU CONSEIL D'ADMINISTRATION
VICE-PRESIDENT DE LA COMMISSION DE LA RECHERCHE:
VICE PRESIDENTE DE LA COMMISSION DE LA
FORMATION ET DE LA VIE UNIVERSITAIRE
DIRECTEUR GENERAL DES SERVICES

: **BERNARD** Mathias
: **DEQUIEDT** Vianney
: **FOGLI** Anne
: **HENRARD** Pierre
: **PEYRARD** Françoise
: **PAQUIS** François



UFR DE MEDECINE ET DES PROFESSIONS PARAMEDICALES

DOYENS HONORAIRES

: **DETEIX** Patrice
: **HAZAL** Jean

DOYEN
RESPONSABLE ADMINISTRATIVE

: **CLAVELOU** Pierre
: **ROBERT** Gaëlle

LISTE DU PERSONNEL ENSEIGNANT

PROFESSEURS HONORAIRES :

MM. BACIN Franck - BEGUE René-Jean - BEYTOUT Jean - BOMMELAER Gilles - BOUCHER Daniel - BUSSIERE Jean-Louis - CANO Noël - CASSAGNES Jean - CATILINA Pierre - CHABANNES Jacques - CHAZAL Jean - CHIPPONI Jacques - CHOLLET Philippe - CITRON Bernard - COUDERT Jean - DASTUGUE Bernard - DAUPLAT Jacques - DECHELOTTE Pierre - DEMEOCQ François - DE RIBEROLLES Charles - DETEIX Patrice - ESCANDE Georges - Mme FONCK Yvette - MM. GENTOU Claude - Mme GLANDDIER Phyllis - MM. IRTHUM Bernard - JACQUETIN Bernard - Mme LAVARENNE Jeanine - MM. LAVERAN Henri - LESOURD Bruno - LEVAI Jean-Paul - MAGE Gérard - MARCHEIX Jean-Claude - MICHEL Jean-Luc - MONDIE Jean-Michel - PHILIPPE Pierre - PLAGNE Robert - PLANCHE Roger - PONSONNAILLE Jean - REY Michel - Mme RIGAL Danièle - MM. ROZAN Raymond - SCHOEFFLER Pierre - SIROT Jacques - RIBAL Jean-Pierre - SOUTEYRAND Pierre - TANGUY Alain - TERVER Sylvain - THIEBLOT Philippe - TOURNILHAC Michel - VANNEUVILLE Guy - VIALLET Jean-François - Mlle VEYRE Annie

PROFESSEURS EMERITES :

MM. AUMAITRE Olivier - BOITEUX Jean-Paul - CHAMOUX Alain - DUBRAY Claude - ESCHALIER Alain - KEMENY Jean-Louis - LABBE André - Mme LAFEUILLE Hélène - MM. LEMERY Didier - LUSSON Jean-René

PROFESSEURS DES UNIVERSITES-PRATICIENS HOSPITALIERS

CLASSE EXCEPTIONNELLE

M. VAGO Philippe	Histologie-Embryologie Cytogénétique
M. AVAN Paul	Biophysique et Traitement de l'Image
M. DURIF Franck	Neurologie
M. BOIRE Jean-Yves	Biostatistiques, Informatique Médicale et Technologies de Communication
M. BOYER Louis	Radiologie et Imagerie Médicale option Clinique
M. POULY Jean-Luc	Gynécologie et Obstétrique
M. CANIS Michel	Gynécologie-Obstétrique
Mme PENAULT-LLORCA Frédérique	Anatomie et Cytologie Pathologiques
M. BAZIN Jean-Etienne	Anesthésiologie et Réanimation Chirurgicale
M. BIGNON Yves Jean	Cancérologie option Biologique
M. BOIRIE Yves	Nutrition Humaine
M. CLAVELOU Pierre	Neurologie
M. GILAIN Laurent	O.R.L.
M. LEMAIRE Jean-Jacques	Neurochirurgie
M. CAMILLERI Lionel	Chirurgie Thoracique et Cardio-Vasculaire
M. DAPOIGNY Michel	Gastro-Entérologie
M. LLORCA Pierre-Michel	Psychiatrie d'Adultes

M.	PEZET Denis	Chirurgie Digestive
M.	SOUWEINE Bertrand	Réanimation Médicale
M.	BOISGARD Stéphane	Chirurgie Orthopédique et Traumatologie
Mme	DUCLOS Martine	Physiologie
M.	SCHMIDT Jeannot	Médecine d'Urgence
M.	BERGER Marc	Hématologie
M.	GARCIER Jean-Marc	Anatomie-Radiologie et Imagerie Médicale
M.	ROSSET Eugénio	Chirurgie Vasculaire
M.	SOUBRIER Martin	Rhumatologie
M.	ABERGEL Armando	Hépatologie
Mle	BARTHELEMY Isabelle	Chirurgie Maxillo-Faciale
M.	RUIVARD Marc	Médecine Interne

1ère CLASSE

M.	CAILLAUD Denis	Pneumo-phtisiologie
M.	VERRELLE Pierre	Radiothérapie option Clinique
M.	D'INCAN Michel	Dermatologie -Vénérologie
Mme	JALENQUES Isabelle	Psychiatrie d'Adultes
M.	GERBAUD Laurent	Epidémiologie, Economie de la Santé et Prévention
M.	TAUVERON Igor	Endocrinologie et Maladies Métaboliques
M.	MOM Thierry	Oto-Rhino-Laryngologie
M.	RICHARD Ruddy	Physiologie
M.	SAPIN-DEFOUR Vincent	Biochimie et Biologie Moléculaire
M.	BAY Jacques-Olivier	Cancérologie
M.	COUDEYRE Emmanuel	Médecine Physique et de Réadaptation
Mme	GODFRAIND Catherine	Anatomie et Cytologie Pathologiques
M.	LAURICHESSE Henri	Maladies Infectieuses et Tropicales
M.	TOURNILHAC Olivier	Hématologie
M.	CHIAMBARETTA Frédéric	Ophthalmologie
M.	FILAIRE Marc	Anatomie – Chirurgie Thoracique et Cardio-Vasculaire
M.	GALLOT Denis	Gynécologie-Obstétrique
M.	GUY Laurent	Urologie
M.	TRAORE Ousmane	Hygiène Hospitalière
M.	ANDRE Marc	Médecine Interne
M.	BONNET Richard	Bactériologie, Virologie
M.	CACHIN Florent	Biophysique et Médecine Nucléaire
M.	COSTES Frédéric	Physiologie
M.	FUTIER Emmanuel	Anesthésiologie-Réanimation
Mme	HENG Anne-Elisabeth	Néphrologie
M.	MOTREFF Pascal	Cardiologie
Mme	PICKERING Gisèle	Pharmacologie Clinique
M.	RABISCHONG Benoît	Gynécologie Obstétrique
M.	CHABROT Pascal	Radiologie et Imagerie Médicale
M.	DESCAMPS Stéphane	Chirurgie Orthopédique et Traumatologique
Mme	HENQUELL Cécile	Bactériologie Virologie
M.	POMEL Christophe	Cancérologie – Chirurgie Générale

2ème CLASSE

Mme CREVEAUX Isabelle	Biochimie et Biologie Moléculaire
M. FAICT Thierry	Médecine Légale et Droit de la
SantéMme KANOLD LASTAWIECKA Justyna	Pédiatrie
M. TCHIRKOV Andréï	Cytologie et Histologie
M. CORNELIS François	Génétique
M. LESENS Olivier	Maladies Infectieuses et Tropicales
M. AUTHIER Nicolas	Pharmacologie Médicale
M. BROUSSE Georges	Psychiatrie Adultes/Addictologie
M. BUC Emmanuel	Chirurgie Digestive
M. LAUTRETTE Alexandre	Néphrologie Réanimation Médicale
Mme BRUGNON Florence	Biologie et Médecine du Développement et de la Reproduction
M. ESCHALIER Romain	Cardiologie
M. MERLIN Etienne	Pédiatrie
Mme TOURNADRE Anne	Rhumatologie
M. DURANDO Xavier	Cancérologie
M. DUTHEIL Frédéric	Médecine et Santé au Travail
Mme FANTINI Maria Livia	Neurologie
M. SAKKA Laurent	Anatomie – Neurochirurgie
M. BOURDEL Nicolas	Gynécologie-Obstétrique
M. GUIEZE Romain	Hématologie
M. POINCLOUX Laurent	Gastroentérologie
M. SOUTEYRAND Géraud	Cardiologie
M. EVRARD Bertrand	Immunologie
M. POIRIER Philippe	Parasitologie et Mycologie
Mme PHAM DANG Nathalie	Chirurgie Maxillo-Faciale et Stomatologie
Mme SARRET Catherine	Pédiatrie

PROFESSEURS DES UNIVERSITES DE MEDECINE GENERALE

1ère CLASSE

M. CLEMENT Gilles	Médecine Générale
M. VORILHON Philippe	Médecine Générale

PROFESSEURS DES UNIVERSITES

2ème CLASSE

Mme MALPUECH-BRUGERE Corinne	Nutrition Humaine
------------------------------	-------------------

PROFESSEURS ASSOCIES DES UNIVERSITES

Mme BOTTET-MAULOUBIER Anne	Médecine Générale
M. CAMBON Benoît	Médecine Générale
M. TANGUY Gilles	Médecine Générale

MAITRES DE CONFERENCES DES UNIVERSITES - PRATICIENS HOSPITALIERS

HORS CLASSE

Mme CHAMBON Martine	Bactériologie Virologie
Mme BOUTELOUP Corinne	Nutrition
Mme FOGLI Anne	Biochimie Biologie Moléculaire
Mle GOUAS Laetitia	Cytologie et Histologie, Cytogénétique

1ère CLASSE

M. MORVAN Daniel	Biophysique et Traitement de l'Image
Mle GOUMY Carole	Cytologie et Histologie, Cytogénétique
M. MARCEAU Geoffroy	Biochimie Biologie Moléculaire
Mme MINET-QUINARD Régine	Biochimie Biologie Moléculaire
M. ROBIN Frédéric	Bactériologie
Mle VERONESE Lauren	Cytologie et Histologie, Cytogénétique
M. DELMAS Julien	Bactériologie
Mle MIRAND Audrey	Bactériologie Virologie
M. OUCHCHANE Lemlih	Biostatistiques, Informatique Médicale et Technologies de Communication
M. LIBERT Frédéric	Pharmacologie Médicale
Mle COSTE Karen	Pédiatrie
Mle AUMERAN Claire	Hygiène Hospitalière
Mme CASSAGNES Lucie	Radiologie et Imagerie Médicale
M. LEBRETON Aurélien	Hématologie
M. BUISSON Anthony	Gastroentérologie
M. BOUVIER Damien	Biochimie et Biologie Moléculaire
M. MAQDASY Salwan	Endocrinologie, Diabète et Maladies Métaboliques
Mme NOURRISSON Céline	Parasitologie - Mycologie
Mme PONS Hanaë	Biologie et Médecine du Développement et de la Reproduction

2ème CLASSE

M.	JABAUDON-GANDET Matthieu	Anesthésiologie – Réanimation Chirurgicale
M.	COLL Guillaume	Neurochirurgie
M.	GODET Thomas	Anesthésiologie-Réanimation et Médecine Péri-Opératoire
M.	LACHAL Jonathan	Pédopsychiatrie
M.	MOUSTAFA Farès	Médecine d'Urgence

**MAITRES DE CONFERENCES DES UNIVERSITES DE
MEDECINE GENERALE**

1ère CLASSE

Mme	VAILLANT-ROUSSEL Hélène	Médecine Générale
-----	-------------------------	-------------------

2ème CLASSE

Mme	LAPORTE Catherine	Médecine Générale
-----	-------------------	-------------------

MAITRES DE CONFERENCES DES UNIVERSITES

HORS CLASSE

M.	BLANCHON Loïc	Biochimie Biologie Moléculaire
M.	MARCHAND Fabien	Pharmacologie Médicale
Mme	VAURS-BARRIERE Catherine	Biochimie Biologie Moléculaire

CLASSE NORMALE

M.	BAILLY Jean-Luc	Bactériologie Virologie
----	-----------------	-------------------------

Mle AUBEL Corinne
Mle GUILLET Christelle
M. BIDET Yannick
M. DALMASSO Guillaume
M. PIZON Frank
M. SOLER Cédric
M. GIRAUDET Fabrice
M. LOLIGNIER Stéphane
Mme MARTEIL Gaëlle
M. PINEL Alexandre

Oncologie Moléculaire
Nutrition Humaine
Oncogénétique
Bactériologie
Santé Publique
Biochimie Biologie Moléculaire
Biophysique et Traitement de l'Image
Neurosciences – Neuropharmacologie
Biologie de la Reproduction
Nutrition Humaine

MAITRES DE CONFERENCES ASSOCIES DES UNIVERSITES

M. BERNARD Pierre
Mme ESCHALIER Bénédicte
Mme RICHARD Amélie
M. TESSIERES Frédéric
Mme ROUGE Laure

Médecine Générale
Médecine Générale
Médecine Générale
Médecine Générale
Médecine Générale

Remerciements

A Monsieur le Professeur Laurent SAKKA, pour me faire l'honneur de présider mon travail de thèse. Vous m'avez toujours gratifié de votre confiance, tout en dirigeant le service de neurochirurgie B. C'est un plaisir d'avancer avec l'idée de travailler un jour à vos côtés.

A Madame le Professeure Isabelle BARTHELEMY, pour me faire l'honneur de juger mon travail de thèse. L'association des neurochirurgiens pédiatriques et des chirurgiens maxillofaciaux ne peut être que bénéfique pour la prise en charge des craniosténoses. L'équipe qui a été construite en est une parfaite illustration. Vos nouvelles fonctions vous éloignent des craniosténoses mais votre bienveillance demeure pour la pérennité de cette activité que vous savez extrêmement spécialisée.

A Monsieur le Professeur Jean-Marc GARCIER, pour me faire l'honneur de juger mon travail de thèse. Votre extrême compétence, votre disponibilité et votre gentillesse. Vous mettez à notre disposition votre rétine experte de radiologue et nous mesurons chaque jour notre chance de vous avoir à nos côtés.

A Monsieur le Docteur Édouard GIMBERT, pour me faire l'honneur de juger mon travail de thèse. Vous prenez en charge avec brio les craniosténoses pour le CHU de Bordeaux. J'espère pouvoir profiter dans quelques mois de votre expérience neurochirurgicale et neurochirurgicale pédiatrique au sein de votre service.

Je remercie tout particulièrement le Docteur Guillaume COLL, mon directeur de thèse, pour m'avoir confié ce travail que je souhaitais pédiatrique. Une thèse de médecine a pour but de former un interne à un travail de recherche clinique qui lui est cher. Je mesure, ce jour, ma chance. Merci de m'avoir accompagné tout au long de cette thèse. Merci d'avoir toujours su m'inculquer rigueur scientifique et formation neurochirurgicale, qu'elle soit adulte et surtout pédiatrique. Tu as toujours rempli ton rôle universitaire avec brio, tes conseils ne se limitent pas à ma seule formation professionnelle, tu es toujours d'une aide indispensable à la fois à l'intérieur et à l'extérieur de l'hôpital, tantôt chef, tantôt ami. Tu as toujours su, non seulement maintenir ma motivation, mais plus encore, la faire fructifier. Quand je vois le chemin parcouru depuis quatre ans, je ne saurai jamais assez te remercier. J'espère pouvoir t'apporter un jour mon aide comme tu as su le faire avec moi !

Table des matières

Remerciements	9
Table des matières	10
Liste des tableaux.....	12
Liste des figures.....	13
Liste des abréviations.....	15
Introduction.....	16
Chapitre 1. Apprécier la réossification des défauts osseux.....	21
1. Méthode.....	23
1.1. Critères d'éligibilité.....	23
1.2. Sources d'information.....	24
1.3. Collection des données	24
1.4. Données sélectionnées	24
2. Résultats.....	24
2.1. Sélection des publications	24
2.2. Caractéristiques des études (Tableau I).....	26
3. Discussion	28
Chapitre 2. Effet des colles cyanoacrylates.....	30
1. Méthode.....	32
1.1. Critères d'éligibilité.....	32
1.2. Sources d'information.....	32
1.3. Processus de sélection	33
1.4. Collection des données	33
1.5. Données sélectionnées	33
1.6. Évaluation du risque de biais.....	34
2. Résultats.....	34
2.1. Sélection des publications	34
2.1. Caractéristiques des études.....	36
3. Discussion	48
3.1. Études précliniques	48
3.2. Études cliniques	50
Chapitre 3. Le cas du n-hexyl cyanoacrylate.....	51
1. Méthode.....	51

1.1. Critères d'éligibilité.....	52
1.2. Sources d'information.....	52
1.3. Processus de sélection	52
1.4. Collection des données	53
1.5. Données sélectionnées	53
1.6. Évaluation du risque de biais.....	53
2. Résultats.....	53
2.1. Sélection des publications.....	53
2.1. Caractéristiques des études.....	55
3. Discussion	65
3.1. Études précliniques.....	65
3.2. Études cliniques	66
Chapitre 4. Étude de la réossification des défauts osseux secondaires aux corrections chirurgicales des faciocraniosynostoses au CHU de Clermont-Ferrand et intérêt du n-hCA.....	67
1. Introduction.....	67
2. Patients et méthodes	68
2.1. Patients.....	68
2.2. Analyse informatique de l'aire des défauts.....	69
2.3. Analyse statistique.....	71
3. Résultats.....	72
3.1. Épidémiologie	72
3.2. Premier contrôle tomodensitométrique.....	74
3.3. Deuxième contrôle tomodensitométrique	76
3.4. Comparaison entre le premier et le second contrôle tomodensitométrique.....	77
3.1. Effet de l'âge au moment de la chirurgie pour l'ossification.....	83
4. Discussion	83
Chapitre 5. Discussion générale	94
Conclusion	100
Références bibliographiques.....	101
Serment d'Hippocrate (version longue)	110
Serment d'Hippocrate (version courte).....	111
Résumé	112

Liste des tableaux

Tableau I : Caractéristiques des études concernant la réossification après craniosynostoses opérées

Tableau II : Caractéristiques des études précliniques concernant l'effet des colles CA sur l'ossification endochondrale

Tableau III : Caractéristiques des études précliniques concernant l'effet des colles CA sur l'ossification endomembraneuse

Tableau IV : Caractéristiques des études précliniques concernant l'effet des colles CA sur l'ossification mixte

Tableau V : Caractéristiques des études cliniques concernant l'effet des colles CA sur l'ossification

Tableau VI : Caractéristiques des études précliniques concernant le n-HCA dans son indication d'adhésif chirurgical

Tableau VII : Caractéristiques des études cliniques concernant le n-HCA dans son indication d'adhésif chirurgical

Tableau VIII : Synopsis des caractéristiques épidémiologiques de la série

Liste des figures

Figure 1 : Protocole de sélection des articles concernant le suivi des défauts osseux après craniosynostoses opérées

Figure 2 : Protocole de sélection des articles concernant l'effet des colles CA sur l'ossification

Figure 3 : Protocole de sélection des articles concernant les études cliniques du n-HCA dans son indication d'adhésif chirurgical

Figure 4 : Calcul de l'aire des défauts en reconstruction volumique tridimensionnelle à partir du logiciel 3D Slicer

Figure 5 : Violin plot représentant la distribution de l'âge au moment de la chirurgie selon le groupe et pour la série

Figure 6 : Nuage de points représentant l'aire de la somme des défauts par patient en fonction du délai au premier contrôle TDM

Figure 7 : Barres d'erreurs représentant l'aire moyenne de la somme des défauts par patient au premier contrôle tomодensitométrique en fonction du type de craniosynostose

Figure 8 : Barres d'erreurs représentant l'aire moyenne des défauts en fonction du type de craniosynostose

Figure 9 : Barres d'erreurs représentant l'aire moyenne de la somme des défauts par patient au second contrôle tomодensitométrique en fonction du type de craniosynostose

Figure 10 : Barres d'erreurs représentant l'aire moyenne de la somme des défauts par patient entre le premier et le second contrôle tomодensitométrique pour l'ensemble de la série

Figure 11 : Barres d'erreurs représentant l'aire moyenne de la somme des défauts par patient entre le premier et le second contrôle tomодensitométrique en fonction du type de craniosynostose opérée pour l'ensemble de la série

Figure 12 : Barres d'erreurs représentant l'aire moyenne de la somme des défauts par patient entre le premier et le second contrôle tomодensitométrique pour le groupe de patients disposant des 2 contrôles TDM

Figure 13 : Barres d'erreurs représentant l'aire moyenne de la somme des défauts par patient entre le premier et le second contrôle tomодensitométrique en fonction du type de craniosynostose opérée pour le groupe de patients disposant des 2 contrôles TDM

Figure 14 : Barres d'erreurs représentant la moyenne du taux de réossification en fonction du type de craniosynostose

Figure 15 : Barres d'erreurs représentant moyenne de la vitesse de réossification en fonction du type de craniosynostose

Figure 16 : Barre d'erreurs représentant la moyenne de l'indice d'ossification en fonction du type de craniosynostose

Figure 17 : Indice d'ossification en fonction de l'âge à la chirurgie

Figure 18 : Enfant de sexe masculin opéré à l'âge de 10 mois d'une trigonocéphalie par avancée fronto-orbitaire

Figure 19 : Enfant de sexe masculin opéré à l'âge de 4 mois d'une scaphocéphalie par craniectomie en H

Liste des abréviations

AMDs : Aire Moyenne de la somme des défauts par patient

AMD_i : Aire moyenne des défauts pris isolément

CA : Cyanoacrylate

MOD : Matrice osseuse déminéralisée

n-HCA : n-hexyl cyanoacrylate

TDM : Tomodensitométrie

TO : Taux d'ossification

Introduction

Les craniosynostoses sont des malformations congénitales qui affectent l'ossification du neurocrâne. Elles peuvent également engendrer des répercussions sur le viscérocrâne et peuvent donc parfois être désignées par le terme de faciocraniosynostoses. Leur prévalence est estimée entre 1 sur 2000 et 1 sur 2500 naissances vivantes (1) et peuvent donc être qualifiées de pathologies rares. Une craniosynostose est définie par une fusion prématurée des os qui forment le squelette de l'extrémité céphalique au niveau de zones inhérentes à sa croissance. Cette ossification prématurée se fait généralement au détriment d'une des sutures crâniennes mais peut également affecter une synchondrose de la base du crâne. Les conséquences de cette fermeture précoce sont celles d'un dommage esthétique mais aussi fonctionnel. Dès 1851, les répercussions morphologiques de ces désordres furent publiées par Virchow (2) et le risque d'hypertension intracrânienne lié à l'inadéquation entre un volume endocrânien, trop faible, et un volume encéphalique en croissance ne fut appréhendé que plus tardivement. Le défi des chirurgiens pour le traitement des faciocraniosynostoses est donc double : fonctionnel et esthétique.

Un nouveau-né possède quarante-cinq os crâniens qui sont issus de plus d'une centaine d'ébauches osseuses. Ce nombre sera réduit à vingt-deux après de multiples fusions osseuses qui interviendront tout au long de l'enfance et de l'adolescence. Deux voies d'ossifications coexistent pour la formation du squelette de l'extrémité céphalique. La voie endochondrale, qui suppose l'ossification d'un cartilage intermédiaire et la voie membraneuse ou dermique qui est celle de l'ossification directe des précurseurs

mésenchymateux. La voie endochondrale intéresse certaines ébauches cartilagineuses comme les cartilages préchordaux, hypophysaires et parachordaux mais aussi le cartilage issu des somites occipitaux, qui formeront le chondrocrâne, future base du crâne pour l'espèce humaine. L'ossification membraneuse intéresse les dérivés des cellules des crêtes neurales et du mésoderme qui formeront les futurs os dermiques et plats de la calvaria qui entoureront à terme l'encéphale. Ainsi la croissance des os de la voûte crânienne n'est pas achevée à la naissance. Cette dernière est issue de la croissance de huit os qui vont fusionner entre eux : deux pariétaux, deux frontaux, un occipital, un sphénoïde et deux temporaux. Cette fusion se fera au niveau des sutures crâniennes qui sont chez le nouveau-né des structures molles et fibreuses permettant ainsi à la calvaria de croître tout au long de l'enfance. Elles permettent également aux os de la voûte de se chevaucher pour se déformer et permettre le passage de l'extrémité céphalique du fœtus à travers le défilé pelvien lors de l'accouchement. Il existe douze sutures : la suture métopique qui réunit les deux os frontaux, deux sutures coronales entre les os frontaux et les os pariétaux, la suture sagittale qui réunit les deux os pariétaux, deux sutures lambdoïdes entre les os pariétaux et l'os occipital, deux sutures sphéno-squameuses entre les os temporaux et sphénoïdes, deux sutures pariéto-squameuses entre les os temporaux et pariétaux, et deux sutures pétro-squameuses entre les parties pétreuses et squameuses des os temporaux. Les sutures sont réunies par des structures fibreuses de surface plus importantes que l'on appelle fontanelles. Il en existe six : la fontanelle antérieure ou bregmatique (qui se ferme au cours de la 2ème année de vie), la fontanelle postérieure ou lambdatique (se fermant vers l'âge de 3 à 6 mois), les fontanelles sphénoïdales ou antéro latérales (se fermant entre 3 et 6 mois de vie) et enfin les fontanelles mastoïdiennes ou postéro latérales (se fermant dans la 2ème année de vie).

Les voies d'ossification membraneuse et endochondrale sont sous la dépendance de signaux moléculaires qui permettent le bon déroulement chronologique de l'ossification de l'extrémité céphalique. La notochorde qui exprime la protéine Sonic Hedgehog (signal Shh) se comporte comme un chef d'orchestre dans l'ossification du squelette axial mais aussi de la base du crâne via l'ossification des ébauches somitiques et cartilagineuses qui obéissent à une signalisation Shh émise par l'encéphale et/ou par l'ectoderme. Pour les sutures de la voûte crânienne, de multiples voies moléculaires avec de multiples facteurs de croissance et de transcriptions sont exprimées aux différentes étapes du développement de la suture. Ont ainsi été identifiés TGF : transforming growth factor ; FGFR : fibroblast growth factor receptor; BMP : bone morphogenic protein ; FGF : fibroblast growth factor ; IGF : insulin-like growth factor ; BSP : test de la bromesulfonephtaléine.

La croissance de la calvaria est donc un phénomène dynamique, qui se déroule tout au long de l'enfance par phases successives. Tout acte chirurgical impliquant une découpe de la voûte crânienne devra tenir compte, non seulement de la spécificité chirurgicale liée au nouveau-né, au nourrisson ou à l'enfant mais aussi du calendrier et des différentes étapes chronobiologiques du développement de cette structure et des sutures qui le sous-tendent.

La prise en charge chirurgicale des faciocraniosynostoses permet d'éviter tout risque d'hypertension intracrânienne par la correction de l'inadéquation entre un encéphale qui croît au sein d'une enceinte craniodurale de volume inadapté. Cette correction ne peut être que chirurgicale et, si elle assure l'augmentation du volume crânien, elle permet également une modification de la forme crânienne et assume donc un rôle de correction esthétique. Depuis la publication des premières techniques de corrections craniofaciales (3-5), les équipes

qui prennent en charge les enfants souffrant d'une faciocraniosynostose utilisent comme moyen de remodelage crânien des ostéotomies craniofaciales. Un temps de reconstruction est le plus souvent nécessaire qui suppose une ostéosynthèse des fragments de craniotomie. La difficulté chirurgicale, inhérente à la correction des craniosynostoses, réside dans le fait qu'elle intervient pour des enfants très jeunes dont le volume crânien n'a pas fini de croître. Le challenge de la prise en charge chirurgicale des faciocraniosynostoses est donc celui de la réalisation de l'ostéosynthèse des fragments de craniotomie sans bloquer les perspectives de croissance ultérieure. En effet, comme nous l'avons précédemment décrit, la croissance craniofaciale est un processus dynamique qui se déroule tout au long de l'enfance. Ainsi, réaliser des ostéosynthèses via un matériel classique non résorbable peut impacter le pronostic de croissance craniofaciale puisque par définition ce matériel n'est pas expansible. D'autres moyens d'ostéosynthèse, tels que les fils résorbables ou les plaques résorbables (en acide polylactique et/ou polyglycolique) ont été développés ces 20 dernières années. Si ce matériel est efficace, il produit des réactions inflammatoires excessives lors de sa résorption et possède l'inconvénient d'être fort coûteux (6–8). Nous avons donc cherché à Clermont-Ferrand, au bloc de neurochirurgie pédiatrique, un moyen d'effectuer des ostéosynthèses rapides de fragments osseux après des craniotomies correctrices afin de combler les défauts que créaient ces dernières. Afin de ne pas bloquer la croissance de la calvaria, l'idée de l'utilisation d'une colle s'est imposée rapidement. Cependant, les colles biologiques que nous utilisons ne disposaient pas d'un pouvoir adhérent suffisant pour maintenir les fragments osseux en place. Ces fragments étaient déplacés lors de la réapposition et de la suture du scalp. L'idée d'utiliser un dérivé des cyanoacrylates (CA), le n-hexyl cyanoacrylate (n-HCA) commercialisé sous l'appellation IFABOND®, s'est donc imposée dès 2012. La réossification membraneuse de défauts osseux consécutifs à la correction des faciocraniosynostose n'est pas systématique et

des lacunes peuvent perdurer à distance. Se pose alors un dilemme pour le chirurgien qui prend en charge les faciocraniosynostoses. Doit-il réaliser des craniotomies larges afin de rechercher une correction esthétique maximale et assurer un volume crânien le plus important possible au risque de s'exposer à un défaut de réossification de la calvaria ? De tels défauts pourraient être à l'origine de problèmes esthétiques ou augmenter le risque de lésion cérébrale post traumatique.

Puisque peu d'études se sont attachées au suivi de la réossification de la voûte crânienne dans les populations pédiatriques opérées d'une faciocraniosynostose, ce travail de thèse s'attachera à effectuer, dans son premier chapitre, une revue de la littérature sur la réossification de la voûte crânienne des enfants opérés d'une faciocraniosynostose. Le deuxième chapitre décrira, quant à lui, les effets des CA sur l'ossification. Notre troisième chapitre s'attachera à l'étude du n-HCA. Notre contribution à l'étude de la réossification de la calvaria d'enfants opérés d'une craniosynostose et l'étude rétrospective qui en découle constitueront le quatrième chapitre.

L'objectif principal de ce travail de thèse est l'évaluation à distance de la chirurgie correctrice initiale, des défauts osseux résiduels *post* craniotomies pour les populations pédiatriques opérées d'une faciocraniosynostose au CHU de Clermont Ferrand.

L'objectif secondaire est celui de l'appréciation de la tolérance de ces populations opérées au n-HCA.

L'ensemble de ce travail sera analysé dans la discussion générale.

Chapitre 1. Apprécier la réossification des défauts osseux.

La prise en charge chirurgicale des craniosynostoses permet, par différentes techniques de craniotomie et de cranioplastie, de s'affranchir des problèmes engendrés par une synostose prématurée d'une ou plusieurs sutures. En effet, le risque d'hypertension intracrânienne est lié au risque de microcrânie et l'augmentation chirurgicale du volume du neurocrâne met théoriquement l'enfant souffrant d'une dysostose craniofaciale à l'abri des complications neurologiques. Si le but premier des prises en charge chirurgicales est celui de la préservation du pronostic neurologique, le pronostic esthétique ne doit pas, non plus, être remisé au second plan. En effet, les difformités craniofaciales sont sources de complications multiples et variées qui peuvent également affecter les fonctions psychologiques et les interactions sociales des populations pédiatriques (9–14). Il est alors simple de comprendre le challenge des prises en charge craniofaciales qui devra satisfaire une augmentation du volume maximum avec un résultat esthétique optimal. La problématique des corrections maximales est celle des ostéotomies trop larges avec insuffisance de matériel autologue ou celle d'ostéotomies trop larges avec des perspectives de réossification trop faible. Le chirurgien craniofacial qui traite les faciocraniosynostoses doit garder à l'esprit que les perspectives de réossification ne sont pas illimitées et doit choisir avec soin le "tempo" de l'indication chirurgicale et l'importance de la craniotomie correctrice qui sera adaptée à la déformation, à l'âge de l'enfant et aux perspectives de réossification.

En effet, l'ossification de la calvaria se fait selon un mode membraneux. Il n'y a donc pas de phase cartilagineuse. L'ossification est directe depuis une ébauche conjonctive. Il existe

des synergies qu'entretient l'ébauche conjonctive avec les tissus environnants pour entrer sur la voie de l'ossification. Ces relations sont triples :

- La première est constituée par l'interaction entre l'ébauche conjonctive et le tissu neural. Ce dernier est un promoteur direct de l'ossification. Les expériences d'ablation de régions du tube neural ont démontré la réalité de cette interaction (15-19). Ainsi l'os frontal du poulet se développe sous l'influence du prosencéphale et du mésencéphale. L'os pariétal du poulet est sous la dépendance du mésencéphale et du rhombencéphale. Cette donnée montre qu'une anomalie du développement du cerveau conduit à un développement anormal secondaire du crâne.
- La seconde est celle de la relation entre l'ectoderme de surface et l'ébauche conjonctive. Si on cultive le mésenchyme céphalique isolément, les cellules sont incapables de générer de l'os. En cas de co-culture avec le cerveau, les cellules mésenchymateuses se différencient en cartilage. Seule une co-culture avec l'ectoderme de surface permet la génération de cellules osseuses (15,20).
- La troisième relation est celle qu'entretient la pachyméninge avec le tissu conjonctif. Les modèles murins ont permis de constater que la dure-mère maintenait la suture sous la forme d'un centre actif de prolifération avant la naissance alors que ce rôle disparaît au cours de la croissance crânienne (15,21).

Il est donc maintenant aisé de comprendre que la réossification sera permise d'après les relations ostéoinductrices précédemment décrites. La seule inconnue est celle de la limite du pouvoir ostéoinducteur de ces relations en fonction de l'importance du défaut osseux initial *post* chirurgical et l'emploi d'adjuvants chirurgicaux (colles, hémostatiques...). L'obtention d'une calvaria intègre à distance des prises en charge chirurgicales demeure donc un enjeu

esthétique mais également fonctionnel puisque la voûte crânienne assure des fonctions de protection et permet de soustraire l'enceinte durale à la pression atmosphérique afin de permettre une stabilité de la pression intracrânienne. Les défauts osseux persistant dans les suites d'une correction chirurgicale de craniosynostose n'ont été que peu étudiés dans la littérature. Leur incidence serait de 0,5% à 18,2% selon de récentes études (22,23) ; de plus la définition d'un défaut significatif varie selon les publications.

Nous avons conduit une revue systématique de la littérature dans le but de rechercher s'il existe une méthode quantitative d'analyse de ces défauts, ce qui permettrait d'assurer la reproductibilité des mesures et leur comparaison, permettant un suivi de la réossification des craniosynostoses opérées.

1. Méthode

Cette revue systématique de la littérature est en accord avec les recommandations PRISMA (Preferred Reporting Items for Systematic Reviews and Meta-Analyses) (24).

1.1. Critères d'éligibilité

Nous considérâmes l'ensemble des études cliniques qui analysaient de manière quantitative les défauts osseux secondaires aux prises en charge chirurgicales des craniosténoses. Les mesures devaient être réalisées sur une tomодensitométrie (TDM). Le langage de la publication devait être l'anglais ou le français. Nous exclûmes de notre étude les analyses purement qualitatives et cliniques.

1.2. Sources d'information

Une revue systématique de la littérature anglaise et française fut conduite en utilisant les bases de données médicales PubMed et Cochrane Library en septembre 2021. Les termes recherchés dans le titre ou le résumé furent « craniosynostosis » et « ossification » ou « bone defect ». Les références des articles inclus furent également analysées et retenues selon leur intérêt.

1.3. Collection des données

Les variables d'intérêt furent l'aire des défauts et le taux de réossification si celui-ci était calculé.

1.4. Données sélectionnées

Le critère de jugement principal fut l'aire moyenne des défauts (ou de la somme des défauts) par craniosynostose et celle de la série.

2. Résultats

2.1. Sélection des publications

Un total de 2633 publications correspondant aux mots-clés fut indexé, 2632 sur PubMed et 1 sur Cochrane Library. Après analyse du titre 3 doublons furent exclus et 6 publications ne furent pas disponibles. Sur les 27 articles qui restèrent pour étude, l'analyse du résumé en exclut 24, 1 étude sur modèle animal, 11 ne comportèrent aucune évaluation

des défauts, 12 évaluèrent les défauts de manière non quantitative. Finalement 3 publications furent retenues pour l'analyse finale (Figure 1).

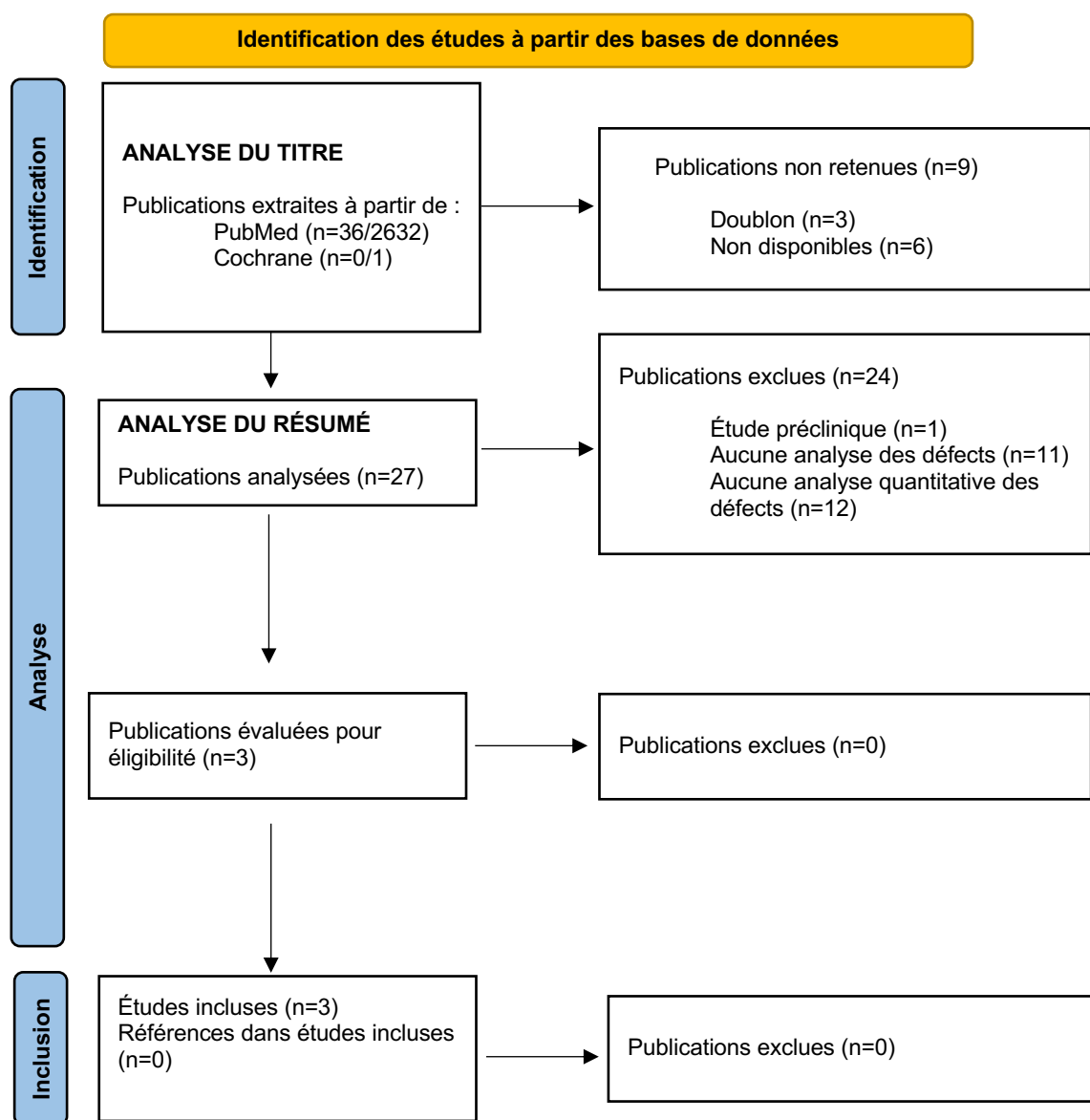


Figure 1. Protocole de sélection des articles concernant le suivi des défauts osseux après craniosynostoses opérées (selon Preferred Reporting for Systematic Reviews and Meta-Analyses PRISMA (24))

2.2. Caractéristiques des études (Tableau I)

Skolnick et al (25), dans leur étude descriptive rétrospective suivirent 37 enfants opérés d'une craniosynostose monosuturale par voie endoscopique (n=14) ou ouverte (n=23). Le suivi fut réalisé par une TDM systématique à 1 an puis une seconde à distance (minimum 15 mois de la première). Ils firent le choix de ne prendre en compte que les défauts supérieurs à 1 cm², dans le cas contraire ils furent jugés insignifiants d'un point de vue clinique. Ainsi, 74 défauts furent quantifiés. L'aire moyenne du défaut (AMDi) sur la TDM initiale était de 3.27 cm² ± 3.40 pour l'ensemble de la série contre 1.71 cm² ± 2.54 sur la TDM à distance. Ce qui représentait un taux d'ossification (TO) moyen de 55.06% ± 28.99 avec un taux de réossification minimal en région fronto-pariétale que les auteurs expliquèrent par un défaut d'accolement post chirurgical de la dure-mère dans cette zone.

Thenier-Villa et al (26) comparèrent la réossification de deux techniques chirurgicales correctrices pour les craniosynostoses : voie ouverte contre voie endoscopique. Furent inclus 94 patients avec une TDM de suivi dont le délai était compris entre 12 et 24 mois puis une seconde plus à distance. L'aire moyenne de la somme des défauts par patient (AMDs) était de 3,8 cm² ± 6 à 1 an pour l'ensemble de la série (3,69 cm² ± 3,11 en chirurgie ouverte contre 7,13 cm² ± 8,8 en endoscopie). Sur le scanner à distance, cette aire était de 5,4 cm² ± 8,1 pour la série (10,73 cm² ± 9,4 par voie ouverte contre 2,89 cm² ± 4,4 par voie endoscopique). Thenier-Villa proposèrent un ratio de croissance osseuse pour tenir compte du temps écoulé entre les 2 TDM (Aire à 1an - Aire à distance/délai entre les TDM), celui-ci était de 0,67 cm²/mois ± 0,67 sur l'ensemble de la série (0,10 cm²/mois ± 0,05 dans le groupe chirurgie ouverte contre 0,40 cm²/mois ± 0,36 dans le groupe endoscopie).

Tableau 1 : Caractéristiques des études concernant la réossification après craniotomies opérées

Premier auteur	Année	Type étude	Effectif	Groupes	Moyennes aires défauts	Suivi
Savolainen et al (27)	2017	Rétrospective	n=18	>MOD : défaut comblé par MOD	>J7 : 1,1cm ² ± 7,1	TDM : J7 puis 1an
		contrôlée	(Procédures ouvertes)	tous patient confondus (n=26)	-1 an : 2cm ² ± 2,29 -degrés fusion : 74%	
			Sélection 1 à 2 défauts par patient pour MOD, et défauts	> contrôle : défaut sans matériel (n=26)	>J7 : 7,8cm ² ± 4,5, -1an : 3,3cm ² ± 3,1 -degrés fusion : 54%	
Therier-Villa et al (26)	2018	Rétrospective	n=94	>ouvertes (n=NR)	>-1an : 3,69±3,11 cm2	TDM : 1 an puis à distance
		descriptive	(Procédures ouvertes ou endoscopiques)	>endoscopique (n=NR)	-À Distance : 10,73 cm ² ± 9,4 >-1an : 7,13 cm ² ± 8,8 -À Distance : 2,89 cm ² ± 4,4	
Skolnick et al (25)	2019	Rétrospective	n=37	>Procédures ouvertes (n=23)	>série :	TDM : 1 an puis à distance,
		descriptive		>endoscopique (n=14)	-1an : 3,27 cm ² ± 3,40 -À Distance : 1,71 cm ² ± 2,54	au moins 15 mois après le premier TDM
			Série = 74 défauts > 1cm ²	-Taux réossification : 55,06% ± 28,99		

Les auteurs précisèrent également que la valeur prédictive positive de la présence de défaut à la palpation était seulement de 50 à 77%, particulièrement mise en défaut pour les défauts entre 20 et 40mm, d'où l'importance de développer une méthode d'analyse quantitative fiable et reproductible.

Enfin, Savolainen et al (27) suivirent rétrospectivement chez 18 patients des défauts comblés par une matrice osseuse déminéralisée (MOD) ou un groupe contrôle sans matériel ostéoinducteur. Ils sélectionnaient 1 à 2 défauts chez un patient et les comblaient avec la MOD, ils choisissaient ensuite chez le même patient des défauts équivalents servant de contrôle. Le suivi fut réalisé par une TDM précoce à J7 puis à 1 an. L'AMDi dans le groupe avec MOD était de $11,1 \text{ cm}^2 \pm 7,1$ sur le scanner précoce contre $2 \text{ cm}^2 \pm 2,29$ à 1 an, avec un TO de 74%. Les défauts contrôles sans matériel avaient une aire moyenne $7,8 \text{ cm}^2 \pm 4,5$ sur le scanner précoce contre $3,3 \text{ cm}^2 \pm 3,1$ à 1 an soit un TO de 54%.

3. Discussion

Les séries qui étudient de manière quantitative les défauts osseux résiduels après les chirurgies de craniosynostoses sont rarissimes dans littérature médicale internationale. La revue systématique que nous avons effectuée atteste qu'il existe une absence de consensus méthodologique pour l'évaluation des défauts osseux après les craniectomies correctrices réalisées pour les prises en charge des craniosynostoses. Plusieurs arguments semblent expliquer cela. D'une part, la variabilité intra individuelle liée à la taille des défauts. Comparer 100 défauts millimétriques à un seul défaut de 1 cm^2 n'est pas statistiquement et conceptuellement identique. Comparer ainsi les valeurs moyennes de la somme des défauts osseux d'un enfant pourrait introduire un biais puisque, si la somme des valeurs des défauts

peut être équivalente à l'aire d'un seul gros défaut, d'un point de vue statistique les données à comparer ne sont pas identiques. Il faut également s'affranchir des données liées au suivi avec, pour les séries, une hétérogénéité importante dans le délai de réalisation des TDM de contrôle par rapport à la chirurgie. Comparer des données de réossification à un an n'est pas équivalent avec des données issues d'acquisitions faites plus tôt ou plus tard. Pour s'affranchir de ce biais-là, Thenier-Villa et al (26) proposèrent leur ratio de croissance osseuse afin d'intégrer le délai entre les scanners, permettant de refléter la cinétique de réossification afin de comparer des patients chez qui le délai entre les TDM varie. Cependant le ratio de croissance qu'ils proposaient ne prenait pas en compte la variabilité intra-individuelle liée aux différences dans les aires des défauts osseux. L'utilisation d'adjuvants chirurgicaux (colles, hémostatiques) n'a également pas été analysée comme facteur confondant.

C'est à la lumière de cette revue exhaustive de la littérature que l'absence de méthodologie reproductible et précise pour l'évaluation de la réossification au sein des populations pédiatriques opérées d'une faciocranosynostose s'est imposée comme une lacune scientifique à combler. Il nous a donc paru légitime de réaliser un protocole expérimental qui sera exposé au chapitre IV pour permettre aux chirurgiens impliqués dans la correction des malformations craniofaciales de disposer d'une méthodologie robuste et reproductible afin de pouvoir comparer des séries de manière équivalente. Nous avons cependant réalisé, avant de concevoir ce protocole, une revue de la littérature concernant l'utilisation de colles CA au contact d'os de membrane puisque nous utilisons de manière routinière ces composés pour l'ostéosynthèse de fragments de la calvaria pour nos corrections chirurgicales des faciocranosynostoses à Clermont-Ferrand.

Chapitre 2. Effet des colles cyanoacrylates

La greffe osseuse autologue est actuellement considérée comme le matériel de substitution osseux le plus efficace du fait de ses propriétés ostéogénique, ostéoinductive et ostéoconductrice (28). Le succès de la greffe osseuse autologue est la conséquence de la synergie de 3 facteurs : fixation, vascularisation suffisante et absence de contamination (29–32). Les plaques et les vis permettent une fixation rigide avec un contrôle tridimensionnel du positionnement osseux. Cette méthode n'est cependant pas dénuée de tout risque d'utilisation et s'expose aux réactions inflammatoires, aux infections, aux résorptions de la corticale osseuse en regard, au débricolage, à des difficultés techniques, à une nécessité de retrait à distance, à la création d'artefacts sur les imageries de contrôle et à l'interruption de la croissance osseuse. C'est à la recherche d'alternatives sur le plan chirurgical et dentaire (33,34) que les colles tissulaires ont émergé. Elles possèdent l'indéniable avantage de la facilité d'utilisation, d'une polymérisation rapide sur les surfaces humides, d'un fort pouvoir d'adhérence tissulaire, de ne pas créer d'artefacts sur les imageries de contrôle et ne limitent pas la croissance osseuse (35,36). Elles satisfont également aux qualités nécessaires des implants biodégradables : biocompatibilité, coût raisonnable, effet bactériostatique/bactéricide et hémostatique, possibilité de stérilisation (37–39). On opposera les colles biologiques (notamment à base de fibrine comme le TISSEEL®), aux colles synthétiques de la famille plus récente des CA. Si elles furent découvertes par Ardis en 1949 (40), ce fut en 1959 que Coover et al (41) proposèrent d'étendre leur domaine d'utilisation à la chirurgie. Elles furent approuvées en 1996 par la FDA (Food and Drug Association) en tant qu'adhésifs et hémostatiques chirurgicaux (42). La formule chimique du groupe CA est $\text{CH}_2 = \text{C}(\text{CN})\text{CO}_2\text{R}$ où R représente la chaîne latérale alkyl donnant les différents dérivés

CA (ethyl (C₂H₅), butyl (C₄H₉) ...). Les dérivés CA réalisent une polymérisation exothermique rapide en présence de composés anioniques naturellement présents dans l'eau et le sang qui neutralisent le solvant acide. La toxicité est liée en partie à la réaction exothermique mais surtout aux produits de dégradation : cyanoacétate et formaldéhyde (33,43–45). La rapidité de dégradation des CA est proportionnelle à leur poids moléculaire et donc à la taille de leur chaîne latérale alkyl (46). Ainsi plus la chaîne latérale est longue, plus la dégradation sera longue, mieux seront assimilés les produits de dégradation, et donc, finalement, moins sera toxique le polymère (47,48). On notera également que plus la chaîne latérale est longue, moins les capacités d'adhésion seront grandes mais plus le polymère sera élastique (49). La première colle synthétique de la famille des CA utilisée sur tissu vivant fut le méthyl-2cyanoacrylate (CH₃). Les études histologiques qui l'étudièrent déplorèrent un important œdème et une nécrose tissulaire synonymes de toxicité. C'est à la lumière de ces considérations que de nouveaux dérivés furent produits en augmentant la taille des chaînes latérales alkyl. Cette augmentation permit de limiter l'inflammation et donc de permettre une meilleure biocompatibilité. Le groupe méthyl fut donc remplacé par des groupes ethyl, butyl ou encore octyl. Dès lors les dérivés CA trouvèrent de multiples applications : chirurgie thoracique, ophtalmologie (50,51), rhinologie (52), radiologie interventionnelle (53), chirurgie cutanée (54), chirurgie esthétique (55). Peu d'études rapportèrent l'utilisation des CA pour effectuer des ostéosynthèses. Nous réalisâmes ainsi une revue systématique de la littérature afin de recenser de manière exhaustive leurs effets sur l'ossification ainsi que leurs effets indésirables.

1. Méthode

Nous réalisâmes une revue systématique de la littérature en accord avec les recommandations PRISMA (Preferred Reporting Items for Systematic Reviews and Meta-Analyses) (24).

1.1. Critères d'éligibilité

Nous considérâmes l'ensemble des études s'intéressant à l'utilisation de colles CA dans le domaine de l'ostéosynthèse. Tous les monomères des CA furent inclus. Nous retînmes toutes les études qu'elles concernent l'homme ou l'animal, sans limitation d'âge ou de spécialité médicale pour les études menées sur l'homme. Seules les publications rédigées en langues anglaise et française furent incluses, sans aucune limitation concernant la date de publication. Les études chez l'animal et chez l'homme furent ensuite analysées séparément.

1.2. Sources d'information

Une revue systématique de la littérature anglaise et française fut conduite en utilisant les bases de données médicales PubMed et Cochrane Library en septembre 2021. Les termes recherchés dans le titre ou le résumé étaient « cyanoacrylate » et « bone graft » ou « fusion » ou « osteosynthesis » ou « ossification » ou « bone », la dernière recherche ayant été réalisée le 4 septembre 2021. Les références des articles retenus étaient également analysées et incluses selon leur intérêt.

1.3. Processus de sélection

L'évaluation de l'éligibilité fut réalisée par un seul investigateur (Quentin Berton). Les publications extraites étaient d'abord retenues sur la base de leur titre avec exclusion des doublons. Les publications étaient ensuite analysées sur leur résumé. Étaient exclues de l'analyse les publications dont le texte était non disponible (absence DOI, ou texte non intégral), absence d'étude rigoureuse, texte non rédigé en français ou anglais, matériel étudié ne correspondant pas à une colle CA, utilisation de colle CA mais mélangé à d'autre dispositif (pouvant engendrer un biais de confusion), indications autres que la greffe osseuse autologue. Les études précliniques et cliniques furent analysées de manière indépendante.

1.4. Collection des données

Un tableau (Journal Citation Review) était créé contenant les variables d'intérêt qui étaient extraites par l'investigateur. Les données recherchées pour chaque publication incluaient : type d'étude, os concerné par la greffe/ostéosynthèse, nombre de participants, durée du suivi. Le groupe des cas correspondait au groupe CA en détaillant le type de CA utilisé, le groupe contrôle représentait le matériel utilisé en comparaison.

1.5. Données sélectionnées

Le critère de jugement principal était l'ossification, les données secondaires étaient le taux et le type d'effets indésirables. L'ossification correspondait à la présence d'un pont osseux stable entre la greffe osseuse et le site récepteur.

1.6. Évaluation du risque de biais

Les publications furent classées en fonction de leurs degrés d'évidence scientifique en utilisant l'échelle Oxford Centre of Evidence-Based Medicine Level of Evidence Scale. (56).

2. Résultats

2.1. Sélection des publications

Furent extraites des bases de données 714 publications, 663 sur PubMed, 51 sur Cochrane Library. La sélection sur la base du titre a retenu 176 publications. Après retrait des doublons et publications non disponibles par absence de DOI, 79 articles étaient inclus dans l'analyse du résumé, 39 ont été exclus pour les raisons suivantes : 8 publications non disponibles, 3 rédigées dans une langue autre que l'anglais ou le français, 2 car il existait des biais, 7 car une utilisation d'un matériel autre que les colles de la familles des CA était rapportée, 7 qui utilisaient de manière combinée une colle CA avec un autre dispositif médical pouvant être source de biais, 9 pour lesquelles l'utilisation d'une colle CA se faisait pour une autre indication que l'ostéosynthèse ou la greffe osseuse autologue. L'intégralité du texte des 43 publications restantes fut ensuite rigoureusement analysé. Parmi celles-ci 13 ont été exclues : 9 car l'étude portait sur la force d'adhérence et non l'ossification, 1 dont la colle n'était pas un dérivé CA, 1 par utilisation combinée de la colle CA avec du ciment et une plaque résorbable, 2 car il n'existait aucune donnée concernant l'effectif. Au total 30 publications furent incluses dans la revue systématique (figure 2).

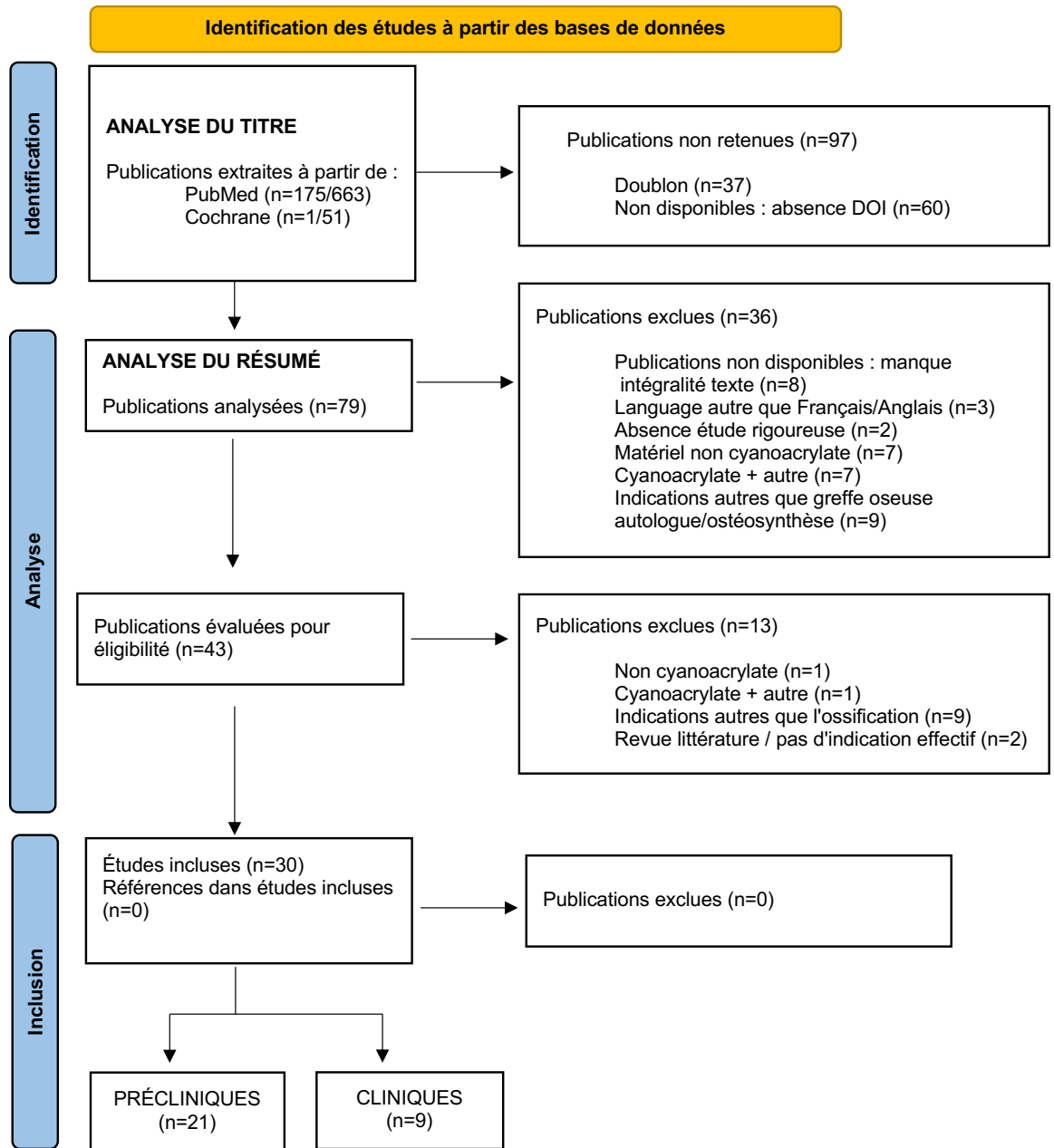


Figure 2. Protocole de sélection des articles concernant l'effet des colles CA sur l'ossification (selon Preferred Reporting for Systematic Reviews and Meta-Analyses PRISMA (24))

2.1. Caractéristiques des études

2.1.1. Études précliniques

Chez l'animal 21 études se sont intéressées aux colles CA dans le domaine de l'ostéosynthèse, 11 sur des os à ossification endochondrale, 4 sur des os à ossification membraneuse, 5 sur des os à ossification mixte.

Ossification endochondrale

Concernant l'ossification endochondrale (Tableau II), Palacio et al (57) rapportèrent dans leur étude prospective randomisée 100% d'ossification fémorale, humérale et tibiale avec l'utilisation d'ethyl ou butyl CA sans différence statistique entre les 2 monomères ($p=0,66$), il exista cependant une inflammation plus marquée dans le groupe butyl CA. Xavier et al (58) quant à eux étudièrent l'effet du butyl CA sur la réossification proximale et distale du radius chez le lapin, avec 100% de succès clinique et radiographique ; par ailleurs il exista 2 cas d'infections profondes (4%) sans plus de précision mais les auteurs ne purent incriminer le CA du fait du nombre comparable dans le groupe contrôle sans CA. L'équipe d'Akcal et al (59) utilisa le butyl CA pour renforcer des broches d'ostéosynthèse de fractures tibiales chez le rat. L'ossification fut obtenue dans 50% des cas sans inflammation ou nécrose (contre 62% dans le groupe broche sans CA mais sans différence statistiquement significative). Il exista 2 cas (25%) de déhiscence/infection de cicatrice pour 1 cas (12%) dans le groupe contrôle. Caroli et al (60) publièrent une série de cas d'ostéosynthèse tibiale sur le poulet qui objectivait 100 % d'ossification sans complication notable. Dans 2 études prospectives contrôlées, Harper et al étudièrent l'effet des CA pour les fractures ostéochondrales du genou

chez le chien (61) et le lapin (62) avec, pour les deux séries, des résultats satisfaisants. Dans leur première étude conduite sur le chien, il exista 81% de fusion dans le groupe CA contre 56% dans le groupe contrôle, la différence était non significative (p non précisé) ; dans leur étude sur le lapin il exista 96% de fusion dans le groupe CA contre 50% dans le groupe contrôle ($p < 0,05$).

Ekelund et al (63) transposèrent des implants de fémur et de tibia dans la paroi abdominale chez le rat en présence de butyl CA. La présence de CA inhiba systématiquement l'induction de tissu osseux et un "effet barrière", ainsi que des phénomènes inflammatoires marqués furent évoqués comme explications physiopathologiques. La cicatrisation de fractures fémorales et tibiales fut comparée par Papatheofanis et al (64) qui utilisèrent soit de l'éthyl CA soit de l'isobutyl CA. Les résultats furent contradictoires puisque l'ossification sembla être limitée dans le groupe ethyl CA (12,5% contre 71%) avec un nombre plus fréquent de déplacements secondaires (62,5% contre 14%), pas de précision concernant la valeur du p . Par ailleurs Papatheofanis et al utilisèrent également dans 2 cas une colle à base de fibrine sur le fémur controlatérale et il est intéressant de noter que dans les 2 cas l'ossification ne fut jamais obtenue avec 100% de déplacements secondaires, les auteurs conclurent à l'impossibilité de l'utiliser dans la consolidation des fractures d'os soumis à des contraintes importantes (membres inférieurs). Forssell et al (65) furent les seuls à avoir étudié la réossification de scapula en présence d'éthyl CA, ils rapportèrent seulement 41% d'ossification (contre 93% dans le groupe contrôle), ils notaient par ailleurs une instabilité plus importante (59% contre 6,7%) mais pas de différence en ce qui concerne les déplacements secondaires (17,6% dans les 2 groupes). Le défaut d'ossification fut attribué dans ce cas à une inflammation sévère avec réaction à corps étranger. Cette hypothèse

physiopathologique fut en totale contradiction avec « l'effet barrière » allégué par Ekelund et al (63).

Deux autres études évaluèrent les CA pour l'ostéosynthèse du massif facial. Dadaş et al (66) étudièrent le butyl CA pour ostéosynthèser les fractures zygomatiques chez le lapin. Ils obtinrent 100% de succès sans complication à 1 mois, contre 100% de déplacement dans le groupe contrôle sans matériel de fixation. Enfin, Amarante et al (67), dans une publication sur la greffe autologue osseuse du cochon, rapportèrent 100% de succès et une résistance à la torsion identique au groupe contrôle par plaque vissée ($p>0,05$) sans complication au niveau de l'os frontal, du bord supérieur de l'orbite et de l'os malaire, cependant la colle sembla jouer un effet barrière, en regard des zones où elle ne fut pas encore dégradée, l'ossification se développant sans difficulté autour des zones où elle fut apposée. Les auteurs suggérèrent que l'ossification pouvait suivre son cours après dégradation du CA. Il est à noter que l'on retrouva une résorption de la greffe osseuse dans 17% des fractures du bord supérieur de l'orbite fixées par plaque vissée, les auteurs mirent en cause le traumatisme provoqué par le visage.

Ossification membraneuse

Concernant l'ossification membraneuse (Tableau III), 4 études se sont intéressées à la greffe osseuse autologue sur le crâne.

Shermak et al (68) rapportèrent des résultats prometteurs chez le lapin puisqu'ils obtinrent 100% d'ossification avec le butyl CA seuls, 100% avec une plaque vissée et 66% sans matériel de fixation.

Tableau II : Caractéristiques des études précliniques concernant l' effet des colles CA sur l' ossification endochondrale (Fx = Fracture)

Premier auteur	Année	Type étude	Type intervention	Effectif	Groupes	Fusion/ossification	Effets indésirables	Suivi
Caroli et al (60)	1997	Série de cas prospective	Poulet : Fx tibia	n=15	>Éthyl CA (n=15)	>15/15 (100%)	>0/15 (0%)	2 mois
Harper et al (61)	1983	Prospective contrôlée	Chien : Fx ostéochondrale genou -1 côté ostéosynthèse CA -autre côté rien	n=16	>Isobutyl CA (n=16) >rien (n=16)	>13/16 (81%) > 9/16 (56%)	>0/16 (0%) >0/16 (0%)	6 mois
Harper et al (62)	1988	Prospective contrôlée	Lapin : Fx ostéochondrale genou -1 côté ostéosynthèse CA -autre côté rien	n=24	>Isoamyl CA (n=24) >rien (n=24)	>23/24 (96%) >12/24 (50%)	>0/24 (0%) >0/24 (0%)	6 mois
Forsell et al (65)	1984	Prospective contrôlée	Lapin : Scapula : greffe osseuse autologue -1 côté avec CA -autre côté : rien	n=17	>Éthyl CA (n=17) >rien (n=15)	>7/17 (41%) >14/15 (93%)	> -déplacement : 3/17 (17,6%), -instable : 10/17 (59%) -inflammation : importante >-déplacement : 3/17 (17,6%), -instable : 1/15 (6,7%), -inflammation : aucune	2 mois
Amarante et al (67)	1991	Prospective contrôlée	Cochon : Greffe osseuse autologue Frontal/bord supérieur orbite/zygoma -1 côté avec CA -autre côté : plaque vissée	n=6	>Butyl CA (n=18) >Plaque (n=18)	>18/18 (100%) >18/18 (100%)	>0/18 (0%) > Résorption : 3/18 (17%), tous en supra-orbitaire	6 semaines

Tableau II : Caractéristiques des études précliniques concernant l' effet des colles CA sur l' ossification endochondrale (Fx = Fracture) (suite)

Premier auteur	Année	Type étude	Type intervention	Effectif	Groupes	Fusion/ossification	Effets indésirables	Suivi
Palacio et al (57)	2017	Prospective randomisée contrôlée	Rat Fx humérus/fémur/tibia -droite : ostéosynthèse CA -gauche : rien	N=90	>CA -éthyl CA (n=45) -butyl CA (n=45) >sans matériel (n=90)	> CA -45/45 (100%) -45/45 (100%) >NR	>CA : inflammation -faible -marquée >NR	6 mois
Xavier et al (58)	2015	Prospective contrôlée	Lapin : Fx radius -1 côté ; CA -autre côté : rien	n=48	>Butyl CA (n=48) >rien (n=48)	>48/48 (100%) >48/48 (100%)	>infection : 2/48 (4%) >infection :2/48 (4%)	4 mois
Alkal et al (59)	2014	Prospective randomisée contrôlée	Rat : Fx tibia	n=16	>broche + butyl CA (n=8) >broche seule (n=8)	>4/8 (50%) >5/8 (62%)	>défait cicatrisation 2/8 (25%) >Défait cicatrisation : 1/8 (12%)	6 semaines
Dadaş et al (66)	2007	Prospective contrôlée	Lapin : Fx zygomatique -1 côté ; CA -autre côté : rien	n=8	>butyl CA (n=8/8) >rien (n=8 /8)	>8/8 (100%) >0/8 (0%)	>0/8 (0%) >déplacement : 8/8 (100%)	1 mois
Papathcofanis et al (64)	1983	Prospective comparative	Rat : Fx fémur Lapin : Fx tibia	n=8 n=7	>rat : éthyl CA (n=8) >lapin : isobutyl CA (n=7)	>3/8 (12,5%) >5/7 (71%)	>déplacement : 4/8 (62,5%) >-déplacement : 1/7 (14%) -Hématome : 1/7 (14%)	NR 3 semaines
Ekelund et al (63)	1991	Prospective contrôlée	rat : implant fémur+tibia en nourrice dans tissu sous-cutané abdominal, en présence CA ou rien	n=10	>Butyl CA (n=40) -faible dose (n=20) -Forte dose (n=20) >rien (n=20)	>0/40 (0%) -0/20 (0%) -0/20 (0%) >20/20 (100%)	>inflammation intense 40/40 (100%) >0/20 (0%) >0/20 (0%) >0/20 (0%)	3 semaines

L'utilisation du butyl CA seul et l'utilisation d'une plaque vissée permirent d'obtenir des densités osseuses comparables aux groupes contrôles avec des quantums respectifs de $80,5\% \pm 9,2$ et de $81,8\% \pm 11,4$ contre $48,1\% \pm 18,3$ dans le groupe contrôle ($p=0,11$ et $p=0,09$ respectivement pour la comparaison CA-contrôle et plaque-contrôle). Il exista par ailleurs une inflammation modérée du cortex en regard chez 27% des patients qui ne s'observa pas au sein du groupe contrôle. Un cas de nécrose tissulaire fut rapporté par les auteurs mais qui l'expliquèrent par le geste chirurgical, cette lésion étant également retrouvée dans un cas du groupe contrôle sans matériel de fixation. Des études plus récentes menées dans les années 2000 publièrent des résultats moins encourageants.

Saska et al (69) qui étudièrent la greffe osseuse autologue sur la calvaria chez le lapin, déplorèrent 0% de fusion du greffon contre 100% dans le groupe contrôle avec vis, et ce malgré une stabilité et une conservation du volume de greffe supérieure. Les auteurs rappelèrent que le temps de dégradation de l'éthyl CA étant long (1 an), leur délai de suivi était probablement insuffisant.

L'éthyl CA et l'octyl CA furent utilisés par Esteves et al (70) sur le rat. Ces derniers déplorèrent 0% de fusion avec les CA tandis que le groupe contrôle (absence de matériel de fixation) afficha 100% de fusion. Ils remarquèrent également une inflammation plus importante dans le groupe octyl CA alors que ce dernier possède une chaîne latérale plus longue que celle de l'éthyl CA. Les auteurs supposèrent que l'échec d'intégration osseuse était la conséquence d'une inflammation plus importante dans les groupes CA qui fut à l'origine d'une résorption osseuse accrue.

Tableau III : Caractéristiques des études précliniques concernant l' effet des colles CA sur l' ossification membraneuse

Premier auteur	Année	Type étude	Type intervention	Effectif	Groupes	Fusion/ossification	Effets indésirables	Suivi
Esteves et al (70)	2014	Prospective randomisée contrôlée	rat :	n=48	>éthyl CA (n=16)	>0/16 (0%)	>inflammation modérée	2 mois
			calvaria : greffe osseuse autologue -1 côté : CA -1 côté : rien					
Hochuli-Vieira et al (71)	2017	Prospective contrôlée	Lapin :	n=20	>butyl CA (n=20)	>3/20 (15%)	>inflammation légère	4 mois
			calvaria : greffe osseuse autologue -1 côté : CA -autre côté : vis					
Saska et al (69)	2009	Prospective contrôlée	Lapin :	n=20	>éthyl CA (n=20)	>0/20 (0%)	>0/20 (0%)	4 mois
			calvaria : greffe osseuse autologue -1 côté : CA -autre côté : vis					
Shermak et al (68)	1998	Prospective contrôlée	Lapin :	n=33	>butyl CA (n=13)	>13/13 (100%) Densité : 80,5±9,2%	>-inflammation cortex modérée:3/11 (27%), -nécrose 1/11 (9%)	2 mois
			calvaria : greffe osseuse autologue					
					>plaque vissée (n=14)	>14/14 (100%) Densité : 81,8±11,4%		
					>rien (n=6)	>4/6 (66%) Densité : 48,1±18,3%	>inflammation : 0/14 (0%) -nécrose : 1/6 (16,7%)	

Hochuli-Vieira et al (71), constatèrent 15% de fusion osseuse avec le butyl CA chez le lapin alors que la population contrôle (vis) expérimenta 100% de fusion. Une inflammation persistante pour le groupe CA fut évoquée pour expliquer les résultats.

Ossification mixte

Des résultats contradictoires furent publiés pour l'utilisation des CA dans l'indication d'ostéosynthèse de mandibule dont l'ossification est mixte selon les zones, à la fois membraneuse et endochondrale (Tableau IV).

Oliveira Neto et al (72) et Salata et al (73) réussirent avec succès leurs greffes osseuses autologues sur des mandibules de lapin sans complications notables. Dans la première série une meilleure conservation du volume de greffe en comparaison avec le groupe contrôle avec vis ($p > 0,05$) fut constatée. Ce résultat fut expliqué par une résorption accrue dans le groupe contrôle fixé par vis liée à la pression interne exercée par la vis sur la greffe. Il fut également constaté que le butyl CA serait plus adapté à l'ostéosynthèse que l'ethyl CA puisque le premier CA ne fut plus retrouvé après 42 semaines à l'inverse du dernier CA qui possède une dégradation lente (69).

Dans l'étude de Salata et al (73) des résultats similaires furent retrouvés et expliqués par une résorption importante dans le groupe contrôle avec vis ($p < 0,05$), comme en témoigna la concentration importante de cytokines pro-inflammatoires, probablement liée à l'insertion traumatique de la vis.

Tableau IV : Caractéristiques des études précliniques concernant l' effet des colles CA sur l' ossification mixte

Premier auteur	Année	Type étude	Type intervention	Effectif	Groupes	Fusion/ossification	Effets indésirables	Suivi
De Santis et al (74)	2017	Prospective comparative	Lapin : mandibule : greffe osseuse autologue -1 côté : CA -autre côté : CA + vis	n=24	>butyl CA (n=6) >butyl CA + vis (n=6)	>2/6 (33%) >2/6 (33%)	>0/6 (0%) >0/6 (0%)	40 jours
Lobene et al (75)	1968	Prospective contrôlée	Rat : os alvéolaire mandibule -1 côté : CA -autre côté : rien	n=42	>CA (n=42) -isobutyl CA (n=21) -butyl CA (n=21) >rien (n=42)	>CA : 21/42 (50%) -21/21 (100%) -0/21 (0%) >rien : 42/42 (100%)	>CA -0/21 (0%) -inflammation : 21/21 (100%) >rien : 0/42 (0%)	64 jours
Baş et al (76)	2012	Prospective contrôlée	Lapin : Mandibule Greffe osseuse autologue (tibial) -1 côté : CA -autre côté : vis	n=12	>butyl CA (n=12) >vis (n=12)	> à 4 sem. : 0/5 (0%) à 12 sem. : 0/6 (0%) > à 4sem. : 5/6 (83%) à 12 sem. : 6/6 (100%)	>- necrose greffe : 4 sem. (2/5=40%), 12 sem. (3/6=50%) -inflammation : 4 sem. (1/5=25%), 12 sem. (1/6=17%) >-necrose greffe : 4 sem. (0/6=0%), 12 sem. (0/6=0%) -inflammation : 4 sem. (1/6=17%), 12 sem. (0/6=0%)	3 mois
de Oliveira Neto et al (72)	2012	Prospective contrôlée	Lapin : Mandibule : greffe osseuse autologue -1 côté : CA -autre côté : vis	n=18	>butyl CA (n=18) >vis (n=18)	>18/18 (100%) >18/18 (100%)	Résorption osseuse : butyl CA = vis (p>0,05)	6 semaines
Salata et al (69)	2014	Prospective contrôlée	Lapin : mandibule : greffe osseuse autologue -1 côté : CA -autre côté : vis	n=6	>butyl CA (n=6) >vis (n=6)	>-ossification centre (50,6±8,3%), -bord (50,3±10,6%) >-ossification centre (32,5±3,5%), -bord (33,8±6%) (p<0,05 entre les groupes)	>0/6 (0%) >0/6 (0%)	8 jours

Baş et al (76) utilisèrent le butyl CA pour évaluer la greffe osseuse autologue tibiale sur la surface externe de l'angle de la mandibule de lapin. Leur évaluation à 4 et 12 semaines retrouva un échec systématique de fusion osseuse et de façon plus inquiétante une nécrose du greffon atteignant 50% des cas à 12 semaines (contre 0% à 4 et 12 semaines dans le groupe contrôle avec vis). Ces résultats purent s'expliquer par un délai de suivi plus long que dans l'étude de Salata et al (3 mois contre 8 jours), un type de greffon différent (monocortical tibial contre bicortical crânien). Bas et al supposèrent également que l'application de butyl CA au centre du greffon ait pu s'opposer à l'ostéosynthèse et que son application seulement sur les berges du greffon aurait permis une réossification à partir de l'os spongieux décorticalisé présent au centre du greffon.

De Santis et al (74) utilisèrent un greffon autologue prélevé sur la calvaria de lapin et fixé sur la paroi externe de l'angle mandibulaire. La fusion fut retrouvée dans seulement 33% des cas et ne fut pas améliorée par l'ajout d'une vis au butyl CA. Ceci fut expliqué par la persistance de colle et de tissu conjonctif à l'interface greffe-site récepteur, la colle agissant comme une interface barrière s'opposant à l'ossification.

2.1.1. Études cliniques

Neuf publications étudièrent l'utilisation de colles CA pour l'ostéosynthèse chez l'être humain (Tableau V). Il s'agissait principalement d'ostéosyntheses à faibles contraintes et d'ossification membraneuse.

Yilmaz et al (78) ont publié un case report concernant l'utilisation du n-butyl CA pour traiter une fracture ostéochondrale du talus et Avery et al (77) un case report concernant

l'utilisation du même CA pour des atteintes cranio-faciales. Une ossification fut obtenue dans tous les cas de ces deux case report. Fut à déplorer une infection survenue 3 mois après la chirurgie chez un patient souffrant d'une dysplasie fibreuse ayant été traité par un volet frontal gauche et une greffe osseuse autologue costale maintenue par du n-butyl CA. L'infection fut traitée avec succès par une antibiothérapie.

Gonzalez et al (76) rapportèrent de manière rétrospective 100 cas de volets crâniens ostéosynthésés avec de l'ethyl CA seul. Sur les TDM de contrôle l'ossification fut obtenue dans tous les cas sans complication.

Enfin, 6 séries prospectives de cas rapportèrent l'utilisation des CA dans la chirurgie maxillo-faciale avec pour tous des résultats prometteurs.

Kim et al (79), Mehta et al (80), Foresta et al (81) et Özyazgan et al (52) utilisèrent le n-butyl CA et obtinrent une ossification dans 97% des cas (104/107). Le seul cas d'échec d'ostéosynthèse dans l'étude de Mehta et al (80) fut expliqué par la présence de sang à l'interface os-CA ayant conduit au rejet de la greffe. Deux cas de retard de cicatrisation, sans précision quant à leur origine possible, furent recensés. L'équipe de Mehta recommanda donc d'utiliser le n-butyl CA sur une surface préalablement séchée. Dans l'étude de Kim et al (79), il exista sur la TDM de contrôle réalisée 1 an a posteriori 1 cas de résorption osseuse au niveau du rebord supra-orbitaire. Ce défaut qui fut infra centimétrique n'eut aucune conséquence esthétique. La série d'Özyazgan et al (52) qui évalua la correction des déviations du septum nasal par greffe osseuse ou cartilagineuse déplora 2 cas de rejet de la greffe. L'analyse histopathologique mit en évidence des signes d'inflammation chronique sans infection sous-jacente et ce défaut de greffe fut attribué non pas à un "effet barrière" mais comme la conséquence de mouvements du fragment osseux.

Tableau V : Caractéristiques des études cliniques concernant l' effet des colles CA sur l' ossification (Fx = Fracture ; NR = Non Renseigné)

Premier auteur	Année	Type étude	Type intervention	Effectif	Groupes	Fusion/ossification	Effets indésirables	Suivi
Avery et al (77)	1982	Case report	-Fx frontale traumatique -mucocèle sinus frontal -Fx zygomata+léfort II -dysplasie fibreuse frontale	n=4	n-butyl CA	4/4 (100%)	infection : 1/4 (25%) (patient dysplasie fibreuse)	NR
Yılmaz et al (78)	2005	case report	Fx ostéochondrale talus	n=1	butyl-2 CA	1/1 (100%)	0/1 (0%)	12 mois
Kim et al (79)	1997	Série de cas prospective	Reconstruction -sinus frontal -sinus maxillaire -orbite	n=11	Ostéosynthèse par butyl-2 CA	11/11 (100%)	resorption os = 1/11 (9%)	12 mois
Nemoto et al (82)	2015	Série de cas prospective	Reconstruction plancher orbite	n=96	>ethyl CA + autogreffe >autogreffe par crete iliaque sans CA (n=12) >allogreffe (n=5) >reduction seule (n=48)	>30/31 (97%) ->NR ->NR ->NR	>Effondrement plancher après reconstruction = 1/31 (3%)	8 mois
Alam et al (83)	2018	Série de cas prospective	Reconstruction après orbitotomie laterale	n=5	isoamyl CA	5/5 (100%)	0/5 (0%)	3 mois
Mehta et al (80)	1987	Série de cas prospective	Fracture mandibule	n=10	n-butyl CA	9/10 (90%)	-retard cicatrisation = 2/10 (20%) -expulsion greffe = 1/10 (10%)	1 à 6 mois
Foresta et al (81)	2015	Série de cas prospective	Fracture mur antérieur maxillaire	n=25	n-butyl-2 CA	25/25 (100%)	0/25 (0%)	18 mois
Özyazgan et al (52)	2017	Série de cas prospective	Déviaton septum nasal	n=77	Correction avec n-butyl CA + greffe os autologue (n=61) >cartilage autologue (n=16)	>59/61 (97%) >0/16 (0%)	>infection : 3/61 (5%) defaut prise greffe : 2/61 (3%) > 0/16 (0%)	29 mois
Gonzalez et al (76)	2000	Série de cas rétrospective	Cranioplastie	n=100	éthyl CA	100/100 (100%)	0/100 (0%)	NR

Ils rapportèrent également 3 cas d'infection, dont un nécessitant un drainage chirurgical, qui évoluèrent tous favorablement sous antibiothérapie et sans conséquence sur la correction de la déviation septale. Le taux d'infection fut comparable à celui rapporté dans la littérature et les CA ayant démontré des propriétés bactériostatiques (80), ces infections furent attribuées au geste chirurgical lui-même et non au CA.

Nemoto et al (82) utilisèrent l'éthyl CA dans une série de cas prospective de reconstruction de fractures du plancher de l'orbite. L'ossification était obtenue dans 97% des cas (30/31) avec amélioration des signes ophtalmologiques quand ceux-ci furent présents en préopératoire. Un patient présenta une instabilité avec effondrement du plancher 1 semaine après la chirurgie, nécessitant une reprise chirurgicale par autogreffe iliaque. Dans une étude prospective, Alam et al (83) reconstruisirent la paroi latérale de l'orbite avec une ostéosynthèse par isoamyl CA et obtinrent une ossification dans 100% (5/5) des cas, sans complication.

3. Discussion

3.1. Études précliniques

L'analyse exhaustive de la littérature scientifique ne permet pas, dans le cas de l'utilisation de CA pour l'ostéosynthèse de structure à ossification endochondrale, de dégager un consensus. En effet, il existe des résultats contradictoires quant aux bons résultats d'ossification. On remarque cependant que l'utilisation de CA à chaîne courte, comme l'éthyl CA, est responsable de phénomènes inflammatoires plus importants que les CA à chaînes latérales plus longues comme le n-butyl CA. Parallèlement l'éthyl CA semble

impliqué dans plus de constats d'échec de greffe osseuse. L'absence ou la mauvaise réossification pour les groupes traités avec du CA est imputée par les équipes de recherche à 2 mécanismes qui peuvent être synergiques.

Premièrement, l'hypothèse de "l'effet barrière" fut développée pour déterminer les causes pour lesquelles l'ossification ne se développait initialement pas au niveau des zones sur lesquelles le CA persistait. En effet, une réossification était observée au niveau des zones du greffon sur lesquelles aucun CA n'était apposé et qui étaient en contact avec le site osseux receveur. De plus et très à distance chronologiquement de l'application du CA, il était possible d'observer une ossification au niveau des zones où le CA avait été apposé. Cette réossification était donc possible une fois la totalité du CA dégradé.

Deuxièmement, certaines équipes mirent en cause l'inflammation générée par les CA via notamment leurs produits de dégradations, qui sont le formaldéhyde et les dérivés cyanoacétates pour expliquer le défaut dans la réossification. Ainsi, un état hyper inflammatoire au niveau des tissus adjacents au greffon serait le facteur étiologique qui expliquerait une résorption osseuse accrue, synonyme de mauvaise ossification. L'analyse de la littérature, dans le cas d'ostéosynthèse de structures membraneuses, permet de mettre en lumière une bonne biocompatibilité des CA, notamment du n-butyl CA. Si parfois certains résultats peuvent diverger, les meilleurs résultats obtenus pour ce type d'ossification semblent expliqués par la nature des os ostéosynthésés. En effet, les structures sont plus fines et la fixation par vis semble générer des phénomènes inflammatoires plus marqués avec risque de résorption osseuse du greffon en regard que la fixation par CA.

3.2. Études cliniques

L'effet des CA sur l'ossification chez l'Homme a principalement été étudié sur des os dont l'ossification est membraneuse. Les séries concernent notamment leur utilisation en chirurgie maxillo-faciale et l'ossification est obtenue dans la quasi-totalité des cas. Les mécanismes physiopathologiques pour expliquer les échecs étaient doubles. Il s'agissait d'une application de CA sur une surface osseuse non sèche ou bien sur un mouvement de l'os ostéosynthésé. Les "effet barrière" ou la toxicité des CA n'ont pas été évoqués pour expliquer l'insuccès des CA. Aucun effet indésirable majeur induit par la colle n'a été recensé.

Il faut cependant préciser que les effectifs de ces études, non contrôlées et non randomisées pour la plupart, restent faibles et que la puissance peut être insuffisante pour détecter des effets indésirables rares.

Il faut également garder à l'esprit que les CA constituent une classe de colle chirurgicale récente et que les séries disponibles dans la littérature examinent les monomères les plus anciens comme le n-butyl CA. Si les résultats paraissent être ceux d'une bonne biocompatibilité lorsque les anciens CA sont utilisés pour l'ostéosynthèse, les données concernant les composés plus récents, à chaînes longues et théoriquement moins toxiques, font défaut.

Chapitre 3. Le cas du n-hexyl cyanoacrylate

Le n-hexyl cyanoacrylate (n-HCA), dont l'appellation commerciale est IFABOND®, fut introduit dans l'arsenal des colles du bloc opératoire de neurochirurgie de Clermont Ferrand à la fin des années 2010 pour améliorer l'étanchéité durale. Les retours d'expériences pour cette indication furent extrêmement péjoratifs mais son important pouvoir d'adhésion fut remarqué par les professionnels en charge de la neurochirurgie pédiatrique. C'est donc dans une perspective d'ostéosynthèse de petit fragment d'os de membrane que le n-HCA fut utilisé régulièrement. En effet, pour favoriser la réossification des grands défauts osseux nécessaires à la bonne correction des craniosynostoses, de multiples fragments d'os de membranes centimétriques doivent être apposés sur la pachyméninge et ne doivent pas être mobiles. Il s'agit en fait d'un monomère plus récent, qui fut synthétisé pour la première fois en 2004 sous le nom de MICROBOND®. Il obtint son marquage CE en 2007. Ce fut en 2009 que sa formule fut révisée et que l'IFABOND® fut commercialisé. Ce CA fut approuvé pour les actes chirurgicaux internes et externes comme adhésif et hémostatique. Notre précédente revue de la littérature sur l'effet des CA sur l'ossification n'a retrouvé aucune publication sur ce composé dans le domaine de l'ostéosynthèse. Une revue systématique de la littérature selon la méthodologie décrite précédemment fut donc réalisée.

1. Méthode

Cette revue systématique de la littérature est en accord avec les recommandations PRISMA (Preferred Reporting Items for Systematic Reviews and Meta-Analyses) (24)

1.1. Critères d'éligibilité

Nous considérâmes l'ensemble des publications étudiant le n-HCA dans son indication d'adhésif chirurgical, son utilisation comme matériel d'embolisation était exclue. Toutes les études in vivo furent retenues, sans limitation sur l'âge ou la spécialité chirurgicale concernée pour les études sur l'homme. Le langage de publication fut restreint à l'anglais et au français sans aucune limitation concernant la date de publication. De la même façon nous analysâmes les études précliniques et cliniques de manière indépendante.

1.2. Sources d'information

Une revue systématique de la littérature anglaise et française fut conduite en utilisant les bases de données médicales PubMed et Cochrane Library. Les termes recherchés dans le titre ou le résumé étaient “ n hexyl cyanoacrylate” ou “ifabond”. Pour une exhaustivité maximale, la dernière recherche fut menée le 9 septembre 2021.

1.3. Processus de sélection

Le même processus de sélection que celui exposé au début de ce chapitre fut utilisé. Les publications furent exclues dès lors qu'elles n'étaient pas disponibles, lorsque la publication n'était pas en langue anglaise ou française, ou lorsque le n-HCA n'était pas évalué dans son indication d'adhésif chirurgical.

1.4. Collection des données

Les variables d'intérêts étaient : type d'étude, nombre de participants, type de chirurgie, taux d'adhésion, effets indésirables en précisant leur nature, la durée du suivi. Le groupe des cas correspondait au groupe traité par n-HCA, le groupe contrôle variait en fonction des études.

1.5. Données sélectionnées

Le critère de jugement principal était le taux d'adhésion, les données secondaires correspondaient aux effets indésirables en précisant leur nature.

1.6. Évaluation du risque de biais

Les publications ont été classées en fonction de leur degré d'évidence scientifique en utilisant l'échelle Oxford Centre of Evidence-Based Medicine Level of Evidence Scale (56).

2. Résultats

2.1. Sélection des publications

Un total de 38 études fut extrait dont 29 publications sur PubMed et 9 sur Cochrane Library. Après analyse des titres, 25 articles furent retenus. Après retrait des doublons et des articles non disponibles, 13 d'entre eux furent sélectionnés pour l'analyse des résumés. Deux séries furent exclues car le texte intégral n'était pas disponible pour l'une, et l'espagnol était

la langue de publication pour la seconde. Les 11 articles restants ont ensuite été analysés dans leur intégralité, aucun n'a été exclu (figure 3).

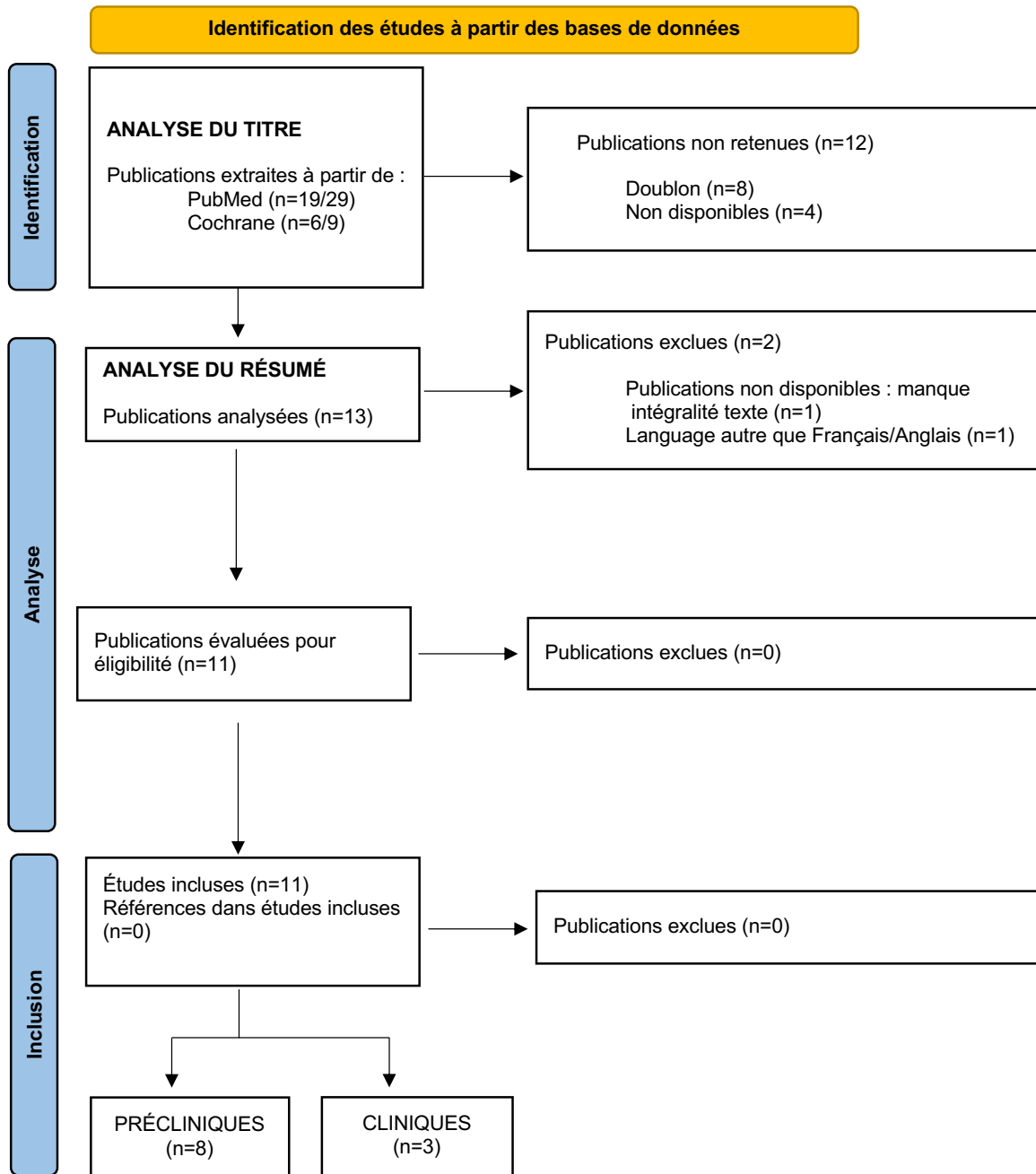


Figure 3. Protocole de sélection des articles concernant les études cliniques du n-HCA dans son indication d'adhésif chirurgical (selon Preferred Reporting for Systematic Reviews and Meta-Analyses PRISMA) (24)

2.1. Caractéristiques des études

2.1.1. Études précliniques

Huit études rapportèrent l'utilisation du n-HCA chez l'animal, principalement pour des modèles de réparation de paroi abdominale (en vue de son utilisation pour traiter les hernies abdominales chez l'homme) (Tableau VI).

C'est en 2015 que Reynvoet et al (84) publièrent le premier travail utilisant le n-HCA chez l'animal. Il s'agit du traitement par une prothèse synthétique de paroi mise en place par laparoscopie pour un modèle de hernie abdominale chez le mouton. Cette prothèse fut fixée soit par une méthode classique de clamps biodégradables, soit par du n-HCA. La fixation de la prothèse fut obtenue dans 19 cas sur 20 (95%) dans le groupe n-HCA contre 20 cas sur 20 (100%) avec la méthode classique. Leur équipe développa également un protocole d'évaluation de la résistance à la pression des prothèses fixées. Le seuil maximal de pression fut fixé à 100 Newtons afin d'étudier la résistance à la pression abdominale qui est au maximum de 32N physiologiquement. Le nombre de cas de prothèses ayant rompu avant d'atteindre le seuil de 100N fut équivalent dans chaque groupe (un seul cas par groupe). Il n'exista pas de différence statistiquement significative pour les pressions mesurées avant de céder pour ces 2 cas. Les auteurs conclurent ainsi que le maintien de la prothèse fut équivalent dans les 2 groupes, et, pour le groupe n-HCA, lié à une surface d'adhésion augmentée. Il exista dans le groupe n-HCA une inflammation plus importante que dans le groupe contrôle ($p < 0,05$) mais qui régressa pour n'être plus statistiquement significative à 6 mois. La présence de granulomes inflammatoires fut strictement superposable entre les 2 groupes, avec 1 cas sur 6 (16,7%) à J1 et 2 cas sur 6 (33%) à 2 semaines.

Tableau VI : Caractéristiques des études précliniques concernant le n-HCA dans son indication d'adhésif chirurgical

Premier auteur	Année	Type étude	Type intervention	Effectif	Groupes	Intégration/fusion	Effets indésirables	Suivi
Pascual G et al (85)	2016	Prospective randomisée contrôlée	lapin : réparation pari abdominale (fixation prothèse de pari) (voie ouverte extra-péritonéale)	n=18	>butyl CA (n=6) >hexylCA (n=6) >octylCA (n=6)	>6/6 (100%) >6/6 (100%) >6/6 (100%)	>granulome : 4/6 (66%) >granulome : 2/6 (33%) >granulome : 1/6 (16,7%) -Macrophage: J14 : BCA/HCA>OCA (p<0,05) J90 : BCA=HCA=OCA J14/J90 : tous augmentent (p<0,05) -Apoptose : BCA/OCA>HCA (p<0,05)	15 jours
					>suture (n=6)	>6/6 (100%)	>granulome : 2/6 (33%) -Macrophage: J14 : suture<BCA/HCA (p<0,05) ; OCA (p>0,05) J90: suture<CA (p<0,05) -Apoptose: suture<BCA/OCA (p<0,05) HCA (p>0,05)	

Tableau VI : Caractéristiques des études précliniques concernant le n-HCA dans son indication d'adhésif chirurgical (suite)

Premier auteur	Année	Type étude	Type intervention	Effectif	Groupes	Intégration/fusion	Effets indésirables	Suivi
Pascual G et al (86)	2016	Prospective randomisée contrôlée	Lapin : Réparation paroi abdominale (fixation prothèse de paroi)	n=36	>butyl CA (n=12)	>12/12 (100%)	Identique étude Pascual et al 2016 (85)	3 mois
					>hexylCA (n=12)	>12/12 (100%)		
					>octylCA (n=12)	>12/12 (100%)		
Pascual G et al (87)	2017	Prospective randomisée contrôlée	Lapin : Réparation paroi abdominale (fixation prothèse de paroi) (voie ouverte extra-péritonéale)	n=18	>butyl CA (n=6)	>6/6 (100%)	-macrophage : BCA/HCA >OCA/suture (p<0,05) -apoptose : CA>suture (p<0,05) uniquement avec BCA	6 mois
					>hexylCA (n=6)	>6/6 (100%)		
					>octylCA (n=6)	>6/6 (100%)		
Pascual G et al (88)	2017	Prospective randomisée contrôlée	Lapin : Réparation paroi abdominale (fixation prothèse de paroi) (voie ouverte extra-péritonéale)	n=36	>butyl CA (n=12)	Cf Pascual et al 2016 (85)	Cf Pascual et al 2016 (85)	3 mois
					>hexylCA (n=12)	Résistance à la traction HCA>BCA/ OCA (p>0,05)		
					>octylCA (n=12)	>6/6 (100%)		
					>suture (n=12)			

Tableau VI : Caractéristiques des études précliniques concernant le n-HCA dans son indication d'adhésif chirurgical (suite)

Premier auteur	Année	Type étude	Type intervention	Effectif	Groupes	Intégration/ fusion	Effets indésirables	Suivi
Pascual G et al (89)	2017	Prospective randomisée contrôlée	Lapin :	n=36	>HCA (n=18)	>CA : 12/12 (100%)	Cf Pascual et al 2016 (85)	3 mois
			Réparation pari abdominale (fixation prothèse de pari)		>OCA (n=18)	Résistance traction : J14: OCA>BCA>HCA (p>0,05) (29,68N en moyenne), J90 : OCA>BCA>HCA (p>0,05) (53,97N en moyenne)		
					>suture (n=18)			
Pascual G et al (90)	2018	Prospective randomisée contrôlée	Lapin :	n=24	>BCA (Glubran®) (n=6)	>6/6 (100%)	>0/6 (0%)	6 mois
			Réparation pari abdominale (fixation prothèse de pari) (voie ouverte extra-péritonéale)		>BCA (SafetySeal®) (n=6)	>6/6 (100%)		
					>HCA (n=6)	>6/6 (100%)		
					>OCA (n=6)	>6/6 (100%)		
					>suture (n=6)	>6/6 (100%)		

Tableau VI : Caractéristiques des études précliniques concernant le n-HCA dans son indication d'adhésif chirurgical (suite)

Premier auteur	Anné e	Type étude	Type intervention	Effectif	Groupes	Intégration /fusion	Effets indésirables	Suivi
Lacerda-Santos et al (91)	2019	Prospective randomisée contrôlée	Rat : Tissu sous-cutané (Fermeture plaie)	n=60	Éponge alcool polyvinyle+ >éthyl CA (n=15) >butyl CA (n=15) >hexyl CA (n=15) >seule (n=15)	>15/15 (100%) >15/15 (100%) >15/15 (100%) >15/15 (100%)	-inflammation : J7 : CA>contrôle (p<0,05), J30 : ECA/HCA>contrôle (p<0,05) -œdème : J15 : HCA>seule (p<0,05) J30 : (p>0,05) -necrose: J15 : ECA/BCA> seule (p<0,05) (HCA : p>0,05) J30 : (p>0,05) -granulation : J7 : ECA/HCA>seule (p<0,05), J15 et J30 : ECA>seule (p<0,05)	1 mois

Aucun cas de granulome ne fut retrouvé à 6 mois. Le nombre d'adhésions intra-abdominales à 2 semaines post-chirurgie fut plus important dans le groupe n-HCA sans que cette différence ne soit statistiquement significative. Ces adhésions furent principalement retrouvées en regard de la prothèse elle-même et les auteurs évoquèrent la possibilité que ces dernières soient provoquées par le type de prothèse utilisé et non par le moyen utilisé pour la fixer. Ils rappelèrent également que la faible viscosité du n-HCA put rendre son application plus imprécise avec des possibilités d'écoulement en-dehors des zones d'intérêts induisant de facto une adhésion non désirée sur d'autres surfaces.

Pascual G et al publièrent une série de 6 études entre 2016 et 2018 (85–88,90,92) pour évaluer l'intérêt des nouveaux CA à chaînes latérales longues sur un modèle de hernie abdominale chez le lapin. Ils retrouvèrent un maintien de la prothèse pour les groupes n-HCA et témoin dans tous les cas. Pour le groupe n-HCA, la résistance à la traction fut évaluée comme égale à celle du groupe contrôle sauf en endoscopie pour les prothèses apposées en intra-péritonéal. Dans ce dernier cas, le groupe contrôle bénéficiait d'une résistance statistiquement supérieure à celle induite par le n-HCA à 3 mois de l'intervention. De plus la résistance à la traction augmenta significativement dans tous les groupes entre J14 et J180, témoignant de la bonne intégration de la prothèse par les colles CA. Cette force d'adhésion remarquable fut là encore expliquée par la viscosité du n-HCA qui lui procura une surface d'adhésion importante. Les cytokines pro-inflammatoires intra-péritonéales (IL-6, TNF α) augmentèrent entre J0 et J14 mais de manière non significative dans le groupe n-HCA, les macrophages augmentèrent entre J14 et J90 de manière significative ($p < 0,0001$) dans ce même groupe. Les granulomes furent retrouvés en proportions équivalentes à J14, et disparurent dans les groupes n-HCA et dans les groupes contrôles à 3 mois. De manière

similaire, l'étude du nombre d'apoptose ne retrouva pas de différence significative ($p > 0,05$) avec le groupe contrôle. Finalement fut constaté 1 cas d'infection à 3 mois dans le groupe n-HCA tout comme dans le groupe contrôle. Cette infection fut corrélée par les auteurs au risque inhérent à la voie d'abord chirurgicale et non à la méthode de fixation utilisée.

Enfin, Lacerda-Santos et al (91) étudièrent les effets des nouveaux CA sur le tissu sous-cutané. Un modèle utilisant une éponge stérile (alcool polyvinylique) mise en place dans le tissu sous-cutané soit en présence de CA (éthyl, butyl ou hexyl CA) soit seule fut développé. L'intégration était obtenue dans tous les cas. Dans le groupe n-HCA, on notait une inflammation supérieure au groupe contrôle et qui persista à J30 ($p < 0,05$). Les auteurs supposèrent que la persistance de cette inflammation ait pu être liée à l'action d'autres composés toxiques (alcool alkyl) mais également à une mauvaise dispersion de la chaleur provoquée par le processus de polymérisation. Parallèlement, le nombre de granulomes fut statistiquement plus important dans le groupe n-HCA à J7 ($p = 0,004$) mais cette différence n'était plus significative à J15 et J30 ($p > 0,05$). Il n'exista pas de différence statistiquement significative concernant le taux de nécrose tissulaire entre les groupes n-HCA et les groupes contrôles. Par conséquent, s'il exista une inflammation persistante jusqu'à J30, celle-ci ne provoqua pas de dégât tissulaire irréversible.

2.1.2. Études cliniques

Le n-HCA est un composé récent et il n'existe que peu d'études qui s'intéressent à son utilisation chez l'homme (Tableau VII). Le n-HCA fut tout particulièrement étudié dans la réparation de la paroi abdominale après les chirurgies de hernie. Moreno-Egea et al (93) furent les premiers à décrire l'utilisation de n-HCA via une étude randomisée prospective.

Cette série compara la réparation de la paroi abdominale après chirurgie herniaire entre un groupe au sein duquel une prothèse synthétique fut fixée avec du n-HCA et un groupe qui utilisa une technique classique de suture transpariétale. L'adhésion fut obtenue dans 100% des cas sans rechute à distance de la chirurgie pour les deux groupes. Un cas (1%) d'hématome de paroi dans le groupe n-HCA (voie ouverte et laparoscopique confondues) et 7 cas (6,6%) dans le groupe contrôle furent recensés. Aucune infection ne fut observée dans le groupe CA alors qu'un cas (0,9%) fut diagnostiqué pour le groupe contrôle. Concernant les complications, aucune des différences constatées ne furent statistiquement significatives et les auteurs proposèrent la constitution d'une cohorte plus importante afin d'avoir une puissance suffisante pour évaluer les effets indésirables rares.

Plus récemment, Mohammadi Tofigh et al (94) mirent en exergue des résultats similaires via un modèle semblable de réparation abdominale. L'adhésion était obtenue dans 100% des cas dans les groupes n-HCA et suture transpariétale sans récurrence à distance de la chirurgie. Il n'exista aucune complication dans le groupe n-HCA tandis qu'un cas d'hématome de paroi fut objectivé dans le groupe suture ($p > 0,05$).

Pour les 2 études précédentes, la fixation par le n-HCA, par définition sans tension, permit une amélioration des douleurs post-opératoires aiguës et chroniques.

Estrade et al (95) rapportèrent une série rétrospective de 35 cas de sacrocolpopexies laparoscopiques avec utilisation de n-HCA. Une adhésion durable fut obtenue dans 94% des cas, et une satisfaction clinique (évaluation par les patients) dans 87% des cas. Il exista 2 cas de récurrence à distance (5,7%), et une exposition de prothèse (2,8%) qui nécessitèrent une reprise chirurgicale.

Tableau VII : Caractéristiques des études cliniques concernant le n-HCA dans son indication d'adhésif chirurgical

Premier auteur	Année	Type étude	Type intervention	Effectif	Groupes	Fusion/ossification	Effets indésirables	Suivi
Moreno-Egea et al (93)	2014	Prospective contrôlée randomisée	Réparation paroi abdominale après hernie avec fixation d'une prothèse synthétique (voie ouverte et laparoscopique)	n=208	>voie ouverte : -n-HCA (n=50) -suture (n=52)	100% dans tous les groupes (0 récurrence)	>voie ouverte : -Hématome = 1/50 (2%) -Infection= 1/52 (1,9%) Hématome = 5/52 (9,6%) Douleur chronique =3/52 (5,7%)	2 ans
					>voie laparoscopique -n-HCA (n=52)		>voie laparoscopique -0/52 (0%)	
					-tacks (vis) (n=54)		-Hématome =2/54 (3,7%) Douleur chronique=3/54 (5,6%)	
Estrade et al (95)	2015	Série de cas rétrospective	Sacrocolpopexie laparoscopique	n=35	Fixation col utérin par n-HCA + 2 sutures d'ancrage	33/35 (94,2%)	-récurrence : 2/35 (5,7%) -exposition prothèse = 1/35 (2,8%) -occlusion intestinale = 1/35 (2,8%) -incontinence U : 3/35 (8,6%)	6-25 mois
Mohammadi Tofigh et al (94)	2021	Prospective contrôlée randomisée	Réparation paroi abdominale après hernie avec fixation d'une prothèse synthétique (voie ouverte)	n=58	>fixation prothèse par n-HCA(n=29) >Fixation prothèse par suture (n=29)	100% dans tous les groupes (0 récurrence)	>0/29 (0%) >hématome = 1/29 (3,4%)	1 an

Les auteurs rappelèrent que ces taux furent semblables à ceux retrouvés dans la littérature (respectivement 2,2% et 2,8%) et purent être liés au geste lui-même plutôt qu'à l'utilisation de la colle. Il n'exista cependant aucun groupe contrôle dans cette étude pour vérifier cette hypothèse.

L'utilisation de n-HCA, pour les 3 études précédentes, permit d'obtenir une adhésion durable corrélée à un faible taux de complication tout en diminuant sensiblement le temps d'intervention.

3. Discussion

Nous avons réalisé une revue systématique de la littérature concernant l'effet du n-HCA lorsqu'il était utilisé comme adhésif chirurgical.

3.1. Études précliniques

De l'analyse exhaustive de la littérature médicale qui a évalué le n-HCA dans le cadre d'études précliniques, le n-HCA possédait un pouvoir adhésif important. Cependant, il est à l'origine de phénomènes inflammatoires importants qui se déroulent depuis le post opératoire immédiat jusqu'à 2 semaines après son application. Ces phénomènes pourraient être la conséquence des produits de dégradation du n-HCA (alcool alkyl) qui diffèrent des produits de dégradation issus des premiers CA. Cependant ces phénomènes inflammatoires ne perdurent pas dans le temps et ne sont plus retrouvés après 6 mois. Ils ne semblent également pas causer de lésions tissulaires irréversibles à l'inverse des CA à chaînes latérales plus courtes (91), ce qui permet d'améliorer la biocompatibilité du n-HCA.

Le n-HCA paraît donc être tout à fait approprié dans son indication d'adhésif chirurgical pour les tissus mous et permet une réparation efficace et durable.

3.2. Études cliniques

Il n'existe que peu d'études s'intéressant au n-HCA chez l'homme, mais toutes confirment les résultats des études précliniques. Le pouvoir d'adhésion du n-HCA semble à la fois élevé et durable, tout en présentant un minimum d'effets indésirables et en limitant la durée opératoire.

Cependant, l'ensemble de ces études a été mené sur des tissus mous, pour la plupart des modèles et ou des cas de hernies abdominales. Nous ne connaissons donc pas ses effets sur les tissus compacts comme l'os qu'il conviendra d'évaluer dans de futures études. Le n-HCA semble particulièrement adapté aux os pour lesquels l'ostéosynthèse paraît peu appropriée comme dans le cas de fragments osseux fins sujets aux phénomènes de résorption en regard du matériel d'ostéosynthèse ou en cas de difficulté technique. Son utilisation semble également idéale chez l'enfant pour lequel l'ostéosynthèse rigide s'oppose à la croissance.

Chapitre 4. Étude de la réossification des défauts osseux secondaires aux corrections chirurgicales des faciocraniosynostoses au CHU de Clermont-Ferrand et intérêt du n-hCA.

1. Introduction

Les craniosynostoses sont définies par la fermeture prématurée d'une ou plusieurs sutures de la voûte crânienne. Elles constituent une pathologie rare puisqu'elles affectent 1 naissance sur 2000 à 2500 (1). On opposera les craniosynostoses uniques aux craniosynostoses multiples, les isolées aux syndromiques, avec ou sans facteur génétique. Les craniosynostoses de la suture sagittale ou scaphocéphalies, isolées, représentent la forme la plus fréquente (1). La prise en charge repose sur l'exérèse de la suture impliquée par différents modèles de craniectomies. L'enjeu chirurgical, pour permettre une correction maximale, suppose une prise en charge la plus précoce possible mais est limitée de facto par les faibles volémies liées au poids des nourrissons (80 mL.kg⁻¹). L'âge idéal pour ces prises en charge ne fait pas consensus, il est compris entre 3 mois (et >6kg) et 12 mois pour les formes non syndromiques (96,97). Le cas des formes vues tardivement existe et la nécessité d'une correction sera celle des répercussions de la malformation sur la pression intracrânienne.

L'incidence des défauts osseux persistant après chirurgie de correction des craniosynostoses est peu reportée dans la littérature. Des proportions qui varient entre 0,5% et 18,2% ont été décrites (22,23). Une étude récente rapporte une incidence de 57% de défauts à 2 ans dont 5,56% de défauts osseux significatifs conduisant à une cranioplastie secondaire (98). En effet, l'intégrité de la voûte crânienne constitue un enjeu, sinon esthétique médical, car nécessaire au fonctionnement cérébral. Un espace intracrânien clos est

Chapitre 4. Étude de la réossification des défauts osseux secondaires aux corrections chirurgicales des faciocranosynostoses au CHU de Clermont-Ferrand et intérêt du n-HCA synonyme d'homéostasie cérébrale (96,97,99) puisque la présence de défauts pourrait conduire à une perturbation du métabolisme cérébral en regard de ces zones. Ces dernières seraient le siège de modifications locales de la vascularisation du parenchyme cérébral mais également de modifications de la circulation du liquide cérébro-spinal (100). De telles altérations pourraient entraîner un continuum symptomatique s'étendant de la simple céphalée jusqu'à des troubles neurologiques plus sévères comme la modification des pressions veineuses cérébrales.

Peu d'études se sont attachées à étudier la fermeture de ces défauts ou encore les facteurs qui influencent cette fermeture. De plus aucune série n'a évalué l'utilisation des colles CA dans le domaine de l'ostéosynthèse durant le temps de reconstruction post craniectomie à la phase initiale de la correction des craniosynostoses.

L'objectif principal de notre étude est donc l'analyse des défauts osseux secondaires à la prise en charge des craniosynostoses non syndromiques au CHU de Clermont-Ferrand. Les objectifs secondaires sont ceux de l'appréciation de l'ossification et de la biocompatibilité du n-HCA (IFABOND®) et son effet éventuel sur les perspectives de réossification de ces défauts.

2. Patients et méthodes

2.1. Patients

Nous avons colligé rétrospectivement l'ensemble des patients opérés pour une craniosynostose non syndromique entre avril 2012 et novembre 2016 au CHU de Clermont-Ferrand. Cette étude rétrospective a été approuvée par le comité de protection des personnes Sud-Est VI et ne soulevait aucun problème éthique car n'obéissait pas au cadre légal régissant la recherche biomédicale (articles L.1121-1-1 et R1121 -3 du code de la santé publique).

Furent exclus les enfants dont le suivi ne comportait pas une TDM post-opératoire dans la première année. Les patients présentant des cranosynostoses syndromiques ou avec atteintes génétiques, dont l'évolution est particulière, furent volontairement exclus. Les données collectées furent toutes anonymisées.

2.2. Analyse informatique de l'aire des défauts

Les TDM post-opératoires (images au format DICOM) furent analysées avec le logiciel 3D Slicer dont le code est open source (101). Les données étaient importées depuis le système d'archivage et de transmission d'images du CHU de Clermont-Ferrand (Picture Archiving and Communication System, PACS). Pour satisfaire une problématique de précision évidente, seules les séries dont les acquisitions étaient millimétriques furent retenues pour la mesure de l'aire des défauts osseux. Chaque série TDM était traitée en reconstruction volumique tridimensionnelle et en fenêtrage osseux. L'aire des défauts osseux était obtenue par contourage direct et manuel (outil courbe fermée) (Figure 4). Tous les défauts osseux, sans aucune distinction de taille furent mesurés. Afin de limiter le biais lié à la variabilité interindividuelle du contourage manuel direct, un seul opérateur (QB) fut chargé du contourage qui fut revu par un second opérateur (GC). Ce protocole fut réalisé sur la première TDM post-opératoire mais aussi sur la seconde TDM réalisée plus à distance.

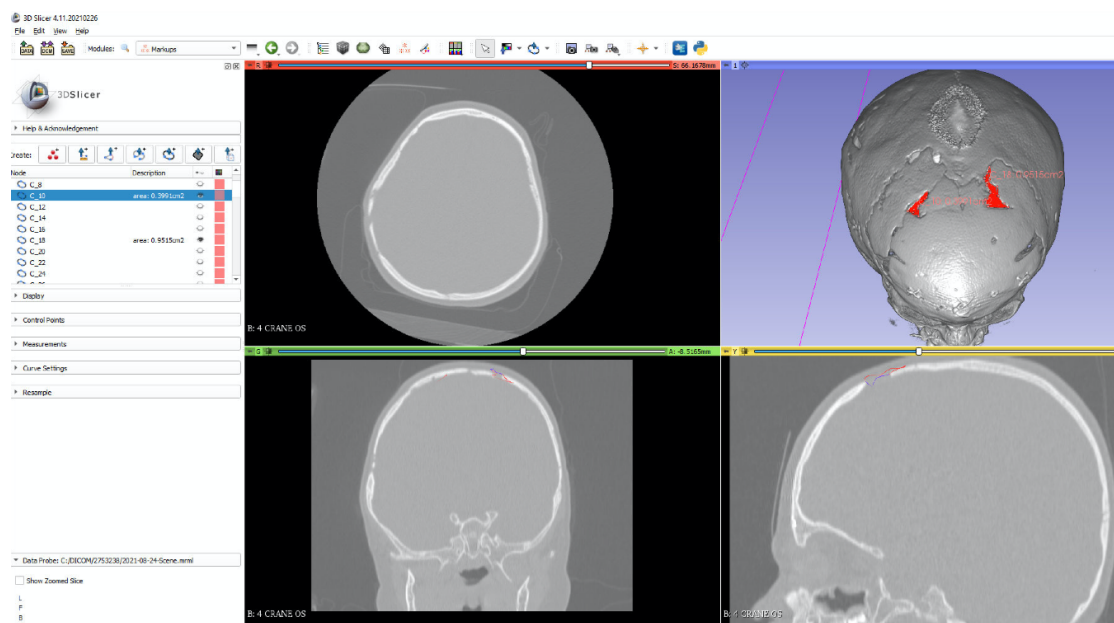


Figure 4. Calcul de l'aire des défauts en reconstruction volumique tridimensionnelle à partir du logiciel 3D Slicer

Nous calculâmes :

Le taux de réossification :

$$\text{Taux d'ossification (\%)} = \frac{A2 - A1}{A1}$$

Avec A1=Aire de la somme des défauts sur premier contrôle TDM en cm², A2=Aire de la somme des défauts sur second contrôle TDM en cm²

La vitesse de réossification :

$$\text{Vitesse de réossification (cm2/mois)} = \frac{A2 - A1}{\Delta t}$$

Avec A1=Aire de la somme des défauts sur premier contrôle TDM en cm², A2=Aire de la somme des défauts sur second contrôle TDM en cm² et Δt=délai entre les TDM en mois.

Le délai entre le scanner à 1 an et celui à distance variait entre les patients. Ainsi, pour permettre une analyse comparative, nous définîmes

L'indice de réossification :

$$\text{Indice de réossification (\%/mois)} = \frac{(A1 - A2)}{\frac{A1}{\Delta t}}$$

Avec A1=Aire de la somme des défauts sur premier contrôle TDM en cm², A2=Aire de la somme des défauts sur second contrôle TDM en cm² et Δt=délai entre les TDM en mois.

2.3. Analyse statistique

La croissance du crâne a lieu par phases successives et ne constitue pas un phénomène linéaire ou logarithmique (102). Nous ne pouvons donc considérer que la répartition des mesures anatomiques effectuées obéit à une loi de distribution normale pour les enfants atteints d'une crâniosynostose. Nous utilisâmes donc des tests statistiques pour données non appariées et non paramétriques. Pour comparer si la distribution statistique des paramètres mesurés (données quantitatives) était la même dans 2 groupes distincts non appariés, nous recourûmes aux tests de la somme des rangs de Mann-Withney et de Wilcoxon. L'hypothèse alternative (mesures du groupe témoin plus élevées que le patient) était acceptée si les résultats étaient considérés comme significatifs ($p \leq 0,05$). Pour les tests de corrélation pour les données qualitatives, nous choisîmes le test exact de Fischer car il est applicable en cas de faible nombre de patients ($n < 5$) avec des résultats considérés comme significatifs pour $p \leq 0,05$. Les courbes extrapolant la réossification des défauts au cours du suivi ont été réalisées en utilisant une régression non paramétrique (lissage de nuage de points localement pondéré). Les courbes de meilleur ajustement ont été calculées sur le nuage de points de chaque mesure en

Chapitre 4. Étude de la réossification des défauts osseux secondaires aux corrections chirurgicales des faciocranosynostoses au CHU de Clermont-Ferrand et intérêt du n-HCA fonction de l'âge en utilisant 0,5 comme paramètre de lissage. Toutes les analyses statistiques furent compilées par l'auteur à l'aide du logiciel IBM SPSS Statistics 28.0.0.0 pour macOS 11.5.2.

3. Résultats

Les résultats quantitatifs sont exprimés sous la forme suivante : moyenne \pm écart type [minimum-maximum] (médiane).

3.1. Épidémiologie

Entre le 1^{er} janvier 2012 et 31 décembre 2016, 36 enfants furent opérés d'une correction chirurgicale de craniosynostose au CHU de Clermont-Ferrand. L'IFABOND® fut utilisé pour l'ensemble des patients. Six d'entre eux furent exclus de notre étude du fait de l'absence de TDM disponible à 1 an post-opératoire. Les caractéristiques épidémiologiques des 30 enfants inclus furent résumées dans le Tableau VIII. Parmi ces 30 patients, le sex-ratio de la série était masculin pour 23/30 (76,7%). L'âge moyen pour la correction chirurgicale était de 10,7 mois \pm 12,8 [3,2-70,7] (6,1) (Figure 5). La craniosténose la plus fréquente était la scaphocéphalie (18/30 soit 60%) puis la trigonocéphalie (9/30 soit 30%). Le principal motif de consultation était celui d'une déformation crânienne notée par le médecin traitant, le pédiatre ou par les parents. Un patient fut pris en charge pour une hypertension intracrânienne chronique révélée par un œdème papillaire au fond d'œil. Trois complications furent recensées : 2 défauts de cicatrisation simples, traités par cicatrisation dirigée, un cephalhematome sous-cutané. Aucune des complications n'a nécessité de reprise chirurgicale.

Chapitre 4. Étude de la réossification des défauts osseux secondaires aux corrections chirurgicales des faciocranosynostoses au CHU de Clermont-Ferrand et intérêt du n-HCA

Tableau VIII : Synopsis des caractéristiques épidémiologiques de la série (n=30)

Genre	
Masculin	23/30 (76,7%)
Féminin	7/30 (23,3%)
Moyenne âge chirurgie (mois)	
	10,7 (+-12,8)
Type de craniosténose	
Scaphocéphalie	18 (60%)
Trigonocéphalie	9 (30%)
Plagiocéphalie	2 (6,7%)
Oxycéphalie	1 (3,3%)
Présentation clinique	
Déformation crânienne simple	29 (96,7%)
HTIC	1 (3,3%)
Complications	
Défaut cicatrisation	2 (6,7%)
Hématome	1 (3,3%)
Infection	0
Troubles neurologiques	0
Décès	0

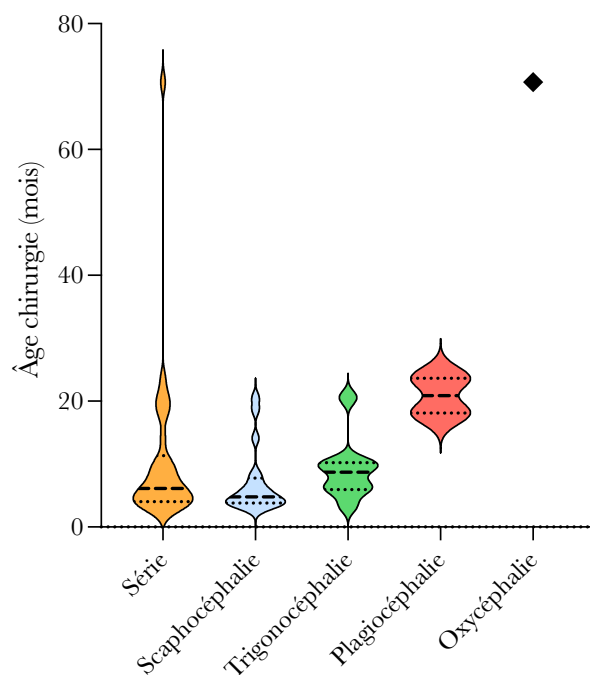


Figure 5. Violin plot représentant la distribution de l'âge au moment de la chirurgie selon le groupe et pour la série (le trait horizontal en tiret gras correspond à la médiane, les traits horizontaux en pointillés correspondent aux quartiles)

3.2. Premier contrôle tomodensitométrique

Le délai moyen au premier contrôle tomodensitométrique était de 11,9 mois \pm 2,6 [4,8-16,6] (12,1). L'aire moyenne de la somme des défauts osseux par patient (AMDs), tous types de cranosynostoses confondus, était de 7,6cm² \pm 6,3 [0-21] (5,2). Celle-ci variait en fonction du type de cranosynostose opérée : 10cm² \pm 6,4 [2,7-21] (8,8) pour les scaphocéphalies, 3,2cm² \pm 2,9 [0-8,8] (3,6) pour les trigonocéphalies, 2,3cm² \pm 1,1 [1,5-3] (2,3) pour les plagiocéphalies et 13,3cm² pour le seul cas d'oxycéphalie (Figure 7). Il existait une différence significative entre scaphocéphalie et trigonocéphalie (p=0,01) mais également entre scaphocéphalie et plagiocéphalie (p=0,02). Aucune différence statistiquement significative entre trigonocéphalie et plagiocéphalie (p=0,91) n'était observée.

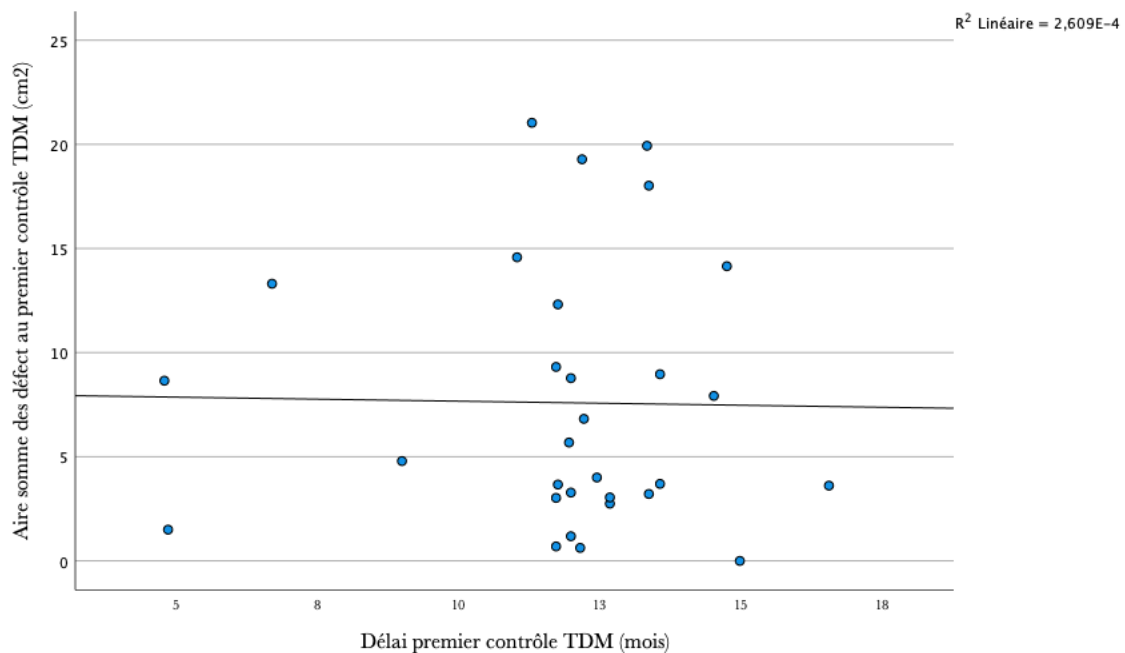


Figure 6. Nuage de points représentant l'aire de la somme des défauts par patient en fonction du délai au premier contrôle TDM

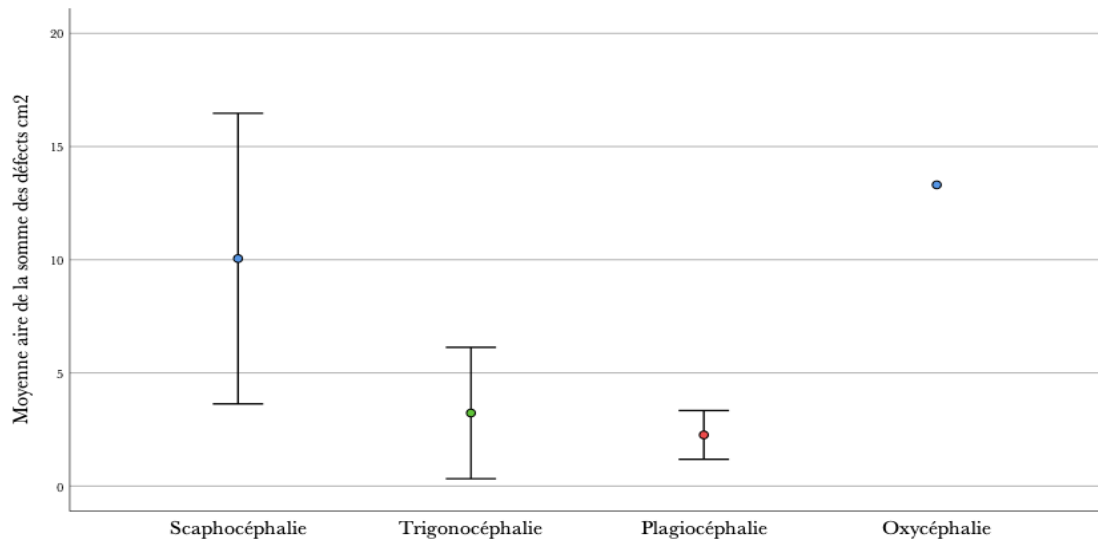


Figure 7. Barres d'erreurs représentant la moyenne de la somme des défauts par patient au premier contrôle tomodensitométrique en fonction du type de craniosténose (le symbole central représente la moyenne, la barre représente l'écart type)

Dans notre série, le défaut moyen a une aire (AMDi) de $0,5 \text{ cm}^2 \pm 0,9$ [0-6,8] (0,2). Si on considère les différents types de craniosténoses il est de $0,6 \text{ cm}^2 \pm 1$ [0,006-6,8] (0,2) pour les scaphocéphalies, $0,4 \text{ cm}^2 \pm 0,4$ [0-1,8] (1,9) pour les trigonocéphalies, $0,2 \text{ cm}^2 \pm 0,3$ [0,009-1,2] ($0,6 \times 10^{-1}$) pour les plagiocéphalies et $1,1 \text{ cm}^2 \pm 1,2$ [0,007-3] (0,5) pour le cas d'oxycéphalie (Figure 8). Cette moyenne est significativement plus faible dans le groupe plagiocéphalie par rapport aux scaphocéphalies, trigonocéphalies et oxycéphalies ($p=0,001$, $p=0,0006$ et $p=0,02$ respectivement).

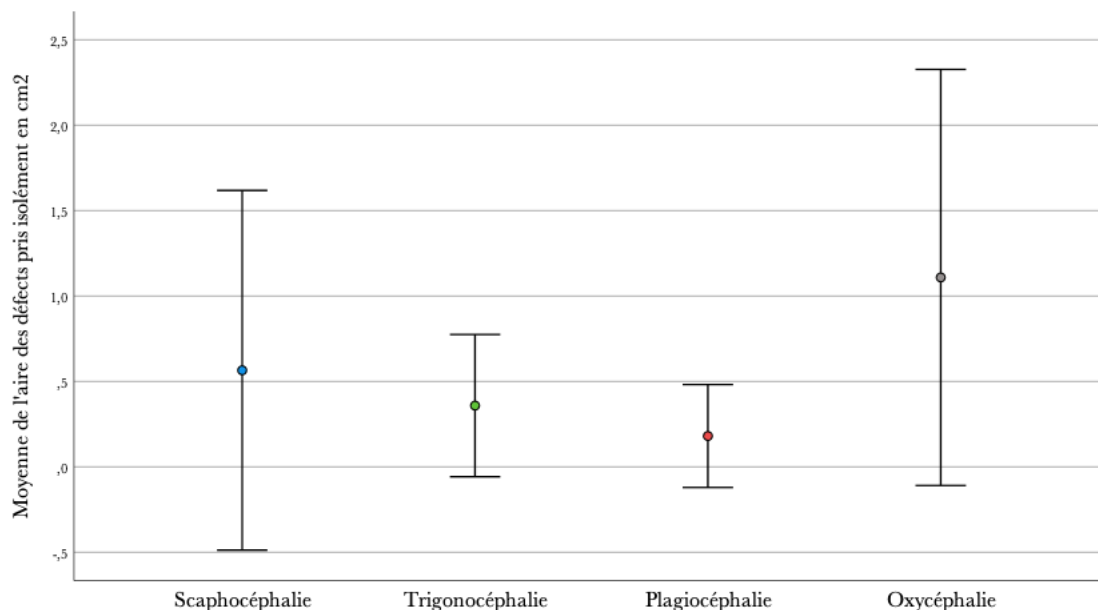


Figure 8. Barres d'erreurs représentant l'aire moyenne des défauts en fonction du type de craniosynostose (le symbole central représente la moyenne, la barre représente l'écart type)

3.3. Deuxième contrôle tomodensitométrique

Une TDM de contrôle à distance fut réalisée pour 9 enfants. Le délai moyen pour ce second contrôle TDM était de 64,9 mois \pm 35,9 [23,5-110,6] (57,1). L'AMDs, tout type de craniosynostoses confondu, était de 2,9 cm² \pm 3 [0,1-9,1] (2,7). Celle-ci variait en fonction du type de craniosynostose opérée : 4,9 cm² \pm 3,4 [1,6-9,1] (4,5) pour les scaphocéphalies, 1 cm² \pm 1,5 [0,1-2,7] (0,2) pour les trigonocéphalies, 2,89 cm² pour le cas de plagiocéphalie et enfin 0,9 cm² pour le cas d'oxycéphalie (Figure 9). Il n'existait pas de différence statistiquement significative entre scaphocéphalie et trigonocéphalie ($p=0,1$)

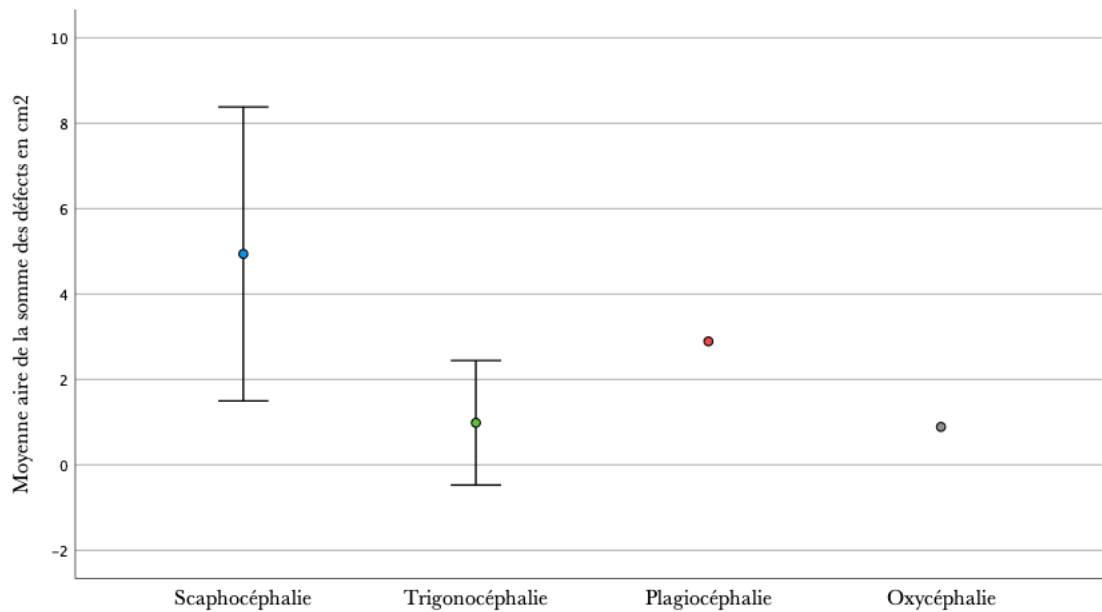


Figure 9. Barres d'erreurs représentant l'aire moyenne de la somme des défauts par patient au second contrôle tomодensitométrique en fonction du type de craniosynostose (le symbole central représente la moyenne, la barre représente l'écart type)

3.4. Comparaison entre le premier et le second contrôle tomодensitométrique

Le délai moyen entre le premier et le second contrôle TDM était de 54 mois \pm 35,9 [12,2-103,9] (45,3). Il existait une réduction statistiquement significative ($p=0,01$) de l'AMDs entre le premier et le second contrôle sur l'ensemble de la cohorte (Figure 10) ; en revanche il n'était constaté aucune différence statistiquement significative pour les différents sous-groupes de craniosynostoses tant pour les scaphocéphalies ($p=0,1$), que pour les trigonocéphalies ($p=0,2$) (Figure 11).

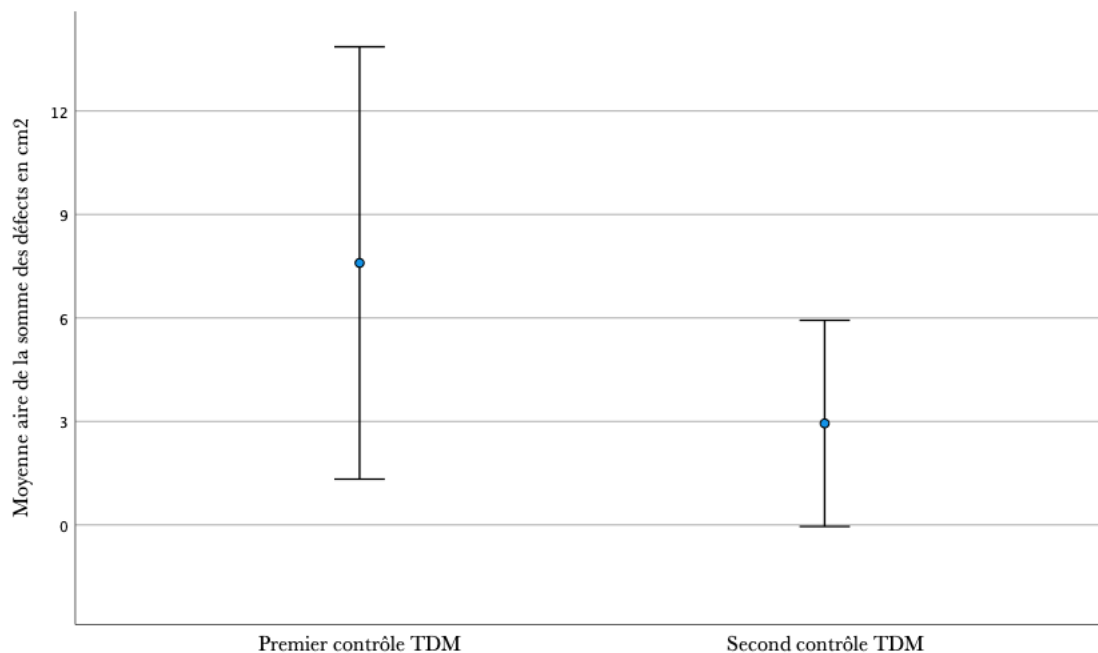


Figure 10. Barres d'erreurs représentant l'aire moyenne de la somme des défauts par patient entre le premier et le second contrôle tomodensitométrique pour l'ensemble de la série (le symbole central représente la moyenne, la barre représente l'écart type)

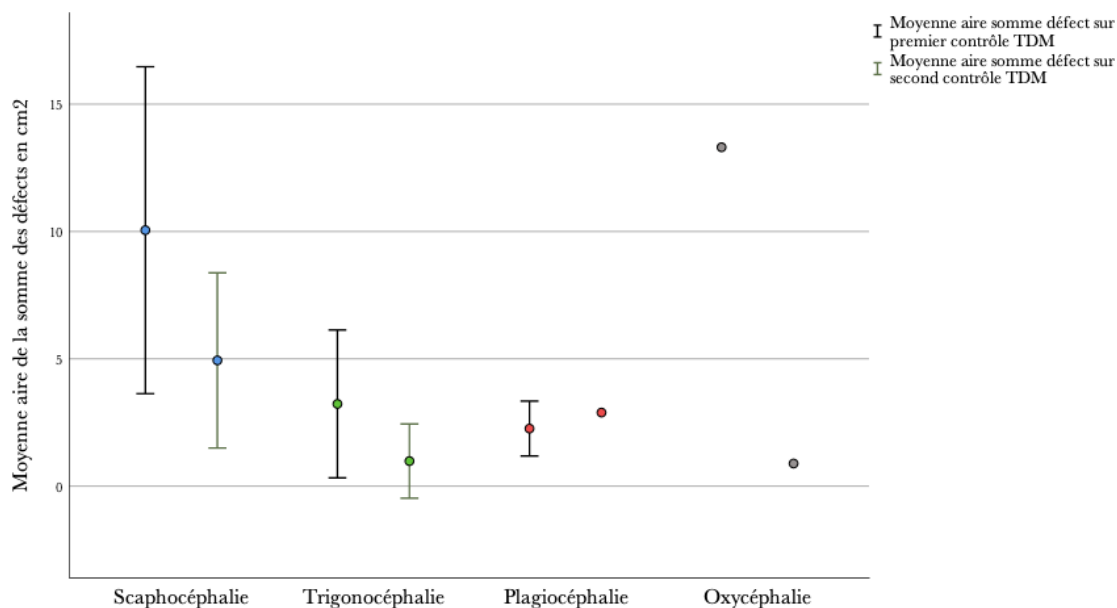


Figure 11. Barres d'erreurs représentant l'aire moyenne de la somme des défauts par patient entre le premier et le second contrôle tomodensitométrique en fonction du type de craniosynostose opérée (le symbole central représente la moyenne, la barre représente l'écart type)

Si on compare les résultats de l'AMDs dans la population de patients ayant réalisé le contrôle TDM initiale et à distance (soit 9 patients), il existait dans la cohorte une diminution de l'AMDs : $9,6\text{cm}^2 \pm 7,7$ [0,6-21] (8,7) contre $2,9\text{ cm}^2 \pm 3$ [0,1-9,1] (2,7). Cette différence n'était plus significative ($p=0,06$) (Figure 12). L'AMDs de cette population diminuait dans l'ensemble des sous-groupes de craniosténose : $15,8\text{cm}^2 \pm 5,6$ [8,7-21] (16,7) contre $4,9\text{ cm}^2 \pm 3,4$ [1,6-9,1] (4,5) pour les scaphocéphalies, $2,3\text{cm}^2 \pm 2,9$ [0,6-5,7] (0,7) contre $1\text{ cm}^2 \pm 1,5$ [0,1-2,7] (0,2) pour les trigonocéphalies, 3cm^2 contre $2,9\text{ cm}^2$ pour le cas de plagiocéphalie et enfin $13,3\text{cm}^2$ contre $0,9\text{ cm}^2$ pour le cas d'oxycéphalie. Ces différences n'étaient pas significatives pour les groupes scaphocéphalie et trigonocéphalie ($p=0,06$ et $p=0,4$ respectivement) (Figure 13).

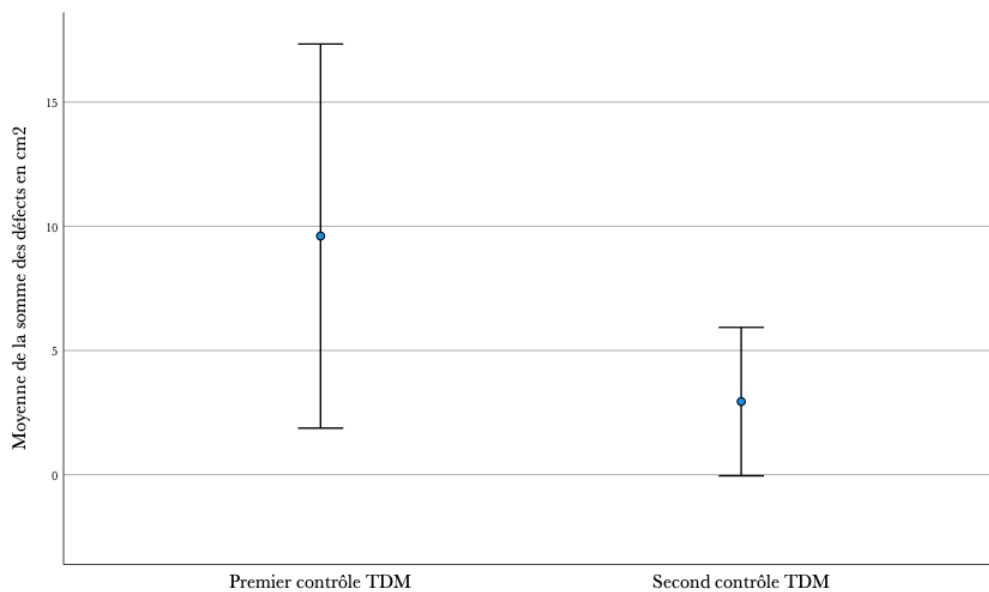


Figure 12. Barres d'erreurs représentant l'aire moyenne de la somme des défauts par patient entre le premier et le second contrôle tomодensitométrique pour le groupe de patients disposant des 2 contrôles TDM (le symbole central représente la moyenne, la barre représente l'écart type)

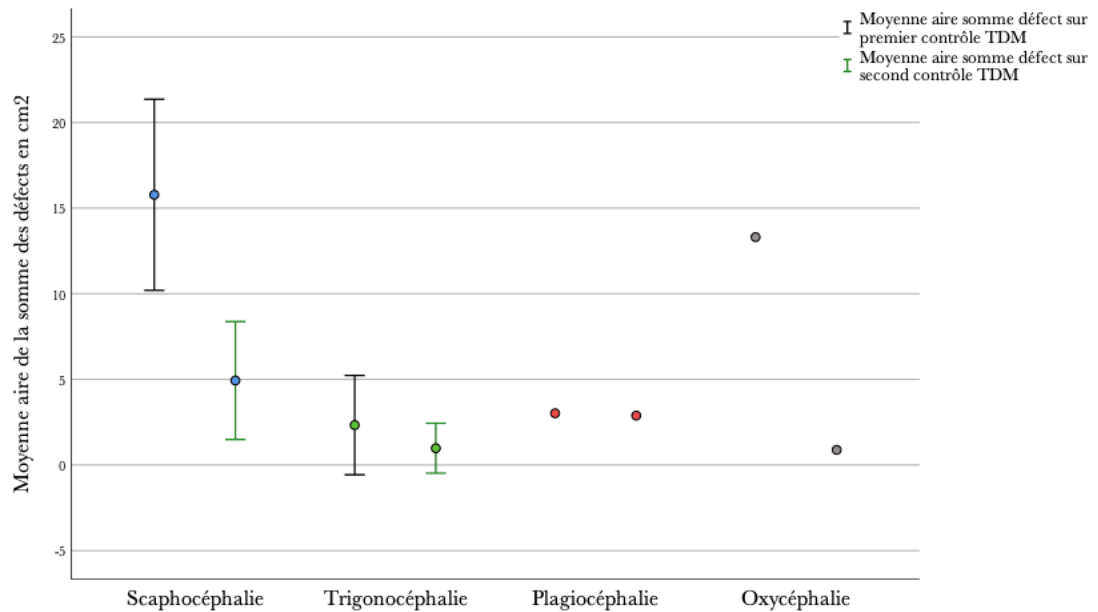


Figure 13. Barres d'erreurs représentant l'aire moyenne de la somme des défauts par patient entre le premier et le second contrôle tomодensitométrique en fonction du type de craniosynostose opérée pour le groupe de patients disposant des 2 contrôles TDM (le symbole central représente la moyenne, la barre représente l'écart type)

Le taux moyen de réossification (TO) sur l'ensemble de la série était de $63,8\% \pm 29,1$ [4,4-93,3] (68,7). Ce dernier variait de manière non significative ($p=0,8$) selon le type de craniosynostose : $66,5\% \pm 23,2$ [35,8-91,8] (69,2) pour les scaphocéphalies, $70\% \pm 18,1$ [53,1-89,1] (67,9) pour les trigonocéphalies, $4,41\%$ pour le cas de plagiocéphalie et $93,31\%$ pour le cas d'oxycéphalie (Figure 14).

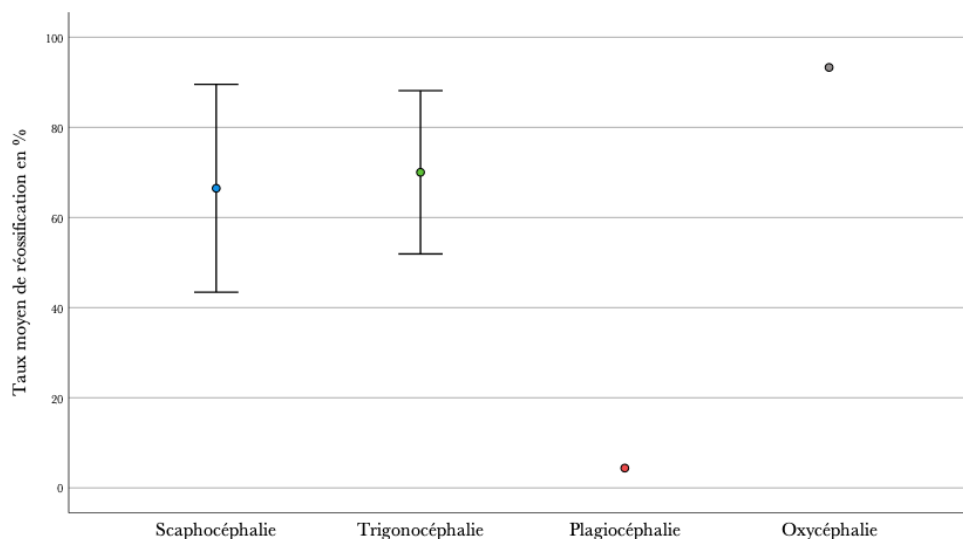


Figure 14. Barres d'erreurs représentant la moyenne du taux de réossification en fonction du type de craniosynostose (le symbole central représente la moyenne, la barre représente l'écart type)

La moyenne de la vitesse de réossification pour l'ensemble de la série était de $0,2\text{cm}^2/\text{mois} \pm 0,4$ [0,002-1,2] (0,1). Elle variait de manière non significative ($p=0,2$) en fonction du type de craniosynostose : $0,5\text{ cm}^2/\text{mois} \pm 0,5$ [0,1-1,2] (0,2) pour les scaphocéphalies, $0,07\text{ cm}^2/\text{mois} \pm 0,1$ [0,006-0,2] (0,01) pour les trigonocéphalies, $0,002\text{ cm}^2/\text{mois}$ pour le cas de plagiocéphalie, $0,1\text{ cm}^2/\text{mois}$ pour le cas d'oxycéphalie (Figure 15).

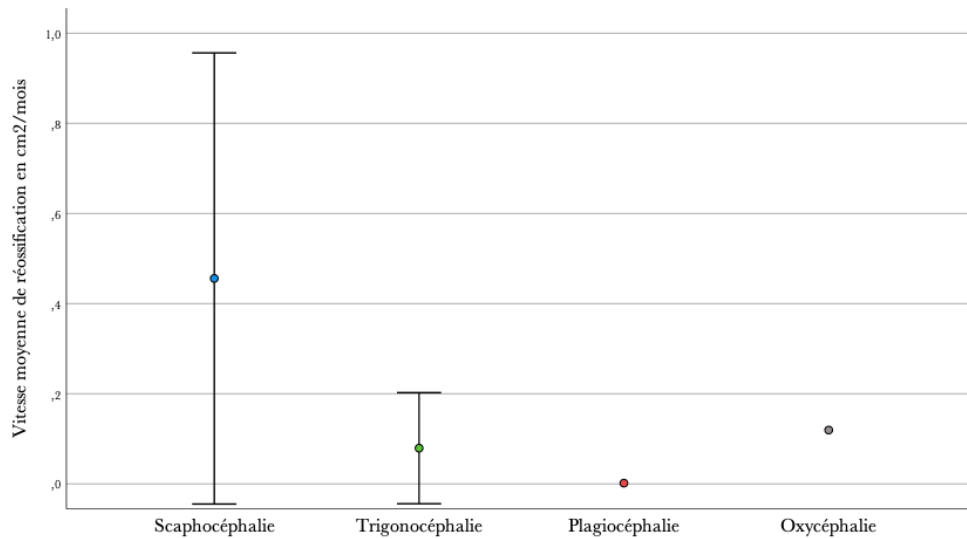


Figure 15. Barres d'erreurs représentant moyenne de la vitesse de réossification en fonction du type de cranosynostose (le symbole central représente la moyenne, la barre représente l'écart type)

Enfin, l'indice d'ossification de la série était de $0,02 \pm 0,02$ [0,001-0,06] (0,01). Cette valeur différait entre les groupes, mais non significativement ($p > 0,9$) : $0,03 \pm 0,02$ [0,009-0,06] (0,02) pour les scaphocéphalies, $0,02 \pm 0,02$ [0,01-0,04] (0,01) pour les trigonocéphalies, 0,0006 pour le cas de plagiocéphalie, 0,009 pour le cas d'oxycéphalie (Figure 16).

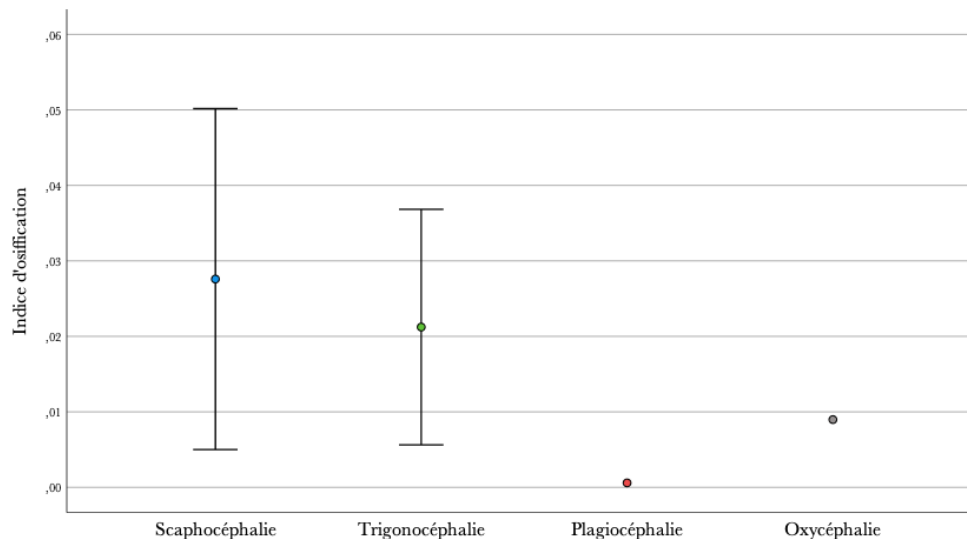


Figure 16. Barre d'erreurs représentant la moyenne de l'indice d'ossification en fonction du type de cranosynostose (le symbole central représente la moyenne, la barre représente l'écart type)

3.1. Effet de l'âge au moment de la chirurgie pour l'ossification

L'indice de réossification variait de manière inversement proportionnelle et non significative à l'âge de l'enfant au moment de la chirurgie (coefficient de corrélation de Spearman = -0,6 avec $p=0,07$) (Figure 17).

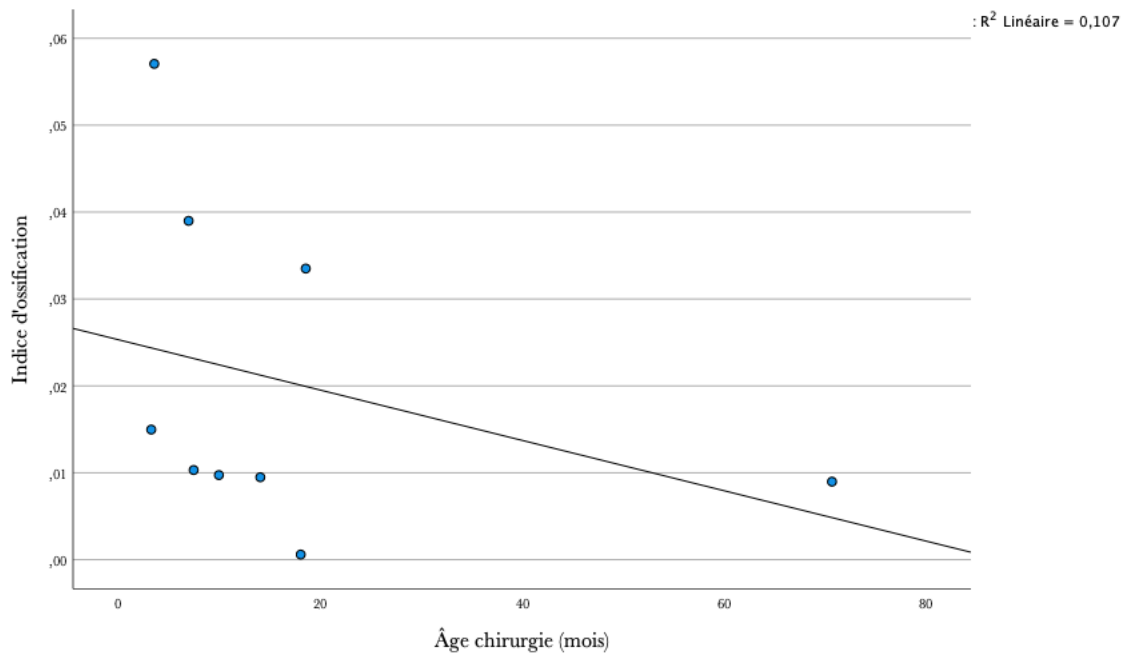


Figure 17. Indice d'ossification en fonction de l'âge au moment de la chirurgie

4. Discussion

Les études qui analysent les défauts osseux consécutifs aux corrections chirurgicales des faciocranosynostoses, de manière quantitative et précise (acquisitions TDM millimétriques) sont rarissimes dans la littérature médicale. Nous avons analysé de manière rétrospective les données TDM de 30 enfants opérés au CHU de Clermont-Ferrand afin

Chapitre 4. Étude de la réossification des défauts osseux secondaires aux corrections chirurgicales des faciocranosynostoses au CHU de Clermont-Ferrand et intérêt du n-HCA

d'apprécier s'il existait des défauts osseux, quelle était leur évolution chronologique et si l'utilisation de n-HCA interférait dans leur réossification.

Méthodologie : Définition d'un nouvel indice de réossification

L'analyse des 2 séries disponibles (26,103) dans la littérature internationale ne permettait pas d'évaluer de manière chronologique, pour des acquisitions réalisées à des moments différents dans le suivi médical, le TO. Chia-Chi et al (103) s'efforcèrent les premiers de mettre au point une méthodologie pour évaluer quantitativement la réossification au sein d'une population de craniosténoses opérées. Ils définirent ainsi le calcul d'un TO suivant la formule :

$$\text{Taux ossification (\%)} = \frac{(PODA - 2YDA)}{PODA} \times 100$$

Avec PODA=Aire du défaut sur TDM post-opératoire immédiat en cm², 2YDA=Aire du défaut sur TDM à 2ans post opératoire en cm². Ils utilisèrent ce taux pour comparer la réossification de différentes régions du crâne chez 31 enfants opérés d'une craniosynostose. Cependant, ce taux ne permet pas de s'affranchir du biais que constitue l'hétérogénéité des délais pour les contrôles TDM. En effet, ces délais sont extrêmement variables en fonction des centres ou des équipes. Nous avons donc développé la mesure de l'indice de réossification qui est celle du TO pondéré par le délai entre les acquisitions.

$$\text{Indice d'ossification (\%/mois)} = \frac{\frac{(A1 - A2)}{A1}}{\Delta t}$$

Avec A1=Aire de la somme des défauts sur premier contrôle TDM en cm², A2=Aire de la somme des défauts sur second contrôle TDM en cm² et Δt=délai entre les TDM en mois.

Le développement original de cet indice permet de s'affranchir de l'irrégularité inhérente au suivi clinique pour ces enfants. Cet indice peut donc permettre la comparaison objective des capacités de réossification membraneuse des défauts en s'affranchissant également de l'importance initiale du défaut. Comparer un défaut initial de 12 cm² à un défaut infra-centimétrique n'obéit pas au même rationnel scientifique. L'utilisation d'un ratio pondéré de manière chronologique permet une plus grande homogénéité statistique. Il s'agit de la première étude proposant un tel indice d'ossification.

Considérations statistiques

Nous soulignons également que l'analyse initiale, si elle inclut les données TDM de 30 enfants ne comporte finalement que 9 acquisitions TDM pour le contrôle à distance. Ceci est la conséquence d'un certain dilettantisme parental puisque les enfants ne se sont pas tous présentés pour réaliser les examens de contrôles. Ceci est expliqué par l'analyse de la qualité de vie et de la satisfaction des enfants opérés et de leurs parents qui, pour la série clermontoise est très élevée comme l'a analysé le travail de thèse en cours de publication (14). Un suivi d'imagerie moins scrupuleux peut alors paraître presque naturel lorsque la correction esthétique est appréciée et qu'aucune doléance n'est formulée. La puissance statistique des différences est donc amoindrie puisque 21 patients n'ont pas eu de contrôle. Cette étape est programmée de manière systématique dans le suivi clinico-radiologique de ces enfants et une analyse statistique sur l'ensemble des 30 enfants sera menée pour la publication de ce travail. Nous avons également considéré la population comme non normale et donc utilisé des tests non paramétriques (Mann-Whitney-Wilcoxon). Ces tests réduisent le risque de faux positif et le risque de conclure à l'existence d'une différence statistiquement significative mais peuvent ne pas objectiver des différences existantes en surestimant les valeurs de p.

Évolution des défauts osseux post chirurgie

Notre revue de la littérature effectuée au chapitre 1 de ce travail de thèse n'a indexé qu'une seule étude qui s'est intéressée au suivi de l'aire des défauts osseux. Thenier-Villa et al (26) ont suivi l'évolution des défauts osseux chez 94 enfants opérés d'une craniosynostose, soit par craniotomie conventionnelle soit par technique endoscopique. Lorsque nous comparons l'AMDs de notre série à celle de la série espagnole, nous constatons que notre prise en charge chirurgicale génère une AMDs plus importante : $7,6 \text{ cm}^2 \pm 6,3$ vs $3,8 \text{ cm}^2 \pm 6$ ($p=0,005$ -Mann-Withney). Cependant cette tendance s'inverse au moment du contrôle à distance puisque Thenier-Villa et al ont observé une aire de $5,4 \text{ cm}^2 \pm 8,1$ alors que nous observons une valeur de $2,9 \text{ cm}^2 \pm 3$. Cette différence ne devient donc plus significative ($p=0,07$) lors du contrôle à distance et peut donc être expliquée par 2 phénomènes : (i) un effet taille liée à notre échantillon réduit (9 patients) qui entraînerait une sous-estimation d'une différence existante, (ii) une meilleure réossification pour notre série.

L'hypothèse d'une meilleure réossification pour notre série est confortée par l'analyse de la sous cohorte espagnole opérée par craniotomie classique. En effet, l'AMDs constatée par Thenier-Villa et al était initialement de $3,7 \text{ cm}^2 \pm 3,1$ avant de s'aggraver pour atteindre $10,7 \text{ cm}^2 \pm 9,4$ lors du contrôle à distance. Cette aggravation était expliquée par les auteurs par un phénomène de résorption osseuse. Nos meilleurs résultats ne sont pas liés à l'âge auquel les enfants de notre série sont opérés puisque l'âge moyen à Clermont-Ferrand était de $10,7 \text{ mois} \pm 6,1$ contre $7,9 \text{ mois}$ pour la série de Valencia. Même si nous excluons notre cas d'oxycéphalie opéré tardivement (5ans), notre âge moyen lors de la chirurgie était de $8,6 \text{ mois} \pm 6$ ce qui est similaire à celui de la série de Thenier et al. Cette meilleure ossification malgré une AMDs initiale plus importante pourrait être expliquée par la

Chapitre 4. Étude de la réossification des défauts osseux secondaires aux corrections chirurgicales des faciocranosynostoses au CHU de Clermont-Ferrand et intérêt du n-HCA technique chirurgicale que nous employons. En effet, nous apposons systématiquement des fragments osseux membraneux autologues synthésés à la dure mère par du n-HCA sur leur face ventrale afin de stimuler la réossification (Figure 18). Avec une valeur de $0,5 \text{ cm}^2 \pm 0,9$ tout type de craniosténose confondu l'analyse de l'AMDi confirme notre hypothèse précédente. Ainsi, comme nous l'avons souligné dans la partie de la discussion relative à notre méthodologie, un seul défaut de 10 cm^2 ne saurait, en termes de réossification, se comporter de manière similaire à celle de 10 défauts de 1 cm^2 .

Lorsque nous comparons nos données à celle d'une étude américaine, nos TO sont similaires. En effet, Chia-Chi et al (103), précurseurs dans l'appréciation et la définition mathématique du TO ont publié pour 31 patients le TO par défaut et par région. Seuls les résultats pour un de leur cas sont disponibles. Le taux variait ainsi, selon les régions de la voûte crânienne, entre 58,4% (région parasagittale gauche) et 71,1% (région sagittale gauche). Notre taux d'ossification de $63,8\% \pm 29,1$ semble en adéquation avec celui de Chia-Chi et al bien que l'ensemble des données eût été préférable pour l'analyse de groupe. Il faut cependant souligner que les délais entre la réalisation des TDM de contrôle diffèrent pour les deux séries. Chia-Chi et al ont comparé une TDM post opératoire immédiate avec une TDM réalisée 2 ans après la chirurgie. Pour notre série, le délai moyen pour la première acquisition TDM est de $11,9 \text{ mois} \pm 2,6$ [4,8-16,6] (12,1) et le délai moyen pour la seconde TDM à est de $5,4 \text{ ans} \pm 3$ [2-9,2] (4,8).

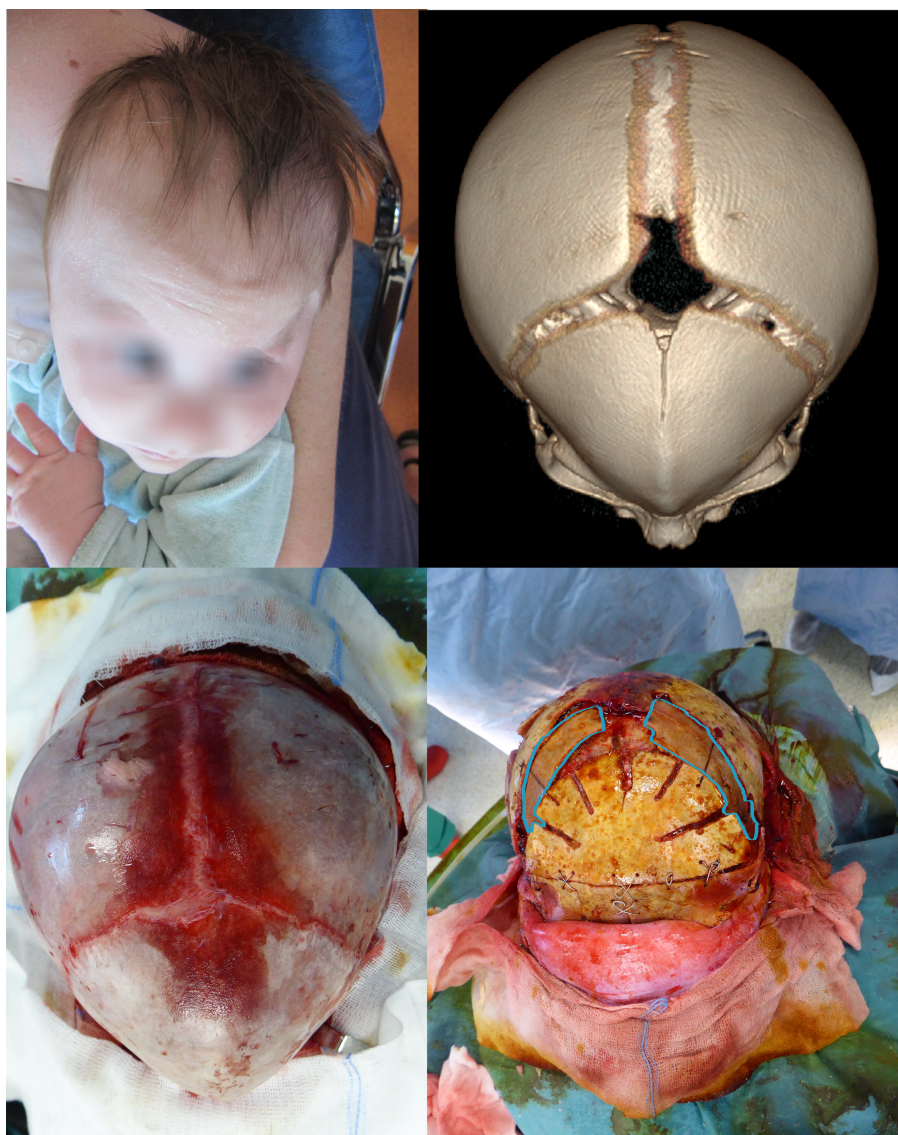

Figure 18. Enfant de sexe masculin opéré à l'âge de 10 mois d'une trigonocéphalie par avancée fronto-orbitaire. Image en haut à gauche : photo pré-opératoire ; en haut à droite : TDM pré-opératoire en reconstruction volumique tridimensionnelle ; en bas à gauche : photo per-opératoire après décollement du scalp ; en bas à droite : Reconstruction de la voûte par avancée fronto-orbitaire, les morceaux d'os fixés par le n-HCA sont contourés en bleu.

Comme évoqué dans la partie méthodologie de la discussion, il est délicat de comparer des TO qui correspondent à des intervalles chronologiques différents. Il est donc légitime de supposer qu'un défaut osseux évalué plus précocement qu'un autre pourrait donc induire un TO majoré. L'analyse de la cinétique de réossification semble donc une mesure qui serait plus pertinente.

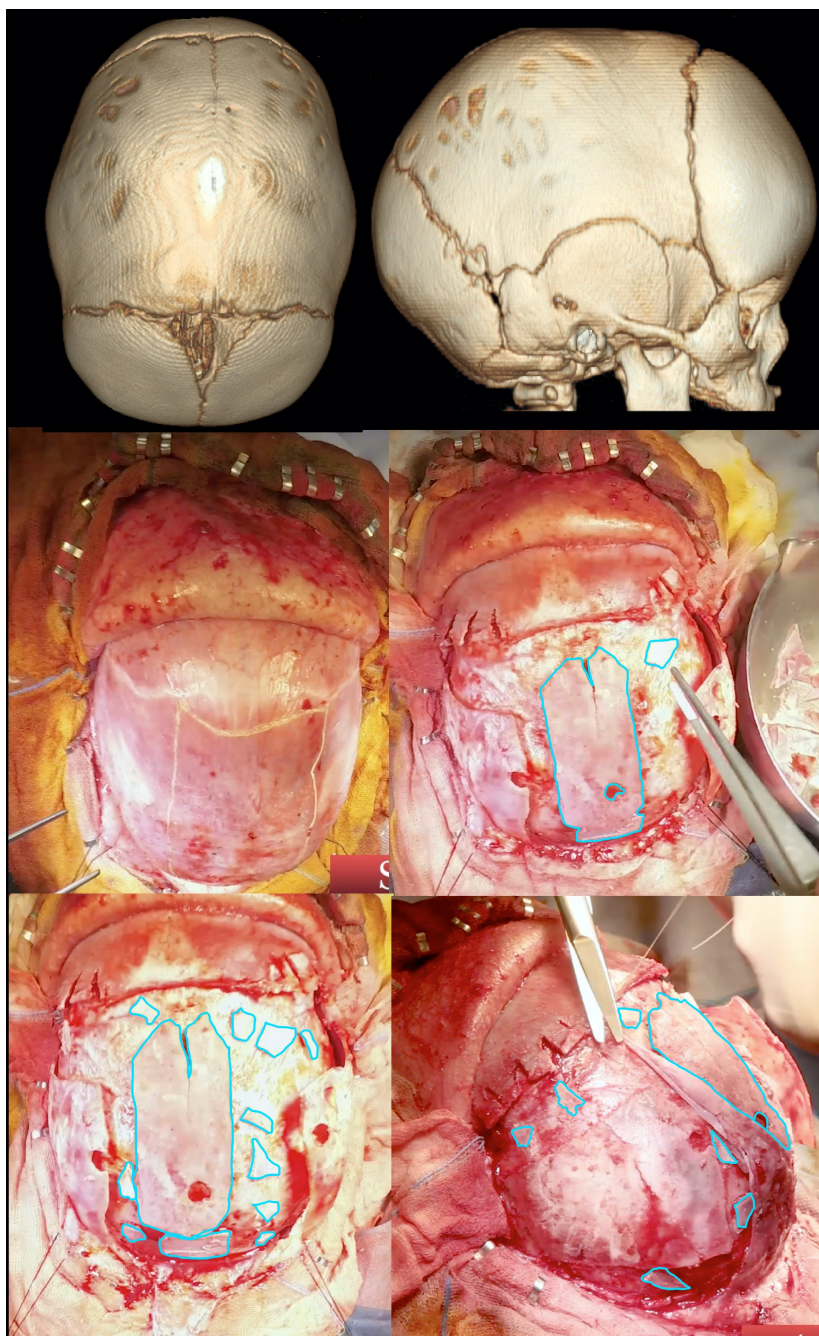


Figure 19. Enfant de sexe masculin opéré à l'âge de 4 mois d'une scaphocéphalie par craniectomie en H. Image en haut à gauche : TDM pré-opératoire en vue supérieure, image en haut à droite : TDM pré-opératoire en vue latérale droite, image au centre à gauche : photo per-opératoire après décollement du scalp, image au centre à droite : photo per-opératoire pendant la mise en place de la greffe osseuse autologue, image en bas à gauche : photo per-opératoire après la mise en place de la greffe osseuse autologue, image en bas à droite : photo per-opératoire pendant la remise en place du périoste. Les morceaux d'os fixés par le n-HCA sont contourés en bleu.

Cinétique de réossification

Une vitesse de réossification de $0,2 \text{ cm}^2/\text{mois} \pm 0,3$ est observée pour la série clermontoise. La vitesse de la série espagnole (26), qui est de $0,7 \text{ cm}^2/\text{mois} \pm 0,7$, est supérieure à la nôtre ($p=0,01$) mais elle inclut le bras chirurgical endoscopique et le bras chirurgical « classique ». Lorsque nous comparons nos données aux enfants opérés par voie ouverte chez Thenier et al, cette vitesse de croissance ($0,1 \text{ cm}^2/\text{mois} \pm 0,05$) est inférieure à notre série. L'analyse des délais moyens pour la réalisation des différents contrôles témoigne d'une hétérogénéité, qui, encore une fois, rend plus ardues les comparaisons. Le délai moyen pour les contrôles tomодensitométriques pour la série de Valencia varie entre 1 et 2 ans pour la première acquisition et entre 2 ans et plus pour la seconde. Le calcul de l'indice de réossification prend donc tout son sens sur le plan statistique.

Notre série est donc la première à fournir cet indice qui est de $0,02 \pm 0,02$ [$0,001-0,06$] $\times 10^{-2}$ (0,01). Il varie de manière non significative ($p>0,9$) entre les groupes avec un maximum pour les scaphocéphalies ($0,03 \pm 0,02$ [$0,01-0,06$] (0,02)), puis pour les trigonocéphalies ($0,02 \pm 0,02$ [$0,01-0,04$] (0,01)). Il faut garder à l'esprit que le faible effectif de contrôle à distance peut biaiser l'interprétation de ce résultat. L'analyse sur un échantillon plus important permettra de répondre rapidement à la question d'une éventuelle différence de cinétique en fonction du type de craniostynostose via le calcul de l'indice de réossification. Ce calcul pourra permettre d'apprécier si l'âge moyen au moment de la chirurgie, le type de craniostynostose ou le type de correction chirurgicale utilisée constituent autant d'éléments prédictifs de bonne ou mauvaise réossification. En effet, l'âge moyen des enfants opérés peut différer en fonction du type de craniostynostose. La littérature médicale internationale semble conclure (22,25) à la présence de défauts osseux plus importants lorsqu'elle compare les avancées fronto-orbitaires aux autres techniques. Cette différence est justifiée par l'absence

Chapitre 4. Étude de la réossification des défauts osseux secondaires aux corrections chirurgicales des faciocraniosynostoses au CHU de Clermont-Ferrand et intérêt du n-HCA

de contact direct entre la dure-mère et les fragments ostéosynthésés, notamment au niveau des parties antéro-latérales, créant un “espace mort” qui s’opposerait au rôle ostéoinducteur de la dure-mère (104–107). Seule l’analyse des indices de réossification permettrait de manière objective d’affirmer ou d’infirmier la présence d’une telle différence.

Effet du n-HCA sur la réossification membraneuse de la calvaria

Dans le domaine de l’ostéosynthèse, la greffe osseuse autologue est considérée comme le matériel de substitution idéal car elle est à la fois ostéogénique, ostéoinductive et ostéoconductrice (28).

Les chirurgies de craniosynostoses utilisent la greffe autologue des os de membranes issus des craniotomies correctrices et de la poudre d’os issue des traits de scies (108). Rashid et al (109) proposèrent la technique dite du “salami” dans laquelle l’os était broyé et mélangé avec une colle biologique à base de fibrine (TISSEEL®, Baxter International) qui polymérise en présence de sang. Les résultats étaient décrits comme satisfaisants mais aucune analyse quantitative objective ne fut menée. De la même façon, Greene et al (110) utilisèrent le TISSEEL® pour maintenir le greffe dans 163 cas d’avancée fronto-orbitaire avec un nombre de défauts post-opératoires moins important qu’en l’absence de greffe osseuse ($p=0,0005$). Cependant, ils notèrent 5 cas (3,1%) de défauts nécessitant une cranioplastie secondaire. Notre expérience au CHU de Clermont-Ferrand lors des chirurgies craniofaciales permet de soulever la problématique de la trop faible force d’adhésion de cette colle pour maintenir les fragments osseux au contact de la dure-mère. En effet, au moment de la réapposition du scalp, il existe trop souvent des déplacements secondaires qui peuvent entraîner des superpositions osseuses et un vécu post chirurgical complexe pour les familles notamment lors du bain et du shampooing. En outre, la polymérisation de cette colle biologique suppose la

Chapitre 4. Étude de la réossification des défauts osseux secondaires aux corrections chirurgicales des faciocraniosynostoses au CHU de Clermont-Ferrand et intérêt du n-HCA

présence de sang à raison d'un ratio de 200ml de sang pour 8ml de colle selon Rashid et al (109). De telles quantités ne semblent pas compatibles avec l'âge des enfants au moment de la chirurgie et leur volémie estimée à 80ml/kg. L'épargne sanguine et le recours le moins fréquent aux transfusions fait partie du challenge de la prise en charge des faciocraniosynostoses (111,112). Aussi, depuis 2012, nous préférons utiliser une colle synthétique à base de n-HCA (IFABOND®), qui présente l'avantage d'une utilisation immédiate sans décongélation, avec polymérisation rapide (60sec) sans ajout de sang, et un pouvoir d'adhésion supérieur à celui du TISSEEL®. La comparaison du pouvoir d'adhésion des colles CA et des colles à base de fibrine a fait l'objet de précédentes études qui retrouvèrent une supériorité significative des colles CA (113,114). A notre connaissance aucune série n'a rapporté l'utilisation de colle CA pour la greffe osseuse autologue au cours des chirurgies de craniosynostose et le n-HCA n'a jamais été étudié pour la greffe osseuse ou ostéosynthèse quelle qu'en soit l'indication. L'utilisation du n-HCA semble donc légitime pour ces indications puisque les résultats pour les paramètres liés à la réossification de notre série sont supérieurs à ceux de la littérature internationale pour les chirurgies à ciel ouvert (26).

L'utilisation de n-HCA n'a entraîné aucun défaut résiduel qui a nécessité une cranioplastie secondaire. L'éventualité de complications générales liées au n-HCA ne semble pas pertinente. En effet, l'analyse des complications pour notre série n'a individualisé que 2 défauts de cicatrisation cutanés, traités par cicatrisation dirigée sans recours à une seconde chirurgie et liés à une position en décubitus dorsal strict ayant entraîné une souffrance ischémique des berges de la plaie. Aucune réponse inflammatoire excessive qui compromettrait la réossification ne paraît être constatée avec l'utilisation de l'IFABOND® dans notre série. Ceci corrobore les premières études cliniques réalisées pour le n-HCA (93–

95). Il nous semble pertinent d'élargir l'échantillon de notre série rétrospective et d'analyser dans une analyse conjointe les données d'autres équipes comme celle de neurochirurgie pédiatrique du CHU de Bordeaux qui utilise ce CA en utilisant l'indice de réossification comme critère de jugement principal. La réalisation d'études in vitro s'intéressant à l'effet du nHCA sur des cultures de lignées cellulaires ostéogéniques nous semble également opportune pour apporter des arguments supplémentaires pour la validité de son utilisation dans l'indication d'ostéosynthèse et greffe osseuse membraneuse.

Chapitre 5. Discussion générale

La prise en charge chirurgicale des craniostynostoses suppose de connaître la chronologie, tant de l'ossification membraneuse de la calvaria qu'endochondrale de la base du crâne. Cette maîtrise du "tempo" de l'ossification permet de guider l'importance des craniotomies correctrices et des ostéosynthèses membraneuses à réaliser. Ne pas intégrer cette chronologie qui sous-tend les capacités de réossification des enfants opérés serait s'exposer à des défauts osseux post opératoires trop importants et définitifs à la suite de craniotomies trop larges sur un os dont les perspectives de réossification sont faibles. A contrario, des craniotomies d'importance trop faibles exposeraient l'enfant à un risque de re-sténose et de microcrânie majeur. A cette notion de volume conditionné par l'ossification et l'importance de la taille des volets correcteurs se greffe la notion d'esthétisme et de réussite dans la correction de l'aspect physique du crâne et du visage post chirurgie.

La problématique de la réossification des défauts osseux consécutifs aux chirurgies des craniosynostoses : la nécessité d'une méthodologie reproductible.

La problématique de l'ostéosynthèse des fragments osseux post craniectomie demande de résoudre l'équation d'une bonne adhérence du fragment sans compromettre sa croissance ultérieure. Ainsi, il n'est pas licite de fixer ces fragments osseux à l'aide de matériel d'ostéosynthèse classique (vis plaque par exemple) puisque la rigidité du système de synthèse compromettrait alors les perspectives de croissance. C'est tout naturellement que la recherche d'un auxiliaire chirurgical dont la forte adhésion permettrait la synthèse de fragment de tailles variées et ne sacrifierait pas les perspectives de croissance ultérieure s'est imposée.

L'expérience de l'IFABOND® qui fut utilisé au bloc de neurochirurgie pédiatrique dès 2012 nous parut concluante mais encore fallait-il l'évaluer de manière qualitative et quantitative. Il fallait donc apprécier quels étaient les résultats à moyen et à très long terme de l'importance des défauts osseux post chirurgicaux pour les craniosynostoses opérées à Clermont Ferrand et si l'utilisation d'IFABOND® ne compromettait pas la réossification membraneuse de la calvaria. La réalisation d'une revue de la littérature semblait donc inéluctable afin d'évaluer d'une part si cette thématique avait déjà été abordée et quelles étaient les échelles utilisées pour évaluer de manière quantitative l'importance de ces défauts. L'examen exhaustif de la littérature, en accord avec les recommandations internationales (24), a permis de constater l'absence de consensus méthodologique pour l'évaluation quantitative précise des défauts osseux. Sur les trois publications disponibles aucune n'a évalué de manière globale la totalité des défauts osseux secondaires aux prises en charge des craniosynostoses. Il existait pour deux d'entre elles des biais majeur. Pour Skolnick et al (25), seuls les défauts de plus de 1cm² furent étudiés et pour Salvolainen et al (27), il s'agissait d'évaluer le comportement d'un défaut témoin vs un défaut traité par apposition de MOD. Seule la publication de Thenier-villa et al (26) était utilisable pour permettre de comparer une série de craniosynostoses opérées mais la méthodologie souffrait d'un biais évident qui était celui de l'hétérogénéité dans les intervalles de suivis entre les TDM. La mise au point d'une étude qui consensualise une méthodologie reproductible était donc nécessaire.

L'utilisation des colles CA dans les faciocraniosynostoses

Les colles CA sont de développement récent et une revue de la littérature était également primordiale pour vérifier les résultats quant à l'utilisation du n-HCA dans la prise en charge chirurgicale des craniosynostoses à Clermont-Ferrand. Seules 21 études étaient

disponibles chez l'animal et 9 chez l'Homme concernant leur emploi dans le domaine de l'ostéosynthèse. Aucune n'utilisait le n-HCA. Leur évaluation dans le domaine de l'ossification membraneuse et endochondrale fut rapportée. Les résultats chez l'animal étaient contradictoires avec certaines séries couronnées de succès quant à l'ostéointégration du greffon et d'autre non. Les séries qui étudièrent l'impact des CA sur l'ossification membraneuse chez l'Homme, notamment au niveau de la calvaria, attestaient de résultats extrêmement satisfaisants puisque pour 100 volets crâniens ostéosynthésés avec de l'éthyl CA, l'ossification était obtenue dans 100% des cas et sans complication (76). Concernant l'ostéosynthèse du cadran orbitaire, des résultats entre 100% et 97% d'ossification étaient obtenus après synthèses par des CA (82,83). Aucune étude ne rapportait l'utilisation de CA dans la prise en charge des faciocraniosynostoses.

L'IFABOND® et l'ostéosynthèse membraneuse.

Le n-HCA n'a jamais été évalué pour l'ostéosynthèse membraneuse et notamment pour les faciocraniosynostoses. Il s'agit d'un CA à chaîne longue dont la tolérance devrait être bonne et le pouvoir d'adhésion fort, ce qui fait de ce CA un allié de choix pour la réparation des hernies inguinales, et apprécié pour la synthèse des fragments osseux de la voûte du crâne. En effet, l'extrême adhésion de ces derniers aux structures dures évite leur mobilisation secondaire lors de la réapposition du scalp. C'est à la lumière de cette absence d'évaluation de l'IFABOND® pour cette indication que nous décidâmes d'analyser rétrospectivement la série des faciocraniosynostoses opérées à Clermont-Ferrand.

Étude de la réossification des défauts osseux secondaires aux corrections chirurgicales des faciocraniosynostoses au CHU de Clermont-Ferrand et intérêt du n-HCA

L'intérêt d'une étude rétrospective concernant les défauts osseux des craniosynostoses opérées au CHU de Clermont-Ferrand était triple : évaluer l'importance des défauts initiaux, leur réossification à distance et voir si cette réossification pouvait être modifiée par l'utilisation de n-HCA. Il s'agissait premièrement de développer un indice qui permettait de comparer de manière objective, quantitativement et qualitativement les données liées à la réossification de ces défauts en tenant compte des intervalles non réguliers entre les acquisitions TDM de suivi. Aucun indice de ce type n'était disponible dans la littérature et nous avons développé l'indice de réossification qui est celui d'un taux de réossification/mois. Cet indice d'ossification tenait compte du délai entre les TDM de contrôle dans le but de rendre comparables des groupes de patients aux suivis hétérogènes.

L'aire de nos défauts initiaux semblait plus importante que celles des données issues de la littérature et probablement corrélée à l'importance de nos craniotomies correctrices souvent réalisées à un âge moyen de 8,6 mois lorsque nous excluons les patients opérés tardivement. L'importance de ces craniectomies correctrices a permis le traitement complet et la mise à l'abri des enfants de toute hypertension intracrânienne ultérieure. En effet, selon une précédente étude, aucun argument pour une augmentation de la pression intracrânienne n'était à déplorer et la satisfaction et l'évaluation de la qualité de vie pour les patients opérés au CHU de Clermont-Ferrand étaient excellentes (14). Nous avons également considéré qu'il n'était pas pertinent d'analyser seulement certains défauts et nous optâmes pour une analyse exhaustive de l'ensemble de ces défauts avec le calcul d'une variable *ad hoc* : l'aire de la somme

des défauts par patient (AMDs). L'AMDs diminua dans l'ensemble de la série entre la première TDM de contrôle et la seconde ($7,6\text{cm}^2 \pm 6,3$ contre $2,9\text{cm}^2 \pm 3$), avec une diminution plus importante constatée dans le groupe des scaphocéphalies ($10\text{cm}^2 \pm 6,4$ contre $4,9\text{cm}^2 \pm 3,4$). L'AMDs, si elle était supérieure à celle rapportée dans la littérature à la première TDM de contrôle dans les groupes opérés par chirurgie ouverte ($7,6\text{cm}^2 \pm 6,3$ contre $3,7\text{cm}^2 \pm 3,1$), montra une meilleure évolution au cours du temps avec une AMDs inférieure au second contrôle TDM ($2,9\text{cm}^2 \pm 3$ contre $10,7\text{cm}^2 \pm 9,4$) (26). Le TO qui fut de $63,8\% \pm 29,1$ dans notre série, fut comparable à la littérature qui retrouva des taux variants entre $58,4\%$ et $71,1\%$ (103).

La cinétique de cette réossification fut évaluée par la vitesse d'ossification qui fut dans notre cohorte de $0,2\text{cm}^2/\text{mois} \pm 0,4$ ce qui fut supérieur aux résultats de la seule étude disponible qui rapporta cette variable ($0,1\text{cm}^2/\text{mois} \pm 0,05$ dans le bras chirurgie classique) (26). L'indice d'ossification de notre série fut de $0,02 \pm 0,02$ avec un maximum pour le groupe des scaphocéphalies ($0,03 \pm 0,02$), sans différence significative entre les types de craniosynostoses opérées. Cet indice permettra notamment d'évaluer l'impact de facteurs confondants comme l'âge, le type de craniosynostose ou encore le type de correction chirurgicale sur le phénomène de réossification tout en s'abstenant de la variabilité liée aux délais entre les contrôles TDM.

Il n'y avait aucune aggravation qui pouvait être suspecte d'une ostéolyse. Cette absence d'aggravation est le témoin de la bonne ostéointégration véhiculée par le n-HCA dans l'indication d'ostéosynthèse de fragments autologues d'os membraneux chez les patients souffrant d'une craniosynostose. Les biais de notre étude sont liés au faible nombre de TDM de contrôle à distance (9/30) et il est nécessaire, afin de vérifier de manière statistiquement significative la tendance visualisée, d'examiner les 21 autres TDM manquantes. Les

perspectives d'élargissement de cette cohorte rétrospective de manière multicentrique (données bordelaises) permettront d'augmenter la puissance significative de nos observations.

Une étude in vitro serait également intéressante pour apprécier l'effet du n-HCA sur des cultures des lignées cellulaires impliquées dans l'ossification membraneuse.

Conclusion

Peu d'études ont évalué la réossification après chirurgie correctrice de faciocraniosynostoses de manière quantitative et précise. Ainsi, nous nous sommes attachés dans un premier temps à l'évaluation de cette réossification. Toutefois, la comparaison aux données de la littérature fut rendue difficile par des délais entre les TDM de contrôle extrêmement variables. Ainsi, l'importance de la conception d'un nouvel indice de réossification, pondéré de manière chronologique était primordiale afin de s'affranchir du biais que constituait l'hétérogénéité des délais de suivi TDM. Il n'existait pas, pour notre série, de mauvaise réossification et l'AMDs se réduisait de manière significative avec le temps et ce malgré un défaut initial plus important que les séries de la littérature. L'utilisation du n-HCA ne semblait pas compromettre la réossification puisqu'aucune ostéolyse, qui se serait matérialisée sous la forme d'une aggravation de l'AMDs, ne fut à déplorer. Nos résultats sur les données d'ossification furent supérieurs à ceux de la littérature pour les chirurgies ouvertes indiquant une bonne efficacité du n-HCA dans le maintien de la greffe osseuse tout en préservant les capacités ostéoinductive, ostéogénique et ostéoconductrice du greffon. Par ailleurs, aucune complication ne put être attribuée au n-HCA témoignant de sa bonne biocompatibilité. Ces premiers résultats prometteurs concernant l'utilisation du n-HCA dans la greffe osseuse autologue lors des chirurgies de craniosynostoses devront être confirmés sur des cohortes de plus grands effectifs, ce que nous envisageons de réaliser avec l'équipe de neurochirurgie pédiatrique de Bordeaux dans une étude multicentrique.

Pierre CLAVELOU
Doyen - Directeur



le Président du Jury de Thèse
Clermont-Ferrand, le 30/09/22

Références bibliographiques

1. Di Rocco F, Arnaud E, Renier D. Evolution in the frequency of nonsyndromic craniosynostosis: Clinical article. *J Neurosurg Pediatr.* juill 2009;4(1):21-5.
2. Persing JA, Jane JA, Shaffrey M. Virchow and the Pathogenesis of Craniosynostosis: A Translation of His Original Work. *Plast Reconstr Surg.* avr 1989;83(4):738-42.
3. Lane LC. Pioneer craniectomy for relief of mental imbecility due to premature sutural closure and microcephalus. *JAMA J Am Med Assoc.* 9 janv 1892;XVIII(2):49.
4. Mehta VA, Bettegowda C, Jallo GI, Ahn ES. The evolution of surgical management for craniosynostosis. *Neurosurg Focus.* déc 2010;29(6):E5.
5. Campiche R. [Craniectomy in microcephaly and idiocy]. *Rev Med Suisse Romande.* févr 1978;98(2):79-82.
6. Kugar M, Strassle P, Elkins-Williams T, Garimella R, Pham M, Elton S, et al. Wound Healing Complications After Cranial Vault Reconstruction for Craniosynostosis: *J Craniofac Surg.* 2020;31(1):110-2.
7. Sakamoto Y, Miwa T, Toda M, Kishi K. Bioabsorbable System-Related Subcutaneous Swelling After Craniofacial Surgery. *J Craniofac Surg [Internet].* 7 juill 2021 [cité 25 sept 2021]; Publish Ahead of Print. Disponible sur: <https://journals.lww.com/10.1097/SCS.00000000000007869>
8. Katsuragi YT, Gomi A, Sunaga A, Miyazaki K, Kamochi H, Arai F, et al. Intracerebral foreign body granuloma caused by a resorbable plate with passive intraosseous translocation after cranioplasty: Case report. *J Neurosurg Pediatr.* déc 2013;12(6):622-5.
9. Pope AW, Tillman K, Snyder HT. Parenting Stress in Infancy and Psychosocial Adjustment in Toddlerhood: A Longitudinal Study of Children with Craniofacial Anomalies. *Cleft Palate Craniofac J.* sept 2005;42(5):556-9.
10. Singh VP, Moss TP. Psychological impact of visible differences in patients with congenital craniofacial anomalies. *Prog Orthod.* déc 2015;16(1):5.
11. Cloonan YK, Collett B, Speltz ML, Anderka M, Werler MM. Psychosocial Outcomes in Children with and without Non-Syndromic Craniosynostosis: Findings from Two Studies. *Cleft Palate Craniofac J.* juill 2013;50(4):406-13.
12. Park KM, Tripathi NV, Mufarrej FA-. Quality of life in patients with craniosynostosis and deformational plagiocephaly: A Systematic Review. *Int J Pediatr Otorhinolaryngol.* oct 2021;149:110873.
13. Huguet L, Mottolèse C, Paulus C, Beuriant P-A, Szathmari A, Gleizal A, et al. Suivi psychologique des enfants opérés de craniosténoses et de leurs proches. Quelques éléments

de réflexions pour le chirurgien craniofacial. *Neurochirurgie*. nov 2019;65(5):337-40.

14. Mehdoud S, Coll G. Qualité de vie des patients atteints d'une craniosténose non syndromique et de leurs familles. 2021.
15. Catala M, Khonsari RH, Paternoster G, Arnaud É. Développement et croissance de la voûte du crâne. *Neurochirurgie*. nov 2019;65(5):210-5.
16. Schowing. Influence inductrice de l'encéphale et de la chorde sur la morphogénèse du squelette crânien chez l'embryon de poulet. *J Embryol Exp Morphol*. 1961;9:326-34. 1961;
17. Schowing PJ. Influence inductrice de l'encéphale embryonnaire sur le développement du crâne chez le Poulet. *Development*. 1 févr 1968;19(1):9-22.
18. Schowing PJ. Influence inductrice de l'encéphale embryonnaire sur le développement du crâne chez le poulet. *Development*. 1 févr 1968;19(1):23-32.
19. Schowing PJ. Mise en évidence du rôle inducteur de l'encéphale dans l'ostéogénèse du crâne embryonnaire du poulet. *Development*. 1 févr 1968;19(1):83-94.
20. Tyler MS. Development of the frontal bone and cranial meninges in the embryonic chick: An experimental study of tissue interactions. *Anat Rec*. mai 1983;206(1):61-70.
21. Kim HJ, Rice DP, Kettunen PJ, Thesleff I. FGF-, BMP- and Shh-mediated signalling pathways in the regulation of cranial suture morphogenesis and calvarial bone development. *Dev Camb Engl*. avr 1998;125(7):1241-51.
22. Prévot M, Renier D, Marchac D. [Lack of ossification of the skull after surgery for craniosynostosis. A study of risk factors apropos of 592 cases]. *Ann Chir Plast Esthet*. févr 1996;41(1):45-57.
23. Noordzij N, Brouwer R, van der Horst C. Incomplete Reossification After Craniosynostosis Surgery. *J Craniofac Surg*. janv 2016;27(1):e105-8.
24. Moher D, Liberati A, Tetzlaff J, Altman DG, The PRISMA Group. Preferred Reporting Items for Systematic Reviews and Meta-Analyses: The PRISMA Statement. *PLoS Med*. 21 juill 2009;6(7):e1000097.
25. Skolnick GB, Murthy S, Patel KB, Huang Z, Naidoo SD, Ju T, et al. Long-Term Characterization of Cranial Defects After Surgical Correction for Single-Suture Craniosynostosis. *Ann Plast Surg*. juin 2019;82(6):679-85.
26. Thenier-Villa JL, Sanromán-Álvarez P, Miranda-Lloret P, Plaza Ramírez ME. Incomplete reossification after craniosynostosis surgery—incidence and analysis of risk factors: a clinical-radiological assessment study. *J Neurosurg Pediatr*. août 2018;22(2):120-7.
27. Savolainen M, Ritvanen A, Hukki J, Vuola P, Telkkä J, Leikola J. Promoting ossification of calvarial defects in craniosynostosis surgery by demineralized bone plate and

- bone dust in different age groups. *J Plast Reconstr Aesthet Surg.* janv 2017;70(1):110-9.
28. Burchardt H. The biology of bone graft repair. *Clin Orthop.* avr 1983;(174):28-42.
29. Chiapasco M, Zaniboni M. Failures in Jaw Reconstructive Surgery with Autogenous Onlay Bone Grafts for Pre-implant Purposes: Incidence, Prevention and Management of Complications. *Oral Maxillofac Surg Clin N Am.* févr 2011;23(1):1-15.
30. Pikos MA. Atrophic posterior maxilla and mandible: alveolar ridge reconstruction with mandibular block autografts. *Alpha Omegan.* oct 2005;98(3):34-45.
31. Tong L, Buchman SR. Facial bone grafts: Contemporary science and thought. *J Cranio-Maxillofac Trauma.* 2000;6(1):31-41; discussion 42.
32. Lin KY, Bartlett SP, Yaremchuk MJ, Fallon M, Grossman RF, Whitaker LA. The Effect of Rigid Fixation on the Survival of Onlay Bone Grafts: An Experimental Study. *Plast Reconstr Surg.* sept 1990;86(3):449-56.
33. Shermak MA, Wong L, Inoue N, Crain BJ, Im MJ, Chao EYS, et al. Fixation of the Craniofacial Skeleton with Butyl-2-Cyanoacrylate and Its Effects on Histotoxicity and Healing: *Plast Reconstr Surg.* août 1998;102(2):309-18.
34. Ahn DK, Sims CD, Randolph MA, O'Connor D, Butler PE, Amarante MT, et al. Craniofacial skeletal fixation using biodegradable plates and cyanoacrylate glue. *Plast Reconstr Surg.* mai 1997;99(6):1508-15; discussion 1516-1517.
35. Davini V, Rivano C, Borzone M, Tercero E. Bone dust and adhesive material for closing bony breaches of the skull. A new method. *J Neurosurg Sci.* juin 1981;25(2):117-9.
36. Amarante MTJ, Constantinescu MA, O'Connor D, Yaremchuk MJ. Cyanoacrylate Fixation of the Craniofacial Skeleton: An Experimental Study. *Plast Reconstr Surg.* avr 1995;95(4):639-46.
37. Greer RO. Studies concerning the histotoxicity of isobutyl-2-cyanoacrylate tissue adhesive when employed as an oral hemostat. *Oral Surg Oral Med Oral Pathol.* nov 1975;40(5):659-69.
38. Khan SN, Cammisa FP, Sandhu HS, Diwan AD, Girardi FP, Lane JM. The biology of bone grafting. *J Am Acad Orthop Surg.* févr 2005;13(1):77-86.
39. Rushbrook JL, White G, Kidger L, Marsh P, Taggart TF. The antibacterial effect of 2-octyl cyanoacrylate (Dermabond®) skin adhesive. *J Infect Prev.* nov 2014;15(6):236-9.
40. Ardis AE. U.S. Patents No. 2467926 and 2467927 (1949).
41. Coover HW, Joyner FB, Shearer NH, Wicker TH. Chemistry and performance of cyanoacrylate adhesives. *J Soc Plast Eng* 1959; 15: 413-417.
42. Hochuli-Vieira E, Engler Pinto ACB, Pereira-Filho VA, Saska S, Monnazzi MS.

Adhesives based on butyl-cyanoacrylate for fixation of autologous bone graft: Pilot study in rabbits. *Dent Traumatol.* août 2017;33(4):261-8.

43. Toriumi DM, Raslan WF, Friedman M, Tardy ME. Histotoxicity of Cyanoacrylate Tissue Adhesives: A Comparative Study. *Arch Otolaryngol - Head Neck Surg.* 1 mai 1990;116(5):546-50.

44. Perez M, Fernandez I, Marquez D, Bretana RMG. Use of N-Butyl-2-Cyanoacrylate in Oral Surgery: Biological and Clinical Evaluation. *Artif Organs.* mars 2000;24(3):241-3.

45. Mehta MJ, Shah KH, Bhatt RG. Osteosynthesis of mandibular fractures with N-butyl cyanoacrylate: A pilot study. *J Oral Maxillofac Surg.* mai 1987;45(5):393-6.

46. Tseng Y-C, Tabata Y, Hyon S-H, Ikada Y. In vitro toxicity test of 2-cyanoacrylate polymers by cell culture method. *J Biomed Mater Res.* oct 1990;24(10):1355-67.

47. Pelissier P, Casoli V, Le Bail B, Martin D, Baudet J. Internal Use of n-Butyl 2-Cyanoacrylate (Indermil) for Wound Closure: An Experimental Study. *Plast Reconstr Surg.* nov 2001;108(6):1661-6.

48. Eaglstein WH, Sullivan T. Cyanoacrylates for Skin Closure. *Dermatol Clin.* avr 2005;23(2):193-8.

49. Mizrahi B, Stefanescu CF, Yang C, Lawlor MW, Ko D, Langer R, et al. Elasticity and safety of alkoxyethyl cyanoacrylate tissue adhesives. *Acta Biomater.* août 2011;7(8):3150-7.

50. Bayat N, Zhang Y, Falabella P, Menefee R, Whalen JJ, Humayun MS, et al. A reversible thermoresponsive sealant for temporary closure of ocular trauma. *Sci Transl Med.* 6 déc 2017;9(419):eaan3879.

51. Zalta AH, Wieder RH. Closure of leaking filtering blebs with cyanoacrylate tissue adhesive. *Br J Ophthalmol.* 1 mars 1991;75(3):170-3.

52. Özyazgan İ. Septal Deviation Treatment Using Bone or Cartilage Grafts Fixed with Cyanoacrylate Tissue Adhesive. *Aesthetic Plast Surg.* juin 2017;41(3):618-27.

53. Kaminuma Y, Tanahashi M, Suzuki E, Yoshii N, Niwa H. Extensive bronchial occlusion with N-butyl-2-cyanoacrylate for bronchopleural fistula and a destroyed lung. *Respirol Case Rep* [Internet]. janv 2020 [cité 8 sept 2021];8(1). Disponible sur: <https://onlinelibrary.wiley.com/doi/10.1002/rcr2.500>

54. Vanholder R, Misotten A, Roels H, Matton G. Cyanoacrylate tissue adhesive for closing skin wounds: a double blind randomized comparison with sutures. *Biomaterials.* août 1993;14(10):737-42.

55. Kamer FM, Joseph JH. Histoacryl: Its Use in Aesthetic Facial Plastic Surgery. *Arch Otolaryngol - Head Neck Surg.* 1 févr 1989;115(2):193-7.

56. Oxford Centre for Evidence-Based Medicine: Levels of Evidence (March 2009) — Centre for Evidence-Based Medicine (CEBM), University of Oxford [Internet]. [cité 7 sept 2021]. Disponible sur: <https://www.cebm.ox.ac.uk/resources/levels-of-evidence/oxford-centre-for-evidence-based-medicine-levels-of-evidence-march-2009>
57. Palacio EP, Pereira GJC, Silveira PR de A, Stasi GGD, Staut C de A, Sardenberg T. The effects of ethyl-2-cyanoacrylate and butyl-2-cyanoacrylate in the process of bone healing in rats. A controlled experimental study. *Rev Bras Ortop Engl Ed.* janv 2018;53(1):53-9.
58. Xavier MSV, Leite VM. the effect of 2-butyl-cyanoacrylate adhesive in osteotomies and bone grafts in rabbits: macroscopic and radiographic characteristics. *Rev Bras Ortop Engl Ed.* sept 2012;47(5):638-45.
59. Akcal MA, Poyanli O, Unay K, Esenkaya I, Gokcen B, Firatlıgil AS. Effect of N-butyl cyanoacrylate on fracture healing in segmental rat tibia fracture model. *J Orthop Surg.* déc 2014;9(1):76.
60. Caroli A, Marcuzzi A, Limontini S, Maiorana A. Étude expérimentale d'un adhésif biologique du cyanacrylate en vue de son utilisation dans la synthèse de certaines fractures des phalanges. *Ann Chir Main Memb Supér.* 1997;16(2):138-45.
61. Harper MC, Ralston M. Isobutyl 2-cyanoacrylate as an osseous adhesive in the repair of osteochondral fractures. *J Biomed Mater Res.* janv 1983;17(1):167-77.
62. Harper MC. Viscous isoamyl 2-cyanoacrylate as an osseous adhesive in the repair of osteochondral osteotomies in rabbits. *J Orthop Res.* mars 1988;6(2):287-92.
63. Ekelund A, Nilsson OS. Tissue adhesives inhibit experimental new bone formation. *Int Orthop.* 1991;15(4):331-4.
64. Papatheofanis FJ, Ray RD. Experimental use of Adhesives in the Repair of Transverse Fractures of the Rat and Rabbit. *Biomater Med Devices Artif Organs.* janv 1982;10(4):247-65.
65. Forssell H, Aro H, Aho AJ. Experimental osteosynthesis with liquid ethyl cyanoacrylate polymerized with ultrasound. *Arch Orthop Trauma Surg.* oct 1984;103(4):278-83.
66. Dadaş B, Alkan S, Cifci M, Başak T. Treatment of tripod fracture of zygomatic bone by N-2-butyl cyanoacrylate glue fixation, and its effects on the tissues. *Eur Arch Otorhinolaryngol.* 2 avr 2007;264(5):539-44.
67. Amarante MTJ, Constantinescu MA, O'Connor D, Yaremchuk MJ. Cyanoacrylate Fixation of the Craniofacial Skeleton: An Experimental Study. *Plast Reconstr Surg.* avr 1995;95(4):639-46.
68. Shermak MA, Wong L, Inoue N, Crain BJ, Im MJ, Chao EYS, et al. Fixation of the Craniofacial Skeleton with Butyl-2-Cyanoacrylate and Its Effects on Histotoxicity and Healing. *Plast Reconstr Surg.* août 1998;102(2):309-18.

69. Saska S, Hochuli-Vieira E, Minarelli-Gaspar AM, Gabrielli MFR, Capela MV, Gabrielli MAC. Fixation of autogenous bone grafts with ethyl-cyanoacrylate glue or titanium screws in the calvaria of rabbits. *Int J Oral Maxillofac Surg.* févr 2009;38(2):180-6.
70. Esteves JC, Monteiro JM, Aranega AM, Betoni Junior W, Sonoda CK. Utilization of Ethyl Cyanoacrylate and 2-Octyl Cyanoacrylate Adhesives for Autogenous Bone Graft Fixation: Histomorphometric Study in Rats. *J Oral Implantol.* 1 août 2014;40(4):411-7.
71. Hochuli-Vieira E, Engler Pinto ACB, Pereira-Filho VA, Saska S, Monnazzi MS. Adhesives based on butyl-cyanoacrylate for fixation of autologous bone graft: Pilot study in rabbits. *Dent Traumatol.* août 2017;33(4):261-8.
72. de Oliveira Neto PJ, Cricchio G, Hawthorne AC, Okamoto R, Sennerby L, Lungren S, et al. Tomographic, Histological, and Immunohistochemical Evidences on the Use of N-Butyl-2-Cyanoacrylate for Onlay Graft Fixation in Rabbits: Onlay Graft Fixation with Cyanoacrylate. *Clin Implant Dent Relat Res.* déc 2012;14(6):861-71.
73. Salata LA, Mariguela VC, Antunes AA, Grossi-Oliveira G, Almeida A, Taba M. Short-Term Evaluation of Grafts Fixed With Either N-Butyl-2-Cyanoacrylate or Screws. *J Oral Maxillofac Surg.* avr 2014;72(4):676-82.
74. De Santis E, Silva ER, Martins ENC, Favero R, Botticelli D, Xavier SP. Healing at the Interface Between Autologous Block Bone Grafts and Recipient Sites Using n-Butyl-2-Cyanoacrylate Adhesive as Fixation: Histomorphometric Study in Rabbits. *J Oral Implantol.* 1 déc 2017;43(6):447-55.
75. Lobene RR, Sharawy AM. The Response of Alveolar Bone to Cyanoacrylate Tissue Adhesives. *J Periodontol.* mai 1968;39(3):150-6.
76. Baş B, Özden B, Bekçioğlu B, Sanal KO, Gülbahar MY, Kabak YB. Screw fixation is superior to N-butyl-2-cyanoacrylate in onlay grafting procedure: a histomorphologic study. *Int J Oral Maxillofac Surg.* avr 2012;41(4):537-43.
77. Avery BS, Ord RA. The use of butyl cyanoacrylate as a tissue adhesive in maxillo-facial and cranio-facial surgery. *Br J Oral Surg.* juin 1982;20(2):84-95.
78. Yilmaz C, Kuyurtar F. Fixation of a Talar Osteochondral Fracture with Cyanoacrylate Glue. *Arthrosc J Arthrosc Relat Surg.* août 2005;21(8):1009.e1-1009.e3.
79. Kim YO. Use of Cyanoacrylate in Facial Bone Fractures: *J Craniofac Surg.* mai 1997;8(3):229.
80. Mehta MJ, Shah KH, Bhatt RG. Osteosynthesis of mandibular fractures with N-butyl cyanoacrylate: A pilot study. *J Oral Maxillofac Surg.* mai 1987;45(5):393-6.
81. Foresta E, Torroni A, Gasparini G, Saponaro G, Longo G, Boniello R, et al. Use of N-Butyl-2-Cyanoacrylate (Glubran2®) in Fractures of Orbital-Maxillo-Zygomatic Complex. *J Maxillofac Oral Surg.* sept 2015;14(3):761-4.

82. Nemoto H, Ito Y, Kasai Y, Maruyama N, Kimura N, Sumiya N. Orbital Floor Reconstruction With Ethyl-2-Cyanoacrylate. *Ann Plast Surg.* févr 2015;74(2):195-8.
83. Alam MS. Use of Cyanoacrylate Glue for Replacing Orbital Bone After Lateral Orbitotomy: A Pilot Study. *Ophthal Plast Reconstr Surg.* nov 2018;34(6):601-3.
84. Reynvoet E, Van Cleven S, Van Overbeke I, Chiers K, De Baets P, Troisi R, et al. The use of cyanoacrylate sealant as simple mesh fixation in laparoscopic ventral hernia repair: a large animal evaluation. *Hernia.* août 2015;19(4):661-70.
85. Pascual G, Sotomayor S, Rodríguez M, Pérez-Köhler B, Kühnhardt A, Fernández-Gutiérrez M, et al. Cytotoxicity of Cyanoacrylate-Based Tissue Adhesives and Short-Term Preclinical In Vivo Biocompatibility in Abdominal Hernia Repair. *Passi AG, éditeur. PLOS ONE.* 20 juin 2016;11(6):e0157920.
86. Fernández-Gutiérrez M, Rodríguez-Mancheño M, Pérez-Köhler B, Pascual G, Bellón JM, Román JS. Structural Analysis and Application of *n*-Alkyl Cyanoacrylate Surgical Adhesives to the Fixation of Meshes for Hernia Repair. *Macromol Biosci.* déc 2016;16(12):1803-14.
87. Pascual G, Rodríguez M, Mesa-Ciller C, Pérez-Köhler B, Fernández-Gutiérrez M, San Román J, et al. Sutures versus new cyanoacrylates in prosthetic abdominal wall repair: a preclinical long-term study. *J Surg Res.* déc 2017;220:30-9.
88. Pascual G, Rodríguez M, Pérez-Köhler B, Mesa-Ciller C, Fernández-Gutiérrez M, San Román J, et al. Host tissue response by the expression of collagen to cyanoacrylate adhesives used in implant fixation for abdominal hernia repair. *J Mater Sci Mater Med.* avr 2017;28(4):58.
89. Bellón JM, Fernández-Gutiérrez M, Rodríguez M, Sotomayor S, Pérez-Köhler B, Kühnhardt A, et al. Bioassay of cyanoacrylate tissue adhesives used for intraperitoneal mesh fixation. *J Biomed Mater Res B Appl Biomater.* févr 2017;105(2):312-9.
90. Pascual G, Mesa-Ciller C, Rodríguez M, Pérez-Köhler B, Gómez-Gil V, Fernández-Gutiérrez M, et al. Pre-clinical assay of the tissue integration and mechanical adhesion of several types of cyanoacrylate adhesives in the fixation of lightweight polypropylene meshes for abdominal hernia repair. *PloS One.* 2018;13(11):e0206515.
91. Lacerda-Santos R, Roberto BMS, de Siqueira Nunes B, Carvalho FG, Dos Santos A, Dantas AFM. Histological analysis of biocompatibility of different surgical adhesives in subcutaneous tissue. *Microsc Res Tech.* juill 2019;82(7):1184-90.
92. Bellón JM, Fernández-Gutiérrez M, Rodríguez M, Pérez-López P, Pérez-Köhler B, Kühnhardt A, et al. Behavior of a new long-chain cyanoacrylate tissue adhesive used for mesh fixation in hernia repair. *J Surg Res.* févr 2017;208:68-83.
93. Moreno-Egea A. Is It Possible to Eliminate Sutures in Open (Lichtenstein Technique) and Laparoscopic (Totally Extraperitoneal Endoscopic) Inguinal Hernia Repair? *A*

Randomized Controlled Trial With Tissue Adhesive (*n* -Hexyl- α -Cyanoacrylate). *Surg Innov.* déc 2014;21(6):590-9.

94. Mohammadi Tofigh A, Karimian Ghadim M, Bohlooli M. Comparing suture with N-Hexyl Cyanoacrylate glue for mesh fixation in inguinal hernia repair, a randomised clinical trial. *Am J Surg.* juill 2021;222(1):203-7.

95. Estrade J-P, Gurriet B, Franquebalme J-P, Chinchole J-M, Glowaczower E, Ferry C, et al. Laparoscopic sacrocolpopexy with a vaginal prosthetic adhesive. *Gynécologie Obstétrique Fertil.* juin 2015;43(6):419-23.

96. Schaller B, Graf R, Sanada Y, Rosner G, Wienhard K, Heiss W-D. Hemodynamic and metabolic effects of decompressive hemicraniectomy in normal brain. *Brain Res.* août 2003;982(1):31-7.

97. Kuo J-R, Wang C-C, Chio C-C, Cheng T-J. Neurological improvement after cranioplasty – analysis by transcranial doppler ultrasonography. *J Clin Neurosci.* juin 2004;11(5):486-9.

98. Thenier-Villa JL, Sanromán-Álvarez P, Miranda-Lloret P, Plaza Ramírez ME. Incomplete reossification after cranosynostosis surgery—incidence and analysis of risk factors: a clinical-radiological assessment study. *J Neurosurg Pediatr.* août 2018;22(2):120-7.

99. Segal DH, Oppenheim JS, Murovic JA. Neurological Recovery after Cranioplasty: *Neurosurgery.* avr 1994;34(4):729-31.

100. Manfiotto M, Mottolose C, Szathmari A, Beuriat P-A, Klein O, Vinchon M, et al. Decompressive craniectomy and CSF disorders in children. *Childs Nerv Syst.* oct 2017;33(10):1751-7.

101. Fedorov A, Beichel R, Kalpathy-Cramer J, Finet J, Fillion-Robin J-C, Pujol S, et al. 3D Slicer as an image computing platform for the Quantitative Imaging Network. *Magn Reson Imaging.* nov 2012;30(9):1323-41.

102. Sgouros S, Natarajan K, Hockley AD, Goldin JH, Wake M. Skull Base Growth in Childhood. *Pediatr Neurosurg.* 1999;31(5):259-68.

103. Chia-Chi Teng, Shapiro LG, Hopper RA, Ver Halen J. Pediatric cranial defect surface analysis for cranosynostosis postoperation CT images. In: 2008 5th IEEE International Symposium on Biomedical Imaging: From Nano to Macro [Internet]. Paris, France: IEEE; 2008 [cité 21 sept 2021]. p. 620-3. Disponible sur: <http://ieeexplore.ieee.org/document/4541072/>

104. Raposo-Amaral CE, Raposo-Amaral CA. Aplasia cutis congenita: Impact of early treatment on calvarial osteogenesis. *J Plast Reconstr Aesthet Surg.* sept 2011;64(9):e237-40.

105. Ang BU, Spivak RM, Nah H-D, Kirschner RE. Dura in the Pathogenesis of Syndromic Craniosynostosis: Fibroblast Growth Factor Receptor 2 Mutations in Dural Cells

Promote Osteogenic Proliferation and Differentiation of Osteoblasts. *J Craniofac Surg.* mars 2010;21(2):462-7.

106. Levi B, Nelson ER, Li S, James AW, Hyun JS, Montoro DT, et al. Dura Mater Stimulates Human Adipose-Derived Stromal Cells to Undergo Bone Formation in Mouse Calvarial Defects. *STEM CELLS.* août 2011;29(8):1241-55.

107. Slater BJ, Kwan MD, Gupta DM, Lee JK, Longaker MT. The Role of Regional Posterior Frontal Dura Mater in the Overlying Suture Morphology: *Plast Reconstr Surg.* févr 2009;123(2):463-9.

108. Shehadi SI. Skull reconstruction with bone dust. *Br J Plast Surg.* 1970;23:227-34.

109. Rashid A, Marucci DD, Dunaway DJ, Hayward RD. Bone 'salami': morcellised bone and fibrin glue for filling extensive cranial defects in craniofacial surgery. *J Plast Reconstr Aesthet Surg.* août 2008;61(8):993-6.

110. Greene AK, Mulliken JB, Proctor MR, Rogers GF. Primary Grafting with Autologous Cranial Particulate Bone Prevents Osseous Defects following Fronto-Orbital Advancement: *Plast Reconstr Surg.* nov 2007;120(6):1603-11.

111. Fearon JA, Weinthal J. The Use of Recombinant Erythropoietin in the Reduction of Blood Transfusion Rates in Craniosynostosis Repair in Infants and Children: *Plast Reconstr Surg.* juin 2002;109(7):2190-6.

112. Czerwinski M, Hopper RA, Gruss J, Fearon JA. Major Morbidity and Mortality Rates in Craniofacial Surgery: An Analysis of 8101 Major Procedures: *Plast Reconstr Surg.* juill 2010;126(1):181-6.

113. Kull S, Martinelli I, Briganti E, Losi P, Spiller D, Tonlorenzi S, et al. Glubran2 Surgical Glue: In Vitro Evaluation of Adhesive and Mechanical Properties. *J Surg Res.* nov 2009;157(1):e15-21.

114. Schug-Pass C, Jacob DA, Rittinghausen J, Lippert H, Köckerling F. Biomechanical properties of (semi-) synthetic glues for mesh fixation in endoscopic inguinal hernia repair. *Hernia J Hernias Abdom Wall Surg.* déc 2013;17(6):773-7.

(Conseil national de l'ordre des médecins)

Serment d'Hippocrate (version longue)

Au moment d'être admis(e) à exercer la médecine, je promets et je jure d'être fidèle aux lois de l'honneur et de la probité.

Mon premier souci sera de rétablir, de préserver ou de promouvoir la santé dans tous ses éléments, physiques et mentaux, individuels et sociaux.

Je respecterai toutes les personnes, leur autonomie et leur volonté, sans aucune discrimination selon leur état ou leurs convictions. J'interviendrai pour les protéger si elles sont affaiblies, vulnérables ou menacées dans leur intégrité ou leur dignité. Même sous la contrainte, je ne ferai pas usage de mes connaissances contre les lois de l'humanité.

J'informerai les patients des décisions envisagées, de leurs raisons et de leurs conséquences.

Je ne tromperai jamais leur confiance et n'exploiterai pas le pouvoir hérité des circonstances pour forcer les consciences.

Je donnerai mes soins à l'indigent et à quiconque me les demandera. Je ne me laisserai pas influencer par la soif du gain ou la recherche de la gloire.

Admis(e) dans l'intimité des personnes, je tairai les secrets qui me seront confiés. Reçu(e) à l'intérieur des maisons, je respecterai les secrets des foyers et ma conduite ne servira pas à corrompre les mœurs.

Je ferai tout pour soulager les souffrances. Je ne prolongerai pas abusivement les agonies. Je ne provoquerai jamais la mort délibérément.

Je préserverai l'indépendance nécessaire à l'accomplissement de ma mission. Je n'entreprendrai rien qui dépasse mes compétences. Je les entretiendrai et les perfectionnerai pour assurer au mieux les services qui me seront demandés.

J'apporterai mon aide à mes confrères ainsi qu'à leurs familles dans l'adversité.

Que les hommes et mes confrères m'accordent leur estime si je suis fidèle à mes promesses ; que je sois déshonoré(e) et méprisé(e) si j'y manque.

Quentin BERTON

Serment d'Hippocrate (version courte)

En présence des Maîtres de cette FACULTE et de mes chers CONDISCIPLES, je promets et je jure d'être fidèle aux lois de l'Honneur et de la Probité dans l'exercice de la Médecine.

Je donnerai mes soins gratuits à l'indigent et je n'exigerai jamais un salaire au-dessus de mon travail. Admis dans l'intérieur des maisons, mes yeux ne verront pas ce qui s'y passe, ma langue taira les secrets qui me seront confiés et mon état ne servira pas à corrompre les mœurs ni à favoriser le crime.

Respectueux et reconnaissant envers mes MAÎTRES, je rendrai à leurs enfants l'instruction que j'ai reçue de leurs pères.

Que les HOMMES m'accordent leur estime si je suis fidèle à mes promesses. Que je sois couvert d'OPPROBRE et méprisé de mes confrères si j'y manque.

Quentin BERTON

Résumé

Introduction : Les séries décrivant de manière quantitative la réossification des défauts osseux secondaires aux chirurgies correctrices de craniosynostoses sont rares et souffrent d'une méthodologie non reproductible. Aucune série n'a évalué l'utilisation du n-hexyl cyanoacrylate pour l'ostéosynthèse autologue d'os membraneux.

Objectifs : Étudier la réossification des défauts osseux et rapporter les résultats de l'utilisation du n-hexyl cyanoacrylate pour l'ostéosynthèse autologue d'os membraneux pour les chirurgies de craniosynostoses .

Patients et méthodes : Les données tomодensitométriques de 30 enfants opérés d'une craniosynostose (2012-2016) furent analysées sur 3D Slicer. L'aire des défauts osseux, le taux d'ossification (TO), la vitesse de réossification et enfin l'indice de réossification furent calculés.

Résultats : L'aire moyenne de la somme des défauts par patient (AMDs) au premier contrôle TDM était de $7,6\text{cm}^2 \pm 6,3$. Il existait des différences statistiquement significatives entre scaphocéphalie et trigonocéphalie ($p=0,01$) mais également scaphocéphalie et plagiocéphalie ($p=0,02$). L'AMDs au second contrôle TDM était de $2,9\text{cm}^2 \pm 3$, sans différence statistiquement significative entre les sous-groupes de craniosynostoses. Il existait une diminution de l'AMDs statistiquement significative ($p=0,01$) pour l'ensemble de la série entre les 2 contrôles TDM, cette différence n'était pas significative en comparant les différents sous-groupes de craniosynostoses. Le TO sur l'ensemble de la série était de $63,8\% \pm 29,1$. Il n'existait aucune différence statistiquement significative entre les sous-groupes de craniosynostoses. La moyenne de la vitesse de réossification était de $0,2\text{cm}^2/\text{mois} \pm 0,4$ et variait de manière non significative entre les différents sous-groupes de craniosynostoses. Enfin, l'indice d'ossification était de $0,02\%$ par mois $\pm 0,02$. Aucune aggravation des défauts osseux n'était à déplorer.

Conclusion : Les indicateurs quantitatifs évaluant la réossification des défauts osseux pour notre série étaient supérieurs à ceux publiés dans la littérature médicale. L'utilisation du n-hexyl-cyanoacrylate ne compromet pas la réossification lorsqu'il est utilisé pour l'ostéosynthèse autologue d'os membraneux.

Mots clés : Craniosynostose non syndromique, réossification, défauts osseux, cyanoacrylate, n-hexyl cyanoacrylate, Ifabond.

