



HAL
open science

Pilier SSA (Sealing Socket Abutment) ou pilier de cicatrisation anatomique

Coline Guiraud

► **To cite this version:**

Coline Guiraud. Pilier SSA (Sealing Socket Abutment) ou pilier de cicatrisation anatomique. Chirurgie. 2021. dumas-03695005

HAL Id: dumas-03695005

<https://dumas.ccsd.cnrs.fr/dumas-03695005v1>

Submitted on 14 Jun 2022

HAL is a multi-disciplinary open access archive for the deposit and dissemination of scientific research documents, whether they are published or not. The documents may come from teaching and research institutions in France or abroad, or from public or private research centers.

L'archive ouverte pluridisciplinaire **HAL**, est destinée au dépôt et à la diffusion de documents scientifiques de niveau recherche, publiés ou non, émanant des établissements d'enseignement et de recherche français ou étrangers, des laboratoires publics ou privés.



Distributed under a Creative Commons Attribution - NonCommercial - NoDerivatives 4.0 International License

THESE

***POUR OBTENIR LE DIPLOME D'ETAT
DE DOCTEUR EN CHIRURGIE DENTAIRE***

Présentée et publiquement soutenue devant

Aix-Marseille Université
(Président : Monsieur le Professeur Éric BERTON)

Faculté des Sciences Médicales et Paramédicales
(Doyen : Monsieur le Professeur Georges LEONETTI)

Ecole de Médecine Dentaire
(Directeur : Monsieur le Professeur Bruno FOTI)

***Pilier SSA (Sealing Socket Abutment) ou
Pilier de cicatrisation anatomique***

Présentée par

GUIRAUD Coline

Née le 09 janvier 1992

A Nîmes (Gard)

Thèse soutenue le **Mardi 7 décembre 2021**

Devant le jury composé de

Président : Professeur FOTI Bruno

Assesseurs : Docteur TAVITIAN Patrick

Docteur STEPHAN Grégory

Docteur MENSE Chloé

THESE

***POUR OBTENIR LE DIPLOME D'ETAT
DE DOCTEUR EN CHIRURGIE DENTAIRE***

Présentée et publiquement soutenue devant

Aix-Marseille Université
(Président : Monsieur le Professeur Éric BERTON)

Faculté des Sciences Médicales et Paramédicales
(Doyen : Monsieur le Professeur Georges LEONETTI)

Ecole de Médecine Dentaire
(Directeur : Monsieur le Professeur Bruno FOTI)

***Pilier SSA (Sealing Socket Abutment) ou
Pilier de cicatrisation anatomique***

Présentée par

GUIRAUD Coline

Née le 09 janvier 1992

A Nîmes (Gard)

Thèse soutenue le **Mardi 7 décembre 2021**

Devant le jury composé de

Président : Professeur FOTI Bruno

Assesseurs : Docteur TAVITIAN Patrick

Docteur STEPHAN Grégory

Docteur MENSE Chloé

ADMINISTRATION

Doyens Honoraires	Professeur Professeur Professeur Professeur	Raymond SANGIUOLO† Henry ZATTARA André SALVADORI Jacques DEJOU
Directeur	Professeur	Bruno FOTI
Directeurs adjoints	Professeur Professeur	Michel RUQUET Anne RASKIN
Chargés de missions Formation Initiale Recherche Formation Continue	Professeur Professeur Professeur	Michel RUQUET Anne RASKIN Frédéric BUKIET
Relations Internationales Internat et Diplômes d'études spécialisées Affaires générales	Professeur Professeur Docteur	Hervé TASSERY Virginie MONNET-CORTI Patrick TAVITIAN
Responsable Administrative	Madame	Katia LEONI

PROMOTIONS :

2019 Raymond SANGIUOLO
2020 Gaston BERGER
2021 Joseph MIGOZZI

LISTE DES ENSEIGNANTS

PROFESSEURS DES UNIVERSITES – PRATICIENS HOSPITALIERS DES CSERD

BUKIET Frédéric (58-01)
FOTI Bruno (58-02)
LE GALL Michel (56-01)
MONNET-CORTI Virginie (57-01)
RASKIN Anne (58-01)
RUQUET Michel (58-01)
TARDIEU Corinne (56-01)
TARDIVO Delphine (56-02)
TASSERY Hervé (58-01)
TERRER Elodie (58-01)

PROFESSEUR DES UNIVERSITES

ABOUT Imad (65)

PROFESSEURS EMERITES

DEJOU Jacques
HUE Olivier

MAITRES DE CONFERENCES DES UNIVERSITES – PRATICIENS HOSPITALIERS DES CSERD

ABOUDHARAM Gérard (58-01)	LAN Romain (56-02)
BANDON Daniel (56-01)	LAURENT Michel (58-01)
BELLONI Didier (57-01)	LAURENT Patrick (57-01)
BOHAR Jacques (56-01)	MAILLE Gérald (58-01)
CAMOIN Ariane (56-01)	MENSE Chloé (58-01)
CAMPANA Fabrice (57-01)	PHILIP-ALLIEZ Camille (56-01)
CATHERINE Jean-Hugues (57-01)	POMMEL Ludovic (58-01)
GAUBERT Jacques (56-01)	PRECKEL Bernard-Éric (58-01)
GIRAUD Thomas (58-01)	RÉ Jean-Philippe (58-01)
GIRAUDEAU Anne (58-01)	ROCHE-POGGI Philippe (57-01)
GUIVARC'H Maud (58-01)	STEPHAN Grégory (58-01)
JACQUOT Bruno (58-01)	TAVITIAN Patrick (58-01)
LABORDE Gilles (58-01)	TOSELLO Alain (58-01)

MAITRES DE CONFERENCES DES UNIVERSITES ASSOCIES

Angeline ANTEZACK (57-01)

BALLESTER Benoît (58-01)

BLANCHET Isabelle (58-01)

CASAZZA Estelle (58-01)

ASSISTANTS HOSPITALIERS ET UNIVERSITAIRES

AL AZAWI Hala (56-01)

ARNIER Canelle (56-01)

BAUDINET Thomas (58-01)

BRINCAT Arthur (57-01)

BROS Agnès (56-01)

CHIARINI Thomas (58-01)

DUMAS Cathy (57-01)

DUPRAT Florence (56-01)

FAURE-BRAC Mathias (57-01)

FERRE Enzo (58-01)

FOUQUES Agathe (56-01)

LAURENT Camille (58-01)

LIOTARD Alicia (58-01)

MADENIAN Pauline (58-01)

MANSUY Charlotte (58-01)

MARCHAL Paul (58-01)

MARTIN William (56-01)

ONGHENA Tom (56-01)

PASCHEL Laura (58-01)

PILLIOL Virginie (58-01)

RAYNAUD Camille (58-01)

ROMAO Vincent (57-01)

VEILLARD Pierre (56-01)

ASSISTANT DES UNIVERSITES ASSOCIE

GRINE Ghilès (57-01)

Intitulés des sections CNU :

56^{ème} section : Développement, croissance et prévention

56-01 Odontologie pédiatrique et orthopédie dento-faciale

56-02 : Prévention – Epidémiologie – Economie de la santé – Odontologie légale

57^{ème} section : Chirurgie orale, Parodontologie, Biologie Orale

57-01 : Chirurgie orale – Parodontologie – Biologie orale

58^{ème} section : Réhabilitation orale

58-01 : Dentisterie restauratrice – Endodontie – Prothèses – Fonction-Dysfonction – Imagerie – Biomatériaux

L'auteur s'engage à respecter les droits des tiers, et notamment les droits de propriété intellectuelle. Dans l'hypothèse où la thèse comporterait des éléments protégés par un droit quelconque, l'auteur doit solliciter les autorisations nécessaires à leur utilisation, leur reproduction et leur représentation auprès du ou des titulaires des droits. L'auteur est responsable du contenu de sa thèse. Il garantit l'Université contre tout recours. Elle ne pourra en aucun cas être tenue responsable de l'atteinte aux droits d'un tiers

Remerciements

Au président du jury,

Monsieur le Professeur Bruno FOTI,

Vous nous faites un grand honneur de présider le jury de cette thèse. Je vous remercie pour votre gentillesse, votre grande disponibilité et votre réactivité, lors de nos échanges. Veuillez recevoir à travers ce travail, l'expression de mon plus grand respect et de ma profonde reconnaissance.

Monsieur le Docteur Patrick TAVITIAN,

Je vous suis reconnaissante d'avoir accepté de siéger au sein de mon jury de thèse. Vos connaissances cliniques, votre pédagogie et votre sympathie nous ont beaucoup apporté durant nos études.

Veuillez trouver ici l'expression de mes plus sincères remerciements.

A mon directeur de thèse,

Monsieur le Docteur Grégory STEPHAN,

Je vous remercie sincèrement d'avoir accepté de diriger cette thèse en m'accordant votre confiance. C'était un honneur pour moi de travailler avec vous sur ce sujet, ainsi que durant ces années de clinique. Je souhaite également vous remercier pour ces moments où j'ai eu la chance de vous assister lors de vos consultations et de vos soins en implantologie. Vous m'avez beaucoup appris grâce à vos précieux conseils et vos techniques. Votre bienveillance à l'égard des étudiants et des patients est une de vos qualités que j'aimerais souligner.

Je vous remercie pour toute votre sympathie et votre engagement dans tout ce que vous faites. Merci pour tout.

Madame le Docteur Chloé MENSE

Je vous suis reconnaissante d'avoir accepté de siéger au sein de mon jury de thèse. Merci pour votre dévouement pédagogique, et votre sympathie à l'égard des étudiants, qui rendent toujours agréables les moments cliniques passés à vos côtés. Veuillez recevoir à travers ce travail, l'expression de ma gratitude et mes sentiments les meilleurs.

♥ A toi maman, à toi Aurore, à Blandine, à Pauline.

SOMMAIRE

I Introduction	1
II Données de la littérature.....	2
II.1 Rappels sur la cicatrisation	3
II.1.a Rappels de la cicatrisation osseuse après implantation.....	3
II.1.b Rappels de la cicatrisation osseuse en présence de substitut osseux	5
II.2 A quel moment implanter ?	6
II.3 Comparaison de la cicatrisation osseuse et de l'ostéointégration entre implantation immédiate et différée.....	7
II.3.a Rappels.....	7
II.3.b Résultats de différentes études.....	8
II.4 Etude comparative sur la préservation alvéolaire lors d'une implantation immédiate et la cicatrisation spontanée après avulsion dentaire	9
III Indications et contre-indications de l'extraction-implantation immédiate	10
III.1 Critères décisionnels	10
III.2 Défis et contre-indications de l'extraction-implantation immédiate	15
III.2.a Défis liés à l'implantation immédiate.....	15
III.2.b Contre-indications de l'extraction-implantation immédiate	20
III.3 Technique extraction-implantation immédiate.....	21
III.3.a Introduction.....	21
III.3.b Avulsion : prise en charge clinique des dents pluriradiculées.....	21
IV Techniques de réalisation du pilier SSA	24
IV.1 Rappels sur les 2 techniques de confection du pilier SSA : directe et indirecte	24
IV.1.a Technique directe	24
IV.1.b Technique indirecte par CFAO (Conception et Fabrication Assistées par Ordinateur)	24
IV.2 Technique directe : Cas cliniques de SSA	25
IV.2.a Cas n°1 : SSA sur implant en place de la 21	25
IV.2.b Cas n°2 : SSA sur implant en place de la 16.....	36
IV.2.c Cas n°3 : SSA sur implant en place de la 46.....	42
IV.2.d Cas n°4 : SSA sur implant en place de la 21	44
IV.2.e Cas n°5 : SSA sur implant en place de la 21	45
IV.3 Technique du pilier SSA par CFAO	46

IV.3.a Réalisation en préopératoire du SSA par CFAO via la chirurgie guidée	47
IV.3.b Réalisation en peropératoire par CFAO	52
IV.3.c Discussion.....	55
IV.4 Discussion	56
V Conclusion	61
Bibliographie.....	I

I. Introduction

Les indications du remplacement d'une ou plusieurs dents absentes ou perdues par des thérapeutiques implantaire ne cessent d'augmenter. Le praticien dispose de différents protocoles :

- Extraction, cicatrisation : implantation dans un site cicatrisé.
- Extraction, comblement alvéolaire, cicatrisation : implantation dans un site cicatrisé et préconstitué avec une greffe.
- Extraction et implantation immédiate : implantation immédiate après extraction.

La technique d'extraction-implantation immédiate est de nos jours de plus en plus utilisée en chirurgie implantaire. En effet, elle offre une solution rapide pour le patient (elle est réalisée en une seule étape chirurgicale), peu invasive et souvent plus économique (1) avec un taux de survie implantaire comparable aux autres techniques.

La restauration par prothèse sur implant d'une dent unitaire représente environ 50% de tous les cas implantaires qui se présentent quotidiennement au cabinet dentaire et dont nombreux concernent la zone esthétique (2). La pose immédiate d'implants peut alors être indiquée suivant la situation clinique. L'extraction-implantation immédiate dans le secteur incisif a un intérêt majeur lorsqu'elle est associée à la mise en esthétique immédiate d'une couronne provisoire pour remplacer la dent manquante. Le provisoire en place permet de conserver le profil d'émergence établi par la dent naturelle. Par ailleurs, le provisoire permet d'assurer la protection ou l'isolation de l'alvéole d'extraction contenant l'implant et le matériau de comblement, et l'environnement intra buccal.

L'extraction-implantation immédiate dans les sites d'extraction molaire présente deux défis majeurs pour le praticien :

- l'obtention d'une stabilité primaire dans un axe optimale sur un site où l'anatomie radiculaire est parfois défavorable.
- l'obtention d'une fermeture primaire du site d'extraction aux dimensions significativement supérieures à celle de la vis de cicatrisation reposant sur le col implantaire. Afin d'éviter l'exposition ou la contamination du site alvéolaire comblé par substitut osseux, la protection du site peut être obtenu soit par provisoire, soit par vis de cicatrisation anatomique (SSA) dans le but de permettre le bon déroulement de l'ostéointégration. Dans le cas d'extraction implantation immédiate, la fermeture primaire doit s'obtenir en conservant le profil d'émergence, sans modifier l'architecture gingivale (3).

Le but de ce travail sera d'exposer les données actuelles relatives au sujet, les indications et les contre-indications de l'extraction implantation immédiate et les techniques de confection d'un pilier de cicatrisation anatomique. Pour finir, des cas cliniques de confection de pilier SSA par technique directe seront présentés.

II. Données de la littérature

Trois possibilités thérapeutiques s'offrent au praticien :

- Implantation après cicatrisation osseuse : os natif
- Implantation après reconstruction : os natif et matériaux de comblement osseux
- Implantation immédiate après extraction

Différents délais d'implantation peuvent être définis en fonction des laps de temps entre l'extraction et l'implantation, et des changements physiologiques post-extractionnels (4,5) :

Ces différents temps d'implantation ont été établis par Shen et Buser en 2008 (fig. II.1) (5).

<i>Classification</i>	<i>Terminologie descriptive</i>	<i>Délai après extraction des dents</i>	<i>Situation clinique souhaitée lors de la pose des implants</i>
Type 1	Pose immédiate	Immédiatement après l'extraction	Site post-extractionnel, sans cicatrisation des tissus osseux ni mous
Type 2	Pose précoce avec cicatrisation des parties molles	Habituellement 4 à 8 semaines	Site post-extractionnel, avec tissus mous cicatrisés mais sans cicatrisation osseuse significative
Type 3	Pose précoce avec cicatrisation osseuse partielle	Habituellement 12 à 16 semaines	Site post-extractionnel, avec tissus mous cicatrisés et cicatrisation osseuse significative
Type 4	Pose différée	Habituellement 6 mois ou plus	Site post-extractionnel, entièrement cicatrisé

Figure II.1 : Classification du moment de la pose des implants après extraction des dents (Chen et Buser)

II.1 Rappels sur la cicatrisation

II.1.a Rappels de la cicatrisation osseuse après implantation

Stade 1 :

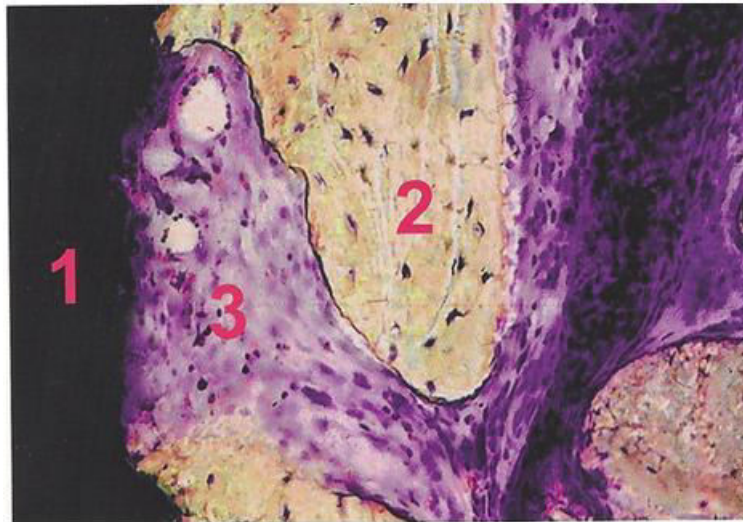


Figure II.2 : Coupe histologique d'un site implantaire à J0 (Gérard Brunnel.)

J0 : Extraction + forage implantaire

1 : site de forage

2 : tissu osseux calcifié

3 : espace conjonctivo-vasculaire

Stade 2 :

Sur le site de forage (Fig. II.2) s'installe un cycle de remodelage en 2 temps qui va durer environ 1 semaine.

Le premier temps est caractérisé par un recrutement de cellules d'origine hématopoïétique par voie vasculaire.

Ces cellules se différencient en ostéoclastes et vont provoquer une élimination des débris générés par la chirurgie ainsi qu'une résorption osseuse (Fig. II.3).

La résorption du tissu osseux conduit donc à diminuer le contact entre l'implant et l'os adjacent. La stabilité primaire de l'implant est ainsi réduite.

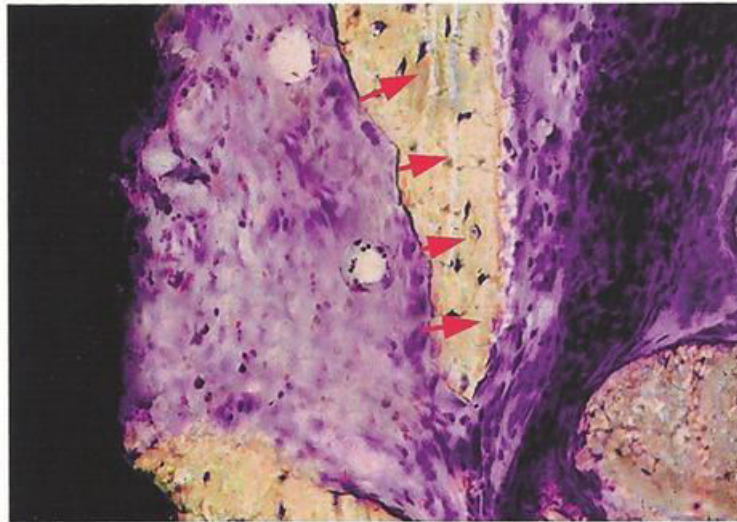


Figure II.3 : Coupe histologique du site implantaire à J1 semaine

Stade 3 :

A partir de J1 semaine, le deuxième temps s'installe et inverse le cycle initial avec l'apparition d'ostéoblastes issus de cellules ostéoprogénitrices présentes sur le site (Fig. II.4.)

Ces cellules ostéoblastiques vont être responsables d'une ostéogénèse autour de l'implant augmentant la surface de contact entre l'os et celui-ci : ostéointégration ou stabilité primaire. C'est l'ostéogénèse qui initie progressivement l'ostéo-intégration.

Ce deuxième temps correspond à une phase ostéogénique par mobilisation des ostéoblastes et dure environ 60 jours.

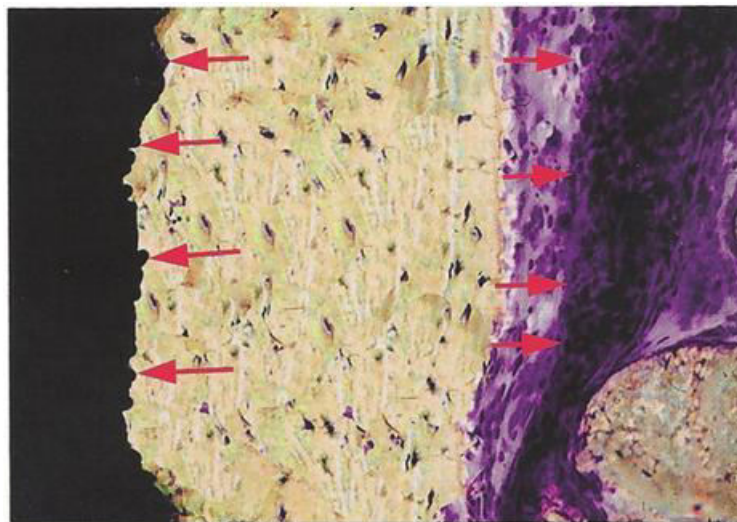
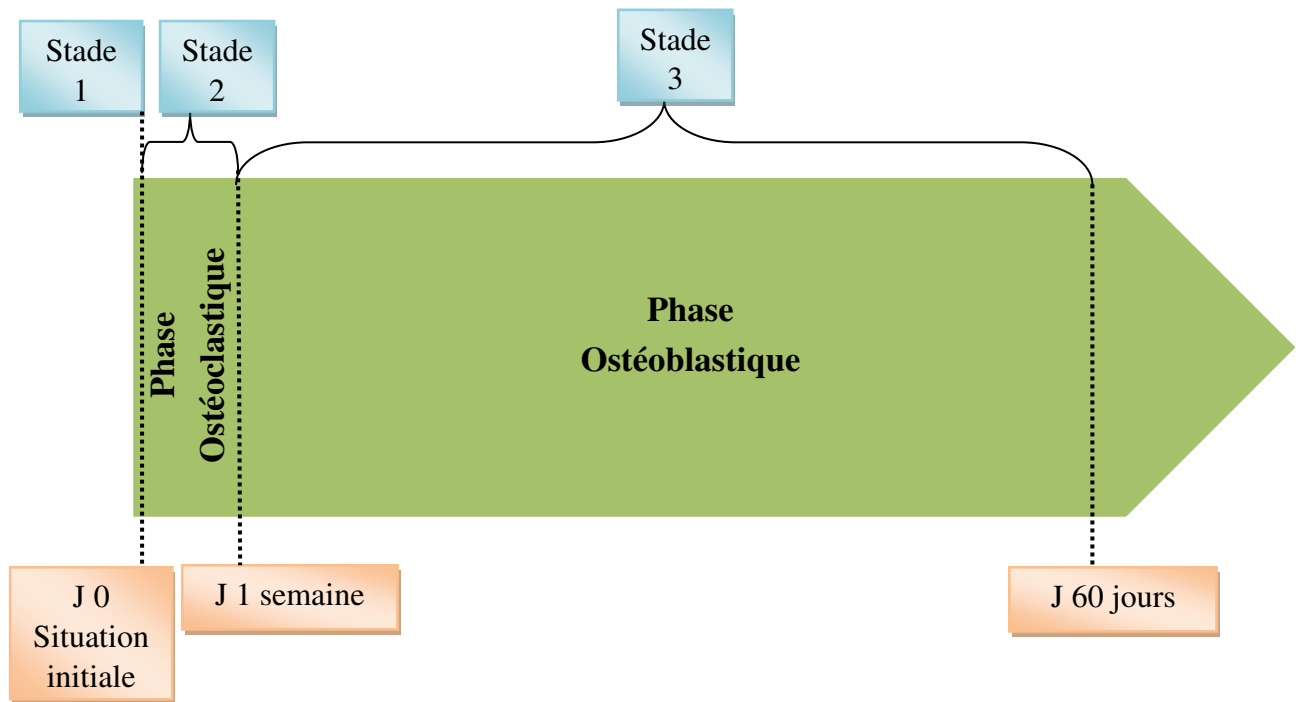
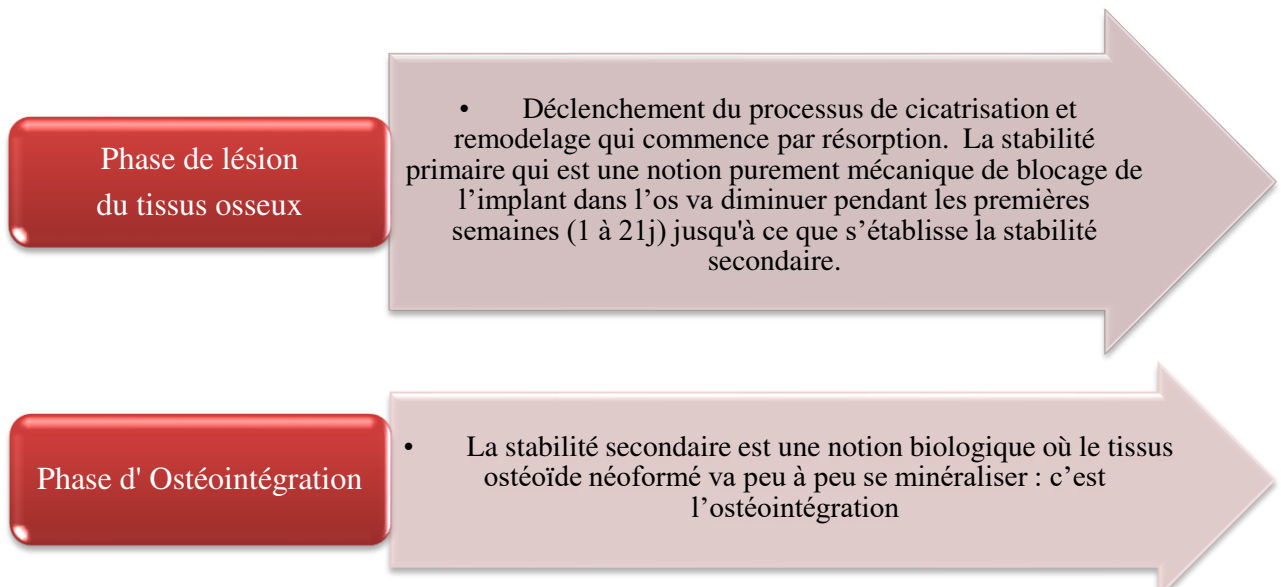


Figure II.4 : Coupe histologique du site implantaire à J60 jours



En résumé, deux phases « mécaniques » se superposent aux différentes phases biologiques de cicatrisation :



II.1.b Rappels de la cicatrisation osseuse en présence de substitut osseux

La réparation osseuse en présence d'un biomatériau se fait selon un mode d'ossification endomembranaire au contact et/ou à distance du matériau. La séquence de la réparation tissulaire a été décrite par Schwartz et Boyan en 1994. Elle est caractérisée d'abord par le recouvrement du matériau de substitution par des protéines du sérum, des ions, des sucres et des lipides ainsi que par des cytokines produites par les plaquettes et les cellules de l'inflammation. L'intérieur des pores du substitut est ensuite comblé par un caillot fibrino-plaquettaire qui est progressivement remplacé par un cal d'implantation. Ce cal est caractérisé

par du tissu fibreux qui se minéralise secondairement sous la dépendance des ostéoblastes (vésicules matricielles). Le remodelage de l'os néoformé se fera ensuite par l'intermédiaire des ostéoclastes. La qualité de la réparation dépend de trois paramètres :

- la réactivité biologique du matériau,
- l'implantation,
- la réaction des tissus environnants.

Les interactions entre le matériau et les différents acteurs biologiques conditionnent la qualité de la réparation. En effet, il existe une relation à double sens entre la réponse tissulaire qui modifie le matériau. Après implantation, le milieu extracellulaire, principalement les cellules ostéoclastiques, recouvrent la surface et modifient la structure (biodégradation) du biomatériau. De plus, les paramètres inhérents au matériau influent sur le milieu. Par exemple, une surface rugueuse facilite la formation de tissus osseux, à l'inverse, un matériau lisse favorise la formation de tissus fibreux (6).

II.2 A quel moment planter ?

Hormis les cas d'agénésies, toute mise en place d'implant est par définition post-extractionnelle ; seul le laps de temps s'écoulant entre l'extraction et la mise en place de l'implant permet d'établir une classification.

En ce basant sur la biologie et la physiologie osseuse, Gomez-Roman G. et coll. (2001) ont établi une classification de l'implantologie post extractionnelle :

- Immédiate : 0 à 6 jours
- Différée : $\left\{ \begin{array}{l} \text{Médiate : 6 semaines à 9 mois} \\ \text{Retardée : après 9 mois} \end{array} \right.$

Cela nous emmène donc à nous poser la question de « à quel moment planter ? »

Concernant l'implantation retardée, la question ne se pose pas car elle fait référence au protocole classique d'implantation différée. Ce cas de figure étant bien documenté, il ne sera pas développé dans ce travail.

En revanche, une revue de la littérature est nécessaire afin de comprendre à quel moment il est préférable d'implanter : après reconstitution osseuse ou immédiatement après extraction.

La réponse est directement liée à la biologie et à la physiologie osseuse post extractionnelle.

Il est fondamental en implantologie immédiate, de poser l'implant dans un laps de temps le plus court possible après l'extraction, c'est-à-dire durant la phase ostéoclastique car toute contrainte non maîtrisée au niveau de la prothèse se produit sur un tissu osseux désorganisé et habilité à relaxer ses contraintes. Au delà d'une semaine, la reconstitution osseuse va durer 60 jours et la mise en place d'implant avec prothèse provisoire durant cette phase peut compromettre l'ostéointégration. Pour cette raison, on ne doit ni visser ni dévisser la prothèse au-delà d'une semaine après la pose de l'implant (7).

Il est important qu'il n'y ait pas de contraintes mécaniques (traumatismes, interférences...) durant la première phase d'ostéointégration, c'est-à-dire les 3 à 4 semaines, qui génèrent des micromouvements répétés supérieures à 150 μm . Cela engendrerait un phénomène de fibrointégration conduisant à un échec implantaire.

Lorsque l'implantation immédiate est indiquée et lorsqu'une analyse de risque appropriée a été effectuée, il est préférable de réaliser simultanément l'extraction et la mise en place de l'implant (fig. II.5) ainsi que la couronne provisoire (8).

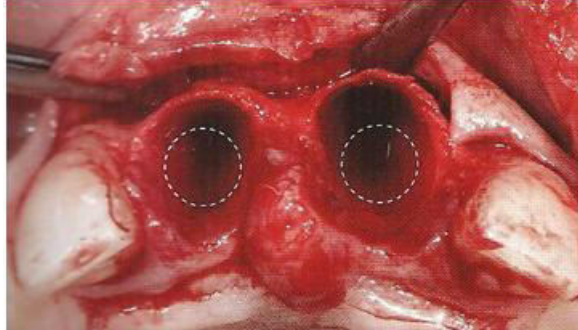


Figure II.5 : Alvéole intacte au moment de l'extraction ; pose immédiate de l'implant possible

II.3 Comparaison de la cicatrisation osseuse et de l'ostéointégration entre implantation immédiate et différée

II.3.a Rappels

Le concept d'implantation immédiate est un sujet controversé notamment dans la région esthétique. La mise en place immédiate d'implant après une extraction implique deux processus biologiques :

- La cicatrisation et le remodelage de l'alvéole d'extraction
- L'ostéointégration de l'implant

II.3.b Résultats de différentes études

Cicatrisation implantation immédiate	Cicatrisation implantation différée
<p>L'espace entre l'os vestibulaire et la surface de l'implant doit être comblé avec un matériau à faible taux de substitution, pour compenser le remodelage alvéolaire</p> <p style="text-align: center;">↓</p> <p>ostéoformation plus importante dans la région corono-vestibulaire.</p>	<p>Perte de 50% de la largeur crestale</p> <p style="text-align: center;">↓</p> <p>L'os résiduel risque de ne pas être en mesure d'entourer l'implant ou de conserver une épaisseur suffisante du côté vestibulaire créant un gap. Pour les gaps osseux supérieurs à 1 millimètre, un matériau de comblement est nécessaire. La stratégie basée sur des preuves et la plus couramment utilisée pour la préservation de la crête est le comblement alvéolaire qui permet de préserver 80% de la largeur crestale.</p>
Ne maintient pas l'os en vestibulaire	
<p>Après extraction dent unitaire antérieure : Augmentation osseuse au cours de la pose de l'implant dans 72% des cas. Niveaux plus élevés de perte osseuse radiographique au cours des 36 mois de suivi ***</p>	<p>Après extraction dent unitaire antérieure : Augmentation osseuse au cours de la pose de l'implant dans 43,9% des cas. Fermeture primaire optimale obtenue plus fréquemment, et taux moins important de complications au niveau de la cicatrisation.***</p>
Taux de survie des implants =	Taux de survie des implants =
Formation d'interface os-implant au niveau cellulaire (étude sur animal) =	Formation d'interface os-implant au niveau cellulaire (étude sur animal) =
Corticale vestibulaire (l'alignement des collets) : taux de résorption horizontale autour d'alvéoles environ 50% (*)	Corticale vestibulaire (l'alignement des collets) : taux de résorption horizontale autour d'alvéoles environ 50% (**)
La mise en place d'un implant en titane dans l'alvéole ne modifie ni les caractéristiques ni les processus du remodelage alvéolaire.	
Récession du collet plus importante (intérêt du pilier SSA.)**** Remodelage osseux mésial et distal =	Remodelage osseux mésial et distal =

*Araujo 2005, Schropp 2003

** Botticelli 2004 et Araujo 2006

***Mark McLaughlin et al. 2017

**** Huynh-Ba G et al. 2019

L'analyse de la littérature permet d'arriver à plusieurs conclusions ; ces conclusions sont résumées dans le tableau ci-dessus (II.3.b.)

- Plusieurs études montrent que le microenvironnement d'une alvéole d'extraction ne met pas en péril l'ostéointégration des implants. La cicatrisation et l'ostéointégration de l'implant sont donc indépendants l'un de l'autre et influencent tous deux le principe élémentaire d'implantation immédiate.
- Sur les dents antérieures, une étude a montré que les implants posés immédiatement après extraction ont nécessité une augmentation osseuse plus fréquemment que les

implants posés en différé. Cependant, ces différences peuvent être dues à un enfouissement plus important des implants immédiats au cours de la chirurgie (9).

II.4 Etude comparative sur la préservation alvéolaire lors d'une implantation immédiate et la cicatrisation spontanée après avulsion dentaire

En terme de préservation alvéolaire, la comparaison sur radiographies après avulsion, entre différentes techniques :

- Implantation immédiate et ARP (ARP : technique de préservation de crête alvéolaire),
- ARP seule (ARP, contrôle positif),
- Cicatrisation spontanée (SH, contrôle négatif), a permis de montrer que :
 - Les changements verticaux et horizontaux de la crête alvéolaire se produisent suite à une avulsion dentaire avec réalisation d'un lambeau, avec ou sans procédure ARP.
 - Les techniques ARP (avec ou sans implantation immédiate) limitent les changements morphologiques osseux horizontaux (qui se produisent principalement dans la partie coronaire du mur osseux vestibulaire) comparées à la cicatrisation spontanée.
 - L'implantation immédiate avec ARP dans les sites d'extractions semble être une option viable pour réduire les changements morphologiques des tissus durs et le temps de traitement.
 - La mise en place d'implants dentaires combinée à des techniques ARP a entraîné une réduction dimensionnelle de la crête similaire à la technique ARP utilisée seule, qui était significativement moindre que celle se produisant à quatre mois post-avulsion lors d'une cicatrisation spontanée.
 - L'implantation immédiate combinée à une technique ARP peut par conséquent être une option viable pour réduire le temps de traitement global.

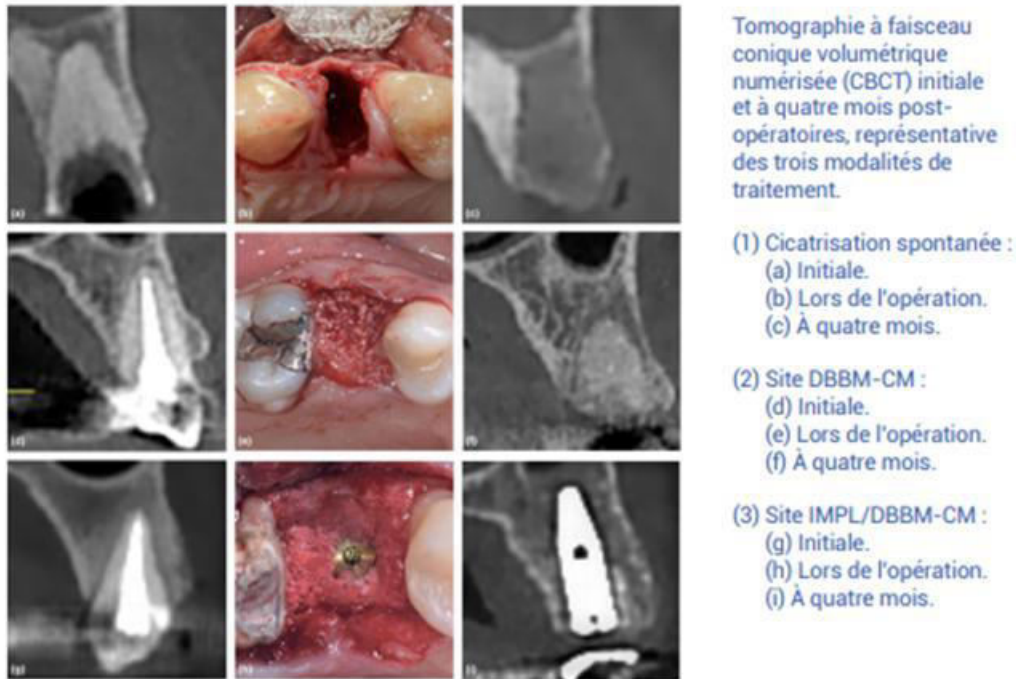


Figure II.6 : Effet de l'implantation immédiate sur la préservation alvéolaire comparée à la cicatrisation spontanée après avulsion dentaire : résultats radiographiques d'un essai clinique contrôlé randomisé.

III. Indications et contre-indications de l'extraction-implantation immédiate

L'implantation immédiate est une thérapeutique fiable établie, qui correctement indiquée conduit à des résultats prévisibles avec un confort accru du patient et une réduction maximale possible de la morbidité.

Cette technique consiste à placer un implant dans l'alvéole vide aussitôt après l'extraction dentaire. Cette procédure permet de limiter la perte osseuse, de préserver l'esthétique par la conservation de la table osseuse vestibulaire, de bénéficier des avantages de l'intense vascularisation créée et de réduire le temps de traitement (10). Dès le premier rendez-vous, l'extraction, l'implantation, le comblement osseux ainsi que la restauration provisoire ou le pilier de cicatrisation sont réalisés.

Chaque situation clinique doit être analysée afin d'orienter son choix vers l'extraction implantation immédiate ou l'implantation différée.

III.1 Critères décisionnels

Des critères décisionnels sont à prendre en compte lors de l'analyse :

- La présence d'os au-delà de l'apex (3 à 4 mm) : figure III.1

- La possibilité d'obtenir une bonne stabilité primaire : figure III.2
- L'absence d'infection aiguë (suppuration, abcès...) : figure III.3

Ces trois situations cliniques (fig. III.1, III.2, III.3) dont l'étiologie est locale posent une indication d'extraction. Cependant, la méthodologie du traitement implantaire (implantation immédiate ou différée) est différente en fonction de ces trois situations qui conditionnent directement l'état osseux du futur site implantaire (8).

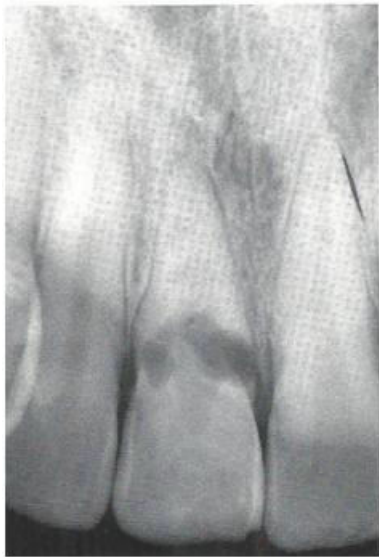

Figure III.1

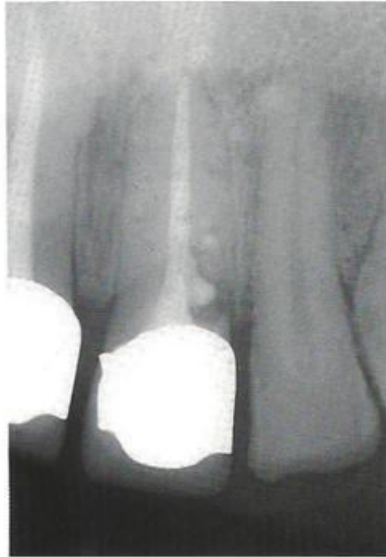

Figure III.2

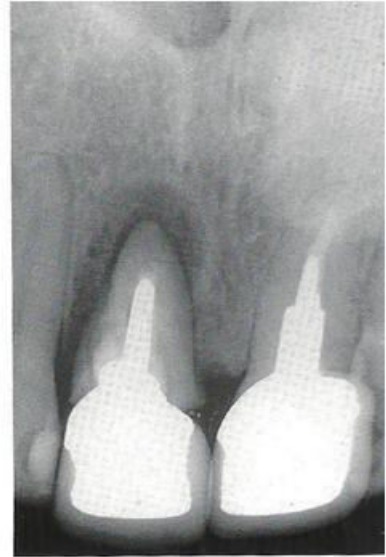


Figure III.3

- *Figure III.1* : Situation 1 : fracture traumatique d'une incisive centrale ; la mise en place d'un implant le jour de l'extraction peut être envisagé avec un bon pronostic
- *Figure III.2* : Situation 2 : résorption interne ; la topographie du tissu osseux après extraction est le facteur qui détermine la mise en place ou non d'un implant immédiat
- *Figure III.3* : Situation 3 : foyer infectieux endo-parodontal ; ce type de situation constitue une contre-indication à la mise en place d'un implant post-extractionnel immédiat ; l'implant ne peut être posé qu'après cicatrisation complète du site et évaluation du volume osseux

- La possibilité de réaliser extraction sans alvéolectomie.
- Les tissus mous /environnement parodontal : les tissus mous adjacents aux dents compromises doivent présenter un minimum d'inflammation, une forme de contour et une qualité, compatibles avec l'obtention d'un résultat esthétique optimal.(11) Il est judicieux de dépister les patients pour des facteurs de risque esthétique avant le traitement d'implantation immédiate. Un indice pour une évaluation des tissus mous péri implantaires (Pink Esthetic Score) a été publié (Fig. III.4) (4) Il peut être utilisé dans le cadre de restauration postérieure.

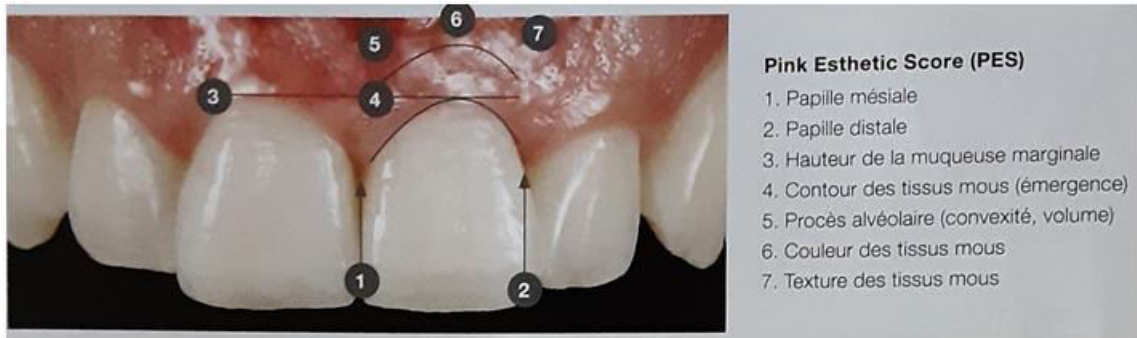


Figure III. 4: Pink Esthetic Score : indice d'évaluation des tissus mous péri-implantaires selon Fürhauser et coll.

- L'étude du sourire : la ligne du sourire joue un rôle dans l'évaluation des risques esthétique des patients. Les récessions ou autres altérations esthétiques problématiques sont immédiatement visibles dans la zone des tissus mous, alors qu'elles ne sont pas détectées chez les patients présentant des lignes de sourire basses (fig. III.5)(4)

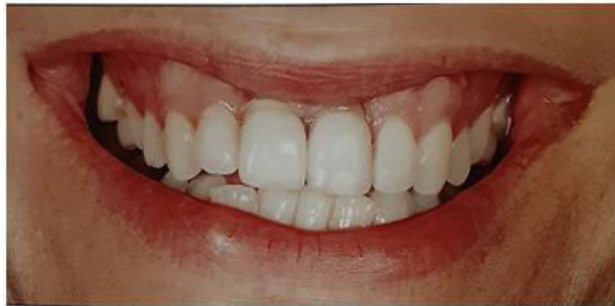

Figure III. 5: Patient présentant une ligne haute du sourire exposant les tissus mous péri-implantaires disgracieux et non fonctionnels au niveau des incisives centrales maxillaires.

- Le biotype gingival : la dimension du tissu péri implantaire dans les implants unitaires est plus grande dans les biotypes épais, et a donc une influence sur l'apparence esthétique (fig. III.6) (4)

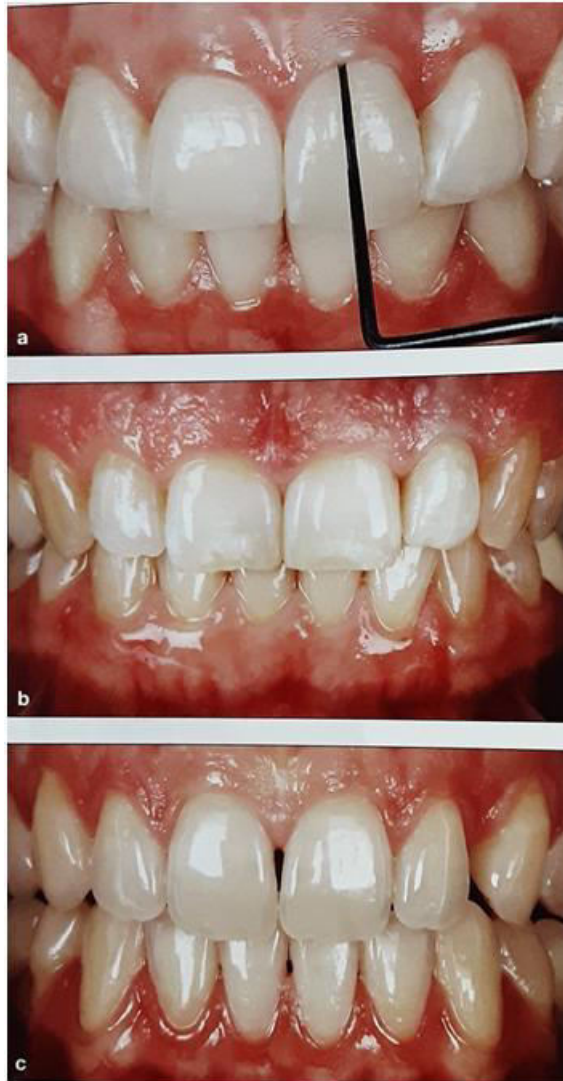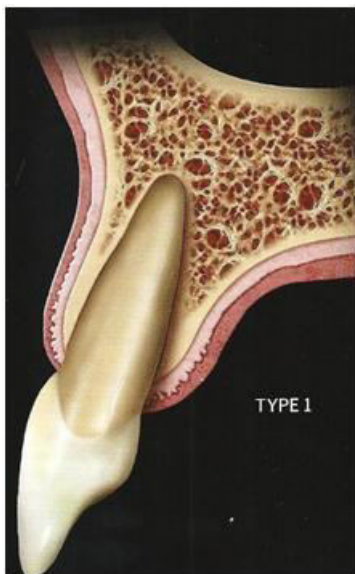


Figure III. 6: (a) Le biotype peut être déterminé cliniquement de manière fiable à l'aide d'une sonde parodontale. (b) Deux types de tissus sont différenciés : biotype épais, tissus fibreux et feston peu marqué et (c) biotype fin avec tissus transparent délicat et feston marqué.

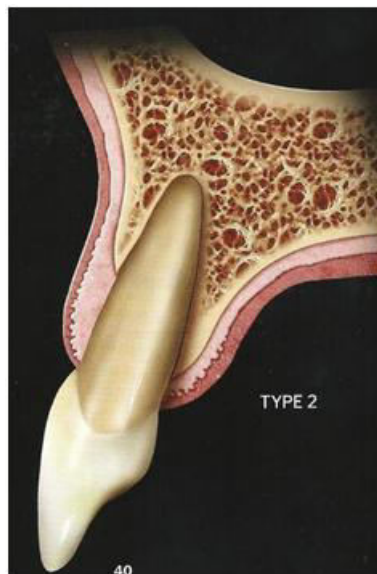
- Les tissus kératinisés : la présence d'un défaut de gencive kératinisée orientera le praticien vers un protocole conventionnel de sorte à gérer le défaut préalablement à l'implantation.
- Positionner l'implant dans un axe compatible avec la future restauration prothétique.
- Le volume de la déhiscence et la forme du défaut après l'extraction dentaire sont à prendre en compte avant la mise en place immédiate d'un implant.
- L'extraction implantation immédiate ne peut se concevoir que si elle permet un succès prothétique, c'est à dire, une ostéo-intégration de l'implant, un alignement des collets ainsi que la préservation des papilles inter- dentaires (12).
- Si l'alvéole est intacte au moment de l'extraction et si une analyse rigoureuse de risque a été effectuée, la pose immédiate d'implant peut être envisagée.
- La forme des alvéoles : le type d'alvéole est à prendre en compte dans l'indication ou

non d'une extraction implantation immédiate. L'examen radiographique, en particulier le scanner, et clinique à l'aide de sondes parodontales, sont des aides diagnostiques pour la gestion des alvéoles (2). Il existe trois types d'alvéoles après extraction dentaire (fig. III.7, III.8, III.9), ayant toutes un risque potentiel de récession vestibulaire :

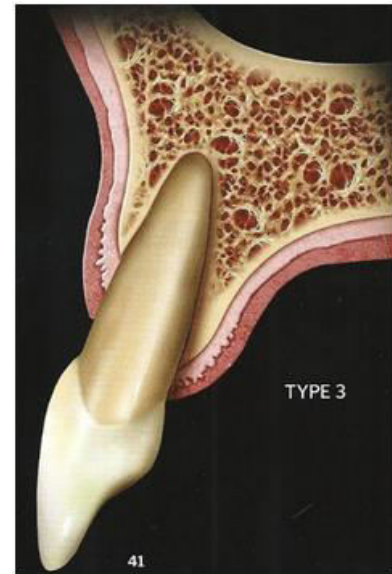
Les alvéoles de type 1	Les alvéoles de type 2	Les alvéoles de types 3
Caractérisées par une corticale vestibulaire et des tissus mous associés intacts et présents préalablement à l'extraction. Cette situation est cliniquement idéale.	Présentent une déhiscence dento-alvéolaire de la table vestibulaire de l'os, et des tissus mous intacts préalablement à l'extraction. Principale préoccupation : esthétique avec le risque de récession vestibulaire.	Posent des défis pour le clinicien, car elles présentent une récession vestibulaire gingivale préexistante, ce qui indique une perte à la fois des tissus durs et mous.



*Figure III.7 :
Alvéole de type 1*



*Figure III.8 :
Alvéole de type 2*



*Figure III.9 :
Alvéole de type 3*

- Alvéoles de type 1 indiquées : traitement le plus prédictible possible.
- Alvéoles de type 2 caractérisées par un défaut dento-alvéolaire étroit, associé à une déhiscence osseuse du tiers coronaire de l'alvéole, ou atteignant le tiers médian, sont indiquées dans l'implantation immédiate. Le protocole de traitement de ces alvéoles de types 2 a été décrit par Sarnachiaro et coll. en 2016. Afin de gérer les alvéoles de type 2, suite à l'extraction et à l'implantation, le placement d'une membrane de collagène réticulée à la hauteur de la gencive marginale permet de transformer l'alvéole en type 1. Une greffe osseuse associée comblera l'espace résiduel entre la membrane de collagène et la surface de l'implant.
- Les alvéoles de type 3 peuvent être implantées immédiatement si la dent présente une

récession vestibulaire minimale inférieure à 3 mm, et si la gencive n'est pas découverte lors du sourire. Le protocole de remplacement immédiat devra comprendre le positionnement de l'implant en palatin, et un profil de restauration approprié pour gérer la récession vestibulaire. Ainsi, la cicatrisation des tissus gingivaux se réalisera en position plus coronaire.

L'extraction implantation immédiate doit donc être utilisée dans des cas favorables : parodonte épais et pas de perte osseuse vestibulaire ingérable.

Si l'alvéole nécessite une augmentation osseuse car endommagée, il est préférable d'attendre la maturation muqueuse et la cicatrisation alvéolaire afin d'assurer une couverture pour l'augmentation des tissus durs. Si l'ancrage de l'implant ne peut être obtenu suffisamment de part l'anatomie alvéolaire ou sa géométrie, l'implantation doit être différée dans l'attente de la cicatrisation osseuse (13).

III.2 Défis et contre-indications de l'extraction implantation immédiate

III.2.a Défis liés à l'implantation immédiate

Cette technique ne peut être réalisée que par un praticien expérimenté, qui doit faire face à plusieurs défis :

- l'extraction parfois difficile : le manque de prédictibilité due au traumatisme possible de l'alvéole lors de l'extraction,
- les difficultés de fermeture du site opératoire et du positionnement tridimensionnel de l'implant : compliqué par l'absence de lambeau, rendant le positionnement vertical complexe (fig. III.10) (14).

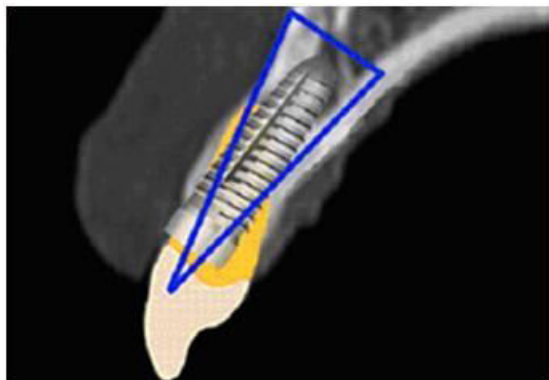


Figure III.10 : Positionnement correct de l'implant selon la règle de la bissectrice

En effet, lors d'une implantation immédiate en zone esthétique, l'angulation et la profondeur d'enfouissement de l'implant doivent être pris en compte.

Il y a peu de consensus sur la position idéale d'un implant dentaire. Cependant, Grunder et Coll. recommandent qu'il y ait au moins 2mm d'os vestibulaire à la surface de l'implant, et Linkevicius et coll. au moins 2 à 3 mm d'épaisseur verticale de tissus mous au-delà de l'interface implant pilier.

La composante verticale du positionnement de l'implant va permettre d'envisager le profil de la restauration. Avec des implants peu profonds, la restauration sera souvent réalisée avec un

recouvrement de la crête vestibulaire. Avec un enfouissement plus apical, on obtiendra un contour sous gingival plus progressif, ce qui nécessite un positionnement vertical de l'implant afin de réaliser un profil d'émergence correct de la restauration. Il est donc essentiel d'enfourer l'implant afin de mieux contrôler le profil d'émergence vestibulaire de la restauration. Il est recommandé de placer les implants dans les alvéoles d'extraction à au moins 3mm (pas plus de 4mm) du rebord de la gencive marginale vestibulaire, correspondant à la hauteur moyenne de la corticale vestibulaire (fig. III.11 et III.12). Un bon enfouissement est donc essentiel pour obtenir un profil prothétique plus progressif et légèrement concave.

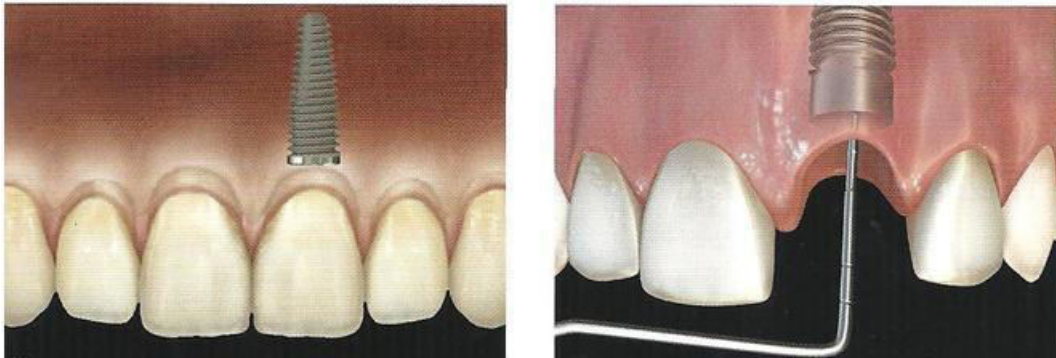

Figure III.11 et III.12 : Implants placés à 3 à 4 mm de la gencive marginale, équivalent au niveau de la corticale vestibulaire.

Un implant serait idéalement positionné à une distance de 3 à 4 mm du rebord des tissus mous, légèrement en palatin par rapport à une ligne coupant la position de la restauration définitive dans le sens vestibulolingual avec une angulation sagittale circulaire, et au milieu de l'espace mésiodistal avec au moins 1.5 mm entre l'implant et la dent adjacente (fig. III.13) (2).

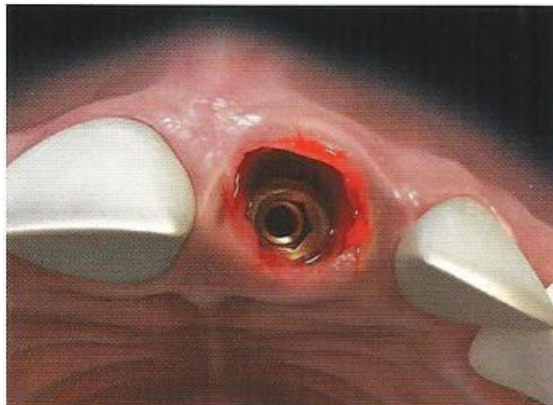


Figure III.13 : Implant posé légèrement en palatin afin d'avoir une émergence de la vis au niveau du cingulum. Ceci évitera la persistance d'excès de ciment lors de la pose de la restauration provisoire et, par conséquent, de nuire à la cicatrisation.

Après extraction-implantation immédiate, un apport de biomatériau est souvent nécessaire soit pour combler le hiatus existant entre l'implant et l'os alvéolaire, soit pour reconstruire une partie de l'os perdu.

La préservation du biomatériau s'obtient par la fermeture du site soit par :

- Provisoire : mise en esthétique,
- Pilier SSA,
- Fermeture chirurgicale.

L'affaiblissement de la table vestibulaire avec récession est une conséquence fréquemment rencontrée lors d'une implantation immédiate. Les causes de cette perte osseuse sont multiples : implant placé ou angulé excessivement en vestibulaire, table osseuse vestibulaire déjà manquante ou en partie avant la pose d'implant... En cas d'implantation immédiate le risque de créer une récession est à évaluer lors de ces situations cliniques. La perte de la corticale vestibulaire doit être gérée afin d'éviter l'échec esthétique (fig. III.14, III.15, III.16) (2).

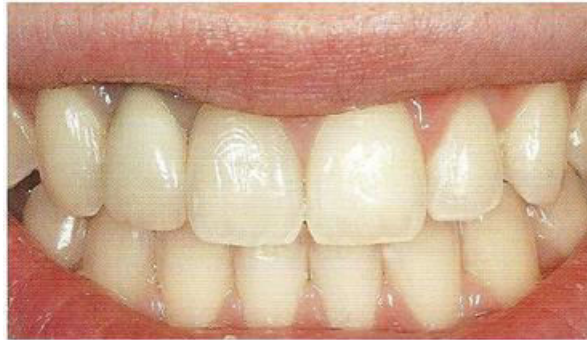

Figure III.14 : Vue vestibulaire du sourire d'un patient sur lequel a été réalisée la pose immédiate d'un implant afin de remplacer l'incisive latérale maxillaire droite. Notez la dyschromie de la gencive liée à l'implant et à la restauration.

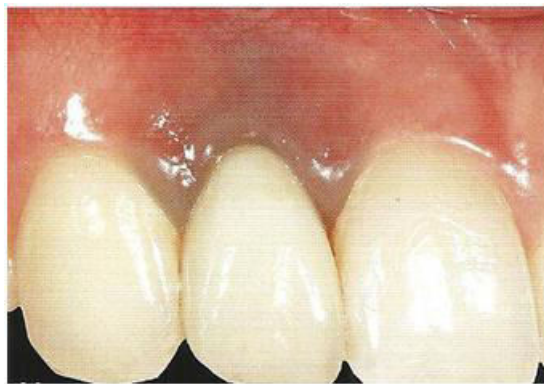

Figure III.15 : Vue intra-orale de l'incisive latérale mettant en évidence la dyschromie en relation avec l'implant et la prothèse, qui s'étend au-delà du rebord de la gencive marginale.

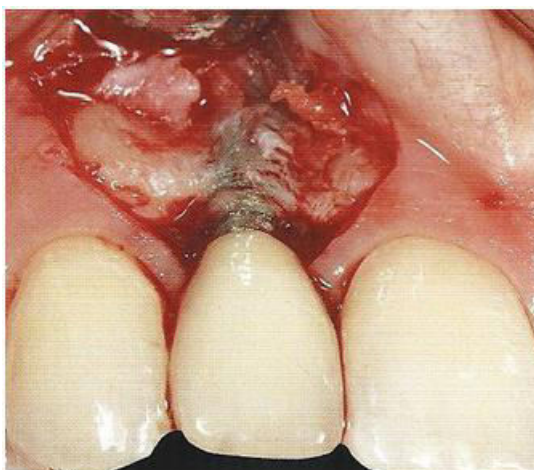


Figure III.16 : Lambeau de pleine épaisseur afin de traiter le site à l'aide d'une greffe épithélioconjonctive. Notez le manque d'os recouvrant à peine la moitié de la surface vestibulaire de l'implant, à l'origine de la dyschromie de la muqueuse.

La distance implant et dent adjacente doit être suffisante afin de préserver la papille interdentaire (1.5 mm entre l'implant et chaque dent adjacente). La conséquence d'une distance insuffisante serait l'apparition horizontale d'un espace biologique et une nécrose par compression de la crête conduisant à la perte et à la rétraction de l'os crestal interdentaire. Cette perte osseuse peut s'expliquer par la migration des implants qui « rebondissent » sur la paroi osseuse palatine pendant leur positionnement final, à l'intérieur de l'alvéole d'extraction, vers les parois de résistance moindre (l'espace résiduel) que sont les parois vestibulaire et interdentaire. L'utilisation d'un guide peut s'avérer utile afin de diriger l'implant dans la bonne direction et sa position finale correcte.(fig. III.17) (2).

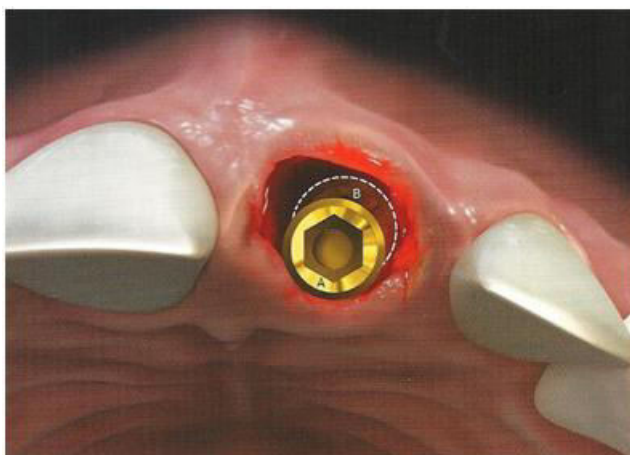


Figure III.17 : Illustration d'une position palatine idéale de l'implant dans une alvéole d'extraction (A), en regard du cingulum pour permettre la réalisation d'une restauration transvissée. Cependant, l'implant peut migrer non seulement en vestibulaire, mais également légèrement en distal (B). L'utilisation d'un guide peut être utile pour diriger l'implant dans la bonne direction et l'amener dans sa position finale correcte.

Il est important de noter que toutes les alvéoles ne permettent pas de procéder à une implantation immédiate au risque de créer une récession (facteurs de risque : biotype parodontal mince, position vestibulaire de l'implant et table osseuse externe mince ou endommagée) (4).

L'extraction implantation immédiate découle donc d'une analyse préopératoire rigoureuse. En effet, l'anatomie de la lésion doit être évaluée à l'aide de l'imagerie médicale afin d'observer le volume de la perte de substance, le niveau des septa osseux sur les dents adjacentes, et la présence ou l'absence des corticales (les buts étant la fixation primaire de l'implant et un soutien de la papille). La topographie des lésions osseuses va orienter le choix de la technique à utiliser pour la reconstruction osseuse. Chaque fois que cela est possible, le traitement doit s'orienter vers l'implantation immédiate de l'implant avec prothèse provisoire, afin de maintenir l'anatomie des tissus mous.

Il va falloir gérer l'espace résiduel entre la surface vestibulaire de l'implant et le versant palatin de la table osseuse vestibulaire. Plusieurs techniques de comblement peuvent être évoquées comme une greffe conjonctive ou un comblement par substitut osseux. De nombreuses études ont rapporté des taux de survie élevés sans comblement, et concluent qu'un comblement n'est pas essentiel à la réussite d'un traitement implantaire, si le hiatus est inférieur à 1.5 mm (2).

III.2.b Contre-indications de l'extraction implantation immédiate

	Contre-indications
Tissus péri implantaires	<p>Intégrité et épaisseur des parois alvéolaires : paroi vestibulaire altérée, volume insuffisant d'os apical et palatin → position tridimensionnelle et stabilité primaire implant.</p> <p>Absence de gencive kératinisée (particulièrement en zone esthétique.)</p> <p>Parodonte fin (< 1 mm) en zone antérieure.</p> <p>Récession vestibulaire avancée $\geq 3\text{mm}$ → différer l'implantation (2).</p> <p>Maladie parodontale évolutive * → traitement de décontamination avant extraction-implantation immédiate.</p> <p>Environnement anatomique : rapport défavorable Dent / NAI / Sinus maxillaire / fosse nasale.</p>
Dentaires	<p>Nombre de dents concernées</p> <p>Nature : dents ectopiques et pluriradiculées : C.I. relative</p> <p>Infection aigue ou chronique.</p>
Implantaires	<p>Position de l'implant (fig. III.18.)</p> <p>Instabilité primaire : épaisseur d'os parodontal < 4 mm au-delà de l'apex.</p>

(*) Le protocole établi par Marc Bonner nécessitant au préalable un prélèvement du biofilm parodontal et une analyse microscopique, permet de caractériser et connaître l'évolution de la maladie (stabilisée ou évolutive) (24).

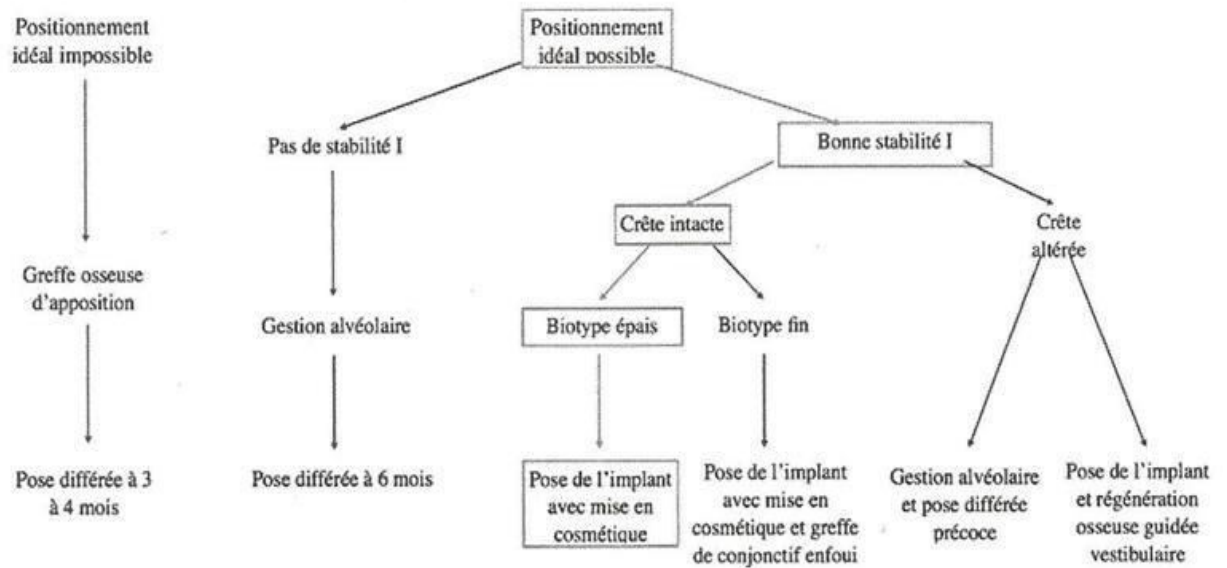


Figure III.18 : Arbre décisionnel en fonction de la position de l'implant et des tissus péri-implantaires

III.3 Technique extraction-implantation immédiate

III.3.a Introduction

L'avulsion atraumatique est le premier temps opératoire (une empreinte à l'alginat peut être réalisée pour la confection d'une prothèse provisoire) (15). Elle conditionne le bon déroulement de la chirurgie, qui doit être réalisée dans le respect de la préservation tissulaire.

Il est recommandé d'utiliser un bistouri lame 15 pour la syndesmotomie, de luxer la dent et de l'élever avec des instruments de type syndesmotomes de Bernard, périotomes et élévateurs fins (16) (17).

Si possible, il faudra éviter d'avoir recours à un davier qui entraîne des déformations et des lésions des parois alvéolaires. L'alvéole doit ensuite être curetée avec minutie pour éliminer la présence éventuelle de fibres desmodontales ou de granulation (18).

III.3.b Avulsion : prise en charge clinique des dents pluriradiculées

L'extraction des dents à racines multiples doit être réalisée de manière atraumatique et sans décollement de lambeau, en préservant autant d'os inter-radiculaire que possible (2).

Il est essentiel de préserver, autant qu'il est possible, l'intégrité des corticales pour que l'alvéole d'extraction garde toutes ses parois osseuses (19).

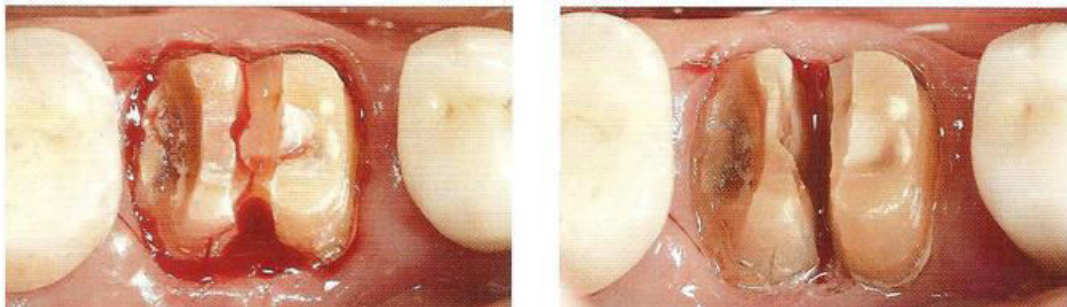
La première étape consiste à séparer les racines et à réaliser une luxation, une élévation et une extraction en douceur de chaque racine isolée, afin de préserver les structures environnantes (septum, table osseuse, architecture gingivale) et d'aborder l'acte implantaire dans les meilleures conditions.

Une sonde de Nabers permet de localiser la position de la ou des furcations. La pointe d'une fraise flamme diamantée placée à cet endroit permet une résection radiculaire précise.

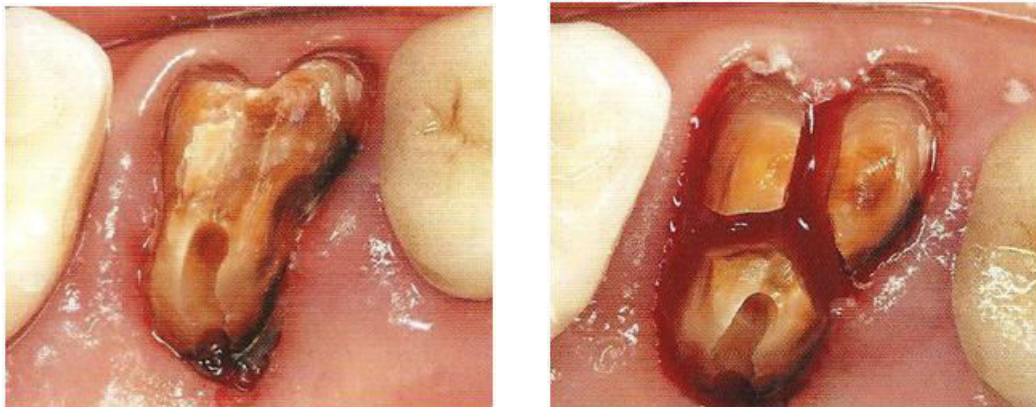Les molaires mandibulaires sont séparées dans le sens vestibulolingual (fig. III.19 et III.20), et les molaires maxillaires sont sectionnées en trois afin d'individualiser leurs racines et permettre leur extraction atraumatique (fig. III.21, III.22, III.23).

Une fois la partie coronaire éliminée, les racines sont luxées de façon à suivre le trajet de leur courbure.

Certains auteurs préconisent de réaliser le forage après séparation des racines et avant leurs extractions pour obtenir un guidage naturel dans le septum. Cela a pour avantages de garder le septum intact maintenu par les racines, d'orienter facilement l'axe de forage, de retirer les racines avec moins de difficulté grâce aux vibrations préalables des forets et au faible maintien de l'os au centre de la dent. Cependant, cette technique ne peut être appliquée sur un site infecté car le débridement doit être réalisé après extraction des dents et avant la mise en place de l'implant (20).



Figures III.19 et III.20 : Hémisection d'une première molaire mandibulaire droite



Figures III.21 et III.22 : Séparation radiculaire d'une molaire maxillaire droite

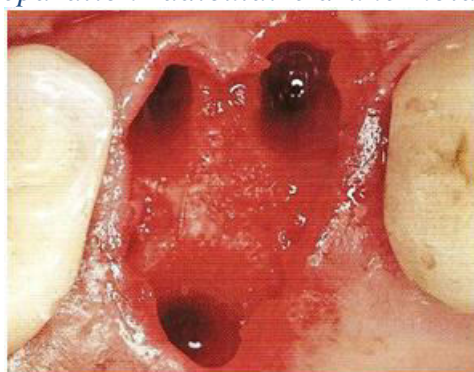


Figure III.23 : Alvéoles et os septal après extraction des racines d'une molaire maxillaire droite

L'os septal préservé va permettre à stabiliser l'implant. Les deuxième molaires mandibulaires présentent souvent des raines convergentes et donc des alvéoles sans septum nécessitant des implants larges ou ultralarges qui vont permettre une stabilité primaire dans les parois périphériques linguale et périphérique (2).

Concernant les dents pluriradiculées, la morphologie de l'alvéole va influencer le type d'implantation, décrit d'après le système de classification des alvéoles molaires de Smith et Tarnow.

Dans une alvéole de type A, le septum osseux large, stabilise et entoure complètement l'implant (fig. III.24).

Généralement, un implant de diamètre inférieur ou égal à 5 mm est nécessaire pour intégrer le septum.

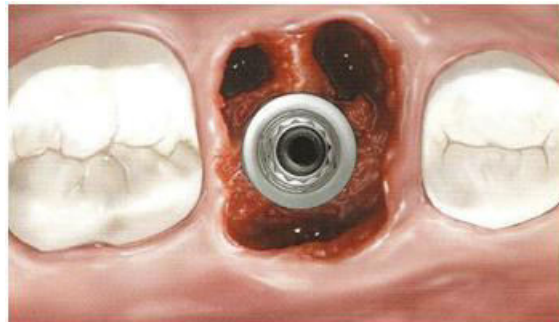

Figure III.24 : Alvéole de type A

Les alvéoles de type B sont caractérisées par un septum intact mais qui n'entoure pas complètement l'implant. La surface de l'implant est en contact avec une ou plusieurs alvéoles radiculaires (fig. III.25).

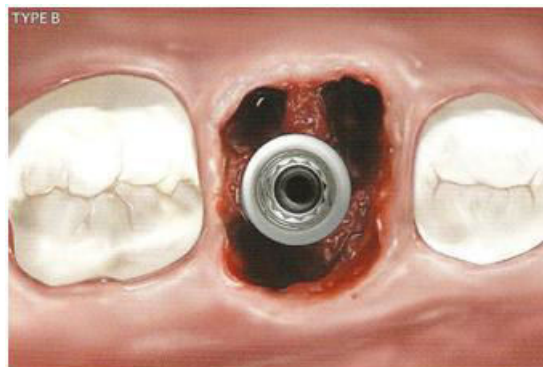

Figure III.25 : Alvéole de type B

Il est essentiel que les parois externes de l'alvéole soient intactes afin de permettre l'ostéointégration.

Les alvéoles de type C ne présentent pas de septum, et un implant large doit être utilisé afin d'obtenir une stabilité implantaire engageant les parois périphériques alvéolaires (fig. III.26) (21) (2).

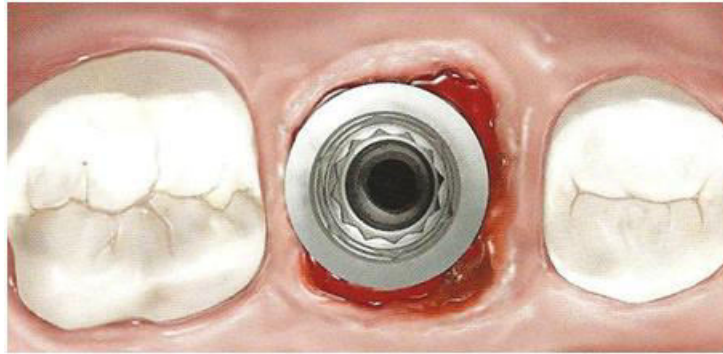


Figure III.26 : Alvéole de type C

Afin maintenir l'architecture tissulaire péri implantaire, un pilier de cicatrisation anatomique peut être conçu. Le pilier SSA permet d'assurer le maintien et la stabilisation du caillot alvéolaire et/ou le biomatériau de comblement.

IV. Techniques de réalisation du pilier SSA

IV.1 Rappels sur les 2 techniques de confection du pilier SSA : directe et indirecte

IV.1.a Technique directe

La fermeture du site alvéolaire grâce au pilier SSA fabriqué sur mesure immédiatement après extraction, peut être envisagée au fauteuil en technique directe.

Ce protocole appelé « All in 3 » permet une prise en charge complète de l'extraction à la pose définitive de la coiffe réalisée en trois rendez-vous (22).

Après l'extraction dentaire atraumatique et la pose de l'implant (associé à la mise en place d'un matériau de substitution osseux), le pilier est réalisé.

Un pilier provisoire est préparé et connecté à l'implant, puis un apport circulaire de composite fluide est ajouté (à l'aide d'une digue prédécoupée) et personnalisé à l'anatomie gingivale de l'émergence du site alvéolaire. La partie transmuqueuse est également conçue de forme concave.

La connexion du pilier provisoire et du SSA permet d'améliorer l'étanchéité et la stabilité mécanique du système (1).

IV.1.b Technique indirecte par CFAO (Conception et Fabrication Assistées par Ordinateur)

Le développement et la propagation de la radiographie scanner suivie du cone beam couplés à des logiciels informatiques 3D ont permis de reconstituer fidèlement sur des écrans d'ordinateur les structures osseuses des patients. L'implantologie assistée par ordinateur permet la planification du traitement, l'utilisation de la chirurgie guidée lors de la pose d'implants et la conception d'une prothèse (unitaire, partielle ou totale), en particulier la fabrication d'une vis de fermeture d'alvéole anatomique (pilier SSA) en peropératoire ou avant même que la chirurgie est lieu (23).

L'apport de la CFAO permet d'anticiper le profil d'émergence implantaire souhaité en phase pré ou peropératoire.

Pour obturer l'alvéole d'extraction, un pilier SSA peut donc être conçu et fabriqué par la technique de CFAO au moment même de la séance d'extraction implantation.

Dans ce cas, une empreinte optique (caméra intraorale) en peropératoire est réalisée, puis la conception et la fabrication du pilier SSA par CFAO est faite au fauteuil (24).

Un corps de scannage est connecté à la plateforme de l'implant, permettant à la caméra intraorale d'enregistrer la position tridimensionnelle de l'implant.

Suite à l'acquisition, le pilier SSA est conçu sur un logiciel prothétique.

La conception par ordinateur a pour but de reproduire une morphologie cervicale homothétique à celle de la dent extraite, afin de créer un pilier épousant le contour alvéolaire. La partie profonde transmuqueuse du pilier est modélisée de façon à lui donner une forme concave afin d'aménager un espace biologique adéquat pour la maturation des tissus mous. De plus, le profil d'émergence du pilier SSA est conçu pour guider la cicatrisation et maintenir un volume de tissus péri-implantaire favorable.

La modélisation étant faite, le fichier numérique est exporté vers un système d'usinage pour fabriquer le pilier SSA. Après usinage, la pièce est vissée à l'implant après la connexion à un pilier provisoire (25).

IV.2 Technique directe : cas cliniques de SSA

Les deux cas cliniques suivants ont été réalisés dans le cadre de cette thèse, au pavillon dentaire de la Timone à Marseille.

IV.2.a Cas n°1 : SSA sur implant en place de la 21

Patient 57 ans, en bon état de santé général, pas d'allergie, non fumeur, se présente en consultation pour une réhabilitation prothétique.

L'examen clinique révèle une mobilité 4 de la 21. La radiographie panoramique (fig. IV.1) met en évidence une alvéolyse verticale mésiale et distale de la dent 21.

L'indication d'extraction de cette dent est posée. Une réhabilitation prothétique implanto-portée est proposée au patient (celui-ci ne présentant pas de contre-indication médicale à la pose d'implant.) Un cone-beam pré-implantaire est prescrit afin d'évaluer la hauteur d'os disponible et de planifier la position de l'implant (fig. IV.2).

Une approche d'extraction-implantation immédiate avec comblement osseux associé et une membrane osseuse en vestibulaire, suivi de la confection d'un pilier SSA par technique directe, puis une greffe de conjonctif par tunnelisation à 3 mois, sont envisagées.

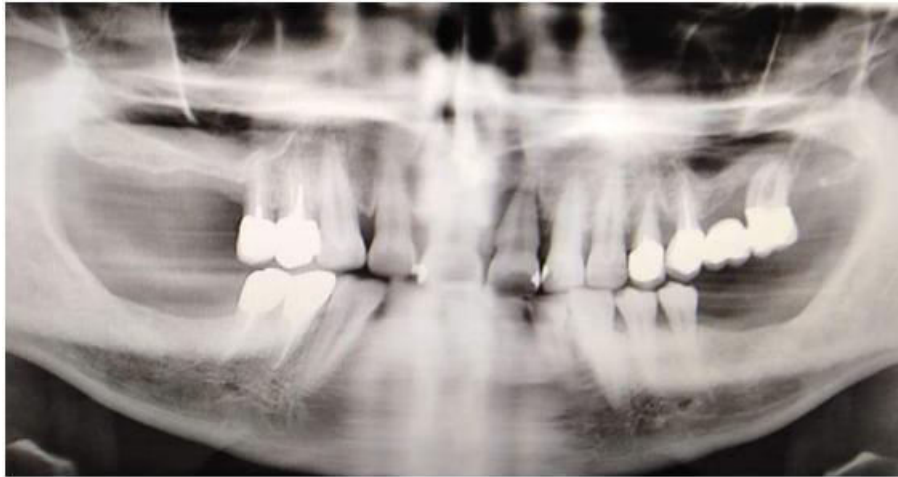

Figure IV.1 : Radiographie panoramique de la situation initiale

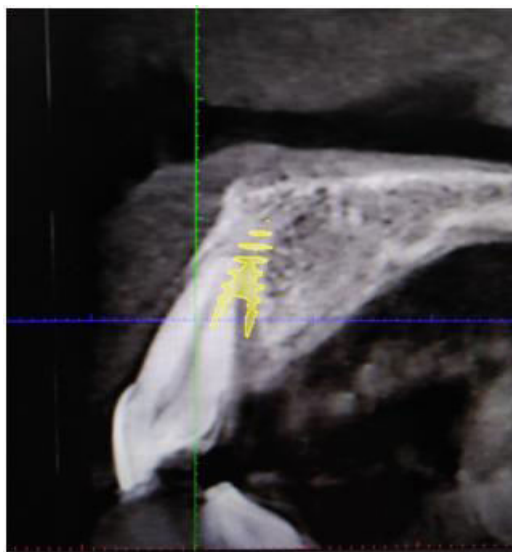

Figure IV.2 : Planification implantaire

Matériel :

- Implant Nobel Active (Ti ultra RP diamètre 4.3 mm et hauteur 11.5 mm)
- Membrane de collagène (Creos™ xenoprotect collagen membrane 30x40mm résorbable)
- Substitut osseux xénogénique (CreOss® xenogain 2g)
- Pilier provisoire (pilier temporary snap abutment 1.5 mm de diamètre)
- Composite fluide (teinte A2), lampe à photopolymériser, digue, pièce à main, fraises à polir.
- Fil de suture (4.0)

Protocole chirurgical :

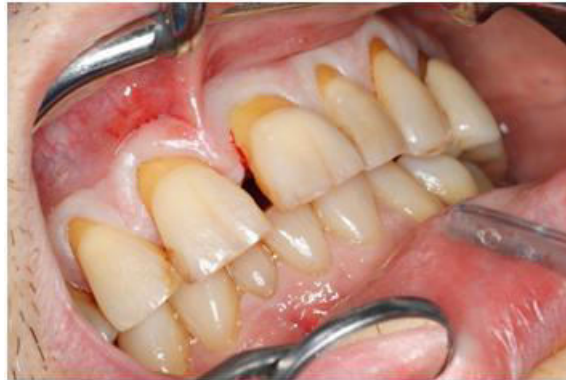
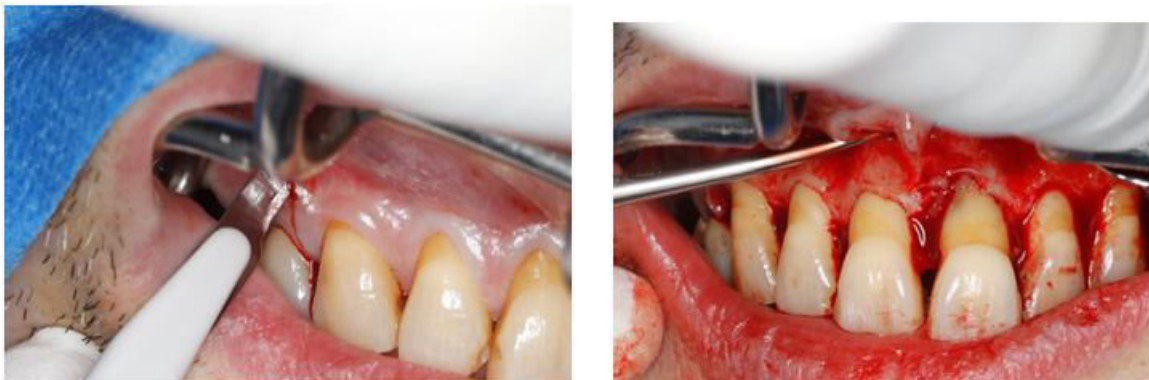
Figure IV.3 : Situation initiale

Un lambeau de pleine épaisseur avec décharge vestibulaire en distal de la 13 et de la 23 afin de déplacer les incisions de décharge dans les zones non esthétiques (fig. IV.4 et IV.5), est réalisé suivi de l'avulsion de la 21 (fig. IV.6).

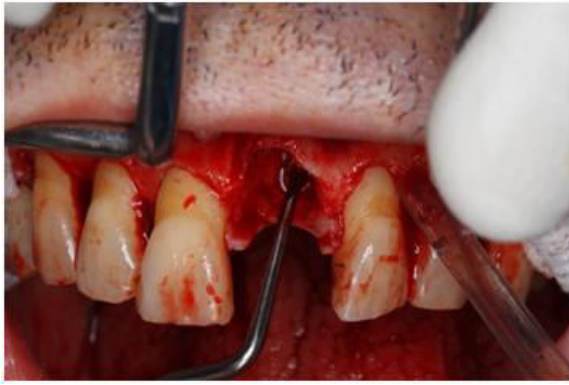


Figures IV.4 et IV.5 : Réalisation du lambeau

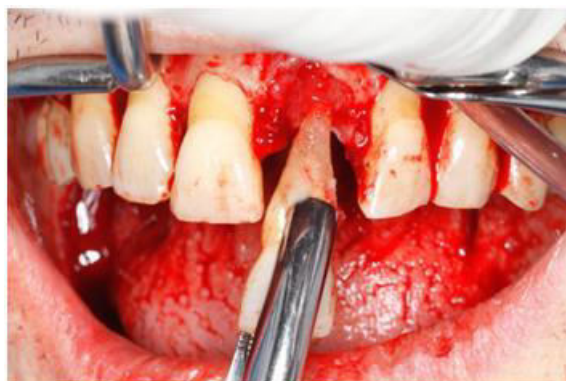
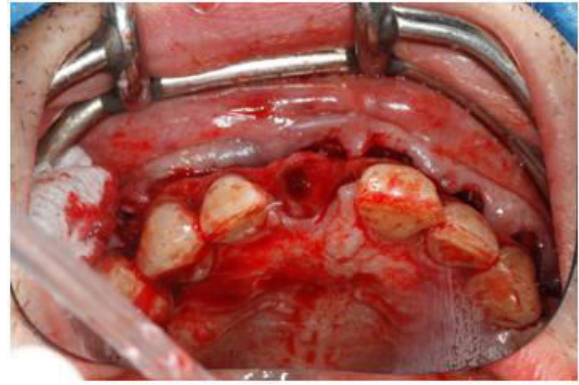
Figure IV.6 : Avulsion de la 21

L'alvéole est ensuite curetée et nettoyée minutieusement (fig. IV.7 et IV.8).



Figures IV.7 et IV.8 : Vue vestibulaire et vue occlusale après avulsion

Le forage de diamètre progressif conventionnel est réalisé au centre de l'alvéole en 21, et retrouve un axe palatin avec une émergence proche du cingulum de la dent extraite (fig. IV.9). L'implant de 4.3 mm est posé (fig. IV.10).

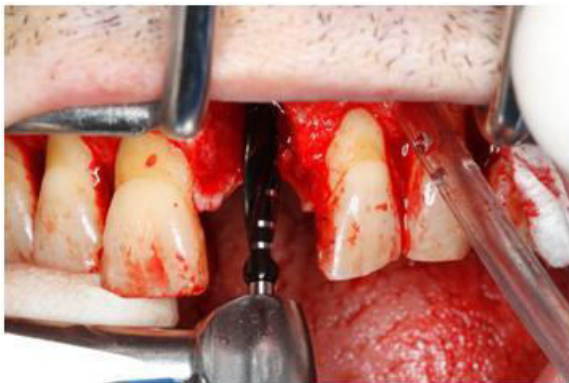

Figure IV.9 : Vue vestibulaire pendant le protocole de forage

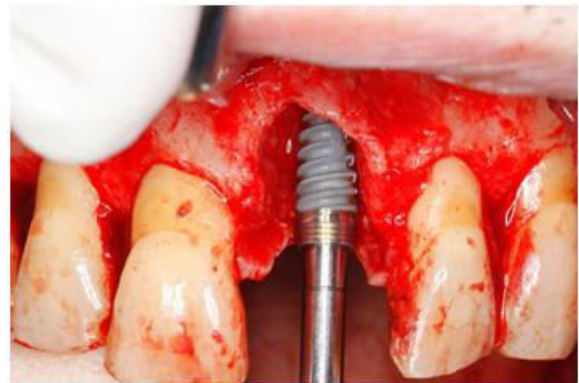

Figure IV.10 : Vue vestibulaire pendant la pose de l'implant

Le degré d'enfouissement de l'implant nous permet de gérer différents facteurs qui seront importants pour la gestion de l'esthétique : hauteur de la couronne clinique, profil d'émergence, position du zénith gingival et alignement des collets.

La tête de l'implant doit se situer entre 1 et 3 mm de la jonction émail-cément des dents adjacentes.

La sonde matérialise la face vestibulaire et l'axe palatin du foret à distance de la crête vestibulaire (fig. IV.11).

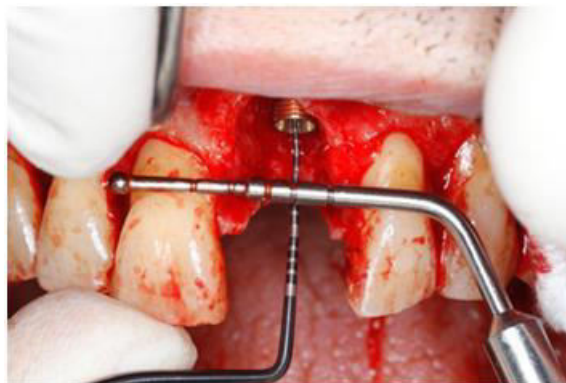

Figure IV.11 : Vérification du degré d'enfouissement de l'implant

Le pilier provisoire est mis en place (fig. IV.12), puis le comblement alvéolaire est effectué avec un substitut osseux Xénogénique CreOss® xenogain (granulométrie 0.2-1.0 mm) (fig. IV.13 et IV.14).

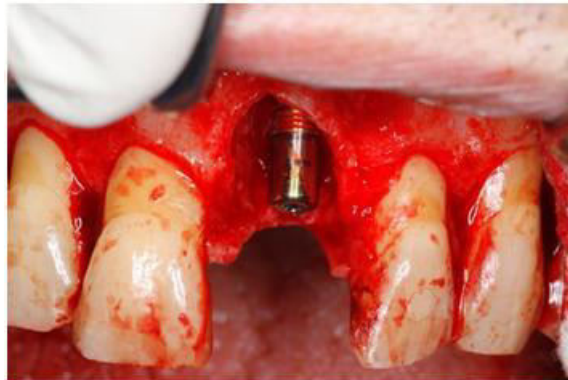
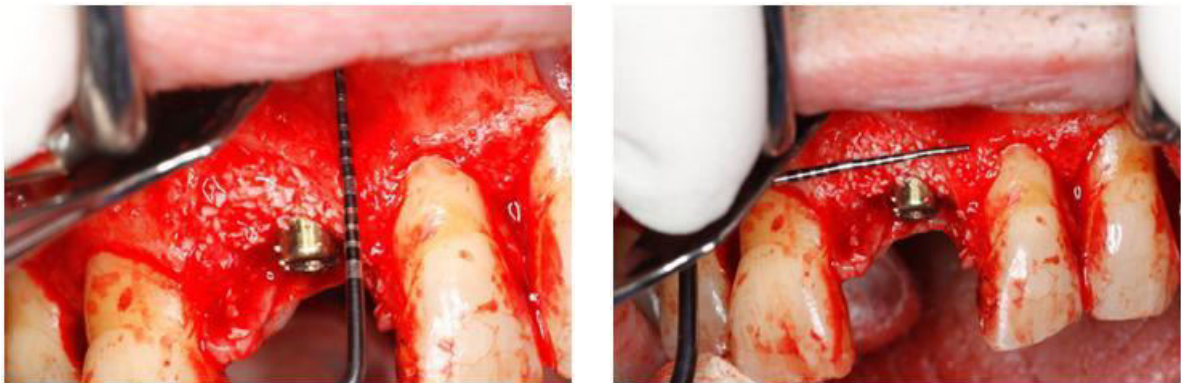



Figure IV.12 : Pilier provisoire en place (pilier temporary snap abutment)



Figures IV.13 et IV.14 : Évaluation de la paroi osseuse vestibulaire après comblement osseux

Afin de gérer le défaut osseux, le biomatériau de comblement est recouvert par une membrane de collagène (fig. IV.15 et IV.16) en vestibulaire fixée par 4 clous en titane Mondeal® (fig. IV.17), permettant la régénération osseuse guidée (ROG). Cette membrane a pour fonction de protéger le caillot sanguin qui sera formé autour et entre les particules de biomatériau afin que l'angiogenèse puis la minéralisation osseuse puissent se faire.



Figures IV.15 et IV.16 : Membrane de collagène mesurée dans sa longueur et sa largeur

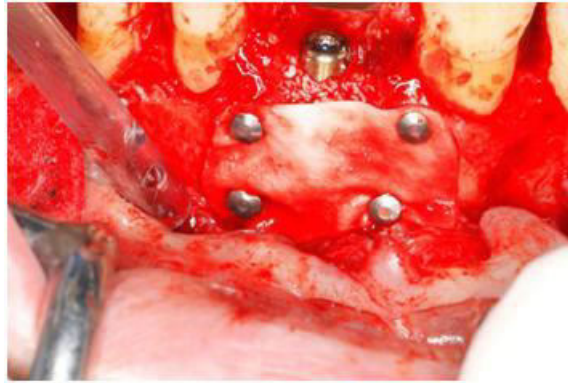
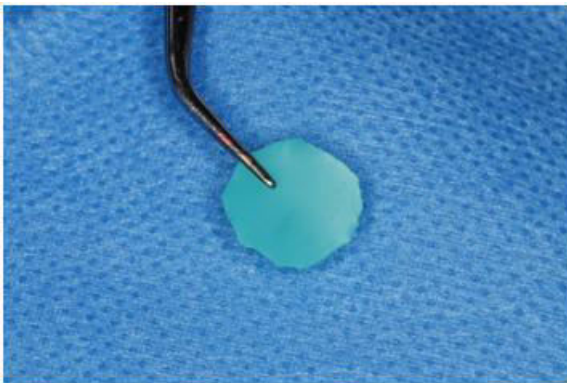


Figure IV.17 : Membrane de collagène en place

Le pilier SSA est ensuite réalisé en technique directe.

Le pilier provisoire est ajusté à la hauteur transgingivale et indexé hors bouche afin de permettre son repositionnement plus facilement. Une digue est découpée afin de s'adapter aux dimensions du pilier SSA et perforée (fig. IV.18 et IV.19).



Figures IV.18 et IV.19 : Préparation de la digue

L'ensemble digue - pilier provisoire est inséré sur l'implant.

Le pilier SSA est préformé par l'apport de composite fluide qui retranscrit la forme de l'alvéole (fig. IV.20), puis polymérisé (fig. IV.21).

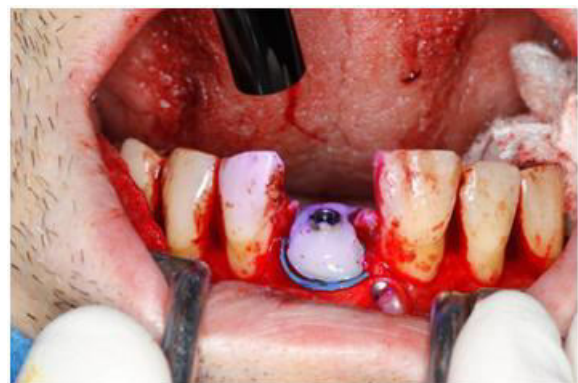
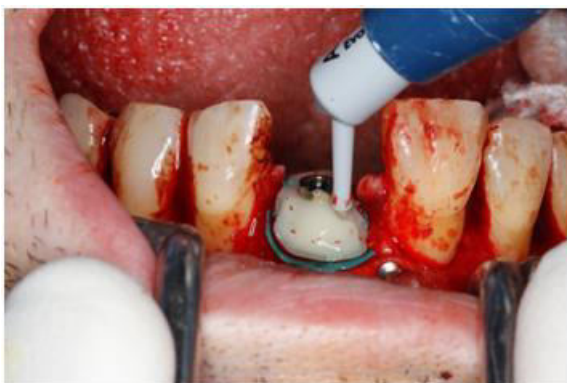
Figure IV.20 et IV.21 : Réalisation du pilier SSA en bouche

Le pilier SSA est ensuite désinséré de l'implant (fig. IV.22).
Hors bouche, les espaces vides sont comblés au composite fluide. Le profil d'émergence du pilier SSA est conçu prenant la forme d'une « tulipe » (fig. IV.23 et IV.24).

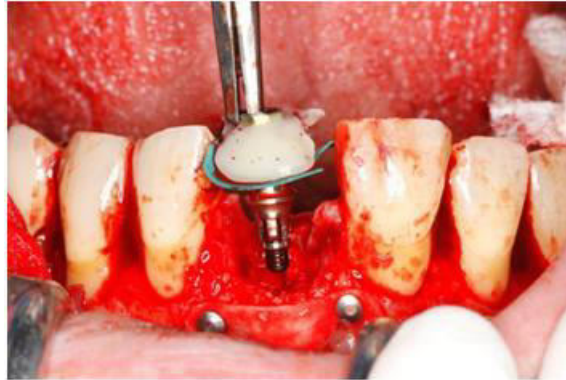

Figure IV.22 : Désinsertion du pilier

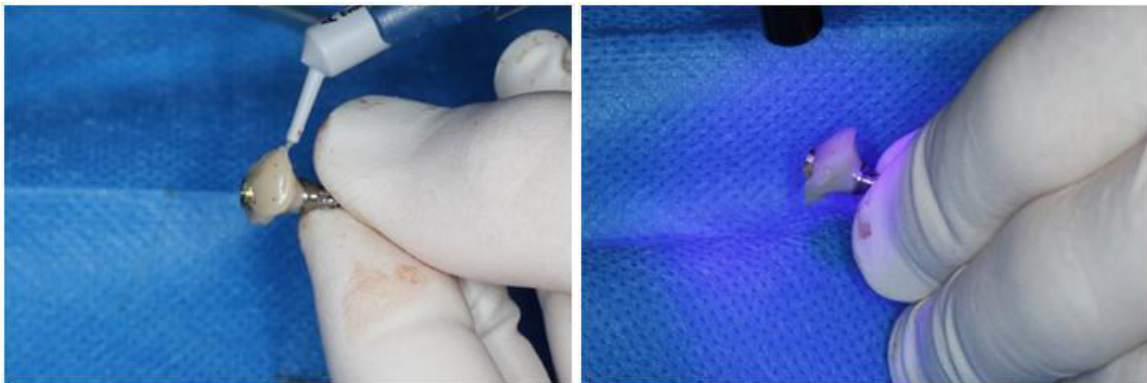


Figure IV.23 et IV.24 : Retouche du pilier et polymérisation hors bouche

Le pilier SSA est ensuite poli afin de rendre son état de surface lisse, puis remis en bouche permettant la fermeture du site d'extraction (fig. IV.25). Le temps de réalisation du pilier SSA en technique directe est d'environ 10 minutes.

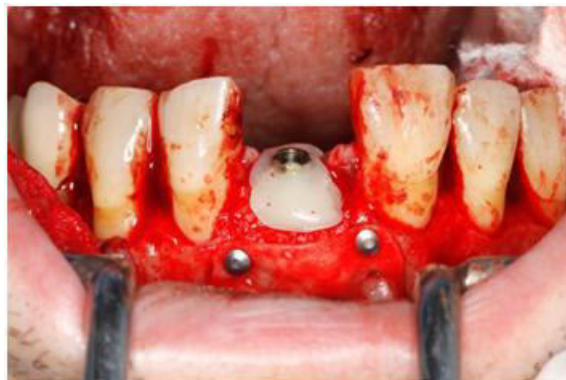

Figure IV.25 : Pilier SSA en bouche

Le lambeau, les décharges et l'alvéole sont suturés (flexocrin® 4.0 et 6.0 non résorbable) (fig. IV.26).

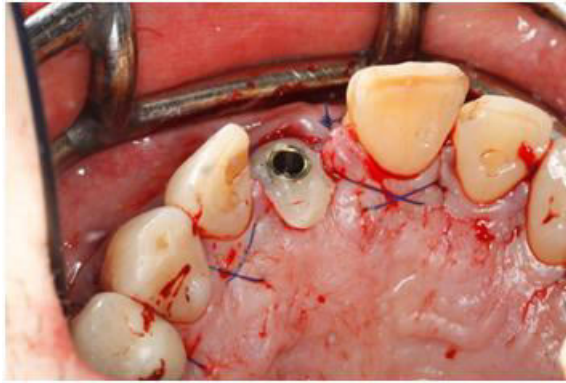


Figure IV.26 : Vue occlusale post-opératoire

L'obturation du puits d'accès du pilier SSA est réalisée avec du téflon et du composite flow (teinte A2). Un bridge provisoire collé (à l'All Bond ®) sur les faces palatines des dents 22 et 23, a été choisi comme solution transitoire (fig. IV.27).

Les conseils postopératoires ainsi qu'une ordonnance (Paracetamol 1000mg, Eludril®) sont remis au patient.

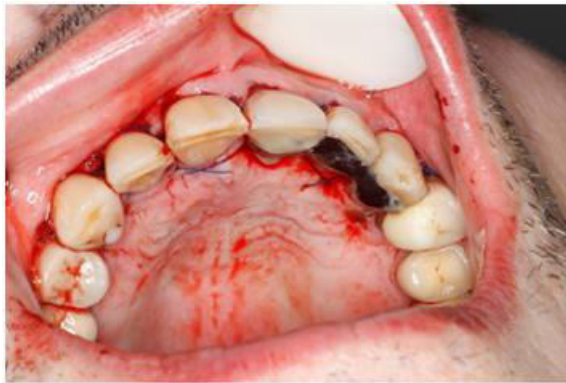

Figure IV.27 : Bridge provisoire

Les sutures sont retirées à 4 semaines, puis une greffe de conjonctif enfoui est réalisée à 9 semaines.

La photographie occlusale prise lors du suivi à 9 semaines (fig. IV.28) montre un site cicatrisé favorablement avec maintien des tissus mous autour du pilier SSA.

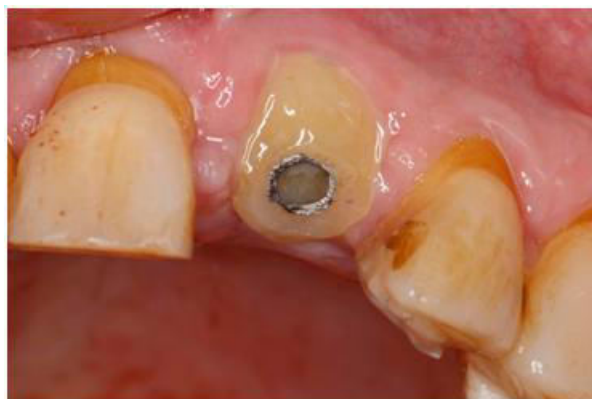

Figure IV.28 : Vue occlusale à 9 semaines postopératoire

Le manque de tissus mous (muqueuse kératinisée) en regard de l'implant en place de la 21 a conduit à réaliser une greffe de conjonctif enfoui par tunnelisation. Cela permettra d'obtenir une intégration et un épaissement tissulaires adéquats permettant un résultat prothétique stable et esthétique à long terme.

Après anesthésie locale, une incision d'épaisseur partielle (fig. IV.29) et un décollement (fig. IV.30) sont réalisés au niveau du site receveur (fig. IV.31).

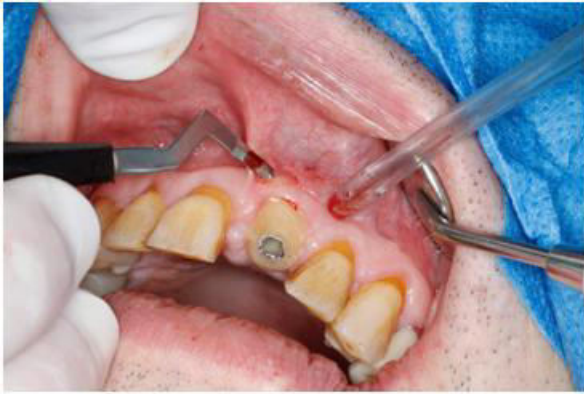

Figure IV.29 : Incision du site receveur

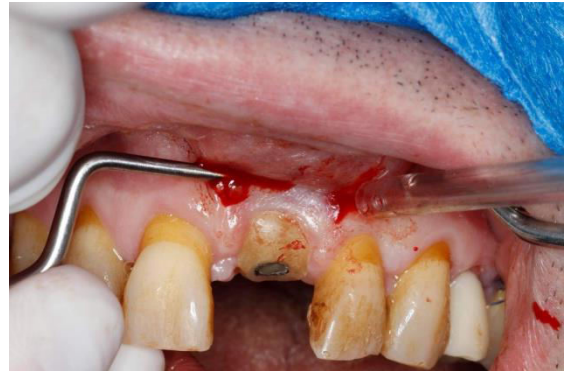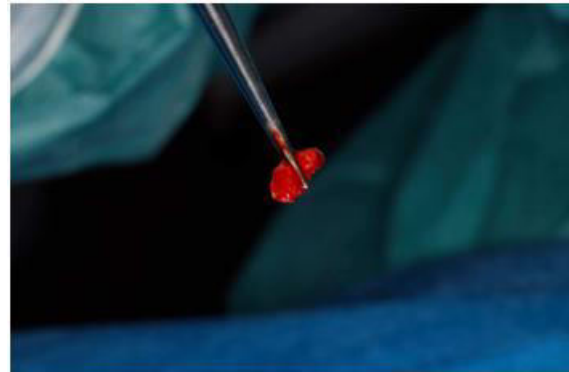


Figure IV.30 : Décollement du site receveur

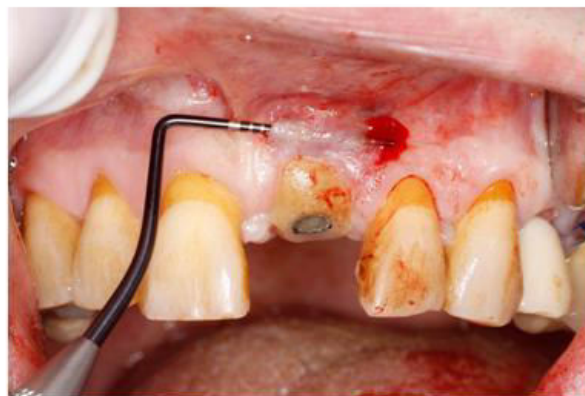

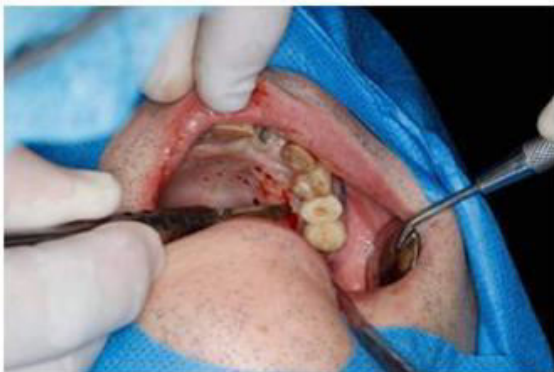Figure IV.31 : Vue vestibulaire du site receveur

Le greffon conjonctif est obtenu à partir d'un greffon épithélio-conjonctif prélevé au palais entre la canine et la 2^{ème} prémolaire (fig. IV.32 et IV.33)



Figures IV.32 et IV.33 : Prélèvement du greffon

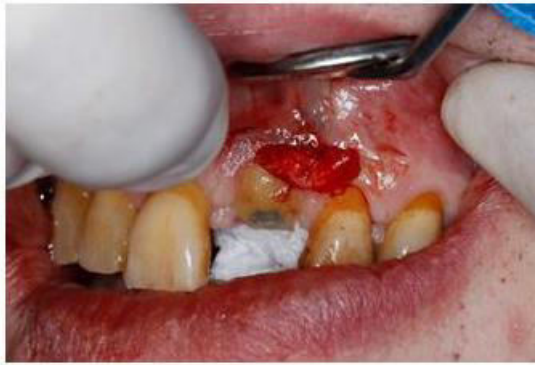

Figure IV.34 : Présentation du greffon

Le greffon est inséré dans la zone du défaut (fig. IV.35, IV.36) puis fixé à l'aide de sutures pour le stabiliser (fig. IV.37).

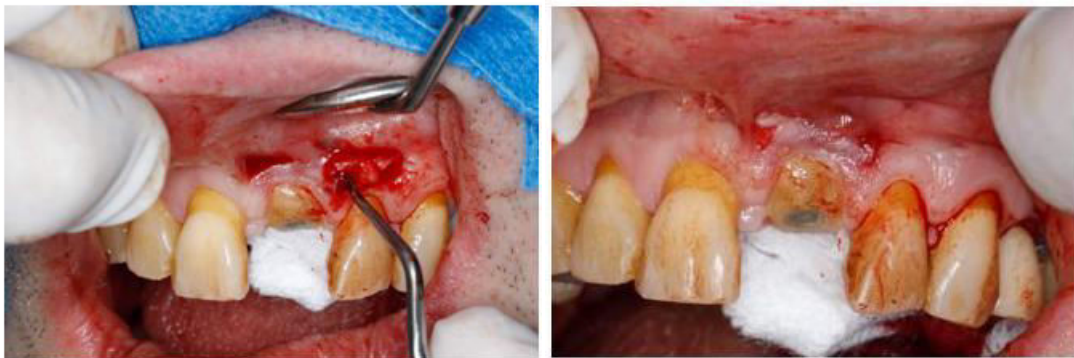

Figure IV.35: Mise en place du greffon

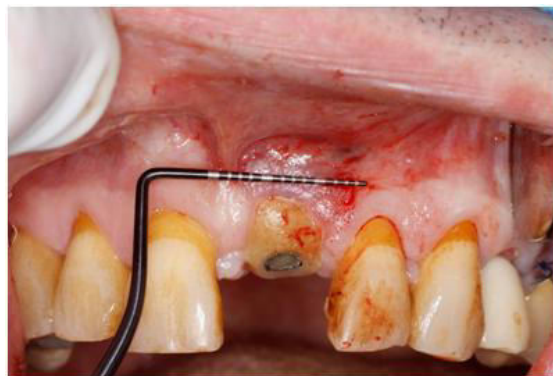

Figure IV.36: Situation immédiate après greffe (épaississement tissulaire)

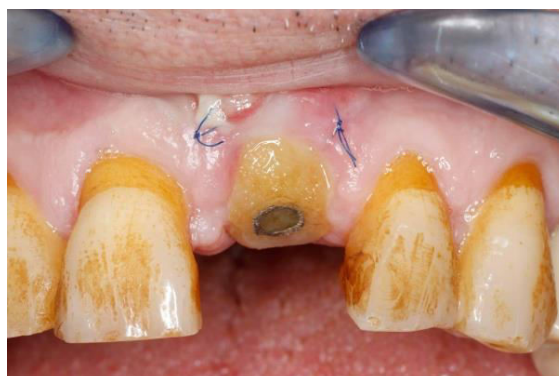

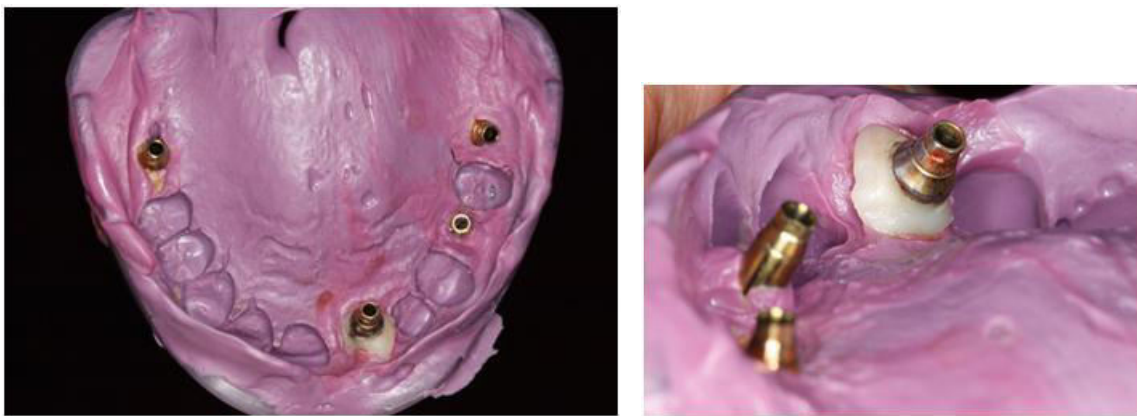
Figure IV.37 : Vue postopératoire

Après la greffe une éponge de collagène est introduite dans le site donneur, qui est ensuite suturé.

Après cicatrisation du site (6 mois), la prothèse sur implant est réalisée.

Un duplicata du pilier SSA est conçu : le pilier SSA est dévissé du site puis trans-vissé à un analogue d'implant. L'ensemble est mis en place dans du silicone. Le pilier SSA est dévissé afin de positionner un transfert d'empreinte sur l'analogue. Du composite fluide est injecté et polymérisé autour du transfert.

L'empreinte implantaire peut être réalisée : les transferts sont insérés en bouche sur les implants (implant 21 pilier SSA et implants 14, 16 et 26). Le porte empreinte aménagé et chargé d'Imprégum® est mis en place à l'arcade maxillaire. Après la prise du matériau, les transferts sont dévissés et l'empreinte désinsérée (fig. IV.38 et IV.39).



Figures IV.38 et IV.39 : Empreinte implantaire

Des analogues d'implants sont vissés aux transferts d'empreinte (fig. IV.40) et l'empreinte de l'arcade antagoniste est réalisée. La teinte des coiffes sur implant est choisie avant l'envoi des empreintes au laboratoire de prothèse.

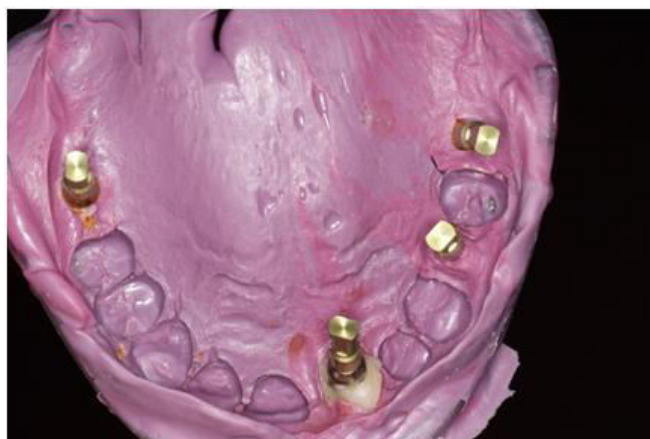

Figure IV.40 : Empreinte implantaire avec analogues d'implants vissés aux transferts

IV.2.b Cas n°2 : SSA sur implant en place de la 16

Un patient de 69 ans, en bon état de santé général se présente en consultation pour réhabilitation prothétique.

A l'examen radiographique, la dent 16 présente une lésion apicale de la racine mésiale et une atteinte de la furcation (figure IV.41.)

L'indication d'extraction de la dent 16 est posée.

Une réhabilitation prothétique implanto-portée est proposée au patient (celui-ci ne présentant pas de contre-indication médicale à la pose d'implants). Un cone-beam pré-implantaire est prescrit afin d'évaluer la hauteur d'os entre le plancher sinusien et l'apex de la dent 16. Il permet la planification implantaire (fig IV.42)

L'extraction atraumatique de la 16, suivie d'une élévation sinusienne par technique de Summers, puis d'une implantation immédiate et comblement osseux sont envisagés. Un pilier SSA conçu en technique directe sera mis en place sur l'implant.

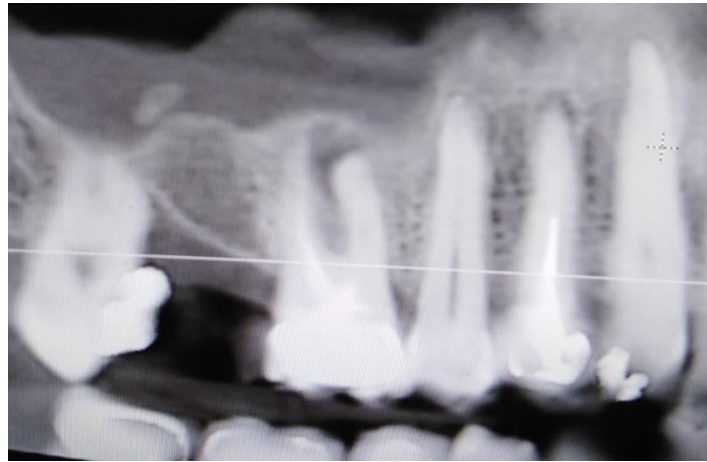


Figure IV.41 : Radiographie de la situation initiale

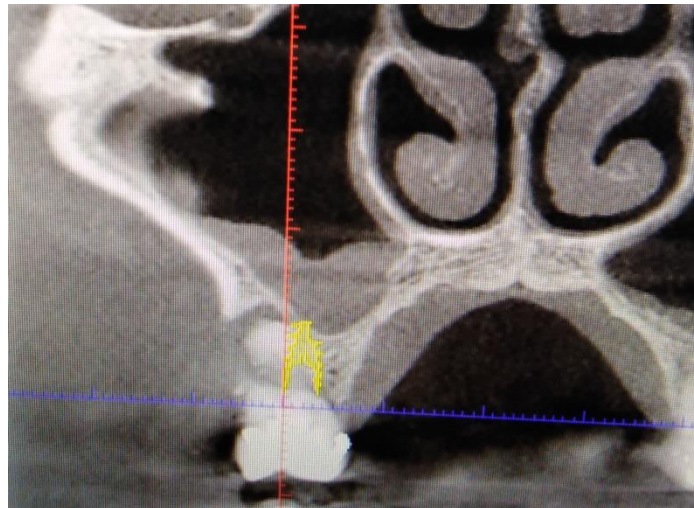


Figure IV.42 : Planification implantaire

Matériel :

- Implant Ti Ultra RP (Nobel Active : 4.3mm de diamètre et 8.5 mm de hauteur)
- Substitut osseux xénogénique (CreOss® xenogain 2g)

- Pilier provisoire (pilier temporary snap abutment 1.5 mm de diamètre)
- Composite fluide (teinte A2), lampe à photopolymériser, digue, pièce à main, polissoir
- Fil de suture (4.0)

Protocole chirurgical :

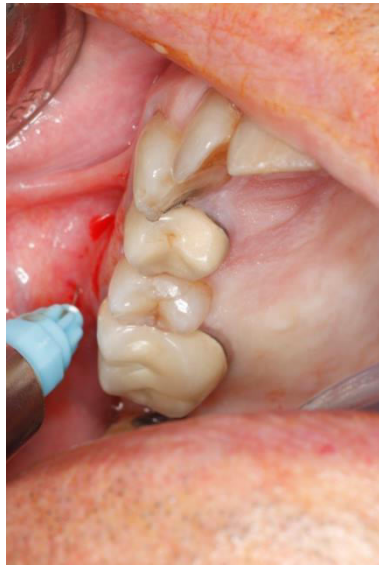

Figure IV.43 : Situation initiale et anesthésie

Après une anesthésie locale et la dépose de la couronne (fig. IV.44), la molaire est séparée en trois afin d'individualiser ses racines (fig. IV.45) et conserver l'os septal qui servira de guide au forage.

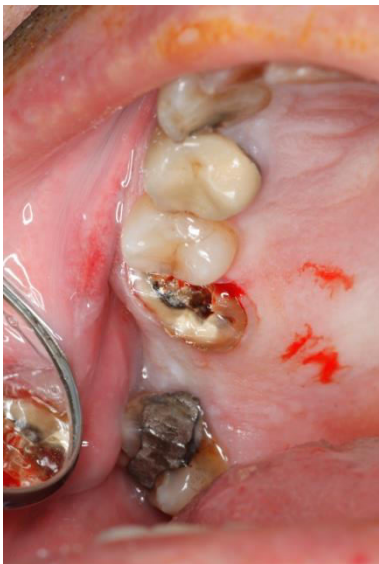

Figure IV.44 : Couronne déposée

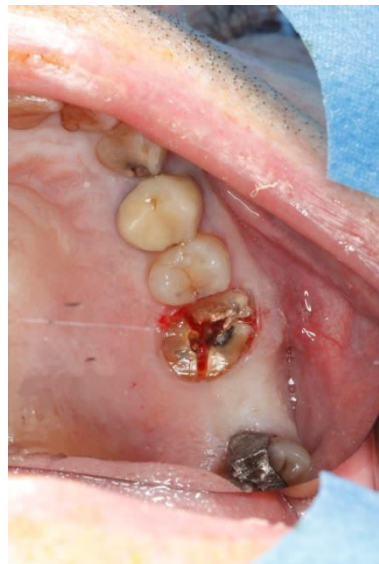

Figure IV.45: Après séparation radiculaire

Le forage implantaire est réalisé au niveau du septum inter-radicalaire (fig. IV.46 et IV.47). L'indicateur de direction mis en place nous permet de contrôler la position de l'implant et d'envisager le projet prothétique (fig. IV.48).

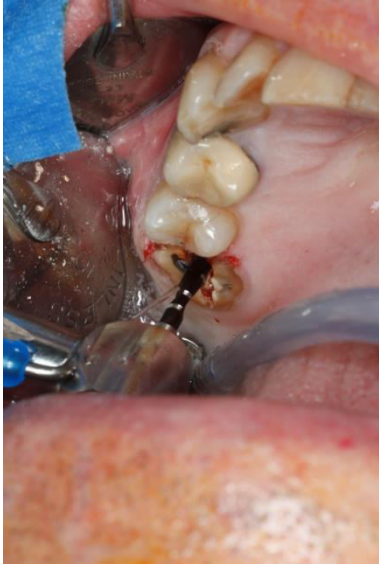

Figure IV.46 : Forage implantaire

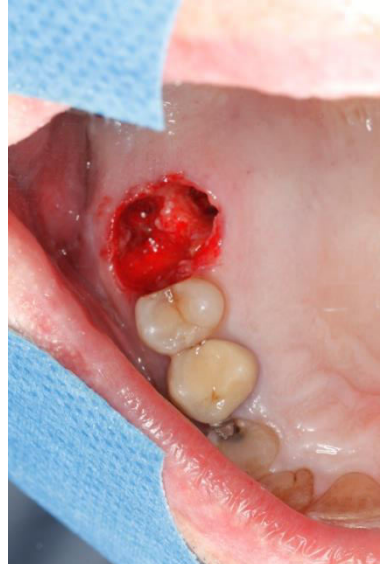

Figure IV.47 : Vue occlusale après forage implantaire

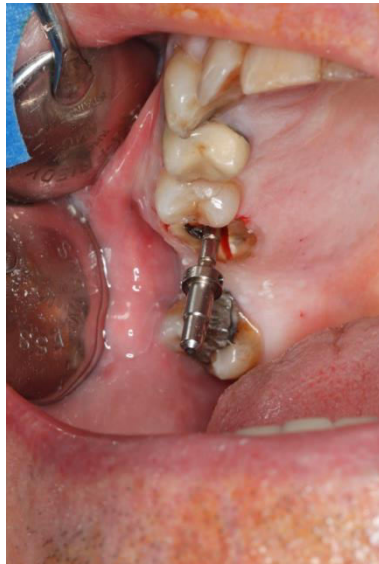

Figure IV.48 : Indicateur de direction en place

Une élévation sinusienne par voie crestale est réalisée (ostéotome et maillet), puis un substitut osseux Xénogénique CreOss® xenogain (granulométrie 0.5-1.0 mm) est placé dans l'alvéole (fig. IV.49).

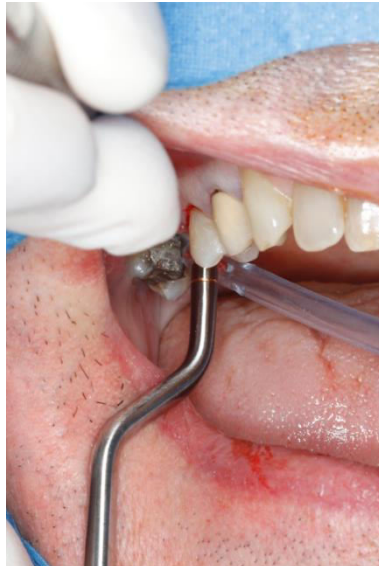

Figure IV.49 : Elévation sinusienne (technique de Summers)

Un implant de 4.3 mm de diamètre est ensuite inséré et le gap est comblé par le substitut osseux Xénogénique CreOss® Xénogain (granulométrie 0.2-1.0 mm) afin de limiter l'effondrement consécutif à l'avulsion (fig. IV.50 et IV51).

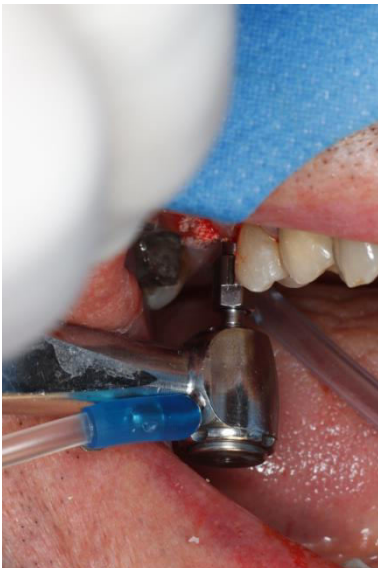

Figure IV.50 : Mise en place de l'implant

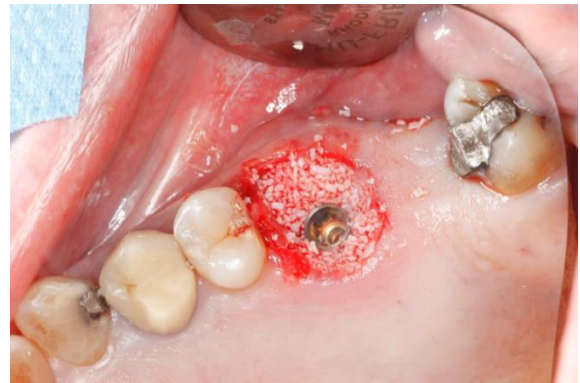

Figure IV.51 : Vue occlusale de l'implant en place et comblement associé

Le pilier SSA est réalisé en technique directe. Le pilier provisoire est ajusté aux dimensions de l'alvéole : section à la hauteur transgingivale et indexation à la fraise transmétal facilitant le repérage de la partie vestibulaire du pilier et son repositionnement en bouche (fig. IV.52).

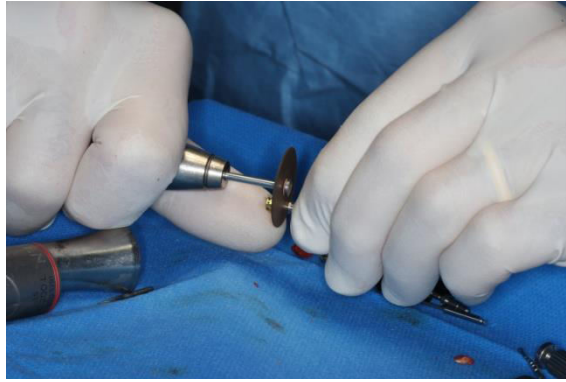

Figure IV.52 : Indexation du pilier provisoire

Un morceau de digue découpé et perforé à l'aide d'une pince de Ainsworth est placé autour du pilier provisoire et inséré sur l'implant en bouche (fig. IV.53 et IV.54)

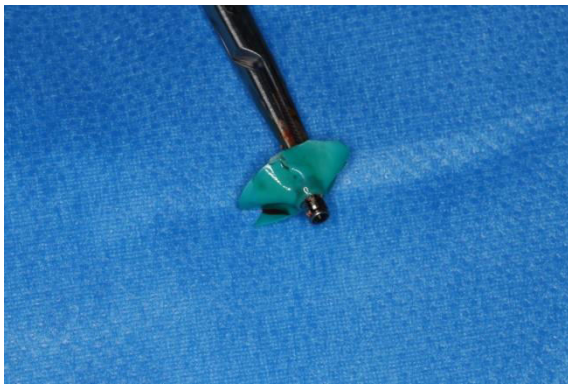

Figure IV.53 : Digue et pilier provisoire

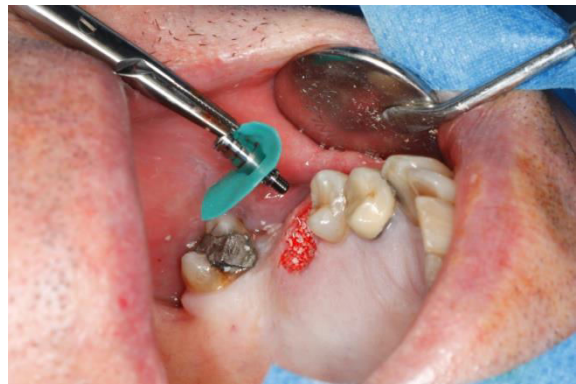
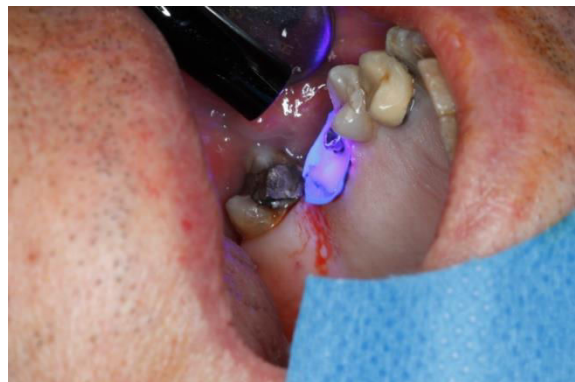
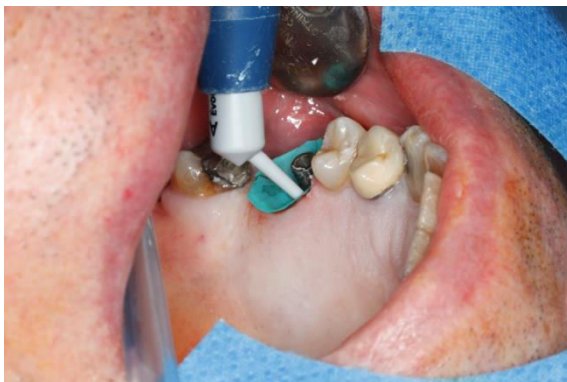figure IV.54 : Insertion sur l'implant

Le composite fluide est injecté sur le pourtour du pilier provisoire en suivant la forme de l'alvéole puis polymérisé (fig. IV.55, IV.56 et IV.57). Le pilier SSA est alors conçu selon le cas clinique n°1 :

- Désinsertion du pilier du SSA, espaces vides comblés au composite fluide hors bouche, et polymérisation (fig. IV.58 et IV.59),
- Profil d'émergence du pilier SSA réalisé prenant la forme d'une tulipe,
- Polissage du pilier SSA (la surface doit être lisse) (fig. IV.60),
- Pilier SSA désinfecté et inséré sur l'implant 16 serrage manuel au tournevis (fig. IV.61) : vis de fermeture d'alvéole personnalisée vissée à l'implant afin de soutenir les tissus mous environnants.



Figures IV.55 et IV.56 : Injection du composite et polymérisation

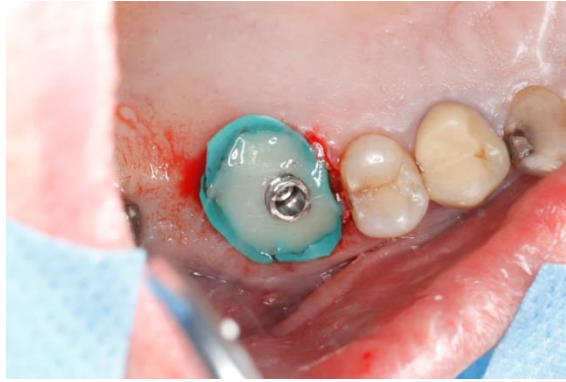
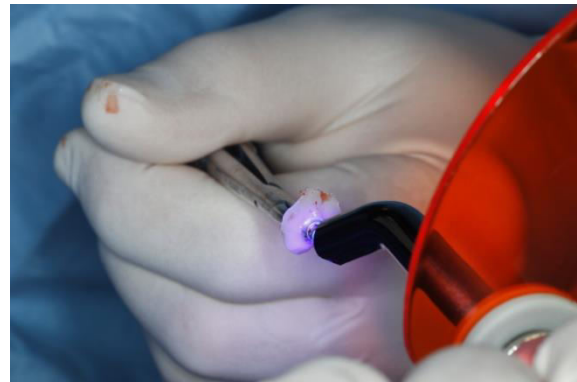
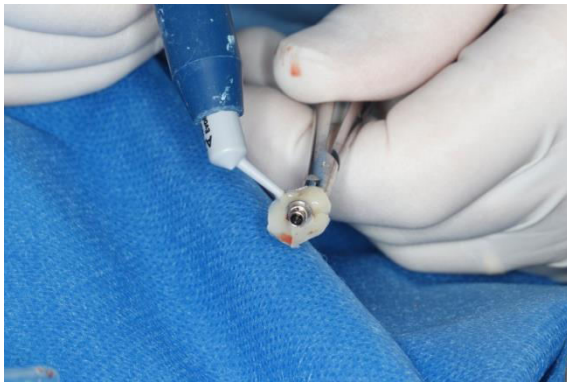

Figure IV.57 : Vue occlusale après polymérisation



Figures IV.58 et IV.59 : Retouche et polymérisation hors bouche

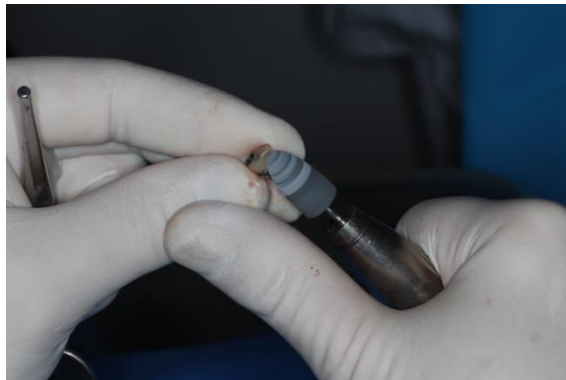

Figure IV.60 : Polissage du pilier SSA

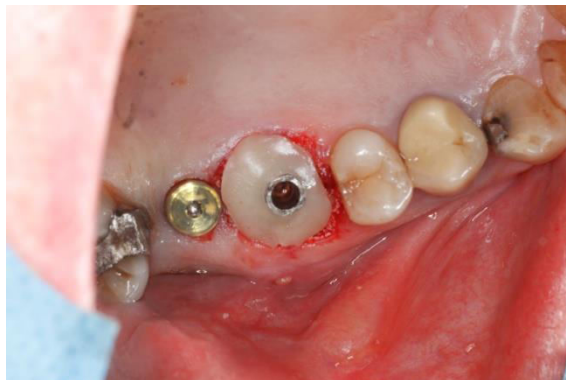
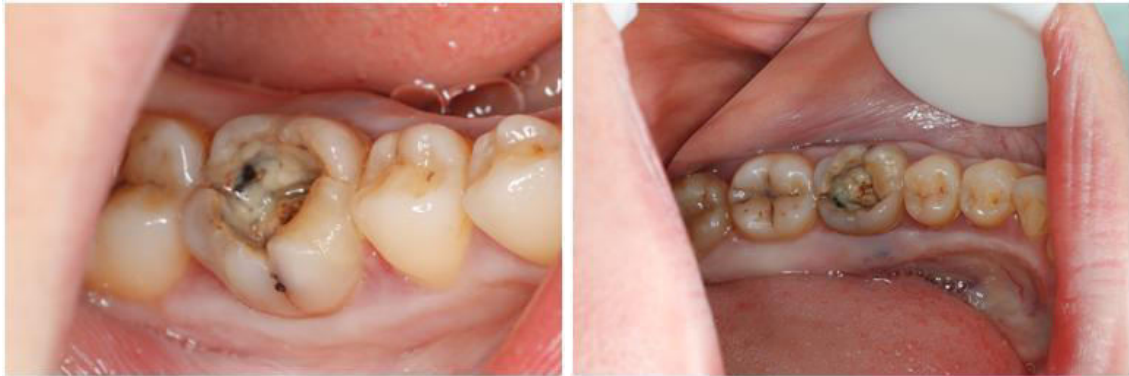
Figure IV.61 : Vue occlusale du pilier SSA inséré sur l'implant

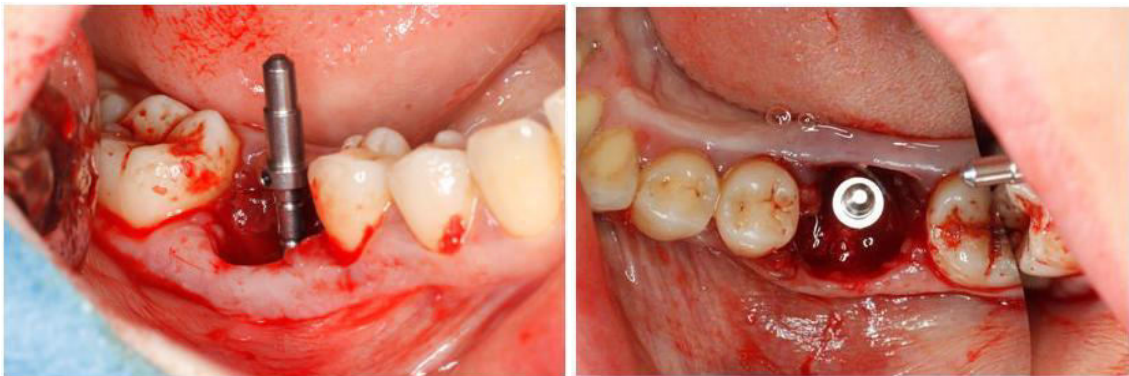
IV.2.c Cas n°3 : SSA sur implant en place de la 46

L'indication d'extraction-implantation immédiate de la 46 est posée.



Figures IV.62 et IV.63 : Situation initiale

Le forage est réalisé au centre du septum. Ma jauge de profondeur permet de vérifier l'axe et la hauteur du forage (Fig. IV 64 et 65.)



Figures IV.64 et IV.65 : Vues jauge en place

L'implant et la vis de couverture sont mis en place, avant le comblement par le substitut osseux (Fig. IV 66-67-68.)

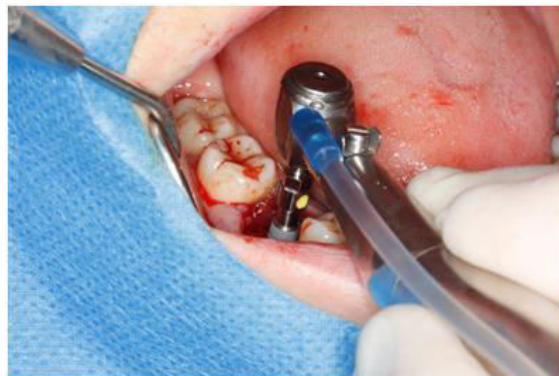
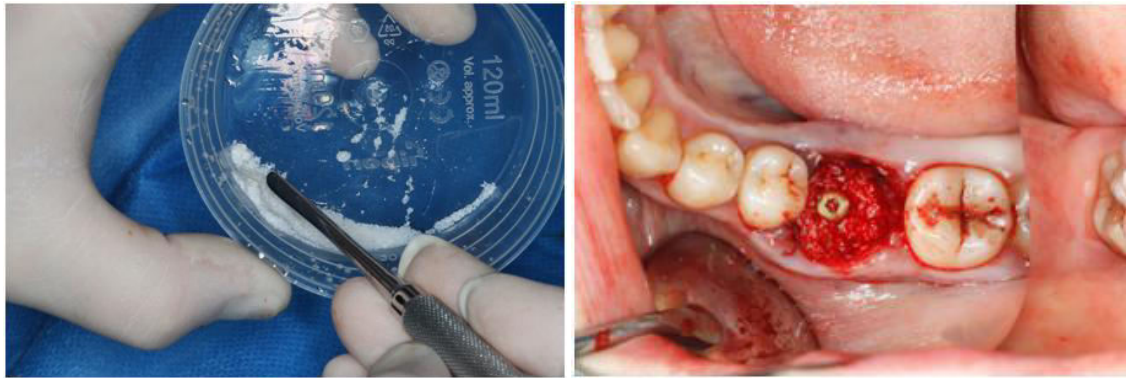
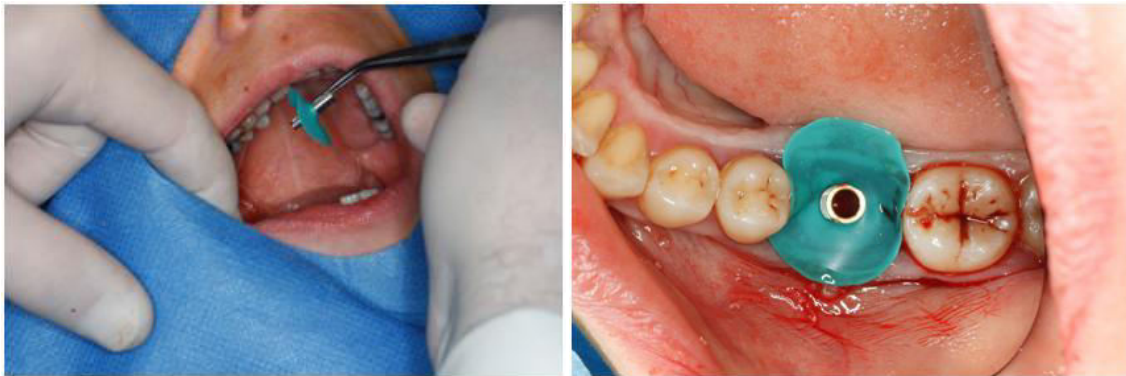Figure IV.66 : Mise en place de l'implant



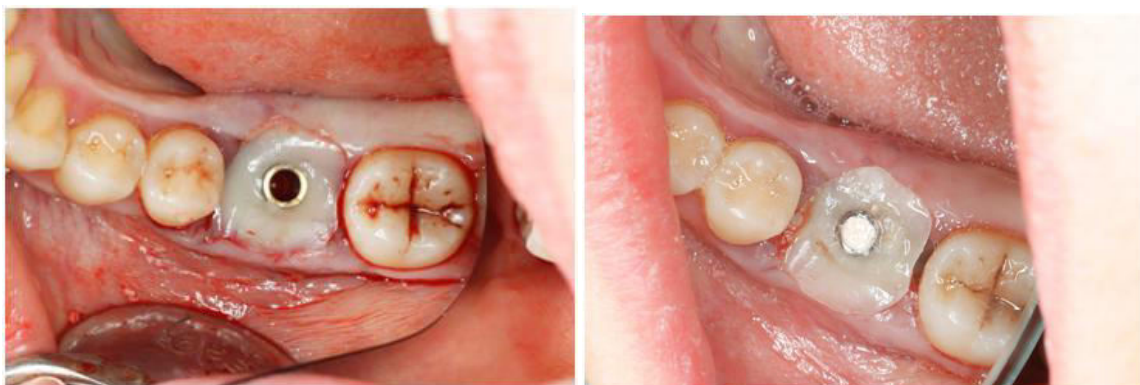Figures IV.67 et IV.68 : Préparation du substitut osseux et vue occlusale après comblement alvéolaire

Une digue est découpée et ajustée aux dimensions de l'alvéole, puis déposée autour du pilier provisoire (Fig. IV.69 et IV.70.) L'ensemble est inséré sur l'implant.



Figures IV.69 et IV.70 : Mise en place de la digue et du pilier provisoire

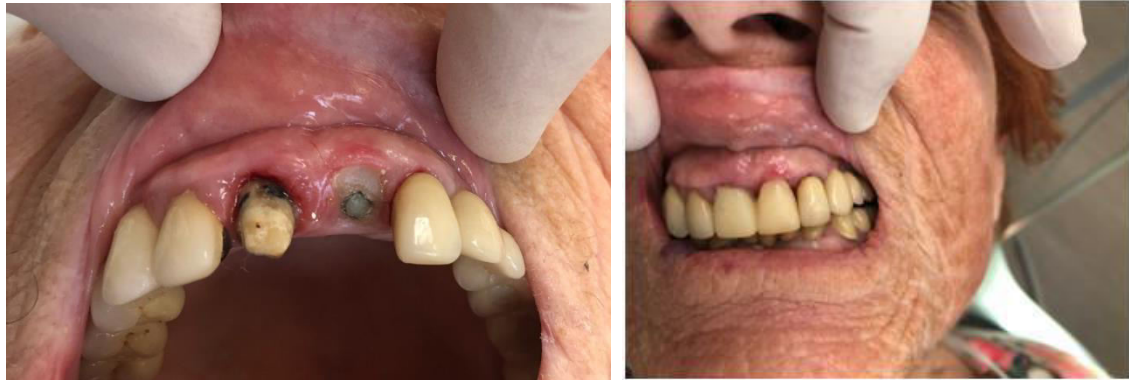Le pilier SSA est préformé en composite fluide, puis les finitions sont réalisées hors bouche.



Figures IV.71 et IV.72 : Vues post opératoire avant et après obturation du puits d'accès

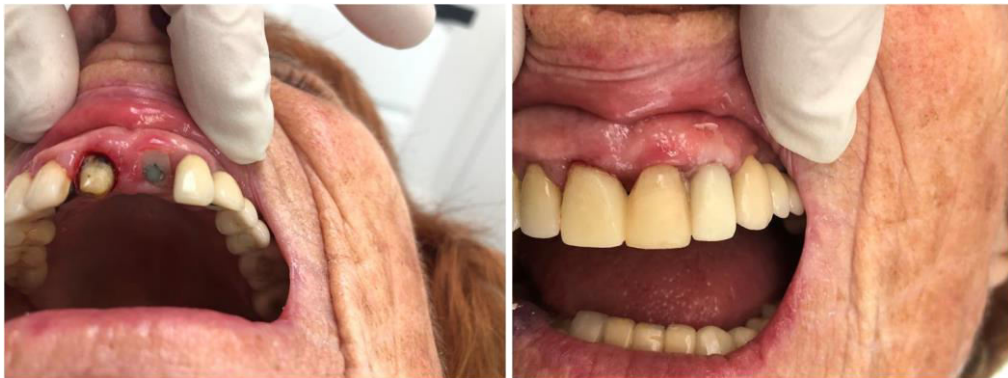IV.2.d Cas n°4 : SSA sur implant en place de la 21

Le contrôle de cicatrisation à 1 mois, montre une réponse biologique favorable. Le pilier SSA permet le maintien et la préservation des tissus mous. Une bonne position et un volume correct des tissus mou est observe avant et après la mise en place du provisoire (11 et 21 en extension.) (Fig. IV.73 et 74.)



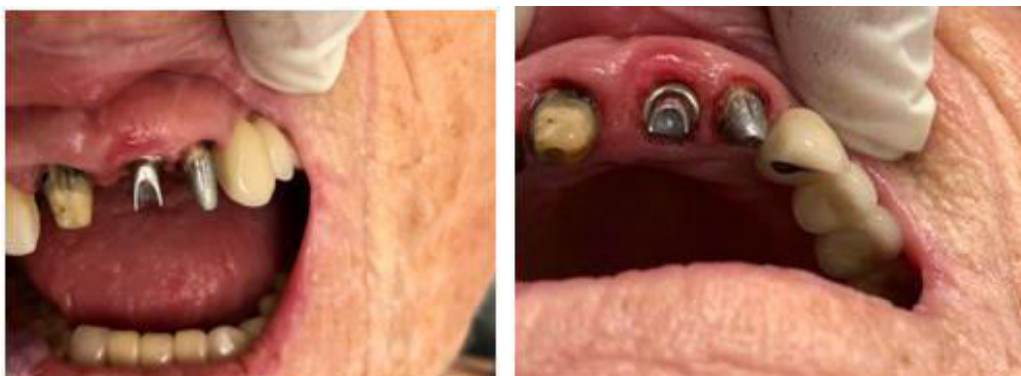Figures IV.73 et IV.74 : Cicatrisation à 1 mois

Le contrôle de cicatrisation à 2 mois montre un résultat similaire à celui de 1 mois : maintien des tissus mous. (Fig. IV.75 et 76.)



Figures IV.75 et IV.76 : Cicatrisation à 2 mois

La confection de couronnes céramo-métalliques sur les 11 et 22, et supra-implantaire scellée céramo-métallique sur la 21, est réalisée.



Figures IV.77 et IV.78 : Inlay-core sur la 22 et pilier métallique en place de la 21

L'épaisseur des tissus mous péri-implantaires est suffisamment importante (environ 2.5mm) pour masquer la teinte du pilier métallique.

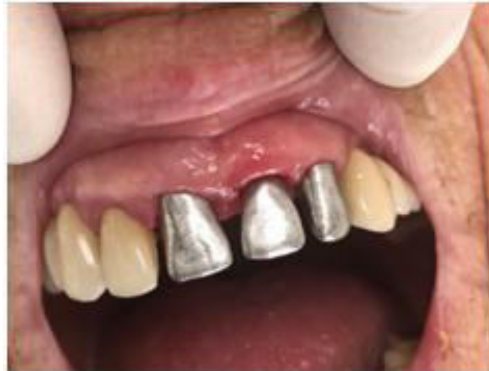

Figure IV.79 : armatures métalliques

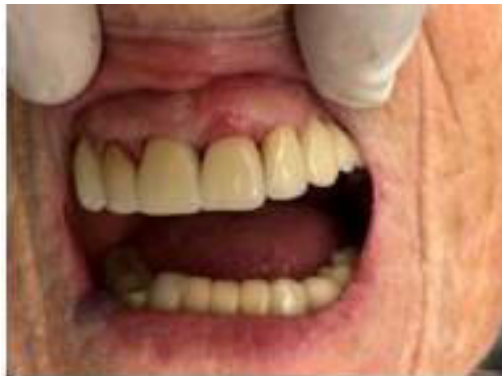

Figure IV.80 : Vue des prothèses finales (11 et 21 supra-implantaires, et 22)

La situation finale montre un bon résultat esthétique : le volume des tissus mous est correct avec maintien de la hauteur de tissu kératinisé en vestibulaire et conservation des papilles inter-dentaires. Le pilier SSA permet le maintien des tissus mous dans leur position initiale, contribuant à l'émergence mimétique de la prothèse supra-implantaire de la 21.

IV.2.e Cas n°5 : SSA sur implant en place de la 21

Le pilier SSA désinséré met en évidence le profil d'émergence et la cicatrisation de l'espace biologique autour de l'implant en 21. Les tissus mous péri-implantaires ont été maintenus dans leur position initiale favorisant un profil d'émergence stable et identique à celui de la dent naturelle (des particules de comblement osseux sont mis en évidence dans l'espace biologique.)

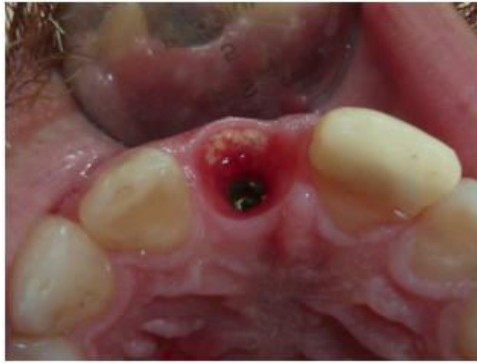

Figure IV.81 : Vue occlusale après désinsertion du pilier SSA

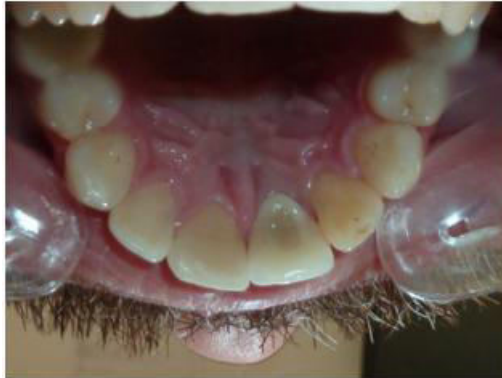
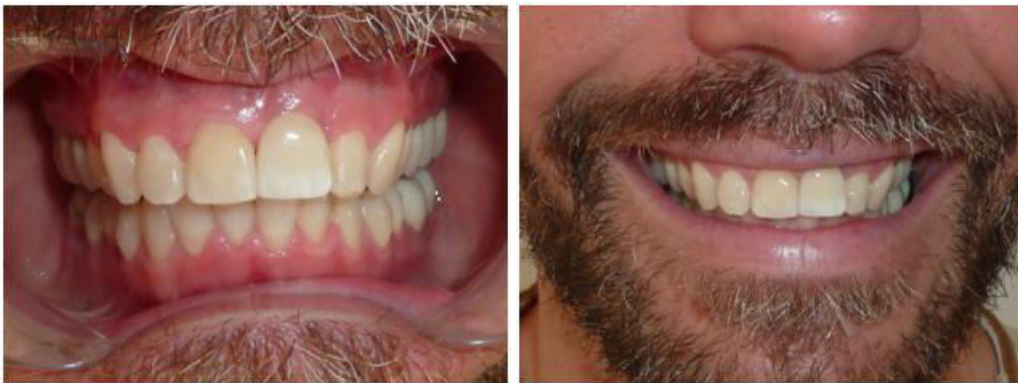
Figure IV.82 : Puits d'accès obturé au composite fluide

En guidant la cicatrisation, le pilier SSA montre son intérêt dans l'intégration biologique, esthétique et prothétique de la prothèse supra-implantaire.



Figures IV.83 et IV.84 : Situation finale

IV.3 Technique du pilier SSA par CFAO

La conception du SSA via le flux numérique par CFAO peut être réalisée de deux façons différentes : en préopératoire ou en peropératoire.

Au travers de deux rapports de cas, un protocole clinique innovant et non invasif d'extraction-implantation immédiate est proposé dans le secteur postérieur associé à l'utilisation d'une vis de cicatrisation anatomique générée par CFAO (3).

IV.3.a Réalisation en préopératoire du SSA par CFAO via la chirurgie guidée

Un patient de 40 ans sans problème de santé et sans contre-indication à la chirurgie, se présente en consultation pour réhabilitation prothétique du secteur postérieur supérieur droit. Les dents 15 et 17 sont à seront restaurées avec des techniques de prothèse conventionnelle. La dent 16 ne pouvant pas l'être, la solution implantaire est privilégiée (fig. IV.85).

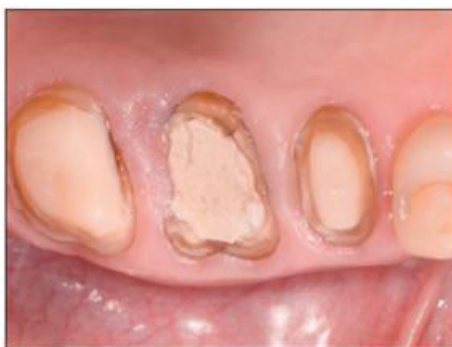

Figure IV.85 : Situation initiale (vue occlusale)

Etape n°1 : Planification numérique : conception et fabrication du guide chirurgical et du pilier SSA

Une empreinte optique des deux arcades et un cone beam (CBCT) sont réalisés et permettent d'obtenir des fichiers numériques (fichier stl issu de l'empreinte optique et fichier DICOM issu du CBCT).

Ces deux fichiers sont importés et fusionnés dans un logiciel de planification chirurgicale, qui va servir de support à l'extraction virtuelle et au choix de l'implant, ainsi que sa position. Un implant Straumann® Bone Level Implant 4,8 x 8 mm RC en place de la dent 16, a été planifié. (fig. IV.86)

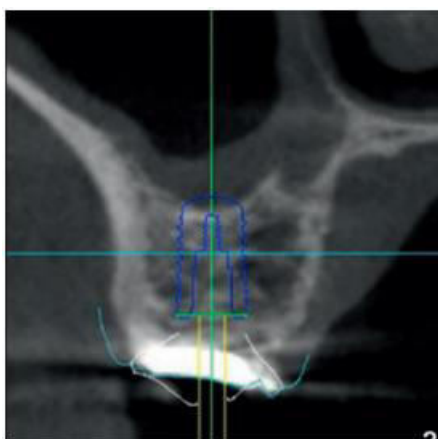

Figure IV.86: Coupe transversale illustrant le volume osseux, le contour de l'implant choisi et de la SSA.

Le guide chirurgical est modélisé (fig. IV.87) sur ce logiciel puis fabriqué en impression 3D (fig. IV.88).

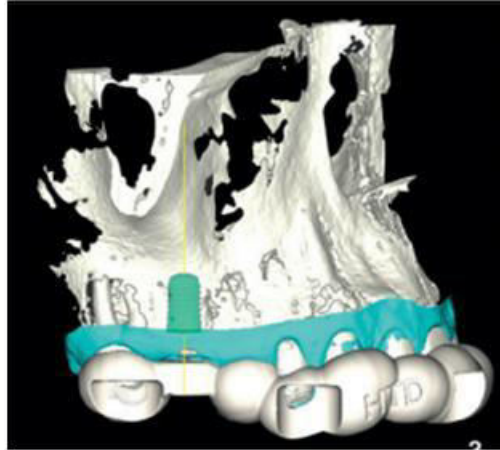


Figure IV.87 : Planification virtuelle et modélisation du guide chirurgical

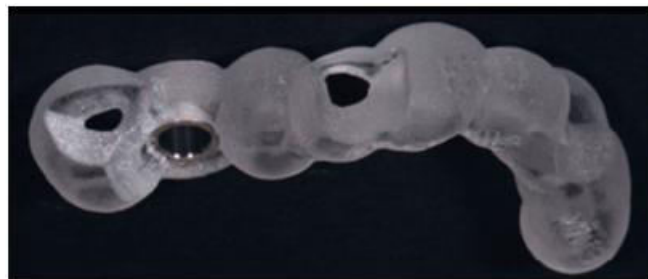

Figure IV.88 : Guide chirurgical fabriqué par impression 3D

Le pilier SSA est ensuite modélisé sur un logiciel de conception assisté par ordinateur (CAO) prothétique (Dental Wings) (fig. IV.89).

Le profil d'émergence de la dent 16 visualisé sur le cone beam, permet de déterminer la morphologie du pilier. La position de l'implant et du pilier sont visualisés sur le logiciel de planification pré-implantaire.

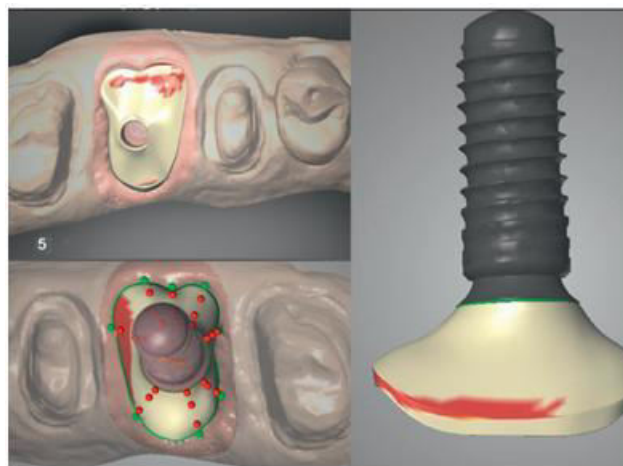


Figure IV.89 : Modélisation 3D de la vis de cicatrisation anatomique (SSA) reproduisant le profil d'émergence de la dent existante

Le fichier numérique (stl) contenant les informations du pilier SSA est transféré vers une usineuse dédiée à la fabrication du pilier SSA (fig. IV.90).

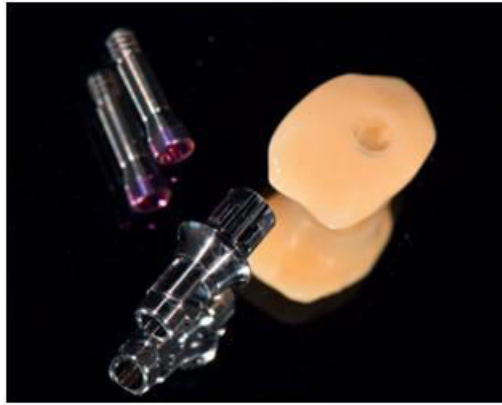


Figure IV.90 : Pilier SSA fabriqué par une technique conventionnelle d'usinage CFAO.

Étape n°2 : Extraction de la dent 16

Lors du second rendez-vous, l'extraction dentaire est réalisée de façon la moins traumatique possible après séparation radiculaire (fig. IV.91).

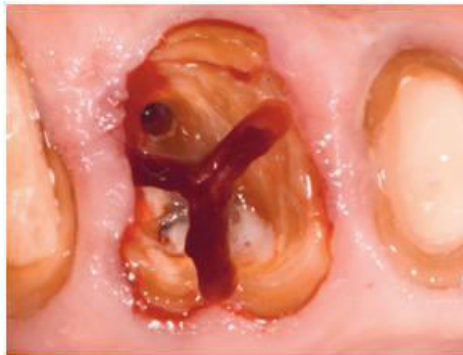

Figure IV.91 : Extraction atraumatique : les papilles et le septum osseux sont gardés intacts.

Le forage est réalisé au centre du septum à l'aide du guide chirurgical préfabriqué (sa stabilité, son adaptation et sa rétention sont validées avant forage) (fig. IV.92)

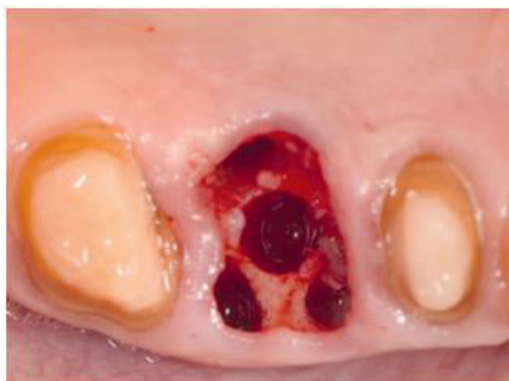

Figure IV.92 : Vue occlusale après forage final au centre du septum molaire grâce à l'utilisation d'un guide chirurgical

L'implant est mis en place avec une stabilité primaire associée à une torque d'insertion de 33 N/cm (fig. IV.93).

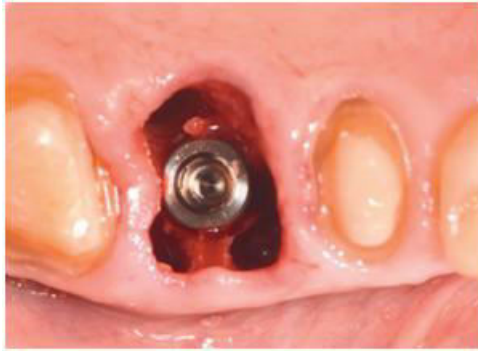

Figure IV.93 : Vue occlusale après insertion de l'implant

Après insertion de l'implant, l'alvéole est comblée avec un matériau de comblement du type xéno greffe (Bio-Oss, 0,5 g petites particules, Geistlich®) (fig. IV.94).

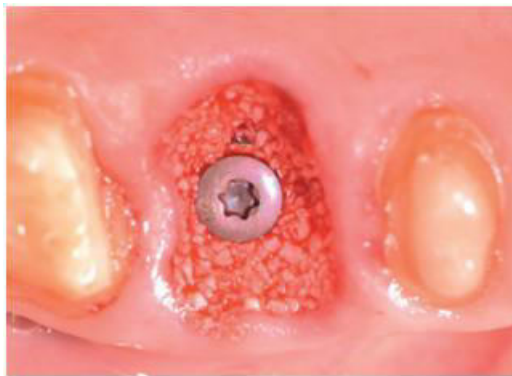

Figure IV.94 : Après insertion de l'implant, l'alvéole est comblée avec un matériau de comblement du type xéno greffe.

Le pilier SSA est transvissé à l'implant, assure le soutien des tissus mous et constitue une barrière mécanique entre le site chirurgical et la cavité orale (fig. IV.95).

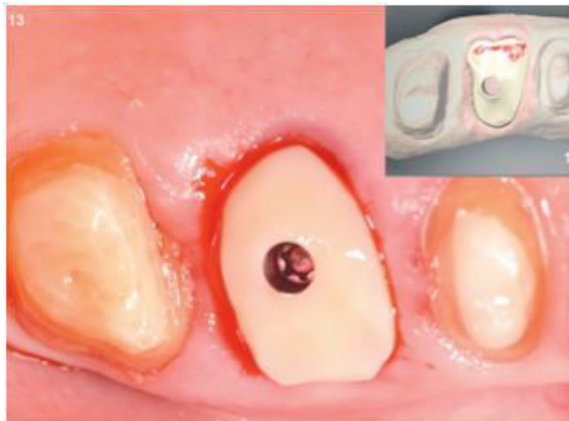

Figure IV.95 : Le SSA est vissé à l'implant pour assurer une barrière mécanique afin de fermer l'alvéole et de protéger le matériau de comblement osseux ; vue occlusale virtuelle du pilier SSA

Le suivi au bout de 1 semaine montre une réponse favorable des tissus mous péri-implantaires (fig. IV.96).

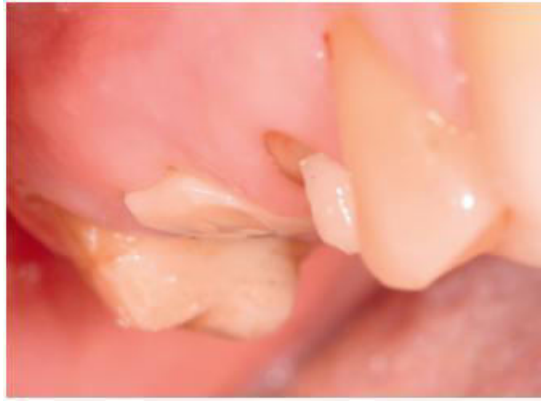

Figure IV.96 : Suivi au bout de 1 semaine

La cicatrisation de l'espace biologique péri-implantaire une fois obtenue, met en évidence le profil d'émergence à 6 semaines post-opératoire (fig. IV.97).

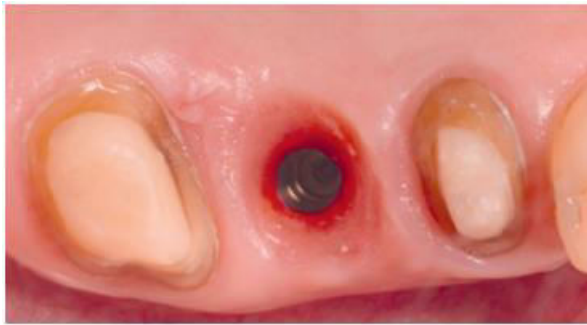

Figure IV.97 : Vue occlusale du profil d'émergence obtenue à 6 semaines postopératoire

A deux mois de cicatrisation, une empreinte optique de la situation de l'implant est enregistrée. Deux couronnes dento-portées (15-17) et une couronne transvissée implanto-portée (pilier TiBase, Straumann) monolithique en silicate de lithium pressé (e.max®, Ivoclar Vivadent) sont ensuite réalisées par le prothésiste. A 8 mois postopératoire, les contrôles clinique et radiologique sont satisfaisants (fig. IV.98).

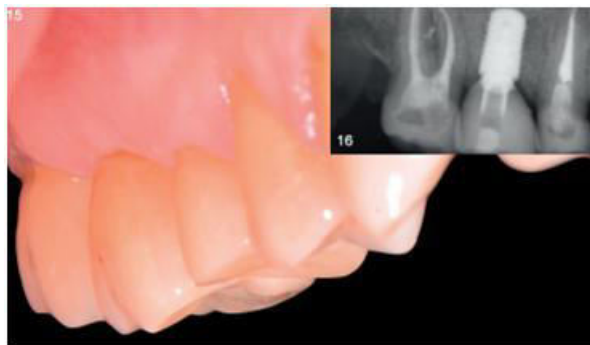

Figure IV.98 : La vue vestibulaire au bout de 8 mois après la pose des couronnes définitives implanto-portées (16) et dento-portées (15 et 17) montre une préservation des tissus gingivaux satisfaisante. Radiographie rétroalvéolaire après la pose des couronnes définitives

IV.3.b Réalisation en peropératoire par CFAO

Un patient en bonne santé et sans contre-indication à la chirurgie implantaire, se présente pour le remplacement de sa première molaire inférieure droite en état de débris radiculaires (fig. IV.99).

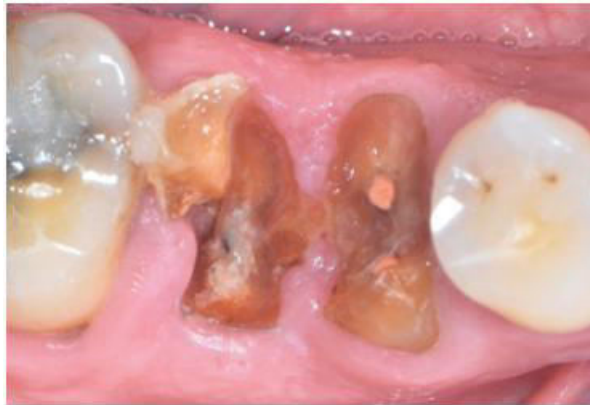

Figure IV.99 : Vue occlusale de la situation initiale montrant la dent 46 ne pouvant être restaurée.

Une empreinte optique est réalisée avant l'extraction de la dent 46 qui servira de référence pour le futur profil d'émergence du pilier SSA.

Le forage est réalisé au travers des racines jusqu'au septum osseux (fig. IV.100).

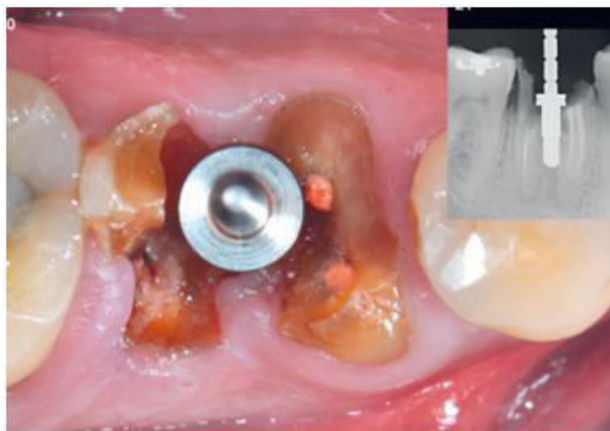

Figure IV.100 : Radiographie peropératoire avec indicateur de direction en place

Après le forage guidé par les racines (fig. IV.101), celles-ci sont extraites de façon atraumatique afin de préserver le volume osseux (fig. IV.102).

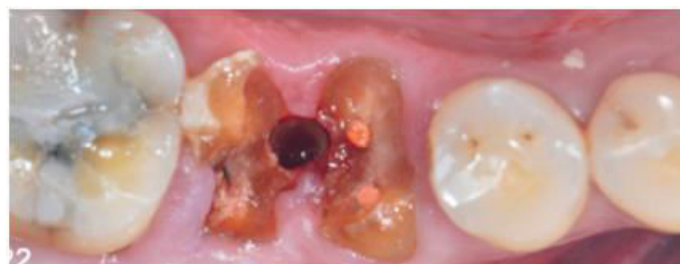

Figure IV.101 : Mise en évidence du forage avant extraction

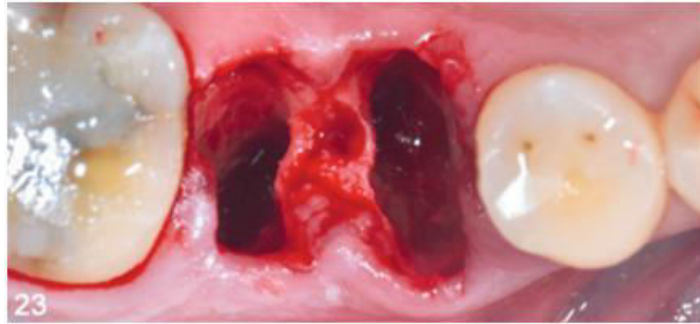


Figure IV.102 : Mise en évidence du forage après extraction

Après curetage minutieux, l'implant (NobelActive, Nobel Biocare®) est mis en place au niveau du septum inter-radicaire (fig. IV.103), puis l'espace péri-implantaire est comblé à l'aide d'un biomatériau à résorption lente (Bio-Oss® 0,5 g petites particules, Geistlich) (fig. IV.104).

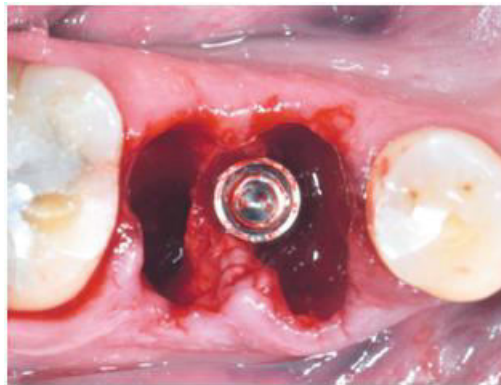


Figure IV.103 : Mise en place de l'implant au niveau du septum inter-radicaire.

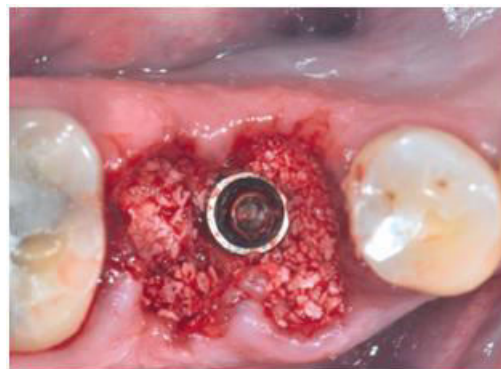


Figure IV.104 : Comblement du site péri-implantaire avec un substitut osseux du type xéno greffe

La position de l'implant est enregistrée avec une seconde empreinte optique (corps de scannage positionné sur l'implant.)

La superposition de la première et de la seconde empreinte permet de transférer le profil d'émergence de la dent résiduelle à un pilier de cicatrisation anatomique conceptualisé par ordinateur (fig. IV.105).

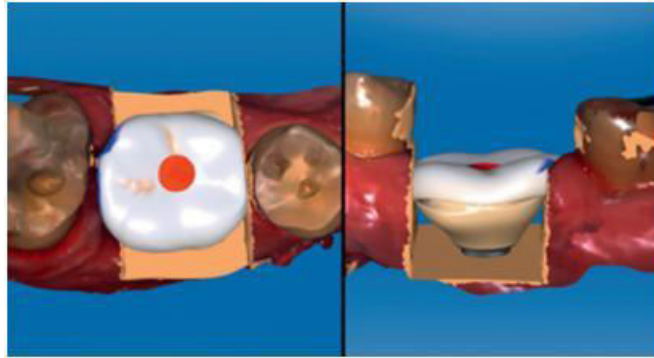


Figure IV.105 : Conception du pilier SSA après prise d’empreinte optique. La forme établie correspond au profil d’émergence identique à la situation initiale

Les données issues des empreintes optiques sont transférées à une usineuse dans laquelle le pilier SSA est fabriqué dans un bloc de céramique (lithium de silicate, e.max® Ivoclar-Vivadent). Après frittage, le pilier est collé à une connexion TiBase (fig. IV.106).

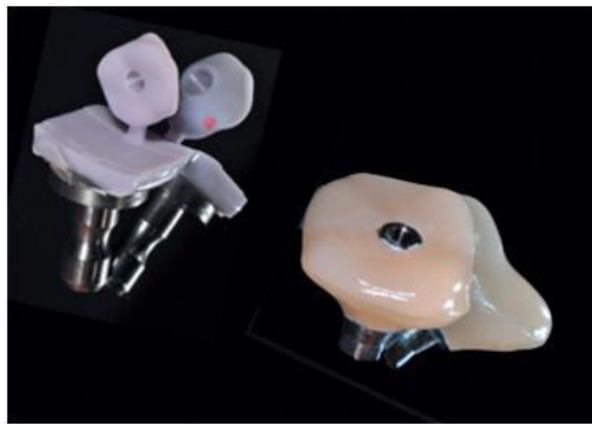


Figure IV.106 : Fabrication du pilier SSA en silicate de lithium par l’usineuse et collage à la connexion à la TiBase

La fermeture du site d’extraction est obtenue après mise en place du pilier SSA (fig. IV.107) et une radio rétro-alvéolaire est réalisée (fig. IV.108).

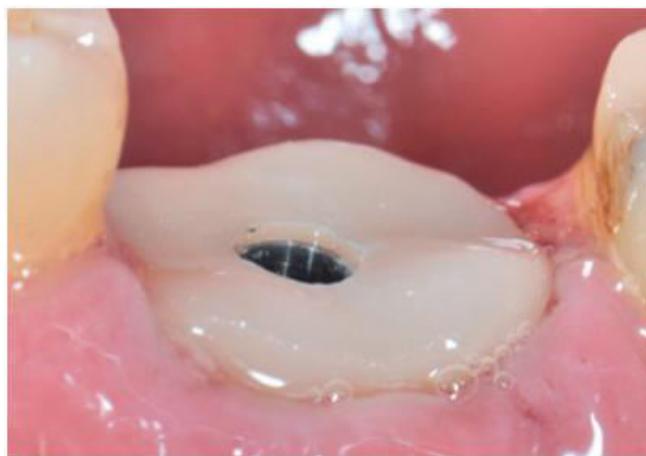

Figure IV.107 : Insertion du pilier SSA permettant une fermeture de l’alvéole d’extraction ; vue vestibulaire

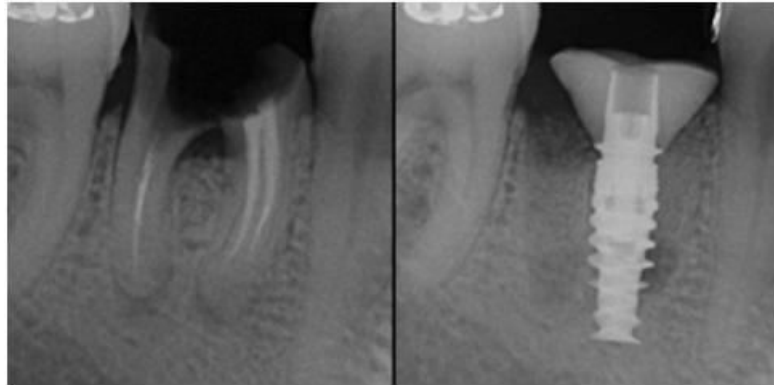


Figure IV.108 : Radiographies rétro-alvéolaires préopératoire et postopératoire

A une semaine de l'intervention, un examen clinique montre une cicatrisation favorable (fig. IV.109).

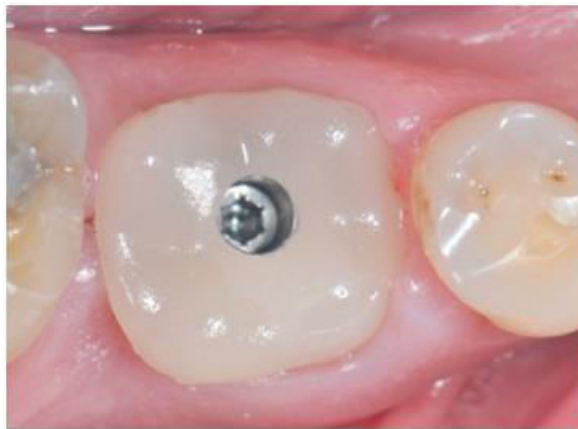

Figure IV.109 : Cicatrisation à 1 semaine ; vue occlusale

IV.3.c Discussion

L'implantation immédiate est thérapeutique bien documentée, dans laquelle le savoir-faire chirurgical dans la région molaire est nécessaire. Il n'est pas recommandé de procéder à une prothèse temporaire dans cette zone où le risque de surcharge mécanique, synonyme d'échec de l'ostéointégration, est élevé.

Avec une implantation immédiate dans la zone molaire, les défis sont d'ancrer un implant dans l'os avec une stabilité primaire suffisante et de réussir à fermer la plaie. Une mobilisation extensive du lambeau est généralement nécessaire pour recouvrir une alvéole d'une molaire, ce qui rend impossible la préservation des contours des tissus mous, et nécessite au deuxième temps chirurgical des interventions délicates.


En utilisant la technique SSA, il est possible d'éviter la mobilisation de lambeaux, et de fermer la plaie en conservant le profil des tissus mous. De plus, ce pilier anatomique évite la cicatrisation de deuxième intention et des suites opératoires douloureuses. Il est à l'abri des sollicitations occlusales, ceci permettant le bon déroulement de la cicatrisation osseuse.

L'application des techniques numériques dans ce flux de travail permet le respect des normes d'hygiène pour les empreintes sans contact. Le numérique permet également, dans un laps de temps très restreint, de garantir la fabrication standardisée d'un produit médical purifié et stérile

répondant aux exigences de forme et de fonction fixées (26) ; cependant il occasionne un surcoût conséquent.

IV.4 Discussion

Tableau comparatif des deux techniques possibles de confection du pilier SSA

	Technique directe	Technique indirecte
Matériel	<ul style="list-style-type: none"> - Résine composite fluide - Digue - Lampe à photopolymériser - Polissoirs 	<ul style="list-style-type: none"> - Caméra optique - Logiciel de planification implantaire - Ancillaire de chirurgie guidée - Usineuse « in office » * - Four de frittage *
Temps opératoire	Environ 10 minutes	<ul style="list-style-type: none"> - En préopératoire : 10 à 20 minutes - En peropératoire : entre 40 minutes et 1 heure **
Avantages	<ul style="list-style-type: none"> - Simple - Plateau technique réduit - Coût réduit - Temps opératoire réduit 	<ul style="list-style-type: none"> - Gain de temps praticien - Diminution risque d'erreur - gain de précision - Confort du patient - Optimisation de la communication praticien/prothésiste
Inconvénients	<ul style="list-style-type: none"> - Risque de relargage de monomères toxiques libres <p style="text-align: center;"></p> <p style="text-align: center;">augmentation de la cytotoxicité du matériau</p>	<ul style="list-style-type: none"> - Matériel spécifique important - Utilisation du matériel maîtrisée - Temps opératoire élevé - Coût d'investissement et de maintenance élevé

(*) Dans le cas où la réalisation du pilier SSA par CFAO a lieu en peropératoire et en fonction du biomatériau utilisé pour la confection du pilier SSA, l'ensemble des étapes numériques étant faites au cabinet.

(**) Concernant le protocole de confection du SSA par CFAO en peropératoire, le temps total de confection du pilier SSA est variable en fonction du biomatériau et de l'expérience du praticien : 10 à 20 minutes pour la modélisation du SSA, 15 à 20 minutes pour l'usinage du SSA et 5 à 10 minutes pour le collage du SSA sur le pilier provisoire (temps de polissage

compris.) Si le biomatériau choisi pour le SSA est la céramique, il faut compter entre 10 et 15 minutes pour la cuisson du biomatériau.

Les résultats fonctionnels, biologiques et esthétiques semblent équivalents, quelle que soit la technique utilisée, directe ou indirecte.

La méthode indirecte par CFAO permet de fabriquer des piliers individualisés ainsi que des guides chirurgicaux implantaires pour guider le geste chirurgical lors de la pose d'implants. Cette technologie offre de nombreux avantages non seulement pour le dentiste mais aussi pour le patient et le prothésiste :

- Pour le praticien : l'utilisation d'empreintes optiques permet un gain de temps en éliminant un certain nombre d'étapes de la chaîne prothétique. La réduction des étapes prothétiques diminue le risque d'erreurs et donc entraîne un gain de précision.
- Pour le patient : l'élimination de l'étape d'empreinte physique (alginate ou silicone) parfois jugée inconfortable et la réduction du nombre de séances permettent d'améliorer le confort du patient (suites opératoires réduites.)
- Pour le prothésiste : concernant le protocole de conception du SSA par CFAO en préopératoire, le fichier numérique du pilier SSA est envoyé par le praticien au laboratoire pour l'usinage de la pièce avant la chirurgie. Le prothésiste reçoit instantanément une empreinte numérique d'une grande précision ce qui réduit les sources d'erreurs. De plus, le praticien communique avec le laboratoire en temps réel via le numérique, optimisant la communication praticien-prothésiste (27) (48).

La conception et la fabrication du pilier SSA par CFAO passe par la convergence des informations diagnostiques, chirurgicales et prothétiques vers des logiciels de planification implantaire afin d'améliorer la coordination de l'enchaînement des étapes du traitement implantaire.

Ce protocole numérique trouve son indication aussi bien au niveau chirurgical (approche micro-invasive) que prothétique (approche biomimétique dans la fermeture du site alvéolaire), améliorant la précision et la qualité du traitement.

La technique indirecte permet aujourd'hui d'anticiper le profil d'émergence souhaité en phase pré ou peropératoire par la conception du pilier SSA (28) :

- Au niveau des logiciels de conception : les informations sur le contour de la zone transmuqueuse de la dent extraite sont récupérées et transférées fidèlement lors de la conception du pilier SSA afin d'obtenir un profil d'émergence à l'identique. Le choix du biomatériau et de son état de surface adaptée à la situation clinique participe à améliorer la réponse tissulaire.
- Au niveau des machines d'usinage : lors de la fabrication, elles permettent de produire avec précision l'illustration virtuelle 3D modélisée avec le logiciel, pour un coût modéré (3).

En comparaison à la technique directe, le matériel nécessaire est un facteur limitant dans la réalisation du pilier SSA par CFAO.

La conception du SSA par CFAO en préopératoire associé à une chirurgie guidée ne peut être

réalisée qu'avec du matériel spécifique, et son utilisation doit être maîtrisée. Cette technique ne permet aucune divergence entre la conception préopératoire et la réalisation peropératoire : si l'implant n'est pas dans la position tridimensionnelle dans laquelle il avait été planifié, la conséquence directe serait une non-adaptation du pilier SSA au sein de l'alvéole post-extractionnelle.

De plus, le temps opératoire est variable en fonction du protocole appliqué et de la maîtrise du praticien.

La technique par CFAO paraît être une solution non invasive et prédictible (réduction de la durée du traitement et amélioration du confort du patient). Cependant, le temps opératoire, le coût d'investissement et de maintenance élevé (surtout pour les jeunes praticiens ou les petits cabinets) par rapport au protocole de confection du SSA en technique directe, sont un frein à la pratique de la CFAO (27).

Par un plateau technique et un temps de réalisation réduits, la méthode directe de confection du pilier SSA, est accessible au plus grand nombre de praticiens.

Le protocole de confection du SSA en méthode directe s'organise autour de 3 rendez-vous : le premier pour l'extraction-implantation immédiate et confection du SSA peropératoire, le second à 3 mois post-op pour la prise d'empreinte, le 3^{ème} pour la pose de la prothèse supra-implantaire.(29)

En technique directe, le matériel nécessaire se limite à de la résine composite, une digue, une lampe à photopolymériser et des polissoirs.

Les biomatériaux de choix sont les résines composites fluides. Leur utilisation simple et reproductible permet la confection et la finition du SSA dans un temps opératoire court (environ 10 minutes) (48). Le composite Flow doit être déposé pour correspondre à la forme de l'alvéole et permettre l'enregistrement des contours infra-gingivaux et des parois internes de l'alvéole. La pièce est alors personnalisée par rajout de composite, afin de correspondre au contour gingival de la dent naturelle extraite.

Toutefois, la principale limite relative à ce biomatériau est le risque de relargage de monomères toxiques libres (composants de la résine matricielle appartenant à la phase organique de la résine composite : BisGMA, PMMA) dans l'espace biologique péri-implantaire ce qui augmente la cytotoxicité du matériau.

Afin de garantir la bio-intégration optimale des résines composites fluides, le choix du type de cette dernière est important : il est recommandé d'utiliser une résine composite fluide à une teneur en charges plus élevées (30), générant une inflammation nettement inférieure par rapport aux résines composites à faible teneur en charge.(31) Il est donc préférable d'utiliser des résines composites fluides micro-hybrides aux résines nano-hybrides. Ceci a une influence sur la quantité de monomères libérés.

Il est important lors de la photopolymérisation du composite de tenir compte du temps d'exposition qui influence le degré de polymérisation et la quantité de monomères cytotoxiques relargués.

La polymérisation de la résine composite doit être optimisée en augmentant le temps de polymérisation ou en utilisant une lampe à photopolymériser avec une intensité lumineuse élevée. En augmentant le temps de polymérisation ou en utilisant une lampe à photopolymériser avec une intensité lumineuse élevée, la polymérisation de la résine composite est optimisée.

Les radicaux libres réagissent avec l'oxygène de l'air et entraînent l'absence de polymérisation d'une fine couche en surface : le pilier SSA doit être poli (rendre l'état de surface lisse) avec rigueur (en particulier dans la partie transgingivale) afin de diminuer le risque de relargage de monomères toxiques de cette couche.(32)

Il est important aussi de comprendre l'impact du dévissage du pilier SSA lors des étapes de prise d'empreinte pour la future prothèse :

Après 8 semaines de cicatrisation, si aucune invasion bactérienne se manifeste, un joint épithélial ancré par des hémidesmosomes circonscrit le pilier de cicatrisation, et un réseau de fibre de collagène occupe la portion apicale de l'espace biologique péri-implantaire constitué.

A 12 semaines de cicatrisation, le réseau et l'organisation des fibres de collagène est en place (fibroblastes allongés entre les fibres de collagène parallèles à la surface implantaire.) (33)

Lors de la phase prothétique, le pilier de cicatrisation est dévissé et l'attache muco-épithéliale est altérée. La manipulation de dévissage favorise un repositionnement plus apical de la zone du tissu conjonctif et le remodelage de l'os crestal accompagné d'une perte osseuse de 0.43mm. Cependant, une rupture répétée de deux à trois fois de l'attache, n'induit qu'une faible lyse osseuse de l'ordre de 0.16mm, sans signification ni répercussion clinique. (34)

Ce qu'il faut retenir du pilier SSA	
Indications	Cas d'extraction-implantation immédiate en secteur postérieur (non esthétique)
	Cas d'extraction-implantation immédiate en secteur antérieur si mise en esthétique immédiate impossible *
	Biotype parodontal épais
	Table osseuse vestibulaire épaisse (sup 1mm)
	Paroi alvéolaire intacte ou peu endommagée
	Quantité d'os apical suffisante → permet la stabilité primaire de l'implant
Contre-indications	Tissus péri implantaires : paroi vestibulaire altérée, volume insuffisant d'os apical et palatin, absence de gencive kératinisée, parodonte fin, récession vestibulaire avancée
	Dentaire : infection aigue ou chronique
	Implantaire : instabilité primaire : épaisseur d'os parodontal < 4 mm au-delà de l'apex
Avantages	Assure la fermeture non invasive du site alvéolaire
	Soutien mécanique des tissus mous → conservation du profil d'émergence : conservation des papilles inter dentaires, de la hauteur du tissu kératinisé, des volumes des tissus mous
	Pas d'élévation de lambeau, pas de suture → inflammation minime des tissus environnants
	Guide de cicatrisation
	Esthétique : biomimétisme de la couronne supra implantaire ↓ Fonctionnel : maintien hygiène bucco dentaire
	Insertion passive de la couronne supra implantaire : peu de douleurs et de complications post opératoire pour le patient
	Réduction du nombre de rendez vous et du temps opératoire
Inconvénients	Défi pour une avulsion atraumatique
	Indiqué essentiellement en secteur postérieur. Gestion de l'esthétique en secteur antérieur
Temps de réalisation	Technique directe : environ 10 minutes Technique indirecte : 10- 20 minutes (préopératoire), 40-60 minutes (peropératoire)

(*) bruxomane ou recouvrement important en cas de classe II dentaire. La temporisation sera réalisée avec soit :

- bridge collé (ou T.O.B.B.I.),
- gouttière avec dent du commerce,
- prothèse partielle amovible.

V. Conclusion

Le pilier SSA assure la temporisation dans le cadre des thérapeutiques d'extraction implantation immédiate, principalement en secteur postérieur.

Quelle que soit la technique utilisée, les bénéfices sont nombreux :

- D'un point de vue biologique, il assure l'herméticité entre le site chirurgical et la cavité orale, permettant une fermeture du site alvéolaire post-extractionnel sans technique de traction des lambeaux. Le maintien du caillot sanguin et du matériau de comblement dans un espace alvéolaire confiné favorise processus de régénération osseuse.(35)
- D'un point de vue esthétique et fonctionnel, en assurant le soutien mécanique du profil d'émergence original, il offre un résultat prédictible. (36)
- D'un point de vue clinique, le conditionnement de l'espace transmuqueux et de l'architecture gingivale marginale, par la forme initialement donnée au pilier SSA, assure une continuité biologique entre les phases chirurgicale et restauratrice. Cela facilite les étapes prothétiques cliniques, notamment par un accès implantaire facilité (empreinte, insertion passive...) et de laboratoire (gestion du profil d'émergence, identification de la ligne cervicale vestibulaire...) (37). Le bénéfice clinique, pour le patient et pour le praticien, réside en la réduction du nombre d'interventions chirurgicales, des suites postopératoires, du temps global de traitement, restant une solution peu invasive.

Cette technique de réalisation sur-mesure au moment de l'implantation immédiate améliore l'expérience praticien-patient.

La technique d'extraction-implantation immédiate associée à l'utilisation d'un pilier SSA présente de nombreux intérêts, face à des indications de thérapeutique implantaire grandissantes.


Même si les systèmes de CFAO avec usinage au fauteuil se démocratisent dans les cabinets dentaires (37), la mise en œuvre par la technique directe reste une solution peu invasive, simple, à un coût réduit.

Bibliographie

1. Finelle G. Réhabilitation implantaire en secteur molaire. 2018;7.
2. Implantologie immédiate - Guide clinique de gestion des sites d'extractions antérieurs et postérieurs [Internet]. 2017. <https://www.livres-medicaux.com/implantologie-immEDIATE.html>.
3. Finelle G, Popelut A. Protocole d'extraction implantation immédiate : intérêt de l'utilisation de piliers de cicatrisation anatomique conçus par CFAO. J Parodontol. 2016. 35(4):11.
4. Arndt Happe, Gerd Körner. Réhabilitation esthétique en implantologie. Chirurgie et prothèse - Arndt Happe, Gerd Körner [Internet]. 2019. <https://www.decitre.fr/livres/rehabilitation-esthetique-en-implantologie-9782366150520.html>.
5. Dawson A, Chen S. The SAC Classification in Implant Dentistry. Quintessenz Verlag; 2019. 312 p.
6. Association dentaire française Commission des dispositifs médicaux. Les matériaux de substitution osseuse / Commission des dispositifs médicaux de l'association dentaire française. Paris: Association dentaire française; 2005. 63 p. (Dossiers ADF).
7. Les implants : chirurgie et prothèse. Choix thérapeutique stratégique MARTINEZ H, RENAULT P [Internet]. 2008. Librairie Lavoisier. https://www.lavoisier.fr/livre/medecine/les-implants-chirurgie-et-prothese-choix-therapeutique-strategique/martinez/descriptif_2174302 .
8. Armand S. La restauration unitaire antérieure en implantologie. Quintessence international; 2008. 108 p.
9. fr-jcpdigest-2017-2-44-2-214-2214.pdf [Internet]. 2017 https://www.efp.org/fileadmin/uploads/efp/Documents/JCP_Digest/Migration/fr/fr-jcpdigest-2017-2-44-2-214-2214.pdf.
10. Dia Tine S, Seck T, Tamba B, Niang P, Binta C, Gassama B, et al. Implantation immédiate après extraction dentaire. A propos de trois cas cliniques colligés à Dakar. Médecine Buccale Chir Buccale. 2009;15(4):199-208.
11. Données fondamentales de l'extraction-implantation immédiate [Internet]. LEFILDENTAIRE magazine dentaire. 2011 <https://www.lefildentaire.com/articles/pratique/step-by-step/donnees-fondamentales-de-lextraction-implantation-immEDIATE>.
12. Extraction-implantation immédiate versus implantation différée : vers une nouvelle réflexion [Internet]. LEFILDENTAIRE magazine dentaire. 2010 <https://www.lefildentaire.com/articles/clinique/implantologie/extraction-implantation-immEDIATE-versus-implantation-differee-vers-une-nouvelle-reflexion>.

13. Verdalle P-M, Colomb R. Régénération osseuse guidée (R.O.G.), implantation immédiate ou différée dans le secteur antérieur maxillaire. Actual Odonto-Stomatol. déc 2010;(252):357-66.
14. Intérêt clinique de l'extraction-implantation immédiate [Internet]. LEFILDENTAIRE magazine dentaire. 2010
<https://www.lefildentaire.com/articles/clinique/implantologie/interet-clinique-de-l-extraction-implantation-immEDIATE>.
15. Extraction Implantation et Mise en Esthétique Immédiates des Implants Unitaires Antérieurs [Internet].2016. <https://www.ifcia-antoun.com/fr/publications/0153-Extraction-Implantation-et-Mise-en-Esthetique-ImmEDIATEs-des-Implants-Unitaires-Anterieurs>.
16. Analyser méthodiquement la situation d'extraction - Environnement péri-implantaire - Comptes-rendus des journées de formation - SOP [Internet]. 2013.
<https://www.sop.asso.fr/les-journees/comptes-rendus/33-environnement-peri-implantaire/2>.
17. Leclercq P, Granjon O, Phillips D. Avulsion et implantation immédiate. Actual Odonto-Stomatol. févr 2013;(261):4-10.
18. Frydman N. Extraction-préservation alvéolaire à visée implantaire : stratégie thérapeutique. Médecine Buccale Chir Buccale. juill 2015;21(3):141-7.
19. Charrier J-L, Tramba P. Extraction des molaires inférieures. 2013;9.
20. Extractions-implantations immédiates en zones postérieures [Internet]. 2019. Dentalespace. <https://www.dentalespace.com/praticien/parolesdexperts/extractions-implantations-immEDIATEs-experts>.
21. Smith RB, Tarnow DP. Classification of Molar Extraction Sites for Immediate Dental Implant Placement: Technical Note. Int J Oral Amp Maxillofac Implants. 2013 ; 28(3):911-6.
22. Technique SSA composite direct « All in 3 » [Internet]. 2018. Dentalespace.:
<https://www.dentalespace.com/praticien/formationcontinue/technique-ssa-composite-direct>.
23. Implantologie assistée par ordinateur [Internet]. 2010.
<https://www.editionsmdp.fr/boutique/livres/WD7853/implantologie-assistee-par-ordinateur.html> .
24. L'empreinte numérique : 1er maillon de la chaîne CFAO dentaire -3Dcelo [Internet]. 2018. <https://www.3dcelo.com/empreinte-numerique-les-etapes-de-la-cfao-dentaire>.
25. Pilier de cicatrisation anatomique par CFAO en implantation immédiate [Internet]. Produits et Partenaires. 2018. <https://www.idweblogs.com/produits-et-partenaires/pilier-de-cicatrisation-anatomique-cfao-implantation-immEDIATE>.
26. Smith RB, Tarnow DP. Classification of Molar Extraction Sites for Immediate Dental Implant Placement: Technical Note. Int J Oral Maxillofac Implants. 2013;28(3):911-6.

27. L implantologie : l art parfait du camouflage grâce à la technologie CFAO - PDF Free Download [Internet]. 2016. <https://docplayer.fr/3136670-L-implantologie-l-art-parfait-du-camouflage-grace-a-la-technologie-cfao.html>.
28. Popelut A, Finelle G, Marin P. Guide chirurgical en impression 3D. 2017;9.
29. Brochure-SSA-FINAL_HD_.pdf [Internet]. https://www.biotech-dental.com/wp-content/uploads/2021/06/Brochure-SSA-FINAL_HD_.pdf.
30. Raskin A. Les résines composites. : 2009-2010 ; 37.
31. Jager S. Les résines composites fluides utilisées en odontologie: influence du taux de charges. 2018 ; 204.
32. Ibanez C. Optimisation du procédé de photopolymérisation pour l'élaboration de matériaux composites épais à matrice époxyde. : 2020 ; 200.
33. AO 39 Tissus mous Francis Mora [Internet]. 2020. AOnews le magazine dentaire qui nous rassemble. <http://www.aonews-lemag.fr/mora-tissus-mous-aonews-dec>.
34. ID-MIS-TAP_110919_HD-1.pdf [Internet]. 2019. https://misimplants.fr/wp-content/uploads/2019/10/ID-MIS-TAP_110919_HD-1.pdf.
35. Finelle G, Monneyron P. L'extraction implantation immédiate en secteur postérieur associée à la mise en œuvre du pilier SSA [Internet].2020. L'Information Dentaire. <https://www.information-dentaire.fr/formations/lextraction-implantation-immmediate-en-secteur-postrieur-associe-la-mise-en-uvre-du-pilier-ssa>.
36. La gestion des tissus mous dans l'extraction/implantation immédiate [Internet]. Profile Designer iphysio®. 2021 . <https://www.iphysio.dental/gestion-tissus-mous-extraction-implantation-immEDIATE>.
37. Finelle G, Popelut A. Pilier de cicatrisation anatomique INTERNATION par CFAO directe (SSA). : 2016; 7.



SERMENT MEDICAL

En présence des Maîtres de cette Faculté, de mes chers condisciples, devant l'effigie d'HIPPOCRATE.

Je promets et je jure, d'être fidèle aux lois de l'honneur et de la probité dans l'exercice de la Médecine Dentaire.

Je donnerai mes soins à l'indigent et n'exigerai jamais un salaire au-dessus de mon travail, je ne participerai à aucun partage clandestin d'honoraires.

Je ne me laisserai pas influencer par la soif du gain ou la recherche de la gloire.

Admis dans l'intérieur des maisons, mes yeux ne verront pas ce qui s'y passe, ma langue taira les secrets qui me seront confiés et mon état ne servira pas à corrompre les mœurs ni à favoriser le crime.

Je ne permettrai pas que des considérations de religion, de nation, de race, de parti ou de classe sociale viennent s'interposer entre mon devoir et mon patient.

Même sous la menace, je n'admettrai pas de faire usage de mes connaissances médicales contre les lois de l'humanité.

J'informerai mes patients des décisions envisagées, de leurs raisons et de leurs conséquences. Je ne tromperai jamais leur confiance et n'exploiterai pas le pouvoir hérité des connaissances pour forcer les consciences.

Je préserverai l'indépendance nécessaire à l'accomplissement de ma mission. Je n'entreprendrai rien qui dépasse mes compétences. Je les entretiendrai et les perfectionnerai pour assurer au mieux les services qui me seront demandés.

Respectueux et reconnaissant envers mes Maîtres, je rendrai à leurs enfants l'instruction que j'ai reçue de leur père.

Que les hommes m'accordent leur estime si je suis fidèle à mes promesses.

Que je sois déshonoré et méprisé de mes confrères si j'y manque.

GUIRAUD Coline – Pilier SSA (Sealing Socket Abutment) ou pilier de cicatrisation anatomique

Th. : Chir. dent. : Marseille : Aix –Marseille Université : 2021

Rubrique de classement : Prothèses

Résumé :

La technique d'extraction-implantation immédiate, approche chirurgicale courante de nos jours, associée à la conception d'un pilier de cicatrisation anatomique (pilier SSA) est une alternative thérapeutique intéressante et peu invasive puisqu'elle permet de diminuer le temps de traitement et optimise la gestion des tissus mous.

Le pilier SSA garantit la fermeture hermétique du site post-extractionnel et participe à la préservation de l'architecture gingivale après la mise en place d'un implant en secteur postérieur. En assurant, le soutien mécanique des tissus environnants pendant la phase d'ostéointégration, le pilier SSA guide la cicatrisation et permet la conservation du profil d'émergence initial de la dent naturelle.

Après description des concepts fondamentaux et des limites de l'implantation immédiate en secteur postérieur, l'objectif de ce travail sera de décrire au travers de cas cliniques de confection du SSA en technique directe, les bénéfices biologiques, esthétiques et prothétiques d'un pilier de cicatrisation anatomique. Il aidera à mieux comprendre ce protocole permettant d'optimiser les suites opératoires et la mise en place du profil d'émergence, tout en comparant les avantages de la technique conventionnelle directe à ceux de la technique indirecte (numérique).

Mots clés :

extraction-implantation immédiate, pilier cicatrisation anatomique, fermeture site post-extractionnel, préservation architecture gingivale, ostéointégration, profil d'émergence, technique directe, technique indirecte.

GUIRAUD Coline – SSA Abutment (Sealing Socket Abutment)

Abstract:

The immediate extraction-implantation technique, a common surgical approach nowadays, associated with the design of an anatomical healing abutment (SSA) is an interesting and minimally invasive therapeutic alternative since it reduces treatment time and optimizes soft tissue management.

The SSA guarantees the hermetic closure of the post-extraction site and helps to preserve the gingival architecture after the placement of an implant in the posterior sector. By providing mechanical support to the surrounding tissues during the osseointegration phase, the SSA guides healing and allows the preservation of the initial emergence profile of the natural tooth.

After description of the fundamental concepts and the limits of immediate implantation in the posterior sector, the objective of this work will be to describe, through clinical cases of SSA fabrication in direct technique, the biological, aesthetic and prosthetic benefits of an abutment of anatomical healing. It will help to better understand this protocol for optimizing the postoperative and the establishment of the emergence profile, while comparing the advantages of the direct conventional technique to those of the indirect (digital) technique.

Key words :

immediate extraction-implantation, anatomical healing abutment, post-extraction site closure, preservation of gingival architecture, osseointegration, emergence profile, direct technique, indirect technique.