



**HAL**  
open science

# L'interleukine 17 dans la physiopathologie du lichen plan oral

Bruno da Cruz Gonçalves

► **To cite this version:**

Bruno da Cruz Gonçalves. L'interleukine 17 dans la physiopathologie du lichen plan oral. Chirurgie. 2021. dumas-03705623

**HAL Id: dumas-03705623**

**<https://dumas.ccsd.cnrs.fr/dumas-03705623v1>**

Submitted on 27 Jun 2022

**HAL** is a multi-disciplinary open access archive for the deposit and dissemination of scientific research documents, whether they are published or not. The documents may come from teaching and research institutions in France or abroad, or from public or private research centers.

L'archive ouverte pluridisciplinaire **HAL**, est destinée au dépôt et à la diffusion de documents scientifiques de niveau recherche, publiés ou non, émanant des établissements d'enseignement et de recherche français ou étrangers, des laboratoires publics ou privés.



Distributed under a Creative Commons Attribution - NonCommercial - NoDerivatives 4.0 International License

**THESE**

***POUR OBTENIR LE DIPLOME D'ETAT  
DE DOCTEUR EN CHIRURGIE DENTAIRE***

Présentée et publiquement soutenue devant

Aix-Marseille Université  
(Président : Monsieur le Professeur Éric BERTON)

Faculté des Sciences Médicales et Paramédicales  
(Doyen : Monsieur le Professeur Georges LEONETTI)

Ecole de Médecine Dentaire  
(Directeur : Monsieur le Professeur Bruno FOTI)

***L'Interleukine 17 dans la physiopathologie du lichen  
plan oral***

Présentée par

**da Cruz Gonçalves Bruno**

Né le 05/06/1986  
A Pombal (Portugal)

Thèse soutenue le

**Jeudi 16 décembre 2021**

**Devant le jury composé de**

**Président :**

**Professeur RASKIN Anne**

**Assesseurs :**

**Docteur BELLONI Didier**

**Docteur CAMPANA Fabrice**

**Docteur HAMMOUTENE Stéphane**



## ADMINISTRATION

<b>Doyens Honoraires</b>	Professeur	Raymond SANGIUOLO <sup>+</sup>
	Professeur	Henry ZATTARA
	Professeur	André SALVADORI
	Professeur	Jacques DEJOU
<b>Directeur</b>	Professeur	Bruno FOTI
<b>Directeurs adjoints</b>	Professeur	Michel RUQUET
	Professeur	Anne RASKIN
<b>Chargés de missions</b>		
Formation Initiale	Professeur	Michel RUQUET
Recherche	Professeur	Anne RASKIN
Formation Continue	Professeur	Frédéric BUKIET
Relations Internationales	Professeur	Hervé TASSERY
Internat et Diplômes d'études spécialisées	Professeur	Virginie MONNET-CORTI
Affaires générales	Docteur	Patrick TAVITIAN
<b>Responsable Administrative</b>	Madame	Katia LEONI

### PROMOTIONS :

2019 Raymond SANGIUOLO

2020 Gaston BERGER

2021 Joseph MIGOZZI

## LISTE DES ENSEIGNANTS

### **PROFESSEURS DES UNIVERSITES – PRATICIENS HOSPITALIERS DES CSERD**

BUKIET Frédéric (58-01)  
FOTI Bruno (58-02)  
LE GALL Michel (56-01)  
MONNET-CORTI Virginie (57-01)  
RASKIN Anne (58-01)  
RUQUET Michel (58-01)  
TARDIEU Corinne (56-01)  
TARDIVO Delphine (56-02)  
TASSERY Hervé (58-01)  
TERRER Elodie (58-01)

### **PROFESSEUR DES UNIVERSITES**

ABOUT Imad (65)

### **PROFESSEURS EMERITES**

DEJOU Jacques  
HUE Olivier

### **MAITRES DE CONFERENCES DES UNIVERSITES – PRATICIENS HOSPITALIERS DES CSERD**

ABOUDHARAM Gérard (58-01)	LAN Romain (56-02)
BANDON Daniel (56-01)	LAURENT Michel (58-01)
BELLONI Didier (57-01)	LAURENT Patrick (57-01)
BOHAR Jacques (56-01)	MAILLE Gérald (58-01)
CAMOIN Ariane (56-01)	MENSE Chloé (58-01)
CAMPANA Fabrice (57-01)	PHILIP-ALLIEZ Camille (56-01)
CATHERINE Jean-Hugues (57-01)	POMMEL Ludovic (58-01)
GAUBERT Jacques (56-01)	PRECKEL Bernard-Éric (58-01)
GIRAUD Thomas (58-01)	RÉ Jean-Philippe (58-01)
GIRAUDEAU Anne (58-01)	ROCHE-POGGI Philippe (57-01)
GUIVARC'H Maud (58-01)	STEPHAN Grégory (58-01)
JACQUOT Bruno (58-01)	TAVITIAN Patrick (58-01)
LABORDE Gilles (58-01)	TOSELLO Alain (58-01)

## MAITRES DE CONFERENCES DES UNIVERSITES ASSOCIES

Angeline ANTEZACK (57-01)

BALLESTER Benoît (58-01)

BLANCHET Isabelle (58-01)

CASAZZA Estelle (58-01)

## ASSISTANTS HOSPITALIERS ET UNIVERSITAIRES

AL AZAWI Hala (56-01)

ARNIER Canelle (56-01)

BAUDINET Thomas (58-01)

BRINCAT Arthur (57-01)

BROS Agnès (56-01)

CHIARINI Thomas (58-01)

DUMAS Cathy (57-01)

DUPRAT Florence (56-01)

FAURE-BRAC Mathias (57-01)

FERRE Enzo (58-01)

FOUQUES Agathe (56-01)

LAURENT Camille (58-01)

LIOTARD Alicia (58-01)

MADENIAN Pauline (58-01)

MANSUY Charlotte (58-01)

MARCHAL Paul (58-01)

MARTIN William (56-01)

ONGHENA Tom (56-01)

PASCHEL Laura (58-01)

PILLIOL Virginie (58-01)

RAYNAUD Camille (58-01)

ROMAO Vincent (57-01)

VEILLARD Pierre (56-01)

## ASSISTANT DES UNIVERSITES ASSOCIE

GRINE Ghilès (57-01)

### Intitulés des sections CNU :

#### 56<sup>ème</sup> section : Développement, croissance et prévention

56-01 Odontologie pédiatrique et orthopédie dento-faciale

56-02 : Prévention – Epidémiologie – Economie de la santé – Odontologie légale

#### 57<sup>ème</sup> section : Chirurgie orale, Parodontologie, Biologie Orale

57-01 : Chirurgie orale – Parodontologie – Biologie orale

#### 58<sup>ème</sup> section : Réhabilitation orale

58-01 : Dentisterie restauratrice – Endodontie – Prothèses – Fonction-Dysfonction – Imagerie – Biomatériaux

L'auteur s'engage à respecter les droits des tiers, et notamment les droits de propriété intellectuelle. Dans l'hypothèse où la thèse comporterait des éléments protégés par un droit quelconque, l'auteur doit solliciter les autorisations nécessaires à leur utilisation, leur reproduction et leur représentation auprès du ou des titulaires des droits. L'auteur est responsable du contenu de sa thèse. Il garantit l'Université contre tout recours. Elle ne pourra en aucun cas être tenue responsable de l'atteinte aux droits d'un tiers

*Madame le Professeur Anne RASKIN*

*Vous me faites l'honneur de présider cette thèse et je vous en remercie. C'est à de rares occasions que nous avons pu échanger au cours de mon cursus. Ce qui est rare étant précieux, je mesure toute la valeur de votre bienveillance, de vos conseils donnés à la veille de mon départ en stage actif dans le sud-ouest. J'ai dans cet instant trouvé un grand réconfort. Veuillez trouver dans ce travail l'expression de mon plus grand respect et de ma reconnaissance.*

*Monsieur le Docteur Didier BELLONI*

*Vous me faites l'honneur de siéger dans mon jury de thèse et je vous en remercie. Vous avez été mon Maître toute cette année et en bon étudiant, compagnon, padawan, j'attendais chaque semaine avec impatience le retour du « Jeudi » pour pouvoir vous observer et pratiquer sous votre regard bienveillant. Il n'y a pas, aujourd'hui, un seul acte de chirurgie que je ne pratique sans que vous ne soyez à mes côtés par la pensée. A ce titre, les assistantes qui travaillent avec moi se demandent pourquoi je veux, presque toujours, dans mon plateau un élévateur « assez large » pour une avulsion... Je sais bien pourquoi, moi. Merci encore pour tous vos conseils donnés pour mon imminente pratique solo en campagne. Vous êtes de ceux que je garderai toujours avec moi...*

*Monsieur le Docteur Fabrice CAMPANA*

*Si cette thèse était un film, votre nom serait le premier lors du générique. Je vous remercie d'avoir accepté de diriger ce travail et de m'avoir accompagné dans ce défi. Travailleur acharné, vous avez porté cette thèse à bout de bras en parallèle de tout le reste... vous me permettez ainsi de conclure mon cursus. Vous êtes celui que l'on doit pointer du doigt, applaudir, celui qui inspire, un passionné, un exemple de pratique, le médecin avec un grand M mais avec toute sa modestie. Pour tout ce que vous êtes et ce que vous avez fait pour moi, je vous dis, merci. J'espère vous faire honneur dans ma pratique future.*

*Monsieur le Docteur Stéphane HAMMOUTENE*

*Je vous remercie d'avoir accepté de siéger dans ce jury. C'est avec la confiance acquise auprès du Docteur Belloni le jeudi matin que j'avulsais des dents aux urgences le jeudi après-midi mais pas que ... merci de m'avoir soutenu lorsqu'il y avait autre chose que de la dent au bout du davier.*

*A Héléna, Samuel, Alexandre*

*Mes enfants vous avez été mon moteur pendant ce périple de reconversion professionnelle. Pendant les moments de profonde noirceur, en PACES, c'est en plongeant mon visage dans vos cheveux que j'ai trouvé la force de vivre. J'aimerai en ces quelques mots que vous lirez, peut être un jour, vous dire, qu'il n'y a d'idéal que ce que l'on fait avec passion. En mettant tout son être dans un projet, on finit par y arriver. J'espère en être un exemple. Pardon encore pour toutes ces heures dérobées... Votre papa qui vous aime.*

*A Suse mon épouse*

*Merci de m'avoir accompagné depuis le début, de m'avoir encouragé dans les moments de doutes, de m'avoir permis de connaître la joie d'être père. Tu as alterné le rôle de mère, de père en période de partiels et cette monstrueuse première année de médecine. Je te dédie cette thèse. J'espère que tu t'épanouiras bientôt dans une vie professionnelle et dans notre nouvelle région. Malgré les difficultés, je t'aime.*

*A mes parents*

*Je souhaite que vous compreniez un jour que les grandes choses ne s'accomplissent que par de grands rêves. La vie passe trop vite pour attendre immobile que des jours meilleurs arrivent. C'est de cela que je tire ma plus grande force. Merci de m'avoir transmis des valeurs morales solides, respect, loyauté, reconnaissance. C'est grâce à vous que je suis devenu ce que je suis aujourd'hui, un concentré de vos défauts mais aussi de vos qualités. J'espère, je sais, que vous êtes fiers de votre grand fils. Je vous aime mes parents.*

*A Brandone*

*Prends confiance en toi, et va au bout de tes rêves... La première marche est toujours la plus haute et probablement la plus douloureuse mais cela en vaut le coup.*

*A mon fidèle ami YU*

*Je suis fière d'être ton ami. Tu as une famille magnifique. J'espère que notre amitié déjà ancienne ne s'éteindra jamais.*

*A Sihem et Anas*

*Mes plus proches compagnons de route pendant ces 5 ans. Ce fût un honneur de vous avoir comme camarades. Je vous souhaite une belle réussite dans vos vies respectives.*



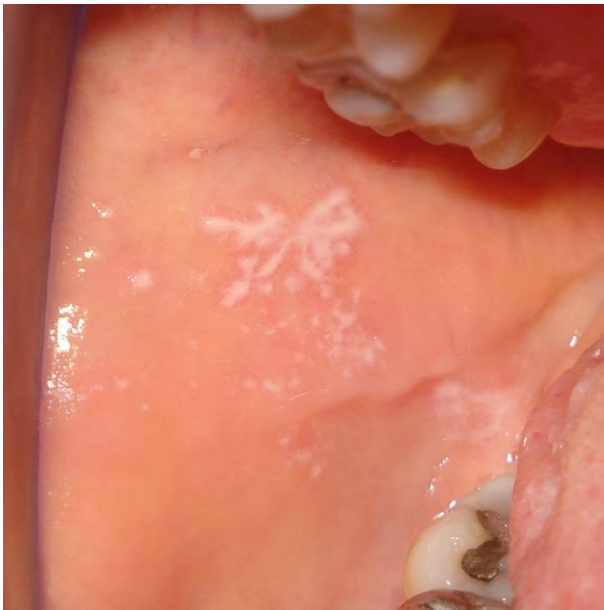# Tables des matières

<b>1.</b>	<b>INTRODUCTION</b>	<b>1</b>
<b>2.</b>	<b>MATERIEL ET METHODE</b>	<b>8</b>
<b>2.1.</b>	<b>METHODE DE RECHERCHE POUR L'IDENTIFICATION DES ETUDES</b>	<b>8</b>
<b>2.2.</b>	<b>CRITERES D'INCLUSION ET D'EXCLUSION</b>	<b>8</b>
<b>2.3.</b>	<b>RECUEIL ET ANALYSE DES DONNEES</b>	<b>8</b>
<b>2.4.</b>	<b>EXTRACTION DES DONNEES</b>	<b>8</b>
<b>3.</b>	<b>RESULTATS</b>	<b>9</b>
<b>3.1.</b>	<b>ELISA</b>	<b>9</b>
<b>3.2.</b>	<b>IMMUNOHISTOCHEMIE</b>	<b>9</b>
<b>3.3.</b>	<b>RT-PCR</b>	<b>10</b>
<b>3.4.</b>	<b>CYTOMETRIE DE FLUX</b>	<b>11</b>
<b>3.5.</b>	<b>WESTERN BLOT</b>	<b>11</b>
<b>4.</b>	<b>DISCUSSION</b>	<b>12</b>
<b>5.</b>	<b>CONCLUSION</b>	<b>17</b>
<b>6.</b>	<b>ANNEXES</b>	<b>A</b>
<b>7.</b>	<b>LISTE DES ABREVIATIONS</b>	<b>B</b>
<b>8.</b>	<b>BIBLIOGRAPHIE</b>	<b>I</b>

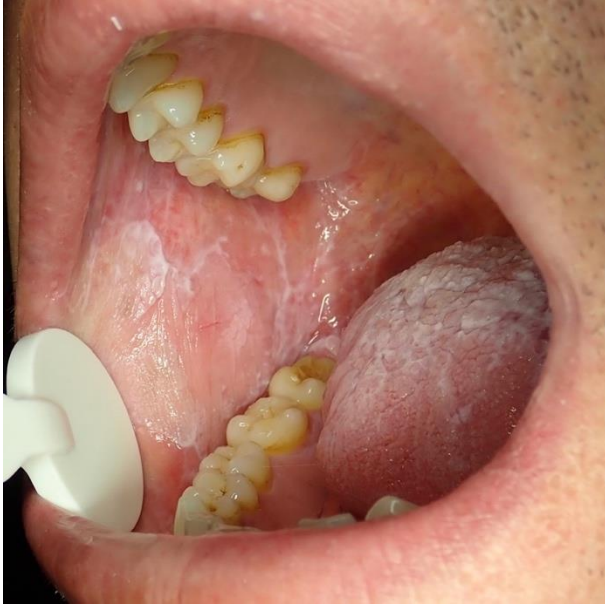## 1. Introduction

Le lichen oral (LO) est une maladie cutanéomuqueuse inflammatoire chronique fréquente affectant 0,5 à 2 % de la population (1–3). C'est la pathologie non infectieuse la plus courante de la muqueuse orale (1). Cette affection bénigne est considérée par l'organisation mondiale de la santé (OMS) comme une affection à potentiel malin avec un taux de transformation estimé entre 1 et 3% (3). Le LO est une maladie polymorphe qui se manifeste par des lésions de la muqueuse orale variées. On lui décrit 3 stades :

- Une phase précoce dite « blanche » se manifestant par l'apparition de papules kératosiques blanches d'abord ponctiformes, puis se réunissant en stries formant des réseaux, dits réticulés, qui elles-mêmes se réunissent pour former des plaques blanches (4–6). C'est la forme la plus courante (1). A ce stade, aucune prise en charge n'est recommandée.

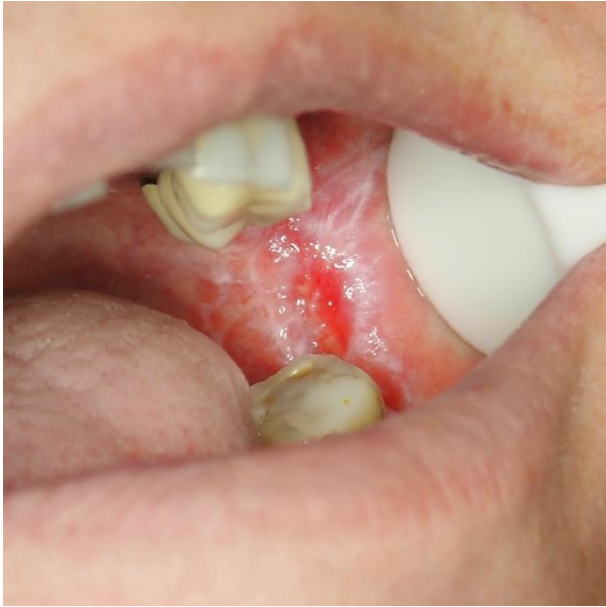

*Figure 1 : lichen quiescent « blanc » avec l'association au niveau d'une face interne de joue droite de papules ponctiformes et de stries kératosiques (collection Dr. Campana).*

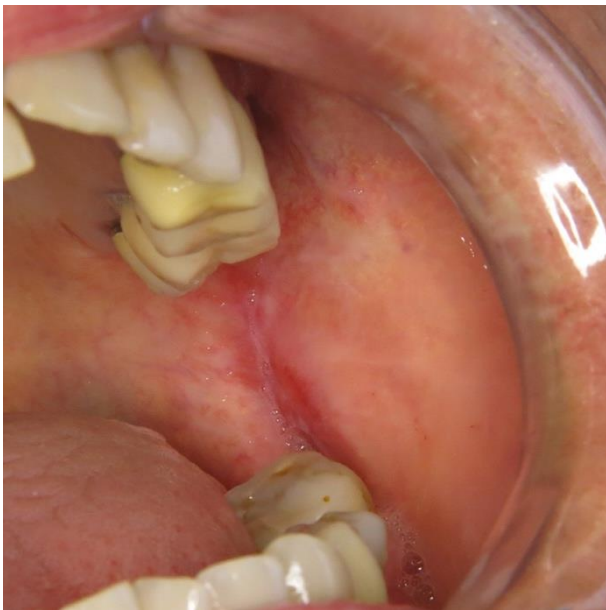

*Figure 2 : LO blanc au stade précoce avec formation d'une plaque blanche dans la face interne de la joue droite. On note en arrière de cette plaque des stries kératosiques (collection Dr. Campana).*

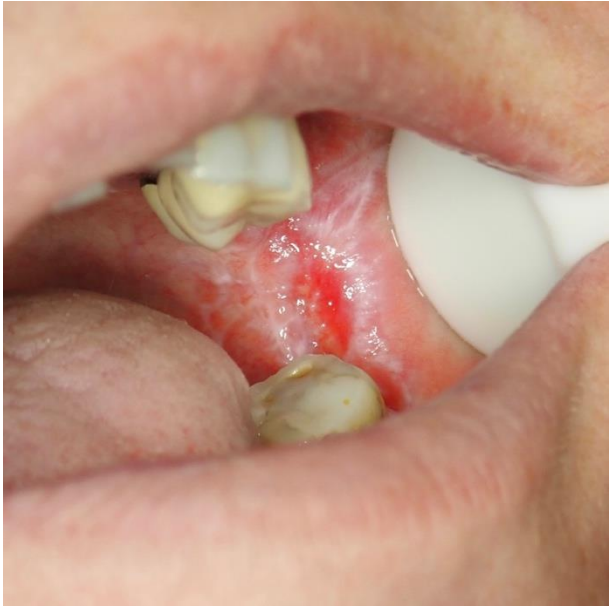- Une phase d'état, dite « rouge », caractérisée par une réaction inflammatoire plus ou moins importante. Dans cette phase, les aspects cliniques peuvent être érythémateux, érosifs, ulcérés ou bulleux (4,6). Les lésions sont le plus souvent symptomatiques et nécessitent une prise en charge thérapeutique. Celle-ci repose sur l'utilisation de corticoïdes topiques en 1<sup>ère</sup> ligne, mais environ un quart des LO sont cortico-résistants ou dépendants. Le tacrolimus topique est utilisé en 2<sup>ème</sup> ligne de traitement. Certains malades ne sont toutefois pas répondeurs.



*Figure 3 : érosion de la commissure intermaxillaire au centre de lésions kératosiques. La phase d'état inflammatoire est en place. 05/2014(collection Dr. Campana).*

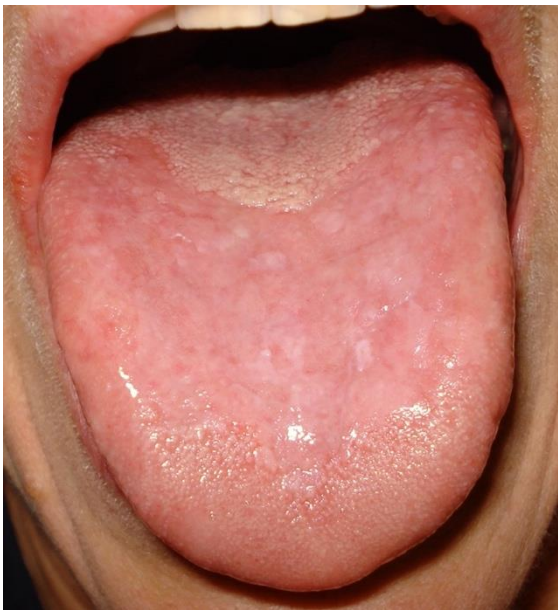

*Figure 4 : même patient, même zone muqueuse, après une corticothérapie multimodale. On note la persistance d'inflammation malgré le traitement. Le patient était corticodépendant et l'apparition d'un syndrome de Cushing a motivé la mise en place d'une deuxième ligne de traitement par tacrolimus. 08/2014 (collection Dr. Campana).*

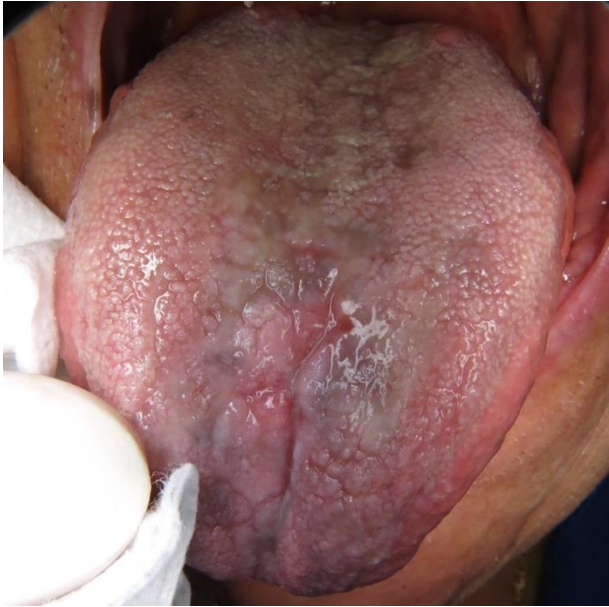

*Figure 5 : même patient, même zone muqueuse. Récidive à l'arrêt du tacrolimus 08/2021 (collection Dr. Campana).*

- Une phase tardive dite post-lichénienne où l'inflammation a disparu et où l'on observe les séquelles des phases inflammatoires du LO. On décrit le LO atrophique et pigmentaire.

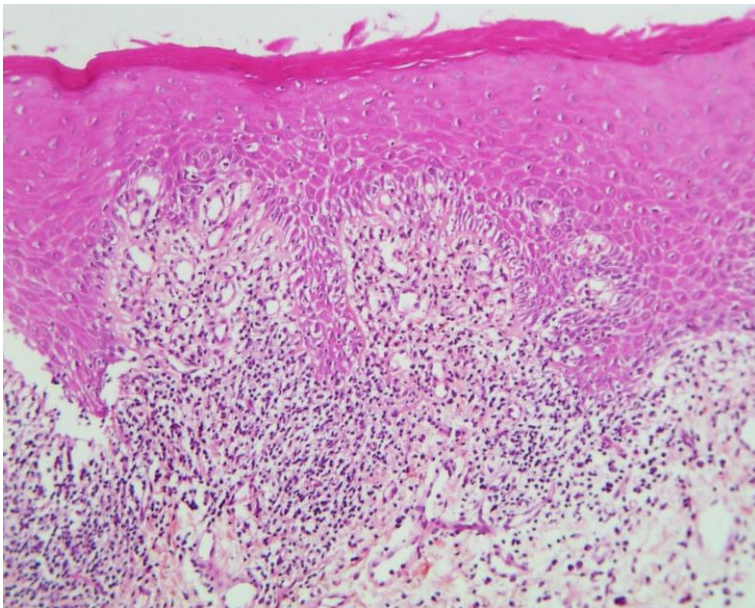


*Figure 6 : atrophie linguale avec dépapillation et papules kératosiques en « taches de bougie » (collection Dr. Campana).*



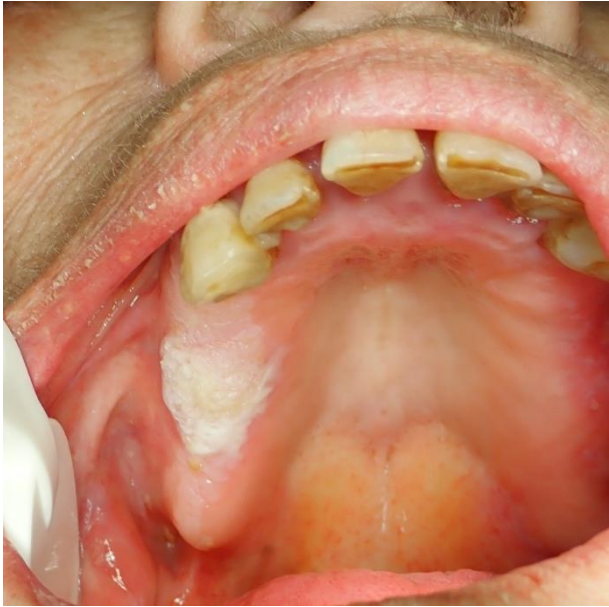*Figure 7 : Pigmentation post inflammatoire dans une phase tardive de LO (collection Dr. Campana).*

Histologiquement, le LO est caractérisé par une dégénérescence avec liquéfaction des kératinocytes basaux par apoptose, un dense infiltrat inflammatoire lymphocytaire en bande ainsi qu'une kératose ortho ou parakératosique (2,6).

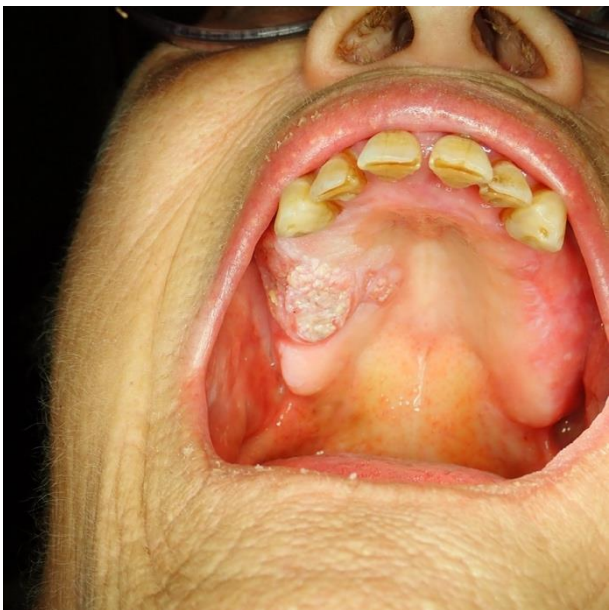

*Figure 8 : Aspect histologique d'un LO (collection Dr. Campana).*

La dégénérescence maligne du lichen se produit entre 1 et 3% des cas et justifie une surveillance à vie de la maladie, à minima annuelle.



*Figure 9 : plaque kératosique de la crête alvéolaire secteur 1 lors d'un LO induit par l'hépatite C. 11/2019 (collection Dr. Campana).*



*Figure 10 : même patiente, même zone muqueuse, transformation maligne malgré la prise en charge et la guérison de l'hépatite C et de la mise en place de plusieurs lignes de traitement pour le LO. 06/2020 (collection Dr. Campana).*

L'illustration par ces quelques cas exprime le besoin de mieux comprendre à la fois la physiopathologie de la maladie et les cibles des nouveaux traitements.

Les avancées des connaissances immunologiques et l'essor des biothérapies sont majeurs dans la prise en charge des maladies dermatologiques ou rhumatismales inflammatoires. Plusieurs

anticorps monoclonaux, dont le secukinumab ciblant l'interleukine 17 (IL-17), sont commercialisés dans certaines indications avec des résultats positifs. Des essais cliniques dans les lichens muqueux ou cutanés sont en cours et leur utilisation clinique paraît d'avenir.

L'objectif de ce travail était donc de faire le point sur le rôle suggéré de l'interleukine 17 dans la physiopathologie du LO (2,7) et le fonctionnement de son axe cytokinique afin de mieux appréhender l'usage à venir des anticorps monoclonaux la ciblant.



## 2. Matériel et Méthode

### 2.1. Méthode de recherche pour l'identification des études

Une stratégie de recherche fût appliquée entre septembre 2020 et février 2021, sélectionnant les articles entre 2012 et 2021 afin de rechercher dans la littérature l'association entre le LO et l'IL-17.

Les mots clés ont été identifiés et sélectionnés dans la base de données MESH et combinés avec des opérateurs booléens pour construire les équations de recherche suivantes respectivement dans 3 moteurs de recherche différents :

- Pubmed : (interleukin-17 AND (english[Filter] OR french[Filter])) AND (("lichen planus"[All Fields]) OR ("oral lichen planus"[All Fields]) AND (english[Filter] OR french[Filter])),
- Web of science : lichen planus, oral AND interleukin-17,
- DOSS : lichen planus, oral AND interleukin-17.

### 2.2. Critères d'inclusion et d'exclusion

Les critères d'inclusion furent tous les articles originaux (cas cliniques et études cliniques) établissant un lien entre l'IL-17 et le LO. Les correspondances portant sur un cas particulier, les études portant sur le lichen plan cutané, les études publiées en une autre langue que le français ou l'anglais, ainsi que les textes intégraux n'étant pas accessibles via les crédits interuniversitaires furent exclus.

### 2.3. Recueil et analyse des données

Après avoir exclu les doublons, les titres et abstracts des articles conservés furent évalués indépendamment par deux lecteurs (BD et FC), conformément aux critères d'inclusion et d'exclusion précédemment cités. Si les titres et abstracts étaient jugés en adéquation avec le sujet, la lecture du texte intégral constituait la deuxième phase de sélection.

### 2.4. Extraction des données

Les données furent extraites selon le même tableau d'extraction mais de manière indépendante par les 2 évaluateurs (BD et FC). Le tableau fut construit sur un accord commun en fonction des critères à évaluer. En cas de désaccord, durant la phase d'extraction des données, une relecture commune devait être pratiquée afin de trouver un accord entre les 2 évaluateurs. Il n'y a pas eu de désaccord durant ce travail.

### 3. Résultats

L'interrogation des 3 bases de données a permis de retrouver 79 articles. Après analyse selon les critères d'inclusion et d'exclusion, 50 articles ont été retenus et la lecture des textes intégraux a permis d'inclure 13 articles. Les résultats de cette recherche sont disponibles dans le diagramme de flux en annexe 1.

Dans la littérature, la dénomination IL-17 désigne l'IL-17A, 1<sup>er</sup> membre découvert de la famille des IL-17 (8,9), et non pas la famille de l'IL-17 qui est formée de 6 membres : l'IL-17A (ou IL-17), l'IL-17B, l'IL-17C, l'IL-17D, l'IL-17 E (ou IL-25) et IL-17F (9).

#### 3.1. Elisa

L'expression de l'IL-17A sérique ou salivaire par Elisa a été étudiée dans 4 articles :

Pouralibaba et al. (1) ont retrouvé, chez 72 malades (24 lichen oral érosif (LOE), 24 lichen oral non érosif (LONE) et 24 témoins (T)), que le taux sérique d'IL-17A était supérieur chez les LOE versus (vs) T ( $p < 0,01$ ), supérieur chez les LONE vs T et supérieur chez les LOE vs les LONE ( $p < 0,01$ ).

Gueiros et al. (6) ont étudié cette expression d'IL-17A chez 65 malades (42 LO et 23 T). Elle était significativement supérieure chez les LO vs T ( $p < 0,001$ ), chez les LOE vs T ( $p = 0,005$ ), chez les LONE vs T ( $p < 0,001$ ). Il n'a pas été retrouvé de différence significative entre LOE et LONE. ( $p < 0,01$ ).

Xie et al. (4) ont retrouvé les mêmes résultats sur un échantillon de 55 malades (40 LO et 15T), que l'expression de l'IL-17A était supérieur chez les LOE vs T ( $p < 0,01$ ), LONE vs T ( $p < 0,05$ ) et sans différence significative entre LOE et LONE.

Wang et al. (10) ont étudié la concentration salivaire d'IL-17A sur un échantillon de 45 malades (15 LOE, 15 LONE et 15 T). L'IL-17A était supérieure chez les LO vs T ( $p = 0,04$ ), chez les LOE vs T ( $p = 0,005$ ), LOE vs LONE ( $p = 0,006$ ), mais sans différence significative entre LONE et T.

#### 3.2. Immunohistochimie

Six études ont étudié le marquage l'expression de l'IL-17A par immunohistochimie (IHC) à partir d'échantillons biopsiques paraffinés.

Yamauchi et al. (11) ont comparé l'expression de l'IL-17A chez 53 malades (43 LO, 5 kératoses et 5 ulcères). Ils ont retrouvé un marquage chez les patients atteints de LO et de kératose, mais pas chez ceux atteints d'ulcères.

Lu et al. (7) ont comparé 37 malades (14 LONE, 13 LOE et 10 T). Le marquage était significativement supérieur chez les LOE vs T, chez les LONE vs T et chez les LOE vs LONE. Toutefois si les résultats sont décrits comme significatifs, aucune p-value n'est précisée.

Javvadi et al. (2) ont comparé 10 LO à des témoins dits « inflammatoires non spécifiques ». Le marquage était supérieur dans les T versus les LO ( $p < 0,021$ ), mais avec un marquage faible dans les deux situations. La localisation du marquage de l'IL-17A se situait dans la zone profonde de la bande inflammatoire pour les LO.

Shen et al. (12) ont comparé 42 LO avec 10 témoins. Ils ont retrouvé un marquage de l'IL-17A plus important ( $p = 0,01$ ) dans le conjonctif des LO vs T et une absence de différence significative au niveau de l'épithélium. Il n'existait pas de différence d'expression entre les 42 LO et les 80 lichens cutanés de l'étude.

Wang et al. (13) ont regardé l'expression de l'IL-17E et de l'IL-17RA chez 25 LO (13 LONE et 12 LOE) et 12 T. L'expression était supérieure chez LO versus T ( $p < 0,01$ ) avec une localisation majoritairement au niveau de la lamina propria et faible dans l'épithélium. L'IL-17E était indétectable chez les T.

Solimani et al. (14) ont réalisé une IHC après 12 semaines de traitement par secukinumab ou ustekinumab. Ils ont retrouvé une diminution du marquage de l'IL-17A chez les 3 patients traités par secukinumab et une absence chez celui traité par ustekinumab.

### 3.3. RT-PCR

La RT-PCR est la méthode de choix pour l'analyse de l'expression génétique. La RT-PCR a été utilisée comme critère de jugement dans 5 études :

Gueiros et al. (6) ont étudié l'influence du polymorphisme de l'IL-17A sur le risque de LO. Ils ont retrouvé que le génotype G197A majorait le risque de LO.

Lu et al. (7) ont étudié l'expression du mRNA de l'IL-23p19, de l'IL-12p40 et de l'IL-17A. Globalement, l'expression était plus forte dans les LONE vs T, sans que de valeur de la p-value ne soit donnée. Ils ont retrouvé dans les LONE une corrélation de l'expression du mRNA de

l'IL-23p19 et de l'IL-12p40 avec celui de l'IL-17A. Sur les lignées kératinocytaires, la stimulation par l'IL-17A a augmenté l'expression d'IL-8, du CCL20, du TNF $\alpha$ , d'HBD2 et 3.

Pour Shen et al. (15), le mARN de l'IL-17A est plus exprimé dans les 50 LO vs les 16 T ( $p < 0,001$ ). Des résultats similaires et significatifs sont retrouvés par Yamauchi et al. (11) sur l'expression du mARN de l'IL-17A chez 43 Lo vs 10 T. Javvadi et al. (2) n'ont pas retrouvé de différence significative dans leur étude, mais l'échantillon était inférieur et les témoins dits « inflammatoires non spécifiques » (6LO vs 6T).

#### 3.4. Cytométrie de flux

La cytométrie de flux pour étudier les populations de LTh17 et de LTh1 a été utilisée deux fois. Xie et al. (4), ont retrouvé une plus grande infiltration de LTh1 et LTh17 chez 40 LO vs 15 T. Wang et al. (16) ont retrouvé que l'expression des LTh17 était augmentée chez 18 LO (9 LOE et 9 LONE) comparée à 16 T ( $p < 0,05$ ). Ils ont montré que le taux d'IL-17A augmentait après stimulation par l'IL-9 comparé à un groupe non stimulé ( $p < 0,05$ ).

#### 3.5. Western Blot

Shen et al. (12) ont comparé l'expression de l'IL-17A dans 50 LO vs 19T et l'ont retrouvé supérieure sans qu'une p-value ne soit donnée.

#### 4. Discussion

Le lichen est une dermatose inflammatoire à l'immunopathogénie mal connue (2,4,6). La composition du microenvironnement inflammatoire (MEI) et les axes cytokiniques impliqués sont mal définis (6).

En 2005, une conférence de consensus sur le LO a proposé une théorie (figure 11) reposant sur le déclenchement de la maladie par des antigènes, qui à ce jour ne sont pas encore identifiés (17). La première hypothèse reposerait sur la présentation de cet antigène par les cellules de Langerhans (CL) (6,13,17), via le complexe majeur d'histocompatibilité de classe II, aux LT CD4+. Les deux principaux sous-types de LT CD4+, les Th1 et les Th2, ainsi stimulés sécréteraient, entre autres, l'IL-2 et l'IFN- $\gamma$ , activant les LT CD8+ (2,4,6,17). La seconde hypothèse est que les LT CD8+ pourraient être activés directement par les CL (17). L'apoptose kératocyttaire serait liée finalement à la libération de TNF- $\alpha$  par ces LT CD8+ (6,17). La sécrétion locale d'IFN- $\gamma$  maintiendrait l'expression du CMH de classe II et contribuant à la chronicité de la maladie.

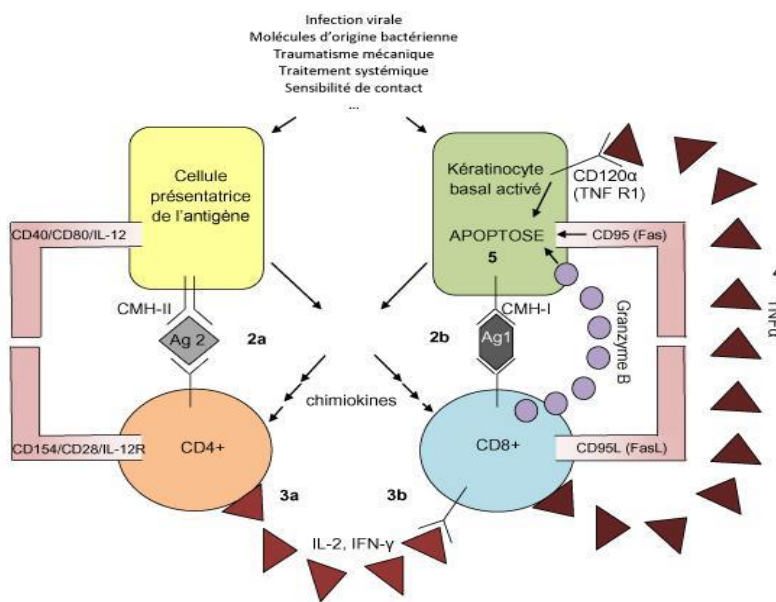


Figure 11: Hypothèse immunopathologique du lichen oral (17).

Plus récemment, un nouveau sous-type de LT CD4+, les Th17 (8), ont été découverts, puis retrouvés dans les lésions de LO et leurs rôles évoqués dans la formation et la maintenance du MEI (4,6,7,15,18). L'IL-17A est la cytokine la plus associée aux Th17 (7-9), mais elle est aussi produite par d'autres cellules immunes comme les NK, les LT $\gamma\delta$ , les LTNK, les LTc17 ou les

LB (8,18,19). C'est une cytokine pro-inflammatoire (4,9) permettant la défense contre divers pathogènes et qui en cas de surproduction pathologique entraînerait des dommages tissulaires (9). Elle induit la production d'autres cytokines pro inflammatoires comme le TNF- $\alpha$ , l'IL-6 ou l'IL-8, ainsi que diverses chémokines comme HBD-2,3, CCL20 ou le CXCL8 (4,7). Elle est associée à de nombreuses maladies chroniques inflammatoires et auto immunes (2,6,7,9,15).

Dans notre recherche bibliographique, presque tous les auteurs ont retrouvé une surexpression de l'IL-17A dans les LO, quel que soit la forme clinique du LO (LOE ou LONE), comparés aux T (1,4,6,7,10,12,13,15) et quelle que soit la technique utilisé pour l'évaluer. Seul Javadi et al. (2) n'ont pas retrouvé de différence significative, mais les LO étaient comparés à des témoins dits « inflammatoires non spécifiques ». Une seule étude n'a pas retrouvé de différence d'expression de l'IL-17A entre les LONE et les T (17).

Lorsqu'on regarde ce rôle en fonction de l'activité clinique du LO, les résultats sont contradictoires. Quatre études ont comparé le LOE avec le LONE. Deux auteurs ont retrouvé qu'il existe une surexpression significative chez les LOE vs les LONE (1,10) et deux n'en ont pas retrouvée (4,6). Ces résultats vont toutefois dans le sens que l'expression de l'IL-17A serait corrélée à l'activité de la maladie.

Solimani et al. (18) ont montré qu'un traitement anti IL-17A diminuait l'expression de l'IL-17A et qu'un traitement anti IL-12/23 annihilait la production de l'IL-17A avec un bénéfice clinique sur les lésions de LO.

Le génotype G197A de l'IL-17A serait un facteur de risque de LO (6).

L'induction de la différenciation des Th17 est en partie contrôlée par l'IL-23 (6,7), sécrétée par les CL ou par les kératinocytes (7). L'IL-23 est une protéine hétérodimérique formée d'une sous unité IL-23p19 spécifique et d'une sous unité IL12-p40 commune avec l'IL-12. Il existerait ainsi un axe IL-23/IL-17 pro-inflammatoire (7,13) (figure 12).

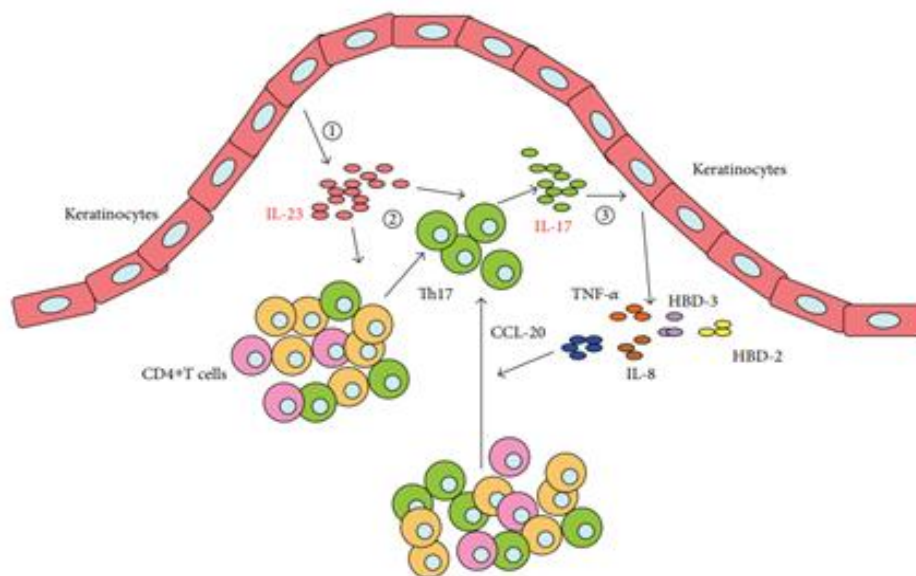


Figure 12 : modèle schématique de l'axe IL-23/IL-17 (7).

Dans le MEI, il semble exister une balance homéostatique entre les Th17 et les lymphocytes T régulateurs (Treg), l'un favorisant la réaction immune et l'autre la régulant pour éviter la destruction tissulaire. Dans le LO, comme nous l'avons vu plus haut, l'IL-23 est surexprimée et stimule la différenciation des Th17 et la production de l'IL-17A (7). De l'autre côté, on observe aussi une surexpression des Tregs (2,4,6,12) et de leurs cytokines associées, qui agissent comme une voie de rétrocontrôle de la production de l'IL-17A (2,12).

L'IL-17A et l'IL-17F sont très proches et ne diffèrent que par 10 à 30 plicatures d'écart avec des zones de codage proches situées sur le chromosome 6 (6,9). Ces deux IL sont sécrétées sous la forme d'homodimère d'IL-17A et d'IL-17F ou sous une forme hétérodimérique d'IL-17A/IL-17F (13). Les actions de ces deux interleukines sont toutefois différentes. L'IL-17A a une action pro-inflammatoire (9) alors que l'IL-17F jouerait un rôle dans les mécanismes de défenses (13). L'IL-17E est celle qui présente le moins d'homologies. Elle se fixe au récepteur IL-17RA/IL-17RB (9). Elle a une action anti-inflammatoire en promouvant d'une part la présence des Th2 et d'autre part en rentrant en compétition avec l'IL-17A au niveau du récepteur IL-17RA (13). Wang et al. ont retrouvé une surexpression de l'IL-17E au niveau des LONE (13).

En 1995, le récepteur A de l'IL-17 (IL-17RA) a été identifié comme un nouveau récepteur de l'IL-17A. Il a été ensuite démontré qu'il faisait partie d'une famille de récepteurs aux IL-17

composée de 5 membres (IL-17RA, RB, RC, RD et RE) (9). Les récepteurs sont hétérodimériques ce qui semble leur conférer une affinité particulière pour les différents sous type de la famille des IL-17 (13). Ils expriment tous le motif cytoplasmique SEFIR (similar expression of fibroblast growth factor) (8).

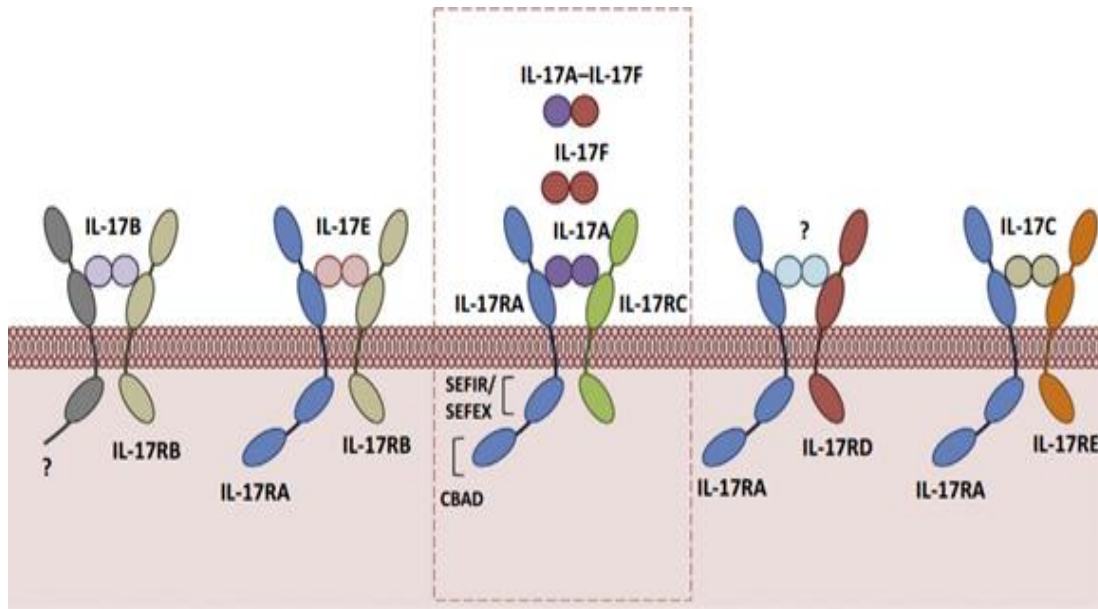


Figure 13 : Différentes interleukines de la famille de l'IL-17 et leurs récepteurs (8)

Lors de la stimulation par l'IL-17A, IL-17F et IL17A-17F IL-17, l'IL-17RA initie l'activation de voies de signalisation pro-inflammatoires. Cependant, l'IL-17RA seule ne suffirait pas à médier l'action des IL-17, mais celle-ci nécessite un complexe hétérodimérique composé de l'IL-17RA et de l'IL-17RC (figure 13). Bien que l'IL-17F se lie à IL-17RA avec une affinité 100 à 1000 fois plus faible que l'IL-17A, l'affinité de liaison pour l'IL-17RC est comparable entre les deux cytokines. Il est proposé que la liaison du ligand à la première sous-unité du récepteur IL-17 modifie l'affinité et la spécificité de la deuxième sous-unité du récepteur, favorisant ainsi la formation d'un récepteur hétérodimérique.

La signalisation de l'IL-17 (figure 14) est déclenchée par la liaison des différents ligands aux différents récepteurs et l'activation pour tous de Act1 (8,9). Pour l'IL-17A/A, de l'IL-17A/F ou de l'IL-17F/F au récepteur IL-17RA/IL-17RC, Act1 active deux voies de signalisation pro-inflammatoire soit par transcription géniques (8), soit par stabilisation de l'ARNm (8,9).



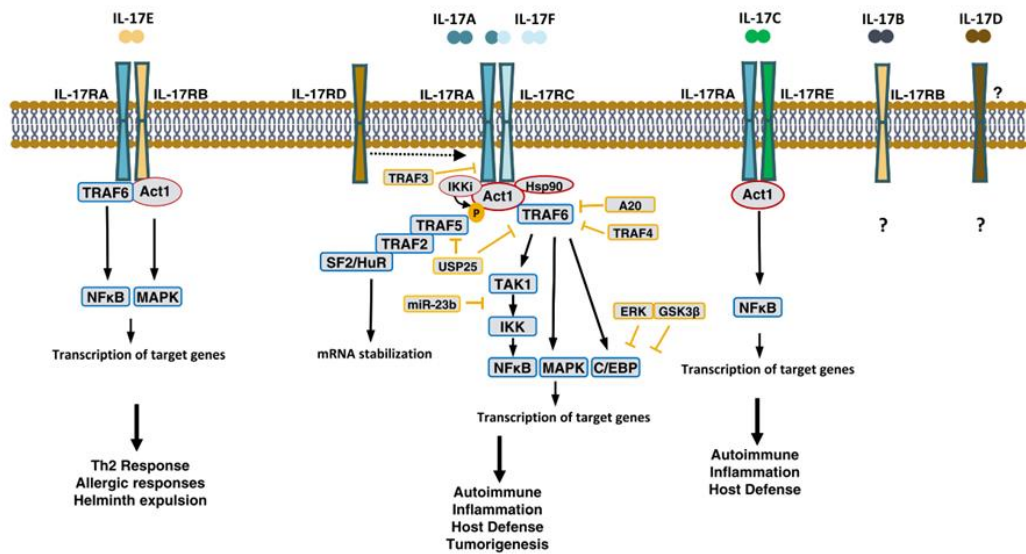


Figure 14 : Récepteurs et voies de signalisation de la famille des IL-17 (9)

La transcription génique se fait par le biais de l'activation de TRAF6 qui permet en cascade le déclenchement des voies NF- $\kappa$ B, C/EBP $\beta$ , C/EBP $\delta$  et MAPK (9). Les essais d'ubiquitination in vitro ont révélé que la protéine Act1 médie l'ubiquitination de TRAF6 liée à Lys63 par l'intermédiaire de son domaine Ubox. La délétion et les mutations ponctuelles du domaine Ubox abolissent ce phénomène et atténuent la réponse dépendante de l'IL-17. La stabilisation de l'ARNm passe par l'activation de la cascade MAPK où TRAF2 et TRAF5 sont impliqués par l'activation de IKKi. La déficience en IKKi a aboli la formation du complexe Act1/TRAF2/TRAF5 (8).

## 5. Conclusion

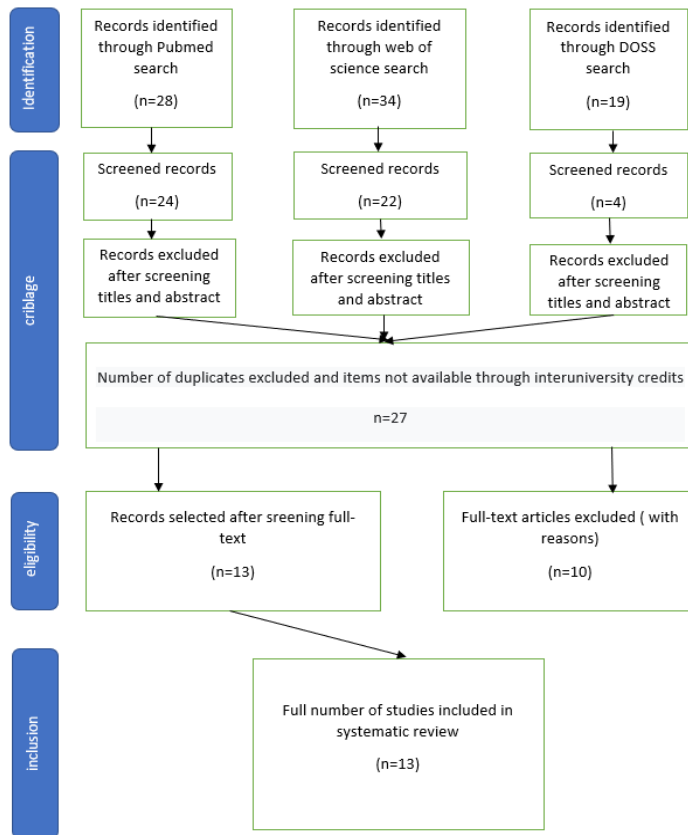
La physiopathologie du LO est encore méconnue. S'il est établi que l'apoptose kératinocytaire est liée à une réaction immune médiée par les LT CD4+ et LT CD8+, ce travail apporte des éléments montrant le rôle des différents sous types de LT CD4+ et en particulier des TH17 producteurs de l'IL-17A dans la génèse et l'entretien de la réaction inflammatoire.

La compréhension des mécanismes immunologiques ouvre des perspectives thérapeutiques en ciblant de manière plus précises les voies engagées. Le ciblage thérapeutique de l'IL-17A en est un exemple. La seule étude clinique que nous ayons retrouvée a été réalisée sur un échantillon faible de patients (n=5), mais a montré des résultats favorables (18). L'axe de l'IL-17A devient une nouvelle cible thérapeutique (15). Il peut être bloqué directement par un anticorps monoclonal anti IL-17A (secukinumab, bimekizumab) ou indirectement par un anticorps monoclonal anti IL-17RA (brodalumab) (8), mais aussi en bloquant sa voie cytokinique avec des anticorps anti IL-12/IL23 (ustekinumab, briakinumab) (8) ou un anticorps anti IL-23 (guselkumab). La commercialisation en France de ces molécules a commencé pour certaines.

Ces avancées sont nécessaires pour améliorer la prise en charge du lichen oral et éviter l'évolution de la maladie vers le cancer.

## 6. Annexes

Annexe 1 : Flow chart de recherche des articles



## 7. Liste des abréviations

BD : Bruno Dacruz

CCL20 : Chemokine (motif C-C) ligand 20

CL : Cellule de Langerhans

CMH : Complexe majeur d'histocompatibilité

CXCL8 : Interleukine 8

FC : Fabrice Campana

HBD-2,3 : Human  $\beta$  defensin 2 et 3

IHC : ImmunoHistoChimie

INF $\gamma$  : Interféron gamma

LB : Lymphocyte B

LO : Lichen Oral

LOE : Lichen Oral Erosif

LONE : Lichen Oral Non Erosif

LT CD4+ : Lymphocyte T auxiliaire

LT CD8+ : Lymphocyte T cytotoxique

LTc17: LT CD8+ producteurs d'IL-17

LT $\gamma\delta$  : Lymphocyte T gamma delta

LTNK : Lymphocyte T Natural Killer

MAPK : Mitogen-activated protein Kinases

mARN : messenger ribonucleic acid

MEI : Micro-environnement inflammatoire

MESH : Medical Subject Headings

NF- $\kappa$ B : Nuclear factor  $\kappa$ B

NK : Lymphocyte Natural Killer

RT-PCR : Reverse Transcription Polymérase Chain Reaction

SEFIR : Similar expression of fibroblast growth factor

T : Témoin

TNF $\alpha$  : Facteur de nécrose tumorale alpha

TRAF6 : Tumor necrosis factor receptor associated factor 6

Treg : Lymphocytes T régulateurs

VHC : Virus de l'hépatite C

## 8. Bibliographie

1. Pouralibaba F, Babaloo Z, Pakdel F, Aghazadeh M. Serum Level of Interleukin-17 in Patients with Erosive and Non-erosive Oral Lichen Planus. *J Dent Res.* 2013;Dental Clinics:Dental Prospects; ISSN 20082118.
2. Javvadi LR, Parachuru VPB, Milne TJ, Seymour GJ, Rich AM. Regulatory T-cells and IL17A+ cells infiltrate oral lichen planus lesions. *Pathology (Phila).* oct 2016;48(6):564-73.
3. Campana F, Lan R, Girard C, Rochefort J, Le Pelletier F, Leroux-Villet C, et al. French guidelines for the management of oral lichen planus (excluding pharmacological therapy). *Ann Dermatol Vénéréologie.* juill 2021;S0151963821000521.
4. Xie S, Ding L, Xiong Z, Zhu S. Implications of Th1 and Th17 cells in pathogenesis of oral lichen planus. *J Huazhong Univ Sci Technolog Med Sci.* juin 2012;32(3):451-7.
5. Qian H, Jiao L, Fan Z, Wang L, Liu B, Miao G. Analysis of Immunologic Function Changes in Lichen Planus After Clinical Treatment. *Med Sci Monit.* 2 déc 2018;24:8716-21.
6. Gueiros L, Arão T, Souza T, Vieira C, Gomez R, Almeida O, et al. IL17A polymorphism and elevated IL17A serum levels are associated with oral lichen planus. *Oral Dis.* avr 2018;24(3):377-83.
7. Lu R, Zeng X, Han Q, Lin M, Long L, Dan H, et al. Overexpression and Selectively Regulatory Roles of IL-23/IL-17 Axis in the Lesions of Oral Lichen Planus. *Mediators Inflamm.* 2014;2014:1-12.
8. Amatya N, Garg AV, Gaffen SL. IL-17 Signaling: The Yin and the Yang. *Trends Immunol.* mai 2017;38(5):310-22.
9. Gu C, Wu L, Li X. IL-17 family: Cytokines, receptors and signaling. *Cytokine.* nov 2013;64(2):477-85.
10. Wang K, Miao T, Lu W, He J, Cui B, Li J, et al. Analysis of oral microbial community and Th17-associated cytokines in saliva of patients with oral lichen planus: Oral microbiota and interleukin17 in OLP. *Microbiol Immunol.* mars 2015;59(3):105-13.
11. Yamauchi M, Moriyama M, Hayashida J-N, Maehara T, Ishiguro N, Kubota K, et al. Myeloid dendritic cells stimulated by thymic stromal lymphopoietin promote Th2 immune responses and the pathogenesis of oral lichen planus. Nakano H, éditeur. *PLOS ONE.* 9 mars 2017;12(3):e0173017.
12. Shen Z, Gao X, Ma L, Zhou Z, Shen X, Liu W. Expression of Foxp3 and interleukin-17 in lichen planus lesions with emphasis on difference in oral and cutaneous variants. *Arch Dermatol Res.* juill 2014;306(5):441-6.
13. Wang H, Jiang Y, Wang H, Luo Z, Wang Y, Guan X. IL-25 promotes Th2-type reactions and correlates with disease severity in the pathogenesis of oral lichen planus. *Arch*

Oral Biol. févr 2019;98:115-21.

14. Solimani F, Pollmann R, Schmidt T, Schmidt A, Zheng X, Savai R, et al. Therapeutic Targeting of Th17/Tc17 Cells Leads to Clinical Improvement of Lichen Planus. *Front Immunol.* 31 juill 2019;10:1808.


15. Shen Z, Zhang C, Zhou Z, Liu W, Shi L, Shen X. Altered expression of interleukin-17A and its targeting microRNAs in oral lichen planus: a pilot study. *Oral Surg Oral Med Oral Pathol Oral Radiol.* nov 2016;122(5):619-624.e1.

16. Wang H, Guan X, Luo Z, Liu Y, Ren Q, Zhao X. The association and potentially destructive role of Th9/IL-9 is synergistic with Th17 cells by elevating MMP9 production in local lesions of oral lichen planus. *J Oral Pathol Med.* avr 2018;47(4):425-33.

17. Lodi G, Scully C, Carrozzo M, Griffiths M, Sugerman PB, Thongprasom K. Current controversies in oral lichen planus: Report of an international consensus meeting. Part 1. Viral infections and etiopathogenesis. *Oral Surg Oral Med Oral Pathol Oral Radiol Endodontology.* juill 2005;100(1):40-51.

18. Solimani F, Pollmann R, Schmidt T, Schmidt A, Zheng X, Savai R, et al. Therapeutic Targeting of Th17/Tc17 Cells Leads to Clinical Improvement of Lichen Planus. *Front Immunol.* 31 juill 2019;10:1808.

19. Gu C, Wu L, Li X. IL-17 family: Cytokines, receptors and signaling. *Cytokine.* nov 2013;64(2):477-85.



## SERMENT MEDICAL

En présence des Maîtres de cette Faculté, de mes chers condisciples, devant l'effigie d'HIPPOCRATE.

Je promets et je jure, d'être fidèle aux lois de l'honneur et de la probité dans l'exercice de la Médecine Dentaire.

Je donnerai mes soins à l'indigent et n'exigerai jamais un salaire au-dessus de mon travail, je ne participerai à aucun partage clandestin d'honoraires.

Je ne me laisserai pas influencer par la soif du gain ou la recherche de la gloire.

Admis dans l'intérieur des maisons, mes yeux ne verront pas ce qui s'y passe, ma langue taira les secrets qui me seront confiés et mon état ne servira pas à corrompre les mœurs ni à favoriser le crime.

Je ne permettrai pas que des considérations de religion, de nation, de race, de parti ou de classe sociale viennent s'interposer entre mon devoir et mon patient.

Même sous la menace, je n'admettrai pas de faire usage de mes connaissances médicales contre les lois de l'humanité.

J'informerai mes patients des décisions envisagées, de leurs raisons et de leurs conséquences. Je ne tromperai jamais leur confiance et n'exploiterai pas le pouvoir hérité des connaissances pour forcer les consciences.

Je préserverai l'indépendance nécessaire à l'accomplissement de ma mission. Je n'entreprendrai rien qui dépasse mes compétences. Je les entretiendrai et les perfectionnerai pour assurer au mieux les services qui me seront demandés.

Respectueux et reconnaissant envers mes Maîtres, je rendrai à leurs enfants l'instruction que j'ai reçue de leur père.

Que les hommes m'accordent leur estime si je suis fidèle à mes promesses.

Que je sois déshonoré et méprisé de mes confrères si j'y manque.





**Da Cruz Goncalves Bruno** – Interleukine 17 dans la physiopathologie du Lichen Plan Oral.

Th. : Chir. dent. : Marseille : Aix –Marseille Université : 2021

Rubrique de classement : dermatologie orale.

Résumé :

Les avancées immunologiques et l'apport des biothérapies ces dernières années dans la prise en charge des maladies dermatologiques ou rhumatismales inflammatoires est important. Plusieurs anticorps monoclonaux, dont le secukinumab ciblant l'interleukine 17 (IL17), sont commercialisés dans certaines indications avec des résultats positifs. Des essais cliniques dans les lichens muqueux ou cutanés sont en cours et leur utilisation clinique paraît d'avenir.

L'objectif de ce travail était donc de faire le point sur le rôle de l'interleukine 17 dans la physiopathologie de la maladie et de comprendre l'intérêt thérapeutique de la bloquer son action biologique.

Mots clés : Interleukine 17, lichen plan oral

**Da Cruz Goncalves Bruno** – Interleukin 17 in pathophysiology of oral lichen planus

Abstract:

Immunological advances and the contribution of biotherapies in recent years in the management of inflammatory dermatological or rheumatic diseases are significant. Several monoclonal antibodies, including secukinumab targeting interleukin 17 (IL17), are marketed in certain indications with positive results. Clinical trials in mucosal or skin lichens are underway and their clinical use appears to be in the future.

The objective of this work was therefore to take stock of the role of interleukin 17 in the pathophysiology of the disease and to understand the therapeutic value of blocking its biological action.

Key words : Interleukin 17 , oral lichen planus