



HAL
open science

Restauration de molaires temporaires par coiffe pédiatrique préformée en zircone : présentation de cas cliniques

Eléonore Roy-Camille

► To cite this version:

Eléonore Roy-Camille. Restauration de molaires temporaires par coiffe pédiatrique préformée en zircone : présentation de cas cliniques. Sciences du Vivant [q-bio]. 2022. dumas-03712713

HAL Id: dumas-03712713

<https://dumas.ccsd.cnrs.fr/dumas-03712713v1>

Submitted on 4 Jul 2022

HAL is a multi-disciplinary open access archive for the deposit and dissemination of scientific research documents, whether they are published or not. The documents may come from teaching and research institutions in France or abroad, or from public or private research centers.

L'archive ouverte pluridisciplinaire **HAL**, est destinée au dépôt et à la diffusion de documents scientifiques de niveau recherche, publiés ou non, émanant des établissements d'enseignement et de recherche français ou étrangers, des laboratoires publics ou privés.

THESE POUR L'OBTENTION DU
**DIPLOME D'ETAT de DOCTEUR EN CHIRURGIE
DENTAIRE**

Présentée et soutenue publiquement

Par ROY-CAMILLE, Eléonore
Née le 20 septembre 1994 à Schoelcher
Le 21 Juin 2022

**RESTAURATION DE MOLAIRES TEMPORAIRES PAR COIFFE
PEDIATRIQUE PREFORMEE EN ZIRCON :
Présentation de cas cliniques**

Sous la direction de : Elsa GAROT

Membres du jury :

Mme BOILEAU, Marie-José
M. DECAUP, Pierre-Hadrien
M. ROUAS, Patrick

Professeur des Universités
Enseignant
Maitre de conférence des Universités

Président
Rapporteur
Assesseur

UNIVERSITE DE BORDEAUX

MAJ
31/01/22

Président M. LEWIS Dean
Directeur de Collège des Sciences de la Santé M. PELLEGRIN Jean-Luc

COLLEGE DES SCIENCES DE LA SANTE UNITE DE FORMATION ET DE RECHERCHE DES SCIENCES ODONTOLOGIQUES

Directrice Mme BERTRAND Caroline 58-01
Directeur Adjoint à la Pédagogie Mr DELBOS Yves 56-01
Directeur Adjoint – Chargé de la Recherche M. CATROS Sylvain 57-01
Directeur Adjoint – Chargé des Relations Internationales M. SEDARAT Cyril 57-01

ENSEIGNANTS DE L'UFR

PROFESSEURS DES UNIVERSITES

Mme	Caroline	BERTRAND	Prothèse dentaire	58-01
Mme	Marie-José	BOILEAU	Orthopédie dento-faciale	56-01
M	Sylvain	CATROS	Chirurgie orale	57-01
M	Raphaël	DEVILLARD	Dentisterie restauratrice et endodontie	58-01
Mme	Véronique	DUPUIS	Prothèse dentaire	58-01
M.	Bruno	ELLA NGUEMA	Sciences anatomiques et physiologiques - Biomatériaux	58-01
M.	Jean-Christophe	FRICAÏN	Chirurgie buccale – Pathologie et thérapeutique	57-01

MAITRES DE CONFERENCES DES UNIVERSITES

Mme	Elise	ARRIVÉ	Prévention épidémiologie – Economie de la santé – Odontologie légale	56-02
Mme	Audrey	AUSSEL	Sciences anatomiques et physiologiques	58-01
Mme	Cécile	BADET	Biologie Orale	57-01
M.	Etienne	BARDINET	Orthopédie dento-faciale	56-01
M.	Michel	BARTALA	Prothèse dentaire	58-01
M.	Cédric	BAZERT	Orthopédie dento-faciale	56-01
M.	Christophe	BOU	Prévention épidémiologie – Economie de la santé – Odontologie légale	56-02
Mme	Sylvie	BRUNET	Chirurgie buccale – Pathologie et thérapeutique	57-01
M.	Jacques	COLAT PARROS	Sciences anatomiques et physiologiques	58-01
M,	Jean-Christophe	COUTANT	Sciences anatomiques et physiologiques	58-01
M.	François	DARQUE	Orthopédie dento-faciale	56-01
M.	François	DE BRONDEAU	Orthopédie dento-faciale	56-01
M.	Yves	DELBOS	Odontologie pédiatrique	56-01
M,	Emmanuel	D'INCAU	Prothèse dentaire	58-01
Mme	Mathilde	FENELON	Chirurgie Orale	57-01
Mme	Elsa	GAROT	Odontologie pédiatrique	56-01
M.	Dominique	GILLET	Dentisterie restauratrice et endodontie	58-01
Mme	Olivia	KEROUREDAN	Dentisterie restauratrice et endodontie	58-01
M.	Jean-François	LASSERRE	Prothèse dentaire	58-01
M.	Yves	LAUVERJAT	Parodontologie	57-01
Mme	Javotte	NANCY	Odontologie pédiatrique	56-01

M.	Adrien	NAVEAU	Prothèse dentaire	58-01
M.	Philippe	POISSON	Prévention épidémiologie – Economie de la santé – Odontologie légale	56-02
M.	Patrick	ROUAS	Odontologie pédiatrique	56-01
M.	Johan	SAMOT	Biologie Orale	57-01
Mme	Maud	SAMPEUR	Orthopédie dento-faciale	56-01
M.	Cyril	SEDARAT	Parodontologie	57-01
Mme	Noélie	THEBAUD	Biologie Orale	57-01
M.	Eric	VACHEY	Dentisterie restauratrice et endodontie	58-01

AUTRES ENSEIGNANTS

M.	François	ROUZÉ L'ALZIT	Prothèse dentaire	58-01
M	Pierre-Hadrien	DECAUP	Prothèse dentaire	58-01
Mme	Karine	LEVET	CDD LRU Santé publique	56-02

ASSISTANTS

M.	William	AUMAILLEY	Prothèse dentaire	58-01
M.	Bastien	BERCAULT	Chirurgie Orale	57-01
M.	Baptiste	BERGES	Prothèse dentaire	58-01
Mme	Virginie	CHUY	Prévention épidémiologie – Economie de la santé – Odontologie légale	56-02
Mme	Diane	DELADRIERE	Dentisterie restauratrice et endodontie	58-01
M	Quentin	DESPERIEZ	Prothèse dentaire	58-01
Mme	Laura	DONNET	Biologie Orale	57-01
Mme	Julia	ESTIVALS	Odontologie pédiatrique	56-01
Mme	Laurie	FUCHS	Odontologie pédiatrique	56-01
M.	Paul	GIRARDEAU	Sciences anatomiques et physiologiques	58-01
Mr	Pierre-André	GUILLAUD	Parodontologie	57-01
Mme	Jane	GOURGUES	Prévention épidémiologie – Economie de la santé – Odontologie légale	56-02
Mr	Louis	HUAULT	Sciences anatomiques et physiologiques	58-01
Mme	Mathilde	JACQUEMONT	Parodontologie	57-01
Mr	Aymeric	JOUBERT DU CELLIER	Dentisterie restauratrice et endodontie	58-01
Mr	Jean-Baptiste	IRIBARREN	Dentisterie restauratrice et endodontie	58-01
Mme	Claudine	KHOURY	Prévention épidémiologie – Economie de la santé – Odontologie légale	56-02
Mme	Camille	LACAULE	Orthopédie dento-faciale	56-01
M.	Antoine	LAFITTE	Orthopédie dento-faciale	56-01
M,	Xavier	LAGARDE	Chirurgie Orale	57-01
Mme	Mathilde	LEVRIER	Prothèse dentaire	58-01
Mme	Léa	MASSE	Prothèse dentaire	58-01
Mme	Chiara	PASCALI	Prothèse dentaire	58-01
Mme	Rawen	SMIRANI	Parodontologie	57-01
Mme	Florianne	VILLAT	Dentisterie restauratrice et endodontie	58-01
M.	Clément	VACHEY	Odontologie conservatrice – Endodontie	58-01

REMERCIEMENTS

A notre Présidente de thèse

Madame le Professeur Marie-José BOILEAU

Professeur des Universités – Praticien Hospitalier

Section Orthopédie dento-faciale – 56-01

Vous m'avez fait l'honneur d'accepter la présidence de ce jury et je vous en remercie. Veuillez trouver à travers ce travail, l'expression de toute ma reconnaissance et de mon profond respect.

A notre Directeur de thèse

Madame le Docteur Elsa GAROT

Maître de Conférences des Universités – Praticien Hospitalier

Section Odontologie Pédiatrique – 56-01

Je suis sensible à l'honneur que vous me faites d'avoir accepté de diriger ce travail et à la confiance que vous m'avez accordée. Je vous remercie pour votre bienveillance, votre investissement et le temps que vous m'avez octroyé malgré votre emploi du temps chargé.

Travailler à vos côtés fût un réel plaisir et très enrichissant. Vous avez participé au développement de mes connaissances théoriques et de mes compétences cliniques et je vous en suis infiniment reconnaissante.

J'espère par ce travail et mon exercice futur faire honneur à votre enseignement.

Veillez trouver ici, le témoignage de toute mon estime.

A notre Rapporteur de thèse

Monsieur le Docteur Pierre-Hadrien DECAUP

Enseignant – Praticien Hospitalier

Section Prothèse dentaire – 58-01

Pour votre participation dans mon jury, votre accompagnement, vos conseils, votre pédagogie, un grand merci. Je suis reconnaissante d'avoir partagé mes années de clinique avec vous.

A notre Assesseur

Monsieur le Docteur Patrick ROUAS

Maître de Conférences des Universités – Praticien Hospitalier

Section Odontologie Pédiatrique – 56-01

Merci pour votre confiance et votre enseignement de qualité tout au long de mon cursus. Ce fût un réel plaisir de travailler à vos côtés en clinique. Veuillez trouver ici, la marque de mon profond respect et de toute ma reconnaissance.

INTRODUCTION	10
1. Restaurations des molaires temporaires délabrées	12
1.1. Facteurs influençants le choix thérapeutique	12
1.2. Recommandations	14
1.3. Onlays composite	15
1.3.1. Technique directe	15
1.3.2. Technique indirecte - CFAO	17
1.4. Coiffes Pédodontiques Préformées	19
1.4.1. Métalliques	19
1.4.2. Métalliques à incrustation esthétique	23
1.4.3. Composites	26
1.4.4. Polycarbonates	28
1.4.5. Zircones	29
2. Cas cliniques	37
2.1. CPP en zircone sur 74	37
2.1.1. Présentation du cas	37
2.1.2. Pulpotomie sur 74	38
2.1.3. Préparation de la dent	39
2.1.4. Scellement, élimination des excès et contrôle de l'occlusion	40
2.1.5. Contrôle radiologique	41
2.1.6. Suivis à 6 mois	41
2.1.7. Suivis à 12 mois	42
2.2. CPP zircone sur 65	43
2.2.1. Présentation du cas	43
2.2.2. Restauration de la 65 par CPPz	43
2.2.3. Suivi à 6 mois	44
2.3. Restauration de 85 par CCPZ	45
2.3.1. Présentation du cas	45
2.3.2. Restauration de 85 par CPPz	46
2.3.3. Suivi à 6 mois	47
CONCLUSION	48
BIBLIOGRAPHIE	50

LISTE DES ABREVIATIONS

AAPD : American Academy of Pediatric Dentistry (Académie américaine d'odontologie pédiatrique).

CEOP : Collège des Enseignants en Odontologie Pédiatrique.

CFAO: Conception et Fabrication Assistée par Ordinateur.

CPP : Coiffe Pédiatrique Préformée.

CPPm : Coiffe Pédiatrique Préformée métallique.

CPPz : Coiffe Pédiatrique Préformée en zircone.

CVI : Ciment Verre Ionomère.

CVIhv : Ciment Verre Ionomère de Haute Viscosité.

CVIMAR: Ciment Verre Ionomère Modifié par Adjonction de Résine.

ICDAS: International Caries Detection and Assessment System (Système international de détection et d'évaluation des caries).

MEOPA : Mélange Equimolaire d'Oxygène et de Protoxyde d'Azote. Gaz médicinal anxiolytique et analgésique prescrit pour soulager la douleur ou aider les patients à gérer leur anxiété lors d'actes de soins douloureux et de courte durée.

RCI : Risque Carieux Individuel.

INTRODUCTION

La carie dentaire est une des maladies chroniques les plus répandues dans le monde. Elle affecte entre 60 et 90% des enfants d'âge scolaire selon l'Organisation mondiale de la santé (OMS).

En France, les études montrent une diminution de la prévalence de la carie dentaire chez les enfants. Cependant, elle représente encore un important besoin de santé chez les enfants de moins de 6 ans. En effet, la Haute Autorité de Santé (HAS) rapporte qu'entre 20 et 30% des enfants de 4 à 5 ans ont au moins une carie non soignée. De plus, Les inégalités en terme de santé bucco-dentaire reste marquées. La majorité des enfants touchés par des formes sévères de la carie dentaire ont une situation socio-économique défavorisée (scolarisé en ZEP, situation de précarité) (1).

La Carie Précoce de l'Enfance (CPE) est considérée comme une forme chronique et agressive de la maladie carieuse qui touche les enfants âgés de moins 6 ans. Elle est définie par l'atteinte carieuse, l'absence ou l'obturation d'une ou plusieurs dents temporaires pour cause de carie chez un enfant de moins de 6 ans. Elle est également définie comme tout signe de déminéralisation des surfaces lisses des dents chez l'enfant de moins de 3 ans par l'Académie Européenne de Dentisterie Pédiatrique (EAPD).

Malheureusement, de nombreux enfants souffrent d'une forme sévère de la carie précoce qui affecte plusieurs dents temporaires simultanément notamment les surfaces lisses de celles-ci. Cette forme sévère, aussi appelée syndrome polycarieux précoce, touche préférentiellement les incisives maxillaires puis les molaires temporaires et généralement en dernier lieu les incisives mandibulaires. Les conséquences de ce syndrome sont multiples et importantes. En effet, les atteintes carieuses précoces ont un impact sur la qualité de vie et la psychologie de l'enfant mais également sur sa croissance et le développement de ses fonctions orofaciales.

Le traitement et la restauration des dents temporaires est primordial afin de leur rendre leur intégrité anatomique. Le choix thérapeutique du praticien est guidé par le concept de gradient thérapeutique et dépend de différents facteurs tels que la sévérité de la lésion (définie par la classification ICDAS), le temps résiduel de la dent sur l'arcade (âge de l'enfant), le risque carieux individuel (RCI) ainsi que la coopération de l'enfant.

Pour répondre aux différentes situations cliniques le chirurgien-dentiste dispose de différents matériaux de restaurations ayant des propriétés différentes : composite, ciment-verre-ionomère (CVI) conventionnel, CVI de haute viscosité (CVI_{hv}), CVIMAR (CVI modifié par adjonction de résine).

La couronne pédiatrique préformée métallique (CPPm) existe depuis les années 50. Elle est devenue un standard thérapeutique en odontologie pédiatrique notamment pour ses résultats en terme de longévité et d'étanchéité.

En effet, grâce à ses bonnes propriétés, la CPPm est recommandée pour la restauration des molaires temporaires sévèrement affectées par le Collège des Enseignants en Odontologie Pédiatrique (CEOP)(2). Elle est même considérée comme l'unique méthode de restauration indiquée pour une lésion intéressant plus de deux faces dentaires par l'Académie Américaine d'Odontologie Pédiatrique (AAPD)(3).

La demande esthétique en consultation est sans cesse en augmentation depuis plusieurs années. Avec elle, l'essor des résines composites et des céramiques présentant de bonnes propriétés esthétiques et mécaniques ont éclipsé de la dentisterie moderne les restaurations métalliques, jugées inesthétiques.

En odontologie pédiatrique les chirurgiens-dentistes sont également confrontés à l'augmentation de la demande esthétique des parents. Ceux-ci, sont de plus en plus réticents à la mise en place de CPP métalliques car elles ne répondent pas à leur doléances esthétiques. Ce constat a encouragé le développement de CPP de couleurs plus naturelles. Plusieurs coiffes ont ainsi été mise sur le marché : CPP métallique à incrustation esthétique, CPP composite, CPP polycarbonate et plus récemment la CPP zirconie (CPPz).

La couronne en Zirconie, apparue grâce aux avancées dans le domaine des céramiques répond au cahier des charges de la dentisterie prothétique moderne, alliant résistance mécanique, biocompatibilité et esthétique. La CPPz semble être une alternative de choix à la CPPm bien qu'il n'existe pas suffisamment d'essais cliniques de qualité pour pouvoir la recommander.

Ainsi, après une description des différents matériaux de restaurations pour molaires temporaires, nous présenterons plusieurs cas cliniques de pose de CPPz sur molaires temporaires.

Ces cas ont été réalisés au sein du service de médecine bucco-dentaire du CHU de Bordeaux, dans le cadre du projet CPPZ porté par le Pr Michèle MULLER-BOLLA (Université de Nice, Sophia Antipolis). Cette étude vise à comparer la pérennité et le ressenti du patient entre une CPPm et une CPPz. Pour ce travail de thèse, nous nous intéresserons uniquement à la description de la technique des CPPz.

1. Restaurations des molaires temporaires délabrées

1.1. Facteurs influençant le choix thérapeutique

Le choix thérapeutique lors de la restauration de molaires temporaires délabrées doit suivre le concept de gradient thérapeutique en prenant en compte plusieurs facteurs :

- **L'importance du délabrement de la dent** est généralement évaluée en odontologie pédiatrique par l'utilisation de la classification ICDAS (International Caries Detection and Assessment System) (Figure1)(4). C'est un système international de détection et d'évaluation des lésions carieuses qui les classe en fonction de leur sévérité.

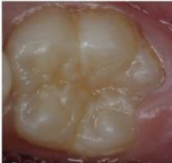



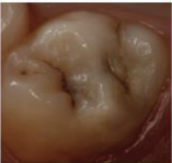

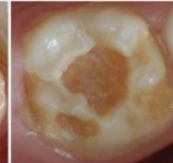







Examen visuel: ICDAS II	0	1	2	3	4	5	6
	Surface dentaire saine: pas de changement de translucidité ou de coloration	Changements visibles après séchage 1w: blanc 1b: marron	Changements visibles sans séchage 2w: blanc 2b: marron	Rupture localisée de l'émail sans déminéralisation de la dentine sous jacente visible	Dentine cariée visible par transparence sans ou avec rupture localisée de l'émail	Micro cavité avec dentine visible du fait de la perte d'intégrité de surface	Cavité dentinaire étendue (plus de la moitié de la surface)
Atteinte histologique	Pas de déminéralisation	Déminéralisation limitée à la moitié externe de l'épaisseur de l'émail	Déminéralisation dans la moitié interne de l'épaisseur de l'émail Atteinte de la JAD	Atteinte de la JAD Début déminéralisation de la dentine dans le tiers externe	Déminéralisation du tiers externe Début déminéralisation du tiers moyen de la dentine possible	Déminéralisation du tiers moyen de la dentine	Déminéralisation du tiers profond de la dentine
							
							

Figure 1: Classification ICDAS (Muller-Bolla, Courson, Doméjean, 2015)

- **Le stade d'évolution de la dent temporaire** qui nous informe du temps résiduel de la dent sur l'arcade. En effet, les dents temporaires passent par trois stades d'évolution décrit dans le Tableau 2 (5): le stade I de croissance correspond au temps entre l'éruption et à la fermeture des apex puis le stade II de stabilité s'achève avec le début de la rhizalyse et enfin le stade III de rhizalyse se termine avec la chute de la dent.

Le stade d'évolution est appréciable par rapport à l'âge du patient et est contrôlable radiologiquement.

Tableau 1 : Stades d'évolution des dents temporaires (D'après Y. Delbos, F. Vaysse, L. Jacquelin, 2009)

		Incisive Centrale	Incisive Latérale	Canine	1e Molaire	2e Molaire
Stade I 1,5 ans CROISSANCE	Eruption	6 - 7 mois	7 - 9 mois	18 mois	12 mois	24 mois
	Fermeture apex	2 ans	2 - 2,5 ans	3 ans	2, 5 -3 ans	3,5 - 4 ans
Stade II 2-3 ans STABILITÉ	Début rhizalyse	5 ans	5 - 5,5 ans	6 -7 ans	5,5 ans	6,5 ans
Stade III 2-3 ans RHIZALYSE	Chute	7 ans	8 ans	11 ans	9 ans	10 ans

- **Le RCI de l'enfant** est dépendant de nombreux facteurs mais son évaluation rapide peut être faite en fonction de facteurs de risque individuels tel que ses habitudes alimentaires et de brossage, ses antécédents médicaux, l'anatomie de ses dents ou encore son score cod¹.

Selon la Haute autorité de Santé, la présence d'un seul facteur de risque individuel suffit à classer les patients en RCI « élevé »(Figure 2)(6).

- Classer en « **RCI élevé** » les patients présentant au moins un des facteurs de risque individuels suivants :
 - Absence de brossage quotidien avec du dentifrice fluoré
 - Ingestions sucrées régulières en dehors des repas ou du goûter (aliments sucrés, boissons sucrées, bonbons)
 - Prise au long cours de médicaments sucrés ou générant une hyposialie
 - Sillons¹ anfractueux² au niveau des molaires
 - Présence de plaque visible à l'œil nu sans révélation
 - Présence de caries (atteinte de la dentine) et/ou de lésions initiales réversibles (atteinte de l'émail)

1. sillons : ensemble des zones de congruence de la surface amélaire
2. anfractueux : sillons profonds et étroits à l'examen clinique simple

- Classer en « **RCI faible** » les patients ne présentant aucun de ces facteurs de risque individuels

Figure 2: Appréciation du risque carieux individuel (HAS, 2006)

¹ cod : Indice carieux mesurant le nombre de dents cariées et obturées en denture temporaire.

- La compliance de l'enfant** est un des facteurs clés du choix thérapeutique. La capacité de compréhension et de coopération de l'enfant est importante à évaluer car elle orientera fortement le plan de traitement. Elle permet aussi d'envisager rapidement l'utilisation des méthodes de réduction de l'anxiété. Ces méthodes peuvent être médicamenteuse (prémédications, MEOPA, anesthésie générale) ou comportementale (hypnose médicale, techniques cognitivo-comportementales, méthodes de distraction, etc.)
 L'utilisation de l'approche comportementale permet une meilleure acceptation des soins chez les jeunes patients. Lorsque cela est nécessaire, elle peut être associée à une prémédication et/ou une sédation consciente.

L'évaluation de ses différents facteurs permet une synthèse de la situation clinique et le choix d'une thérapeutique parmi les nombreux matériaux disponibles en fonction de leur propriétés.

1.2. Recommandations

Selon les recommandations du Collège des Enseignants en Odontologie Pédiatrique (Tableau 1)(2), les résines composites sont recommandées en première intention pour la restauration des molaires temporaires lors d'atteintes carieuses du tiers externe et moyen de la dentine.

En revanche, lors d'atteintes sévères allant jusqu'au tiers interne de la dentine, la mise en place de CPP est recommandée en première intention.

En outre, l'utilisation de ciment verre ionomère modifié par adjonction de résine (CVIMAR) quelque soit la sévérité de l'atteinte semble être un compromis acceptable pour les molaires à un stade physiologique déjà avancé.

Tableau 2 : Recommandations du Collège des Enseignants en Odontologie Pédiatrique selon la sévérité de l'atteinte carieuse et le stade physiologique des molaires temporaires. (CEOP, 2014)

Atteinte dentinaire	Tiers externe	Tiers moyen	Tiers interne
Plus de 4 ans avant l'exfoliation de la molaire temporaire	-Composite -Flow	-Composite -Amalgame	-CVIhv ou CVIMAR avant CPP -Amalgame -CVI et composite
4 ans avant l'exfoliation de la molaire temporaire	En complément des matériaux ci dessus :		
4 ans avant	-CVIMAR	-CVIMAR	-CVIMAR
3 ans avant	-CVIhv	-CVIhv	-CVIhv
Au cours de la dernière année	-CVI traditionnel peut être également utilisé pour restaurations une face		

Les reconstitutions en résine composite ont pour avantage d'être très esthétiques grâce au large panel de teintes dont dispose ce matériau. En revanche, les CPP conventionnelles métalliques sont souvent jugées inesthétiques par les parents. L'utilisation de CPP esthétiques est une alternative aux CPP métalliques, lorsqu'il existe une demande esthétique.

Ainsi, pour les besoins de cette thèse les CVI ne seront pas décrits d'avantage tout comme l'amalgame qui est interdit d'utilisation chez l'enfant de moins de 15 ans depuis 2018 en Europe (sauf besoin médicaux spécifiques).(7)

1.3. Onlays composite

1.3.1. Technique directe

Les résines composites sont composées d'une matrice de polymères et de charges. Selon le taux et la taille des charges, on parle de composites micro-hybrides, nano-hybrides ou micro-chargés.(8)

Il existe différentes présentations (Figure 3) qui dépendront de la viscosité de la résine composite : ferme, condensable ou fluide. Elles ne présentent pas les mêmes indications mais peuvent toute être utilisées sur dents temporaires. Les composites fluides (injectables) ont une très faible résistance à l'usure, ils ne sont donc pas indiqués dans le cas de délabrement de grande étendue des molaires temporaires.

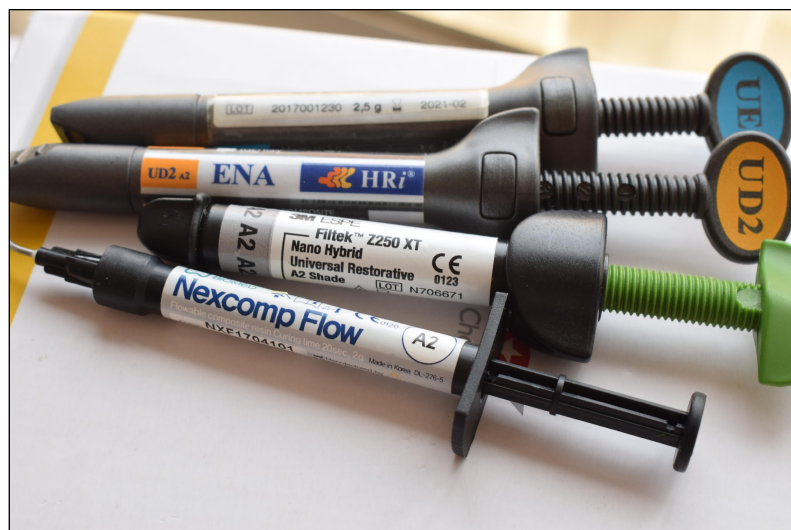

Figure 3: Différentes présentations de composite.

La dentisterie moderne s'oriente vers des soins permettant la préservation des tissus dentaires suivant le principe de gradient thérapeutique. La restauration par les résines composites grâce au développement des nouvelles techniques de collages permet le respect du principe d'économie tissulaire. Les cavités sont réalisées « a minima », contrairement aux cavités pour amalgame d'argent.

En outre, les résines composites présentent l'avantage d'être très esthétique grâce à un important panel de teintes. Cependant la mise en place d'un composite implique une isolation rigoureuse, le suivi d'un protocole de collage strict, une bonne hygiène avec un RCI maîtrisé et un suivi régulier.

Plusieurs protocoles de collages sont possibles en fonction du type d'adhésif choisit. Il existe plusieurs familles d'adhésifs :

- Systèmes auto-mordançants : SAM1 (1 étape) et SAM2 (2 étapes)
- Systèmes avec mordantage et rinçage : M&R2 (2 étapes) et M&R3 (3 étapes)

En odontologie pédiatrique on préférera les systèmes en 1 ou 2 étapes afin de ne pas allonger le temps opératoire. Cependant, la persistance de la boue dentinaire au niveau des tubules dentinaires après l'utilisation de ces systèmes leur confère une moins bonne étanchéité.(9)

Protocole de reconstitution directe par composite avec M&R2:

- Anesthésie locale et choix de la teinte.
- Isolation de la dent par la mise en place de la digue.
- Curetage de la lésion carieuse et mise en forme cavitaire.
- Mise en place d'une matrice et d'un coin inter-dentaire si nécessaire.
- Mordantage de la surface dentaire à l'acide orthophosphorique à 37%, 20 secondes sur l'émail et 15 secondes sur la dentine.
- Rinçage soigneux, puis séchage rapide pour « sécher sans dessécher ».
- Mise en place de l'adhésif, séchage, puis photopolymérisation.
- Mise en place du composite par petites couches successivement photopolymérisées en préfigurant l'anatomie occlusale.
- Contrôle de l'occlusion et correction occlusale si nécessaire.
- Polissage.

Les composites sont des matériaux de très bonne qualité qui peuvent s'adapter aux besoins de l'enfant. Leur réussite est immédiatement liée à la maîtrise de l'isolation qui présente des particularités chez l'enfant.

Le profil gingival haut que l'on retrouve chez l'enfant est un exemple de ce qui peut compliquer l'isolation. Pour contourner ce problème, la technique de la digue fendue (digue simplifiée) avec une perforation unique par secteur est utilisée (Figure 4). L'utilisation de crampons spécifiques et de la digue liquide est souvent utile.

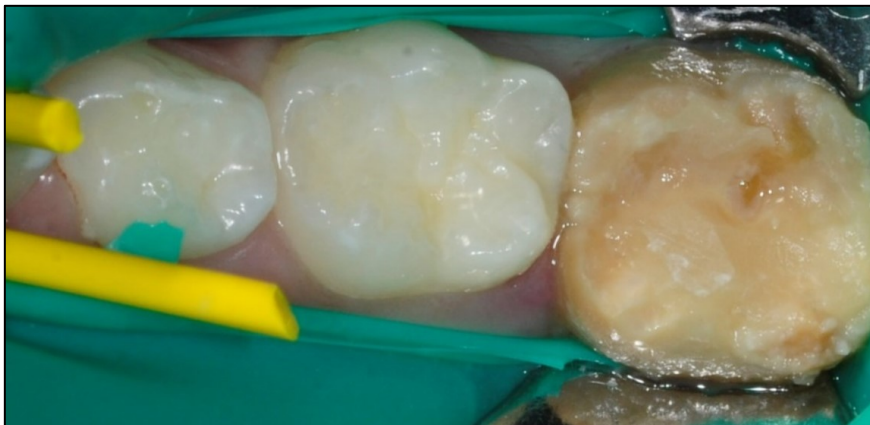

Figure 4: Technique de la digue fendue (Photographie du Dr E. GAROT)

Quand les conditions de mise en place sont optimales (coopération de l'enfant, isolation possible, protocole de collage respecté, bonne hygiène), la survie au long terme de la résine composite est supérieure à celle des ciments verres ionomères.(9) (10) (11) (12)

Cependant, la durée de vie des composites directs est de moins de 5 ans.

Un article de synthèse regroupant 88 études sur ce sujet sur une durée d'observation entre 1 an et 17 ans a été réalisé. Dans la majorité des cas des fractures, des caries secondaires ou une perte d'étanchéité ont été observés.(13) Cela est dû aux conditions de mise en œuvre qui ne sont pas toujours respectées (pose de la digue), à l'adaptation parfois approximative et à la contraction lors de la prise du matériau.

Les composites indirects ont l'avantage de pallier à certains de ces problèmes.

1.3.2. Technique indirecte - CFAO

La restauration de molaires temporaires par onlay composite est indiquée dans le cas d'une perte importante de tissus dentaires supra-gingivaux, principalement sur les deuxièmes molaires temporaires. Elle est préconisée du stade I au début du stade III d'exfoliation(14).

Avec l'essor de la dentisterie numérique, une thérapeutique plus moderne et technologique est désormais disponible : La CFAO (Conception et Fabrication Assistée par Ordinateur).

Elle consiste en la réalisation d'une empreinte numérique à l'aide d'une caméra optique. L'empreinte recueillie est ensuite traitée informatiquement grâce à un logiciel pour obtenir un modèle clinique et construire un projet prothétique virtuel. Puis, les données sont transmises à une machine-outil qui réalise la commande. Un onlay composite peut alors être réalisé par usinage et collé dans la même séance (Figure 5)(14).

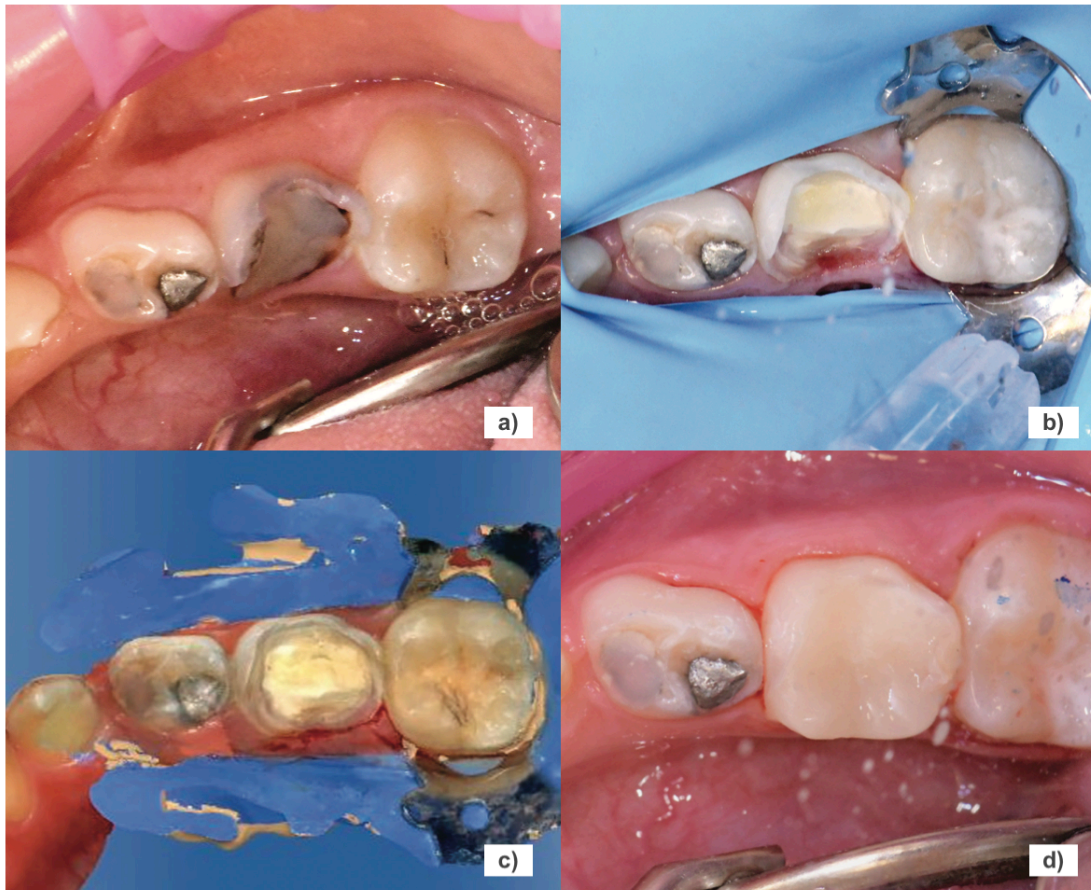


Figure 5 : Restauration de 85 par onlay composite réalisé par CFAO (Dr Laulan et Silva, 2020)
a) Situation initiale: délabrement important de 85, b) Pulpotomie et préparation avec la technique de digue fendue, c) Empreinte optique sous digue, d) Après collage de l'onlay sur 85.

En odontologie pédiatrique, la CFAO offre au soin un côté pédagogique et ludique car tout se construit devant les yeux de l'enfant. La réalisation de l'empreinte à l'aide de la caméra optique est moins anxiogène et diminue la présence de réflexes nauséeux. L'empreinte optique est ergonomique, l'enregistrement est relativement rapide et le système permet d'apporter des précisions ou des retouches si nécessaire. De plus, les problèmes de déformations (variations hydriques et thermiques) et de contamination infectieuse de l'empreinte sont diminués. Enfin, le stockage informatique permet un gain de place sur un minimum de support (14)(15)(16).

Malgré de nombreux avantages, la CFAO montre des limites à son utilisation sur dents temporaires. En effet, l'équipement, qui représente un investissement important, ne dispose pas de modèle morphologique pour les dents temporaires et la taille de certaine caméra optique peut être trop encombrante pour la bouche d'un enfant.

Cependant, les ajustements nécessaires à son adaptation aux dents temporaires ne sont pas trop importants. Nous pouvons donc imaginer que leur réalisation pourrait se faire dans un futur proche à mesure que l'utilisation de la CFAO se démocratisera.

La reconstitution par onlay composite offre de belles perspectives car elle présente une meilleure préservation tissulaire que les CPP et une absence d'usure de la dent antagoniste. De plus, quand le protocole est respecté, les restaurations indirectes par composite offrent une meilleure survie à long terme que les restaurations directes. Elle reste néanmoins inférieure à celle des coiffes pédodontiques.(17) (13) (10) (11) 12)

Les composites, qu'ils soient directs ou indirects, conservent leurs défauts majeurs qui sont l'usure rapide, le changement de teinte dans le temps et leur sensibilité aux caries secondaires.

1.4. Coiffes Pédodontiques Préformées

Les premières CPP sont introduites en 1947 par la compagnie Rocky Mountain et ont été popularisées par Humphrey en 1950 (18). Elles sont en acier inoxydable et sont essentiellement destinées aux molaires temporaires et définitives bien qu'il existe des modèles pour les prémolaires et les incisives.

Au fil du temps et des avancées technologiques, d'autres CPP ont été développées afin de répondre à la demande esthétique grandissante. La CPP en Zircone apparue en 2008, est la plus récente.

1.4.1. Métalliques

De nombreuses CPPm sont disponibles sur le marché. Elles se différencient par leur composition, leur forme et leur taille. Parmi celles-ci, on peut distinguer deux grandes familles :

- Les couronnes en acier inoxydable S: 12-30 % chrome et 8-22 % nickel (Unitek 3M ESPE, Rocky Mountain crowns, Denovo, Hu-Friedy)
- Les couronnes en nickel Chrome: 70-80 % nickel 10-25 % chrome (In Ni-Ch crown-3M ESPE, St. Paul, Minneapolis, USA)



Figure 6: CPP métallique 3M™ ESPE™ (Photographie du Dr E. GAROT)

1.4.1.1. Indications et contre-indications

Selon les recommandations de l'AAPD(3) et du CEOP,(2) les CPPm constituent aujourd'hui la meilleure option thérapeutique en présence de délabrement important des molaires temporaires (lésion carieuse ICDAS 6 et anomalie de structure). Elles sont également indiquées pour des délabrements moins importants (lésion carieuse ICDAS 4-5), notamment dans le cas de la technique de Hall. De plus, elles sont aussi indiquées en tant que support pour élément de prothèse pédiatrique ou mainteneur d'espace.

Cependant, l'utilisation de CPPm sera contre-indiquée en cas d'allergie aux matériaux d'alliage (nickel, chrome) ou si l'exfoliation de la dent est prévue à court terme (rhizalyse de plus de la moitié de la hauteur radiculaire).

1.4.1.2. Protocole clinique

Le protocole clinique conventionnelle (Figure 8)(19) est différent de celui pour la technique de Hall que nous décrivons à la suite.

Le traitement et la reconstitution de la dent à couronner doit être réalisé au préalable: élimination des tissus déminéralisés et traitement pulpaire (si nécessaire) ainsi que reconstitution au CVIhv ou CVIMAR.

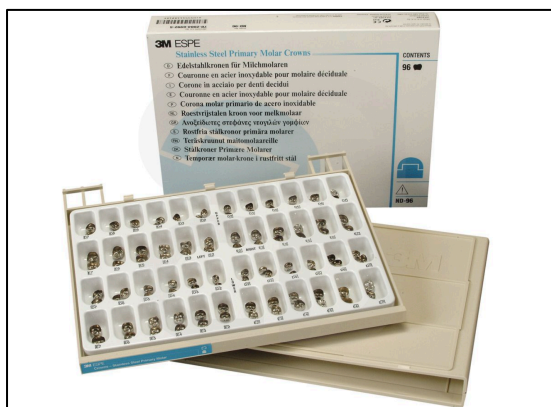

Figure 7 : Coffret de CPPm. 3M ESPE®, Stainless Steel Primary Molar Crowns.

Puis, le diamètre mésio-distal entre les points de contacts des dents adjacentes est mesurée à l'aide d'une sonde parodontale munie d'un stop. Ainsi, la taille de la CPPm est sélectionnée dans le cadran correspondant dans le coffret (Figure 7)(20).

1) Préparation de la dent

- Réduction homothétique de la face occlusale sur environ 1,5 mm avec une fraise diamantée tonneau ou olive sur turbine (Figure 8 a)). La sonde doit passer entre les arcades en occlusion.
- Préparation de dépouille des faces proximales avec une fraise flamme diamantée sur turbine (Figure 8 b)). Elle doit être simple, sans congé ni épaulement et éliminer les angles vifs (Figure 8c)). La sonde doit passer librement dans les espaces interproximaux.
- Les faces vestibulaire et linguale ne sont pas préparées car elles permettent la rétention de la couronne. Dans certains cas il peut s'avérer nécessaire d'effectuer une petite retouche, celle-ci devra être minimale et il sera recommandé d'essayer la couronne sélectionnée avant d'entreprendre toute retouche.

2) Préparation de la couronne

- Un premier essayage de la couronne sur la préparation est réalisé afin de vérifier le choix adéquat de la taille.
- Elimination des zones en extension avec des ciseaux courbes (zone de blanchiment de la gencive et de suroclusion) (Figure 8d)). Commencer le découpage au niveau des faces proximales en respectant l'arrondi.
- Contrôle de l'occlusion à l'aide d'un papier à articuler. Une suroclusion peut-être due à une mauvaise préparation des faces proximales ou une découpe imparfaite de la CPP ou encore une réduction occlusale insuffisante. Il n'est pas possible de retoucher la face occlusale de la CPPm car cela risque de la perforer.
- Sertissage de la couronne avec la pince en bec de Faucon encore appelée pince à bouteroller (fig.8 e)). Cela consiste à plier légèrement les bords de la couronne vers l'intérieur pour obtenir un sertissage au collet.
- Polissage des bords de la couronne avec une meulette de polissage en caoutchouc monté sur pièce à main afin de lisser le bord cervical.

Le degré de réglage nécessaire pour obtenir un ajustement adéquat de la couronne dépend de la marque utilisée. Certaines couronnes sont coupées et profilées de manière anatomique et nécessitent peu ou pas de modifications. D'autres, ne sont ni coupées ni festonnées et nécessitent de nombreuses modifications.

3) Scellement et contrôles

- La couronne est immergée dans un godet d'alcool ou de chlorhexidine puis séchée. Puis la dent est désinfectée à l'aide d'une boulette de coton imbibé de chlorhexidine et séchée.

- Isolation de la dent pour travailler à l'abri de la contamination salivaire (rouleaux de coton salivaires si la digue n'a pas pu être placée).
- Remplissage de la couronne au 2/3 avec le ciment de scellement (Figure 8 f)). L'utilisation de CVI est recommandée notamment sur dent vivante.
- Placer la couronne sur la dent préparée en engageant d'abord le côté lingual puis en la basculant jusqu'à la marge vestibulaire. La couronne fait généralement un « clic » lorsqu'elle se met en place. Une pression ferme est généralement nécessaire pour asseoir la couronne.
- Maintenir une pression occlusale en faisant l'enfant serrer les dents sur un coton salivaire jusqu'au durcissement complet du matériau.
- Elimination des excès à l'aide d'une sonde et de fil dentaire lorsque le ciment présente une consistance de gel (Figure 8 i)). La mauvaise élimination du ciment entraîne une inflammation gingivale et est nuisible à la santé parodontale.
- Contrôle de l'occlusion et radiographie de contrôle. Un contact occlusal prématuré sera toléré jusqu'à 1mm en raison de la grande capacité d'adaptation dento-alvéolaire chez l'enfant et de la ductilité du métal. L'occlusion normale se rétablit généralement en quelques semaines.

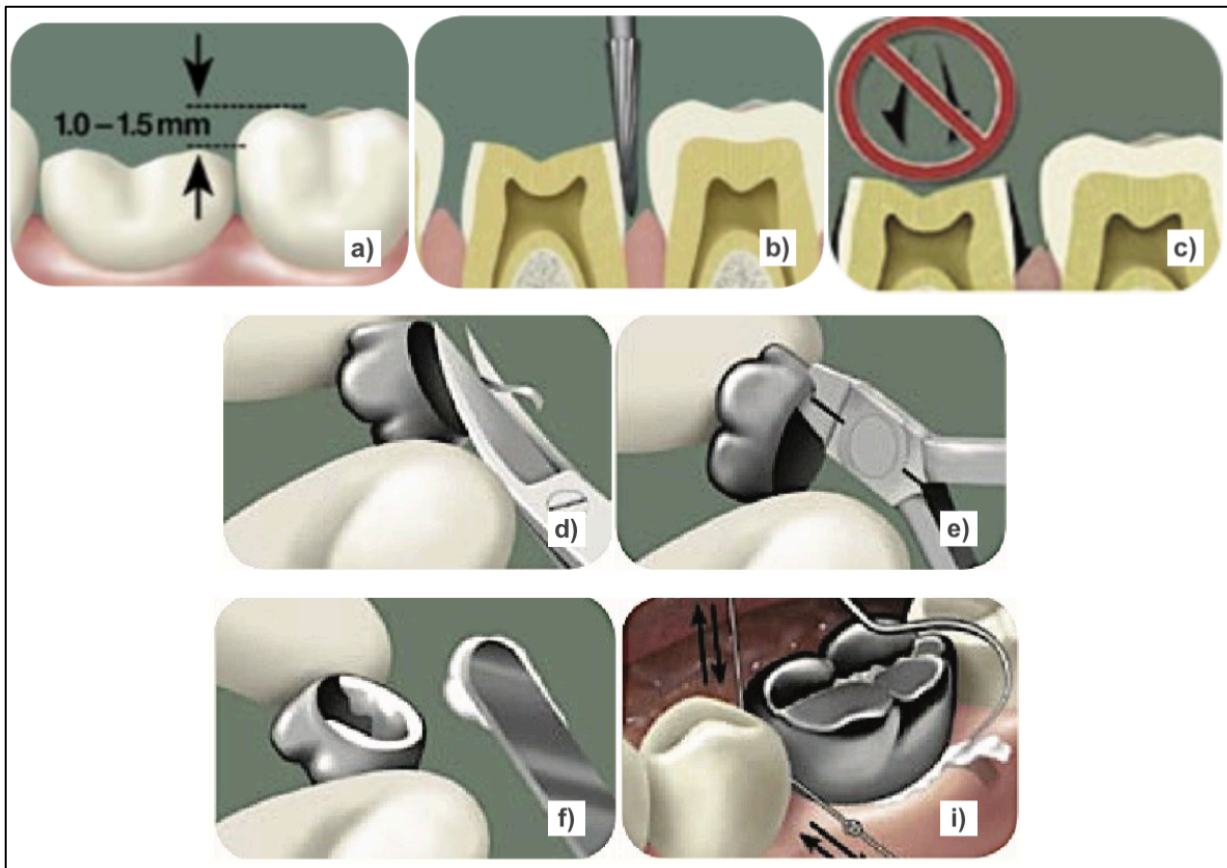


Figure 8: Protocole clinique pour CPPm. (Guide d'utilisation 3M™ ESPE™, 2006)

a) Réduction occlusale de 1 à 1,5mm, b) Mise de dépouille des faces proximales, c) Pas de congé, ni d'épaulement, ni d'angle vifs, d) Découpe cervicale, e) Sertissage, f) Remplissage de la couronne avec le CVI, i) Elimination des excès.

• Technique de Hall

Il s'agit d'une autre technique de mise en place de la CPPm qui reste d'actualité à cause du manque d'accès aux soins de nombreux enfants, en particulier lorsqu'ils sont non coopérants. Cette technique consiste à la mise en place de la CPP sans anesthésie, sans curetage et sans préparation de la molaire. La coiffe métallique est ajustée et scellée au ciment verre ionomère. Ce procédé est applicable aux dents cariées asymptomatiques, sans douleur ni infection et n'impliquant pas la pulpe. Ainsi, la lésion est isolée de toute entrée bactérienne ce qui arrête le processus carieux. La technique de Hall respecte ainsi le principe d'économie tissulaire, tout en réduisant l'inconfort du patient lors du curetage de la carie.

La CPPm présente les avantages d'une restauration prothétique périphérique avec un protocole simplifié adapté à la pratique en odontologie pédiatrique. Sa faible épaisseur et sa ductilité permet une préparation à minima offrant ainsi une bonne préservation tissulaire. De plus, elle présente une bonne résistance à la déformation ainsi qu'une bonne durabilité avec un taux de réussite élevé.

En revanche, l'aspect inesthétique de la CPPm devient un inconvénient de plus en plus important. De plus, certains auteurs décrivent un impact négatif sur la santé parodontale en comparaison à d'autres restaurations (21). Selon ses études, les CPPm ont un impact plus important sur la santé gingivale que les CPPz (21)(22). Cela a été contre-dit par d'autres auteurs, qui affirment qu'il n'y a pas d'impact sur la santé gingivale si l'adaptation marginale est adéquate avec un bon contrôle de plaque (23)(24).

Enfin, les CPP n'ont pas de code CCAM et ne bénéficient pas de prise en charge. Ainsi, les CPPm malgré leur coût inférieur par rapport aux autres CPP, sont entièrement à la charge du patient.

1.4.2. Métalliques à incrustation esthétique

La CPP métallique à incrustation esthétique est une coiffe métallique sur laquelle est liée chimiquement et/ou mécaniquement une résine composite ou thermoplastique. La facette esthétique peut recouvrir la face vestibulaire ou les faces occlusale et vestibulaire.

Différents types sont disponibles sur le marché :

- Les couronnes Cheng crownclassics® (Figure 9)(25) et NuSmile Signature® (Figure 10)(26) sont en acier inoxydable. Elles varient par leur procédé de fixation de la résine, leur forme et leur teinte.



**Figure 9: CPP à incrustation esthétique:
Cheng Crowns Classics®**



**Figure 10: CPP à incrustation esthétique:
NuSmile Signature® Pre-veneered crowns.**

- Les couronnes PedoPearls® sont différentes des précédentes car elles utilisent un revêtement en résine époxy. La coiffe métallique est en aluminium car celui-ci présente une meilleure liaison avec la résine époxy que l'acier inoxydable.

1.4.2.1. Indications et contre-indications

Les CPP à incrustation esthétique sont indiquées en alternative esthétique aux CPPm par L'AAPD, sur avis d'expert. Cependant, elles ne seront pas indiquées pour les patients bruxomanes à cause de la fragilité de l'incrustation en résine.

1.4.2.2. Protocole clinique

Les étapes préalables sont les mêmes que pour les CPPm (traitement et restauration de la dent à couronner). Puis, la préparation dentaire est réalisée. La réduction des faces occlusale, vestibulaire et proximales doit prendre en compte l'épaisseur de 1,5 à 2mm de l'incrustation esthétique. Les bombés anatomiques sont également éliminés car la CPP à incrustation ne peut pas être déformée.

La couronne est ensuite essayée avec précaution. Son insertion doit être passive et son adaptation marginale adéquate. En vestibulaire, l'épaisseur de la CPP et l'impossibilité de la sertir à cause de l'incrustation rend difficile son adaptation. Des réglages peuvent être réalisés au niveau des limites marginales métalliques en lingual et en proximale. Enfin, l'occlusion est contrôlée.

Après désinfection et séchage de la CPP et de la dent, le scellement est réalisé avec un CVI et sous pression digitale douce afin d'éviter le développement de micro-fracture au niveau de la facette. Pour finir, les excès sont éliminés et l'occlusion est de nouveau contrôlée (Figure 11)(26).

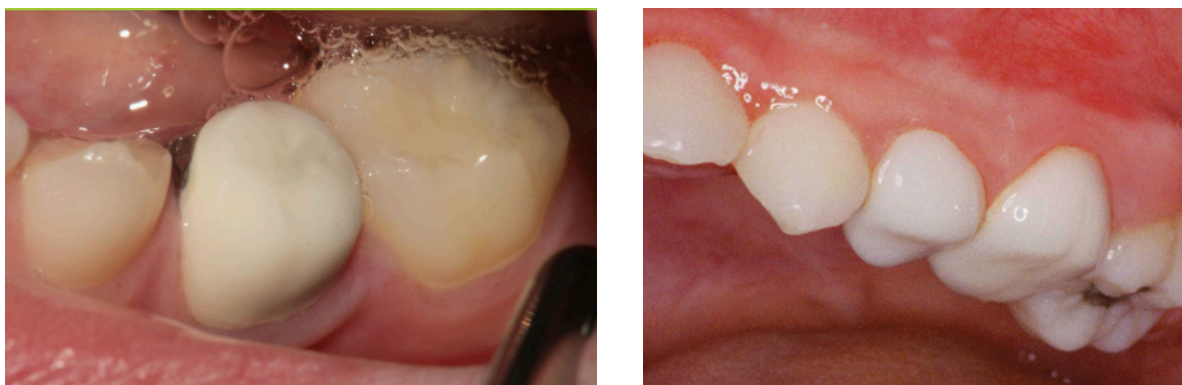

Figure 11: Restauration de molaires temporaires par CPP à incrustation esthétique.
Cas du Dr Cohn C. (à gauche) et du Dr Caldwell L. (à droite) présentés sur le site de NuSmile®.

Les CPP à incrustation esthétique allient la durabilité des couronnes métalliques à l'aspect esthétique des résines. Elles ont ainsi un bon niveau de satisfaction parentale en terme de durabilité, de couleur, de taille et de forme (27). Ces couronnes ont pour avantages de conserver un recouvrement total et étanche de la dent en cas d'écaillage ou de fracture de la facette esthétique.

De plus, leur réparation partielle ou totale est réalisable par un simple ajout de composite, contrairement aux coiffes en Zirconie qui devront être totalement remplacées en cas de fracture.

En revanche, cette incrustation esthétique présente plusieurs inconvénient par rapport à la CPPm. D'une part, l'épaisseur supplémentaire entraîne une préparation dentaire plus importante ainsi qu'une irritation gingivale, notamment en vestibulaire où l'adaptation marginale est difficile (28). D'autre part, elle ne permet que très peu d'ajustements par rapport aux CPPm à cause du risque de détachement de la facette à la couronne métallique. Aussi, la fragilité de la facette augmente de façon importante le risque d'usure qui doit être signalé aux parents au préalable.

Les CPP à incrustation esthétique sont également plus onéreuses que les CPPm (environ 30€) mais les teintes proposées sont souvent trop blanche/laitieuse pour paraître naturelle (28).

Enfin, la stérilisation à l'autoclave n'est pas possible contrairement aux CPPm (risque de décoloration de la résine). Selon les fabricants, il est recommandé de faire une stérilisation à froid ou de réaliser une désinfection chimique.

1.4.3. Composites

Toujours dans une optique d'apporter des solutions aux demandes esthétiques, des techniques alternatives de couronnes en composite ont été développées par les praticiens. Ce type de couronne peut-être réalisée par technique directe ou indirecte.

Les couronnes en composite direct sont essentiellement indiquées pour la restauration des lésions carieuses importantes sur les incisives temporaires. Elles est également considérée comme une alternative esthétique au CPPm sur les molaires temporaire. Cependant, des limites sont imposées par l'utilisation de composite, et donc de technique de collage. En effet les couronnes composites sont contre-indiquées si la structure amélaire résiduelle nécessaire au collage n'est pas suffisante. Egalement, si l'isolation de la dent est impossible. De plus, elles sont contre-indiquées en cas de maladies parodontales et en cas de recouvrement incisif important.

- La technique de couronne composite directe est appelée « strip crown » ou « crown form ». Elle a été décrite pour la première fois en 1976 par Webber et coll (29). Elle utilise des matrices transparentes servant de moule pour une restauration en résine composite fluide direct. Pendant longtemps, elles étaient uniquement dédiées aux restaurations sur incisives temporaires supérieures. Puis, en 2000, Ram et Peretz (30) ont décrit la restauration de molaires temporaires sévèrement délabrées à l'aide de moules en acétate (figure 12)(31).



Figure 12: « Strip crown » pour molaire temporaire (Pediatric strip crowns-SML® Space Maintainers Laboratory)

• **Protocole « crown form »** (figure 13)(30):

Le protocole suit 4 étapes, qui sont les mêmes que pour les dents antérieures.

Tout d'abord, comme pour les autres CPP, l'élimination des tissus déminéralisés et le traitement pulpaire est réalisé si nécessaire. La taille du moule est également mesurée en fonction de l'espace mésio-distal avec une sonde parodontale.

Deuxièmement, la dent est préparée. En proximale, les points de contact sont supprimés à la fraise flamme et les autres faces sont réduites de 1 mm. Il faut veiller à éliminer toutes les surfaces dentaires empêchant l'adaptation du moule.

Troisièmement, le moule est essayé et ajusté afin qu'il se prolonge dans le sulcus de 1mm avec une occlusion correct (Figure 13a)). Puis, des trous sont percés en occlusale afin de permettre l'évacuation des bulles d'air et des excès de composite lors de l'insertion.

Enfin, le collage est réalisé. La dent est mordancée à l'acide orthophosphorique à 37% pendant 15s, rincée et séchée. Puis l'adhésif est appliqué, séché et photopolymérisé. Le moule rempli de composite flow, positionné sur la dent et photopolymérisé (Figure 13b)). Il est ensuite retiré délicatement et les excès sont éliminés. L'occlusion est contrôlée (Figure 13c)) et la restauration est polie.

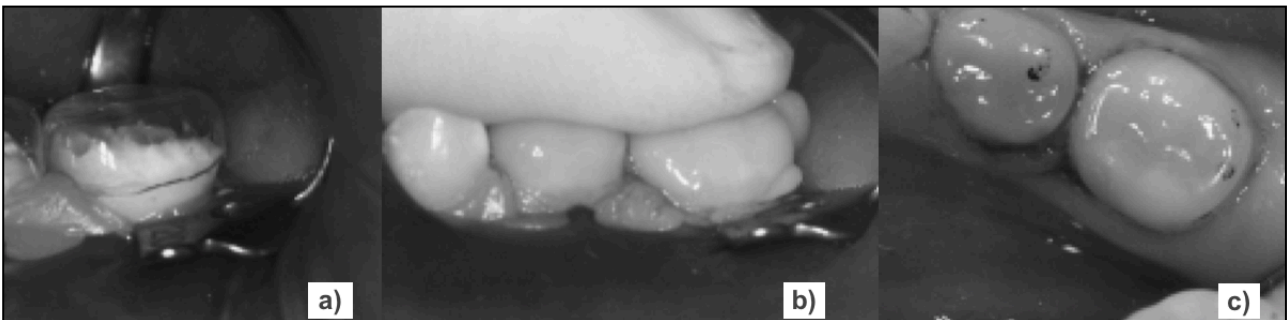


Figure 13: Technique « crown form » sur molaires temporaires (Ram et Perretz, 2000).

a) Les moules transparents ont été essayés sur les molaires temporaires. b) Le moule a été rempli de composite flow et positionné sur la dent. c) Vue occlusale après contrôle de l'occlusion.

En 2013, Jeong et coll. (32) ont décrit un autre protocole d'utilisation de moule celluloïde en utilisant la technique ART (Atraumatic Restorative Treatment). Cette technique de soin n'utilise aucun instrument rotatif et est surtout utilisée dans les pays où l'accès à l'électricité et l'eau courante est difficile. La couronne est préparée selon le même protocole que nous venons de décrire. Puis, elle est remplie avec un CVIMAR (Rely X Unicem, 3M ESPE) car il est rapide et sa facile à mettre en oeuvre.

Plus récemment, les techniques de bloc de résine « resin block » et de matrice transparente « clear matrix » ont été décrites. Ces techniques de composite direct reproduisent l'esthétique et la fonction de la morphologie occlusale en utilisant l'empreinte de la surface occlusale des CPPm (33).

- La couronne composite Shell utilise la technique de composite indirecte. Pour cette technique, des empreintes sont nécessaires afin de réaliser un modèle en plâtre sur lequel sera monté la couronne en composite au laboratoire (34).

Comme pour les autres coiffes, le traitement de la dent à couronner est réalisé au préalable. Une fois la couronne en composite terminée et polie, une clé de positionnement en silicone est réalisée. La couronne est alors collée sur la dent à l'aide de la clé :

- mordantage de la dent pendant 15s à l'acide orthophosphorique 37%, rinçage, séchage
- adhésif de quatrième génération, séchage, photopolymérisation pendant 10s
- composite fluide dans la couronne et positionnement de la clé en bouche.

La photopolymérisation est réalisée, puis, les excès sont éliminés et l'occlusion est vérifiée.

La résine composite offre un large panel de teinte permettant un rendu plus esthétique et naturel que les CPPm. En revanche, la teinte peut évoluer avec le temps et l'usure sera plus importante que celle des CPPm. L'inconvénient principal à son utilisation est l'isolation.

1.4.4. Polycarbonates

Les couronnes en polycarbonate (Figure 14) sont composées de résine acrylique thermodurcissable (27). Elles sont utilisées pour les restaurations de dents temporaires antérieures. Leur composition facilite l'ajustage et leur teinte proche de celle des dents donne un rendu naturel en bouche par rapport aux CPPm. De plus, elles posent moins de problèmes d'isolation que les CPP composites car elles sont hydrophiles(27).

En revanche, elles ont pour inconvénient d'être peu résistantes à l'abrasion. On les déconseillera fortement chez les patients bruxomanes(27). Elles souffrent également de décoloration avec le temps.

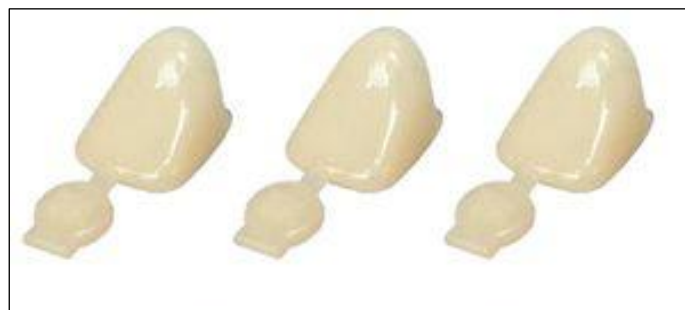

Figure 14: CPP en polycarbonate Pedo Natural crown®.

1.4.5. Zircones

Les CPP en zircon (CPPz) sont les CPP esthétiques les plus récentes.

Compositions :

La Zircon est un matériau qui allie une très bonne esthétique à des propriétés mécaniques similaires à celles des métaux.

C'est une céramique polycristalline polymorphe qui se présente sous trois formes différentes: monoclinique, tétragonale et cubique.

Quand elle est pure, la zircon est monoclinique à température ambiante et reste stable jusqu'à 1170° C. Au-delà, elle se transforme en phase tétragonale, puis en phase cubique à partir de 2370° C.

Lors du refroidissement, la phase tétragonale est reconvertie en monoclinique en s'accompagnant d'une expansion de volume d'environ 3% à 4% (35). Cette expansion entraîne des contraintes importantes qui peuvent amener à la fissuration de la zircon.

Afin de stopper les changements de phase, de l'Yttria est ajouté à la zircon pour venir la stabiliser en Y-TZP. Cela confère à la zircon dentaire la capacité de résister à la propagation des fissures lui donnant la résistance à la flexion la plus élevée de tous les matériaux à base de zircon, ainsi qu'une résistance importante aux produits chimiques et à l'érosion(35).

En raison des propriétés mécaniques supérieures des céramiques Y-TZP, ce type de zircon possède une large gamme d'applications cliniques(36). Elle est notamment utilisée pour la fabrication de CPP par technique d'usinage ou de moulage.

En 2008, la société EZ Pedo Inc. (aujourd'hui Sprig®) fondée par le docteur John P. Hansen et le docteur Jeffrey Fisher est la première à breveter des CPP en zircon. Ce sont les EZcrowns® (Figure 15)(37). Puis, d'autres fabricants ont suivi: Nusmile® (Figure 16)(38), Kinder crowns® et Cheng crowns®

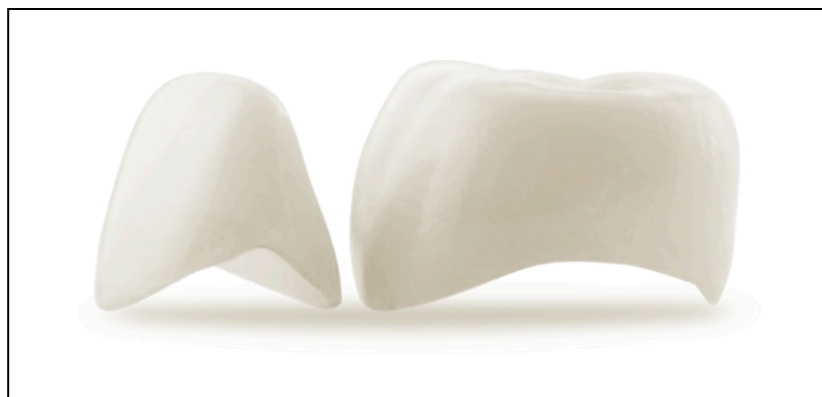

Figure 15: CPP en Zircon incisive et molaire temporaire EZCrowns de Sprig®

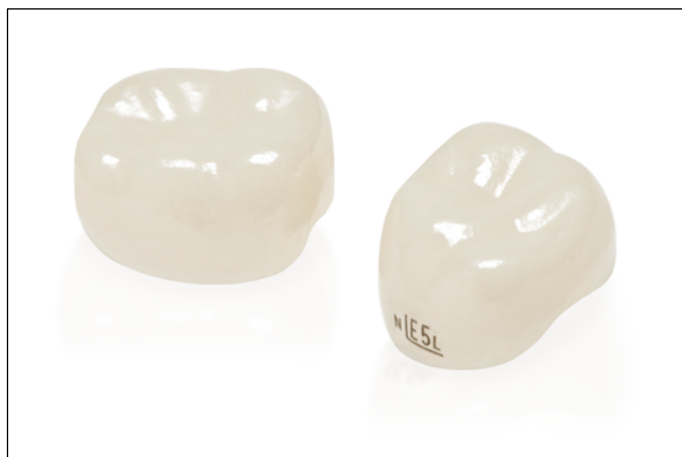

Figure 16: CPPz pour molaire temporaire NuSmile ZR Zirconia®

1.4.5.1. Indications et contre-indications

Les CPP en zircone sont citées par le CEOP dans le cas de restaurations des molaires temporaires très délabrées en alternative aux CPPm (2). Elles ne sont pas évoquées dans les recommandations de l'AAPD (3). Elles sont contre-indiquées lors de bruxisme car le risque d'apparition des facettes d'usure sur les dents antagonistes est majoré.

1.4.5.2. Protocole clinique

Comme pour les autres CPP, l'élimination des tissus déminéralisés et le traitement pulpaire si il est nécessaire sont réalisés en amont. Le choix de la couronne se fait en fonction du type de dent à reconstituer et de la taille de l'espace à reconstituer. Elle est ensuite sélectionnée dans les coffrets proposés.

- **La préparation coronaire** est réalisée en gardant à l'esprit la forme interne des couronnes. On cherche à obtenir une forme cylindrique sans contre-dépouille. Elle se décompose en 3 étapes et peut être réalisée avec un kit de fraises proposées par le fabricant (Figure 17).




Figure 17: Kit de fraises pour préparation a) EZprep (Sprig®) et b) NuSmile® Express.

- 1) **Réduction de la surface occlusale**, de 1,5 mm à 2 mm maximum. La réduction peut s'évaluer en se servant des crêtes marginales des dents adjacentes comme de guide.

Pour les couronnes ZR Zirconia de NuSmile®, la réduction occlusale conserve légèrement la forme des cuspides afin d'éviter le risque d'exposition pulpaire. Elle est de 1,5 mm au niveau des cuspides et de 0,75 mm au niveau du sillon central (Figure 18)(38). Le fabricant préconise l'utilisation d'une fraise diamantée olive/ballon de rugby sur turbine.

En revanche, pour les EZcrowns la préparation occlusale est de 1,5 mm et totalement plane. Elle est réalisée avec la fraise diamantée EZPrep 001 sur turbine (Figure 19a)(39).

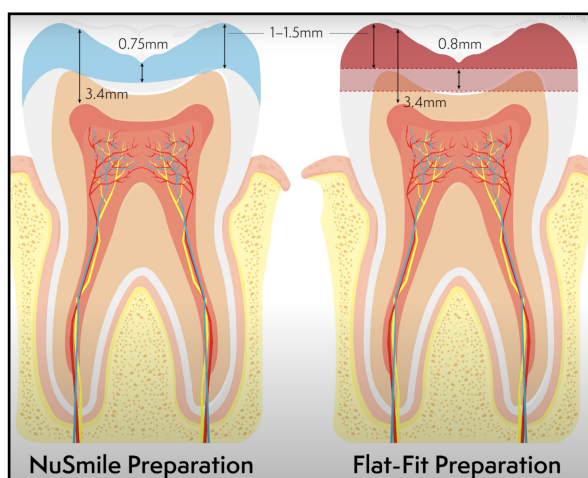


Figure 18: Préparation occlusale pour ZR Zirconia® comparé à une préparation plane. (NuSmile® Education)

- 2) **Réduction des faces vestibulaire, linguale et proximales**

Elles sont réduites de 0,85 à 1,5 mm avec une fraise diamantée à chanfrein ou la EZPrep 002 sur turbine (Figure 19b).

Chez NuSmile®, on préconise de réaliser au préalable la réduction du tiers occlusal vestibulaire et lingual à l'aide de la fraise olive diamantée. Puis la réduction des différentes faces est faite avec une fraise diamantée à chanfrein donnant une double angulation aux faces vestibulaire et lingual.

- 3) **Préparation infra gingivale et élimination des angles vifs de la préparation.**

Le congé réalisé lors de l'étape précédente est éliminé avec une fraise flamme diamantée sur turbine ou la fraise EZPrep 004 du coffret EZ-Pedo (Figure 19c). Cette étape termine la mise de dépouille de la dent et permet la bonne mise en place de la couronne. Tous les angles vifs sont éliminés.

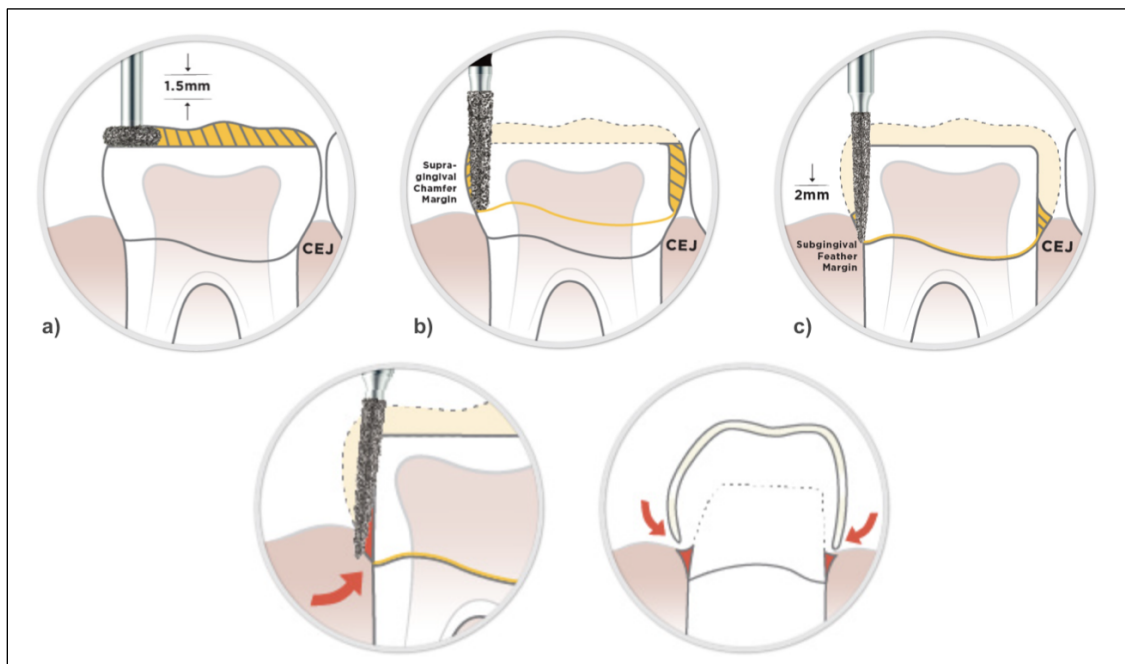


Figure 19: Protocole de préparation pour dent postérieure EZcrowns. (Preparation technique guide, Sprig®) a) préparation occlusale plane d'1,5mm, b) préparations axiales supra-gingivales, c) préparation intra-sulculaire.

- **L'essayage et l'ajustage de la CPPz** doit se faire sans forcer car la zircone ne supporte pas les déformations et cela risquerait d'entraîner la fracture de la couronne. La couronne doit toujours être insérée de façon passive contrairement aux CPP métalliques(40). Lorsque la couronne est en place, elle est en situation légèrement infra gingivale et adaptée à l'occlusion du patient. Il est parfois nécessaire de retoucher la préparation dentaire à ce stade. Autrement, de légères retouches peuvent suffire au niveau du pourtour cervical de la couronne (41). Cependant, les faces occlusales et proximales ne doivent pas être touchées car cela risquerait de fragiliser la couronne.
- **L'hémostase** doit être obtenue avant le scellement de la couronne pour qu'il soit efficace (41). La préparation sous-gingivale entraîne souvent un saignement qu'il faut contrôler à l'aide d'une compression et/ou de produits hémostatique. Si nécessaire, le scellement peut être différé.
- **Le scellement** de la couronne peut enfin être réalisé. La dent est isolée, nettoyée à l'aide d'un coton imbibé de chlorhexidine puis séchée. Pour la couronne, en cas de contact prolongé avec le sang et la salive, certains auteurs conseillent de sabler l'intrados ou de la traiter au peroxyde d'hydrogène ou à l'hydroxyde de sodium (41). La couronne est remplie au 2/3 avec un ciment résine, un CVI ou un CVIMAR puis insérée passivement et maintenue en place pendant la prise du ciment. Les excès sont ensuite éliminés à la sonde et avec le fil dentaire. Enfin l'occlusion est contrôlée. Contrairement aux CPPm, les CPPz ne sont pas ductiles, le moindre contact prématuré doit être éliminé en retouchant la couronne ou la dent antagoniste.

1.4.5.3. Avantages

La Zirconie est un matériau qui possède des avantages mécaniques similaires à celles des métaux, tout en ayant une couleur proche de celle des dents.

• Esthétique

La Zirconie présente un aspect translucide qui lui permet d'être comparée aux dents naturelles. Les CPP en zirconie ont la meilleure stabilité colorimétrique dans le temps mais le choix de teintes proposées par les marques reste limité. La gamme NuSmileZR® a voulu pallier à cet inconvénient en proposant deux teintes : « light » et « extra-light »(38).

• Biocompatibilité

La zirconie est connue pour sa bonne biocompatibilité. Plusieurs études ont démontré que les CPPz présentent une diminution de la rétention de plaque et une amélioration de l'état gingival en comparaison aux CPPm (21),(22).

Un essai clinique randomisé a comparé la santé parodontale d'incisives temporaires couronnées avec des CPP composites (« strip crown »), des CPP à incrustation esthétique et des CPP en Zirconie. Après six mois, le score moyen de l'indice gingival a augmenté pour les dents couronnées avec les CPP composite et à incrustation alors qu'il a diminué pour les dents avec les CPP en Zirconie (42).

• Résistance mécanique

Les CPPz sont très rigides, elles présentent une bonne durabilité grâce à leurs :

- résistance importante à la compression
- résistance à la rupture élevée
- résistance à la corrosion
- résistance à l'usure
- faible conductivité thermique. (27),(35)

Une étude a comparé la résistance mécanique sous contrainte masticatoire des CPPm et des CPPz. Une réduction de la génération de stress dans la dentine en présence des CPPz par rapport aux CPPm a été enregistrée peu importe le scénario. La couronne en zirconie confère à la dent sous-jacente une protection supérieure à celle que les CPPm peuvent fournir (43). Cette étude montre ainsi la capacité des CPPz à protéger une dent fortement délabrée des forces masticatoires et à mieux prévenir la fracture de la dent par rapport aux couronnes métalliques, même à des niveaux de forces masticatoires maximales.

1.4.5.4. Inconvénients

• Préparation dentaire augmentée

Les couronnes en céramique ont une épaisseur plus importante que les métalliques. La préparation dentaire plus importante de La CPPz va à l'encontre du principe d'économie tissulaire et entraîne une augmentation du risque d'exposition pulpaire (44),(45),(46).

• Rigidité

La rigidité de la Zircone limite énormément les ajustements par rapport à l'acier inoxydable. Les retouches inter-proximales et occlusales ne sont pas recommandées car elles réduisent la résistance de la céramique. Les rebord marginaux peuvent être retouchés très légèrement avec une fraise diamantée et une pièce à main à refroidissement rapide sous irrigation.

De plus, cette rigidité augmente également le risque de fracture de la zircone lors de son insertion. La CPPz doit se placer passivement, sans frottement ni tension car toute pression supplémentaire peut entraîner une rupture (28). Contrairement aux CPPm et CPP à incrustation, CPPz ont besoin d'être remplacées en cas de fracture, il n'y pas de réparation possible (36).

Pour faciliter l'ajustement, des tailles et des formes différentes de CPP sont proposées par les fabricants. NuSmileZR®, EZcrowns® de Sprig® et Kinder crowns® ont développé des couronnes qui permettent de les mettre en place malgré un encombrement dentaire important, une perte d'espace mésio-distal et lorsque la dent adjacente porte déjà une couronne.

- Le fabricant Sprig® proposent 2 dimensions mesio-distales différentes pour chaque taille de couronne (6 tailles allant de 2 à 7). La couronne ayant un espace MD réduit sera identifiée par un «prime» et un identifiant de couleur rouge (Figure 20)(3).



Figure 20: Couronne Space Loss™ du Fabricant Sprig®

- KinderKrown® propose 2 tailles différentes : « Regular » et « Midsized » et 2 contours différents : « universal » et « contoured ».
- La marque NuSmileZR® propose des couronnes d'essai (Figure 21)(38), pour l'ajustement de la préparation. Cela permet de gagné du temps sur les étapes de préparation.



Figure 21: Couronne d'essai « Try-in » du fabricant NuSmile®

• **Rétention :**

La perte de rétention est la principale cause d'échec de la CPPz.

En effet, les propriétés de la Zircone et son épaisseur plus importante par rapport aux CPPm entraînent une préparation dentaire plus importante et moins rétentive.

La rigidité de la Zircone ne permet pas de préparation en contre-dépouille car les parois de la couronne ne sont pas flexibles contrairement à celles des CPPm.

Afin d'augmenter la rétention, des systèmes de rétention interne ont été créés afin de soutenir la cimentation de la couronne:

- Des systèmes de rainures internes ont été intégrés aux couronnes des sociétés Sprig® (Figure 22)(37) et Kinder crowns®.



Figure 22: Système de rétention Zir Lock® du fabricant Sprig®

- Les couronnes Cheng crowns Zirconia® simule un sertissage afin d'offrir un profil d'émergence plus naturel. Les surfaces sont également traitées pour garantir un succès clinique à long terme de la rétention de la couronne.
- Les couronnes NuSmileZR® ont une épaisseur optimale pour obtenir une réduction minimale des dents tout en conservant une bonne résistance.

• **Usure des dents antagonistes**

Un effet abrasif sur les dents antagonistes a été décrit par certains auteurs du fait de la dureté de la zircone (27). Alors qu'une étude in vitro n'a révélé aucune différence significative d'usure des dents antagonistes entre l'acier inoxydable et la zircone (45).

• **Coût**

Les CPP en Zircone sont les CPP les plus onéreuses. Le coût élevé de ce type de matériau peut être un frein pour les parents, d'autant plus qu'il est totalement à leur charge.

La Zircone est un matériau prometteur de part ses bonnes propriétés mécaniques et son esthétisme. Cependant, la mise en place des CPPz demande un travail plus long et plus complexe que pour les CPPm qui reste le gold standard des restaurations pour molaire temporaire délabrée. Des études de haut niveau de preuve sur le succès des CPPz sont nécessaires.(44)

2. Cas cliniques

Ces cas cliniques ont été réalisés dans le cadre de l'étude « Couronne pédiatrique préformée zircone versus couronne pédiatrique préformée métallique CPPz-M » menée par le Pr Muller Bolla du CHU de Nice (47). Cette étude cherche à comparer l'efficacité clinique et radiologique de CPPz et de CPPm ainsi que la satisfaction des patients et de leur entourage.

Dans ce travail de thèse nous nous intéressons uniquement à la description de la technique des CPPz.

2.1. CPP en zircone sur 74

2.1.1. Présentation du cas

Il s'agit d'un enfant de 5 ans et demi, né prématurément, atteint de CPE sévère. La première molaire mandibulaire gauche (74) présente une lésion carieuse sévère avec atteinte pulpaire (ICDAS 6)(figure 23).

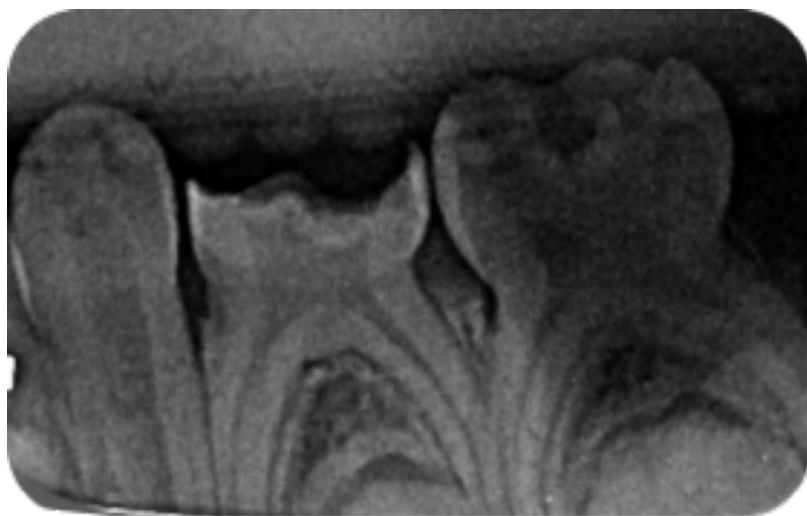


Figure 23: Radiographie pré-opératoire de 74. (Service de médecine bucco-dentaire du CHU de Bordeaux, Hôpital Pellegrin)

La restauration de 74 par CPP est recommandée afin de rétablir l'intégrité anatomique et la fonction de la dent. La pulpotomie et l'élimination des tissus déminéralisés sont réalisés dans un premier temps. Puis, la CPPz est posée lors de la séance suivante.

2.1.2. Pulpotomie sur 74

Une anesthésie de surface avec un gel à la lidocaïne (Xogel Enfant de Septodont®) est réalisée, ainsi qu'une anesthésie péri-apicale avec rappel en lingual. La digue est posée en technique fendue afin de protéger de la contamination salivaire et de réaliser les soins des dents adjacentes. Puis, la lésion carieuse de 74 est complètement curetée avec une fraise boule en carbure de tungstène montée sur contre-angle. La cavité d'accès est réalisée avec une fraise boule diamantée sur turbine. L'éviction de la pulpe camérale est ensuite faite à l'aide d'une fraise boule en carbure de tungstène stérile sur contre-angle. Enfin, l'hémostase est obtenue avec une boulette de coton imbibée d'hypochlorite de sodium.

Pour finir, la chambre pulpaire est obturée avec un IRM et un CVIMAR est utilisé en coronaire (Figure 24). Des radiographies de contrôle sont réalisés à la fin de la séance. (Figure 25)

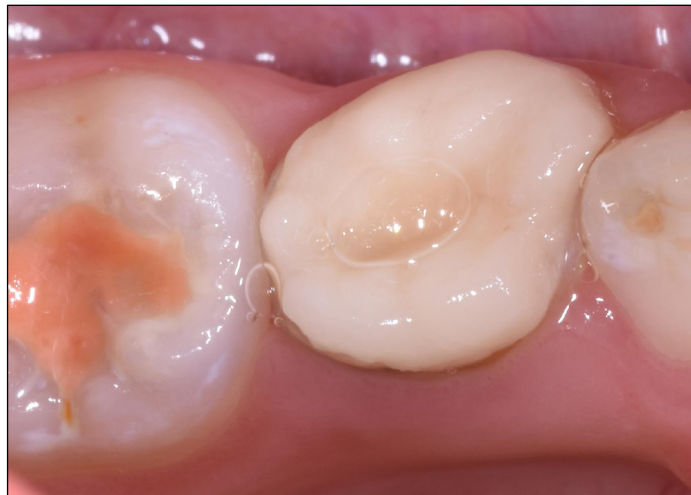

Figure 24 : Vue occlusale de 74 après reconstitution au CVIMAR (Photographie du Dr E. GAROT)

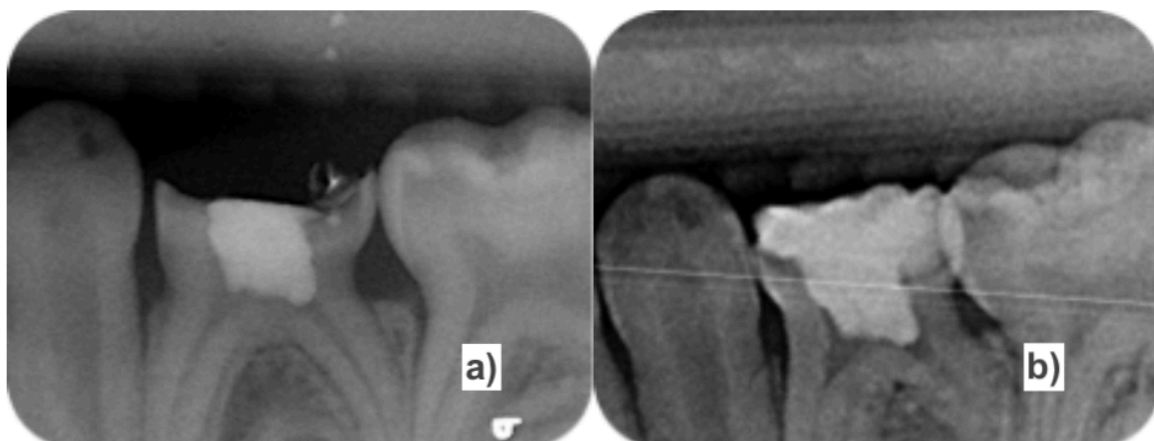


Figure 25: Radiographies post-opératoires de 74; a) Obturation pulpaire avec un IRM; b) Reconstitution coronaire temporaire au CVIMAR.

(Service de médecine bucco-dentaire du CHU de Bordeaux, Hôpital Pellegrin)

On note à la radiographie, que l'exérèse de la pulpe camérale n'est pas complète en mésiale. L'apparition d'une symptomatologie est suivi de prêt.

2.1.3. Préparation de la dent

Comme pour la pulpotomie, une anesthésie locale est réalisée. En effet, la préparation pour la CPPz est importante notamment en sous-gingivale. Puis, la taille de la couronne est choisie parmi celle du coffret en mesurant l'espace mésio-distale avec une sonde parodontale.

La préparation dentaire commence par la réduction de la face occlusale d'environ 1,5 mm à l'aide d'une fraise diamantée cylindrique sur turbine. Les crêtes marginales des dents adjacentes servent de guide de réduction.

Les faces vestibulaire, linguale et proximales sont ensuite réduites de 0,75 à 1,5 mm avec une fraise chanfrein diamantée sur turbine. Elles sont également mises de dépouilles.

Puis, une fraise flamme est utilisée pour la préparation sous-gingivale. Le congé réalisé lors de l'étape précédente est éliminé (Figure 26). Et pour finir, les angles vifs de la préparation sont adoucit.

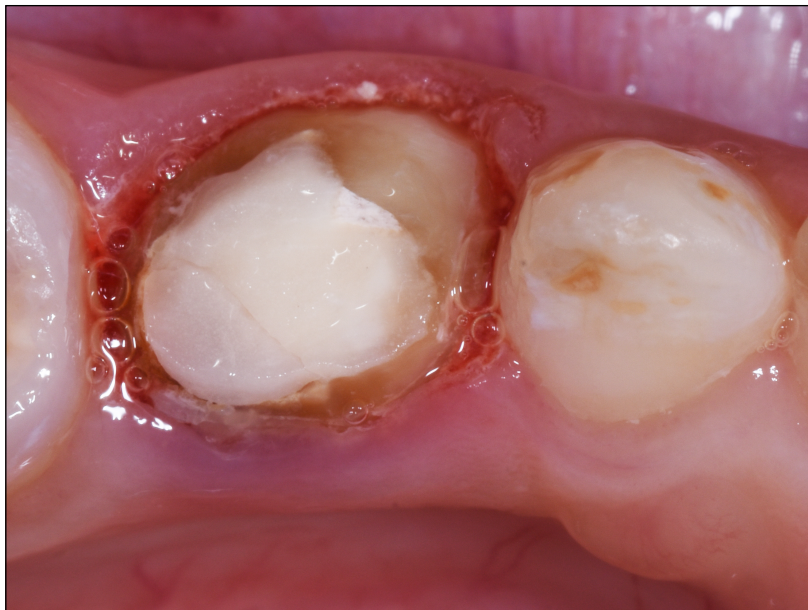

Figure 26: Vue occlusale de 74 après préparation (Photographie du Dr E. GAROT)

Une fois la préparation finie, l'essayage de la couronne est fait sans forcer pour ne pas risquer d'entraîner la fracture. La préparation doit être reprise légèrement et des retouches du pourtour cervical de la couronne sont réalisées afin qu'elle s'intègre dans le plan d'occlusion.

Une fois cela terminée, la CPPz est désinfectée avec de l'alcool et séchée.

2.1.4. Scellement, élimination des excès et contrôle de l'occlusion

Avant le scellement de la couronne, l'hémostase gingivale et le nettoyage de tous les résidus sanguins a été effectué. La dent est également séchée et isolée à l'aide de cotons salivaires.

La couronne est remplie de CVI Equia Forte HT de GC® jusqu'au 2/3 tiers et est immédiatement mise en place et maintenue sous pression digitale.

Une fois que le ciment présente une consistance de type gel, les excès sont éliminés avec une spatule à insérer et du fil dentaire en proximal. Pour finir, l'occlusion est contrôlée (Figure 27).

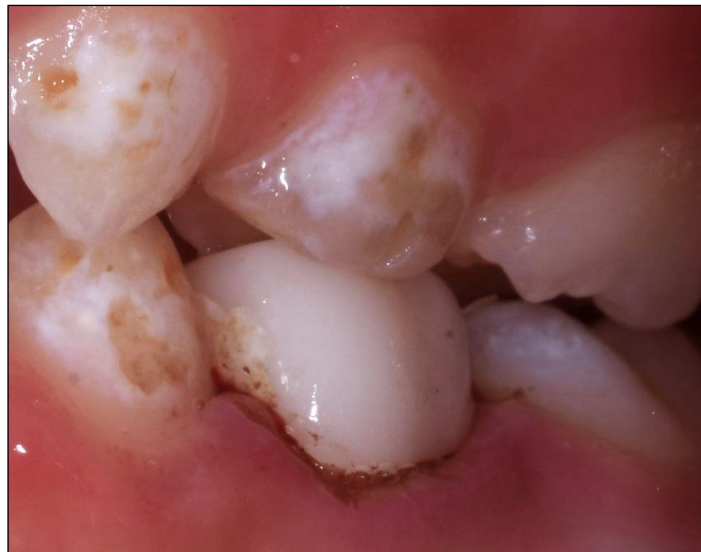

Figure 27: Contrôle de l'occlusion (Photographie du Dr E. GAROT)

On note un blanchiment de la gencive marginale lors du scellement, il disparaîtra après quelques minutes (Figure 28).

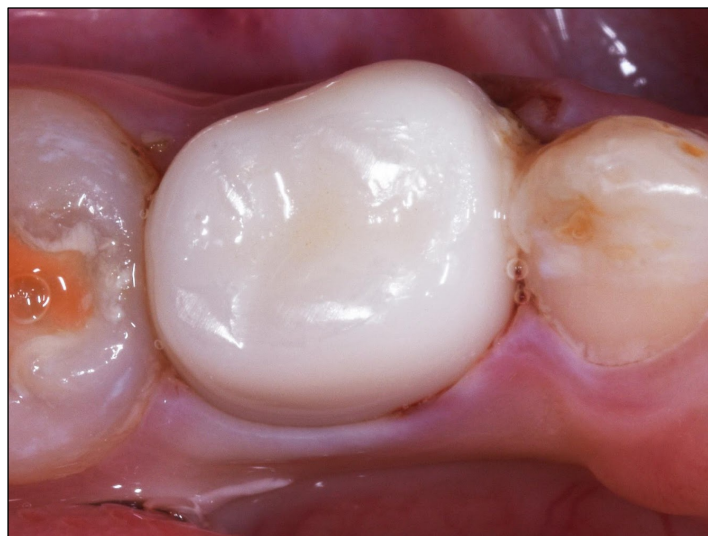

Figure 28: Blanchiment de la gencive après scellement de la CPPz (Photographie du Dr E. GAROT)

2.1.5. Contrôle radiologique

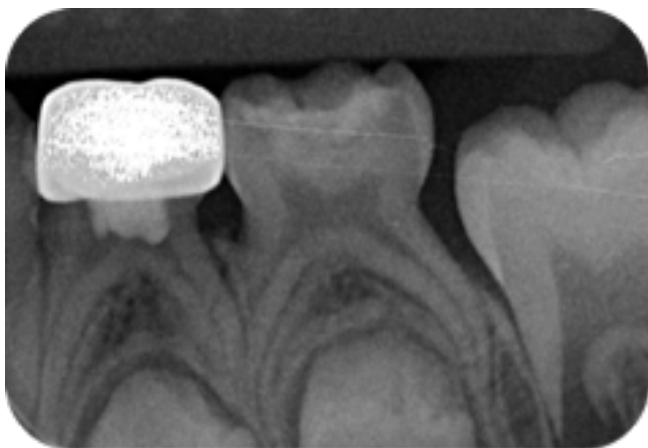


Figure 29: Radiographie de 74 après scellement de la CPPz.

(Service de médecine bucco-dentaire du CHU de Bordeaux, Hôpital Pellegrin)

Une rétro-alvéolaire (Figure 29) est réalisée le jour de la pose afin d'effectuer un dernier contrôle et de pouvoir disposer d'un élément de comparaison lors des suivis.

L'adaptation marginale est adéquate.

2.1.6. Suivis à 6 mois

Lors de la visite de contrôle à 6 mois, le patient ne présente aucune douleur ni de complications parodontales au niveau de la dent support de la CPPz.

La couronne ne présente ni de perte de rétention, ni de fracture (Figure 30) et les dents antagonistes sont intactes.

Nous ne relevons pas de plaque visible ni de saignement au sondage au niveau de la CPPz.

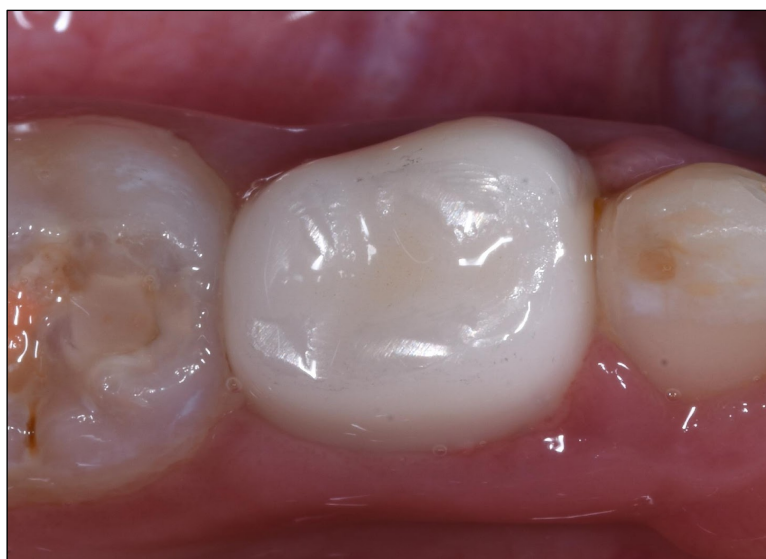

Figure 30: Vue occlusale de 74 au contrôle des 6 mois. (Photographie du Dr E. GAROT)

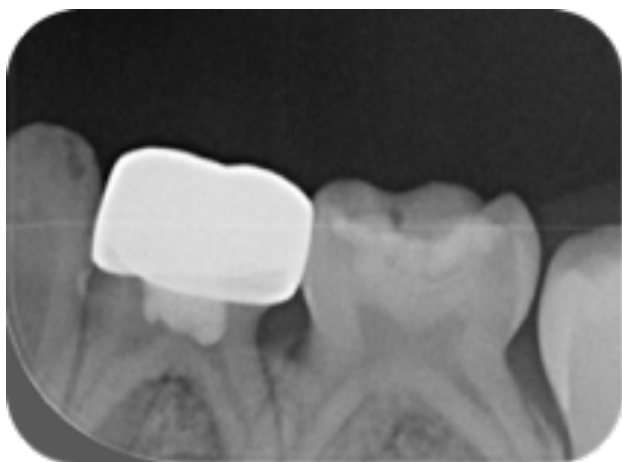

Figure 31: Radiographie de contrôle 6 mois après la pose de la CPPz sur 74.
(Service de médecine bucco-dentaire du CHU de Bordeaux, Hôpital Pellegrin)

Le contrôle radiologique ne montre pas d'image radioclaire au niveau des furcations de la molaire couronnée par la CPPz (Figure 31). Il n'y a pas de complications parodontales liées à une infection pulpaire.

2.1.7. Suivis à 12 mois

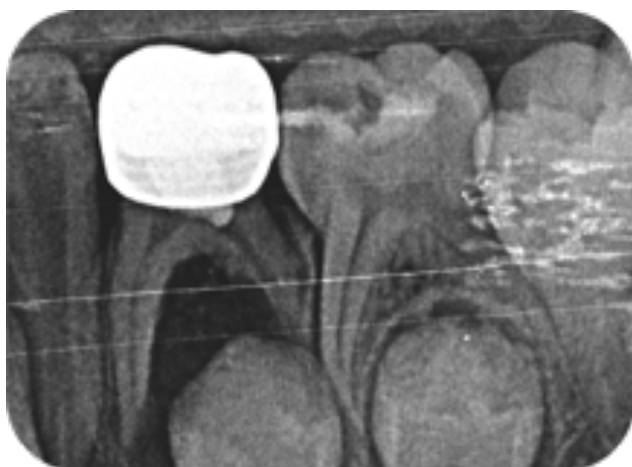

Figure 32: Radiographie de contrôle 12 mois après la pose de la CPPz sur 74.
(Service de médecine bucco-dentaire du CHU de Bordeaux, Hôpital Pellegrin)

Malheureusement, au contrôle des 12 mois, la rétro-alvéolaire met en évidence une parodontite apicale aiguë au niveau de 74 (Figure 32). La dent est à extraire. Nous ne notons aucune atteinte de l'intégrité de la couronne ni de celle des dents antagonistes.

2.2. CPP zircone sur 65

2.2.1. Présentation du cas

Il s'agit d'un enfant de 8 ans qui consulte pour la première fois. Il présente des troubles du sommeil ainsi que de mauvaises habitudes alimentaires et de brossage.

L'examen clinique et radiologique révèle de nombreuses lésions carieuses avec un RCI élevé due à une importante consommation d'aliments et de boissons sucrés en dehors des repas et un apport en fluor insuffisant.

La prise en charge des jeunes patients polycariés est globale et surtout axée sur la prévention. Le scellements des sillons des premières molaires permanentes lors de la première séance a permis d'évaluer la coopération du patient. Puis les soins ont été réalisés secteur par secteur. Le recours à une sédation consciente (MEOPA) a été nécessaire pour améliorer la compliance de ce jeune patient.

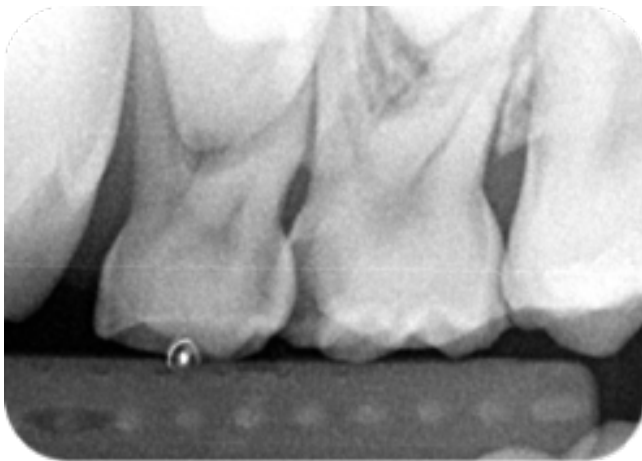


Figure 34: Radiographie pré-opératoire de 65.
(Service de médecine bucco-dentaire du CHU de Bordeaux, Hôpital Pellegrin)

Pour cette présentation, nous nous concentrerons sur la seconde molaire maxillaire gauche (65) qui présente une atteinte carieuse occluso-mésiale sévère (ICDAS 6) (Figure 34).

Afin de maintenir la hauteur et la longueur d'arcade et de rétablir les fonctions de la dent, notre traitement de 65 consiste à la réalisation d'une pulpotomie puis d'une reconstitution par CPPz.

2.2.2. Restauration de la 65 par CPPz

Après la réalisation de la pulpotomie, la préparation coronaire de 65 est effectuée en suivant les mêmes étapes que le pour le cas précédent.

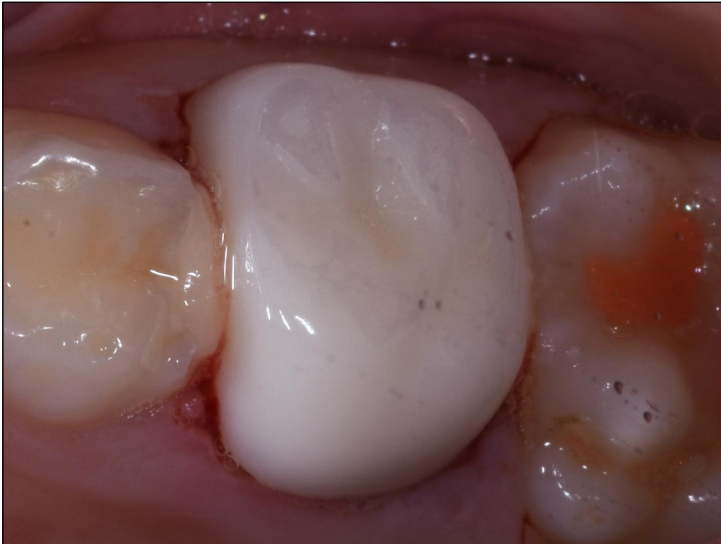

Figure 35: Essayage et contrôle de l'occlusion de la CPPz avant le scellement. (Photographie du Dr E. GAROT)

La CPPz est essayée afin de contrôler son insertion et la présence de contacts prématurés (Figure 35). Des retouches sont nécessaires pour obtenir une occlusion correcte.

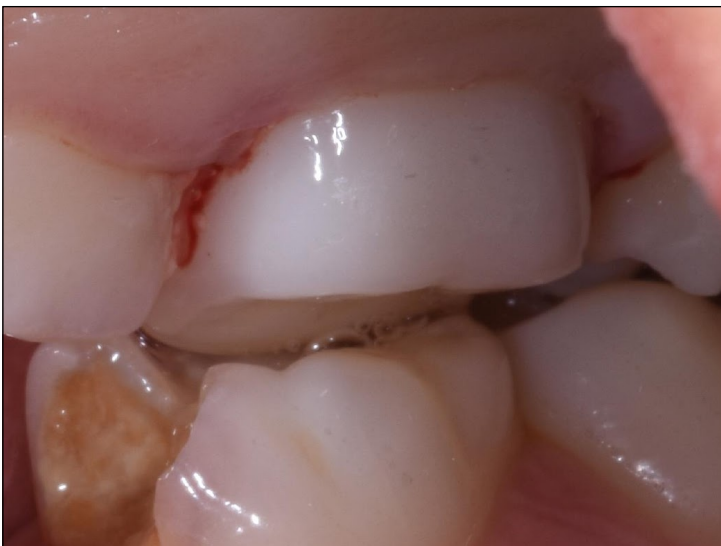

Figure 36: Contrôle de l'occlusion après scellement. (Photographies du Dr E. GAROT)

Le scellement de la couronne est réalisé avec un CVI Equia Forte HT de chez GC®, et elle est maintenue sous pression digitale pendant la prise. Enfin, les excès sont éliminés et l'occlusion est de nouveau contrôlée (Figure 36).

2.2.3. Suivi à 6 mois

Un rendez-vous de contrôle à eu lieu 6 mois après la pose de CCPz. Au cours de ce rendez-vous, nous avons pu constater la bonne intégration de la couronne. Nous ne notons aucune fracture ni perte de rétention au niveau de la couronne. Le patient n'a pas présenté de signes de complications pulpaires ou parodontales depuis la pose de la CPPz. Le contrôle de plaque est bon et il n'y a pas de saignements au sondage. On relève également l'absence d'usure sur les dents antagonistes.

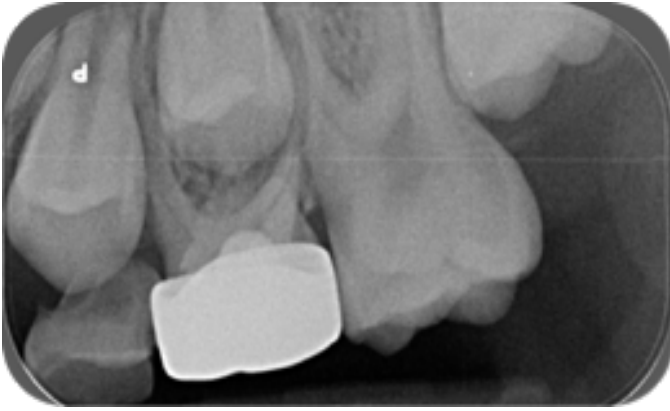

Figure 37: Radiographie de contrôle à 6 mois.
(Service de médecine bucco-dentaire du CHU de Bordeaux, Hôpital Pellegrin)

La radiographie de contrôle (Figure 37), ne montre aucune complications pulpaire ou parodontales.

2.3. Restauration de 85 par CCPZ

2.3.1. Présentation du cas

Il s'agit d'une jeune patiente de 5 ans, polycariée sévère. Elle présente notamment une atteinte carieuse sévère (ICDAS 6) au niveau de la deuxième molaire mandibulaire droite : 85 (Figure 38).

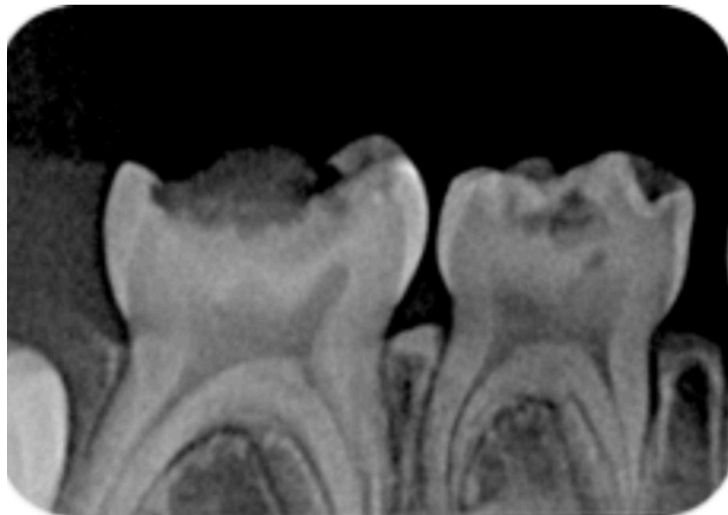


Figure 38: Radiographie de la situation initiale de 85.
(Service de médecine bucco-dentaire du CHU de Bordeaux, Hôpital Pellegrin)

Malgré l'importance de la lésion, aucune symptomatologie pulpaire n'est rapportée, ni constatée. Les parents affirment avoir arrêté les bonbons et les boissons sucrées depuis 2 mois. En bouche, l'évolution des lésions carieuses est effectivement arrêtée (lésions dures brunes-noires, lisses et insensibles) et la patiente ne présente aucun symptôme pulpo-parodontale. Par conséquent, la restauration de 85 par CPP est réalisée sans pulpotomie préalable.

2.3.2. Restauration de 85 par CPPz

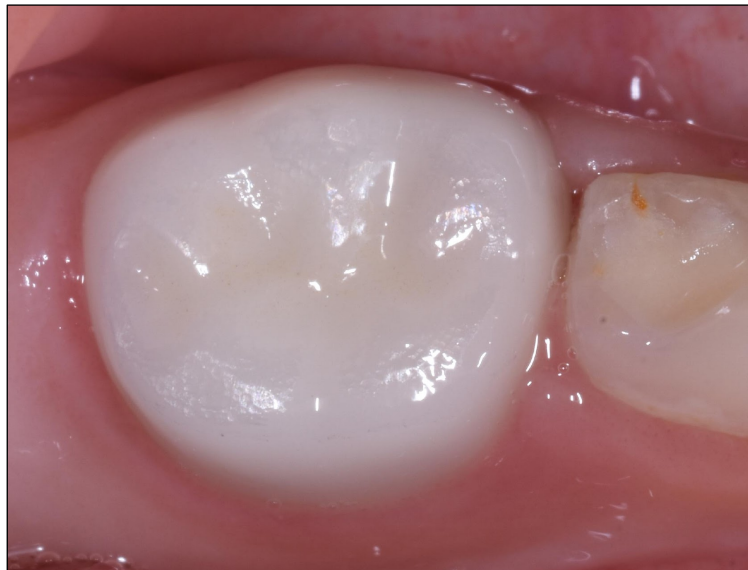
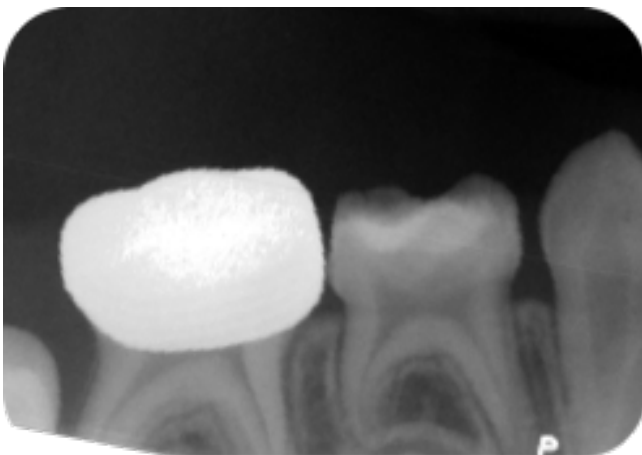
Figure 39: Restauration de 85 par CPPz (Photographie du Dr E. GAROT)

Le scellement de la CPPz est réalisée en appliquant le même protocole que pour les cas présentés précédemment (Figure 39).

Cependant, certaines spécificités ont dû être prise en compte lors des étapes de préparations. D'une part, la préparation de la dent demande une attention particulière car aucun traitement pulpaire n'a été réalisé. En effet, l'importance de la réduction tissulaire que requiert la CPPz augmente le risque d'exposition pulpaire par rapport à la CPPm. L'évaluation de ce risque est analysée avant la préparation à l'aide de la radiographie rétro-coronaire. D'autre part, 85 n'a pas de dent adjacente en distale. Il faut donc effectué une réduction estimative pour éviter de créer un porte-à-faux lors de l'éruption de la première molaire permanente. En effet, le contact entre un surplomb de la marge distale de la CPPz et la dent permanente lors de son éruption risque d'entraîner une malocclusion sévère ou une carie secondaire.



**Figure 40: Radiographie de contrôle après scellement.
(Service de médecine bucco-dentaire du CHU de
Bordeaux, Hôpital Pellegrin)**

Une radiographie (Figure 40) est réalisée après la pose de la CPPz. Elle montre une adaptation marginale adéquate et la bonne élimination des excès de ciment de scellement au niveau des embrasures.

2.3.3. Suivi à 6 mois

Aux rendez-vous de contrôle des 6 mois, plusieurs critères ont été évalués :

- L'état pulpaire : la patiente ne présentait pas de douleur, ni de pulpite irréversible depuis la pose de la CPPz.
- Les complications parodontales : absence de voussure ou de fistule en regard de 85.
- La rétention et l'intégrité de la couronne : pas de perte de rétention ni de fracture.
- L'usure des dents antagonistes : absence d'usure.
- Le contrôle de plaque : pas de saignement au passage de la sonde, plaque non visible à l'oeil nu au niveau de la CPPz (Figure 41), mince film de plaque visible après le passage de la sonde.

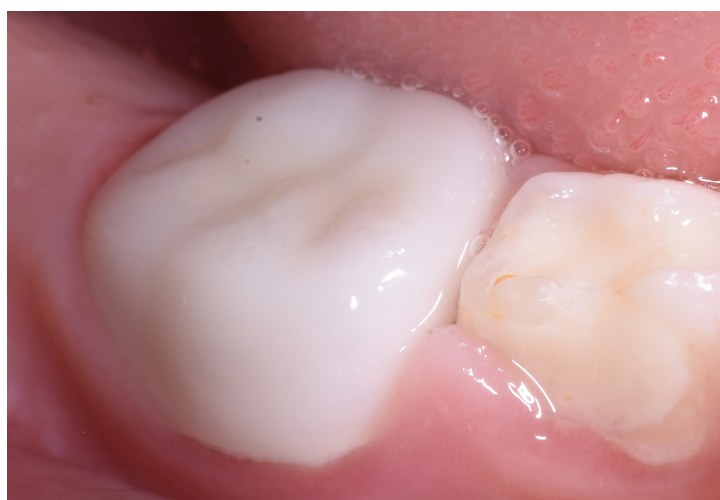

Figure 41: Vue vestibulaire de la CPPz au contrôle des 6 mois (Photographie du Dr E. GAROT)

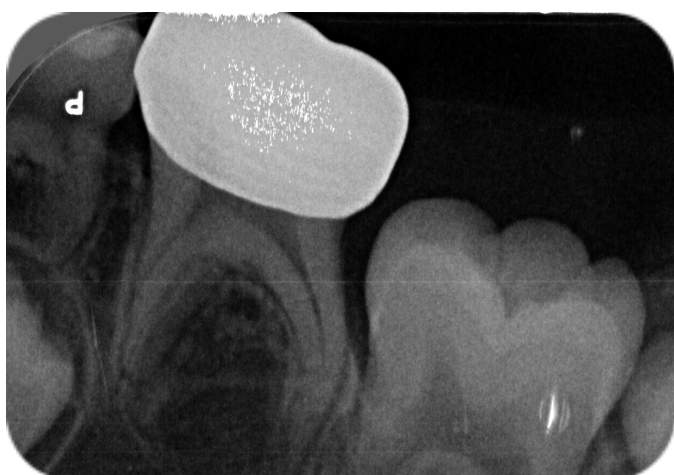

Figure 42: Radiographies de contrôle à 6 mois (Service de médecine bucco-dentaire du CHU de Bordeaux, Hôpital Pellegrin)

La radiographie de contrôle (Figure 42) ne montrent pas de radioclarité au niveau des apex, ni de la furcation des racines de 85. Il n'y a pas de complication parodontale liée à une infection pulpaire.

L'éruption des premières molaires permanentes est à suivre, le pronostic est favorable.

On note l'importante radio-opacité de la CPPz (Figure 42) qui rend difficile le diagnostic de récurrence carieuse.

CONCLUSION

De nos jours, la demande esthétique ne cesse d'augmenter en consultation. Les impératifs biologiques, biomécaniques, fonctionnels et esthétiques, sont désormais indissociables pour une intégration parfaite de la restauration. Naturellement, cette demande se retrouve également de plus en plus en odontologie pédiatrique.

En matière de restauration lors de délabrement sévères de molaires temporaires, la CPPm est considérée comme la meilleure solution disponible. Effectivement, il s'agit d'une technique simple, fiable et durable qui a fait ses preuves. Elle permet de maintenir l'espace, d'accompagner la mise en place de la denture permanente, et de restituer les fonctions masticatrice et phonatoire.

Cependant, bien qu'elle soit la seule CPP recommandée par L'AAPD et Le CEOP, elle ne répond pas aux critères esthétiques des parents.

Pour pallier au problème esthétique des CPPm, des CPP esthétiques ont été développées en fonction des avancées technologiques et des procédés de fabrication. Plus récemment, grâce au développement des nouvelles céramiques, les CPP en Zirconium ont pu être proposées.

La Zirconium est un matériau prometteur car, en plus de son avantage esthétique, elle dispose de très bonnes propriétés mécaniques en terme de résistance à la fracture et à la flexion. Il semble également que sa bonne finition de surface offre une meilleure santé gingivale.

Cependant, le coût et la difficulté de mise en œuvre des CPPz constituent un frein à leur emploi. En effet, leur mise en place demande nettement plus de préparations et de technique que pour les CPPm et elles sont aussi les CPP les plus coûteuses.

Il apparaît également, que les jeunes enfants sont aussi satisfaits des CPPm que des CPPz alors que les adultes sont beaucoup plus satisfaits de l'aspect esthétique de la CPPz.

De plus, La préparation dentaire et parodontale plus mutilante que nécessite la CPPz par rapport à la CPPm pose problème. En effet, cela va à l'encontre des principes de la dentisterie moderne qui sont guidés par l'économie tissulaire et le gradient thérapeutique.

Par ailleurs, dans cette logique esthétique et conservatrice, la réalisation de restauration par CFAO montre son intérêt.

Afin de généraliser l'utilisation des CPPz, des études supplémentaires sont nécessaires. Effectivement, il n'y a pas suffisamment d'essais cliniques randomisés de qualité pour permettre la recommandation de l'utilisation des CPPz pour le moment.

BIBLIOGRAPHIE

1. Haute Autorité de Santé. (page consultée le 16/11/2021). Stratégies de prévention de la carie dentaire, [en ligne] . https://www.has-sante.fr/upload/docs/application/pdf/2010-10/corriges_rapport_cariedentaire_version_postcollege-10sept2010.pdf
2. Collège des Enseignants en Odontologie Pédiatrique. Fiches pratiques d'odontologie pédiatrique. Paris: Initiatives Santé, 2014
3. American Academy of Pediatric Dentistry. Guideline on restorative dentistry. Clin Pract Guidel. 2014;37(6):15–6.
4. Muller-Bolla, Courson, et Doméjean. Comprendre la cariologie en 10 points, 2015
5. Delbos Y., Vaysse F., Jaquelin L.F. Physiologie dentaire appliquée. Université de Bordeaux Odonto Pédiatrique. 2009
6. Haute Autorité de santé. Synthèse des recommandations professionnelles - Appréciation du risque carieux, 2006. Disponible sur : https://www.has-sante.fr/upload/docs/application/pdf/risque_carieux_synthese_recos.pdf
7. Règlement (UE) 2017/852 du Parlement européen et du conseil du 17 mai 2017 relatif au mercure et abrogeant le règlement (CE) no 1102/2008.
8. Vreven J, Raskin A, Sabbagh J, Vermeersch H, Leloup G. Résines composites. EMC - Médecine buccale 2008:1-21 [Article 28-210-U-10].
9. Peumans M, Kanumilli P, De Munck J, Van Landuyt K, Lambrechts P, Van Meerbeek B. Clinical effectiveness of contemporary adhesives: a systematic review of current clinical trials. Dent Mater. 2005 Sep; 21(9):864–81.
10. Papathanasiou AG, Curzon ME, Fairpo CG. The influence of restorative material on the survival rate of restorations in primary molars. Pediatr Dent. 1994 Aug; 16(4):282–8.
11. Sengul F, Gurbuz T. Clinical Evaluation of Restorative Materials in Primary Teeth Class II Lesions. J Clin Pediatr Dent. 2015;39(4):315–21.
12. Casagrande L, Dalpian DM, Ardenghi TM, Zanatta FB, Balbinot CEA, García-Godoy F, et al. Randomized clinical trial of adhesive restorations in primary molars. 18-month results. Am J Dent. 2013 Dec;26(6):351–5.
13. Innes NPT, Ricketts D, Chong LY, Keightley AJ, Lamont T, Santamaria RM. Preformed crowns for decayed primary molar teeth. Cochrane Database Syst Rev. 2015; (12):CD005512.
14. Laulan C, Silva J. La CFAO chez l'enfant. Rev. Francoph. Odontol. Pédiatr. 2020; 15(3) : 112-122

15. Arcaute B, Nasr K, Willmann C. Intérêts de la CFAO directe en Odontologie Pédiatrique. Lefildentaire magazine dentaire,2016.
16. Kabbara Rémy, La CFAO chez l'enfant. Thèse d'exercice, Université du droit et de la santé,2017.
17. Hurley E, Da Mata C, Stewart C, Kinirons M. A study of primary teeth restored by intracoronal restorations in children participating in an undergraduate teaching programme at Cork University Dental School and Hospital, Ireland. Eur J Paediatr Dent Off J Eur Acad Paediatr Dent. 2015 Mar;16(1):78–82.
18. Humphrey WP. Use of chrome steel in children's dentistry. Dental Survey 1950; 26:945-949.
19. Guide d'utilisation pour couronne préfabriquée, 3M™ ESPE™, 2006. Disponible sur : <https://multimedia.3m.com/mws/media/68406O/3m-prefabricated-crowns-user-guide.pdf>
20. Couronnes en acier inoxydable, 3M™ ESPE™. Disponible sur : https://www.3m.com/3M/en_US/p/d/v000075622/
21. Maciel R, Salvador D, Azoubel K, Redivivo R, Maciel C, Da Franca C, et al. The opinion of children and their parents about four different types of dental restorations in a public health service in Brazil. Eur Arch Paediatr Dent. 2017;18(1):25–9.
22. Atieh M. Stainless steel crown versus modified open-sandwich restorations for primary molars: a 2-year randomized clinical trial. Int J Paediatr Dent. 2008;18(5):325–32.
23. Taran PK, Kaya MS. A Comparison of Periodontal Health in Primary Molars Restored with Prefabricated Stainless Steel and Zirconia Crowns. Pediatr Dent. 2018;40(5).
24. Abdulhadi B, Abdullah M, Alaki S, Alamoudi N, Attar M. Clinical evaluation between zirconia crowns and stainless steel crowns in primary molars teeth. J Pediatr Dent. 2017;5:21–7.
25. Cheng crown classics®. Disponible sur: <https://chengcrowns.com/products/stainless-steel-pediatric-crowns/>
26. NuSmile Signature®, Pre-veneered crowns. Disponible sur: https://www.nusmile.com/Signature_Pre-veneered
27. Tote JV, Godhane A, Das G, Soni S, Jaiswal K, Vidhale G. Posterior Esthetic Crowns in Pediatric Dentistry. Int J Dent Med Res. 2015;1(6):5.
28. Muller-Bolla M. Guide d'odontologie pédiatrique: la clinique par la preuve.CDP; 2018. 458 p.
29. Webber DL, Epstein NB, Wong JW, Tsamtsouris A. A method of restoring primary anterior teeth with the aid of a celluloid crown form and composite resins. Pediatr Dent. 1979;1(4):244–6.

30. Ram D, Peretz B. Composite crown-form crowns for severely decayed primary molars: a technique for restoring function and esthetics. *J Clin Pediatr Dent.* 2000;24(4):257–60.
31. Pediatric strip crowns - SML® Space Maintainers Laboratory. Disponible sur: <https://www.smlglobal.com/adult-pediatric-strip-crowns>
32. Jeong M-A, Kim A-H, Shim Y-S, An S-Y. Restoration of strip crown with a resinbonded composite cement in early childhood caries. *Case Rep Dent.* 2013;2013:581934.
33. Wada K, Miyashin M. New techniques for producing aesthetic, direct full-crown composite resin restorations for primary molars: a 24-month follow-up study of eight cases. *Eur J Paediatr Dent.* 2015;16(3):205–9
34. Murthy PS, Deshmukh S. Indirect composite shell crown: An Esthetic Restorative Option for Mutilated Primary Anterior Teeth. *J Adv Oral Res.* 2013;Volume 4(Issue 1): 22–5
35. Piconi C, Maccauro G. Zirconia as a ceramic biomaterial. *Biomaterials*
36. Bica C, Pescaru P, Stefanescu A, Docan MO, Martha K, Esian D, et al. Applicability of Zirconia-Prefabricated Crowns in Children with Primary Dentition. *Rev Chim.* 2017; 68(8):4.
37. EZcrowns, Sprig®. Disponible sur : <https://sprigusa.com/ezcrowns/>
38. NuSmile ZR Zirconia®. Diponible sur : https://www.nusmile.com/ZR_Zirconia
39. Posterior Teeth - preparation technique guide, Sprig®. Disponible sur : <https://sprigusa.com/posterior-ezcrown-technique/>
40. Dimova-Gabrovska M, Mitronin VA. Prosthetic treatment with crowns and implants in children– literature review. *Journal of IMAB.* 2018;24(3):2166–71.
41. Ouatik N. Intérêt des couronnes préfabriquées en zircone pour la restauration des dents temporaires. *Rev Francoph Odontol Pediatr.* 2013;8(4).
42. Walia T, Salami AA, Bashiri R, Hamoodi OM, Rashid F. A randomised controlled trial of three aesthetic full-coronal restorations in primary maxillary teeth. *Eur J Paediatr Dent.* 2014 Jun;15(2):113-8. PMID: 25102458.
43. Prabhakar A, Chakraborty A, Nadig B, Yavagal C. Finite element stress analysis of restored primary teeth: A comparative evaluation between stainless steel crowns and preformed zirconia crowns. *Int J Oral Health Sci.* 2017;7(1):10.
44. Nazzal H, Duggal MS. Restorative management of dental enamel defects in the primary dentition. *Clin Dent Rev.* 2018;3(1):1.
45. Choi J-W, Bae I-H, Noh T-H, Ju S-W, Lee T-K, Ahn J-S, et al. Wear of primary teeth caused by opposed all-ceramic or stainless steel crowns. *J Adv Prosthodont.* 2016;7(1): 10.

46. Clark L, Wells MH, Harris EF, Lou J. Comparison of Amount of Primary Tooth Reduction Required for Anterior and Posterior Zirconia and Stainless Steel Crowns. *Pediatr Dent*. 2016;38(1):42-6.
47. Lopez-Cazaux S, Aiem E, Velly AM, Muller-Bolla M. Preformed pediatric zirconia crown versus preformed pediatric metal crown: study protocol for a randomized clinical trial. *Trials*. 2019 Aug 24;20(1):530

Collège des Sciences de la Santé

UFR des Sciences Odontologiques

Serment

En présence de mes Maîtres et de mes condisciples, je promets et je jure d'être fidèle aux lois de l'honneur et de la probité dans l'exercice de l'art dentaire.

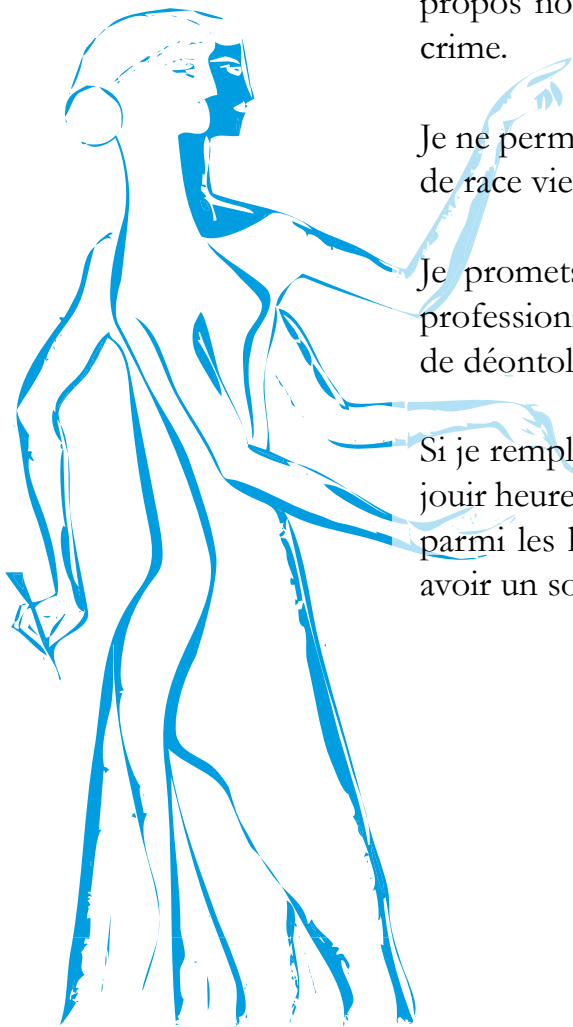
Je donnerai mes soins gratuits à l'indigent et n'exigerai jamais un honoraire au-dessus de mon travail. Ma langue taira les secrets qui me seront confiés. Admis à l'intérieur des maisons, mes yeux ne verront pas ce qui s'y passe.

Mes connaissances et mon état ne serviront ni à diffuser des propos non avérés, ni à corrompre les mœurs, ni à favoriser le crime.

Je ne permettrai pas que des conditions de croyance, de nation et de race viennent s'interposer entre mon devoir et mon patient.

Je promets et je jure de conformer strictement ma conduite professionnelle aux principes et aux règles prescrites par le code de déontologie.

Si je remplis ce serment sans l'enfreindre, qu'il me soit donné de jouir heureusement de la vie et de ma profession, honoré à jamais parmi les hommes. Si je le viole et que je me parjure, puissé-je avoir un sort contraire.



Vu, Le Président du Jury,
Date, Signature :

Vu, la Directrice de l'UFR des Sciences Odontologiques,
Date, Signature :

Vu, le Président de l'Université de Bordeaux,
Date, Signature :

Titre : RESTAURATION DE MOLAIRES TEMPORAIRES PAR COIFFE PEDIATRIQUE PREFORMEE EN ZIRCONIE : Présentation de cas cliniques.

Résumé :

Les atteintes carieuses précoces ont des conséquences aussi bien sur la qualité de vie de l'enfant que sur le développement de ses fonctions orofaciales. La restauration des molaires temporaires délabrées est donc primordiale car elles participent à la stabilité de l'arcade chez l'enfant. La couronne pédiatrique préformée métallique (CPPm) est considérée comme le gold standard en matière de restauration de molaire temporaire sévèrement délabrée. Cependant, l'augmentation constante de la demande esthétique a encouragé le développement de CPP à l'apparence plus naturelle. Parmi les CPP esthétiques, la CPP en zircone présente de bonnes propriétés mécaniques et esthétiques. Malgré le manque d'essais cliniques de qualité pour pouvoir la recommander, la CPPz semble être une alternative de choix aux CPPm. Au travers de plusieurs cas cliniques, nous présenterons l'utilisation de CPPz pour la restauration de molaires temporaires sévèrement délabrées.

Mots clés :

Odontologie pédiatrique, dent déciduale, couronne dentaire, esthétique, zircone

Title : RESTORATION OF PRIMARY MOLARS BY PREFORMED ZIRCONIA CROWNS : Presentation of clinical cases

Abstract :

Early carious disease affects both the child's quality of life and the child's development of orofacial functions. The restoration of temporary molars is essential because they contribute to the stability of child's dental arch. Preformed Stainless-Steel Crown (SSC) is considered a benchmark restoration for affected primary molars. However, the increase in aesthetic demand encouraged the development of a more natural-looking pediatric crowns. Among the aesthetic preformed crowns, the zirconia crown has good mechanical and aesthetic properties. There are not enough quality clinical trials to recommend it but, preformed Zirconia crowns seems to be a good alternative to SSC. Through several clinical cases, we will present the use of performed Zirconia crown for restoration of severely damaged primary molars.

Keywords :

Pediatric dentistry, primary tooth, dental crown, esthetic, zirconium